

Pojavnost i značaj zahvaćenosti desne klijetke infarktom kod bolesnika s akutnim koronarnim sindromom s perzistentnom elevacijom ST- segmenta u inferiornim odvodima elektrokardiograma

Rode, Fran

Master's thesis / Diplomski rad

2021

Degree Grantor / Ustanova koja je dodijelila akademski / stručni stupanj: **University of Zagreb, School of Medicine / Sveučilište u Zagrebu, Medicinski fakultet**

Permanent link / Trajna poveznica: <https://urn.nsk.hr/urn:nbn:hr:105:607293>

Rights / Prava: [In copyright](#)/[Zaštićeno autorskim pravom.](#)

Download date / Datum preuzimanja: **2024-10-01**



Repository / Repozitorij:

[Dr Med - University of Zagreb School of Medicine Digital Repository](#)



**SVEUČILIŠTE U ZAGREBU
MEDICINSKI FAKULTET**

Fran Rode

Pojavnost i značaj zahvaćenosti desne klijetke infarktom kod bolesnika s akutnim koronarnim sindromom s perzistentnom elevacijom ST-segmenta u inferiornim odvodima elektrokardiograma

Diplomski rad



Zagreb, 2021.

Ovaj diplomski rad izrađen je na Klinici za bolesti srca i krvnih žila Kliničkog bolničkog centra Zagreb pod vodstvom doc. dr. sc. Jure Samardžića i predan je na ocjenu u akademskoj godini 2020./2021.

Kratice

ACC/AHA – Američka kardiološka društva (engl. American College of Cardiology/American Heart Association)

AIM – akutni infarkt miokarda

CVI – cerebrovaskularni inzult

DM – dijabetes melitus

EKG – elektrokardiogram

ESC – Europsko kardiološko društvo (engl. European Society of Cardiology)

IM – infarkt miokarda

KV – kardiovaskularni

NSTEMI – infarkt miokarda bez ST-elevacije (engl. non-ST elevation myocardial infarction)

STEMI – infarkt miokarda sa ST-elevacijom (engl. ST elevation myocardial infarction)

Sadržaj

Sažetak	
Summary	
1. Uvod	1
1.1. Akutni infarkt miokarda	1
1.2. STEMI	3
1.4. Infarkt desne klijetke	5
2. Hipoteza	7
3. Opći i specifični ciljevi	7
4. Ispitanici i metode	8
4.1. Ispitanici	8
4.2. Metode	8
4.3. Statistička obrada	9
5. Rezultati	10
6. Rasprava	14
7. Zaključci	18
9. Zahvale	22
10. Životopis	23

Sažetak

Pojavnost i značaj zahvaćenosti desne klijetke infarktom kod bolesnika s akutnim koronarnim sindromom s perzistentnom elevacijom ST-segmenta u inferiornim odvodima elektrokardiograma

Akutni infarkt miokarda (AIM) kao najozbiljnija manifestacija koronarne srčane bolesti predstavlja vodeći uzrok smrti u razvijenim zemljama. Infarkt miokarda sa ST-elevacijom (STEMI) je u pravilu transmuralni infarkt s potpunom okluzijom koronarne arterije koji se mora hitno liječiti revaskularizacijom miokarda. AIM inferiorne stijenke lijeve klijetke prepoznaje se promjenama u tzv. inferiornim odvodima elektrokardiograma (EKG-a), a to su II, I III, standardni odvod te aVF odvod na klasičnom 12-kanalnom EKG-u. Inferiorni STEMI nije najčešći oblik STEMI, a može konkomitantno zahvatiti posteriornu i lateralnu stijenku lijeve klijetke, ali i desnu klijetku. Zahvaćanje desne klijetke infarktom pri inferiornom STEMI može biti uzrok komplikacija i lošijeg ishoda. Infarkt desne klijetke se u EKG-u vidi u tzv. desnim odvodima EKG-a (elevacijom u V3 i/ili V4) ili ehokardiografski.

Cilj našeg istraživanja je bio utvrditi pojavnost zahvaćenosti desne klijetke infarktom kod bolesnika primljenih s dijagnozom inferiornog STEMI tijekom godinu dana. Također, cilj je bio i odrediti značaj zahvaćenosti desne klijetke u petogodišnjem praćenju na pojavnost reinfarkta i preživljenje.

Prikupili smo podatke ukupno 111 bolesnika koji su tokom 2015. bili hospitalizirani u Kliničkom bolničkom centru Zagreb pod dijagnozom inferiornog STEMI. Od 103 bolesnika koji su otpušteni nakon hospitalizacije, njih 15 (14,6%) imalo je zahvaćenu desnu klijetku infarktom. Rezultati nisu pokazali statistički značajan utjecaj infarkta desne klijetke na pojavnost reinfarkta i preživljenje tijekom 5-godišnjeg praćenja. Veći ispitivani uzorak i dodatna istraživanja potrebna su kako bi potvrdila rezultate ove studije.

Ključne riječi: inferiorni STEMI, infarkt desne klijetke, preživljenje

Summary

Incidence and significance of right ventricular involvement in infarction in patients with acute coronary syndrome with persistent ST-segment elevation in inferior leads of electrocardiograms

Acute myocardial infarction (AMI) is the most severe manifestation of coronary heart disease and the leading cause of death in developed countries. ST-elevation myocardial infarction (STEMI) is a transmural infarction with complete coronary artery occlusion that must be treated urgently with revascularization. AMI of the inferior left ventricular wall is recognized by changes in II, III and aVF leads of the electrocardiogram (ECG). Inferior STEMI is not the most common form of STEMI. It can concomitantly affect posterior and lateral left ventricular wall, and right ventricle. Right ventricular involvement in inferior STEMI can be a cause of complications and worse outcomes. Right ventricular infarction is detected with right ECG leads (ST elevation in V3 and/or V4) or with echocardiography.

The aim of our study was to determine the incidence and significance of right ventricular involvement in patients with inferior STEMI. We observed the impact of right ventricular infarction on one- and five-year survival rate and on the incidence of reinfarction in patients with previous inferior STEMI.

In total, we collected data on 111 patients which were hospitalized in University Hospital Centre Zagreb through 2015 with the diagnosis of inferior STEMI. Out of 103 discharged patients, 15 (14.6%) had right ventricle infarction. The results did not show a significant effect of right ventricular involvement on reinfarction rate and 5-year survival. Further studies with larger number of enrolled patients are needed to confirm the results of this study.

Key words: inferior STEMI, right ventricle infarction, follow-up

1. Uvod

1.1. Akutni infarkt miokarda

Akutni infarkt miokarda (AIM), stručni je pojam koji označava ono što u medicini zovemo srčani udar. AIM je najozbiljnija manifestacija koronarne srčane bolesti, te je vodeći uzrok smrti u razvijenim zemljama. AIM nastaje zbog smanjenja ili zaustavljanja protoka krvi u koronarnim arterijama, što dovodi do ozljede, ishemije i nekroze srčanog mišića zbog nedostatka opskrbe kisikom (1,2).

Najčešći uzrok AIM je tromboza na bazi ateroskleroze i razvoja upale aterosklerotskih plakova (2). Bijele krvne stanice i kolesterol nakupljaju se u plakovima koronarnih arterija koje dovode krv u srce. Lumen koronarnih arterije se suzuje, a erozijom ili otkinućem fibrozne kape nestabilnog plaka stvara se krvni ugrušak koji dodatno inhibira protok krvi i dovodi do okluzije krvne žile (3). Rizik od AIM raste s godinama, posebice nakon 65 godina starosti. Muškarci su pod većim rizikom od žena. Povećanom riziku od AIM pridonosi između ostalog pušenje, povišen krvni tlak, povišen ukupni kolesterol i LDL, visoke razine zasićenih masti u prehrani, pretilost, nedostatak fizičke aktivnosti te povišen šećer u krvi. Predispozicije za AIM imaju i osobe s pozitivnom obiteljskom anamnezom te osobe sa spastičnim ili suženim arterijama, a kao okidač mogu djelovati emocionalni stres, teški napor, izlaganje niskim temperaturama ili zlouporaba nekih droga (npr. kokaina ili amfetamina). Nakon prvog srčanog udara, rizik za novi AIM u budućnosti se značajno povećava (3).

Klasični simptomi AIM uključuju akutnu bol u prsištu koja traje preko 20 minuta, a često ju prate mučnina, pojačano znojenje, dispneja i palpitacije. Bol se opisuje kao pritisak ili stezanje, a često se širi u vrat, ruku ili čeljusti. Postoje i tzv. „tihan infarkti“, bez bolnosti, češće prisutni kod starijih i dijabetičara. Klinička slika tada može uključivati sinkope, dispneju, slabost, povraćanje ili stanje dijabetičke hiperglikemije (4).

Dijagnoza AIM postavlja se na temelju karakterističnih simptoma, najmanje dvostrukog povišenja srčanih enzima od gornje granice normale - uključujući troponin T, troponin I i/ili kreatinin kinazu te promjena na elektrokardiogramu (EKG-u), ponajprije u vidu elevacije ili depresije ST-segmenta (5).

Pri svakoj sumnji na AIM pacijentu se daje se tableta aspirina od 300 mg. Nitroglicerina sublingvalno se daje u slučaju hipertenzije ili kongestivnog zatajenja lijeve klijetke. Kisik se daje ako je saturacija krvi kisikom ispod 95%, ako je pacijent bez daha ili u slučaju akutnog zatajenja lijeve klijetke (4). AIM dijelimo na infarkt miokarda s elevacijom ST-segmenta (STEMI) i infarkt miokarda bez ST-elevacije (NSTEMI).

1.2. STEMI

Patofiziološki pokretač za STEMI je akutna trombotička okluzija, uz rizik od nepovratnog gubitka miokarda i smrti ako se odmah ne liječi (6). STEMI je nužno urgentno liječiti revaskularizacijom jer je riječ o potpunoj okluziji koronarne krvne žile i transmuralnom infarktu dok je kod NSTEMI riječ uglavnom o subokluzivnoj leziji i subendokardnoj ishemiji koja se, ukoliko je pacijent stabilan, može revaskularizirati s određenom vremenskom odgodom. AIM je dinamičan proces u kojem EKG istog pacijenta može imati vrlo različite uzorke ovisno o vremenu u kojem je on zabilježen (6).

Postoje različite smjernice za dijagnostiku STEMI-ja na EKG-u koje nisu istovjetne. Razlikuju se prema odredbi točke mjerenja i osnovne linije za mjerenje ST-elevacije te kriterijima napona (7). Za postavljanje dijagnoze STEMI-ja uglavnom se uzima ST elevacija od 1 mm u dva susjedna odvoda. Prema definiciji ACC/AHA (American Colleague of Cardiology/American Heart Association), za dijagnozu prednjeg STEMI potrebna je elevacija od 2 mm u V2 i V3 odvodima u muškaraca starijih od 40 godina, 2,5 mm u muškaraca mlađih od 40, te 1,5 mm u žena. Stražnji STEMI se zbog obrnutih vektora često očituje kao ST depresija u V1-V3 umjesto elevacije, a elevacija ST segmenta može se vidjeti u stražnjim odvodima EKG-a V7-V9 (8).

Razlike u točki mjerenja mogu utjecati na interpretaciju EKG-a i posljedično na izbor terapije (7). Istraživanje iz 2020. godine (9) pokazalo je kako 40% pacijenata s akutnom trombotičkom okluzijom nije imalo STEMI kriterije na EKG-u. Pacijenti iz te skupine imali su značajno kasniji prijem u laboratorij za kateterizaciju, unatoč slično teškim kliničkim, laboratorijskim i ehokardiografskim značajkama kao pacijenti s utvrđenim STEMI kriterijima.

Ukoliko se može izvršiti na vrijeme, primarna perkutana koronarna intervencija poželjni je terapijski postupak u bolesnika sa STEMI. ESC (*European Society of Cardiology*) smjernice za upravljanje STEMI iz 2018. godine (10) savjetuju provedbu primarne perkutane intervencije unutar 120 minuta od prvog medicinskog kontakta. Stoga se, radi uštede vremena i omogućavanja primarne perkutane intervencije većini pacijenata, provodi prehospitarna dijagnostika bolesnika sa STEMI. (11) Ako je perkutana koronarna intervencija nedostupna ili neizvediva, alternativa je fibrinoliza.

1.3. Inferiorni infarkt

Inferiorni infarkti miokarda posljedica su ishemije i infarkta donjeg zida miokarda. Donji zid srca opskrbljuje stražnja silazna arterija koja je u 80% bolesnika grana desne koronarne arterije, a kod ostalih grana cirkumfleksne arterije (12).

Inferiorni IM čine otprilike 40% svih infarkta miokarda. U općoj populaciji, inferiorni IM imaju bolju prognozu od onih u drugim regijama, primjerice prednje stijenke srca. Stopa mortaliteta IM donjeg zida manja je od 10%. Međutim, infarkt desne klijetke, hipotenzija, potpuni atrioventrikularni blok, bradikardije, kardiogeni šok te prisutna depresija ST-segmenata prekordijalnih odvoda prepoznati su kao čimbenici koji povećavaju rizik i smrtnost (13,14).

Najčešći simptomi su tipični simptomi AIM te uključuju bol u prsima sa širenjem u čeljusti ili ruku, pritisak te otežano disanje, umor, vrtoglavicu ili mučnine. Desna koronarna arterija opskrbljuje AV čvor, stoga su bradikardije, srčani blokovi i aritmije često povezani s inferiornim IM (15). Hipotenzija i dokazi o lošoj perifernoj perfuziji mogu upućivati na istodobni infarkt desne klijetke (13).

Najčešći nalaz EKG-a kod inferiornog IM je ST elevacija u II, III i aVF odvodima, s nasuprotnom ST depresijom u aVL odvodu.

1.4. Infarkt desne klijetke

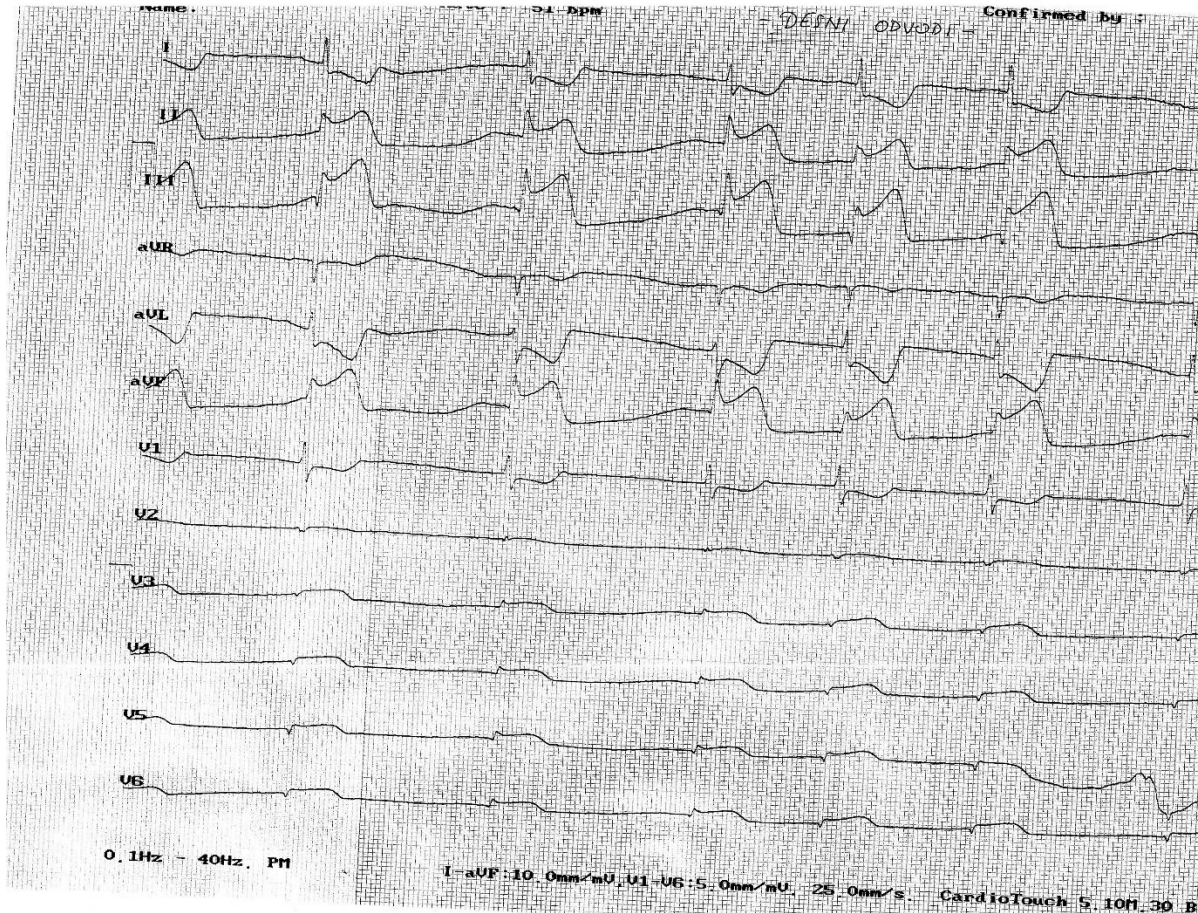
Infarkt miokarda desne klijetke se najčešće javlja zbog okluzije desne koronarne arterije proksimalno od glavnih grana desne klijetke ili zbog okluzije lijeve cirkumfleksne arterije u bolesnika s dominantno lijevom cirkulacijom, te je uglavnom pridružen inferiornom infarktu (16). Studije pokazuju kako se u 19 do 51% pacijenata s inferiornim IM ishemični proces širi i u desnu klijetku (17). Rijede je pridružen prednjem infarktu, jer se prednji dio slobodnog zida desne klijetke opskrbljuje kolateralima iz lijeve prednje silazne arterije (16).

Zahvaćanje desne klijetke infarktom je češće u žena, starijih od 70 godina, oboljelih od hipertenzije, pušača te bolesnika s atrioventrikularnim blokom ili blokom grana (13).

Pacijenti s inferiornim IM i zahvaćenošću desne klijetke imaju veći rizik od bolničkih komplikacija, šoka i smrti. Pacijenti s trajnom disfunkcijom desne klijetke nakon IM skloniji su razvoju zatajenja srca. (18) Trijas hipotenzije, povišenog tlaka jugularnih vena i nalaza prozirnih plućnih polja klinički je marker infarkta desne klijetke u bolesnika s akutnim inferoposteriornim infarktom (16).

Za ispitivanje desne klijetke koriste se dodatni desni odvodi EKG-a. Oni se dobiju okretanjem prekordijalnih odvoda na desnu stranu prsnog koša, zrcalno simetrično tradicionalnim prekordijalnim odvodima. Prisutnost ST-elevacije, Q-zubaca ili oboje u odvodima V3R-V6R upućuje na moguću prisutnost desnostranog infarkta (17). ST-elevacija od više od 1 mm u odvodima V3R i V4R obično se smatra patognomoničnom za infarkt desnog ventrikula (13). Ipak, unatoč brojnim istraživanjima, kriteriji za određivanje STEMI-ja nisu ujednačeni. Istraživanje Dong-Woo i suradnika pokazalo je primjerice kako je osjetljivost detekcije desnog infarkta značajno veća 60 milisekundi nakon J-točke nego u samoj J-točki (7).

Ostale dijagnostičke metode za AIM desne klijetke uključuju fizikalni pregled, ehokardiografiju i hemodinamska mjerenja (17). Abnormalna kontraktilnost desne klijetke uočena na ultrazvuku srca, naročito uz simptome poput hipotenzije, snažno upućuje na prisutnost infarkta desne klijetke (5).



Slika 1. Primjer ispisa desnih prekordijalnih odvoda elektrokardiograma uz prisutnost ST-elevacije u V3-V6 kod pacijenta s inferiornim STEMI

Terapija infarkta desne klijetke podrazumjeva zbrinjavanje primarne lokalizacije infarkta stoga je reperfuzija primarnom perkutanom koronarnom intervencijom osnovni terapijski postupak. Potrebno je dovesti volumno opterećenje desne klijetke na optimalnu razinu, što se postiže izbjegavanjem nitrata i morfija, te nadoknadom tekućine, ako nije prisutan plućni edem. Tlačno opterećenje se smanjuje primjenom inotropa, plućnih vazodilatatora ili intraaortalnom balonskom pumpom (16). Pacijenti s infarktom desne klijetke vrlo su osjetljivi na promjene volumnog opterećenja te kod njih nitrati mogu uzrokovati značajan pad krvnog tlaka (19). Ukoliko je na vrijeme revaskularizirana, desna klijetka može oporaviti svoju funkciju, a rizik od komplikacija najveći je u prvim danima bolesti (16).

2. Hipoteza

Zahvaćenost desne klijetke infarktom kod bolesnika s akutnim koronarnim sindromom s perzistentnom elevacijom ST-segmenta u inferiornim odvodima značajno utječe na preživljenje i pojavnost komplikacija u petogodišnjem praćenju.

3. Opći i specifični ciljevi

Opći cilj:

Opći cilj istraživanja je utvrditi pojavnost i značaj zahvaćenosti desne klijetke infarktom kod bolesnika s akutnim koronarnim sindromom s perzistentnom elevacijom ST-segmenta u inferiornim odvodima elektrokardiograma.

Specifični ciljevi:

1. Ispitati učestalost zahvaćanja desne klijetke infarktom kod pacijenata s akutnim infarktom donjeg zida lijeve klijetke
2. Usporediti jednogodišnje preživljenje bolesnika s akutnim infarktom donjeg zida lijeve klijetke sa zahvaćanjem desne klijetke i bez zahvaćanja desne klijetke
3. Usporediti petogodišnje preživljenje bolesnika s akutnim infarktom donjeg zida lijeve klijetke sa zahvaćenjem desne klijetke i bez zahvaćanja desne klijetke
4. Usporediti pojavnost ponovljenih infarkta miokarda kod bolesnika s akutnim infarktom donjeg zida lijeve klijetke sa zahvaćenjem desne klijetke i bez zahvaćanja desne klijetke tijekom pet godina nakon akutnog koronarnog događaja

4. Ispitanici i metode

4.1. Ispitanici

Istraživanje je provedeno na Klinici za bolesti srca i krvnih žila Kliničkog bolničkog centra Zagreb. Ispitanici su bili bolesnici koji su tijekom 2015. godine hospitalizirani na Klinici pod dijagnozom akutnog infarkta miokarda sa ST-elevacijom u inferiornim odvodima EKG-a (Međunarodna klasifikacija bolesti MKB - I21.1 Akutni transmuralni infarkt donje stijenke miokarda.

4.2. Metode

U prvom dijelu istraživanja pretraženi su pacijenti iz bolničkog informacijskog sustava koji su imali prvu dijagnozu inferiornog STEMI iz 2015. godine. Potom su prikupljene njihove povijesti bolesti te cijelokupna medicinska dokumentacija njihova boravka na Klinici. Za svakog bolesnika zabilježili smo dob, spol, a iz dotadašnje anamneze ima li od ranije poznatu arterijsku hipertenziju, hiperlipidemiju, je li prebolio ranije infarkt miokarda ili cerebrovaskularni inzult, boluje li od dijabetesa melitusa te je li bolesnik aktualni pušač. Zabilježili smo vrijednosti sistoličkog tlaka i srčane frekvencije bolesnika pri prvom medicinskom kontaktu. Vrijeme ishemijske izražili smo u minutama, a procijenili smo ga kao vremenski razmak od prve pojave stenokardije i bolova u prsištu, do završetka postupka perkutane koronarne intervencije. Iz dokumentacije o perkutanoj koronarnoj intervenciji izvadili smo podatak radi li se kod bolesnika o višezilnoj koronarnoj bolesti te je li perkutana koronarna intervencija izvedena s optimalnim rezultatom i uspjehom. Uspješna koronarna intervencija se smatrala ona sa završnim protokom TIMI 2-3.

Procjena zahvaćenosti desne klijetke infarktom temeljena je na nalazima desnih prekordijalnih odvoda EKG-a te ultrazvuka srca. Kriteriji za utvrđivanje desnostranog infarkta bili su barem jedan nalaz od sljedećih: elevacija ST-segmenta od 1 mm ili više u desnim prekordijalnim odvodima V3R ili V4R, te nalaz novootkrivene ili novonastale oslabljene funkcije desne klijetke na ehokardiografskoj slici.

Drugi dio istraživanja uključivao je praćenje bolesnika nakon jedne i pet godina od otpusta iz bolnice. Podatke u praćenju smo skupili analizom bolničkog informacijskog sustava te telefonskim kontaktom s pacijentima ili članovima njihove obitelji. Zabilježili smo jednogodišnje i petogodišnje preživljenje bolesnika, eventualni reinfarkt te u slučaju smrti bolesnika, njeno

vrijeme i uzrok (kardiovaskularna smrt, ostali uzroci smrti, nepoznato). Iz analize smo izostavili bolesnike s unutarbolničkom smrću (8 pacijenata) s obzirom da smo ustanovili da su svi umrli vrlo rano pri prijemu ili periintervencijski te kod njih nije bilo, zbog težine stanja i urgentnosti liječenja, zabilježenih jasnih EKG i ultrazvučnih parametara kojima bi potvrdili ili isključili zahvaćenost desne klijetke infarktom.

4.3. Statistička obrada

Kontinuirane varijable prikazane su kao srednja vrijednost \pm standardna devijacija. Kategoričke varijable su prikazane u broju i udjelu.

Razina statističke značajnosti (alfa) postavljena je na 0,05.

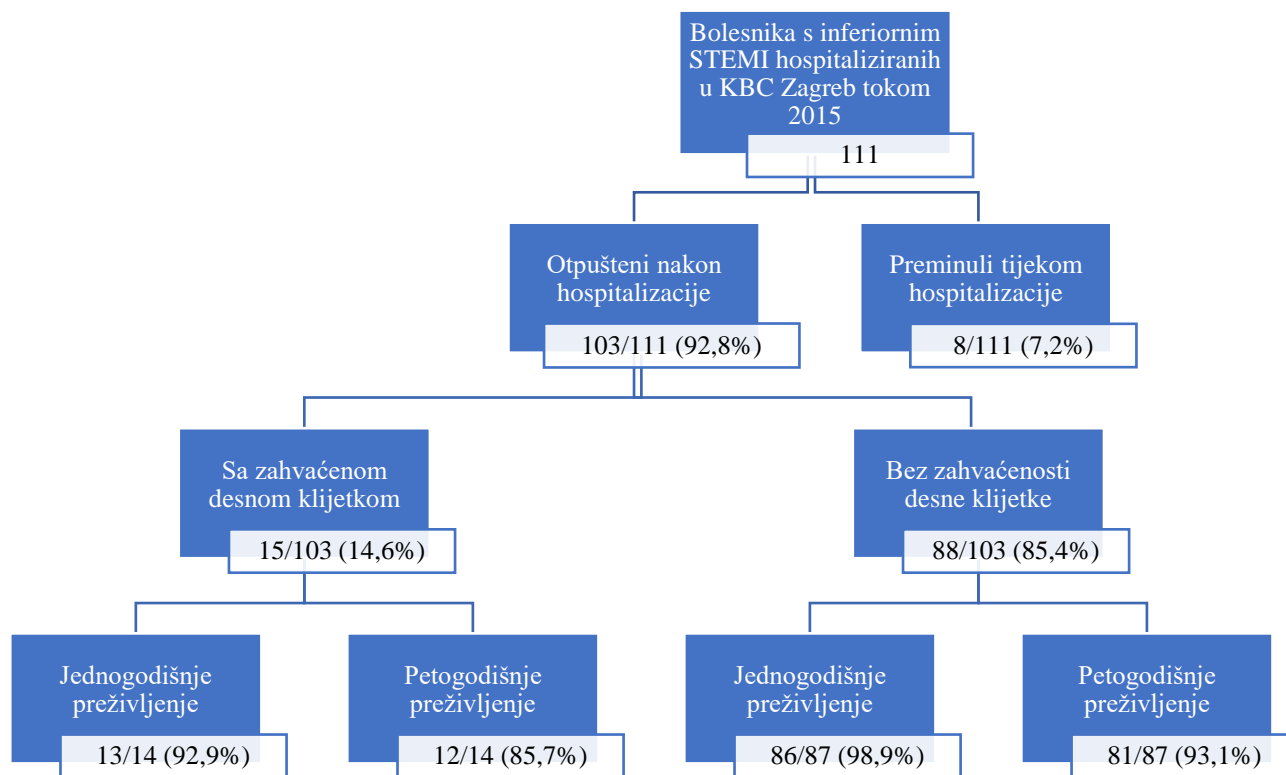
Usporedba kontinuiranih varijabli provedena je Welchovim t-testom za skupine različitih veličina uzoraka.

Statistička značajnost razlika među skupinama za nominalne varijable ispitana je χ^2 testom. U slučajevima kada su frekvencije pojedinih kategorija bile niske ($N < 5$) koristila se korekcija p-vrijednosti prema Yatesu.

Statistička analiza provedena je u programskom paketu Statistica (TIBCO Software Inc. (2018) Statistica (data analysis software system), version 13. <http://tibco.com>).

5. Rezultati

U periodu od jedne godine (01.01.-31.12.2015.) identificirano je ukupno 111 bolesnika hospitaliziranih u Kliničkom bolničkom centru Zagreb sa slikom akutnog infarkta miokarda sa ST-elevacijom u inferiornim odvodima EKG-a. Tijekom hospitalizacije preminulo je 8 (7,2%) ispitanika. Od preostalih 103 ispitanika, kod 15 (14,6%) ustanovljena je zahvaćenost desne klijetke infarktom. Kod 18 bolesnika (27%) nisu snimljeni desni odvodi niti je rađena ehokardiografija prilikom hospitalizacije. Demografski podaci ispitanika su prikazani na tablici 1, a dijagram probira i praćenja bolesnika je prikazan na slici 2.



Slika 2. Dijagram probira bolesnika

Tablica 1. Demografija i komorbiditeti ispitivanih skupina

	Ukupno	Sa zahvaćenom DK	Bez zahvaćenosti DK	<i>p</i>
Demografski podaci				
<i>Dob, godine (prosjeak±SD)</i>	62,0 ± 11,4	64,0 ± 13,1	61,7 ± 11,0	0,529
<i>Muškarci, n (%)</i>	76 (74,5)	11 (73,3)	66 (75,0)	0,854
Komorbiditeti				
<i>Hipertenzija, n (%)</i>	68 (66,7)	11 (73,3)	57 (64,8)	0,725
<i>Raniji IM, n (%)</i>	8 (7,8)	0 (0,0)	8 (9,1)	0,480
<i>Raniji CVI, n (%)</i>	3 (2,9)	1 (6,7)	2 (2,3)	0,917
<i>DM, n (%)</i>	19 (18,6)	0 (0,0)	19 (21,6)	0,103
<i>Hiperlipidemija, n (%)</i>	38 (36,0)	4 (26,7)	34 (38,6)	0,358
<i>Nikotinizam, n (%)</i>	59 (53,2)	11 (73,3)	46 (52,3)	0,217
Ukupno	111 (100)	15 (13,5)	88 (79,3)	/

*DK = desna klijetka, IM = infarkt miokarda, CVI = cerebrovaskularni inzult, DM = dijabetes melitus

U tablici 2 je prikazana uporaba dijagnostičkih alata (EKG, ultrazvuk srca) za procjenu zahvaćenosti desne klijetke s infarktom kod uključenih pacijenata s inferionim STEMI.

Tablica 2. Učestalost izvođenja pretraga za potvrdu sumnje na zahvaćenost desne klijetke infarktom

Pretraga	Rađena u bolesnika	Nalaz infarkta desne klijetke među testiranima
<i>Desni odvodi EKG-a, n (%)</i>	28 (25,2)	8 (28,6)
<i>Ehokardiografija, n (%)</i>	71 (64,0)	8 (11,3)
<i>Desni odvodi EKG-a i/ili ehokardiografija, n (%)</i>	81 (73,0)	15 (18,5)

*EKG = elektrogardiogram

Klinički podaci o bolesnicima kod prijema i podaci o perkutanoj koronarnoj intervenciji prikazani su u tablici 3.

Tablica 3. Podaci o pacijentima. Sistolički arterijski tlak i srčana frekvencija izmjereni su pri prvom medicinskom kontaktu. Vrijeme trajanja ishemije označava vremenski period od prve pojave bolova u prsištu do završetka postupka perkutane koronarne intervencije.

	Ukupno	Sa zahvaćenom DK	Bez zahvaćenosti DK	<i>p</i>
<i>Sistolički RR kod dolaska (mmHg), prosjeck±SD</i>	134,1 ± 29,3	137,5 ± 33,8	133,4 ± 28,4	0,664
<i>c/p kod dolaska (otkucaji/min), prosjeck±SD</i>	78,8 ± 20,3	79,4 ± 18,9	78,4 ± 20,7	0,854
<i>Vrijeme trajanja ishemije (minute), prosjeck±SD</i>	323,4 ± 257,8	297,2 ± 101,9	324,2 ± 259,4	0,483
<i>Upotreba inotropa, n (%)</i>	10 (9,7)	2 (13,3)	8 (9,1)	0,967
<i>Višežilna koronarna bolest, n (%)</i>	58 (56,3)	7 (46,7)	51 (58,0)	0,594
<i>Uspješna koronarna intervencija (TIMI 2-3 protok), n (%)</i>	86 (83,5)	11 (73,3)	75 (85,2)	0,441

*DK = desna klijetka, RR = arterijski tlak, c/p = srčana frekvencija

Pri izračunu preživljenja, odbacili smo 2 ispitanika s kojima nismo uspjeli uspostaviti kontakt, odnosno stupiti u kontakt s njima, njihovim kontakt-osobama niti s njihovim obiteljskim liječnicima. Rezultati praćenja prikazani su u tablici 4. U skupini sa zahvaćenom desnom klijetkom nismo imali dovoljno ispitanika za kreiranje Kaplan-Meierove krivulje preživljenja.

Tablica 4. Follow-up ispitanika

	Ukupno	Sa zahvaćenom DK	Bez zahvaćenosti DK	p
<i>Jednogodišnje preživljenje, n (%)</i>	99 (98,0)	13 (92,9)	86 (98,9)	0,645
<i>Petogodišnje preživljenje, n (%)</i>	93 (92,1)	12 (85,7)	81 (93,1)	0,677
<i>Preminuli od KV uzroka, n (%)</i>	3 (37,5)	1 (50,0)	2 (33,3)	0,629
<i>Novi IM unutar 5 godina, n (%)</i>	8 (7,9)	3 (21,4)	5 (5,7)	0,147
<i>Nepoznato, n (%)</i>	2 (1,9)	1 (6,7)	1 (1,1)	/

*DK = desna klijetka, KV = kardiovaskularni, IM = infarkt miokarda

6. Rasprava

Rezultati našeg istraživanja prikazali su pojavnost zahvaćanja desne klijetke infarktom u skupini od 111 oboljelih od inferiornog STEMI u jednoj kalendarskoj godini u Kliničkom bolničkom centru Zagreb, kao i utjecaj zahvaćenosti desne klijetke na preživljenje i pojavu naknadnih infarkta miokarda. Nije bilo razlike u dobi, spolu i komorbiditetima između ispitivanih skupina. Ispitanici su prosječno imali 62 godine i bili pretežno muškarci. Također, nije bilo razlike u vremenu prezentacije, kliničkoj slici kod dolaska i prisutnosti višežilne koronarne bolesti. Rezultati nisu pokazali da postoji povezanost zahvaćanja desne klijetke infarktom s povećanom smrtnosti tijekom petogodišnjeg praćenja. U našem uzorku nije bilo statistički značajne razlike niti s pojavom naknadnih AIM kod bolesnika s pridruženim infarktom desne klijetke, no može se primijetiti kako je udio reinfarkta bio u toj skupini veći u odnosu na bolesnike bez zahvaćene desne klijetke (21,4% naprema 5,7%)

Udio bolesnika s inferiornim infarktom i konkomitantno zahvaćenom desnom klijetkom je iznosio 14,6%. Ovaj rezultat ukazuje na nešto nižu pojavnost nego što to prikazuje dostupna stručna literatura, u kojoj se navode vrijednosti zahvaćenja od 19% do čak 51% (13,17,18). Pri obrazloženju ovog rezultata treba uzeti u obzir par činjenica. Kao prvo, za potrebe ovog istraživanja ispitivana skupina bili su bolesnici hospitalizirani sa slikom inferiornog STEMI samo tokom jedne kalendarske godine. Veća ispitivana skupina možda bi dala ponešto drugačije rezultate, naročito u skupini bolesnika sa zahvaćenošću desne klijetke. Isključni kriteriji koje smo postavili kao prediktivne za desnostrani infarkt također ne moraju nužno biti definitivni niti savršeno precizni. Već spomenuto, istraživanja su pokazala kako STEMI kriteriji na EKG-u nisu prisutni kod svih pacijenata s akutnom trombotičkom okluzijom u svakom trenutku izrade EKG-a. Slično se vjerojatno može primjeniti i na EKG desnih odvoda, te je stoga možda kod nekih pacijenata potvrđan nalaz desnostranog infarkta ostao previđen. Konačno, pretrage EKG desnih odvoda i/ili ehokardiografija nisu rađene kod svih ispitivanih pacijenata, već samo kod njih 83 (74,8%). Pretpostavljamo da je obrazloženje za odsutstvo desnih EKG zapisa i ehokardiografija kod dijela pacijenata bila niska sumnja za zahvaćenost desne klijetke ili rani povratak stabilnih pacijenata u matičnu opću bolnicu iz koje su u slici STEMI upućeni u Klinički bolnički centar Zagreb kao tercijarnu ustanovu radi primarne perkutane koronarne intervencije. Za njih smo stoga pretpostavili da nemaju zahvaćenu desnu klijetku infarktom. Unatoč tome, značajna uloga

zahvaćenosti desne klijetke u kliničkim ishodima bolesnika tijekom akutnog događaja bila bi razlog da se svakom pacijentu hospitaliziranom zbog inferiornog STEMI procijeni status i desne strane srca. Desni odvodi EKG-a snimani su u 25,2%, a ehokardiografija u 64,0% bolesnika s inferiornim STEMI tijekom boravka u KBC Zagreb. Među pacijentima koji su imali desne EKG zapise i/ili ehokardiografski nalaz, udio bolesnika sa zahvaćenošću desne klijetke je iznosila 18,5%, što je već nešto bliže postotku koji pronalazimo u literaturi (13,17,18).

Iz analize smo isključili bolesnike s unutarbolničkom smrtnošću (8 bolesnika) jer većina bolesnika (5 od 8) nije imala snimljene desne EKG odvođe niti rađen ultrazvuk srca. Svrstavanje tih pacijenata u skupinu bez zahvaćenosti desne klijetke infarktom bi bilo neispravno jer su klinički bili visoko suspekti za infarkt desne klijetke (kardiogeni šok, totalni AV blok, periintervencijska smrt), te smatramo da rezultati u tom slučaju ne bi prikazivali realno stanje i navodili bi na krive zaključke. S obzirom na navedeno, vjerujemo da je u našim rezultatima podcijenjen utjecaj zahvaćenosti desne klijetke na kliničke ishode i preživljenje.

U dobnoj strukturi dviju skupina ne uočavamo značajne razlike. U skupini sa zahvaćanjem desne klijetke, nešto je veći udio žena, što bi išlo u prilog podacima iz literature. Što se tiče komorbiditeta, skupina sa zahvaćenom desnom klijetkom ima nešto veći udio oboljelih od hipertenzije, veći udio bolesnika s preboljelim cerebrovaskularnim inzultom i razmjerno više pušača, no bez statistički značajne razlike.

Istraživanja provedena na skupini bolesnika s inferiornim STEMI pokazuju međusobno različite zaključke u smislu utjecaja zahvaćenosti desne klijetke infarktom na prognozu. Velik broj studija se slaže oko značajnog utjecaja na unutarbolničke komplikacije i smrtnost (20–22). Veći broj komplikacija pri hospitalizaciji su prisutne kod bolesnika s oštećenom desnom klijetkom. One uključuju poremećaje ritma, atrioventrikulske blokove i zastoje srčane pumpe, te također kardiogeni šok i smrt (23). U našem istraživanju nismo uspjeli ispitati utjecaj infarkta desne klijetke na unutarbolničke ishode. Razlog tome jest što u većine ispitanika koji su preminuli unutarbolnički nisu provedena ispitivanja desne klijetke, zbog prioritiziranja promptnog intenzivnog liječenja nad sporednijim pretragama.

S druge strane, utjecaj na ishode nakon otpusta nešto je slabije istraživano te ponekad s oprečnim rezultatima. Većina studija ne nalazi bitnu prognostičku vrijednost desnostranog infarkta kod bolesnika s inferiornim STEMI. Istraživanje iz 2010. godine (23) opisuje neutralan utjecaj infarkta

desne klijetke na trogodišnje preživljenje. Također, studija iz 2019. godine (5) nije pronašla prediktivni značaj infarkta desne klijetke na dugoročne pojave „glavnih nepovoljnih srčanih događaja“, koje uključuju smrt iz kardiovaskularnih uzroka, rehospitalizaciju zbog srčanog zastoja ili ponovljeni AIM. Oba istraživanja samo naglašuju značaj pri akutnom zbivanju, te upućuju na potrebu za agresivnijim akutnim zbrinjavanjem pacijenata iz ispitivane skupine. To objašnjavaju vrlo dobrom sposobnošću desnog srca za oporavak u periodu nakon infarkta, neovisno o terapijskom postupku (23). S druge strane, istraživanje Smarz i suradnika iz 2016. godine (18) provedeno na 86 ispitanika prikazalo je prediktivnu ulogu sistoličke disfunkcije desne klijetke nakon inferiornog infarkta na dugoročne ishode. Navodi se kako čak i blaga disfunkcija može značajno pogoršati prognozu. Treba uzeti u obzir kako se u tom istraživanju radilo o bolesnicima koji su imali zabilježenu disfunkciju desnog srca na ehokardiografiji pri otpustu, dok se u ostalim istraživanjima češće koristila ST-elevacija u desnim odvodima EKG-a. Obje skupine u našem istraživanju su imale vrlo visoko petogodišnje preživljenje (85,7% u skupini sa zahvaćenom desnom klijetkom, to jest 93,1% u skupini bolesnika bez zahvaćenosti desne klijetke). Naše istraživanje nije ukazalo na značajnu razliku u petogodišnjem preživljenju između dvije ispitivane skupine. Iako je razmjerno preživljenje i nakon 1 i nakon 5 godina manje u skupini s infarktom desne klijetke, razlika nije od statističkog značaja. Ovdje ulogu nosi i mala ispitivana skupina bolesnika sa zahvaćenom desnom klijetkom. Pri većem broju ispitanika, mogli bismo donijeti konkretnije zaključke te dobiti preciznije rezultate. Općenito, 5-godišnje preživljenje nakon inferiornog STEMI bilo je vrlo visoko (92,1%).

Na trag potencijalne prognostičke važnosti infarkta desne klijetke u našem istraživanju došli smo promatrajući ponovljene AIM tokom petogodišnjeg praćenja koji su udjelom bili više prisutni u skupini sa zahvaćenom desnom klijetkom, ali zbog malog broja ispitanika i ishoda to nije bilo u statistički značajnoj mjeri prisutno. Stoga, možemo naslutiti da bismo proširenjem broja ispitanika i daljnjim istraživanjima mogli otkriti pravi značaj utjecaja zahvaćenosti desne klijetke infarktom na pojavnost novih infarkta miokarda i na dugogodišnji ishod.

Ovo istraživanje nosi određena ograničenja. Na konačne rezultate i usporedbu utječe mala ispitivana skupina, konkretno mali broj ispitanika sa zahvaćanjem desne klijetke infarktom. Obrada rezultata iz malog uzroka je slabije precizna i teže je donijeti konkretne zaključke primjenjive na populaciju. Moguće je da su se dogodili previdi određenog djela ispitanika koji su

zbog nepotpune dijagnostičke obrade neopravdano svrstani u skupinu bez desnostranog infarkta, osobito bolesnici koji su imali unutarbolničku smrtnost.

U nastavku ovog istraživanja, bilo bi korisno proširiti ispitivani uzorak te prikupiti podatke na većem broju bolesnika. Time bismo ojačali vrijednost dobivenih rezultata te potencijalno došli do novih zaključaka.

7. Zaključci

Pojavnost infarkta desne klijetke kod bolesnika hospitaliziranih pod dijagnozom akutnog infarkta miokarda s ST-elevacijom u inferiornim odvodima EKG-a iznosila je 14,6%.

Zahvaćenost desne klijetke infarktom ne nosi značajnu prognostičku važnost za jednogodišnju ili petogodišnju smrtnost pacijenata s inferiornim STEMI.

Pojavnost kasnijih reinfarkta je kod skupine s konkomitantnim infarktom desne klijetke u praćenju od pet godina je bila veća, no ne u statistički značajnoj mjeri. Daljnja istraživanja i veći uzorak ispitivane populacije su potrebni kako bi se ta tvrdnja potvrdila ili odbacila.

8. Literatura

1. Reed GW, Rossi JE, Cannon CP. Acute myocardial infarction. *Lancet*. 2017;389(10065):197–210.
2. Saleh M, Ambrose JA. Understanding myocardial infarction [version 1; referees: 2 approved]. *F1000Research*. 2018;7(0):1–8.
3. Lu L, Liu M, Sun RR, Zheng Y, Zhang P. Myocardial Infarction: Symptoms and Treatments. *Cell Biochem Biophys* [Internet]. 2015;72(3):865–7. Dostupno na: <http://dx.doi.org/10.1007/s12013-015-0553-4>
4. Murray L, Wilkinson I, Baldwin A, Wallin E. *Oxford Handbook of Clinical Medicine* (9 ed.). 9th ed.
5. Noguchi M, Sakakura K, Akashi N, Adachi Y, Watanabe Y, Taniguchi Y, i sur. The comparison of clinical outcomes between inferior ST-elevation myocardial infarction with right ventricular infarction versus without right ventricular infarction. *Int Heart J*. 2019;60(3):560–8.
6. Miranda DF, Lobo AS, Walsh B, Sandoval Y, Smith SW. New Insights Into the Use of the 12-Lead Electrocardiogram for Diagnosing Acute Myocardial Infarction in the Emergency Department. *Can J Cardiol* [Internet]. 2018;34(2):132–45. Available from: <https://doi.org/10.1016/j.cjca.2017.11.011>
7. Seo DW, Sohn CH, Ryu JM, Yoon JC, Ahn S, Kim W. ST elevation measurements differ in patients with inferior myocardial infarction and right ventricular infarction. *Am J Emerg Med* [Internet]. 2011;29(9):1067–73. Dostupno na: <http://dx.doi.org/10.1016/j.ajem.2010.06.033>
8. Wong CK. Usefulness of leads V7, V8, and V9 ST elevation to diagnose isolated posterior myocardial infarction. *Int J Cardiol*. 2011 Feb 3;146(3):467-9. doi: 10.1016/j.ijcard.2010.10.137. Epub 2010 Dec 4. PMID: 21131078.
9. Meyers HP, Bracey A, Lee D, Lichtenheld A, Li WJ, Singer DD, et al. Comparison of the ST-Elevation Myocardial Infarction (STEMI) vs. NSTEMI and Occlusion MI (OMI) vs. NOMI Paradigms of Acute MI. *J Emerg Med* [Internet]. 2021;60(3):273–84. Dostupno na: <https://doi.org/10.1016/j.jemermed.2020.10.026>
10. Ibanez B, James S, Agewall S, Antunes MJ, Bucciarelli-Ducci C, Bueno H, et al. 2017

- ESC Guidelines for the management of acute myocardial infarction in patients presenting with ST-segment elevation. *Eur Heart J*. 2018;39(2):119–77.
11. Stengaard C, Sørensen JT, Rasmussen MB, Bøtker MT, Pedersen CK, Terkelsen CJ. Prehospital diagnosis of patients with acute myocardial infarction. *Diagnosis (Berlin, Ger)*. 2016;3(4):155–66.
 12. Bouhuijzen LJ, Stoel MG. Inferior acute myocardial infarction with anterior ST-segment elevations. *Netherlands Hear J*. 2018;26(10):515–6.
 13. Niaki MK, Marzbali NA, Salehiomran M. Clinical manifestations of right ventricle involvement in inferior myocardial infarction. *Casp J Intern Med*. 2014;5(1):13–6.
 14. Warner MJ, Tivakaran VS. Inferior Myocardial Infarction. [Updated 2021 Jan 1]. In: StatPearls [Internet]. Treasure Island (FL): StatPearls Publishing; 2021 Jan-. Dostupno na: <https://www.ncbi.nlm.nih.gov/books/NBK470572/>.
 15. Roshdy HS, El-Dosouky II, Soliman MH. High-risk inferior myocardial infarction: Can speckle tracking predict proximal right coronary lesions? *Clin Cardiol*. 2018;41(1):104–10.
 16. Kakouros N, Cokkinos D V. Right ventricular myocardial infarction: Pathophysiology, diagnosis, and management. *Postgrad Med J*. 2010;86(1022):719–28.
 17. Roa BB, Garcia C a, Suter U, Kulpa D a, Wise C a, Mueller J i sur. *The New England Journal of Medicine* Downloaded from nejm.org at UNIVERSITY COLLEGE LONDON on December 16, 2013. For personal use only. No other uses without permission. Copyright © 1993 Massachusetts Medical Society. All rights reserved. *Nejm*. 1993;329(2):96–101.
 18. Smarz K, Zaborska B, Jaxa-Chamiec T, Tysarowski M, Budaj A. Right ventricular systolic function as a marker of prognosis after ST-elevation inferior myocardial infarction 5-year follow-up. *Int J Cardiol [Internet]*. 2016;221:549–53. Dostupno na: <http://dx.doi.org/10.1016/j.ijcard.2016.07.088>
 19. Ferguson JJ, Diver DJ, Boldt M, Pasternak RC. Significance of nitroglycerin-induced hypotension with inferior wall acute myocardial infarction. *Am J Cardiol*. 1989;64(5):311–4.
 20. Kukla P, Dudek D, Rakowski T, Dziewierz A, Mielecki W, Szczuka K, Dubiel JS. Inferior wall myocardial infarction with or without right ventricular involvement-

treatment and in-hospital course. *Kardiol Pol.* 2006 Jun;64(6):583-8; discussion 589-90.
PMID: 1.

21. M. Zehender, W. Kasper, E. Kauder, et al., Right ventricular infarction as an independent predictor of prognosis after acute inferior myocardial infarction, *N. Engl. J. Med.* 328 (1993) 981–988. *N Engl J Med.* 1993;29(328 (17)):1230–5.
22. H. Bueno, R. Lopez-Palop, J. Bermejo, J.L. López-Sendón, J.L. Delcán, In-hospital outcome of elderly patients with acute inferior myocardial infarction and right ventricular involvement, *Circulation* 96 (1997) 436–441.
23. Foussas SG, Zairis MN, Tsiaousis GZ, Theodossis-Georgilas A, Prekates AA, Kontos CF, et al. The impact of right ventricular involvement on the postdischarge long-term mortality in patients with acute inferior ST-segment elevation myocardial infarction. *Angiology.* 2010;61(2):179–83.

9. Zahvale

Zahvaljujem svojem mentoru doc. dr. sc. Juri Samardžiću što mi je omogućio izradu ovog diplomskog rada. Potaknuo me na istraživanje zanimljivog područja kardiologije te mi svojim nesebičnim trudom, povjerenjem, strpljenjem i posvećenim vremenom omogućio stvaranje znanstvenog rada. Na tome mu veliko hvala!

Zahvaljujem i ostalim djelatnicima Klinike za bolesti srca i krvnih žila KBC Zagreb što su mi odobrili rad na njihovoj klinici, te djelatnicima KBC Zagreb, OB Bjelovar i OB Varaždin koji su pripomogli u prikupljanju podataka.

Konačno, zahvaljujem svojoj obitelji, osobito roditeljima i sestri, te svojim prijateljima na bezuvjetnoj podršci tokom obrazovnog, ali i životnog putovanja.

10. Životopis

Rođen sam 05.10.1996. u Zagrebu. Pohađao sam Osnovnu Školu „Matka Laginje“. Završio sam XV. gimnaziju u Zagrebu te maturirao s odličnim uspjehom. Dobitnik sam stipendije grada Zagreba za izvrsnost učenicima u školskoj godini 2014./2015. Upisao sam Medicinski fakultet u Zagrebu 2015. godine. Uz redovito izvršavanje obaveza vezanih uz fakultet, pokazao sam interes i za znanost. Aktivno sam sudjelovao na kongresu Croatian Student Summit (CROSS) sa sažecima „Incidence of central diabetes insipidus in brain dead patients” 2019. godine te „Procalcitonin – a false alarm in osteogenesis imperfecta patients?” 2020. godine. Također sam sudjelovao na Zagreb International Medical Summit (ZIMS) sa sažetkom „Vancomycin and colistin related nephrotoxicity” 2019. godine. Za rad “Usklađenost propisivanja antimikrobne profilakse sa smjernicama na kirurškim odjelima Kliničke bolnice Dubrava” 2020. godine dobio sam rektorovu nagradu u kategoriji individualnog znanstvenog rada. Na kongresu 31st European Congress of Clinical Microbiology & Infectious Diseases (ECCMID) 2021. godine objavljena su dva postera na kojima sam autor. Tijekom studija radio sam kao demonstrator fiziologije i imunologije 2017.-2019., medicinske mikrobiologije i parazitologije 2018.-2020., te patofiziologije 2019. godine. U kolovozu 2019. godine sudjelovao sam u dvotjednoj ljetnoj školi interne medicine na Medicinskom fakultetu Sveučilišta u Kopenhagenu. Dobitnik sam dekanove nagrade najboljim studentima akademske godine 2019./2020., te mi je dodijeljena Stipendija grada Zagreba za izvrsnost studentima 2020. godine. Aktivno sam trenirao atletiku kroz osnovnu i srednju školu, te dobio Kategorizaciju Hrvatskog Olimpijskog Odbora za darovite sportaše 2009./2010. i 2013./2014. Na fakultetu sam bio voditelj Atletske sekcije 2017.-2021. godine. Sekcija je ostvarila zapažene ekipne rezultate na sveučilišnim natjecanjima, a osobno sam osvojio i 1. mjesto na Sveučilišnom sportskom natjecanju u atletici 2017. godine. Aktivno govorim engleski i njemački, te imam osnovna znanja španjolskog i talijanskog jezika.