

# Kirurško liječenje insuficijencije valvule nosne šupljine

---

Šerić, Anton

Master's thesis / Diplomski rad

2021

Degree Grantor / Ustanova koja je dodijelila akademski / stručni stupanj: **University of Zagreb, School of Medicine / Sveučilište u Zagrebu, Medicinski fakultet**

Permanent link / Trajna poveznica: <https://um.nsk.hr/um:nbn:hr:105:397960>

Rights / Prava: [In copyright](#)/[Zaštićeno autorskim pravom.](#)

Download date / Datum preuzimanja: **2025-03-29**



Repository / Repozitorij:

[Dr Med - University of Zagreb School of Medicine Digital Repository](#)



SVEUČILIŠTE U ZAGREBU

MEDICINSKI FAKULTET

**Anton Šerić**

**Kirurško liječenje insuficijencije valvule nosne  
šupljine**

**Diplomski rad**



Zagreb, 2021.

Ovaj diplomski rad izrađen je u Klinici za otorinolaringologiju i kirurgiju glave i vrata  
Kliničkog bolničkog centra Sestre milosrdnice pod vodstvom doc. dr. sc. Ivan Rašić, dr. med. i  
predan je na ocjenu u akademskoj godini 2020./2021.

## **POPIS KORIŠTENIH KRATICA**

**NVI** - insuficijencija nosne valvule (prema eng. nasal valve insufficiency)

**ULC** - gornja lateralna hrskavica (prema eng. upper lateral cartilage)

**LLC** - donja lateralna hrskavica (prema eng. lower lateral cartilage)

**lat.** - latinski

**NOSE skala** - Nose Obstruction Symptom Evaluation scale

**CT** - računalna tomografija (prema eng. computed tomography)

**AAO-HNS** - American Academy of Otolaryngology – Head and Neck Surgery

**RMM** - rinomanometrija

**ARM** - akustična rinometrija

**LCTF** - lateralni kruralni turn-in flapovi (prema eng. Lateral Crural Turn-in Flaps)

# SADRŽAJ

1. UVOD.....	1
2. NOS.....	2
2.1. ANATOMIJA.....	2
2.1.1. NOSNA PIRAMIDA.....	2
2.1.2. NOSNI SEPTUM.....	3
2.1.3. NOSNA ŠUPLJINA.....	4
2.1.4. VASKULARIZACIJA, INERVACIJA I LIMFNA DRENAŽA.....	4
2.1.5. NOSNA VALVULA.....	5
2.2. FIZIOLOGIJA NOSNE VALVULE.....	7
3. INSUFICIJENCIJA NOSNE VALVULE.....	8
3.1. EPIDEMIOLOGIJA.....	8
3.2. ETIOLOGIJA.....	8
3.3. KLINIČKA SLIKA.....	10
3.4. DIJAGNOSTIKA.....	10
3.4.1. ANAMNEZA.....	11
3.4.2. FIZIKALNI PREGLED.....	12
3.4.3. OSTALE DIJAGNOSTIČKE METODE.....	13
3.5. LIJEČENJE.....	14
3.5.1. NEKIRURŠKO LIJEČENJE.....	14
4. KIRURŠKO LIJEČENJE NVI.....	16
4.1. IZBOR KIRURŠKE METODE.....	16
4.2. PREOPERATIVNA PRIPREMA.....	16
4.3. KIRURŠKE METODE LIJEČENJA.....	17
4.3.1. „ALAR BATTEN“ GRAFTOVI.....	18
4.3.2. „SPREADER“ GRAFTOVI.....	19
4.3.3. „AUTOSPREADER“ FLAPOVI.....	20

4.3.4. „FLARING“ ŠAVOVI.....	22
4.3.5. „ALAR RIM“ GRAFTOVI.....	23
4.3.6. „BUTTERFLY“ GRAFT.....	23
4.3.7. „LATERAL CRURAL STRUT“ GRAFTOVI.....	25
4.3.8. „LATERAL CRURAL TURN-IN“ FLAPOVI (LCTF).....	26
4.3.9. „SUSPENSION“ ŠAVOVI.....	27
4.3.10. „STAIRSTEP“ GRAFT.....	28
4.4. POSTOPERATIVNO PRAĆENJE.....	29
4.5. REZULTATI KIRURŠKOG LIJEČENJA.....	30
4.6. KOMPLIKACIJE KIRURŠKOG LIJEČENJA.....	31
5. ZAKLJUČAK.....	32
6. ZAHVALE.....	33
7. LITERATURA.....	34
8. ŽIVOTOPIS.....	39

# SAŽETAK

**Naslov:** Kirurško liječenje insuficijencije valvule nosne šupljine

**Autor:** Anton Šerić

Nosna valvula definira se kao najuži segment nosne šupljine i smještena je distalno od piriformnog otvora. Stoga ukoliko dođe do razvoja insuficijencije nosne valvule (NVI) često je posljedica opstrukcija nosa. Najčešći uzrok NVI je primarna rinoplastika, a ostali česti uzroci su traumatski, kongenitalni i anatomski. Nosna valvula dijeli se na svoju unutarnju i vanjsku komponentu. Insuficijencija unutarnje valvule uglavnom nastaje zbog anatomske suženja što se naziva statičkom opstrukcijom, dok insuficijencija vanjske valvule uglavnom nastaje kao posljedica negativnog tlaka koji nastaje prilikom inspiracije što se naziva dinamičkom opstrukcijom. Dijagnoza NVI najuspješnije se postavlja temeljitom anamnezom i kliničkim pregledom. Dodatne pretrage koje mogu pomoći su rinomanometrija, akustična rinometrija te CT snimka paranazalnih sinusa. Kirurški zahvat primarni je način liječenja NVI, iako postoji nekoliko nekirurških metoda za pacijente koji ne mogu pristupiti kirurškom liječenju. Ovaj rad donosi pregled najkorištenijih i nekih novijih kirurških metoda koje se koriste pri liječenju NVI te uspoređuje njihove prednosti i nedostatke kako bi odabir optimalne kirurške tehnike za pojedinog pacijenta bio što jednostavniji.

**Ključne riječi:** insuficijencija nosne valvule, nosna opstrukcija, unutarnja nosna valvula, vanjska nosna valvula

## SUMMARY

**Title:** Surgical treatment of nasal valve insufficiency

**Author:** Anton Šerić

The nasal valve is defined as the narrowest segment of the nasal cavity and is located distal to the piriform opening. Therefore, if nasal valve insufficiency (NVI) develops, nasal obstruction is often the result. The most common cause of NVI is primary rhinoplasty, and other common causes are traumatic, congenital, and anatomical. The nasal valve is divided into its internal and external component. Insufficiency of the internal valve occurs mainly due to anatomical narrowing which is called static obstruction, while insufficiency of the external valve is usually a result of negative pressure that occurs during inspiration which is called dynamic obstruction. The diagnosis of NVI is most successfully made by a thorough history and clinical examination. Additional tests that may help are rhinomanometry, acoustic rhinometry, and a CT scan of the paranasal sinuses. Surgery is the primary way to treat NVI, although there are several non-surgical methods for patients who cannot access surgical treatment. This paper provides an overview of the most common and some newer surgical methods used in the treatment of NVI and compares their advantages and disadvantages to make the selection of the optimal surgical technique for an individual patient as simple as possible.

**Key words:** nasal valve insufficiency, nasal obstruction, internal nasal valve, external nasal valve



# 1. UVOD

Nos, kao središnja, a ujedno i najistaknutija struktura lica, često je razlog zbog kojeg se pacijenti odlučuju na rekonstruktivne zahvate. Osim što ima važnu estetsku ulogu, ujedno je i neizostavan dio respiratornog, ali i olfaktornog sustava. Prolaskom zraka kroz nos on se zagrijava, vlaži i filtrira čime nos postiže svoju kompleksnu funkciju. Stoga je bitan zadatak rekonstruktivnog kirurga postići estetski poželjan oblik bez negativnog utjecaja na respiratornu funkciju nosa (1).

Mnogi rekonstruktivni kirurzi često ne pridaju dovoljno važnosti ulozi unutarnje i vanjske nosne valvule koje su neophodne za respiratornu funkciju nosa pa je insuficijencija valvula nosne šupljine čest rezultat estetskih zahvata na srednjoj trećini nosa i alarnom dijelu nosa (2).

Insuficijencija valvule nosne šupljine je, uz devijaciju nosnog septuma i hipertrofiju donjih nosnih školjki, jedan od tri glavna anatomska uzroka opstrukcije protoka zraka kroz nos (3).

Postoje dvije vrste insuficijencije, to su insuficijencija unutarnje i insuficijencija vanjske nosne valvule. Uzroci mogu biti anatomske, kongenitalne, traumatske, ali ipak najčešće se javlja jatrogeno kao posljedica rinoplastike. Pacijenti s insuficijencijom nosne valvule najčešće se žale na smanjeni protok zraka pri udisaju, otežano podnošenje fizičkih napora i znatno smanjenje kvalitete života (4).

Liječenje insuficijencije obuhvaća širok spektar kirurških zahvata i nekoliko nekirurških mogućnosti, no prethodno je važno utvrditi etiologiju insuficijencije i procijeniti stupanj nosne opstrukcije kako bi se odabrao optimalan terapijski postupak (4).

## **2. NOS**

### **2.1. ANATOMIJA**

Poznavanje anatomije i proporcija nosnih dijelova neophodni su kirurgu koji izvodi rinoplastički zahvat. Mogući nepovoljni ishodi, kao što su disproporcionalnosti i asimetrija, osim što će prouzrokovati estetske probleme, mogu značajno poremetiti i funkcionalnost nosa (5).

#### **2.1.1. NOSNA PIRAMIDA**

Vanjski je nos piramidalna struktura koja zauzima središnji dio lica. Oblik nosne piramide razlikuje se ovisno o spolu, dobi i etničkoj pripadnosti (1). Nos počinje proksimalno korijenom nosa, lat. radix nasi, prema distalno nastavlja se nosnim hrptom, dorsum nasi, te se završava nosnim krilima, alae nasi. Završnu distalnu točku čini nosni vrh, apex nasi. Nos se može podijeliti i na svoj pomični i nepomični dio. Pomični dio čine vršak nosa, nosna krila, nosni hrbat te pomični dio nosnog septuma, dok je nepomični dio korijen nosa (6).

Korijen nosa koštane je građe i čini gornju trećinu nosa (7). Sastoji se od nosne kosti, frontalnog izdanka maksile i nazalnog izdanka frontalne kosti. Nosna krila i nosni hrbat imaju hrskavičnu osnovu, a distalni dijelovi krila građeni su od duplikature kože.

Glavninu nosnog hrpta i sredinu lateralnog nosnog zida čini lateralna nosna hrskavica, cartilago nasi lateralis. Zauzima oblik trokuta te se nastavlja se prema proksimalno na nosnu kost, a prema distalno na veliku alarnu hrskavicu, cartilago alaris major (6). Velika alarna hrskavica ima oblik potkove i gradi distalni dio nosnog krila sa svojim lateralnim krakom, crus laterale, te pomični dio nosnog septuma sa medijalnim krakom, crus mediale (7). U nekim literaturama lateralna

nosna hrskavica još se naziva gornjom lateralnom hrskavicom (ULC), dok se velika alarna hrskavica naziva donjom lateralnom hrskavicom (LLC) (1,7). Hrskavični dio nosne piramide čine još i male alarne hrskavice, cartilagine alares minores, te akcesorne nosne hrskavice, cartilagine nasales accessoriae (6).

Nosnu piramidu oblažu i potkožni mišići musculus nasalis i musculus depressor septi. Nazalni mišić sastoji se od svog proksimalnog transverzalnog dijela i distalnog alarnog dijela koji imaju međusobno antagonističko djelovanje. Transverzalni dio zadužen je za suženje nosnica trakcijom nosnih krila medijalno, dok alarni dio nosna krila vuče prema lateralno čime se nosnice proširuju. Musculus depressor septi dio je kružnog mišića usta i povlači pomični dio septum i nosni apeks prema dolje (6).

### **2.1.2. NOSNI SEPTUM**

Nosni septum središnja je struktura koja razdvaja nosnu šupljinu na dva dijela. Zajedno s nosnom piramidom, odgovoran je za estetiku nosa, a o anatomskom odnosu septuma i donje nosne školjke uvelike ovisi protok zraka kroz nosne hodnike (7).

Kao i vanjski nos, sastoji se od pomičnog i nepomičnog dijela. Nepomični septum sastoji se od koštanih dijelova i stražnjeg gornjeg područja septalne hrskavice, cartilago septi nasi, a pomični dio čine preostali dio septalne hrskavice, medijalni krakovi alarnih hrskavica te duplikatura kože ispred medijalnih krakova (6). Najkaudalniji dio nosnog septuma koji spaja nosni apeks i bazu nosa naziva se columella (1).

Koštani septum građen je od vomera, perpendikularne ploče etmoidne kosti te od jednog koštanog nastavka maksilarne kosti i jednog nepčane kosti. Stražnji rub nosne pregrade je slobodan i čini stražnji nosni otvor. (7)

### **2.1.3. NOSNA ŠUPLJINA**

Nosna šupljina obuhvaća prostor između otvora nosnica s prednje i rinofarinksa sa stražnje strane (7). Omeđena je krovom, dnom, nosnim septumom te lateralnim zidom. Krov nosne šupljine čine nosna kost, nazalni dio frontalne kosti, tijelo sfenoidne kosti te lamina cribrosa etmoidne kosti koja gradi najveći dio krova (6,7). Maksila i nepčana kost zajednički tvore dno nosne šupljine. Lateralni zid tvore lakrimalna i maksilarna kost te tri nosne školjke. Gornja i srednja nosna školjka spadaju u izdanke etmoidne kosti, dok je donja nosna školjka zasebna kost i usko je povezana s količinom zraka koja ulazi pri udisaju te je njena hipertrofija čest uzrok nosnoj opstrukciji. Nosnim školjkama nosna je šupljina podijeljena na tri hodnika u koje se otvaraju paranazalni sinusi, etmoidalne stanice te nazolakrimalni duktus (7).

### **2.1.4. VASKULARIZACIJA, INERVACIJA I LIMFNA DRENAŽA**

Krvožilna opskrba, inervacija i limfna opskrba vanjskog nosa, nosnog septuma i nosne šupljine prikazani su u tablici 1 (7).

Tablica 1. Vaskularizacija, inervacija i limfna drenaža vanjskog nosa i nosne šupljine (7).

Regija	Vaskularizacija	Inervacija	Limfna drenaža
Vanjski nos	a. facialis a. maxillaris a. ophthalmica	<b>Motorička:</b> N. VII <b>Osjetna:</b> N. V1/V2	Submentalni lč Submandibularni lč
Nosni septum	<u>Posteroinferiorno:</u> a. sphenopalatina <u>Anteroinferiorno:</u> <u>a. palatina maior</u> rr. Superiores a. facialis <u>Superiorno:</u>  anterior/posterior a. facialis	<b>Osjetna:</b> N. V2 <u>Superiorno:</u> n. nasopalatinus  <u>Anterosuperiorno:</u> n. nasociliaris n. ethmoidalis anterior <u>Anteroinferiorno:</u> n. alveolaris superior anterior <b>Olfaktorna:</b> N. I	<u>Anteriorno:</u> Submentalni lč Submandibularni lč <u>Posteriorno:</u>  Retrofaringealni lč Duboki cervikalni lč
Nosna šupljina	<u>Superiorno:</u> anterior/posterior a. ethmoidalis  <u>Donja i srednja nosna školjka:</u> a. sphenopalatina <u>Anteroinferiorno:</u> a. facialis a. palatina maior	<b>Osjetna:</b> <u>N. V1</u> n. nasociliaris n. ethmoidalis anterior n. infratrochlearis <u>N. V2</u> ogranci za foramen sphenopalatinum	<u>Anteriorno:</u> Submentalni lč Submandibularni lč  <u>Posteriorno:</u> Retrofaringealni lč Duboki cervikalni lč

Kratice: a. - arterija; rr. – lat. rami, ogranci; n. - lat. nervus, živac; lč – limfni čvor

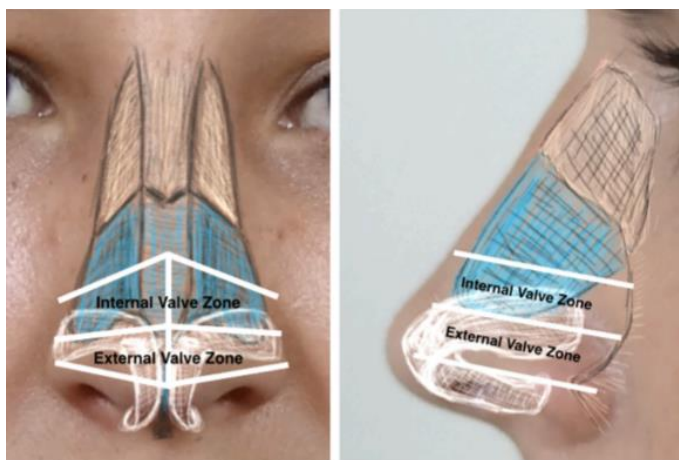
### 2.1.5. NOSNA VALVULA

Nosna valvula opći je naziv za regiju smještenu distalno od piriformnog otvora i označava najuži segment nosne šupljine (slika 1). Prvi put ju je opisao Mink 1903. godine kao područje najvećeg otpora protoku zraka u nosu(8). Odgovorna je za 70% otpora protoku zraka pri prolasku kroz nos

te za 44% ukupnog inspiratornog otpora. Stoga i najmanji deformiteti ovoga područja mogu znatno promijeniti prohodnost dišnih puteva (9). Dijeli se na svoju unutarnju i vanjsku komponentu (8).

Unutarnja nosna valvula na presjeku je trokutasto područje koje se nalazi kaudalno od lateralne nosne hrskavice. S medijalne strane ograničena je septumom, a s donje strane ograničena je dnom nosne šupljine i glavom donje nosne školjke koja igra značajnu ulogu u funkciji valvule (10,11). Kut između lateralne nosne hrskavice i septuma normalno iznosi od 10 do 15 stupnjeva u osoba bijele rase, dok u ostalih rasa postoje značajne varijacije (11). Smanjenje kuta na vrijednosti manje od deset stupnjeva, npr. pri zahvatima na srednjoj trećini nosa, može izazvati kolaps valvule i pojavu nosne opstrukcije (8).

Vanjska nosna valvula označava područje distalno od unutarnje nosne valvule i odnosi se na nosni vestibulum koji je ograničen prema lateralno nosnim krilima, a medijalno septumom i columellom (12). Iako alarni dio nazalnog mišića i ligamenti, koji povezuju lateralni krak alarne hrskavice s maksilom, daju određenu čvrstoću lateralnom zidu vanjske nosne valvule, radi se o području koje je zbog manjka rigidne potpore izrazito sklono dinamičkom kolapsu (10,12).



Slika 1. Prikaz anatomije zona unutarnje i vanjske nosne valvule. Prema Barrett et al, 2016 (10).

## 2.2. FIZIOLOGIJA NOSNE VALVULE

Unatoč važnoj estetskoj ulozi nosa, glavna uloga mu je respiratorna i ovisi o dostatnom strujanju zraka kroz nosne hodnike. Bez zadovoljavajućeg protoka zraka, udahnuti zrak se ne može uspješno zagrijavati i vlažiti, niti se mirisne čestice mogu uspješno vezati za olfaktorne receptore (13).

Normalan protok zraka kroz nos ovisi o Bernoullijevom i Poiseuilleovom zakonu (14).

Bernoullijev zakon kaže da će porast protoka zraka kroz određeno područje uzrokovati pad tlaka u tom istom području. Kada takav pad tlaka nadvlada ionako oskudnu rigidnost vanjske valvule nosne šupljine dolazi do kolapsa valvule i nastanka opstrukcije. Takva opstrukcija naziva se dinamičkom jer se odvija tijekom inspiracije (14). S druge strane, Poiseuilleov zakon tvrdi da je protok obrnuto proporcionalan vrijednosti polumjera potenciranog na četvrtu, što znači da i minimalne promjene vrijednosti polumjera znatno mijenjaju protok zraka kroz nos. Takvo anatomske uzrokovano suženje nosne valvule definira se kao statička opstrukcija (14).

Sve metode liječenja insuficijencije nosne valvule zasnivaju se na dva prethodno navedena zakona. Ili se nastoji proširiti poprečni presjek, odnosno produljiti polumjer valvule, ili se različitim metodama i materijalima pojačava nosna stijenka kako bi se smanjila sklonost dinamičkom kolapsu valvule. U određenim situacijama potrebno je raditi oba postupka (15).

### **3. INSUFICIJENCIJA NOSNE VALVULE**

Terminologija vezana uz problematiku nosne valvule često izaziva konfuziju i zahtijeva standardizaciju. Pojam insuficijencija nosne valvule (NVI) objedinjuje dinamičku opstrukciju uzrokovanu slabošću stijenke vanjske valvule i statičku opstrukciju uzrokovanu suženjem unutarnje nosne valvule (10).

NVI jedan je od najvažnijih uzroka nosne opstrukcije koja je čest problem u otorinolaringološkoj praksi i može značajno narušiti kvalitetu života (16). Poseban izazov u liječničkoj praksi predstavlja definirati uzrok insuficijenciji nosne valvule što onda usmjerava odabir terapijskog pristupa pacijentu (17).

#### **3.1. EPIDEMIOLOGIJA**

Procjena je da 13% pacijenata koji pate od dugotrajne nosne opstrukcije ima insuficijenciju nosne valvule. Jednostrana insuficijencija puno je češća nego obostrana i obuhvaća 88% pacijenata s dijagnozom NVI (11).

S druge strane, u studiji iz 2018. godine, koju je proveo Clark sa suradnicima na 1906 ispitanika iz raznih regija Sjedinjenih Američkih Država, koji su imali sinonazalne simptome, prevalencija kolapsa nosne valvule iznosila je čak 67% (18).

#### **3.2. ETIOLOGIJA**

Najčešći uzrok narušenoj funkciji nosne valvule je rinoplastika (19). Constantian je 2002. godine proveo istraživanje koje je otkrilo da udio pacijenata kod kojih se nakon prethodnog



rinoplastičkog zahvata razvila opstrukcija unutarnje nosne valvule iznosi i do 50% (20).

Struktura unutarnje nosne valvule može se narušiti prekomjernim resekcijama gornje lateralne hrskavice, agresivnim sužavanjem nosnog hrpta i pomicanjem nosnih kostiju. Također, i vanjska nosna valvula može postati insuficijentna kao rezultat kirurških zahvata na nosu. Pretjerano sužavanje nosnog vrška, uklanjanje velikog dijela lateralnih krila donjih nosnih hrskavica te pomicanje alarnih hrskavica primjeri su takvih zahvata. Posljedice su takve da, kroz dulje postoperativno vrijeme, može doći do postupnog suženja lateralnog nosnog zida čime se poremeti funkcionalnost nosne valvule i javi potreba za reoperacijom (4).

Osim jatrogeno insuficijencija vanjske nosne valvule može biti prouzrokovana i:

- traumom koji dovodi do gubitka tkiva
- anatomski, ispupčeni nos sa znatno uskim nosnicama
- kongenitalno znatno široka columella
- paralizom facijalnog živca koja dovodi do slabosti mišića koji šire nosnice
- starenjem kojim dolazi do smanjenja čvrstoće fibroznog tkiva nosne stijenke (12,19).

Uzroke disfunkcije unutarnje valvule možemo podijeliti po strukturi koja je odgovorna za nju.

Može se raditi samo o jednoj strukturi, npr. anomaliji septuma, ali često se radi o njih više istovremeno (11).

Devijacija donjeg segmenta nosne pregrade može biti urođena, ali i nastati kao rezultat traume.

Posljedica devijacije uglavnom je zadebljanje stijenke valvule što rezultira opstrukcijom protoka zraka kroz nos. Također, trauma nosa može rezultirati i deformacijom odnosno slabošću lateralnih nosnih hrskavica što je još jedan od mogućih uzroka inspiratorne insuficijencije

unutarnje valvule. I starenje, kao normalan biološki proces, povećava mogućnost za razvoj dinamičke opstrukcije valvule jer dolazi do povećanja mlohavosti nosne stijenke. Uz sve navedeno, hipertrofija glave donje nosne školjke ili sluznice nosa kao posljedica dugotrajne upale mogu rezultirati suženjem lumena valvule i njenom disfunkcijom. U rijetkim slučajevima suženje unutarnje nosne valvule mogu prouzročiti i urođene deformacije piriformnog otvora ili septalno tijelo, benigna tvorba koja može biti lokalizirana u valvularnoj regiji (11,19).

### **3.3. KLINIČKA SLIKA**

Bez obzira na uzrok, najčešći simptomi koje navode pacijenti s NVI su:

- nosna opstrukcija
- kongestija nosa
- otežano disanje kroz nos
- smetnje spavanja i hrkanje
- nedostatak zraka tijekom fizičke aktivnosti (21).

### **3.4. DIJAGNOSTIKA**

Disfunkcija nosne valvule često ostane neprepoznata i treba se uzeti u obzir kod svih pacijenata s devijacijom septuma prije nego se pristupi septoplastici, posebno u pacijenata s teškim otklonom nosnog hrpta i pacijenata s uskim srednjim svodom nosa (22).

Američka akademija za otorinolaringologiju – Kirurgija glave i vrata (AAO-HNS) sazvala je panel na kojem je zaključeno kako se NVI najuspješnije dijagnosticira temeljitom anamnezom i fizikalnim pregledom. Ključni simptom koji ističe većina pacijenata je smanjeni protok zraka kroz nos (23).

### **3.4.1. ANAMNEZA**

Adekvatna anamneza treba sadržavati podatke kao što su početak razvoja smetnji i njihovo trajanje. Bitno je saznati i javljaju li se simptomi jednostrano ili obostrano te postoje li i koji to čimbenici djeluju rasterećujuće, a koji opterećujuće za pacijenta. Također, važno je provjeriti postoji li ovisnost težine simptoma o godišnjem dobu. Postojanje prethodne traume ili kirurškog zahvata na nosu mogu olakšati i ubrzati donošenje dijagnoze. Ukoliko je pacijent imao prethodnu operaciju nosa potrebno je ustanoviti koliko je od nje prošlo i kakve je tegobe imao neposredno prije i neposredno nakon te operacije (10,24).

Na kraju anamneze procjenjuje se trenutni utjecaj pacijentovih tegoba na kvalitetu njegovog života (10). Za to se najčešće koristi NOSE skala tj. skala za vrednovanje simptoma nosne opstrukcije koju popunjava sam pacijent. Riječ je o upitniku koji sadrži pet pitanja vezanih uz subjektivnu procjenu stupnja težine nosne opstrukcije ispitanika. Iako NOSE skala ne može zamijeniti dobru anamnezu i fizikalni pregled, pokazala se kao jako važan pokazatelj uspješnosti operacije nosne valvule jer govori o kvaliteti života pacijenta prije i nakon samog terapijskog zahvata (25).

### 3.4.2. FIZIKALNI PREGLED

Cilj fizikalnog pregleda je isključiti ostale uzroke nosne opstrukcije (12). Pregled možemo podijeliti na tri dijela, a to su vanjska inspekcija, manualna palpacija i intranazalni pregled (10).

Vanjska inspekcija uključuje procjenu nosa u mirovanju te prilikom inspiracije iz frontalnog, lateralnog i bazalnog kuta. Uska srednja trećina nosa u mirovanju pobuđuje sumnju na patologiju unutarnje valvule. S druge strane, izrazito prćasti apeks nosa, izražene brazde iznad alarnih hrskavica i prekomjerno uvlačenje nosnih stijenki prema medijalno prilikom jačeg udaha ukazuju na moguću slabost lateralnog nosnog zida (10). Pogledom na bazalni dio moguće je ustanoviti abnormalnosti kaudalnog septuma ili široku columellu kao moguće uzroke disfunkcionalne vanjske nosne valvule (12).

Palpacijom nosnih hrskavica, krila i vrška dobije se uvid u čvrstoću potencijalno oslabljenih dijelova nosa (10).

Tradicionalno dobra metoda za provjeru vestibularnog dijela nosne valvule je Cottleov manevar. On podrazumijeva povlačenje obraza prema lateralno u odnosu na nos čime trenutno dolazi do poboljšanog protoka zraka kroz nos. Problem ovog manevra je nespecifičnost jer može izazvati olakšanje simptoma i u pacijenata koji nemaju NVI (26). Stoga je puno vrijedniji dijagnostički test modificirani Cottleov manevar u kojemu se malom kiretom za uši napravi stent na lateralnom kraku alarne hrskavice, što je najčešća lokalizacija kolapsa lateralne stijenke (27). Prednost kirete je što ne zauzima gotovo nikakav prostor unutar nosne šupljine i njome se može točno pogoditi područje unutar valvule koje će se zahvatom nastojati korigirati (26). Zato modificirani Cottleov manevar ima važnu prognostičku vrijednost za povoljan kirurški ishod (28).

Intranazalnom inspekcijom moguće je utvrditi postojanje stanja kao što su: septalna devijacija, hipertrofija donje nosne školjke, rekurvatura lateralnog krila alarne hrskavice, kolaps bočnog zida nosa i stenoza valvule (10). Prednja rinoskopija jedan je od načina kojim se može dobiti uvid u anteriorni dio nosne šupljine (19), no neke studije smatraju kako je jedini prikladan način za cjeloviti pregled nosne šupljine nazalna endoskopija (29). Ipak, potpuni dogovor oko potrebe korištenja endoskopije u dijagnostici NVI nije još postignut (23).

### **3.4.3. OSTALE DIJAGNOSTIČKE METODE**

Akustična rinometrija, rinomanometrija i CT snimka paranazalnih sinusa svrstavaju se u objektivne pokazatelje ishoda NVI. Premda, imaju ograničenu svrhu u kliničkoj dijagnostici, te je njihova povezanost sa subjektivnim pokazateljima ishoda, npr. NOSE skala, neznatna (23), postoji perspektiva da će u budućnosti, napretkom trenutnih dijagnostičkih metoda i razvojem novih, dobiti na značaju (10).

Rinomanometrijom (RMM) mjerimo otpor protoku zraka kroz nosnu šupljinu. Unatoč tome što se radi o korisnoj metodi, nedostatak RMM je da ne otkriva točno mjesto najvećeg suženja (11).

Akustična rinometrija (ARM) novija je pretraga kojom se mogu dobiti informacije o mjestu opstrukcije. Pruža preciznije informacije za prednji dio nosa, nego za stražnji, što ju čini prigodnom za detekciju patologije nosne valvule. ARM je korisna i za procjenu simetričnosti nosne šupljine jer daje uvid u poprečni presjek obiju strana nosa (11).

CT snimka paranazalnih sinusa relativno je dostupna slikovna metoda i može jasno prikazati smanjenu prohodnost nosne valvule. Posebno dobro vizualizira područja smještena ispod nosnog hrpta, koja mogu biti teška za prikazati. Iako CT snimka ne bi smjela zamijeniti kompletan i

detaljan fizikalni pregled, može biti korisna za otkrivanje uzroka nosne opstrukcije jer pruža uvid i u ostale strukture unutar nosne šupljine (11).

### **3.5. LIJEČENJE**

Liječenje može započeti tek nakon što je potvrđena dijagnoza i poznata etiologija insuficijentne nosne valvule. Izbor prikladnog načina liječenja izazovan je zadatak i treba ga napraviti u dogovoru s pacijentom. Širok je izbor mogućih kirurških zahvata kojima je moguće postići izliječenje, ali postoji i nekoliko nekirurških načina za poboljšanje kvalitete života pacijenta. Cilj nekirurških postupaka je stentirati ili učvrstiti valvulu i vanjsku nosnu stijenku izvana, dok se kirurški djeluje izravnim širenjem lumena nosne valvule te osnaživanjem stijenke hrskavičnim graftovima (4).

#### **3.5.1. NEKIRURŠKO LIJEČENJE**

Iako dugoročna korekcija NVI zahtijeva kirurško liječenje (23), nekirurške opcije idealne su za pacijente koji ne žele pristupiti zahvatu ili nisu primjereni kandidati za njega (4). Pod takve pacijente ubrajaju se oni koji imaju komorbiditete zbog kojih se izlažu riziku tijekom anestezije, ali i oni koji imaju pretjerana i nerealna očekivanja od samoga zahvata (24).

Postoji nekoliko tipova pomagala kojima se može postići olakšanje simptoma u pacijenata s NVI. Prvi od takvih pomagala su vanjski nosni dilatatori kao što su različite vrste traka za nos kojima se lateralna nosna stijenka stabilizira i proširuje čime se smanjuje otpor protoku zraka (30). Unatoč tome što su trake sigurne, učinkovite i praktične za uporabu, pojedincima mogu biti kozmetički neprihvatljive (12).

Druga vrsta pomagala su unutarnji nosni dilatatori koji se postavljaju u nosni put i djeluju kao stent. Postoji velika varijabilnost marki i uređaja, a svi imaju funkciju udloge za dišne puteve koja izvana pruža potporu bočnom zidu i unutarnjoj nosnoj valvuli, a iznutra djeluje stentira i unutarnju i vanjsku valvulu (31).

U novije vrijeme došlo je do razvoja nekih minimalno invazivnih načina liječenja opstrukcija uzrokovanih insuficijencijom lateralnog nosnog zida. Primjer takvog liječenja je Latera uređaj.

Radi se bioapsorbirajućem implantatu koji se ugrađuje perkutano kroz kožu vestibuluma. Može se ugraditi ili s obje strane ili samo sa strane koja je zahvaćena kolapsom lateralnog zida.

Implantat je građen od apsorbirajućeg polimera koji se resorbira kroz period od osamnaest mjeseci i za sobom ostavlja fibroznu kapsulu koja nastavlja podržavati stijenku nakon što implantat nestane (32). Iako je Latera uređaj tek nedavno postao dostupan, preliminarne studije su pokazale značajno poboljšanje simptoma nosne opstrukcije u pacijenata kojima je ugrađen (33). Osim što podupire unutarnju valvulu, implantat može imati utjecaj i na vanjsku valvulu.

Komplikacije ugradnje su rijetke i blage, a uključuju dislokaciju, manja krvarenja i nizak rizik od infekcije. Prije endonazalne ugradnje Latera uređaja potrebno ga je prvo označiti spravom za pozicioniranje. Važno je pravilno umetnuti uređaj tako da mu proksimalni dio ostane iznad alarnog nabora, a distalni dio bude iznad ipsilateralne nosne kosti. Lokalna anestezija prigodan je odabir za anesteziju tijekom implantacije. Nakon toga se implantat stavlja u uređaj na prethodno označeno mjesto pazeći se lokalizira iznad alarnog nabora i preko ipsilateralne kosti (32).

Još jedna nekirurška metoda kojom se može postići povećana prohodnost vanjske nosne valvule je fizikalna terapija mišića lateralne nosne stijenke. Redovitim izvođenjem specifičnih vježbi moguće je postići značajno subjektivno i objektivno poboljšanje do te mjere da operacija kod pojedinih pacijenata više ne bude potrebna (34).

## **4. KIRURŠKO LIJEČENJE NVI**

### **4.1. IZBOR KIRURŠKE METODE**

Izbor adekvatne kirurške metode za korekciju insuficijentne nosna valvula zahtjevan je zadatak svakog kirurga. Cilj svake kirurške tehnike je ili ekspanzija ili osnaživanje valvule, ili oboje zajedno. To se uglavnom postiže različitim graftovima te tehnikama šivanja. Pri odabiru kirurške tehnike kirurg mora u obzir uzeti lokalizaciju i vrstu insuficijencije valvule, tj. odrediti radi li se o statičkoj ili dinamičkoj insuficijenciji. Nerijetko je nužno upotrijebiti više tehnika tijekom jednog zahvata kako bi se postigao zadovoljavajući efekt (10).

Još jedna važna činjenica pri izboru metode zahvata je da se veliki dio metoda može primijeniti za korekciju obiju nosnih valvula. „Alar batten“ graftovi, „lateral crural strut“ graftovi, i „alar rim“ graftovi primjeri su takvih metoda i koriste uglavnom za zbrinjavanje dinamičkog kolapsa (10). Ovisno o mjestu njihove implantacije duž bočne nosne stijenke, oni stabiliziraju jednu od valvula ili obje valvule istovremeno. Stoga, iz praktičnih razloga, nije moguće podijeliti metode na one koje se koriste isključivo kod patologije unutarnje i druge koje se koriste samo kod disfunkcije vanjske valvule. Ipak, postoji nekoliko tehnika koje se koriste dominantno pri liječenju poremećaja unutarnje valvule. U tu rubriku ubrajaju se „spreader“ graftovi, „autospreader“ flapovi i „flaring“ šavovi (10).

### **4.2. PREOPERATIVNA PRIPREMA**

Kirurško liječenje opstrukcije nosa postrinoplastičkim zahvatom obično se provodi u ambulantnim uvjetima. S pacijentima treba obaviti preoperativno savjetovanje o mogućem utjecaju zahvata na estetski prikaz nosa. Također, pacijenti mogu imati i pretjerana očekivanja



vezana uz revizijski zahvat koja je potrebno otkloniti. Važno je obaviti temeljit razgovor s pacijentom i objasniti mu prednosti, rizike i alternativna rješenja za planirani zahvat te dobiti informirani pristanak. Ključno je i dokumentirati preoperativno stanje pacijenta. Na kraju krajeva potrebno je dobiti medicinsku dozvolu i prikupiti odgovarajuću preoperacijsku medicinsku obradu kao npr. laboratorijske nalaze, radiografija prsnog koša, elektrokardiografija (24).

### 4.3. KIRURŠKE METODE LIJEČENJA

Postoji velik broj zahvata kojima se liječi insuficijencija i unutarnjeg i vanjskog zaliska. Kako se razumijevanje ovog patološkog procesa sve više širi, tako nastaju i potpuno nove tehnike ili novije modifikacije starih tehnika. Slijede opisi popularnih metoda koje se koriste u liječenju disfunkcionalnih nazalnih zalistaka. Prikaz najčešće korištenih kirurških metoda i njihovih pojedinih karakteristika nalaze se u tablici 2.

Tablica 2. Karakteristike kirurških tehnika liječenja insuficijencije nosne valvule (10).

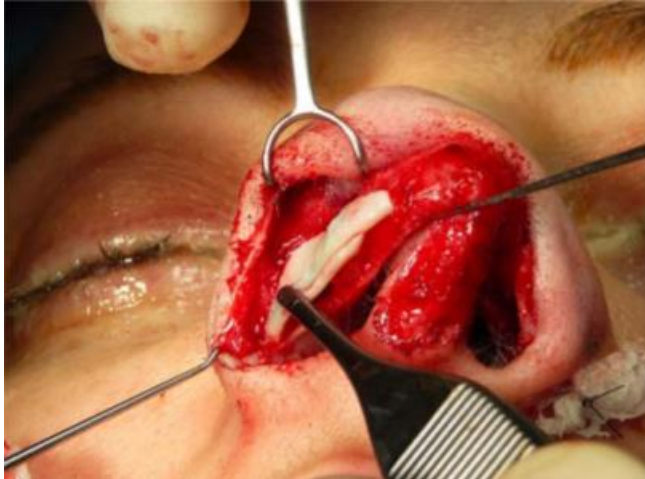Technique	Valve Impacted		Type of Collapse Impacted		Advantages	Disadvantages	Placement Location
	Internal Nasal Valve	External Nasal Valve	Static	Dynamic			
Spreader graft	+	—	+	—	Cosmetic utility	Widens dorsum	Between dorsal septum and ULC
Autospreader	+	—	+	—	Cartilage sparing	Insufficient to expand the dorsum/stent the INV	Cranial ULC infolded medially toward dorsal septum
Flaring sutures	+	—	+	+	Simplicity	Lack of suture durability, widened middle third	Horizontal mattress suture from one ULC to the other over the nasal dorsum
Alar batten graft	+	+	—	+	Precise correction of area of collapse	Visibility	Pocket along lateral wall depending on the point of maximal collapse
Lateral nasal wall suspension	+	—	+	+	Cartilage sparing	Increased zone of dissection	Suture from the lateral alar and/or ULC to the bone of the infraorbital rim
Lateral crura strut graft	—	+	+	+	Corrects intrinsic concavities of the LLC	Visibility	Underlay or overlay graft between the lateral crura and vestibular mucosa extending past the cephalic edge of the lateral crus
Lateral crura turn-in	—	+	+	+	Cartilage sparing, improved tip contour	Weak, thin cartilage for valve support	Express cartilage along the cephalic lateral crura during a cephalic trim folded into a vestibular mucosal pocket
Alar rim graft	—	+	+	+	Improves contour and strength of rim	Visibility	Alar margin pocket
Butterfly graft	+	+	+	+	Single graft that can treat both internal and external valve dysfunction	Ear cartilage needed, visibility	Superficial to the anterior septal angle and caudal edge of the upper lateral cartilage; caudal aspect of the graft positioned deep to the cephalic margin of the lower lateral cartilage

Abbreviation: INV, internal nasal valve.

#### **4.3.1. „ALAR BATTEN“ GRAFTOVI**

„Alar batten“ graftove prvi puta su opisali Tardy i Garner 1990. godine (35). Radi se o zavijenim linearnim graftovima, građenim od hrskavice, koji se koriste za korekciju kolapsa i vanjske i unutarnje valvule ovisno o mjestu na koje se implantiraju unutar nosa (36). Materijali od kojih je građen graft mogu biti alografti ili autografti kao što su septalna, rebrena ili aurikularna hrskavica (37). Mogu se ugraditi endonazalnim ili vanjskim rinoplastičkim pristupom (Slika 2).

Umetanjem grafta u točno određeni džep na lateralnom zidu nosa prevenira se kolaps disfunkcionalne valvule (38). Točna lokalizacija na koju će se graft postaviti zasniva se na preoperativnoj procjeni mjesta kolapsa lateralnog zida modificiranim Cottleovim manevrom (39). Konveksna strana grafta okrene se prema lateralno i podržava narušeni dio bočne stijenke nosa. U slučaju kolapsa unutarnje nosne valvule graft se najčešće smjesti u blizini donjeg ruba ULC, na području supra-alarne brazde. Dok je kod liječenja kolabirane vanjske valvule tipično mjesto umetanja grafta ispod cefalično smještenog lateralnog kraka velike alarne hrskavice (38). U istraživanju kojeg su proveli Cervelli i suradnici svi pacijenti kojima je ugrađen „alar batten“ graft osjetili su olakšanje simptoma i znatno poboljšanje u disanju kroz nos (37). Primarni nedostaci ovog postupka su punoća na mjestu umetanja te moguća vidljivost obrisa grafta u osoba s tankom kožom nosa. Nadalje, ukoliko je graft neprecizno postavljen može imati suprotan učinak te ubrzati razvoj kolapsa bočne stijenke (40).

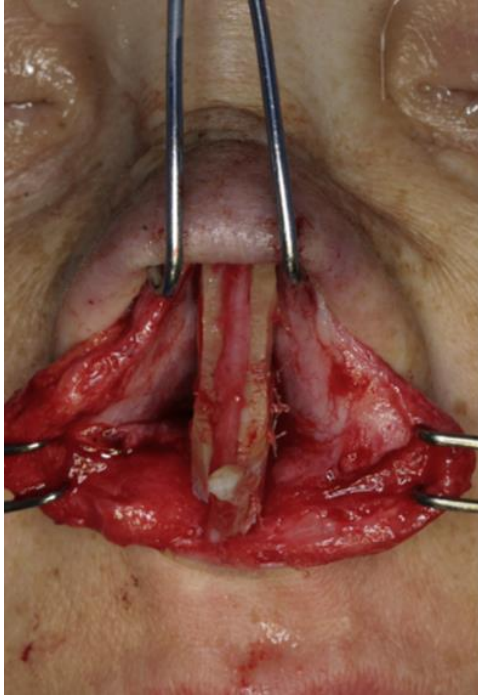


Slika 2. Prikaz postavljanja alar batten grafta vanjskim rinoplastičkim pristupom. Prema Cervelli et al, 2009 (37).

#### **4.3.2. „SPREADER“ GRAFTOVI**

„Spreader“ graftovi linearni su hrskavični graftovi koji služe za rekonstrukciju unutarnje valvule te srednjeg svoda nosa (41). Prvi ih je upotrijebio Sheen 1984. godine kako bi rekonstruirao srednji svod nosnog dorzuma (35). Duljine su od 25 do 30 milimetara i širine oko 3 milimetra (42). Najčešće su građeni od septalne ili aurikularne hrskavice, a mogu biti i aloplastični implantati (43). Ugrađuju se submukoperihondralno u džep između dorzalnog septuma i ULC, a mogu se ugrađivati jednostrano ili obostrano, ovisno o indikaciji (slika 3) (42). Pristup zahvatu može biti vanjski, otvoreni ili unutarnji, endonazalni (44). Implantacijom „spreader“ grafta dolazi do pomicanja ULC prema lateralno čime se povećava kut i poprečni presjek valvule (45). Osim u svrhu terapije insuficijentne valvule, koriste se i za ispravljanje devijacije dorzalnog septuma, te za estetsku korekciju nosnog hrpta (42). Zanimljivo je da unatoč subjektivnom poboljšanju simptoma u pacijenata, objektivnim metodama nije zamijećen znatan napredak u protoku zraka kroz nos (46). Primarni nedostatak ove metode je to što za posljedicu ima

proširenje nosnog dorzuma, a uz to u slučajevima jednostrane ugradnje može dovesti do asimetrije vanjskog nosa (10).

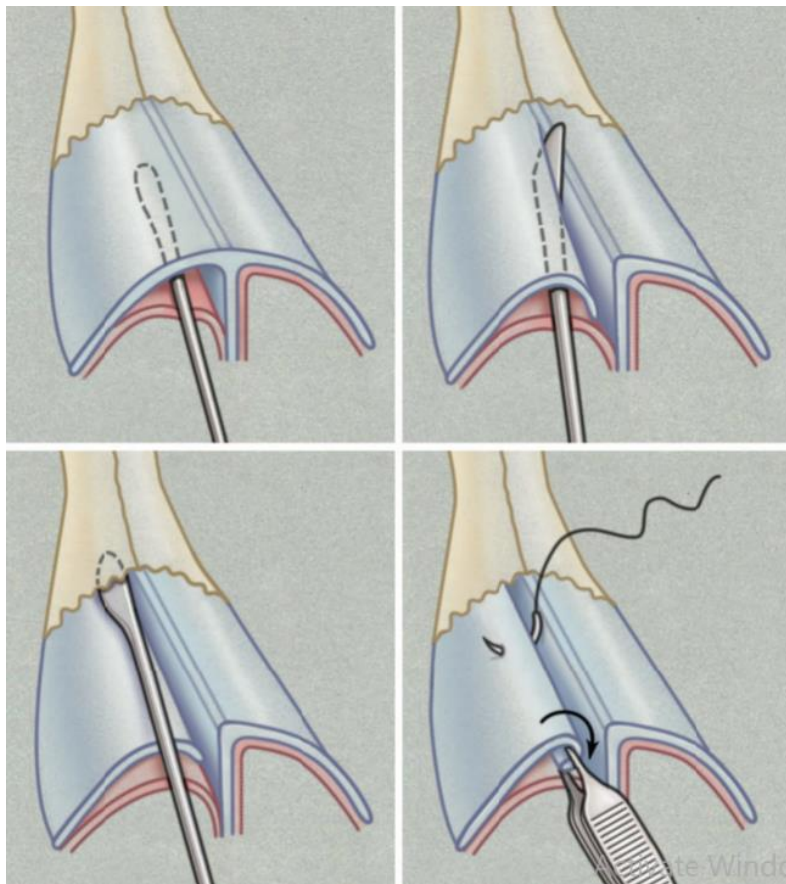


Slika 3. Submukoperihondralna obostrana implantacija „spreader“ grafta. Prema Samra et al, 2018 (4)

#### **4.3.3. „AUTOSPREADER“ FLAPOVI**

„Autospreader“ flapovi alternativna su tehnika „spreader“ graftovima i sastoje se u potpunosti od gornje lateralne hrskavice pacijenta koja se zavije prema unutra i zašije za dorzalni dio septuma čime se proširi kut unutarnje nosne valvule (slika 4). Takav postupak podrazumijeva čvrstoću, ali i fleksibilnost ULC koja je po prirodi tanka zbog čega je ishod ovog zahvata manje izvjestan (47). Ipak, u pacijenata kod kojih je potrebno poštediti hrskavicu septuma, „autospreader“ flapovi mogu biti opcija (48). Rezultati ove tehnike slični su onima nakon ugradnje „spreader“ graftova jer povećavanjem poprečnog presjeka unutarnje valvule dovode do značajne redukcije simptoma u pacijenata kvantificiranih NOSE skalom (47). Dodatna prednost flapova je što su

znatno tanji u odnosu na klasične „spreader“ graftove čime se izbjegava neželjeno proširenje nosnog hrpta u pacijenata (49). Iako su neki autori tijekom godina izvještavali o ohrabrujućim rezultatima (47), i dalje postoje proturječne studije vezane uz uspješnosti ove tehnike (50). Stoga je potrebno provesti još istraživanja koja će definirati ulogu „autospreader“ flapova u terapiji insuficijencije unutarnje valvule nosa.

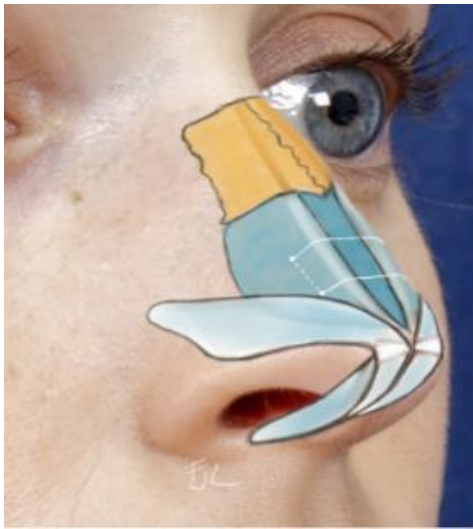


Slika 4. Prikaz formiranja „autospreader“ flapa zavijanjem gornje lateralne hrskavice. Prema Gruber et al, 2007 (49).

#### 4.3.4. „FLARING“ ŠAVOVI

Još jedna metoda koja se koristi primarno za korekciju unutarnje nosne valvule je „flaring“ šav. Prvi put ih je upotrijebio Park pa se po njemu još nazivaju u Park šavovi, a glavna svrha im je povećati kut nosne valvule. Neapsorbirajući šavovi stavljaju se u gornje lateralne hrskavice nosa u vodoravnom smjeru i prelaze preko nosnog dorzuma koji služi kao uporište (slika 5). Kada se zategnu dolazi do širenja ULC prema van čime se povećava presjek unutarnje valvule (51). Zahvat se može provesti i pod generaliziranom, a i pod lokalnom anestezijom (52). Glavne prednosti ove metode su jednostavnost izvedbe i poštuda hrskavice pacijenta (52), a nedostaci, s druge strane, su proširenje nosnog svoda i ograničeno trajanje zategnutosti šavova (10).

U svojoj su studiji, Schlosser i Park, akustičnom rinometrijom dokazali da upotreba „flaring“ šavova ili „flaring“ šavova zajedno sa „spreader“ graftovima značajnije povećava poprečni presjek valvule, nego upotreba „spreader“ graftova samostalno (53). Sve u svemu, „flaring“ šavovi još su jedan učinkovit način liječenja insuficijentne unutarnje nosne valvule bilo kao samostalna tehnika ili u kombinaciji s drugim tehnikama i graftovima.



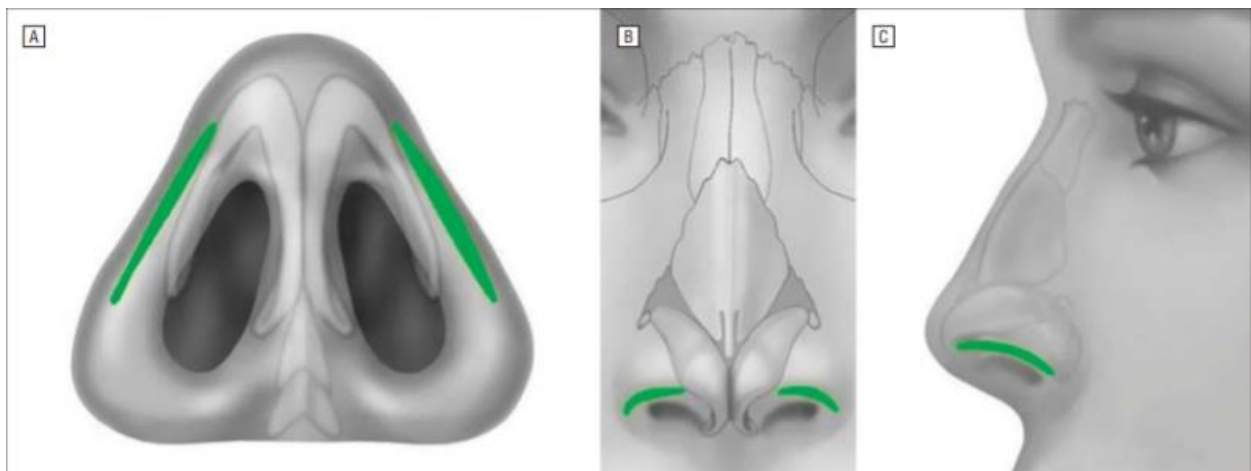
Slika 5. „Flaring“ šav. Prema Barrett et al, 2016 (10).

#### 4.3.5. „ALAR RIM“ GRAFTOVI

„Alar rim“ graftovi koriste se primarno za korekciju dinamičkog kolapsa vanjske valvule nosa. Radi se o tankim i dugim hrskavičnim graftovima dobivenim iz nosnog septuma. Graft se implantira u džep na alarnom rubu, neposredno kaudalno od lateralnog kraka alarne hrskavice (slika 6) (54). Osim što daje potporu valvuli, ujedno i popravlja vanjski obris nosnih krila pa su ga neki autori koristili za ispravljanje uvlačenja alarnog ruba (55).

Nedostatci ove metode su malobrojni, a najčešći je moguća vidljivost grafta nakon zahvata.

Boahene i Hilger potvrdili su učinkovitost ugradnje ovoga grafta kod disfunkcije vanjske valvule (56).



Slika 6. „Alar rim“ graft (na slici zeleno) implantira se duž alarnog ruba. A - bazalni prikaz, B - frontalni prikaz, C - profilni prikaz. Prema Boahene et al, 2009 (56)

#### 4.3.6. „BUTTERFLY“ GRAFT

„Butterfly“ graft jedan je od najkorištenijih graftova pri liječenju NVI. Koristi se kako za terapiju unutarnje, tako i za terapiju vanjske valvularne disfunkcije. Građen je od aurikularne hrskavice

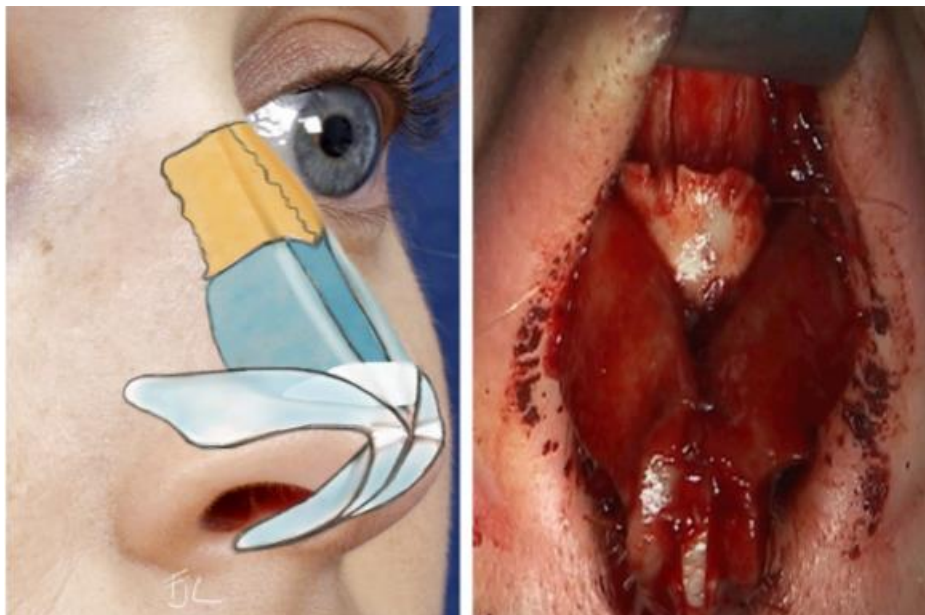


izrezane u oblik klina. Proksimalni dio grafta implantira se površnije u odnosu na donji dio ULC, dok se distalni dio grafta smjesti dublje u odnosu na gornji dio LLC čime se istovremeno postiže porast poprečnog presjeka unutarnje valvule i stent vanjske valvule nosa (slika 7) (57). Graft se pozicionira simetrično nad hrptom nosa i zašije za ULC obostrano kako bi se učvrstio. Kirurg može birati između endonazalnog ili klasičnog vanjskoj pristupa zahvatu (58).

Najvažniji nedostatak na koji se žale pacijenti nakon zahvata je estetika nosa jer ugradnja grafta kod ljudi s tankom kožom na nosu rezultira vidljivošću grafta te proširenjem srednje trećine nosnog svoda. Istraživanja provedena na pacijentima u postoperativnom razdoblju pokazala su olakšanje simptoma u 90% slučajeva, a zadovoljstvo estetikom nosa prijavilo je samo 88% pacijenata (59). Ipak postoje određeni postupci kojima se mogu minimalizirati estetski nepovoljni učinci zahvata kao npr. brušenje dorzuma nosa kako bi se stvorio kalup za ugradnju grafta (58).

Na kraju krajeva, ovim se zahvatom može djelovati i estetski povoljno. Naime, ugradnjom „butterfly“ grafta moguće je korigirati kozmetički problem sedlastog tipa nosa koji podrazumijeva konkavno udubljenje proksimalno od apeksa nosa (60).





Slika 7. „Butterfly“ graft. Slika lijevo prikazuje mjesto ugradnje grafta u odnosu na nosne hrskavice (graft na slici bijelo), dok je slika desno prikaz intraoperativne implantacije „butterfly“ grafta. Prema Barrett et al, 2016 (10).

#### **4.3.7. „LATERAL CRURAL STRUT“ GRAFTOVI**

„Lateral crural strut“ graftovi korisni su u slučaju slabosti, udubljenosti ili cefalične malpozicije lateralnih krura koji rezultiraju dinamičkim kolapsom vanjske valvule. Ovi graftovi građeni su uglavnom od tanko i ravno oblikovane hrskavice septuma (61). Mogu se ugraditi ispod ili iznad lateralnog kraka i vestibularne sluznice, a protežu se sve do gornjeg ruba lateralnog kraka hrskavice. Graft je potrebno smjestiti u točno određeni džep i zašiti ga za lateralni krak kako bi se hrskavica učvrstila i prevenirao kolaps vanjske valvule. Također, ovim se graftom mogu ispraviti prirodna udubljenja i nepravilnosti oblika lateralnog kraka (10).

Glavni nedostatak ove tehnike je postoperativna uočljivost obrisa grafta duž vestibuluma nosa ukoliko je ugrađen kao podloga hrskavici, te primjetna ispunjenost kože ako se ugradi iznad hrskavice (62). Učinkovitost ovih graftova dokazali su Gunter i Friedman u istraživanju provedenom na 88 pacijenata kojima je implantiran „lateral crural strut“ graft i nijedan pacijent nije imao postoperativnih poteškoća s disanjem (61).

#### **4.3.8. „LATERAL CRURAL TURN-IN“ FLAPOVI (LCTF)**

„Lateral crural turn-in“ flapovi još su jedan način za ispravljanje i stabilizaciju lateralnih krakova LLC. Radi se o novijoj metodi koju su prvi put opisali Tellioglu i Cimen 2007. godine (19). Prednost LCTF je to što iskorištava višak hrskavice dobivene podrezivanjem cefaličnog dijela lateralnog kraka LLC te se taj višak zavije u džep sluznice vestibuluma i onda zašije čime se postiže veća stabilnost bočnog nosnog zida i smanjuje sklonost dinamičkom kolapsu. Dodatna prednost ove tehnike je što daje mogućnost preoblikovanja nosnog apeksa te ispravljanja nepravilnosti lateralnog kraka LLC (63).

U nedavno provedenom prospektivnom kohortnom istraživanju uspoređena je učinkovitost „lateral crural strut“ graftova i „turn-in“ flapova u korekciji insuficijencije vanjske valvule. U obje skupine pacijenata zabilježeno je zamjetno smanjenje simptoma te značajan porast nazalnog protoka zraka u odnosu na mjerenja prije zahvata (slika 8) (64).

Figure 1. Lateral Crural Cephalic Turn-in Maneuver

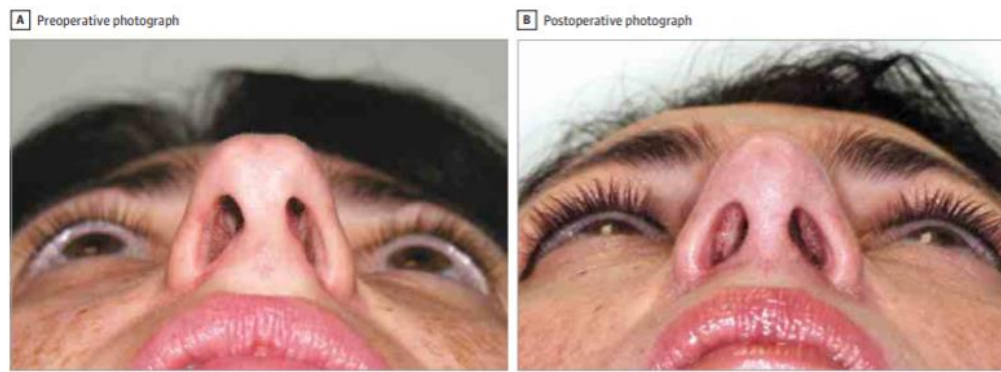
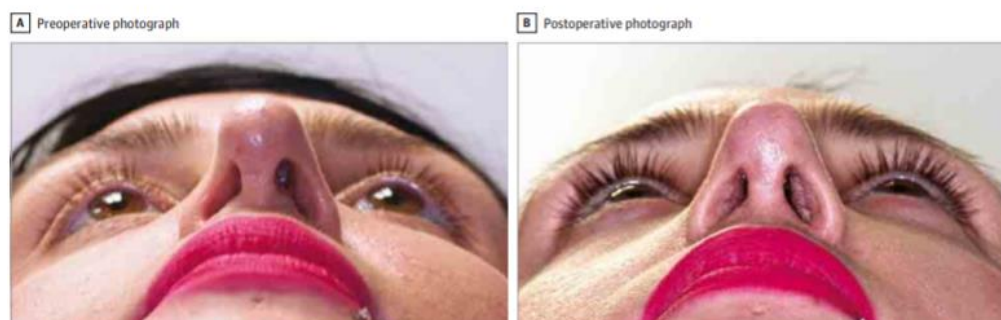
Figure 2. Lateral Crural Underlay Strut Graft Using Costal Cartilage



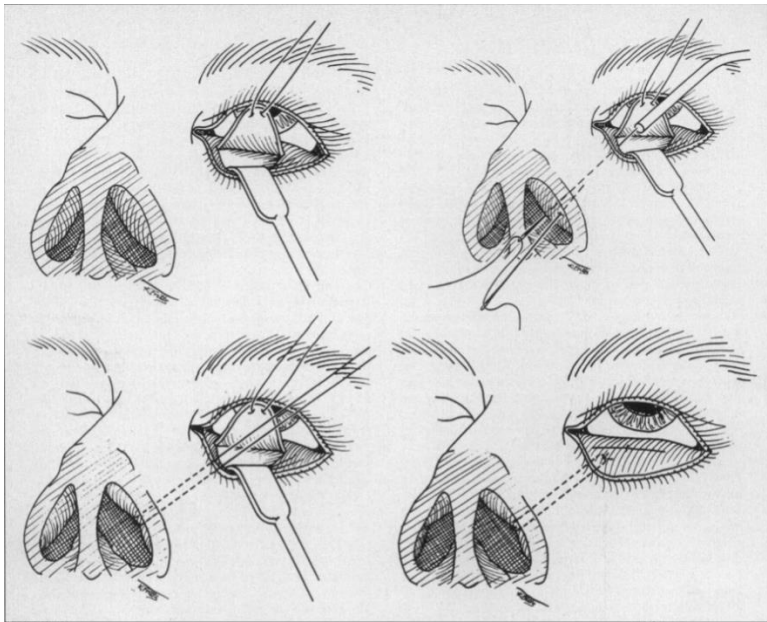
Slika 8. Prikaz postoperativnih rezultata pri ugradnji „lateral crural strut“ grafta i „lateral crural turn-in“ grafta. Prema Barham et al, 2015 (64).

#### 4.3.9. „SUSPENSION“ ŠAVOVI

„Suspension“ šavovi su minimalno invazivna metoda za stabilizaciju stijenke nazalne valvule (26). Radi se o postavljanju trajnih šavova koji povezuju lateralnu alarnu hrskavicu i istostrani medijalni infraorbitalni rub (slika 9) (19). Na taj način dolazi do zatezanja valvule prema lateralno čime se oponaša Cottleov manevar (26). Iako se češće radi kod liječenja disfunkcije unutarnje valvule, može se koristiti i za korekciju insuficijentne vanjske nosne valvule (58).

Radi se o jednostavnoj i sigurnoj metodi, u kojoj se upotrebom nekoliko sitnih intranazalnih rezova i jednim vanjskim rezom na donjoj vjeđi postiže efikasna postoperativna redukcija

opstruktivnih smetnji. „Suspension“ šavovi prvi puta su opisani sredinom 90-ih godina prošloga stoljeća (65), a do danas se razvilo nekoliko varijacija na prvotni zahvat (26). Neki od nedostataka ove metode su vanjski rez na licu i mogućnost razvoja ektropija donje vjeđe (10). Postavljanje „suspension“ šavova ima posebnu korist u pacijenata kod kojih je zbog pareze facijalnog živca došlo do atonije mišića koji dilatiraju nosnicu (66).



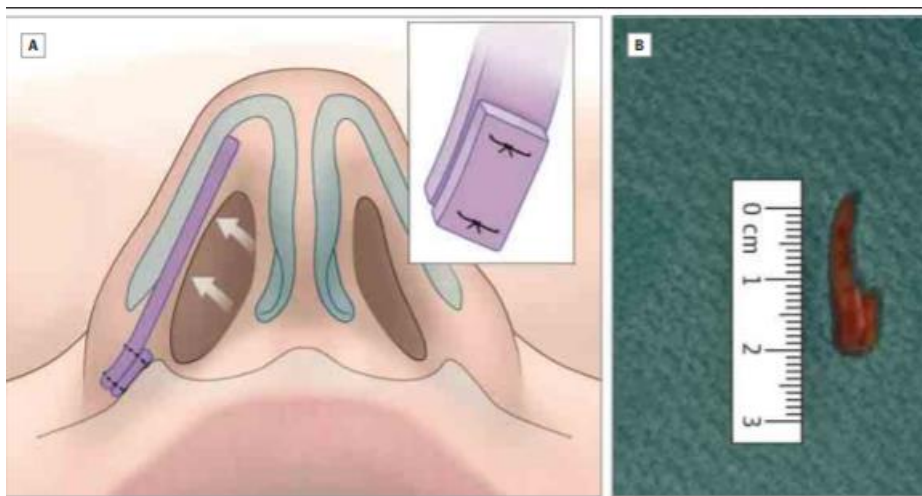
Slika 9. Operativna tehnika postavljanja trajnih „suspension“ šavova. Prema Paniello et al, 1996 (65).

#### 4.3.10. „STAIRSTEP“ GRAFT

„Stairstep“ graft nova je tehnika koju je predstavio Gassner sa suradnicima 2014. godine. Cilj metode je proširiti vanjsku nosnu valvulu i dodatno osnažiti lateralni krak alarne hrskavice. Prvo se izrađuje „lateral crural strut“ graft potrebne duljine i širine iz hrskavice septuma ili rebra, dok aurikularna hrskavica nije odgovarajuća za ovu metodu. Zatim da bi se dodatno povećala širina baze nosa, a time i područje nosne valvule, izrađuje se još 1 ili više interpozicijskih graftova koji

se onda fiksiraju šavovima za bazalni dio strut grafta. Ti se „stairstep“ graftovi onda implantiraju na piriformni greben čime dolazi do pomicanja lateralnog kraka LLC prema van i širenja kuta nosne valvule (slika 10). Nakon postoperativnog perioda od 3 mjeseca svi pacijenti su prijavili povlačenje simptoma i povećanje nazalnog protoka zraka (67).

Prednost ove metode je jednostavan koncept jer se poboljšava već postojeća tehnika. Uz navedeno, dodatne pogodnosti su mogućnost izvedbe zahvata s minimalno invazivnim pristupom te nizak potencijal za negativne postoperativne posljedice (67).



Slika 10. A - Shematski prikaz implantiranog „stairstep“ grafta na piriformni greben, B - „Lateral crural strut“ graft na koji su ušivena dodatna dva „stairstep“ grafta. Prema Gassner et al, 2014 (67).

#### 4.4. POSTOPERATIVNO PRAĆENJE

Potreba o hospitalizaciji nakon zahvata ovisi o vrsti anestezije koja je korištena (11).

U periodu nakon zahvata pacijentima se preporuča da po potrebi uzimaju analgetsku terapiju. Uz to, sugerira im se da se neko vrijeme suzdrže od tjelesnih napora te da izbjegavaju puhati nos.

Ako pacijent ima postavljenu tamponadu u nos, ona se uklanja 1 do 2 dana nakon zahvata, a ukoliko je postavljen nosni gips, on se uklanja za 5 do 6 dana (24).

Na ponovni pregled pacijenta se naručuje 1 tjedan nakon operacije kada se može ukloniti nosni gips, ukoliko već nije uklonjen, te se intranazalni prostor počisti i pregleda. Na kontrolne preglede pacijent se treba odazvati 1 i 3 mjeseca nakon zahvata zbog postoperativnog nadzora ishoda (24).

#### **4.5. REZULTATI KIRURŠKOG LIJEČENJA**

Unatoč mnogobrojnim opisanim tehnikama za liječenje NVI, većina ih je pokazala da imaju pozitivan prediktivni učinak, no postoji nedostatak randomizirano kontroliranih studija koje bi izravno uspoređivale uspješnosti pojedinih tehnika (10).

Godine 1996. Constantian i Clardy završili su veliko istraživanje u kojem su proučavali ishode liječenja i unutarnjih i vanjskih nosnih valvula. Analizirali su 160 operiranih ispitanika koji i isključili one s hipertrofijom nosne školjke ili s perforiranim septumom. Prohodnost njihovih dišnih puteva procjenjivali su rinomanometrijom prije i nakon operacije, a prije toga su im proveli dekongestiju nosa kako bi se smanjila mogućnost utjecaja sluznice na protok zraka.

Kirurški zahvati kojima su liječeni pacijenti su septoplastika, spreader graftovi i dorzalni graftovi za terapiju unutarnje NVI te hrskavični graftovi u terapiji vanjske NVI (68).

Ispitanici kojima je u ovoj kohorti proveden samo zahvat na septumu nisu imali statistički značajno poboljšanje prosječnog nazalnog protoka zraka. Nasuprot tome, u pacijenata koji su operirali samo vanjsku nosnu valvulu je protok zraka bio veći 2,6 puta. Nadalje, u ispitanika koji

su bili podvrgnuti i septoplastici i rekonstrukciji vanjske valvule protok zraka povećao se čak 4,9 puta u odnosu na preoperativna mjerenja (68).

Također, istraživači su primijetili da je 110 od 160 ispitanika imalo opstruktivne simptome s jedne strane, a samo 46% od tih 110 imalo je devijaciju septuma prema strani njihovih simptoma. Stoga je zaključeno da je uloga nosne valvule u nazalnom disanju klinički značajnija od uloge devijacije nosnog septuma (68).

#### **4.6. KOMPLIKACIJE KIRURŠKOG LIJEČENJA**

Neke od komplikacija već su navedene u opisima pojedinih tehnika kirurškog liječenja NVI, no u ovom odjeljku navest ću one najčešće komplikacije koje su univerzalne za sve metode kirurškog liječenja nosne opstrukcije i insuficijencije nosne valvule.

Vjerojatno i najčešća postoperativna komplikacija je zaostala nosna opstrukcija u pacijenta koja se može dogoditi zbog netočne dijagnoze ili zbog lošeg izbora operativne metode što može dovesti do potrebe za ponovnim zahvatom (24).

Ostale neželjene komplikacije uključuju krvarenje, infekcije, nezadovoljstvo estetskim ishodom i postoperativne ožiljkaste kontrakture (12).

## 5. ZAKLJUČAK

Cilj je ovoga rada istaknuti neizostavnu ulogu valvule nosne šupljine u protoku zraka kroz nos. Insuficijentna nosna valvula kao jedan od tri najčešća uzorka opstrukcije nosa često ostaje neprepoznata i kao takva bez potrebne terapije.

Iako i dalje postoji potreba za standardizacijom pojmova vezanih uz anatomiju, terminologiju, dijagnostiku i liječenje ovog poremećaja, razvijeni su mnogi objektivni i subjektivni pokazatelji za procjenu nosne prohodnosti.

Unatoč tome što sa sve većim razumijevanjem problematike insuficijencije nosne valvule rastu i mogućnosti njenog nekirurškog liječenja, kirurško liječenje i dalje je najbolji način za uklanjanje simptoma nosne opstrukcije uzrokovane ovim poremećajem.

Svaki slučaj insuficijencije specifičan je za sebe i svakom pacijentu treba pristupiti individualno. Potrebno je odgonetnuti uzrok insuficijenciji kako bi se jednostavnije odabrala i provela prigodna terapijska tehnika te time podigla kvaliteta života pacijenta.



## **6. ZAHVALE**

Najprije bih se htio zahvaliti mentoru doc. dr. sc. Ivanu Rašiću na ukazanom povjerenju, stručnosti i pomoći prilikom izrade ovog diplomskog rada.

Najveće hvala mojoj obitelji na razumijevanju, strpljenju i neizmjerne podršci koju sam dobivao u svakom trenutku života.

Na kraju, htio bih se zahvaliti i mojim prijateljima i djevojci koji su me obogatili kao osobu i pomogli mi da mi studentski dani prođu što bezbolnije.

## 7. LITERATURA

1. Patel R. Nasal Anatomy and Function. *Facial Plast Surg.* 2017.;33(01):003–8.
2. Duron JB, Nguyen PS, Jallut Y, Bardot J, Aiach G. [Middle third of the nose and internal valve. Alar wall and external valve]. *Ann Chir Plast Esthet.* 2014.;59(6):508–21.
3. Hsu DW, Suh JD. Anatomy and Physiology of Nasal Obstruction. *Otolaryngol Clin North Am.* 2018.;51(5):853–65.
4. Samra S, Steitz JT, Hajnas N, Toriumi DM. Surgical Management of Nasal Valve Collapse. *Otolaryngol Clin North Am.* 2018.;51(5):929–44.
5. Watelet JB, Cauwenberge PV. Applied anatomy and physiology of the nose and paranasal sinuses. *Allergy.* 1999.;54(s57):14–25.
6. Jalšovec D. *Anatomia.* Zagreb: Naklada Slap; 2015.
7. Van Cauwenberge P, Sys L, De Belder T, Watelet J-B. Anatomy and physiology of the nose and the paranasal sinuses. *Immunol Allergy Clin North Am.* 2004.;24(1):1–17.
8. Wexler DB, Davidson TM. The nasal valve: a review of the anatomy, imaging, and physiology. *Am J Rhinol.* 2004.;18(3):143–50.
9. Tasca I, Ceroni Compadretti G, Sorace F. Nasal valve surgery. *Acta Otorhinolaryngol Ital Organo Uff Della Soc Ital Otorinolaringol E Chir Cerv-facc.* 2013.;33(3):196–201.
10. Barrett DM, Casanueva FJ, Cook TA. Management of the Nasal Valve. *Facial Plast Surg Clin N Am.* 2016.;24(3):219–34.
11. Núñez-Fernández D. Internal Valve Stenosis Rhinoplasty: Medscape [Internet]. 2021.; Dostupno na: <https://emedicine.medscape.com/article/877468-overview#a10>
12. Sanderson AR, Weisskopf PA. External Valve Stenosis Rhinoplasty. Medscape [Internet]. 2021.; Dostupno na: <https://emedicine.medscape.com/article/877600-overview#a11>
13. Keyhani K, Scherer PW, Mozell MM. Numerical Simulation of Airflow in the Human Nasal Cavity. *J Biomech Eng.* 1995.;117(4):429–41.
14. Bridger GP. Physiology of the Nasal Valve. *Arch Otolaryngol - Head Neck Surg.* 1970.;92(6):543–53.
15. Kasperbauer JL, Kern EB. Nasal valve physiology. Implications in nasal surgery. *Otolaryngol Clin North Am.* 1987.;20(4):699–719.

16. Rhee JS, Poetker DM, Smith TL, Bustillo A, Burzynski M, Davis RE. Nasal Valve Surgery Improves Disease-Specific Quality of Life: The Laryngoscope. 2005.;115(3):437–40.
17. Elwany S, Thabet H. Obstruction of the nasal valve. J Laryngol Otol. 1996.;110(3):221–4.
18. Clark DW, Del Signore AG, Raithatha R, Senior BA. Nasal Airway Obstruction: Prevalence and Anatomic Contributors. Ear Nose Throat J. 2018.;97(6):173–6.
19. Wittkopf M, Wittkopf J, Ries WR. The diagnosis and treatment of nasal valve collapse. Curr Opin Otolaryngol Head Neck Surg. 2008.;16(1):10–3.
20. Constantian MB. Differing Characteristics in 100 Consecutive Secondary Rhinoplasty Patients following Closed versus Open Surgical Approaches: Plast Reconstr Surg. 2002.;109(6):2097–111.
21. Fischer H, Gubisch W. Nasal Valves-Importance and Surgical Procedures. Facial Plast Surg. 2006.;22(4):266–80.
22. Chambers KJ, Horstkotte KA, Shanley K, Lindsay RW. Evaluation of Improvement in Nasal Obstruction Following Nasal Valve Correction in Patients With a History of Failed Septoplasty. JAMA Facial Plast Surg. 2015.;17(5):347–50.
23. Rhee JS, Weaver EM, Park SS, Baker SR, Hilger PA, Kriet JD, i ostali. Clinical consensus statement: Diagnosis and management of nasal valve compromise. Otolaryngol Neck Surg. 2010.;143(1):48–59.
24. Romo T, Al Moutran H. Postrhinoplasty Nasal Obstruction Rhinoplasty. Medscape [Internet]. 2021.; Dostupno na: <https://emedicine.medscape.com/article/841574-overview#a9>
25. Stewart MG, Witsell DL, Smith TL, Weaver EM, Yueh B, Hannley MT. Development and validation of the Nasal Obstruction Symptom Evaluation (NOSE) scale. Otolaryngol--Head Neck Surg Off J Am Acad Otolaryngol-Head Neck Surg. 2004.;130(2):157–63.
26. Hamilton GS. The External Nasal Valve. Facial Plast Surg Clin N Am. 2017.;25(2):179–94.
27. Constantinides M, Galli SKD, Miller PJ. A simple and reliable method of patient evaluation in the surgical treatment of nasal obstruction. Ear Nose Throat J. 2002.;81(10):734–7.
28. Fung E, Hong P, Moore C, Taylor SM. The effectiveness of modified cottle maneuver in predicting outcomes in functional rhinoplasty. Plast Surg Int. 2014.;2014:618313.
29. Cem Miman M, Deliktaş H, Özturan O, Toplu Y, Akarçay M. Internal Nasal Valve: Revisited with Objective Facts. Otolaryngol Neck Surg. 2006.;134(1):41–7.
30. Dinardi RR, de Andrade CR, Ibiapina C da C. External nasal dilators: definition, background, and current uses. Int J Gen Med. 2014.;7:491–504.
31. Hellings PW, Nolst Trenite GJ. Improvement of nasal breathing and patient satisfaction by the endonasal dilator Airmax®. Rhinol J. 2014.;52(1):31–4.

32. Kim DH, Lee HH, Kim SH, Hwang SH. Effectiveness of using a bioabsorbable implant (Latera) to treat nasal valve collapse in patients with nasal obstruction: systemic review and meta-analysis. *Int Forum Allergy Rhinol.* 2020.;10(6):719–25.
33. Nicoló M, Stelter K, Sadick H, Bas M, Berghaus A. Absorbable Implant to Treat Nasal Valve Collapse. *Facial Plast Surg. travanj* 2017.;33(02):233–40.
34. Vaiman M, Eviatar E, Segal S. Muscle-building therapy in treatment of nasal valve collapse. *Rhinology.* 2004.;42(3):145–52.
35. Motamedi KK, Stephan SJ, Ries WR. Innovations in nasal valve surgery. *Curr Opin Otolaryngol Head Neck Surg.* 2016.;24(1):31–6.
36. Mendelsohn MS, Golchin K. Alar expansion and reinforcement: a new technique to manage nasal valve collapse. *Arch Facial Plast Surg.* 2006.;8(5):293–9.
37. Cervelli V, Spallone D, Bottini JD, Silvi E, Gentile P, Curcio B, i ostali. Alar Batten Cartilage Graft: Treatment of Internal and External Nasal Valve Collapse. *Aesthetic Plast Surg.* 2009.;33(4):625–34.
38. Toriumi DM, Josen J, Weinberger M, Tardy ME. Use of Alar Batten Grafts for Correction of Nasal Valve Collapse. *Arch Otolaryngol - Head Neck Surg.* 1997.;123(8):802–8.
39. Kim DW, Rodriguez-Bruno K. Functional rhinoplasty. *Facial Plast Surg Clin N Am.* 2009.;17(1):115–31, vii.
40. Millman B. Alar Batten Grafting for Management of the Collapsed Nasal Valve: The Laryngoscope. 2002.;112(3):574–9.
41. Scattolin A, Orlando N, D’Ascanio L. Spreader graft in closed rhinoplasty: the „rail spreader“. *Facial Plast Surg FPS.* 2013.;29(6):515–9.
42. Varedi P, Bohluli B, Bayat M, Mohammadi F. Spreader graft placement: A simplified technique for young surgeons. *Int J Oral Maxillofac Surg.* 2014.;43(10):1216–7.
43. Reiffel AJ, Cross KJ, Spinelli HM. Nasal spreader grafts: a comparison of medpor to autologous tissue reconstruction. *Ann Plast Surg.* 2011.;66(1):24–8.
44. Teymoortash A, Fasanla JA, Sazgar AA. The value of spreader grafts in rhinoplasty: a critical review. *Eur Arch Oto-Rhino-Laryngol Off J Eur Fed Oto-Rhino-Laryngol Soc EUFOS Affil Ger Soc Oto-Rhino-Laryngol - Head Neck Surg.* 2012.;269(5):1411–6.
45. de Pochat VD, Alonso N, Mendes RRS, Cunha MS, Menezes JVL. Nasal patency after open rhinoplasty with spreader grafts. *J Plast Reconstr Aesthet Surg.* 2012.;65(6):732–8.
46. Jalali MM. Comparison of effects of spreader grafts and flaring sutures on nasal airway resistance in rhinoplasty. *Eur Arch Otorhinolaryngol.* 2015.;272(9):2299–303.

47. Yoo S. Nasal Airway Preservation Using the Autospreader Technique: Analysis of Outcomes Using a Disease-Specific Quality-of-Life Instrument. *Arch Facial Plast Surg*. 2011.;13(4):231.
48. Oneal RM, Berkowitz RL. Upper lateral cartilage spreader flaps in rhinoplasty. *Aesthet Surg J*. 1998.;18(5):370–1.
49. Gruber RP, Park E, Newman J, Berkowitz L, Oneal R. The spreader flap in primary rhinoplasty. *Plast Reconstr Surg*. 2007.;119(6):1903–10.
50. Saedi B, Amaly A, Gharavis V, Yekta BG, Most SP. Spreader Flaps Do Not Change Early Functional Outcomes in Reduction Rhinoplasty: A Randomized Control Trial. *Am J Rhinol Allergy*. 2014.;28(1):70–4.
51. Park SS. The Flaring Suture to Augment the Repair of the Dysfunctional Nasal Valve: *Plast Reconstr Surg*. 1998.;101(4):1120–2.
52. Rasic I, Pegan A, Kosec A, Ivkic B, Bedekovic V. Use of Intranasal Flaring Suture for Dysfunctional Nasal Valve Repair. *JAMA Facial Plast Surg*. 2015.;17(6):462–3.
53. Schlosser RJ, Park SS. Surgery for the Dysfunctional Nasal Valve: Cadaveric Analysis and Clinical Outcomes. *Arch Facial Plast Surg*. 1999.;1(2):105–10.
54. Troell RJ, Powell NB, Riley RW, Li KK. Evaluation of a new procedure for nasal alar rim and valve collapse: nasal alar rim reconstruction. *Otolaryngol--Head Neck Surg Off J Am Acad Otolaryngol-Head Neck Surg*. 2000.;122(2):204–11.
55. Rohrich RJ, Ranieri J, Ha RY. The Alar Contour Graft: Correction and Prevention of Alar Rim Deformities in Rhinoplasty: *Plast Reconstr Surg*. 2002.;109(7):2495–505.
56. Boahene KDO, Hilger PA. Alar Rim Grafting in Rhinoplasty: Indications, Technique, and Outcomes. *Arch Facial Plast Surg*. 2009.;11(5):285.
57. Howard BE, Madison Clark J. Evolution of the butterfly graft technique: 15-year review of 500 cases with expanding indications. *The Laryngoscope*. 2019.;129(S1):S1–10.
58. Ghosh A, Friedman O. Surgical Treatment of Nasal Obstruction in Rhinoplasty. *Clin Plast Surg*. 2016.;43(1):29–40.
59. Friedman O, Cook TA. Conchal cartilage butterfly graft in primary functional rhinoplasty. *The Laryngoscope*. 2009.;119(2):255–62.
60. Vega-Cordova X, Brenner MJ, Putman HC. Extended Butterfly Graft for Functional and Cosmetic Correction of Saddle Nose Deformity. *JAMA Facial Plast Surg*. 2019.;21(6):568–9.
61. Gunter JP, Friedman RM. Lateral Crural Strut Graft: Technique and Clinical Applications in Rhinoplasty: *Plast Reconstr Surg*. 1997.;99(4):943–52.

62. Antunes M, Goldstein S. Surgical Approach to Nasal Valves and the Midvault in Patients with a Crooked Nose. *Facial Plast Surg.* 2011.;27(05):422–36.
63. Apaydin F. Lateral Crural Turn-in Flap in Functional Rhinoplasty. *Arch Facial Plast Surg.* 2012.;14(2):93.
64. Barham HP, Knisely A, Christensen J, Sacks R, Marcells GN, Harvey RJ. Costal Cartilage Lateral Crural Strut Graft vs Cephalic Crural Turn-in for Correction of External Valve Dysfunction. *JAMA Facial Plast Surg.* 2015.;17(5):340–5.
65. Paniello RC. Nasal Valve Suspension: An Effective Treatment for Nasal Valve Collapse. *Arch Otolaryngol - Head Neck Surg.* 1996.;122(12):1342–6.
66. Kayabasoglu G, Nacar A. Secondary Improvement in Static Facial Reanimation Surgeries: Increase of Nasal Function. *J Craniofac Surg.* 2015.;26(4):e335–7.
67. Gassner HG, Maneschi P, Haubner F. The stairstep graft: an alternative technique in nasal valve surgery. *JAMA Facial Plast Surg.* 2014.;16(6):440–3.
68. Constantian MB, Clardy BR. The Relative Importance of Septal and Nasal Valvular Surgery in Correcting Airway Obstruction in Primary and Secondary Rhinoplasty: *Plast Reconstr Surg.* 1996.;98(1):38–54.

## 8. ŽIVOTOPIS

Rođen sam 14.9.1996. u Osijeku gdje sam završio Osnovnu školu Franje Krežme. Uz to, stekao sam i glazbeno obrazovanje za smjer klavir. Nakon toga upisujem Isusovačku klasičnu gimnaziju s pravom javnosti u Osijeku. Po završetku srednje škole, upisao sam Medicinski fakultet u Zagrebu 2015. godine.

Tijekom studija sudjelovao sam u mnogim izvannastavnim aktivnostima kao što su pisanje radova, sudjelovanje u radu brojnih radionica i edukacija te volontiranje na kliničkim odjelima i u salama gdje sam stekao važno iskustvo u ophođenju s pacijentima i kolegama. Koautor sam rada „Poremećaj regulacije magnezija u bolesnika s kroničnom bubrežnom bolesti“ objavljen u časopisu „Acta medica Croatica“, Časopis Akademije medicinskih znanosti Hrvatske, Vol. 75 No. 1, 2021. godine.

Također, duž cijelog svog studija bio sam član malonogometne ekipe Medicinskog fakulteta s kojom smo 2020. godine osvojili Sveučilišni futsal kup grada Zagreba, a na temelju dobrih nastupa za fakultet 2021. godine dobivam poziv nastupati za Sveučilišnu reprezentaciju grada Zagreba. Dugogodišnjim bavljenjem nogometom razvio sam komunikacijske vještine, sposobnost snalaženja u stresnim situacijama te sam uvidio važnost kvalitetnog timskog rada.

Od stranih jezika aktivno se služim engleskim jezikom u pismu i govoru te pasivno njemačkim.