

Kirurgija korijena aorte uz prezervaciju aortalnog zaliska

Tarnovski, Lorka

Master's thesis / Diplomski rad

2021

Degree Grantor / Ustanova koja je dodijelila akademski / stručni stupanj: **University of Zagreb, School of Medicine / Sveučilište u Zagrebu, Medicinski fakultet**

Permanent link / Trajna poveznica: <https://um.nsk.hr/urn:nbn:hr:105:050339>

Rights / Prava: [In copyright](#)/[Zaštićeno autorskim pravom.](#)

Download date / Datum preuzimanja: **2025-03-20**



Repository / Repozitorij:

[Dr Med - University of Zagreb School of Medicine Digital Repository](#)



**SVEUČILIŠTE U ZAGREBU
MEDICINSKI FAKULTET**

Lorka Tarnovski

**Kirurgija korijena aorte uz prezervaciju
aortalnog zaliska**

Diplomski rad



Zagreb, 2021.

Ovaj diplomski rad izrađen je na Zavodu za kardijalnu i transplantacijsku kirurgiju Kliničke bolnice Dubrava pod vodstvom doc. dr. sc. Igora Rudeža i predan je na ocjenu u akademskoj godini 2020./21.

KORIŠTENE KRATICE

AoX	aortalna stezaljka
AR	aortalna regurgitacija
AVR	zamjena aortalnog zaliska (engl. aortic valve replacement)
AVRep	popravak aortalnog zaliska (engl. aortic valve repair)
CPB	izvantjelesni krvotok (engl. cardiopulmonary bypass)
LV	lijevi ventrikul
LVEDD	promjer lijevog ventrikula na kraju dijastole (engl. left ventricular end-diastolic diameter)
LVEF	istisna frakcija lijevog ventrikula (engl. left ventricular ejective fraction)
LVESD	promjer lijevog ventrikula na kraju sistole (engl. left ventricular end-systolic diameter)
STS	sinotubularni spoj
TEE	transezofagealna ehokardiografija (engl. transoesophageal echocardiography)
TTE	transtorakalna ehokardiografija (engl. transthoracal echocardiography)

SADRŽAJ

1. UVOD	1
1.1. ANATOMIJA KORIJENA AORTE	1
1.2. AORTALNA REGURGITACIJA	4
1.3. DIJAGNOSTIKA AORTALNE REGURGITACIJE	6
1.4. TERAPIJA AORTALNE REGURGITACIJE	10
1.4.1. MEDIKAMETOSNA TERAPIJA	10
1.4.2. KIRURŠKA TERAPIJA	10
1.5. KIRURGIJA KORIJENA AORTE S OČUVANJEM AORTALNOG ZALISKA	14
2. HIPOTEZA	17
3. CILJ ISTRAŽIVANJA	17
4. ISPITANICI I METODE	18
4.1. ISPITANICI	18
4.2. METODE	18
4.3. STATISTIKA	19
5. REZULTATI	20
6. RASPRAVA	29
7. ZAKLJUČAK	32
8. ZAHVALE	33
9. LITERATURA	34
10. ŽIVOTOPIS	39

SAŽETAK

Kirurgija korijena aorte uz prezervaciju aortalnog zaliska

Lorka Tarnovski

UVOD: Aortalna regurgitacija (AR) je stanje u kojem dolazi do prekomjernoga povrata krvi iz aorte u lijevi ventrikul (LV) za vrijeme dijastole. Kirurška terapija AR može uključivati operativni zahvat s očuvanjem zalistaka (AVRep) s ili bez zamjene korijena i uzlazne aorte ili zamjenu zaliska (AVR).

METODE I ISPITANICI: U istraživanje je uključeno 158 bolesnika (30 žena i 128 muškaraca, prosječne dobi $53,7 \pm 14,1$ godina) operiranih zbog AR u Kliničkoj bolnici Dubrava u razdoblju od 2014. – 2020. godine. AVRep metodom operirano je 107, a AVR 58 bolesnika. Značajno je više bolesnika s NYHA statusom I (30 vs 10, $p = 0,002$) i II (68 vs 28, $p < 0,001$) operirano AVRep metodom. Bolesnicima je učinjena transtorakalna ehokardiografija predoperativno, postoperativno i u praćenju.

REZULTATI: Postoperativno, zabilježeno je značajno više bolesnika s neznatnom (27 vs 2, $p < 0,001$) i blagom AR (14 vs 0, $p < 0,001$) operiranih AVRep nego AVR metodom.

Postoperativno, nije bilo značajne razlike u istisnoj frakciji (LVEF) niti promjerima LV među skupinama. Zabilježen je prvotni postoperativni pad LVEF pa značajno veći porast u praćenju operiranih AVRep nego AVR metodom ($58,6 \pm 9,00\%$ vs $54,4 \pm 10,10\%$, $p = 0,005$). Multiplom regresijskom analizom uočen je blago negativan utjecaj AVR metode na LVEF u praćenju u odnosu na AVRep, izraženiji u starijih muškaraca ($\beta = -4,21$, $R^2 = 0,0431$, $p = 0,009$).

ZAKLJUČAK: AVRep se pokazala kao metoda izbora kod bolesnika s dilatacijom korijena aorte i neznačajno promijenjenim zaliscima. U odnosu na AVR, AVRep rezultira manjim mortalitetom i manjom incidencijom tromboembolijskih događaja. Također, nakon AVRep metode uočen je značajno bolji oporavak funkcije LV, pogotovo u žena i mlađih.

Ključne riječi: aortalna regurgitacija, kirurgija korijena aorte, očuvanje zaliska

SUMMARY

Aortic root surgery with valve preservation

Lorka Tarnovski

INTRODUCTION: Aortic regurgitation (AR) is a state of excessive blood return from aorta to the left ventricle (LV) during diastole. Surgical therapy of AR includes valve-sparing surgery (AVRep) with or without root and ascending aorta replacement or valve replacement (AVR).

METHODS: The research included a total of 158 patients (30 women and 128 men, the average age 53.7 ± 14.1 years) who underwent a surgical treatment for AR in Clinical hospital Dubrava between the 2014 and 2020. AVRep was used in 107, and AVR in 58 patients. Significantly more patients with NYHA grade I (30 vs 10, $p = 0.002$) and II (68 vs 28, $p < 0.001$) underwent AVRep. Patients had done the preoperative, postoperative and follow-up transthoracal echocardiography.

RESULTS: Significantly more patients were noted to undergo AVRep than AVR with postoperative trivial (27 vs 2, $p < 0.001$) and mild (14 vs 0, $p < 0.001$) AR. There was no significant difference between the groups in ejective fraction (LVEF) and LV diameters postoperatively. An initial postoperative decrease of LVEF, and later increase in LVEF was noted, but significantly more after AVRep than AVR ($58.6 \pm 9.00\%$ vs $54.4 \pm 10.10\%$, $p = 0.005$). A multiple regression analysis enhanced a slight negative effect of AVR method on LVEF in follow-up in comparison to AVRep, more pronounced in older men ($\beta = -4.21$, $R^2 = 0.0431$, $p = 0.009$).

CONCLUSION: AVRep has shown to be a method of choice for patients with the dilatation of the aortic root and slightly deformed valves. In comparison to AVR, AVRep results in lower mortality and lower incidence of thromboembolic events. The AVRep showed a significant LV function recovery as well, especially in women and younger.

Keywords: aortic regurgitation, aortic root surgery, valve-sparing

1. UVOD

1.1. ANATOMIJA KORIJENA AORTE

Formirajući izlazni trakt lijevog ventrikula (LV), korijen aorte služi kao potporna struktura za aortalni zalistak i time premošćuje komunikaciju LV i sistemske cirkulacije. Prostire se od bazalne insercije aortalnih zalistaka do sinotubularnog spoja (STS) (1). STS je prijelaz iz aortalnog sinusa u uzlazni dio aorte i mjesto je distalne insercije semilunarnih zalistaka. Korijen aorte nalazi se posteriorno i desno u odnosu na subinfundibularni dio plućne arterije, a stražnji zid smješten je između prednjeg kuspisa mitralnog zaliska i interventrikularne pregrade. Korijen aorte sadrži slijedeće strukture: 3 semilunarne valvule, vezivno tkivo zalistaka, 3 prstena, aortalne (Valsavine) sinuse, intervalvularne trokute i sinotubularni spoj.

Aortalni zalistak čini hemodinamsku granicu između LV i aorte. Tvore ga tri kuspisa sa semilunarnom insercijom koji formiraju kupolastu strukturu u korijenu aorte (2). Semilunarne valvule aortalnog zaliska dijele se na dva prednja kuspisa: valvula semilunaris dextra koja natkriva desno koronarno ušće, valvula semilunaris sinistra koja natkriva lijevo koronarno ušće i stražnji; nekoronarni. Otvaranje zalistaka za vrijeme sistole ne zatvara ušća koronarnih arterija (3). Stražnji zalistak u fibroznom je kontinuitetu s prednjim kuspisom mitralnog zaliska. Prednji desni zalistak povezan je u bazi s interventrikularnim septumom, a prednji lijevi parcijalno s miokardom anterolateralnog zida LV i parcijalno s fibroznim kontinuitetom prednjeg mitralnog kuspisa (3).

Bazalna insercija aortalnih kuspisa odgovara hemodinamskoj granici između ventrikularnog tlaka i arterijskog tlaka u sistemske cirkulaciji. Strukture smještene proksimalno od zaliska su pod utjecajem tlakova u ventrikulu, a distalno pod utjecajem sistemnog tlaka. Anatomska granica LV i aorte započinje na mjestu prelaska ventrikularnih struktura u fibroelastični zid arterijskog stabla (1).

Aortalni kuspisi sa stijenkom aorte tvore sinuse. Sinusi su građeni od zida aorte i kuspisa, a u bazi sinusa uključeno je i tkivo ventrikula što vrijedi za prednje, koronarne sinuse. Baza stražnjeg, nekoronarnog sinusa zapravo je nastavak fibroznog kontinuiteta aortalnog i mitralnog zaliska (1). Zbog semilunarnog oblika zalistaka pri bazi, između kuspisa nalaze se nastavci ventrikularnog izlaznog trakta koji dosežu visinu STS, a nazivaju se intervalvularni trokuti (1).

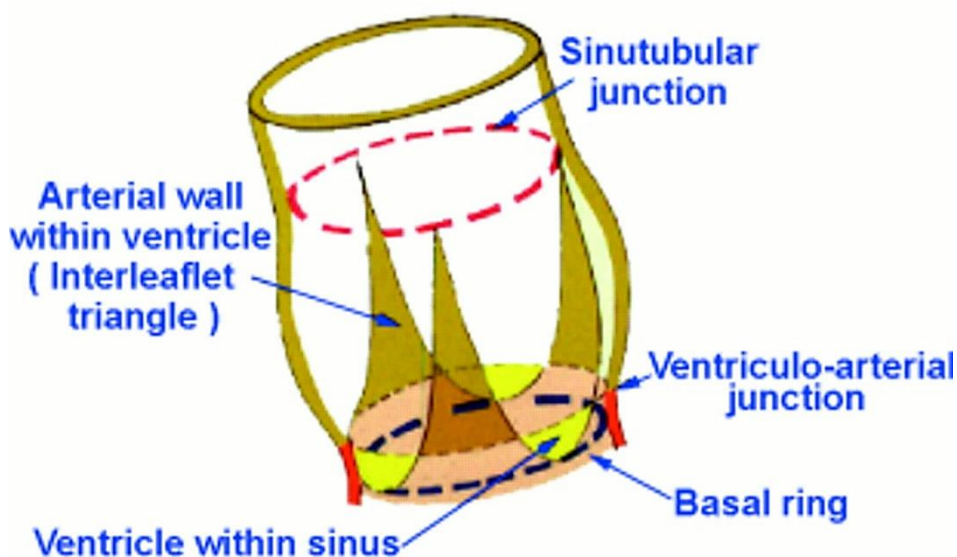
Korijen aorte, kao cjelinu, možemo podijeliti na supralvalvularni i subvalvularni dio. Supralvalvularne komponente su zapravo aortalni sinusi, ali njihove baze su ventrikularnog podrijetla. Subvalvularne strukture su primarno ventrikularne, ali rasprostiru se kao 3 intervalvularna trokuta do STS.

Konveksni rub kuspisa umetnut je u stijenku ušća, a kraći slobodni rub podijeljen je u 2 konkavna i stanjena dijela – lunulae valvularum semilunarium. Na mjestu gdje se lunule sastaju, u sredini slobodnog ruba nalazi se zadebljanje – nodulus valvulae semilunaris, a mjesta na kojima se sastaju 2 susjedna polumjesečasta zaliska naziva se komisura (1).

Aortalni zalistak učvršćen je za vezivne prstenove spriječavajući izvrtnje, za razliku od atrioventrikularnih, što osiguravaju noduli i lunule. Kad se nabori zalistaka spoje, priljube se i lunule i noduli i postave se poput okomite pregrade u samom lumenu aorte (4).

Do 2% populacije ima bikuspidalni aortalni zalistak, 70-80% njih ima srašteni lijevi i desni koronarni kuspis, a desni i nekoronarni kuspisi srašteni su u 20-30% slučajeva (5).

Aparat aortalnog zaliska čine i tri različita prstena: cirkularni bazalni, ventrikulo-arterijski prsten i cirkularni komisuralni odnosno STS (Slika 1)



Slika 1. Shematski prikaz korijena aorte s prstenastim strukturama, intervalvularnim trokutima i bazama sinusa s ventrikularnim podrijetlom. Prema: Anderson (2000), str. 673

(1).

Korijen aorte normalno je oblika krnjeg stošca, ali je također i dinamička struktura koja svoj promjer mijenja ovisno o srčanom ciklusu. Promjena u promjeru u razini STS iznosi uvećanje za 12% u sistoli i umanjenje za 16% promjera u dijastoli, što treba uzeti u obzir pri operativnim zahvatima (6,7).

1.2. AORTALNA REGURGITACIJA

Aortalna regurgitacija (AR) ili insuficijencija je stanje u kojem dolazi do prekomjernog povrata krvi iz aorte u LV za vrijeme dijastole. Patološki procesi koji se javljaju u aortalnom zalisku ili zidu aorte uzrok su nekompetencije aortalnog zaliska da osigura adekvatnu koaptaciju kuspisa u dijastoli. Bolesti koje su uzrok tom stanju mogu biti upalne ili degenerativne etiologije.

Prevalencija AR u Europi iznosi 2% u dobnoj skupini iznad 70 godina i ima rastući trend sa starenjem (8).

Patofiziološki, povratom krvi u LV za vrijeme dijastole nastaje volumno opterećenje LV i uzrokuje brzo povišenje dijastoličkog tlaka u LV. Nastalo volumno opterećenje ovisi o veličini insuficijentnog ušća, razlici dijastoličkog tlaka u aorti i LV, ali i trajanju dijastole. U kroničnoj AR, klijetka se na povećano volumno opterećenje prilagođava dilatacijom, a kasnije i ekscentričnom hipertrofijom kako bi se tlak punjenja održao normalnim uz očuvanu sistoličku funkciju srca. Zbog povećanog udarnog volumena, nastaje povećanje sistoličkog tlaka, a dijastoličkim povratom krvi, nastaje sniženje dijastoličkog tlaka što posljedično, uzrokuje divergentni sistemni arterijski tlak i puls – takozvani pulsus altus et celer. Nakon dugotrajnih kompenzacijskih mehanizama – dilatacije i hipertrofije, a uz perzistentno volumno i tlačno opterećenje, kompenzacijski mehanizmi se iscrpljuju i dolazi do smanjenja kontraktilnosti miokarda, pada istisne frakcije (LVEF) i dolazi do znakova zatajenja LV (9).

Degenerativne bolesti aortalnog zaliska dovode do stanjenja kuspisa i glavni je mehanizam AR – prolaps zaliska. Degeneracija korijena aorte dovodi do proširenja proksimalne aorte i može ometati koaptaciju zalistaka, što je na primjer karakteristično za bolesti vezivnog tkiva poput Marfanovog sindroma (3). Upalne promjene zalistaka obilježene su bakterijskom ozljedom zaliska i posljedično perforacijom ili skvrčavanjem, a u slučaju neinfektivnih upala najčešće dolazi do upalnog zadebljanja korijena aorte i prekida komisuralnog kontinuiteta zalistaka (3).

AR može biti akutna i kronična. Akutnu najčešće uzrokuju stanja poput infektivnog endokarditisa, traume prsišta i disekcije uzlazne aorte. Uzroci kronične AR najčešće su kongenitalna stanja i poremećaji vezivnog tkiva (npr. Marfanov sindrom i Ehler-Danlos sindrom), reumatska vrućica, Takayasuov arteritis, reumatoidni artritis, hipertenzija i mnogi drugi. Čimbenici rizika za razvoj AR su starija dob, kongenitalne srčane greške, infektivne bolesti s posljedičnim zahvaćanjem srca, bolesti vezivnog tkiva, hipertenzija i stanja s

oštećenim zaliscima poput aortne stenoze. Važan čimbenik rizika za razvoj AR je i prisutnost bikuspidalnog aortalnog zaliska.

1.3. DIJAGNOSTIKA AORTALNE REGURGITACIJE

Dijagnostika započinje pravilnim uzimanjem anamneze i fizikalnim pregledom, a dijagnozu potvrđujemo ehokardiografijom.

Klinički, AR je simptomatska u akutnom obliku, a uključuje znakove akutnog popuštanja lijeve strane srca – dispneju u naporu i mirovanju, ortopneju, paroksizmalnu noćnu dispneju, a moguće je i razvoj hipotenzije, plućnog edema, kardiogenog šoka i retrogradnog prijenosa opterećenja na desnu stranu srca u težim oblicima. Ako dođe do desnostranog popuštanja, razvijaju se zastojne promjene poput jugularnih vena, jetrena kongestija i tjestasti edemi. Kronična AR dugo je asimptomatskog tijeka i simptomi se godinama razvijaju, a ovise o funkciji LV. Osim navedenih simptoma i znakova, česte su i palpitacije, anginozne tegobe, sinkope, umor, slabost i naposljetku srčana kaheksija (3,10)

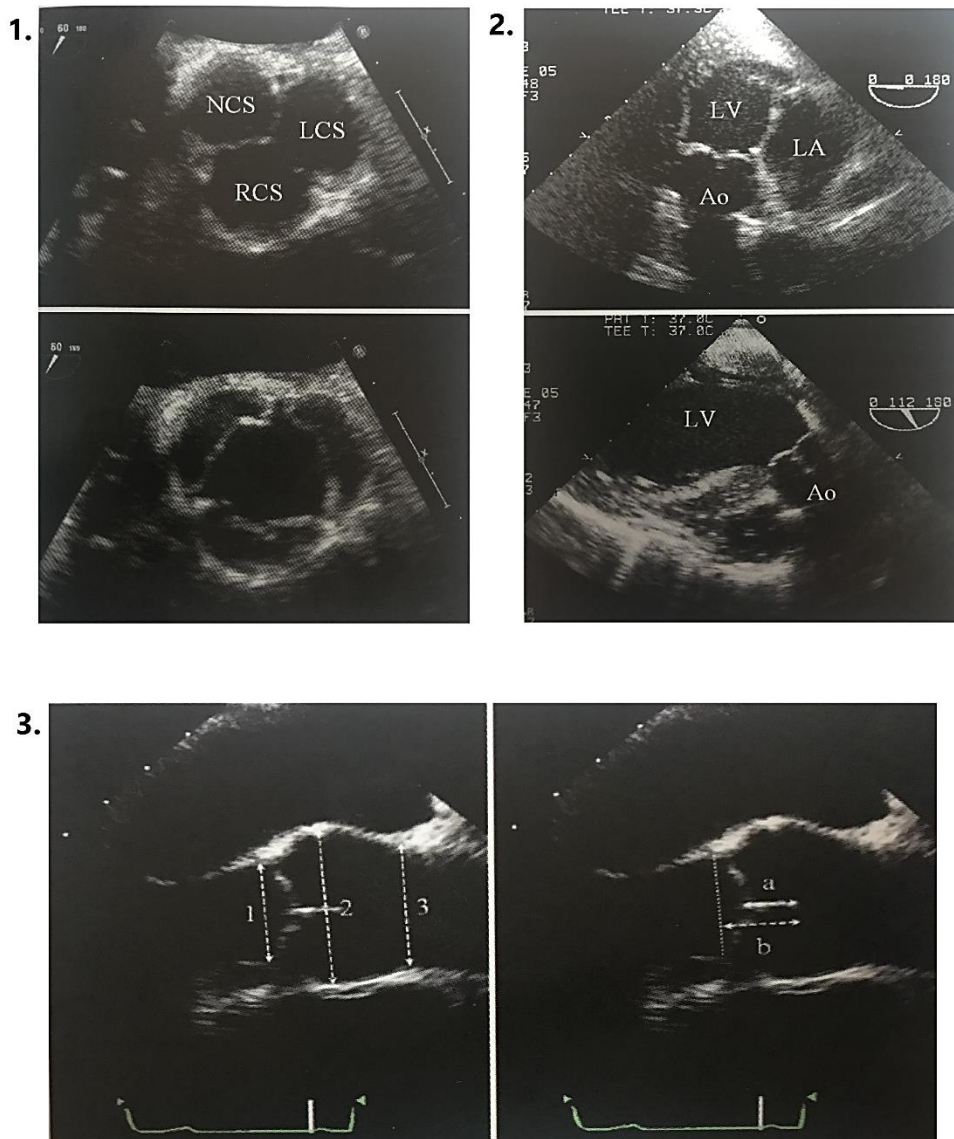
Fizikalni pregled usmjerava nas na podležeću patologiju, ali nalaz se razlikuje u slučaju akutne i kronične AR. Osim već navedenih znakova u kliničkoj slici, fizikalnim pregledom nalazimo tipično rani dijastolički šum s *decrescendom* koji se čuje u 3. međurebrenom prostoru uz lijevi rub sternuma. Moguće je čuti i mezosistolički šum na bazi srca, koji se može širiti u karotidne arterije, a treći šum je Austin – Flintov šum, koji se javlja u sredini dijastole i najbolje se čuje na apeksu srca. S trajanjem bolesti, produljuje se i trajanje šuma. Na periferiji je prisutan Corriganov puls, koji nastaje brzim punjenjem i naglim kolapsom. Tlak može imati povišene sistoličke i snižene dijastoličke vrijednosti.

Elektrokardiogram može pokazati devijaciju električne osi srca u lijevo, zbog hipertrofije LV, a mogući su i Q-zupci u odvodima I, V₁ i V₃-V₆.

Ehokardiografija je zlatni standard za određivanje AR i njezinog stupnja. Mogući je transtorakalni (TTE), neinvazivni i transezofagealni (TEE), invazivni pristup. TTE je koristan u procjeni stupnja AR, ali nije dostatan za procjenu zaliska i AR pa se zato TEE smatra metodom izbora. TEE kombinira kratku i dugu srednjeezofagealnu os, transgastričnu i duboku transgastričnu dugu os kako bi se ustanovilo stanje zaliska i mehanizam AR (Slika 2) (3).

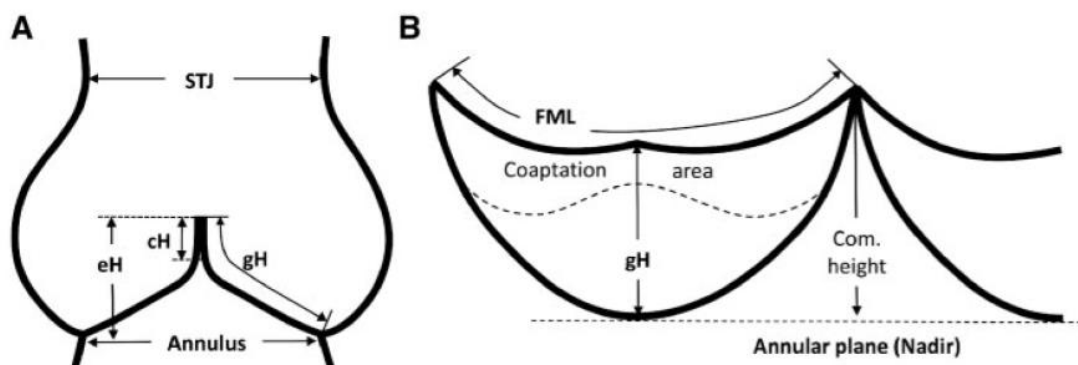
Slikovni pregled započinje dugim osima – omogućava pregled lijevog izlaznog ventrikularnog trakta, prstena aorte, kuspisa, Valsavinih sinusa, STS i uzlazne aorte. Mjerenje ovih struktura najbolje je izvršiti na kraju dijastole, dogovornom „edge to edge“ metodom (mjerenje širine između unutarnjih rubova struktura) (3,11).

Kratke osi koriste se za pregled simetrije kuspisa i sinusa, ali i povratnog mlaza krvi u dijastoli pomoću dopler mjerenja. Potrebno je odrediti radi li se o centralnom ili ekscentričnom povratnom mlazu. Odnosno, u samoj sredini zaliska, duž koaptacijske linije ili u sredini pojedinog kuspisa. U slučaju bikuspidalnog zaliska, potrebno je odrediti broj i smještaj brazdi kuspisa, geometriju kuspisa, prisutnost prolapsa i moguće skraćivanje ili kalcifikacije zaliska (3).



Slika 2. Transezofagealni ehokardiogram. Pod 1. kratka srednjezofagealna os u dijastoli (gore) i sistoli (dolje), pod 2. duboka transgastična kratka (gore) i duga (dolje) os, pod 3. duga srednjezofagealna os. RCS – desni koronarni sinus, NCS – nekoronarni sinus, LCS – lijevi koronarni sinus, LV – lijevi ventrikul, Ao – aorta. Prema: Schäfers (2013), str. 42-43 (3)

Važno je odrediti sljedeće visine; efektivnu, geometrijsku i koaptacijsku (Slika 3).



Slika 3. Slika prikazuje shematski prikaz aortalnog zaliska. eH – efektivna visina, cH – koaptacijska visina, gH – geometrijska visina, STJ – sinotubularni spoj. Prema: Lansac (2018), str. 1103 (12).

Efektivna visina je ortogonalna udaljenost od prstena aorte do sredine slobodnog ruba kuspisa, a normalno iznosi 8-10 mm. Geometrijska visina, odnosno visina kuspisa označava udaljenost od bazalne insercije kuspisa do slobodnog ruba. Kuspisi se smatraju skvrčenima ako je geometrijska visina manja od 16 mm, a u slučaju bikuspidalnog zaliska manja od 19 mm. Koaptacijska visina je duljina apozicije kuspisa u dijastoli i normalno iznosi 4-5 mm (12).

Kuspisi i korijen aorte procjenjuju se prema kirurškim kriterijima (13) prema kojima postoje 3 glavna mehanizma nastanka AR:

Tip 1 - dilatacija korijena aorte

Tip 2 - pretjerana pokretljivost kuspisa, uključujući prolaps kuspisa i fenestracije slobodnih rubova

Tip 3 - loša kvaliteta tkiva kuspisa, uključujući skvrčavanje, kalcifikacije i/ili endokarditis zalistaka

Prolaps kuspisa definira se kao spuštanje razine slobodnog ruba kuspisa ispod razine insercije kuspisa ili kad su vrijednosti efektivne visine zaliska veće od 10 mm (12). Pomoću ehokardiografije, mehanizme djelovanja AR dijelimo na (14):

Disfunkcija tip 1 – dilatacija bilo koje komponente korijena aorte. Napomena: izolirana dilatacija uzlazne aorte ne smatra se mehanizmom nastanka AR

Disfunkcija tip 2 – uz prisutstvo ekscentričnog regurgitantnog mlaza s prolapsom kuspisa ili fenestracijama kuspisa

Disfunkcija tip 3 – rigidni, zadebljani i mali kuspisi ili infektivni endokarditis, jaka kalcifikacija kuspisa.

Ako kuspisi nisu jako kalcificirani, većina tipova 1 i 2 smatra se popravljivima, odnosno kandidati su za rekonstruktivni kirurški zahvat – kirurgiju korijena aorte s očuvanjem zaliska ili izolirani popravak zaliska.

Kod srednje kalcificiranih zalistaka najprije treba razmotriti mjesto kalcifikacija na kuspisu. Ako se nalaze na slobodnom rubu, smatraju se operabilnima rekonstruktivnim načinom. Tip 3 disfunkcije liječi se zamjenom zaliska.

Osim struktura, ehokardiografijom procjenjujemo i funkciju LV. LVEF manja od 50% ukazuje na dekompenzaciju i indikacija je za operativni zahvat.

Radiološki nalaz u težim, kroničnim oblicima AR pokazuje pomak apeksa srca dolje i lijevo. Ako je uzrok aneurizma aorte, vidljivo je uvećanje uzlazne aorte i ispunjenost retrosternalnog prostora sjenom aorte.

Magnetska rezonanca koristi se za kvantifikaciju regurgitantnog mlaza kad su nalazi ehokardiografije nepouzdana. U bolesnika s dilatacijom aorte preporučeno je promjer izmjeriti uz pomoć kompjuterizirane tomografije (8).

Kateterizacija srca indicirana je ako postoji koronarna bolest i u predoperativnoj obradi.

1.4. TERAPIJA AORTALNE REGURGITACIJE

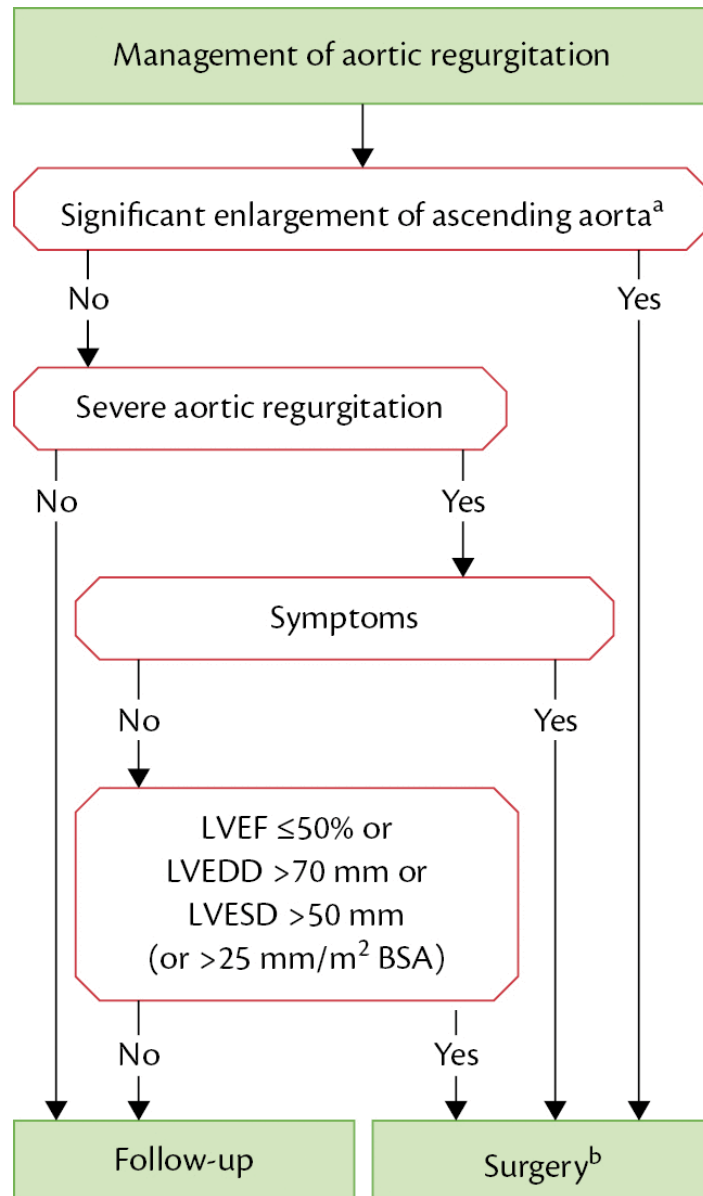
1.4.1. MEDIKAMETOZNA TERAPIJA

Glavni cilj farmakološke terapije je snižavanje sistoličkog tlaka kako bi se odgodile komplikacije i potreba za kirurškim zahvatom. Farmakološka terapija služi i za olakšanje simptoma kod individualaca s teškom kroničnom AR kada je operativni zahvat kontraindiciran. Bolesnici koji, nakon operacije, i dalje imaju hipertenziju ili srčano zatajenje, mogu koristiti inhibitore angiotenzin konvertirajućeg enzima, antagoniste angiotenzinskih receptora i beta blokatore (15). Preparati nitrata i nitroglicerina mogu se koristiti za olakšanje anginoznih tegoba. Bolesnicima s Marfanovim sindromom, preporučeno je uzimanje beta blokatora i/ili losartana predoperativno i postoperativno kako bi se usporila dilatacija korijena aorte i smanjio rizik od komplikacija (16).

1.4.2. KIRURŠKA TERAPIJA

Akutna AR zahtijeva hitnu operaciju. Indikacije za intervenciju u kroničnoj AR ovise o simptomima, stanju LV i dilataciji aorte (8).

U simptomatskih bolesnika, ako je AR teška i rizik od operacije ne nadmašuje korist, operacija je indicirana bez obzira na vrijednosti LVEF (17). Asimptomatski bolesnici s teškom AR, narušenom funkcijom LV ($LVEF \leq 50\%$) i uvećanjem LV s teledijastoličkim promjerom ($LVEDD > 70$ mm ili telesistoličkim promjerom ($LVEDS > 50$ mm, imaju lošu prognozu i kada se dosegnu ove vrijednosti, operativni zahvat je nužan. U slučaju bolesnika niže visine i oskudnije muskuloskeletne građe, potrebno je korigirati vrijednosti LVEDS prema njihovoj površini tijela i granica u tom slučaju iznosi 25 mm/m^2 (18). Ako vrijednosti ne dosežu granične i ne ispunjavaju indikaciju za operaciju, potrebno je pratiti bolesnike i procijeniti funkciju LV u naporu kako bi se identificirali simptomatski bolesnici (Slika 4). Nagla progresija promjera ili narušenje funkcije LV indiciraju operativni zahvat.



Slika 4. Smjernice za liječenje aortalne regurgitacije (AR). LVEF – istisna frakcija lijevog ventrikula, LVEDD – promjer lijevog ventrikula na kraju dijastole, LVESD – promjer lijevog ventrikula na kraju sistole, BSA – površina tijela. (8)

Promjer korijena aorte ≥ 55 mm indikacija je za zahvat bez obzira na stupanj AR i tip valvularne patologije (19). Ako bolesnici uz indikaciju za zahvat na aortalnom zalisku, imaju promjer aorte ≥ 45 mm, potrebno je istodobno učiniti i zahvat korijena i uzlazne aorte.

Indikacije (Slika 5) za operaciju aortalnog zaliska su simptomatska ili asimptomatska bolest s teško narušenom funkcijom LV: LVEF $< 50\%$, LVESD > 50 mm ili LVEDD > 70 mm (12).

Indications for surgery	Class ^a	Level ^b
A. Severe aortic regurgitation		
Surgery is indicated in symptomatic patients. ^{57,58,66,67}	I	B
Surgery is indicated in asymptomatic patients with resting LVEF $\leq 50\%$. ^{57,58}	I	B
Surgery is indicated in patients undergoing CABG or surgery of the ascending aorta or of another valve.	I	C
Heart Team discussion is recommended in selected patients ^c in whom aortic valve repair may be a feasible alternative to valve replacement.	I	C
Surgery should be considered in asymptomatic patients with resting ejection fraction $>50\%$ with severe LV dilatation: LVEDD >70 mm or LVESD >50 mm (or LVESD >25 mm/m ² BSA in patients with small body size). ^{58,66}	IIa	B
B. Aortic root or tubular ascending aortic aneurysm^d (irrespective of the severity of aortic regurgitation)		
Aortic valve repair, using the reimplantation or remodeling with aortic annuloplasty technique, is recommended in young patients with aortic root dilation and tricuspid aortic valves, when performed by experienced surgeons.	I	C
Surgery is indicated in patients with Marfan syndrome who have aortic root disease with a maximal ascending aortic diameter ≥ 50 mm.	I	C
Surgery should be considered in patients who have aortic root disease with maximal ascending aortic diameter:	IIa	C
● ≥ 45 mm in the presence of Marfan syndrome and additional risk factors ^e or patients with a <i>TGFBR1</i> or <i>TGFBR2</i> mutation (including Loeys–Dietz syndrome). ^f	IIa	C
● ≥ 50 mm in the presence of a bicuspid valve with additional risk factors ^e or coarctation.	IIa	C
● ≥ 55 mm for all other patients.	IIa	C
When surgery is primarily indicated for the aortic valve, replacement of the aortic root or tubular ascending aorta should be considered when ≥ 45 mm, particularly in the presence of a bicuspid valve. ⁸	IIa	C

Slika 5. Smjernice ESC/EACTS iz 2017. godine za kirurško liječenje AR. BSA – površina tijela, LV – lijevi ventrikul, LVEF – istisna frakcija lijevog ventrikula, LVEDD – promjer lijevog ventrikula na kraju dijastole, LVESD – promjer lijevog ventrikula na kraju sistole (8).

Analiza anatomije zaliska i stanje mehanizma ključni su za određivanje tipa operacije, uključuje li i korijen aorte ili samo zalistak (3). Ako bolesnici s AR koja zahtijeva operativni zahvat također imaju i tešku mitralnu regurgitaciju, oba zahvata bi trebalo napraviti istovremeno (8).

U bolesnika s tipom 1 ili 2 AR, a s nekalcificiranim trikuspidalnim ili bikuspidalnim zaliskom, indiciran je popravak zaliska ili operacija korijena aorte uz prezervaciju aortalnog zaliska (14,20). Rekonstrukcija zaliska može biti metoda izbora i za tip 3 AR u pedijatrijskoj ili adolescentnoj populaciji (12).

Kirurško liječenje podrazumijeva rekonstrukciju ili zamjenu aortalnog zaliska. Kirurški zahvat s očuvanjem aortalnog zaliska indiciran je kod bolesnika s AR bez naznaka stenozе. Kuspisi moraju biti fleksibilni, tanki i bez kalficikata i nastoji se smanjiti efektivni otvor zaliska kako bi se pospješila koaptacija kuspisa.

Prediktori lošeg kirurškog ishoda su: istisna frakcija < 50%, NYHA III i IV status i srčano zatajenje u trajanju duljem od 12 mjeseci.

1.5. KIRURGIJA KORIJENA AORTE S OČUVANJEM AORTALNOG ZALISKA

Razvojem transezofagealne ehokardiografije 80-tih godina prošlog stoljeća, omogućena je detaljna analiza anatomije zalistaka i njihove funkcije (3) što je omogućilo i napredak u razvoju rekonstruktivne kardiokirurgije. Od 2013. godine postoji registar nazvan AVIATOR (Aortic Valve Insufficiency and ascending aorta Aneurysm InternATIOnal Registry), a osnovalo ga je Društvo za srčane zaliske (engl. Heart Valve Society) kako bi se omogućilo praćenje ishoda liječenja poremećaja aortalnog zaliska, kao i praćenje novih trendova u rekonstrukciji i zamjeni zalistaka (21).

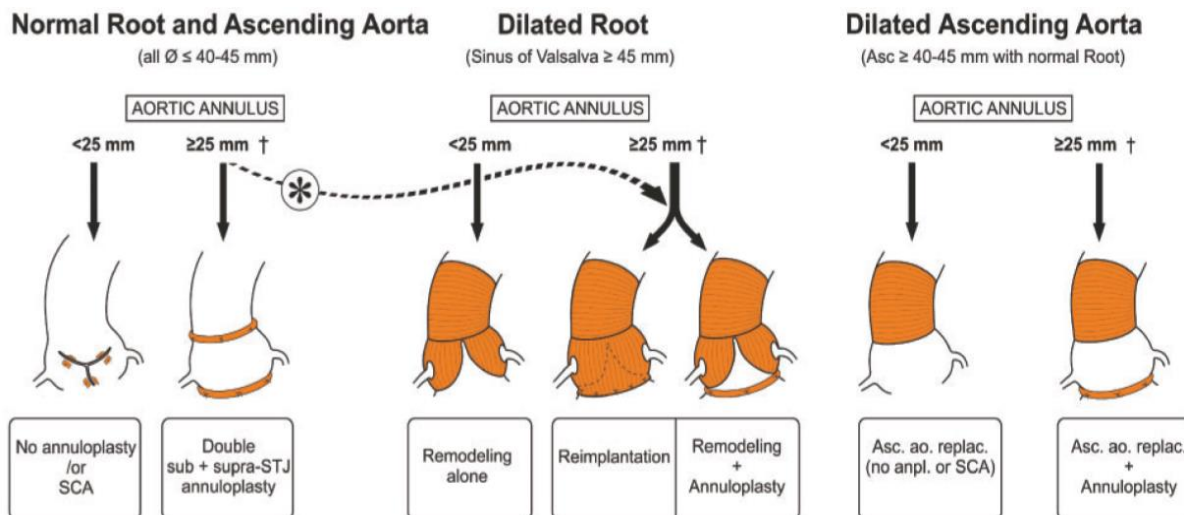
Zamjena aortalnog zaliska s izoliranom AR bez dilatacije aorte donedavno se smatrala zlatnim standardom. Međutim, ugradnja umjetnih zalistaka zahtijeva antikoagulantnu terapiju, donosi rizike poput tromboembolije, krvarenja i zalisici su ograničene izdržljivosti. U literaturi se navodi dulja trajnost zaliska nakon rekonstrukcije nego nakon ugradnje bioloških zalistaka i bolje preživljenje s manje komplikacija nego nakon ugradnje mehaničke valvule (12).

Trajnost zaliska ovisi o kvaliteti valvularnog tkiva i tehnici popravka. Tkivo zaliska u pravilu je očuvano u tipu 1 i 2 AR (12).

Popravak zaliska metoda je izbora u bolesnika s AR koji imaju dovoljno očuvano tkivo kuspisa bez stenoze, skvrčavanja i težih kalcifikacija zalistaka. Iznimka su kongenitalne stenoze s unikuspidalnim zaliskom, kada rekonstrukcija može imati odličan ishod. Dobro očuvanim kuspisom smatra se onaj koji ima geometrijsku visinu veću od 17 mm za trikuspidalne i 20 mm za bikuspidalne zaliske (22).

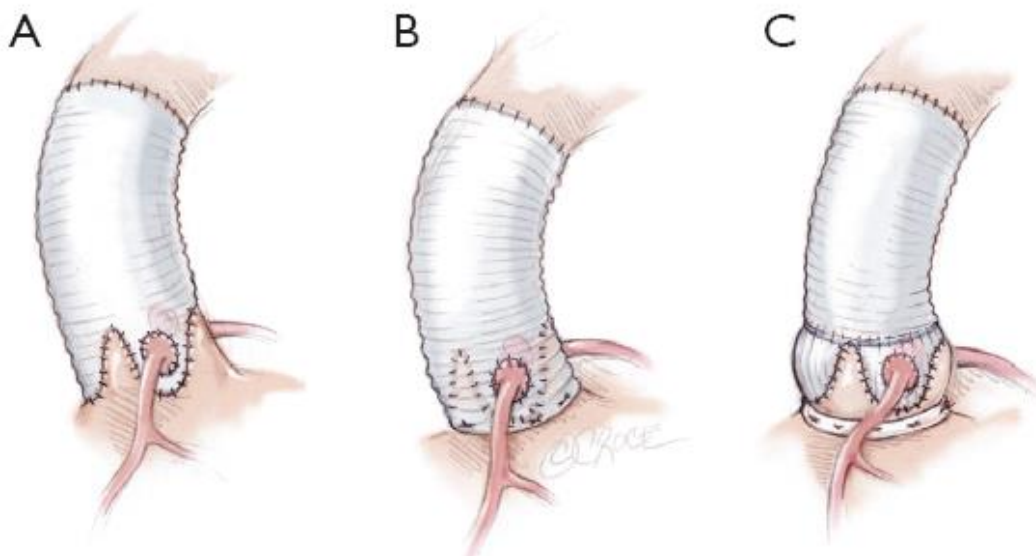
Srcu se pristupa medijalnom sternotomijom i incizijom perikarda. Retrakcijom desne strane perikarda, LV se rotira posteriorno i omogućuje adekvatan prikaz korijena aorte. Nakon uspostavljanja izvantjelesnog krvotoka (CPB) i kardioplegije, napravi se horizontalna aortotomija 5-10 mm iznad STS i pristupa se aortalnom zalisku. Za preglednu ekspoziciju aortalnog zaliska, koriste se komisuralni šavovi pod stalnom tenzijom kako bi se fiksirali za vrijeme zahvata. Započinje se pregledom zaliska, detekcijom komisura, mjerenjem geometrijskih visina svih kuspisa kako bi se isključila retrakcija te relativne i efektivne visine

kuspisa. Hegarovim dilatatorom mjeri se promjer bazalnog prstena aorte (3). Metoda rekonstrukcije zaliska ovisi o stanju korijena aorte i uzlazne aorte (Slika 6).



Slika 6. Prikaz smjernica za odabir kirurške tehnike u rekonstrukciji aortalnog zaliska, ovisno o stanju korijena aorte i uzlazne aorte. Prema: Lansac (2018), str. 1104 (12).

Kirurški zahvat s očuvanjem aortalnog zaliska može biti izoliran, uz kirurgiju korijena ili uzlazne aorte. Tri su osnovne metode kirurgije korijena aorte s očuvanjem zaliska; Davidova reimplantacija, Yacoubovo remodeliranje i Lansacova CAVIAAR tehnika – indicirani u slučaju proširenja korijena aorte s ili bez AR. Danas standardnu proceduru predstavlja reimplantacija vaskularnim protezama s neosinusima i remodeliranje s anuloplastikom (Slika 7) (23).



Slika 7. Shematski prikaz pod a) remodeliranja korijena aorte (Yacoub), pod b) reimplantacije korijena aorte (David) uz očuvanje aortalnog zaliska i pod c) CAVIAAR tehnika (remodeliranje i subvalvularna vanjska anuloplastika). Prema: Lansac (2013), str. 118 (24)

Prolaps je glavni mehanizam nastanka AR degenerativne etiologije. Cilj rekonstrukcije prolapsa zaliska je eliminirati višak tkiva na slobodnom rubu kuspisa. Uklanjanje suviška tkiva radi se primjenom plikacijskog šava u centralni dio slobodnog ruba, ali uz usporedbu s drugim, normalnim kuspisima. Ako su prisutne fenestracije, potrebno je zatvoriti ih, najčešće zakrpom autolognog perikarda. Unikuspidalni zalisci zahtijevaju modificiranu rekonstrukciju kako bi se kreirao zalistak normalne konfiguracije, a opcija je napraviti bikuspidalni zalistak uz pomoć perikardijalnih zakrpa. Kvadrikuspidalni zalisci konvertiraju se u bikuspidalne ili trikuspidalne (3,23).

Uz AR često je prisutan i određeni stupanj dilatacije korijena aorte ili uzlazne aorte. Prema tome, bitno je odrediti promjer bazalnog prstena aorte i STS i usporediti ih s promjerom zaliska. Sukladno tome, ako je moguće očuvati zalistak, treba odabrati odgovarajuću metodu kirurgije korijena ili uzlazne aorte s očuvanjem zaliska.

Kako bi se održao kontinuitet korijena aorte i smanjila ili spriječila dilatacija izvodi se i anuloplastika. Preporuča se izvesti anuloplastiku suprakomisuralnim šavovima, a primjena je pokazala poboljšanje izdržljivosti i bolje rezultate i kod izoliranih popravaka zalistaka (25,26).

2. HIPOTEZA

Hipoteza ovog istraživanja je da je rekonstrukcija (AVRep) aortalnog zaliska bolja metoda izbora za iste indikacije kao i zamjena zaliska (AVR) po pitanju postoperativnog oporavka LV i funkcije srca.

3. CILJ ISTRAŽIVANJA

Kompenzacijski mehanizmi stimulirani AR uključuju dilataciju LV i ekscentričnu hipertrofiju, kako bi se održala suficijentna funkcija LV. Isti mogu napredovati do ireverzibilnog stadija i uzrokovati nepovratno oštećenje funkcije LV, a ponajprije LVEF. Međutim, nakon korekcije AR slijedi djelomična redukcija u promjeru i poboljšanje funkcije LV.

Cilj ovog istraživanja je usporediti uspješnost dvije različite kirurške metode – rekonstrukciju aortalnog zaliska (AVRep) i zamjenu aortalnog zaliska (AVR), u postoperativnom poboljšanju funkcije i promjera LV.

4. ISPITANICI I METODE

4.1. ISPITANICI

U istraživanje je uključeno ukupno 158 bolesnika, 30 žena i 128 muškaraca, operiranih radi aortalne regurgitacije u Kliničkoj bolnici Dubrava. Podaci su dobiveni iz internacionalnog AVIATOR registra za bolesnike operirane radi aortalne insuficijencije. Odabrani su bolesnici operirani u periodu od studenog 2014. do listopada 2020. godine. U istraživanje je uključeno 107 bolesnika operiranih metodom zahvata korijena aorte s očuvanjem zaliska (AVRep), a 51 bolesnika zamjenom zaliska (AVR).

4.2. METODE

Predoperativno, svim je bolesnicima učinjen transtorakalni ultrazvučni pregled srca (TTE) kako bi se procijenilo stanje korijena aorte, zalistaka, stadij aortalne insuficijencije, funkcija i karakteristike LV. Osim M-moda i dvodimenzionalne ehokardiografije, korištena je i kolor dopler tehnika za analizu LVEF i regurgitantnog mlaza.

Klasifikacija AR podijeljena je na odsutnu (gradus 0), neznatnu (gradus 1), blagu (gradus 2), umjerenu (gradus 3) i tešku (gradus 4).

Indikacijom za operaciju smatrali su se LVEF < 50%, LVESD > 50 mm ili LVEDD > 70 mm (12).

Bolesnicima je određen NYHA status i EuroSCORE II. Ako su prisutni, zabilježeni su i slijedeći poremećaji; Marfanov sindrom i endokarditis. Analizom kuspisa zalistaka utvrđene su dimenzije prstenova i visine kuspisa, ali i postojanje bikuspidalne varijante.

Nakon zahvata, zabilježeno je trajanje kardijalnog aresta i vrijeme provedeno na kardiopulmonalnoj prenosnici (CPB) za vrijeme rekonstrukcije aortalnog zaliska (AVRep) i zamjene aortalnog zaliska (AVR). Ponovljeno je mjerenje ehokardiogramom za procjenu korijena aorte, zalistaka, stadija aortalne insuficijencije, funkcije i promjera LV.

U praćenju nakon otpusta, bolesnicima je ponovljen ehokardiogram svakih 6 mjeseci sljedeće 2 godine. Zabilježena su 4 smrtna ishoda u periodu praćenja.

Uspoređene su vrijednosti LVEF, LVEDD, LVESD i gradusa aortalne regurgitacije prije, postoperativno i za vrijeme praćenja.

4.3. STATISTIKA

Distribucija vrijednosti pojedinih varijabli analizirana je Shapiro-Wilkovim testom. Kontinuirane varijable prikazane su kao srednja vrijednost i standardna devijacija, a za razlike među skupinama korišteni su Mann Whitney U test za parametrijske i Kruskal-Wallis za neparametrijske varijable. Razlika između skupina za kategorijske varijable analizirana je pomoću binomnog i χ^2 testa. Statistički značajnima smatrat će se p vrijednosti manje od 0,05. Za statističku analizu podataka korišten je program JAMOVI, verzija 1.6.

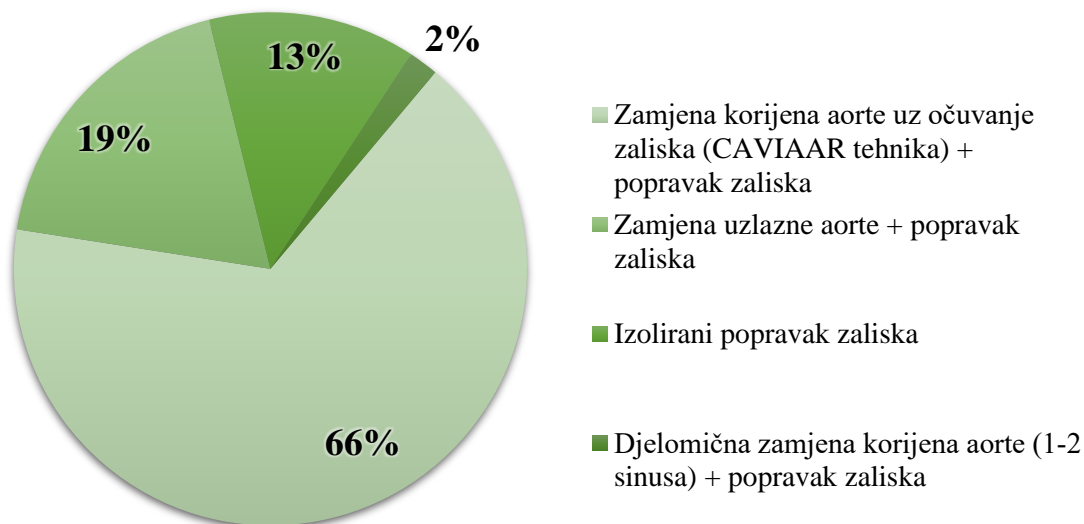
5. REZULTATI

U istraživanje je uključeno ukupno 158 bolesnika (30 žena i 128 muškaraca) prosječne dobi $53,7 \pm 14,1$ godina operiranih zbog aortalne regurgitacije u Kliničkoj bolnici Dubrava u periodu od 6. studenog 2014. do 14. listopada 2020. godine. AVRep metodom operirano je 107 bolesnika, a 51 AVR metodom (67,7% vs 32,3%, $p < 0,001$). Zastupljenost AVRep metode značajno je viša bila u oba spola u odnosu na AVR metodu (muškarci: 88 vs 40, $p < 0,01$, žene: 19 vs 11, $p = 0,02$). Značajno je više bolesnika s NYHA statusom I i II operirano AVRep metodom (I: 30 vs 10, $p = 0,002$, II: 68 vs 28, $p < 0,001$). Ukupno je 60 bolesnika imalo bikuspidalni zalistak (37,97%), a značajno ih je više operirano AVRep metodom (45 vs 15, $p < 0,001$). EuroSCORE II rezultat bio je značajno viši u bolesnika operiranih AVRep metodom ($2,35 \pm 1,43$ vs $1,63 \pm 1,19$, $p < 0,001$) (Tablica 1).

Tablica 1. Struktura i klinički podaci ispitanika podijeljeni prema tipu operacije. Kontinuirane vrijednosti izražene su kao srednja vrijednost \pm standardna devijacija.

	AVRep (n = 107)	AVR (n = 51)	<i>p</i>	
Dob (godine)	$52,5 \pm 13,8$	$56,3 \pm 14,5$	0,102	
Muškarci	88	40	< 0,01	
Žene	19	11	0,02	
NYHA status	I	30	10	0,002
	II	68	28	< 0,001
	III	9	13	0,523
	IV	0	0	
Bikuspidalni zalistak	45	15	< 0,001	
Marfanov sindrom	4	0	0,125	
Endokarditis	1	4	0,375	
EuroSCORE II	$2,35 \pm 1,43$	$1,63 \pm 1,19$	< 0,001	

Najčešća metoda AVRep bila je zamjena korijena aorte s očuvanjem i popravkom zaliska, a tim načinom operiran je 71 bolesnik (66,4% AVRep) (Slika 8).



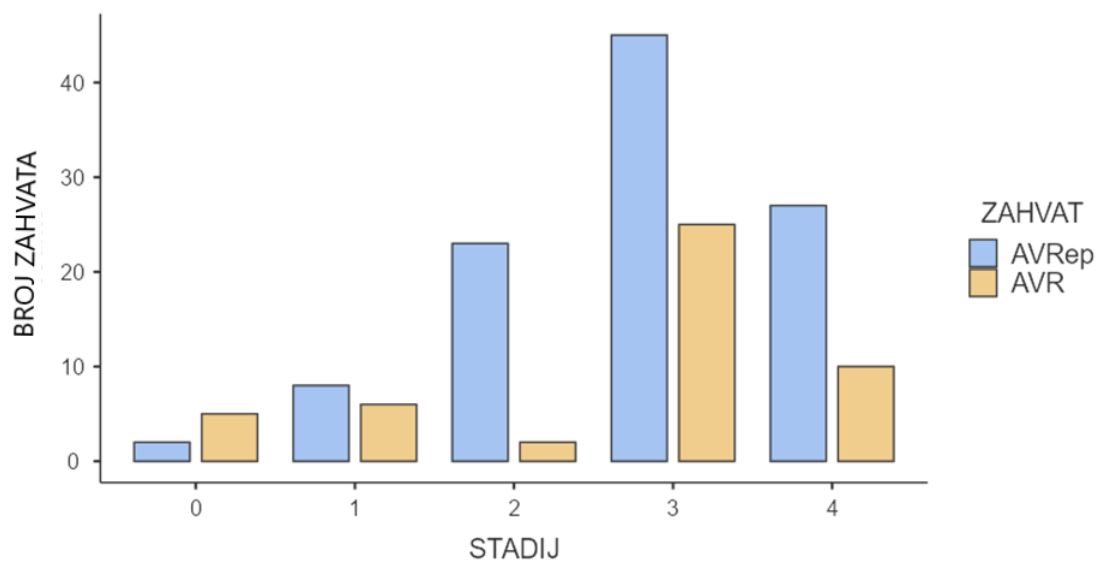
Slika 8. Korišteni tipovi AVRep metode kod ispitanika

Duljina trajanja primjene aortalne stezaljke (AoX) odnosno kardijalnog aresta bila je značajno dulja u AVRep (Tablica 2), a iznosila je u prosjeku 97,8 minuta za AVRep, a za AVR 85,6 minuta ($97,8 \pm 34,0$ min vs $85,6 \pm 32,5$ min, $p = 0,029$). Trajanje primjene izvantjelesnog krvotoka (CPB) bio je značajno dulji u slučaju AVRep ($131,0 \pm 43,3$ min vs $114,0 \pm 43,5$ min, $p = 0,04$).

Tablica 2. Trajanje primjene AoX i vrijeme provedeno na CPB za vrijeme rekonstrukcije aortalnog zaliska (AVRep) i zamjene aortalnog zaliska (AVR)

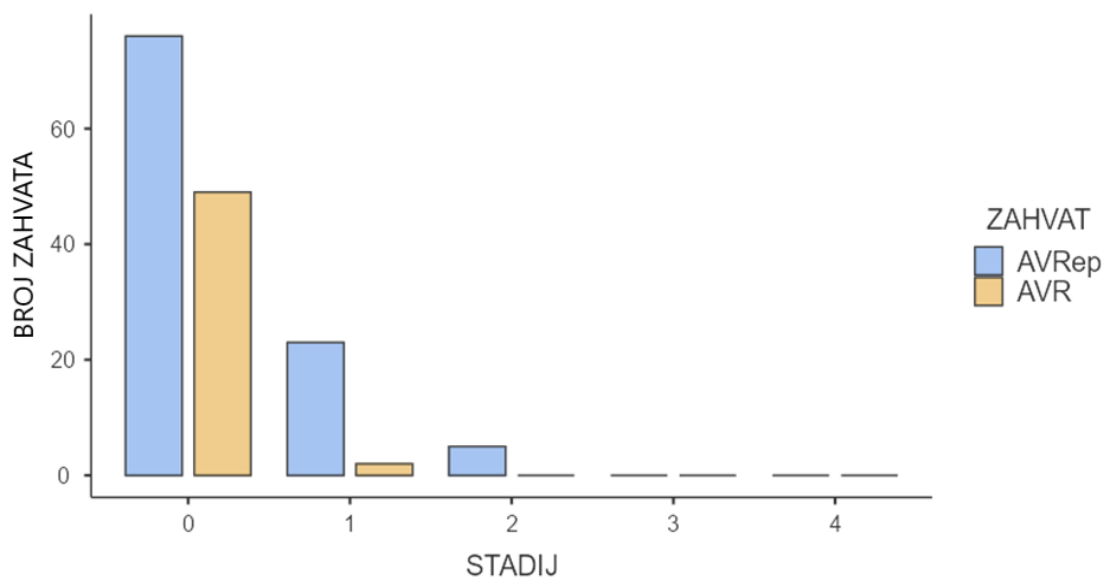
	AVRep	AVR	<i>p</i>
AoX (min)	$97,8 \pm 34,0$	$85,6 \pm 32,5$	0,029
CPB (min)	$131,0 \pm 43,3$	$114,0 \pm 43,5$	0,04

U predoperativnoj obradi bolesnika (Slika 10), najzastupljeniji stadij AR bio je umjereni za obje metode, a značajno su češće bolesnici bili operirani AVRep metodom (45 vs 25, $p = 0,002$). Najznačajnija razlika primijećena je u blagom stadiju AR gdje su također većinom bolesnici operirani AVRep metodom (23 vs 2, $p < 0,001$).



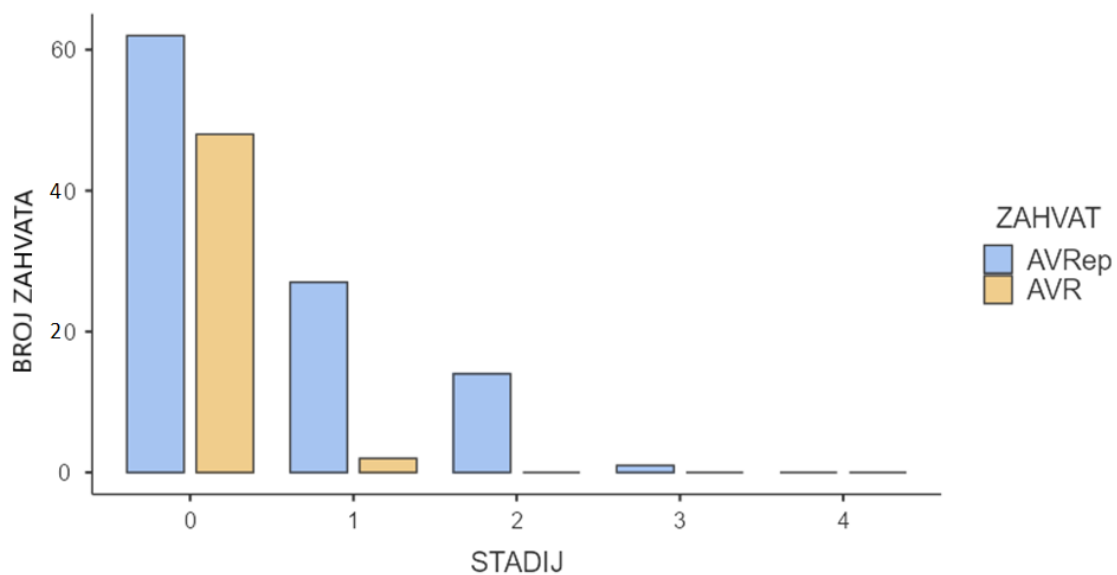
Slika 10. Grafički prikaz udjela rekonstrukcije s očuvanjem aortalnog zaliska (AVRep) i zamjene zaliska (AVR) po predoperativnim stadijima aortalne insuficijencije.

Postoperativne vrijednosti (Slika 11) pokazuju značajno poboljšanje statusa AR. Ako uzmemo u obzir da je status $AR \geq 3$ značajan, 100% bolesnika operiranih AVRep i AVR metodom postoperativno je status AR imalo manji od 3.



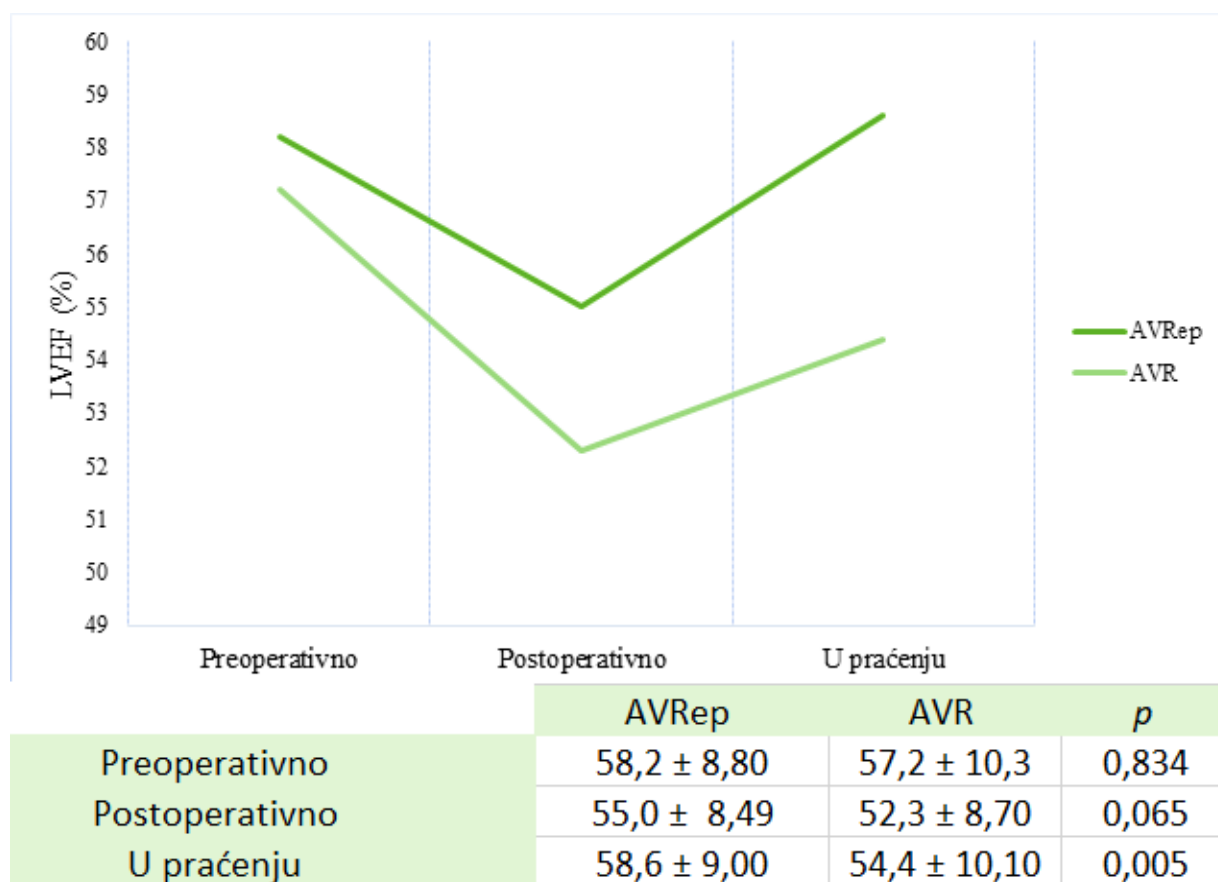
Slika 11. Grafički prikaz udjela rekonstrukcije s očuvanjem aortalnog zaliska (AVRep) i zamjene zaliska (AVR) po postoperativnim stadijima aortalne insuficijencije.

U praćenju nakon otpusta (Slika 12), 100% bolesnika operirano AVR metodom imalo je status AR manji od 3, a u operiranih AVRep metodom zamijećeno je blaže pogoršanje stoga 99,07% bolesnika ima status manji od 3. Međutim, i dalje je statistički značajna razlika u broju bolesnika s neznatnom (27 vs 2, $p < 0,001$) i blagom AR (14 vs 0, $p < 0,001$) među skupinama operiranih AVRep i AVR metodom.

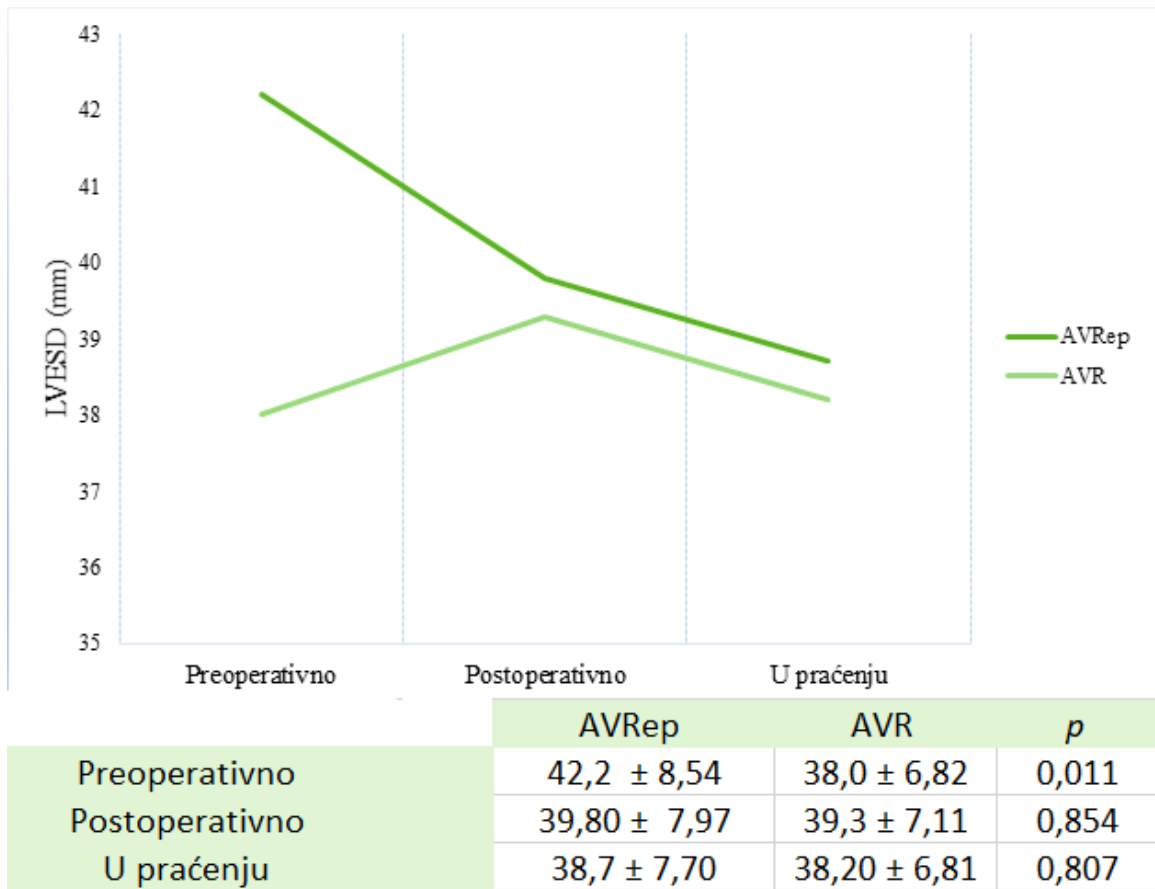


Slika 12. Grafički prikaz udjela rekonstrukcije s očuvanjem aortalnog zaliska (AVRep) i zamjene zaliska (AVR) po stadijima aortalne insuficijencije u praćenju bolesnika nakon operativnog zahvata.

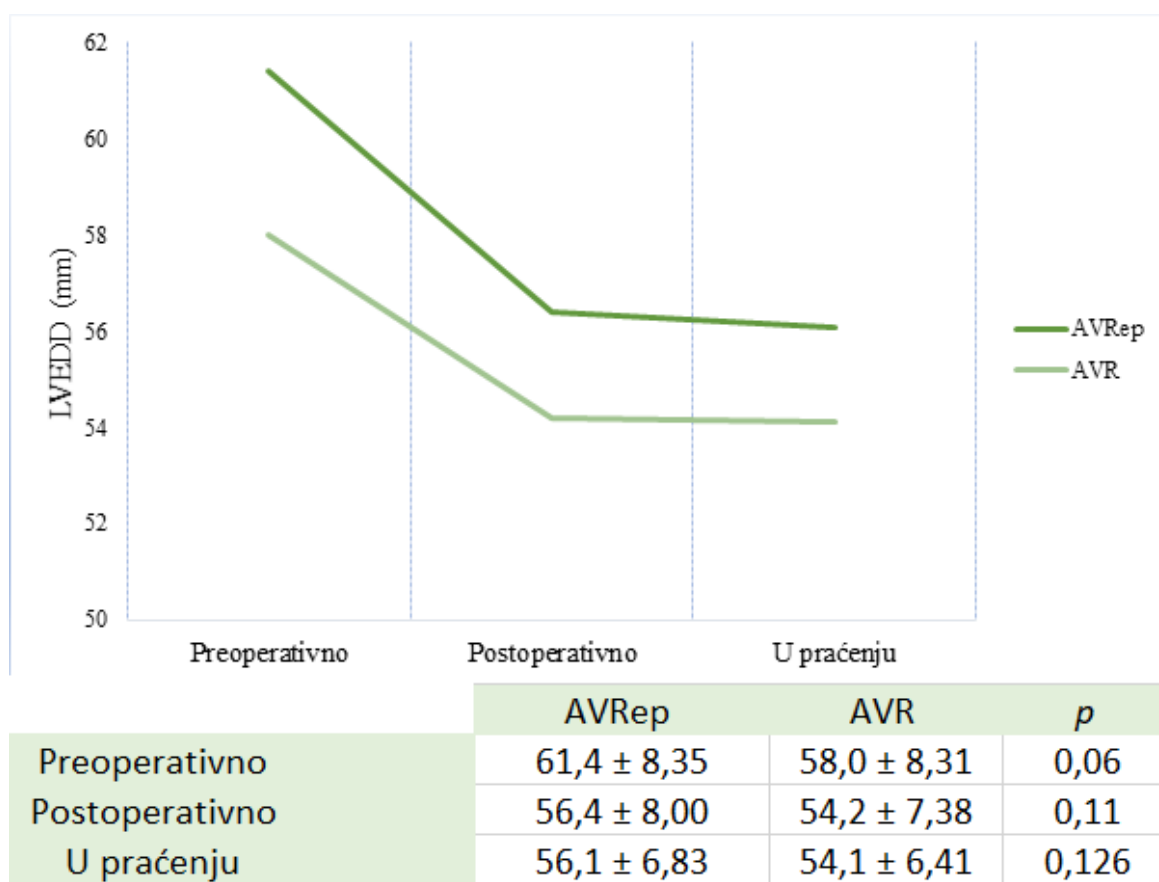
Neposredno nakon zahvata, nije bilo značajne razlike u vrijednostima LVEF niti promjerima LV među skupinama (Slike 13-15), ali je postoperativni ehokardiogram pokazao privremeno sniženje LVEF u obje skupine. Slike 13-15 prikazuju promjene LVEF, LVESD i LVEDD u vremenu. Rezultati pokazuju i značajno veće poboljšanje LVEF u praćenju operiranih AVRep nego AVR metodom ($58,6 \pm 9,00\%$ vs $54,4 \pm 10,10\%$, $p = 0,005$).



Slika 13. Grafički prikaz s tabličnim prikazom uočenih vrijednosti promjene LVEF u vremenu prije i poslije operativnog zahvata AVRep i AVR metodom. Graf prikazuje srednje vrijednosti LVEF. Tablične vrijednosti izražene su kao srednja vrijednost ± standardna devijacija.

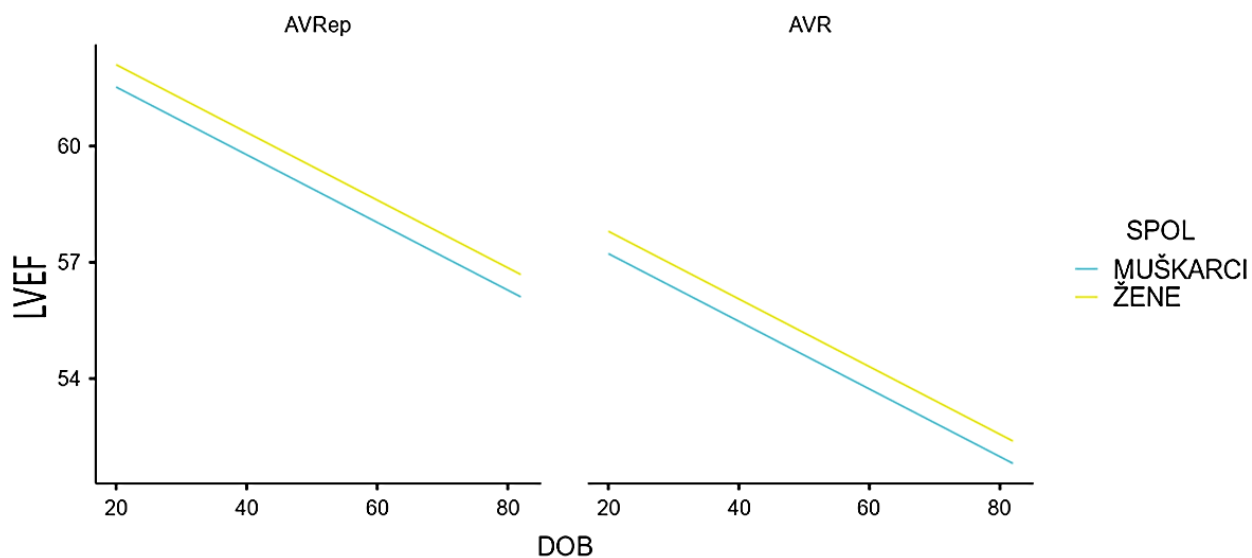


Slika 14. Grafički prikaz s tabličnim prikazom uočenih vrijednosti promjene LVESD u vremenu prije i poslije operativnog zahvata AVRep i AVR metodom. Graf prikazuje srednje vrijednosti LVESD. Tablične vrijednosti izražene su kao srednja vrijednost ± standardna devijacija.



Slika 15. Grafički prikaz s tabličnim prikazom uočenih vrijednosti promjene LVEDD u vremenu prije i poslije operativnog zahvata AVRep i AVR metodom. Graf prikazuje srednje vrijednosti LVEDD. Tablične vrijednosti izražene su kao srednja vrijednost ± standardna devijacija.

Statistički značajna negativna korelacija dobi s LVEF uočena je u postoperativnim nalazima ($r = -0,170$, $p = 0,036$). Regresijskom analizom pokazalo se da je u determinaciji LVEF u praćenju bio ključan odabir kirurškog zahvata, a općenito je uočen statistički značajan negativni učinak AVR na LVEF u praćenju bolesnika ($\beta = -4,21$, $R^2 = 0,0431$, $p = 0,009$). Međutim, taj učinak bio je nešto izraženiji kod muških ispitanika i s porastom dobi (Slika 16) ($\beta = -4,3004$, $R^2 = 0,0635$, $p = 0,020$).



Slika 16. Grafički prikaz učinka dobi i spola na istisnu frakciju lijeve klijetke (LVEF) u praćenju osoba operiranih AVRep i AVR metodom.

Zabilježena su ukupno 4 smrtna ishoda u periodu praćenja, prosječno 21,8 mjeseci nakon operativnog zahvata ($21,8 \pm 7,53$ mjeseci), ali bez statistički značajne razlike između AVRep i AVR metoda (1 vs 3, $p = 0,990$).

6. RASPRAVA

Kirurgija korijena aorte s očuvanjem zaliska postaje sve češće korištena tehnika za liječenje AR, kada uvjeti to zadovoljavaju. Rastući trend AVRep traje unazad nekoliko godina, budući da je tek nedavno uvrštena u smjernice za liječenje AR, jer zahtijeva očuvane kuspise što se viđa u ranijim stadijima AR (23).

U odnosu na zamjenu aortalnog zaliska, AVRep ima uže indikacije. AVRep indicirana je u bolesnika s tipom 1 ili 2 AR, ali s nekalcificiranim trikuspidalnim ili bikuspidalnim zaliscima. Bolesnici ne smiju imati aortalnu stenozu niti transvalvularni gradijent veći od 20 mmHg. Za AVR jedini je uvjet poremećaj aortalnog zaliska koji zahtijeva kirurško liječenje (8). Međutim, kod AVR metode velika je razlika u indikacijama za biološki ili mehanički zalistak, s glavnim naglaskom da je biološki indiciran u bolesnika starijih od 65 godina i onih s kontraindikacijom za antikoagulantnu terapiju.

Razlog manjka popularnosti AVRep metode je i kompleksnost kirurške tehnike jer se procjenjuje da je krivulja učenja dugačka i da je potrebno 40-60 slučajeva kako bi se usvojila tehnika (27).

Ono što uvelike razlikuje AVRep i AVR je potreba za antikoagulantnom terapijom i postoperativne komplikacije. Premda biološki zalisci ne zahtijevaju doživotnu antikoagulaciju, Mihaljević i suradnici u kohortnom istraživanju uočili su veću smrtnost u mlađoj nego starijoj životnoj dobi (28). Dugotrajna antikoagulacija s mehaničkim zaliscima i dobno ograničenje na starije od 65 godina s biološkim zaliscima razlozi su zbog kojih bi se trebala razmotriti AVRep kao metoda izbora. Rossova operacija jedina je alternativna metoda za AVR s dugoročnim preživljenjem usporedivim s ostatkom populacije. Premda kompleksni zahvat s koronarnom reimplantacijom i višim operativnim rizikom, Rossov zahvat dugoročno pokazuje manju postoperativnu smrtnost što najviše vrijedi za centre s velikim protokom takvih bolesnika (29).

Usporedbom AVRep i AVR metode uočena je manja smrtnost i dulje preživljenje u korist AVRep (30,31). De Meester i suradnici usporedbom preživljenja uočili su značajno više 9-godišnje preživljenje od 87% za AVRep u odnosu na 60% za AVR (31).

Elbatarny i suradnici u svojoj metaanalizi ustanovili su da je kasniji mortalitet bio značajno niži u operiranih AVRep metodom (omjer rizika 0,68). Zabilježili su i značajno manje tromboembolijskih incidenata (omjer rizika 0,36) i krvarenja (omjer rizika 0,21) (30). Nizak

kasni mortalitet AVRep duguje najprije smanjenom riziku od tromboembolijskih incidenata i krvarenja zbog odsustva proteze.

Istraživanja u pojedinim centrima pokazuju rezultate dvadesetogodišnjeg praćenja bolesnika nakon AVRep iz vlastitih ustanova s 96% garancijom bez reoperacije, niske incidencije poremećaja vezanih uz zaliske i poboljšanje kvalitete života u odnosu na zamjenu zaliska (32).

Postoperativni ishod, osim preživljenja i rizika od reoperacije, pokazuju i dimenzije i funkcija LV – LVEF, LVESD i LVEDD. AVRep je povezan s boljom postoperativnom hemodinamikom, benefičijalnim smanjenjem promjera lijevog ventrikula i njegove mase, ali i smanjenom potrebom za pacemakerom u odnosu na AVR (33,34). Promjene u dimenzijama i LVEF nakon zahvata zabilježene su u nekoliko istraživanja (35–37).

Gentles i suradnici pokazali su značajno sniženje LVEDD i LVESD 7 mjeseci nakon AVR, što se može pripisati akutnoj korekciji volumnog opterećenja s rezultirajućom redukcijom LVEF (38). Ipak, u drugim istraživanjima pokazalo se popravljavanje LVEF nakon korekcije dimenzija LV u postoperativnom praćenju (39). Tanoue i suradnici uočili su postoperativno smanjenje LVEF nakon AVR, a zatim i povišenje LVEF u godinu dana praćenja uz smanjenje LVESD i LVEDD nakon godinu dana (39).

Naši rezultati također pokazuju prvotno značajno postoperativno smanjenje LVEF (Slika 13) u obje skupine, ali i povišenje u periodu praćenja sa značajno boljim rezultatom nakon AVRep metode ($58,6 \pm 9,00\%$ vs $54,4 \pm 10,10\%$, $p = 0,005$). Rezultati su pokazali i značajno postoperativno smanjenje LVESD i LVEDD u obje skupine, ali bez značajne razlike među skupinama. Istu dinamiku promjena primijetili su i Leshnower i suradnici nakon David reimplantacijske tehnike (37).

AVR također ima prednost zbog kraćeg trajanja primjene AoX, ali pokazalo se i da je implantacija umjetnih zalistaka povezana sa značajnim skraćenjem očekivanog trajanja života (40). Rezultati našeg istraživanja također su pokazali da je trajanje rada pumpe i trajanje primjene AoX značajno dulje u slučaju AVRep metodama.

Međutim, značajna razlika u našem istraživanju uočena je nakon usporedbe učinka dobi, spola i odabrane kirurške metode na LVEF. Regresijskom analizom utjecaja izabrane metode na LVEF uočen je statistički značajno negativni učinak AVR ($\beta = -4,21$, $R^2 = 0,0431$, $p = 0,009$). Multiplom regresijskom analizom uočeno je da je negativni učinak AVR metode na LVEF

izraženiji (Slika 16) u skupini muških ispitanika s porastom životne dobi ($\beta = - 4,3004$, $R^2 = 0,0635$, $p = 0,020$).

Operativni zahvat aortalnog zaliska u mlađoj i srednjoj životnoj dobi zahtijeva individualizirani pristup. Osim što je kvaliteta života puno zahtjevnija u toj dobi zbog većih fizičkih i općenito životnih mogućnosti, treba obratiti pažnju i na činjenicu da što je bolesnik mlađi u trenutku zahvata, to je dulje očekivano trajanje života, odnosno zaliska. Produljenjem duljine trajanja zaliska, podužava se i razdoblje razvoja degenerativnih procesa što otvara mogućnost za reoperaciju i tromboembolijske događaje (41).

7. ZAKLJUČAK

Bolesnici s dilatacijom korijena aorte i neznajno promijenjenim zaliscima kandidati su za AVRep. Mnoga istraživanja pokazala su da je u tom slučaju AVRep bolja i sigurnija metoda nego AVR, rezultirajući s manjim mortalitetom i manjom incidencijom tromboembolijskih događaja. Nalazi bolesnika u praćenju nakon AVRep metode pokazali su značajno bolji oporavak funkcije LV. U odnosu na AVR, vrijednosti LVEF pokazale su se i značajno boljima u mlađoj životnoj dobi i kod ženskog spola nakon zahvata AVRep metodom.

8. ZAHVALE

Zahvaljujem svojem mentoru, doc. dr. sc. Igoru Rudežu na prilici, pomoći i strpljenju.

Također, hvala i dr. Marku Kušurinu na pomoći u prikupljanju podataka i objašnjenju istih.

Hvala obitelji i prijateljima na konstantnoj i bezuvjetnoj podršci.

9. LITERATURA

1. Anderson RH. Clinical anatomy of the aortic root. *Heart*. 2000;84(6):670–3.
2. Jalšovec D. Sustavna i topografska anatomija čovjeka. 1.izd. Zagreb: Školska knjiga; 2005. str. 427–428.
3. Schäfers H-J. Current Treatment of Aortic Regurgitation. 1st ed. by Hans-Joachim Schäfers (ed.). London/Boston: UNI-MED Verlag Bremen; 2013. ISBN: 978–3-8374–1406–6 (Germany)/978–1-84815–196–3 (ROW). 1. The Thoracic and Cardiovascular Surgeon. Bremen: UNI-MED; 2013. str.15–102
4. Krmpotić-Nemanić J, Marušić A. ANATOMIJA ČOVJEKA. 2. izd. Zagreb: Medicinska naklada; 2007.
5. Schaefer BM, Lewin MB, Stout KK, Gill E, Prueitt A, Byers PH, i sur. The bicuspid aortic valve: an integrated phenotypic classification of leaflet morphology and aortic root shape. *Heart* [Internet]. 2008 Dec 1;94(12):1634–8. [pristupljeno 22.4.2021.] Dostupno na: <https://heart.bmj.com/lookup/doi/10.1136/hrt.2007.132092>
6. Brewer RJ, Deck JD, Capati B, Nolan SP. The dynamic aortic root. Its role in aortic valve function. *J Thorac Cardiovasc Surg*. 1976;72(3):413–7.
7. Saleh Q, Moscona J, Le Jemtel T. Valvular heart disease [Internet]. 3D Printing Applications in Cardiovascular Medicine. Elsevier Inc.; 2018. 103–139 str. [pristupljeno 19.4.2021.] Dostupno na: <http://dx.doi.org/10.1016/B978-0-12-803917-5.00006-7>
8. Baumgartner H, Falk V, Bax JJ, De Bonis M, Hamm C, Holm PJ, i sur. 2017 ESC/EACTS Guidelines for the management of valvular heart disease. *Eur Heart J*. 2017 Sep 21;38(36):2739–86.
9. Gamulin S, Marušić M, Kovač Z. PATOFIZIOLOGIJA. 7. izd. Zagreb: Medicinska naklada; 2011. str. 877–878
10. Ralston SH, Penman ID, Strachan MWJ, Hobson R. Davidson's Principles & Practice of Medicine. 23. izd. London: Elsevier Health Sciences; 2018. str. 441-525.
11. Matijević Rončević S, Ružić A. Nalaz ehokardiograma za nekardiologe – kako čitati

nalaz? Medicus [Internet]. 2016;25(2):219–26. [Pristupljeno 29.4.2021.] Dostupno na: <https://hrcak.srce.hr/170023>

12. Lansac E, de Kerchove L. Aortic valve repair techniques: State of the art. *Eur J Cardio-thoracic Surg.* 2018;53(6):1101–7.
13. Boodhwani M, de Kerchove L, Glineur D, Poncelet A, Rubay J, Astarci P, i sur. Repair-oriented classification of aortic insufficiency: impact on surgical techniques and clinical outcomes. *J Thorac Cardiovasc Surg.* 2009 Feb;137(2):286-94
14. le Polain de Waroux JB, Pouleur AC, Goffinet C, Vancraeynest D, Van Dyck M, Robert A, i sur. Functional anatomy of aortic regurgitation: accuracy, prediction of surgical reparability, and outcome implications of transesophageal echocardiography. *Circulation.* 2007 Sep 11;116(11 Suppl):I264-9.
15. Elder DH, Wei L, Szwejkowski BR, Libianto R, Nadir A, Pauriah M, i sur. The impact of renin-angiotensin-aldosterone system blockade on heart failure outcomes and mortality in patients identified to have aortic regurgitation: a large population cohort study. *J Am Coll Cardiol.* 2011 Nov 8;58(20):2084-91.
16. Lacro RV, Dietz HC, Sleeper LA, Yetman AT, Bradley TJ, Colan SD, i sur. Pediatric Heart Network Investigators. Atenolol versus losartan in children and young adults with Marfan's syndrome. *N Engl J Med.* 2014 Nov 27;371(22):2061-71.
17. Chaliki HP, Mohty D, Avierinos JF, Scott CG, Schaff HV, Tajik AJ, i sur. Outcomes after aortic valve replacement in patients with severe aortic regurgitation and markedly reduced left ventricular function. *Circulation.* 2002 Nov 19;106(21):2687-93.
18. Sambola A, Tornos P, Ferreira-Gonzalez I, Evangelista A. Prognostic value of preoperative indexed end-systolic left ventricle diameter in the outcome after surgery in patients with chronic aortic regurgitation. *Am Heart J.* 2008 Jun;155(6):1114-20.
19. Borger MA, Preston M, Ivanov J, Fedak PW, Davierwala P, Armstrong S, i sur. Should the ascending aorta be replaced more frequently in patients with bicuspid aortic valve disease? *J Thorac Cardiovasc Surg.* 2004 Nov;128(5):677-83.
20. Lancellotti P, Tribouilloy C, Hagendorff A, Moura L, Popescu BA, Agricola E, i sur. European Association of Echocardiography recommendations for the assessment of

- valvular regurgitation. Part 1: Aortic and pulmonary regurgitation (native valve disease). Vol. 11, European Journal of Echocardiography. 2010.
21. de Heer F, Kluin J, Elkhoury G, Jondeau G, Enriquez-Sarano M, Schäfers HJ, i sur. Aortic Valve Repair Research Network Investigators. AVIATOR: An open international registry to evaluate medical and surgical outcomes of aortic valve insufficiency and ascending aorta aneurysm. *J Thorac Cardiovasc Surg.* 2019 Jun;157(6):2202-2211.
 22. Schäfers HJ, Schmied W, Marom G, Aicher D. Cusp height in aortic valves. *J Thorac Cardiovasc Surg.* 2013 Aug;146(2):269-74.
 23. Kuniyama T. Current trends in aortic valve-preserving surgery. *Asian Cardiovasc Thorac Ann.* 2021 Jun;29(5):443-456.
 24. Lansac E, Di Cerna I, Vojacek J, Nijs J, Hlubocky J, Mecozzi G, i sur. Valve sparing root replacement: the remodeling technique with external ring annuloplasty. *Ann Cardiothorac Surg.* 2013 Jan;2(1):117-23.
 25. Lansac E, Di Cerna I, Sleilaty G, Lejeune S, Khelil N, Berrebi A, i sur. Long-term results of external aortic ring annuloplasty for aortic valve repair. *Eur J Cardiothorac Surg.* 2016 Aug;50(2):350-60.
 26. Schneider U, Hofmann C, Aicher D, Takahashi H, Miura Y, Schäfers HJ. Suture Annuloplasty Significantly Improves the Durability of Bicuspid Aortic Valve Repair. *Ann Thorac Surg.* 2017 Feb;103(2):504-510.
 27. Malas T, Saczkowski R, Sohmer B, Ruel M, Mesana T, de Kerchove L, i sur. Is Aortic Valve Repair Reproducible? Analysis of the Learning Curve for Aortic Valve Repair. *Can J Cardiol.* 2015 Dec;31(12):1497.e15-22.
 28. Mihaljevic T, Nowicki ER, Rajeswaran J, Blackstone EH, Lagazzi L, Thomas J, i sur. Survival after valve replacement for aortic stenosis: implications for decision making. *J Thorac Cardiovasc Surg.* 2008 Jun;135(6):1270-8.
 29. Ileverik LM, Takkenberg JJ, Bekkers JA, Roos-Hesselink JW, Witsenburg M, Bogers AJ. The Ross operation: a Trojan horse? *Eur Heart J.* 2007 Aug;28(16):1993-2000.

30. Elbatarny M, Tam DY, Edelman JJ, Rocha RV, Chu MWA, Peterson MD, i sur. Canadian Thoracic Aortic Collaborative (CTAC) Investigators. Valve-Sparing Root Replacement Versus Composite Valve Grafting in Aortic Root Dilatation: A Meta-Analysis. *Ann Thorac Surg*. 2020 Jul;110(1):296-306.
31. de Meester C, Pasquet A, Gerber BL, Vancraeynest D, Noirhomme P, El Khoury G, i sur. Valve repair improves the outcome of surgery for chronic severe aortic regurgitation: a propensity score analysis. *J Thorac Cardiovasc Surg*. 2014 Nov;148(5):1913-20.
32. David TE, David CM, Feindel CM, Manlhiot C. Reimplantation of the aortic valve at 20 years. *J Thorac Cardiovasc Surg*. 2017 Feb;153(2):232-238.
33. Svensson LG, Pillai ST, Rajeswaran J, Desai MY, Griffin B, Grimm R, i sur. Long-term survival, valve durability, and reoperation for 4 aortic root procedures combined with ascending aorta replacement. In: *Journal of Thoracic and Cardiovascular Surgery*. Mosby Inc.; 2016. str. 764-774.e4.
34. Denino WF, Toole JM, Rowley C, Stroud MR, Ikonomidis JS. Comparison of David v valve-sparing root replacement and bioprosthetic valve conduit for aortic root aneurysm. *J Thorac Cardiovasc Surg*. 2014 Dec 1;148(6):2883–7.
35. D'Ancona G, Amaducci A, Prodromo J, Pirone F, Follis M, Falletta C, i sur. Midterm follow-up dynamic echocardiography evaluation after aortic valve repair for aortic valve insufficiency. *Interact Cardiovasc Thorac Surg*. 2012 Jun;14(6):721-4.
36. Regeer M V., Versteegh MIM, Klautz RJM, Stijnen T, SchaliJ MJ, Bax JJ, i sur. Aortic valve repair versus replacement for aortic regurgitation: Effects on left ventricular remodeling. *J Card Surg*. 2015;30(1):13–9.
37. Leshnower BG, Guyton RA, McPherson L, Kilgo PD, Chen EP. Improved left ventricular function and remodeling after the David v for significant aortic insufficiency. *Ann Thorac Surg* [Internet]. 2013;96(6):2090–4. Dostupno na: <http://dx.doi.org/10.1016/j.athoracsur.2013.07.056>
38. Gentles TL, French JK, Zeng I, Milsom PF, Finucane AK, Wilson NJ. Normalized end-systolic volume and pre-load reserve predict ventricular dysfunction following

- surgery for aortic regurgitation independent of body size. *JACC Cardiovasc Imaging*. 2012 Jun;5(6):626-33.
39. Tanoue Y, Maeda T, Oda S, Baba H, Oishi Y, Tokunaga S, i sur. Left ventricular performance in aortic valve replacement. *Interact Cardiovasc Thorac Surg*. 2009 Aug;9(2):255-9.
 40. Goldstone AB, Chiu P, Baiocchi M, Lingala B, Patrick WL, Fischbein MP, i sur. Mechanical or Biologic Prostheses for Aortic-Valve and Mitral-Valve Replacement. *N Engl J Med*. 2017 Nov 9;377(19):1847-1857.
 41. Lansac E, Youssefi P, de Heer F, Bavaria J, De Kerchove L, El-Hamamsy I, i sur. Aortic Valve Surgery in Nonelderly Patients: Insights Gained From AVIATOR. *Semin Thorac Cardiovasc Surg*. 2019;31(4):643–9.

10. ŽIVOTOPIS

Rođena sam 15. 7. 1996. u Zagrebu. Završila sam Osnovnu školu Silvija Strahimira Kranjčevića i V. gimnaziju u Zagrebu. Završila sam pripremni i 1. razred Srednje škole suvremenog plesa Ane Maletić gdje sam stekla plesno i glazbeno obrazovanje. Medicinski fakultet u Zagrebu upisala sam 2015. godine. Volontirala sam za udrugu Plavi telefon 2014. godine na projektu „Volonteri Plavog telefona u prevenciji ovisnosti“ i 2017. godine na međunarodnom festivalu fotografije „Organ Vida - New Citizens“.

2019. – 2020. bila sam član Znanstvenog odbora za studentski kongres CROSS (Croatian Student Summit) 15 i 16. Akademске godine 2018./2019. dobila sam Rektorovu nagradu za društveno koristan rad u akademskoj i široj zajednici - radom u Znanstvenom odboru kongresa „CROSS 15 – Croatian Student Summit 15 Transplantation Medicine“.

Od 2019. – 2020. godine sudjelovala sam u istraživanju „Utjecaj intrauterinog zastoja u rastu na kardiovaskularnu i renalnu funkciju u mladih odraslih osoba“ na Zavodu za nefrologiju, arterijsku hipertenziju, dijalizu i transplantaciju, KBC-a Zagreb. Na 9. hrvatskom nefrološkom kongresu u sklopu studentskog simpozija prezentirala sam znanstveni rad „Spolne razlike u kardiovaskularnim čimbenicima rizika i renalnoj funkciji kod mladih odraslih osoba rođenih nakon intrauterinog zastoja u rastu“ kao prvi autor, a istoimeni članak objavljen je u časopisu Acta Clinica Croatica.