

# Dijagnostički i terapijski pristup nasljednim sindromima polipoza u pedijatriji

---

**Turudić, Matea**

**Master's thesis / Diplomski rad**

**2021**

*Degree Grantor / Ustanova koja je dodijelila akademski / stručni stupanj:* **University of Zagreb, School of Medicine / Sveučilište u Zagrebu, Medicinski fakultet**

*Permanent link / Trajna poveznica:* <https://um.nsk.hr/um:nbn:hr:105:213586>

*Rights / Prava:* [In copyright](#)/[Zaštićeno autorskim pravom.](#)

*Download date / Datum preuzimanja:* **2024-12-12**



*Repository / Repozitorij:*

[Dr Med - University of Zagreb School of Medicine Digital Repository](#)



**SVEUČILIŠTE U ZAGREBU  
MEDICINSKI FAKULTET**

**Matea Turudić**

**DIJAGNOSTIČKI I TERAPIJSKI PRISTUP  
NASLJEDNIM SINDROMIMA POLIPOZA U  
PEDIJATRIJI**

**DIPLOMSKI RAD**



**Zagreb, 2021.**

Ovaj diplomski rad izrađen je na Klinici za pedijatriju Medicinskog fakulteta Sveučilišta u Zagrebu, pod vodstvom prof. dr.sc. Irene Senečić-Čala, dr. med. i predan je na ocjenu u akademskoj godini 2020./2021.

## POPIS I OBJAŠNJENJE KRATICA

<b>PJS</b>	Peutz-Jeghers sindrom (engl. <i>Peutz-Jeghers syndrome</i> )
<b>JPS</b>	Juvenilni polipozni sindrom (engl. <i>Juvenile polyposis syndrome</i> )
<b>FAP</b>	Obiteljska adenomatozna polipoza (engl. <i>Familial adenomatous polyposis</i> )
<b>AFAP</b>	Atenuirana obiteljska adenomatozna polipoza (engl. <i>Attenuated familial adenomatous polyposis</i> )
<b>APC</b>	Adenomatozna polipoza kolona (engl. <i>Adenomatous polyposis coli</i> )
<b>MAP</b>	Polipoza pridružena MYH mutaciji (engl. <i>MYH associated polyposis</i> )
<b>FGP</b>	Polipi glandularnih žlijezda (engl. <i>Fundic gland polyps</i> )
<b>CHRPE</b>	Kongenitalna hipertrofija pigmentiranog epitela retine (engl. <i>Congenital hypertrophy of the retinal pigment epithelium</i> )
<b>IRA</b>	Ileorektalna anastomoza (engl. <i>Ileorectal anastomosis</i> )
<b>IPAA</b>	Ileoanalna anastomoza s formiranjem rezervoara (engl. <i>Ileal pouch-anal anastomosis</i> )

<b>COX-2</b>	Inhibitori ciklooksigenaze 2 (engl. <i>Cyclooxygenase, COX-2</i> )
<b>HHT</b>	Obiteljska hemoragijska teleangiektazija (engl. <i>Hereditary hemorrhagic telangiectasia</i> )
<b>LCCSCT</b>	Veliko stanični kalcificirajući tumori Sertolijevih stanica (engl. <i>Large-cell calcifying Sertoli cell tumors</i> )
<b>BAE</b>	Balonom asistirana enteroskopija (engl. <i>Balloon-assisted enteroscopy</i> )
<b>DBE</b>	Enteroskopija s dvostrukim balonom (engl. <i>Double-balloon enteroscopy</i> )

## SADRŽAJ

<b>1</b>	<b>UVOD .....</b>	<b>1</b>
<b>2</b>	<b>OBITELJSKA ADENOMATOZNA POLIPOZA .....</b>	<b>3</b>
2.1	<b>GENETIKA .....</b>	3
2.2	<b>KLINIČKA SLIKA .....</b>	4
2.3	<b>DIJAGNOSTIKA I KLINIČKO PRAĆENJE .....</b>	6
2.4	<b>LIJEČENJE .....</b>	9
<b>3</b>	<b>JUVENILNI POLIPOZNI SINDROM .....</b>	<b>13</b>
3.1	<b>GENETIKA .....</b>	14
3.2	<b>KLINIČKA SLIKA .....</b>	15
3.3	<b>DIJAGNOSTIKA I KLINIČKO PRAĆENJE .....</b>	17
3.4	<b>LIJEČENJE .....</b>	19
<b>4</b>	<b>PEUTZ-JEGHERS SINDROM.....</b>	<b>21</b>
4.1	<b>GENETIKA .....</b>	22
4.2	<b>KLINIČKA SLIKA .....</b>	23
4.3	<b>DIJAGNOSTIKA I KLINIČKO PRAĆENJE .....</b>	24
4.4	<b>LIJEČENJE .....</b>	26
<b>5</b>	<b>ZAKLJUČAK .....</b>	<b>29</b>
<b>6</b>	<b>ZAHVALE .....</b>	<b>30</b>
<b>7</b>	<b>LITERATURA.....</b>	<b>31</b>
<b>8</b>	<b>ŽIVOTOPIS.....</b>	<b>35</b>

## SAŽETAK

**Naslov rada:** Dijagnostički i terapijski pristup nasljednim sindromima polipoza u pedijatriji

**Autor:** Matea Turudić

Polipoza označava pojavu multiplih polipa duž probavne cijevi. Do sada opisane polipoze se mogu svrstati u tri skupine ovisno o svojim histološkim obilježjima. Važnost nasljednih obiteljskih polipoza je što nose značajan rizik za razvoj malignih bolesti stoga, iako su rijetke, bitno ih je uključiti u diferencijalnu dijagnozu pri obradi rektalnog krvarenja ili abdominalne boli u pedijatrijskoj populaciji. Zajednička značajka bolesti je da se nasljeđuju autosomno dominantno, ali i da se mogu pojaviti *de novo* mutacije. Stoga je genetska obrada zahvaćenih pacijenata i njihovih bliskih srodnika važan korak u obradi i nadzoru bolesti. Genetsko testiranje u pedijatrijskoj populaciji je opravdano u onoj dobi kada se pojavljuju prvi simptomi i ako pretraga može pomoći u donošenju odluke o liječenju i praćenju bolesti. Dob za genetsko testiranje u Obiteljskoj adenomatoznoj polipozi je između 12. i 14. godine života, za Juvenilni polipozni sindrom između 12. i 15. godine, a za Peutz-Jeghers sindrom od 8. godine života. Za sve opisane sindrome vrijedi da se simptomatski pacijenti trebaju testirati i prije.

Svrha kliničkog nadzora je prevencija razvoja karcinoma i komplikacija. Endoskopski nadzor treba započeti u istoj dobi kada se radi i genetsko testiranje jer to odgovara dobi kada se najčešće razviju simptomi i polipi. Zbog povećanog rizika karcinoma gonada, u dječaka s Peutz-Jeghers sindromom je potreban redoviti pregled testisa, a u djevojaka ovarija. Pedijatrijski pacijenti sa SMAD4 mutacijom često imaju i simptome nasljedne hemoragične teleangiektazije, stoga je potrebno prevenirati komplikacije plućnih i cerebralnih arterio-venskih malformacija.

Kolektomija i polipektomija su kirurške metode koje se koriste za prevenciju razvoja karcinoma i komplikacija ovih sindroma. Adekvatno vrijeme za kolektomiju pedijatrijskih pacijenata se određuje s obzirom na broj i veličinu polipa ali i s obzirom na socijalne, osobne i edukacijske faktore pacijenta. Svrha polipektomije u Peutz-Jeghers sindromu je prevencija intususcepcije. Iako se provode istraživanja za farmakološku terapiju nasljednih polipoza do sad niti jedan lijek nije odobren za primjenu.

**Ključne riječi:** polip, polipozni sindrom, Obiteljska adenomatozna polipoza, Peutz-Jeghers sindrom, Juvenilni polipozni sindrom

## **SUMMARY**

**Title:** Diagnostic and therapeutic approach to hereditary polyposis syndromes in children

**Author:** Matea Turudić

Polyposis is a condition characterized by the development of numerous polyps in the gastrointestinal tract. The importance of hereditary polyposis is that they carry a risk for developing malignancies. Even though these are rare conditions it is important to include this disease in the differential diagnosis of rectal bleeding and abdominal pain in pediatric patients.

Hereditary polyposis is inherited in an autosomal dominant manner so predictive genetic testing plays an important role in the diagnosis and management. Genetic testing should be performed at an age corresponding to the earliest onset of the disease. For Familial adenomatous polyposis between the ages of 12 and 14 years old, for Juvenile polyposis syndrome between the ages of 12 and 15 years old, and for the Peutz-Jeghers syndrome at the age of 8 years old. The presence of symptoms such as rectal bleeding would be an indication for earlier genetic testing.

Clinical surveillance plays an important role in the management of hereditary polyposis. Endoscopic surveillance should commence at the same time as genetic testing. The presence of symptoms at a younger age is an indication of an earlier start for endoscopic surveillance. Sertoli cell tumors can develop at the pediatric age so clinical assessment, follow-up, and referral to a pediatric endocrinologist are required. Pediatric patients with SMAD4 mutation should undergo screening and preventative treatment for cerebral and pulmonary arteriovenous malformation.

Colectomy and polypectomy are surgical treatments for preventing the development of colorectal cancer. Colectomy should be performed depending on the polyp burden and social, personal, and educational factors of the individual. The purpose of polypectomy in Peutz-Jeghers syndrome is to prevent intussusception. There is no role for pharmacological agents as a treatment or chemoprevention in hereditary polyposis.

**Key words:** Polyposis, Hereditary polyposis, Familial adenomatous polyposis, Juvenile polyposis syndrome, Peutz-Jeghers syndrome, colorectal carcinoma



## 1 UVOD

Polip je masa koja se izbočuje u lumen probavnog sustava te se može naći cijelom dužinom probavne cijevi. Mogu se podijeliti s obzirom na makroskopski izgled, histološke karakteristike te na neoplastične i neneoplastične. Makroskopski se dijele na pedunkularne odnosno polipe na peteljci te na sesilne odnosno polipe na širokoj osnovici. Histološki se dijele na hamartome i adenome (1). Javljaju se u 1%-2% pedijatrijske populacije te su najčešći uzrok rektalnog krvarenja u djece. Juvenilni polipi, koji histološki spadaju u hamartome i epitelnog su porijekla, čine 80% svih polipa u pedijatrijskoj populaciji (2).

Polipoza je pojam koji se koristi za pojavu multiplih polipa duž probavne cijevi (2). S obzirom na histološka obilježja do sada poznate polipoze se mogu svrstati u tri skupine: hamartomatozne, adenomatozne i druge polipoze. U hamartomatozne polipoze spadaju Peutz-Jeghers sindrom (engl. *Peutz-Jeghers syndrome, PJS*), Juvenilni polipozni sindrom (engl. *Juvenile polyposis syndrome, JPS*) i drugi znatno rjeđi oblici. Najčešća adenomatozna polipoza je obiteljska adenomatozna polipoza (engl. *Familial adenomatosis polyposis, FAP*). Skupini drugih polipoza pripadaju druge rijetke polipoze kao što je miješana polipoza (3).

Polipoze se tipično prezentiraju bezbolnim rektalnim krvarenjem. U nekim slučajevima mogu se prezentirati abdominalnom boli koja je najčešće uzrokovana intususcepcijom, opstrukcijom lumena velikim polipom ili prolapsom polipa na peteljci. Pacijenti sa značajnim brojem polipa se mogu prezentirati s anemijom zbog nedostatka željeza, enteropatijom s gubitkom proteina te posljedičnom hipoalbuminemijom i proljevima. Dio pacijenata je bez simptoma te se polipi otkriju u sklopu obrade gastrointestinalnih smetnji ili kao slučajan nalaz u sklopu radiološke obrade patologije drugog organskog sustava (4).

Većina polipoza ima 50% cjeloživotni rizik za razvoj karcinoma dok je u rjeđim slučajima taj rizik blizu 100% zbog čega je u slučaju pronalaska polipa potrebna potpuna obrada pacijenta i redoviti kontrolni pregledi (5). Većina pacijenata s FAP-om do 15. godine života razvije kolorektalne polipe, a do 30. godine kolorektalni karcinom. Prosječna dob smrti je 42. godina života (6,7). Cjeloživotni rizik pacijenata s JPS-om za razvoj karcinoma kolona je između 39%-68%, te im je životni vijek skraćen. Prosječna dob dijagnoze kolorektalnog karcinoma je 34. godina života (2,8). PJS je, kao i ostale polipoze, povezan s većim rizikom od razvoja karcinoma gastrointestinalnog sustava ali i tumora dojke, testisa, gušterače i štitnjače. Čak 48% pacijenata će

razviti i umrijeti od neke vrste karcinoma do 57. godine života. Ostali mogu imati normalan životni vijek (9). Razvoj malignih bolesti i prerana smrt se može izbjeći redovitim kliničkim nadzorom i pravovremenim kirurškim intervencijama, polipektomijom i kolektomijom. Klinički nadzor se sastoji od endoskopskih pretraga i planiranja genetskog testiranja. Osim za razvoj gastrointestinalnih karcinoma pacijenti s polipozom su pod rizikom razvoja i ekstraintestinalnih karcinoma, ponajviše maligniteta štitnjače i zametnih stanica (5).

Cilj ovog rada je prikazati i sažeti najnovije smjernice u dijagnostici i terapiji sindroma polipoza u pedijatrijskoj populaciji s naglaskom na pravovremeno genetsko testiranje i kiruršku terapiju.

## 2 OBITELJSKA ADENOMATOZNA POLIPOZA

FAP je autosomno dominantno nasljedna bolest koju karakterizira razvoj nekoliko stotina do tisuća adenomatoznih polipa duž kolona i rektuma koji se počinju pojavljivati u djetinjstvu i adolescenciji (10). Srednja dob pojave polipa je oko 15. godine života (7). Jednom kada se polipi razviju dolazi do rapidnog povećanja njihovog broja. Do 35. godine života 95% ljudi s FAP-om razvije polipe. Najveća značajka FAP-a je povezanost s kolorektalnim karcinomom u kasnijoj životnoj dobi ako se bolest ne liječi. Kolorektalni karcinom se najčešće razvije između 34. i 43. godine života s prosječnom dobi od 39 godina (11). Osim intestinalnih manifestacija FAP ima brojne ekstraintestinalne značajke koje nisu uvijek vidljive u djetinjstvu (10).

Atenuirani FAP (engl. *Attenuated familial adenomatous polyposis, AFAP*) je oblik bolesti koji se prezentira blažom kliničkom slikom i kojim je zahvaćeno 8% oboljelih. Karakteriziran je manjim brojem i kasnijom pojavom adenomatoznih polipa (10). Broj polipa je manji od 100, u prosjeku 30 (8,9). Za razliku od klasičnog FAP-a, u atenuiranom obliku polipi se češće nađu u proksimalnom dijelu kolona. Prosječna dob dijagnoze kolorektalnog karcinoma je 10-15 godina kasnije nego u klasičnom obliku bolesti, tj. između 50. i 55. godine života. Atenuirani oblik se isto može prezentirati ekstraintestinalnim manifestacijama kao i klasični oblik (11).

### 2.1 GENETIKA

FAP je genetski uvjetovan poremećaj nastao mutacijom APC gena smještenog na kromosomu 5q22, koji se nasljeđuje autosomno dominantno. U 25% oboljelih nalaze se takozvane *de novo* mutacije, odnosno nove mutacije (12). APC gen je ubikvitirani tumor supresor gen koji se nalazi u svim tkivima i koji je odgovoran za regulaciju  $\beta$ -katenina. Ako dođe do poremećaja u funkciji APC gena nastaje uzastopna aktivacija  $\beta$ -katenina koja dovodi do neregulirane proliferacije stanica. Gen se sastoji od 21 egzona, a više od 70% kodirajuće sekvence se nalazi na 15. egzonu na kojeg otpada 45% poznatih mutacija (6). Identificirano je više od 730 različitih mutacija APC gena od koji su većina besmislene (engl. *Nonsense*) ili mutacije pomaka okvira (engl. *Frameshift*) koje stvaraju preuranjene stop kodone zbog čega nastaje neaktivni APC protein. Važno je napomenuti da postoji korelacija između lokacije mutacije i težine kliničke manifestacije. Mutacije

locirane između kodona 1250. i 1464., a pogotovo mutacije na kodonu 1309. povezane su s težim fenotipom.

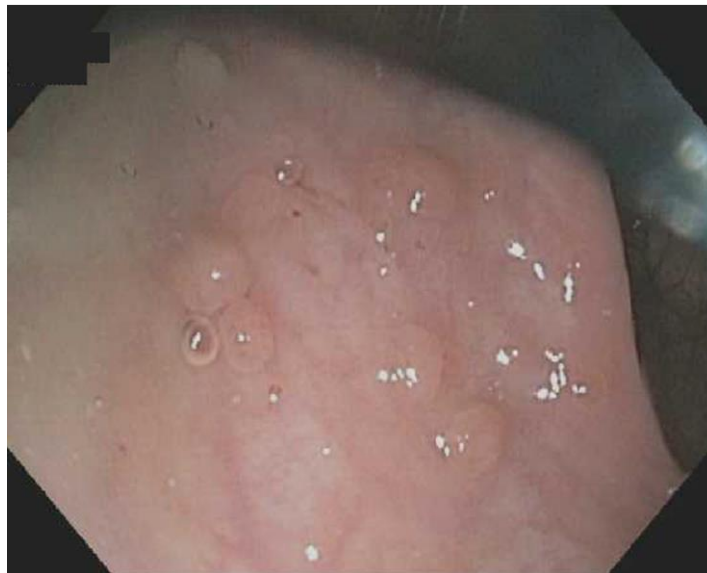
Dok mutaciju APC gena nalazimo u 60%-80% klasičnih oblika FAP-a, vidimo je u samo 10%-30% AFAP-a. Do danas su detektirane barem 34 različite mutacije na APC genu povezane sa atenuiranim oblikom bolesti. Mutacije locirane na 3' kraju gena i unutar 9. egzona su povezane s atenuiranim oblikom bolesti, dok su mutacije locirane na 5' kraju gena povezane s težim, klasičnim oblikom bolesti (10,13). U 10% klasičnih i 20% do 25% atenuiranih oblika bolesti nalazi se MYH mutacija koja se nasljeđuje autosomno recesivno. MYH mutacija uzrokuje polipozu pridruženu MYH mutaciji (engl. *MYH associated polyposis, MAP*), koja fenotipski slični FAP-u i klinički se manifestira u dvadesetim godinama života (13).

## 2.2 KLINIČKA SLIKA

Klinička manifestacija FAP-a ovisi o dobi, genotipu i u određenoj mjeri o spolu (12). Većina pacijenata pedijatrijske populacije nema izražene gastrointestinalne smetnje sve dok polipi svojom veličinom i brojem ne izazovu pojavu rektalnog krvarenja različitog intenziteta koje može uzrokovati i pojavu anemije. Ostali nespecifični simptomi koji se mogu pojaviti u ranijoj dobi su konstipacija, dijareja, abdominalni bolovi te opipljiva masa u abdomenu (13,14).

Osim razvoja stotine do tisuće polipa u području kolona pacijenti s klasičnim oblikom FAP-a mogu razviti polipe i na drugim lokacijama gastrointestinalnog sustava. Brojni adenomatozni polipi kolona različite veličine i iregularnog rasporeda vizualizirani kolonoskopijom prikazani su na **Slici 1**. Na **Slici 2**. prikazano je crijevo s mnogobrojnim polipima nakon totalne kolektomije. U 90% pacijente razvijaju se polipi fundusa želuca (engl. *Fundic gland polyps, FGP*). Značajni su jer su u 40% slučajeva u pitanju adenomi iz kojih se rijetko može razvit karcinom. Važno je naglasiti da su FGF u sklopu FAP-a patogenetski različiti od sporadičnih FGP (6,14). Adenomatozni polipi se mogu naći u 90% oboljelih u području duodenuma i periampularne regije. Procijenjeno je da 3% do 5% adenoma duodenuma, pogotovo periampularne regije, progredira u karcinom u periodu od 10 godina. Rizik za razvoj karcinoma duodenuma i periampularne regije je nekoliko stotina puta veći kod pacijenata s FAP-om nego u općoj populaciji (13,14). Progresija adenomatoznih polipa duodenuma i periampularne regije je treći vodeći uzrok mortaliteta u osoba s FAP-om (6).

Razvoj polipa u tankom crijevu je znatno rjeđi, a točna incidencija nije poznata te ovisi o dijagnostičkoj metodi koji ja korištena za procjenu (14).



**Slika 1.** Mnogobrojni adenomatozni polipi kolona različite veličine i iregularnog rasporeda u adolescenta s FAP-om  
Prema: Kay (215), str. 639. (4)

Različite ekstraintestinalne manifestacije su povezane s različitim fenotipovima FAP-a, a razvije ih više od 70% pacijenata (15). Osteomi su benigne tvorbe koje se mogu naći u 20% pojedinaca s FAP-om, a najčešće su locirani u donjoj čeljusti i lubanji. Dentalne abnormalnosti kao što su nedostatak zubi, kasno nicanje zubi, prekomjeran broj zuba i odontogene ciste se vide u 17% pacijenta, a pojavnost istih abnormalnosti u općoj populaciji je svega 1% do 2% (11). Česta ekstraintestinalna manifestacija FAP-a je kongenitalna hipertrofija pigmentiranog epitela retine (engl. *Congenital hypertrophy of the retinal pigment epithelium, CHRPE*). Može se naći u 70% do 80% pacijenata, benigna je i nema malignog potencijala. Multiple i bilateralne promjene su specifične za FAP (6).

Karcinom štitnjače je također povezan s FAP-om, a najčešće je u pitanju papilarni karcinom. Incidencija karcinoma štitnjače u pacijenata s FAP-om je 2,6% do 11,8% i 80 puta je češći kod ženskog spola, a 80% ih se dijagnosticira u dobi između 18. i 35. godine života. Kribriiformno-morularna varijanta papilarnog karcinoma štitnjače je tipično povezana s FAP-om (6,11).

Dezmoidni tumori su tumori mekog tkiva koji se javljaju u ovih pacijenata 800 puta češće nego u općoj populaciji (11). Pojavljuju se u 8% muških i 13% ženskih pacijenata. Tipično nastaju u abdomenu, benigni su, ne metastaziraju ali su lokalno invazivni i izazivaju komplikacije kao što su krvarenje, opstrukcija crijeva, perforacija i stvaranje fistula. Upravo zbog brojnih komplikacija i lokalne invazivnosti su drugi vodeći uzrok smrti u pacijenata s FAP-om (6,14). Povećani rizik za razvoj dezmoidnih tumora se veže uz patogene varijante 3' 1339. kodona, pozitivnu obiteljsku anamnezu, ženski spol i abdominalne operacije (11).

Hepatoblastom, rijetki tumor jetre, se javlja 750 do 7500 puta češće u populaciji oboljeloj od FAP-a nego u općoj populaciji. Javlja se u pacijenata mlađih od 15 godina, prvenstvene u prve 3 godine života i to 2 puta češće u muške djece (15). Važno je još spomenuti i tumore središnjeg živčanog sustava od kojih je najčešći meduloblastom koji se prezentira naizgled benignim simptomima glavobolje, mučnine i povraćanja zbog povećanog intrakranijalnog tlaka (6).

AFAP se prezentira s manjim brojem polipa u kolonu, kasnijom pojavom polipa i karcinoma kolona te češćim zahvaćanjem proksimalnog dijela kolona. Najčešće ekstraintestinalne manifestacije su polipi duodenuma, FGA, adenokarcinom želuca i dojki te hepatoblastom. Ostale ekstraintestinalne manifestacije vidljive u klasičnom obliku su rijetke u atenuiranom obliku FAP-a (14).

## **2.3 DIJAGNOSTIKA I KLINIČKO PRAĆENJE**

Za postavljanje dijagnoze potrebno je obratiti pažnju na postojanje pozitivne obiteljske anamneze i na kliničku manifestaciju bolesti. Pojava malignih bolesti, pogotovo, gastrointestinalnog sustava u ranijoj životnoj dobi kod članova pacijentove obitelji treba pobuditi sumnju na FAP. Iako su osobe u trenutku inicijalne obrade u većini slučajeva asimptomatske, pojava rektalnog krvarenja, proljeva ili bolova u abdomenu, detekcija dezmoidnih tumora ili osteoma mandibule također treba pobuditi sumnja na FAP i potrebno je uputiti pacijenta na genetsku obradu (14).

FAP je autosomno dominantno nasljedna bolest što znači da svaki potomak roditelja s FAP-om ima 50% šanse za naslijediti bolest, stoga je genetsko savjetovanje i genetsko testiranje

obavezno (14). Jedno od važnijih pitanja je kada ponuditi genetsko testiranje djeci. Prema smjernicama idealna dob za testiranje je ona doba u kojem se pojavljuju prve kliničke manifestacije bolesti, odnosno u dobi koja je adekvatna za početak kliničkog nadzora djeteta (16). U slučaju FAP-a adekvatno doba za genetsko testiranje je od 12. do 14. godina i nadalje. Dob testiranja za presimptomatsko i prediktivno testiranje se može prilagoditi u slučaju da je dijete dovoljno zrelo za informirani pristanak ili u slučaju potrebe za ranijim početkom kolonoskopskog nadzora. Tada se genetsko testiranje može obaviti i u dobi od 10. do 12. godina (10). Genetsko testiranje prije 10. godine života se provodi na zahtjev roditelja, a najčešći razlozi za to su testiranje sve djece u isto vrijeme, priprema djeteta za klinički nadzor bolesti i planiranje budućnosti (7). Klinički razlog za ranije testiranje je prisutno rektalno krvarenje i mutacija na 1309. kodonu koji je povezan s agresivnijom formom bolesti (10).

Genetsko testiranje može biti prediktivno i dijagnostičko. Prediktivno genetsko testiranje se koristi kod pacijenata s pozitivnom obiteljskom anamnezom. Ako se kod takve djece otkrije obiteljska mutacija APC gena dijagnoza FAP-a je potvrđena. Ukoliko je obiteljska varijanta APC gena odsutna, dijete nije naslijedilo FAP. U slučajevima djece iz obitelji s FAP-om u kojima nije otkrivena obiteljska mutacija genetsko prediktivno testiranje nije moguće. Smjernice sugeriraju da se kod takve djece od dobi 12. do 14. godine svake 3 do 5 godina provodi kolonoskopija dok se adenomi ne detektiraju. Dijagnostičko genetsko testiranje se provodi u slučaju *de novo* mutacija, kojih je oko 15% do 20%, u slučaju kada se adenomi otkriju na kolonoskopiji. Nakon detekcije adenoma potrebna je detaljna klinička obrada u kojoj se nastoje identificirati ekstraintestinalne manifestacije nakon čega je potrebno genetsko savjetovanje i testiranje (10).

Važan korak u kontinuiranoj skrbi za pacijente s FAP-om je kolonoskopski nadzor. Uloga kolonoskopije je odrediti opterećenost i distribuciju adenoma (10). Pitanje koje se nameće je kada započeti s kolonoskopijom u pedijatrijskih pacijenata kojima je genetskim testiranjem potvrđen FAP. Odgovor na pitanje nije jednoznačan, ali prema smjernicama ne treba čekati razvoj simptoma. Argument za provođenje kolonoskopije prije pojave simptoma su studije provedene 1980ih i 1990ih koje su pokazale da je incidencija karcinoma kolona u pacijenata koji su praćeni kolonoskopijom 3% do 10%, dok je u pacijenata koji su se prezentirali sa simptomima 50% do 70% (17). Dob kada kolonoskopski nadzor treba započeti je između 12. i 14. godine. S obzirom da je ukupan rizik za razvoj karcinoma kolona prije 20. godine života 0,2%, dovoljno je provoditi kolonoskopiju svake 1 do 3 godine. U pacijenata koji u ranijoj dobi razvijaju simptome bolesti

kolonoskopija se izvodi neovisno o dobi (10,17). U AFAP-u kolorektalni karcinom se razvije 10 do 15 godina kasnije nego u FAP-u te kolonoskopski nadzor treba započeti između 18. i 20. godine života (17).

Dvanaesnik je drugo najčešće sjelo polipa u pacijenata s FAP-om i cjeloživotni rizik za razvoj polipa je 100%, a apsolutni rizik razvoja karcinoma dvanaesnika je 4% do 12 % (12). Prospektivna multicentrična studija provedena u Nordijskim zemljama u periodu od 1990. do 2001. godine je pokazala da je medijan pojave polipa dvanaesnika 38 godina, a karcinoma 52 godine (18). Iako su opisani pojedinačni slučajevi pojave polipa i karcinoma dvanaesnika u pedijatrijskoj populaciji smjernice nalažu da gastroskopski nadzor pacijenata s FAP-om započne u srednjim 20im godinama života (10).

Pacijenti s FAP-om imaju 750 do 7500 veći rizik za razvoj hepatoblastoma s apsolutnim rizikom od 2%. Većina slučajeva se dijagnosticira do 3. godine života. Unatoč navedenim podacima smjernice ukazuju da nije potreban laboratorijski nadzor  $\alpha$ -fetoproteina i periodičan ultrazvučni pregled jetre od rođenja do 5. godine života kako je predloženo ranije već da je dovoljno adekvatno informirati roditelje o riziku (10). Studije su pokazale da 10% pacijenata s hepatoblastomom ima APC mutaciju (19). Stoga pacijenti koji razviju hepatoblastom, a imaju pozitivnu obiteljsku anamnezu FAP-a, ekstraintestinalne manifestacije FAP-a ili ranu pojavu karcinoma gastrointestinalnog trakta u obitelji trebaju biti upućeni na obradu za FAP (10).

Pedijatrijski pacijenti s obostranim CHRPE lezijama, koje su vidljive u dvije trećine pacijenata s FAP-om, trebaju na kolonoskopsku obradu u dobi od 12. do 14. godine (10).

Dezmoidni tumori se razvijaju u 10% do 25% pacijenata. Iako ne metastaziraju lokalno su invazivni i odgovorni su za 11% smrti povezane s FAP-om, a 7% do 10% svih dezmoidnih tumora su pronađeni kod pacijenata s FAP-om (6,10). Sporadični dezmoidni tumori se manifestiraju s  $\beta$ -katenin/CTNNB1 mutacijom. Prvi korak u obradu je identifikacija ove mutacije nakon biopsije tumora. Ako se mutacije dokaže, daljnja obrada za FAP nije potrebna. U slučaju izostanka navedene mutacije potrebna je daljnja obrada, kolonoskopija u dobi od 12 do 14 godina i genetsko savjetovanje (10). Dijagnostički i terapijski pristup u djece s FAP-om koji se prezentiraju adenomima u kolonu i dezmoidnim tumorima prikazan je na **Slici 3**.

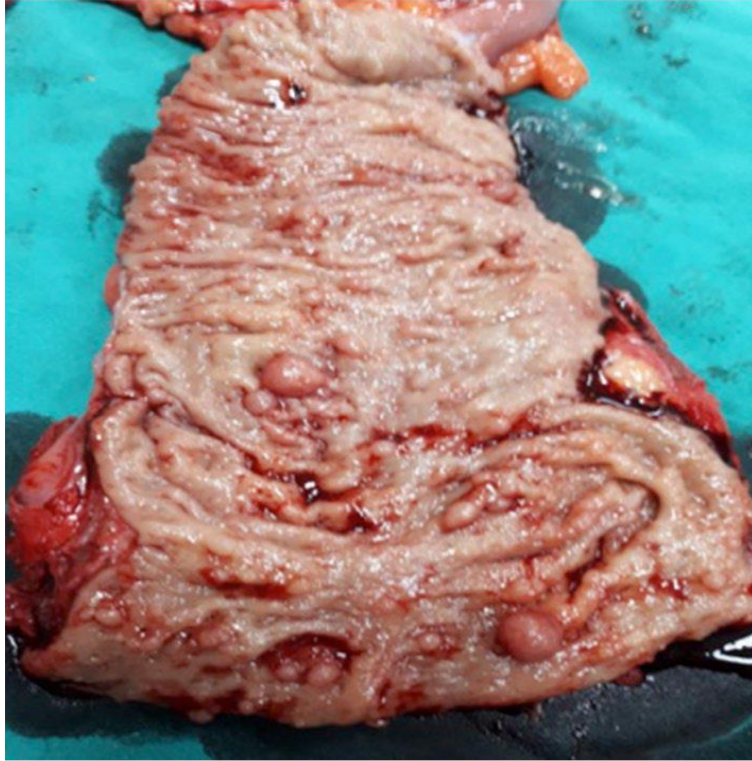


## 2.4 LIJEČENJE

Oboljeli od FAP-a imaju 100% cjeloživotni rizik za razvoj karcinoma kolona stoga je osnovni cilj liječenja prevencija karcinoma i održavanje kvalitete života što se postiže kontinuiranim kliničkim nadzorom i pravovremenim intervencijama (14).

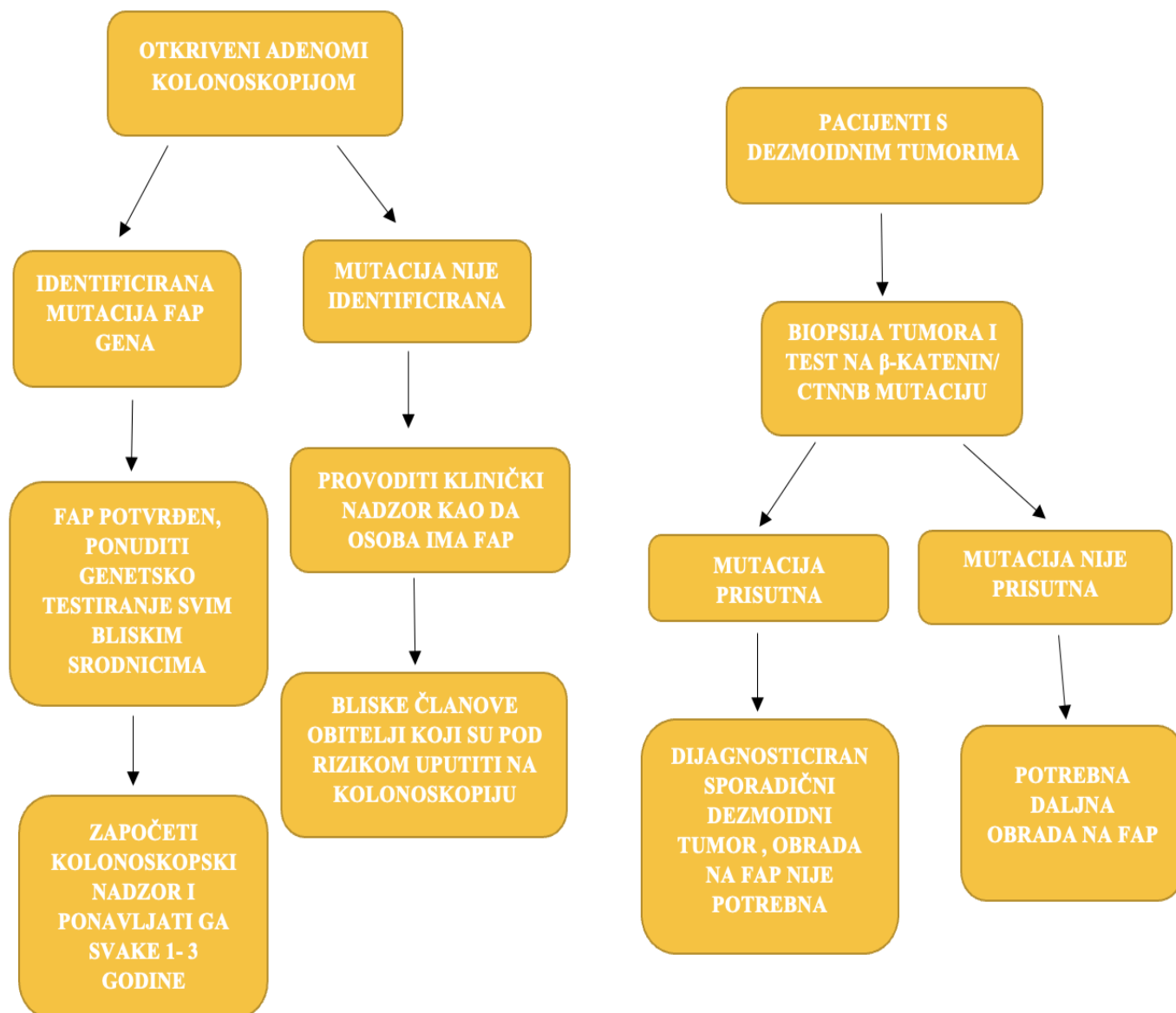
Kolektomija je kirurška terapija s ciljem prevencije razvoja karcinoma kolona. Iako nije određena dob koja je idealna za provođenje kolektomije ona se najčešće izvodi u dobi od 15 godina (20). Odluka kada provesti kolektomiju se donosi na temelju broja i karakteristika polipa. Trenutna praksa je provođenje kolektomije kada je broj polipa veći od 500 i kada su veći od 10 milimetara. Polipektomija i biopsija trebaju biti usmjerena na polipe koji imaju ulceracije, koji su veći od 10 milimetara te ako postoji kontaktno krvarenje. Ako se u takvim polipima detektira displazija visokog stupnja onda je potrebna i ranija kolektomija (10).

Osnovna dva kirurška zahvata koja se primjenjuju su kolektomija s ileorektalnom anastomozom (engl. *Ileorectal anastomosis, IRA*) te protokolektomija s formiranjem ileoanalnog rezervoara (engl. *Ileal pouch-anal anastomosis, IPPA*) (10). Oba kirurška zahvata izbjegavaju potrebu za stomomom te štede inervaciju mokraćnog mjehura i spolnih organa (21). IPPA je terapija izbora za pacijente sa značajnim brojem polipa dok je IRA terapija izbora za pacijente s manjim brojem polipa. Prednosti IRA-e su izvođenje laparoskopskim putem, kraća hospitalizacija, manji kirurški ožiljak te je funkcija crijeva bolje očuvana nego nakon IPPA-e. Uočeno je da obje vrste kirurškog zahvata nakon provođenja pružaju jednaku kvalitetu života (10,21). Postoperativno je potrebno provoditi endoskopskih nadzor rezervoara koji ostaje nakon IPPA-e te rektalnog ostatka nakon IRA-e zbog rizika od razvoja polipa i adenokarcinoma na tim mjestima, svakih 6 mjeseci do godinu dana (10,14). Dijagnostički i terapijski pristup u djece s pozitivnom obiteljskom anamnezom prikazan je na **Slici 4**.

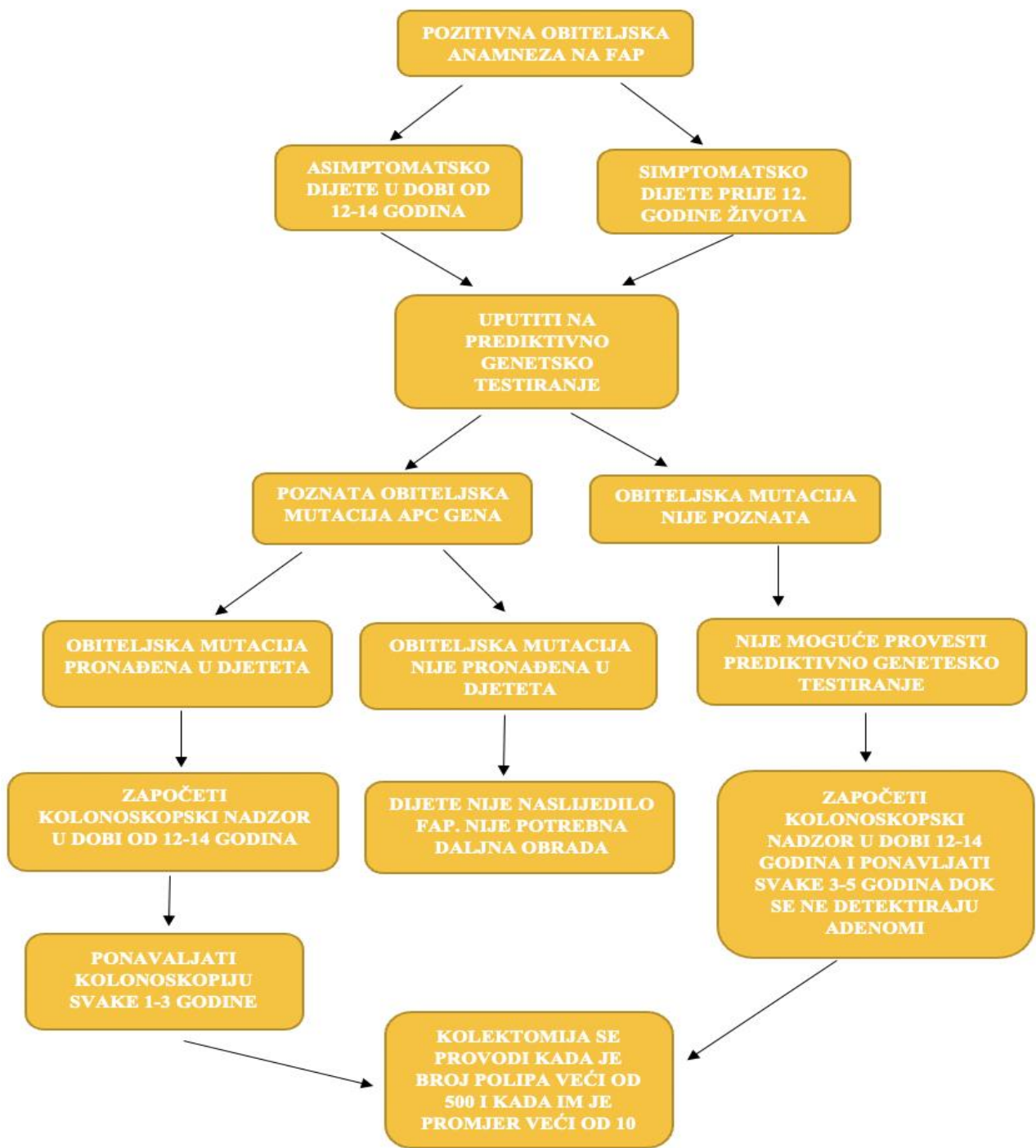


**Slika 2.** Totalna kolektomija pedijatrijskog pacijenta s FAP-om. Vidljivi brojni polipi. Prema: Soyer (2020), str. 451. (2)

Selektivni inhibitori ciklooksigenaze-2 (engl. *Cyclooxygenase, COX-2*) su najčešće korišteni lijekovi za prevenciju i odgodu razvoja adenoma u pacijenata s FAP-om od kojih su sulindac i celecoxib najčešće korišteni (10). Randomizirana istraživanja su pokazala da primjenom ovih lijekova dolazi do redukcije u boju polipa. Primjena celecoxiba 2 puta dnevno po 400 miligrama kroz 6 mjeseci uzrokuje smanjenje broja polipa za 28% (14). Unatoč smanjenju broja polipa istraživanjima nije dokazano da primjena ovih lijekova sprječava razvoj karcinoma kolona, a s obzirom da su povezani s pojavim raznih komplikacija njihova primjena se ne preporuča u pedijatrijskih pacijenata s FAP-om (10).



**Slika 3.** Dijagnostički i terapijski pristup u djece s FAP-om koja se prezentiraju adenomima u kolonu i dezmoidnim tumorima.

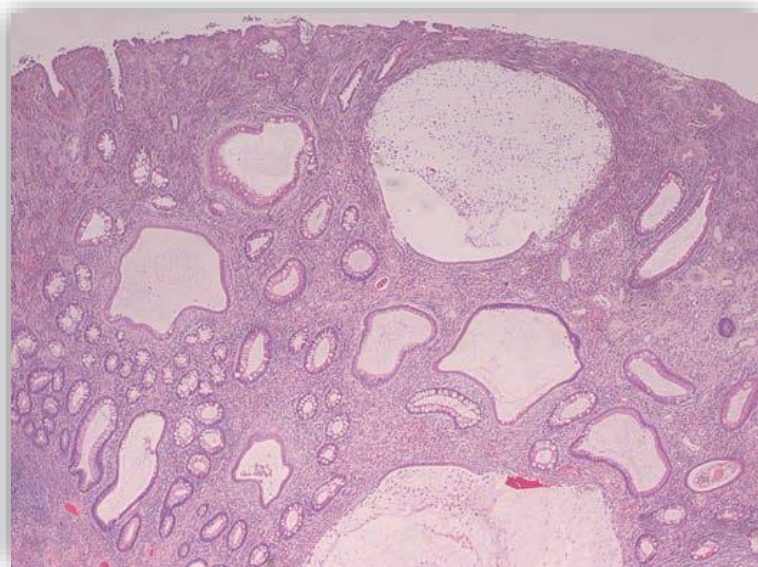


**Slika 4.** Dijagnostički i terapijski pristup u djece s pozitivnom obiteljskom anamnezom na FAP.

### 3 JUVENILNI POLIPOZNI SINDROM

JPS, hamartomatozna polipoza, karakterizirana je razvojem multiplih juvenilnih polipa u gastrointestinalnom traktu i povećanim rizikom za razvoj kolorektalnog karcinoma (8). Nasljeđuje se autosomno dominantno, a poznate mutacije će biti identificirane u 40% do 60% slučajeva dok će *de novo* mutacije biti prisutne u 25% slučajeva. Bolest zahvaća od 1 na 100 000 do 160 000 ljudi (22). Dijagnoza se najčešće postavi oko 18. godine života, a juvenilni polipi su u 80% slučajeva locirani u kolonu i rektumu, ali mogu se naći i u želucu i tankom crijevu. Jedno od glavnih karakteristika bolesti je heterogenost simptoma i dob nastupa. Godine 1964. Sachatello je opisao tri forme bolesti. Juvenilna polipoza dojenčadi, izrazito rijedak oblik s lošom prognozom, generalizirani oblik u kojem se polipi mogu pronaći u gornjem i donjem gastrointestinalnom traktu te juvenilna polipoza kolona koja je najčešći oblik (23). Osim intestinalnih simptoma bolest je karakterizirana i ekstraintestinalnim manifestacijama. Kongenitalne malformacije su vidljive u 15% slučajeva. Kumulativni cjeloživotni rizik za razvoj karcinoma je između 39% i 68% (24).

Juvenilni polipi su karakterizirani edematoznom laminom propriom s upalnim stanicama i cistično proširenim žlijezdama obloženim kuboidalnim ili kolumnarnim reaktivnim epitelom. Veličina im varira između 5 i 50 milimetara te su sferičnog, peteljkastog ili lobuliranog izgleda s površinskim erozijama (8). Slika histološkog preparata juvenilnog polipa pacijenta s BMPR1A mutacijom prikazana je na **Slici 5**.



**Slika 5.** Slika histološkog preparata juvenilnog polipa pacijenta s BMPR1A mutacijom. Preuzeto: Brosens (2011), str. 4840. (21)

### 3.1 GENETIKA

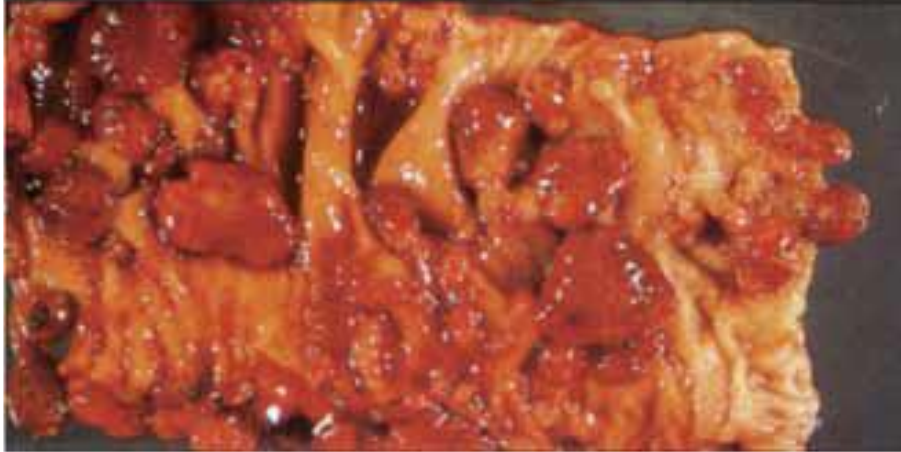JP nastaje zbog mutacije u genima SMAD4 i BMPR1A koji su povezani sa signalnim putem TGF- $\beta$ /BMP. Ovaj signalni put ima važnu ulogu tijekom intestinalnog razvoja, ali i kasnije u održavanju homeostaze (23). BMP ligand se veže za receptor i uzrokuje stvaranje heteromernog kompleksa koji dovodi do fosforilacije GS regije bogate serinom i treoninom, a signal se dalje prenosi do jezgre putem SMAD proteina i uzrokuje inhibiciju rasta stanica. Mutacijom odgovornih gena inhibicija izostane i nastaje neoplastična progresija (23,25). Većina mutacija su besmislene (eng. *Nonsense*) ili mutacije pomaka okvira (eng. *Frameshift*) koje stvaraju preuranjene stop kodone. Poznate su 43 mutacija BMPR1A gena od kojih su većina smještene između 224. i 359. kodona i 40 mutacija na SMAD4 genu (23). BMPR1A se nalazi na istoj kromosomskoj regiji kao i PTEN. Velike delecije u navedenoj regiji mogu zahvatiti oba gena te uzrokovati nastanak novorođenačkog agresivnog oblika bolesti (22). Važna karakteristika bolesti je postajanje različitih fenotipskih varijacija vezanih uz istu genetsku mutaciju. Jedna takva varijanta je kombinacija JPS sa obiteljskom hemoragičnom teleangiektazijom (engl. *Hereditary hemorrhagic telangiectasia, HHT*) koja je povezana s mutacijom SMAD4. Različiti genotipovi su povezani i s

različitim brojem polipa koji pacijenti razviju tijekom svog životnog vijeka, pa tako neki mogu imati 4 do 5 polipa dok drugi mogu razviti i više od 100 polipa u mladoj životnoj dobi (26).

### 3.2 KLINIČKA SLIKA

Juvenilni polipozni sindrom se može prezentirati u prvim godinama života, kao generalizirani oblik koji zahvaća kolon, želudac i tanko crijevo. Pacijenti se prezentiraju proljevima, krvarenjem, intususcepcijom, enteropatijom s gubitkom proteina, hipoproteinemijom, anemijom i zaostajanjem u razvoju. Gastrointestinalne smetnje i simptomi su često praćeni i kongenitalnim malformacijama od kojih su česte mikrocefalija i generalizirana hipotonija te smrt koja nerijetko nastupi u ranoj dobi. Druga dva oblika, generalizirani oblik i juvenilna polipoza kolona, su varijante iste bolesti koje se pojavljuju u kasnijoj dobi života. Karakterizira ih pojava gastrointestinalnih polipa i povišeni rizik za razvoj gastrointestinalnog karcinoma. Najčešće se razvije kolorektalni karcinom, a ostali su karcinom želuca, gušterače i duodenuma. Polipi variraju u broju, veličini i obliku. Mogu biti sesilni ili na peteljci, veličine od 1 do 30 milimetara. Pojedinci mogu imati samo 4 do 5 polipa tijekom cijelog života dok neki razviju i više od 100 polipa (8,27). Resecirani kolon s brojnim juvenilnim polipima pacijenta s juvenilnim polipoznim sindromom prikazan je na **Slici 6**.





**Slika 6.** Resecirani kolon s brojnim juvenilnim polipima pacijenta s juvenilnim polipoznim sindromom. Preuzeto: Manfredi (2010), str. 187. (28)

Pacijenti se mogu prezentirati akutnim ili kroničnim rektalnim krvarenjem, anemijom, prolapsom rektuma (25,26). Pacijenti s JPS često imaju pridružene kongenitalne malformacije. U gastrointestinalnom sustavu se opisuju Meckelov divertikul i malrotacije crijeva (23). U 12% slučajeva prisutne su srčane bolesti od kojih su najčešće bolesti mitralnog zaliska. Bolest mitralnog zaliska i bolesti torakalne aorte su povezani s SMAD4 mutacijom (22). Ostale srčane bolesti su ventrikularni septalni defekt, pulmonalna stenoza i bikuspidalni aortalni zalistak. Vaskularne manifestacije su vidljive u 9% pacijenata i to najčešće telenagiektazija. Od ostalih prisutne su hidrocefalus, rascjepi nepca, prekobrajan broj prstiju na ruci te malformacije mokraćnog i živčanog sustava (23,24).

Kod pacijenata s JPS-om povezanim s SMAD4 mutacijom istovremeno može postojati i HHT jer geni koji su odgovorni za razvoj HHT sudjeluju u istom signalnom putu u kojem sudjeluju i geni odgovorni za razvoj JPS-a (22). Simptomi s kojima se ovaj oblik bolesti prezentira su kožne teleangiektazije, epistakse, razvoj intrakranijalnih krvarenja te plućnih arterio-venskih fistula (23).



### 3.3 DIJAGNOSTIKA I KLINIČKO PRAĆENJE

Klinički kriteriji koji se koriste za dijagnostiku JPS uz odsustvo ekstraintestinalnih manifestacija povezanih s Cowden i Bannayan-Riley-Ruvalcaba sindromom su: prisustvo 5 ili više juvenilnih polipa u kolonu ili juvenilni polipi u drugim dijelovima gastrointestinalnog trakta ili bilo koji broj prisutnih juvenilnih polipa uz pozitivnu obiteljsku anamnezu (22). JPS je autosomno dominantno nasljedna bolest što znači da dijete zahvaćenih roditelja ima 50% šanse za nasljeđivanjem zahvaćenog gena i prezentiranjem s bolesti. Stoga genetsko testiranje ima važnu ulogu u dijagnostici i praćenju djece iz zahvaćenih obitelji. Prediktivno genetsko testiranje se izvodi ako je otkrivena obiteljska mutacije u zahvaćenog roditelja ili braće i sestara. Kao i kod ostalih polipoza, odluka o genetskom testiranju u pedijatrijskoj populaciji povlači za sobom etička pitanja o opravdanosti dijagnostičke metode s obzirom da se kolorektalni karcinom razvije u odrasloj dobi, u prosjeku oko 44. godine života. Zbog činjenice da je najranija dob nastanka kolorektalnog karcinoma iza 20. godine života genetsko testiranje i savjetovanje se treba provoditi u dobi kada dijete može razumjeti što sa sobom donosi dijagnoza JPS-a. Preporuka je da genetsko testiranje bude u dobi od 12. do 15. godine, a ranije testiranje je moguće ako se djeca s pozitivnom obiteljskom anamnezom prezentiraju s rektalnim krvarenjem. Ako se kod djece bez pozitivne obiteljske anamneze endoskopskim pretragama detektira 5 ili više juvenilnih polipa potrebno je izvršiti pregled i ustanoviti postoje li ekstraintestinalne manifestacije te sukladno tome uputite dijete na genetsko savjetovanje i testiranje. Ako se testiranjem ne otkrije SMAD4 i BMP1A mutacija, potrebno je daljnje genetsko testiranje koje uključuje i PTEN gen. Ako se kod djeteta otkrije specifična mutacija potrebno je ponuditi genetsko testiranje i savjetovanje svim članovima obitelji iz prvog koljena. Ako u djeteta nije otkrivena specifična mutacija asimptomatskoj braći i sestrama treba preporučiti započinjanje kolonoskopskog nadzora od 12. do 15. godine života (22).

Daljnji nadzor se sastoji od inicijalne i redovitih kolonoskopija. Redovitim kolonoskopskim nadzorom se sprječava pojava krvarenja, anemije, bolova i prevenira se nastanak kolorektalnog karcinoma. Prevencija se postiže polipektomijom polipa većih od 10 mm i patohistološkom analizom (22). Za asimptomatske pacijente koji imaju potvrđenu mutacija SMAD4 ili BMP1A gena i za pacijente koje imaju pozitivnu obiteljsku anamnezu ali genetsko testiranje nije bilo informativno kolonoskopski nadzor treba započeti između 12. i 15. godine života. Ako se polipi

ne identificiraju kolonoskopija se treba provoditi svake 3 do 5 godina. Simptomatski pacijenti trebaju započeti s kolonoskopijom bez obzira na dob (28).

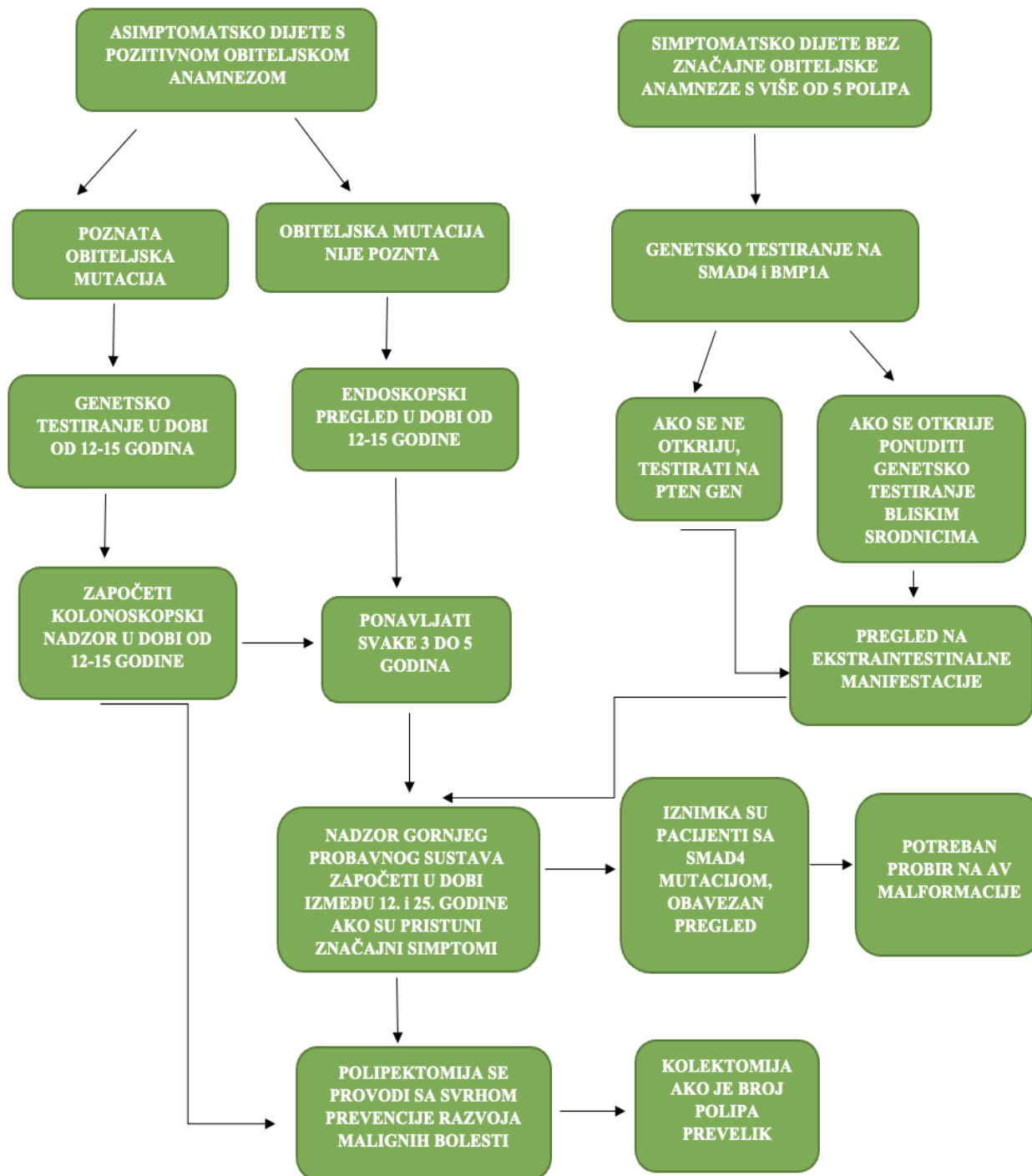
Gornji dio probavnog sustava je rjeđe zahvaćane JPS-om stoga su podatci vezani za razvoj polipa i karcinoma u gornjem dijelu probavnog sustava oskudni, pa su stoga i smjernice oskudne. Juvenilni polipi se u želucu pojavljuju s incidencijom između 65% i 83%, u dvanaesniku između 14% i 33%, a rizik za razvoj karcinoma je između 11% i 21% (29). Karcinom želuca se razvije najčešće oko 58. godine života s rasponom između 21. i 73. godine života. Veći rizik za razvojem karcinoma imaju pacijenti sa SMAD4 mutacijom, kod kojih je cjeloživotni rizik 30% (30). Do sada objavljene smjernice navode da je adekvatna dob za započinjanje praćenja između 12. i 25. godine života (30,31). Praćenje gornjeg dijela probavnog sustava u pedijatrijskoj populaciji je opravdan ako su prisutni značajni simptomi vezani za gornji dio probavnog sustava ili anemija koja nije uzrokovana prisustvom polipa u kolonu. Iznimka su asimptomatski pacijenti s dokazanom SMAD4 mutacijom kojima je potrebno napraviti pregled u kasnijim adolescentskim godinama (22).

Pacijenti s JPS-om uzrokovanim SMAD4 mutacijom mogu istodobno razviti HHT bez klasičnih simptoma te su pod rizikom za razvoj pulmonalnih i cerebralnih arterio-venskih malformacija i sekundarnih komplikacija. Stoga je kod pedijatrijskih pacijenata potrebno provesti probir i spriječiti razvoj navedenih komplikacija (22). Probir za plućne arterio-venske malformacije se provodi osjetljivim transtorakalnim ehokardiogramom (32). Smjernice za probir i praćenje cerebralnih manifestacija bolesti ukazuju da je najbolja metoda snimanje magnetskom rezonancom (33). Razna istraživanja su pokazala da istodobne delecije u BMPR1A i PTEN genu dovode do razvoja teškog oblika JPS-a s prezentacijom u prve dvije godine života. Ovakvi pacijenti se trebaju uputiti na opsežnije genetsko testiranje koje uključuje obradu oba navedena gena (34). S obzirom na veći rizik razvoja karcinoma potrebne su češće kolonoskopije, gastrokopije i pregledi tankog crijeva (22).

### 3.4 LIJEČENJE

Kao i kod ostalih polipoza koje imaju povećan rizik za razvoj karcinoma najvažnija strategija je prevencija razvoja malignih bolesti kliničkim nadzorom i pravovremenom intervencijom (26). Pacijenti s manjim brojem polipa uklanjaju polipe endoskopskim putem, polipektomijom. Kolektomija se u pedijatrijskoj populaciji provodi rijetko i rezervirana je za slučajeve kada je broj polipa prevelik da bi se mogao kontrolirati endoskopski, ako su prisutni simptomi anemije, hipoproteinemije, učestalih proljeva i opsežnog krvarenja (28). Kao i kod FAP-a kirurške opcije su IRA i IPPA, a izbor ovisi o dužini zahvaćenosti kolona. Pacijentima je potreban redoviti post-operativni endoskopski nadzor zbog visoke prevalencija pojave polipa u ostatku rektuma i rezervoaru (8). Polipi u želucu se isto uklanjaju polipektomijom, endoskopskim putem. Indikacije za totalnu ili subtotalnu gastrektomiju su adenokarcinom, adenomatozne promjene i teška anemija zbog obilnog krvarenja (28).

Istraživanja su pokazala da postoji veća ekspresija COX-2 u pacijenata s JPS-om što je povezano s većim brojem polipa, veličinom polipa i pojavom displazije. Zbog navedenog postoji teoretska šansa za korištenjem COX-2 inhibitora u terapiji JPS-a. S obzirom da nisu provedene studije i ne postoje klinički dokazani benefiti ne preporuča se korištenje ovih lijekova u terapiji JPS-a (8,22). Dijagnostički i terapijski pristup u simptomatske i asimptomatske djece s JPS-om prikazan je na **Slici 7**.

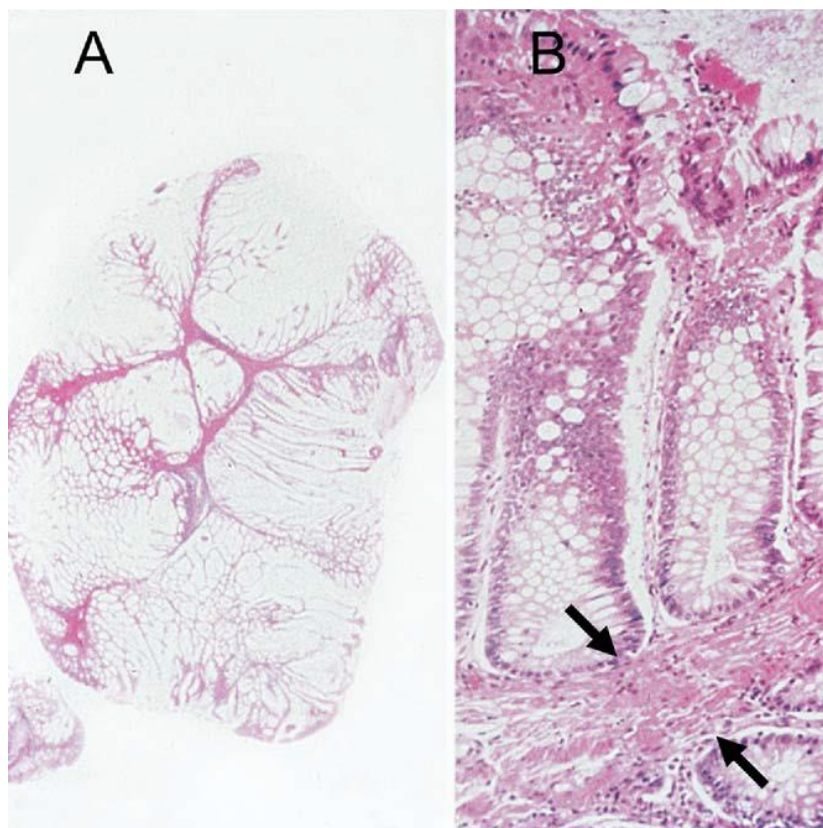


Slika 7. Dijagnostički i terapijski pristup u simptomatske i asimptomatske djece s JPS-om

#### 4 PEUTZ-JEGHERS SINDROM

PJS je nasljedni polipozni sindrom karakteriziran razvojem brojnih hamartomatoznih polipa u gastrointestinalnom sustavu i mukokutanih pigmentacija najviše lociranih u području usnica. Nasljeđuje se autosomno dominantno, a nastaje zbog mutacije na STK11 (LKB1) genu lociranom na 19p13. 3. kromosomu. Gen je povezan sa serin treonin kinazom koja djeluje kao tumor supresor (35,36). Incidencija ovog sindroma je između 1 na 50 000 i 1 na 200 000 živorođenih (35). Javlja se podjednako u muškom i ženskom spolu i svim rasama. Sindrom je prvi put opisan 1895. godine kod dvije jednojajčane sestre blizanke koje su se prezentirale sa pigmentacijom na usnama i u ustima. Jedna je umrla u 20. godini života zbog intestinalne opstrukcije, a druga u 59. godini života zbog karcinoma dojke (37). Za razliku od ostalih hamartomatoznih polipoza u JPS polipi se najčešće razvijaju u tankom crijevu. Pacijenti imaju povećani rizik za brojne maligne bolesti, a kumulativni rizik za razvoj karcinoma je između 81% i 93%. Najveći specifični rizik je rizik za razvoj ženskog karcinoma dojke koji iznosi 45%-54%. Iako je tanko crijevo najčešće sijelo polipa, najčešći gastrointestinalni karcinom je karcinom kolona (38).

Polipi u JPS-u imaju lako prepoznatljiva histološka obilježja. Građeni su od epitela koji izgledom podsjećaju na paprat, cistično proširenih žlijezda koje se protežu u submukozu i granaju u glatkom mišićju. Iako se nazivaju hamartomima njihov mehanizam nastanka nije u potpunosti poznat, smatra se da nastaju ili mehaničkim putem ili su rezultat stromalne neoplazme. Polipi smješteni u tankom crijevu mogu pokazivati fenomen „pseudo invazije“ što može izgledati kao invazivni karcinom. Nedostatak citoloških karakteristika kao što je atipija može pomoći u razlikovanju „pseudo invazije“ od prave invazije (35,39). Slika histološkog preparata Peutz-Jeghers polipa s tipičnim obilježjima prikazana je na **Slici 8**.



**Slika 8.** Slika histološkog preparata Peutz-Jeghers polipa s tipičnim obilježjima. Preuzeto: Giardiello (2006), str. 409. (37)

#### 4.1 GENETIKA

PJS je autosomno dominantni poremećaj nekompletne penetracije i varijabilne ekspresije. Povezan je s mutacijom *STK11* (*LKB1*) gena lociranog na kromosomu 19p13.3 (37). Gen je dug 23kb, proteže se kroz 9 eksona i kodira protein s 433 aminokiselina. Funkcija gena je kompleksna i nije do kraja razjašnjena ali gubitak heterozigotnosti u PJS polipima i razvoj malignih bolesti sugerira da je PJS tumor supresor gen. Gen je ubikvitiran u odraslim i fetalnim tkivima. Regulira proliferaciju stanica putem G1 kontrolne točke staničnog ciklusa. Ima značajnu ulogu u određivanju polarnosti stanica, regulira Wnt signalni put, uključen je u regulaciju staničnog metabolizma i homeostazu energije. Regulira AMP aktiviranu protein kinazu čime regulira TSC put koji djeluje kao negativni regulator mTOR-a (engl. *Mammalian target of rapamycin*). mTOR put je značajan jer je to zadnji zajednički put koji je disreguliran i u ostalim hamartomazotnim

polipozama (35). STK11 (LKB1) mutacija je detektirana u 30% do 70% sporadičnih slučajeva i 70% pojedinaca s pozitivnom obiteljskom anamnezom. Incidencija spontanih mutacija nije poznata. Predloženi razlozi neotkrivanja mutacija u svih pacijenata su ograničenje molekularne dijagnostičke tehnologije, genetski mozaicizam i dodatni PJS lokusi. Većina mutacija su besmislene delecije i insercije (37). Još uvijek nije pronađena jasna povezanost između genotipa i fenotipa te nisu detektirane razlike u kliničkoj prezentaciji kod pacijenata sa i bez dokazane STK11 mutacije (39).

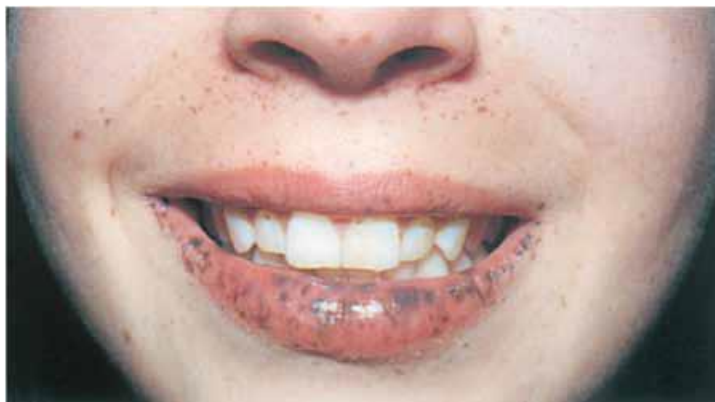## 4.2 KLINIČKA SLIKA

Jedan od prvih znakova PJS-a su mukokutane lezije koje se vide u 95% pacijenata. Lezije se stvaraju u ranom djetinjstvu, a nakon puberteta mogu izbljediti dok na bukalnoj sluznici perzistiraju (35). Lezije su benigne i nemaju maligni potencijal. Boja im je tamno smeđa ili plavo-smeđa, a veličina varira između 1 i 5 milimetara. Najveći broj, i do 94% pacijenata, ima lezije u području vermilion usana. Na bukalnoj sluznici lezije nalazimo u 66% pacijenata, na rukama u 74%, a na stopalima u 62% pacijenata. Lezije se mogu vidjeti i na perianalnoj, genitalnoj i periorbitalnoj regiji (37). Važno je napomenuti da se ove lezije vide i u drugim sindromima (Laugier-Hunziker sindromu, sindromu izolirane melanotične mukokutane pigmentacije i drugim) te se samo na temelju njihove prisutnosti ne može postaviti dijagnoza PJS-a. Brojne tamno smeđe mukokutane pigmentacije vermilion usana kod pacijenta s Peutz-Jeghers sindromom prikazane su na **Slici 9**.

PJ polipi se razvijaju u prvom desetljeću života i većina pacijenata postane simptomatska između 10. i 30. godine života (37). Srednja dob pojave simptoma je 13 godina, a 50% pacijenata će do 20. godine razviti simptome bolesti (38). Polipi se mogu naći kroz cijeli gastrointestinalni sustav. Najviše ih je smješteno, 60%-90%, u tankom crijevu, većinom u jejunumu s progresivnim smanjenjem broja u ileumu i dvanaesniku. U kolonu se nalaze u 30% do 65% slučajeva, 25% je locirano u želucu. Ekstraintestinalne lokacije su žučnjak, bronhi, mokraćni mjehur, uretra i nosna šupljina (35,38). Najčešća komplikacija povezana s polipima je intususcepcija prvenstveno tankog crijeva, oko 95% ukupnog broja, vidljiva u 47% pacijenata. Rizik za razvoj intususcepcije je 15%

do 10. godine života te čak 50% do 20. godine života (40). Ostali simptomi probavnog sustava su krvarenje i posljedični razvoj anemije, opstrukcija, infrakcija crijeva te abdominalna bol (35).

Pacijenti s JPS-om imaju povećan rizik za razvoj malignih bolesti tijekom svog života. Ukupni kumulativni rizik za razvoj bilo kojeg karcinoma iznosi između 81% i 94%, dok je za karcinome gastrointestinalnog trakta 70% (36). Najčešći tumori u gastrointestinalnom traktu su karcinom kolona s rizikom od 39%, gušterače 36%, zatim slijede jednjak, želudac i tanko crijevo. Najveći specifični rizik je za razvoj karcinoma dojke koji iznosi 45%-54% što je rizik sličan riziku koji imaju žene s BRCA1 I BRCA2 mutacijom. Postoji i neobična povezanost sindroma s razvojem tumora reproduktivnog sustava. Kod žena se razvijaju tumori jajnika i „adenoma malignum“ cerviksa. Kod muškaraca su vidljivi tumori Sertolijevih stanica koji se prezentiraju u pubertetu i povezani su s ginekomastijom i ubrzanim rastom (37,38).



**Slika 9.** Brojne tamno smeđe mukokutane pigmentacije vermiliona usana kod pacijenta s Peutz-Jeghers sindromom. Preuzeto: Manfredi (2006), str. 191. (28)

### 4.3 DIJAGNOSTIKA I KLINIČKO PRAĆENJE

Klinička dijagnoza PJS-a se može postaviti ako je prisutan jedan od sljedećih kriterija; dva ili više histološki potvrđena juvenilna polipa, bilo koji broj juvenilnih polipa u pojedinca koji ima pozitivnu obiteljsku anamnezu, karakteristične mukokutane pigmentacije u osobe koja ima



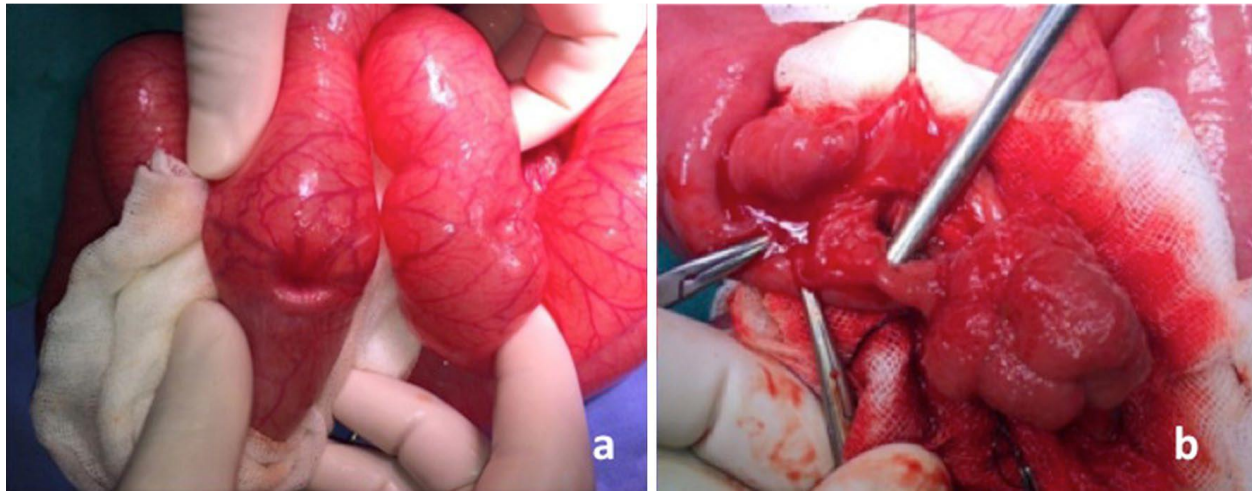
pozitivnu obiteljsku anamnezu i istodobno postojanje bilo kojeg broja polipa i karakterističnih mukokutanih pigmentacija (39).

S obzirom da je PJS autosomno dominantno nasljedna bolest moguće je kod djece zahvaćenih roditelja provesti prediktivno genetsko testiranje. Testiranje se provodi ako je u roditelja otkrivena mutacija. Genetsko testiranje za asimptomatsko dijete zahvaćenih roditelja na PJS može započeti od 3. godine života pa nadalje (39). Rana dob za genetsko testiranje je opravdana time što se komplikacije bolesti, u prvom redu intususcepcija može pojaviti od ranog djetinjstva, a hitna laparotomija koja se izvodi u slučaju intususcepcije ima veću stopu mortaliteta od elektivne laparotomije koja se izvodi u svrhu polipektomije. Činjenica da 30% djece doživi intususcepciju do 10. godine života, a 68% do 18. godine života isto govori u prilog ranijoj dobi genetskog testiranja (37,39). Genetsko testiranje asimptomatskog djeteta će dovesti do ranijeg provođenja kliničkog nadzora i bolje prevencije mogućih komplikacija bolesti. Ako se kod djeteta koji je pod rizikom razviju simptomi rektalnog krvarenja ili abdominalne boli genetsko testiranje i savjetovanje se može obaviti i u ranijoj dobi (39).

Najčešća komplikacija vidljiva kod djece s PJS je intususcepcija tankog crijeva. Prva epizoda intususcepcije je između 10. i 16. godine života, a najranije epizode su zabilježene od 1. do 5. godine života (39). Polip tankog crijeva koji je uzrokovao intususcepciju u dječaka u dobi od 8 godina s PJS-om vidi se na **Slici 10**. Jedan od ciljeva endoskopskog nadzora je prevencija ovakvih epizoda stoga je bitno rano započeti s nadzorom kako bi se na vrijeme polipi detektirali i uklonili (35). Predložena dob za započinjanje nadzora tankog crijeva video kapsularnom endoskopijom i debelog crijeva kolonoskopijom je 8 godina. Djeca s pozitivnom obiteljskom anamnezom koja se prije 8. godine života prezentiraju sa simptomima koji upućuju na komplikacije polipa, trebaju endoskopski nadzor započeti ranije. Endoskopija se treba ponavljati svake 3 godine (39).

Pacijenti s JPS imaju rizik za razvoj raznih tumora od kojih se većina razvija tek u odrasloj dobi. Neki od najčešće dijagnosticiranih tumora su tumor gušterače, koji je treći najčešći tumor s rizikom od 36%, tumori jajnika s rizikom od 21%, tumori dojke s rizikom od 32%-54%, tumori maternice i grlića maternica s cjeloživotnim rizikom od 9% i 10% te tumori testisa. Tumori testisa odnosno Sertolijevih stanica su jedini koji se razviju između 3. i 20. godine života s najvećom incidencijom u 9. godini života (37). Veliki kalcificirajući tumori Sertolijevih stanica (engl. *Large cell calcifying Sertoli cell tumors, LCCSCT*) su najčešći tumori testisa u ovoj populaciji.

Prezentiraju se s ginekomastijom, velikim rastom za dob, obostranim povećanjem testisa i opipljivim kalcifikacijama. S obzirom na poveznicu između PJS i LCCSCT dječacima se trebaju pregledati testisi na svakom kontrolnom pregledu i trebaju se tražiti znakovi ginekomastije. Iako se preporuča ultrazvuk testisa svake 2 godine od 4. do 12. godine života nema dokaza o učinkovitosti ovakvog pristupa niti utjecaja na izbor terapijske opcije (39).



**Slika 10.** Polip tankog crijeva koji je uzrokovao intususcepciju u dječaka u dobi od 8. godina s PJS. Preuzeto: Soyer(2020), str. 449. (2)

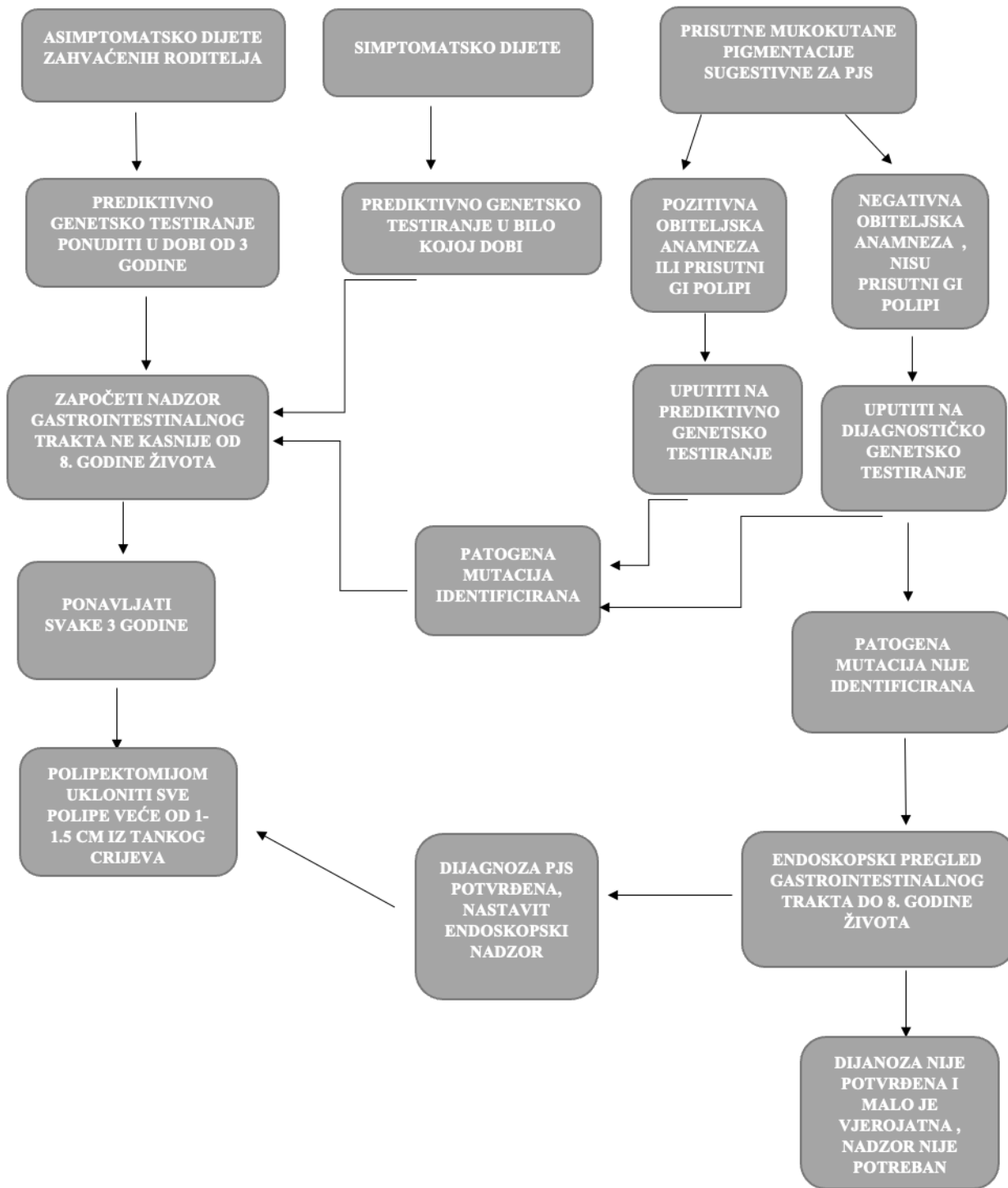
#### 4.4 LIJEČENJE

Glavni cilj liječenja je prevencija komplikacija vezanih za veličinu polipa i prevencija razvoja karcinoma. Polipektomija je metoda izbora za prevenciju intususcepcije tankog crijeva i posljedičnog skraćanja tankog crijeva i anemije. Važno je naglasiti da se polipektomija ne koristi za smanjenje rizika od nastanka karcinoma (35). Potrebno je ukloniti polipe smještene u tankom crijevu koji su veći od 1-1.5 centimetar te manje polipi koji izazivaju simptome (37,39). Mogu se ukloniti endoskopski, laparoskopski i laparotomijom. Balonom asistirana enteroskopija (engl.

*Balloon-assisted enteroscopy, BAE*) omogućava uklanjanje polipa bez potrebe za laparotomijom. Retrospektivna studija koja je uključila 15 pacijenata s PJS-om kojima je rađena enteroskopija duplim balonom (engl. *Double-balloon enteroscopy, DBE*) je uspoređivala učinkovitost endoskopskih metoda naspram klasičnih kirurških metoda. Studija je pokazala da je DBE metoda učinkovita i sigurna te smanjuje potrebu za hitnom laparotomijom. Intususcepciju tokom provođenja studije je razvilo 6 pacijenata, što se objašnjava postojanjem rezidualnih polipa jer se intususcepcija nije razvila kod pacijenata kojima su uklonjeni svi veliki polipi iz tankog crijeva DBE metodom. Učinkovitost metode je bila 70%. Problem koji se veže uz DBE je veća stopa komplikacija (pankreatitis, krvarenje, perforacije) nego kod ostalih pacijenata koji se podliježu ovom terapijskom postupku. Stopa komplikacija je 6%-8% (41). Da bi se izbjegle komplikacije preporuča se kombinacija ove metode s laparoskopijom zbog bolje vizualizacije tankog crijeva (39).

Ako se djeca prezentiraju s intususcepcijom potrebno je hitna kirurška evaluacija laparotomijom ili laparoskopski da se izbjegne gubitak dijela crijeva zbog prijeteće ishemije. Pneumatska redukcija i DBE se ne koriste kod akutnih intestinalnih opstrukcija. Prvi izbor preoperativne slikovne pretrage je transabdominalni ultrazvuk, ako je dijagnoza nejasna radi se CT ili laparoskopija (39). Nakon prve laparotomije 39% pacijenata koji su se prezentirali s intususcepcijom zahtijevaju drugu laparotomiju unutar 5 godina od prve laparotomije. Manji broj zahtjeva drugu laparotomiju nakon godinu ili dvije od prve laparotomije (42). Dijagnostički i terapijski pristup u djece s PJS-om prikazan je na **Slici 11**.

Ne postoje studije farmakološke terapije za PJS koje su provedene na pedijatrijskog populaciji. Provedena je studija rapamicina na miševima koja je pokazala da dugotrajnija primjena ovog lijeka smanjuje broj polipa u mišjim modelima. Doza od 1.5 mg/kg/dan je statistički značajno smanjila broj polipa i nije pokazala nuspojave. S obzirom da je malo vjerojatno da se karcinom u pacijenta s PJS-om razvija iz polipa ovaj lijek nema utjecaja na smanjenje rizika od razvoja karcinoma, a utjecaj na smanjenje komplikacija vezanih za polipe nije jasan. Također dugotrajna primjena ovog lijeka je ograničena zbog povećanog rizika od kardiovaskularnih komplikacija (39,43). Preklinička istraživanja lijeka everolimusa, mTOR inhibitora, su pokazala da njegova primjena smanjuje broj polipa ali još uvijek nema podataka o njegovom utjecaju na smanjenje incidencije karcinoma (44). Zbog nedostatka provedenih istraživanja i potencijalnih nuspojava nema opravdanja za korištenje farmakoloških lijekova za terapiju PJS (39).



**Slika 11.** Dijagnostički i terapijski pristup u djece s PJS-om.

## 5 ZAKLJUČAK

Solitarni polipi gastrointestinalnog sustava su česti u pedijatrijskoj populaciji i većinom su benigni bez malignog potencijala. Ako se pacijenti prezentiraju s većim bojem polipa, rektalnim krvarenjem ili abdominalnom boli povezanoj s polipima potrebno je u diferencijalnoj dijagnozi razmišljati o nasljednim obiteljskim polipozama zbog velikog rizika za razvoj karcinoma koji obilježava ovu skupinu bolesti.

Obrada bi trebala obuhvatiti temeljitu obiteljsku anamnezu, genetsko testiranje zahvaćene osobe te bliskih srodnika, redoviti endoskopski nadzor i pravovremenu kiruršku intervenciju. Adekvatno vrijeme za genetsko testiranje asimptomatskih pacijenata ovisi o dobi razvoja prvih simptoma za specifični sindrom. Za FAP idealno doba je između 12. i 14. godine života, za JP između 12. i 15. godine, a za PJS od 3. godine života. Za sva tri sindroma vrijedi preporuka da se simptomatski pacijenti trebaju genetski testirati i prije prethodno navedene dobi.

Za prevenciju razvoja karcinoma i komplikacija vezanih za broj i veličinu polipa potrebno je redovito provoditi endoskopi nadzor. Dob započinjanja kolonoskopskog nadzora za FAP je između 12. i 14. godina te se treba ponavljati svake 1 do 3 godine. Kolonoskopski nadzor za JPS započinje u dobi od 12. do 15. godine i treba se ponavljati svake 1 do 5 godina. Za PJS nadzor gastrointestinalnog trakta treba započeti ne kasnije od 8. godine života i ponavljati se svake 3 godine.

Kirurška terapija se koristi u svrhu prevencije razvoja karcinoma. Kolektomija se u FAP-u provodi kada je opterećenje polipima veliko i kada polipi pokazuju specifične promjene. U JPS se provodi kada se polipektomijom ne može kontrolirati postojeća anemija ili hipoalbuminemija. Za PJS se preporuča elektivna polipektomija polipa većih od 1.5 centimetara kako bi se spriječio razvoj intususcepcije. Zbog malog broja provedenih istraživanja i malo podataka o učinkovitosti uporaba farmakološke terapije se ne preporuča u sva tri opisana sindroma.

Rano dijagnosticiranje sindroma polipoza je značajno zbog pravilnog praćenja i otkrivanja komplikacija, pravovremenog djelovanja, sprječavanja razvoja malignih bolesti, povećanja kvaliteta života pacijenta te omogućavanja ranog otkrivanja bolesti kod bliskih srodnika oboljelog.

## **6 ZAHVALE**

Zahvaljujem prof.dr.sc. Ireni Senečić-Čala na povjerenju koje mi je ukazala pristavši biti moj mentor, na razumijevanju i pruženoj pomoći prilikom izrade diplomskog rada. Neizmjerne sam zahvalna svojim roditeljima i prijateljima na podršci koji su mi pružali tijekom cijelog studija.

## 7 LITERATURA

1. Erdman SH, Barnard JA. Gastrointestinal polyps and polyposis syndromes in children: *Curr Opin Pediatr*. 2002; 14(5): 576–82.
2. Soyer T. Polypoid disease of colon in children. *Pediatr Surg Int*. 2020; 36(4): 447–55.
3. Cohen S, Gorodnichenco A, Weiss B, Lerner A, Ben-Tov A, Yaron A, i ostali. Polyposis syndromes in children and adolescents: a case series data analysis. *Eur J Gastroenterol Hepatol*. 2014; 26(9): 972–7.
4. Kay M, Eng K, Wyllie R. Colonic polyps and polyposis syndromes in pediatric patients. *Curr Opin Pediatr*. 2015; 27(5): 634–41.
5. MacFarland SP, Zelle K, Katona BW, Wilkins BJ, Brodeur GM, Mamula P. Gastrointestinal Polyposis in Pediatric Patients. *J Pediatr Gastroenterol Nutr*. 2019; 69(3): 273–80.
6. Waller A, Findeis S, Lee M. Familial Adenomatous Polyposis. *J Pediatr Genet*. 2016; 05(02): 078–83.
7. Kattentidt-Mouravieva AA, den Heijer M, van Kessel I, Wagner A. How harmful is genetic testing for familial adenomatous polyposis (FAP) in young children; the parents' experience. *Fam Cancer*. 2014; 13(3): 391–9.
8. Brosens LA. Juvenile polyposis syndrome. *World J Gastroenterol*. 2011;17(44):4839.
9. Spigelman AD, Murday V, Phillips RK. Cancer and the Peutz-Jeghers syndrome. *Gut*. 1989; 30(11): 1588–90.
10. Hyer W, Cohen S, Attard T, Vila-Miravet V, Pienar C, Auth M, i ostali. Management of Familial Adenomatous Polyposis in Children and Adolescents: Position Paper From the ESPGHAN Polyposis Working Group. *J Pediatr Gastroenterol Nutr*. 2019; 68(3): 428–41.
11. Jasperson KW, Patel SG, Ahnen DJ. APC-Associated Polyposis Conditions.: 38.
12. Septer S, Lawson CE, Anant S, Attard T. Familial adenomatous polyposis in pediatrics: natural history, emerging surveillance and management protocols, chemopreventive strategies, and areas of ongoing debate. *Fam Cancer*. 2016; 15(3): 477–85.
13. Durno CA. Colonic Polyps in Children and Adolescents. *Can J Gastroenterol*. 2007; 21(4): 233–9.

14. Half E, Bercovich D, Rozen P. Familial adenomatous polyposis. *Orphanet J Rare Dis.* 2009; 4(1): 22.
15. Dinarvand P, Davaro EP, Doan JV, Ising ME, Evans NR, Phillips NJ, i ostali. Familial Adenomatous Polyposis Syndrome: An Update and Review of Extraintestinal Manifestations. *Arch Pathol Lab Med.* 2019; 143(11): 1382–98.
16. Borry P, Stultiens L, Nys H, Cassiman J-J, Dierickx K. Presymptomatic and predictive genetic testing in minors: a systematic review of guidelines and position papers. *Clin Genet.* 2006; 70(5): 374–81.
17. Vasen HFA, Moslein G, Alonso A, Aretz S, Bernstein I, Bertario L, i ostali. Guidelines for the clinical management of familial adenomatous polyposis (FAP). *Gut.* 2008; 57(5): 704–13.
18. Bulow S. Duodenal adenomatosis in familial adenomatous polyposis. *Gut.* 2004; 53(3): 381–6.
19. Hirschman BA, Pollock BH, Tomlinson GE. The Spectrum of APC Mutations in Children with Hepatoblastoma from Familial Adenomatous Polyposis Kindreds. *J Pediatr.* 2005; 147(2): 263–6.
20. Kennedy RD, Potter DD, Moir CR, El-Youssef M. The natural history of familial adenomatous polyposis syndrome: A 24year review of a single center experience in screening, diagnosis, and outcomes. *J Pediatr Surg.* 2014; 49(1): 82–6.
21. Aziz O, Athanasiou T, Fazio VW, Nicholls RJ, Darzi AW, Church J, i ostali. Meta-analysis of observational studies of ileorectal *versus* ileal pouch–anal anastomosis for familial adenomatous polyposis. *Br J Surg.* 2006; 93(4): 407–17.
22. Cohen S, Hyer W, Mas E, Auth M, Attard TM, Spalinger J, i ostali. Management of Juvenile Polyposis Syndrome in Children and Adolescents: A Position Paper From the ESPGHAN Polyposis Working Group. *J Pediatr Gastroenterol Nutr.* 2019; 68(3): 453–62.
23. Cichy W, Klincewicz B, Plawski A. State of the art paper Juvenile polyposis syndrome. *Arch Med Sci.* 2014; 3: 570–7.
24. Latchford AR, Neale K, Phillips RKS, Clark SK. Juvenile Polyposis Syndrome: A Study of Genotype, Phenotype, and Long-term Outcome. *Dis Colon Rectum.* 2012; 55(10): 1038–43.
25. Wirtzfeld DA, Petrelli NJ, Rodriguez-Bigas MA. Hamartomatous Polyposis Syndromes: Molecular Genetics, Neoplastic Risk, and Surveillance Recommendations. *Ann Surg Oncol.* 2001; 8(4): 9.
26. Hussain T, Church JM. Juvenile polyposis syndrome. *Clin Case Rep.* 2020; 8(1): 92–5.
27. Haidle JL, Howe JR. Juvenile Polyposis Syndrome.: 19.



28. Manfredi M. Hereditary Hamartomatous Polyposis Syndromes: Understanding the Disease Risks As Children Reach Adulthood.: 12.
29. Ma C, Giardiello FM, Montgomery EA. Upper Tract Juvenile Polyps in Juvenile Polyposis Patients: Dysplasia and Malignancy Are Associated With Foveolar, Intestinal, and Pyloric Differentiation. *Am J Surg Pathol*. 2014; 38(12): 1618–26.
30. Syngal S, Brand RE, Church JM, Giardiello FM, Hampel HL, Burt RW. ACG Clinical Guideline: Genetic Testing and Management of Hereditary Gastrointestinal Cancer Syndromes. *Am J Gastroenterol*. 2015; 110(2): 223–62.
31. Cairns SR, Scholefield JH, Steele RJ, Dunlop MG, Thomas HJW, Evans GD, *i ostali*. Guidelines for colorectal cancer screening and surveillance in moderate and high risk groups (update from 2002). *Gut*. 2010; 59(5): 666–89.
32. Al-Saleh S, Dragulescu A, Manson D, Golding F, Traubici J, Mei-Zahav M, *i ostali*. Utility of Contrast Echocardiography for Pulmonary Arteriovenous Malformation Screening in Pediatric Hereditary Hemorrhagic Telangiectasia. *J Pediatr*. 2012; 160(6): 1039-1043.e1.
33. Nishida T, Faughnan ME, Krings T, Chakinala M, Gossage JR, Young WL, *i ostali*. Brain arteriovenous malformations associated with hereditary hemorrhagic telangiectasia: Gene-phenotype correlations. *Am J Med Genet A*. 2012; 158A(11): 2829–34.
34. Dahdaleh F, Carr J, Calva D, Howe J. Juvenile polyposis and other intestinal polyposis syndromes with microdeletions of chromosome 10q22-23. *Clin Genet*. 2012; 81(2): 110–6.
35. Beggs AD, Latchford AR, Vasen HFA, Moslein G, Alonso A, Aretz S, *i ostali*. Peutz-Jeghers syndrome: a systematic review and recommendations for management. *Gut*. 2010; 59(7): 975–86.
36. Goldstein SA, Hoffenberg EJ. Peutz-Jegher Syndrome in Childhood: Need for Updated Recommendations? *J Pediatr Gastroenterol Nutr*. 2013; 56(2): 191–5.
37. Giardiello F, Trimbath J. Peutz-Jeghers Syndrome and Management Recommendations. *Clin Gastroenterol Hepatol*. 2006; 4(4): 408–15.
38. Gammon A, Jasperson K, Kohlmann W, Burt RW. Hamartomatous polyposis syndromes. *Best Pract Res Clin Gastroenterol*. 2009; 23(2): 219–31.
39. Latchford A, Cohen S, Auth M, Scailion M, Viala J, Daniels R, *i ostali*. Management of Peutz-Jeghers Syndrome in Children and Adolescents: A Position Paper From the ESPGHAN Polyposis Working Group. *J Pediatr Gastroenterol Nutr*. 2019; 68(3): 442–52.
40. van Lier MGF, Mathus-Vliegen EMH, Wagner A, van Leerdam ME, Kuipers EJ. High Cumulative Risk of Intussusception in Patients With Peutz–Jeghers Syndrome: Time to Update Surveillance Guidelines? *Am J Gastroenterol*. 2011; 106(5): 940–5.

41. Sakamoto H, Yamamoto H, Hayashi Y, Yano T, Miyata T, Nishimura N, et al. Nonsurgical management of small-bowel polyps in Peutz–Jeghers syndrome with extensive polypectomy by using double-balloon endoscopy. *Gastrointest Endosc*. 2011; 74(2): 328–33.
42. Hinds R, Philp C, Hyer W, Fell JM. Complications of Childhood Peutz-Jeghers Syndrome: Implications for Pediatric Screening: *J Pediatr Gastroenterol Nutr*. 2004; 39(2): 219–20.
43. Robinson J, Lai C, Martin A, Nye E, Tomlinson I, Silver A. Oral rapamycin reduces tumour burden and vascularization in *Lkb1*<sup>+/-</sup> mice: Rapamycin in *Lkb1*<sup>+/-</sup> mice. *J Pathol*. 2009; 219(1): 35–40.
44. Kuwada SK, Burt R. A rationale for mTOR inhibitors as chemoprevention agents in Peutz-Jeghers syndrome. *Fam Cancer*. 2011; 10(3): 469–72.

## 8 ŽIVOTOPIS

Rođena sam 12. Kolovoza 1993. godine u Splitu. Završila sam Gimnaziju Ivana Lucića Trogir i Osnovnu Glazbenu školu Josipa Hatzea u Trogiru, smjer klavir. Medicinski fakultet Sveučilišta u Zagrebu sam upisala 2013. godine. Aktivno sam sudjelovala u radu STUDMEF-a od 2015. godine u sklopu kojeg sam sudjelovala u organizaciju humanitarne akcije „Medicinari velikog srca“ i brojnih gostujućih predavanja. Bila sam članica Znanstvenog odbora za studentski kongres CROSS15 Croatian Student Summit 15 te predsjednica Znanstvenog odbora za studentski kongres CROSS 16.

Dobitnica sam posebne Dekanove nagrade u akademskoj godini 2016./2017. U akademskoj godini 2017./2018. sam dobila Rektorovu nagradu za društveno koristan rad u akademskoj i široj zajednici-organizacijom humanitarne akcije „Medicinari velikog srca,,. Akademске godine 2018./2019. sam dobila Rektorovu nagradu za društveno koristan rad u akademskoj i široj zajednici-radom u Znanstvenom odboru kongresa „CROSS15 Croatian Student Summit 15 Transplantation Medicine“.