

# Uzroci sljepoće u suvremenom svijetu i glaukom kao jedan od vodećih uzroka sljepoće

---

Vidić, Monika

Master's thesis / Diplomski rad

2021

Degree Grantor / Ustanova koja je dodijelila akademski / stručni stupanj: **University of Zagreb, School of Medicine / Sveučilište u Zagrebu, Medicinski fakultet**

Permanent link / Trajna poveznica: <https://um.nsk.hr/um:nbn:hr:105:758671>

Rights / Prava: [In copyright](#) / [Zaštićeno autorskim pravom](#).

Download date / Datum preuzimanja: **2024-07-22**



Repository / Repozitorij:

[Dr Med - University of Zagreb School of Medicine Digital Repository](#)



**SVEUČILIŠTE U ZAGREBU  
MEDICINSKI FAKULTET**

**Monika Vidić**

**Uzroci sljepoće u suvremenom svijetu i  
glaukom kao jedan od vodećih uzroka sljepoće**

**DIPLOMSKI RAD**



**Zagreb, 2021.**

Ovaj diplomski rad izrađen je na Klinici za oftalmologiju KBC-a Zagreb pod vodstvom mentorice prim.dr.sc. Sonje Jandroković i predan je na ocjenu u akademskoj godini 2020./2021.

## **POPIS OZNAKA I KRATICA**

AAC – eng. acute angle closure

ACG – glaukom zatvorenog kuta, eng. angle closure glaucoma

ALT – eng. argon laser trabeculoplasty

CCT - eng. central corneal thickness

C/D – eng. cup/disk

GAT – eng. Goldmann aplanation tonometer

HRT – eng. heidelberg retina tomograph

IOT – intraokularni tlak

LPI - eng. laser peripheral iridotomy

MLT – eng. micropulse laser trabeculoplasty

OAG – glaukom otvorenog kuta, eng. open angle glaucoma

OCT – eng. optical coherence tomography

PAC – eng. primary angle closure

PACG – eng. primary angle closure glaucoma

PACS – eng. primary angle closure suspect

POAG – eng. primary open angle glaucoma

PNO – papila vidnog živca, lat. papilla nervi optici

SLT – eng. selective laser trabeculoplasty

VP – vidno polje

## SADRŽAJ

<u>1.</u> SAŽETAK	
<u>2.</u> SUMMARY	
<u>3.</u> UVOD .....	1
<u>4.</u> UZROCI SLJEPOĆE U SUVREMENOM SVIJETU .....	3
<u>5.</u> GLAUKOM.....	8
3.1 DEFINICIJA.....	8
3.2 PATOFIZIOLOGIJA.....	8
3.3 ČIMBENICI RIZIKA .....	9
3.4 KLINIČKA SLIKA.....	11
3.5 DIJAGNOSTIKA .....	12
3.6 LIJEČENJE .....	19
<u>6.</u> ZAKLJUČAK.....	25
<u>7.</u> ZAHVALE .....	26
<u>8.</u> LITERATURA .....	27
<u>9.</u> ŽIVOTOPIS .....	30

## SAŽETAK

### **Uzroci sljepoće u suvremenom svijetu i glaukom kao jedan od vodećih uzroka sljepoće**

Monika Vidić

Sljepoća sa svojim socijalnim i ekonomskim posljedicama predstavlja teret svakom društvu. Etiologija sljepoće mijenjala se tijekom 20.stoljeća do danas. Sljepoća uzrokovana zaraznim bolestima oka danas je u padu, dok se među najčešće uzroke smatraju katarakta, glaukom i makularna degeneracija ovisna o dobi. Glaukom je bolest koju karakterizira optička neuropatija koja s vremenom dovodi do oštećenja vidne funkcije i nepovratnog gubitka vida. Klinički, glaukom se dijeli na primarni, sekundarni i kongenitalni. Primarni glaukom dijeli se na primarni glaukom otvorenog kuta (engl. Primary Open-angle Glaucoma (POAG)) i primarni glaukom zatvorenog kuta (engl. Primary Angle-closure Glaucoma (PACG)). POAG čini 90 % svih slučajeva glaukoma u zapadnom svijetu. Obilježen je progresivnim i asimptomatskim tijekom te čak 50 % bolesnika nije ni svjesno bolesti, dok u nerazvijenim zemljama ta brojka dostiže i 90%. Drugi je najčešći uzrok sljepoće diljem svijeta i predstavlja velik javnozdravstveni problem. Pravilna dijagnostika sastoji se od detaljno uzete anamneze, pregleda vidne oštine, mjerenja očnog tlaka, određivanja vidnog polja, mjerenja debljine rožnice, pregleda očnog kuta i provjere oštećenja očnog živca pomoću optičke koherentne tomografije (OCT). Terapija glaukoma sastoji se od antiglaukopskih lijekova (adrenergički agonisti, adrenergički antagonisti, inhibitori karboanhidraze, parasimpatikomimetici, derivati prostaglandina i prostamidi, kombinacija navedenih lijekova), terapije laserom (laserska iridotomija, laserska trabekuloplastika, laserska iridoplastika, ciklofotokoagulacija) i kirurške terapije.

Ključne riječi : glaukom, sljepoća, OCT, iridotomija, trabekuloplastika

## SUMMARY

### **Causes of blindness in the modern world and glaucoma as one of the leading causes**

Monika Vidić

Blindness with its social and economic consequences is a burden to any society. The etiology of blindness has changed during the 20th century to the present day. Blindness caused by infectious eye diseases is declining today while cataracts, glaucoma and age-dependent macular degeneration are among the most common causes. Glaucoma is a disease characterized by optic neuropathy that over time leads to impaired visual function and irreversible vision loss. Clinically, glaucoma is divided into primary, secondary and congenital. Primary glaucoma is divided into Primary Open-angle Glaucoma (POAG) and Primary Angle-closure Glaucoma (PACG). POAG accounts for 90% of all glaucoma cases in the Western world. It is characterized by a progressive and asymptomatic course, and as many as 50% of patients are not even aware of the disease, while in underdeveloped countries this number rises to 90%. It is the second most common cause of blindness worldwide and poses a major public health problem. Proper diagnosis consists of a detailed history, examination of visual acuity, measurement of intraocular pressure, determination of visual field, measurement of corneal thickness, examination of the ocular angle and examination of optic nerve damage using optical coherence tomography (OCT). Glaucoma therapy consists of antiglaucoma drugs (adrenergic agonists, adrenergic antagonists, carbonic anhydrase inhibitors, parasympathomimetics, prostaglandin derivatives and prostamides, a combination of these drugs), laser therapy (laser iridotomy, laser trabeculoplasty, cybeculoplasty, cybecolaguloplasty, laser trabeculoplasty).

Key words: glaucoma, blindness, OCT, iridotomy, trabeculoplasty





## 1. UVOD

Prema definiciji Svjetske zdravstvene organizacije sljepoćom se smatraju oštećenje vida koje je dovelo do potpunog gubitka vida kada nema vizualnih podražaja, oštećenje vida s kojim osoba ima osjet svjetla te ostatak vida do 2% na boljem oku s korekcijom ili bez nje.

U Republici Hrvatskoj sljepoća je zakonski definirana.

Prema stupnju oštećenja vida dijeli se na :

- potpuni gubitak osjeta svjetla (amauroza) ili na osjet svjetla bez ili s projekcijom svjetla
- ostatak vida na boljem oku uz najbolju moguću korekciju do 0.02 ili manje
- ostatak oštine vida na boljem oku uz najbolju moguću korekciju od 0.02 do 0.05
- ostatak centralnog vida na boljem oku uz najbolju moguću korekciju do 0.25 uz suženje vidnog polja na 20 stupnjeva ili ispod 20 stupnjeva
- koncentrično suženje vidnog polja oba oka s vidnim poljem širine 5 do 10 stupnjeva oko centralne fiksacijske točke

Procjenjuje se da u svijetu živi 39 milijuna slijepih i 237 milijuna ljudi s umjereno do teškim oštećenjem vida (1). Vodeći uzroci sljepoće među populacijom mijenjaju se ovisno o dobi, spolu te geografskoj regiji. Jedan od vodećih svakako je glaukom od kojega danas boluje 76 milijuna ljudi te je odgovoran za 12% svih sljepoća diljem svijeta (1).

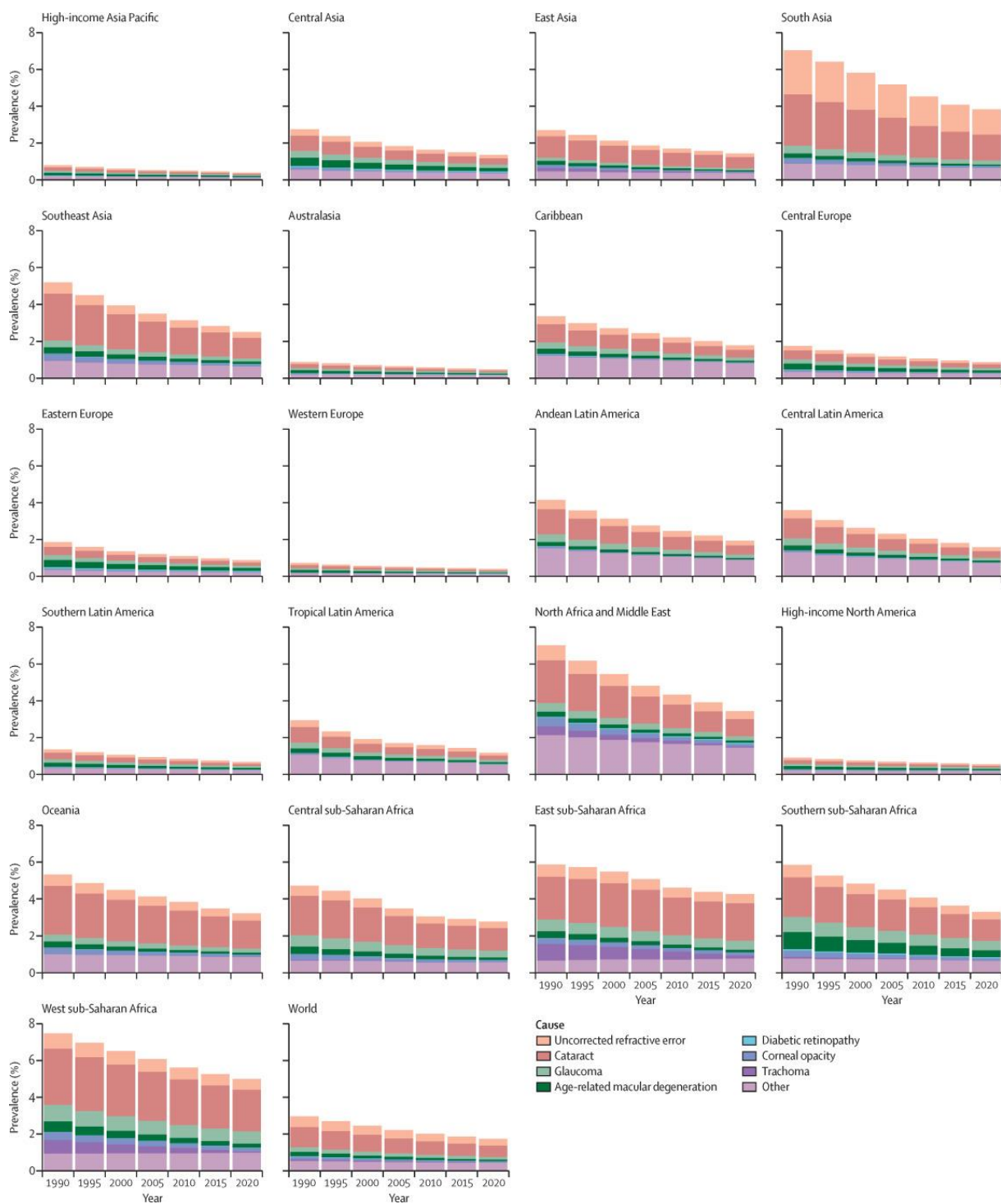
Prijašnja definicija glaukoma kao bolesti povišenog očnog tlaka je napuštena i danas se smatra da je povišeni očni tlak glavni čimbenik rizika za razvoj glaukoma. Javlja se kao primarni oblik bolesti ili u sekundarnom obliku kao komplikacija drugih očnih bolesti. Prema gonioskopskom nalazu dijeli se na glaukom otvorenog kuta (OAG) i na glaukom zatvorenog kuta (ACG). U svakom se obliku glaukoma radi o karakterističnim progresivnim strukturnim promjenama vidnog živca koje rezultiraju propadanjem vidnog polja i gubitkom vidne funkcije (2).

S obzirom na to da je sljepoća težak invaliditet koji otežava svakodnevni život pojedinca, a također predstavlja i važan socioekonomski problem zbog smanjene radne sposobnosti i povećanih troškova rehabilitacije, važno je utvrditi vodeće uzroke sljepoće u populaciji kako bismo ih uspjeli na vrijeme otkriti i spriječili nastanak teških posljedica kao što je sljepoća.

## 2. UZROCI SLJEPOĆE U SUVREMENOM SVIJETU

Postoje velike razlike u uzrocima sljepoće među populacijom diljem svijeta. Velik utjecaj ima socioekonomski razvoj pojedine regije i dostupnost primarne zdravstvene zaštite te redovitih oftalmoloških pregleda. U dječjoj dobi među glavnim uzrocima u zemljama s višim dohotkom dominiraju cerebralna oštećenja vida i anomalije vidnog živca, dok je u onih sa srednjim dohotkom česta retinopatija nedonoščadi (3). S druge strane, u zemljama s nižim dohotkom još uvijek se javljaju oštećenja rožnice kao posljedica ospica, manjka vitamina A, primjene narodnih štetnih lijekova te novorođenački konjunktivitis (3). U zadnja dva desetljeća primijećen je trend smanjenja takvih uzroka sljepoće u zemljama u razvoju zahvaljujući brojnim nacionalnim programima suplementacije vitamina A, vakcinacije i povećanja higijensko-sanitarnog standarda. Od ostalih čestih bolesti koje dovode do sljepoće djece u svim regijama svijeta su katarakta, kongenitalne anomalije i nasljedne retinalne distrofije (4). Procjenjuje se da je polovici slijepe djece vid mogao biti očuvan ili vraćen. Stoga je pravovremeno prepoznavanje uzroka sljepoće danas prioritet Svjetske zdravstvene organizacije koja programom VISION 2020 nastoji strategijama specifičnima za pojedinu regiju prevenirati, odnosno spriječiti nastanak sljepoće.

Flaxman i suradnici objavili su sustavni pregled literature i metaanalizu 2017.godine koja je obuhvaćala 288 studija i 3 983 541 sudionika iz 98 različitih zemalja.



**Slika 1:** Dobno standardizirana prevalencija sljepoće u starijih od 50 godina od 1990. do 2015. (Flaxman i sur., 2017)

Vodeći uzroci sljepoće, među populacijom slijepih osoba kojih je 2015. godine bilo 36 milijuna, bili su:

1. nekorrigirana refraktivna greška
2. katarakta
3. glaukom

Pri tome, katarakta i nekorrigirana refraktivna greška zajedno bile su odgovorne za više od 55% sljepoća kod ljudi starijih od 50 godina.

Procjenjuje se da u svijetu približno 2 milijarde ljudi ima neku od refrakcijskih grešaka oka. Najčešća refrakcijska greška jest kratkovidnost (1). Unazad nekoliko desetljeća u konstantnom je porastu i u nekim urbanim dijelovima Istočne Azije među mlađim adolescentima i tinejdžerima prelazi visokih 70%. Iako se mogu korigirati naočalama, lećama ili refrakcijskom kirurgijom, oko 150 milijuna osoba slabovidno je zbog nekorrigirane ili loše korigirane refrakcijske greške, a od njih je oko 8 milijuna funkcionalno slijepo te su zbog toga prepoznate kao veliki javnozdravstveni problem (2).

Uočene su velike geografske razlike prevalencije uzroka sljepoće među populacijom starijom od 50 godina. Tako je udio slijepih osoba zbog katarakte u razvijenim regijama svijeta manji od 22%, dok u slabije razvijenim zemljama doseže i više od 44%, kao na primjer u Jugoistočnoj Aziji i Oceniji (1).

Istraživanje o sljepoći i oštećenjima vida uzrokovanim kataraktom povezanom s dobi proveli su Bastawrous i suradnici (2013). Istraživanje je obuhvaćalo 17 studija te uključivalo 96 402 ljudi uglavnom starijih od 50 godina iz 15 različitih zemalja Subsaharske Afrike. Rezultati koje su dobili prikazuju da se 15% od ukupno slijepih osoba nalazi u Africi i da ih je većina uzrokovana kataraktom (5). Katarakta ili siva mrena je svako zamućenje leće. Prema dobi bolesnika razvrstavaju se u kongenitalne, juvenilne i senilne. Više od 90% svih katarakti su senilne katarakte. U našem podneblju senilna katarakta nastaje iza 60. godine života, dok se u Indiji zapaža već u dobi od četrdesetak godina (2). Kako se svjetska populacija povećava i stari, procjenjuje se da će sve veći broj ljudi bolovati od senilne katarakte (5).

Glaukom je vodeći uzrok ireverzibilne sljepoće u svijetu. Globalna prevalencija glaukoma u populaciji iznosi 3.54%, s tim da je prevalencija glaukoma otvorenog kuta

najveća u Africi, a prevalencija glaukoma zatvorenog kuta najveća je u Aziji (6). Broj ljudi s glaukomom je u stalnom porastu te je 2013. godine iznosio 64.3.milijuna, a procjenjuje se da je u 2020. iznosio 76 milijuna te da će 2040. iznositi 111.8 milijuna (6).

Sljepoća uzrokovana glaukomom dostiže najniže vrijednosti u Južnoj Aziji, za razliku od znatno većih na područjima južne Subsaharske Afrike. Procjenjuje se da je glaukom u 2020.godini bio krivac za 3.2 milijuna slijepih i 4.5 milijuna ljudi s umjerenim do teškim oštećenjem vida (1).

Od češćih uzroka sljepoće diljem svijeta spominju se još:

1. dijabetička retinopatija
2. trahom
3. makularna degeneracija povezana s dobi (1).

Jedan od vodećih uzroka sljepoće u razvijenim zemljama jest dijabetička retinopatija. Riječ je o mikroangiopatiji koja se razvija u 80% dijabetičkih bolesnika nakon dvadeset godina trajanja bolesti. Češća je u dijabetesu tip 1 (40%) nego u dijabetesu tip 2 (20%). Čimbenici rizika su trajanje bolesti, slaba kontrola metabolizma, debljina i arterijska hipertenzija (2).

Trahom je kronični konjuktivitis uzrokovan bakterijom *Chlamydijom trachomatis* serotip A-C koja napada milijune ljudi u nerazvijenim zemljama svijeta. Neliječena infekcija traje godinama i vodeći je uzročnik sljepoće u endemskim dijelovima uz ušća rijeka mirnog toka u Africi i Aziji (2). U Hrvatskoj je bio najrašireniji u porječjima Mure, Drave i Save, ali je danas posve iskorijenjen (7). Uspješno se liječi lokalnom primjenom azitromicina ili doksiciklina. Dokazane infekcije oka uzrokovane *C. trachomatis* često su udružene s asimptomatskom kolonizacijom ili aktivnom urogenitalnom infekcijom, pa se klamidijski konjuktivitis uz lokalnu antibiotsku terapiju liječi i sustavnom peroralnom primjenom antibiotika. Azitromicin (*Sumamed*), lijek koji je otkriven upravo u RH, značajno je pogodovao kontroli bolesti diljem svijeta. Rabi se u masivnim kampanjama kada prevalencija trahoma kod djece u dobi od jedne do devet godina prijeđe 10%. Primjena azitromicina roditeljama tijekom porođaja smanjila je učestalost

trahoma kod novorođenčadi (8). Nije uočena pojava rezistencije unatoč ponavljanim masivnim kampanjama eradikacije trahoma (9).

Senilna makularna degeneracija vodeći je uzrok sljepoće u starijim dobnim skupinama (iznad 65 godina) i pojavljuje se u dvije forme: suha (bez neovaskularizacije) i vlažna (neovaskularna). Najopasnija je u svojoj vlažnoj formi. Takva degeneracija čini samo 8% senilnih makularnih degeneracija, ali je odgovorna za 86 % teških oštećenja vida uzrokovanih tom bolešću (2). Povećana pojavnost makularne degeneracije, povezane s dobi kao uzroka sljepoće, zabilježena je u zemljama koje imaju veći udio starije populacije i to su uglavnom razvijenije zemlje gdje je veća od 14%, dok je najniža pojavnost zabilježena u Južnoj Aziji (2).

Promatrajući razlike po spolu u prevalenciji pojedinih uzroka sljepoće uočena je češća pojava katarakte, nekorigirane refraktivne greške i dijabetičke retinopatije kod žena, dok su se kod muškaraca češće javljali glaukom te kornealno zamućenje. Makularnu degeneraciju povezanu s dobi nije se moglo povezati s češćom pojavnošću niti kod žena niti kod muškaraca (1).

## 3. GLAUKOM

### 3.1 DEFINICIJA

Glaukom je progresivna optička neuropatija koja za karakteristiku ima morfološke promjene na glavi vidnog živca i na retinalnom sloju nervnih niti u odsutnosti drugih očnih bolesti ili kongenitalnih anomalija. Progresivna smrt ganglijskih stanica mrežnice i karakteristična oštećenja vidnog polja udruženi su s ovim promjenama. Rizik pojave glaukoma raste kontinuirano s visinom intraokularnog tlaka (IOT) (14). Često dugo ostaje asimptomatski, zbog čega je stvarni broj oboljelih puno veći od broja bolesnika s dijagnozom te samo 10-15% oboljelih zna da boluju od glaukoma (10).

### 3.2 PATOFIZIOLOGIJA

Vidni živac sastoji se od aksona ganglijskih stanica mrežnice koji idu prema lateralnom genikulatnom tijelu ili prema pretektalnom području. U području mrežnice vlakna su bez ovojnice, ali iza lamine kribroze dobivaju mijelinsku ovojnicu (11). Dijeli se na intraokularni, intraorbitni, intrakanalikularni i intrakranijski dio.

Intraokularni dio optičkog živca poznat je kao glava odnosno papila optičkog živca (PNO), a njegov vidljivi prednji dio kao optički disk. Iako još uvijek nije u potpunosti poznata patogeneza kojom nastaje atrofija vidnog živca, dokazano je da visina očnog tlaka ima direktan utjecaj na progresiju oštećenja ispada vidnog polja (10). Povišeni očni tlak mehanički pritišće stražnje strukture oka od kojih je najosjetljivija lamina kribroza. Posljedice deformiranja i remodeliranja lamine kribroze su mehaničko oštećenje vlakana vidnog živca, poremećaj aksoplazmatskog transporta u glavi optičkog živca ili poremećaj krvne opskrbe glave vidnog živca. Poremećaj aksoplazmatskog transporta onemogućava povratak trofičkih faktora prema ganglijskim stanicama mrežnice i uzrokuje smrt ganglijske stanice (10).

Visina očnog tlaka određena je ravnotežom između proizvodnje i odvodnje očne vodice. Očna vodica stvara se u cilijarnom tijelu, gdje arteriole resica aktivno luče ione i hranjive stvari u stražnju očnu sobicu iz koje otječe preko ekvatora i prednje plohe leće kroz zjenični otvor u prednju očnu sobicu. U kutu prednje očne sobice nalazi se



trabekularna mreža u koju ulazi očna vodica, nastavlja svoj put Schlemmovim kanalom i vodenim venama te završava u sistemskej cirkulaciji (2).

Kod glaukoma otvorenog kuta bolest je uzrokovana poremećajem odvoda očne vodice u trabekularnom kutu sobičnog kuta, dok je kut široko otvoren. Kod glaukoma suženog ili zatvorenog kuta, samo ime govori, otjecanje očne vodice je otežano kroz suženi kut.

Kod grupe sekundarnih glaukoma, visoke vrijednosti IOT-a, koje dovode do tipične glaukomske optičke neuropatije, uzrokovane su oftalmološkim ili ekstraokularnim bolestima, lijekovima ili terapijskim postupcima. Postoji još grupa kongenitalnih glaukoma koji se mogu javiti kao izolirane anomalije ili su uzrokovani i kombinirani s drugim očnim anomalijama koje su nasljedno uvjetovane. Ovoj skupini pripadaju i udruženi glaukomi u sklopu genetički uvjetovanih sindroma, kromosomskih sindroma i fakomatoza (13).

Glaukomska optička neuropatija može nastati i kod ljudi s normalnim intraokularnim tlakom. Kod takvih pacijenata mogući uzroci su nizak tlak cerebrospinalne tekućine, oštećena mikrocirkulacija, izmijenjen imuni sistem, ekscitotoksičnost, oksidativni stres (10).

### 3.3 ČIMBENICI RIZIKA

#### 1.3.1. POVIŠENI OČNI TLAK

Normalne vrijednosti očnog tlaka zauzimaju vrijednosti između 11 i 21 mmHg sa srednjom vrijednošću 16 mmHg. Povišeni očni tlak glavni je rizični čimbenik za nastanak i progresiju glaukoma (2). Procjenjuje se da je rizik razvoja glaukoma u bolesnika s vrijednostima IOT-a 26 mmHg ili više, 12 puta veći nego u pacijenata s normalnim vrijednostima IOT-a (12). Osim visine samog očnog tlaka, na nastanak i progresiju glaukoma utječu njegove dnevne fluktuacije koje mogu biti udružene i s povećanjem intrakranijalnog tlaka te djelovati na kompresiju lamine kribroze i oštetiti živčane nastavke koji kroz nju prolaze. Dnevna varijacija očnog tlaka u zdravih ljudi je 4 mmHg, dok je kod glaukomskeg bolesnika puno viša (2).

### 1.3.2. ETNIČKO PODRIJETLO

Crna rasa i Latinoamerikanci imaju veću pojavnost glaukoma otvorenog kuta, teže kliničke slike i veći rizik za razvoj sljepoće (17). U crnoj rasi prevalencija glaukoma četiri je puta veća nego u bijeloj rasi (2). Veća pojavnost glaukoma zatvorenog kuta primjećena je kod Eskima, Kineza i Azijatskih Indijaca (17).

### 1.3.3. DOB

S povećanjem dobi povećava se i rizik za razvoj glaukoma. Prevalencija glaukoma u crnoj rasi u dobi od 40 do 49 iznosi 1%, dok kod starijih od 80 godina iznosi između 11.3% i 23.2% (17). Kod bijele rase u osoba starijih od 75 godina prevalencija glaukoma otvorenog kuta je 9% (17).

### 1.3.4. FAMILIJARNA OPTEREĆENOST GLAUKOMOM

Primijećena je češća pojavnost glaukoma u osoba čiji srodnici prve linije imaju glaukom. Na primjer, osobi koja ima brata ili sestru s glaukomom omjer izgleda da će dobiti glaukom iznosi 3.7% (17).

### 1.3.5. PSEUDOEKSFOLIJACIJSKI SINDROM

Okularna manifestacija pseudoeksfolijacijskog sindroma obilježena je nakupljanjem pseudoeksfolijacijskog materijala u prednjoj očnoj sobici koji blokadom trabekuluma povećava otpor otjecanju očne vodice. Pseudoeksfolijacijski glaukom čini 25% svih glaukoma otvorenog kuta (2).

### 1.3.6. MIOPIJA

Hiperopija povećava rizik za nastanak akutnog glaukoma zatvorenog kuta dok je miopija rizični čimbenik za progresiju glaukoma otvorenog kuta (17).

### 1.3.7. OSTALI RIZIČNI ČIMBENICI

Postoje suprotna mišljenja o utjecaju diabetes mellitusa na incidenciju glaukoma. Međutim, nedavne studije povezale su diabetes mellitus s povećanom pojavnosti glaukoma otvorenog kuta (18).

Novija istraživanja spominju pad tlaka noću, odnosno noćnu hipotenziju kao uzročnika brže progresije bolesti u pacijenata s glaukomom (18).

### 3.4 KLINIČKA SLIKA

Glaukom otvorenog kuta bolest je polaganog tijeka koja u većini slučajeva ne uzrokuje simptome sve dok ne dođe do uznapredovalog stadija kada se očituje značajnim gubitkom vida. Trećina pacijenata kojima se dijagnosticira glaukom već ima kasni stadij bolesti (16). Zbog podmuklog tijeka samo 50% bolesnika s glaukomom je svjesno svoje bolesti (16). Gubitak vida je postepen i dugo ne predstavlja problem zbog kompenzacije binokularnim vidom pomoću drugog oka. Centralni vid ostaje najdulje očuvan (2).

Na temelju istraživanja koje je 2002. proveo Green zajedno sa svojim suradnicima, kroz intervju s 28 ispitanika pokazano je da je većina ispitanika bila iznenađena samom dijagnozom te im je i ona bila prvi pokazatelj da imaju problema s očima. Retrospektivno gledano sjetili su se potencijalnih ranih simptoma kao što su zamagljen vid, problemi sa svjetlom, halo i oko izvora svjetla, teškoće s fokusiranjem, ali su te simptome najčešće pripisivali starijoj dobi, umoru, alergiji ili bolesti oka koja već postoji. Kao poteškoće koje su im najviše smetale naveli su smanjenu sposobnost vožnje i čitanja. Osim toga, navodili su često sudaranje s drugim osobama i predmetima, poteškoće u obavljanju finijih kućanskih poslova te poteškoće tijekom jedenja, primjerice ribe (17).

Za razliku od glaukoma otvorenog kuta koji ima kroničan i progresivan tijek, akutni glaukom zatvorenog kuta hitno je stanje koje dovodi do naglog povećanja očnog tlaka i brzog razvoja simptoma. Manifestira se bolnošću očne jabučice, zamagljenjem vida, glavoboljom na strani zahvaćenog oka, mučninom i povraćanjem (2). Zahtijeva hitnu medicinsku pomoć jer u suprotnom dovodi do trajnog oštećenja vida i sljepoće.

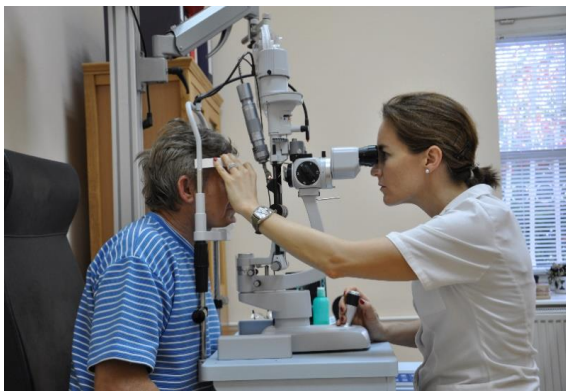### 3.5 DIJAGNOSTIKA

Pregled bolesnika za kojeg se sumnja da ima glaukom obuhvaća kvalitetno uzetu anamnezu, pretrage prednjeg očnog segmenta na procijepnoj svjetiljci, mjerenje očnog tlaka (tonometrija), gonioskopiju, pregled očne pozadine s posebnom pažnjom na izgled papile vidnog živca, funkcionalne pretrage – vidnog polja, pahimetriju i

kvantitativne strukturne pretrage glave optičkog živca i sloja živčanih vlakana mrežnice.

### 3.5.1. PREGLED NA PROCIJEPNOJ SVJETILJCI

Procijepna svjetiljka je instrument građen od pokretnog izvora svjetla i binokularnog mikroskopa koji se koriste za osvjetljivanje i promatranje oka. Prvenstveno služi za pregled prednjeg segmenta oka. Izravnim osvjetljenjem dobiva se uski optički presjek anatomskih struktura prednjeg segmenta oka i dijela prednjeg vitreusa. Dodatkom različitih lupa lako se može koristiti i za pregled sobičnog kuta i stražnjeg segmenta oka.



**Slika 2:** Pregled na procijepnoj svjetiljci

Izvor : [https://radiopag.hr/images/2020/Radio\\_Pag\\_ppregled\\_vida\\_Novalja.jpg](https://radiopag.hr/images/2020/Radio_Pag_ppregled_vida_Novalja.jpg)

### 3.5.2. TONOMetriJA

Mjerenje očnog tlaka, odnosno tonometrija, metoda je pomoću koje određujemo visinu očnog tlaka. Danas su u upotrebi indentacijska tonometrija, aplanacijska tonometrija i nekontaktna tonometrija. Aplanacijska tonometrija instrumentalna je metoda mjerenja očnog tlaka koja se temelji na zaravnjavanju rožnice. Najčešće korišteni tonometar i zlatni standard jest Goldmanov aplanacijski tonometar (GAT), instaliran na biomikroskopu. Ta metoda uključuje prosvjetljivanje plavim svjetlom (koristi se kobaltni filter) biprizme tonometra, kojom se anestetizirana rožnica aplanira nakon kapanja fluoresceina u konjunktivalni forniks. Mikrometrijski vijak s izbalansiranom skalom sa strane okreće se dok se unutarnje granice polukružnih fluoresceinskih linija, koje se vide kroz prizmu, ne dotaknu. Tijekom kontakta prizme tonometra sa suznim filmom i rožnicom postoji opasnost od prijenosa infekcije. Kemijska dezinfekcija i upotreba jednokratnih tonometara smanjuje rizik mogućeg prijenosa infekcije. Pogreške tijekom

mjerenja GAT-om mogu biti posljedica neodgovarajuće tehnike mjerenja, kao i bioloških varijabilnosti oka i orbite (16). Izmjerena vrijednost ovisi o svojstvima rožnice, prije svega o debljini, hidriranosti i zakrivljenosti te o količini suza na rožnici (1). Najvažniji utjecaj pritom ima centralna debljina rožnice (eng. central corneal thickness – CCT). Ako je rožnica deblja, pruža veći otpor pritisku tonometra pa je stvarni intraokularni tlak niži, a ako je tanja, otpor pritisku tonometra je manji te je tlak viši od izmjerenog (1).



**Slika 3:** Goldmannov aplanacijski tonometar

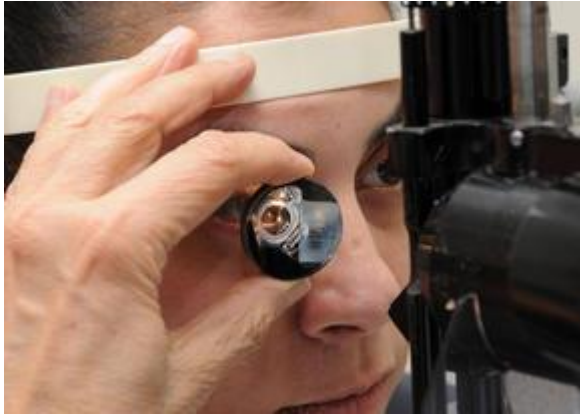Izvor: <https://www.mediworks.biz/attachments/products/20160512034001548.png>

### 3.5.3. GONIOSKOPIJA

Gonioskopija je tehnika koja se koristi za pregled otvorenosti kuta što ga čine rožnica i šarenica te obližnjih struktura. Gonioskopija omogućuje uvid u razinu pripajanja šarenice, izgled periferne šarenice, stupanj trabekularne pigmentacije i dijelove kuta a iridotrabekularnim naslanjanjem ili sinehijama (20).

Gonioskopija bi se uvijek trebala provoditi u zamračenoj sobi, s najslabijim mogućim osvjetljenjem širine 1mm na procijepnoj svjetiljci, izbjegavajući pritom prolazak svjetla kroz zjenicu (kako ne bi uzrokovali konstrikciju zjenice). Pacijent bi trebao biti adekvatno topički anesteziran i gledati ravno ispred sebe.

Razlikujemo direktnu i indirektnu gonioskopiju, pri čemu se kod direktne očni kut prikazuje direktno kroz Koepovu ili Barkanovu leću, dok se kod indirektnu gonioskopije koriste leće sa ugrađenim sustavom zrcala. Najčešće korištene leće kod indirektnu gonioskopije su Goldmannova ili Zeissova leća (21).



**Slika 4:** Gonioskopija

Izvor: [https://www.glaucoma.org/assets\\_c/2020/06/page-16-gonioscopy-test\\_800-thumb-290xauto-2131.jpg](https://www.glaucoma.org/assets_c/2020/06/page-16-gonioscopy-test_800-thumb-290xauto-2131.jpg)

Glavni nedostaci gonioskopije su ti što je nalaz subjektivan i ovisi o iskustvu osobe koja ju provodi, ne može se slikovno prikazati, pretraga je neugodna za pacijenta, postoji mogućnost ozljede oka lećom i prejakim pritiskom leće ili osvjjetljenjem može doći do otvaranja kuta te komprimirati nalaz (22).

Postoji nekoliko sustava ocjenjivanja i opisivanja gonioskopskog nalaza. Pri interpretiranju gonioskopskog nalaza bitno je uočiti o kojoj se klasifikaciji radi jer različite klasifikacije imaju obrnut način numeriranja opisa zatvorenog kuta, što može dovesti do pogrešne interpretacije. Najpoznatije su Schafferova, Spaethova i Scheieova klasifikacija.

**Schafferova klasifikacija** trenutno je najkorištenija u kliničkim i znanstvenim krugovima. Zatvoren kut, kada se ne vide strukture, određuje se kao stupanj otvorenosti 0 (geometrijski kut  $0^\circ$ ), što znači da se radi o nemogućnosti odvodnje očne vodice i uzrokuje neposredni nastanak akutnog glaukoma zatvorenog kuta. Uski kut je kut stupnja otvorenosti 1 i 2 (geometrijski kut  $0-10^\circ$  i  $10-20^\circ$ ) te ga nalazimo kod bolesnika s glaukomom zatvorenog kuta. Srednje otvoren kut je stupanj 3 ( $30^\circ$ ) i široko otvoreni kut je stupanj 4 ( $40^\circ$ ). Pacijente sa otvorenošću kuta 0, 1 i 2 svrstavamo u bolesnike sa glaukomom zatvorenog kuta (1).

Tablica 1. Schafferova klasifikacija, 1960.

Shafferova klasifikacija	Modificirana Schafferova klasifikacija
--------------------------	--

Stupanj	Kut između stražnje plohe rožnice i prednje površine periferne šarenice	Vidljive anatomske strukture
0	0°	ne vidi se ni jedna struktura u kutu
1	<10°	vidi se Schwalbeova linija
2	20-10°	vidi se Schwalbeova linija i trabekulum, skleralni greben ne
3	20-35°	vidi se skleralni greben
4	35-45°	vide se sve strukture od Schwalbeove linije do cilijarnog tijela

**Scheieova klasifikacija** koristi se najčešće ukoliko očni kut želimo opisati preko anatomske strukture u njemu. Scheie je vjerovao da su osobe sa stupnjem 3 i 4 u najvećem riziku od obolijevanja od glaukoma zatvorenog kuta.

Tablica 2. Scheieova klasifikacija, 1957.

Scheieova klasifikacija		
Stupanj	Otvorenost	Vidljive anatomske strukture
0	široko otvoreni kut	vidi se cilijarno tijelo
1		nastavci šarenice otežavaju prikaz korijena cilijarnog tijela
2		ne vidi se ništa iza trabekularne mreže
3		ne vidi se ni stražnji dio trabekularne mreže
4	zatvoren kut	ne vidi se nijedna struktura osim Schwalbeove linije

**Spaethova klasifikacija** je najnovija i obuhvaća najviše parametara.

Tablica 3. Spaethova klasifikacija, 1971.

<b>Spaethova klasifikacija</b>			
Insercija korijena šarenice		Konfiguracija periferne šarenice	
A	ispred Schwalbeove linije	s	"steep", prednja strana konveksna
B	iza Schwalbeove linije	r	"regular", ravna
C	na skleralnom grebenu	q	"queer" prednja strana konkavna
D	iza skleralnog grebena	p	"plateau" konfiguracija
E	na cilijarnom tijelu		
Širina kuta		Pigmentacija trabekularne mreže	
Samo prorez		0	nema
10°	plitki kut	1	jedva vidljiva
20°		2	blago vidljiva
30°	široki kut	3	srednje vidljiva
40°		4	gusto vidljiva

#### 3.5.4. FUNDOSKOPIJA

Pregled fundusa oka i PNO jedan je od ključnih koraka u dijagnostici glaukoma. Treba utvrditi postoji li povećana ekskavacija u vertikalnom smjeru i povećan omjer C/D iznad 0.6, što uzrokuje pojavu lučnog skotoma na vidnom polju (2). Napredovanjem bolesti dolazi do sve veće atrofije živčanog i potpornog tkiva, a to se očituje daljnjim povećanjem omjera C/D i promjenama vidnog polja. Ekskavacija postaje sve dublja,



velike krvne žile bivaju potisnute nazalno, izgled PNO je sve bljeđi zbog gubitka mikrocirkulacije, a lamina kribroza sve vidljivija. U terminalnoj fazi glaukoma PNO postaje potpuno blijeda (2).

### **3.5.5. PAHIMETRIJA**

Pahimetrija, odnosno mjerenje debljine rožnice, važna je metoda koja nam omogućuje pravilno tumačenje rezultata mjerenja očnog tlaka. Normalna raspodjela vrijednosti centralne debljine rožnice iznosi  $540 \pm 30 \mu\text{m}$  (18), dok je na periferiji debljina rožnice između 700 i 900  $\mu\text{m}$  (19). Studije su pokazale da rezultati tonometrije kod rožnica debljine manje od 555  $\mu\text{m}$  mogu pokazati lažno nizak IOT te da takvi pacijenti imaju tri puta veći rizik za razvoj glaukoma od pacijenata čija je centralna debljina rožnice veća od 555  $\mu\text{m}$ . Promjene centralne debljine rožnice nakon refraktivnih operacija na rožnici otežavaju interpretaciju Goldmanove aplanacijske tonometrije. Predoperativno mjerenje centralne debljine rožnice pahimetrijom korisno je za pacijente kojima se planira refraktivna kirurgija rožnice (24). Sama pahimetrija postupak je mjerenja debljine rožnice ultrazvukom (kontaktnom) ili optičkom (nekontaktnom) metodom (19).

### **3.5.6. FUNKCIONALNE PRETRAGE – VIDNO POLJE U GLAUKOMU**

Perimetrija je jedna od metoda pomoću kojih ispituje vidno polje. To je jednostavna, neinvazivna tehnika koja procjenjuje stanje periferne mrežnice i živčanih puteva koji njome prolaze. Ponavljanjem perimetrijskog testiranja možemo pratiti progresiju bolesti.

Razdoblje kvantitativne perimetrije započelo je s Goldmannovim perimetrom, a uvođenjem kompjutorske tehnologije 70-ih godina prošlog stoljeća nastaju automatski perimetri *Octopus* perimetar i *Humphrey visual field analyser*. Većina defekata vidnog polja u glaukomu nastaje zbog gubitka živčanih vlakana koji imaju tendenciju širenja defekta do granice horizontalne linije, posebice u nazalnom dijelu vidnog polja te je smještena u tzv. Bjerrumovom području koje je između  $10^\circ$  i  $20^\circ$  od fiksacije temporalno i širi se do između  $2^\circ$  i  $25^\circ$  nazalno te zauzima lučni oblik (lučni skotom) (2).

### **3.5.7. STRUKTURNE PRETRAGE U GLAUKOMU**

U zadnje vrijeme sve se više razvija tehnologija koja omogućava otkrivanje početnih strukturnih oštećenja živčanih vlakana mrežnice. S obzirom na to da strukturna oštećenja prethode funkcionalnim, ishod bolesti uvelike ovisi o vremenu otkrivanja bolesti.

*GDX Nerve Fibre Analyzer* je laserski polarimetar koji mjeri debljinu sloja živčanih vlakana mrežnice mjereći promjene u polarizaciji svjetla.

*Heidelberg retina tomograph* (HRT) je konfokalni skenirajući laserski aparat koji je u mogućnosti kvantitativno odrediti trodimenzionalnu topografiju PNO.

*Optical coherence tomography* (OCT) ili optička koherentna tomografija kvantitativno određuje debljinu živčanih vlakana mrežnice. Topografskim i kvantitativnim parametrima vezanim za PNO dobivenim ovom pretragom, možemo razlikovati normalni i glaukomijski nalaz (2).

## 3.6 LIJEČENJE

Budući da je povišeni IOT jedini čimbenik rizika na koji se može učinkovito djelovati, moderne smjernice u liječenju glaukoma usmjerene su upravo na njegovo snižavanje. Liječenje započinje topičkom medikamentoznom terapijom. Danas se raspolaže lijekovima kojima je cilj smanjenje stvaranja očne vodice i/ili povećanje otjecanja očne vodice kroz trabekularnu mrežu i uveoskleralni put. Ciljna vrijednost intraokularnog tlaka koju želimo postići ovisi o početnoj vrijednosti tlaka prije liječenja, riziku progresije bolesti, stadiju oštećenja vidnog živca te dobi bolesnika. Preporuke su Američkog društva za Oftalmologiju da ciljevi inicijalnog liječenja budu snižavanje tlaka za 25% početne vrijednosti (25).

### 3.6.1. MEDIKAMENTNO LIJEČENJE

U medikamentnoj terapiji danas se od lijekova koriste selektivni i neselektivni  $\beta$ -blokatori,  $\alpha_2$  agonisti, lokalni inhibitori karboanhidraze, analozi prostaglandina i prostamidi. Ukoliko monoterapijom nekim od ovih lijekova nije postignuta kontrola IOT-a, koriste se kombinacije lijekova, a u novije vrijeme na tržištu postoje fiksne kombinacije dvaju lijekova kojima se postiže bolja suradljivost bolesnika i jednostavnost primjene. Većina fiksnih kombinacija sadrži  $\beta$ -blokator koji se kombinira s analogom prostaglandina, inhibitorom karboanhidraze ili adrenergičnim agonistom (24).

Inicijalno liječenje obično počinje monoterapijom analozima prostaglandina ili  $\beta$ -blokatorima. Analozi prostaglandina i prostamidi smanjuju intraokularni tlak na način da smanjuju otpor i povećavaju uveosklerano otjecanje očne vodice (24). Dobro se podnose i primjenjuju jedanput dnevno što pridonosi boljoj suradnji pacijenta.

Mehanizam djelovanja  $\beta$ -blokatora jest taj da se njihovom primjenom smanjuje stvaranje očne vodice. Također se dobro podnose, ali mogu uzrokovati srčane i respiracijske nuspojave (24). Kontraindicirani su u bolesnika s astmom, kroničnom opstruktivnom bolesti pluća, sinus bradikardijom, srčanim blokom (25). Prije su bili prva linija izbora, ali od 1990-ih zamijenili su ih analozi prostaglandina jer su studije pokazale da analozi prostaglandina bolje snižuju intraokularni tlak, a imaju manje sistemnih nuspojava (24).

Inhibitori karboanhidraze smanjuju proizvodnju očne vodice blokadom karboanhidraze, enzima koji je neophodan za proizvodnju očne vodice. Primjenjuju se lokalno i peroralno. Kontraindicirani su u stanjima disbalansa elektrolita, bolesti bubrega i jetre i preosjetljivosti na sulfonamide (2).

Još jedna skupina lijekova koja djeluje povećavanjem otjecanja očne vodice su parasimpatikomimetici i to preko uzdužnih niti cilijarnog mišića. Mogu uzrokovati sistemske nuspojave kao što su crijevni grčevi i bronhospazam, dok lokalno dovode do mioze, pseudomiopije, cilijarnog spazma, cista šarenice i mrežnice (2).

Prilikom napada akutnog glaukoma koriste se osmotici jer su najučinkovitiji u snižavanju očnog tlaka. Potreban je oprez pri primjeni jer povećanim volumenom krvi mogu opteretiti srčani mišić (2).

### **3.6.2. LASERSKO LIJEČENJE**

Kod dijela pacijenata, unatoč maksimalnim dozama lijekova, ne uspije se dostići zadovoljavajuća vrijednost intraokularnog tlaka. Laserski zahvati druga su stepenica u snižavanju IOT-a. Laserskom trabekuloplastikom pospješuje se odvođenje očne vodice kroz trabekularni sustav, dok laserska iridotomija dovodi do otpuštanja pupilarnog bloka i time do snižavanja IOT-a.

#### **LASERSKA IRIDOTOMIJA**

Laserska iridotomija indicirana je u slučajevima kada postoji pupilarni blok. Pri ovom zahvatu cilj je laserskim putem stvoriti perforaciju u šarenici, dovoljno velikoj da bi se riješio pupilarni blok, tj. izjednačio pritisak očne vodice u stražnjoj i prednjoj očnoj sobici. Zahvat se izvodi Nd:YAG laserom ili argonskim laserom. Prolazno povišenje IOT-a najčešća je rana komplikacija nakon primjene lasera. Sat vremena nakon iridotomije dolazi do povišenja IOT-a u otprilike 10% slučajeva glaukoma zatvorenog kuta (27).

#### **LASERSKA TRABEKULOPLASTIKA**

Trabekuloplastiku argonskim laserom (ALT) prvi put su spomenuli Wise and Winter kao način liječenja glaukoma otvorenog kuta. Sam mehanizam djelovanja još nije u potpunosti razjašnjen, ali smatra se da se usmjeravanjem termalne energije direktno u trabekularnu mrežu stvaraju žarišna oštećenja i na taj način stvara komunikaciju

između susjednih struktura ili su pak ta oštećenja posljedica upale koju stvaraju citokini i fagociti te kao rezultat nastaje poboljšanje protoka očne vodice (26).

Selektivna laserska trabekuloplastika (SLT) prvi je put spomenuta 1998. godine te je danas najraširenija i najprihvaćenija laserska terapija za glaukom otvorenog kuta. U usporedbi s ALT, SLT jest manje traumatičan te koristi Q komutirani Nd:YAG laser kojim postiže slične rezultate kao i ALT, ali bez vidljivih oštećenja na trabekularnoj mrežici. Zbog toga se pretpostavlja da SLT djeluje na staničnom nivou koji nije vidljiv ljudskom oku. Iako se laserska trabekuloplastika pokazala učinkovitom u snižavanju očnog tlaka istraživanja su pokazala da dolazi do pada tog efekta tijekom vremena te se procjenjuje da će za 2 godine 50% očiju podvrgnutih SLT-u izgubiti terapijski učinak (25). Može se koristiti kao primarna terapija OAG ili kao dodatni terapijski postupak već postojećoj medikamentnoj terapiji. SLT se pokazao dugoročno isplativije liječenje od klasične terapije lijekovima. Jedna studija izračunala je da je kroz period od 6 godina, ukoliko se liječio samo SLT-om i ponavljao ga svakih 2 godine, pacijent uštedio 207 dolara. Ukoliko bi koristio 2 ili 3 lijeka u terapiji uštedio bi 1669, odnosno 2993 dolara. Nuspojave SLT i ALT su povišenje tlaka u prvih nekoliko sati te prolazna upala (24).

Mikropulsna laserska trabekuloplastika (MLT) je novija laserska metoda koja koristi 810 nm diodu lasera Iridex 1Q810. MLT dostavlja energiju u ponavljajućim mikrosekundnim pulsevima nakon kojih slijedi povremeni period odmaranja koji sprječava nakupljanje toplinske energije. Ne uzrokuje uočljivo koagulativno oštećenje trabekularne mreže (24). Nekoliko studija pokazuje učinkovitost MLT-a. U jednoj od njih, koja je obuhvaćala 20 bolesnika, MLT je bio uspješan u 15 pacijenata (75%) s prosječnim sniženjem intraokularnog tlaka za 20% u 12 mjeseci. Druga studija uspoređivala je uspješnost rezultata liječenja OAG s MLT i SLT. 12 očiju bilo je podvrgnuto MLT-u, a 14 očiju SLT-u. MLT je postigao prosječno smanjenje IOT za 3.9 mmHg, dok je SLT postigao 2.6 mmHg. MLT pokazuje obećavajuće rezultate u ranim kliničkim ispitivanjima te će njegova točna uloga u liječenju OAG tek biti definirana (24).

## **LASERSKA IRIDOPLASTIKA**

Glavna indikacija za primjenu laserske iridoplastike jest iris-plato nakon iridotomije (29). Cilj zahvata jest proširivanje kuta prednje očne sobice i sprječavanje razvoja priraslica u kutu kao i stvaranje uvjeta za primjenu laserske trabekuloplastike (29).

## **CIKLOFOTOKOAGULACIJA**

U uvjetima kada je nemoguće provesti filtracijsku kirurgiju, a očni tlak je jako povišen, ciklofotokoagulacija diodnim ili Nd:YAG laserom ili ciklokrioterapija (smrzavanje cilijarnog tijela). Ciklofotokoagulacija se izvodi jednom od dvije moguće tehnike, a to su transskleralna diodna ciklofotokoagulacija (TCP) ili endoskopska diodna ciklofotokoagulacija (ECP) (24). Cilj ovih zahvata je uništiti cilijarno tijelo i na taj način sniziti vrijednost očnog tlaka (2).

### **3.6.3. KIRURŠKO LIJEČENJE**

Za kirurško liječenje uglavnom se odlučujemo nakon neuspješnog liječenja medikamentnom ili laserskom terapijom. Koristi se u svim oblicima glaukoma. Također, primjećeno je smanjenje broja kirurških liječenja glaukoma diljem svijeta što se može velikim dijelom zahvaliti sve boljoj farmakoterapiji. Jedna je studija pokazala da se broj kirurških zahvata u liječenju glaukoma na području SAD-a smanjio od 1995. do 2004. za 53% (24).

## **PENETRIRAJUĆE OPERACIJE GLAUKOMA**

### **TRABEKULEKTOMIJA**

Filtracijske operacije u kirurgiji glaukoma primjenjuju se kod pacijenata s nekontroliranim intraokularnim tlakom, usprkos maksimalno toleriranoj medikamentoznoj terapiji ili nakon neuspjelih laserskih zahvata trabekuloplastike. Zlatni standard u kirurškom liječenju glaukoma je trabekulektomija, kojom se kreira komunikacija između prednje očne sobice, stražnje očne sobice i subkonjunktivalnog prostora, gdje se u postoperativnom tijeku formira filtracijski mjehurić. Često je praćena ranim i kasnim komplikacijama. Rane komplikacije su koroidalni izljevi, hipotonija, plitka prednja sobica, hifema (26). Dugoročne posljedice su stvaranje ožiljka na mjestu filtracijskog mjehurića i endoftalmitis (26). Kako ne bi došlo do fibroziranja filtracijskog mjehurića i kako bi se poboljšala drenaža očne vodice, intraoperativno se koriste antimetaboliti mitomycin-C i 5-fluorouracil (2).

## **NEPENETRIRAJUĆE OPERACIJE GLAUKOMA**

### **DUBOKA SKLEREKTOMIJA**

Ovom tehnikom otvara se Schlemmov kanal uklanjanjem dubokom korneoskleralnog sloja ispod skleralnog poklopca. Cirkuliranje i protok očne vodice odvija se kroz porozni preostali dio trabekularne mreže, vjerojatno kroz mikropeforacije. Kad se skleralni poklopac vrati, formira se prostor „skleralnog jezerca“. U većini slučajeva, formira se filtracijski jastučić. Dugoročno, vrijednosti IOT-a veće su nego nakon trabekulektomije (29).

### **VISKOKANALOSTOMIJA**

Viskokanalostomija je metoda u kojoj se injicira hijaluronska kiselina u Schlemmov kanal uz disekciju i eksciziju dubokog sloja bjeloočnice. Time se otjecanje očne vodice pospješuje širenjem Schlemmova kanala i kolektorskih kanalića, kao i difuzijom očne vodice iz „skleralnog jezerca“ (30). Većina randomiziranih kliničkih studija pokazala je da sniženje IOT-a nepenetrirajućim operacijama nije tako značajno kao sniženje IOT-a trabekulektomijom (31).

### **KANALOPLASTIKA**

Kanaloplastika je nepenetrirajuća glaukomska operacija koja nije ovisna o filtracijskom jastučiću, a koja kombinira disekciju dvaju poklopaca do trabekulo-Descemetove membrane, kao u viskokanalostomiji, s cirkumferentnom kateterizacijom i viskodilatacijom Schlemmova kanala. Ova metoda indicirana je u slučaju glaukoma primarno otvorenog kuta, zatim pigmentnog i pseudoeksfolijativnog glaukoma, a može se primijeniti kao kombinirani zahvat s operacijom katarakte (32).

### **DRENAŽNI IMPLATANTI**

Uzastopni neuspjesi filtracijskih glaukopskih operacija indikacija su za ugradnju drenažnih glaukopskih implantata, kao i u slučajevima kada se ne očekuje stvaranje dobrog filtracijskog mjehurića zbog opsežnih ožiljkastih promjena spojnice. Također su opcija izbora za tretiranje kompliciranih glaukoma kao što su neovaskularni glaukom, traumatski glaukom, uveitički glaukom, afakni glaukom, glaukom nastao nakon perforativne keratoplastike, nakon pars plana vitrektomije te kod glaukoma dječje dobi.

Pedestih godina prošlog stoljeća počeli su se upotrebljavati implantati s lumenom (cjevčice) u svrhu odvođenja očne vodice iz prednje očne sobice u subkonjunktivalni prostor. Molteno je 1969.godine na tu cjevčicu stavio pločicu kojoj je cilj bio povećati područje filtracije. Takva drenažna cijev s pločicom za filtraciju osnova je današnjih, suvremenih drenažnih sistema u kirurgiji glaukoma, a to su: Molteno implantant, Baerveldt implantant, Krupin valvula implantant i Ahmed valvula implantant. Ahmed valvula i Krupin valvula u sebi imaju integriran mehanizam koji održava rezidualni intraokularni tlak kako bi se izbjegla česta rana postoperativna komplikacija – postoperativna hipotonija, koja zatim dovodi do plitke prednje sobice, dekompenzacije rožnice, ablacije žilnice i subhorioidalnog krvarenja. Kako bi se izbjegle te komplikacije, kod Molteno i Baerveldt sistema cijev je privremeno zatvorena, a otvori se kad počne formiranje subkonjunktivalnog mjehurića. Nakon 1. do 4. mjeseca u postoperativnom tijeku može doći do fibroziranja subkonjunktivalnog mjehurića, a time i do povišenja intraokularnog tlaka (13). Takve komplikacije liječe se masažom bulbusa i aplikacijom antimetabrita 5- fluorouracila subkonjunktivalno (33).



## 4. ZAKLJUČAK

Glaukom je bolest koja se smatra jednom od vodećih uzroka sljepoće u svijetu. Incidencija i prevalencija glaukoma bilježi stalni porast. U početku bolesti promjene na očima su asimptomatske, posebice kod primarnog glaukoma otvorenog kuta te se ne mogu dijagnosticirati sve do pojave funkcionalnih promjena, kao što su pojava skotoma u vidnom polju. Predstavlja velik javnozdravstveni problem zbog asimptomatskog početka bolesti, podmukle progresije, posljedično tome zakašnjele dijagnostike, ireverzibilnog gubitka vida, neatraktivnih terapijskih mogućnosti i slabije suradljivosti bolesnika. S obzirom na to da je rana dijagnoza glaukoma ključna za uspješno liječenje i očuvanje vidnog polja, potrebno je obavljati probire. Ispitivanje vidnog polja (VP) i optičke koherentne tomografije (OCT) ima važnu ulogu u dijagnosticiranju glaukoma i praćenju progresije bolesti. Perimetrija, kao najraširenija dijagnostička pretraga glaukoma, evaluirajući vidno polje, od primarne je važnosti u procjeni napredovanja promjena kod nastanka glaukoma. Ispituje granice vidnog polja i postojanje ispada u njemu. Terapijski pristup određujemo individualno ovisno o kojoj vrsti glaukoma je riječ, ali uglavnom se inicijalno liječenje počinje farmakoterapijom. Širenje svjesnosti o posljedicama nedijagnosticiranog i neliječenog glaukoma i prijetećoj pandemiji trebaju uključivati daljnji razvoj u organizaciji zdravstvene zaštite, veću involviranost oftalmologa, liječnika opće medicine, drugih zdravstvenih djelatnika, političara i medija u preventivne programe te podizati svijest samih bolesnika i pučanstva općenito o važnosti i potrebi zaštite vida i mogućnosti korištenja svih dostupnih programa koje im pruža zdravstvena zaštita.

## 5. ZAHVALE

Zahvaljujem svojoj mentorici, prim.dr.sc. Sonji Jandroković, na pruženoj mogućnosti izrade diplomskog rada kao i na pomoći i susretljivosti koju sam dobila pri pisanju rada.

Hvala i svim profesorima koji su me tijekom ovog studija nebrojeno puta nadahnuli svojim znanjem i radom.

Posebno hvala mojim prijateljima što su uvijek tu za mene i što su mi studentske dane učinili ugodnima.

I na kraju, neizmjereno hvala mojoj obitelji na bezuvjetnoj ljubavi i podršci.

## 6. LITERATURA

1. Flaxman SR, Bourne RRA, Resnikoff S, et al. Global causes of blindness and distance vision impairment 1990-2020: a systematic review and meta-analysis. *Lancet Glob Health*. 2017;5(12):e1221-e1234.
2. Cerovski i sur. Oftalmologija i optometrija. U: Smiljka Popović Suić,ur. Glaukom. Zagreb: Stega tisak; 2015. Str. 139-152
3. Solebo AL, Teoh L, Rahi J. Epidemiology of blindness in children [published correction appears in Arch Dis Child. 2017 Oct;102(10):995]. *Arch Dis Child*. 2017;102(9):853-857.
4. Gilbert C, Foster A. Blindness in children: control priorities and research opportunities. *Br J Ophthalmol*. 2001 Sep;85(9):1025-7.
5. Kyari F, Abdull MM, Bastawrous A, Gilbert CE, Faal H. Epidemiology of glaucoma in sub-saharan Africa: prevalence, incidence and risk factors. *Middle East Afr J Ophthalmol*. 2013 Apr-Jun;20(2):111-25.
6. Tham YC, Li X, Wong TY, Quigley HA, Aung T, Cheng CY. Global prevalence of glaucoma and projections of glaucoma burden through 2040: a systematic review and meta-analysis. *Ophthalmology*. 2014 Nov;121(11):2081-90.
7. trahom. *Hrvatska enciklopedija, mrežno izdanje*. Leksikografski zavod Miroslav Krleža, 2021.
8. Burr SE, Camara B, Oluwalana C i sur. Does azithromycin given to women in labour decrease ocular bacterial infection in neonates? A double-blind, randomized trial. *BMC Infect Dis* 2017; 17:799.
9. West SK, Moncada J, Munoz B i sur. Is there evidence for resistance of ocular Chlamydia trachomatis to azithromycin after mass treatment for trachoma control? *J Infect Dis* 2014; 210:65–71.
10. Weinreb RN, Aung T, Medeiros FA. The pathophysiology and treatment of glaucoma: a review. *Jama*. 2014;311(18):1901–11.
11. Schuster AK, Erb C, Hoffmann EM, Dietlein T, Pfeiffer N. The Diagnosis and Treatment of Glaucoma. *Dtsch Arztebl Int*. 2020 Mar 27;117(13):225-234.

12. Katz J, Gilbert D, Quigley HA, Sommer A. Estimating progression of visual field loss in glaucoma. *Ophthalmology* 1997;104(6):1017-25.
13. Novak-Lauš K. Analiza kvalitativnih i kvantitativnih svojstava dermatoglifa digitopalmarnog kompleksa u bolesnika s primarnim glaukomom otvorenog kuta. (Doktorska disertacija). Zagreb: Medicinski fakultet, 2004.
14. McMonnies CW. Glaucoma history and risk factors. *J Optom.* 2017;10(2):71-78. doi:10.1016/j.optom.2016.02.003
15. Song BJ, Aiello LP, Pasquale LR. Presence and Risk Factors for Glaucoma in Patients with Diabetes. *Curr Diab Rep.* 2016;16(12):124.
16. Quigley HA. Number of people with glaucoma worldwide. *Br J Ophthalmol.* 1996;80(5):389–93.
17. Green J, Siddall H, Murdoch I. Learning to live with glaucoma: a qualitative study of diagnosis and the impact of sight loss. *Soc Sci Med.* 2002 Jul; 55(2):257-67.
18. Europsko glaukopsko društvo. Terminologija i smjernice za glaukom. 4. izd. Zagreb, 2014.
19. Bušić M, Elabjer Kuzmanović B, Bosnar D. *Seminaria Ophthalmologica.* 3. izd. Osijek Zagreb: Cerovski d.o.o.; 2014.
20. Hamard P. Clinical key points. Gonioscopy. *J Fr Ophtalmol.* 2007;30(5 Pt 2):3S43–6.
21. Friedman DS, He M. Anterior Chamber Angle Assessment Techniques. *Surv Ophthalmol.* 2008;53(3):250–73.
22. Bernardo WM. Angle-closure glaucoma : diagnosis method : 2014;60(3):192–5.
23. Mandić Z i sur. *Oftalmologija.* 1. izd. Zagreb: Medicinska naklada; 2014.
24. Conlon R, Saheb H, Ahmed II. Glaucoma treatment trends: a review. *Can J Ophthalmol.* 2017;52(1):114-124.
25. AAO. American Academy of Ophthalmology Glaucoma Panel, Primary Open Angle Glaucoma San Francisco, CA: AAO PPP Glaucoma Panel, Hoskins Center for Quality Eye Care; 2010.

26. Cohen LP, Pasquale LR. Clinical characteristics and current treatment of glaucoma. *Cold Spring Harb Perspect Med.* 2014;4(6):a017236
27. Jiang Y, Chung DS, Foster PJ i sur. Immediate changes in intraocular pressure after laser peripheral iridotomy in primary angle-closure suspects. *Ophthalmology* 2012;119(2):283-8.
28. Ritch R, Tham CC, Lam DS. Argon laser peripheral iridoplasty(ALPI):an update. *Surv Ophthalmol* 2007;52(3):279-88.
29. Roy S, Mervmoud A. Deep sclerectomy *Dev Ophthalmol* 2012;50:29-36.
30. Kobayashi H, Kobayashi K. Randomized comparison of the intraocular pressure – lowering effect of phacotrabeculectomy and phacotrabeculectomy. *Ophthalmology* 2007;114(5):909-14.
31. Gilmour DF, Manners TD, Devonport H i sur. Visco canalostomy versus trabeculectomy for primary open angle glaucoma : 4-year prospective randomized clinical trial. *Eye(Lond)*2009;23(9):1802-7.
32. Grieshaber MC. Ab externo Schlemm' canal surgery:visco canalostomy and canaloplasty. *Dev Ophthalmol* 2012;50:109-24.
33. Schmidt W, Kastner C, Sternberg K i sur. New concepts for glaucoma implants controlled aqueous humor drainage, encapsulation prevention and local drug delivery. *Curr Pharm Biotechnol* 2013;14(1):98-111.

## 7. ŽIVOTOPIS

### **Osobni podaci**

**Ime i prezime:** Monika Vidić

**Datum i mjesto rođenja:** 19.08.1995. ;

Zagreb, Republika Hrvatska

**Kontakt :** mobitel: +385 98 139 0525

e-mail: monika.vidic99@gmail.com

### **Obrazovanje:**

2015. – 2021. Medicinski fakultet Sveučilišta u Zagrebu

2010. – 2014. 1.gimnazija, Zagreb

2002. – 2010. OŠ Ive Andrića, Zagreb

### **Dodatno obrazovanje:**

Škola stranih jezika Vodnikova

### **Dodatne aktivnosti:**

Pasivno sudjelovanje na kongresima Cross14 i Cross15

Autorska aktivnost u časopisu Medicinskog fakulteta „Medicinar“

### **Osobne vještine:**

Jezici : Aktivno služenje naprednim engleskim jezikom, položena B2 razina

Pasivno služenje njemačkim i španjolskim jezikom

Rad na računalu: Poznavanje rada i korištenje svih MS Office programa

Vozačka dozvola B kategorije