

Medikamentozno liječenje mioma maternice

Vurušić, Anja

Master's thesis / Diplomski rad

2021

Degree Grantor / Ustanova koja je dodijelila akademski / stručni stupanj: **University of Zagreb, School of Medicine / Sveučilište u Zagrebu, Medicinski fakultet**

Permanent link / Trajna poveznica: <https://um.nsk.hr/um:nbn:hr:105:542974>

Rights / Prava: [In copyright](#)/[Zaštićeno autorskim pravom.](#)

Download date / Datum preuzimanja: **2024-07-30**



Repository / Repozitorij:

[Dr Med - University of Zagreb School of Medicine Digital Repository](#)



SVEUČILIŠTE U ZAGREBU

MEDICINSKI FAKULTET

Anja Vurušić

Medikamentozno liječenje mioma maternice

Diplomski rad



Zagreb, 2021.

Ovaj diplomski rad izrađen je u KBC-u Zagreb – Klinika za ženske bolesti i porode Medicinskog fakulteta Sveučilišta u Zagrebu, pod vodstvom prof. dr. sc. Marine Šprem Goldštajn i predan je na ocjenu u akademskoj godini 2020./2021.

SADRŽAJ

SAŽETAK

SUMMARY

1. UVOD.....	1
2. EPIDEMIOLOGIJA.....	3
3. ETIOLOGIJA I PATOFIZIOLOGIJA	4
3. 1. ESTROGEN I PROGESTERON	4
3. 2. FAKTORI RASTA	5
3. 3. GENETSKI FAKTORI	5
4. ČIMBENICI RIZIKA.....	6
4. 1. MENARHA I MENOPAUZA	6
4. 2. PARITET	6
4. 3. RASA	6
4. 4. ANTROPOMETRIJSKE KARAKTERISTIKE.....	7
4. 5. TJELESNA AKTIVNOST	7
4. 6. PUŠENJE.....	7
4. 7. ALKOHOL I KOFEIN	7
4. 8. PREHRANA.....	7
4. 9. ORALNI KONTRACEPTIVI	8
4. 10. OSTALI POTENCIJALNI ČIMBENICI RIZIKA:	8
5. KLINIČKA SLIKA.....	9
5.1. SIMPTOMI	9
5.2. MIOMI I TRUDNOĆA	10
6. DIJAGNOZA.....	11
6.1. DIFERENCIJALNA DIJAGNOZA TVORBE U MATERNICI:.....	12
7. LIJEČENJE	13
7. 1. EKSPETATIVNO LIJEČENJE.....	13
7. 2. MEDIKAMENTOZNO LIJEČENJE.....	13
7. 2. 1. NEHORMONSKO MEDIKAMENTOZNO LIJEČENJE	13
7. 2. 1. 1. NESTEROIDNI PROTUUPALNI LIJEKOVI (NSAIDs).....	13
7. 2. 1. 2. TRANEKSAMIČNA KISELINA.....	13

7. 2. 1. 3. VITAMIN D	14
7. 2. 2. HORMONSKO MEDIKAMENTOZNO LIJEČENJE.....	14
7. 2. 2. 1. KOMBINIRANI ORALNI KONTRACEPTIVI.....	14
7. 2. 2. 2. LEVONORGESTREL – IUD.....	14
7. 2. 2. 3. INHIBITORI AROMATAZE	14
7. 2. 2. 4. GnRH ANALOZI	15
7. 2. 2. 5. ANTIPROGESTINI.....	16
7. 2. 2. 6. SELEKTIVNI MODULATORI RECEPTORA PROGESTERONA (SPRMs).....	16
7. 2. 2. 7. SELEKTIVNI MODULATORI ESTROGENSKIH RECEPTORA.....	17
7. 2. 2. 8. DANAZOL	17
7. 2. 2. 9. GESTRINON	17
7. 3. OPERATIVNO LIJEČENJE.....	18
7. 3. 1. MIOMEKTOMIJA.....	18
7. 3. 2. HISTEREKTOMIJA.....	19
7. 3. 3. LAPAROSKOPSKA KRIOMIOLIZA I TERMOKOAGULACIJA.....	19
7. 4. NOVE METODE.....	20
7. 4. 1. EMBOLIZACIJA UTERINE ARTERIJE	20
7. 4. 2. LAPAROSKOPSKI ASISTIRANA MIOMEKTOMIJA S OKLUZIJOM UTERINE ARTERIJE.....	20
7. 4. 3. ULTRAZVUČNA TERAPIJA MIOMA VOĐENA MAGNETSKOM REZONANCOM	21
8. ZAKLJUČAK	22
9. ZAHVALE	23
10. LITERATURA	24
11. ŽIVOTOPIS.....	29

SAŽETAK

Medikamentozno liječenje mioma maternice

Anja Vurušić

Miomi su benigni tumori glatkih mišića maternice. Predstavljaju najčešće tumore maternice kao i najčešće tumore zdjelice. Incidencija mioma kreće se od 20 do 80% u žena reproduktivne dobi, s vrhuncem između 45. i 49. godine života. Često su asimptomatski, a kada uzrokuju simptome mogu imati značajan utjecaj na kvalitetu života. Simptomi ovise o broju mioma, njihovoj veličini i lokalizaciji te se najčešće javljaju u obliku abnormalnih krvarenja iz maternice praćeni bolovima i simptomima vezanim uz pritisak mioma na okolne strukture.

Pri donošenju odluke o terapijskom izboru, u obzir se uzimaju dob pacijentice, simptomi, veličina i lokalizacija mioma, a najvažniji čimbenik je želja pacijentice za očuvanjem reproduktivnog potencijala. Danas je dostupno operativno i medikamentozno liječenje te razne nove intervencijske tehnike. Medikamentozno liječenje danas se, u pravilu, koristi za preoperativno smanjenje volumena mioma, a radi njihovog lakšeg uklanjanja i smanjenja intraoperativnih i postoperativnih komplikacija, te za kontrolu abnormalnih i obilnih krvarenja iz maternice. Razlikujemo nehormonsko i hormonsko medikamentozno liječenje mioma. Od nehormonskih preparata koriste se nesteroidni protuupalni lijekovi, traneksamična kiselina i vitamin D. U hormonskom liječenju koriste se oralna hormonska kontracepcija, maternični uložak koji otpušta levonorgestrel, gestagen treće generacije, inhibitori aromataze, GnRH agonisti i antagonisti, te selektivni modulatori progesteronskih i estrogenskih receptora. Njihovom primjenom moguće je odgoditi ili izbjeći operativni zahvat, što je za mnoge žene veoma važno kako bi se očuvao njihov reproduktivni potencijal, te istovremeno umanjiti ili ukloniti simptome i time poboljšati kvalitetu života.

Liječenje mioma maternice treba biti prilagođeno svakoj pacijentici individualno, a pri tome je najvažnije uzeti u obzir želju pacijentica za očuvanjem reproduktivnog potencijala. Kako bi se kvaliteta života pacijentica poboljšala i očuvala mogućnost za trudnoću, potrebno je i dalje razvijati spoznaje o medikamentoznoj i minimalno invazivnoj terapiji mioma.

Ključne riječi: miomi maternice, abnormalna krvarenja iz maternice, medikamentozno liječenje

SUMMARY

Drug treatment of uterine fibroids

Anja Vurušić

Fibroids are benign tumors of the smooth muscles of the uterus. They represent the most common uterine tumors as well as the most common pelvic tumors. The incidence of fibroids ranges from 20 to 80 % in women of reproductive age, with a peak between 45 and 49 years of age. They are often asymptomatic, and when they cause symptoms they can have a significant impact on the quality of life. Symptoms depend on the number of fibroids, their size and location, and most often occur in the form of abnormal uterine bleeding accompanied by pain and symptoms related to the pressure of fibroids on the surrounding structures.

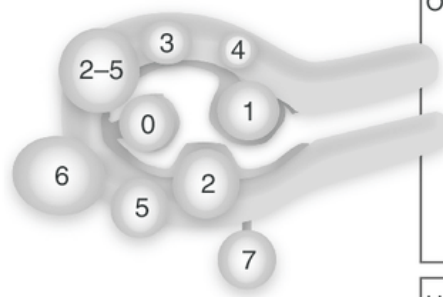
When deciding on a therapeutic choice, the patient's age, symptoms, size and location of fibroids are taken into account, and the most important factor is patient's desire to preserve reproductive potential. Today, surgical and medical treatment, and various new intervention techniques are available. Drug treatment is used to preoperatively reduce the volume of fibroids, and to facilitate their removal and reduction of intraoperative and postoperative complications, and to control abnormal and profuse uterine bleeding. We distinguish between non-hormonal and hormonal drug treatment of fibroids. Non-hormonal preparations include nonsteroidal anti-inflammatory drugs, tranexamic acid and vitamin D. Oral hormonal contraception, levonorgestrel-releasing intrauterine device, aromatase inhibitors, GnRH agonists and antagonists, and selective progesterone and estrogen receptor modulators are used in hormonal treatment. By using them, it is possible to delay or avoid surgery, which is very important for many women in order to preserve their reproductive potential, and at the same time to reduce or eliminate symptoms and thus improve the quality of life.

Treatment of uterine fibroids should be individualized, and the most important thing is to take into account the patient's desire to preserve their reproductive potential. In order to improve patient's quality of life and to preserve the possibility of pregnancy, it is necessary to develop knowledge about medical and minimally invasive therapy of fibroids.

Key words: uterine fibroids, abnormal uterine bleeding, drug treatment

1. UVOD

Miomi (lejomomi) su benigni tumori glatkih mišića smješteni u miometriju maternice. To su najčešći benigni tumori maternice i najčešći tumori zdjelice uopće (1). Incidencija se kreće između 20 i 80% u žena reproduktivne dobi (2). Zbog visoke incidencije, miomi su veliki zdravstveni i socijalni problem. Najčešće su asimptomatski, no u nekih žena javljaju se ozbiljni simptomi koji imaju značajan utjecaj na kvalitetu života. Neki od čestih simptoma su obilno i iregularno menstrualno krvarenje s posljedičnom anemijom, bol u zdjelici i dismenoreja (3). Budući da su u većini slučajeva asimptomatski, često se otkriju slučajno prilikom sistematskih pregleda, kontrolnih ginekoloških pregleda i ultrazvuka. Tipično se prezentiraju kao okrugla, dobro ograničena masa unutar miometrija maternice, često su multipli, a mogu biti veličine od nekoliko milimetara do čak i više od 20 cm u promjeru. Etiologija je uglavnom nepoznata, no poznato je da su miomi hormonski ovisni tumori, vrlo rijetki prije menarhe, česti tijekom reproduktivnog razdoblja žene s regresijom nakon menopauze (2,4).



SM - Submucosal	0	Pedunculated intracavitary
	1	>50% intramural
	2	≥50% intramural
O - Other	3	Contacts endometrium; 100% intramural
	4	Intramural
	5	Subserosal ≥50% intramural
	6	Subserosal <50% intramural
	7	Subserosal pedunculated
	8	Other (specify e.g., cervical, parasitic)
Hybrid leiomyomas	2-5	Submucosal and subserosal, each with less than half the diameter in the endometrial and peritoneal cavities, respectively.

Slika 1. Subklasifikacija mioma. Preuzeto s:

https://www.researchgate.net/figure/Uterine-fibroid-subclassification-within-the-FIGO-abnormal-uterine-bleeding_fig1_267753739

Miomi se dijele na intramuralne, submukozne i subserozne. Najčešći su intramuralni miomi, smješteni u zidu maternice. Submukozni miomi smješteni su ispod endometrija i mogu deformirati šupljinu maternice te često rezultiraju abnormalnim menstrualnim krvarenjima, dok se subserozni miomi nalaze ispod seroze maternice. Njihov rast uzrokuje deformaciju vanjske konture maternice i, ovisno o lokaciji, mogu uzrokovati pritisak na mokraćni mjehur, rektum i uretere (1). Danas se primjenjuje i nova FIGO subklasifikacija mioma maternice. (Slika 1.)

2. EPIDEMIOLOGIJA

Miomi su najčešći benigni tumori maternice. Učestalost mioma raste s dobi tijekom reproduktivnog razdoblja žene, dosežući vrhunac između 45. i 49. godine, a smanjuje se u postmenopauzalnom razdoblju (5). Incidencija mioma je 2-3 puta veća u žena crne rase. Gotovo 70% žena bijele rase i 80% žena crne rase će do 50. godine života imati barem jedan miom, a teški simptomi razvit će se u 15-30% žena. Miomi, kod žena crne rase, su prilikom dijagnosticiranja značajno veći, dijagnosticirani su u ranijoj dobi te su karakterizirani težim simptomima nego što je to slučaj kod žena bijele rase (6). Iako su miomi benigni tumori, zbog teških simptoma koje mogu uzrokovati, veliki su problem zdravstvenim sustavima diljem svijeta u smislu troškova i značajnog utjecaja na zdravlje i kvalitetu života žena.

3. ETIOLOGIJA I PATOFIZIOLOGIJA

Miomi maternice su monoklonalni, hormonski regulirani tumori koji nastaju iz glatkih mišića tkiva maternice. Histološki, to su benigne neoplazme sastavljene od promijenjenih stanica glatkih mišića u obilju ekstracelularnog matriksa. Važna karakteristika mioma je njihova ovisnost o estrogenu i progesteronu, dok je aktivnost jajnika esencijalna za njihov rast te se većina mioma smanji tijekom postmenopauzalnog razdoblja (6).

3. 1. ESTROGEN I PROGESTERON

Veća učestalost mioma tijekom reproduktivne dobi ukazuje na ulogu estrogena i progesterona u poticanju rasta mioma. Poznato je da estrogen stimulira rast mioma putem alfa estrogenskih receptora. Glavna uloga estrogena i estrogenskih receptora u rastu mioma je u tome što omogućavaju tkivu da reagira na progesteron inducirajući ekspresiju receptora za progesteron. U usporedbi s normalnim miometrijem, stanice glatkih mišića mioma pokazuju povećanu ekspresiju receptora steroidnih hormona, faktora rasta i njihovih receptora, od kojih je većina regulirana estrogenom. Koncentracije cirkulirajućih spolnih hormona jednake su kod žena s i bez mioma maternice, no koncentracije estrogena su više u tkivu mioma. Tome doprinosi i aromataza, enzim koji konvertira testosteron i androstendion u estrogen. Aromataza i ekspresija receptora estrogena viši su u tkivu mioma nego u normalnom nepromijenjenom miometriju (5).

Progesteron stimulira proliferaciju stanica, potiče akumulaciju ekstracelularnog matriksa i hipertrofiju stanica. Proliferacija mioma također je veća u postmenopauzalnih žena na kombiniranoj terapiji estrogenom i progesteronom, u usporedbi sa ženama koje primaju samo estrogen. Ulogu progesterona u rastu mioma podupiru i istraživanja vezana uz liječenje mioma inhibitorima progesterona (5).

Osim spolnih hormona jajnika, na rast i razvoj mioma maternice utječu i drugi brojni čimbenici, na primjer gentske promjene u miometriju, faktori rasta, citokini i ekstracelularni matriks. Pronađene su brojne somatske mutacije, posebno one koje su povezane s povećanjem veličine mioma (7).

3. 2. FAKTORI RASTA

Ekspresija različitih faktora rasta veća je u tkivu mioma nego što je to u normalnom miometriju. Vaskularni endotelni faktor rasta-A (VEGF-A) ima važnu ulogu u angiogenezi što je bitno za proliferaciju stanica i rast tumora. Ekspresija VEGF-a pod utjecajem je estrogena i progesterona te je viša u mioma nego u normalnom miometriju. Također, faktori rasta fibroblasta, insulin-like growth factor-1 i IGF-1 stimuliraju proliferaciju miocita (5).

3. 3. GENETSKI FAKTORI

Žene čijim su rođakinjama u prvom koljenu dijagnosticirani miomi maternice, imaju povećan rizik za razvoj mioma, a jednojajčani blizanci imaju veću podudarnost za miome nego dvojajčani blizanci. Čak do 50% mioma sadrži citogenetičke alteracije, uključujući trisomiju kromosoma 12, deleciju dugog kraka kromosoma 7, preslagivanje 12q15 i mutacije u *MED12* i *HMGA2* genima. Također, postoje dokazi o postojanju populacije stanica s karakteristikama matičnih stanica, koje se mogu izolirati iz normalnog miometrija i tkiva mioma. Mutacijama u takvim stanicama može doći do abnormalnog dijeljenja miocita što kao posljedicu ima razvoj mioma (4,5).

4. ČIMBENICI RIZIKA

Iako nema puno spoznaja o točnoj etiologiji mioma, dobro su poznati čimbenici rizika koji potiču rast i razvoj mioma. Neki od njih su dob, rana menarha, nuliparitet, prehrana, pretilost, povijest hipertenzije, rasa i vremensko razdoblje od posljednjeg porođaja (8,9).

4. 1. MENARHA I MENOPAUZA

Žene s ranom menarhom i/ili kasnom menopauzom u prosjeku biti će veći dio života izložene ovulatornim ciklusima. Budući da je mitotička aktivnost miometrija najveća tijekom lutealne faze menstrualnog ciklusa, dulja izloženost ciklusima očekivano povećava rizik za razvoj mioma maternice (5).

4. 2. PARITET

U mnogim istraživanjima (10,11) primijećeno je da žene koje su rodile imaju manji rizik za razvoj mioma maternice. Rizik u žena koje su rodile manji je za 20 – 50 % i smanjuje se s brojem rođene djece (10, 12). Čini se da spontani pobačaji ili nekompletne trudnoće nisu povezani s rizikom za razvoj mioma. Sve to govori u prilog zaštitnim učincima trudnoće. Iako točan mehanizam još nije razjašnjen, postoji nekoliko teorija. Neke od njih govore o promjenama endokrinog profila nakon prve ili druge trudnoće te smanjenju estrogenskih receptora u tkivu miometrija tijekom trudnoće. Druge govore o smanjenju rizika za razvoj mioma preko nehormonalnih mehanizama, kao što su redukcija citoplazme glatkih mišića tijekom postpartalnog perioda što posljedično može rezultirati eliminacijom ili smanjenjem veličine mioma. Postoje i naznake da prva trudnoća u kasnijoj dobi i kraće vrijeme nakon zadnje trudnoće također doprinose manjem riziku nastanka i rasta mioma (13).

4. 3. RASA

Rasa je važan rizični čimbenik za razvoj mioma. U žena crne rase incidencija mioma maternice do dobi od 35 godina iznosi 60% i raste do više od 80% do dobi od 50 godina, a u žena bijele rase ona iznosi 40% do dobi od 35 godina i 70% u dobi do 50. godine. Uzrok tome je nepoznat, ali se pretpostavlja da ove razlike u incidenciji nastaju zbog razlike u ekspresiji gena (14). Žene bijele rase razvijaju simptome oko tridesete godine života, dok su simptomi u žena crne rase teži i javljaju 4-6 godina

ranije (15). U žena bijele rase također je opažen sporiji rast mioma nego što je to u žena crne rase (16).

4. 4. ANTROPOMETRIJSKE KARAKTERISTIKE

Povećani indeks tjelesne mase (ITM, engl. BMI) blago povećava rizik za razvoj mioma. Viši ITM povezan je sa manjom razinom cirkulirajućih spolnih hormona koji vežu globulin te je potencijalno povećana bioraspoloživost cirkulirajućih estrogena i androgena u žena koje imaju prekomjernu tjelesnu masu ili su pretile (5).

4. 5. TJELESNA AKTIVNOST

Podaci iz istraživanja o utjecaju tjelesne aktivnosti na razvoj mioma nisu jednoglasni, no naginju tome da tjelesna aktivnost ima protektivan učinak. Takav učinak mogao bi biti posredovan nižom razinom estrogena u lutealnoj fazi u žena sa pojačanom fizičkom aktivnosti (5).

4. 6. PUŠENJE

U nekim istraživanjima pokazalo se kako je rizik za razvoj mioma 20-50 % veći u žena koje puše ili su pušile u prošlosti u usporedbi sa ženama koje nikada nisu pušile (5,12,17). Neke tvari koje sadrži cigareta mogu povećati učinke estrogena na tkivo maternice te na taj način poticati proliferaciju stanica. S druge strane, dio istraživanja govori o tome kako neke sastavnice duhana mogu inhibirati aromatazu te preokrenuti metabolizam estradiola prema manje potentnim oblicima estrogena, pa pušenje može imati protektivan učinak na razvoj mioma maternice (18,19).

4. 7. ALKOHOL I KOFEIN

Postoji skromno povećanje rizika od razvoja mioma povezano s unosom alkohola. Konzumacija kave i kofeina povezani su s povišenim razinama estradiola rane folikularne faze i mogu poticati proizvodnju spolnih hormona te u osoba koje konzumiraju više od tri šalice kave na dan i više od 500 mg kofeina na dan postoji veći rizik za razvoj mioma (5).

4. 8. PREHRANA

Povećani unos voća i povrća te konzumacija mlijeka i mliječnih proizvoda povezani su s manjim rizikom za razvoj mioma maternice, dok s druge strane crveno meso i

zasićene masne kiseline konzumirane u većim količinama povećavaju rizik za razvoj mioma (5,20).

4. 9. ORALNI KONTRACIPTIVI

Povezanost uporabe oralnih kontraceptiva i razvoja mioma maternice još nije u potpunosti razjašnjena. Neka istraživanja pokazala su smanjeni, a neka povećani rizik od razvoja mioma u žena koje koriste oralne kontraceptive. Uglavnom se spominje blago povećani rizik kod žena koje su počele s upotrebom oralnih kontraceptiva u ranijoj dobi (prije 17. godine života). Uporaba malih doza oralnih kontraceptiva nije kontraindicirana u žena s miomima i ne uzrokuje njihov rast, unatoč poznatoj hormonskoj ovisnosti mioma (5,11).

4. 10. OSTALI POTENCIJALNI ČIMBENICI RIZIKA:

Ostali potencijalni čimbenici rizika za razvoj mioma maternice su demografske karakteristike, povišeni krvni tlak i okolišni zagađivači.

Demografske karakteristike

Žene kojima su dijagnosticirani miomi maternice češće su udane, boljeg su socioekonomskog statusa te imaju viši stupanj obrazovanja. Ova povezanost vjerojatno se može objasniti lakšim pristupom uslugama zdravstvene zaštite i prilikom za detekciju mioma maternice (5,18).

Povišeni krvni tlak

Hipertenzija je proaterogeno stanje koje povećava rizik za razvoj mioma i rast u glatkim mišićima maternice, slično aterosklerotskim promjenama u glatkim mišićima arterija. Visoki krvni tlak može uzrokovati ozljedu stanica glatkih mišića i/ili otpuštanje citokina što uzrokuje povećanje rizika za nastanak mioma (9).

Okolišni zagađivači

Okolišni zagađivači mogu utjecati na rizik od razvoja mioma preko mnogih mehanizama, uključujući i endokrinu disrupciju. Ftalat, bisfenol, poliklorirani bifenil povećavaju rizik za razvoj mioma maternice (21,22,23).

5. KLINIČKA SLIKA

5.1. SIMPTOMI

Simptomi mioma pretežito ovise o njihovoj veličini, broju i smještaju. Može postojati samo jedan predominantan miom ili mnogo manjih mioma raspoređenih difuzno po maternici. Vrlo veliki miomi mogu uzrokovati povećanje maternice do veličine kakva je u 6. ili 7. mjesecu trudnoće. Simptomi najviše ovise o lokalizaciji mioma unutar tijela maternice, ovisno o tome je li tumor submukozan, intramuralan ili subserozan. Submukozni miomi koji se šire u šupljinu maternice najviše utječu na integritet i funkcijumiometrija, implantaciju i kapacitet miometrija za kontrakciju i zaustavljanje menstrualnog krvarenja iz krvnih žila endometrija. Iz tog razloga, čak i mali submukozni miomi mogu uzrokovati obilno, iregularno i produljeno krvarenje koje može rezultirati anemijom. Krvarenja popraćena bolovima (dismenoreja), također mogu biti posljedica postojanja mioma. Submukozni i intramuralni miomi često mogu uzrokovati i neplodnost, ponavljajuće spontane pobačaje, abnormalnu placentaciju (npr. placenta previa), malprezentacije fetusa, preuranjeni porođaj, potrebu za carskim rezom i postpartalno krvarenje (8,14). Miomi maternice uzrok su neplodnosti u 1 do 2,4 % neplodnih žena. Miomi mogu uzrokovati neplodnost opstrukcijom jajovoda narušavajući transport spolnih stanica. Ključan faktor najvjerojatnije je iskrivljenje šupljine endometrija, što uzrokuje abnormalnu prijemчивost endometrija, promjene hormonalnog miljea i razvoja endometrija (6,7). Subserozni miomi, koji rastu prema peritonealnoj šupljini, pritiskom mogu izazvati nelagodu ili bol u području zdjelice s posljedičnim negativnim učincima na mikciju, pokrete crijeva i seksualne odnose i uzrokovati polakisuriju, urinarnu inkontinenciju, opstipaciju ili dispareuniju. Neovisno o njihovoj veličini i lokaciji, miomi mogu izazvati parakrine molekularne učinke na promjenjenom endometriju te tako izazvati nepravilna i jaka krvarenja ili poremećaje implantacije (8).

5.2. MIOMI I TRUDNOĆA

Incidencija mioma u trudnoći kreće se od 0,1 do 10,7% trudnoća. Za vrijeme trudnoće, miomi mogu ubrzano rasti i uzrokovati jake bolove. Međutim, nakon urednog vaginalnog poroda, zamijećena je regresija mioma u 72% žena, s redukcijom volumena preko 50% u razdoblju između rane gestacije i 3-6 mjeseci nakon poroda. Do komplikacija dolazi u 10-40% trudnoća s miomima. Miomi mogu pridonijeti pobačaju, potrebi rađanja putem carskog reza, preuranjenom porođaju, malprezentaciji fetusa i postpartalnom krvarenju. Ostale, manje česte, komplikacije uključuju bolove i zdjelici, niski Apgar score u novorođenčadi, zatajenje bubrega, anomalije fetalnih udova i hiperkalcemiju, a rizik za komplikacije povećava se ako su miomi veći od 3 cm (24).

6. DIJAGNOZA

U većini slučajeva, dijagnoza se postavlja klinički, pomoću anamnestičkih podataka o abnormalnom krvarenju iz maternice te bimanualnim pregledom zdjelice i identificiranjem povećane, asimetrične i tvrde maternice u odsutnosti trudnoće (1).

Zlatni standard za dijagnozu mioma maternice transvaginalni je ultrazvučni pregled u kombinaciji, ukoliko je to potrebno, s abdominalnim ultrazvučnim pregledom. Osjetljivost transvaginalnog ultrazvuka za otkrivanje mioma iznosi 90-99%, ali njime se mogu previdjeti subserozni i vrlo mali miomi (25). Ultrazvučni pregled može se nadopuniti i infuzijom fiziološke otopine u šupljinu maternice čime se ocrtavaju submukozni miomi i određuje blizina intramuralnih mioma endometriju (26). Još bolja kvaliteta postiže se primjenom 3D ultrazvuka (14,27).

Magnetska rezonanca može pružiti važne informacije o broju, lokalizaciji i veličini mioma, vaskularizaciji, njihovom odnosu sa šupljinom endometrija i serozom te granicama s normalnim miometrijem (14).

Histerosalpingografija (HSG) brza je i neinvazivna dijagnostička tehnika za procjenu jajovoda i šupljine maternice. Izvodi se umetanjem Foleyevog katetera u šupljinu maternice te se pomoću apliciranja kontrasta vizualizira trokutasti obris maternice oba jajovoda (28). Ovom tehnikom može se vidjeti deformitet materništa, ali prvenstveno se upotrebljava za procjenu prohodnosti jajnika. Za usporedbu, transvaginalni ultrazvuk je značajno bolji za detekciju mioma maternice od histerosalpingografije te se ona primarno koristi za prikaz patologije jajovoda (29).

Histeroskopija ponekad služi za razlikovanje intrakavitarnih mioma i velikih polipa endometrija, a najčešće se izvodi ambulantno. Histeroskopija je endoskopska tehnika za pregled šupljine maternice pomoću histeroskopa kojim se pristupa kroz cerviks maternice. Tehnika je izvrsna za detekciju submukoznih mioma, a u slučajevima iregularnih krvarenja ili postojanja rizičnih faktora za hiperplaziju endometrija (pretilost, kronična anovulacija), histeroskopija može biti dopunjena biopsijom endometrija (14,30).

Lejomiosarkom (incidencija 0,2%) preoperativno se ne može razlikovati od benignog oblika bilo kojom od slikovnih tehnika (7).

6.1. DIFERENCIJALNA DIJAGNOZA TVORBE U MATERNICI:

Adenomioza

Ektopična trudnoća

Karcinom endometrija

Polip endometrija

Endometrioza

Trudnoća

Miomi maternice

Sarkomi maternice

Metastaze (25)

7. LIJEČENJE

U liječenju mioma maternice dostupne su razne opcije što omogućava individualiziranu terapiju simptomatskih mioma. Pri donošenju odluke o terapijskom izboru u obzir se uzimaju simptomi i dob pacijentice, veličina i lokalizacija mioma, a najvažniji čimbenik pri planiranju terapijske tehnike je želja za očuvanjem reproduktivnog potencijala. Danas je dostupno operativno i medikamentozno liječenje te razne nove intervencijske tehnike poput embolizacije i okluzije uterine arterije i ultrazvučna terapija vođena MR-om (MgFUS).

7. 1. EKSPEKTATIVNO LIJEČENJE

Najjednostavniji oblik liječenja mioma maternice je ekspektativno liječenje, odnosno praćenje. Kao najbolja opcija, preporuča se u asimptomatskih pacijentica zbog njihove česte regresije tijekom premenopauzalnog i postmenopauzalnog perioda. Veliki i asimptomatski miomi se također mogu samo pratiti, no važno je upoznati pacijentice sa rizikom transformacije u lejomiosarkom koji iznosi oko 0,26% (25,31).

7. 2. MEDIKAMENTOZNO LIJEČENJE

Mnogi lijekovi koji se koriste kao medikamentozna terapija mioma, nemaju djelovanje na sam tumor, ali mogu smanjiti ili ukloniti simptome u pacijentica koje preferiraju medikamentozno liječenje. Primarna indikacija za medikamentozno liječenje mioma je preoperativno liječenje sa svrhom smanjenja volumena mioma radi njihovog lakšeg uklanjanja i smanjenja intraoperativnih i postoperativnih komplikacija (8,31).

7. 2. 1. NEHORMONSKO MEDIKAMENTOZNO LIJEČENJE

7. 2. 1. 1. NESTEROIDNI PROTUUPALNI LIJEKOVI (NSAIDs)

Nesteroidni protuupalni lijekovi, inhibicijom enzima ciklooksigenaze smanjuju stvaranje prostaglandina. Koriste se za olakšanje simptoma vezanih uz abnormalna i obilna krvarenja i ublažavanje bolova (8,32).

7. 2. 1. 2. TRANEKSAMIČNA KISELINA

Traneksamična kiselina je oralno antifibrinolitičko sredstvo, inhibira tkivni aktivator plazminogena te posljedično ima antifibrinolitički učinak što značajno smanjuje abnormalna krvarenja (8,31).

7. 2. 1. 3. VITAMIN D

Vjeruje se da vitamin D smanjuje rizik za razvoj kroničnih i malignih bolesti i ima imunomodulatornu funkciju. Vitamin D regulira proliferaciju i diferencijaciju stanica, inhibira angiogenezu i stimulira apoptozu te se nedostatak vitamina D smatra važnim rizičnim čimbenikom za razvoj mioma maternice (33).

7. 2. 2. HORMONSKO MEDIKAMENTOZNO LIJEČENJE

7. 2. 2. 1. KOMBINIRANI ORALNI KONTRACEPTIVI

Kombinirani oralni kontraceptivi suprimiraju rastmiometrija i na taj način pomažu u kontroli abnormalnih krvarenja iz maternice.

7. 2. 2. 2. LEVONORGESTREL – IUD

Levonorgestrel-IUD (Mirena) intrauterini je uložak koji kontinuirano oslobađa visoke koncentracije levonorgestrela. Levonorgestrel je gestagen koji potiskuje estrogenom stimuliran rast endometrija, dovodi do decidualizacije i njegove atrofije te posljedično izaziva hipomenoreju ili amenoreju. Levonorgestrel-IUD primarno je razvijen za kontracepciju, no indikacije su proširene na terapiju menoragije i zaštitu od hiperplazije endometrija tijekom terapije estrogenom. Kontraindikacije su anomalije maternice, uključujući i submukozne miome koji iskrivljuju površinu šupljine maternice, aktivni cervicitis ili vaginitis, karcinom dojke, cervikalna displazija i trudnoća (34). U žena koje su koristile Mirenu, zabilježeno je njezino protektivno djelovanje na rizik od karcinoma endometrija, jajnika, pluća i gušterače, ali i povećana učestalost karcinoma dojke (35).

7. 2. 2. 3. INHIBITORI AROMATAZE

Aromataza (CYP19) je enzim odgovoran za konverziju androgena, prvenstveno testosterona, u 17β -estradiol. Stanice mioma maternice pokazuju intrinzičnu aktivnost aromataze te su na taj način direktan izvor steroidnih hormona koji pospješuju daljnji razvoj abnormalnog ekstracelularnog matriksa. Inhibitori aromataze (letrozol, anastrozol, fadrozol) blokiraju sintezu estrogena te pridonose smanjenju volumena mioma, menstrualnog krvarenja, ali s nuspojavama poput valova vrućine, vaginalne suhoće i muskuloskeletnim bolovima (8,31).

7. 2. 2. 4. GnRH ANALOZI

GnRH analozi potiskuju aktivnost jajnika i smanjuju razinu cirkulirajućeg estrogena i progesterona te na taj način uzrokuju smanjenje mioma i pridruženih abnormalnih krvarenja.

GnRH AGONISTI

GnRH agonisti uobičajeno se koriste preoperativno s ciljem smanjenja volumena mioma, poboljšanja razine hematokrita, smanjenja potrebe za transfuzijom krvi i mogućnosti korištenja manje invazivnih tehnika. Njihovom jednokratnom uporabom stimulira se sekrecija hipofiznih gonadotropnih hormona FSH i LH dok kontinuirana primjena inicijalno povećava njihovu sekreciju („flare-up“ efekt), nakon čega dolazi do desenzibilizacije i smanjenja broja GnRH receptora. Posljedica je stanje hipogonadotropnog hipogonadizma. Kontinuirana administracija GnRHagonista dovodi do smanjenja broja GnRH receptora u hipofizi, s posljedičnom smanjenom produkcijom FSH i LH te steroidnih hormona jajnika. Liječenje u trajanju od 3 do 6 mjeseci dovodi do smanjenja volumena mioma i smanjenja trajanja postoperativne hospitalizacije (31). Nakon prestanka korištenja GnRH agonista, primjećen je opetovan brzi rast mioma (4). Leuprolid acetat, goserelin acetat i nafarelin acetat smatraju se najučinkovitijom preoperativnom terapijom simptomatskih mioma, no njihove prednosti dolaze s brojnim neizbježnim nuspojavama hipoestrogenog stanja kao što su vazomotorni simptomi, vaginalna suhoća, poremećaji spavanja, mialgija, artralgija, glavobolja, promjene raspoloženja i potencijalna kognitivna oštećenja. Dugoročno (dulje od 6 mjeseci) dovode do smanjenja gustoće kostiju (31).

GnRH agonisti, kada se koriste kao adjuvantna terapija prije klasične histerektomije ili miomektomije, imaju tri važne prednosti: zaustavljaju abnormalna krvarenja iz maternice, poboljšavaju hematološke parametre krvne slike te smanjuju intraoperativni gubitak krvi. Primjena GnRH agonista, prije histeroskopske miomektomije, olakšava uklanjanje mioma smanjenjem krvarenja, stanjivanjem endometrija i smanjenjem volumena mioma. Također, korisni su kada se primjenjuju prije laparoskopske histerektomije jer smanjuju volumen maternice te na taj način olakšavaju izvedbu operativnog zahvata, smanjuju njegovo trajanje i gubitak krvi (36).

GnRH ANTAGONISTI

GnRH antagonisti ne koriste se u rutinskoj terapiji mioma maternice. Razlog zbog kojeg se nalaze u istraživanjima povezanim s liječenjem mioma je što u usporedbi s GnRH agonistima, izostaje inicijalni „flare-up“ efekt što bi vodilo bržem smanjenju volumena mioma. Za sada je dokazano da cetorelix acetat, ganirelix acetat i Nal-Glu smanjuju volumen mioma indukcijom hipoestrogenskog stanja, no potrebna su daljnja istraživanja kako bi se potvrdila njihova učinkovitost i sigurnost (31).

7. 2. 2. 5. ANTIPROGESTINI

Mifepriston je kompetitivni antagonist receptora progesterona koji ima veći afinitet za vezanje na receptor nego progesteron. On smanjuje abnormalna i obilna menstrualna i intermenstrualna krvarenja te poboljšava kvalitetu života (8). Pri primjeni dnevne doze mifepristona od 5 i 10 mg, primijećena je redukcija volumena maternice za 48% nakon 6 mjeseci i 52% nakon godine dana. Unatoč tome, prednosti dugoročne upotrebe mifepristona još nisu jasne, budući da postoji rizik indukcije druge patologije endometrija (31).

7. 2. 2. 6. SELEKTIVNI MODULATORI RECEPTORA PROGESTERONA (SPRMs)

Selektivni modulatori receptora progesterona (SPMRs) također se koriste za preoperativno liječenje. Njihova glavna prednost nad GnRH analogima je manja incidencija neželjenih nuspojava, ali i brzi učinak na poremećaje menstrualnog ciklusa (krvarenje prestaje unutar tjedan dana u 90% slučajeva). Strukturalno su slični mifepristonu, ali imaju i agonistički i antagonistički učinak na progesteronskoreceptore. Dva glavna predstavnika ove skupine lijekova su asoprisnil i ulipristal acetat. Njihov učinak bazira se na činjenici da je rast i razvoj mioma ovisan o progesteronu, pa blokada ili modulacija aktivnosti progesterona na progesteronskim receptorima rezultira prestankom proliferacije i indukcijom apoptoze u tkivu mioma, sa smanjenjem volumena mioma. Selektivni modulatori progesteronskih receptora također u kratkom vremenskom periodu uzrokuju amenoreju u većine pacijentica. Godine 2012., ulipristal acetat odobren je za korištenje u svrhu preoperativnog smanjenja volumena mioma. Upotreba ulipristal acetata od 5 mg kroz 12 tjedana vodi do redukcije volumena mioma za 20-35% te je povezana s brzim djelovanjem na abnormalna krvarenja iz maternice u više od 80% pacijentica. Trenutna istraživanja sugeriraju kako ulipristal acetat može djelovati

brzom indukcijom/promjenom osmoregulacijskih gena, što dovodi do promjena osmotskih sila i početnog brzog smanjenja volumena mioma tijekom prva tri mjeseca liječenja, nakon čega slijedi sporije smanjenje volumena. Asoprisnil smanjuje broj receptora za faktore rasta i sintezu kolagena koji su važni u rastu mioma, no usprkos tim prednostima, njegova upotreba je limitirana zbog utjecaja na endometrij maternice. Ulipristal acetat i asoprisnil djeluju slično antiprogestinima koji inhibiraju aktivnost progesterona u endometriju te dovode do estrogenske stimulacije endometrija s potencijalnim razvojem intraepitelne neoplazije endometrija. Zbog toga postoji zabrinutost među kliničarima kada se radi o njihovoj dugoročnoj primjeni (4,31).

7. 2. 2. 7. SELEKTIVNI MODULATORI ESTROGENSKIH RECEPTORA

Selektivni modulatori estrogenskih receptora su molekule s agonističko-antagonističkim učinkom na estrogenske receptore. Glavni predstavnici su tamoxifen, lijek koji se često koristi u terapiji karcinoma dojke, i raloksifen, antiresorptivni lijek za liječenje osteoporoze. Tamoksifen ima agonistički učinak na endometrij, smanjuje menstrualni gubitak krvi za 40-50% te povoljno djeluje na zdjelične bolove, no nosi potencijalni rizik za razvoj druge patologije endometrija (31). S druge strane, u jednom istraživanju (37) primijećeno je smanjenje volumena mioma do čak 40%, u postmenopauzalnih žena koje su uzimale 60 mg raloksifena na dan.

7. 2. 2. 8. DANAZOL

Danazol sintetski je steroid, strukturalno sličan testosteronu, koji inhibira sintezu spolnih hormona i direktno inhibira progesteronske receptore. Češće se koristi u liječenju endometrioze, no neka istraživanja su pokazala njegov učinak na smanjenje mioma i olakšanje simptoma. Nuspojave uključuju povećanje tjelesne mase, akne i hirzutizam (31,38).

7. 2. 2. 9. GESTRINON

Gestrinon je steroid s antiestrogenskim i antiprogesteronskim djelovanjem koji se također koristi u liječenju endometrioze. Uzrokuje amenoreju u 69% slučajeva nakon 6 mjeseci liječenja te redukciju volumena mioma za $32\% \pm 10,8\%$. Danas se rijetko primjenjuje (31,39).

7. 3. OPERATIVNO LIJEČENJE

7. 3. 1. MIOMEKTOMIJA

Miomektomija (fibroidektomija) operativni je zahvat kojim se uklanjaju miomi maternice na način da maternica ostaje očuvana, te se najčešće izvodi u pacijentica koje žele zadržati svoj reproduktivni potencijal (24). Može se izvesti klasičnim laparotomijskim pristupom, laparoskopski, vaginalno ili histeroskopski, a izbor ovisi o veličini, lokalizaciji i broju mioma. Kumulativna stopa recidiva mioma, osam godina postoperativno, veća je nakon laparoskopske miomektomije (76,2%), u odnosu na otvorenu miomektomiju (63,4%). Postoperativni recidivi mioma također su češći kada se radi o velikom broju mioma i o ženama koje nakon miomektomije nisu bile trudne (40). Vaginalnom miomektomijom odstranjuju se pedunkularni submukozni miomi koji prolabiraju kroz ušće maternice. Histeroskopska miomektomija preferirajuća je metoda operativnog liječenja u žena sa submukoznim miomima, koji penetriraju u šupljinu maternice te se zbog toga mogu ukloniti histeroskopskim putem (41). Metoda je optimalna za submukozne miome manje od 3 cm kada se više od 50% tumora nalazi intrakavitarno. Laparoskopska miomektomija povezana je s manjim rizikom postoperativne infekcije i kraćim vremenom hospitalizacije, u usporedbi s otvorenom miomektomijom (25). Stope trudnoće nakon laparoskopske i abdominalne miomektomije iznose 50-60%, s dobrim obstetričkim ishodima. Međutim, miomektomija ne uklanja simptome trajno i povezana je s mnogim rizicima i komplikacijama, kao što su gubitak krvi, dugotrajnost zahvata i boravka u bolnici te postoperativni morbiditet. Najčešći problem su postoperativne adhezije s mogućim negativnim utjecajem na fertilitet. Nakon abdominalne miomektomije, rizik za rupturu maternice u trudnoći je nizak (oko 0,002%). Unatoč tome što je taj rizik manji nego što je nakon prošlog carskog reza, pacijentice s transmuralnim incizijama, nakon abdominalne ili laparoskopske miomektomije, generalno rađaju putem carskog reza (24).

MIOMEKTOMIJA ZA VRIJEME TRUDNOĆE

Trenutačno nedostaje istraživanja koja bi dokazala sigurnost i učinkovitost miomektomije tijekom trudnoće. Unatoč tome, miomektomija može biti korisna u određenim slučajevima kao što su rana trudnoća s velikim miomima koji vrlo brzo rastu i uzrokuju ponavljajuće bolove. Važno je misliti na moguće ozbiljne posljedice

prilikom izvođenja takvog zahvata tijekom trudnoće, poput pobačaja i drugih komplikacija (24).

7. 3. 2. HISTEREKTOMIJA

Histerektomija operativni je zahvat kojim se uklanja maternica. Može biti djelomična ili potpuna, te može uključivati uklanjanje grlića maternice, jajovoda, jajnika ili okolnih struktura. Može se provesti klasičnim laparotomijskim pristupom, laparoskopski, vaginalno ili kombinacijom vaginalnog i laparoskopskog pristupa. Najčešća indikacija za histerektomiju su upravo miomi maternice. Kao oblik definitivnog zbrinjavanja mioma maternice, indicirana je u žena sa simptomatskim miomima koje u budućnosti ne planiraju trudnoću te u većini slučajeva rezultira potpunim povlačenjem simptoma i poboljšanjem kvalitete života. Sve tehnike histerektomije značajno poboljšavaju kvalitetu života u pacijentica s poremećajima menstrualnog ciklusa i simptomatskim miomima. Minimalno invazivna tehnika je klasična vaginalna histerektomija s niskom stopom komplikacija, kraćim boravkom u bolnici te bržim oporavkom, no ova tehnika limitirana je veličinom mioma. Laparoskopska ekstrakcija maternice može se izvoditi pomoću morcelacije, gdje se pomoću rotirajuće oštrice reže tkivo maternice u manje dijelove koji se mogu ukloniti laparoskopskim putem. Takav način ekstrakcije maternice ne preporuča se izvoditi u žena sa sumnjom na karcinom maternice kako nebi došlo do diseminacije (42). Klasični laparotomijski pristup tradicionalno je najčešće korišten u prošlosti, ali je ujedno i najagresivniji pristup povezan s brojnim i češćim komplikacijama te dužim postoperativnim oporavkom (25,43).

7. 3. 3. LAPAROSKOPSKA KRIOMIOLIZA I TERMOKOAGULACIJA

Obje tehnike imaju isti cilj: redukciju ili supresiju opskrbe krvi i indukciju smanjenja mioma sklerohijalinom degeneracijom, upotrebom vrlo niske ili vrlo visoke temperature. Kriomioliza je tehnika tijekom koje se krioproba ohlađena na temperaturu ispod -90°C umeće u tkivo mioma. Laparoskopskom termokoagulacijom tkivo mioma se tretira električnom strujom. Ograničenje ovih tehnika jest nedostatak histološke evaluacije mioma (14).

7. 4. NOVE METODE

Kao terapijske opcije za očuvanje maternice, razvijene su mnoge nove, minimalno invazivne metode. Međutim, njihova sigurnost i učinkovitost za primjenu kod žena koje u budućnosti planiraju rađati, još nije u potpunosti utvrđena.

7. 4. 1. EMBOLIZACIJA UTERINE ARTERIJE

Embolizacija uterine arterije minimalno je invazivan, intervencijski radiološki zahvat tijekom kojeg se u jednu ili obje uterine arterije injicirajuokludirajuća sredstva kako bi se limitirala krvna opskrba maternice i mioma. Kao oblik liječenja simptomatskih mioma u žena koje žele očuvati maternicu, embolizacija uterine arterije dostupna je od 1989. godine. Kao alternativa histerektomiji, koristi se kod multiplih i vrlo velikih mioma, ograničene operabilnosti i povijesti multiplih operativnih zahvata u abdomenu. Embolizacija uterine arterije povezana je s manjim gubitkom krvi, kraćim trajanjem zahvata i kraćim boravkom u bolnici, no ima veće stope reintervencije (7-34,6%) i neželjenih učinaka poput amenoreje u 3,9% slučajeva. Nakon zahvata, veličina mioma smanji se za oko 50% te se simptomi značajno poboljšaju. Ovisno o broju i veličini mioma, ne postoje restrikcije za izvođenje embolizacije uterine arterije. (24,44) Ovaj zahvat ne preporuča se ženama s miomima koje planiraju trudnoću, upravo zbog slučajeva prolazne ili trajne amenoreje nakon zahvata, što je zabrinjavajuće zbog mogućeg oštećenja endometrija koje pridonosi abnormalnoj placentaciji smanjenoj funkciji jajnika (45). Nakon embolizacije uterine arterije postoji rizik za malprezentaciju fetusa u trudnoći, preuranjenog poroda, carskog reza i postpartalno krvarenje. Kontraindikacije za ovaj zahvat su trudnoća, aktivna infekcija u području zdjelice, alergija na intravenska kontrastna sredstva i renalna insuficijencija. Najčešća komplikacija je postembolizacijski sindrom karakteriziran blagom vrućicom i bolovima te vaginalnom ekspanzijom mioma. (25) Potrebna su daljnja istraživanja kako bi se utvrdilo kakav je utjecaj embolizacije uterinih arterija na fertilitet.

7. 4. 2. LAPAROSKOPSKI ASISTIRANA MIOMEKTOMIJA S OKLUZIJOM UTERINE ARTERIJE

Laparoskopski asistirana miomektomija s okluzijom uterine arterije, kao tehnikom za kontrolu gubitka krvi tijekom zahvata, povezana je znatno manjim gubitkom krvi,

manjim postoperativnim padom hemoglobina i manjim stopama postoperativne transfuzije krvi, u usporebi s laparoskopskom miomektomijom bez okluzije uterinih arterija. Također, kraće je trajanje postoperativne hospitalizacije i manja stopa recidiva mioma. Okluzija uterinih arterija može biti privremena, samo tijekom operativnog zahvata ili trajna (46).

7. 4. 3. ULTRAZVUČNA TERAPIJA MIOMA VOĐENA MAGNETSKOM REZONANCOM

Ova, relativno nova opcija u liječenju mioma maternice, neinvazivna je tehnika kojom se ultrazvučna energija, pomoću vođenja magnetskom rezonancom, usmjerava unutar tkiva mioma, gdje termalna ablacija uzrokuje koagulacijsku nekrozu tkiva. Metoda se još ne koristi u cijelom svijetu, trenutačno je skupa i odgovarajuća za mali broj pacijentica s nepoznatim učincima na fertilitet (4). Ovakav način liječenja dovodi do poboljšanja simptoma unutar 6 mjeseci od zahvata. Primjenjivost i uspjeh ove tehnike ograničeni su perfuzijom, veličinom i lokalizacijom mioma te prisutnosti crijeva u ultrazvučnom polju. Veliki miomi, sami po sebi, nisu kontraindikacija. Apsolutne kontraindikacije su trudnoća i sve kontraindikacije za magnetsku rezonancu. Moguće komplikacije su opekline kože, bol, mučnina i alergijske reakcije. Ultrazvučna terapija vođena MR-om može se koristiti kao terapijska opcija i u mnogim drugim bolestima kao što su tumori jetre, karcinom gušterače, bubrega, prostate, dojke, kostiju, fibrilacija atriya, glaukom, Parkinsonova bolest, esencijalni tremor i neuropatska bol. Čini se da destrukciju tkiva uzrokuje direktna upotreba topline unutar lezije te mehanički efekt akustičke kavitacije (36).

8. ZAKLJUČAK

Visoka incidencija mioma maternice ukazuje na to kako su oni još uvijek veliki zdravstveni i socijalni problem, te upravo iz tog razloga dužni smo razvijati i otkrivati nove spoznaje na području patogenetskih mehanizama nastanka i terapije mioma. Liječenje mioma maternice treba biti prilagođeno svakoj pacijentici individualno, a pri tome je najvažnije uzeti u obzir želju pacijentica za očuvanjem reproduktivnog potencijala. Kako bi se kvaliteta života pacijentica poboljšala i očuvala mogućnost za trudnoću, potrebno je i dalje razvijati spoznaje o medikamentoznoj i minimalno invazivnoj terapiji mioma. Izrazito veliki napredak vidljiv je u području laparoskopskog liječenja te će se on sigurno nastaviti i u budućnosti s razvojem novih robotskih i drugih tehnologija. Što se tiče medikamentozne terapije, do sada su najučinkovitiji i najkorišteniji bili GnRH agonisti. Trenutno dostupna medikamentozna terapija olakšava simptome, no primjena je ograničena na kratkotrajnu uporabu zbog mnogobrojnih nuspojava i nepoznatih utjecaja na reproduktivni potencijal. Velika pozornost posvećena istraživanju selektivnih modulatora progesteronskih receptora i sličnih lijekova ostavlja nas u nadi da će u bliskoj budućnosti liječenje mioma možda biti moguće bez primjene operativnih zahvata, sa pozitivnim utjecajem na kvalitetu života mnogih žena diljem svijeta.

9. ZAHVALE

Zahvaljujem svojoj mentorici prof. dr. sc. Marini Šprem Goldštajn na nesebičnoj pomoći i uloženom trudu.

Posebne zahvale mojoj majci i prijateljima na podršci, strpljenju i ljubavi koju su mi pružali kroz čitavo vrijeme mog školovanja i poticali me da nastavim ostvarivati svoje snove.

10. LITERATURA

1. Sakala EP. STEP 2 CK, Obstetrics and Gynecology: Leiomyoma Uteri. New York: Kaplan Medical; 2016. Str. 203. – 205.
2. Huann-Cheng H, Kou-Chang W, Wen-Hsiang S, Chien-Sheng C, Peng-Hui W. Review of myomectomy. Taiwan J Obstet and Gynecol. 2012; 51(1): 7-11.
3. Ikhena DE, Bulun SE. Literature Review on the Role of Uterine Fibroids in Endometrial Function. Reprod Sci. 2018; 25(5): 635–643.
4. Williams ARW. Uterine fibroids - what's new?. F1000Res. 2017; 6: 2109. Published 2017 Dec 7. doi: 10.12688/f1000research.12172.1
5. Wise LA, Laughlin-Tommaso SK. Epidemiology of Uterine Fibroids: From Menarche to Menopause. Clin Obstet Gynecol. 2016; 59(1): 2-24.
6. Bulun SE. Uterine Fibroids. N Engl J Med. 2013; 369: 1344-1355.
7. Boosz AS, Reimer P, Matzko M, Römer T, Müller A. The conservative and interventional treatment of fibroids. Dtsch Arztebl Int. 2014; 111(51-52): 877-883.
8. Lewis TD, Malik M, Britten J, San Pablo AM, Catherino WH. A Comprehensive Review of the Pharmacologic Management of Uterine Leiomyoma. Biomed Res Int. 2018; 2018: 2414609. Published 2018 Jan 28. doi:10.1155/2018/2414609
9. Boynton-Jarrett R, Rich-Edwards J, Malspeis S, Missmer SA, Wright R. A prospective study of hypertension and risk of uterine leiomyomata. Am J Epidemiol. 2005; 161(7): 628-638.
10. Lumbiganon P, Ruggao S, Phandhu-fung S, Laopaiboon M, Vudhikamraksa N, Werawatakul Y. Protective effect of depot-medroxyprogesterone acetate on surgically treated uterine leiomyomas: a multicentre case--control study. Br J Obstet Gynaecol. 1996; 103(9): 909-914.
11. Wise LA, Palmer JR, Harlow BL, et al. Reproductive factors, hormonal contraception, and risk of uterine leiomyomata in African-American women: a prospective study. Am J Epidemiol. 2004; 159(2): 113-123.

12. Ross RK, Pike MC, Vessey MP, Bull D, Yeates D, Casagrande JT. Risk factors for uterine fibroids: reduced risk associated with oral contraceptives [published correction appears in *Br Med J (Clin Res Ed)* 1986 Oct 18; 293(6553): 1027]. *Br Med J (Clin Res Ed)*. 1986; 293(6543): 359-362. doi:10.1136/bmj.293.6543.359
13. Baird DD, Dunson DB. Why is parity protective for uterine fibroids?. *Epidemiology*. 2003; 14(2): 247-250.
14. Donnez J, Dolmans MM. Uterine fibroid management: from the present to the future. *Hum Reprod Update*. 2016; 22(6): 665-686.
15. Huyck KL, Panhuysen CI, Cuenco KT, et al. The impact of race as a risk factor for symptom severity and age at diagnosis of uterine leiomyomata among affected sisters. *Am J Obstet Gynecol*. 2008; 198(2): 168.e1-168.e1689.
16. Peddada SD, Laughlin SK, Miner K, et al. Growth of uterine leiomyomata among premenopausal black and white women. *Proc Natl Acad Sci U S A*. 2008; 105(50): 19887-19892.
17. Templeman C, et al. Risk factors for surgically removed fibroids in a large cohort of teachers. *Fertil Steril*. 2009; 92(4): 1436–1446.
18. Parazzini F, et al. Epidemiologic characteristics of women with uterine fibroids: a case-control study. *Obstet Gynecol*. 1988; 72(6): 853–857.
19. Barbieri RL, McShane PM, Ryan KJ. Constituents of cigarette smoke inhibit human granulosa cell aromatase. *Fertil Steril*. 1986; 46: 232–236.
20. Chiaffarino F, Parazzini F, La Vecchia C, Chatenoud L, Di Cintio E, Marsico S. Diet and uterine myomas. *Obstet Gynecol*. 1999; 94(3): 395-398.
21. Huang PC, et al. Association between phthalate exposure and glutathione S-transferase M1 polymorphism in adenomyosis, leiomyoma and endometriosis. *Hum Reprod*. 2010; 25(4): 986–994.
22. Pollack AZ, et al. Bisphenol A, benzophenone-type ultraviolet filters, and phthalates in relation to uterine leiomyoma. *Environ Res*. 2015; 137: 101–107.

23. Lambertino A, et al. Uterine leiomyomata in a cohort of Great Lakes sport fish consumers. *Environ Res.* 2011; 111(4): 565–572.
24. Guo XC, Segars JH. The impact and management of fibroids for fertility: an evidence-based approach. *Obstet Gynecol Clin North Am.* 2012; 39(4): 521-533.
25. De La Cruz MS, Buchanan EM. Uterine Fibroids: Diagnosis and Treatment. *Am Fam Physician.* 2017; 95(2): 100-107.
26. Seshadri S, El-Toukhy T, Douiri A, Jayaprakasan K, Khalaf Y. Diagnostic accuracy of saline infusion sonography in the evaluation of uterine cavity abnormalities prior to assisted reproductive techniques: a systematic review and meta-analyses. *Hum Reprod Update.* 2015; 21(2): 262-274.
27. Andreotti RF, Fleischer AC. Practical applications of 3D sonography in gynecologic imaging. *Radiol Clin North Am.* 2014; 52(6): 1201-13.
28. Eng CW, Tang PH, Ong CL. Hysterosalpingography: current applications. *Singapore Med J.* 2007; 48(4): 368-374.
29. Phillips CH, Benson CB, Ginsburg ES, Frates MC. Comparison of uterine and tubal pathology identified by transvaginal sonography, hysterosalpingography, and hysteroscopy in female patients with infertility. *Fertil Res Pract.* 2015; 1: 20. Published 2015 Dec 23. doi: 10.1186/s40738-015-0012-3
30. Farquhar C, Ekeroma A, Furness S, Arroll B. A systematic review of transvaginal ultrasonography, sonohysterography and hysteroscopy for the investigation of abnormal uterine bleeding in premenopausal women. *Acta Obstet Gynecol Scand.* 2003; 82(6): 493-504.
31. Moroni R, Vieira C, Ferriani R, Candido-Dos-Reis F, Brito L. Pharmacological treatment of uterine fibroids. *Ann Med Health Sci Res.* 2014; 4: 185-S192.
32. Lethaby A, Duckitt K, Farquhar C. Non-steroidal anti-inflammatory drugs for heavy menstrual bleeding. *Cochrane Database Syst Rev.* 2013; 1: CD000400. Published 2013 Jan 31. doi: 10.1002/14651858.CD000400.pub3

33. Ciebiera M, Łukaszuk K, Męczekalski B, et al. Alternative Oral Agents in Prophylaxis and Therapy of Uterine Fibroids-An Up-to-Date Review. *Int J Mol Sci.* 2017; 18(12): 2586. Published 2017 Dec 1. doi: 10.3390/ijms18122586
34. Beatty MN, Blumenthal PD. The levonorgestrel-releasing intrauterine system: Safety, efficacy, and patient acceptability. *Ther Clin Risk Manag.* 2009; 5(3): 561-574.
35. Soini T, Hurskainen R, Grénman S, Mäenpää J, Paavonen J, Pukkala E. Cancer risk in women using the levonorgestrel-releasing intrauterine system in Finland. *Obstet Gynecol.* 2014; 124(2 Pt 1): 292-299.
36. Farris M, Bastianelli C, Rosato E, Brosens I, Benagiano G. Uterine fibroids: an update on current and emerging medical treatment options. *Ther Clin Risk Manag.* 2019; 15: 157-178. Published 2019 Jan 23. doi: 10.2147/TCRM.S147318
37. Palomba S, Orio F Jr, Morelli M, et al. Raloxifene administration in premenopausal women with uterine leiomyomas: a pilot study. *J Clin Endocrinol Metab.* 2002; 87(8): 3603-3608.
38. Telimaa S, Puolakka J, Rönnerberg L, Kauppila A. Placebo-controlled comparison of danazol and high-dose medroxyprogesterone acetate in the treatment of endometriosis. *Gynecol Endocrinol.* 1987; 1(1): 13-23.
39. Coutinho EM. Treatment of large fibroids with high doses of gestrinone. *Gynecol Obstet Invest.* 1990; 30(1): 44-47.
40. Kotani Y, Tobiume T, Fujishima R, et al. Recurrence of uterine myoma after myomectomy: Open myomectomy versus laparoscopic myomectomy. *J Obstet Gynaecol Res.* 2018; 44(2): 298-302.
41. Ciebiera M, Łoziński T, Wojtyła C, Rawski W, Jakiel G. Complications in modern hysteroscopic myomectomy. *Ginekol Pol.* 2018; 89(7): 398-404.
42. Bogani G, Cliby WA, Aletti GD. Impact of morcellation on survival outcomes of patients with unexpected uterine leiomyosarcoma. *Gynecol Oncol.* 2015; 137(1): 167–172.

43. Hwang JL, Seow KM, Tsai YL, et al. Comparative study of vaginal, laparoscopically assisted vaginal and abdominal hysterectomies for uterine myoma larger than 6 cm in diameter or uterus weighing at least 450 g. *Acta Obstet Gynecol Scand.* 2002; 81(12): 1132–1138.
44. Freed MM, Spies JB. Uterine artery embolization for fibroids: a review of current outcomes. *Semin Reprod Med.* 2010; 28(3): 235-241.
45. Pron G, Mocarski E, Bennett J, et al. Pregnancy after uterine artery embolization for leiomyomata: the Ontario multicenter trial. *Obstet Gynecol.* 2005; 105(1): 67-76.
46. MacKoul P, Danilyants N, Touchan F, van der Does LQ, Haworth LR, Kazi N. Laparoscopic-assisted myomectomy with uterine artery occlusion at a freestanding ambulatory surgery center: a case series. *Gynecol Surg.* 2020; 17(1): 7.

11. ŽIVOTOPIS

OSOBNI PODACI

Ime i prezime: Anja Vurušić

Adresa: Preloška 118, 40000 Čakovec

Datum rođenja: 25. travnja 1996.

OBRAZOVANJE

2015. – 2021. Medicinski fakultet Sveučilišta u Zagrebu

2011. – 2015. Gimnazija Josipa Slavenskog Čakovec

2003. – 2011. II. osnovna škola Čakovec

ISKUSTVO

Stručna praksa

POSEBNA ZNANJA I VJEŠTINE

Strani jezici: aktivno služenje engleskim jezikom u govoru i pismu, poznavanje njemačkog jezika

Rad na računalu: osnove rada na računalu, poznavanje rada u MS Office-u i Internet

STIPENDIJE

2015. – 2021. Stipendija grada Čakovca