

# Prokrvljenost žute pjege praćena OCT angiografijom nakon operacije katarakte fakoemulzifikacijom

---

Ćurić, Ana

Doctoral thesis / Disertacija

2022

Degree Grantor / Ustanova koja je dodijelila akademski / stručni stupanj: **University of Zagreb, School of Medicine / Sveučilište u Zagrebu, Medicinski fakultet**

Permanent link / Trajna poveznica: <https://urn.nsk.hr/urn:nbn:hr:105:940359>

Rights / Prava: [In copyright](#) / [Zaštićeno autorskim pravom.](#)

Download date / Datum preuzimanja: **2025-02-03**



Repository / Repozitorij:

[Dr Med - University of Zagreb School of Medicine Digital Repository](#)



**SVEUČILIŠTE U ZAGREBU  
MEDICINSKI FAKULTET**

**Ana Ćurić**

**Prokrvljenost žute pjege praćena OCT  
angiografijom nakon operacije  
katarakte fakoemulzifikacijom**

**DISERTACIJA**



**Zagreb, 2022.**

**SVEUČILIŠTE U ZAGREBU  
MEDICINSKI FAKULTET**

**Ana Ćurić**

**Prokrvljenost žute pjege praćena OCT  
angiografijom nakon operacije  
katarakte fakoemulzifikacijom**

**DISERTACIJA**

**Zagreb, 2022.**

Disertacija je izrađena na Klinici za očne bolesti Kliničke bolnice „Sveti Duh“, Zagreb.

Voditelji rada: izv. prof. dr. sc. Nenad Vukojević i izv. prof. dr. sc. Mirjana Bjeloš

Iskreno zahvaljujem:

- svojim mentorima:
  - izv. prof. dr. sc. Mirjani Bjeloš na nesebičnom dijeljenju znanja, usmjeravanju u kliničkom i znanstvenom radu, dobronamjernim savjetima, iznimnoj potpori i motivaciji;
  - izv. prof. dr. sc. Nenadu Vukojeviću na svim korisnim savjetima, znanstvenoj i stručnoj pomoći i podršci;
- svim liječnicima i sestrama Klinike za očne bolesti Kliničke bolnice „Sveti Duh“ koji su pridonijeli nastanku ove disertacije, a osobito prof. dr. sc. Mladenu Bušiću i prof. dr. sc. Biljani Kuzmanović Elabjer na svesrdnoj pomoći;
- zakladi Čupak-Zergollern na financiranju doktorskog studija.

Ovu disertaciju posvećujem svojoj obitelji: suprugu Ivanu, roditeljima Nadi i Tomislavu i baki Margareti. Hvala za potporu, vjeru i utjehu.

# SADRŽAJ

<b>1. UVOD I SVRHA RADA</b> .....	<b>1</b>
1.1 Katarakta.....	3
1.2 Fakoemulzifikacija .....	5
1.3 OCT angiografija .....	5
1.4 Prednosti OCT angiografije.....	9
1.5 Nedostatci OCT angiografije .....	10
1.6 Klinička primjena OCT angiografije .....	10
1.7 Fovealna avaskularna zona.....	11
1.8 Pregled dosadašnjih istraživanja .....	12
<b>2. HIPOTEZA</b> .....	<b>15</b>
<b>3. CILJEVI RADA</b> .....	<b>15</b>
3.1 Opći cilj .....	15
3.2 Specifični ciljevi.....	15
<b>4. ISPITANICI I UZORAK</b> .....	<b>16</b>
4.1 Statistička analiza.....	22
<b>5. REZULTATI</b> .....	<b>23</b>
5.1 Opći parametri .....	26
5.2 Indeks kvalitete slike.....	27
5.3 Parametri vaskularizacije .....	27
5.4 Vaskularni pleksus sloja živčanih vlakana, površinski vaskularni pleksus i površinski vaskularni kompleks.....	32
5.5 Intermedijarni kapilarni pleksus, duboki kapilarni pleksus i duboki vaskularni kompleks .....	36
5.6 Mrežnica.....	40
5.7 Koriokapilaris .....	40
5.8 Žilnica.....	40
5.9 Fovealna avaskularna zona.....	44
5.10 Razlike između slojeva .....	44
5.11 Regresijska analiza .....	47
<b>6. RASPRAVA</b> .....	<b>52</b>
6.1 Glavni rezultati .....	52
6.2 Uzroci povećanja prokrvljenosti.....	52

<b>6.3 Mrežnica.....</b>	<b>54</b>
<b>6.4 Žilnica i koriokapilaris.....</b>	<b>57</b>
<b>6.5 Fovealna avaskularna zona.....</b>	<b>59</b>
<b>6.6 Morfometrijske razlike između slojeva .....</b>	<b>59</b>
<b>6.7 Starenje .....</b>	<b>61</b>
<b>6.8 Kvaliteta slike .....</b>	<b>63</b>
<b>6.9 Regresijska analiza .....</b>	<b>63</b>
<b>6.10 Znanstveni doprinos .....</b>	<b>66</b>
<b>6.10.1 Prilog znanstvenom doprinosu.....</b>	<b>67</b>
<b>7. ZAKLJUČAK.....</b>	<b>68</b>
<b>8. KRATKI SADRŽAJ .....</b>	<b>69</b>
<b>9. SUMMARY .....</b>	<b>70</b>
<b>10. POPIS LITERATURE.....</b>	<b>72</b>
<b>11. KRATKA BIOGRAFIJA.....</b>	<b>86</b>

## POPIS OZNAKA I KRATICA

**AD** - aksijalna duljina

**BM** - Bruhova membrana

**CDE** - kumulativna raspršena energija (engl. *cumulative dissipated energy*)

**DKP** - duboki kapilarni pleksus

**DKT** - dijastolički krvni tlak

**DOCT** - doppler OCT

**DVK** - duboki vaskularni kompleks

**E2** - 17 $\beta$ -estradiol

**ELM** - vanjska granična membrana (engl. *external limiting membrane*)

**EP** - eksplantirano područje

**FA** - fluoresceinska angiografija (engl. *fluorescein angiography*)

**FAZ** - fovealna avaskularna zona

**FD-OCT** - frekvencijska domena OCT

**GCL** - sloj ganglijskih stanica (engl. *ganglion cell layer*)

**GČ** - gustoća čvorišta

**GKŽ** - gustoća krvnih žila

**ICGA** - angiografija indocijaninskim zelenilom (engl. *indocyanine green angiography*)

**IKP** - intermedijarni kapilarni pleksus

**ILM** - unutarnja granična membrana (engl. *inner limiting membrane*)

**INL** - unutarnji nuklearni sloj (engl. *inner nuclear layer*)

**IOL** - intraokularna leća

**IOT** - intraokularni tlak

**IPL** - unutarnji pleksiformni sloj (engl. *inner plexiform layer*)

**KK** - koriokapilaris

**LOCS III** - engl. *lens opacities classification system III*

**OCT** - optička koherentna tomografija (engl. *optical coherence tomography*)

**OCT-A** - OCT angiografija

**ONL** - vanjski nuklearni sloj (engl. *outer nuclear layer*)

**OPL** - vanjski pleksiformni sloj (engl. *outer plexiform layer*)

**OPT** - očni perfuzijski tlak

**PDKŽ** - prosječna duljina krvnih žila

**PHACO vrijeme** - ukupno vrijeme ultrazvuka

**PKŽ** - područje krvnih žila

**PL** - prosječna lakunarnost

**PME** - pseudofakni makularni edem

**PNS** - engl. *Pentacam® nucleus staging*

**PVK** - površinski vaskularni kompleks

**PVP** - površinski vaskularni pleksus

**Q** - indeks kvalitete slike

**RNFL** - sloj živčanih vlakana mrežnice (engl. *retinal nerve fiber layer*)

**RPE** - sloj pigmentnih stanica mrežnice (engl. *retinal pigment epithelium*)

**SAT** - srednji arterijski tlak

**SD-OCT** - spektralna domena OCT

**SE** - sferni ekvivalent

**SS-OCT** - *swept* izvor (engl. *swept source*) OCT

**TD-OCT** - vremenska domena OCT

**UBČ** - ukupan broj čvorišta

**UBKT** - ukupan broj krajnjih točaka

**UDKŽ** - ukupna duljina krvnih žila



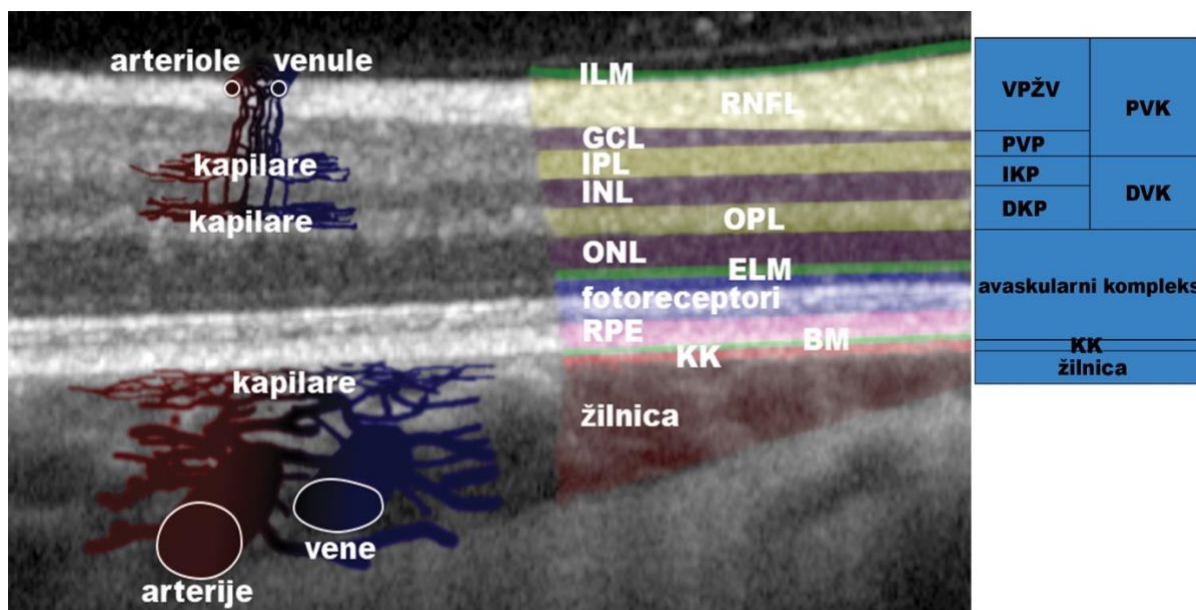
**VO** - vidna oštrina

**VPŽV** - vaskularni pleksus sloja živčanih vlakana

# 1. UVOD I SVRHA RADA

Operacija katarakte jedna je od najčešće izvođenih operacija u oftalmologiji, a rezultira značajno poboljšanom kvalitetom vida u bolesnika (1). Moderna operacija katarakte pomoću fakoemulzifikacije u velikom postotku (98,4%) uspješna je i sigurna za bolesnika, dok samo 0,5% bolesnika ima loš ishod u smislu vidne oštine  $< 0,1$  (2).

S druge strane, mrežnica je jedno od tkiva u ljudskom tijelu s najvećim metaboličkim zahtjevima (3). Zbog svoje visoko specijalizirane funkcije sposobnost regulacije prokrvljenosti jedna je od esencijalnih odlika mrežnice (3). Histološki, definirana su tri sloja krvnih žila mrežnice: površinski, duboki i intermedijarni sloj, za koji se smatra da se isprepleće s dubokim slojem (3). Površinski vaskularni kompleks (PVK), načinjen od vaskularnog pleksusa sloja živčanih vlakana (VPŽV), odnosno radijalnog peripapilarnog kapilarnog pleksusa, i površinskog vaskularnog pleksusa (PVP), nalazi se u sloju živčanih vlakana mrežnice i sloju ganglijskih stanica (4, 5). Duboki vaskularni kompleks (DVK), koji se sastoji od intermedijarnog kapilarnog pleksusa (IKP) i dubokog kapilarnog pleksusa (DKP), nalazi se dublje u unutarnjem nuklearnom i vanjskom pleksiformnom sloju (4, 5). Unutarnji pleksiformni sloj tako sadržava dvije kapilarne mreže: PVP i IKP. Površinski sloj sadrži arteriole, venule i kapilare, dok se duboki sloj sastoji od kapilara (Slika 1) (5).



**Slika 1** Poprečni presjek slojeva mrežnice s odgovarajućim slojevima krvnih žila kako ih prikazuje HRA + OCT Spectralis® uređaj.

ILM - unutarnja granična membrana (engl. *inner limiting membrane*), RNFL - sloj živčanih vlakana mrežnice (engl. *retinal nerve fiber layer*), GCL - sloj ganglijskih stanica (engl. *ganglion cell layer*), IPL - unutarnji pleksiformni sloj (engl. *inner plexiform layer*) INL - unutarnji nuklearni sloj (engl. *inner nuclear layer*), OPL - vanjski pleksiformni sloj (engl. *outer plexiform layer*), ONL - vanjski nuklearni sloj (engl. *outer nuclear layer*), ELM - vanjska granična membrana (engl. *external limiting membrane*), RPE - sloj pigmentnih stanica mrežnice (engl. *retinal pigment epithelium*), BM - Bruchova membrana, KK - koriokapilaris, VPŽV - vaskularni pleksus sloja živčanih vlakana, PVP - površinski vaskularni pleksus, IKP - intermedijarni kapilarni pleksus, DKP - duboki kapilarni pleksus, PVK - površinski vaskularni kompleks, DVK - duboki vaskularni kompleks.

Funkcija mrežnice ovisna je ne samo o vlastitoj cirkulaciji, već i o krvožilju žilnice, koja ima najveći tkivni protok u organizmu kako bi učinkovito odvodila toplinu oslobođenu apsorpcijom svjetlosne energije iz mrežnice (6). Za čak 85% ukupne cirkulacije krvi u oku odgovorna je upravo žilnica, čije krvne žile imaju visoki protok s relativno malim udjelom kisika (7). Osim velikih i srednje velikih krvnih žila (Hallerov i Sattlerov sloj), u žilnici se nalazi i koriokapilaris, koji se sastoji od fenestriranih kapilara bogatih anastomozama (7). Krvožilni sustav žute pjege, kao područja odgovornog za najjasniji

vid, ključan je za normalnu funkciju oka (8), a učinci fakoemulzifikacije na krvne žile žute pjege još uvijek nisu temeljito istraženi (8). Promjene u arterijskom tlaku, položaj krvnih žila, venski povrat krvi i razina CO<sub>2</sub> utječu na perfuziju oka tijekom operacije katarakte (9). Dobro je poznato da kirurški inducirana trauma izazvana operacijom katarakte dovodi do upalnog odgovora otpuštanjem upalnih medijatora koji izazivaju slom krvno-retinalne barijere i regrutaciju neutrofila i makrofaga (10). Iako ove činjenice nisu rizik za zdrave pojedince, na oko koje je oštećeno nekim od oftalmoloških bolesti kao što je glaukom, ili kod kojeg je opskrba krvlju narušena zbog dijabetesa ili aterosklerotskih promjena, promjene u perfuziji mogu imati štetan utjecaj i dovesti do progresije bolesti (9). Stoga, efikasna i neinvazivna metoda za praćenje prokrvljenosti žute pjege pridonosi ne samo detekciji i dijagnosticiranju ranih promjena nego i ranom liječenju (8).

## **1.1 Katarakta**

Najmanje 2,2 milijarde ljudi u svijetu ima oštećenje vida na blizinu ili daljinu (11). U najmanje 1 milijardu, odnosno gotovo polovicu ovih slučajeva, oštećenje vida može se liječiti. Među ovom milijardom ljudi katarakta predstavlja prvi najčešći uzrok u čak 94 milijuna ljudi (11). Stoga možemo reći da je katarakta najčešći uzrok reverzibilnog gubitka vida u svijetu (12). Nacionalni oftalmološki institut (engl. *The National Eye Institute*) Sjedinjenih Američkih Država procjenjuje da će se, sa starenjem stanovništva, učestalost katarakte udvostručiti do 2050. godine (13). Stoga se u znanstvenoj zajednici i dalje aktivno traži razjašnjenje normalne fiziologije i biokemije leće te promjena koje izazivaju stvaranje katarakte. Iako su predloženi mnogi mogući čimbenici rizika za razvoj katarakte, ne postoji znanstveno potvrđena metoda za sprječavanje nastanka katarakte (12). Međutim, operacijom katarakte i ugradnjom

intraokularne leće (IOL) gotovo normalna vidna funkcija može se restaurirati. Katarakta može imati različite uzroke, uključujući razvojne abnormalnosti, traumu, metaboličke poremećaje i promjene uzrokovane lijekovima. Ipak, glavni uzrok katarakte je starenje (12), a starosna (senilna) katarakta u fokusu je i ovog istraživanja. Općenito, katarakta je klinički relevantna ako se bolesnikova vidna funkcija značajno smanji otežavajući mu svakodnevni život (14). Sama prisutnost katarakte zasada nije dovoljna da opravda kiruršku intervenciju (12). Naprotiv, zamućenje leće (poput kortikalne katarakte) može postojati bez ikakvih simptoma i slučajno se otkriti. Mnoge katarakte dijagnosticiraju se tijekom rutinskih pregleda očiju. Bolesnik s postupnim opadanjem vidne funkcije za koju se sumnja da je posljedica katarakte treba proći kompletan oftalmološki pregled, uključujući mjerenje najbolje korigirane vidne oštine (VO), mjerenje intraokularnog tlaka (IOT), pregled pomoću procijepne svjetiljke i pregled fundusa u midrijazi kako bi se isključili drugi uzroci smanjenog vida, poput refrakcijske greške, glaukoma, dijabetičke retinopatije i senilne makularne degeneracije (12). Operacija katarakte preporučuje se sukladno općem stanju i potrebama bolesnika. Glavna indikacija za operaciju katarakte jest pogoršanje vidne oštine u toj mjeri da narušava svakodnevne aktivnosti bolesnika (14). U nekim slučajevima, poput dijabetičke retinopatije, praćenje stanja stražnjeg segmenta oka iziskuje operaciju katarakte (12, 14). Trenutno ne postoji znanstveno utemeljen način za smanjenje ili odgađanje nastanka katarakte. Iako je operacija katarakte vrlo uspješna, niti jedan postupak nije bez rizika, pa se prije donošenja odluke o operaciji treba pozabaviti i rizicima, koristima i očekivanjima bolesnika (12).

## **1.2 Fakoemulzifikacija**

Fakoemulzifikacija, koju je Kelman prvi put razvio 1967. godine, trenutno je postupak izbora za kirurško liječenje katarakte (12). Temeljem tehnoloških inovacija operacija fakoemulzifikacije katarakte s ugradnjom IOL-a postala je najčešći postupak liječenja katarakte zbog malog reza, kratkog vremena operacije i brzog postoperativnog oporavka (15).

Ovaj način operacije katarakte može se smatrati modificiranim oblikom ekstrakapsularne ekstrakcije katarakte. To znači da veći dio kapsularne vrećice ostaje netaknut (12). Pomoću visokofrekventne ultrazvučne sonde kroz mali rez na rožnici (<3 mm) isporučuje se energija za emulzificiranje jezgre leće unutar oka. Ulomci leće se zatim aspiriraju kroz istu sondu. Pseudofakija, odnosno implantacija IOL-a u kirurgiji katarakte danas je standard (16).

Poslijeoperacijski, obvezna je prevencija razvoja upalnog odgovora oka kortikosteroidnim kapima u trajanju od najmanje 2 tjedna (16). Naime, nakon operacije katarakte dolazi do povećane ekspresije proupalnih gena i stvaranja proupalnih citokina kao što su ligand 2 i interleukin-1 $\beta$  (17). Interleukin-1 $\beta$  dovodi do povećane propusnosti krvno-retinalne barijere i pridonosi stvaranju edema žute pjege (18). Smatra se da je upravo taj upalni odgovor u podlozi cistoidnog edema žute pjege izazvanog operacijom katarakte, odnosno sindroma Irvine-Gass (17).

## **1.3 OCT angiografija**

Optička koherentna tomografija (engl. *optical coherence tomography*, OCT) dijagnostička je tehnika koja omogućuje *in vivo* vizualizaciju presjeka tkiva (19). Trenutno se koristi kao slikovna dijagnostička metoda u kardiologiji, oftalmologiji,

onkologiji i dermatologiji (20). U oftalmologiji su ovu tehniku prvi put 1991. godine uveli Huang i suradnici (21). OCT koristi interferometriju za mjerenje amplitude i kašnjenja reflektirane ili raspršene svjetlosti valne duljine blizu infracrvenog spektra iz strukture oka. Ovako dobivena slika poznata je kao aksijalno skeniranje (A-skeniranje). Uzastopnim snimanjem više A-snimaka u poprečnom smjeru stvara se B-snimka ili slika poprečnog presjeka (22).

OCT se temelji na dvije tehnike: vremenskoj domeni (TD-OCT), uvedenoj 1996., i frekvencijskoj domeni (FD-OCT), osmišljenoj kao spektralna domena (SD-OCT) i *swept* izvor (engl. *swept source* - SS-OCT) (19). Važnost FD-OCT tehnologije je ubrzanje sporog skeniranja tako da artefakti uzrokovani kretanjem u ranijim TD-OCT uređajima više nisu prepreka za kvalitetnije snimanje malih krvnih žila (23).

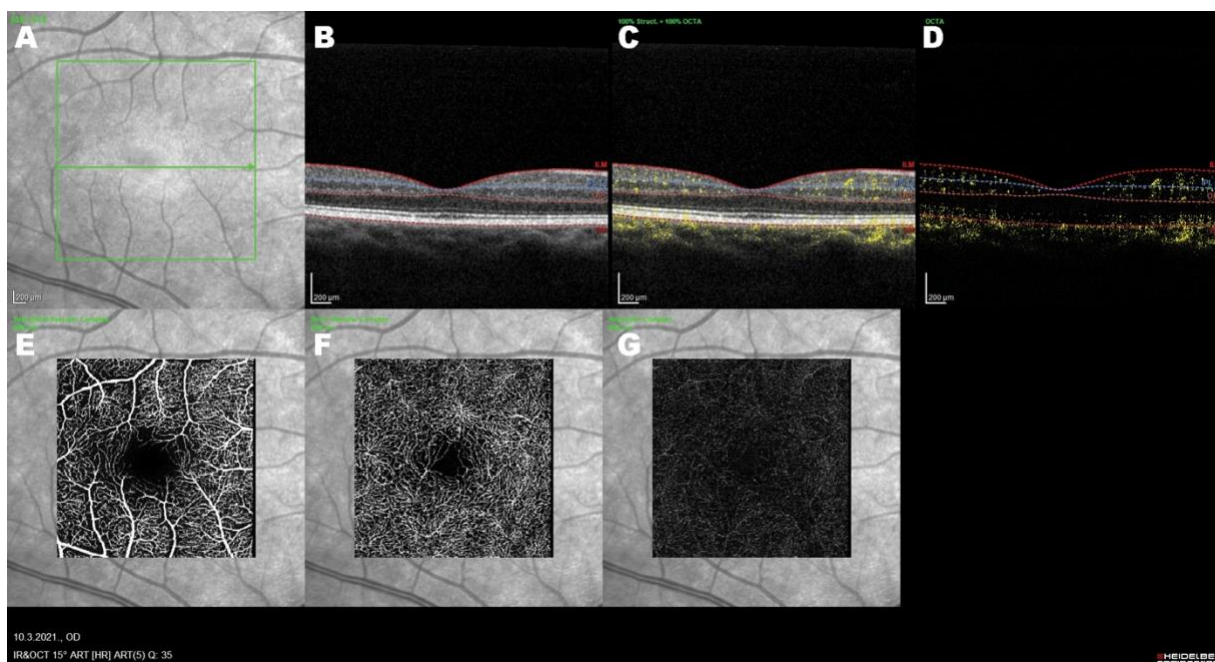
Doppler OCT (DOCT) prvi su put istodobno uveli Izatt i suradnici (24), te Chen i suradnici (25) 1997. godine. DOCT pruža kvantitativne volumetrijske informacije o protoku krvi, zajedno s vaskularnom i strukturnom anatomijom. Međutim, ograničen je na velike krvne žile, a u kliničkoj praksi se ne koristi svakodnevno (26, 27).

Fluoresceinska angiografija (engl. *fluorescein angiography* - FA) i angiografija indocijaninskim zelenilom (engl. *indocyanine green angiography* - ICGA) zlatni su standard evaluacije krvnih žila mrežnice još od 60-ih godina prošlog stoljeća (3). Međutim, ni FA ni ICGA ne mogu detektirati promjene u svim navedenim slojevima mrežnice, a s obzirom na to da je potrebna intravenska primjena boje (fluorescein, odnosno indocijaninsko zelenilo), one predstavljaju invazivne pretrage i nose rizik razvoja neželjenih reakcija, osobito povraćanja, mučnine, alergijskih reakcija i anafilaksije (19). Još jedna otežavajuća okolnost je i dugotrajnost pretrage koja traje između 10 i 30 minuta (19). Dok FA može prikazati samo površinsku vaskulaturu mrežnice, ICG je ograničen na vizualizaciju koroidalne cirkulacije. Štoviše, FA nije

sposobna prikazati VPŽV što je osobito važno kod praćenja glaukoma (22). Osim toga, FA i ICGA ne omogućavaju analizu mikrocirkulacije mrežnice, u kojoj se događaju ključne promjene kod nekih bolesti mrežnice kao što je dijabetička retinopatija, gdje je dokazana ishemija na razini dubokog kapilarnog pleksusa (28).

OCT angiografija (OCT-A) neinvazivna je metoda koja omogućuje praćenje promjena u makrocirkulaciji i mikrocirkulaciji mrežnice, velikim krvnim žilama žilnice i koriokapilarisu, a temelji se na detekciji kretanja eritrocita kroz krvne žile (19). OCT-A omogućuje direktnu vizualizaciju mikrocirkulacije mrežnice jer, za razliku od FA koja detektira samo površinski sloj, omogućuje evaluaciju i dubokog sloja mrežnice (Slika 2), kao i velikih krvnih žila žilnice i koriokapilarisa (19). Prilikom snimanja nije potrebna primjena boje, pa je pretraga brža i neinvazivna. Međutim, FA je još uvijek zlatni standard za otkrivanje neovaskularizacija diska i šarenice, te vaskularnog istjecanja (engl. *leakage*) (19).





**Slika 2** OCT-A slika (Q = 35) dobivena pomoću HRA + OCT Spectralis® uređaja (Heidelberg Engineering, Heidelberg, Njemačka). (A) *En-face* slika žute pjege. (B) OCT slika žute pjege. (C) OCT slika s prikazanim poprečnim presjekom krvnih žila (eritrociti su označeni žutom bojom). (D) Eritrociti u području žute pjege označeni žutom bojom.

Jasna je razlika između (E) površinskog vaskularnog kompleksa (PVK), (F) dubokog vaskularnog kompleksa (DVK) i (G) avaskularnog kompleksa mrežnice.

OCT-A je trodimenzionalno funkcionalno proširenje OCT-a koje koristi ponovljene B-snimke iste retinalne lokacije za otkrivanje protoka krvi. Godine 2012. OCT-A je uvedena kao metoda za prikaz mikrovaskulature mrežnice (29). OCT-A signali prvenstveno se koriste za otkrivanje prisutnosti ili odsutnosti žila, te omogućuju trodimenzionalno snimanje krvnih žila (30). OCT-A zapisi ne pružaju informacije o brzini protoka krvi. Ako nema protoka krvi, ponovljene B-snimke bit će identične. Međutim, ako nastane raspršenje signala ovisno o vremenu zbog protoka krvi kroz to područje, ponovljene B-snimke će se razlikovati. Najvažnija vaskularna komponenta koja može izazvati ovakav rasap svjetlosti su eritrociti. Područja bržeg protoka krvi pokazat će veće promjene u jedinici vremena. Točan odnos ove promjene s obzirom

na brzinu protoka ovisi o mnogim parametrima, poput veličine OCT snopa i veličine krvnih žila, i nije nužno linearan (31).

#### **1.4 Prednosti OCT angiografije**

Koristeći različite algoritme, OCT-A može pratiti protok čak i u poprečnom kretanju, dok drugi oblik praćenja kretanja eritrocita tzv. Dopplerov pomak (koristi se u DOCT-u), može pratiti protok samo u aksijalnom kretanju. To omogućuje prikaz mikrovaskulature, dok DOCT može prikazati samo veće krvne žile (19). Optička razlučivost komercijalno dostupnih OCT-A sustava kreće se između 5-10  $\mu\text{m}$  u aksijalnom i prosječno  $\sim 20$   $\mu\text{m}$  u poprečnom smjeru (31). Manja rezolucija poboljšava diferencijaciju krvnih žila mrežnice, ali povećava osjetljivost na kretanje oka. Pogreške u snimanju uzrokovane masovnim kretanjem tkiva smanjuju se korištenjem različitih načina praćenja oka (30). Najnovija softverska verzija Heidelberg Spectralis® uređaja koristi alat za uklanjanje artefakata položaja (engl. *Position Artefact Removal tool*), uklanjajući artefakte kretanja krvi i omogućujući još kvalitetniju analizu dubljih slojeva (32). Zahvaljujući *TruTrack Active Eye Tracking* tehnologiji omogućeno je visokokvalitetno snimanje mrežnice čak i pri pokretima očiju (32).

OCT-A osim navedenoga omogućuje i kvantifikaciju protoka krvi kroz izračune indeksa protoka i postotak površine koju zauzimaju krvne žile (gustoća krvnih žila) (33). Integrirani Spectralis® softver omogućuje izračun indeksa kvalitete slike (Q) (32), te time i objektivnu procjenu i usporedbu slika međusobno, pa je pogodan i za provedbu znanstvenih istraživanja.

## **1.5 Nedostatci OCT angiografije**

Jedan od nedostataka OCT-A jesu artefakti slike, odnosno anomalije u vizualnom prikazu informacija. Projekcijski artefakt, jedna od najvažnijih vrsta artefakata, predstavlja prikaz objekta na dubljem mjestu nego što postoji u stvarnosti zbog smetnji signala. Zasjeňivanje je slabljenje signala iza neprozirnosti ili prepreke koja apsorbira signal. Artefakt pomaka uzrokovan je kretanjem oka gdje je jedan dio slike s jednog mjesta na mrežnici, dok je preostali dio slike s drugog mjesta na mrežnici. Artefakt rastezanja povezan je sa softverskom korekcijom pokreta oka u kojem se čini da je dio slike rastegnut. Artefakt bijele crte je bijela linija vidljiva zbog kretanja očiju (34).

Jedno od najvažnijih ograničenja OCT-A je fiksno područje središnjeg vidnog polja dimenzija 3 × 3, 6 × 6 i 12 × 12 mm. Vizualizacija periferne mrežnice stoga nije moguća (34). Nadalje, OCT-A može otkriti protok krvi samo iznad minimalnog praga. Područja s protokom ispod praga ostaju nevidljiva (35, 36). Na primjer, u slučaju retinalne vaskularne okluzije, područja sa sporim protokom mogu se percipirati kao područja bez perfuzije (36). Nadalje, zbog zahtjeva za stabilnom fiksacijom, teško je dobiti slike dječje mrežnice i nesuradljivih bolesnika (19).

## **1.6 Klinička primjena OCT angiografije**

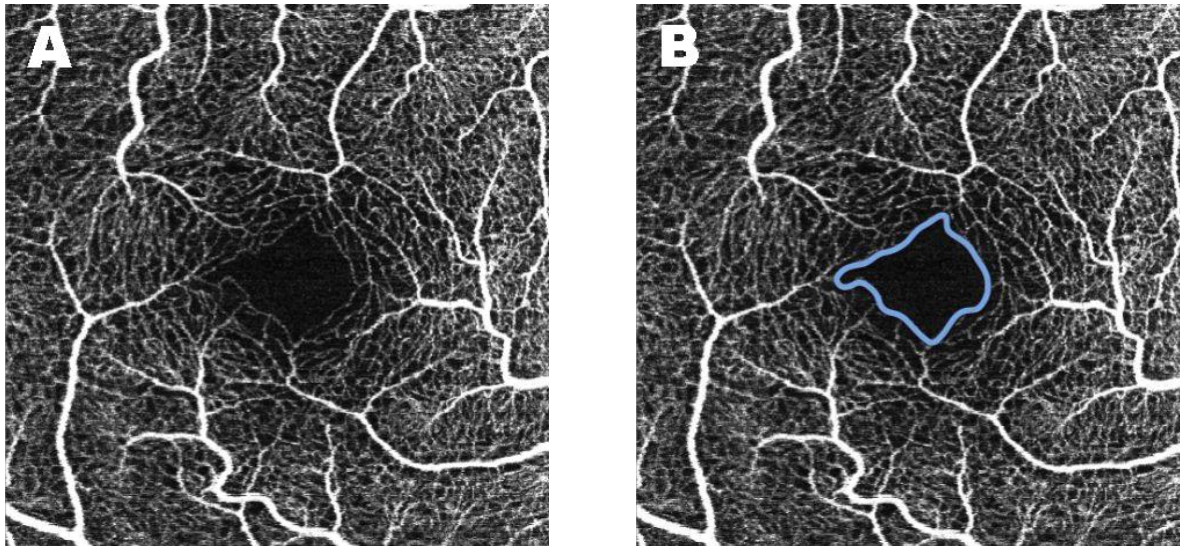
Pomoću OCT-A, vaskularne abnormalnosti prikazuju se kao abnormalna gustoća krvnih žila (suha senilna makularna degeneracija), anomalija geometrije žila (proširene žile, aneurizme u dijabetičkoj retinopatiji), abnormalni protok i odsutan protok (neperfuzijski / kapilarni ispad u retinalnoj arteriji ili pri okluziji vene) (19). Stoga se OCT-A trenutno koristi pri dijagnosticiranju mnogih bolesti stražnjeg segmenta oka (30). OCT-A omogućuje istodobne slike krvnih žila mrežnice i žilnice podijeljene u

različite slojeve na temelju dubine smještaja. Štoviše, OCT-A omogućuje snimanje RPKP-a, koji je posebno osjetljiv na glaukomska oštećenja i vaskularnu okluziju (37). Osim toga, OCT-A je jedina metoda koja može vizualizirati koriokapilaris odvojeno od dubljih struktura žilnice (30).

### **1.7 Fovealna avaskularna zona**

Sposobnost OCT-A za snimanje kapilara s visokom razlučivošću omogućila je znanstvenicima da prouče detaljnije fovealnu avaskularnu zonu (FAZ). Na OCT-A slici FAZ je predstavljen kao diskoidna zona unutar žute pjege bez vidljivih kapilara (Slika 3). Granice FAZ -a ručno se iscrtavaju (38, 39). Površina FAZ-a i fovealna debljina mrežnice na razini PVP i DVP pokazuju značajnu inverznu korelaciju (39 - 41). To bi se moglo objasniti povezanošću između veće metaboličke potražnje i smanjenja površine FAZ-a (40, 41). Nadalje, Yu i suradnici otkrili su povećanje veličine FAZ-a starenjem za 1,48% godišnje, uz smanjenje vaskularne gustoće za 0,4% (8).

Oko FAZ-a pleksusi mrežničnih krvnih žila konvergiraju u jednu parafovealnu kapilarnu petlju i zajedno definiraju granice FAZ-a, što sugerira da prvotna izvješća koja ističu razlike FAZ-a između površinskih i dubokih pleksusa možda nemaju smisla (42). Stoga se preporuča da se veličina FAZ-a mjeri pomoću *en face* projekcije koja uključuje sve mrežnične pleksuse, umjesto da se FAZ područje razdvaja na površinska i duboka područja FAZ-a, kao što je učinjeno u ranim OCT-A analizama (42).



**Slika 3** Fovealna avaskularna zona. (A) Fovealna avaskularna zona predstavlja diskoidnu zonu unutar centra žute pjege bez vidljivih kapilara. (B) Granice fovealne avaskularne zone ručno iscrtane.

### **1.8 Pregled dosadašnjih istraživanja**

Dosadašnja istraživanja pokazuju da nakon operacije katarakte fakoemulzifikacijom dolazi do sniženja IOT-a (38, 43), te smanjenja FAZ-a (38) i povećanja ukupne gustoće krvnih žila u fovealnom, parafovealnom i perifovealnom području (38). Istraživači pretpostavljaju da je upala izazvana operacijom katarakte razlog povećanja debljine žute pjege, koja doseže svoj maksimum mjesec dana nakon operacije (44). Falcão i suradnici, potvrdili su da je najveće povećanje debljine žute pjege upravo 4 - 6 tjedana nakon fakoemulzifikacije (45), a 3 mjeseca nakon operacije dolazi do smanjenja debljine žute pjege, što su potvrdili i Perente i suradnici (46).

Dakle, kako istraživači pretpostavljaju, upala inducirana operacijom katarakte fakoemulzifikacijom dovodi do značajnog povećanja debljine žute pjege, međutim Brito i suradnici pokazali su da te promjene nisu povezane s promjenama u krvnim

žilama žilnice (47), a Chen i suradnici, te Azizi i suradnici opisuju značajne promjene u debljini žilnice nakon fakoemulzifikacije (48, 49).

Uvidom u dosadašnja istraživanja pronađena su dva istraživanja, objavljena 2018. godine, koja su pratila promjene krvožilja isključivo mrežnice pomoću OCT-A nakon nekomplikirane fakoemulzifikacije. Zhao i suradnici pokazali su da se gustoća krvnih žila žute pjege povećava čak i 3 mjeseca nakon fakoemulzifikacije, a Pilotto i suradnici pokazali su da je gustoća krvnih žila žute pjege nakon 3 mjeseca jednaka početnim vrijednostima (10, 38). Međutim, oba istraživanja rađena su na relativno malom uzorku ispitanika (N = 32, odnosno N = 9), a koristili su i različite uređaje prilikom snimanja OCT-A.

S druge strane, Spraul i suradnici zaključili su da nekomplikirana fakoemulzifikacija dovodi do privremenog smanjenja očne hemodinamike, odnosno smanjenja protoka kroz krvne žile oka (50). Anamneza o operaciji katarakte povezuje se s povećanim rizikom nastanka senilne makularne degeneracije (51). Nadalje, uočena je i progresija dijabetičke retinopatije nakon operacije katarakte čiji uzroci još nisu do kraja istraženi (52, 53). Povećanje fovealne i perifovealne debljine mrežnice nakon fakoemulzifikacije poznato je od prije, a povezuje se s nastankom subkličkog edema žute pjege koji je glavni uzrok lošega vidnog ishoda nakon fakoemulzifikacije (44, 52, 53). Mnogi se slažu da nakon operacije katarakte dolazi do povećanja debljine mrežnice kao posljedice sloma unutarnje krvno-retinalne barijere zbog odgovora na upalu izazvanu operacijom, ali promjene u žilnici još su uvijek kontroverzne (45, 54). Iako postoje istraživanja koja su pokazala da nema promjena u debljini žilnice (45), većina istraživanja ipak pokazuje da se subfovealna debljina žilnice, osobito kod bolesnika kojima nije propisana postoperativna profilaksa nesteroidnim antireumaticima,

povećava (54). Prolazno povećanje debljine žilnice 2-3 mjeseca nakon fakoemulzifikacije vraća se na početne vrijednosti (52, 55).

Iz navedenoga je razvidno da promjene prokrvljenosti žute pjege nakon fakoemulzifikacije još uvijek nisu dovoljno razjašnjene, te je točan utjecaj operacije katarakte na krvožilni sustav žute pjege nepoznat.

Svrha ovog rada bila je istražiti promjene prokrvljenosti žute pjege pomoću OCT-A nakon nekomplikirane fakoemulzifikacije.

## **2. HIPOTEZA**

Nekomplicirana operacija katarakte fakoemulzifikacijom mijenja prokrvljenost žute pjege.

## **3. CILJEVI RADA**

### **3.1 Opći cilj**

Opći cilj rada je istražiti promjene parametara vaskularizacije u krvnim žilama žute pjege nakon nekomplicirane operacije katarakte fakoemulzifikacijom.

### **3.2 Specifični ciljevi**

Specifični ciljevi rada su:

- identifikacija sloja krvnih žila žute pjege u kojem nastaju promjene parametara vaskularizacije nakon nekomplicirane operacije katarakte fakoemulzifikacijom;
- identifikacija vremena nastanka promjena u krvnim žilama žute pjege nakon nekomplicirane operacije katarakte fakoemulzifikacijom;
- identifikacija trajanja promjena prokrvljenosti žute pjege nakon nekomplicirane operacije katarakte fakoemulzifikacijom;



## 4. ISPITANICI I UZORAK

Istraživanje je provedeno na Klinici za očne bolesti Kliničke bolnice „Sveti Duh“, Zagreb. Radi se o prospektivnom istraživanju na jednoj skupini ispitanika. Svi analizirani parametri odnose se na jedno oko ispitanika. Istraživanje je odobrilo Etičko povjerenstvo Kliničke bolnice „Sveti Duh“, te Etičko povjerenstvo Medicinskog fakulteta Sveučilišta u Zagrebu. Istraživanje je provedeno u skladu s Helsinškom deklaracijom. Svi ispitanici potpisali su informirani pristanak prije uključivanja u istraživanje.

U istraživanje su bili uključeni bolesnici s nekomplikiranom kataraktom koji su dolazili na preoperativni pregled prije operacije katarakte. Ispitanici su uključeni po redu dolaska na preoperativni pregled. Kriteriji uključivanja ispitanika u istraživanje su:

- senilna katarakta koja nije komplicirana drugim oftalmološkim bolestima;
- kvaliteta OCT-A slike  $\geq 30$ ;
- katarakta prema PNS sustavu (engl. *Pentacam® nucleus staging*) klasificirana kao 1, 2 ili 3, a prema LOCS III klasifikaciji (engl. *lens opacities classification system III*) klasificirana kao NO 0-3, NC 0-3, C 0-3, P 0-3;
- duljina očne jabučice ispitanika mjerena optičkom biometrijom 20-25 mm;
- vrijednost IOT-a mjerena aplanacijom po Goldmannu 10-21 mmHg;
- vrijednost krvnog tlaka veća ili jednaka 90/60 mmHg, a manja ili jednaka 140/90 mmHg.

Kriteriji isključivanja bili su:

- šećerna bolest tip 1 ili 2;
- cornea guttata, te Fuchsova endotelna distrofija ili druge bolesti rožnice;
- pseudoeksfolijativni sindrom;

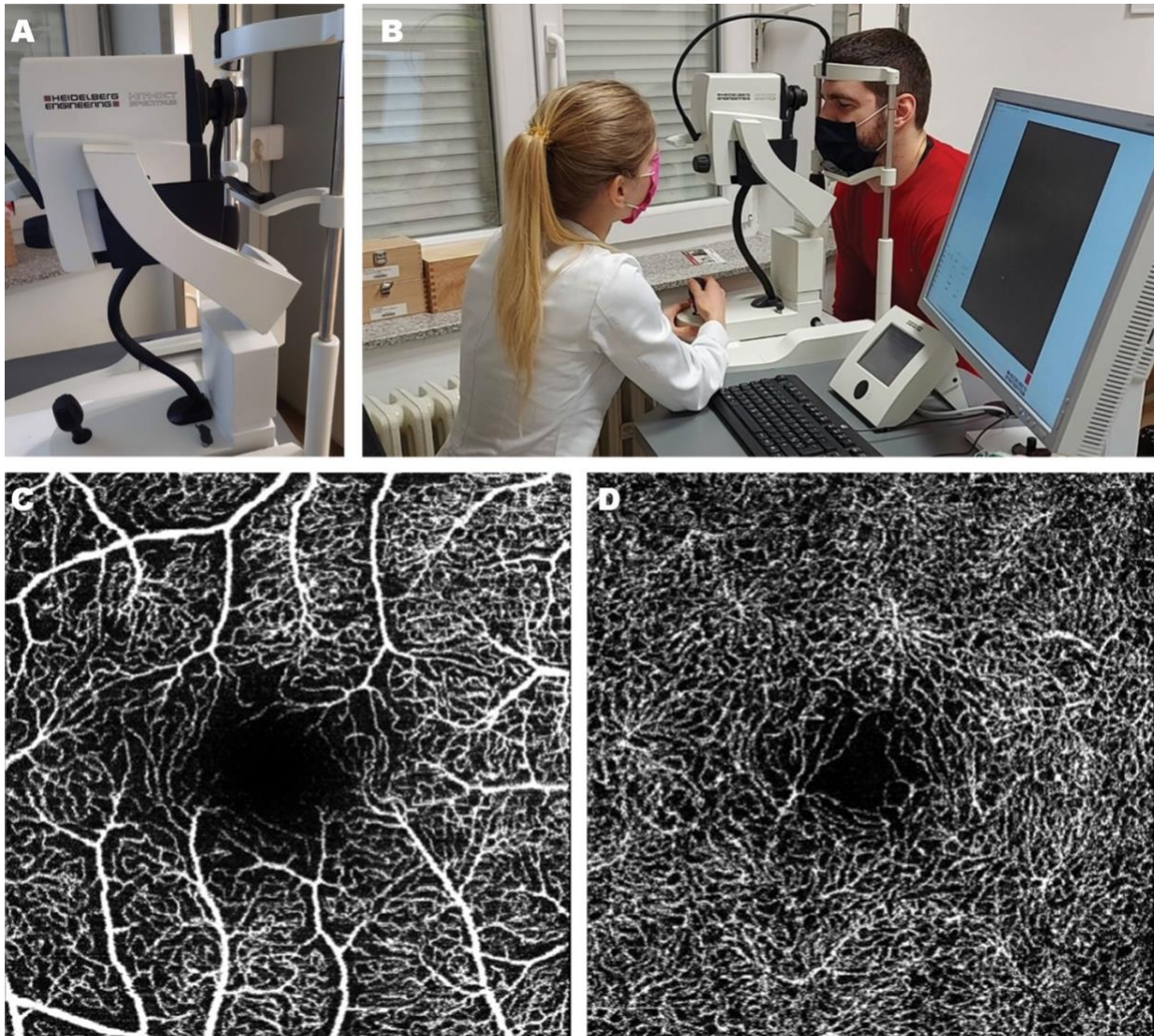
- glaukom;
- senilna degeneracija žute pjege;
- degenerativna miopija ili druge bolesti koje zahvaćaju stražnji segment oka;
- katarakta dječje dobi, juvenilna i traumatska katarakta;
- intraoperativne i/ili postoperativne komplikacije (puknuće stražnje kapsule, edem rožnice, postoperativni uveitis, povišenje IOT-a, pseudofakni cistoidni makularni edem);
- loša kvaliteta slike;
- neregulirana hipertenzija.

Prilikom pregleda učinjena je rutinska preoperativna obrada bolesnika: uzimanje anamneze, određivanje najbolje korigirane vidne oštine, autorefraktokeratometrija, endotelna biomikroskopija, optička biometrija, mjerenje IOT-a, pregled očnog dna u midrijazi, OCT žute pjege i mjerenje arterijskog tlaka. U svrhu ovog istraživanja učinjena je još jedna dodatna pretraga: OCT-A.

Vidna oština mjerena je pomoću ETDRS tablice na 4 m i bilježena u logMAR mjernoj jedinici (56). Endotelnim biomikroskopom (CEM-530, Nidek, Tokio, Japan) analizirane su endotelne stanice rožnice bolesnika. Aksijalna duljina oka mjerena je optičkim biometrom (IOLMaster® 700, Zeiss, Oberkochen, Njemačka), pomoću kojeg je izračunata i jačina IOL-a (AMO Tecnis PCB00, Johnson & Johnson Vision, Jacksonville, Florida, SAD) dobivena SRK-T formulom za emetropiju kao ciljnu refrakciju. Arterijski tlak mjeran je digitalnim tlakomjerom (M6 Comfort, Omron, Kyoto, Japan). Intraokularni tlak mjeran je Goldmannovom aplanacijskom tonometrijom. Pomoću dobivenih vrijednosti izračunat je srednji arterijski tlak (SAT) prema formuli:  $[\text{sistolički krvni tlak (SKT)} + 2 \times \text{dijastolički krvni tlak (DKT)}] / 3$ , kao i očni perfuzijski tlak (OPT) prema formuli:  $2/3 (\text{SAT} - \text{IOT})$ .


Nakon toga, u svako oko bolesnika ukapan je 1% tropikamid (Mydracyl®, Alcon Laboratories Inc., Geneva, Švicarska) tri puta u razmaku od 15 minuta, kako bi se postigla što bolja midrijaza i cikloplegija. Pregled prednjeg segmenta oka i određivanje zamućenja leće prema LOCS III klasifikaciji učinjen je pomoću biomiskroskopa, a zatim pregled očnog dna u midrijazi indirektnim oftalmoskopom, mjerenje objektivne refrakcije na autorefraktokeratometru (Righton Speedy-K, Nidek, Tokio, Japan), te snimanje na uređaju Pentacam®HR (OCULUS Optikgeräte GmbH, Wetzlar, Njemačka) kako bi se odredila PNS klasifikacija.

OCT-A je učinjena pomoću uređaja HRA + OCT Spectralis® (Heidelberg Engineering, Heidelberg, Njemačka) snimanjem 10 x 10° središnjeg dijela žute pjege, odnosno 2,9 x 2,9 mm, koristeći 512 A-skeniranja x 512 presjeka, s razmakom od 6 µm između sekcija i razlučivošću od 5,7 µm po pikselu (Slika 4). Snimljeni su površinski sloj (VPŽV i PVP koji tvore PVK) i duboki sloj (DKP i IKP koji tvore DVK) krvnih žila mrežnice, te velike krvne žile žilnice i koriokapilaris. Automatsku segmentaciju slojeva učinio je integrirani Spectralis® softver koji se smatra pouzdanim u slučajevima bez patologije stražnjeg segmenta oka (32). Snimanje je učinjeno u visokoj rezoluciji. Ovakav način snimanja ima nisku varijabilnost mjerenja (57, 58). U slučaju postojanja artefakata, mjerenje je ponovljeno. Slike sa  $Q \geq 30$  dodatno su analizirane i pažljivo pregledane od strane dva neovisna ispitivača radi točne segmentacije vaskularnih slojeva i prisutnosti artefakata prije konačne analize (32). Slike sa  $Q < 30$  nisu dalje analizirane.



**Slika 4** OCT angiografija učinjena je pomoću HRA + OCT Spectralis® uređaja. (A) Slika uređaja. (B) Pretraga je neinvazivna i ne zahtijeva intravensku primjenu boje. (C) OCT-A slika površinskog vaskularnog kompleksa u visokoj rezoluciji. (D) OCT-A slika dubokog vaskularnog kompleksa u visokoj rezoluciji.

Slike su izvezene u Angiotool® 0,6 softver (Nacionalni institut za zdravlje, Nacionalni institut za rak, Bethesda, Maryland, SAD) za kvantitativnu analizu krvnih žila (59). Krvna žila je nakon segmentacije slike definirana kao segment između dvije točke grananja ili točke grananja i krajnje točke (59) (Slika 4).



**Slika 4** Slika površinskog vaskularnog kompleksa dobivena segmentacijom pomoću Angiotool® softvera. Krvna žila (prikazana crvenim) je definirana kao segment između dvije točke grananja (prikazane plavim) ili točke grananja i krajnje točke.

Analizirani parametri vaskularizacije uključuju:

- eksplantirano područje (EP): analizirano područje;
- područje krvnih žila (PKŽ): područje segmentiranih krvnih žila;
- gustoću krvnih žila (GKŽ): postotak površine koji sadržava segmentirane krvne žile unutar eksplantiranog područja (PKŽ/EP);
- ukupan broj čvorišta (UBČ): ukupan broj čvorišta krvnih žila na slici;
- gustoću čvorišta (GČ): indeks grananja, broj čvorišta po jedinici površine;
- ukupnu duljinu krvnih žila (UDKŽ): zbroj Euklidskih udaljenosti između piksela svih krvnih žila na slici;
- prosječnu duljinu krvnih žila (PDKŽ): srednja vrijednost duljine svih krvnih žila na slici;
- ukupan broj krajnjih točaka (UBKT): ukupan broj otvorenih segmenata krvnih žila;
- prosječnu lakunarnost (PL): neujednačenost krvnih žila;
- površinu FAZ-a.

Na istom uređaju snimljen je i OCT, te autofluorescencija žute pjege.

Površina FAZ-a ručno je označena nakon segmentacije od strane istog ispitivača (A. Č.). Korištenjem softvera Adobe Photoshop CS6 64 Bit (Adobe Inc., San Jose, California, SAD), unutarnje granice krvnih žila međusobno su povezane kako bi oblikovale vanjske granice FAZ-a (38). Nakon toga, softver je automatski izračunao površinu FAZ-a u mm<sup>2</sup>.

Svi ispitanici podvrgnuti su mikroincizijskoj operaciji katarakte u topičkoj anesteziji koju je izveo isti iskusni kirurg (B. K. E.) koristeći Centurion® Vision System (Alcon Inc., Fort Worth, Texas, SAD). Automatski su zabilježeni ukupna kumulativna raspršena energija (engl. *cumulative dissipated energy* - CDE) i ukupno vrijeme ultrazvuka

(PHACO vrijeme). CDE je ukupna energija koja se rasipa na mjestu reza, a uključuje kombinaciju torzijske i longitudinalne energije ultrazvuka (60). Ukupno vrijeme ultrazvuka određeno je trajanjem pritiska na nožnu papučicu u trećem položaju (60). Svim bolesnicima je implantirana savitljiva intraokularna leća (AMO Tecnis PCB00). Postoperativno su propisane kapi 0,1% deksametazona (Maxidex®, Alcon Laboratories Inc., Ženeva, Švicarska) q.i.d. prvih 7 dana, te b.i.d. drugih 7 dana. Ispitanici su evaluirani prije operacije, te 1 tjedan, 1 mjesec, 3 mjeseca i 6 mjeseci nakon operacije. Na kontrolnim snimanjima OCT-A odabran je *follow-up* protokol uređaja, kako bi se zapis snimanja točno preklopio s prethodnim zapisima. Na kontrolnim pregledima provedeni su isti postupci kao na preoperativnom pregledu. Sve ispitanike na svim pregledima pregledavao je i snimao jedan ispitivač (A. Č.), koji je i analizirao sve navedene parametre.

#### **4.1 Statistička analiza**

Statistička analiza provedena je pomoću statističkog softvera MedCalc (MedCalc Software Ltd., Ostend, Belgija). Varijable su prikazane medijanom i interkvartilnim rasponima. Usporedba vrijednosti općih i parametara vaskularizacije prije fakoemulzifikacije s vrijednostima dobivenim 1 tjedan, 1 mjesec, 3 mjeseca i 6 mjeseci nakon operacije učinjena je pomoću neparametrijskog Friedman ANOVA testa. Kako bi se utvrdilo postoje li morfometrijske razlike, vaskularni slojevi su recipročno uspoređeni koristeći vrijednosti 6 mjeseci nakon fakoemulzifikacije. Međusobna usporedba parametara vaskularizacije različitih krvožilnih slojeva 6 mjeseci nakon fakoemulzifikacije učinjena je pomoću Wilcoxon testa. Coxovom regresijskom analizom analizirano je jesu li dob, spol ispitanika, zamućenje leće, duljina očne jabučice, IOT, krvni tlak, jačina IOL-a, te parametri zabilježeni tijekom

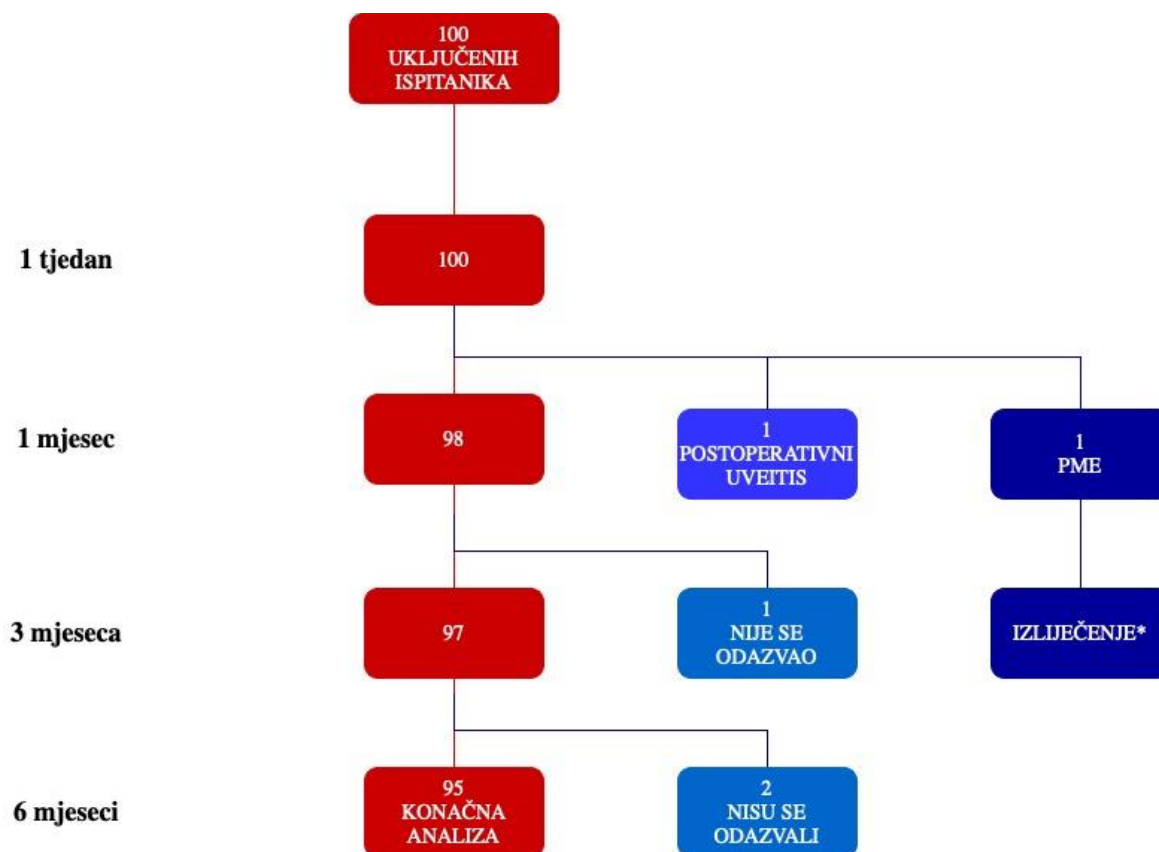
fakoemulzifikacije (CDE i PHACO vrijeme) prediktori promjene parametara vaskularizacije nakon fakoemulzifikacije. Razina značajnosti postavljena je na  $P < 0,05$ .

## **5. REZULTATI**

Od 100 ispitanika koji su ispunili kriterije uključivanja, 95 očiju od 95 ispitanika uključeno je u konačnu analizu (Slika 5). Jedan je bolesnik razvio postoperativni iridociklitis, te je isključen iz daljnje analize. Tri bolesnika se nisu odazvala na kontrolne preglede. Jedan je bolesnik razvio pseudofakni makularni edem koji je na kontrolnom pregledu 1 mjesec nakon fakoemulzifikacije dijagnosticiran na temelju OCT zapisa (61), bez znakova edema 3 mjeseca nakon operacije, ali je također isključen iz konačne analize.

Opće karakteristike ispitanika i parametri zabilježeni tijekom fakoemulzifikacije prikazani su u Tablici 1.





**Slika 5** Dijagram koji prikazuje broj uključenih ispitanika u istraživanje i broj ispitanika koji su uključeni u konačnu analizu, te razloge isključivanja ispitanika iz istraživanja.

PME - pseudofakni makularni edem.

\*ispitaniku nije propisana dodatna terapija

**Tablica 1** Opće karakteristike ispitanika i parametri zabilježeni tijekom fakoemulzifikacije

Dob (godine)	73 (65-77)
Spol (muškarci, %)	M: 37/95 (38,9%)
(žene, %)	Ž: 58/95 (61,1%)
LOCS III klasifikacija (n/N)	NO - 0: 2/95 (2,1%); 1: 25/95 (26,3%); 2: 60/95 (63,2%); 3: 8/95 (8,4%) NC - 0: 2/95 (2,1%); 1: 27/95 (28,4%); 2: 58/95 (61,1%); 3: 8/95 (8,4%) C - 0: 37/95 (38,9%); 1: 16/95 (16,8%); 2: 32/95 (33,7%); 3: 10/95 (10,5%) P - 0: 67/95 (70,5%); 1: 16/95 (16,8%); 2: 12/95 (12,6%)
PNS (n/N)	STUPANJ 1: 40/95 (42,1%); STUPANJ 2: 43/95 (45,3%); STUPANJ 3: 12/95 (12,6%)
AD (mm)	23,43 (22,84-29,94)
SE (D)	0,75 (-1,00-1,75)
CDE (%)	4,08 (2,95-5,33)
PHACO vrijeme (s)	23 (19-30)
IOLMaster® 700 (PCB00)	22,50 (20,50-23,50)

LOCS - engl. *Lens Opacities Classification System*, PNS - engl. *Pentacam® Nucleus Staging*, AD - aksijalna duljina, SE - sferni ekvivalent, CDE - engl. *cumulative dissipated energy*, PHACO vrijeme - ukupno vrijeme ultrazvuka, n - broj bolesnika s određenim stupnjem, N - ukupan broj bolesnika. Tablica prikazuje raspodjelu općih karakteristika bolesnika (N = 95) i parametara zabilježenih tijekom fakoemulzifikacije. Dob, AD, SE, CDE, PHACO vrijeme, jačina IOL-a prikazani su kao medijan i interkvartilni rasponi (25. i 75. percentila).

## 5.1 Opći parametri

IOT prije fakoemulzifikacije bio je statistički značajno viši nego 1 tjedan, 1 mjesec, 3 mjeseca i 6 mjeseci nakon, među kojima nije bilo statistički značajnih razlika. OPT prije fakoemulzifikacije bio je statistički značajno niži nego 1 tjedan, 1 mjesec, 3 mjeseca i 6 mjeseci nakon operacije, među kojima nije bilo statistički značajnih razlika. Najbolja korigirana VO se značajno poboljšala nakon operacije. U parametrima SKT, DKT i SAT nisu pronađene statistički značajne razlike (Tablica 2).

**Tablica 2** Promjene parametara tlaka i vidne oštine

	Prije	1 tjedan nakon	1 mjesec nakon	3 mjeseca nakon	6 mjeseci nakon	P
<b>IOT (mmHg)</b>	14 (12-16)	13 (11-15)	12 (10-14)	11 (10-13)	11 (10-14)	<b>&lt;0,001</b>
SKT (mmHg)	135 (145-140)	134 (124-140)	133 (124-140)	134 (125-139)	134 (125-139)	0,248
DKT (mmHg)	80 (75-90)	85 (77-88)	85 (79-90)	84 (79-89)	85 (79-90)	0,111
SAT (mmHg)	100 (93-104)	101 (93-104)	101 (94-106)	101 (95-104)	100 (93-106)	0,907
<b>OPT (mmHg)</b>	57,33 (51,39-60,44)	58,00 (54,22-61,00)	59,11 (54,50-62,22)	59,33 (55,11-61,56)	58,33 (54,50-61,22)	<b>0,010</b>
<b>VO (logMAR)</b>	0,16 (0,10-0,28)	0 (0-0,04)	0 (0-0,04)	0 (0-0,04)	0 (0-0,04)	<b>&lt;0,001</b>

IOT - intraokularni tlak, SKT - sistolički krvni tlak, DKT- dijastolički krvni tlak, SAT - srednji arterijski tlak, OPT - očni perfuzijski tlak, VO - najbolja korigirana vidna oština.

Tablica prikazuje medijane i interkvartilne raspone za svaki parametar (25. i 75. percentila). P vrijednosti prikazanih promjena dobiveni su 1 tjedan nakon fakoemulzifikacije.

Friedman ANOVA test, utvrđena je značajna razlika (podebljani parametri) za vrijednosti sa  $P < 0,05$ .

## 5.2 Indeks kvalitete slike

Prosječna kvaliteta OCT-A slika prije i poslije fakoemulzifikacije nije pokazala statistički značajne razlike (Tablica 3).

**Tablica 3** Indeks kvalitete OCT-A slika prije i poslije fakoemulzifikacije

OCT-A slika	Prije	1 tjedan nakon	1 mjesec nakon	3 mjeseca nakon	6 mjeseci nakon	P
Q	35,4 (34,3-36,8)	35,4 (34,5-36,7)	35,4 (33,8-37,4)	35,4 (34,3-37,1)	35,5 (33,9-37,1)	0,742

OCT-A - optička koherentna tomografska angiografija, Q - indeks kvalitete slike.  
Tablica prikazuje medijane i interkvartilne rasponne za indeks kvalitete slike (25. i 75. percentila).  
Friedman ANOVA test, razina značajnosti postavljena je na  $P < 0,05$ .

## 5.3 Parametri vaskularizacije

U EP nije pronađena statistički značajna razlika. Statistički značajno povećanje parametara PKŽ i GKŽ pronađeno je u svim slojevima osim u koriokapilarisu i žilnici. Povećanje parametara UBČ i GČ pronađeno je u svim slojevima osim u koriokapilarisu, dok je u području žilnice pronađeno diskretno povećanje. UDKŽ povećala se u svim slojevima mrežnice, kao i PDKŽ koja se povećala i u koriokapilarisu. Parametar UBKT smanjio se u svim slojevima osim u žilnici i VPŽV, dok se PL značajno smanjila u svim slojevima osim u žilnici.

Najizraženije promjene parametara pronađene su u slojevima VPŽV i PVK. PDKŽ parametar je s najvećim promjenama u svim slojevima osim u VPŽV. Za sve parametre vaskularizacije uočena je statistički značajna razlika između vrijednosti dobivenih prije fakoemulzifikacije i vrijednosti dobivenih 1 tjedan, 1 mjesec, 3 mjeseca

i 6 mjeseci nakon fakoemulzifikacije unutar kojih nije bilo statistički značajnih razlika (Tablica 4, Tablica 5).

**Tablica 4** Promjene parametara vaskularizacije u odgovarajućim slojevima u svim vremenskim točkama

	EP (mm <sup>2</sup> )	PKŽ (mm <sup>2</sup> )	GKŽ (%)	UBČ	GČ (čvorišta/mm <sup>2</sup> )	UDKŽ (mm)	PDKŽ (mm)	UBKT	PL
Žilnica	0,359	<b>&lt;0,001</b>	<b>&lt;0,001</b>	<b>0,001</b>	<b>&lt;0,001</b>	0,319	0,839	<b>&lt;0,001</b>	0,113
KK	0,742	0,279	0,243	0,834	0,789	0,914	<b>0,008</b>	<b>&lt;0,001</b>	<b>0,001</b>
DVK	0,128	<b>&lt;0,001</b>	<b>&lt;0,001</b>	<b>&lt;0,001</b>	<b>&lt;0,001</b>	<b>&lt;0,001</b>	<b>&lt;0,001</b>	<b>&lt;0,001</b>	<b>&lt;0,001</b>
DKP	0,758	<b>&lt;0,001</b>	<b>&lt;0,001</b>	<b>&lt;0,001</b>	<b>&lt;0,001</b>	<b>&lt;0,001</b>	<b>&lt;0,001</b>	<b>&lt;0,001</b>	<b>&lt;0,001</b>
IKP	0,755	<b>&lt;0,001</b>	<b>&lt;0,001</b>	<b>&lt;0,001</b>	<b>&lt;0,001</b>	<b>&lt;0,001</b>	<b>&lt;0,001</b>	<b>&lt;0,001</b>	<b>&lt;0,001</b>
PVK	0,889	<b>&lt;0,001</b>	<b>&lt;0,001</b>	<b>&lt;0,001</b>	<b>&lt;0,001</b>	<b>&lt;0,001</b>	<b>&lt;0,001</b>	<b>&lt;0,001</b>	<b>&lt;0,001</b>
PVP	0,125	<b>&lt;0,001</b>	<b>&lt;0,001</b>	<b>&lt;0,001</b>	<b>&lt;0,001</b>	<b>&lt;0,001</b>	<b>&lt;0,001</b>	<b>&lt;0,001</b>	<b>&lt;0,001</b>
VPŽV	0,889	<b>&lt;0,001</b>	<b>&lt;0,001</b>	<b>&lt;0,001</b>	<b>&lt;0,001</b>	<b>&lt;0,001</b>	<b>&lt;0,001</b>	0,369	<b>&lt;0,001</b>

KK - koriokapilaris, DVK - duboki vaskularni kompleks, DKP - duboki kapilarni pleksus, IKP - intermedijarni kapilarni pleksus, PVK - površinski vaskularni kompleks, PVP - površinski vaskularni pleksus, VPŽV - vaskularni pleksus sloja živčanih vlakana, EP - eksplantirano područje, PKŽ - područje krvnih žila, GKŽ - gustoća krvnih žila, UBČ - ukupan broj čvorišta, GČ - gustoća čvorišta, UDKŽ - ukupna duljina krvnih žila, PDKŽ - prosječna duljina krvnih žila, UBKT - ukupan broj krajnjih točaka, PL - prosječna lakunarnost.

Tablica prikazuje P vrijednosti određene Friedman ANOVA testom, značajna razlika (podebljane vrijednosti) definirana je za vrijednosti sa  $P < 0,05$ .

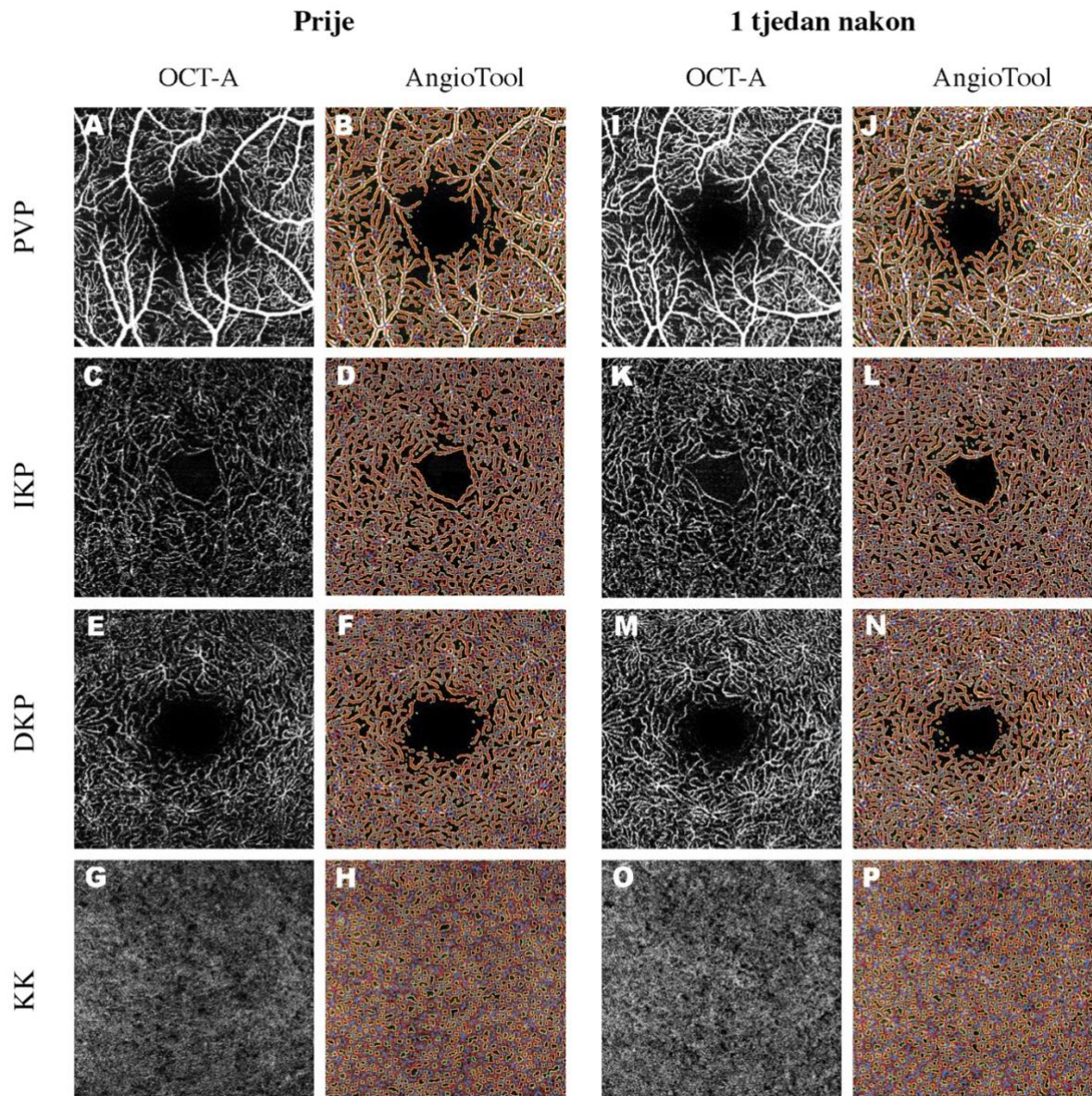
**Tablica 5** Postotak utvrđenih promjena parametara vaskularizacije u odgovarajućim slojevima 1 tjedan nakon fakoemulzifikacije

	EP (mm <sup>2</sup> )	PKŽ (mm <sup>2</sup> )	GKŽ (%)	UBČ	GČ (čvorišta/ mm <sup>2</sup> )	UDKŽ (mm)	PDKŽ (mm)	UBKT	PL
Žilnica	0,00%	<b>-2,14%</b>	<b>-2,14%</b>	<b>1,32%</b>	<b>1,34%</b>	0,08%	0,24%	<b>8,04%</b>	5,44%
KK	0,00%	0,57%	0,57%	-0,46%	-0,46%	-0,07%	<b>35,57%</b>	<b>-10,47%</b>	<b>-4,99%</b>
DVK	0,00%	<b>12,44%</b>	<b>12,44%</b>	<b>7,40%</b>	<b>7,38%</b>	<b>4,92%</b>	<b>184,83%</b>	<b>-47,79%</b>	<b>-27,24%</b>
DKP	0,00%	<b>12,75%</b>	<b>12,75%</b>	<b>11,77%</b>	<b>11,81%</b>	<b>8,04%</b>	<b>88,72%</b>	<b>-33,89%</b>	<b>-28,21%</b>
IKP	0,00%	<b>12,82%</b>	<b>12,81%</b>	<b>11,70%</b>	<b>11,69%</b>	<b>5,51%</b>	<b>93,70%</b>	<b>-37,65%</b>	<b>-28,22%</b>
PVK	0,00%	<b>20,00%</b>	<b>20,00%</b>	<b>21,08%</b>	<b>20,45%</b>	<b>11,07%</b>	<b>165,76%</b>	<b>-44,83%</b>	<b>-33,06%</b>
PVP	0,00%	<b>11,29%</b>	<b>10,83%</b>	<b>8,98%</b>	<b>8,99%</b>	<b>5,49%</b>	<b>53,13%</b>	<b>-29,58%</b>	<b>-20,97%</b>
VPŽV	0,00%	<b>36,37%</b>	<b>36,38%</b>	<b>63,43%</b>	<b>62,91%</b>	<b>33,62%</b>	<b>52,68%</b>	2,20%	<b>-37,12%</b>

KK - koriokapilaris, DVK - duboki vaskularni kompleks, DKP - duboki kapilarni pleksus, IKP - intermedijarni kapilarni pleksus, PVK - površinski vaskularni kompleks, PVP - površinski vaskularni pleksus, VPŽV - vaskularni pleksus sloja živčanih vlakana, EP - eksplantirano područje, PKŽ - područje krvnih žila, GKŽ - gustoća krvnih žila, UBČ - ukupan broj čvorišta, GČ - gustoća čvorišta, UDKŽ - ukupna duljina krvnih žila, PDKŽ - prosječna duljina krvnih žila, UBKT - ukupan broj krajnjih točaka, PL - prosječna lakunarnost.

Tablica prikazuje razliku između vrijednosti prije i nakon fakoemulzifikacije izračunate kao postotak promjene 1 tjedan nakon.

Promjene parametara vaskularizacije u površinskom vaskularnom pleksusu, intermedijarnom i dubokom kapilarnom pleksusu i koriokapilarisu prikazane su na Slici 6.



**Slika 6** OCT-A *en-face* slika ( $Q = 35$ ) prikazuje binarnu skeletnu strukturu u lijevom stupcu: A, C, E, G, I, K, M i O, te skeletonizirane slike nastale pomoću AngioTool® softvera u odgovarajućem desnom stupcu: B, D, F, H, J, L, N i P prije i 1 tjedan nakon fakoemulzifikacije. Kostur je ocrtan crvenom bojom, krvne žile žutom bojom, a grananje je označeno plavom bojom. Parametri vaskularizacije izračunati za ovu sliku prikazani su u Tablici 6.

**Tablica 6** OCT-A parametri vaskularizacije prije i 1 tjedan nakon fakoemulzifikacije

	EP (mm <sup>2</sup> )	PKŽ (mm <sup>2</sup> )	GKŽ (%)	UBČ	GČ (čvorišta/mm <sup>2</sup> )	UDKŽ (mm)	PDKŽ (mm)	UBKT	PL
PVP prije	8,3802	4,3042	51,3615	1123	134,0063	130,7938	3,2221	223	0,0638
PVP nakon	8,3802	4,7055	56,1502	1274	152,0250	138,5496	4,3598	208	0,0519
IKP prije	8,3800	4,4997	53,7008	1417	169,1092	146,8770	2,7058	268	0,0343
IKP nakon	8,3800	4,9460	59,0123	1583	188,8728	154,2302	6,6762	267	0,0244
DKP prije	8,3804	4,7956	57,2213	1504	179,4578	148,4679	5,4988	205	0,0531
DKP nakon	8,3804	5,2813	63,0197	1609	191,9864	154,0787	8,1094	166	0,0406
KK prije	8,3804	6,6402	79,2349	1689	201,5471	162,3256	40,5814	64	0,0062
KK nakon	8,3799	6,6941	79,8856	1679	200,3676	162,3926	40,3926	53	0,0050

PVP - površinski vaskularni pleksus, IKP - intermedijarni kapilarni pleksus, DKP - duboki kapilarni pleksus, KK - koriokapilaris, EP - eksplantirano područje, PKŽ - područje krvnih žila, GKŽ - gustoća krvnih žila, UBČ - ukupan broj čvorišta, GČ - gustoća čvorišta, UDKŽ - ukupna duljina krvnih žila, PDKŽ - prosječna duljina krvnih žila, UBKT - ukupan broj krajnjih točaka, PL - prosječna lakunarnost.



#### **5.4 Vaskularni pleksus sloja živčanih vlakana, površinski vaskularni pleksus i površinski vaskularni kompleks**

U vaskularnom pleksusu sloja živčanih vlakana parametri vaskularizacije: PKŽ, GKŽ, UBČ, GČ, UDKŽ i PDKŽ prije fakoemulzifikacije su statistički značajno nižih vrijednosti nego 1 tjedan, 1 mjesec, 3 mjeseca i 6 mjeseci nakon fakoemulzifikacije, unutar kojih nisu pronađene statistički značajne razlike (Tablica 7). Za parametar UBKT nisu pronađene statistički značajne promjene, dok je parametar PL statistički značajno viši prije nego nakon fakoemulzifikacije (Tablica 7). Najveće promjene pronađene su u parametrima UBČ i GČ (63,43% i 62,91%).

U površinskom vaskularnom pleksusu i površinskom vaskularnom kompleksu parametri vaskularizacije: PKŽ, GKŽ, UBČ, GČ, UDKŽ i PDKŽ prije fakoemulzifikacije statistički su značajno nižih vrijednosti nego 1 tjedan, 1 mjesec, 3 mjeseca i 6 mjeseci nakon fakoemulzifikacije unutar kojih nisu pronađene statistički značajne razlike. Parametri UBKT i PL statistički su značajno viši prije fakoemulzifikacije nego 1 tjedan, 1 mjesec, 3 mjeseca i 6 mjeseci nakon fakoemulzifikacije unutar kojih nisu pronađene statistički značajne razlike (Tablica 8, Tablica 9). Najizraženije promjene pokazao je parametar PDKŽ (53,13% i 165,76%).

**Tablica 7** Statistička analiza promjena parametara vaskularizacije u vaskularnom pleksusu živčanih vlakana

VPŽV	Prije	1 tjedan nakon	1 mjesec nakon	3 mjeseca nakon	6 mjeseci nakon	P	Promjena
EP (mm <sup>2</sup> )	8,3795 (8,3770-8,3804)	8,3796 (8,3770-8,3805)	8,3794 (8,3768-8,3807)	8,3794 (8,3768-8,3807)	8,3794 (8,3768-8,3803)	0,889	0,01%
PKŽ (mm <sup>2</sup> )	1,8591 (1,4153-2,3589)	2,5353 (2,0353-3,0919)	2,6530 (2,1733-3,2279)	2,7846 (2,2839-3,1992)	2,8117 (2,3376-3,2735)	<b>&lt;0,001</b>	<b>36,37%</b>
GKŽ (%)	22,1838 (16,8914-28,1471)	30,2547 (24,2985-36,8916)	31,6644 (25,9395-38,5160)	33,2328 (27,2585-38,1763)	33,5613 (27,8909-39,1569)	<b>&lt;0,001</b>	<b>36,38%</b>
UBČ	495 (320-731)	809 (593-1049)	862 (644-1109)	906 (686-1111)	936 (728-1140)	<b>&lt;0,001</b>	<b>63,43%</b>
GČ (čvorišta/mm <sup>2</sup> )	59,2552 (38,1612-87,2170)	96,5340 (70,7350-125,1407)	102,8470 (76,8021-132,3245)	108,1508 (81,8590-132,6084)	111,6791 (87,0387-136,0834)	<b>&lt;0,001</b>	<b>62,91%</b>
UDKŽ (mm)	71,1006 (53,6238-92,1387)	95,0071 (77,8507-112,2952)	101,7714 (83,9617-118,3007)	104,4058 (85,9790-118,2746)	103,9301 (87,8332-118,7705)	<b>&lt;0,001</b>	<b>33,62%</b>
PDKŽ (mm)	0,1716 (0,1297-0,2246)	0,2620 (0,1758-0,3935)	0,2712 (0,2059-0,4137)	0,3000 (0,2071-0,4194)	0,2973 (0,2156-0,4074)	<b>&lt;0,001</b>	<b>52,68%</b>
UBKT	999 (855-1140)	1021 (882-1135)	998 (864-1106)	994 (858-1110)	975 (891-1107)	0,369	2,20%
PL	0,3649 (0,2617-0,5047)	0,2294 (0,1778-0,3309)	0,2098 (0,1653-0,2757)	0,2106 (0,1569-0,2718)	0,2053 (0,1588-0,2881)	<b>&lt;0,001</b>	<b>-37,12%</b>

VPŽV - vaskularni pleksus sloja živčanih vlakana, EP - eksplantirano područje, PKŽ - područje krvnih žila, GKŽ - gustoća krvnih žila, UBČ - ukupan broj čvorišta, GČ - gustoća čvorišta, UDKŽ - ukupna duljina krvnih žila, PDKŽ - prosječna duljina krvnih žila, UBKT - ukupan broj krajnjih točaka, PL - prosječna lakunarnost.

Tablica prikazuje medijane i interkvartilne raspone za svaki parametar (25. i 75. percentila). Postotak promjene prikazan je za vrijednosti 1 tjedan nakon fakoemulzifikacije. P predstavlja ukupnu razliku.

Friedman ANOVA test, definirana je statistički značajna razlika za vrijednosti sa  $P < 0,05$ . Statistički značajna razlika pronađena je u parametrima: PKŽ, GKŽ, UBČ, GČ, UDKŽ, PDKŽ i PL (podebljani parametri) između vrijednosti prije fakoemulzifikacije i vrijednosti 1 tjedan, 1 mjesec, 3 mjeseca i 6 mjeseci nakon, unutar kojih nisu pronađene statistički značajne razlike.

**Tablica 8** Statistička analiza promjena parametara vaskularizacije u površinskom vaskularnom pleksusu

PVP	Prije	1 tjedan nakon	1 mjesec nakon	3 mjeseca nakon	6 mjeseci nakon	P	Promjena
EP (mm <sup>2</sup> )	8,3801 (8,3790-8,3806)	8,3801 (8,3790-8,3806)	8,3801 (8,3793-8,3807)	8,3801 (8,3790-8,3809)	8,3801 (8,3790-8,3807)	0,125	0,00%
<b>PKŽ (mm<sup>2</sup>)</b>	4,5545 (4,0094-4,9355)	5,0687 (4,8105-5,3193)	5,0724 (4,8006-5,3900)	5,1967 (4,9060-5,4451)	5,1283 (4,9467-5,4279)	<b>&lt;0,001</b>	<b>11,29%</b>
<b>GKŽ (%)</b>	54,5669 (47,8463-58,8991)	60,4780 (57,4106-63,5375)	60,5694 (57,7880-64,3410)	62,0127 (58,5389-64,9757)	61,2477 (59,0638-64,7752)	<b>&lt;0,001</b>	<b>10,83%</b>
<b>UBČ</b>	1314 (1115-1397)	1432 (1373-1485)	1441 (1366-1502)	1446 (1383-1507)	1439 (1381-1496)	<b>&lt;0,001</b>	<b>8,98%</b>
<b>GČ (čvorišta/mm<sup>2</sup>)</b>	156,8099 (133,0305-166,6892)	170,9058 (163,7611-177,2097)	171,9498 (163,3842-179,8371)	172,7219 (165,0255-179,8147)	172,6123 (165,0242-178,5276)	<b>&lt;0,001</b>	<b>8,99%</b>
<b>UDKŽ (mm)</b>	138,455 (127,844-144,633)	146,063 (142,680-149,708)	147,222 (142,383-151,002)	147,244 (144,288-150,959)	146,856 (143,387-150,129)	<b>&lt;0,001</b>	<b>5,49%</b>
<b>PDKŽ (mm)</b>	3,957 (1,790-6,092)	6,059 (4,628-8,532)	6,120 (4,816-9,000)	6,559 (4,915-8,759)	6,135 (4,760-8,243)	<b>&lt;0,001</b>	<b>53,13%</b>
<b>UBKT</b>	240 (194-412)	169 (147-210)	170 (147-206)	168 (140-197)	170 (146-199)	<b>&lt;0,001</b>	<b>-29,58%</b>
<b>PL</b>	0,0504 (0,0407-0,072)	0,0398 (0,0322-0,0474)	0,0378 (0,0307-0,0457)	0,0377 (0,0311-0,0456)	0,0385 (0,0315-0,0469)	<b>&lt;0,001</b>	<b>-20,97%</b>

PVP - površinski vaskularni pleksus, EP - eksplantirano područje, PKŽ - područje krvnih žila, GKŽ - gustoća krvnih žila, UBČ - ukupan broj čvorišta, GČ - gustoća čvorišta, UDKŽ - ukupna duljina krvnih žila, PDKŽ - prosječna duljina krvnih žila, UBKT - ukupan broj krajnjih točaka, PL - prosječna lakunarnost.

Tablica prikazuje medijane i interkvartilne raspone za svaki parametar (25. i 75. percentila). Postotak promjene prikazan je za vrijednosti 1 tjedan nakon fakoemulzifikacije. P predstavlja ukupnu razliku.

Friedman ANOVA test, definirana je statistički značajna razlika za vrijednosti sa  $P < 0,05$ . Statistički značajna razlika pronađena je za parametre: PKŽ, GKŽ, UBČ, GČ, UDKŽ, PDKŽ, UBKT i PL (podebljani parametri) između vrijednosti prije fakoemulzifikacije i vrijednosti 1 tjedan, 1 mjesec, 3 mjeseca i 6 mjeseci nakon, unutar kojih nisu pronađene statistički značajne razlike.

**Tablica 9** Statistička analiza promjena parametara vaskularizacije u površinskom vaskularnom kompleksu

PVK	Prije	1 tjedan poslije	1 mjesec poslije	3 mjeseca poslije	6 mjeseci poslije	P	Promjena
EP (mm <sup>2</sup> )	8,3799 (8,3787- 8,3806)	8,3799 (8,3787- 8,3806)	8,3801 (8,3794- 8,3807)	8,3799 (8,3787- 8,3807)	8,3799 (8,3787- 8,3807)	0,889	0,01%
<b>PKŽ (mm<sup>2</sup>)</b>	3,864 (3,127- 4,329)	4,637 (4,297 to 4,918)	4,703 (4,311- 5,021)	4,831 (4,453- 5,007)	4,748 (4,451- 4,989)	<b>&lt;0,001</b>	<b>20,00%</b>
<b>GKŽ (%)</b>	46,103 (37,310- 51,652)	55,323 (51,302- 58,753)	56,133 (51,491- 59,923)	57,639 (53,137- 59,854)	56,710 (53,113- 59,929)	<b>&lt;0,001</b>	<b>20,00%</b>
<b>UBČ</b>	1143 (895- 1306)	1384 (1286- 1475)	1394 (1285- 1487)	1424 (1327- 1479)	1406 (1320- 1476)	<b>&lt;0,001</b>	<b>21,08%</b>
<b>GČ (čvorišta/mm<sup>2</sup>)</b>	137,096 (106,731- 155,833)	165,132 (153,665- 176)	166,338 (153,287- 177,447)	170,020 (158,352- 176,456)	167,989 (157,466- 177,210)	<b>&lt;0,001</b>	<b>20,45%</b>
<b>UDKŽ (mm)</b>	128,843 (110,867- 138,255)	143,106 (137,009- 147,567)	143,976 (137,635- 148,805)	145,559 (140,618- 149,084)	144,972 (140,884- 148,726)	<b>&lt;0,001</b>	<b>11,07%</b>
<b>PDKŽ (mm)</b>	2,028 (0,760- 3,547)	5,389 (3,687- 7,106)	5,292 (3,600- 7,417)	5,996 (4,079- 8,904)	5,454 (4,148- 8,194)	<b>&lt;0,001</b>	<b>165,76%</b>
<b>UBKT</b>	406 (285- 614)	224 (184- 278)	208 (180- 276)	201 (166- 271)	204 (176- 250)	<b>&lt;0,001</b>	<b>-44,83%</b>
<b>PL</b>	0,0727 (0,0523- 0,115)	0,0487 (0,0403- 0,0588)	0,0481 (0,0385- 0,0562)	0,0458 (0,0377- 0,0564)	0,0475 (0,0392- 0,0585)	<b>&lt;0,001</b>	<b>-33,06%</b>

PVK - površinski vaskularni kompleks, EP - eksplantirano područje, PKŽ - područje krvnih žila, GKŽ - gustoća krvnih žila, UBČ - ukupan broj čvorišta, GČ - gustoća čvorišta, UDKŽ - ukupna duljina krvnih žila, PDKŽ - prosječna duljina krvnih žila, UBKT - ukupan broj krajnjih točaka, PL - prosječna lakunarnost.

Tablica prikazuje medijane i interkvartilne raspone za svaki parametar (25. i 75. percentila). Postotak promjene prikazan je za vrijednosti 1 tjedan nakon fakoemulzifikacije. P predstavlja ukupnu razliku.

Friedman ANOVA test, definirana je statistički značajna razlika za vrijednosti sa  $P < 0,05$ . Statistički značajna razlika pronađena je za parametre: PKŽ, GKŽ, UBČ, GČ, UDKŽ, PDKŽ, UBKT i PL (podebljani parametri) između vrijednosti prije fakoemulzifikacije i vrijednosti 1 tjedan, 1 mjesec, 3 mjeseca i 6 mjeseci nakon, unutar kojih nisu pronađene statistički značajne razlike.

## **5.5 Intermedijarni kapilarni pleksus, duboki kapilarni pleksus i duboki vaskularni kompleks**

U intermedijarnom i dubokom kapilarnom pleksusu, kao i u dubokom vaskularnom kompleksu, 1 tjedan nakon fakoemulzifikacije utvrđeno je statistički značajno povećanje parametara PKŽ, GKŽ, UBČ, GČ, UDKŽ i PDKŽ zajedno sa smanjenjem parametara UBKT i PL. Nije pronađena statistički značajna razlika između vrijednosti 1 tjedan, 1 mjesec, 3 mjeseca i 6 mjeseci nakon fakoemulzifikacije za niti jedan parametar. Nadalje, parametri UBKT i PL statistički su značajno viši u svim navedenim slojevima prije fakoemulzifikacije nego 1 tjedan, 1 mjesec, 3 mjeseca i 6 mjeseci nakon fakoemulzifikacije unutar kojih nisu pronađene statistički značajne razlike. Najveća promjena zabilježena je za parametar PDKŽ u svim navedenim slojevima (93,70%, 88,72% i 184,83%) (Tablica 10, Tablica 11, Tablica 12).

**Tablica 10** Statistička analiza promjena parametara vaskularizacije u intermedijarnom kapilarnom pleksusu

IKP	Prije	1 tjedan nakon	1 mjesec nakon	3 mjeseca nakon	6 mjeseci nakon	P	Promjena
EP (mm <sup>2</sup> )	8,3800 (8,3774-8,3806)	8,3797 (8,3779-8,3808)	8,3801 (8,3788-8,3809)	8,3800 (8,3786-8,3808)	8,3800 (8,3786-8,3808)	0,755	0,00%
<b>PKŽ (mm<sup>2</sup>)</b>	4,4589 (3,6848-4,7876)	5,0306 (4,7727-5,2698)	5,0145 (4,7338-5,2741)	5,1236 (4,7383-5,3024)	5,0714 (4,8539-5,2669)	<b>&lt;0,001</b>	<b>12,82%</b>
<b>GKŽ (%)</b>	53,2082 (53,2082-57,1352)	60,0233 (56,9550-62,8829)	59,8439 (56,4824-62,9344)	61,1325 (56,5415-63,2928)	60,5677 (57,9167-62,8452)	<b>&lt;0,001</b>	<b>12,81%</b>
<b>UBČ</b>	1436 (1121-1559)	1604 (1546-1693)	1617 (1536-1713)	1632 (1555-1692)	1647 (1573-1693)	<b>&lt;0,001</b>	<b>11,70%</b>
<b>GČ (čvorišta/ mm<sup>2</sup>)</b>	171,3555 (133,7933-185,9862)	191,3835 (184,4353-201,9707)	192,9544 (183,2330-204,3767)	194,7350 (185,5743-201,8687)	196,5190 (187,7151-202,3389)	<b>&lt;0,001</b>	<b>11,69%</b>
<b>UDKŽ (mm)</b>	146,6273 (126,3234-152,6902)	154,7071 (152,0413-159,6729)	156,4076 (151,4608-160,6250)	156,7169 (152,8764-159,7203)	156,6050 (154,2605-159,6352)	<b>&lt;0,001</b>	<b>5,51%</b>
<b>PDKŽ (mm)</b>	3,1479 (1,1489-4,3315)	6,0974 (4,1989-8,2731)	5,4723 (3,7972-7,0673)	5,6966 (4,0042-7,7599)	5,8670 (4,1286-7,0363)	<b>&lt;0,001</b>	<b>93,70%</b>
<b>UBKT</b>	340 (263-540)	212 (184-250)	225 (184-250)	208 (176-258)	211 (186-248)	<b>&lt;0,001</b>	<b>-37,65%</b>
<b>PL</b>	0,03600 (0,02781-0,06323)	0,02584 (0,02011-0,03056)	0,02427 (0,01990-0,02934)	0,02442 (0,02016-0,02882)	0,02448 (0,01952-0,02880)	<b>&lt;0,001</b>	<b>-28,22%</b>

IKP - intermedijarni kapilarni pleksus, EP - eksplantirano područje, PKŽ - područje krvnih žila, GKŽ - gustoća krvnih žila, UBČ - ukupan broj čvorišta, GČ - gustoća čvorišta, UDKŽ - ukupna duljina krvnih žila, PDKŽ - prosječna duljina krvnih žila, UBKT - ukupan broj krajnjih točaka, PL - prosječna lakunarnost.

Tablica prikazuje medijane i interkvartilne raspone za svaki parametar (25. i 75. percentila). Postotak promjene prikazan je za vrijednosti 1 tjedan nakon fakoemulzifikacije. P predstavlja ukupnu razliku.

Friedman ANOVA test, definirana je statistički značajna razlika za vrijednosti sa  $P < 0,05$ . Statistički značajna razlika pronađena je za parametre: PKŽ, GKŽ, UBČ, GČ, UDKŽ, PDKŽ, UBKT i PL (podebljani parametri) između vrijednosti prije fakoemulzifikacije i vrijednosti 1 tjedan, 1 mjesec, 3 mjeseca i 6 mjeseci nakon, unutar kojih nisu pronađene statistički značajne razlike.

**Tablica 11** Statistička analiza promjena parametara vaskularizacije u dubokom kapilarnom pleksusu

DKP	Prije	1 tjedan nakon	1 mjesec nakon	3 mjeseca nakon	6 mjeseci nakon	P	Promjena
EP (mm <sup>2</sup> )	8,3801 (8,3766-8,3803)	8,3802 (8,3790-8,3808)	8,3802 (8,3789-8,3807)	8,3801 (8,3790-8,3810)	8,3801 (8,3790-8,3810)	0,785	0,01%
<b>PKŽ (mm<sup>2</sup>)</b>	4,3672 (3,8253-4,7674)	4,9242 (4,6452-5,2837)	4,9290 (4,7928-5,3246)	5,0187 (4,7728-5,2834)	5,0594 (4,7865-5,2373)	<b>&lt;0,001</b>	<b>12,75%</b>
<b>GKŽ (%)</b>	52,1056 (45,6493-56,8821)	58,7513 (55,4292-63,0430)	58,8133 (57,1941-63,5351)	59,9478 (57,4191-63,0429)	60,4815 (57,1285-62,6035)	<b>&lt;0,001</b>	<b>12,75%</b>
<b>UBČ</b>	1385 (1220-1554)	1548 (1479-1656)	1602 (1508-1655)	1595 (1531-1649)	1596 (1511-1666)	<b>&lt;0,001</b>	<b>11,77%</b>
<b>GČ (čvorišta/mm<sup>2</sup>)</b>	165,2630 (145,6565-185,4727)	184,7808 (176,4101-197,5626)	191,4179 (179,9524-197,4751)	190,3027 (182,6724-197,1309)	190,4480 (180,2703-199,2827)	<b>&lt;0,001</b>	<b>11,81%</b>
<b>UDKŽ (mm)</b>	139,7239 (128,3934-149,5305)	150,9558 (146,4668-156,3002)	153,2497 (148,1792-156,9497)	152,7475 (148,6371-157,0685)	152,9109 (147,9636-156,4881)	<b>&lt;0,001</b>	<b>8,04%</b>
<b>PDKŽ (mm)</b>	2,4405 (1,3330-4,3567)	4,6059 (3,3411-6,7264)	5,6519 (3,9798-7,1728)	5,5208 (3,9462-6,9299)	5,4975 (3,9042-6,9947)	<b>&lt;0,001</b>	<b>88,72%</b>
<b>UBKT</b>	360 (252-511)	238 (179-284)	216 (175-271)	214 (179-257)	212 (185-251)	<b>&lt;0,001</b>	<b>-33,89%</b>
<b>PL</b>	0,06161 (0,04602-0,08830)	0,04423 (0,03464-0,05317)	0,04033 (0,03203-0,04841)	0,04050 (0,03270-0,04964)	0,04157 (0,03396-0,05088)	<b>&lt;0,001</b>	<b>-28,21%</b>

DKP - duboki kapilarni pleksus, EP - eksplantirano područje, PKŽ - područje krvnih žila, GKŽ - postotak krvnih žila, UBČ - ukupan broj čvorišta, GČ - gustoća čvorišta, UDKŽ - ukupna duljina krvnih žila, PDKŽ - prosječna duljina krvnih žila, UBKT - ukupan broj krajnjih točaka, PL - prosječna lakunarnost.

Tablica prikazuje medijane i interkvartilne raspone za svaki parametar (25. i 75. percentila). Postotak promjene prikazan je za vrijednosti 1 tjedan nakon fakoemulzifikacije. P predstavlja ukupnu razliku. Friedman ANOVA test, definirana je statistički značajna razlika za vrijednosti sa  $P < 0,05$ . Statistički značajna razlika pronađena je za parametre: PKŽ, GKŽ, UBČ, GČ, UDKŽ, PDKŽ, UBKT i PL (podebljani parametri) između vrijednosti prije fakoemulzifikacije i vrijednosti 1 tjedan, 1 mjesec, 3 mjeseca i 6 mjeseci nakon, unutar kojih nisu pronađene statistički značajne razlike.

**Tablica 12** Statistička analiza promjena parametara vaskularizacije u dubokom vaskularnom kompleksu

DVK	Prije	1 tjedan nakon	1 mjesec nakon	3 mjeseca nakon	6 mjeseci nakon	P	Promjena
EP (mm <sup>2</sup> )	8,3799 (8,3791-8,3807)	8,3799 (8,3788-8,3808)	8,3800 (8,3791-8,3810)	8,3799 (8,3788-8,3808)	8,3799 (8,3788-8,3808)	0,128	0,01%
<b>PKŽ (mm<sup>2</sup>)</b>	4,7510 (4,0670-5,1796)	5,3422 (5,1466-5,6861)	5,4149 (5,2065-5,6675)	5,5216 (5,2554-5,6775)	5,5135 (5,2763-5,6330)	<b>&lt;0,001</b>	<b>12,44%</b>
<b>GKŽ (%)</b>	56,6918 (48,5284-61,8060)	63,7460 (61,4178-67,8484)	64,6211 (62,1213-67,6476)	65,8857 (62,7092-67,7643)	65,7903 (62,9728-67,2612)	<b>&lt;0,001</b>	<b>12,44%</b>
<b>UBČ</b>	1608 (1331-1707)	1727 (1674-1773)	1752 (1687-1786)	1738 (1697-1786)	1738 (1688-1779)	<b>&lt;0,001</b>	<b>7,40%</b>
<b>GČ (čvorišta/mm<sup>2</sup>)</b>	191,8826 (159,0030-203,6972)	206,0519 (199,7749-211,4806)	209,1735 (201,2836-213,1473)	207,4106 (202,9628-213,0718)	207,4106 (201,5647-212,2858)	<b>&lt;0,001</b>	<b>7,38%</b>
<b>UDKŽ (mm)</b>	153,2259 (134,9415-159,5338)	160,7572 (157,9655-163,2968)	161,7421 (158,5118-163,9697)	161,7186 (158,4459-163,5630)	160,7295 (158,9470-163,2466)	<b>&lt;0,001</b>	<b>4,92%</b>
<b>PDKŽ (mm)</b>	4,8106 (1,3235-10,6267)	13,7022 (8,7047-21,8198)	13,5446 (9,3401-20,2722)	16,3397 (9,1956-22,6235)	14,4311 (9,8113-18,5240)	<b>&lt;0,001</b>	<b>184,83%</b>
<b>UBKT</b>	272 (177-479)	142 (105-176)	133 (109-162)	119 (101-160)	124 (103-157)	<b>&lt;0,001</b>	<b>-47,79%</b>
<b>PL</b>	0,03666 (0,02911-0,06960)	0,02667 (0,02151-0,03206)	0,02542 (0,02017-0,03085)	0,02482 (0,02054-0,02973)	0,02674 (0,02075-0,03134)	<b>&lt;0,001</b>	<b>-27,24%</b>

DVK - duboki vaskularni kompleks, EP - eksplantirano područje, PKŽ - područje krvnih žila, GKŽ - gustoća krvnih žila, UBČ - ukupan broj čvorišta, GČ - gustoća čvorišta, UDKŽ - ukupna duljina krvnih žila, PDKŽ - prosječna duljina krvnih žila, UBKT - ukupan broj krajnjih točaka, PL - prosječna lakunarnost.

Tablica prikazuje medijane i interkvartilne raspone za svaki parametar (25. i 75. percentila). Postotak promjene prikazan je za vrijednosti 1 tjedan nakon fakoemulzifikacije. P predstavlja ukupnu razliku.

Friedman ANOVA test, definirana je statistički značajna razlika za vrijednosti sa  $P < 0,05$ . Statistički značajna razlika pronađena je za parametre: PKŽ, GKŽ, UBČ, GČ, UDKŽ, PDKŽ, UBKT i PL (podebljani parametri) između vrijednosti prije fakoemulzifikacije i vrijednosti 1 tjedan, 1 mjesec, 3 mjeseca i 6 mjeseci nakon, unutar kojih nisu pronađene statistički značajne razlike.



## **5.6 Mrežnica**

Promatrajući cijelu mrežnicu, 1 tjedan nakon fakoemulzifikacije utvrđen je porast parametara PKŽ, GKŽ, UBČ, GČ, UDKŽ i PDKŽ, te smanjenje parametara UBKT i PL. Nije pronađena statistički značajna razlika između vrijednosti 1 tjedan, 1 mjesec, 3 mjeseca i 6 mjeseci nakon fakoemulzifikacije za nijedan parametar. Najveća promjena zabilježena je za parametar PDKŽ (186,04%) (Tablica 13).

## **5.7 Koriokapilaris**

U sloju koriokapilaris parametar PDKŽ ima niže vrijednosti prije fakoemulzifikacije nego 1 tjedan, 1 mjesec, 3 mjeseca i 6 mjeseci nakon fakoemulzifikacije, bez statistički značajnih razlika među njima. Parametri UBKT i PL prije fakoemulzifikacije imaju više vrijednosti nego 1 tjedan, 1 mjesec, 3 mjeseca i 6 mjeseci nakon operacije, bez statistički značajnih razlika među njima (Tablica 14).

## **5.8 Žilnica**

U srednje velikim i velikim krvnim žilama žilnice parametri PKŽ i GKŽ bili su statistički značajno viših vrijednosti prije fakoemulzifikacije nego 1 tjedan, 1 mjesec, 3 mjeseca i 6 mjeseci nakon fakoemulzifikacije, bez statistički značajnih razlika među njima. Parametri UBČ, GČ i UBKT bili su statistički značajno nižih vrijednosti prije fakoemulzifikacije nego 1 tjedan, 1 mjesec, 3 mjeseca i 6 mjeseci nakon fakoemulzifikacije, bez statistički značajnih razlika među njima. U ostalim parametrima vaskularizacije nisu pronađene statistički značajne razlike (Tablica 15).

**Tablica 13** Statistička analiza promjena parametara vaskularizacije u mrežnici

MREŽNICA	Prije	1 tjedan nakon	1 mjesec nakon	3 mjeseca nakon	6 mjeseci nakon	P	Promjena
EP (mm <sup>2</sup> )	8,3796 (8,3782-8,3805)	8,3796 (8,3781-8,3807)	8,3798 (8,3789-8,3805)	8,3800 (8,3794-8,3808)	8,3800 (8,3794-8,3808)	0,567	0,01%
PKŽ (mm <sup>2</sup> )	4,4098 (3,9080-4,8648)	4,9427 (4,7097-5,1777)	5,0057 (4,7243-5,2723)	5,1038 (4,8357-5,3189)	5,0444 (4,8364-5,3010)	<b>&lt;0,001</b>	<b>12,09%</b>
GKŽ (%)	52,6185 (46,6445-58,0554)	58,9799 (56,1958-61,7856)	59,7317 (56,3762-62,9090)	60,9041 (57,7023-63,4796)	60,1941 (57,7098-63,2794)	<b>&lt;0,001</b>	<b>12,09%</b>
UBČ	1529 (1348-1683)	1709 (1637-1771)	1730 (1654-1788)	1746 (1670-1787)	1734 (1670-1787)	<b>&lt;0,001</b>	<b>11,77%</b>
GČ (čvorišta/mm <sup>2</sup> )	182,4319 (160,8864-200,7545)	204,0459 (195,3320-211,3452)	206,4779 (197,4950-213,3626)	208,4055 (199,2211-213,2483)	207,3842 (199,2396-213,5274)	<b>&lt;0,001</b>	<b>11,85%</b>
UDKŽ (mm)	150,7949 (139,6191-158,1094)	159,9335 (155,9889-162,6339)	160,7585 (156,4810-164,0373)	161,6095 (156,9008-163,6342)	160,9889 (156,9437-162,8714)	<b>&lt;0,001</b>	<b>6,06%</b>
PDKŽ (mm)	2,5953 (1,2544-4,8658)	7,4237 (4,1864-10,6714)	7,7464 (4,5762-11,6792)	7,1950 (4,9531-10,3802)	7,6356 (5,0180-11,6167)	<b>&lt;0,001</b>	<b>186,04%</b>
UBKT	359 (265-560)	210 (184-303)	207 (159-270)	192 (154-247)	192 (161-256)	<b>&lt;0,001</b>	<b>-41,50%</b>
PL	0,03956 (0,03072-0,06329)	0,02937 (0,02439-0,03750)	0,02904 (0,02317-0,03310)	0,02678 (0,02315-0,03221)	0,02853 (0,02292-0,03490)	<b>&lt;0,001</b>	<b>-25,76%</b>

EP - eksplantirano područje, PKŽ - područje krvnih žila, GKŽ - gustoća krvnih žila, UBČ - ukupan broj čvorišta, GČ - gustoća čvorišta, UDKŽ - ukupna duljina krvnih žila, PDKŽ - prosječna duljina krvnih žila, UBKT - ukupan broj krajnjih točaka, PL - prosječna lakunarnost.

Tablica prikazuje medijane i interkvartilne raspone za svaki parametar (25. i 75. percentila). Postotak promjene prikazan je za vrijednosti 1 tjedan nakon fakoemulzifikacije. P predstavlja ukupnu razliku.

Friedman ANOVA test, definirana je statistički značajna razlika za vrijednosti sa  $P < 0,05$ . Statistički značajna razlika pronađena je za parametre: PKŽ, GKŽ, UBČ, GČ, UDKŽ, PDKŽ, UBKT i PL (podebljani parametri) između vrijednosti prije fakoemulzifikacije i vrijednosti 1 tjedan, 1 mjesec, 3 mjeseca i 6 mjeseci nakon, unutar kojih nisu pronađene statistički značajne razlike.

**Tablica 14** Statistička analiza promjena parametara vaskularizacije u koriokapilarisu

KK	Prije	1 tjedan nakon	1 mjesec nakon	3 mjeseca nakon	6 mjeseci nakon	P	Promjena
EP (mm <sup>2</sup> )	8,3802 (8,3792-8,3808)	8,3800 (8,3791-8,3807)	8,3802 (8,3792-8,3808)	8,3806 (8,3794-8,3810)	8,3806 (8,3794-8,3810)	0,742	0,00%
PKŽ (mm <sup>2</sup> )	6,4122 (6,1682-6,5987)	6,4489 (6,2490-6,6267)	6,4555 (6,3336-6,6340)	6,4811 (6,3198-6,6653)	6,5013 (6,3096-6,6464)	0,279	0,57%
GKŽ (%)	76,5091 (73,6006-78,7315)	76,9443 (74,6011-79,0804)	77,0477 (75,5775-79,1660)	77,4137 (75,4058-79,5406)	77,6670 (75,2858-79,3051)	0,243	0,57%
UBČ	1721 (1597-1666)	1713 (1673-1760)	1707 (1673-1756)	1707 (1665-1744)	1705 (1658-1757)	0,834	-0,46%
GČ (čvorišta/mm <sup>2</sup> )	205,3361 (198,7315-210,2192)	204,3816 (199,6236-209,9921)	203,7769 (199,6878-209,5172)	203,6657 (198,6613-208,0507)	203,4641 (197,8568-209,6402)	0,789	-0,46%
UDKŽ (mm)	163,5641 (161,1857-164,8765)	163,4505 (161,5202-164,9303)	163,2078 (161,3249-164,8354)	163,1552 (161,4501-164,5270)	163,1552 (161,0359-165,2222)	0,914	-0,07%
<b>PDKŽ (mm)</b>	39,7701 (24,5450-82,0256)	53,9182 (32,4966-81,4227)	54,6377 (39,5678-138,3566)	54,4731 (33,0892-157,7326)	55,1272 (40,6070-81,4441)	<b>0,008</b>	<b>35,57%</b>
<b>UBKT</b>	86 (65-116)	77 (57-98)	74 (58-91)	72 (54-96)	73 (57-87)	<b>&lt;0,001</b>	<b>-10,47%</b>
<b>PL</b>	0,007167 (0,006056-0,009225)	0,006810 (0,005702-0,008304)	0,006560 (0,005650-0,007455)	0,006474 (0,005571-0,007438)	0,006331 (0,005625-0,007387)	<b>0,001</b>	<b>-4,99%</b>

KK - koriokapilaris, EP - eksplantirano područje, PKŽ - područje krvnih žila, GKŽ - gustoća krvnih žila, UBČ - ukupan broj čvorišta, GČ - gustoća čvorišta, UDKŽ - ukupna duljina krvnih žila, PDKŽ - prosječna duljina krvnih žila, UBKT - ukupan broj krajnjih točaka, PL - prosječna lakunarnost. Tablica prikazuje medijane i interkvartilne raspone za svaki parametar (25. i 75. percentila). Postotak promjene prikazan je za vrijednosti 1 tjedan nakon fakoemulzifikacije. P predstavlja ukupnu razliku.

Friedman ANOVA test, definirana je statistički značajna razlika za vrijednosti sa  $P < 0,05$ . Statistički značajna razlika pronađena je za parametre: PDKŽ, UBKT i PL (podebljani parametri) između vrijednosti prije fakoemulzifikacije i vrijednosti 1 tjedan, 1 mjesec, 3 mjeseca i 6 mjeseci nakon, unutar kojih nisu pronađene statistički značajne razlike.

**Tablica 15** Statistička analiza promjena parametara vaskularizacije u žilnici

ŽILNICA	Prije	1 tjedan nakon	1 mjesec nakon	3 mjeseca nakon	6 mjeseci nakon	P	Promjena
EP (mm <sup>2</sup> )	8,3802 (8,3791- 8,3812)	8,3803 (8,3791- 8,3812)	8,3800 (8,3791- 8,3807)	8,3800 (8,3791- 8,3809)	8,3801 (8,3791- 8,3809)	0,359	0,00%
<b>PKŽ</b> (mm <sup>2</sup> )	5,6874 (5,4705- 5,8991)	5,5657 (5,3586- 5,7712)	5,5691 (5,3594- 5,7349)	5,5739 (5,3481- 5,7323)	5,5278 (5,3234- 5,7335)	<b>&lt;0,001</b>	<b>-2,14%</b>
<b>GKŽ</b> (%)	67,8640 (65,2963- 70,3878)	66,4090 (63,9407- 68,8593)	66,4687 (64,0577- 68,4274)	66,5272 (63,9207- 68,4411)	66,1934 (63,5885- 68,4478)	<b>&lt;0,001</b>	<b>-2,14%</b>
<b>UBČ</b>	1499 (1453- 1564)	1530 (1469- 1596)	1549 (1483- 1589)	1537 (1492- 1603)	1539 (1499- 1590)	<b>0,001</b>	<b>1,32%</b>
<b>GČ</b> (čvorišta/ mm <sup>2</sup> )	180,5265 (173,5863- 186,6140)	182,9515 (175,4667- 190,4935)	184,8182 (176,9989- 189,6404)	183,4202 (178,0604- 191,2431)	183,7723 (178,8927- 189,8698)	<b>&lt;0,001</b>	<b>1,34%</b>
UDKŽ (mm)	152,9726 (149,5086- 155,7017)	153,0903 (149,4116- 155,8366)	153,6118 (150,1565- 156,1263)	153,0702 (150,7052- 155,9868)	153,2636 (150,6808- 155,9098)	0,319	0,08%
PDKŽ (mm)	10,0777 (6,5411- 15,3401)	10,1020 (6,4623- 14,2535)	9,7952 (7,1834- 15,4482)	11,5864 (7,0002- 15,7957)	11,6441 (6,8459- 15,8033)	0,839	0,24%
<b>UBKT</b>	199 (162- 249)	215 (172- 250)	208 (176- 244)	210 (168- 255)	206 (174- 258)	<b>&lt;0,001</b>	<b>8,04%</b>
PL	0,01311 (0,01130- 0,01628)	0,01382 (0,01174- 0,01658)	0,01383 (0,01176- 0,01569)	0,01348 (0,01165- 0,01671)	0,01373 (0,01164- 0,01597)	0,113	5,44%

EP - eksplantirano područje, PKŽ - područje krvnih žila, GKŽ - gustoća krvnih žila, UBČ - ukupan broj čvorišta, GČ - gustoća čvorišta, UDKŽ - ukupna duljina krvnih žila, PDKŽ - prosječna duljina krvnih žila, UBKT - ukupan broj krajnjih točaka, PL - prosječna lakunarnost.

Tablica prikazuje medijane i interkvartilne raspone za svaki parametar (25. i 75. percentila). Postotak promjene prikazan je za vrijednosti 1 tjedan nakon fakoemulzifikacije. P predstavlja ukupnu razliku.

Friedman ANOVA test, definirana je statistički značajna razlika za vrijednosti sa  $P < 0,05$ . Statistički značajna razlika pronađena je za parametre: PKŽ, GKŽ, UBČ, GČ i UBKT (podebljani parametri) između vrijednosti prije fakoemulzifikacije i vrijednosti 1 tjedan, 1 mjesec, 3 mjeseca i 6 mjeseci nakon, unutar kojih nisu pronađene statistički značajne razlike.

## 5.9 Fovealna avaskularna zona

Površina fovealne avaskularne zone mjerena u sloju „mrežnica“ statistički je značajno veća prije fakoemulzifikacije nego 1 tjedan, 1 mjesec, 3 mjeseca i 6 mjeseci nakon operacije među kojima nisu pronađene značajne razlike (Tablica 16).

**Tablica 16** Statistička analiza promjena površine fovealne avaskularne zone

Sloj	Prije FAZ površina (mm <sup>2</sup> )	1 tjedan nakon FAZ površina (mm <sup>2</sup> )	1 mjesec nakon FAZ površina (mm <sup>2</sup> )	3 mjeseca nakon FAZ površina (mm <sup>2</sup> )	6 mjeseci nakon FAZ površina (mm <sup>2</sup> )	P	Promjena
Mrežnica	0,326 (0,2539- 0,4279)	0,2632 (0,1984- 0,3446)	0,2539 (0,1993- 0,3362)	0,2566 (0,1925- 0,3198)	0,2554 (0,1815- 0,3177)	<b>&lt;0,001</b>	<b>-18,9%</b>

FAZ - fovealna avaskularna zona.

Tablica prikazuje medijane i interkvartilne raspone (25. i 75. percentila). Postotak promjene prikazan je za vrijednosti 1 tjedan nakon fakoemulzifikacije. P predstavlja ukupnu razliku.

Friedman ANOVA test, definirana je statistički značajna razlika (podebljane vrijednosti) za vrijednosti sa  $P < 0,05$ . Statistički značajna razlika pronađena je između vrijednosti prije fakoemulzifikacije i vrijednosti 1 tjedan, 1 mjesec, 3 mjeseca i 6 mjeseci nakon, unutar kojih nisu pronađene statistički značajne razlike.

## 5.10 Razlike između slojeva

Morfometrijske razlike između vaskularnih slojeva prikazane su u Tablicama 17 - 20.

**Tablica 17** Morfometrijske razlike između vaskularnog pleksusa sloja živčanih vlakana, površinskog vaskularnog pleksusa, intermedijarnog kapilarnog pleksusa i dubokog kapilarnog pleksusa 6 mjeseci nakon fakoemulzifikacije

	PKŽ	GKŽ	UBČ	GČ	UDKŽ	PDKŽ	UBKT	PL
VPŽV vs PVP	<0,001	<0,001	<0,001	<0,001	<0,001	<0,001	<0,001	<0,001
VPŽV vs IKP	<0,001	<0,001	<0,001	<0,001	<0,001	<0,001	<0,001	<0,001
VPŽV vs DKP	<0,001	<0,001	<0,001	<0,001	<0,001	<0,001	<0,001	<0,001

VPŽV - vaskularni pleksus sloja živčanih vlakana, PVP - površinski vaskularni pleksus, IKP - intermedijarni kapilarni pleksus, DKP - duboki kapilarni pleksus, PKŽ - područje krvnih žila, GKŽ - gustoća krvnih žila, UBČ - ukupan broj čvorišta, GČ - gustoća čvorišta, UDKŽ - ukupna duljina krvnih žila, PDKŽ - prosječna duljina krvnih žila, UBKT - ukupan broj krajnjih točaka, PL - prosječna lakunarnost.

Wilcoxonov test, definirana je značajna razlika (podebljane vrijednosti) za vrijednosti sa  $P < 0,05$ .

**Tablica 18** Morfometrijske razlike između površinskog vaskularnog pleksusa, intermedijarnog kapilarnog pleksusa i dubokog kapilarnog pleksusa 6 mjeseci nakon fakoemulzifikacije

	PKŽ	GKŽ	UBČ	GČ	UDKŽ	PDKŽ	UBKT	PL
PVP vs IKP	<0,001	<0,001	<0,001	<0,001	<0,001	0,008	<0,001	<0,001
IKP vs DKP	0,434	0,442	<0,001	<0,001	<0,001	0,069	0,840	<0,001
PVP vs DKP	<0,001	<0,001	<0,001	<0,001	<0,001	<0,001	<0,001	<0,001

PVP - površinski vaskularni pleksus, IKP - intermedijarni kapilarni pleksus, DKP - duboki kapilarni pleksus, PKŽ - područje krvnih žila, GKŽ - gustoća krvnih žila, UBČ - ukupan broj čvorišta, GČ - gustoća čvorišta, UDKŽ - ukupna duljina krvnih žila, PDKŽ - prosječna duljina krvnih žila, UBKT - ukupan broj krajnjih točaka, PL - prosječna lakunarnost.

Wilcoxonov test, definirana je značajna razlika (podebljane vrijednosti) za vrijednosti s  $P < 0,05$ .

**Tablica 19** Morfometrijske razlike između koriokapilarisa, vaskularnog pleksusa sloja živčanih vlakana, površinskog vaskularnog pleksusa, intermedijarnog kapilarnog pleksusa i dubokog kapilarnog pleksusa 6 mjeseci nakon fakoemulzifikacije

	PKŽ	GKŽ	UBČ	GČ	UDKŽ	PDKŽ	UBKT	PL
VPŽV vs KK	<0,001	<0,001	<0,001	<0,001	<0,001	<0,001	<0,001	<0,001
PVP vs KK	<0,001	<0,001	<0,001	<0,001	<0,001	<0,001	<0,001	<0,001
IKP vs KK	<0,001	<0,001	<0,001	<0,001	<0,001	<0,001	<0,001	<0,001
DKP vs KK	<0,001	<0,001	<0,001	<0,001	<0,001	<0,001	<0,001	<0,001

VPŽV - vaskularni pleksus sloja živčanih vlakana, KK - koriokapilaris, PVP - površinski vaskularni pleksus, IKP - intermedijarni kapilarni pleksus, DKP - duboki kapilarni pleksus, PKŽ - područje krvnih žila, GKŽ - gustoća krvnih žila, UBČ - ukupan broj čvorišta, GČ - gustoća čvorišta, UDKŽ - ukupna duljina krvnih žila, PDKŽ - prosječna duljina krvnih žila, UBKT - ukupan broj krajnjih točaka, PL - prosječna lakunarnost.

Wilcoxonov test, definirana je značajna razlika (podebljane vrijednosti) za vrijednosti s  $P < 0,05$ .

**Tablica 20** Morfometrijske razlike između dubokog i površinskog vaskularnog kompleksa 6 mjeseci nakon fakoemulzifikacije

	PKŽ	GKŽ	UBČ	GČ	UDKŽ	PKDŽ	UBKT	PL
DVK vs PVK	<0,001	<0,001	<0,001	<0,001	<0,001	<0,001	<0,001	<0,001

DVK - duboki vaskularni kompleks, PVK - površinski vaskularni kompleks, PKŽ - područje krvnih žila, GKŽ - gustoća krvnih žila, UBČ - ukupan broj čvorišta, GČ - gustoća čvorišta, UDKŽ - ukupna duljina krvnih žila, PDKŽ - prosječna duljina krvnih žila, UBKT - ukupan broj krajnjih točaka, PL - prosječna lakunarnost.

Wilcoxonov test, definirana je značajna razlika (podebljane vrijednosti) za vrijednosti sa  $P < 0,05$ .

## 5.11 Regresijska analiza

Coxovom regresijskom analizom analizirano je jesu li dob, spol ispitanika, zamućenje leće, duljina očne jabučice, IOT, krvni tlak, jačina IOL-a, te parametri zabilježeni tijekom operacije (CDE i PHACO vrijeme) prediktori promjene parametara vaskularizacije nakon fakoemulzifikacije katarakte.

Niže vrijednosti jačine IOL-a su prediktor povećanja parametara PKŽ, i GKŽ, za više od 10% 6 mjeseci nakon fakoemulzifikacije (Tablica 21, Tablica 22).

Za parametre UBČ, GČ, UDKŽ, PDKŽ, UBKT i PL značajni prediktori ( $P < 0,05$ ) nisu identificirani (Tablice 23 - 28).



**Tablica 21** Predikcija za parametar područje krvnih žila > 10% 6 mjeseci nakon fakoemulzifikacije

Varijabla	OR	95% CI	P
Dob	0,98	0,93 do 1,03	0,810
Spol	1,52	0,60 do 3,84	0,381
PNS	1,09	0,56 do 2,09	0,804
AD	1,38	0,75 do 2,53	0,303
IOT	0,98	0,81 do 1,12	0,878
SKT	1,02	0,98 do 1,07	0,340
DKT	0,98	0,93 do 1,04	0,547
SAT	0,99	0,94 do 1,06	0,976
OPT	1,00	0,93 do 1,08	0,989
VO	0,57	0,01 do 25,60	0,775
CDE	0,99	0,81 do 1,21	0,910
PHACO vrijeme	1,03	0,99 do 1,07	0,198
<b>IOL</b>	<b>0,75</b>	<b>0,59 do 0,95</b>	<b>0,019</b>

PNS - engl. *Pentacam® Nucleus Staging*, AD - aksijalna duljina, IOT - intraokularni tlak, SKT - sistolički krvni tlak, DKT - dijastolički krvni tlak, SAT - srednji arterijski tlak, OPT - očni perfuzijski tlak, VO - vidna oštrina, CDE - engl. *cumulative dissipated energy*, PHACO vrijeme - ukupno vrijeme ultrazvuka, IOL - jačina intraokularne leće, OR - omjer izgleda engl. *odds ratio*, 95% CI - 95% interval pouzdanosti engl. *confidence interval*. Logistička regresija, definirana je značajna razlika (podebljane vrijednosti) za vrijednosti sa  $P < 0,05$ .

**Tablica 22** Predikcija za parametar gustoća krvnih žila > 10% 6 mjeseci nakon fakoemulzifikacije

Varijabla	OR	95% CI	P
Dob	0,98	0,93 do 1,03	0,810
Spol	1,52	0,60 do 3,84	0,381
PNS	1,09	0,56 do 2,09	0,804
AD	1,38	0,75 do 2,53	0,303
IOT	0,98	0,81 do 1,12	0,878
SKT	1,02	0,98 do 1,07	0,340
DKT	0,98	0,93 do 1,04	0,547
SAT	0,99	0,94 do 1,06	0,976
OPT	1,00	0,93 do 1,08	0,989
VO	0,57	0,01 do 25,60	0,775
CDE	0,99	0,81 do 1,21	0,910
PHACO vrijeme	1,03	0,99 do 1,07	0,198
<b>IOL</b>	<b>0,75</b>	<b>0,59 do 0,95</b>	<b>0,019</b>

PNS - engl. *Pentacam® Nucleus Staging*, AD - aksijalna duljina, IOT - intraokularni tlak, SKT - sistolički krvni tlak, DKT - dijastolički krvni tlak, SAT - srednji arterijski tlak, OPT - očni perfuzijski tlak, VO - vidna oštrina, CDE - engl. *cumulative dissipated energy*, PHACO vrijeme - ukupno vrijeme ultrazvuka, IOL - jačina intraokularne leće, OR – omjer izgleda engl. *odds ratio*, 95% CI - 95% interval pouzdanosti engl. *confidence interval*. Logistička regresija, definirana je značajna razlika (podebljane vrijednosti) za vrijednosti sa  $P < 0,05$ .

**Tablica 23** Predikcija za parametar ukupan broj čvorišta > 10% 6 mjeseci nakon fakoemulzifikacije

Varijabla	OR	95% CI	P
Dob	0,99	0,95 do 1,05	0,940
Spol	0,94	0,39 do 2,27	0,886
PNS	1,26	0,66 do 2,42	0,484
AD	1,21	0,67 do 2,19	0,532
IOT	1,12	0,92 do 1,36	0,274
SKT	0,99	0,94 do 1,03	0,585
DKT	0,96	0,90 do 1,01	0,112
SAT	0,96	0,90 do 1,02	0,167
OPT	0,94	0,86 do 1,02	0,121
VO	0,99	0,02 do 42,72	0,998
CDE	1,01	0,82 do 1,23	0,945
PHACO vrijeme	1,01	0,97 do 1,05	0,512
IOL	0,84	0,68 do 1,05	0,124

PNS - engl. *Pentacam® Nucleus Staging*, AD - aksijalna duljina, IOT - intraokularni tlak, SKT - sistolički krvni tlak, DKT - dijastolički krvni tlak, SAT - srednji arterijski tlak, OPT - očni perfuzijski tlak, VO - vidna oštrina, CDE - engl. *cumulative dissipated energy*, PHACO vrijeme - ukupno vrijeme ultrazvuka, IOL - jačina intraokularne leće, OR - omjer izgleda engl. *odds ratio*, 95% CI - 95% interval pouzdanosti engl. *confidence interval*.

Logistička regresija, značajni prediktori ( $P < 0,05$ ) nisu identificirani.

**Tablica 24** Predikcija za parametar gustoća čvorišta > 10% 6 mjeseci nakon fakoemulzifikacije

Varijabla	OR	95% CI	P
Dob	0,99	0,95 do 1,05	0,904
Spol	0,86	0,35 do 2,11	0,747
PNS	1,17	0,61 do 2,25	0,634
AD	1,23	0,68 do 2,24	0,496
IOT	1,14	0,94 do 1,39	0,190
SKT	0,99	0,95 do 1,04	0,704
DKT	0,95	0,90 do 1,01	0,107
SAT	0,96	0,90 do 1,02	0,184
OPT	0,94	0,86 do 1,02	0,119
VO	0,82	0,02 do 35,88	0,917
CDE	1,01	0,82 do 1,24	0,925
PHACO vrijeme	1,01	0,97 do 1,05	0,544
IOL	0,85	0,68 do 1,06	0,144

PNS - engl. *Pentacam® Nucleus Staging*, AD - aksijalna duljina, IOT - intraokularni tlak, SKT - sistolički krvni tlak, DKT - dijastolički krvni tlak, SAT - srednji arterijski tlak, OPT - očni perfuzijski tlak, VO – vidna oštrina, CDE - engl. *cumulative dissipated energy*, PHACO vrijeme - ukupno vrijeme ultrazvuka, IOL - jačina intraokularne leće, OR - omjer izgleda engl. *odds ratio*, 95% CI - 95% interval pouzdanosti engl. *confidence interval*.

Logistička regresija, značajni prediktori ( $P < 0,05$ ) nisu identificirani.

**Tablica 25** Predikcija za parametar ukupna duljina krvnih žila > 10% 6 mjeseci nakon fakoemulzifikacije

Varijabla	OR	95% CI	P
Dob	1,01	0,96 do 1,06	0,818
Spol	0,99	0,43 do 2,25	0,972
PNS	1,67	0,90 do 3,08	0,103
AD	1,11	0,64 do 1,92	0,718
IOT	1,08	0,90 do 1,29	0,403
SKT	1,02	0,98 do 1,06	0,293
DKT	0,98	0,93 do 1,02	0,314
SAT	0,99	0,94 do 1,04	0,778
OPT	0,98	0,92 do 1,06	0,632
VO	4,12	0,12 do 142,48	0,433
CDE	1,04	0,85 do 1,24	0,757
PHACO vrijeme	1,01	0,97 do 1,04	0,662
IOL	0,84	0,69 do 1,03	0,100

PNS - engl. *Pentacam® Nucleus Staging*, AD - aksijalna duljina, IOT - intraokularni tlak, SKT - sistolički krvni tlak, DKT - dijastolički krvni tlak, SAT - srednji arterijski tlak, OPT - očni perfuzijski tlak, VO - vidna oštrina, CDE - engl. *cumulative dissipated energy*, PHACO vrijeme - ukupno vrijeme ultrazvuka, IOL - jačina intraokularne leće, OR - omjer izgleda engl. *odds ratio*, 95% CI - 95% interval pouzdanosti engl. *confidence interval*.

Logistička regresija, značajni prediktori ( $P < 0,05$ ) nisu identificirani.

**Tablica 26** Predikcija za parametar prosječna duljina krvnih žila > 10% 6 mjeseci nakon fakoemulzifikacije

Varijabla	OR	95% CI	P
Dob	0,98	0,92 do 1,05	0,627
Spol	1,72	0,50 do 5,95	0,392
PNS	0,82	0,36 do 1,86	0,632
AD	1,63	0,75 do 3,55	0,221
IOT	1,13	0,87 do 1,46	0,355
SKT	0,99	0,93 do 1,05	0,641
DKT	0,97	0,90 do 1,04	0,391
SAT	0,97	0,89 do 1,05	0,414
OPT	0,95	0,85 do 1,05	0,321
VO	0,20	0,00 do 22,89	0,510
CDE	0,86	0,68 do 1,08	0,195
PHACO vrijeme	1,00	0,96 do 1,05	0,878
IOL	0,81	0,61 do 1,08	0,150

PNS - engl. *Pentacam® Nucleus Staging*, AD - aksijalna duljina, IOT - intraokularni tlak, SKT - sistolički krvni tlak, DKT - dijastolički krvni tlak, SAT - srednji arterijski tlak, OPT - očni perfuzijski tlak, VO - vidna oštrina, CDE - engl. *cumulative dissipated energy*, PHACO vrijeme - ukupno vrijeme ultrazvuka, IOL - jačina intraokularne leće, OR - omjer izgleda engl. *odds ratio*, 95% CI - 95% interval pouzdanosti engl. *confidence interval*.

Logistička regresija, značajni prediktori ( $P < 0,05$ ) nisu identificirani.

**Tablica 27** Predikcija za parametar ukupan broj krajnjih točaka > 10% 6 mjeseci nakon fakoemulzifikacije

Varijabla	OR	95% CI	P
Dob	0,97	0,91 do 1,05	0,474
Spol	0,95	0,31 do 2,93	0,927
PNS	0,79	0,35 do 1,75	0,557
AD	1,25	0,59 do 2,64	0,567
IOT	1,05	0,82 do 1,34	0,698
SKT	1,03	0,98 do 1,08	0,222
DKT	1,01	0,95 do 1,08	0,671
SAT	1,03	0,96 do 1,10	0,407
OPT	1,03	0,94 do 1,13	0,509
VO	0,07	0,00 do 6,69	0,255
CDE	0,88	0,70 do 1,10	0,251
PHACO vrijeme	1,00	0,96 do 1,05	0,868
IOL	0,87	0,66 do 1,15	0,323

PNS - engl. *Pentacam® Nucleus Staging*, AD - aksijalna duljina, IOT - intraokularni tlak, SKT - sistolički krvni tlak, DKT - dijastolički krvni tlak, SAT - srednji arterijski tlak, OPT - očni perfuzijski tlak, VO - vidna oštrina, CDE - engl. *cumulative dissipated energy*, PHACO vrijeme - ukupno vrijeme ultrazvuka, IOL - jačina intraokularne leće, OR - omjer izgleda engl. *odds ratio*, 95% CI - 95% interval pouzdanosti engl. *confidence interval*.

Logistička regresija, značajni prediktori ( $P < 0,05$ ) nisu identificirani.

**Tablica 28** Predikcija za parametar prosječna lakunarnost > 10% 6 mjeseci nakon fakoemulzifikacije

Varijabla	OR	95% CI	P
Dob	1,01	0,95 do 1,07	0,855
Spol	1,24	0,44 do 3,46	0,684
PNS	1,01	0,49 do 2,10	0,969
AD	0,88	0,45 do 1,75	0,718
IOT	1,04	0,84 do 1,30	0,698
SKT	1,01	0,96 do 1,06	0,735
DKT	0,97	0,91 do 1,03	0,371
SAT	0,98	0,92 do 1,05	0,613
OPT	0,97	0,89 do 1,06	0,571
VO	0,32	0,00 do 20,61	0,589
CDE	0,94	0,76 do 1,17	0,581
PHACO vrijeme	1,02	0,97 do 1,07	0,419
IOL	0,87	0,68 do 1,11	0,265

PNS - engl. *Pentacam® Nucleus Staging*, AD - aksijalna duljina, IOT - intraokularni tlak, SKT - sistolički krvni tlak, DKT - dijastolički krvni tlak, SAT - srednji arterijski tlak, OPT - očni perfuzijski tlak, VO - vidna oštrina, CDE - engl. *cumulative dissipated energy*, PHACO vrijeme - ukupno vrijeme ultrazvuka, IOL - jačina intraokularne leće, OR - omjer izgleda engl. *odds ratio*, 95% CI - 95% interval pouzdanosti engl. *confidence interval*.

Logistička regresija, značajni prediktori ( $P < 0,05$ ) nisu identificirani.

## **6. RASPRAVA**

U ovom istraživanju praćeni su parametri vaskularizacije krvnih žila mrežnice kroz površinski i duboki vaskularni pleksus, kao i velike i srednje velike krvne žile žilnice i koriokapilaris, te je utvrđeno da nekomplikirana fakoemulzifikacija značajno povećava prokrvljenost žute pjege.

### **6.1 Glavni rezultati**

Utvrđen je statistički značajan porast parametara PKŽ, GKŽ, UBČ, GČ, UDKŽ i PDKŽ, praćen smanjenjem parametara UBKT i PL koji ukazuju na povećanje opskrbe krvlju središnjih 10 x 10° (2,9 x 2,9 mm) žute pjege nakon fakoemulzifikacije (Tablica 4, Tablica 5). Osim toga, utvrđeno je smanjenje površine FAZ-a (Tablica 16). Promjene parametara vaskularizacije dokazano nastupaju već 1 tjedan nakon fakoemulzifikacije i ostaju stabilne 6 mjeseci nakon fakoemulzifikacije. Navedene promjene utjecale su na sve slojeve mrežnice, ali u žilnici i koriokapilarisu nisu se u istoj mjeri i na isti način odrazile (Tablica 4, Tablica 5). Uočene razlike između mrežnice i žilnice bile su donekle očekivane jer ta dva sloja imaju različita hemodinamska svojstva. Nadalje, svi su bolesnici podvrgnuti nekomplikiranoj fakoemulzifikaciji s niskim PHACO vremenom i CDE-om (Tablica 1), dok su čimbenici koji pridonose oštećenju unutarnje i vanjske krvno-moždane barijere definirani kao isključni kriteriji za istraživanje.

### **6.2 Uzroci povećanja prokrvljenosti**

Lokalni upalni odgovor nakon nekomplikirane fakoemulzifikacije smatra se uzrokom povećanja debljine žute pjege koje doseže svoj maksimum između 1 tjedan i 1 mjesec

nakon operacije (10, 44, 45) te se vraća na početne vrijednosti 2 - 6 mjeseci postoperativno (10, 45). Iako su navedene promjene pripisane lokalnoj upali, nijedno od ovih istraživanja nije mjerilo oslobađanje upalnih metabolita u staklastom tijelu, odnosno mrežnici. Uočeno povećanje debljine žute pjege obično je subkliničko i nema utjecaja na VO, ali može dovesti do razvoja Irvine-Gass sindroma (45). U ovom istraživanju samo je jedan bolesnik razvio subklinički pseudofakni makularni edem dijagnosticiran pomoću OCT-a (61), otkriven na kontrolnom pregledu 1 mjesec nakon fakoemulzifikacije. Ispitanik nije dobivao dodatnu terapiju i nije imao znakove edema na kontrolnom pregledu 3 mjeseca nakon fakoemulzifikacije. Uzorak od samo jednog ispitanika bio je premalen za daljnju statističku analizu. Prema rezultatima ovog istraživanja, povećanje prokrvljenosti žute pjege zadržalo se i 6 mjeseci nakon fakoemulzifikacije, kada upalni odgovor ne bi trebao više biti prisutan (10, 44, 55, 62, 63).

Drugi pretpostavljeni razlog za povećanje opskrbe mrežnice krvlju moglo bi biti smanjenje IOT-a (38), kroz povećanje OPT-a, kako je prikazano u Tablici 2. Prethodna istraživanja su pokazala da se perfuzija mrežnice poboljšala učinkom operacije katarakte na snižavanje IOT-a i proširenje prednje sobice (64 - 66). Međutim, mrežnica ima svojstveni autoregulacijski odgovor, neovisan o autonomnom živčanom sustavu, te nastoji održavati stalan protok bez obzira na varijacije u perfuziji i IOT-u putem miogenih, ali i metaboličkih mehanizama (4, 67).

Konačno, treći mehanizam koji izaziva promjene protoka krvi mrežnice, u izrazitoj suprotnosti s cirkulacijom žilnice, je funkcionalna hiperemija kao odgovor na svjetlosnu stimulaciju mrežnice (4). Naime, katarakta blokira do 40% svjetlosti na različitim valnim duljinama (68). Najveće promjene nakon fakoemulzifikacije katarakte u debljini i krvnim žilama mrežnice događaju se upravo u foveji, koja je odgovorna za fotopički

vid, također podupirući teoriju da povećanje izloženosti svjetlosti pridonosi povećanoj opskrbi krvlju (38, 69). Roy i Sherrington predlažu da povećanje metabolizma koje prati aktivnost neurona snižava razinu glukoze i O<sub>2</sub> što dovodi do stvaranja vazoaktivnih metabolita (70). Kao posljedica svjetlosne stimulacije dolazi do povećane potrošnje energije zbog povećane aktivnosti ganglijskih stanica, te nastaju produkti neuronske aktivnosti: adenzin, laktat i arahidonska kiselina, koji uzrokuju vazodilataciju i funkcionalnu hiperemiju koja zatim obnavlja razinu O<sub>2</sub> i glukoze (4, 71, 72). Slično, veći protok krvi induciran je nakon razdoblja adaptacije u mraku (72), što bismo u ovom slučaju mogli smatrati postojanjem katarakte.

### **6.3 Mrežnica**

Istraživanje je identificiralo najveći porast PKŽ, GKŽ, UBČ, GČ i UDKŽ u površinskom vaskularnom kompleksu (Tablica 5, Tablica 9). Prosječna duljina povećala više od ukupne duljine krvnih žila što ukazuje na tortuozitet krvnih žila (Tablica 5). Parametar GČ kao mjera „bujanja“ analiziranih vaskularnih mreža sugerira veću angiogenezu (59). Međutim, u ispitanika u ovom istraživanju nije vjerojatno da su nastale nove krvne žile, nego se povećao protok krvi pojačavajući signal detektiran pomoću OCT-A (73). Za razliku od gore navedenih parametara, parametri UBKT i PL su se značajno smanjili nakon fakoemulzifikacije (Tablica 4, Tablica 5). UBKT je parametar povezan s ukupnim brojem slijepih krajnjih kapilara, pa bi smanjenje parametra UBKT, govorilo u prilog otvaranju anastomoza (74). Lakunarnost mjeri raspodjelu praznina između krvnih žila i pokazatelj je vaskularne strukturne neujednačenosti (59). Dakle, lakunarnost je veća kada je poremećena organizacija krvnih žila, kao kod tumora pluća i dijabetičke retinopatije (59, 75). Utvrđeno je da je lakunarnost i pokazatelj progresije dijabetičke retinopatije (76). Nadalje, sužavanje interkapilarnih područja povezano je

sa smanjenjem vremena difuzije kisika (77). Kako je potvrđeno ovim istraživanjem, kao posljedica fiziološkog starenja, smanjena metabolička aktivnost uzrokovana promijenjenom vizualnom stimulacijom (tj. kataraktom) poremetila je homogenost dubokog i intermedijarnog kapilarnog pleksusa više od površinskog vaskularnog pleksusa, gdje je kapilarni ispad bio češći nalaz, kako je prikazano u Tablicama 5, 8, 10 i 11. Ove razlike mogu ukazivati na različite metaboličke zahtjeve retinalnih slojeva koje opskrbljuju navedeni pleksusi krvnih žila. Jasno je da su unutarnji segmenti fotoreceptora zajedno s unutarnjim i vanjskim pleksiformnim slojem područja s najvećom apsorpcijom kisika (78).

Uvidom u OCT-A istraživanja do ovog, pronađena su dva istraživanja koja su pratila promjene u krvnim žilama isključivo mrežnice nakon nekomplikirane fakoemulzifikacije (10, 38). Oba istraživanja provedena su na relativno malim uzorcima ispitanika (N = 32 i N = 9), korišteni su različiti OCT-A uređaji, dok usporedba Q i EP prije i nakon operacije katarakte nije provedena (10, 38). Zhao i suradnici zamijetili su povećanje gustoće parafovealnih i perifovealnih krvnih žila 1 tjedan nakon fakoemulzifikacije u trajanju do 3 mjeseca nakon operacije (38). Nadalje, nakon fakoemulzifikacije katarakte uslijedilo je smanjenje površine FAZ-a, te povećanje pune i unutarnje debljine mrežnice zabilježeno 1 tjedan nakon fakoemulzifikacije, koje se i dalje povećavalo do 3 mjeseca nakon operacije, koliko je praćenje i trajalo (38). Vanjska debljina mrežnice ostala je gotovo nepromijenjena (38). Debljina mrežnice između unutarnje granične membrane i vanjske granice unutarnjeg pleksiformnog sloja definirana je kao unutarnja debljina mrežnice, dok je debljina mrežnice između vanjske granice unutarnjeg pleksiformnog sloja i kompleksa retinalni pigmentni epitel - Bruchova membrana definirana kao vanjska debljina mrežnice (38).



Nakon publikacije ovog istraživanja, objavljena su još dva istraživanja koja se bave tematikom prokrvljenosti žute pjege nakon nekomplicirane fakoemulzifikacije.

Jia i suradnici mjerili su gustoću površinskih i dubokih krvnih žila žute pjege i parametre FAZ-a (površina, opseg i acirkularnost) prije fakoemulzifikacije, te 1 dan, 1 tjedan i 4 tjedna postoperativno (15). U usporedbi s osnovnim vrijednostima mjerenja, nije bilo statistički značajnih promjena u gustoći krvnih žila žute pjege 1 dan nakon operacije, ali je pronađeno značajno povećanje u prvom i četvrtom tjednu postoperativno, međutim, nisu pronađene statistički značajne razlike u bilo kojem od parametara FAZ-a (15).

Liu i suradnici pronašli su da se ukupna debljina mrežnice u foveji, parafoveji i perifoveji značajno povećala 1 mjesec i 3 mjeseca nakon fakoemulzifikacije (69). Unutarnja debljina mrežnice se znatno povećala u parafoveji i perifoveji nakon 1 i 3 mjeseca, a promjene u vanjskoj debljini nisu bile statistički značajne, osim blagog smanjenja u perifovealnoj regiji. U usporedbi s početnim razinama, nije bilo značajnih promjena u površinskoj mikrovaskularnoj gustoći u parafovealnoj i perifovealnoj regiji 1 tjedan, 1 i 3 mjeseca postoperativno, ali mikrovaskularna gustoća u dubokom sloju u foveji značajno se povećala 1 mjesec nakon fakoemulzifikacije. Površina FAZ-a značajno se smanjila 1 i 3 mjeseca nakon fakoemulzifikacije u usporedbi s osnovnim vrijednostima (69).

Iako su istraživanja provedena na većem broju ispitanika (N = 107 i N = 58) jačina katarakte u oba istraživanja procijenjena je subjektivno (pomoću LOCS III klasifikacije i Emery-Little klasifikacijskog sustava), korišteni su drugi OCT-A uređaji, te također nije napravljena usporedba parametara Q i EP prije i nakon fakoemulzifikacije, a ispitanici su imali niže preoperativne vrijednosti VO u odnosu na ispitanike iz ovog

istraživanja ( $0,412 \pm 0,367$  i  $0,25 \pm 0,14$  decimalno u odnosu na  $0,10-0,28$  logMAR) (15, 69).

Promjene prokrvljenosti žute pjege uočene u ovom istraživanju mogle bi dati anatomsku podlogu za promjene u debljini mrežnice koje su dokumentirali Zhao i Liu (38, 69). Iako su svi slojevi mrežnice pokazali povećanje prokrvljenosti, površinski vaskularni kompleks je sveukupno pokazao veće promjene od dubokog vaskularnog kompleksa (Tablica 5, Tablica 9, Tablica 12). Unutarnji pleksiformni sloj sadrži površinske i duboke krvne žile (3). Stoga bi primijećeno povećanje prokrvljenosti moglo odgovarati povećanju pune i unutarnje debljine mrežnice. S druge strane, pretpostavljamo da povećanje prokrvljenosti identificirano u dubokom kapilarnom pleksusu ne može izazvati značajnije promjene vanjske debljine mrežnice jer se duboki kapilarni pleksus nalazi samo između unutarnjeg nuklearnog sloja i vanjskog pleksiformnog sloja mrežnice (3).

#### **6.4 Žilnica i koriokapilaris**

Promjene u žilnici i koriokapilarisu nisu slijedile obrasce promjena pronađenih u krvnim žilama mrežnice (Tablica 5, Tablica 14, Tablica 15). Naprotiv parametri PKŽ i GKŽ u žilnici pokazali su nesigificantnu tendenciju diskretnog smanjivanja, dok su UBČ i GČ pokazali tek diskretno, također nesigificantno povećanje (Tablica 15). Parametar UBKT se, za razliku od mrežnice, također sigificantno povećao. U koriokapilarisu jedino su parametri PDKŽ i UBKT pokazali značajnije promjene, dok je parametar PL pokazao diskretno smanjenje (Tablica 14). Žilnica sadrži velike i srednje velike krvne žile koje se ponašaju kao završne arterije formirajući Hallerov i Sattlerov sloj i kontinuiranu mrežu fenestriranih kapilara bogatih anastomozama poznatim kao koriokapilaris (5). Koriokapilaris potječe od naglog prijelaza velikih krvnih žila žilnice

bez uobičajene postupne promjene kroz arteriole i venule (79). Krvne žile žilnice imaju jaku autonomnu regulaciju, a svjetlosna stimulacija ima mali učinak na cirkulaciju žilnice, suprotno od krvnih žila mrežnice (4). Naime, cirkulacija žilnice nije osjetljiva na fluktuacije  $pO_2$  (4). Čak i tijekom vaskularnog razvoja, povećana metabolička aktivnost u središnjim neuronima mrežnice ne potiče proliferaciju endotelnih stanica u koriokapilarisu (4). Budući da metabolizam fotoreceptora ovisi o cirkulaciji krvnih žila žilnice, konstantan i stabilan tijek krvi u žilnici ključan je kako bi se očuvalo njihovo funkcioniranje. Vanjska krvno-retinalna barijera, sastavljena od tri dinamičke strukturne cjeline: fenestriranog endotela koriokapilarisa, Bruchove membrane i retinalnog pigmentnog epitela, sposobna je brzo reagirati na fiziološke zahtjeve i promjene vanjskih uvjeta (67). S obzirom na navedeno, nameće se zaključak da fiziološki zahtjevi pod nekompliciranom fakoemulzifikacijom s niskim PHACO vremenom i CDE-om nisu dosegli prag za izazivanje sloma vanjske krvno-retinalne barijere i nastanka upalnog odgovora. Nadalje, značajno povećanje PDKŽ i smanjenje UBKT i PL u koriokapilarisu (Tablica 14) najvjerojatnije može biti posljedica povećane odvodnje topline kroz otvaranje anastomoza. Falcão i suradnici i Brito i suradnici pokazali su da promjene u mrežnici nakon nekomplicirane fakoemulzifikacije nisu praćene promjenama u žilnici, što potvrđuju rezultati ovog istraživanja (Tablica 15) (45, 47). Pilotto i suradnici otkrili su povećanje debljine žilnice 1 dan i 1 mjesec nakon nekomplicirane fakoemulzifikacije, ali to nije bilo statistički značajno (10). Pretpostavljeno je da je povećanje subfovealne debljine žilnice, mjereno dubinskom optičkom koherentnom tomografijom koje doseže svoj vrhunac između 1 tjedan i 1 mjesec nakon operacije i traje do 3 mjeseca, posljedica lokalnog upalnog odgovora žilnice (48, 54, 55). Autori nisu mogli pronaći razloge za te promjene, dok korelacija s CDE-om nije istraživana (48, 54, 55).

## **6.5 Fovealna avaskularna zona**

Kako su preporučili Campbell i suradnici (42), u ovom istraživanju površina FAZ-a mjerena je na *en-face* slici koja prikazuje sve slojeve mrežnice istodobno (Slika 3).

Pojedina istraživanja pokazala su da bi povećanje promjera i površine FAZ-a moglo predvidjeti progresiju mikrovaskularnih bolesti mrežnice (58, 77). U ovom istraživanju, površina FAZ-a značajno se smanjila nakon fakoemulzifikacije, potvrdivši time povećanje prokrvljenosti žute pjege (Tablica 16). U istraživanjima je dokazana inverzna linearna korelacija između središnje debljine žute pjege i površine FAZ-a, otkrivajući da deblja mrežnica ima veće metaboličke zahtjeve i stoga manji FAZ (58). Nadalje, dokazano je da je veće područje FAZ-a povezano s težinom okluzije kapilara i neperfuzijom u makularnoj regiji mrežnice (69, 80), a klinička istraživanja koja su koristila OCT-A za analizu FAZ-a dokazala su smanjenje ukupnog protoka krvi u mrežnici povezano s povećanjem površine FAZ-a sa starenjem (8, 81). Nadalje, veličina FAZ-a bila je negativno povezana s vaskularnom gustoćom žute pjege i VO, pa se može zaključiti da su FAZ parametri indikatori oštećenja mikrovaskulature žute pjege i vidne funkcije (69).

## **6.6 Morfometrijske razlike između slojeva**

Vrijednosti gustoće krvnih žila dobivene u ovom istraživanju razlikuju se od drugih istraživanja (38, 57, 58). Objasnjavamo to korištenjem različitog softvera za kvantitativnu analizu. Vaskularni pleksus sloja živčanih vlakana, sloj dugih kapilara s malim brojem anastomoza koji se nalazi samo na stražnjem polu (42, 82), očitovao je najveći broj krajnjih točaka i najmanji broj čvorišta (Tablica 7, Tablica 17, Tablica 19).

U usporedbi s drugim vaskularnim slojevima mrežnice, ovaj sloj ima jedinstvenu konfiguraciju (Tablica 17, Tablica 19).

PKŽ, GKŽ, UBČ, GČ, UDKŽ i PDKŽ 6 mjeseci nakon fakoemulzifikacije bili su značajno većih vrijednosti u dubokom u odnosu na površinski vaskularni kompleks dok su UBKT i PL značajno veći u površinskom vaskularnom kompleksu (Tablica 9, Tablica 12, Tablica 20). Takav poredak između vaskularnih odjeljaka osigurava metaboličke potrebe u regijama najveće potrošnje kisika. Naprotiv, uspoređujući površinski vaskularni pleksus i duboki kapilarni kompleks (Tablica 8, Tablica 11, Tablica 18), nađene su veće vrijednosti PKŽ, GKŽ i PDKŽ za površinsku vaskularnu mrežu (57), no duboki kapilarni pleksus je pokazao veću UBČ, GČ i UDKŽ. Navedeni atributi mogli bi biti u korelaciji s većim promjerom vaskulature površinskog vaskularnog pleksusa, za razliku od kojega je duboki kapilarni pleksus isključivo kapilarna mreža (82). Ovo istraživanje isto tako potvrđuje i da se površina i gustoća krvnih žila povećavaju od unutarnjeg prema vanjskom sloju mrežnice što je u skladu s funkcionalnom raspodjelom regija s najvećim zahtjevima za kisikom i apsorpcijom svjetlosti, kako slijedi: unutarnji pleksiformni sloj, vanjski pleksiformni sloj i fotoreceptorski sloj (74). Morfometrija intermedijarnog i dubokog kapilarnog pleksusa nije demonstrirala takve razlike (Tablica 18), što govori u prilog tomu da su ova dva sloja ipak sličnije anatomske građe.

Koriokapilaris je pokazao najviše vrijednosti parametara PKŽ, GKŽ, UBČ, GČ, UDKŽ i PDKŽ, te najniže vrijednosti UBKT i PL (Tablice 14, Tablica 19) potvrđujući njegovu strukturu kao kontinuiranu kapilarnu mrežu s velikim brojem anastomoza (82). Navedeno je povezano s visokim metaboličkim opterećenjem fotoreceptora i ključnom ulogom koroidalne cirkulacije u isporuci hranjivih tvari i kisika vanjskim slojevima mrežnice, kao i u održavanju stalne temperature (74).

## 6.7 Starenje

Sloj živčanih vlakana mrežnice i sloj ganglijskih stanica pokazuju stanjenje, a unutarnji nuklearni i vanjski pleksiformni sloj povećanje volumena sa starenjem (83). Ove promjene dovode do promjena u vaskularnoj gustoći krvnih žila koje opskrbljuju navedene slojeve mrežnice u suprotnom smjeru (83). Karakterističan obrazac normalnog starenja, koji počinje već nakon 35. godine života, obuhvaća smanjenu prokrvljenost tkiva mrežnice u dubokom kapilarnom pleksusu kao primarni događaj. Nakon toga slijede daljnje promjene gustoće u dubokom kapilarnom pleksusu i površinskom vaskularnom pleksusu u suprotnim smjerovima, pokazujući smanjenje u dubokom kapilarnom pleksusu i povećanje u površinskom vaskularnom pleksusu (83), što je potvrđeno i ovim istraživanjem, jer je povećanje prokrvljenosti izraženije u dubokom kapilarnom nego u površinskom vaskularnom pleksusu (Tablica 5, Tablica 8, Tablica 11).

Prethodna istraživanja koja su se bazirala na OCT-A, pokazala su da je gustoća krvnih žila negativno povezana s dobi i aksijalnom duljinom očne jabučice (15). Starenje uzrokuje promijenjenu hemodinamiku i hipoperfuziju uglavnom u živčanim tkivima s velikom metaboličkom potrebom (83). Tijekom normalnog starenja (raspon 6 - 100 godina) gustoća krvnih žila u koriokapilarisu i promjer kapilara linearno se smanjuju s 0,75 i 9,8  $\mu\text{m}$  u prvom desetljeću na 0,41 i 6,5  $\mu\text{m}$  u desetom desetljeću života (84). Mrežnica osobito pokazuje gubitak mikrovaskulature, te stanjivanje sloja živčanih vlakana i sloja ganglijskih stanica (83). Wei i suradnici otkrili su smanjenje brzine protoka krvi u mrežnici, smanjenje gustoće krvnih žila i debljine mrežnice povezano s dobi (85). Opadanje metaboličke aktivnosti tijekom fiziološkog starenja poduprlo je i ovo istraživanje, budući da se prokrvljenost žute pjege značajno povećala nakon nekomplikirane fakoemulzifikacije. S obzirom da je u ovo istraživanje bilo uključeno

značajno više žena (61,1%), u odnosu na muškarce (38,9%), nije se mogla analizirati spolna diferencijacija ispitivanih parametara vaskularizacije. Prema recentnim istraživanjima PKŽ kod dječaka u dubokom vaskularnom kompleksu, mrežnici i cijeloj korioretini značajno je veći u usporedbi s djevojčicama (74). Smatra se da ova strukturna dimenzija spolnog dimorfizma igra zaštitnu ulogu tijekom starenja jer se prokrvljenost žute pjege brže smanjuje kod muškaraca (74, 86). Potonje bi se moglo dokazati i opaženim razlikama u veličini FAZ-a koja je veća u zdravih odraslih žena (8, 87 - 89). Spolna diferencijacija mrežnice dodatno je podržana većim vrijednostima parametara UBKT u mrežnici i PL u korioretini u dječaka u odnosu na djevojčice (74), dok lakunarnost dokazuje heterogeniji prostorni raspored krvnih žila kod muškog spola. Ove činjenice govore bi također u prilog bržeg smanjenja prokrvljenosti mrežnice kod muškaraca (74). Spolne razlike u neuroretinalnoj funkciji dovode se u uzročnu vezu s razinama estradiola ( $17\beta$ -estradiol, E2) (90). Na povećanu debljinu mrežnice u mužjaka štakora utječe prenatalni, a posebno neonatalni porast testosterona, što nije dokazano u ženki, te njegova lokalna pretvorba u estradiol (91). E2 izaziva angiogenezu pojačavanjem ekspresije VEGF-a, vazodilatacijom i time povećanjem protoka krvi (92). Unutarnji nuklearni sloj, jedini sloj koji podržavaju dvije kapilarne mreže, intermedijarni i duboki kapilarni pleksus, glavno je mjesto sinteze E2 (93). Nadalje, neuroni unutarnjeg nuklearnog sloja kontroliraju homeostazu fotoreceptora održavajući strukturnu i trofičku potporu krvožilnog sustava (94). S obzirom da se sa starenjem smanjuje razina testosterona u krvi, hipotetski, to se može dovesti u vezu s većim smanjenjem prokrvljenosti žute pjege u muškaraca (95).

## 6.8 Kvaliteta slike

Nameće se pitanje jesu li ove promjene prokrvljenosti žute pjege nakon fakoemulzifikacije rezultat bolje kvalitete slike nakon uklanjanja katarakte? Kao što su pokazali Yu i suradnici, замуćenje leće ima značajan utjecaj na kvalitetu slike i kvantitativnu analizu krvnih žila mrežnice, no bolesnici uključeni u navedeno istraživanje imali su umjereno do jako замуćenje leće [medijan LOCS III klasifikacije (raspon): N4 (3-6), C3 (3-5), P4 (3-5)], nisku VO (prosječna najbolje korigirana VO prije operacije bila je  $0,5 \pm 0,148$  s rasponom 0,3-0,8), a utjecaj početne katarakte nije istražen (96). U ovom istraživanju, ova je potencijalna pristranost uravnotežena na dva načina. Prvo, ovo istraživanje je uključivalo samo bolesnike s početnom do umjerenom kataraktom, subjektivno gradiranom LOCS III klasifikacijom, ali i objektivno gradiranom PNS klasifikacijom (Tablica 1). Drugo, kvaliteta OCT-A slike kvantificirana softverom integriranim u HRA + OCT Spectralis® prije i nakon operacije nije pokazala statistički značajne razlike (Tablica 3). Stoga, navedene promjene prokrvljenosti žute pjege ne mogu se objasniti poboljšanom kvalitetu slike nakon uklanjanja katarakte. Nadalje, kada bi povećanje prokrvljenosti bilo samo posljedica poboljšanja kvalitete slike, očekivane bi bile iste promjene i u mrežnici i u žilnici i u koriokapilarisu, te se ne bi mogle objasniti promjene nastale u površini FAZ-a.

## 6.9 Regresijska analiza

Coxova regresija predstavlja model predviđanja podataka o vremenu do događaja. Model uvodi funkciju preživljavanja koja predviđa vjerojatnost da se događaj od interesa dogodio u određenom trenutku za zadane vrijednosti varijabli prediktora. Oblik funkcije preživljavanja i regresijski koeficijenti za prediktore procjenjuju se od



promatranih ispitanika, a model se onda može primijeniti na nove slučajeve koji imaju mjerenja za varijable prediktora (97).

Coxova regresijska analiza korištena je u ovom istraživanju kako bi se doveli u vezu opće karakteristike ispitanika (spol, dob, jačina katarakte, IOT, SKT, DKT, SAT, OPT, vidna oštrina, parametri zabilježeni tijekom operacije i jačina leće izračunata pomoću uređaja IOLMaster® 700) i parametri vaskularizacije. Cilj je bio predvidjeti je li neki od navedenih općih parametara prediktor >10% povećanja parametara vaskularizacije 6 mjeseci nakon fakoemulzifikacije. Logistička regresija je utvrdila da su niže vrijednosti jačine IOL-a prediktor povećanja parametara PKŽ, GKŽ, za više od 10% 6 mjeseci nakon operacije (Tablica 21, Tablica 22).

Za ostale parametre nisu pronađeni značajni prediktori (Tablice 23 - 28). Iako, kako je već navedeno, postoje istraživanja koje govore u prilog razlikama prokrvljenosti kod muškaraca i žena tijekom starenja jer se prokrvljenost žute pjege brže smanjuje kod muškaraca (74, 86), u ovom istraživanju nije potvrđeno da bi spol bio jedan od prediktora povećanja prokrvljenosti nakon fakoemulzifikacije, što se može objasniti neravnomjernom raspodjelom muškaraca i žena u broju ispitanika (Tablica 1). Nadalje, dobne razlike među ispitanicima nisu izrazite (Tablica 1), pa bi to mogao biti uzrok zašto nije pronađena korelacija s dobi.

Nadalje, nisu pronađene ni predikcije povezane s vrijednosti IOT-a, ni OPT-a, što bi govorilo u prilog da ipak bolesnici koji su se prezentirali nižim vrijednostima OPT-a nisu imali izrazitije povećanje prokrvljenosti žute pjege, ali i potvrdilo da viši OPT nije uzrok povećanju prokrvljenosti.

Također, nije pronađena ni predikcija vezana za jačinu katarakte, odnosno bolesnici koji su imali jače zamućenje leće nisu imali veće povećanje prokrvljenosti. Međutim, u ovo istraživanje nisu uključeni bolesnici s izraženijim zamućenjem leće, nego samo

oni s početnom kataraktom (87,4% ispitanika imalo je PNS 1 ili 2, Tablica 1), jer bi kao što je navedeno, jačina katarakte mogla utjecati na kvalitetu slike (96). Stoga bi se prava predikcija mogla dobiti samo pomoću uređaja kojem jačina zamućenja leće ne bi bila prepreka za nastanak kvalitetnih OCT-A slika visoke rezolucije bez artefakata, pa bi se u istraživanje mogli uključiti i bolesnici sa PNS 4 i 5 kataraktom.

Još jedan rezultat koji proizlazi iz ovog istraživanja je da ni CDE, ni PHACO vrijeme nisu prediktori povećanja prokrvljenosti, što potvrđuje rezultate koji su dobili Jia i suradnici, te Liu i suradnici (15, 69). U navedenim istraživanjima također nisu utvrđene statistički značajne korelacije između kirurških parametara (CDE i PHACO vrijeme) i promjene gustoće krvnih žila, stoga su autori zaključili da intraoperativne promjene perfuzije tijekom fakoemulzifikacije katarakte nisu ključni čimbenici koji utječu na hemodinamiku žute pjege kod zdravih očiju (15, 69). Potonje bi također naglašavalo važnost postoperativnih događaja u povećanju prokrvljenosti žute pjege.

Postoji nekoliko ograničenja ovog istraživanja. Iako je prikupljen relativno velik uzorak, kod ispitanika nije mjerena metabolička aktivnost mrežnice, niti su praćeni upalni parametri u staklastom tijelu što onemogućuje odrediti ulogu upale i funkcionalne hiperemije, te njihovu povezanost s povećanjem prokrvljenosti. Daljnja istraživanja pomoću OCT-A potrebna su za uspostavljanje normativne baze podataka promatranih parametara vaskularizacije za relevantne demografske varijable kao što su dob, spol, rasa i etnička pripadnost, uz biološke varijable poput pušenja i upotrebe kofeina, tjelesne aktivnosti itd. Nadalje, analiza mrežnične i žilnične patologije, kao i moguć utjecaj fakoemulzifikacije na progresiju ovih bolesti nije uključen u okvire ovog istraživanja.

## 6.10 Znanstveni doprinos

Ključni pronalasci ovog istraživanja su:

- Nekomplicirana fakoemulzifikacija značajno povećava prokrvljenost žute pjege;
- Parametri vaskularizacije značajno su se promijenili 1 tjedan nakon fakoemulzifikacije i ostali stabilni tijekom cijelog šestomjesečnog razdoblja praćenja, javljajući se u svim slojevima mrežnice, ali ne i u žilnici. Promjene parametara vaskularizacije slijedile su i promjene površine FAZ-a;
- IOT prije fakoemulzifikacije bio je statistički značajno viši nego 1 tjedan, 1 mjesec, 3 mjeseca i 6 mjeseci nakon operacije, među kojima nije bilo statistički značajnih razlika;
- Ovo istraživanje identificiralo je najveću promjenu PKŽ, GKŽ, UBČ, GČ, UDKŽ i PL u površinskom vaskularnom kompleksu. S druge strane, najveća promjena PDKŽ i UBKT desila se u dubokom vaskularnom kompleksu;
- Kao posljedica fiziološkog starenja, smanjena metabolička aktivnost promijenila je homogenost dubokog kapilarnog pleksusa više nego površinskog vaskularnog pleksusa, gdje je kapilarni ispad bio češći nalaz, što upućuje na različite metaboličke zahtjeve retinalnih slojeva koje opskrbljuju površinski vaskularni i duboki kapilarni pleksus;
- Fakoemulzifikacija u starijoj populaciji pokazala je, uz restauraciju vidne oštine, i dodatne učinke demonstrirajući minimalno šestomjesečno povećanje prokrvljenosti žute pjege.

### **6.10.1 Prilog znanstvenom doprinosu**

Istraživanje je objavljeno u veljači 2021. godine u znanstvenom časopisu BMC Ophthalmology:

Križanović A, Bjeloš M, Bušić M, Kuzmanović Elabjer B, Rak B, Vukojević N. Macular perfusion analysed by optical coherence tomography angiography after uncomplicated phacoemulsification: benefits beyond restoring vision. BMC Ophthalmol. 2021;21(1):71.

## 7. ZAKLJUČAK

Zaključno, hipoteza ovog istraživanja da nekomplicirana operacija katarakte fakoemulzifikacijom mijenja prokrvljenost žute pjege je dokazana.

Postoje oskudni znanstveni dokazi koji će uputiti kliničara kada bolesnika uputiti na operaciju katarakte (14, 98). Ovo je prvo istraživanje koje je, koristeći OCT-A, dokazalo da nekomplicirana fakoemulzifikacija dovodi do minimalno šestomjesečnog povećanja prokrvljenost žute pjege. Povećanje parametara vaskularizacije dokazano nastupa već 1 tjedan nakon fakoemulzifikacije i ostaje stabilno do 6 mjeseci nakon fakoemulzifikacije. Povećanje prokrvljenosti ima mali učinak na cirkulaciju žilnice, jer kako se pretpostavlja, nije doseglo prag da izazove slom vanjske krvno-retinalne barijere. Rezultati istraživanja otvaraju mogućnost da nema samo upala ulogu u povećanju prokrvljenosti žute pjege kao što se dosad navodilo, nego da je eventualni mogući uzrok povećanja prokrvljenosti i nastanak funkcionalne hiperemije.

Stoga, fakoemulzifikacija u zdravoj starijoj populaciji ima dodatne značajke uz restauraciju vidne oštine i smanjenje IOT-a. Daljnja istraživanja opravdana su kako bi potvrdila rezultate dobivene ovim istraživanjem i otkrila daljnje vremenske trendove, a uključivanjem dodatnih parametara (npr. parametri upale, parametri koji prate učinak svjetlosne stimulacije) točnije istražila i razlučila mehanizme nastanka povećanja prokrvljenosti. Razvitak tehnologije koji bi omogućio nastanak kvalitetnih OCT-A slika visoke rezolucije i kod bolesnika s izraženijom kataraktom omogućio bi daljnja istraživanja na navedenu temu.

## 8. KRATKI SADRŽAJ

**CILJ:** Cilj istraživanja je istražiti promjene prokrvljenosti žute pjege pomoću OCT angiografije (OCT-A) nakon nekomplicirane fakoemulzifikacije.

**METODE:** OCT-A je snimljena prije, 1 tjedan, 1 mjesec, 3 mjeseca i 6 mjeseci nakon fakoemulzifikacije. Analizirani su: površinski vaskularni kompleks, vaskularni pleksus sloja živčanih vlakana, površinski vaskularni pleksus, duboki vaskularni kompleks, intermedijarni kapilarni pleksus i duboki kapilarni pleksus mrežnice, kao i krvne žile žilnice i koriokapilaris. Eksplantirano područje (EP), područje krvnih žila (PKŽ), gustoća krvnih žila (GKŽ), ukupan broj čvorišta (UBČ), gustoća čvorišta (GČ), ukupna duljina krvnih žila (UDKŽ), prosječna duljina krvnih žila (PDKŽ), ukupan broj krajnjih točaka (UBKT) i prosječna lakunarnost (PL) analizirani su u svim slojevima.

**REZULTATI:** Statistički značajne promjene parametara vaskularizacije u 95 očiju od 95 ispitanika dosegle su plato 1 tjedan nakon fakoemulzifikacije i ostale stabilne do 6 mjeseci nakon fakoemulzifikacije, pojavljujući se u svim slojevima mrežnice, ali ne i u žilnici i koriokapilarisu. Najveća promjena parametara PKŽ (20,00%), GKŽ (20,00%), UBČ (21,08%), GČ (20,45%), UDKŽ (11,07%) i PL (-33,06%) bila je u površinskom vaskularnom kompleksu. S druge strane, najveća promjena PDKŽ (184,83%) i UBKT (-47,79%) dogodila se u dubokom vaskularnom kompleksu.

**ZAKLJUČCI:** Ovo je prvo istraživanje pomoću OCT-A koje dokazuje minimalno šestomjesečno povećanje prokrvljenosti žute pjege nakon fakoemulzifikacije. U skladu s tim, fakoemulzifikacija u starijoj populaciji ima dodatne značajke osim restauracije vidne oštine i sniženja intraokularnog tlaka.

**KLJUČNE RIJEČI:** žuta pjege; angiografija; krvne žile mrežnice; opskrba krvlju; fakoemulzifikacija; katarakta;

## 9. SUMMARY

### **Macular perfusion analysed by OCT angiography after cataract surgery by phacoemulsification**

Ana Ćurić, 2022.

**BACKGROUND:** The purpose of the study is to investigate the changes of macular perfusion by OCT angiography (OCT-A) after uncomplicated phacoemulsification.

**METHODS:** OCT-A was performed before, 1 week, 1 month, 3 months and 6 months after phacoemulsification recording: superficial vascular complex, nerve fiber layer vascular plexus, superficial vascular plexus, deep vascular complex, intermediate capillary plexus and deep capillary plexus, as well as choroidal blood vessels and choriocapillaris. Explant area (EA), vessels area (VA), vessels percentage area (VPA), total number of junctions (TNJ), junctions density (JD), total vessels length (TVL), average vessels length (AVL), total number of end points (TNEP), and mean lacunarity (ML) throughout all layers were analysed.

**RESULTS:** Significant changes of vascular parameters in 95 eyes of 95 patients reached plateau 1 week after phacoemulsification and remained stable up to 6 months after surgery, occurring in all retinal layers but not in choroid and choriocapillaris. The greatest change in VA (20,00%), VPA (20,00%), TNJ (21,08%), JD (20,45%), TVL (11,07%), and ML (-33,06%) was in superficial vascular complex. On the other side, the greatest change of AVL (184,83%) and TNEP (-47,79%) appeared in deep vascular complex.

**CONCLUSIONS:** This is the first OCT-A study demonstrating a minimum six-month increase of macular perfusion after phacoemulsification. Accordingly, phacoemulsification in elderly population has supplementary features in addition to restoration of visual acuity and lowering intraocular pressure.

**KEYWORDS:** macula; angiography; retinal vessels; blood supply;  
phacoemulsification; cataract;



## 10. POPIS LITERATURE

1. Micieli JA, Arshinoff SA. Cataract surgery. CMAJ. 2011;183(14):1621.
2. Gogate PM, Kulkarni SR, Krishnaiah S, Deshpande RD, Joshi SA, Palimkar A i sur. Safety and efficacy of phacoemulsification compared with manual small-incision cataract surgery by a randomized controlled clinical trial: Six-week results. Ophthalmology. 2005;112(5):869-74.
3. Coscas F, Sellam A, Glacet-Bernard A, Jung C, Goudot M, Miere A i sur. Normative data for vascular density in superficial and deep capillary plexuses of healthy adults assessed by optical coherence tomography angiography. Invest Ophthalmol Vis Sci. 2016;57(9):211-23.
4. Kur J, Newman EA, Chan-Ling T. Cellular and physiological mechanisms underlying blood flow regulation in the retina and choroid in health and disease. Prog Retin Eye Res. 2012;31:377-406.
5. Rocholz R, Teussink MM, Dolz-Marco R, Holzhey C, Dechent JF, Tafreshi A i sur. SPECTRALIS Optical Coherence Tomography Angiography (OCTA): Principles and Clinical Applications [Internet]. Heidelberg Engineering Academy [pristupljeno 25.10.2021.]. Dostupno na: <https://academy.heidelbergengineering.com/course/view.php?id=505>.
6. Bušić M, Kuzmanović Elabjer B, Bosnar D, Čima I, Šarić B, Bjeloš M i sur. Seminaria ophthalmologica. U: Bušić M, Kuzmanović Elabjer B, Bosnar D, ur. Bolesti krvnih žila mrežnice. Osijek-Zagreb: Cerovski d.o.o.; 2014. Str. 217.
7. Fielding JA. Clinical Ultrasound. U: Allan PL, Weston MJ, Baxter GM, ur. The eye and orbit. London: Churchill Livingstone; 2011. Str. 938-64.

8. Yu J, Jiang C, Wang X, Zhu L, Gu R, Xu H i sur. Macular perfusion in healthy chinese: An optical coherence tomography angiogram study. *Invest Ophthalmol Vis Sci.* 2015;56(5):3212-7.
9. Rich WJ, James ML. Cataract surgery and vascular changes in the eye. *Acta Ophthalmol.* 1989;67(191S):39-42.
10. Pilotto E, Leonardi F, Stefanon G, Longhin E, Torresin T, Deganello D i sur. Early retinal and choroidal OCT and OCT angiography signs of inflammation after uncomplicated cataract surgery. *Br J Ophthalmol.* 2019;103(7):1001-7.
11. Steinmetz JD, Bourne RRA, Briant PS, Flaxman SR, Taylor HRB, Jonas JB i sur. Causes of blindness and vision impairment in 2020 and trends over 30 years, and prevalence of avoidable blindness in relation to VISION 2020: The Right to Sight: An analysis for the Global Burden of Disease Study. *Lancet Glob Health.* 2021;9(2):144-60.
12. Asbell PA, Dualan I, Mindel J, Brocks D, Ahmad M, Epstein S. Age-related cataract. *The Lancet.* 2005;365(9459):599-609.
13. Boulter T, Bernhisel A, Mamalis C, Zaugg B, Barlow WR, Olson RJ i sur. Phacoemulsification in review: Optimization of cataract removal in an in vitro setting. *Surv Ophthalmol.* 2019;64(6):868-75.
14. Salmon JF. Lens. U: Salmon JF, ur. *Kanski's Clinical Ophthalmology: A Systematic Approach.* Oxford: Elsevier; 2019. Str. 311-2.
15. Jia X, Wei Y, Song H. Optical coherence tomography angiography evaluation of the effects of phacoemulsification cataract surgery on macular hemodynamics in Chinese normal eyes. *Int Ophthalmol.* 2021 Aug 4. doi: 10.1007/s10792-021-01987-8. [Epub ahead of print].

16. Bjeloš M, Bušić M, Kuzmanović Elabjer B, Miletić D. Oko i starenje. U: Bjeloš M, Bušić M, Kuzmanović Elabjer B, Miletić D, ur. *Praeludium Ophthalmologicum*. Osijek - Zagreb: Školska knjiga; 2020. Str. 349-53.
17. Xu H, Chen M, Forrester JV, Lois N. Cataract surgery induces retinal pro-inflammatory gene expression and protein secretion. *Invest Ophthalmol Vis Sci*. 2011;52(1):249-55.
18. Bamforth SD, Lightman SL, Greenwood J. Interleukin-1-beta-Induced Disruption of the Retinal Vascular Barrier of the Central Nervous System Is Mediated through Leukocyte Recruitment and Histamine. *Am J Pathol*. 1997;150(1):329-40.
19. Bajtl D, Bjeloš M, Bušić M, Rak B, Križanović A, Kuzmanović Elabjer B. Optical Coherence Tomography Angiography - A New Insight Into Macular Vasculature. *SEEMEDJ*. 2019;3(2);63-75.
20. Wojtkowski M, Bajraszewski T, Gorczyńska I, Targowski P, Kowalczyk A, Wasilewski W i sur. Ophthalmic imaging by spectral optical coherence tomography. *Am J Ophthalmol*. 2004;138(3):412-9.
21. Huang D, Swanson EA, Lin CP, Schuman JS, Stinson WG, Chang W i sur. Optical Coherence Tomography. *Science*. 1991;254(5035):1178-81.
22. Spaide RF, Fujimoto JG, Waheed NK, Sadda SR, Staurengi G. Optical coherence tomography angiography. *Prog Retin Eye Res*. 2018;64:1-55.
23. Budenz DL, Anderson DR, Varma R, Schuman J, Cantor L, Savell J i sur. Determinants of Normal Retinal Nerve Fiber Layer Thickness Measured by Stratus OCT. *Ophthalmology*. 2007;114(6):1046-52.

24. Izatt JA, Kulkarni MD, Yazdanfar S, Barton JK, Welch AJ. In vivo bidirectional color Doppler flow imaging of picoliter blood volumes using optical coherence tomography. *Opt Lett.* 1997;22(18):1439-4.
25. Chen Z, Milner TE, Dave D, Nelson SJ. Optical Doppler tomographic imaging of fluid flow velocity in highly scattering media. *Opt Lett.* 1997;22(18):1439-41.
26. Leitgeb RA, Werkmeister RM, Blatter C, Schmetterer L. Doppler Optical Coherence Tomography. *Prog Retin Eye Res.* 2014;41(100):26-43.
27. Dai C, Liu X, Zhang HF, Puliafito CA, Jiao S. Absolute retinal blood flow measurement with a dual-beam Doppler optical coherence tomography. *Invest Ophthalmol Vis Sci.* 2013;54(13):7998-8003.
28. Iafe NA, Phasukkijwatana N, Chen X, Sarraf D. Retinal capillary density and foveal avascular zone area are age-dependent: Quantitative analysis using optical coherence tomography angiography. *Invest Ophthalmol Vis Sci.* 2016;57(13):5780-7.
29. Motaghianezam R, Fraser S. Logarithmic intensity and speckle-based motion contrast methods for human retinal vasculature visualization using swept source optical coherence tomography. *Biomed Opt Express.* 2012;3(3):503.
30. Gao SS, Jia Y, Zhang M, Su JP, Liu G, Hwang TS i sur. Optical coherence tomography angiography. *Invest Ophthalmol Vis Sci.* 2016;57(9):27-36.
31. Gorczynska I, Migacz JV, Zawadzki RJ, Capps AG, Werner JS. Comparison of amplitude-decorrelation, speckle-variance and phase-variance OCT angiography methods for imaging the human retina and choroid. *Biomed Opt Express.* 2016;7(3):911.

32. Spectralis Product Family. User Manual Software Version 6.8. Heidelberg: Heidelberg Engineering GmbH; 2017.
33. Jia Y, Morrison JC, Tokayer J, Tan O, Lombardi L, Baumann B i sur. Quantitative OCT angiography of optic nerve head blood flow. *Biomed Opt Express* 2012;3:3127-37.
34. Spaide RF, Fujimoto JG, Waheed NK. Image artifacts in Optical coherence tomography angiography. *Retina*. 2015;35(11):2163-80.
35. Zhang Q, Rezaei KA, Saraf SS, Chu Z, Wang F, Wang RK. Ultra-wide optical coherence tomography angiography in diabetic retinopathy. *Quant Imaging Med Surg*. 2018;8(8):743-53.
36. Bonnin S, Krivosic V, Cognat E, Tadayoni R. Visibility of blood flow on optical coherence tomography angiography in a case of branch retinal artery occlusion. *J Ophthalmic Vis Res*. 2018;13(1):75-7.
37. Mase T, Ishibazawa A, Nagaoka T, Yokota H, Yoshida A. Radial peripapillary capillary network visualized using wide-field montage optical coherence tomography angiography. *Invest Ophthalmol Vis Sci*. 2016;57(9):504-10.
38. Zhao Z, Wen W, Jiang C, Lu Y. Changes in macular vasculature after uncomplicated phacoemulsification surgery: Optical coherence tomography angiography study. *J Cataract Refract Surg*. 2018;44(4):453-8.
39. Shiihara H, Terasaki H, Sonoda S, Kakiuchi N, Shinohara Y, Tomita M i sur. Objective evaluation of size and shape of superficial foveal avascular zone in normal subjects by optical coherence tomography angiography. *Sci Rep*. 2018;8(1).

40. Samara WA, Say EAT, Khoo CTL, Higgins TP, Magrath G, Ferenczy S. Correlation of foveal avascular zone size with foveal morphology in normal eyes using optical coherence tomography angiography. *Retina*. 2015;35(11):2188-95.
41. Falavarjani KG, Shenazandi H, Naseri D, Anvari P, Kazemi P, Aghamohammadi F i sur. Foveal avascular zone and vessel density in healthy subjects: An optical coherence tomography angiography study. *J Ophthalmic Vis Res*. 2018;13(3):260-5.
42. Campbell JP, Zhang M, Hwang TS, Bailey ST, Wilson DJ, Jia Y i sur. Detailed Vascular Anatomy of the Human Retina by Projection-Resolved Optical Coherence Tomography Angiography. *Sci Rep*. 2017;7:42201.
43. Hilton EJ, Hosking SL, Gherghel D, Embleton S, Cunliffe IA. Beneficial effects of small-incision cataract surgery in patients demonstrating reduced ocular blood flow characteristics. *Eye (Lond)*. 2005;19(6):670-5.
44. Gharbiya M, Cruciani F, Cuzzo G, Parisi F, Russo P, Abdolrahimzadeh S. Macular thickness changes evaluated with spectral domain optical coherence tomography after uncomplicated phacoemulsification. *Eye (Lond)*. 2013;27(5):605-11.
45. Falcão MS, Gonçalves NM, Freitas-Costa P, Beato JB, Rocha-Sousa A, Carneiro A i sur. Choroidal and macular thickness changes induced by cataract surgery. *Clin Ophthalmol*. 2013;8:55-60.
46. Perente I, Utine CA, Ozturker C, Cakir M, Kaya V, Eren H i sur. Evaluation of macular changes after uncomplicated phacoemulsification surgery by optical coherence tomography. *Curr Eye Res*. 2007;32(3):241-7.

47. Brito PN, Rosas VM, Coentrão LM, Carneiro ÂV, Rocha-Sousa A, Brandão E i sur. Evaluation of visual acuity, macular status, and subfoveal choroidal thickness changes after cataract surgery in eyes with diabetic retinopathy. *Retina*. 2015;35(2):294-302.
48. Chen H, Wu Z, Chen Y, He M, Wang J. Short-term changes of choroidal vascular structures after phacoemulsification surgery. *BMC Ophthalmol*. 2018;18(1):81.
49. Azizi B, Wong T, Wan J, Singer S, Hudson C. The impact of cataract on the quantitative, non-invasive assessment of retinal blood flow. *Acta Ophthalmol*. 2012;90(1):9-12.
50. Spraul CW, Amann J, Lang GE, Lang GK. Effect of cataract extraction with intraocular lens implantation on ocular hemodynamics. *J Cataract Refract Surg*. 1996;22(8):1091-6.
51. Freeman EE, Munoz B, West SK, Tielsch JM, Schein OD. Is there an association between cataract surgery and age-related macular degeneration? Data from three population-based studies. *Am J Ophthalmol*. 2003;135(6):849-56.
52. Borrillo JL, Mitra RA, Dev S, Mieler WF, Pescinski S, Prasad A i sur. Retinopathy progression and visual outcomes after phacoemulsification in patients with diabetes mellitus. *Trans Am Ophtalmol Soc*. 1999;97:435-45.
53. Hong T, Mitchell P, de Loryn T, Rochtchina E, Cugati S, Wang JJ. Development and Progression of Diabetic Retinopathy 12 Months after Phacoemulsification Cataract Surgery. *Ophthalmology*. 2009;116(8):1510-4.

54. Zeng S, Liang C, He Y, Chen Y, Zhao Q, Dai S i sur. Changes of Subfoveal Choroidal Thickness after Cataract Surgery: A Meta-Analysis. *J Ophthalmol*. 2018;2018:2501325.
55. Ibrahim AM, Elgouhary SM, Nassar MK, El Batanony AH. Changes in Choroidal Thickness after Cataract Surgery. *Semin Ophthalmol*. 2018;33(5):664-70.
56. Kniestedt C, Stamper RL. Visual acuity and its measurement. *Ophthalmol Clin North Am*. 2003;16(2):155-70.
57. Hosari S, Hohberger B, Theelke L, Sari H, Lucio M, Mardin CY. OCT Angiography: Measurement of Retinal Macular Microvasculature with Spectralis II OCT Angiography-Reliability and Reproducibility. *Ophthalmologica*. 2020;243(1):75-84.
58. Lupidi M, Coscas F, Cagini C, Fiore T, Spaccini E, Fruttini D i sur. Automated Quantitative Analysis of Retinal Microvasculature in Normal Eyes on Optical Coherence Tomography Angiography. *Am J Ophthalmol*. 2016;169:9-23.
59. Zudaire E, Gambardella L, Kurcz C, Vermeren S. A computational tool for quantitative analysis of vascular networks. *PLoS ONE [Internet]*. 2011 Nov 16 [Pristupljeno 05.10.2021.];6(11):e27385. Dostupno na: <https://journals.plos.org/plosone/article?id=10.1371/journal.pone.0027385>.
60. Oh LJ, Nguyen CL, Wong E, Wang SSY, Francis IC. Prospective study of centurion® versus infiniti® phacoemulsification systems: Surgical and visual outcomes. *Int J Ophthalmol*. 2017;10(11):1698-702.



61. Kim SJ, Belair M-L, Bressler NM, Dunn JP, Thorne JE, Kedhar SR i sur. A method of reporting macular edema after cataract surgery using optical coherence tomography. *Retina*. 2008;28(6):870-6.
62. Neatrou K, McAlpine A, Owens TB, Trivedi RH, Poole Perry LJ. Evaluation of the etiology of persistent iritis after cataract surgery. *J Ophthalmic Inflamm Infect*. 2019;9(1):4.
63. Alio JL, Bodaghi B, Tassignon MJ. Guidelines for managing post-cataract surgery inflammation: Can we reach a consensus? [Internet]. *Ophthalmology Times* [pristupljeno 06.10.2021.]. Dostupno na: <https://www.ophtalmologytimes.com/sites/default/files/legacy/mm/OphthalmologyTimesEurope/PDF/Guidelines-for-managing-post-cataract-surgery-inflammation.pdf>.
64. Yang CH, Hung PT. Intraocular lens position and anterior chamber angle changes after cataract extraction in eyes with primary angle-closure glaucoma. *J Cataract Refract Surg*. 1997;23(7):1109-13.
65. Bhallil S, Andalloussi I, Chraibi F, Daoudi K, Tahri H. Changes in intraocular pressure after clear corneal phacoemulsification in normal patients. *Oman J Ophthalmol*. 2009;2(3):111-3.
66. Huang G, Gonzalez E, Lee R, Chen Y-C, He M, Lin SC. Association of biometric factors with anterior chamber angle widening and intraocular pressure reduction after uneventful phacoemulsification for cataract. *J Cataract Refract Surg*. 2012;38(1):108-16.
67. Pournaras CJ, Rungger-Brändle E, Riva CE, Hardarson SH, Stefansson E. Regulation of retinal blood flow in health and disease. *Prog Retin Eye Res*. 2008;27(3):284-330.

68. Artigas JM, Felipe A, Navea A, Fandiño A, Artigas C. Spectral transmission of the human crystalline lens in adult and elderly persons: Color and total transmission of visible light. *Invest Ophthalmol Vis Sci.* 2012;53(7):4076-84.
69. Liu J, Liu Q, Yu H, Xia Y, Zhang H, Geng C i sur. Microvascular changes in macular area after phacoemulsification and its influencing factors assessed by optical coherence tomography angiography. *Ther Clin Risk Manag.* 2021;17:405-14.
70. Roy CS, Sherrington CS. On the Regulation of the Blood-supply of the Brain. *J Physiol.* 1890;11(1-2):85-158.17.
71. Attwell D, Buchan AM, Charpak S, Lauritzen M, Macvicar BA, Newman EA. Glial and neuronal control of brain blood flow. *Nature.* 2010;468(7321):232-43.
72. Noonan JE, Lamoureux EL, Sarossy M. Neuronal activity-dependent regulation of retinal blood flow. *Clin Exp Ophthalmol.* 2015;43(7):673-82.
73. Hohberger B, Müller M, Hosari S, Mardin CY. OCT-angiography: Mydriatic phenylephrine and tropicamide do not influence retinal microvasculature in macula and peripapillary region. *PLoS ONE [Internet]* 2019 Oct 17 [pristupljeno 07.10.2021];14(10):e0221395. Dostupno na: <https://journals.plos.org/plosone/article?id=10.1371/journal.pone.0221395>.
74. Bajtl D, Bjeloš M, Bušić M, Križanović A, Marković L, Kuzmanović Elabjer B. Macular perfusion normative data acquired with optical coherence tomography angiography in healthy four-year-old Caucasian children. *BMC Ophthalmology.* 2021;21(1):354.

75. Popovic N, Vujosevic S, Popovic T. Regional Patterns in Retinal Microvascular Network Geometry in Health and Disease. *Sci Rep.* 2019;9(1):16340.
76. Bhanushali D, Anegondi N, Gadde SGK, Srinivasan P, Chidambara L, Yadav NK i sur. Linking retinal microvasculature features with severity of diabetic retinopathy using optical coherence tomography angiography. *Invest Ophthalmol Vis Sci.* 2016;57(9):519-25.
77. Arend O, Wolf S, Jung F, Bertram B, Pöstgens H, Toonen H i sur. Retinal microcirculation in patients with diabetes mellitus: dynamic and morphological analysis of perifoveal capillary network. *Br J Ophthalmol.* 1991;75(9):514-8.
78. Yu D-Y, Cringle SJ, Yu PK, Su E-N. Intraretinal Oxygen Distribution and Consumption during Retinal Artery Occlusion and Graded Hyperoxic Ventilation in the Rat. *Invest Ophthalmol Vis Sci.* 2007;48(5):2290-6.
79. Hayreh SS. The Choriocapillaris. *Albrecht Von Graefes Arc Clin Ex Ophthalmol.* 1974;192(3):165-79.
80. Matsunaga DR, Yi JJ, De Koo LO, Ameri H, Puliafito CA, Kashani AH. Optical coherence tomography angiography of diabetic retinopathy in human subjects. *Ophthalmic Surg Lasers Imaging Retina.* 2015;46(8):796-805.
81. Conrath J, Giorgi R, Raccach D, Ridings B. Foveal avascular zone in diabetic retinopathy: Quantitative vs qualitative assessment. *Eye (Lond).* 2005;19(3):322-6.

82. Chan G, Balaratnasingam C, Yu PK, Morgan WH, McAllister IL, Cringle SJ i sur. Quantitative morphometry of perifoveal capillary networks in the human retina. *Invest Ophthalmol Vis Sci.* 2012;53(9):5502-14.
83. Lin Y, Jiang H, Liu Y, Gameiro GR, Gregori G, Dong C i sur. Age-related alterations in retinal tissue perfusion and volumetric vessel density. *Invest Ophthalmol Vis Sci.* 2019;60(2):685-93.
84. Ramrattan RS, van der Schaft TL, Mooy CM, de Bruijn WC, Mulder PG, de Jong PT. Morphometric Analysis of Bruch's Membrane, the Choriocapillaris, and the Choroid in Aging. *Invest Ophthalmol Vis Sci.* 1994;35(6):2857-64.
85. Wei Y, Jiang H, Shi Y, Qu D, Gregori G, Zheng F i sur. Age-related alterations in the retinal microvasculature, microcirculation, and microstructure. *Invest Ophthalmol Vis Sci.* 2017;58(9):3804-17.
86. Hendrickson A, Possin D, Vajzovic L, Toth CA. Histologic Development of the Human Fovea From Midgestation to Maturity. *A J Ophthalmol.* 2012;154(5):767-78.
87. Zhang Z, Huang X, Meng X, Chen T, Gu Y, Wu Y i sur. In vivo assessment of macula in eyes of healthy children 8 to 16 years old using optical coherence tomography angiography. *Sci Rep.* 2017;7(1):8936.
88. Kuehlewein L, Tepelus TC, An L, Durbin MK, Srinivas S, Sadda SR. Noninvasive visualization and analysis of the human parafoveal capillary network using swept source OCT optical microangiography. *Invest Ophthalmol Vis Sci.* 2015;56(6):3984-8.
89. Tan CS, Lim LW, Chow VS, Chay IW, Tan S, Cheong KX i sur. Optical coherence tomography angiography evaluation of the parafoveal

- vasculature and its relationship with ocular factors. *Invest Ophthalmol Vis Sci.* 2016;57(9):224-34.
90. Ozawa GY, Bearse MA, Harrison WW, Bronson-Castain KW, Schneck ME, Barez S i sur. Differences in neuroretinal function between adult males and females. *Optom Vis Sci* 2014;91(6):602-7.
  91. Salyer DL, Lund TD, Fleming DE, Lephart ED, Horvath TL. Sexual dimorphism and aromatase in the rat retina. *Brain Res Dev Brain Res.* 2001;126(1):131-6.
  92. Miyamoto N, Mandai M, Takagi H, Suzuma I, Suzuma K, Koyama S i sur. Contrasting effect of estrogen on VEGF induction under different oxygen status and its role in murine ROP. *Invest Ophthalmol Vis Sci.* 2002;43(6):2007-14.
  93. Cascio C, Deidda I, Russo D, Guarneri P. The estrogenic retina: The potential contribution to healthy aging and age-related neurodegenerative diseases of the retina. *Steroids.* 2015;103:31-41.
  94. Usui Y, Westenskow PD, Kurihara T, Aguilar E, Sakimoto S, Paris LP i sur. Neurovascular crosstalk between interneurons and capillaries is required for vision. *J Clin Invest.* 2015;125(6):2335-46.
  95. Wang Y, Chen F, Ye L, Zirkin B, Chen H. Steroidogenesis in leydig cells: Effects of aging and environmental factors. *Reproduction.* 2017;154(4):111-22.
  96. Yu S, Frueh BE, Steinmair D, Ebnetter A, Wolf S, Zinkernagel MS i sur. Cataract significantly influences quantitative measurements on swept-source optical coherence tomography angiography imaging. *PLoS ONE [Internet].* Oct 2 2018 [pristupljeno 01.10.2021.];13(10):e0204501.

Dostupno

na:

[https://journals.plos.org/plosone/article?id=10.1371/journal.pone.020450](https://journals.plos.org/plosone/article?id=10.1371/journal.pone.0204501)

1.

97. IBM. Cox Regression Analysis [Internet]. SPSS Statistics [pristupljeno 06.10.2021]. Dostupno na: <https://www.ibm.com/docs/en/spss-statistics/24.0.0?topic=option-cox-regression-analysis>.
98. Kessel L, Andresen J, Erngaard D, Flesner P, Tendal B, Hjortdal J. Indication for cataract surgery. Do we have evidence of who will benefit from surgery? A systematic review and meta-analysis. *Acta Ophthalmol.* 2016;94(1):10-20.

## 11. KRATKA BIOGRAFIJA

Ana Ćurić, rođ. Križanović, rođena je 1990. godine u Bihaću, BiH, gdje završava 2009. godine opću gimnaziju. Diplomirala je 2015. godine na Medicinskom fakultetu u Zagrebu. Bila je među 10 najboljih studenata generacije, te je dobitnik dekanove nagrade. Kao liječnik pripravnik bila je zaposlena u KBC Zagreb do 2016. godine kada započinje raditi u Nastavnom zavodu za hitnu medicinu Grada Zagreba. Specijalizaciju iz oftalmologije i optometrije započinje 2018. godine na Klinici za očne bolesti Kliničke bolnice „Sveti Duh“ Zagreb. U veljači 2022. godine završava Poslijediplomski specijalistički studij Oftalmologija i optometrija na Medicinskom fakultetu Osijek, a u travnju 2022. godine postaje specijalist oftalmologije i optometrije. Asistent je na Fakultetu za dentalnu medicinu i zdravstvo Osijek, te dobitnik edukacijskog granta Europskog oftalmološkog društva, zahvaljujući kojem je dio specijalističkog usavršavanja provela na LMU Klinici Sveučilišta Ludwig Maximilian u Münchenu. Član je Europskog društva kirurga katarakte i refraktivne kirurgije (engl. *European Society of Cataract and Refractive Surgeons*) i Europskog udruženja strabologa (engl. *European Strabismological Association*). Koautor je udžbenika „Amblyopia“ i „Praeludium Ophthalmologicum“, te brojnih znanstvenih radova (autorstvo na: 9 znanstvenih radova, od kojih 5 indeksiranih u WoS-u, 3 indeksirana u Scopusu, te 2 sveučilišna udžbenika). Aktivni je sudionik domaćih i međunarodnih seminara, radionica i kongresa iz područja oftalmologije, osobito iz područja dječje oftalmologije i strabologije (autor je na 20 kongresnih sažetaka i postera). U sklopu 6. u svijetu Certificiranog centra za liječenje nasljednih distrofija mrežnice uključena je u projekt genotipizacije za primjenu genske terapije, te je član multidisciplinarnog tima za liječenje nasljednih distrofija mrežnice. Tečno govori i piše na engleskom i njemačkom jeziku (Goethe Universität C1 certifikat).