

Pristup pacijentu s otečenom nogom u hitnom prijemu

Benčić, Antonija

Master's thesis / Diplomski rad

2022

Degree Grantor / Ustanova koja je dodijelila akademski / stručni stupanj: **University of Zagreb, School of Medicine / Sveučilište u Zagrebu, Medicinski fakultet**

Permanent link / Trajna poveznica: <https://um.nsk.hr/um:nbn:hr:105:616930>

Rights / Prava: [In copyright](#)/[Zaštićeno autorskim pravom.](#)

Download date / Datum preuzimanja: **2024-09-09**



Repository / Repozitorij:

[Dr Med - University of Zagreb School of Medicine Digital Repository](#)



**SVEUČLIŠTE U ZAGREBU
MEDICINSKI FAKULTET**

Antonija Benčić

**PRISTUP PACIJENTU S OTEČENOM NOGOM U
HITNOM PRIJEMU**

Diplomski rad



Zagreb, 2022.

Ovaj rad izrađen je u Objedinjenom hitnom bolničkom prijemu Kliničkog bolničkog centra Zagreb, pod mentorstvom dr.sc. Ane Marije Alduk iz Zavoda za dijagnostičku i intervencijsku radiologiju KBC Zagreb.

Popis kratica

AT III – antitrombin III

CDUS – complete duplex ultrasound (potpuni dupleks ultrazvuk)

CFA – common femoral artery (zajednička femoralna arterija)

CFV – common femoral vein (zajednička femoralna vena)

CT – kompjuterizirana tomografija

CTA – CT angiografija

CUS – kompresijski ultrazvuk

DIC – disseminated intravascular coagulation

DIK – diseminirana intravaskularna koagulacija

DK – desna klijetka

DOAC – direct oral anticoagulant

DOAK – direktni oralni antikoagulansi

DVT – duboka venska tromboza

ECUS – extended compression ultrasound (prošireni kompresijski ultrazvuk)

ELFA – enzyme-linked fluorescence assay

ELISA – enzyme-linked immunosorbent assay

HIT – heparinom inducirana trombocitopenija

INR – international normalised ratio (međunarodni normalizirani omjer)

ISL – International Society of Lymphology (Međunarodno limfološko društvo)

KVB – kronična venska bolest

LMWH – niskomolekularni heparin (low-molecular-weight heparin)

MLD – manualna limfna drenaža

PE – plućna embolija

UFH – unfractionated heparin (nefrakcionirani heparin)

UZV – ultrazvuk

VKA – antagonisti vitamina K

VTE – venska tromboembolija

SADRŽAJ

SAŽETAK	vi
SUMMARY	vii
1. UVOD	1
1.1. DUBOKA VENSKA TROMBOZA	2
1.1.1. OPĆENITO	2
1.1.2. EPIDEMIOLOGIJA	2
1.1.3. PREDISPONIRAJUĆI ČIMBENICI	2
1.1.4. KLINIČKA SLIKA	3
1.1.5. DIJAGNOSTIKA	3
1.1.6. LIJEČENJE	8
1.1.7. DVT I PE U TRUDNOĆI	12
1.1.8. DVT I PE U MALIGNOJ BOLESTI	12
1.1.9. ODREĐIVANJE TRAJANJA ANTIKOAGULACIJSKE TERAPIJE	13
1.1.10. KOMPLIKACIJE	14
1.2. POVRŠINSKA VENSKA TROMBOZA	15
1.2.1. OPĆENITO	15
1.2.2. EPIDEMIOLOGIJA	15
1.2.3. ETIOLOGIJA	15
1.2.4. KLINIČKA SLIKA I DIJAGNOSTIKA	15
1.2.5. LIJEČENJE	16
1.3. RUPTURA POPLITEALNE (BAKEROVE) CISTE	17
1.3.1. OPĆENITO O BAKEROVOJ CISTI	17
1.3.2. KLINIČKA SLIKA RUPTURE	17
1.3.3. DIJAGNOSTIKA	17
1.3.4. LIJEČENJE	17
1.4. ERIZIPEL I CELULITIS	18
1.4.1. OPĆENITO	18

1.4.2. PREDISPONIRAJUĆI ČIMBENICI	18
1.4.3. KLINIČKA SLIKA	18
1.4.4. DIJAGNOSTIKA	18
1.4.5. TERAPIJA.....	19
1.5. LIMFEDEM.....	20
1.5.1. OPĆENITO	20
1.5.2. ETIOLOGIJA I PATOGENEZA	20
1.5.3. KLINIČKA SLIKA	20
1.5.4. LIJEČENJE I PREVENCIJA	21
1.6. KRONIČNA VENSKA BOLEST	23
1.6.1. OPĆENITO	23
1.6.2. ETIOLOGIJA I PATOGENEZA	23
1.6.3. KLINIČKA SLIKA I DIJAGNOSTIKA.....	23
1.6.4. LIJEČENJE	24
2. MATERIJALI I METODE.....	25
3. REZULTATI.....	26
4. RASPRAVA	28
5. ZAKLJUČAK	29
6. ZAHVALE.....	30
7. LITERATURA	31
8. ŽIVOTOPIS.....	36

SAŽETAK

Pristup pacijentu s otečenom nogom u hitnom prijemu

Antonija Benčić

Otečena noga čest je razlog dolaska u hitni prijem, a duboka venska tromboza najvažnija je u diferencijalnoj dijagnozi. Osim DVT-a, u podlozi otečene noge može biti infekcija, limfedem, ruptura Bakerove ciste, kronična venska insuficijencija, hematom, površinska venska tromboza, itd. Pri sumnji na DVT počinje se računanjem zbroja Wellsovih kriterija. Ako on iznosi >2 , postoji velika pred-testna vjerojatnost da se radi o dubokoj venskoj trombozi i slijedi UZV. Ako je pred-testna vjerojatnost niska (Wells score ≤ 2), potrebno je vaditi D-dimere prije ultrazvuka. D-dimeri razgradni su produkti fibrina i povišeni su u plazmi u DVT-u, ali i mnogim drugim stanjima (u trudnoći, infekcijama, DIK-u, kroničnim bolestima itd.), stoga nisu dovoljno specifični da bi potvrdili dijagnozu DVT-a. Ako D-dimeri nisu povišeni, omogućuju isključivanje duboke venske tromboze. Ultrazvučnim pregledom potvrđuje se ili isključuje dijagnoza DVT-a, a također i mnoge od diferencijalnih dijagnoza. Direktni oralni antikoagulansi (rivaroksaban, apiksaban) prvi su izbor u liječenju duboke venske tromboze u većine pacijenata. Omogućuju terapiju jednim lijekom te su pogodni za ambulantno liječenje. Druga je mogućnost početi liječenje niskomolekularnim heparinom na koje se nastavlja terapija varfarinom. Lijekovi iz skupine DOAK-a prvi su terapijski izbor i u znatnog broja onkoloških pacijenata, no u trudnih se i dalje preporučuje LMWH. U ovo istraživanje uključeno je 1388 pacijenata koji su se u periodu od 1.1.2021. do 31.12.2021. javili u OHBP KBC-a Zagreb radi otečene noge. Rezultati su pokazali da je u njih 309 (22,2%) DVT isključena na temelju Wellsovih kriterija i D-dimera. U preostalih 1079 pacijenata napravljen je UZV te je DVT bila potvrđena u 224 pacijenta (16,1%), a najčešće zahvaćene bile su femoralna i poplitealna vena. Većina pacijenata s DVT-om bila je liječena rivaroksabanom ili apiksabanom, a od ostale terapije korišteni su LMWH i martefarin. Od 224 pacijenata, samo ih je 39 (17,4%) bilo hospitalizirano, a ostatak je liječen ambulantno. Dijagnoze u pacijenata kojima je isključena DVT bile su: infekcija, površinska venska tromboza, hematom, limfedem, Bakerova cista, venska insuficijencija, artroza te nedefinirane otekline i bolovi. Stalna dostupnost UZV-a i educiranih liječnika u OHBP-u dovela je do bržeg dijagnosticiranja DVT-a, a direktni oralni antikoagulansi znatno su olakšali ambulantno liječenje.

Ključne riječi: otečena noga, duboka venska tromboza, DOAK

SUMMARY

Approach to a patient with a swollen leg in the emergency room

Antonija Benčić

Leg swelling is a common chief complaint in patients presenting to the emergency room. The most important condition to confirm or rule out is deep vein thrombosis. Some other causes of leg edema are infection, lymphedema, Baker's cyst rupture, chronic venous insufficiency, hematoma, superficial venous thrombosis, etc. The diagnostic algorithm isn't complex and starts with history taking and patient examinations. Clinical findings are then incorporated into the Wells score and the pre-test probability of DVT is determined. If the pre-test probability is high (score > 2), ultrasound examination follows. If the score is ≤ 2 , the D-dimer test is performed. D-dimers are fibrin degradation products, and their level can be measured in plasma. D-dimer levels are not only elevated in DVT, but in many other conditions such as pregnancy, infection, DIC, chronic illnesses, etc., and as such aren't specific enough to diagnose DVT. Normal D-dimer levels are enough to rule out DVT. Aside from confirming or ruling out DVT, ultrasound is used to diagnose many other causes of leg swelling. Outpatient DOAC monotherapy (rivaroxaban or apixaban) is the first-line treatment used in most patients with deep vein thrombosis. Other options include LMWH and warfarin. While DOACs are a viable first-line therapy in cancer patients, LMWH is the drug of choice during pregnancy. This study included 1388 patients who presented to the Central Emergency Department of the University Hospital Center Zagreb with unilateral leg swelling between the 1st of January and the 31st of December of 2021. Results show that deep vein thrombosis was excluded using the Wells score and D-dimer testing in 309 (22,2%) patients. An ultrasound was performed on the remaining 1079 patients and, consequently, DVT was confirmed in 224 (16,1%) patients. The most common thrombosis sites were femoral and popliteal veins. Most patients were treated with rivaroxaban or apixaban; LMWH and warfarin were also used. Out of 224 patients with DVT, only 39 (17,4%) had to be admitted, while the remaining cases received outpatient treatment. Other diagnosed conditions included infections, superficial venous thrombosis, hematomas, lymphedema, Baker's cysts, venous insufficiency, arthroses, and unclassified edema and pain. Ultrasound and doctors trained to perform it being available 24/7 in the Central Emergency Department sped up the diagnostic process of DVT and introducing DOACs as first-line treatment made outpatient therapy a lot easier.

Keywords: leg swelling, deep vein thrombosis, DOAC

1. UVOD

Otečena noga jedna je od češćih tegoba s kojom se pacijenti javljaju u hitni prijem. Kad u ambulantu dođe takav pacijent, najvažnije je što prije isključiti, odnosno prepoznati po život opasna stanja koja zahtijevaju hitno liječenje, najčešće, duboku vensku trombozu. Diferencijalna dijagnoza unilateralno otečene noge široka je, i uključuje, osim duboke venske tromboze, kroničnu vensku insuficijenciju, infekciju, kompartment sindrom, površinsku vensku trombozu, limfedem, rupturu Bakerove ciste, kompleksni regionalni bolni sindrom, itd. (1) Dijagnostika nije jako komplicirana i, osim dobre anamneze i kliničkog pregleda, zahtijeva osnovne laboratorijske nalaze (upalni parametri, D-dimeri) te ultrazvučni pregled. Najvažnije je, u slučaju duboke venske tromboze, postaviti sumnju. Ultrazvuk je pretraga koja je i visoko osjetljiva i visoko specifična za duboku vensku trombozu, a može i isključiti, odnosno potvrditi mnoge od diferencijalnih dijagnoza. (2)

1.1. DUBOKA VENSKA TROMBOZA

1.1.1. OPĆENITO

Duboka venska tromboza multifaktorska je bolest pri kojoj dolazi do formiranja krvnog ugruška, tromba u nekoj od dubokih vena udova.(3) Ona je, uz plućnu emboliju, najčešća manifestacija venske tromboembolijske bolesti. Izolirana duboka venska tromboza (bez plućne embolije) čini skoro 2/3 svih VTE, a u 80% slučajeva radi se o proksimalnoj DVT (iznad koljena). Ako se VTE javi uz neki privremeni ili reverzibilni rizični čimbenik (npr. imobilizacija, trauma, operacija, nadomjesna hormonska terapija, maligna bolest...), zovemo ju provociranom, a ako se predisponirajući čimbenik ne nađe, radi se o neprovoiranom VTE. Dok se proksimalna DVT povezuje uglavnom s prolaznim stanjima (npr. trauma, imobilizacija, kirurški zahvati...), u podlozi distalne najčešće se nalazi neko kronično zbivanje. (3–5) Kratkoročne stope mortaliteta veće su u pacijenata s izoliranom proksimalnom DVT, nego što je to slučaj kod izolirane distalne. (4) U usporedbi s DVT-om, plućna je embolija puno češće smrtonosna, ima višu stopu recidiva te je povezana s ozbiljnijim dugoročnim komplikacijama. (6)

1.1.2. EPIDEMIOLOGIJA

Incidencija je duboke venske tromboze u općoj populaciji 1-2/1000 stanovnika godišnje. Procjena morbiditeta za Hrvatsku je 160/100 000 stanovnika godišnje u općoj populaciji, dakle 6500 novooboljelih godišnje. Incidencija eksponencijalno raste sa životnom dobi te u ljudi od 80 godina iznosi 5/1000. U 25-50% zahvaćenih pojavljuje se posttrombotski sindrom koji je uzrokom visokog postotka kronične invalidnosti. (3)

1.1.3. PREDISPONIRAJUĆI ČIMBENICI

Duboka je venska tromboza najčešće multifaktorske etiologije, a u čak 25-50% slučajeva pri prvoj epizodi venske tromboze predisponirajući čimbenik ostane nepoznat. (4) Tri su bitna faktora u nastanku venske tromboze, koja je u 19. stoljeću definirao patolog Rudolf Virchow, a ta su: staza krvi, endotelna disfunkcija i/ili ozljeda krvne žile te stanje povećane koagulabilnosti krvi. Najčešća stečena prolazna stanja u podlozi venske tromboze su: trudnoća, trauma, kirurški zahvat, nadomjesno hormonsko liječenje i kontracepcija, produljena imobilizacija, maligne bolesti, antifosfolipidni sindrom, kardiovaskularne bolesti i zatajenje srca, teške sistavne bolesti... Posebno važni rizični čimbenici su prethodno preboljena duboka venska tromboza i plućna embolija te kronična plućna hipertenzija.

Što se tiče urođenih stanja koja su povezana s DVT-om najčešće se viđa nasljedna trombofilija bilo zbog poremećaja antikoagulacijskih mehanizama (deficit AT III, proteina C ili S...), bilo zbog prokoagulantnog stanja (mutacije faktora II, V). Uz anomalije građe krvnih žila najčešće je potreban dodatni provocirajući čimbenik. (3)

1.1.4. KLINIČKA SLIKA

Od simptoma i znakova u kliničkoj slici najčešće se viđa: bol u ekstremitetu, unilateralna oteklina, napetost kože, crvenilo, toplina, bolnost duž zahvaćene vene te može biti vidljiv naglašeni površinski venski crtež istog područja. Sami za sebe navedeni nisu niti dovoljno osjetljivi niti specifični za postavljanje dijagnoze. (3,4)

1.1.5. DIJAGNOSTIKA

Hitro dijagnosticiranje i adekvatno liječenje VTE služi preveniranju ekstenzije i embolizacije ugruška, kardio-pulmonalnog kolapsa te smanjuje rizik dugoročnih komplikacija. (6)

a) sumnja na DVT bez simptoma plućne embolije

Pri sumnji na DVT prvo procjenjujemo vjerojatnost tromboze, najčešće koristeći se Wellsovim kriterijima na temelju kojih pacijenta svrstavamo u jednu od dvije (DVT vjerojatna ili nije vjerojatna), odnosno tri (niska, srednja ili visoka klinička vjerojatnost) kategorije. Naime, osjetljivost je i specifičnost niska kada se simptomi razmatraju izolirano, ali raste kad ih se promatra zajedno i u kontekstu Wellsovih kriterija. Kad smo, dakle, na temelju anamneze i kliničke slike pacijenta svrstali u jednu od dvije, odnosno tri kategorije, slijedi daljnji postupak. U slučaju da DVT nije visoko vjerojatna, potrebno je izvaditi D-dimere. (4) Povišene vrijednosti su one iznad 500 $\mu\text{g/L}$ (0,5 mg/L).

D-dimeri markeri su formacije i razgradnje fibrina koje je moguće mjeriti u punoj krvi ili plazmi. Zdravi pojedinci imaju niske razine cirkulirajućih D-dimera, a njihove povišene vrijednosti nalazimo u stanjima povezanim s trombozom, što je razlogom mjerenja razine D-dimera u dijagnostičkom algoritmu za DVT. Formacija D-dimera započinje aktivacijom koagulacijske kaskade i pretvorbom fibrinogena u fibrinske monomere te njihovu polimerizaciju i ukrižavanje. Za razgradnju fibrinskih niti potrebna je pretvorba plazminogena u plazmin, a to je funkcija tkivnog aktivatora plazminogena koji se lokalno otpušta iz endotela kao odgovor na ozljedu. Stvoreni plazmin odgovoran je za razgradnju fibrinske mrežice i posljedičnu formaciju D-dimera. (7)

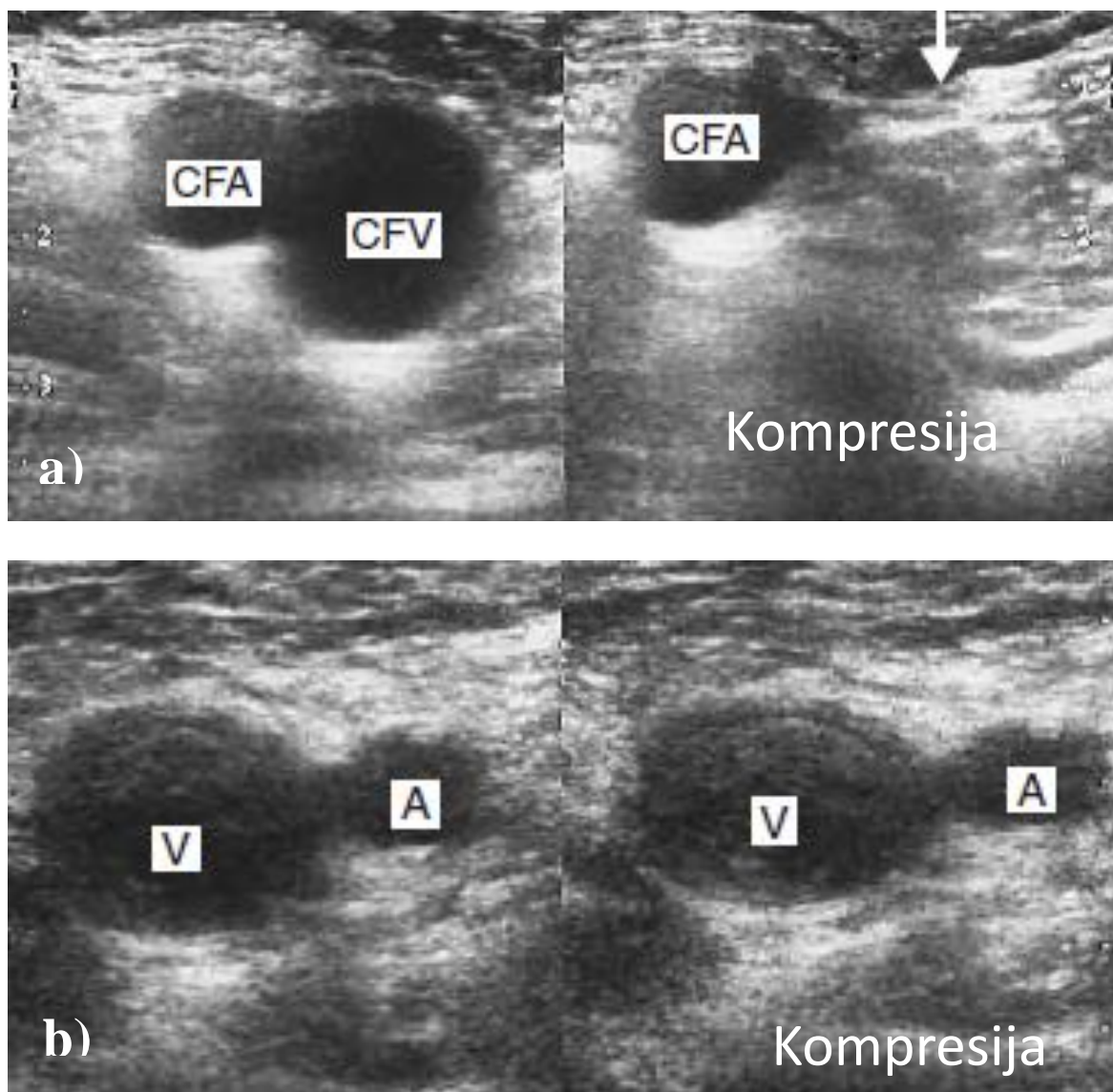
Tablica 1. Wellsova ljestvica, model kliničke procjene i vjerojatnosti duboke venske tromboze. (3)

Varijable	Broj bodova
<i>Predisponirajući čimbenici</i>	
aktivna maligna bolest (ili u tijeku liječenja tijekom proteklih 6 mjeseci)	1
paraliza, pareza ili imobilizacija (npr. sadrenim zavojem)	1
mirovanje dulje od 3 dana ili nedavni (unatrag 4 tjedana) veći kirurški zahvat	1
prethodna venska tromboza	1
<i>Simptomi</i>	
lokalizirana bolna osjetljivost duž vene	1
oteklina cijele noge	1
<i>Znakovi bolesti</i>	
oteklina potkoljenice i lista za više od 3 cm u usporedbi s asimptomatskom nogom	1
tjestasti edem	1
kolateralni venski crtež površinskih vena, koje nisu varikoziteti	1
<i>Klinička procjena</i>	
druga bolest koja je vjerojatnija ili jednako vjerojatna kao i moguća venska tromboza (Bakerova cista, celulitis, tromboflebitis, ingvinalna limfadenopatija, vanjska kompresija, trauma mišića)	-2
<i>Klinička vjerojatnost</i>	
mala vjerojatnost (manja od 5%)	od -2 do 0
velika vjerojatnost (od 5 do 53%)	3 ili više

D-dimeri određuju se pomoću monoklonalnih protutijela koja prepoznaju epitop na D-dimerima, a koji nije prisutan niti na fibrinogenu niti na neukriženim fibrinskim monomerima. Postoje tri glavna tipa testiranja: aglutinacija iz pune krvi te ELISA, ELFA i lateks aglutinacija; potonja tri su testovi iz plazme. Dok testovi iz pune krvi daju rezultat koji je ili pozitivan ili negativan, testovi iz plazme mogu kvantificirati razinu D-dimera. Što se tiče osjetljivosti i specifičnosti navedenih testova, postoje oni visoko osjetljivi ($\geq 95\%$) i nisko specifični (oko 40%) te oni srednje osjetljivi (80-94%), ali više specifični (do 70%). Testovi iz plazme više su osjetljivi od onih iz pune krvi te se isti preporučuju, osim ako niti jedan nije dostupan. (8–10) Razine su D-dimera, osim u trombozi, povišene u raznim stanjima (trudnoća i puerperij, nakon operacije ili nedavne traume, uz maligne bolesti i razna kronična upalna stanja, pri diseminiranoj intravaskularnoj koagulaciji, u infekcijama, bubrežnim i jetrenim bolestima...), a također normalno rastu sa starijom životnom dobi. Navedeno čini D-dimere vrlo osjetljivim markerima tromboze, ali nedostaje im specifičnost. Upravo zato, normalne razine D-dimera kao rezultat visoko osjetljivog testa omogućuju isključenje duboke venske tromboze. U trudnoći, razine rastu s gestacijskom dobi te će do trećeg tromjesečja samo nekolicina pacijentica imat vrijednosti ispod 500 $\mu\text{g/L}$. Stoga granična vrijednost od 500 $\mu\text{g/L}$ ima veću

vrijednost u prvom i drugom nego u trećem tromjesečju. Kod onkoloških pacijenata, specifičnost mjerenja D-dimera smanjena je zbog visoke prevalencije VTE i generalno češće povišenih vrijednosti D-dimera u toj populaciji. Iako se D-dimeri kao dijagnostički alat trebaju izbjegavati onda kada očekujemo da bi mogli biti povišeni (nakon teške traume, operacije, u teško bolesnih hospitaliziranih pacijenata...), korisni su, ako su jako povišeni (npr. >5000 µg/mL), kao pomoć pri odlučivanju za profilaktičku antikoagulacijsku terapiju u takvih pacijenata. (7) Kako bi se povećala dijagnostička učinkovitost mjerenja D-dimera kada VTE nije vjerojatna, postoje dvije obećavajuće prilagodbe granične vrijednosti D-dimera. Jedna se odnosi na usklađivanje granične vrijednosti sa životnom dobi pri čemu bi se koristila vrijednost 10x veća od pacijentove dobi u godinama za starije od 50 godina, a za mlađe se ostavlja 500 µg/L. (10–12) Dakle, ako se radi o pacijentu od 65 godina, granična vrijednost D-dimera za negativni rezultat bit će 650 µg/L. Time bi se očuvala osjetljivost testa uz povišenje njegove specifičnosti. (13–15) Drugi pristup mijenja graničnu vrijednost ovisno o prije-testnoj vjerojatnosti da se radi o VTE. Tako se kod pacijenata sa srednjom vjerojatnosti ostavlja 500 µg/L, a za one s niskom vjerojatnosti kao prag se postavlja 1000 µg/L. (16–18)

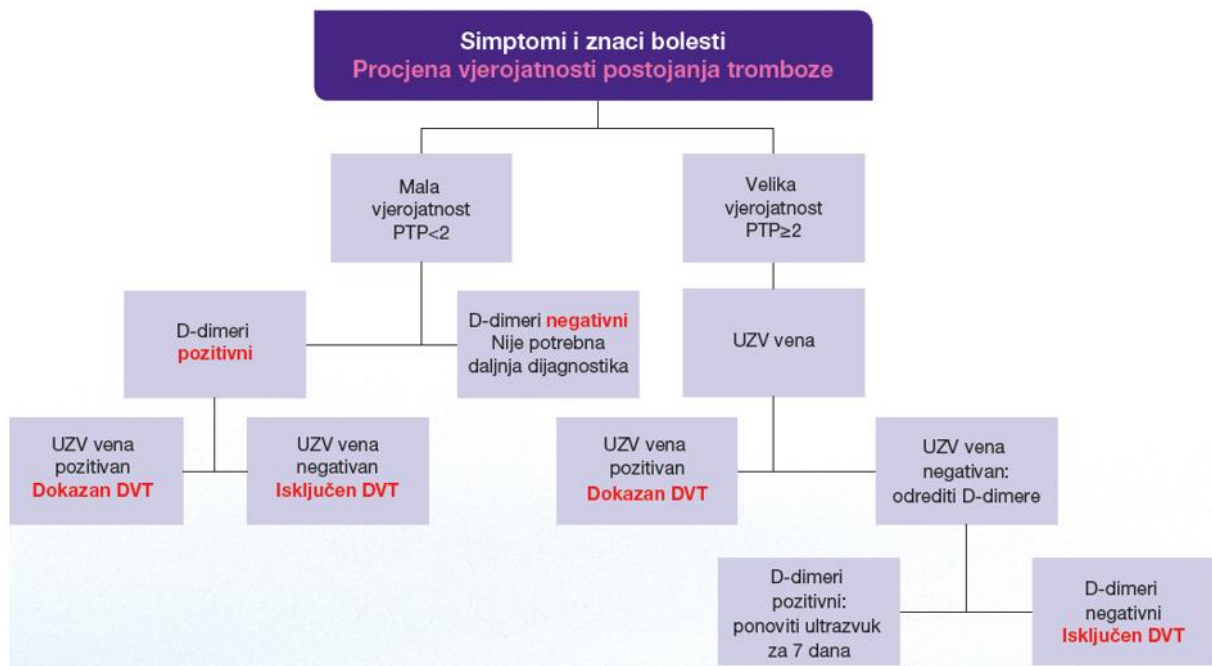
Ako postoji visoka vjerojatnost za DVT (Wells score >2), preskačemo vađenje D-dimera i izvodimo venski ultrazvuk koji je zlatni standard slikovne dijagnostike za duboku vensku trombozu. Dijagnostički kriteriji za DVT ultrazvukom: nekompresibilnost vene ultrazvučnom sondom, izostanak venskog protoka pulsним i kolor Dopplerom, izostanak ubrzanja protoka prilikom distalne kompresije te izostanak fazičnosti protoka potaknutih respiracijama. (3,4) Venski UZV koristi se i u onih koji su imali pozitivne D-dimere uz nisku pred-testnu vjerojatnost DVT-a. Ako je moguće, najbolje je provesti kompletni duplex ultrazvuk. CDUS obuhvaća kompresiju dubokih vena u intervalima od 2 cm od razine ingvinalnog ligamenta sve do gležnja. Uz to se provodi spektralni Doppler desne i lijeve zajedničke femoralne vene kako bi se uočile asimetrije u protoku, te poplitealnih vena. Ako je ultrazvučni nalaz dubokih vena normalan, treba tragati za drugom patologijom (npr. trombozom površinske vene). Ako CDUS nije izvediv u danom vremenu, preporučuje se provesti prošireni kompresijski UZV (ECUS). ECUS obuhvaća pregled uz kompresiju vena od bedra do lista. Ovo je bolja opcija od UZV-a koji obuhvaća samo 2 regije jer se njime može propustiti izolirana DVT femoralne vene.



Slika 1. Ultrazvučni nalaz: a) nema tromboze – prilikom kompresije sondom dolazi do kolapsa zajedničke femoralne vene (CFV – common femoral vein), zajednička femoralna arterija (CFA) je nekomprimirana; b) tromboza vene – prilikom kompresije ne dolazi do kolapsa vene (V)

Ovim se protokolima može previdjeti iliokavalna DVT te na nju sumnju treba pobuditi otečena noga s normalnim nalazom kompresijskog ultrazvuka ili asimetričnim protokom na kolor Doppleru u području zajedničke femoralne vene. Ipak, pregled samo natkoljenice ili čak samo dvije regije: ingvinalne i poplitealne (eng. *two-point ultrasound*) dovoljan je da se isključi natkoljenična tromboza uz uvjet ponovnog pregleda u roku od 7-10 dana za pacijente bez ustanovljene tromboze. Dva negativna *two-point* ultrazvuka isključuju DVT. Ovaj je pristup

idealna za liječnike s ograničenim iskustvom u izvođenju pretrage jer identificira pacijente s natkoljencičnom (femoralnom ili poplitealnom) trombozom, a pacijente s potkoljencičnom trombozom ne izlaže dodanom riziku zbog kontrolnog pregleda nakon tjedan dana. (19) Idealno je ipak učiniti pregled dubokih vena cijele noge.



Slika 2. Dijagnostički algoritam pri sumnji na duboku vensku trombozu; prilagođeno prema (3)

b) DVT i PE

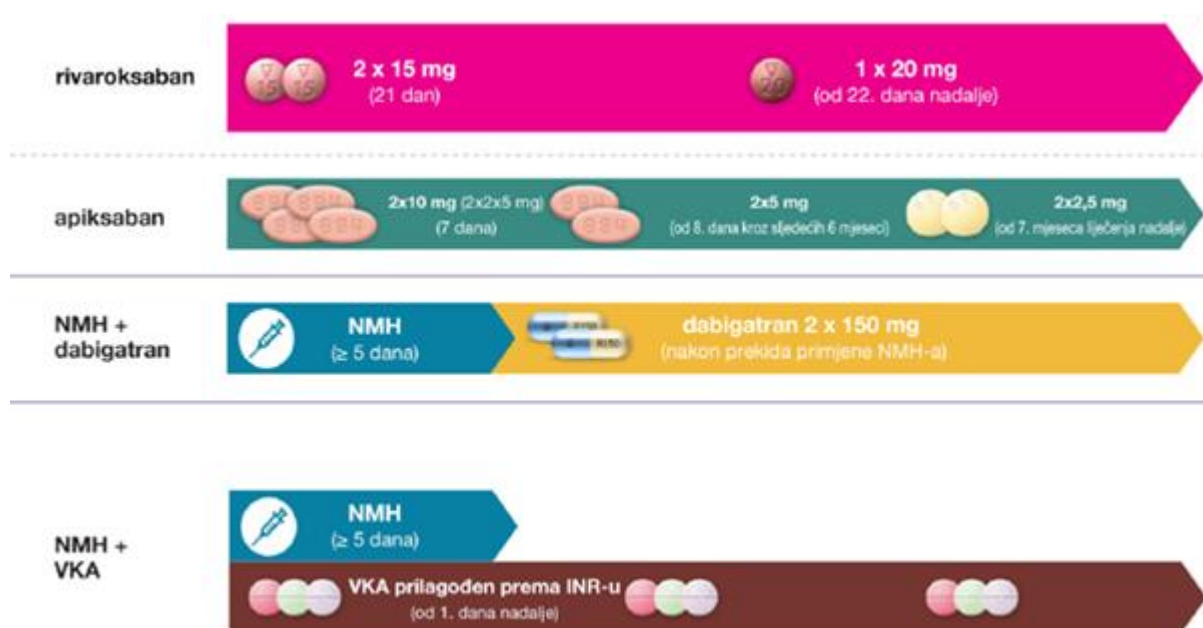
Potvrda proksimalne DVT kompresijskim ultrazvukom u normotenzivnog pacijenta u kojeg se sumnja na plućnu emboliju praktički potvrđuje istu i opravdava započinjanje antikoagulacijske terapije. U nestabilnih pacijenata s opterećenjem desne klijetke u kojih nema drugog načina za potvrditi plućnu emboliju, UZV nalaz koji pokazuje proksimlenu DVT daje opravdanje za počinjanjem reperfuzijske terapije.

Negativni nalaz kompresijskog UZV-a ne može isključiti plućnu emboliju. U pacijenata u kojih PE nije vjerojatna, a dijagnoza se ne može iz bilo kojeg razloga potvrditi scintigrafijom, CUS može biti opravdanje za uskraćivanje antikoagulacijske terapije. (4)

1.1.6. LIJEČENJE

a) DVT bez PE

Pri sumnji na DVT bez simptoma plućne embolije, a uz normalni kompletni vaskularni UZV, nije potrebno davati antikoagulacijsku terapiju. (4)



Slika 3. Terapijske sheme za liječenje venskog tromboembolizma različitim antikoagulantnim lijekovima. Modificirano prema Banfić. (3)

Početak liječenja (prvih 5-21 dana)

Počinje se parenteralnom terapijom (UFH/LMWH/fondaparinux) ili visokom dozom DOAK-a, a nastavlja se s VKA ili nižim dozama DOAK-a. Za razliku od UFH, za LMWH i fondaparinux nema specifičnog antidota. Lijekovi iz skupine DOAK-a i parenteralna terapija, odnosno VKA su usporedive učinkovitosti i slične su učestalosti recidiva, ali čini se da su prvi nešto sigurniji.

U pacijenata s proksimalnom dubokom venskom trombozom, koji nemaju karcinom niti kontraindikacije, lijek prvog izbora neki je iz skupine direktnih oralnih antikoagulanasa i to u visokoj dozi (npr., rivroxaban 2x15mg kroz 21 dan ili apixaban 2x10 mg prvih 7 dana). (4,20)

U pacijenata s visokim rizikom od krvarenja ili jako lošom bubrežnom funkcijom (klirens kreatinina <30 mL/min) koristi se nefrakcionirani heparin, zbog opasnosti nakupljanja LMWH i DOAK-a. Unatoč tome što za njega nema specifičnog antidota, u ostalih se preferira niskomolekularni heparin kako bi se izbjegao visok rizik od heparinom inducirane trombocitopenije kod nefrakcioniranog. (21)

Nastavak antikoagulantnog liječenja (prvih 3-6 mjeseci)

Obavezno je u slučaju proksimalne DVT. (4)

U slučaju DOAK-a, nastavljamo s nižom dozom (npr. rivaroxaban 1x20 mg ili apixaban 2x5 mg).

Kada se odlučimo za neki od VKA ciljamo na INR između 2 i 3. Tome prethodi parenteralna terapija niskomolekularnim heparinom 5-10 dana. (20)

Rano uklanjanje ugruška smanjuje vjerojatnost razvoja posttrombotskog sindroma. Od kirurških metoda koristi se kateterom vođena liza ugruška pri kojoj se trombolitik primjenjuje izravno u ugrušak, radije nego sistemska tromboliza, pri kojoj dolazi do opsežnijeg krvarenja. U pacijenata s novodijagnosticiranom proksimalnom DVT, a u kojih je antikoagulantna terapija apsolutno kontraindicirana, može se koristiti privremeni filter donje šuplje vene. Budući da je njegova glavna komplikacija tromboza filtera, potrebno je započeti liječenje antikoagulantima čim se kontraindikacija razriješi i filter se ukloni. (4)

Produženo liječenje (nakon 6 mjeseci)

Nakon prekida antikoagulantne terapije, rizik recidiva tijekom narednih godina iznosi oko 30%. Rizik je dvostruko veći u pacijenata s neprovociranom nego u onih s provociranom PE. Odluka se donosi na temelju omjera rizika i koristi za svakog pojedinog pacijenta. (4) Prvi je izbor u pacijenata bez karcinoma opet DOAK (npr. rivaroxaban 1x10 mg ili apixaban 2x2,5 mg). (20)

b) DVT s PE

Potporno liječenje

Akutno desnostrano zatajenje srca s posljedičnim niskim udarnim volumenom glavni je uzrok smrti u pacijenata s visoko-rizičnom plućnom embolijom. S obzirom na to, hemodinamska i

respiratorna potporna terapija od životne je važnosti u takvih pacijenata. Što se tiče nadoknade volumena, bolje je umjereno i odmjereno nadoknaditi volumen kako ne bi došlo do dodatnog preopterećenja srca. Upotreba vazopresora, npr. noradrenalina, dobutamina, često je potrebna, ali uglavnom u hipotenzivnih pacijenata. Adrenalin je možda najpogodniji budući da objedinjuje pozitivne učinke dobutamina i noradrenalina, ali bez sistemske vazodilatacije koja je prisutna kod dobutamina. Hipoksemija i hipokapnija iako česte u pacijenata s PE, uglavnom su umjerene. Hipoksemija se može pogoršati zbog desno-lijevog šanta koji nastane u pacijenata s perzistentnim ovalnim otvorom kad tlak u desnom atriju poraste iznad tlaka u lijevom atriju. Oksigenacija se uglavnom dobro oporavi na terapiju kisikom. Kod pacijenata s masivnom PE, potreban je oprez kad je nužna mehanička ventilacija jer pozitivni intratorakalni tlak može smanjiti venski priljev i time dodatno pogoršati funkciju desne klijetke.

Cilj antikoagulantnog liječenja

Cilj je spriječiti akutnu smrt, ali i recidive VTE. Terapiju započinjemo i prije potvrde dijagnoze u pacijenata s visokom vjerojatnošću da se radi o PE. Slično kao i kod izolirane DVT, započinje se parenteralnim heparinom, alternativno fondaparinuxom, prvih 5-10 dana. Nakon toga slijedi uzimanje VKA ili DOAK-a (dabigatran ili endoxaban). Ako terapiju nastavljamo antagonistom vitamina K (varfarin, fenindion), početak njegovog uzimanja treba se preklapati s terapijom heparinom. Ciljani INR je između 2 i 3 i mora biti u tom rasponu barem dva dana prije nego se ukine parenteralna terapija. Ako se, pak, odlučimo za rivaroxaban ili apixaban, oni se uvode zajedno s parenteralnom terapijom ili 1-2 dana nakon početka iste.

Tromboliza

Tromboliza, koja je uglavnom rezervirana za pacijente koji se prezentiraju hemodinamskom nestabilnošću, provodi se nekim od rekombinantnih aktivatora tkivnog plazminogena (alteplaza, reteplaza) ili streptokinazom. Ovo omogućuje brži oporavak plućne cirkulacije nego što je to slučaj kod primjene antikoagulantne terapije. Razrješenje tromba dovodi do brzog smanjenja otpora i tlaka u plućnoj arteriji i posljedično oporavka funkcije desne klijetke. Većina pacijenata povoljno reagira na trombolizu, što se očituje poboljšanjem kliničke slike i ehokardiografskog nalaza. Hemodinamske prednosti trombolitičke terapije ograničene su na prvih nekoliko dana liječenja. Iako su najbolji rezultati pri trombolizi provedenoj unutar 48 sati od početka simptoma, ali i pacijenti s dugotrajnijim simptomima (do dva tjedna) mogu imati koristi. Najopasnija je komplikacija masivno krvarenje, pogotovo intrakranijalno. (5)

Tablica 2. Kontraindikacije za trombolizu (22)

APSOLUTNE	RELATIVNE
Nedavno intrakranijalno krvarenje	Anamneza teške i nekontrolirane hipertenzije
Vaskularna lezija na mozgu	Sistolički tlak >180 mmHg ili dijastolički >110 mmHg
Intrakranijalna novotvorina	Trudnoća
Ishemijski moždani udar unazad 3 mjeseca	Anamneza ishemijskog moždanog udara
Moguća disekcija aorte	Demencija
Aktivno krvarenje ili hemoragijska dijateza	Unutarnje krvarenje unutar 2 do 4 tjedna
Značajna ozljeda glave unutar 3 mjeseca	Operacija unazad tri tjedna
Nedavna intrakranijalna ili spinalna operacija	Produljena kardiopulmonalna reanimacija unazad tri tjedna
Teška nekontrolirana hipertenzija	Aktivni peptički ulkus
Terapija u proteklih 6 mjeseci (vrijedi za streptokinazu)	INR >1,7 ili protrombinsko vrijeme duže od 15 sekundi

Embolektomija, kateterom vođeno liječenje, venski filteri

Kirurška embolektomija rezervirana je za visoko-rizične pacijente i neke sa srednjim rizikom, posebice ako je tromboliza kontraindicirana ili prethodno neuspjela (povećava rizik od postoperativnog krvarenja, ali nije kontraindikacija za zahvat).

Ako nema apsolutne kontraindikacije, preferira se sistemska ili lokalna (kateterom vođena gdje se, pod kontrolom ultrazvuka lokalno apliciraju male doze trombolitika) trombolitička terapija. Venski filteri, koji se najčešće plasiraju u infrarenalni dio donje šuplje vene, indicirani su u pacijenata s akutnom plućnom embolijom u kojih postoje apsolutne kontraindikacije te u pacijenata s potvrđenom rekurentnom PE unatoč adekvatnoj antikoagulantnoj terapiji. (5)

c) izolirana distalna DVT

U visokorizičnih pacijenata (stariji od 50 god., muški spol, maligna bolest, neprovocirana distalna DVT, bilateralna distalna DVT, poznata trombofilija, prethodna epizoda venske tromboembolije, itd.) antikoagulantna se terapija provodi kao i u slučaju proksimalne duboke venske tromboze. Kod pacijenta koji spadaju u grupu niskog rizika može se provesti kraća terapija niskomolekularnim heparinom (4-6 tjedana) ili liječenje nižim dozama. (4) Antikoagulantna se terapija ne preporučuje u izoliranoj distalnoj DVT osim ako pacijent ima rizične faktore za ekstenziju tromba (prethodna DVT, neprovocirana DVT) ili ako se na serijskim ultrazvučnim pregledima tokom dva tjedna nađe proširenje tromboze. (6) Svim se

pacijentima preporučuje nositi kompresijske čarape (23,24), čiji je cilj ublažiti akutne venske simptome i eventualno prevenirati posttrombotski sindrom. (4,20)

1.1.7. DVT I PE U TRUDNOĆI

VTE je glavni uzrok maternalnog mortaliteta u industrijaliziranom svijetu. Rizik je najveći u trećem tromjesečju i još oko 6 tjedana postpartalno. Što se tiče dijagnostičkog postupka, negativni D-dimeri isključuju VTE, ali takav se nalaz, radi fiziološkog povišenja razine D-dimera u trudnoći, rijetko viđa. Slijedi kompresijski ultrazvuk jer ako njime potvrdimo proksimalnu DVT, možemo započeti antikoagulacijsku terapiju i daljnja slikovna dijagnostika nije potrebna. Ako je, pak, UZV negativan, slijedi daljnja dijagnostika; plućna scintigrafija metoda je izbora kako bi se izloženost zračenju smanjila na minimum. Retrospektivne studije pokazale su da je normalni nalaz perfuzijske scintigrafije jednako siguran za isključenje PE kao i CT-angiografija. U trudnica se preporučuje LMWH u dozi prilagođenoj tjelesnoj masi u svim fazama liječenja. Što se tiče poroda, epiduralna se analgezija može primijeniti samo ako je terapija LMWH-om ukinuta bar 12 sati prije početka istog, a heparin se ponovno uvodi 12-24 sata nakon što je izvađen epiduralni kateter. Antikoagulacijska terapija trebala bi trajati barem 6 tjedana nakon porođaja, a minimum ukupnog liječenja je 3 mjeseca. (4,5)

1.1.8. DVT I PE U MALIGNOJ BOLESTI

Najveći broj slučajeva VTE povezanih s malignim bolestima vidi se u pacijenata s karcinomom kolona, pluća i prostate. Relativni je pak rizik najveći kod multiplog mijeloma, malignih tumora mozga te karcinoma gušterače, a u metastatskoj su fazi s visokom incidencijom povezani karcinomi želuca, mokraćnog mjehura, endometrija, bubrega i pluća. U jednom prospektivnom kohortnom istraživanju, koje je pratilo rizik od postoperativne VTE nakon različitih operacija u žena srednje životne dobi, zabilježen je izrazito povišen rizik (više od 90 puta veći nego u zdravih kontrola) od VTE u prvih 6 tjedana nakon onkološke operacije, a ostao je povišen (30 puta veći u odnosu na zdrave kontrole) 4 do čak 12 mjeseci postoperativno. Navedeni rezultati upućuju na potrebu za povećanim oprezom budući da su trenutačne preporuke za trajanje antikoagulacijske terapije 30 dana nakon onkološke operacije. Samo postojanje maligne bolesti rizični je čimbenik za negativni ishod akutne plućne embolije. (4,5)

Iako je dosada standard terapije u onkoloških bolesnika bio niskomolekularni heparin, direktni oralni antikoagulansi pokazali su se kao validna prva terapijska opcija. Američko hematološko društvo za inicijalnu terapiju duboke venske tromboze povezanu s malignom bolešću preporučuje rivaroxaban ili apixaban. Ako se ne odabere DOAK, peporuka je da se onda koristi

LMWH, radije nego nefrakcionirani heparin ili fondaparinux. Za produženo liječenje (3-6 mj.), DOAK je bolji od niskomolekularnog heparina. Isto vrijedi i za dugotrajno liječenje, dulje od 6 mjeseci. (25)

S direktnim oralnim antikoagulansima postoji nešto veći rizik od krvarenja, pogotovo gastrointestinalnog, najčešće u pacijenata s karcinomom gornjeg dijela probavnog sustava. Dodatni čimbenici koji se povezuju s višim rizikom od krvarenja pri upotrebi DOAK- su: urotelni ca., klirens kreatinina 30-50 mL/min, trombocitopenija i antitrombocitni lijekovi, metastatska bolest, terapija bevacizumabom unazad 6 mjeseci, itd. U takvih pacijenata potreban je povećani oprez. (26)

1.1.9. ODREĐIVANJE TRAJANJA ANTIKOAGULACIJSKE TERAPIJE

Odluka o nastavljanju antikoagulacijske terapije nakon prvih 3-6 mjeseci donosi se na individualnoj bazi nakon što se pažljivo odmjerila potencijalna korist i rizik koji nosi takva terapija. Razne su studije pokazale kako je veći postotak recidiva VTE ako je prva epizoda bila neprovocirana. Sljedeći čimbenici povisuju rizik od recidiva: jedna ili više prethodnih epizoda VTE, antifosfolipidni sindrom, nasljedna trombofilija i nerazriješena tromboza u proksimalnoj veni. U slučaju provocirane epizode VTE preporučuje se ukinuti terapiju nakon tri mjeseca, pod uvjetom da inkriminirani rizični čimbenik više ne postoji. Iako nema valjanih ljestvica za procjenu rizika od krvarenja kod pacijenata na antikoagulantnoj terapiji za VTE, identificirani su neki rizični čimbenici. Oni uključuju: stariju životnu dob, prethodno gastrointestinalno krvarenje, prethodni moždani udar, kronična jetrena ili bubrežna bolest, istovremena antiagregacijska terapija, loše praćenje i kontrola terapije... Neodređeno duga ili trajna terapija preporučuje se većini pacijenata s ponovljenom epizodom neprovocirane DVT ili PE., a može se razmotriti i u pacijenata s prvom neprovociranom DVT koji su imali jako tešku kliničku sliku, a imaju nizak rizik od krvarenja. (5)

Tri su kliničke ljestvice razvijene i prospektivno validirane za identifikaciju pacijenata s niskim rizikom za recidiv. (Vienna, DASH, HERDOO) (4)

Tu može pomoći mjerenje razine D-dimera tijekom terapije ili mjesec dana nakon završetka iste. Te se vrijednosti zatim stavljaju u razne ljestvice i prediktivne modele koji predviđaju rizik od ponovne VTE. (7)

1.1.10. KOMPLIKACIJE

Posttrombotski sindrom

Posttrombotski je sindrom najčešća dugoročna komplikacija duboke venske tromboze, koja se javlja u 30-50% pacijenata unutar dvije godine od proksimalne DVT. Rizik i pojavnost posttrombotskog sindroma to su manji što je brže započeto adekvatno liječenje. Najznačajniji rizični čimbenici su prethodna proksimalna DVT (iliofemoralna) i nerazriješena tromboza, a dodatno loša kontrola INR-a tijekom prva tri mjeseca te pretilost. (3,4) Klinička slika posttrombotskog sindroma nije specifična. Može se očitovati hiperpigmentacijom, egzematoznim kožnim promjenama uz često prisutan svrbež, proširenim venama, boli pri stajanju, te edemima. Ulceracije, koje se mogu javiti nakon minorne traume, kronične su prirode te sklone recidiviranju. Od klasifikacija kojima se određuje težina bolesti, najviše korištene su Villalta ljestvica te kliničko-etiološko-anatomska patološka klasifikacija. (27)

1.2. POVRŠINSKA VENSKA TROMBOZA

1.2.1. OPĆENITO

Površinska venska tromboza manifestacija je VTE pri kojoj postoji ugrušak u nekoj od površinskih vena. Kada uz trombozu postoji i upala, što se očituje klasičnim simptomima i znakovima iste, govorimo o tromboflebitisu. (3,28) Poznati su rizični čimbenici za PVT: varikozne vene, prethodna venska tromboza, maligna bolest, dob veća od 60 godina, trudnoća, pušenje... (29) PVT se često dijeli u dvije skupine s obzirom na to postoje li ili ne varikozne vene u pacijenta. (3) Rizik od tromboembolijske komplikacije veći je u osoba muškog spola, onih s malignim bolestima, s prethodnom VTE u anamnezi, s PVT-om bez varikoznih vena te u onih s teškom kroničnom venskom insuficijencijom. (30)

1.2.2. EPIDEMIOLOGIJA

Površinskoj venskoj trombozi u 6-40% slučajeva može biti pridružena tromboza duboke vene, u 20-33% može postojati asimptomatska plućna embolija, a u 2-13% slučajeva simptomatska PE. (30) U čak 80% slučajeva trombozom je zahvaćena vena saphena magna, rjeđe druge vene. Tromboza vena na rukama češće se viđa u jedinicama intenzivnog liječenja. (3)

1.2.3 ETIOLOGIJA

U patogenezi površinske, kao i duboke venske tromboze, bitan je Virchowljev trijas. PVT se najčešće javlja kao posljedica lokalne ozljede površinske vene intravenskim injekcijama, kateterima i samim lijekovima. Osim navedenog, česta je i pojava PVT-a u varikoznim venama zbog proširenosti i zavijenosti koje pridonose stazi. Kao što je to slučaj s DVT-om, i površinska venska tromboza češća je u bolesnika s malignim bolestima. (3)

1.2.4. KLINIČKA SLIKA I DIJAGNOSTIKA

Simptomi i znakovi površinske venske tromboze uglavnom su odraz prateće upale – crvenilo, bol, oteklina duž zahvaćene vene, rjeđe cijele noge, a koža duž vene je tvrda na dodir, često i topla. Iako nema točno određenih smjernica kada se treba raditi ultrazvučni pregled, svakako bi trebalo kada je PVT u blizini utoka površinskih u duboke vene – safenofemoralno i safenopoplitealno ušće. (3,29) Kod svih pacijenata potrebno je tražiti simptome i znakove progresije u duboki venski sustav te embolizacije, pogotovo PE. Kod pacijenata sa simptomima koji upućuju na plućnu emboliju, potrebna je ciljana dijagnostika – plućna CTA ili ventilacijsko-perfuzijska scintigrafija. (28)

1.2.5. LIJEČENJE

Ciljevi liječenja su prevencija progresije tromboze u duboki venski sustav i daljnjih komplikacija (PE), prevencija recidiva te ublažavanje simptoma. Za one pacijente koji nemaju rizik za progresiju tromboze dovoljno je simptomatsko liječenje u vidu lokalnih nesteroidnih protuupalnih lijekova i derivata heparina, neutralnih obloga i kompresivnih čarapa. Antikoagulacijska terapija trebala bi se dati u slučajevima kad se ugrušak prostire 5 cm ili više te zahvaća safenofemoralno ili safenopoplitealno ušće, budući da navedeno predstavlja povećani rizik za tromboembolijski incident. Terapija izbora je niskomolekularni heparin u trajanju 4-6 tjedana (za razliku od DVT-a koji se liječi bar 3 mjeseca). Graduirane kompresijske čarape (20-30 mmHg) ili kompresijski zavoji mogu koristiti svima koji primaju antikoagulacijsku terapiju. Antibiotička terapija primjenjuje se u slučaju dokazane infekcije ili septičkog tromboflebitisa. Kirurško liječenje (podvezivanje vene safene i safenektomija) ostavlja se za nakon smirivanja akutne faze bolesti. Fizička se aktivnost snažno preporučuje budući da mirovanje može usporiti oporavak i čak uzrokovati progresiju bolesti. (3,28)

1.3. RUPTURA POPLITEALNE (BAKEROVE) CISTE

1.3.1. OPĆENITO O BAKEROVOJ CISTI

Poplitealna cista entitet je koji nastaje proširenjem burze mišića gastrocnemiusa i semimembranosusa i nakupljanjem tekućine u istoj. Primarna je rjeđa, uglavnom obostrana i javlja se u djece. Sekundarne su vezane uz ozljede koljena, gonartrozu ili artritise, te ih vidamo u odraslih. Cista je najčešće smještena u površinskim slojevima ili u inferomedijalnom dijelu koljenskog zgloba. (31,32) Uglavnom se radi o asimptomatskoj masi u poplitealnoj jami, ali može uzrokovati i bol. Ako jako naraste ograničava pokretljivost u koljeskom zglobu ili ometanjem venskog odljeva krvi uzrokuje edem potkoljenice. (32,33)

1.3.2. KLINIČKA SLIKA RUPTURE

Ruptura ciste, iako rijetka, rezultira kliničkom slikom koja nalikuje na duboku vensku trombozu ili tromboflebitis – akutna bol uz oticanje noge. (33,34) Kompartment sindrom, iako vrlo rijedak, potrebno je brzo dijagnosticirati i hitno liječiti. (34,35) Moguće je postojanje znaka polumjeseca – hematoma ispod medijalnog maleola, koji sugerira da se radi o rupturi ciste. (33,36)

1.3.3. DIJAGNOSTIKA

Ultrazvuk je prva slikovna metoda koja će se odabrati za evaluaciju mase u koljenskoj jami, pri čemu je bitno ne zamijeniti Bakerovu cistu za aneurizmu poplitealne arterije. (31) Rupturu poplitealne ciste, zbog obilnog krvarenja koje se može razviti i dovesti do kompartment sindroma, iznimno je važno razlikovati od DVT-a budući da je terapija za potonju antikoagulacijska. (34) Ultrazvukom, kojim dijagnosticiramo trombozu, možemo također vizualizirati krvarenje nastalo rupturom ciste i tako razriješiti dijagnostičku dilemu. Nekada je za dijagnozu nužna magnetna rezonanca koljena. (33)

1.3.4. LIJEČENJE

Većina poplitealnih cisti ne zahtijeva liječenje, osim u slučaju rupture. Budući da je bol glavni simptom, najčešće je uz mirovanje i elevaciju noge dovoljna analgezija nekim nesteroidnim protuupalnim lijekom. Rijetko je potrebno kirurški drenirati nakupljenu tekućinu. (37,38) U slučaju razvoja kompartment sindroma, nužna je promptna fasciotomija kako bi se snizio pritisak u potkoljenici i evakuirao hematoma. (34,35)

1.4. ERIZIPEL I CELULITIS

1.4.1. OPĆENITO

Celulitis je akutna infekcija kože i potkožnog tkiva. Erizipel, površinska forma celulitisa, akutna je infekcija epidermisa i gornjeg dermisa uz zahvaćanje limfnih žila – limfangitis. (39) Erizipel je u većini slučajeva uzrokovan streptokokom grupe A (*S. pyogenes*), ali i drugim streptokokima te, rjeđe, stafilokokima ili Gram-negativnim bakterijama. Najčešći su uzročnici celulitisa streptokoki grupe A i grupe G te *S. aureus*. U imunokompromitiranih pacijenata česti su anaerobni, Gram-negativni organizmi (npr. *Proteus*, *Serratia*, *Clostridium*, *Bacteroides*...), a moguće je naći i *Criptococcus*. (39–41)

1.4.2. PREDISPONIRAJUĆI ČIMBENICI

Nastanku i razvoju ovih infekcija pogoduje prethodno oštećena kožna barijera – trauma, ulkusi, edemi, razni dermatitisi, venska staza i varikozne vene te kronične intertriginozne mikoze. Najvažniji je prethodno preboljeli celulitis. Od sistemskih čimbenika važnu ulogu ima imunokompromitiranost. Iz svega navedenog, jasno je da su dijabetičari, stariji ljudi, izrazito pothranjeni te morbidno pretili pod najvećim rizikom. (39,41,42) Celulitis vrlo rijetko može nastati kao posljedica hematogenog širenja infekcije iz nekog drugog ishodišta u kožu i potkožje. (39)

1.4.3. KLINIČKA SLIKA

Najčešća lokalizacija ovih infekcija donji su udovi, ali mogu se javiti na raznim mjestima: gornjim udovima, sluznicama, na licu, vlasištu, preorbitalno i intraorbitalno, pa čak i u ingvinalnoj regiji i vulvi (zbog metastaza maligne bolesti i opsežnih kirurških zahvata u zdjelici). Javlja se unilateralno.

Tradicionalno, erizipel se opisuje kao eritem koji je jasno ograničen od zdrave kože uzdignutim rubovima i prati ga edem zahvaćenog područja. Crvenilo u celulitisu nije jasno ograničeno od okolne kože i nema uzdignute rubove, a uz njega nalazimo i oteklinu tog područja. Opći simptomi – vrućica, tresavica, zimica, mialgije, slabost te povećanje regionalnih limfnih čvorova često su prisutni u oba entiteta. (39)

Gnojna je infekcija najčešće povezana sa stafilokokom. (41)

1.4.4. DIJAGNOSTIKA

Dijagnoza se uglavnom postavlja na temelju kliničke slike, a slikovna je dijagnostika potrebna u slučaju sumnje na DVT ili za vizualizaciju eventualnih apscesa. (39,42) Uzročnika možemo

dokazati bojenjem po Gramu uzorka s ruba lezije ili biopsijom zahvaćene kože. Hemokulture budu pozitivne samo u 5-10% slučajeva. (39,40)

1.4.5. TERAPIJA

Budući da je najčešći uzročnik erizipela neki od streptokoka, terapija prvog izbora je penicilin. U blažim slučajevima terapija se može provoditi ambulantno te se penicilin može davati peroralno ili u obliku intramuskularne injekcije. U slučaju hospitalizacije, terapija se provodi parenteralno kristaličnim penicilinom. Osim navedenih, mogu se koristiti i cefalosporini prve generacije, najčešće cefazolin. U slučaju alergije na penicilinske antibiotike, primjenjuje se klindamicin ili azitromicin. Liječenje traje 10-14 dana.

Celulitis se također u većini slučajeva liječi empirijski i to antibioticima koji djeluju i na *S. aureus* i na streptokoke grupe A. U blažim slučajevima može se dati koamoksiklav, klindamicin, cefaleksin ili cefuroksim. Teži se slučajevi liječe parenteralnim antibioticima u bolnici. Započinje se kombinacijom cefazolina i klindamicina, a po identifikaciji uzročnika može se preći na terapiju jednim lijekom. Liječi se oko 10 dana. U oba slučaja potrebno je djelovati i na osnovno stanje koje je predisponiralo nastanku infekcije. (39)

1.5. LIMFEDEM

1.5.1. OPĆENITO

Limfedem označava abnormalno nakupljanje izvanstanične tekućine, viška proteina te kroničnu upalu i fibrozu, a nastaje zbog poremećene limfne drenaže. (43,44) On može biti primarni, kad se vanjski uzrok ne može identificirati te se radi o problemu na razini limfnog sustava, te sekundarni koji je posljedica malignih bolesti i njihovog liječenja, kronične venske insuficijencije, rekurentnih infekcija, itd. koji oštećuju prethodno normalni limfni sustav. (43,45,46) Limfatička filarijaza, kronična bolest od koje boluje 120 milijuna ljudi u svijetu, najčešći je uzrok sekundarnog limfedema. Ta kronična bolest uzrokuje brojne zdravstvene probleme i invalidnost oko 40 milijuna ljudi koji globalno žive s njenim komplikacijama. (43,47)

1.5.2. ETIOLOGIJA I PATOGENEZA

Primarni limfedem nastaje zbog malformacija dijelova limfnog sustava bez identificiranog vanjskog uzroka. Neki su oblici nasljedni, npr. Milroyeva bolest, no češći su oni sporadični. (43) Radi se o širokom spektru poremećaja: aplaziji ili hipoplaziji limfnih žila, poremećajima bazalne membrane, agenezi limfnih zalistaka ili poremećaju njihove funkcije. (46) Tradicionalno se dijeli s obzirom na životnu dob u kojoj se javlja. Tako se kongenitalni limfedem prezentira od rođenja do najkasnije 2 godine postnatalno, *lymphedema praecox* najčešće se javlja u adolescenciji ili nešto kasnije, a *lymphedema tarda* javlja se iza 35-e godine života. (43,45,46)

Sekundarni je limfedem češći od primarnog, a posljedica je oštećenja nekog od elemenata limfnog sustava zbog maligne bolesti, liječenja iste (kirurška resekcija limfnih čvorova i uklanjanje limfnih žila, zračenje), kronične venske insuficijencije, traume, infekcije, itd. Na globalnoj razini, limfatička filarijaza je najčešći uzrok sekundarnog limfedema. (43) Parazit *Wuchereria bancrofti* uzrokuje spomenutu infekciju u 90% slučajeva, dok većinu ostalih slučajeva uzrokuje *Brugia malayi*, a prenosi se ubodom inficiranog komarca. (47–49)

1.5.3. KLINIČKA SLIKA

Prema klasifikaciji Međunarodnog limfologskog društva, na temelju kliničke slike postoje tri stadija manifestnog limfedema, a spominje se i nulti stadij, koji označava stanje već oštećenog limfnog transporta i suptilne promjene u sastavu tkiva i tekućina, ali bez klinički evidentnog oticanja. Prema ISL klasifikaciji u prvom stadiju limfedema nakuplja se tekućina bogata proteinima, a oticanje se smanjuje elevacijom zahvaćenog uda. Edem je u toj fazi uglavnom

tjestasti. Prelazak u drugi stadij označava trenutak u kojem oticanje uda više ne prolazi s podizanjem istog, a s daljnjim napredovanjem bolesti i posljedičnim nakupljanjem masnog tkiva te sve opširnijom fibrozom, edem postupno prestaje biti tjestasti. U trećem, i konačnom stadiju, može se vidjeti verukozna elefantijaza, hiperkeratoza, lihenifikacija, a često i koža nalikuje na narančinu koru (francuski: *peau de orange*). Procjena težine stanja donosi se na temelju povećanja u volumenu uda – blago (<20%), umjereno (20-40%) i teško (>40%) povećanje, prisutnosti i broju infekcija kože i potkožja, proširenosti bolesti i raznim drugim pokazateljima i komplikacijama. (44,46) Limfedem može biti jednostran ili obostran. Počinje na dorzuma stopala, odnosno šaka i napreduje proksimalno. U ranom stadiju može ga biti teže razlikovati od drugih uzroka edema udova, kao što je edem uslijed venske insuficijencije ili lipedem. (43,46) U kasnijim stadijima, kad edem više nije tjestasti, koža iznad drugog prsta na nozi se uštibanjem s dva prsta ne može odignuti – to je pozitivan Stemmerov znak. (43,46,50,51) Od simptoma, pacijenti najčešće navode da osjećaju nelagodu i težinu u zahvaćenom udu, a u početku često nema nikakvih simptoma. Dijagnoza se donosi nakon što se isključi venska insuficijencija, lipedem i oticanje uzrokovano lijekovima. (43,46)

1.5.4. LIJEČENJE I PREVENCIJA

Kompleksna dekonjestivna terapija danas je zlatni standard u terapijskom pristupu limfedemu. Ova terapija koristi kombinaciju manualne limfne drenaže, kompresijske zavoje te odgovarajuće vježbe. Obuhvaća fazu smanjenja veličine uda, koju provode posebno educirani zdravstveni radnici, te fazu održavanja u kojoj glavnu ulogu ima sam pacijent, odnosno osoba koja se brine za njega. Faza smanjenja uda traje oko mjesec dana, s terapijom koja se provodi 2-5 puta tjedno. Sastoji se od temeljite i pažljive higijene kože i noktiju, manualne limfne drenaže u trajanju od 30 do 60 minuta, povijanja uda kompresijskim zavojima, vježbama koje pomažu protoku limfe te nošenjem grauiranih kompresijskih čarapa kako bi se održala veličina uda. Faza održavanja označava dugoročna nastojanja da se održe dotad postignuti rezultati liječenja. Komponente su slične prethodnoj fazi, pravilna higijena kože i noktiju, nošenje kompresijskih čarapa/zavoja, regularno ciljano vježbanje, periodično podizanje uda i, ako je prekomjerna, smanjenje tjelesne mase. (46)

Danas postoje dvije osnovne vrste kirurških zahvata u liječenju limfedema – redukcijski (ekscizije, lipektomije i radikalnije redukcije) te fiziološki kirurški zahvati (limaftičko-venske anastomoze i prijenos vaskulariziranih limfnih čvorova). Fiziološki zahvati najbolje rezultate daju u pacijenata s još reverzibilnim limfedemom i smanjuju šansu progresije bolesti, dok su redukcijski zahvati izbor u pacijenata s uznapredovalim limfedemom. (45)

Limfatička se filarijaza liječi masovnom kemoprofilaksom cijele (ili minimalno 65%) (46) populacije pod rizikom koja treba trajati ukupno 5-6 godina kako bi se pokrio cijeli životni ciklus parazita. Profilaksa se dva puta godišnje provodi kombinacijama antiparazitika: albendazolom i dietilkarbamazinom ili albendazolom i ivermektinom. (47)

1.6. KRONIČNA VENSKA BOLEST

1.6.1. OPĆENITO

Kronična venska insuficijencija pojam je koji obuhvaća niz kliničkih manifestacija venske hipertenzije koja je posljedica opstrukcije venskog protoka i/ili neadekvatnosti venskih zalistaka. Venska hipertenzija često se javlja kao posljedica posttrombotskog sindroma, najčešće komplikacije duboke venske tromboze. (51)

1.6.2. ETIOLOGIJA I PATOGENEZA

Ključni događaj je nastanak venske hipertenzije i kasnija akumulacija upalnih stanica koje dalje potiču upalnu kaskadu u proširenim venama sa širenjem upale na mikrocirkulaciju i okolna tkiva. Kronična upala dalje oštećuje strukturu i funkciju vena što za posljedicu ima smanjeni otok venske krvi, edeme, fibrozu i atrofiju tkiva te nastanak ulkusa. Venskoj hipertenziji predisponiraju razni čimbenici – dob, spol, tjelesna masa, sjedilački način života, prethodna trudnoća i broj trudnoća, obiteljska anamneza KVB. Najčešće su u podlozi poremećena funkcija zalistaka i povrat krvi u obrnutom smjeru, a nekad se radi o prethodno nastaloj opstrukciji. (52,53)

1.6.3. KLINIČKA SLIKA I DIJAGNOSTIKA

Kada su jedina klinička manifestacija varikozne vene, osim pojačane osjetljivosti zahvaćenih vena, bolest je uglavnom asimptomatska. Varikozne vene potkožne su vene šire više od 3mm i kako bolest napreduje one se više proširuju te postaju zavijene i „kvrjavog“ izgleda. One postaju bolne kad se razvije tromboflebitis. Osim proširenih vena, javlja se oticanje koje počinje perimaleolarno i napreduje proksimalno. Edem je tjestasti, a opsežnost mu ovisi o vremenu provedenom stojeći te raste kako odmiče dan. Oticanje se povlači radi smanjenja venskog tlaka, što se postiže hodanjem, elevacijom udova te nošenjem kompresijskih čarapa. Simptomi koji se tu najčešće javljaju su nelagoda i težina u nogama, tupa bol, pulsirajući osjećaj, a uglavnom su vezani uz edem. Osim navedenog, prisutne su i kožne promjene – hiperpigmentacija zbog odlaganja hemosiderina, hipostazički dermatitis, lipodermatoskleroza (lokalizirana kronična upala kože i potkožnog tkiva), te venski ulkusi. Od 1994. godine za opis bolesti koristi se kliničko-etiološko-anatomska-patofiziološka (CEAP) klasifikacija, a uz navedenu, za standardiziranu kliničku evaluaciju koriste se i ljestvica za procjenu venske nesposobnosti te ljestvica za procjenu kliničke ozbiljnosti stanja. Dijagnoza se postavlja na temelju anamneze i kliničke slike, a od slikovnih metoda najbolji je duplex ultrazvuk kojim se vizualiziraju opstrukcije u venskom protoku te refluks u površinskim i dubokim venama. (51,54)

1.6.4. LIJEČENJE

Kompresivna terapija, koja se suprotstavlja venskoj hipertenziji, osnovni je konzervativni terapijski postupak i indicirana je u svim stadijima venske bolesti. Kontraindicirana je u tijeku akutnih bakterijskih infekcija kože, kod kritične ishemije zbog periferne arterijske bolesti, pri nedostatku osjeta u udovima, zloćudnim tumorima i malignom limfedemu, u potpuno nepokretnih ležećih bolesnika itd. Preferiraju se građuirane čarape, s tlakom od 20 pa sve do 50 mmHg, ovisno o stadiju bolesti. Najveći je problem nesuradljivost i nenošenje kompresivnih čarapa.

Venoaktivni lijekovi obuhvaćaju brojne tvari prirodnog i sintetskog podrijetla kojima je najvažnije djelovanje ono usmjereno na upalne stanice i njihovu interakciju s endotelom vena. Danas se najviše koristi MPFF (mikronizirana pročišćena flavonoidna frakcija), koja je ujedno i jedini venoaktivni lijek za koji je opisan i učinak na cijeljenje ulkusa. Osim navedenog, koristi se ekstrakt divljeg kestena (*horse chesnut seed extract*), rutozidi te okserutin. Pentoksifilin, sintetski je lijek koji djeluje na otpuštanje citokina, aktivaciju leukocita i trombocitnu agregaciju na razini mikrocirkulacije i preporučuje se u kombinaciji s kompresivnom terapijom, ali zbog svoje cijene i čestih gastrointestinalnih nuspojava ima ograničenu primjenu u praksi. U liječenju ulkusa koriste se razni oblozi, neki od njih su: hidrokoloide, hidrogel oblozi, alginati, oblozi s ionima srebra, hidropolimeri (pjene) itd.

Skleroterapija je nekirurška metoda liječenja kojom se perkutano u venu injicira iritans koji će uzrokovati upalnu reakciju, fibrozu i posljedičnu obliteraciju lumena vene. Danas se preferira ultrazvučno vođena pjenska sklerozacija polidokanolom.

Postoje različiti kirurški zahvati koji se primjenjuju u liječenju kronične venske bolesti – endovenska laserska ablacija i radiofrekventna ablacija, podvezivanje vena i flebektomija, umetanje stentova, premosnice, valvuloplastike..., a za ulkuse se koriste slobodni kožni transplantati. (51,54)

2. MATERIJALI I METODE

Provedeno je retrospektivno istraživanje na populaciji pacijenata koji su u periodu od 1. siječnja 2021. do 31. prosinca 2021. godine bili obrađeni u Objedinjenom hitnom bolničkom prijemu KBC-a Zagreb zbog otečene noge. Medicinska dokumentacija prikupljena je iz digitalnog arhiva OHBP-a, tj. nalaza dostupnih iz Bolničkog informacijskog sustava (BIS).

Uključeni su pacijenti kojima je vodeći simptom bio “otečena noga”, “bolna i otečena noga” ili “sumnja na DVT”. Analiziran je dijagnostički postupak, tj. visina Wellsovog skora, upotreba D-dimera i nalazi pretrage te upotreba i rezultat UZV pregleda.

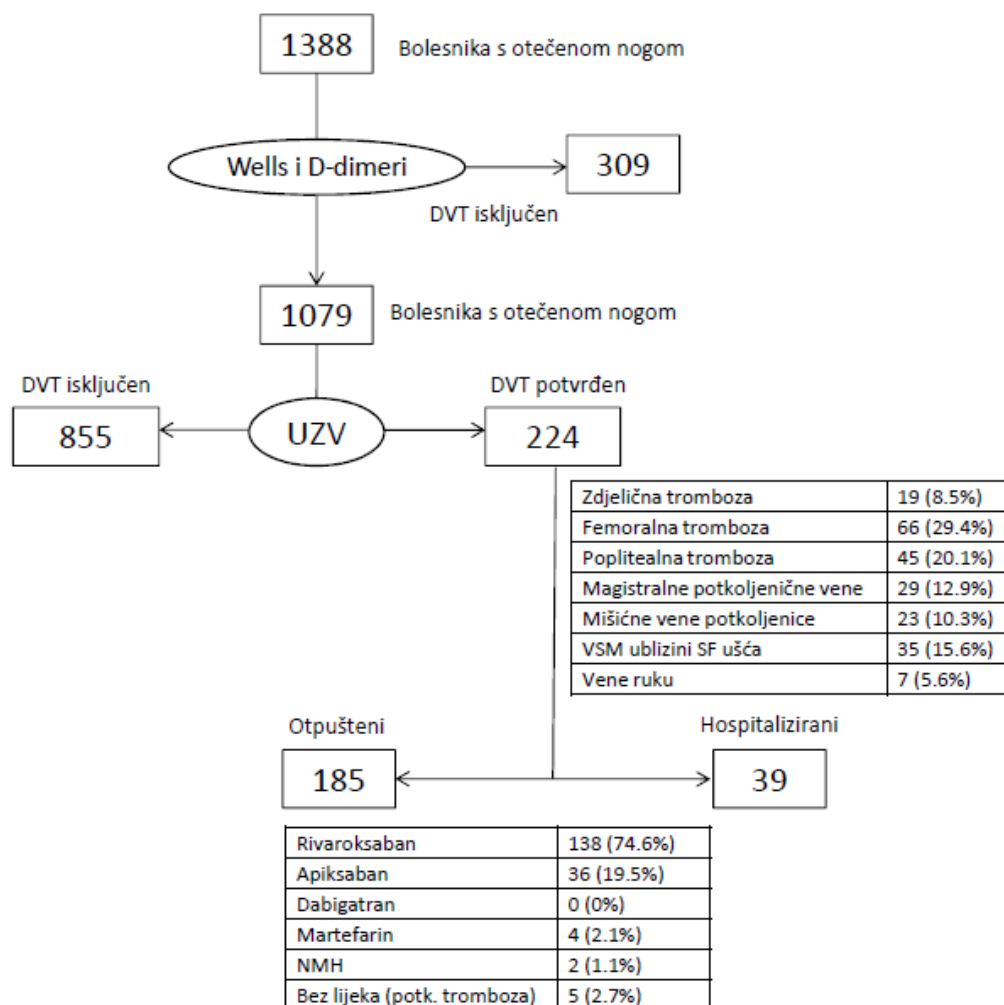
Posebno su analizirani pacijenti kojima je postavljena dijagnoza duboke venske tromboze s obzirom na lokalizaciju tromboze, provocirajući faktor, hospitalizaciju i odabir terapije.

Za unos i obradu podataka korišten je Excel 2016 (Microsoft Corporation) računalni program.

Rezultati su prikazani kao apsolutne i relativne frekvencije te kao medijani s rasponom.

163. REZULTATI

U analiziranom periodu pretragom je ustanovljeno 1388 pacijenata s otečenom nogom. Dijagnoza duboke venske tromboze postavljena je u 224 pacijenta (16,1%). Na temelju niske pred-testne vjerojatnosti (niske vrijednosti Wellsovog skora) te niske razine D-dimera (granična vrijednost prilagođena dobi) tromboza je isključena u 309 (22,2%) pacijenata. U ostalih 1079 pacijenata bio je učinjen kompresijski ultrazvuk radi potvrđivanja ili isključivanja dijagnoze. Pregled potkoljениčnih vena nije bio učinjen. Pregled samo do poplitealne regije bio je učinjen u 172 pacijenta (15,9%), većinom zbog pregledu nedostupnih potkoljениčnih vena, uglavnom zbog ekstenzivnog edema, rjeđe neiskustva liječnika. Od tih 172 pacijenta duboka venska tromboza ustanovljena je samo u 8 slučajeva.



Slika 4. Dijagnostička i terapijska razdioba pacijenata s otečenom nogom u OHBP-u.

Ultrazvučni pregled, usprkos niskim D-dimerima i niskom zbroju Wellsovih kriterija, bio je učinjen u 56 pacijenata, a nalaz je u svim ovim slučajevima bio negativan.

Indikacija za ultrazvuk samo na temelju kliničkog pregleda, tj. na temelju zbroja Wellsovih kriterija postavljena je u 582 pacijenta (53,8%), u ostalih na temelju Wellsovog zbroja i povišenih D-dimera. D-dimeri bili su povšeni u 138 (61,6%) pacijenata s konačnom dijagnozom duboke venske tromboze.

Natkoljениčna i zdjelična tromboza bila je identificirana u više od polovice pacijenata (Slika 4). Većina pacijenata bila je otpuštena iz hitnog prijema i liječena ambulantno, samo 39% pacijenata bilo je hospitalizirano: 19 pacijenata sa zdjeličnom trombozom i još 20 pacijenata zbog drugih razloga.

Većina otpuštenih pacijenata bila je liječena rivaroksabanom, manji dio apiksabanom, a vrlo mali udio pacijenata bio je liječen niskomolekularnim heparinima ili varfarinom (Slika 4). Malen broj pacijenata bio je otpušten bez terapije zbog minimalnog nalaza potkoljениčne tromboze uz kontrolu ultrazvukom nakon 7-14 dana.

Dijagnoze postavljene u pacijenata u kojih je DVT bila isključena prikazane su u Tablici 3.

Tablica 3. Dijagnoze postavljene u pacijenata kojima je isključena DVT

Dijagnoza	Broj pacijenata
Infekcija (celulitis, erizipel)	297 (25,5%)
Površinska venska tromboza	194 (16,6%)
Sinovijalna (Baker) cista	96 (8,2%)
Hematom	22 (1,9%)
Limfedem	39 (3,3%)
Venska insuficijencija i varikozni sindrom	118 (10,1%)
Artroza	52 (4,4%)
Edem (nedefiniran)	226 (19,4%)
Bol u nozi (nedefinirana)	120 (10,3%)

4. RASPRAVA

U bolničkom hitnom prijemu otečena noga vrlo je čest vodeći simptom, prema dosadašnjim analizama, a i prema rezultatima ovog istraživanja, oko 1% svih pacijenata javlja se s ovom tegobom. (2) Brza i učinkovita dijagnostička obrada ključna je da se isključi potencijalno smrtonosna venska tromboembolijska bolest, bez pretjeranog opterećivanja bolničkog sustava (laboratorijske i radiološke dijagnostike). U OHBP-u KBC Zagreb uspostavljen je sustav u kojem je trajno dostupna mogućnost ultrazvučnog pregleda radi isključivanja ili potvrde VTE. Prisutnost ultrazvuka, koji je visoko osjetljiva i visoko specifična pretraga za DVT, i stalna dostupnost educiranih liječnika u hitnom prijemu omogućili su bržu dijagnostiku duboke venske tromboze te isključivanje, odnosno potvrđivanje mnogih drugih dijagnoza. Ovaj značajno je ubrzalo dijagnostički proces te smanjilo vrijeme čekanja na pregled i obradu te opterećenje ostalih dijelova bolnice.

Standard terapije duboke venske tromboze dugo su bili LMWH i varfarin, no sve je veći broj istraživanja koja su pokazala da su direktni oralni antikoagulansi jednako učinkoviti uz manji rizik od krvarenja. To je dovelo do promjena smjernica za liječenje i profilaksu venske tromboembolijske bolesti te su lijekovi iz skupine DOAK-a postali prva terapijska opcija u velikom broja pacijenata. Osim boljeg sigurnosnog profila u odnosu na standardnu terapiju, rivaroksaban i apiksaban se mogu propisati kao monoterapija, dakle nema uvodnog liječenja niskomolekularnim heparinom, također nema rutinskog provjeravanja antikoagulacijskog učinka te se nakon tri tjedna uvodnog liječenja terapija svodi na jednu tabletu dnevno. Sve navedeno omogućava jednostavnije ambulantno liječenje venske tromboembolijske bolesti. (55–57) Rezultati ovog istraživanja pokazali su da je većina pacijenata bila otpuštena na ambulantno liječenje i to upravo uz primjenu rivaroksabana i apiksabana u gotovo svih pacijenata. Samo je manji dio pacijenata bio hospitaliziran, dio zbog zdjelične tromboze, dio zbog drugih indikacija.

Monoterapija direktnim oralnim antikoagulansima omogućuje brzo otpuštanje pacijenata iz hitnog prijema te liječenje od doma. Rješavanjem svega na razini hitnog prijema, od anamneze i kliničkog pregleda do laboratorijske i ultrazvučne dijagnostike i konačno, terapije, omogućuje se rasterećenje bolničkog sustava. (2,58)

5. ZAKLJUČAK

Otečena noga jedna je od češćih vodećih tegoba s kojom se pacijenti javljaju u hitni prijem i ima dosta diferencijalnih dijagnoza (kronična venska bolest, limfedem, ruptura Bakerove ciste, infekcija, hematoma, itd.). Najvažnije je isključiti, odnosno što brže dijagnosticirati i početi liječiti, duboku vensku trombozu, koja je potencijalno životno ugrožavajuće stanje. Iako su dosad standard terapije bili heparini i varfarin, sve je više istraživanja o direktnim oralnim antikoagulantima, a rezultati su doveli do promjena u smjernicama te su lijekovi iz skupine DOAK-a postali valjani prvi terapijski izbor u velikom broju pacijenata. Njihova je prednost u odnosu na standardnu terapiju to što imaju bolji sigurnosni profil, omogućuju liječenje jednim lijekom od početka terapije, terapija se uzima na usta i nije potrebno rutinsko provjeravanje učinkovitosti antikoagulacije. Sve navedeno čini ih odličnim lijekovima koji olakšavaju ambulantno liječenje duboke venske tromboze. Provođenjem kompletnog dijagnostičkog postupka u hitnom prijemu i nakon toga, terapije, omogućuje se smanjenje vremena čekanja na pregled te rasterećenje ostalih dijelova bolnice.

6. ZAHVALE

Želim zahvaliti mentorici, dr. sc. Ani Mariji Alduk, na pomoći pri odabiru teme diplomskog rada i izradi istog.

Veliko hvala svim članovima obitelji, prijateljima i kolegama, koji su mi puni podrške i razumijevanja olakšali studentske dane.

Posebno hvala Dimitriju, na apsolutno svemu.

7. LITERATURA

1. Traves KP, Studdiford JS, Pickle S, Tully AS. Edema: Diagnosis and Management. *Am Fam Physician*. 2013 Jul 15;88(2):102–10.
2. Gornik I, Hamzić J. Korist primjene postupnika za izvanbolničko liječenje venskoga tromboembolizma u Objedinjenome hitnomu bolničkome prijmu KBC-a Zagreb [Internet]. *Medix.hr*. [cited 2022 Jul 4]. Available from: <https://medix.hr/korist-primjene-postupnika-za-izvanbolnicko-lijecenje-venskoga-tromboembolizma-u-objedinjenome-hitnomu-bolnickome-prijmu-kbc-a-zagreb>
3. Banfic L. Guidelines on diagnosis, treatment and prevention of venous thrombosis. *Cardiol Croat*. 2016 Sep 8;11(9):351–74.
4. Mazzolai L, Aboyans V, Ageno W, Agnelli G, Alatri A, Bauersachs R, et al. Diagnosis and management of acute deep vein thrombosis: a joint consensus document from the European Society of Cardiology working groups of aorta and peripheral vascular diseases and pulmonary circulation and right ventricular function. *Eur Heart J*. 2018 Dec 14;39(47):4208–18.
5. Konstantinides SV, Torbicki A, Agnelli G, Danchin N, Fitzmaurice D, Galiè N, et al. 2014 ESC Guidelines on the diagnosis and management of acute pulmonary embolism: The Task Force for the Diagnosis and Management of Acute Pulmonary Embolism of the European Society of Cardiology (ESC) Endorsed by the European Respiratory Society (ERS). *Eur Heart J*. 2014 Nov 14;35(43):3033–80.
6. Wilbur J, Shian B. Deep Venous Thrombosis and Pulmonary Embolism: Current Therapy. *Am Fam Physician*. 2017 Mar 1;95(5):295–302.
7. Weitz JI, Fredenburgh JC, Eikelboom JW. A Test in Context: D-Dimer. *J Am Coll Cardiol*. 2017 Nov 7;70(19):2411–20.
8. Tripodi A. d-Dimer Testing in Laboratory Practice. *Clin Chem*. 2011 Sep 1;57(9):1256–62.
9. Riley RS, Gilbert AR, Dalton JB, Pai S, McPherson RA. Widely Used Types and Clinical Applications of D-Dimer Assay. *Lab Med*. 2016 May 1;47(2):90–102.
10. Di Nisio M, Squizzato A, Rutjes AWS, Büller HR, Zwinderman AH, Bossuyt PMM. Diagnostic accuracy of D-dimer test for exclusion of venous thromboembolism: a systematic review. *J Thromb Haemost*. 2007;5(2):296–304.
11. Schouten HJ, Koek HL (Dineke), Oudega R, Geersing GJ, Janssen KJM, Delden JJM van, et al. Validation of two age dependent D-dimer cut-off values for exclusion of deep vein thrombosis in suspected elderly patients in primary care: retrospective, cross sectional, diagnostic analysis. *BMJ*. 2012 Jun 6;344:e2985.
12. Douma RA, Gal G le, Söhne M, Righini M, Kamphuisen PW, Perrier A, et al. Potential of an age adjusted D-dimer cut-off value to improve the exclusion of pulmonary embolism in older patients: a retrospective analysis of three large cohorts. *BMJ*. 2010 Mar 30;340:c1475.

13. Penalzoza A, Roy PM, Kline J, Verschuren F, Le Gal G, Quentin-Georget S, et al. Performance of age-adjusted D-dimer cut-off to rule out pulmonary embolism. *J Thromb Haemost.* 2012;10(7):1291–6.
14. van Es J, Mos I, Douma R, Erkens P, Durian M, Nizet T, et al. The combination of four different clinical decision rules and an age-adjusted D-dimer cut-off increases the number of patients in whom acute pulmonary embolism can safely be excluded. *Thromb Haemost.* 2012;107(01):167–71.
15. Righini M, Van Es J, Den Exter PL, Roy PM, Verschuren F, Ghuyssen A, et al. Age-Adjusted D-Dimer Cutoff Levels to Rule Out Pulmonary Embolism: The ADJUST-PE Study. *JAMA.* 2014 Mar 19;311(11):1117–24.
16. Kline JA, Hogg MM, Courtney DM, Miller CD, Jones AE, Smithline HA. D-dimer threshold increase with pretest probability unlikely for pulmonary embolism to decrease unnecessary computerized tomographic pulmonary angiography. *J Thromb Haemost.* 2012;10(4):572–81.
17. van der Hulle T, den Exter PL, Erkens PGM, van Es J, Mos ICM, ten Cate H, et al. Variable D-dimer thresholds for diagnosis of clinically suspected acute pulmonary embolism. *J Thromb Haemost.* 2013;11(11):1986–92.
18. van der Hulle T, Tan M, den Exter PL, Mol GC, Iglesias del Sol A, van de Ree MA, et al. Selective D-dimer testing for the diagnosis of acute deep vein thrombosis: a validation study. *J Thromb Haemost.* 2013;11(12):2184–6.
19. Needleman L, Cronan JJ, Lilly MP, Merli GJ, Adhikari S, Hertzberg BS, et al. Ultrasound for Lower Extremity Deep Venous Thrombosis. *Circulation.* 2018 Apr 3;137(14):1505–15.
20. Becattini C, Agnelli G. Treatment of Venous Thromboembolism With New Anticoagulant Agents. *J Am Coll Cardiol.* 2016 Apr 26;67(16):1941–55.
21. Erkens PM, Prins MH. Fixed dose subcutaneous low molecular weight heparins versus adjusted dose unfractionated heparin for venous thromboembolism. *Cochrane Database Syst Rev* [Internet]. 2010 [cited 2022 May 17];(9). Available from: <https://www.cochranelibrary.com/cdsr/doi/10.1002/14651858.CD001100.pub3/abstract>
22. Baig MU, Bodle J. Thrombolytic Therapy. In: *StatPearls* [Internet]. Treasure Island (FL): StatPearls Publishing; 2022 [cited 2022 Jul 7]. Available from: <http://www.ncbi.nlm.nih.gov/books/NBK557411/>
23. Schwarz T, Buschmann L, Beyer J, Halbritter K, Rastan A, Schellong S. Therapy of isolated calf muscle vein thrombosis: A randomized, controlled study. *J Vasc Surg.* 2010 Nov 1;52(5):1246–50.
24. Palareti G, Cosmi B, Lessiani G, Roderigo G, Guazzaloca G, Brusi C, et al. Evolution of untreated calf deep-vein thrombosis in high risk symptomatic outpatients: The blind, prospective CALTHRO study. *Thromb Haemost.* 2010;104(11):1063–70.

25. Lyman GH, Carrier M, Ay C, Di Nisio M, Hicks LK, Khorana AA, et al. American Society of Hematology 2021 guidelines for management of venous thromboembolism: prevention and treatment in patients with cancer. *Blood Adv.* 2021 Feb 23;5(4):927–74.
26. Pernod G, Joly M, Sonnet B. Direct oral anticoagulant (DOAC) versus low-molecular-weight heparin (LMWH) for the treatment of cancer-associated thrombosis (which agent for which patient). *JMV-J Médecine Vasc.* 2020 Nov 1;45(6, Supplement):6S17–23.
27. Prandoni P, Kahn SR. Post-thrombotic syndrome: prevalence, prognostication and need for progress. *Br J Haematol.* 2009;145(3):286–95.
28. de Almeida MJ, Guillaumon AT, Miquelin D, Joviliano EE, Hafner L, Sobreira ML, et al. Guidelines for superficial venous thrombosis. *J Vasc Bras.* 18:e20180105.
29. Beyer-Westendorf J. Controversies in venous thromboembolism: to treat or not to treat superficial vein thrombosis. *Hematol Am Soc Hematol Educ Program.* 2017 Dec 8;2017(1):223–30.
30. Quenet S, Laporte S, Décousus H, Leizorovicz A, Epinat M, Mismetti P. Factors predictive of venous thrombotic complications in patients with isolated superficial vein thrombosis. *J Vasc Surg.* 2003 Nov 1;38(5):944–9.
31. Pećina M i sur. Bolesti sinovijalne membrane i sluznih vreća. In: *Ortopedija.* 3. izd. Naklada Ljevak; 2004. p. 366-368.
32. Yoo MJ, Yoo JS, Jang HS, Hwang CH. Baker's Cyst Filled with Hematoma at the Lower Calf. *Knee Surg Relat Res.* 2014 Dec;26(4):253–6.
33. Bansal K, Gupta A. Ruptured Baker's Cyst: A Diagnostic Dilemma. *Cureus.* 13(10):e18501.
34. Tejero S, Fenero-Delgado BT, López-Lobato R, Carranza-Bencano A. Ruptured Baker's cyst: complications due to misdiagnosis. *Emerg Rev Soc Espanola Med Emerg.* 2018 Dic;30(6):412–4.
35. Hamlet M, Galanopoulos I, Mahale A, Ashwood N. Ruptured Baker's cyst with compartment syndrome: an extremely unusual complication. *BMJ Case Rep.* 2012 Dec 20;2012:bcr2012007901.
36. Mizumoto J. The crescent sign of ruptured baker's cyst. *J Gen Fam Med.* 2019 May 17;20(5):215–6.
37. Natarajan A, Amarvathi R, Philip B, Rozario A. Ruptured Baker's cyst simulating deep venous thrombosis. *Trop Doct.* 2003 Apr;33(2):106–7.
38. Leib AD, Roshan A, Foris LA, Varacallo M. Baker's Cyst. In: *StatPearls* [Internet]. Treasure Island (FL): StatPearls Publishing; 2022 [cited 2022 Jun 22]. Available from: <http://www.ncbi.nlm.nih.gov/books/NBK430774/>
39. Begovac J i sur. Infekcije kože i potkožja. In: *Klinička infektologija.* Medicinska naklada; 2019. p. 233-236.

40. Sullivan T, Barra E de. Diagnosis and management of cellulitis. *Clin Med*. 2018 Apr 1;18(2):160–3.
41. Ortiz-Lazo E, Arriagada-Eggen C, Poehls C, Concha-Rogazy M. Actualización en el abordaje y manejo de celulitis. *Actas Dermo-Sifiliográficas*. 2019 Mar 1;110(2):124–30.
42. Cranendonk DR, Lavrijsen APM, Prins JM, Wiersinga WJ. Cellulitis: current insights into pathophysiology and clinical management. *Neth J Med*. 2017 Nov;75(9):366–78.
43. Grada AA, Phillips TJ. Lymphedema: Pathophysiology and clinical manifestations. *J Am Acad Dermatol*. 2017 Dec 1;77(6):1009–20.
44. International Society of Lymphology. The diagnosis and treatment of peripheral lymphedema: 2013 Consensus Document of the International Society of Lymphology. *Lymphology*. 2013 Mar;46(1):1–11.
45. Ramachandran S, Chew KY, Tan BK, Kuo YR. Current operative management and therapeutic algorithm of lymphedema in the lower extremities. *Asian J Surg*. 2021 Jan 1;44(1):46–53.
46. Bittar S, Simman R, Lurie F. Lymphedema: A Practical Approach and Clinical Update. *Wounds Compend Clin Res Pract*. 2020 Mar;32(3):86–92.
47. Lourens GB, Ferrell DK. Lymphatic Filariasis. *Nurs Clin North Am*. 2019 Jun 1;54(2):181–92.
48. Lymphatic filariasis [Internet]. [cited 2022 Jun 18]. Available from: <https://www.who.int/news-room/fact-sheets/detail/lymphatic-filariasis>
49. Mak JW. Epidemiology of lymphatic filariasis. *Ciba Found Symp*. 1987;127:5–14.
50. Scherer K, Khilnani N. Evaluation and Management of Patients with Leg Swelling: Therapeutic Options for Venous Disease and Lymphedema. *Semin Interv Radiol*. 2021 Jun;38(2):189–93.
51. Youn YJ, Lee J. Chronic venous insufficiency and varicose veins of the lower extremities. *Korean J Intern Med*. 2019 Mar;34(2):269–83.
52. Mansilha A, Sousa J. Pathophysiological Mechanisms of Chronic Venous Disease and Implications for Venoactive Drug Therapy. *Int J Mol Sci*. 2018 Jun 5;19(6):1669.
53. Farrow W. Phlebolymphe­dema—A Common Underdiagnosed and Undertreated Problem in the Wound Care Clinic. *J Am Coll Certif Wound Spec*. 2010 Apr 22;2(1):14–23.
54. Kronična venska bolest. In: *Dermatovenerologija : udžbenik i atlas s više od 1200 slika u boji*. Medicinska naklada; 2014. p. 383.-396.
55. Prins MH, Lensing AW, Bauersachs R, van Bellen B, Bounameaux H, Brighton TA, et al. Oral rivaroxaban versus standard therapy for the treatment of symptomatic venous thromboembolism: a pooled analysis of the EINSTEIN-DVT and PE randomized studies. *Thromb J*. 2013 Sep 20;11:21.

56. Singh B, Pai P, Kumar H, George S, Mahapatra S, Garg V, et al. Expert Recommendations on the Usage of Non-vitamin K Antagonist Oral Anticoagulants (NOACs) from India: Current Perspective and Future Direction. *Cardiol Ther.* 2022 Mar 1;11(1):49–79.
57. Kline JA, Adler DH, Alanis N, Bledsoe JR, Courtney DM, d’Etienne JP, et al. Monotherapy Anticoagulation to Expedite Home Treatment of Patients Diagnosed With Venous Thromboembolism in the Emergency Department: A Pragmatic Effectiveness Trial. *Circ Cardiovasc Qual Outcomes.* 2021 Jul;14(7):e007600.
58. Salvi A, Nitti C, Fabbri A, Groff P, Ruggiero EG, Agnelli G. Diagnosis and Treatment of Deep Vein Thrombosis in the Emergency Department: Results of an Italian Nominal Group Technique Study. *Clin Appl Thromb.* 2020 Oct 28;26:1076029620959720.

8. ŽIVOTOPIS

Rođena sam 22.1.1997. u Zagrebu. Od 2011. do 2015. godine pohađala sam XVI. Gimnaziju u Zagrebu. Godine 2016. položila sam Cambridge English Qualification ispit CAE (Certificate in Advanced English). Medicinski fakultet Sveučilišta u Zagrebu upisala sam 2016. godine, a završila ga 2022., s prosjekom 4,3. Na trećoj godini fakulteta sudjelovala sam na radionici „Pogled u sebe – promicanje mentalnog zdravlja mladih“ te na radionici o zbrinjavanju traumatoloških pacijenata u organizaciji StEPP-a. Na zadnjoj godini studija bila sam demonstratorica na nastavi iz Kliničke propedeutike.