

# Akutni apendicitis u trudnoći

---

**Kolačević, Matea**

**Master's thesis / Diplomski rad**

**2014**

*Degree Grantor / Ustanova koja je dodijelila akademski / stručni stupanj:* **University of Zagreb, School of Medicine / Sveučilište u Zagrebu, Medicinski fakultet**

*Permanent link / Trajna poveznica:* <https://um.nsk.hr/um:nbn:hr:105:207599>

*Rights / Prava:* [In copyright](#)/[Zaštićeno autorskim pravom.](#)

*Download date / Datum preuzimanja:* **2025-03-20**



*Repository / Repozitorij:*

[Dr Med - University of Zagreb School of Medicine Digital Repository](#)



**SVEUČILIŠTE U ZAGREBU  
MEDICINSKI FAKULTET**

**Matea Kolačević**

**Akutni apendicitis u trudnoći**

**DIPLOMSKI RAD**



**Zagreb, 2014.**

**SVEUČILIŠTE U ZAGREBU  
MEDICINSKI FAKULTET**

**Matea Kolačević**

**Akutni apendicitis u trudnoći**

**DIPLOMSKI RAD**

**Zagreb, 2014.**

Ovaj diplomski rad izrađen je na Zavodu za gastrointestinalnu kirurgiju, Klinike za kirurgiju KBC-a Zagreb, Medicinskog fakulteta Sveučilišta u Zagrebu, pod vodstvom dr. sc. Gorana Augustina i predan je na ocjenu u akademskoj godini 2013/2014.

## POPIS KRATICA

CRP	– C reaktivni protein
CT	– kompjuterizirana tomografija
DVT	– duboka venska tromboza
FDA	– <i>Food and Drug Administration</i> (američka Agencija za hranu i lijekove)
LMWH	– <i>low-molecular-weight heparin</i> (niskomolekularni heparin)
MR	– magnetska rezonancija
PE	– plućna embolija
PaCO <sub>2</sub>	– parcijalan tlak ugljikovog dioksida
UZV	– ultrazvuk

## SAŽETAK

### Akutni apendicitis u trudnoći

Matea Kolačević

Akutni apendicitis je najčešći neopstetrički uzrok akutnog abdomena u trudnoći. Javlja se u 1/500-2000 trudnoća i obuhvaća 25% operativnih indikacija za akutni abdomen u trudnoći. Čini se da je apendicitis češći u drugom tromjesečju trudnoće, s incidencijom od 35-50%, međutim nema dokazanih podataka da trudnoća utječe na cjelokupnu učestalost apendicitisa.

Ne postoji niti jedan posve pouzdan znak ili simptom koji bi mogao pomoći u dijagnosticiranju apendicitisa u trudnoći, a neki od klasičnih znakova nisu se pokazali od kliničke važnosti prilikom dijagnosticiranja akutnog apendicitisa u trudnoći. Konstantna bol u trbuhu je najčešći, a bol u donjem desnom kvadrantu (prisutna u 75-84% bolesnica) je najpouzdaniji simptom.

Nakon provedenih dijagnostičkih postupaka u bolnici i potvrđene dijagnoze akutnog apendicitisa, liječenje je uvijek kirurško uklanjanje apendiksa. Operacije se mogu izvesti na nekoliko različitih načina, a jednostavno ih možemo podijeliti na otvorene (laparotomije) i laparoskopske postupke. Sve izvađene biološke uzorke treba poslati na patohistološki pregled, jer se i u populaciji trudnih bolesnica može naći i druga patologija osim apendicitisa. Neke od potencijalnih prednosti laparoskopske apendektomije u trudnih bolesnica uključuju: smanjenu fetalnu depresiju zbog smanjenih zahtjeva za postoperativnim opioidima, manji rizik od komplikacija i smanjenu postoperativnu hipoventilaciju majke.

Danas je kombinirana stopa pobačaja i fetalnog mortaliteta vezana za akutni apendicitis u trudnoći u opadanju; kada apendiks nije perforiran stopa je 0-5%, a kada je apendiks perforiran, smrtnost fetusa raste do 20-36%. Ukupan mortalitet majki je manji od 1%. Rijedak je u prvom tromjesečju, a povećava se s napredovanjem gestacijske dobi te je povezan je s odgađanjem operacije više od 24 sata po pojavi simptoma i perforacijom apendiksa.

**ključne riječi:** akutni abdomen, apendicitis, trudnoća, laparoskopska apendektomija

## **SUMMARY**

### **Acute appendicitis in pregnancy**

**Matea Kolačević**

Acute appendicitis is the most common non-obstetric cause of acute abdomen in pregnancy. It is present in 1/500-2.000 pregnancies and amounts 25% of operative indications for the acute abdomen in pregnancy. Appendicitis seems to be more common in the second trimester of pregnancy with incidence of 35-50%, however there are no proven data that pregnancy affects the overall incidence of appendicitis.

There is not one, completely reliable sign or symptom that could help diagnose appendicitis in pregnancy, and some of the classic signs have not been shown to be of clinical significance in diagnosing an acute appendicitis in pregnancy. Constant abdominal pain is the most common symptom and pain in the right lower quadrant (present in 75-84 % of patients) is the most reliable symptom.

Once investigations have been carried out in hospital and the diagnosis of acute appendicitis has been confirmed, management is always surgical removal of the inflamed appendix. This can be performed in several different procedures simply divided into laparotomy or laparoscopy procedures. All the extracted specimens should be sent to pathohistological examination because in the pregnant patient group other pathologies besides appendicitis could be found. Potential advantages of laparoscopic appendectomy in pregnant patients include decreased fetal depression due to lessened postoperative narcotic requirements, lower risks of wound complications and diminished postoperative maternal hypoventilation.

Today, combined miscarriage/fetal mortality is declining; when the appendix is not perforated is 0-5%, and when the appendix is perforated, the fetal mortality rises to 20-36%. Overall, maternal mortality is less than 1%. It is rare in the first trimester, it increases with advancing gestational age, and is associated with: a delay in surgery of more than 24 hours after onset of symptoms and appendiceal perforation.

**key words:** acute abdomen, appendicitis, pregnancy, laparoscopic appendectomy

# SADRŽAJ

<b>INCIDENCIJA, ETIOLOGIJA, PATOGENEZA</b> .....	<b>1</b>
<b>ANAMNEZA I KLINIČKI PREGLED</b> .....	<b>3</b>
KLINIČKI PREGLED .....	5
<b>DIFERENCIJALNA DIJAGNOZA</b> .....	<b>7</b>
SINDROM/BOL OKRUGLOG LIGAMENTA.....	7
TROMBOZA OVARIJSKE VENE .....	9
APENDICITIS BATALJKA APENDIKSA .....	9
PATOLOŠKA STANJA VEZANA UZ RAZDOBLJE PUERPERIJA .....	9
<i>METRITIS</i> .....	9
<i>PERIHEPATITIS (FITZ-HUGH-CURTIS SINDROM)</i> .....	10
<i>ZDJELIČNI TROMBOFLEBITIS/SINDROM DESNE OVARIJSKE VENE</i> .....	10
<i>UROINFEKCIJE</i> .....	11
<b>DIJAGNOSTIKA</b> .....	<b>12</b>
LABORATORIJSKI POKAZATELJI .....	13
TRANSVAGINALNI ULTRAZVUK .....	14
ABDOMINALNI ULTRAZVUK .....	14
MAGNETSKA REZONANCIJA (MR).....	15
KOMPJUTERIZIRANA TOMOGRAFIJA (CT) .....	17
RENDGEN PRSNOG KOŠA I ABDOMENA .....	19
<b>LIJEČENJE</b> .....	<b>20</b>
RAZMATRANJA U VEZI ANESTEZIJE.....	20
OTVORENA APENDEKTOMIJA .....	21
<i>IZMJENIČNI REZ</i> .....	21
<i>MEDIJANA LAPAROTOMIJA</i> .....	22
<i>DESNI TRANSREKTALNI/PARAREKTALNI REZ</i> .....	22
LAPAROSKOPSKA APENDEKTOMIJA.....	23
<i>LAPAROSKOPSKA TEHNIKA</i> .....	25
<i>PNEUMOPERITONEUM</i> .....	25
<i>INTRAOPERACIJSKI CO<sub>2</sub> NADZOR</i> .....	26
<i>PRAĆENJE OTKUČAJA SRCA FETUSA</i> .....	27
KONVERZIJA LAPAROSKOPSKOG U OTVORENI PRISTUP .....	28
PERIOPERATIVNA RAZMATRANJA .....	28
<i>RIZIK OD KONGENITALNIH DEFEKATA INDUCIRANIH LIJEKOVIMA</i> .....	28
<i>TROMBOPROFILAKSA</i> .....	29
<i>TOKOLIZA</i> .....	30
<i>PATOHISTOLOŠKI PREGLED</i> .....	32
<i>POSTOPERATIVNI TIJEK</i> .....	33
<b>NEGATIVNA APENDEKTOMIJA</b> .....	<b>34</b>
INCIDENCIJA .....	34
INDIKACIJE ZA APENDEKTOMIJU .....	34
PERINATALNI ISHOD .....	36



<b>PROGNOZA</b> .....	<b>37</b>
STOPE PERFORACIJE APENDIKSA .....	37
FETALNI ISHOD .....	38
MATERNALNI ISHOD .....	40
<b>ZAHVALE</b> .....	<b>41</b>
<b>LITERATURA</b> .....	<b>42</b>
<b>ŽIVOTOPIS</b> .....	<b>51</b>

## **INCIDENCIJA, ETIOLOGIJA, PATOGENEZA**

Studija o utjecaju trudnoće na incidenciju apendektomije i apendicitisa je metodološki izazov. Incidencije apendektomije i apendicitisa te rađanja snažno su povezane s dobi, s vrhom u sredini drugog desetljeća za apendicitis i apendektomiju te vrhom u trećem desetljeću za rađanje. Incidencija apendicitisa i apendektomije pokazuje i regionalne razlike i sekularni trend smanjenja incidencije. Sekularne i regionalne razlike također su vidljive na učestalosti poroda. Utjecaj tih varijacija na učestalost apendicitisa, apendektomije i trudnoće je kompleks zbog kojeg je teško odrediti očekivanu incidenciju apendektomije i apendicitisa tijekom trudnoće u svrhu usporedbe. Iako ne postoje reference koje posebno prate postporođajni apendicitis, većina istraživačkih grupa svrstava apendicitis u trudnoći i babinju zajedno zbog anatomskog i fiziološkog kontinuuma (Brennan & Harwood-Nuss 1989).

Akutni apendicitis je najčešći neopstetrički uzrok akutnog abdomena u trudnoći. Javlja se u 1/500-2000 trudnoća i obuhvaća 25% operativnih indikacija za akutni abdomen u trudnoći (Mazze & Kallen 1991). Ovakva visoka incidencija ima multifaktorsku etiologiju. Rani brak i ponavljanje trudnoća do menopauze povećavaju vjerojatnost javljanja akutnog apendicitisa u trudnoći. Čini se da je apendicitis češći u drugom tromjesječju trudnoće, s incidencijom od 35-50% (Mourad et al. 2000), međutim nema dokazanih podataka da trudnoća utječe na cjelokupnu učestalost apendicitisa (Tracey & Fletcher 2000). Neki tvrde da je incidencija smanjena, osobito u trećem tromjesječju, zbog zaštitnog učinka trudnoće (Andersson i Lambe 1998). Tijekom trudnoće odvija se niz fizioloških promjena koje bi mogle utjecati na patogenezu apendicitisa. Imunološki sustav je pomaknut prema dominaciji T-pomagačkih stanica tipa 2 (TH2) sa supresijom staničnog upalnog odgovora i povećanim humoralnim imunitetom (Wegman et al. 1993). Smanjenje broja T- pomagačkih stanica tipa 1 (TH1) koje posreduju kronični upalni odgovor, kao primjerice kod reumatoidnog artritisa i multiple skleroze, primjećuje se tijekom trudnoće (Confavreux et al. 1998; Thurnau 1983). Apendicitis je upalni proces te inverzni odnos između apendicitisa i trudnoće može sugerirati da je upalni odgovor u apendicitisu posredovan TH1 upalnim odgovorom. To je objašnjeno supresijom TH1 posredovanog upalnog odgovora tijekom trudnoće. Obzirom da je apendicitis upalni proces, to zapažanje neizravno dokazuje da je apendicitis posredovan TH1 upalnim odgovorom (Confavreux et al. 1998). Također, spomenuti mehanizam ima utjecaj samo na upalne uzroke, ali ne i na opstruktivne koji uzrokuju gangrenu zbog opstrukcije kao sporedni

dogadaj. Ostala su objašnjenja hormonski utjecaji, jer postoje varijacije incidencija tijekom menstrualnog ciklusa (Andersson & Lambe 1998).

Razvoj apendicitisa tijekom trudnoće može biti fulminantan iz brojnih razloga; povećana vaskularnost zdjelice i premještanje apendiksa može ubrzati strangulaciju, a povećana lokalna limfna drenaža zajedno s ograničenom pokretljivošću omentuma zbog povećanja uterusa može pogodovati sustavnom širenju upalnog procesa.

Još uvijek nije moguće pretpostaviti kada će se razviti apendicitis jer etiologija i patogeneza nisu u potpunosti poznate i razjašnjene (Koepsell 1991). Prema najvjerojatnijoj teoriji, apendicitis je uzrokovan mehaničkom opstrukcijom lumena apendiksa, bilo zbog fekalnog zastoja, pregiba, peritonealnih priraslica ili infekcijom potaknutim oticanjem limfoidnog tkiva stijenke apendiksa. Drugi mogući mehanizmi uključuju slom barijere sluznice apendiksa direktnom invazijom od strane patogena, ili upalni odgovor koji je izazvan infektivnim uzročnikom ili nekim drugim podražajem. Geografske razlike u učestalosti u slijepog crijeva i sekularni trendovi u općoj populaciji su povezani s razlikama i promjenama vezanim uz unos prehrambenih vlakana i higijenskim standardima (Burkitt 1971).

Povezanost sa ženskim spolnim hormonima predložena je zbog niže učestalosti među ženama i incidencije varijacija tijekom menstrualnog ciklusa, ali istraživanja su dala nedosljedne rezultate (Elder et al. 1995), a i sama trudnoća predstavlja razdoblje povećane koncentracije ženskih spolnih hormona.

Studija o usporedbi trajanja trudnoće u vrijeme operacije u apendektomiranih žena s podudarnim kontrolama u najvećoj epidemiološkoj studiji na tu temu (Andersson & Lambe 1998) pokazuje da je manje vjerojatno da su pacijentice koju su apendektomirane bile trudne u vrijeme operacije u odnosu na kontrole. Dobiveni inverzni odnos ovisio je o trajanju gestacije i dijagnozi u podlozi operacije. Potvrđujući rezultate iz prethodnih istraživanja, najveći postotak apendicitisa i apendektomija je pronađen u drugom tromjesečju trudnoće. Ovaj obrazac je isti i za perforirane apendikse i negativne eksploracije, dok je za neperforirani apendiks snaga inverznog odnosa kontinuirano povećana tijekom trudnoće. Ovaj rezultat ne podržava najčešće izraženo mišljenje da je učestalost apendicitisa ista u trudnoći kao u negravidnih žena, nego sugerira da trudnoća djelovati protektivno protiv apendicitisa (Andersson & Lambe 1998).

## ANAMNEZA I KLINIČKI PREGLED

Pristup trudnicama s jakim boli u abdomenu sličan je onom u negravidnih bolesnica. Međutim, fiziološke promjene povezane s trudnoćom moraju se uzeti u obzir pri interpretaciji nalaza iz povijesti bolesti i kliničkog pregleda. Maternica se tijekom trudnoće povećava oko 20 puta u odnosu na negravidnu maternicu što rezultira istežanjem potpornih ligamenata i mišića, kao i pritisak na druge intraabdominalne strukture i slojeve prednje trbušne stijenke.

Trbušni zid također prolazi kroz značajne promjene tijekom trudnoće; smanjuje se tonus mišića i elastičnost kože kako bi se prilagodio povećavanju maternice. Tonus trbušnog zida ostaje slab još nekoliko tjedana nakon poroda, vraćajući se na skoro prvobitnu razinu u roku šest do sedam tjedana. Obilježja akutne kirurške bolesti, napetost i krutost abdomena, ne pojavljuju se ili su smanjeni tijekom ranog babinja. Odmah po porodu maternica se vraća na veličinu kakvu je imala u 15.-16. tjednu trudnoće (Easterling & Herbert 1986). Tjedan dana nakon poroda, fundus maternice vraća se u zdjelicu i veličine je 12 tjedana gravidne maternice. Nakon prvog tjedna, involucija maternice odvija se sporije, dostižući stanje prije trudnoće u tijeku šest tjedana. U tijeku trudnoće postoji visoka cirkulirajuća koncentracija adrenokortikoida koja umanjuje odgovor tkiva na upalu i tako prikriva rane znakove infekcije i njenu lokalizaciju. Stoga teškoće u dijagnosticiranju akutnog apendicitisa u trudnoći nastaju zbog:

- oslabljenih znakova i simptoma uslijed distenzije trbušnog zida, dislokacije intraabdominalnih organa i smanjenog tkivnog odgovora na upalu
- moguće promjene u lokalizaciji apendiksa tijekom napredovanja trudnoće
- mučnine, povraćanja i boli u trbuhu koji su normalno prisutni u trudnoći, osobito u prvom tromjesečju
- opsežne diferencijalne dijagnoze

Važno je napomenuti da ne postoji niti jedan posve pouzdan znak ili simptom koji bi mogao pomoći u dijagnosticiranju apendicitisa u trudnoći, a neki od klasičnih znakova, kao što su *Rovsingov i psoas znak* nisu se pokazali od kliničke važnosti prilikom dijagnosticiranja akutnog apendicitisa u trudnoći (Al-Mulhim 1996).

Konstantna bol u trbuhu je najčešći, a bol u desnom donjem kvadrantu (prisutna u 75-84% bolesnica) je najpouzdaniji simptom (Andersen & Nielsen 1999). Klasična migracija boli je visoko suspektna na apendicitis te je prisutna u oko 50 % bolesnika (Andersen i Nielsen 1999). Nakon trećeg mjeseca trudnoće, bol može promijeniti položaj i kretati se progresivno prema gore i lateralno, dosegnuvši razinu desnog ilijačnog grebena na kraju šestog mjeseca trudnoće. Baer et al. (Baer et al. 1932) pokazali su barijevim kontrastom da rastuća maternica progresivno istiskuje apendiks nakon trećeg mjeseca trudnoće u suprotnom smjeru od kazaljke sata rotacijom izvan zdjelice, u gornji desni kvadrant, za čak dva prsta iznad McBurneyjeve točke.

Apendiks se vraća u svoj prvobitni položaj 10 dana nakon poroda u McBurneyevu točku. Vjeruje se da to područje odgovara područjima koje inflamirani apendiks iritira na potrbušnici preko T11 i T12 dermatomskog segmenta.

Drugi nisu pronašli dokaze o kranijalnom pomicanju apendiksa koristeći slične metode istraživanja (Mourad et al. 2000; Hodjati & Kazerooni 2003). Hodjati i Kazerooni usporedili su pacijentice u trećem tromjesečju trudnoće koje su podvrgnute elektivnom carskom rezu i one apendektomirane zbog apendicitisa te nisu našli statistički značajnu promjenu u lokalizaciji apendiksa. Ove skupine su uspoređene s negravidnim pacijenticama podvrgnutim apendektomiji. Rezultati su bili slični te su značajne promjene (više od 2 cm) u položaju apendiksa pronađene u 15-23% pacijentica (Hodjati & Kazerooni 2003). Ovakva je razlika vjerojatno nastala zbog različitih opsega fiksacije cekuma. Drugim riječima, rastuća maternica bi mogla pomicati mobilni cekum zajedno s apendiksom, ali ne i potpuno fiksirani cekum. Također, zbog povećanog odvajanja parijetalnog i visceralnog peritoneuma uzrokovanog povećanjem maternice, postoji smanjena percepcija somatske boli i lokalizacije, stoga je klinička lokalizacija inflamiranog apendiksa nepouzdana.

Mučnina je gotovo uvijek prisutna, dok je povraćanje prisutno u dvije trećine bolesnica. To je zbog progesteronom induciranog usporenog pražnjenja želuca i pritiska od proširene maternice na intraabdominalne strukture. Ove simptome treba vrednovati s oprezom jer mnoge žene s normalnim trudnoćama mogu imati ove simptome, pogotovo u ranoj trudnoći (Andersen & Nielsen 1999). Sumnju bi trebala pobuditi novonastala mučnina jer je razdoblje mučnine i povraćanja u ranoj trudnoći uglavnom samolimitirano i ograničeno na prvo tromjesječje.

Anoreksija je gotovo uvijek prisutna u negravidnih bolesnica, dok je u trudnih bolesnica prisutna u samo jedne do dvije trećine (Richards & Daya 1989). Novonastala anoreksija trebala bi pobuditi sumnju, pogotovo ako se javlja uz druge znakove i simptome koji ukazuju na apendicitis.

Atipična klinička slika je najčešće prisutna u drugom tromjesečju (Ueberrueck 2004). Također može biti prisutna bol gornjem desnom kvadrantu, kontrakcije maternice, disurija i proljev (Mourad et al. 2000; Tracey & Fletcher 2000; Al-Mulhim 1996).

## KLINIČKI PREGLED

*Abdominalna masa* može se propustiti fizikalnim pregledom zbog povećane gravidne maternice (Cappell 1998).

*Osjetljivost* u desnom donjem kvadrantu na izravnu palpaciju je gotovo uvijek prisutna (Smith & Bartlett 1940).

*Rebound fenomen* je prisutan u 55-75 % bolesnica (Richards & Daya 1989).

*Defans mišića* je prisutan u 50-65 % bolesnica (Cunningham & McCubbin 1975). Za ova dva znaka je vjerojatnije da će biti prisutni tijekom prvog tromjesječja nego kasnije u trudnoći, kada zbog oslabljenog tonusa trbušnog zida postaju teže uočljivima (Tracey & Fletcher 2000).

*Psoas znak (Obraztsov znak)* je bol prilikom pasivne ekstenzije desne natkoljenice kada je inflamirani apendiks retrocekalne, ondosno retroperitonealne lokalizacije i podražuje psoas mišić koji se ovim potezom izdužuje. Psoas znak se rjeđe nalazi u trudnica u usporedbi s negravidnim bolesnicama s apendicitisom (Bailey et al. 1986).

*Rektalna ili zdjelična osjetljivost* može se pojaviti u ranoj trudnoći, ali je netipična u kasnoj trudnoći s obzirom da se apendiks pomiče iz svoje zdjelične lokacije, stoga je manje od polovice bolesnica imalo rektalnu osjetljivost prilikom digitorektalnog pregleda (Masters et al. 1984).

*Alderov znak* se koristi za razlikovanje apendicitisa i tuboovarijske patologije kod boli u donjem desnom kvadrantu tijekom trudnoće i babinja (Alders 1951). Liječnik treba pronaći točku najveće osjetljivosti dok bolesnica leži, a zatim joj reći da se okrene na lijevi bok. Ukoliko se bol pomakne prema medijalnoj liniji, postoji sumnja na tuboovarijsku patologiju. Problem kod trudnica u trećem tromjesečju je da povećana maternica ne dopušta

tuboovarijskom kompleksu pomak iz njegove prvobitne pozicije. Očito je da je ovaj znak može biti od koristi samo ako je maternica dovoljno velika da se može palpirati, ali može i doći do zablude u rijetkim slučajevima u kojima je zbog lezije maternica priraslicama fiksirana na prednju trbušnu stijenku. Kod akutnog salpingitis, koji se može javiti u trudnoći, rezultat testa ovisi o prisutnosti ili odsutnosti peritubarnih priraslica. U studiji Chena i suradnika (Chen et al. 1999) 36% bolesnica s potvrđenim apendicitisom je imalo pozitivan Alderov znak. Nažalost, nije bilo usporedbe po tromjesečjima trudnoće.

*Aronov znak* se odnosi na bol ili nelagodu u prekordijalnoj ili epigastričnoj regiji dok se primjenjuje kontinuiran čvrst pritisak u području McBurneyjeve točke (Aaron 1913).

*Arapov znak (kontraktura)* je refleksna kontrakcija desnog zgloba kuka na bol kod apendicitisa (Arapov 1973).

*Srednja maksimalna aksilarna temperatura* za dokazani apendicitis je između 37,2-37,8°C, ali može biti i viša od 39°C u slučajevima perforacije i difuznog peritonitisa. Nažalost, samo 50% trudnih bolesnica s akutnim apendicitisom imaju blagu vrućicu (Nunnelee et al. 1999). U jednoj skupini, 72% bolesnica s apendicitisom (s ili bez perforacije) je imalo temperaturu manju od 37,5°C (Masters et al. 1984). Ova pojava povišene temperature se ne razlikuje od normalne trudničke populacije, a nalaz vrijedi i za *tahikardiju* (Nunnelee et al. 1999) te oboje nisu osjetljivi znakovi (Mourad et al. 2000). Isto tako, ako normalne trudnice imaju blagu vrućicu, imaju i leukocitozu što dodatno komplicira definitivnu dijagnozu. Neke su studije pokazale povećanu stopu nepovoljnog ishoda ako je temperatura bila iznad 38°C (Sadot et al. 2010).

Zaključno, valja naglasiti da su klinički znakovi i krvne pretrage nepouzdana za dijagnozu apendicitisa u trudnoći i dovode do neprihvatljivih stopa lažno negativnih apendektomija. Objavljena je lažno negativna stopa do 50% kada nisu korištene slikovne metode dijagnostike (Maslovitz et al. 2003).

## DIFERENCIJALNA DIJAGNOZA

Diferencijalna dijagnoza je teža nego u ne gravidnih bolesnica zbog:

- manje pouzdane anamneze i fizikalnog pregleda
- veće učestalost nekih patoloških stanja koja mogu oponašati akutni apendicitis

Ta se stanja mogu se podijeliti u neopstetrička/neginekološka i ginekološka/opstetrička stanja (Tablica 1).

Tablica 1. Diferencijalna dijagnoza akutnog apendicitisa u trudnoći i puerperiju

neopstetrička/neginekološka stanja	ginekološka/opstetrička stanja
gastroenteritis	rupturirana/hemoragijska ovarijska cista
infekcije urinarnog trakta	torzija adneksa
pijelonefritis	salpingitis
nefrolitijaza	tuboovarijski apces
akutni kolecistitis/kolelitijaza	prijeteći pobačaj
akutni pankreatitis	abrupcija placente
(inkarcerirana) hernija	korioamnionitis
crijevna opstrukcija	upalna bolest zdjelice
karcinom kolona	degeneracija fibroida
mezenterijalni limfadenitis	ektopična trudnoća
hematom rektusa	preeklampsija
plućna embolija	sindrom/bol okruglog ligamenta
pneumonija desnog donjeg režnja	varikozne vene u parametriju
Meckelov divertikulitis	prijevremeni porod
anemija srpastih stanica	endometrioza zdjelice
apendicitis bataljka apendiksa	

## SINDROM/BOL OKRUGLOG LIGAMENTA

*Sindrom ili bol okruglog ligamenta* (ligamentum teres uteri) je jedna od najčešćih tegoba u trudnoći koja obično počinje u drugom tromjesječju trudnoće i nastavlja se sve do poroda. Obično se u potpunosti povlači nakon nakon poroda iako su zabilježeni slučajevi postporođajnog sindroma/boli okruglog ligamenta. Najčešći simptomi su: iznenadna bol u donjem dijelu trbuha, obično na desnoj strani područja zdjelice koja se može širiti u prepone;



probadajuća bol u trbuhu kod izvođenja naglih pokreta ili fizičke aktivnosti. Bol je iznenadna, intermitentna i traje samo nekoliko sekundi. Patogeneza sindroma/boli okruglog ligamenta je raznolika; iako je vrlo česta pojava tijekom trudnoće, i negravidne žene mogu doživjeti isto. Najčešći uzroci sindroma/boli okruglog ligamenta su: 1) bol može biti uzrokovana spazmom ili grčem kada se ligament kontrahira protiv svoje volje. Ligament povlači živčana vlakna i osjetljive strukture ženskog reproduktivnog sustava. Budući da maternica ima tendenciju biti usmjerena prema desnoj strani tijela, bol se često osjeća na desnoj strani. To dovodi do čestih zabluda da se radi o apendicitisu (Pastore et al. 2006); 2) za vrijeme trudnoće maternica se širi kako bi se prilagodila rastućem fetusu. Ovo povećanje u veličini i težini maternice stavlja opterećenje na ligament koji ju drži te se zbog toga on rasteže. Za vrijeme fizičkog napora ili naglih pokreta, ligament se pretjerano rasteže uzrokujući tako bol; 3) varikoziteti (Ijpma et al. 2009), npr. proširenje krvnih žila okruglog ligament može se pojaviti tijekom trudnoće, što uzrokuje bol i oteklinu. Varikokela počinje u venama koje dreniraju okrugli ligament i ingvinalni kanal te je povezana s bujanjem vena jajnika i zdjelice tijekom trudnoće; 4) endometrioza (Tokue et al. 2009) koja infiltrira ili graniči s okruglim ligamentom maternice može biti uzrokom sindroma/boli okruglog ligamenta fertilnih negravidnih žena; 5) ostale patologije koje uključuju okrugli ligament maternice. Međutim, dijagnoza sindroma/boli okruglog ligamenta je problematična. Neka od stanja mogu imati slične simptome, npr. apendicitis, ektopična trudnoća, bubrežni kamenci, infekcije urinarnog trakta, kontrakcije maternice, ingvinalna hernija, ciste jajnika i endometrioza. Ako je bol u trbuhu stalna i praćena vaginalnim krvarenjem, jakim vaginalnim iscjetkom, vrućicom, zimicom ili povraćanjem, onda se najvjerojatnije ne radi o sindromu/boli okruglog ligamenta (Tokue et al. 2009). Fizikalni pregled, ultrazvuk, pretrage krvi i urina mogu pomoći pri otkrivanju pravog razloga abdominalne boli. Međutim, u nekim se slučajevima sindrom okruglog ligamenta dijagnosticira tek prilikom eksplorativne operacije (Ijpma et al. 2009).

## TROMBOZA OVARIJSKE VENE

Tromboza ovarijske vene se obično javlja sa simptomima koji upućuju na apendicitis. *Color doppler* ultrazvuk je preferirajući dijagnostički postupak, zajedno s CT-om kao dodatnim sredstvom (Prieto-Nieto et al. 2004).

## APENDICITIS BATALJKA APENDIKSA

Posebnu pozornost treba posvetiti apendicitisu bataljka apendiksa. To je akutna upala preostalog dijela apendiksa i rijetka je komplikacija nepotpune apendektomije. Klinički se može prezentirati kao akutni apendicitis i/ ili kao apces bataljka apendiksa. Prvi takav slučaj objavio je Baumgartner 1949. godine, a trenutno postoji 60 objavljenih slučajeva nađenih nakon otvorene ili laparoskopske apendektomije (Subramanian & Liang 2012). Postoji samo jedan poznat slučaj u trudnoći gdje su se fimbrije desnog jajovoda zalijepile na bataljak apendiksa „kraj uz kraj“. Dreniran je apces jajovoda te je učinjena desna salpingektomija i apendektomija. Zbog korioamnionitisa trudnoća je rezultirala prijevremenim porodom (Belli et al. 2011).

## PATOLOŠKA STANJA VEZANA UZ RAZDOBLJE PUERPERIJA

### *METRITIS*

Najčešće patološko zbivanje u babinju je metritis, široka skupina postpartalnih infekcija genitalnog sustava. Metritis često ima podmucao početak te je zbog nejasnih inicijalnih simptoma, često dijagnoza do koje se dolazi isključivanjem ostalih uzroka. Endometritis ili deciduitis je infekcija najpovršnijeg sloja maternice i najčešće je mjesto puerperalne infekcije. Početak endometritisa je obično dva do pet dan nakon poroda, a najraniji simptomi su slabost, anoreksija i vrućica. U blagim slučajevima ne mora biti nikakvih lokalnih znakova ili simptoma. Klinički pregled može biti bez osobitosti čak i u prisutnosti teškog endometritisa. Bolest može napredovati i uključiti miometriju (miometritis) i strukture parametrija (parametritis) sa širenjem u ligamente, jajovode, jajnike i zdjelični peritoneum (Easterling & Herbert 1986). Opsežna infekcija može biti uzrok letargije, zimice,

visoke temperature te jake boli i osjetljivosti u donjem dijelu trbuha. Prateći paralički ileus može uzrokovati distenziju i povraćanje. Miometritis i parametritis su obično praćeni lokaliziranim peritonealnim znakovima i bolnošću pri pomicanju cerviksa, dok se rijetko vidi slika generaliziranog peritonitisa.

#### *PERIHEPATITIS (FITZ-HUGH-CURTIS SINDROM)*

Perihepatitis (Fitz-Hugh-Curtis sindrom) je rezultat ranog bakterijemskog ili retroperitonealnog limfnog širenja klamidijske ili gonokokne infekcije zdjelice (Reichert & Valle 1976). Sindrom se najčešće viđa kod mladih žena i češći je u drugom i trećem tromjesečju i babinju. Upala u gornjem desnom kvadrantu dovodi do stvaranja perihepatičkih priraslica. Klasično, dolazi do iznenadne oštre boli u gornjem desnom kvadrantu, često nalik na upalu pleure. Povremeno se javljaju i mučnina i štucanje. Fizikalnim pregledom nalazi se osjetljivost ispod desnog rebrenog luka, povremeni zvuk jetrenog 'trenja' i povišena temperatura. Pregled zdjelice može biti normalan ili može otkriti znakove cervicitisa ili zdjelične upalne bolesti. Jetreni testovi i kolecistogram mogu prolazno odstupati od normalnih vrijednosti. Dijagnozu sugerira postojanje nedavne infekcije zdjelice u povijesti bolesti, ali sindrom može biti i nastavak latentne ili asimptomatske infekcije. Dijagnozu dodatno podupire izolacija gonokoka iz cervikalne kulture i poboljšanje na odgovarajuće antibiotike (Reichert & Valle 1976). Važno je isključiti drugu patologiju jer ne postoji specifični dijagnostički marker ovog sindroma.

#### *ZDJELIČNI TROMBOFLEBITIS/SINDROM DESNE OVARIJSKE VENE*

Tromboflebitis i tromboembolijski incidenti znatno se češće događaju u babinju nego u negravidnih žena. Žene u babinju imaju predispoziciju za duboku vensku trombozu koja se može pripisati sporij cirkulaciji, traumi zdjeličnih krvnih žila tijekom poroda i hiperkoagulabilnosti posredovanoj estrogenom. Tromboflebitis zdjeličnih krvnih žila je češći u puerperalnih žena i može ga biti teško dijagnosticirati. Zdjelični tromboflebitis ili sindrom desne ovarijske vene najčešće se manifestira abdominalnom boli, vrućicom i palpabilnom abdominalnom masom. Diferencijalno dijagnostički teško ga je razlikovati od metritisa, ali se

treba ozbiljno razmotriti ukoliko postoji loš odgovor na odgovarajuće antibiotike (Easterling & Herbert 1986).

### *UROINFEKCIJE*

Iako se infekcije urinarnog trakta spominju u diferencijalnoj dijagnozi, i dalje ostaju čest uzrok febrilne bolesti u puerperiju. Tijekom trudnoće, kompresivni učinak gravidne maternice na mokraćovode u kombinaciji s progesteronskim utjecajem rezultira dilatacijom sabirnog sustava. Ureteralna peristaltika je također smanjena. Ovi čimbenici pridonose predispoziciji za urinarnu infekciju u trudnoći i zaostaju do nekog stupnja u ranom babinju. Porodna trauma može izazvati hipotoniju mokraćnog mjehura; često je potrebna ponavljana kateterizacija što predstavlja dodatni čimbenik rizika (Easterling & Herbert 1986). Pijelonefritis je najčešće desnostran ili obostran, dok je lijevostrani pijelonefritis netipičan za babinje (Easterling & Herbert 1986).

## DIJAGNOSTIKA

Sve do nedavno tolerirane su stope negativne apendektomije od 15-25% (i do 50% u trudnica), s obzirom na posljedice propusta pravog slučaja apenicitisa i činjenicu da ne postoji test ili kombinacija testova s osjetljivosti i specifičnosti iznad 80-85% (Sadot et al. 2010). Sva dijagnostička obrada trebala bi biti učinjena interdisciplinarno, u suradnji s opstetričarom. Liječnici mogu biti neskloni odlučiti se za radiološke metode dijagnostike zbog potencijalnog teratogenog rizika za fetus, kao i medicinsko- pravne implikacije doze zračenja koja uzrokuje oštećenje ploda. Kod akutnih indikacija, prednosti za majku obično prevagnu mali rizik za fetus. Najveći utjecaj zračenja događa se tijekom razdoblja brze stanične proliferacije, od otprilike prvog tjedna nakon začeća do kraja 25. tjedna trudnoće. Preporučena ukupna doza zračenja tijekom tog perioda je manja od 5 rada. Tijekom prva 2 do 3 tjedna trudnoće, dok još nije došlo do diferencijacije stanica, radijacijska ozljeda će uzrokovati neuspjeh implantacije ili nedetektabilnu smrt embrija. Nakon toga, ozljede se obično javljaju u organima koji se razvijaju u vrijeme izloženosti. Trenutne preporuke o zračenju su: „Ne postoji jednokratni dijagnostički postupak čija doza zračenja prijeti dobrobiti razvoja embrija i fetusa“ (*American College of Radiology*) (Hall 1991); Fetalni rizik se smatra zanemarivim za 5 rada ili manje u usporedbi s ostalim rizicima trudnoće, a rizik od malformacija značajno je povećan iznad kontrolnih razina samo kod doza viših od 15 rada (*National Council on Radiation Protection*) (Bethesda 1977).

Izloženost dozi manjoj od 5 RAD nije povezana s povećanom incidencijom ni fetalnih anomalija niti gubitaka trudnoće (Subramaniam & Amorosa 2007). Također, treba naglasiti da postoji normalan rizik trudnoće: 3% rizik od spontanog urođenog defekta, 15% rizik od spontanog pobačaja, 4% rizik zastoja u rastu i 1% rizik od mentalne retardacije (Brent & Mettler 2004). Ove činjenice treba objasniti budućoj majci.

Još jedan važan čimbenik za preciznu dijagnozu je činjenica da je negativna apendektomija u trudnice povezana sa stopom gubitka trudnoće od 2-4% i stopom prijevremenog poroda od 4%, što su iste stope kao i kod nekompliciranog apendicitisa u trudnoći (McGory et al. 2007).

## LABORATORIJSKI POKAZATELJI

*Leukocitoza* (povišen broj bijelih krvnih stanica) nije dijagnostički pokazatelj jer normalno može naći u drugom i trećem tromjesjeću trudnoće te može doseći  $20\,000/\text{mm}^3$ . S obzirom na širok raspon vrijednosti nije moguće izvesti klinički značaj iz tih podataka (Viktrup & Hee 2001). Za orijentaciju, vrijednosti više od  $16 \times 10^9/l$  ( $16\,000\text{ mm}^3$ ) trebale bi pobuditi ozbiljnu sumnju (Mourad et al. 2000; Cunningham & McCubbin 1975; Sadot et al. 2010). Nažalost, samo 60% onih s perforacijom je imalo vrijednosti više od  $16\,000\text{ mm}^3$  (Andersen & Nielsen 1999). Ako postoji klinička sumnja na apendicitis s normalnim vrijednostima leukocita, serijsko određivanje broja leukocita može biti od pomoći u dijagnostici.

*Neutrofilna granulocitoza s lijevim skretanjem*: prisutnost povećanog udjela mlađih, slabije diferenciranih neutrofila i njihovih prekursorskih stanica u krvi koja ide u prilog dijagnozi akutne infekcije. Ako *lijevo skretanje* nije prisutno, onda granulocitoza veća od 80% treba probuditi sumnju (Zhang et al. 2009).

*Povišena razina C-reaktivnog proteina (CRP)* može biti normalan nalaz u trudnoći i stoga nije od velike pomoći pri postavljanju dijagnoze (Andersen & Nielsen 1999), ali s visokom kliničkom sumnjom na apendicitis potvrđuje dijagnozu. Neke studije tvrde da su svi pozitivni slučajevi apendicitisa imali negativnu CRP vrijednost ukoliko su bolesnici bili obrađivani manje od 12 sati nakon pojave boli (Hoshino et al. 2000). 68% bolesnika s apendicitisom je imalo vrijednost CRP  $\pm 10\text{ mg/l}$ , dok su svi bolesnici s perforacijom imali povišen CRP (prosječno  $55\text{ mg/l}$ ) (Andersen & Nielsen 1999).

*Stopa sedimentacije eritrocita* je fiziološki povišena, a time je manje pouzdan pokazatelj upalne aktivnosti tijekom trudnoće (Van den Broe & Letsky 2001).

*Piurija* (gnoj u urinu) zabilježen je u 10-20% bolesnika s apendicitisom. Ovakav nalaz također može predstavljati i istodobnu asimptomatsku (ili simptomatske) bakteriuriju koja se često nalazi kod trudnica (Bailey et al. 1986). Ostale abnormalnosti, kao što su blaga proteinurija i/ili hematurija, se mogu naći u do 19% trudnica (Masters et al. 1984).

Promjene u krvnoj slici u tijeku babinja također mogu biti zbunjujuće. Tijekom prvih 10-14 dana babinja, broj leukocita od  $20\,000$ - $25\,000\text{ mm}^3$  nije neuobičajen; također dominira porast neutrofila. Brzina sedimentiranja eritrocita može se povećati na 50-60 mm/h.

Oslanjanje na bilo na sedimentaciju eritrocita ili broj leukocita za postavljanje dijagnoze akutne infekcije, može dovesti do zablude (Easterling & Herbert 1986).

## TRANSVAGINALNI ULTRAZVUK

Ne postoje smjernice *Royal College of Obstetricians and Gynaecologists* o korištenju transvaginalnog ultrazvuka. Opservacijska studija sugerira da se može koristiti za traženje sljedećih značajki akutnog apendicitisa (Caspi et al. 2003):

- prisutnost i veličina adneksalne ili uterine patologije koja bi isključila akutni apendicitis
- slobodna tekućina u Douglasovom prostoru
- patologija u ileocekalnoj regiji; npr. apendicitis, tumori cekuma, divertikuli cekuma ili retroperitonealni tumori

## ABDOMINALNI ULTRAZVUK

Kao neinvazivni postupak, abdominalni ultrazvuk je dijagnostički postupak izbora (Lim et al. 1992). Ima dobru preciznost u prvom i drugom tromjesečju, ali je manje točan u trećem tromjesečju. Nekompresibilna, cjevasta struktura sa slijepim krajem koja se vizualizira u donjem desnom kvadrantu, s maksimalnim promjerom većim od 6 mm smatra se dijagnozom. Osjetljivost, specifičnost i točnost (ukupni postotak točnih rezultata testa) drastično se razlikuju. Osjetljivost se kreće od gotovo 75-100% (Lim et al. 1992; Van den Broe & Letsky 2001) prema samo 40-50% (Zhang et al. 2009). U jednoj velikoj studiji transabdominalni ultrazvuk korišten zbog sumnje na apendicitis nije potvrdio dijagnozu u 88% bolesnika (Freeland et al. 2009). Budući da je njegova pozitivna prediktivna vrijednost bila 100%, to daje potvrdu dijagnoze kada je ona pozitivna. Međutim, dijagnoza apendicitisa nije mogla biti isključena ako je negativna. Korištenje ove tehnike na ležećoj bolesnici je teško tijekom kasnog drugog tromjesečja i u trećem tromjesječju trudnoće, jer velika površina gravidnog uterusa ne dopušta adekvatnu kompresiju. Za trudnice u kasnom drugom tromjesečju ili trećem tromjesečju preporučuje se da se nalaze u lijevom bočnom položaju, koji omogućuju premještanje uvećane maternice od mjesta pregleda (Lim et al. 1992). Time se značajno smanjuje stopa negativnih apenektomija u skupini ultrazvuk/CT u odnosu na kliničku

evaluacijsku grupu ili ultrazvuk grupu. Dakle, kod bolesnica s normalnim ili nejasnim ultrazvukom, preporuča se CT kao slijedeći korak (Wallace et al. 2008).

Ponekad razlikovanje Meckelovog divertikulitisa i akutnog apendicitisa na ultrazvuku može biti teško.

*Američka Agencija za hranu i lijekove* (FDA) je predložila gornju granicu od  $720\text{mW}/\text{cm}^2$  kao prosječni intenzitet ultrazvučne zrake za opstetrički ultrazvuk (Barnett 2002). Doppler-sonografija može proizvesti visoke intenzitete i treba je koristiti razborito, skraćujući vrijeme ekspozicije i akustični učinak na najnižu moguću razinu (Abramowicz et al. 2003).

## MAGNETSKA REZONANCIJA (MR)

Magnetska rezonancija (MR) je dijagnostička metoda izbora za bolesnike za koje je rizik zračenja ili potencijalna nefrotoksičnost jednog kontrastnog sredstva glavni problem. MR je također poznata kao pouzdana slikovna metoda za dijagnosticiranje u apendicitisa u negravidnih bolesnica sa specifičnošću, pozitivnom prediktivnom vrijednosti i negativnom prediktivnom vrijednosti (NPV) redom: 97%, 92%, 94% i 96% (Incesu et al. 1997). Postoji samo mali broj studija koji se bavi evaluacijom koristi magnetske rezonancije za dijagnosticiranje apendicitisa tijekom trudnoće. Oto i suradnici su proveli istraživanje nad kohortom od 118 trudnica s abdominalnom boli koje su snimljene magnetskom rezonancijom između 2001. i 2007. godine. Uspjeli su otkriti apendicitis u 11 bolesnica (9,3%) (Oto et al. 2008). Nakon potvrde kirurškim, patohistološkim i kliničkim praćenjem utvrđena je preciznost MR od 97,5 % za dijagnozu apendicitisa tijekom trudnoće (Oto et al. 2008).

MR kriteriji za dijagnostiku apendicitisa:

- povećani apendiks s promjerom većim od 6 mm
- znakovi upalnih promjena oko apendiksa

MR kriteriji koji isključuju apendicitis su: apendiks manji od 6 mm u promjeru ili apendiks promjera većeg od 6 mm bez dokaza periapendicitisa.



MR je vrlo korisna kao dijagnostička metoda kod trudnica s akutnom boli u donjem dijelu trbuha kod kojih se sumnja na ekstrauterini uzrok, kao što je apendicitis ili torzija jajnika (Kanal et al. 2004). Neke preporuke za korištenje MR su:

- MR se koristi kada apendiks nije vizualiziran abdominalnim ultrazvukom
- MR se koristi kada nije nađen niti jedan drugi uzrok akutnog abdomena
- bolesnica mora dati informirani pristanak u pisanom obliku; sigurnost MR za fetus nije dokazana prema FDA smjernicama ni prema *American College of Radiology*. Dakle, razumno je koristiti MR kod trudnih bolesnica samo onda kada ultrazvučnim nalazom nije uspostavljena dijagnoza.

Značajna razlika između CT-a i MR-a nije pronađena. Međutim, neke od prednosti MR nad CT-om uključuju sljedeće [43]:

- smanjena potreba za korištenjem kontrastnih sredstava (CT često zahtijeva rektalni, oralni i/ili intravenski kontrast). Cijeli se trbuh lako može vidjeti u više projekcija
- nema izloženosti zračenju

MR nije isključena od teorijskih rizika uključujući potencijalne biološke učinke statičnih i vremenski-ovisnih magnetskih polja, efekt zagrijavanja radiofrekvencijskog impulsa i akustičnu buku. FDA je izrazila oprez prilikom upotrebe MR u trudnica i izjavila da ne postoji uvjerljiv dokaz da se proglaši sigurnost (Chen et al. 2008). Međutim, kliničke studije koje su ocijenile sigurnost MR u vrijeme trudnoće izvijestile su da nema negativne učinke na razvoj fetusa (Chen et al. 2008). Dakle, MR je trenutno preferirajuća metoda nad CT-om od strane radiologa.

Ipak, postoje neka ograničenja i preporuke; bolesnicu treba obavijestiti da nema poznatih štetnih učinaka od upotrebe magnetskog polja jakosti 1,5 T ili manje (Shellock & Cruess 2004) te da postoji nedostatak iskustva s korištenjem polja jakosti veće od 2,5 T pa bi se ona zasada trebala izbjegavati. Također apsolutne kontraindikacije za MR su metalni implantati u tijelu koji nisu od titana ili implantati nepoznatog sastava. Primjenu gadolinija treba izbjegavati tijekom prvog tromjesečja (Kennedy 2000). Poželjno je koristiti MR brze sekvence umjesto konvencionalnog zbog kraće izloženosti (Kennedy 2000).

## KOMPJUTERIZIRANA TOMOGRAFIJA (CT)

Liječnici često nisu dobro informirani o činjenicama koje se odnose na korištenje radiološke dijagnostike u trudnoći. Manjak razumijevanja učinaka zračenja na fetus uzrokuje nepotrebnu anksioznost u trudnica izloženih radiološkom zračenju te može dovesti do nepotrebno prekida trudnoće. Ispitivanje spoznaja liječnika o teratogenom riziku povezanom s izloženosti običnom radiografskom snimanju i CT-u tijekom rane trudnoće otkrilo je da bi 6 od 208 liječnika obiteljske medicine preporučilo prekid trudnoće nakon prvog tromjesečja ukoliko je trudnica snimana CT-om ili radiografski; 12% (25/208) liječnika nije bilo sigurno o potrebi prekida trudnoće nakon radiografije; te 19% (39/208) liječnika obiteljske medicine nije bilo sigurno o snimanju CT-om. Isto istraživanje je pokazalo da bi 8% (5/65) ginekologa uključenih u studiju preporučilo prekid trudnoće nakon prvog tromjesečja ukoliko je trudnica snimana CT-om (Rathnapalan et al. 2004). 1998, Rao et al. su objavili svoja iskustva s korištenjem spiralne CT tehnologije te su rezultati pokazali da je ova metoda vrlo osjetljiva i specifična za identifikaciju akutnog apendicitisa u neopstetričkoj populaciji, a osjetljivost, specifičnost i dijagnostička točnost CT-a su svaka 98% (Rao et al. 1998). CT snimke apendiksa se identificiraju kao kao pozitivne ako se nađe:

- povećan apendiks (>6 mm u maksimalnom promjeru)
- upalne promjene periapendicitisa (zadebljanje mezoapendiksa, flegmona, nakupljanje tekućine i ekstraluminalni plin)

Nažalost, postoje slučajevi gdje nalazi CT-a nisu u potpunosti jasni. Nekoliko je autora komentiralo 'dvojbena' očitavanja. U svim slučajevima, 'dvojbena' očitavanja utjecala su na osjetljivost i specifičnost CT snimke, ovisno o tome kako su obrađena. Poželjno je koristiti MSCT skeniranje u brzom modu u trudnih bolesnica budući da ima pola doze zračenja modaliteta visoke kvalitete, a parametri snimanja su inače identični. Izloženost zračenju primjenom ovog snimanja je 300 mrad, što je ispod prihvaćene sigurne razine izloženosti zračenju u trudnoći od 5 rada.

Osjetljivost i specifičnost u populaciji trudnica s akutnim apendicitisom je slična onoj u općoj populaciji, s vrijednostima koje dosežu 100% (Ames Castro et al. 2001). Ograničenja obuhvaćaju mali broj bolesnika; retrospektivna istraživanja i istraživanja provedena u

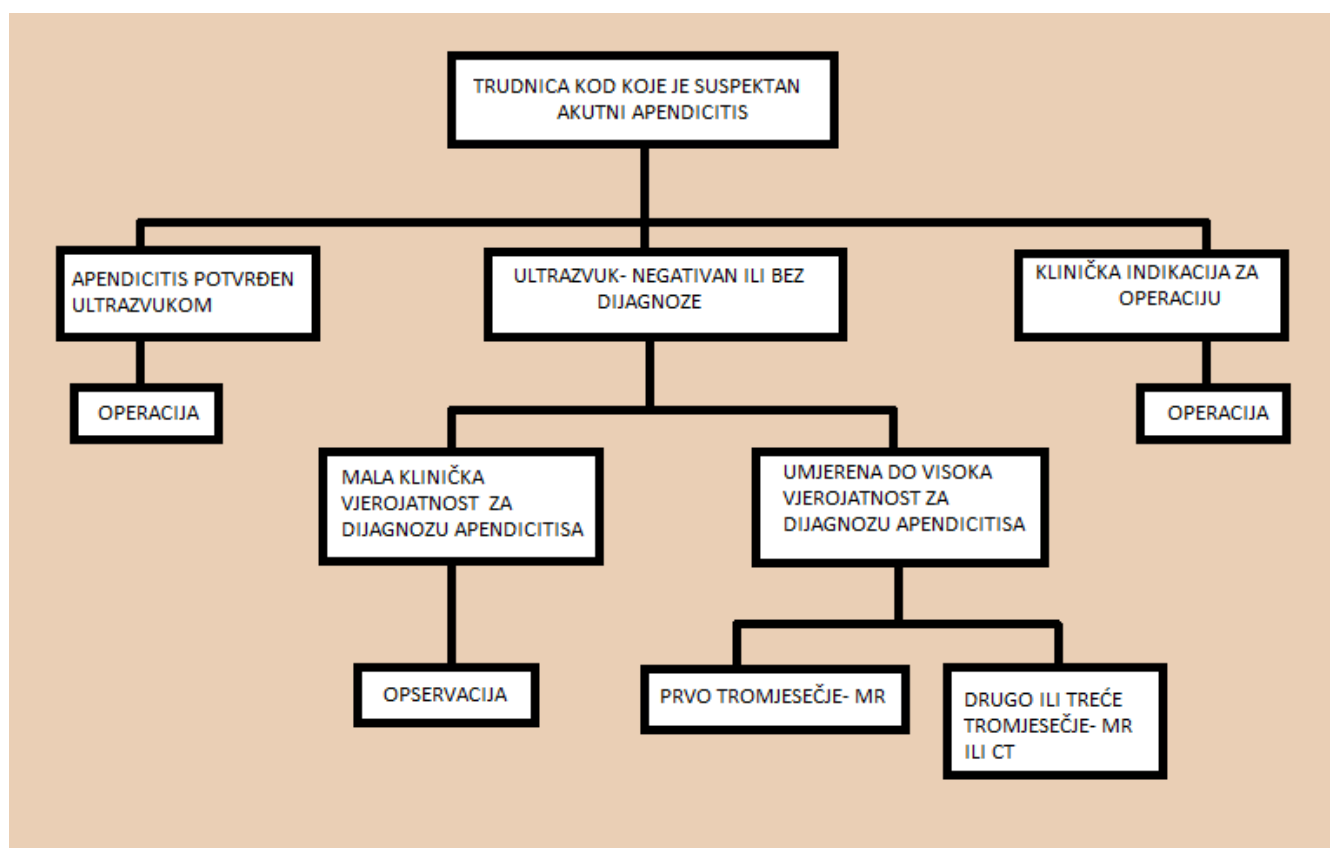
ustanovama tercijarne skrbi, čiji nalaz ne može biti univerzalno primjenjiv. CT dovodi do dijagnoze u 30% slučajeva s inicijalno negativnim ultrazvukom, dokazujući tako točnost CT-a, kao i njegovu superiornost nad ultrazvukom za ovu indikaciju (Lazarus et al. 2007). Neizravno, to znači da su osjetljivost i specifičnost 100% zbog značajnih patoloških promjena u uznapređovalom apendicitisu (Dupuis et al. 2002).

Zaključak i preporuka su da bi CT trebao biti korišten onda kada postoji nesigurna klinička dijagnoza, dvosmislen laboratorijski ili ultrazvučni nalaz ili ondje gdje je pristup MR ili stručnjacima za MR ograničen.

## RENDGEN PRSNOG KOŠA I ABDOMENA

Rendgen prsnog koša može biti koristan u diferencijalnoj dijagnostici pneumonije donjeg desnog režnja od apendicitisa kod trudnih bolesnica s desnostranim bolovima u trbuhu. Nativni rendgen abdomena se može koristiti za detekciju aerolikvidnih nivoa ili slobodnog zraka ali je indiciran kada postoje znakovi i simptomi perforacije (iznenadna, oštra i jaka bol...) ili opstrukcija (opsežno povraćanje ili povraćanje fekalnog sadržaja, opstipacija te izostanak flatulencije kroz nekoliko dana).

Pojednostavljeni dijagnostički dijagram prikazan je na slici (Slika 1).



Slika 1. Dijagnostički postupnik kod trudnice sa sumnjom na akutni apendicitis

## LIJEČENJE

Nakon provedenih dijagnostičkih postupaka u bolnici i potvrđene dijagnoze akutnog apendicitisa, liječenje je uvijek kirurško uklanjanje apendiksa. Murphy je 1916. godine rekao za apendicitis u općoj populaciji ono što može biti usvojeno i za trudnice: "*Vratimo se našem idealu; rana operacija je jedina sigurna opcija*". Operacije se mogu izvesti na nekoliko različitih načina, a jednostavno ih možemo podijeliti na otvorene (laparotomije) i laparoskopske postupke.

## RAZMATRANJA U VEZI ANESTEZIJE

Problemi vezani uz anesteziju trudnih bolesnica mogu se podijeliti u dvije glavne kategorije: teratogenost anestetika i fiziološke promjene u trudnice kao rezultat primjene anestetika. Teratogenost anestetika, definirana kao potencijalni učinak na kromosomska oštećenja ili na karcinogenezu u fetusa, je minimalna (Melnick et al. 2004). U konsenzusu objavljenom u *New England Journal of Medicine* 2000. godine, nijedan anestetik nije naveden kao definitivni uzročnik fetalnih malformacija (Gideon Koren et al. 1998). Povećana potrošnja kisika i mehaničko pomicanje trbušnih organa dovode do povećanog ventilacijskog minutnog volumena u trudnica, prvenstveno kroz povećanje udahnutog volumena za 30-40% (Gordon 2002). Razvija se kompenzatorna respiracijska alkalozu s PaCO<sub>2</sub> između 30 i 35 mmHg. Intubacija može biti otežana zbog povećanog edema dišnih puteva u kasnijoj trudnoći te je tada potrebno koristiti manje endotrahealne cijevi. Zbog smanjenog pritiska donjeg ezofagealnog sfinktera i odgođenog pražnjenja želuca u trudnoći, postoji povećani rizik od aspiracije te je za vrijeme intubacije potrebno primijeniti pritisak na krikoidnu hrskavicu kako bi se prevenirala aspiracija. CO<sub>2</sub> monitoring bi trebalo koristiti intraoperativno. Hipotenziju trudnice trebalo bi liječiti u početku agresivnom intravenskom nadoknadom tekućine. Poželjno je da bolesnica leži u lijevom bočnom položaju kako bi se povećao venski priljev. U istu svrhu, hipotenzivna bolesnica se može postaviti i u Trendelenburgov položaj (Melnick et al. 2004).

## OTVORENA APENDEKTOMIJA

Kao i u drugim kirurškim zahvatima, tip reza je vrlo važan za uspješno izvođenje operacije. Bez obzira na vrstu reza koji se koristi, operacija bi trebala biti izvršena uz minimalne manipulacije maternice. Postoji nekoliko rezova koji se mogu izvesti. Najiskusniji abdominalni kirurg bi trebao obaviti postupak kako bi se skratilo vrijeme rada i smanjile moguće postoperativne komplikacije koliko god je moguće.

### *IZMJENIČNI REZ*

McBurneyjev rez je rez izbora za otvoreni pristup uklanjanja apendiksa kod trudnih bolesnica bez obzira na vrijeme trajanja trudnoće. U kasnijoj trudnoći rez može biti postavljen iznad McBurneyjevog reza zbog mogućeg premještanja apendiksa u gornji desni kvadrant. Ipak, promjena položaja reza nije potrebna jer je apendiks lako dostupan u 94% rezova napravljenih u McBurneyjevoj točki i u 80% rezova napravljenih iznad McBurneyjeve točke (Popkin et al. 2002).

Postoji jedan poznat slučaj značajnog oštećenja maternice tijekom apendektomije u trudnoći (Danso & Dimitry 2004). Nenamjerno, stijenka maternice je zarezana 3 cm u duljinu na desnoj anterolateralnoj strani što je dovelo do krvarenja i propuštanja amnionske tekućine kroz rez. Dvije teme o kojima se može raspravljati: Prva je adekvatnost preostale amnionske tekućine, a druga je kontaminacija plodne vode s gnojnim ili fekalnim materijalom. Tijekom operacije trebalo bi napraviti ultrazvučni pregled kako bi se potvrdili fetalni otkucaji i dobio dojam o preostalom volumenu amnionske tekućine. Uz živ fetus i dovoljno amnionske tekućine, trudnoća može biti nastavljena. Rizik za korioamnionitis se rješava perioperativnom upotrebom antibiotika širokog spektra. Neposredna opasnost od prijevremenog poroda se sprječava korištenjem indometacina, iako je i blokator kalcijских kanala također opcija, a neće utjecati na volumen amnionske tekućine ili potencijalno prikriti infekciju. Preporučuje se izvođenje carskog reza prije početka trudova, kako bi se smanjio rizik od rupture maternice (Ofir et al. 2003). Ukoliko postoji značajno propuštanje amnionske tekućine ili postoji dvojba oko fetalnih vitalnih znakova, trebalo bi napraviti carski rez u tijeku iste operacije.

### *MEDIJANA LAPAROTOMIJA*

Medijalni vertikalni rez se koristi kada je prisutan akutni abdomen s difuznom peritonealnom iritacijom. To je važno iz dva glavna razloga:

- omogućuje kirurgu sanaciju neočekivanog kirurškog nalaza
- omogućuje izvedbu carskog reza ako je potreban

### *DESNI TRANSREKTALNI/PARAREKTALNI REZ*

Desni transrektalni ili pararektalni rez se rijetko koriste. Ako je dijagnoza sigurna, koriste se McBurneyjev rez. U slučaju akutnog abdomena s difuznom peritonealnom iritacijom, koristi se vertikalni rez.

## LAPAROSKOPSKA APENDEKTOMIJA

Laparoskopska apendektomija u trudnoći i dalje je sporna posebice u kasnom drugom i trećem tromjesečju. Nekoliko slučajeva i manjih istraživanja izvijestili su o uspjehu tijekom svih tromjesečja bez komplikacija (Sadot et al. 2010; Gurbuz & Peetz 1997), ali u istim ustanovama postoji veći postotak otvorenog pristupa u trećem tromjesečju (Sadot et al. 2010). Dakle, postoji odstupanje u tim istraživanjima te zaključci još nisu prezentirani kao preporuka.

U slučaju apendicitisa, neki tvrde da laparoskopski pristup izlaže fetus prevelikom riziku postavljanja troakara i učincima ugljičnog dioksida te da dugoročni učinci ovog izlaganja mogu rezultirati značajnim fetalnim gubicima (Rizzo 2003). Laparoskopske operacije su oko 50% dulje u suprostavljenim istraživanjima koja pokazuju skraćenu duljinu hospitalizacije (Lachman et al. 1999), ali sa sve većim brojem laparoskopskih operacija koje se izvode diljem svijeta, trajanje otvorene i laparoskopske operacije će postati isto (Sadot et al. 2010). Javlja se i pitanja vezana uz rizik za smanjen uterini protok krvi uslijed povećanog intraabdominalnog tlaka zbog insuflacije te uz mogućnost fetusa da apsorbira ugljični dioksid. Ugljični dioksid koji se koristi za stvaranje pneumoperitoneuma može biti apsorbiran od strane fetusa te potencijalno dovesti do fetalne acidoze. Rizik je minimaliziran ukoliko se održava intraabdominalni tlak  $<12$  mmHg i ako je skraćeno vrijeme trajanja operacije. Kliničko i eksperimentalno istraživanje je pokazalo da nema značajnih negativnih posljedica za fetus kada je maksimalni tlak pneumoperitoneuma ograničen na 10-12 mmHg, a trajanje operacije manje od 60 minuta (Curet et al. 1996). Drugi naglašavaju važnost apsorpcije ugljičnog monoksida, proizvedenog uporabom monopolarne energije kroz peritoneum. Apsorbirani ugljični monoksid može proizvesti karboksihemoglobin i methemoglobin koji se natječu s hemoglobinom u preuzimanju i transportu kisika. Preporuča se kontinuirano uklanjanje plinova nastalih tkivnim strujnim udarima. Ultrazvučni nož proizvodi plin bez para, izbjegavajući tako potencijalne učinke ugljičnog monoksida (Barrett & Garber 2003). Drugi negativni učinak elektrokauterizacije je potencijalna iritacija maternice.

Postoje mnoge prednosti laparoskopske tehnike. Autori navode da laparoskopija proširuje mogućnosti eksploracije abdomena s manje manipulacija maternicom (Bennett & Estes 1993). Nadalje, to povećava mogućnost za pronalaženje i liječenje ektopičnog apeniksa



te rezultira relativno malim rezovima u usporedbi s otvorenom metodom, a pomaže i u otkrivanju drugih neočekivanih izvora boli. S otvorenom tehnikom postavljanja troakara gotovo da ne postoji mogućnost ozljede intraabdominalnih organa. Postoji objavljeni slučaj izravne ozljede maternice tijekom postavljanja troakara, ali bez gubitka ploda (Reedy et al. 1997a). Također, manja manipulacija cekumom tijekom apendektomije s manjom traumom cekuma dovodi do ranijeg povratka funkcije debelog crijeva, ranijeg prolaska prvog flatusa i prve postoperativne stolice (kliničke opservacije autora, ne objavljeni rezultati). Osim općih prednosti: manjih rezova, manje postoperativne boli i ranijeg povratka normalnim aktivnostima, laparoskopija rezultira manjim manipulacijama uterusa tijekom dok istovremeno osigurava optimalnu izloženost kirurškog polja. Niže stope dehiscencija ili hernija u tijeku trudova također su moguća prednost. Brži povratak normalnim aktivnostima može smanjiti učestalost tromboze i embolija u trudnica, što može biti uzrokom smrti nekih bolesnica, a poznato je da su tromboembolijski događaji češći u trudnoći. Neka su istraživanja pokazala znatno kraći boravak u bolnici kod skupine operirane laparoskopski (3,4 prema 4,2 dana) (Sadot et al. 2010). Studija iz *Švedskog zdravstvenog registra* je ocijenila 2233 laparoskopske i 2491 otvorenu laparotomiju od 2 milijuna poroda u Švedskoj u razdoblju od 1973 do 1993 (Reedy et al. 1997b). Ishodi ocjenjuje porođajnu težinu, trajanje gestacije, intrauterini zastoj rasta, kongenitalne malformacije i perinatalni mortalitet bez statistički značajnih razlika u usporedbi laparoskopskih i laparotomijskih skupina. Čini se da postoji povećan rizik u obe skupine za: rodnu masu novorođenčadi manju od 2500g, porod prije 37. tjedna i povećanu učestalost zaostajanja u rastu u usporedbi s ukupnim stanovništvom.

Nedavni osvrt savjetuje oprez prilikom korištenja laparoskopije u trudnoći (Walsh et al. 2008). Rezultat ovog osvrta je diktiran uglavnom velikim opservacijskim istraživanjem u kojem je znatno veći negativni ishod nakon laparoskopske apendektomije u trudnoći: gubitak fetusa s laparoskopijom (5,6%) u odnosu na otvorenu apendektomiju (3%). Preporuka za oprez temeljena na ovom istraživanju može se kritizirati iz dva razloga: prvo, važno ograničenje opservacijskog istraživanja je opasnost od miješanja po indikaciji, što ovo istraživanje čini neprikladnim za testiranje je li jedan kirurški postupak bolji od drugog. Drugo ograničenje je da je ishod gubitka fetusa (5,6%) u tom istraživanju općenito povoljniji u odnosu na podatke u većini literature, za obje - laparoskopske i otvorene apendektomije u trudnoći, što sugerira da su oba postupka relativno sigurna tijekom trudnoće.

Trenutna izjava iz kliničkih/praktičnih smjernica (SAGES, 04/2009):

*Laparoskopska apendektomija može se izvesti sigurno u trudnoći sa sumnjom na apendicitis. Laparoskopska apendektomija može se izvesti sigurno u bilo kojem tromjesečju i mnogi je smatraju standardnim postupkom zbrinjavanja gravidnih bolesnica sa suspektnim apendicitisom.*

### *LAPAROSKOPSKA TEHNIKA*

U prvom i početkom drugog tromjesečja tehnika je slična kao u negravidnih bolesnica. U pođmakloj trudnoći su ulazne pozicije su pomalo specifične. Bolesnica je položena ležeći na leđima na operacijskom stolu. Pričvrstne trake su smještene preko prsa i bedara te sekvencijalni pneumatski kompresijski uređaji smješteni na oba donja ekstremiteta. Neki autori preporučuju Foleyjev kateter (Chung et al. 2013) i nazogastričnu sondu tijekom trajanja operacije. Profilaktička primjena antibiotika provodi se intravenozno 30 minuta prije reza na koži. Potrebno je monitorirati majčin CO<sub>2</sub> i kontrolirati ga unutar fizioloških granica (30-40 mmHg).

Bolesnice se naginje na lijevu stranu kako bi pomaknula maternica s donje šuplje vene i pomaknulo tanko crijevo iz operacijskog polja, a može se dodati i blagi Trendelenburgov položaj ako je potrebno. Postupak je uvijek izveden pomoću 3 ulaza, a njihov je položaj modificiran u skladu s gestacijskom dobi. U uznapredovaloj trudnoći prvi ulaz (5 ili 10 mm laparoskop) nalazi se 2-4 cm kranijalnije od gravidnog uterusa u gornjoj srednjoj liniji između umbilikusa i ksifoidnog procesa. Što je veća maternica, to se kranijalnije postavlja prvi troakar u svrhu lakše intraperitonealne manipulacije.

### *PNEUMOPERITONEUM*

Pomoću otvorene (Hassonove) tehnike za ulazak u trbušnu šupljinu pod direktnom vizualizacijom, stvara se pneumoperitoneum. Druga mogućnost je korištenje Veressove igle, ali uz veću opasnost od perforacije intraabdominalnih organa ili pneumoamniona. Schreiber je objavio ozljedu stijenke maternice iglom 5mm troakara prilikom njegova uvođenja za vrijeme laparoskopske apendektomije. Došlo je do gubitka malo amnionske tekućine, no nije bilo

težeg krvarenja. Ostatak trudnoće protekao je bez komplikacija (Schreiber 1994). Optički troakar se može koristiti za ulazak u abdomen. Trenutno su dostupni tzv. *Direct Vision Initial Ports* (kao *Opti-view*, od Ethicon, Cincinnati, OH, SAD te *Visiport*, od U.S. Surgical-a, Norwalk, CT, SAD). Oni se mogu koristiti sa ili bez pneumoperitoneuma. Ove vrste troakara se uvode pod direktnom vizualizacijom. Održava se tlak pneumoperitoneuma između 10 i 12 mmHg. Postoji nekoliko modifikacija insercije instrumenata i njihove veličine, ovisno o laparoskopskoj tehnici i opremi. Neki autori preporučuju drugi ulaz (5 ili 12 mm) postaviti bočno u donjem desnom kvadrantu, a treći ulaz (5 ili 10 mm) postaviti u gornji desni kvadrant više kranijalno. 12mm ulazi se koriste kada se za presijecanje apendiksa na njegovoj bazi koristi linearni stapler (Barnes 2004). Druge kombinacije položaja troakara koriste se ovisno o stupnju povećanja maternice (Chung et al. 2013).

Frekvencija rada srca fetusa bilježi se neposredno prije i nakon operacije te tijekom operacije svakih 5 minuta, u donjem lijevom kvadrantu bez disinflacije. Lu i suradnici utvrdili su da su vanjski monitori uterinih kontrakcija varijabilno učinkoviti za vrijeme pneumoperitoneuma (Lu et al. 2004). Bolesnicama s potencijalno održivim fetusima, 24h preoperativno se daju kortikosteroidi kako bi se ubrzalo sazrijevanje fetalnih pluća.

#### *INTRAOPERACIJSKI CO<sub>2</sub> NADZOR*

Intraoperacijski nadzor CO<sub>2</sub> kapnografijom treba koristiti tijekom laparoskopije u trudnih bolesnica. Fetalna acidoza uz insuflaciju nije dokumentirana u ljudskih fetusa, ali zabrinutost oko potencijalnih štetnih učinaka acidoze doveli su do preporuka za nadzor majčinog CO<sub>2</sub>. U početku, bilo je rasprava oko nadzora ugljičnog dioksida (PaCO<sub>2</sub>) iz arterijske krvi majke u odnosu na nadzor CO<sub>2</sub> (ETCO<sub>2</sub>), međutim, pokazano je da manje invazivna kapnografija adekvatno odražava acidobazni status majke (Bhavani-Shankar et al. 2000). Nekoliko velikih istraživanja je dokumentiralo sigurnost i učinkovitost mjerenja ETCO<sub>2</sub> kod trudnica (Affleck et al. 1999; Fatum & Rojansky 2001; Rollins et al. 2004) čineći rutinski nadzor plinova u krvi nepotrebnim.

## *PRAĆENJE OTKUCAJA SRCA FETUSA*

Monitoring otkucaja srca fetusa trebao bi se raditi prije i nakon operacije u kontekstu hitne abdominalne operacije tijekom trudnoće. Nekad se mislilo da je intraoperativno praćenje otkucaja srca fetusa najtočnija metoda za otkrivanje fetalne patnje tijekom laparoskopije, u literaturi nema prijavljenih intraoperativnih abnormalnosti srčanog ritma fetusa (Graham et al. 1998). Ovo je navelo na preporuku samo pre- i postoperativnog praćenja fetalnih srčanih otkucaja s obzirom na činjenicu da nije prijavljen povećani fetalni morbiditet (Affleck et al. 1999; Rollins et al. 2004). Učinci opće anestezije na kardiokografiju rezultiraju smanjenjem varijacija između otkucaja s normalnom osnovnom frekvencijom. Smanjena varijabilnost može perzistirati do 90 min postoperativno zbog rezidualnih učinaka anestetika na fetus. To bi moglo biti pogrešno protumačeno kao fetalna patnja te dovesti do hitnog porođaja, a time i do porasta fetalnog morbiditeta i mortaliteta. Valja napomenuti da je nužna upotreba transvaginalnog ultrazvuka tijekom postupka jer bi signali abdominalnog ultrazvuka bili izgubljeni za vrijeme insuflacije (Wang et al. 2002).

## KONVERZIJA LAPAROSKOPSKOG U OTVORENI PRISTUP

Postoji pitanje utjecaja konverzije iz laparoskopskog u otvoreni pristup na majku i fetus. Studije nisu pokazale povećanu stopu komplikacija, povećan maternalni ili fetalni mortalitet i prijevremeni porod. U skupini s otvorenim pristupom stopa prijevremenog poroda bila je 11,8% u odnosu na 15,8% kod laparoskopskog pristupa (Affleck et al. 1999). Potreban je oprez zbog malog broja bolesnica koje su bile podvrgnute takvoj konverziji (Affleck et al. 1999). Teoretski, ukoliko je potrebna konverzija to je uglavnom zbog: 1) komplicirane anatomije ili 2) uznapredovale upale u obliku perforacije ili apcesa. Obe okolnosti su vezane uz dulje operativno vrijeme i veći postotak komplikacija.

## PERIOPERATIVNA RAZMATRANJA

### *RIZIK OD KONGENITALNIH DEFEKATA INDUCIRANIH LIJEKOVIMA*

Interesi i majke i fetusa moraju biti uzeti u obzir prilikom odabira terapije tijekom trudnoće. Obično ti interesi nisu u sukobu jer ono što je dobro za majku je općenito dobro i za fetus. Međutim, ponekad se majčina terapija mora zamijeniti alternativnom ali sigurnijom terapijom zbog zabrinutosti oko potencijalne teratogenosti lijeka (npr. zamjenjujući antagonist H2 receptora za misoprostol, abortiv koji je kontraindiciran tijekom trudnoće). Rijetko su interesi majke i fetusa dijametralno suprotni, kao kod korištenja kemoterapije za rak oboljele trudnice, terapije koja potencijalno spašava život majke, ali je prijeteća po život fetusa (Cappell 1998). Ovakve dvojbe potežu značajna medicinska, pravna i etička pitanja.

Svi teratogeni lijekovi općenito uzrokuju specifičan uzorak ili jedinstvenu malformaciju tijekom osjetljivog razdoblja gestacije s učinkom ovisnim o dozi. Postoje dvije glavne kategorije lijekova koji se koriste u svih bolesnica, bilo profilaktički ili terapijski:

- *Antibiotici*

Antibiotike treba primijeniti preoperativno (30-60 min prije incizije kože) kod svih bolesnica (u literaturi stoji da se primjenjuje u 94% bolesnica) (Hale et al. 1997). Antibiotike bi trebalo birati iz FDA klase B koja podrazumijeva lijekove za koje je utvrđena sigurnost za

fetus. Prema literaturi, standardni antibiotici u upotrebi su druga generacija cefalosporina koji čine 60% svih klasa antibiotika koji se koriste tijekom trudnoće za akutni apendicitis (Hale et al. 1997). Ako se pronađe gangrenozni ili perforirani apendiks, cefalosporini se koriste u kombinaciji s metronidazolom (FDA klasa B) (Al-Muhim 1996).

- *NSAIL*

Upotreba NSAIL-a u drugom i trećem tromjesečju povezana je uz oligohidramnion i anuriju, a u neposrednoj blizini termina poroda uz prijevremeno zatvaranje Botallijevog duktusa s posljedičnom plućnom hipertenzijom, intrakranijskim krvarenjem i nekrotizirajućim enterokolitisom (Corby 1978). Tijekom trudnoće lijek izbora za analgetičko, protuupalno i antipiretičko djelovanje je paracetamol. Kada se apendektomija izvodi zajedno sa carskim rezom kroz medijanu laparotomiju, mogu se koristiti sve klase lijekova kao u negravidnih bolesnica, osim ako postoje kontraindikacije od strane majke.

#### *TROMBOPROFILAKSA*

Gestacijski hormoni, posebice estrogen, pridonose blagoj hiperkoagulopatiji tijekom trudnoće povećavajući sintezu faktora zgrušavanja. Tromboembolijske pojave su također potpomognute intraabdominalnom vaskularnom stazom uslijed kompresije od strane povećanog gravidnog uterusa. Epidemiološke studije procjenjuju godišnju učestalost duboke venske tromboze (DVT) u općoj populaciji na 0,16-1‰ (SIGN 2010) od kojih je 2% povezano s trudnoćom (Heit et al. 2005). Stoga je rizik tromboembolijskih događaja, bilo DVT ili PE, tijekom trudnoće i babinja procjenjen kao 10 puta viši, dosežući i do 2 ‰. Babinje je razdoblje s najvećim rizikom za vensku tromboemboliju (Romero 2005) koji je, prema literaturi, i do 25 puta veći nego u negravidnih žena (Romero 2005). Objavljeno je da se 43- 60% PE vezanih uz trudnoću odvijalo u razdoblju babinja (Simpson et al. 2001). Utvrđene rizični čimbenici za vensku tromboemboliju tijekom trudnoće uključuju: životnu dob majke (1/800 za dob >35 godina, 1/1600 za dob <35 godina) (Anderson & Spencer 2003), pretilost (indeks tjelesne mase, BMI > 30) (Danilenko-Dixon 2001), preeklampsiju/hipertenziju, broj porođaja ≥ 3, prethodne venske tromboembolije ili prirodene ili stečene trombofilije, pušenje, dijabetes, multiple trudnoće (Danilenko-Dixon 2001), crnu

rasu i anemiju. Tijekom trudova, postoje i drugi faktori: vrsta porođaja (3-6 puta veći rizik uz carski rez naspram vaginalnog poroda, veći rizik uz hitni carski rez (Marik & Plante 2008) i instrumentalni vaginalni porod) (Marik & Plante 2008), produljene kontakcije > 12 sati (Marik & Plante 2008), nepokretnost, velika abdominalna operacija trajanja > 30 minuta za vrijeme trudnoće ili babinja (Anderson & Spencer 2003), prijevremeni porod (Simpson et al. 2001), prekomjeran gubitak krvi (>1 litre) ili transfuzija krvi. U razdoblju nakon poroda, mogu se dodati drugi faktori kao što je: dehidracija, nepokretnost, anemija i (SIGN 2010). Čimbenici koji najviše doprinose učestalosti tromboembolijskih događaja, zbog njihove visoke prevalencije, su: dob > 35 godina, pretilost i porođaj carskim rezom (Marik & Plante 2008). Carski rez povećava rizik venske tromboembolije jer uključuje operaciju zdjelice koja može trajati > 30 minuta kao dodatan čimbenik uz protrombotične učinke poroda, težinu dobivenu u trudnoći te druge faktore rizika (gore nabrojane). Učestalost venske tromboembolije nakon carskog reza je 1,78% (Simpson et al. 2001), s omjerom izgleda 2 (Simpson et al. 2001). Najnovije smjernice (SIGN 2010) savjetuju primjenu tromboprofilakse niskomolekularnim heparinom (LMWH) u žena koje će na hitan carski rez te kod žena koje su kandidati za elektivni carski rez, a također imaju i dodatan čimbenik rizika. Također, raspravljalo se o trajanju tromboprofilakse nakon carskog reza kao važnom faktoru, s obzirom na povišen rizik od venske tromboembolije tijekom babinja, posebice tijekom prvog tjedna nakon poroda (SIGN 2010) i trend ranijeg otpusta bolesnica nakon carskog reza. Stoga, najnovije smjernice (SIGN 2010) savjetuju primjenu tromboprofilakse kod ovih žena tijekom sedam dana. Međutim, ne postoje znanstveni dokazi o trajanju tromboprofilakse, samo kliničke preporuke (SIGN 2010).

Nema preporuke za tromboprofilaksu nakon laparotomije, otvorene ili laparoskopske apendektomije u trudnoći, stoga slične preporuke treba primjenjivati generalno za trudnice nakon opstetričkih operacija.

### *TOKOLIZA*

Iako se prerane kontrakcije uzrokovane iritacijom uterusa od peritonitisa pojavljuju i u do 83% slučajeva, prijevremeni porod događa se samo u 5-14% slučajeva. Ipak, do 50% bolesnica u trećem tromjesečju rađa prijevremeno. Otvoreni postupci i laparoskopija se ne

razlikuju s obzirom na učestalost prijevremenog poroda i drugih komplikacija (Affleck et al. 1999).

Različiti lijekovi se koriste kao profilaktički tokolitici, poput: magnezijevog sulfata, terbutalina ili 17-hidroksiprogesterona. Beta<sub>2</sub>-agonist receptora (*Ritodrine*) je možda najviše korišteno tokolitičko sredstvo. Neki autori tvrde da tokolitička sredstva nakon početka kontrakcija ne mogu spriječiti prijevremeni porod te da se trebaju primijenjivati kod bolesnica s kasnom prezentacijom i naprednom gestacijskom dobi, kako bi se spriječio prijevremeni porod i fetalni gubitak (Yilmaz et al. 2007). Nijedno istraživanje nije dokumentiralo pozitivne učinke na ishod. Trenutni zaključak i preporuka kažu da je upotreba tih sredstava pitanje izbora (Hee & Viktrup 1999). Trenutne SAGES i EAES smjernice preporučuju tokolizu samo ako su prisutne kontrakcije maternice. Drugim riječima, tokolitici se ne bi smijeli se koristiti za prevenciju kontrakcija maternice. Smatralo se da bi tokolitici malo smirili maternicu od napada akutnog abdomena i intraoperativne uterine manipulacije, ali njihova je prednost dvojbeno. Autori pokazuju da ne postoji značajna razlika u učinkovitosti različitih tokolitika (El-Amin et al. 1998) i da nema značajne razlike u rezultatima ovisno koristi se tokolitik ili ne (dodatno potvrđeni rezultati (Toth et al. 1988)). Ovi se rezultati razlikuju od onih koje su objavili Allen i sur. o 100% stopi uspjeha tokolize u sprečavanju kontrakcija (Allen et al. 1989).

Tokolitici ne samo da ne poboljšaju fetalni ishod, nego imaju i ozbiljne nuspojave za majku i fetus, što bi moglo kontraindicirati njihovu upotrebu, posebno Ritodrina i inhibitora prostaglandinske sintetaze. Ritodrine uzrokuje tahikardiju majke i fetusa, mučninu i povraćanje (El-Amin Ali et al. 1998) tako da ometa vrlo važne znakove akutnog abdomena. Inhibitori prostaglandinske sintetaze su krivi za sužavanje *ductusa arteriosusa* kada se koriste kao tokolitici ali je nedavno utvrđeno da je opasnost minimalna kada se koriste od 26 do 34 tjedna trudnoće (Moise 1993). U istraživanju El-Amin Alija i suradnika (El-Amin Ali et al. 1998) nije otkrivena teratogeneza zbog inhibitora prostaglandinske sintetaze, niti su otkivene prijavljene komplikacije promjene hematoloških pokazatelja, prolazne bubrežne insuficijencije i nekrotizirajućeg enterokolitisa. Još jedan nedostatak upotrebe inhibitora prostaglandinske sintetaze je njegov protuupalni i antipiretički učinak, što bi moglo prikriti važne kliničke parametre akutnog abdomena i dati kirurgu lažan osjećaj sigurnosti. Za razliku od Ritodrina i inhibitora prostaglandinske sintetaze, nifedipin je sigurniji i ne mijenja simptomatologiju bolesti. Iako je nifedipin okrivljen za izazivanje hipotenzije, to se pokazalo



kao beznačajnim. Također, postojali su strahovi za teretogenost, no dokazi nisu uvjerljivi i nije nađeno malformacija prema istraživanju El-Amin Alija i suradnika (El-Amin Ali et al. 1998). U istraživanju Lu-a i sur., 26% bolesnica sa simptomatičnom kolelitijazom razvilo je prerane kontrakcije i zahtijevalo tretman s tokoliticima. Jednoj bolesnici s bilijarnim kolikama nije uspjela tokoliza te je rodila dijete od 1250 g u 32. tjednu trudnoće, drugoj bolesnici s akutnim kolecistitisom pojavio se plućni edem kao komplikacija tokolize (Lu et al. 2004). Selektivna primjena samo na kontrakcije maternice je korištena u studiji Sunglera i suradnika (Sungler et al. 2000). Obe bolesnice (25. i 32. tjedan gestacije) su primile tokolitik unatoč kojem su dobile prijevremene trudove za 6, odnosno 9 dana, međutim imale su kompliciranu bolest žučnih kamenaca u trudnoći. Isto tako, tokoliza, unatoč svojoj učinkovitosti kada je indicirana ima i svoje rizike.

Zaključno, tokolitici nisu samo neefikasni već mogu imati ozbiljne nuspojave, a neuspjeh promptne reakcije u takvim nepovoljnim uvjetima će biti štetan za majku i fetus. Tokolitike ne treba koristiti kao profilaksu. Možda će buduća istraživanja definirati visokorizične skupine koje bi mogle imati koristi od profilaktičke tokolize.

#### *PATOHISTOLOŠKI PREGLED*

Sve izvađene uzorke treba poslati na patohistološki pregled, jer se u skupini trudnih bolesnica može naći i druga patologija osim apendicitisa (uključujući karcinoidni tumor) (Sadot et al. 2010).

Trudnoća komplicirana akutnim apendicitisom i endometriozom apendiksa je rijetko stanje čija se učestalost kreće 3-8/10000 poroda (Pigne et al. 1980). Postoji samo 11 prijavljenih slučajeva apendicitisa uzrokovanih endometriozom. Hematoksilin-eozin pokazuje akutni apendicitis i stijenku apendiksa koja ima implantirana žarišta endometrija s akutnom upalom. Paleta imunohistokemijskih bojanja, uključujući citokeratine CK7 i CK20, estrogenski receptor i CD 10, potvrđuje da su intramuralne žlijezde i sluznica apendiksa različite prirode; intramuralne žlijezde su reagirale kao sluznica endometrija, dok je sluznica apendiksa reagirala kao sluznica debelog crijeva. Decidualni polipi koji okludiraju većinu lumena apendiksa, ubrajaju se u rijetke uzroke akutnog apendicitisa u trudnoći. Obično, većina slučajeva endometrioze u apendiksu je rezultat usputne apendektomije. Podaci pokazuju da je 30% tih slučajeva bilo komplicirano perforacijom u vrijeme operacije; da u

45% slučajeva nije bilo komplikacija za majku ili fetus; i da je poznat jedan slučaj prijevremenog poroda s mrtvorođenčecom. Sve su se komplikacije dogodile u trećem tromjesečju trudnoće (Faucheron et al. 2008). Može se nagađati da decidualna reakcija u trudnoći utječe i na decidualne stanice također prisutne i u apendiksu. Promjene decidualnih stanica unutar apendiksa inducirat će upalni odgovor koji kad je pokrenut, može povećati rizik od perforacije. Opisan je čak i slučaj intususcepcije apendiksa koji je oponašao kliničku sliku apendicitisa (Fylstra et al. 2009).

### *POSTOPERATIVNI TIJEK*

Potencijalne prednosti laparoscopske apendektomije u trudnih bolesnica uključuju: smanjenu fetalnu depresiju zbog smanjenih zahtjeva za postoperativnim opioidima, manji rizik od komplikacija i smanjenu postoperativnu hipoventilaciju majke (Spirtos et al. 1987). Nazogastrična sonda se vadi nakon operativnog zahvata, a oralnim unosom se započinje prvi dan nakon operacije.

# NEGATIVNA APENDEKTOMIJA

## INCIDENCIJA

Negativne stope apendektomije u trudnih bolesnica znatno se razlikuju (4-55%) (Andersen & Nielsen 1999; Yilmaz et al. 2007; Freeland et al. 2009; Gurbuz & Peetz 1997; Mazze & Kallen 1991; Chung et al. 2013). Za usporedbu, stopa negativne apendektomije u općoj populaciji kreće se između 10 i 15% te do čak 26% među ženama reproduktivne dobi. Zanimljivo je da je samo 15-20% bolesnica podvrgnutih negativnoj apendektomiji imalo drugu patološku dijagnozu (npr., cistu jajnika, torziju jajnika, mezenterični adenitis, fibroid i salpingitis) identificiranu kao uzrok njihove boli u trbuhu (Freeland et al. 2009). Ove visoke stope negativne apendektomije mogu biti posljedica kirurgove sklonosti za ranom intervencijom kako bi se spriječila perforacija i izbjegao nepotrebn morbiditet i mortalitet. Postoji manji rizik negativne apendektomije u razdoblju babinja. To pokazuje da babinjače rjeđe doživljavaju bol u trbuhu ili su manje sklone zatražiti pomoć za istu (Andersson & Lambe 2001). Ne postoji značajna razlika negativne apendektomije između laparoskopske i otvorene apendektomije (Chung et al. 2013).

## INDIKACIJE ZA APENDEKTOMIJU

Još uvijek postoji dilema za ili protiv obavljanja laparoskopske apendektomije ukoliko apendiks izgleda makroskopski normalno u negravidnih bolesnica, kao i među općom populacijom bez druge abdominalne patologije. Tvrdi se da zadržavanje normalnog apendiksa omogućava da se isti koristi u rekonstruktivnim postupcima. S druge strane, neki istraživači vjeruju da apendiks treba ukloniti kako bi se histološki isključila upala te također čineći dijagnozu apendicitisa manje vjerojatnom ukoliko se bolesnikovi simptomi vrate. To se djelomično može objasniti činjenicom da grube promjene nisu vidljive ako su intramuralne, mukozne i submukozne promjene u apendiksu prisutne histološki i mogle bi biti odgovorne za simptome. Van den Broek i sur. izvijestili su da je 9% njihovih ispitanika i dalje imalo recidiv boli u donjem desnom kvadrantu nakon negativne laparoskopije, a ipak nisu preporučili apendektomiju u ovih bolesnika (Van den Broek et al. 2001). To je zbog rane intraluminalne

upale koja naknadno dovodi do transmuralne upale ili upala jenjava i može dovesti do kroničnog apendicitisa s ponavljajućim epizodama boli u donjem desnom kvadrantu i drugim simptomima koji oponašaju akutni apendicitis. Nekoliko istraživanja pokazuje 20-22% bolesnika s kliničkom sumnjom na akutni apendicitis podvrgnutih apendektomiji koji su unatoč normalnoj histološkoj slici apendiksa, vrlo dobro reagirali na odstranjenje apendiksa. Objašnjenje se može naći i u drugim temeljnim uzrocima poput kolika apendiksa, fekalitima apendiksa i funkcionalnim nepravilnostima kao mogućim pridonosećim čimbenicima umjesto akutne upale. U studiji iz 2009. g. o laparoskopskoj apendektomiji, bilo je 30% intraoperacijskih dijagnoza normalnih apendiksa koji su kasnije histološki potvrđeni kao upalni. Autori preporučuju apendektomiju u tim situacijama (Phillips et al. 2009). Ovi zaključci su slični SAGES smjernicama za laparoskopsku apendektomiju (04/2009):

*Ako druga patologija nije identificirana, treba uzeti u obzir odluku o uklanjanju apendiksa temeljenu na individualnom kliničkom scenariju. Makroskopski normalni apendiksi mogu imati abnormalnu histološku sliku. Nekoliko je istraživanja pokazalo da je stopa patoloških apendiksa u okružju bez vizualne abnormalnosti 19% do 40%. Stoga, opasnost od ostavljanja potencijalno nenormalnog apendiksa treba odvagati od opasnosti same apendektomije u svakom pojedinom slučaju.*

Osim toga, neke novotvorine apendiksa se mogu pojaviti u organu koji se čini ugrubo bez osobitosti. Ako je primijećen pseudomiksom peritoneuma, uvijek treba ukloniti apendiks i poslati ga na patohistološki pregled.

Zaključak u jednoj rečenici trebalo bi biti: Kirurg ne bi trebalo biti odvrćen od uklanjanja apendiksa jednom kad je postavljena dijagnostička sumnja, jer na trudnoću ne utječe uklanjanje normalnog apendiksa.

Treba napomenuti da je korištenjem modernih dijagnostičkih metoda ispravna dijagnoza žučnog podrijetla akutnog abdomena tijekom trudnoće vrlo visoka. To može biti predstavljeno kao *indeks pogrešne dijagnoze*.

Indeks pogrešne dijagnoze (%) =  $\frac{\text{provizorno dijagnosticirani slučajevi} - \text{potvrđeni slučajevi}}{100 \text{ provizorno dijagnosticiranih}}$

Za akutni apendicitis to je oko 40%, a samo 8,5% za akutni kolecistitis (Mazze & Kallen 1991, El Amin Ali et al. 1998].

## PERINATALNI ISHOD

Zbog nepouzdanosti kliničke dijagnoze apendicitisa u trudnoći, dugo je zagovaran agresivan kirurški pristup bolesti kako bi se izbjeglo napredovanje upale do perforacije, koji je povezan s visokom stopom fetalnog mortaliteta. Međutim, u novije vrijeme je objavljeno da negativne apendektomije također mogu biti povezane sa značajnim stopama fetalnog mortaliteta. U pregledu po McGoryju i sur. na 3133 trudnih bolesnica stope gubitka fetusa i prijevremenog poroda u bolesnica s kompliciranim apendicitisom bile su 6%, odnosno 11% (McGory et al. 2007). Za usporedbu, stope fetalnog gubitka i prijevremenog poroda u bolesnica s negativnom apendektomijom bile su 4%, odnosno 10%. Ova je studija ograničena jer su prijavljene samo smrti fetusa i prijevremeni porodi nastali u tijeku hospitalizacije zbog apendektomije. Freeland i sur. nisu pronašli nikakvu povezanost prijevremenog poroda i fetalne smrti zbog apendektomije (Freeland et al. 2009), dok su Ito i sur. pronašli sličan nepovoljan perinatalni ishod u bolesnica s negativnom apendektomijom i apendicitisom. U istom su istraživanju nađene znatno veće stope negativnog perinatalnog ishoda kod slučajeva perforiranog apendiksa (Ito et al. 2012). Nepovoljni rezultati u skupini s negativnom apendektomijom i skupini s apendicitisom bili su isti kao u općoj populaciji, pa je dakle upitno izaziva li negativna apendektomija nepovoljne perinatalne rezultate.

# PROGNOZA

## STOPE PERFORACIJE APENDIKSA

Stope perforacije za trudne bolesnice dosežu čak 55% u odnosu na 4-19% u općoj populaciji (Hale et al. 1997). Kašnjenje u dijagnozi dovodi do perforacije apendiksa. Kao i kod negravidnih bolesnica, ima mnoge potencijalno štetne posljedice. U slučajevima trudnih bolesnica, ove posljedice podrazumijevaju se i za majku i za fetus. Trend ukupne stope perforacija snižava se s 25% na 15% tijekom posljednja 2 desetljeća (Ueberrueck et al. 2004). Stopa perforacije raste redom kroz tromjesečja trudnoće: 8,7%, 12,5% i 26,1% (Ueberrueck et al. 2004). Prijavljena je stopa od 66% kada je operacija odgođena za više od 24 sata u usporedbi s incidencijom od 0% kada je kirurško liječenje inicirano unutar 24 sata od javljanja prvih simptoma (Tamir et al. 1990). To je jedno od najvažnijih zapažanja za kirurge i ginekologe. Postoji nekoliko uzroka odgode liječenja:

- **atipična klinička slika** s nasigurnom dijagnozom, kada je indicirana pažljiva opservacija
- **vrijeme odgode tijekom konzultacija** između ginekologa i kirurga ako su ustanove dislocirane
- **vrijeme odgode tijekom prijevoza** bolesnice kada su odjeli i institucije dislocirani

Poteškoće u donošenju kliničke dijagnoze posebno u neposrednoj blizini termina poroda u kombinaciji s prethodno citiranom visokom incidencijom mortaliteta fetusa i majke kod perforacije apendiksa dovele su do tradicionalno niskog praga za kiruršku intervenciju. To je djelomično zbog netočne preoperativne dijagnostičke slikovne obrade, što je dovelo do veće stope negativnih apendektomija, 23-55% u trudnica u usporedbi s 18% u negravidnih žena (Mourad et al. 2000; Andersson & Lambe 2001; Hee & Viktrup 1999; McGory et al. 2007; Walsh et al. 2008). U prvom tromjesečju prevladava veća dijagnostička točnost, ali više od 40% bolesnica u drugom i trećem tromjesečju ima normalan apendiks. Perforacija također može dovesti do povećanog rizika za generalizirani peritonitis jer omentum ne može izolirati infekciju (Tracey & Fletcher 2000).

## FETALNI ISHOD

Učinci bilo kakve medicinske intervencije na smrtnost fetusa moraju se uzeti u obzir u kontekstu određenog postojećeg pozadinskog rizika zajedničkog svim trudnoćama. To uključuje rizik: 3% za urođene mane, 15% za pobačaj, 4% za prematuritet, 4% za zaostajanje u rastu i 1% rizik za mentalnu retardaciju ili neurološke smetnje u razvoju. Apendicitis je najčešći kirurški uzrok gubitka fetusa tijekom trudnoće zbog svoje učestalosti tijekom trudnoće i česte atipične kliničke slike s odgođenom dijagnozom i liječenjem. 1908.g., Babler je objavio više od 200 slučajeva apendicitisa u trudnoći s mortalitetom majki od 24% te fetalnim mortalitetom od 40%. Kao rezultat, Babler je tvrdio da je smrtnost od apendicitisa koji komplicira trudnoću mortalitet *odgode* (Babler 1908). Do 1973 je ukupna fetalna smrtnost po uklanjanju apendiksa bila 20%, a čini se da je povezana s težinom bolesti više nego razdobljem trudnoće. Hinshaw je objavio stopu gubitka fetusa od 30% kod perforiranog apendiksa, ali samo 3% kod jednostavnog akutnog apendicitisa (Hinshaw 1963). 1960. g. Black je izvjestio o 358 slučajeva akutnog apendicitisa u trudnoći te je objavio stopu fetalnog mortaliteta od 0-4% kad je apendiks bio jedina zahvaćena struktura i 8-10% kada je bio prisutan peritonitis (Black 1960).

Danas je kombinirana stopa pobačaja i fetalnog mortaliteta u opadanju; kada apendiks nije perforiran stopa je 0-5% (Ueberrueck et al. 2004; Zhang et al. 2009; Mazze & Kallen 1991). Kada je apendiks perforiran, smrtnost fetusa raste do 20-36% (Ueberrueck et al. 2004; Al-Mulhim 1996; Zhang et al. 2009; Hee & Viktrup 1999) Treba naglasiti da su podaci izneseni u mnogim člancima uključeni u retrospektivne studije za prikupljanje potrebnog broja pacijenata za analizu podataka korištenjem produljenog vremenskog perioda. U mnogim od tih članaka smrtnost fetusa bila je veća prije 1990.g. u vrijeme kada su aktualne mogućnosti koje nudi moderna neonatologija: brza i precizna dijagnostička obrada, intenzivno liječenje i terapiju antibioticima, bile ograničene ili nedostupne. Jedna velika studija na 778 trudnica s apendicitisom došla je do zanimljivih otkrića (Mazze & Kallen 1991):

- povećan rizik poroda tjedan dana po apendektomiji kada je operacija bila izvedena nakon 23. tjedna trudnoće, bez daljnjeg porasta rizika ako se trudnoća nastavila nakon prvog tjedna po operaciji
- smanjenje prosječne porođajne težine od  $78 \pm 24$  g sa više novorođenčadi težine  $<3000$  g
- porast broja živorođene djece koja umiru u roku od 7 dana od dana rođenja
- nema povećanja broja mrtvorođene djece
- nema povećanja broja novorođenčadi s kongenitalnim malformacijama

Problem proizašao u nekim člancima je stopa fetalnog gubitka od 3% nakon negativne laparotomije i apendektomije normalnog apendiksa. Neki od tih istraživača su uključili komplikacije u dugoročnom praćenju nakon apendektomije i nisu uzeli u obzir očekivani broj perinatalnih i intrauterinih smrti u ukupnoj (normalnoj) trudničkoj populaciji (Tamir et al. 1990). Sličnu zapažanje pronašli su McGory i sur. no i tamo je bila jedna tema koju je bilo potrebno dodatno raspravljati. Treba napomenuti da je u 15% negativnih apendektomija nađena druga patologija. Uglavnom su ti patološki nalazi bili genitalnog porijekla te je u podskupini bolesnica s dijagnozom leiomioma ili upale maternice bila značajno veća učestalost fetalnog gubitka i prijevremenog poroda (McGory et al. 2007). Drugi su zaključili da ako postoji učinak kirurške traume na elemente fetus-placenta-maternica, isti bi trebalo, u nekomplikiranih slučajeva, prestati oko tjedan dana po apendektomiji. Ovaj povećani rizik od prijevremenog poroda tjedan dana po operaciji bio je prisutan kada je ona izvedena nakon 23. tjedna trudnoće (Mourad et al. 2000). Bilo koja komplikacija i povećan rizik prijevremenog poroda nakon tog perioda u bolesnica bez kirurških komplikacija ne treba povezivati sa samom operacijom (Hee & Viktrup 1999; Mazze & Kallen 1991).

Stopa prijevremenog poroda je često izostavljena u izvješćima o apendektomiji, ali kreće se od 15 do 45% (Masters et al. 1984). Sada se vjeruje da je subklinička intraamnijska infekcija uzrok preranog pucanja membrana i/ili prijevremenog poroda i kao takva je važan čimbenik u vodećim uzrocima morbiditeta i mortaliteta dojenčadi. Otvoreni postupci i laparoskopija ne razlikuju se s obzirom na učestalost prijevremenog poroda i druge komplikacije (Affleck et al. 1999; Chung et al. 2013). Vjerojatnije je da su naknadni spontani pobačaji i fetalne smrti povezane s težinom bolesti majke, a ne s operativnom tehnikom.



## MATERNALNI ISHOD

Ukupan mortalitet majki je manji od 1% (Tracey & Fletcher 2000; Al-Mulhim 1996; Andersen & Nielsen 1999; Hee & Viktrup 1999). Rijedak je u prvom tromjesečju, a povećava se s napredovanjem gestacijske dobi. Povezan je s:

- *odgađanjem operacije* više od 24 sata po pojavi simptoma
- *perforacijom* apendiksa

Odgađanjem operacije više od 24 sata po početku simptoma značajno povećava stopu perforacije i nepovoljnih stanja majke te pogotovo fetalnog ishoda [3,99]. Ako je prisutna perforacija apendiksa, smrtnosti majki se javlja u do 4% bolesnica za razliku od manje od 1% u neperforiranog apendicitisa. Nedavne studije objavile su stopu mortaliteta majki od 0% čak i sa perforiranim apendiksom (Corneille et al. 2010). Rizik za perforaciju se povećava s gestacijskom dobi, a perforacija u trećem tromjesečju često rezultira prijevremenim porodom (Tracey & Fletcher 2000). Rizik prijevremenog poroda je najveći tijekom prvog tjedna nakon operacije. Drugi pronalaze slične čimbenike rizika za nepovoljan ishod: ako je temperatura majke viša od 38°C, leukocitoza viša od  $16 \times 10^9/L$  ili ako je prošlo više od 48 sati između pojave simptoma i operacije (Sadot et al. 2010). U jednom istraživanju iz 1973 nije bilo mortaliteta (Saunders & Milton 1973).

Prednosti laparoskopske tehnike uključuju smanjenu kiruršku traumu, manju manipulaciju gravidnim uterusom, raniji oporavak funkcije crijeva, kraće vrijeme do oralnog unosa, kraću postoperativnu duljina boravka u bolnici i brži povratak na posao (Chung et al. 2013).

## **ZAHVALE**

Zahvaljujem svom mentoru dr.sc. Goranu Augustinu što je svojim savjetima i strpljenjem pomogao pisanje ovog diplomskog rada. Njegovo znanje i iskustvo bili su od velike pomoći.

## LITERATURA

Aaron CD (1913) A sign indicative of chronic appendicitis. *J Am Med Asso* 60:350-1

Abramowicz JS, Kossoff G, Marsal K, Ter Haar G (2003) Safety Statement, 2000 (reconfirmed 2003). International Society of Ultrasound in Obstetrics and Gynecology (ISUOG). *Ultrasound Obstet Gynecol* 21:100

Affleck DG, Handrahan DL, Egger MJ, Price RR (1999) The laparoscopic management of appendicitis and cholelithiasis during pregnancy. *Am J Surg* 178:523-9

Alders N (1951) A sign for differentiating uterine from extrauterine complications of pregnancy and puerperium. *Br Med J* 2:1194-5

Allen JR, Helling TS, Langerfield M (1989) Intraabdominal surgery during pregnancy. *Am J Surg* 158:567-74

Al-Mulhim AA (1996) Acute appendicitis in pregnancy. A review of 52 cases. *Int Surg* 81:295-7

Ames Castro M, Shipp TD, Castro EE, et al. (2001) The use of helical computed tomography in pregnancy for the diagnosis of acute appendicitis. *Am J Obstet Gynecol* 184:954-7

Andersen B, Nielsen TF (1999) Appendicitis in pregnancy: diagnosis, management and complications. *Acta Obstet Gynecol Scand* 78:758-62

Anderson FA Jr, Spencer FA (2003) Risk factors for venous thromboembolism. *Circulation* 107:23(1):I9-I16

Andersson RE, Lambe M (2001) Incidence of appendicitis during pregnancy. *Int J Epidemiol* 30:1281-5

Arapov DA, Potemkin NT, Tsarev NI, et al. (1973) Acute appendicitis. *Voen Med Zh* 3:33-6

Babler EA (1908) Perforative appendicitis complicating pregnancy. *J Am Med Assoc* 51:1310-3

Baer JL, Reis RA, Arens RA (1932) Appendicitis in pregnancy: with changes in position and axis of the normal appendix in pregnancy. *J Am Med Assoc* 98:1359-64

Bailey LE, Finley RK Jr, Miller SF, Jones LM (1986) Acute appendicitis during pregnancy. *Am Surg* 52:218-21

Barnes SL, Shane MD, Schoemann MB, et al. (2004) Laparoscopic appendectomy after 30 weeks pregnancy: report of two cases and description of technique. *Am Surg* 70:733-6

Barnett SB (2002) Routine ultrasound scanning in first trimester: what are the risks? *Semin Ultrasound CT MR* 23:387-91

Barrett WL, Garber SM (2003) Surgical smoke - a review of the literature. Is this just a lot of hot air? *Surg Endosc* 17:979-87

Belli S, Yalçinkaya C, Ezer A, et al. (2011) Stump appendicitis and chorioamnionitis due to incomplete appendectomy: a case report. *Turk J Gastroenterol* 22:540-3

Bennett TL, Estes N (1993) Laparoscopic cholecystectomy in the second trimester of pregnancy: a case report. *J Reprod Med* 38:833-4

Bethesda, MD (1977) National Council on Radiation Protection and Measurements. Medical radiation exposure of pregnant and potentiall pregnant women. NCRP report no.54

Bhavani-Shankar K, Steinbrook RA, Brooks DC, Datta S (2000) Arterial to end-tidal carbon dioxide pressure difference during laparoscopic surgery in pregnancy. *Anesthesiology* 93:370-3

Black WP (1960) Acute appendicitis in pregnancy. *Br Med J* 1:1938-41

Brennan DF, Harwood-Nuss AL (1989) Postpartum abdominal pain. *Ann Emerg Med* 18:83-9

Brent RL, Mettler FA (2004) Pregnancy policy. *Am J Roentgenol* 182:819-22

Burkitt DP (1971) Aetiology of the appendicitis. *Br J Surg* 58:695-99

Cappell MS (1998) Colon cancer during pregnancy: the gastroenterologist's perspective. *Gastroenterol Clin North Am* 27:225-56

Caspi B, Zbar AP, Mavor E, et al. (2003) The contribution of transvaginal ultrasound in the diagnosis of acute appendicitis: an observational study. *Ultrasound Obstet Gynecol* 21:273-6

Chen CF, Yen SJ, Tan KH et al. (1999) Acute appendicitis during pregnancy. *J Med Sci* 19:256-62

- Chen MM, Coakley FV, Kaimal A, et al. (2008) Guidelines for computed tomography and magnetic resonance imaging use during pregnancy and lactation. *Obstet Gynecol* 112(2 pt 1):333–40
- Chung JC, Cho GS, Shin EJ, et al. (2013) Clinical outcomes compared between laparoscopic and open appendectomy in pregnant women. *Can J Surg* 56:341-6
- Confavreux C, Hutchinsonson M, Hours MM et al. (1998) Rate of pregnancy-related relapses in multiple sclerosis. *N Engl J Med* 339:285-91
- Corby DG (1978) Aspirin in pregnancy: maternal and fetal effects. *Pediatrics* 62:930–45
- Corneille MG, Gallup TM, Bening T, et al. (2010) The use of laparoscopic surgery in pregnancy: evaluation of safety and efficacy. *Am J Surg* 200:363-7
- Cunningham FG, McCubbin JH (1975) Appendicitis complicating pregnancy. *Obstet Gynecol* 45:415–20
- Curet MJ, Vogt DA, Schob O, et al. (1996) Effects of CO<sub>2</sub> pneumoperitoneum in pregnant ewes. *J Surg Res* 63:339–44
- Danilenko-Dixon DR, Heit JA, Silverstein MD, et al. (2001) Risk factors for deep vein thrombosis and pulmonary embolism during pregnancy or post partum: a population-based, case-control study. *Am J Obstet Gynecol* 184:104–10
- Danso D, Dimitry ES (2004) Perforated 26 weeks pregnant uterus at appendicectomy. *Br J Obstet Gynecol* 111:628-9
- Dupuis O, Audra P, Mellier G (2002) Is helical computed tomography 100% sensitive to diagnose acute appendicitis during pregnancy? *Am J Obstet Gynecol* 186:336
- Easterling WE, Herbert WN (1986) The puerperium, Danforth DN, Scott JR (eds). *Obstetrics and Gynecology*. Philadelphia, JP Lippincott, pp 755-66
- El-Amin Ali M, Yahia Al-Shehri M, Zaki ZM, et al. (1998) Acute abdomen in pregnancy. *Int J Gynaecol Obstet* 62:31-6
- Elder S, Faraggi D, Abrahamson J, Schein M (1995) The menstrual cycle and acute appendicitis. *Eur J Surg* 161:897-900
- Fatum M, Rojansky N (2001) Laparoscopic surgery during pregnancy. *Obstet Gynecol Surv* 56:50-9

Faucheron JL, Pasquier D, Voirin D (2008) Endometriosis of the vermiform appendix as an exceptional cause of acute perforated appendicitis during pregnancy. *Colorectal Dis* 10:518-9

Freeland M, King E, Safcsak K, Durham R (2009) Diagnosis of appendicitis in pregnancy. *Am J Surg* 198:753-8

Fylstra DL, Toussaint WN, Anis M (2009) Intussusception of the appendix mimicking appendicitis during pregnancy: a case report. *J Reprod Med* 54:327-9

Gideon Koren G, Pastuszak A, Ito S (1998) Drugs in pregnancy. *N Engl J Med* 338:1128–37

Gordon MC (2002) Maternal physiology in pregnancy. *Obstetrics: normal and problem pregnancies*. 4th ed. New York: Churchill Livingstone, pp 63–91

Graham G, Baxi L, Tharakan T (1998) Laparoscopic cholecystectomy during pregnancy: a case series and review of the literature. *Obstet Gynecol Surv* 53:566-74

Gurbuz AT, Peetz ME (1997) The acute abdomen in the pregnant patient. *Surg Endosc* 11:98–102

Hale DA, Molloy M, Pearl RH, et al. (1997) Appendectomy: a contemporary appraisal. *Ann Surg* 225:252–61

Hall EJ (1991) Scientific view of low level radiation risks. *Radiographics* 11:509–18

Hee P, Viktrup L (1999) The diagnosis of appendicitis during pregnancy and maternal and fetal outcome after appendectomy. *Int J Gynecol Obstet* 65:129–35

Heit JA, Kobbervig CE, James AH, et al. (2005) Trends in the incidence of venous thromboembolism during pregnancy or postpartum: a 30-year population-based study. *Ann Internal Med* 143:697–706

Hinshaw WR (1963) *J Oklahoma Med Assoc* 56:4

Hodjati H, Kazerooni T (2003) Location of the appendix in the gravid patient: a re-evaluation of the established concept. *Int J Gynaecol Obstet* 81:245-7

Hoshino T, Ihara Y, Suzuki T (2000) Appendicitis during pregnancy. *Int J Gynaecol Obstet* 69:271-3

Ijma FFA, Boddeus KM, de Haan HH, van Geldere D (2009) Bilateral round ligament varicosities mimicking inguinal hernia during pregnancy. *Hernia* 13:85–8

Incesu L, Coskun A, Selcuk MB, et al. (1997) Acute appendicitis: MR imaging and sonographic correlation. *Am J Roentgenol* 168:669-74

Ito K, Ito H, Whang EE, Tavakkolizadeh A (2012) Appendectomy in pregnancy: evaluation of the risks of a negative appendectomy. *Am J Surg* 203:145-50

Kanal E, Borgstede JP, Barkovich AJ, et al. (2004) American College of Radiology White Paper on MR Safety: 2004 update and revisions. *Am J Roentgenol* 182:1111-4

Kennedy A (2000) Assessment of acute abdominal pain in the pregnant patient. *Semin Ultrasound CT MR* 21:64-77

Koepsell TD (1991) In search of the causes of appendicitis. *Epidemiology* 2:319-21

Lachman E, Schienfeld A, Voss E, et al. (1999) Pregnancy and laparoscopic surgery. *J Am Assoc Gynecol Laparosc* 6:347-51

Lazarus E, Mayo-Smith WW, Mainier MB, et al. (2007) CT in the evaluation of nontraumatic abdominal pain in pregnant women. *Radiology* 244:784-90

Lim HK, Bae SH, Seo GS (1992) Diagnosis of acute appendicitis in pregnant women: value of sonography. *Am J Roentgenol* 159:539-42

Lu EJ, Curet MJ, El-Sayed YY, Kirkwood KS (2004) Medical versus surgical management of biliary tract disease in pregnancy. *Am J Surg* 188:755-9

Marik PE, Plante LA (2008) Venous thromboembolic disease and pregnancy. *New Engl J Med* 359:2025-33

Maslovitz SG, Gutman G, Lessing JB, et al. (2003) The significance of clinical signs and blood indices for the diagnosis of appendicitis during pregnancy. *Gynecol Obstet Invest* 56:188-91

Masters K, Levine BA, Gaskill HV, Sirinek KR (1984) Diagnosing appendicitis during pregnancy. *Am J Surg* 148:768-71

Mazze RI, Kallen B (1991) Appendectomy during pregnancy: a Swedish registry study of 778 cases. *Obstet Gynecol* 77:835-40

McGory ML, Zingmond DS, Tillou A, et al. (2007) Negative appendectomy in pregnant women is associated with a substantial risk of fetal loss. *J Am Coll Surg* 205:534-40

Melnick DM, Wahl WL, Dalton VK (2004) Management of general surgical problems in the pregnant patient. *Am J Surg* 187:170-80

Moise KJ (1993) The effect of advancing gestational age on the frequency of fetal ductal constriction secondary to maternal indomethacin use. *Am J Obstet Gynecol* 168:1350-3

Mourad J, Elliott JP, Erickson L, Lisboa L (2000) Appendicitis in pregnancy: new information that contradicts long-held clinical beliefs. *Am J Obstet Gynecol* 182:1027-9

Nunnelee JD, Musselman R, Spaner SD (1999) Appendectomy in pregnancy and postpartum: analysis of data from a large private hospital. *Clin Excell Nurse Pract* 3:298-301

Ofir K, Sheiner E, Levy A, et al. (2003) Uterine rupture: risk factors and pregnancy outcome. *Am J Obstet Gynecol* 189:1042-6

Oto A, Ernst R, Ghulmiyyah L, et al. (2008) MR imaging in the triage of pregnant patients with acute abdominal and pelvic pain. *Abdom Imaging* 34:243-50

Pastore PA, Loomis DM, Sauret J (2006) Appendicitis in pregnancy. *J Am Board Fam Med* 19:621-6

Phillips AW, Jones AE, Sargen K (2009) Should the macroscopically normal appendix be removed during laparoscopy for acute right iliac fossa pain when no other explanatory pathology is found? *Surg Laparosc Endosc Percutan Tech* 19:392-4

Pigne A, Faguer C, Giorgi H, et al. (1980) Appendiceal endometriosis disclosed by pregnancy. *Med Chir Dig* 9:721-2

Popkin CA, Lopez PP, Cohn SM, et al. (2002) The incision of choice for pregnant women with appendicitis is through McBurney's point. *Am J Surg* 183:20-2  
pregnancy. *J Am Med Assoc* 98:1359-64

Prieto-Nieto MI, Perez-Robledo JP, Rodriguez-Montes JA, Garci-Sancho-Martin L (2004) Acute appendicitis-like symptoms as initial presentation of ovarian vein thrombosis. *Ann Vasc Surg* 18:481-3

Rao PM, Rhea JT, Novelline RA, et al. (1998) Effect of computed tomography of the appendix on treatment of patients and use of hospital resources. *N Engl J Med* 338:141-6

Rathnapalan S, Bona N, Chandra K, et al. (2004) Physicians perception of teratogenic risk associated with radiography and CT during early pregnancy. *Am J Radiol* 182:1107-9



Reedy MB, Gallan HL, Richards WE, et al. (1997) Laparoscopy during pregnancy: a study of laparoendoscopic surgeons. *J Reprod Med* 42:33-8

Reedy MB, Kallen B, Kuehl TJ (1997) Laparoscopy during pregnancy: a study of five fetal outcome parameters with use of the Swedish Health Registry. *Am J Obstet Gynecol* 177:673-9

Reichert JA, Valle RF (1976) Fitz-Hugh-Curtis syndrome. *J Am Med Assoc* 236:266-8

Richards C, Daya S (1989) Diagnosis of acute appendicitis in pregnancy. *Can J Surg* 32:358-60

Rizzo AG (2003) Laparoscopic surgery in pregnancy: longterm follow-up. *J Laparoendosc Adv Surg Tech A* 13:11-5

Rollins MD, Chan KJ, Price RR (2004) Laparoscopy for appendicitis and cholelithiasis during pregnancy: a new standard of care. *Surg Endosc* 18:237-41

Romero A (2005) Risk of venous thromboembolic disease in women. A qualitative systematic review. *Eur J Obstet Gynecol Reprod Biol* 121:8-17

Sadot E, Telem DA, Arora M, et al. (2010) Laparoscopy: a safe approach to appendicitis during pregnancy. *Surg Endosc* 24:383-9

Saunders P, Milton PJ (1973) Laparotomy during pregnancy: an assessment of diagnostic accuracy and fetal wastage. *Br Med J* 3:165-7

Schreiber JH (1994) Results of outpatient laparoscopic appendectomy in women. *Endoscopy* 26:292-8

Scottish Intercollegiate Guidelines Network (SIGN) (2010) Prevention and Management of Venous Thromboembolism. A National Clinical Guideline

Shellock FG, Crues JV (2004) MR procedures: biologic effects, safety, and patient care. *Radiology* 232:635-52

Simpson EL, Lawrenson RA, Nightingale AL, Farmer RDT (2001) Venous thromboembolism in pregnancy and the puerperium: incidence and additional risk factors from a London perinatal database. *Br J Obstet Gynaecol* 108:56-60

Smith JA, Bartlett MK (1940) Acute surgical emergencies of the abdomen in pregnancy. *New Engl J Med* 223:529-31

Spirtos NM, Eisenkop SM, Spirtos TW, et al. (1987) Laparoscopy - a diagnostic aid in cases of suspected appendicitis. Its use in women of reproductive age. *Am J Obstet Gynecol* 156:90-4

Subramaniam R, Amorosa JK (2007) Imaging the pregnant patient for nonobstetric conditions: algorithms and radiation dose considerations. *Radiographics* 27:1705-22

Subramanian A, Liang MK (2012) A 60-year literature review of stump appendicitis: the need for a critical view. *Am J Surg* 203:503-7

Sungler P, Heinerman PM, Steiner H, et al. (2000) Laparoscopic cholecystectomy and interventional endoscopy for gallstone complications during pregnancy. *Surg Endosc* 14:267-71

Tamir IL, Bongard FS, Klein SR (1990) Acute appendicitis in the pregnant patient. *Am J Surg* 160:571-6

Thurnau GR (1983) Rheumatoid arthritis. *Clin Obstet Gynecol* 26:558-78

Tokue H, Tsushima Y, Endo K (2009) Magnetic resonance imaging findings of extrapelvic endometriosis of the round ligament. *Jap J Radiol* 27:45-7

Toth M, Witkin SC, Ledger A, Thaler H (1988) The role of infection in the etiology of preterm birth. *Obstet Gynaecol* 71:723-6

Tracey M, Fletcher HS (2000) Appendicitis in pregnancy. *Am Surg* 66:555-60

Ueberrueck T, Koch A, Meyer L, et al. (2004) Ninety-four appendectomies for suspected acute appendicitis during pregnancy. *World J Surg* 28:508-11

Van den Broe NR, Letsky EA (2001) Pregnancy and the erythrocyte sedimentation rate. *Br J Obstet Gynaecol* 108:1164-7

Van den Broek WT, Bijnen AB, de Ruyter P, Gouma DJ (2001) A normal appendix found during diagnostic laparoscopy should not be removed. *Br J Surg* 88:251-4

Viktrup L, Hee P (2001) Appendicitis during pregnancy. *Am J Obstet Gynecol* 185:259-60

Wallace CA, Petrov MS, Soybel DI, et al. (2008) Influence of imaging on the negative appendectomy rate in pregnancy. *J Gastrointest Surg* 12:46-50

Walsh CA, Tang T, Walsh SR (2008) Laparoscopic versus open appendectomy in pregnancy: a systematic review. *Int J Surg* 6:339-44

Wegman TG, Lin H, Guilbert L, Mosmann TR (1993) Bidirectional cytokine interactions in the maternal-fetal relationship: is successful pregnancy a TH2 phenomenon? *Immunol Today* 14:353–6

Yilmaz HG, Akgun Y, Bac B, et al. (2007) Acute appendicitis in pregnancy—risk factors associated with principal outcomes: a case control study. *Int J Surg* 5:192–7

Zhang Y, Zhao YY, Qiao J, Ye RH (2009) Diagnosis of appendicitis during pregnancy and perinatal outcome in the late pregnancy. *Chin Med J (Engl)* 122:521

## ŽIVOTOPIS

Rođena sam 10.07.1989. u Zagrebu. Nakon završene V. Gimnazije, 2008. godine upisala sam Medicinski fakultet Sveučilišta u Zagrebu. Tijekom studiranja bila sam demonstrator na Katedri za medicinsku biologiju i Katedri za patologiju, a trenutno sam demonstrator na Katedri za pedijatriju. Od 2009.- 2011. godine bila sam aktivni suradnik studentskog časopisa *Medicinar*, a od 2011.- 2013. sam sudjelovala u znanstvenom radu na Hrvatskom institutu za istraživanje mozga. Trenutno sam suvoditeljica Studentske pedijatrijske sekcije.