

# Rekonstrukcija srednjeg lica

---

Bošnjak Brkić, Sunčana

Master's thesis / Diplomski rad

2022

Degree Grantor / Ustanova koja je dodijelila akademski / stručni stupanj: **University of Zagreb, School of Medicine / Sveučilište u Zagrebu, Medicinski fakultet**

Permanent link / Trajna poveznica: <https://um.nsk.hr/um:nbn:hr:105:877029>

Rights / Prava: [In copyright](#)/[Zaštićeno autorskim pravom.](#)

Download date / Datum preuzimanja: **2024-07-23**



Repository / Repozitorij:

[Dr Med - University of Zagreb School of Medicine Digital Repository](#)



**SVEUČILIŠTE U ZAGREBU  
MEDICINSKI FAKULTET**

**Sunčana Bošnjak Brkić**

# **Rekonstrukcija srednjeg lica**

**DIPLOMSKI RAD**



**Zagreb, 2022.**

Ovaj diplomski rad izrađen je u Klinici za kirurgiju lica, čeljusti i usta Medicinskog fakulteta Sveučilišta u Zagrebu pod vodstvom doc. dr. sc. Martina Jurline i predan je na ocjenu u akademskoj godini 2021./2022.

## **POPIS I OBJAŠNENJE KRATICA KORIŠTENIH U RADU**

**ALT** – *anterolateral thigh*, natkoljениčni slobodni režanj

**CAD/CAM** – *computer aided design/computer aided manufacturing*

**CASS** – computer-aided surgical simulation

**DCIA** – *deep circumflex iliac artery*, slobodni režanj bočnog grebena zdjelice

**DI** – dentalni implantati

**DICOM** – *digital information and communications in medicine*

**DO** – distrakcijska osteogeneza

**FFF** – *fibula free flap*, slobodni režanj fibule

**FTSG** – *full thickness skin graft*, transplantat kože pune debljine

**KMFK** – kraniomaksilofacijalna kirurgija

**LD** – *latissimus dorsi*, slobodni režanj širokog leđnog mišića

**LME** – *lines of maximum extensibility*, linije maksimalne rastezljivosti kože

**MMF** – *maxillomandibular fixation*, maksilomandibularna ili intermaksilarna fiksacija

**NOE** – nazoorbitoetmoidalni prijelomi

**OFC** – *orofacial cleft*, rascjep lica i usne šupljine

**ORIF** – *open reduction internal fixation*, otvorena repozicija i rigidna fiksacija

**PMMC** – *pectoralis major myocutanous*, miokutani režanj velikog prsnog mišića

**PMMF** – *paramedian forehead flap*, paramedijalni čeoni režanj

**RA** – *rectus abdominis*, slobodni režanj ravnog trbušnog mišića

**RFFC** – *radial forearm fasciocutaneous*, fasciokutani podlaktični slobodni režanj

**RFOC** – *radial forearm osteocutaneous*, osteokutani podlaktični slobodni režanj

**RSTL** – *relaxed skin tension lines*, linije minimalne napetosti kože

**SSSF** – *subscapular system flaps*, sustav slobodnih reznjeva skapule

**TMMC** – *temporalis muscle myocutaneous*, miokutani režanj *m.temporalis*

**VSP** – *virtual surgical planning*, virtualno kirurško planiranje

# Sadržaj

1. Uvod.....	1
2. Osnove embriologije i anatomije srednjeg lica.....	3
2.1. Embriološki razvoj lica.....	3
2.2. Funkcionalna anatomija srednjeg lica.....	4
2.2.1. Meka tkiva srednjeg lica.....	5
2.2.2. Koštana osnova srednjeg lica.....	9
2.2.3. Krvne žile, živci i limfni sustav srednjeg lica.....	14
3. Planiranje rekonstruktivnog zahvata.....	17
3.1. Opći principi rekonstrukcijske kirurgije.....	17
3.2. Indikacije i ciljevi rekonstrukcije srednjeg lica.....	18
3.3. Analiza defekta.....	19
3.3.1. Trauma srednjeg lica.....	19
3.3.2. Rascjep usne i nepca.....	23
3.3.3. Tumor na području srednjeg lica.....	26
3.4. Virtualno kirurško planiranje.....	29
3.5. Algoritmi odabira metode rekonstrukcije.....	31
4. Rekonstrukcija mekotkivnih defekata srednjeg lica.....	33
4.1. Rekonstrukcija donje vjeđe.....	34
4.2. Rekonstrukcija obraza.....	37
4.3. Rekonstrukcija gornje usne.....	39
4.3.1. Rekonstrukcija rascjepa usne i nepca.....	40
4.4. Rekonstrukcija nosa.....	44
4.4.1. Rinoplastika kod rascjepa usne i nepca.....	46
5. Rekonstrukcija koštanih defekata srednjeg lica.....	47
5.1. Metode nadomještanja koštanog tkiva.....	47
5.1.1. Koštani transplantati.....	48
5.1.2. Aloplastični materijali i implantati.....	50
5.1.3. Distrakcijska osteogeneza.....	51
5.2. Rekonstrukcija u prijelomima srednjeg lica.....	52
5.2.1. Le Fort prijelomi.....	54
5.2.2. NOE prijelomi.....	55
5.2.3. Prijelomi zigomatičnog kompleksa.....	56
5.2.4. Rekonstrukcija orbite.....	57
5.4. Rekonstrukcija alveolarnog nastavka maksile.....	59

<b>6. Rekonstrukcija kompleksnih defekata srednjeg lica .....</b>	<b>61</b>
<b>6.1. Metode složene rekonstrukcije.....</b>	<b>61</b>
<b>6.1.1. Proteze i epiteze.....</b>	<b>61</b>
<b>6.1.2. Lokalni i regionalni režnjevi.....</b>	<b>63</b>
<b>6.1.3. Mikrokirurška rekonstrukcija srednjeg lica.....</b>	<b>66</b>
<b>6.2. Dentalna rehabilitacija u složenih defekata.....</b>	<b>74</b>
<b>6.3. Algoritmi složene rekonstrukcije .....</b>	<b>75</b>
<b>7. Inovacije u rekonstrukciji srednjeg lica.....</b>	<b>77</b>
<b>7.1. Robotski asistirana kirurgija .....</b>	<b>77</b>
<b>7.2. Transplantacija lica.....</b>	<b>78</b>
<b>7.3. Regenerativna medicina .....</b>	<b>80</b>
<b>8. Zaključak.....</b>	<b>81</b>
<b>9. Zahvale .....</b>	<b>82</b>
<b>10. Literatura .....</b>	<b>83</b>
<b>11. Životopis .....</b>	<b>98</b>

## **Sažetak**

**Naziv rada: Rekonstrukcija srednjeg lica**

**Ime i prezime: Sunčana Bošnjak Brkić**

Srednje lice je kompleksna anatomska regija koja tvori funkcionalnu i estetsku cjelinu neophodnu za kvalitetan život i psihosocijalnu integraciju čovjeka. Većina defekata srednjeg lica koji zahtijevaju rekonstrukciju mogu se klasificirati u traumatske, kongenitalne i postablativne. Bez obzira na uzrok nastanka defekta, ciljevi rekonstrukcije uvijek su isti – postizanje funkcionalnog i estetskog integriteta. Raznovrsnost patologije, opsežnosti i oblika defekata čine rekonstruktivnu kirurgiju srednjeg lica uzbudljivim i inovativnim područjem kirurgije koje zahtjeva interdisciplinarni pristup niza stručnjaka. Metode rekonstrukcije danas su brojne, a osnova uspješnog rekonstruktivnog zahvata je razumijevanje anatomije i funkcije srednjeg lica, detaljna analiza defekta i poznavanje principa plastično-rekonstruktivne kirurgije. U rekonstrukciji mekotkivnih defekata srednjeg se koriste kožni transplantati, lokalni i regionalni režnjevi, a za koštane defekte koštani transplantati, aloplastični i osteosintetski materijali. Zlatnim standardom rekonstrukcije kompleksnih defekata danas se smatra rekonstrukcija slobodnim režnjevima, a razvoj implantologije omogućio je stabilnu i sofisticiranu dentalnu rehabilitaciju. Osim rekonstrukcije kompleksnih defekata slobodnim režnjevima, moguća je i tehnički manje zahtjevna protetska rehabilitacija koja je doživjela značajan napredak zahvaljujući novim materijalima i tehnologijama. U tijeku su razvoja i tehnike tkivne alotransplantacije i regenerativne medicine. Metoda rekonstrukcije bi trebala biti maksimalno individualizirana, s obzirom na dijagnozu, dob i prognozu pacijenta, veličinu, opsežnost i kompoziciju defekta i dostupnost lokalnih i udaljenih tkiva.

**Ključne riječi: srednje lice, rekonstrukcija srednjeg lica, lokalni režnjevi, koštani transplantati, slobodni režnjevi**

## **Summary**

**Title: Midface reconstruction**

**Author: Sunčana Bošnjak Brkić**

The midface is a complex anatomical region which houses functional units and aesthetic structures necessary for normal functioning and psychosocial integration. Most midface defects which require reconstruction can be classified as traumatic, congenital, and postablative. Regardless of aetiology, the goals of reconstruction are always the same – the achievement of functional and aesthetic integrity. The variety of pathology, extent and shape of defects make midface reconstructive surgery a demanding but also exciting and innovative field of surgery that requires an interdisciplinary approach by a number of specialists. Reconstruction methods are numerous today, and the basis of the approach to reconstruction is an understanding of the anatomy and function of the midface, a detailed analysis of defects and knowledge of the principles of plastic-reconstructive surgery. Skin grafts, local and regional flaps are used in the reconstruction of soft tissue defects while bone grafts, alloplastic and osteosynthesis materials are used for bone defects. Today, free flap reconstruction is considered the gold standard of complex defect reconstruction while developments in implantology have enabled stable and sophisticated dental rehabilitation. In addition to surgical methods of complex defect reconstruction, the development of new materials and technologies has significantly improved prosthetic rehabilitation making it a valuable method. Composite tissue allotransplantation and regenerative medicine techniques are also under development. The method of reconstruction should be selected individually, considering the diagnosis, age, and prognosis of the patient, the size, extent, and composition of the defect and the availability of local and distant tissues.

**Keywords: midface, midface reconstruction, local flaps, bone grafts, free flaps**



## 1. Uvod

Složena anatomija područja srednjeg lica uključuje praktički sve vrste tkiva (koža, masno tkivo, mišići, hrskavica, kost...) koje tvore strukture izuzetne funkcionalne važnosti za preživljavanje, omogućujući disanje, govor, žvakanje i gutanje te osjet vida i njuha. Osim funkcionalne važnosti, nipošto se ne smije zanemariti psihosocijalna važnost koja se ogleda kroz jedinstvenu sposobnost *Homo sapiens* da putem ekspresije lica komunicira emocije, što pridonosi estetskom izgledu lica, ključnom u kreiranju osobnog identiteta i međusobnog prepoznavanja pojedinaca. Rekonstrukcija srednjeg lica je jedno od najkompleksnijih područja kirurgije, a njena pisana povijest seže u stari Egipat, gdje su 3000 godina pr.n.e. u Edwin Smith papirusu opisane metode liječenja traume lica, uključujući frakture nosa **(1)**. Sushruta, otac plastične kirurgije, 600 godina pr.n.e., opisuje rekonstrukciju nosa režnjem obraza i čela **(2)**. O važnosti rekonstruktivne kirurgije srednjeg lica u ljudskoj povijesti govori i zgoda cara Justinijana II. Rhinotmetosa (*ὁ Ῥινότμητος*, ravnonosni) koji je 695. godine zbačen s prijestolja i osramoćen amputacijom nosa, a vlast je uspio vratiti 705. godine, kada se podvrgnuo rekonstrukciji nosa **(1)**. Još je jednom vladaru život promijenila maksilofacijalna kirurgija. John Bradmore je 1403. godine uspješno izliječio strijelom uzrokovanu penetrantnu ozljedu srednjeg lica, duboku 12 cm, u tada šesnaestogodišnjeg dječaka, budućeg kralja Henrika V. **(3)**. Razvojem anestezije i antiseptike sredinom XIX. stoljeća značajno se smanjuje se rizik operativnih zahvata **(1)**, no pravi procvat rekonstrukcijska kirurgija doživljava tek nakon Prvog svjetskog rata (1914.-1918.). Kacige i rovovsko ratovanje omogućuju preživljavanje, no vojnici se vraćaju s opsežnim ozljedama lica, kao jedinog izloženog dijela tijela. Francuski kirurg Morestin osniva posebnu jedinicu za liječenje ozljeda lica, koristeći se inovativnim procedurama rekonstrukcije lokalnim režnjevima i transplantatima, a svojim radom inspirira Gilliesa, koji će tridesetak godina kasnije sa svojim učenikom Millardom kreirati antologijske principe plastično-rekonstruktivne kirurgije **(4)**. O društvenom utjecaju ozljeda lica nakon rata govori podatak da su ranjenici u javnosti postali poznati pod nazivom *gueules cassées* (slomljena lica), a 1921. godine osnovana je Udruga ranjenika glave i lica (*L'Union des Blessés de la Face et de la Tête*), koja i danas djeluje pod nazivom *Gueules Cassées* te se bavi promicanjem istraživanja i liječenja kraniomaksilofacijalnih trauma **(5)**. Ozljede lica utjecale su i na europsku društveno-humanističku misao o utjecaju lica na izgradnju i osjećaj osobnog identiteta, što se ogleda u djelima češkog pisca Weinera, Freuda, i britanskog slikara Bacona. Također, Friedrich 1924. objavljuje knjigu „Rat protiv rata“, čije je poglavlje „Lice rata“ posvećeno fotografijama, dijagnozi i kirurškim intervencijama u ranjenika, od kojih je najpoznatija ona dvadesetsedmogodišnjeg Otta Dorbritza s traumatskom amputacijom nosa i gornje usne, rekonstruiranom kroz čak 12 operacija, režnjevima sa čela, ruku i rebara **(6)**.

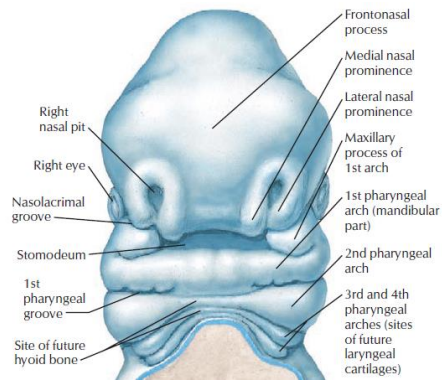
Cilj ovog rada je prikazati osnove planiranja, metoda i provedbe rekonstrukcije mekotkivnih, koštanih i kompleksnih defekata srednjeg lica. Većina defekata srednjeg lica koji zahtijevaju rekonstrukciju mogu se klasificirati u traumatske, kongenitalne i postablativne. Bez obzira na uzrok nastanka defekta, ciljevi rekonstrukcije uvijek su isti – postizanje funkcionalnog i estetskog integriteta. Ovisno o veličini i opsegu defekta koji se rekonstruira ispunjavanje ovih ciljeva može uključivati zatvaranje fistula među šupljinama, pozicioniranje orbite i njenog sadržaja, obnovu koštane strukture kako bi meka tkiva mogla imati podršku, prevenciju velofaringealne insuficijencije, dentalnu rehabilitaciju, obnovu projekcije srednjeg lica te volumena i simetrije mekih tkiva, uz minimalne ožiljke. Metode rekonstrukcije danas su brojne, a osnova planiranja je razumijevanje anatomije i funkcije srednjeg lica, uključujući međuodnos srednjeg lica sa okolnim strukturama (gornja i donja trećina lica, prednja lubanjska baza). Nadalje, svaki se defekt mora analizirati, prilikom čega se uzima detaljna anamneza, klinički status i primjenjuje neka radiološka metoda za preciznu vizualizaciju defekta, a razvoju i provedbi plana rekonstrukcije danas značaju ulogu ima virtualno kirurško planiranje. Faktori povezani s pacijentom su ključni za kreiranje plana rekonstrukcije. Oni mogu biti sistemski (komorbiditeti, dob, stadij razvoja itd.) i lokalni (fibroza tkiva zbog radioterapije, prethodnih zahvata itd.), ali i psihološki, vezani uz pacijentov stil života, želje i očekivanja koje on ili ona ima od rekonstrukcijskog zahvata. Za jednostavnije defekte koji uključuju samo meka tkiva koriste se transplantati tkiva, lokalni i regionalni režnjevi. Za rekonstrukciju skeleta srednjeg lica koriste se koštani transplantati, aloplastični implantati, osteosintetski materijali i kompozitni slobodni režnjevi. Rekonstrukcija slobodnim režnjevima se danas smatra zlatnim standardnom rekonstrukcije kompleksnih defekata, a razvoj implantologije omogućio je stabilnu i sofisticiranu dentalnu rehabilitaciju. Osim rekonstrukcije kompleksnih defekata slobodnim režnjevima, moguća je i tehnički manje zahtjevna protetska rehabilitacija koja je doživjela značajne napretke zahvaljujući novim materijalima i tehnologijama, a u razvoju su i neke napredne tehnike poput transplantacije lica. Izbor rekonstrukcijske metode mora biti individualiziran u odnosu na pacijenta, karakter defekta, tehničke mogućnosti zdravstvene ustanove i sposobnosti kirurških timova.

Za pisanje rada korištene su tražilice za pristup bazi podataka biomedicinskih i znanstvenih tema PubMed i SCOPUS, specijalizirana knjižna građa i medicinski časopisi.

## 2. Osnove embriologije i anatomije srednjeg lica

### 2.1. Embriološki razvoj lica

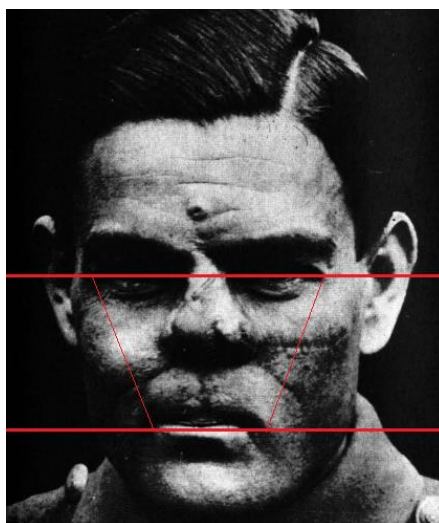
Kako bi se razumjeli pojedini defekti srednjeg lica, posebice rascjepi usne i nepca, važno je najprije poznavati osnove embriološkog razvoja lica. Mezenhim glave nastaje od ektoderma, mezoderma i stanica neuralnog grebena. Stanice neuralnog grebena nastaju u području rombencefalona a pod složenim utjecajem genske ekspresije migriraju u područje budućeg lica gdje podliježu epitelno-mezenhimskoj pretvorbi te od njih nastaju hrskavica i kosti lica i ostala važna tkiva ovog područja (dentin, tetive, stroma žlijezda). Poremećaji njihove migracije ili pretvorbe dovest će do kraniofacijalnih malformacija. Osim u stvaranju struktura lica, sudjeluju i stvaranju konotrunkalnih endokardijalnih jastučića, pa se u djece s kraniofacijalnim malformacijama često nađu i malformacije srca. Tijekom 4. i 5. tjedna u području vrata embrija nastaje 6 pari ždrijelnih lukova, izbočina mezenhima izvana prekrivenih ektodermom, a iznutra obloženih endodermom. U diferencijaciji tvorbi lica sudjeluju prvi i drugi par ždrijelnih lukova, dok ostali sudjeluju u razvoju tvorbi vrata. Od dorzalnog dijela prvog para ždrijelnih lukova nastaju parni maksilarni nastavci, a od ventralnog parni mandibularni nastavci. Od prvog para ždrijelnih lukova nastaju i žvačni mišići, a živac prvog para je *n.mandibularis* (V<sub>3</sub>). Mimični mišići nastaju od drugog para ždrijelnih lukova, a živac drugog para ždrijelnih lukova je *n.facialis* (VII). Krajem 4. tjedna razvoja u sredini budućeg lica pojavljuje se usna jamica, stomodeum koju okružuju parni lični nastavci: kaudalno parni mandibularni, lateralno parni maksilarni, a kranijalno peti, frontalni lični nastavak koji nastaje proliferacijom mezenhima ispred moždanih mjehurića. Na lateralnim rubovima frontalnog nastavka nastaju zadebljanja ektodermalnog epitela, nosne plakode, koje se udubljuju u nosne jamice tijekom 5. tjedna. Oko nosnih jamica nastaju lateralni i medijalni nosni nastavci i rostralni dio nosne pregrade. Maksilarni nastavak intenzivno raste, a intramembranskim okoštavanjem od njega nastaje premaksila, maksila, zigomatična kost i dio temporalne kosti. Spajanjem maksilarnih i lateralnih nosnih nastavka nastaje *ductus nasolacrimalis*. Međusobnim spajanjem medijalnih nosnih nastavaka i spajanjem s maksilarnim nastavcima nastaje intermaksilarni segment koji se sastoji od usnog dijela, od kojeg se razvija filtrum usne, dijela alveolarnog nastavka maksile u kojem se nalaze četiri sjekutića i trokutastog primarnog nepca. Iz maksilarnih nastavaka u 6. tjednu izrastu nepčani nastavci koji se tijekom 7. tjedna podižu u vodoravan položaj iznad jezika i međusobno spajaju, čime nastaje sekundarno nepce. Sekundarno nepce se spaja s primarnim nepce čime nastaje definitivno nepce koje odjeljuje usnu od nosne šupljine. Od crte spajanja ostaje foramen incisivum. Nosne jamice se produbljuju i dosežu krov primitivne usne šupljine čime nastaju primitivne hoane. Razvojem definitivnog nepca nosne šupljine rastu čime nastaju definitivne hoane, komunikacija nosnih šupljina i ždrijela. U lateralnim stijenkama nosnih šupljina pojavljuju se divertikuli čijim rastom nastaju paranazalni sinusi (7, 8).



Slika 1. Razvoj lica od 4-5 tj., ventralni pogled. Prema: Netter's Atlas of Human Embriology (2012), str. 243.

## 2.2. Funkcionalna anatomija srednjeg lica

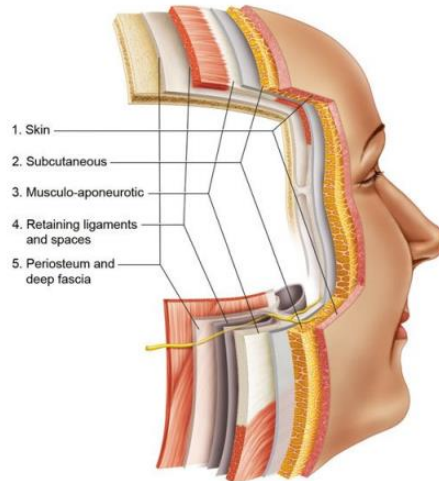
Slijedeći korak u razumijevanju postupaka rekonstruktivne kirurgije srednjeg lica je poznavanje anatomije. Detaljna anatomija srednjeg lica izrazito je kompleksna te bi zahtijevala pisanje udžbenika ili barem doktorata – dapače još uvijek je predmet anatomskih istraživanja čime svakako prelazi okvire ovoga rada, stoga će ovdje biti ukratko opisana, s naglaskom na funkcionalni značaj i neke kirurške implikacije. Pojam srednje lica (eng. *midface*, fr. *la région médiofaciale*) odnosi se na područje lica koje je kranijalno ograničeno zamišljenom horizontalnom linijom koja prolazi kroz *cantus medialis et lateralis*, a kaudalno linijom koja se proteže od tragusa uha do lateralnih rubova *commissurae labiorum oris* (9). Područje srednjeg lica dodatno je podijeljeno na anteriornu i lateralnu komponentu kosom linijom koja prolazi kroz *rimus orbitalis lateralis* i *commissurae labiorum oris*, a unutar anteriorne komponente srednjeg lica nalazi se trokutasto područje srednjeg obraza (eng. *midcheek*) kranijalno ograničeno donjom vjeđom, medijalno nosom, koje se lateralno nastavlja u *arcus zygomaticus* (10).



Slika 2. Područje srednjeg lica na fotografiji Otta Dorbritza. Prema: Friedrich E, Krieg dem Kriege (1924), str. 205.

### 2.2.1. Meka tkiva srednjeg lica

Razlikuje se pet slojeva mekih tkiva. Prvi sloj čini koža, drugi supkutano masno tkivo, treći sloj površinski muskuloaponeurotički sustav, poznatiji po skraćenici SMAS (eng. *superficial musculoaponeurotic system*), četvrti sloj sadrži ligamente lica i duboko masno tkivo, a peti sloj čini duboka fascija s periostom (11).

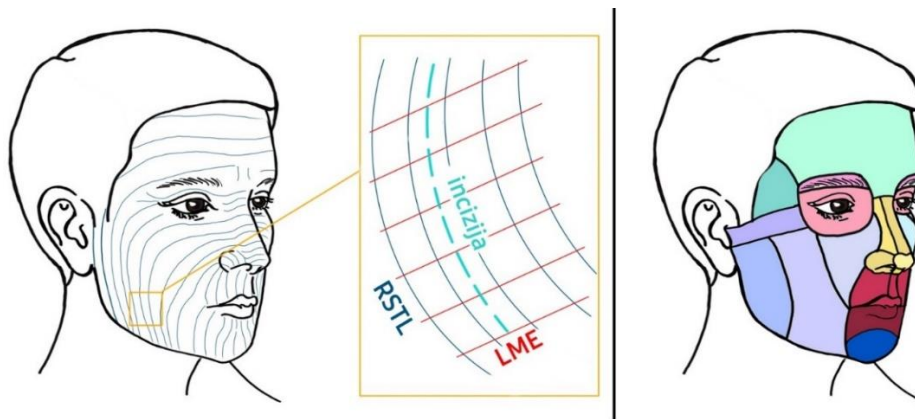


Slika 3. Prikaz slojeva lica. Prema: Kim HJ. *Mimetic Muscles. U: Anatomy for Plastic Surgery of the Face, Head, and Neck (2016). str.111.*

#### 2.2.1.1. Koža, linije minimalne napetosti i estetske jedinice lica

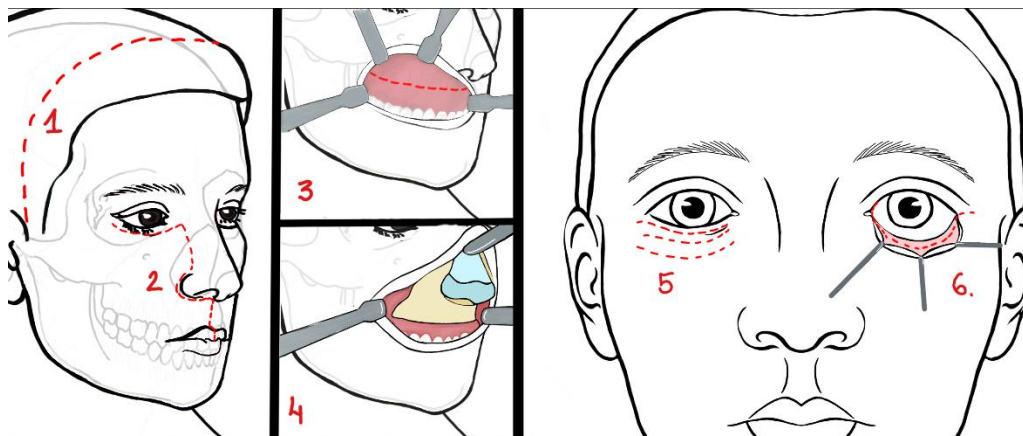
Koža lica varira u debljini, pigmentaciji i adherenciji za supkutani sloj ovisno o području lica. U bukalnom i parotidno-maseteričnom području sa supkutanim masnim slojem povezana je vaskulariziranim septama vezivnog tkiva. U infraorbitalnoj regiji koža je tanka, a supkutano masnog tkiva nema. U području *m.orbicularis oculi* i *m.orbicularis oris* koža je čvrsto vezana uz ove mimične mišiće (11). Za idealne estetske rezultate kod svih operativnih zahvata na području lica, važno je poznavati koncepte linija minimalne napetosti i estetskih jedinica lica. Začetnik misli o linijama kože bio je Karl Langer, koji je krajem XIX. stoljeća proučavao elastična svojstva kože lica s obzirom na orijentaciju incizija (12). Njegov koncept dalje su razvijali brojni autori, među kojima se ističe Borges koji je skovao izraz linije minimalne napetosti (RSTL, *relaxed skin tension lines*) (14, 15). Zbog elastičnih vlakana u svojoj strukturi koža se pod djelovanjem sile se rasteže, a prestankom djelovanja sile se vraća u prvobitni oblik. S obzirom na smjer vektora sile rastezanja, postoje varijacije u elastičnosti kože, a linije koje odražavaju ovo svojstvo nazivaju se linijama maksimalne rastezljivosti ili LME (*lines of maximum extensibility*). One su paralelne s mišićnim vlaknima. RSTL su rezultat specifične orijentacije kolagenih vlakana kože, a starenjem se manifestiraju kao bore na koži lica. RSTL su okomite na LME, kao i na smjer mišićnih vlakana (15). Pionir koncepta estetskih jedinica lica je meksički plastični kirurg, Mario González-Ulloa, koji je primijetio da se koža lica razlikuje s obzirom na teksturu, boju, debljinu i histološki sastav te je 1956. godine opisao 14 jedinica:

čelo, lijevi i desni obraz, nos, lijeva i desna gornja vjeđa, lijeva i desna donja vjeđa, lijevo i desno uho, gornja usna, donja usna, regija brade i vrat. Gonzales napominje da se svojstva estetske jedinice koja se rekonstruira moraju se uzeti u obzir prilikom odabira kožnog transplantata ili lokalnih i slobodnih reznjeva (16-18). I ovaj koncept doživio je evoluciju kroz vrijeme, pa su tako Burget i Menick uveli pojam estetskih podjedinica (19). U područje srednjeg lica spadaju estetske jedinice obraza, nosa, donje vjeđe i gornje usne, sa svojim podjedinicama.



Slika 4. **Lijevo:** odnos RSTL, LME i incizija. **Desno:** estetske jedinice lica. Vlastita skica.

Kod bilo kojeg operativnog zahvata na području lica, veoma je važno razmišljati o estetskom ishodu jer o njemu ovisi kvaliteta života i psihosocijalna rehabilitacija pacijenta. Orijentaciju svih incizija kože lica treba postaviti paralelno s RSTL. Na taj način će maksimalna tenzija šava rane biti paralelna s LME i okomita na RSTL, što znači da će rana cijeliti pod minimalnom tenzijom i rezultirati manjim ožiljkom (15). Ukoliko pak defekt zahvaća većinu estetske jedinice, bolje je rekonstruirati čitavu jedinica, i pod cijenu žrtvovanja zdravog tkiva, jer se na taj način postiže bolji estetski rezultat (20). Iz istog razloga se incizije za najčešće pristupe srednjem licu postavljaju paralelno s RSTL, uklapaju u granice estetskih jedinica ili skrivaju u sluznicama.

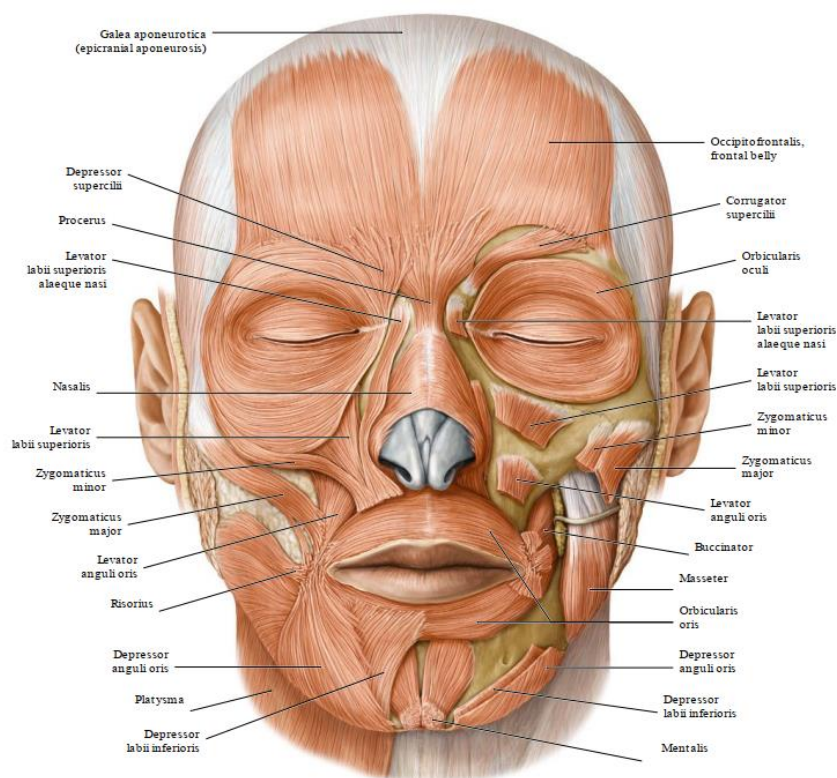


Slika 5. Najčešći kirurški pristupi srednjem licu. 1. koronalni. 2. Weber-Ferguson. 3. vestibularni. 4. degloving. 5. putem donje vjeđe (subcilijarni, subtarzalni, infraorbitalni) 6. transkonjunktivalni. Prema: Vlastita skica.

### 2.2.1.2. SMAS i mišići lica

Iako se SMAS (*superficial musculoaponeurotic system*, površinski muskulo-aponeurotički sustav) spominjao u Grayevoj anatomiji, prvi put su ga detaljnije opisali Mitz i Peyronie 1976. godine kao dio površinske fascije lica (21), a od tada su opisane brojne revizije njihovog opisa. SMAS se sastoji od tri sloja, fascijalnog sloja iznad mimičnih mišića, srednjeg sloja povezanog s mimičnim mišićima i dubokog sloja povezanog s periostom kostiju lica (22). U osnovi, SMAS je sloj vezivnog i mišićnog tkiva koji je anatomski kontinuitet platizme (23). Vezivni tračci iz kože preko supkutanog masnog tkiva spajaju se sa SMAS-om što omogućuje da se kontrakcije mimičnih mišića, uklopljenih u SMAS, prenose na kožu kao ekspresije lica (9). Mišići lica najlakše se mogu podijeliti u površinske, odnosno mimične mišiće i duboke, odnosno žvačne mišiće. Mimične mišiće inervira *n. facialis* (VII), a uz iznimku bukcinatora i mišića podizača kuta usana, svi primaju inervaciju sa svoje posteriorne strane. Žvačne mišiće inerviraju ogranci *n. trigeminusa*. Mišići doprinose volumenu lica, svojim tonusom se opiru gravitaciji čime održavaju poziciju mekih tkiva. Poremećaj ove funkcije može dovesti do asimetrije lica i ektripiona koji ugrožava funkciju vida. Njihov blizak odnos s kožom preko SMAS-a omogućuje ekspresije lica od iznimne je važnosti za socijalne interakcije. Srednjem licu pripada donji dio *m. orbicularis oculi*, čija je uloga pomicanje vjeđa – njegova pretarzalna i preseptalna komponenta sudjeluje u treptanju, dok orbitalna komponenta sudjeluje u stiskanju vjeđa. Pozicija ovog mišića posebno je važna u blefaroplastici. Čak pet mišića usana ima ulogu podizanja: *m. levator labi superioris* podiže usnu u vertikalnom smjeru, *m. levator labii superioris alaeque nasi* istodobno širi nosnicu i podiže usnu, *m. levator anguli oris* podiže rub usne, a njegove kontrakcije rezultiraju nazolabijalnim borama-smijalicama, *m. zygomaticus major* pomiče usnu lateralno i vertikalno, a kod nekih ljudi njegovom kontrakcijom nastaje karakteristična jamica na obrazu i naposljetku *m. zygomaticus minor* također podiže usnu. *M. orbicularis oris* se sastoji od mišićnih vlakana i fibroznih membrana drugih mišića koji se s njim stapaju, posebice bukcinatora. *M. risorius* svojom kontrakcijom krajeve usana vuče horizontalno unatrag. *M. buccinator* leži dublje od ostalih mimičnih mišića, ispod bukalnog masnog jastučića i čini glavnu mišićnu komponentu obraza. Ima dualnu funkciju, a osim sudjelovanja u mimici, sudjeluje i u gutanju jer kontrakcijom doprinosi pomicanju bolusa hrane iz oralne šupljine. *M. nasalis* spušta hrskavicu nosa i vuče nosna krila medijalno prema nosnom septumu, a ima transverzalni i alarni dio. Njegovi su dijelovi i *m. dilatator naris anterior et posterior* čija je uloga širenje nosnica. *M. depressor septi* služi za kontrakciju nosnica. Žvačni mišići su *m. masseter*, *m. temporalis*, *m. pterygoideus medialis i lateralis*. Oni leže unutar duboke fascije lica koja a funkcija im nije ograničena samo na početnu probavu hrane, odnosno žvakanje, već uz to pružaju strukturnu podršku i volumen površinskim strukturama, kontroliraju poziciju mandibule i doprinose funkciji oralnog sfinktera, pa gubitak njihove funkcije može ograničiti i govor (9, 24, 25).

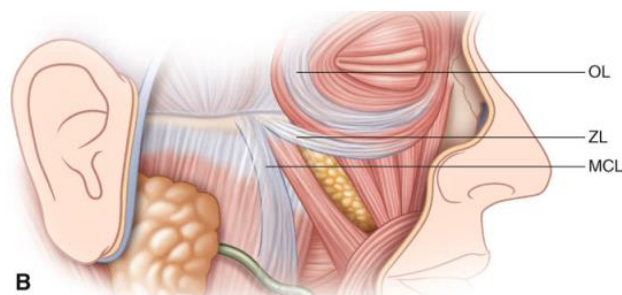




Slika 6. Mišići lica. Prema: Kim HJ. *Mimetic Muscles. U: Anatomy for Plastic Surgery of the Face, Head, and Neck* (2016). str. 112.

### 2.2.1.3. Masna tkiva i suspenzorni ligamenti lica

SMAS je na nekoliko mjesta ligamentima čvrsto povezan sa periostom ili žljezdanim tkivom. Tri veća ligamenta su orbitomalarni, zigomatični i maseterični. Ovi ligamenti su sidrišta mekih tkiva lica (26).



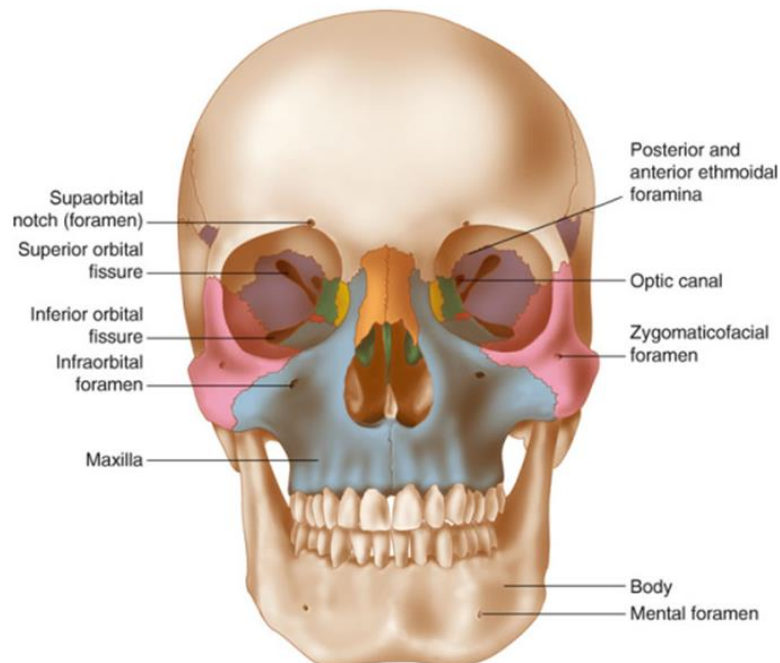
Slika 7. Ligamenti lica. Prema: Whipple KM i sur. *Anatomy of the midface. U: Midfacial Rejuvenation* (2012). str. 9.

Distribucija masnog tkiva i masnih jastučića pridonosi ukupnom izgledu lica. Masna tkiva lica mogu se podijeliti na one iznad SMAS-a, odnosno supkutano masno tkivo i one ispod SMAS-a, odnosno preperiostavno masno tkivo. Važniji masni jastučići su malarni, bukalni i masni jastučić ispod *m. orbicularis oculi* (SOOF, *suborbicularis oculi fat pad*) (9).



### 2.2.2. Koštana osnova srednjeg lica

Osnovu srednjeg lica čine kosti viscerokranija, osim mandibule – parne kosti: *maxilla*, *os palatinum*, *os zygomaticus*, *os lacrimale*, *os nasale*, *concha nasalis inferior*, te 2 neparne kosti – *vomer* i *os ethmoidale*. Pri pogledu na lubanju sprijeda (*norma frontalis*) kosti geometrijski stvaraju oblik slova V, budući da se zigomatični lukovi i lateralni dio orbite protežu izvan ruba spojenih maksilarnih kostiju (9).



Slika 8. Koronarni pogled na kosti srednjeg lica. Prema: *Midfacial Rejuvenation* (2012). str. 2.

Maksila je parna kost koja formira najveći dio srednjeg lica, spaja se sa svim kostima lica i sudjeluje u stvaranju dna i lateralnog zida nosne šupljine i dna orbite. Sastoji se od tijela i 4 nastavka. Tijelo maksile sadrži maksilarni sinus. Orbitalna površina maksile tvori većinu dna orbite, spaja se sa suznom, etmoidalnom i nepčanom kosti. Na prednjoj površini maksile se nalazi infraorbitalni foramen (*a,v,n.infraorbitalis*). Prednja površina maksile nastavlja se u konkavnu stražnju površinu koja formira prednji zid infratemporalne i pterigopalatinalne jame. Medijalna, nosna površina tvori dio lateralne stijenke nosne šupljine, a na njoj se nalazi hiatus maksilarnog sinusa. Zigomatičnim nastavkom maksila je spojena s istoimenom kosti čime nastaje malarna prominencija preko koje se sile žvakanja prenose na potpornje lica. Okomiti frontalni nastavak maksile spaja se s nosnom, suznom i frontalnom kosti, sudjeluje u stvaranju medijalnog zida orbite i proteže do njenog krova. Vodoravni nepčani nastavak sudjeluje u stvaranju prednjeg dijela koštanog nepca, spajajući se s nepčanom kosti. Alveolarni nastavak maksile nastavlja se inferiorno tijelu maksile, a posteriorno se spaja sa horizontalnim nastavkom nepčane kosti. Na njemu se nalaze alveolarni otvori za prolaz istoimenih živaca i krvnih žila, te on nosi 16 gornjih zuba. Dio alveolarnog luka koji nosi incizive često se naziva

premaksila. Maksila se s mandibulom spaja u zoni kontakta gornjeg i donjeg zubnog niza (alveolarnih nastavaka), a poremećaje kontakta maksilarnih i mandibularnih zuba nazivamo poremećajima okluzije. Frakture maksile mogu ozlijediti superiorne alveolarne ili infraorbitalni živac čime mogu uzrokovati senzorne ispade gornjih zuba ili kože prednjeg dijela srednjeg lica **(9, 27-29)**.

Os *palatinum* (nepčana kost) također je parna kost, koja se naslanja na stražnji dio maksile. Osim u stvaranju koštanog nepca, dna i lateralnog zida nosne šupljine, sudjeluje i u stvaranju dna orbite i inferiorne orbitalne fisure te granica pterigopalatine i pterigoidne fose. *Lamina horizontalis* nepčane kosti čini  $\frac{3}{4}$  duljine nepca čime zajedno sa nepčanim nastavkom maksile dijeli nosnu od usne šupljine i sudjeluje u govoru i gutanju, a na njenoj donjoj strani nalazi se *foramen palatinum majus* **(9, 27-29)**.

Funkcija tvrdog i mekog nepca ključna je za gutanje i govor, ali i disanje. Defekti nepca koji uzrokuju povezanost usne šupljine s maksilarnim sinusom ili nosnim šupljinama uzrokuju hipernazalni govor, neugodnost zbog refleksa hrane u nosnu šupljinu, a mogu dovesti i do komplikacija u vidu infekcije. Meko nepce (*velum*) zajedno sa lateralnim i stražnjim zidovima farinksa i mišićnom valvulom koju čine velofaringealni mišići (*m. levator veli palatini*, *m. uvulae*, *m. constrictor pharyngeus superior*, *m. palatopharyngeus*, *m. palatoglossus* i *m. salpingopharyngeus*) tvori velofaringealni mehanizam. U mirovanju, velofaringealni otvor je prohodan čime postoji komunikacija nazofarinksa i orofarinksa koja omogućuje disanje. Prilikom govora, meko se nepce odiže i spušta čime sudjeluje u fonaciji, odnosno funkciji govora **(30)**. Kod djece s rascjepom usne i nepca često se nalazi velofaringealna insuficijencija (VPI), o čemu se mora misliti kod planiranja rekonstrukcije i rehabilitacije **(31)**.

Os *zygomaticus* (jagodična kost) parna je kost, podloga jagodici obraza. Formira anterolateralni rub, zid, dno i većinu infraorbitalnog ruba orbite, kao i zidove temporalne i infratemporalne fose. Uz prijelome nosnih kostiju, prijelomi jagodične kosti su najčešći prijelomi srednjeg lica. Oni obično zahvaćaju zigomatičnofrontalnu suturu, ali česte su i kominucije koje uključuju infraorbitalni rub i zigomatični luk **(9, 27-29)**.

Dijelovi orbitalne šupljine koji pripadaju srednjem licu su lateralni zid i rub orbite, dno i inferiorni rub te medijalni zid i rub orbite. Lateralni zid orbite je najjači zid orbite, od orbitalnog krova odijeljen je superiornom orbitalnom fisurom. Čine ga debela orbitalna površina zigomatične kosti i veliko krilo sfenoidne kosti. Prilikom operacija u području lateralnog zida orbite treba oprezno postupati sa zigomatičnim i zigomatičnotemporalnim krvnim žilama i živcima koji ovdje prolaze kroz istoimene kanale. Dno orbite je od lateralnog zida odijeljeno je inferiornom

orbitalnom fisurom, a čine ga zigomatična, maksilarna (anterolateralno) i nepčana kost (posteriorno). Dno orbite je ujedno i krov maksilarnog sinusa. Kroz infraorbitalni usijek (ponekad i kanal) na dnu orbite teku infraorbitalna arterija, vena i živac, koji izlaze ispod inferiornog orbitalnog ruba kroz infraorbitalni foramen na prednju površinu maksile. Inferiorni orbitalni rub otporniji je od drugih dijelova dna orbite. Najtanji dio dna orbite nalazi se blizu infraorbitalnog kanala te tupa trauma ovdje često uzrokuje prijelom. Pacijenti s *blow out* frakturom orbitalnog dna obično se prezentiraju s orbitalnim edemom, hipestezijom obraza i područja kanina te ograničenom bulbomotorikom, posebice pri pogledu prema gore. Frakture koje zahvaćaju više od ½ dna orbite ili medijalnog zida orbite i/ili uzrokuju hernijaciju orbitalnog sadržaja u maksilarni ili etmoidni sinus, mogu se prezentirati enoftalmusom. U kirurgiji dna orbite također je bitno razlikovati živčano-žilni pleksus koji prolazi kroz infraorbitalni usijek od tkiva zarobljenih u frakturnoj pukotini. Medijalni zid orbite tvori lakrimalna kost, *lamina papyracea* etmoidne kosti, sfenoidna kost i frontalna kost. Kroz anteriorne i posteriorne etmoidalne otvore na spoju frontalne i etmoidalne kosti prolaze istoimeni živci i krvne žile. Defekti kostiju koje čine orbitu mogu dovesti do poremećaja pozicije bulbusa kao što je enoftalmus i hipoftalmus. Za normalan binokularni vid nužna je simetrična pozicija bulbusa, pa se poremećaji pozicije mogu manifestirati diplopijom i slabljenjem vida **(9, 27-29)**.

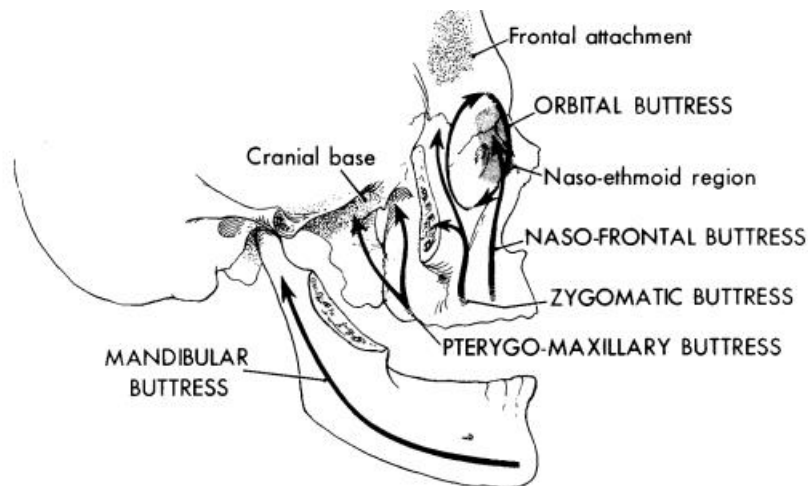
Nos je centralni dio lica i ima značajnu estetsku ulogu u cjelokupnom izgledu lica. U nosnoj se šupljini nalazi organ njuha, a ona kao gornji dio dišnog puta ima ulogu filtracije udahnutog zraka, zagrijavanja i vlaženja udahnutog zraka prije nego dođe u kontakt sa donjim dišnim sustavom. Nemogućnost disanja kroz nos donosi neugodnost, kronično sušenje usne šupljine i gubitak ili smanjenje osjeta njuha. Osim toga nos i paranazalni sinusi sudjeluju u rezonanciji osnovnog laringealnog tona. Paranazalni sinusi amortiziraju sile impakcije na prednji dio mozga i smanjuju težinu skeleta glave. Osnovu koštanog dijela nosa čine parne nosne kosti koje se međusobno spajaju u medijalnoj liniji, superiorno s nosnim nastavkom frontalne kosti, a lateralno sa frontalnim nastavkom maksile. Inferiorno i posteriorno se pružaju u nosnu šupljinu gdje tvore greben koji tvori dio septuma i spaja se sa spinom nosnog nastavka frontalne kosti, perpendikularnom pločom etmoidne kosti i septalnom hrskavicom nosa. Kosti su deblje superiorno nego inferiorno, a njihov inferiorni rub s alveolarnim nastavcima maksila omeđuje piriformni vanjski nosni otvor. U središnjoj liniji gdje se spajaju ovi nastavci maksile, nalazi se *spina nasalis anterior* za koji se veže hrskavični dio septuma nosa. Prijelomi nosnih kostiju češći su na njihovom inferiornom, tanjem dijelu, te zarastaju uz minimalni kalus. Longitudinalni urezi na nosnim kostima kroz koje prolaze prednji etmoidalni živac i krvne žile na RTG-u mogu zamijeniti za prijelomne pukotine, no prijelomi nosnih kostiju su češće transverzalni. Pokretni dio vanjskog nosa izgrađuju nosne hrskavice: *cartilago nasi lateralis*, *cartilagine alares majores*, *cartilagine alares minores* i *cartilagine nasales accessoria*.

Nosni septum sastoji se od koštanog i hrskavičnog dijela. Koštani, stražnji dio čine perpendikularna ploča etmoidne kosti (gornja 1/3), vomer (posteroinferiorno) i dijelom koštani grebeni sfenoidne, nosne i frontalne kosti. Hrskavični, prednji dio tvori *cartilago septi nasi* (*pars mobilis*). Nosni septum je često asimetričan, te većina ljudi ima određen stupanj devijacije. Nosna šupljina dio je gornjeg dišnog sustava, podijeljena na dva dijela nosnim septumom, a sastoji se od predvorja, *vestibulum nasi* i prave nosne šupljine, *cavitas nasi*, i sadrži organ njuha. Oblika je piramide te se nalazi ispred prednje lubanjske jame, ventralno se otvara u vestibulum nosa, dorzalno preko hoana u farinks, a lateralnim otvorima povezana je sa paranazalnim sinusima. Dno nosne šupljine u prednje  $\frac{3}{4}$  čini nepčani nastavak maksile, a u stražnjoj  $\frac{1}{4}$  horizontalni nastavak nepčane kosti. Krov nosne šupljine anteriorno čine nosne kosti, spina frontalne kosti i dno frontalnog sinusa, u središnjem dijelu kribiformna ploča etmoidne kosti a posteriorno se krov spušta uz prednji zid sfenoidnog sinusa i tijelo sfenoidne kosti. Medijalni zid čini nosni septum, a na lateralnom zidu se nalaze tri nosne školjke koje ga dijele na nosne hodnike. Svaki nosni hodnik ima svoj *meatus*, kroz koji se drenira sadržaj paranazalnih sinusa. Donji nosni hodnik je najveći, a nalazi se između zasebne kosti, *concha nasalis inferior* i nepca, a u njega se otvara *ductus nasolacrimalis*. Srednji nosni hodnik nalazi se između *conchae nasalis inferior* i *conchae nasalis media*. On komunicira s anteriornim dijelovima etmoidalnog sinusa, te preko *infundibulum ethmoidale* sa maksilarnim i frontalnim sinusom. Gornji nosni hodnik nalazi se između *conchae nasalis media* i *superior* a u njega se otvaraju stražnji dijelovi etmoidalnog sinusa i sfenoidni sinus. U područje srednjeg lica pripadaju svi paranazalni sinusi, osim frontalnog. Paranazalni sinusi svoju konačnu veličinu dosegnu u pubertetu, a maksilarni sinus je najveći. Kao što je prethodno spomenuto, on se nalazi u tijelu maksile, a njegov krov čini većinu dna orbitalne šupljine. On se otvara u srednji nosni hodnik, no njegov otvor na medijalnom zidu položen je superiorno njegovom dnu, a izdanak etmoidalne kosti suzuje ga u *hiatus semilunaris* te se u srednji nosni hodnik ne otvara direktno nego preko *infundibulum ethmoidale*, što su glavni uzroci zastoja sadržaja i protrahiranih sinusitisa. Etmoidni sinus ima oblik kutije koja je šira posteriorno, te nije jedinstvena šupljina već labirint sastavljen od manjih šupljina koje se dijele u tri skupine. Prednja skupina sadrži najveću šupljinu, *bulla ethmoidalis*, koja zajedno s *processus uncinatus* suzuje otvor maksilarnog sinusa u *hiatus semilunaris*. Preko *infundibulum ethmoidale* se zajedno s maksilarnim i frontalnim sinusom drenira u srednji nosni hodnik. Medijalna skupina drenira se u izravno srednji nosni hodnik, a posteriorna u gornji nosni hodnik. Sfenoidni sinus nalazi se iza krova nosne šupljine i njegov lateralni zid čini medijalni zid optičkog kanala i unutarnje karotidne arterije **(10, 27-29)**.

### 2.2.2.1. Vertikalni i horizontalni koštani potpornji srednjeg lica

Koštane potpornje srednjeg lica prvi puta su anatomske i funkcionalno opisali Sicher i DeBrul 1970. godine, a Ayella je ovaj koncept primijenio u radiološkoj interpretaciji fraktura srednjeg lica. 1978. godine **(32)**.

Koštani potpornji srednjeg lica zapravo su područja deblje kosti koja pružaju podršku i oblik mekim tkivima ponad njih. Preko ovih potporanja se sile mastikacije prenose na bazu lubanje, a donekle se apsorbiraju i sile impakcije, čime koštani potpornji štite okolne fragilne strukture.

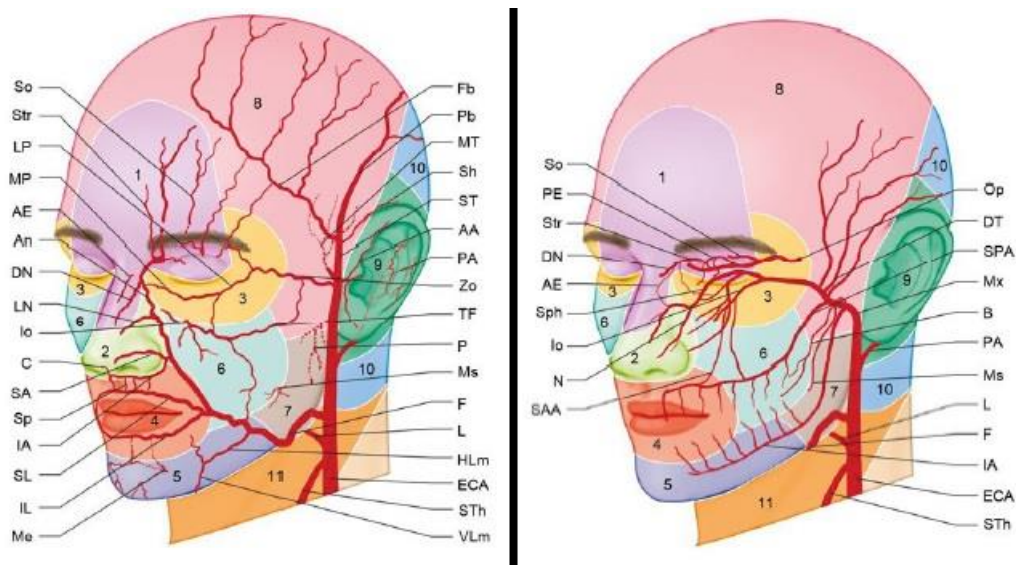


Slika 9. Prikaz koštanih potporanja srednjeg lica i odnosa sile. Prema: Manson i sur. *Structural pillars of the facial skeleton: An approach to the management of Le Fort fractures* (1980). str. 59.

Razlikuju se vertikalni i horizontalni koštani potpornji koji zajedno tvore rešetkastu strukturu. Vertikalnih koštanih potpornji najviše sudjeluju u prijenosu sila mastikacije. Postoji 7 vertikalnih potporanja, 3 parna: nazomaksilarni (centralni parni), zigomatikomaksilarni (vanjski parni), pterigomaksilarni (duboki parni) i jedan neparni, središnji – frontoetmoidni (nosni septum). Horizontalni potpornji su slabiji od vertikalnih, a razlikuju se tri potporne ravnine: frontosfenoidna, zigomatična i palatinalna. Iako se o koštanim potpornjima najviše govori u kontekstu nastanka i liječenja prijeloma srednjeg lica, ne smije se zanemariti njihova važnost i u rekonstrukciji kompleksnih defekata srednjeg lica nakon resekcija tumorskih promjena, te valja sukladno tome birati najprikladniji slobodni režanj, jer je restitucija ove kompleksne biomehaničke strukture ključna za optimalan funkcionalni ishod **(33-35)**.

### 2.2.3. Krvne žile, živci i limfni sustav srednjeg lica

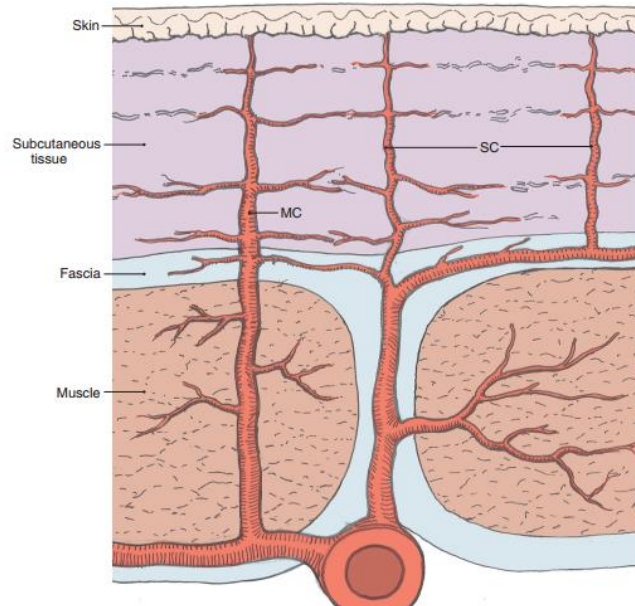
Krvna opskrba srednjeg lica primarno dolazi od grana vanjske karotidne arterije (ACE, *a. carotis externa*). *A. facialis* grana se od ACE u razini velikog roga jezične kosti. Tijekom joj varira, a svojim ograncima opskrbljuje površinske dijelove lica, odnosno regiju usne, obraza, orbite i nosa. *A. maxillaris interna* je terminalni ogranak ACE, a grana se u visini temporomandibularnog zgloba. Svojim mandibularnim, pterigoidnim i pterigopalatinalnim dijelovima opskrbljuje dublje dijelove lica. Bogate anastomoze u vertikalnom i horizontalnom smjeru stvaraju opsežnu kolateralnu cirkulaciju, pa tako može postojati retrogradna opskrba putem *a. facialis* s kontralateralne strane, a postoje anastomoze *a. facialis* s *a. maxillaris*, prvenstveno preko njenih grana *a. infraorbitalis* i *a. buccalis*. Postoji i manja kontribucija području srednjeg lica od ACI (*a. carotis interna*), i to putem anastomoze između *a. angularis* (terminalni ogranak *a. facialis*) preko trohlearnih krvnih žila s *a. ophthalmicom* (36-37).



Slika 10. **Lijevo:** grane *a. facialis*. **Desno:** grane *a. maxillaris*. Prema: Pinar AY i sur. *Arteries of the Face and Neck. U: Anatomy for Plastic Surgery of the Face, Head, and Neck (2016).* str 48.

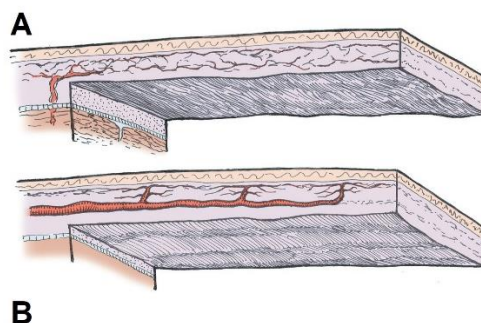
Ova bogata anastomotska mreža od posebnog je značaja kod resekcija jer se žrtvovanjem veće arterije neće oštetiti vaskularna opskrba ostalih struktura, no može stvarati probleme prilikom postizanja hemostaze, a kirurški zahvati na licu zbog bogate krvne opskrbe kože obično dobro cijele i uz manje komplikacija nego na drugim dijelovima tijela. Većina krvne opskrbe kože usmjerena je metabolički aktivnim komponentama, (epidermis, adneksa). Dva glavna izvora cirkulacije kože su muskulokutane i septokutane arterije. Muskulokutane arterije prolaze kroz mišiće u dermis i opskrbljuju manje regije kože. Septokutane arterije prolaze paralelno s kožom unutar vezivnih tkiva i opskrbljuju većinu kože. Kada vaskularna opskrba dođe do kože, veće se žile prazne u kompleksni sistem dermalno-subdermalnih pleksusa. Dermalno-subdermalni pleksus se sastoji od dva vaskularna pleksusa povezana komunicirajućim krvnim žilama. Duboki vaskularni pleksus leži na spoju dermisa i supkutanog

masnog tkiva, a prima opskrbu iz muskulokutanih arterija koje perforiraju supkutano masno tkivo. Površinski vaskularni pleksus leži na površinskom dijelu retikularnog dermisa i daje bogati splet kapilara u papilarni dermis od kojeg se difuzijom prehranjuje epidermis **(38)**.



Slika 11. Vaskularizacija kože. Prema: Frohm ML i sur. *Anatomy of the skin. U: Local Flaps in Facial Reconstruction. (2014) str. 16.*

Iako postoje brojne klasifikacije reznjeva, i nijedna od njih nije univerzalna, većina se klasifikacija temelji upravo na vaskularnoj opskrbi kože, koja je ključna za preživljavanje reznja. Lokalni reznjevi glave i vrata su najčešće nasumični ili aksijalni. Nasumično vaskularizirani reznjevi su oni reznjevi koji se oslanjaju na dermalno-subdermalne pleksuse, što znači da imaju manje pouzdanu vaskularizaciju. Većina manjih lokalnih reznjeva koji se koriste u rekonstrukciji srednjeg lica su nasumično vaskularizirani (rotacijski, transpozicijski, klizni itd.). Aksijalno vaskularizirani reznjevi inkorporiraju septokutanu arteriju u svojoj uzdužnoj osi, i zbog toga su pouzdaniji. Primjer aksijalnog reznja u rekonstrukciji lica je paramedijalni čeonni režanj koji se bazira na supratrohlearnoj arteriji. **(39-40)**



Slika 12. Klasifikacija reznjeva kože prema vaskularizaciji. **A.** nasumični. **B.** aksijalni. Prema: Frohm ML i sur. *Anatomy of the skin. U: Local Flaps in Facial Reconstruction. (2014) str. 17.*



Vene uglavnom prate arterije, a glavni put venske drenaže je putem *v.facialis* u unutarnju jugularnu venu. Pritoci *v.facialis* pokazuju znatne anatomske varijacije, a od kliničkog je značaja njena dvostruka povezanost s kavernoznim sinusom, preko *v. ophthalmicae superior* te preko duboke lične vene i pterigoidnog pleksusa. Na taj način se infekcije kože iz područja srednjeg lica mogu brzo proširiti u intrakranijalne venske sinuse **(40)**. Limfni putevi srednjeg lica uglavnom vode k preaurikularnim i submandibularnim limfnim čvorovima, no pokazuju značajnu varijabilnost zbog brojnih anastomoza, te ponekad vode i direktno do limfnih čvorova vrata, zbog čega je kod sumnje na metastaze bitno učiniti limfoscintigrafiju **(9)**. Inervaciju licu pružaju kranijalni živci, *n.facialis* (VII) i *n. trigeminus* (V). *N.facialis* motorički inervira sve mimične živce poglavito putem svoje bukalne grane, iako postoje preklapanja i s ostale 4 grane (temporalna, zigomatična, mandibularna i cervikalna), pa je tako *m.orbicularis oculi* inerviran bukalnom i zigomatičnom granom, a *m. risorius* bukalnom i mandibularnom granom. Incizije u supkutano tkivo mogu se raditi bez straha od oštećenja motoričke inervacije jer su svi mišići osim *m. buccinator* i *m.levator anguli oris* inervirani sa svoje posteriorne strane. Žvačne mišiće inerviraju ogranci *n.trigeminus*, preko ogranka *n.mandibularis* (V<sub>2</sub>). Senzornu inervaciju srednjem licu pruža *n.trigeminus* (V), prvenstveno putem *n. maxillaris* (V<sub>2</sub>), no i ovdje postoje značajna preklapanja, pa se tako medijalno preklapa sa *n.nasociliaris* (ogranak V<sub>1</sub>), posteriorno sa *n. auriculotemporalis* (ogranak V<sub>3</sub>), a inferiorno sa žvcima vrata **(9)**.



### 3. Planiranje rekonstruktivnog zahvata

#### 3.1. Opći principi rekonstrukcijske kirurgije

Plastično-rekonstruktivna kirurgija kroz svoju povijest definirana je konceptima i tehnikama koje se mogu primijeniti na bilo koji dio tijela, više nego tkivom ili anatomskom regijom. Ambroise Paré, francuski brijlač-kirurg 1564. godine sastavlja prvih 5 principa: „*ukloni višak, vrati na pravi položaj, odvoji spojeno, da bi spojio odvojeno sličnime*“. Harold Gillies, novozelandski otorinolaringolog 1950. godine razvija 10 zapovijedi plastično-rekonstruktivne kirurgije koje njegov tadašnji učenik i student Ralph Millard prvi put objavljuje: „*imaj plan, imaj stil, poštuju što je normalno i vrati ga u normalni položaj, ne odbacuj živo tkivo, ne reci lažnog svjedočanstvo protiv defekta, tretiraj primarni defekt prije nego što se brineš oko sekundarnoga, imaj plan za spašavanje, ne radi danas ono što možeš odgoditi za sutra, nemaj rutinu, ne poželi tuđe plastične jedinice, suradnice, čeonog režnja, Thierschovog transplantata, govede hrskavice niti ničega što je tvojeg bližnjega*“ (42). Gillies i Millard ove šaljive principe dalje razvijaju te 1957. godine dodaju još 6 principa i objavljuju kapitalno djelo plastično-rekonstruktivne kirurgije: „*Principi i umjetnost plastične kirurgije*“ (43). Millard 1986. godine objavljuje reviziju ovih principa u knjizi „*Principalizacija plastične kirurgije*“ te ih kategorizira u 5 skupina: pripremnu, provedbenu, inovacijsku, doprinosnu i inspirativnu. Principi pripremne skupne govore o važnosti analize defekta, odabira reda prioriteta i vođenja točne medicinske dokumentacije, kao i poznavanja pacijentovih želja i ideala ljepote te vlastitih ograničenja i sposobnosti. Principi provedbene skupine opominju da prije operacije treba postojati plan i rezervni plan, a da se rekonstrukciju mora provoditi po estetskim jedinicama i to na način da se tkivo vrati u anatomsku poziciju prilikom čega se mora paziti na tenziju rane, da se tkivo ne smije odbaciti dok nije sigurno da neće trebati (*Škotska ekonomija*), a da se izgubljeno tkivo zamijeni sličnim tkivom tako da se uzme višak iz drugog područja (*Robin Hood*) pri čemu treba razmišljati o sekundarnom defektu. Inovacijski principi podsjećaju na važnost dugoročnog praćenja rezultata, istraživanja i učenja iz pogrešaka. Kontribucijska skupina naglašava važnost prenošenja znanja na iduće generacije i interdisciplinarno povezivanje s kolegama, a inspiracijska skupina potiče kirurga da principi moraju postati automatizam no da je ponekad važno i riskirati (44). Ovi praktični, tehnički, i etički aksiomi nisu se bitno mijenjali do danas, a brojne revizije kao što je ona Rohricha i suradnika iz 2017. godine donose tek neke novitete kao što je važnost informiranja pacijentove obitelji (45).

### 3.2. Indikacije i ciljevi rekonstrukcije srednjeg lica

Najčešće indikacije za rekonstruktivnu kirurgiju srednjeg lica su defekti uzrokovani traumom srednjeg lica, prirođene malformacije te defekti nakon onkološke ablativne kirurgije (46). Trauma srednjeg lica obično nastaje kao rezultat prometnih nesreća, padova i nasilja, i to najčešće u muškaraca u drugom i trećem desetljeću života. Redovno dovodi do ozljeda mekih tkiva, zuba i kostiju viscerokranija udruženih s ozljedama drugih dijelova tijela. Bez adekvatnog liječenja mogu ostati trajne posljedice u smislu nakaznih ožiljaka, deformiteta kostiju i gubitka vida, što može uzrokovati emocionalne i psihološke probleme (47). Širok je spektar prirođenih kraniofacijalnih malformacija koje zahvaćaju područje srednjeg lica, primjerice sindromske kraniosinostoze (Apertov i Crouzonov sindrom), poremećaji razvoja prvog ždrijelnog luka (Treacher Collins sindrom) (48), no u daljnjem tekstu će se govoriti o rascjepima usne i nepca kao najčešćoj kraniofacijalnoj malformaciji koja se u svjetskoj populaciji javlja s učestalošću 1:700. Ona značajno utječe na kvalitetu života uzrokujući probleme sa hranjenjem i govorom (uslijed velofaringealne insuficijencije), sluhom (rekurentni *otitis media*) i denticijom, što može dovesti do neurorazvojnih poremećaja i psihosocijalnih problema (49). U tumore srednjeg lica u širem smislu spadaju i tumori kože, od kojih su najčešći bazocelularni i planocelularni karcinomi te melanomi. U užem smislu tumori srednjeg lica su histološki heterogena skupina benignih i malignih tvorbi maksile, paranazalnih sinusa, tvrdog nepca itd. Ovi se tumori, ovisno o veličini, obliku i biološkom ponašanju, uklanjaju parcijalnom, subtotalnom, totalnom ili radikalnom maksilektomijom, što rezultira defektima različitih opsega - od manjih oroantralnih fistula do velikih defekata sa značajnim morbiditetom koji može uključivati poremećaje funkcije gutanja, hranjenja, vida i govora uz značajnu estetsku deformaciju te utjecati na mentalno zdravlje. Dodatni izazov kod rekonstrukcije ovih defekata predstavlja radioterapija koja uzrokuje fibrozu i kontrakciju tkiva (50).

Iz navedenog je jasno da defekti srednjeg lica raznih etiologija zahvaćaju sve dobne skupine, no bez obzira na etiologiju, rekonstrukcija se temelji na principima i zajedničkom cilju, odnosno obnovi funkcije i estetskog izgleda bolesnika. Ponekad je moguće ispuniti oba cilja, a katkad je nažalost moguće vratiti samo oblik, ali ne i funkciju. Futran navodi kako idealna rekonstrukcija zahtjeva da se dosegnu određeni ciljevi, po redu važnosti: „cijeljenje rane, razdvajanje usne od nosne šupljine, rekonstrukcija koštanih potpornja, obnova funkcionalne denticije, mastikacije i gutanja, repozicioniranje bulbusa ili kozmetska rehabilitacija egzanterirane orbite, održavanje prohodnosti dišnog puta, podrška i suspenzija adinamičkih mekih tkiva lica (uključujući prevenciju ektropiona), te obnova konture srednjeg lica“ (51).

### 3.3. Analiza defekta

Kako bi se formirao rekonstruktivni plan, potrebna je analiza tkiva koja nedostaju i funkcija koje su narušene. Zbog toga svako planiranje započinje detaljnom anamnezom i fizikalnim pregledom. Funkcionalna procjena uključuje evaluaciju utjecaja defekta na govor, gutanje i žvakanje, vid, njuh i sensoriku i motoriku srednjeg lica. Najbolji način za procjenu estetskih promjena uzrokovanih defektom je usporedba fotografija aktualnog stanja s premorbidnima. Radiološke metode uključuju kefalometrijska mjerenja, MSCT s 3D prikazom, te po potrebi MR i UZV. S obzirom na etiologiju defekta, postoje određene razlike u pristupu pacijentu prilikom prijeoperativne evaluacije, koje će biti izložene u daljnjem tekstu. Osim razlika u prijeoperativnoj evaluaciji, postoje i razlike s obzirom na vrijeme provedbe rekonstruktivnog zahvata. Imidijentne rekonstrukcije provode se kod tumorskih defekata, i kod većine traumatskih defekata. Prednost rane rekonstrukcije je izbjegavanje formiranja ožiljnog tkiva nakon inicijalne ozljede, što omogućuje bolje funkcionalne i kozmetske rezultate. Kod kontaminiranih traumatskih defekata mekih tkiva (ugrizne rane), provode se odgođene rekonstrukcije (za 10-14 dana). Sekundarne rekonstrukcije su one koje se provode kao odvojeni, kasniji zahvat ili kao korektivni zahvat. To se obično čini kod prirođenih malformacija kod kojih nema stvaranja ožiljnog tkiva povezanog s inicijalnim defektom, a postoji i problematika vezana uz rast i razvoj. U konačnici, pacijentovo opće stanje, fotografije premorbidnog izgleda, opseg defekta i funkcionalni gubitci vodilje su kompleksnosti rekonstrukcije **(46,52)**.

#### 3.3.1. Trauma srednjeg lica

Pristup pacijentu s traumom srednjeg lica prati strukturirani ATLS protokol (eng. *Advanced Trauma Life Support*). Inicijalni pregled odvija se po ABCDE (eng. *airway, breathing, circulation, disability, exposure*) obrascu i uključuje zbrinjavanje životno ugrožavajućih stanja. Sekundarni pregled obuhvaća pregled cijelog tijela kako se ne bi propustile udružene ozljede, i uzimanje anamneze ili heteroanamneze ako pacijent nije pri svijesti. Treba saznati podatke o vremenu i mehanizmu nastanka ozljede, simptomima (gubitak svijesti, poremećaji vida, bolovi pri otvaranju i zatvaranju usta i sl.), komorbiditetima i eventualnoj kroničnoj medikamentoznoj terapiji. Nakon toga se pristupa detaljnom pregledu maksilofacijalne regije, slijedeći standardni protokol koji uključuje potpuni pregled glave, očiju, ušiju, nosa, usne šupljine i vrata i prilikom kojeg treba obratiti pozornost na znakove i simptome koji upućuju na lokalizaciju prijeloma. Prijelomi srednjeg lica mogu se prezentirati asimetrijom, deformitetom i otokom lica, pomakom bulbusa i poremećajima bulbomotorike koji uzrokuju diplopiju, senzornim deficitima, poremećajem okluzije, a ako zahvaćaju bazu lubanje, curenjem likvora **(34, 47, 53, 54)**.

Tablica 1 Karakteristični simptomi prijeloma srednjeg lica. Sažeto prema: 34,47,53,54.

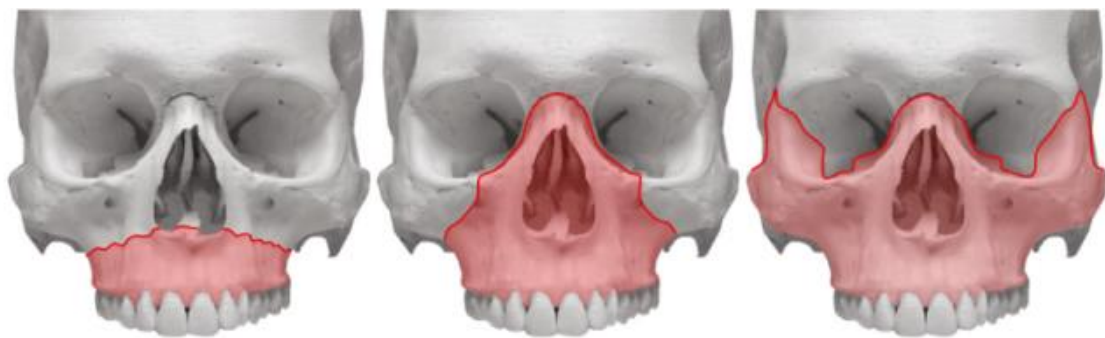<b>Le Fort I</b>	mobilni koštani ulomak alveolarnog nastavka (flotirajući prijelom)
<b>Le Fort II</b>	mobilnost maksile, NF suture i medijalnog orbitalnog zida utisnut centralni dio lica, elongirano lice
<b>Le Fort III</b>	mobilno cijelo srednje lice NF i ZF sutura, znaci ozljede baze lubanje dish face, brillenhamatom, curenje likvora
svi Le Fort	otvoreni zagriz, smetnje otvaranja i zatvaranja usta, epistaksa
<b>NOE</b> (nazoorbitoetmoidalni)	gubitak svijesti, curenje likvora, telekantus, sedlasta deformacija nosa, deformacija frontalne kosti, supraorbitalnog ruba
<b>zigomatični kompleks</b>	proptoza, bol u orbiti, smanjenje vidne oštine, oftalmoplegija, dilatacija papile (RAPD – <i>relative afferent pupillary defect</i> )
<b>orbita</b>	subkonjunktivalno krvarenje, periorbitalne ekhimoze i edemi, poremećaj pupilarnog refleksa, poremećaj pozicije bulbusa, poremećaji vida, diplopija

Pregled počinje inspekcijom područja glave pri čemu se treba uočiti asimetrija ili deformitete lica i vanjske znakove ozljede kao što su hematomi i laceracije. Pregled očiju uključuje inspekciju vjeđa, pregled vida (vidne oštine i vidnog polja), ispitivanje bulbomotorike i binokularnog vida, pozicije bulbusa (Hertelovim ili Naugleovim egzoftalmometrom), pupilarnih reakcija i mjerenje intraokularnog tlaka. Pregled ušiju uključuje inspekciju aurikularne hrskavice (hematom je potrebno drenirati kako bi se prevenirala deformacija), prisutnost krvarenja iz uha, ozljede vanjskog slušnog kanala i pregled bubnjića. Treba pregledati i mastoidnu regiju, gdje se u slučaju frakture baze lubanje nađu ekhimoze. Pregled nosa započinje inspekcijom kojom se evaluira prisutnost edema ili asimetrije, a nastavlja se palpacijom. Karakteristični znakovi frakture su bol, krvarenje, edem, opstrukcija dišnog puta, krepitacije i palpabilna dislokacija. Spekulumom treba pregledati nosnu šupljinu, pri čemu je bitno isključiti septalni hematom koji neliječen može dovesti do infekcije, perforacije ili nekroze septuma. Ukoliko postoji sumnja na otolikvoreju ili rinolikvoreju, odnosno prijelom baze lubanje, uzorak se može testirati na  $\beta$ -2-transferin, visokoosjetljiv i visokospecifičan za CSL. Pregled usne šupljine započinje inspekcijom pri čemu se traže otvorene frakture, asimetrija, hematomi, laceracije, strana tijela, ozljede zuba, malokluzija i poremećaji zagriža. Intraoralna palpacija provodi se kako bi se identificirali eventualni koštani fragmenti. Pregled vrata uključuje palpaciju stražnjeg dijela vrata za znakove traume cervikalne kralježnice i prednjeg dijela vrata za znakove ozljede larinksa. Pregled neuroloških funkcija uključuje pregled senzornike (*n. facialis*) živaca i motorike (*n. trigeminus*). Palpacija kostiju lica povodi se kako bi se otkrili prekidi kontinuiteta, krepitacije, i patološki pomaci. Palpiraju se rubovi orbite, nosne kosti, glabela, infraorbitalna i infratemporalna regija, zigomatični kompleks i luk, utvrđuje

mobilnost maksile i centralnog srednjeg lica. Palpaciju može otežati edem mekih tkiva. Važno je evaluirati i ozljede mekih tkiva kako bi se moglo planirati njihovo zbrinjavanje.

Zlatni standard radiološke dijagnostike je MSCT, a potrebno je dobiti snimke u više ravnina, (aksijalnoj, koronalnoj i sagitalnoj) te po mogućnosti provesti 3D računalni prikaz. MR i UZV mogu se koristiti za specifičnu dijagnostiku mekih tkiva orbite.

Vremenski okvir za primarnu rekonstrukciju prijeloma ograničen je na 2 tjedna, pa se rekonstrukcija treba provesti čim opće stanje bolesnika to dozvoljava. Nakon dva tjedna rekonstrukcija se smatra odgođenom odnosno sekundarnom. Što se tiče rekonstrukcije mekih tkiva, primarno zatvaranje može se provesti unutar 24h, zbog dobre prokrvljenosti i manje sklonosti infekcijama. Kompleksniji defekti srednjeg lica zahtijevaju rekonstrukciju lokalnim, regionalnim, pa čak i slobodnim režihevima, o čemu će biti riječi kasnije. Bez obzira na težinu ozljeda i varijabilnost tipova fraktura, ciljevi rekonstrukcije su učvršćivanje koštanih potporanja, obnova konture lica i koštanih udubina te uspostava normalne okluzije **(34, 47 52, 53)**.



*Slika 13 Le Fort prijelomi srednjeg lica. Prema: Kühnel TS, Reichert TE. Trauma of the midface. (2015)*

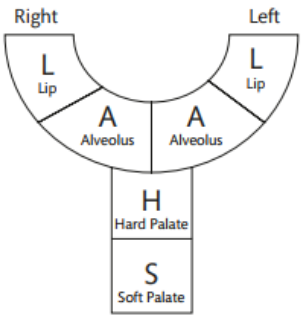
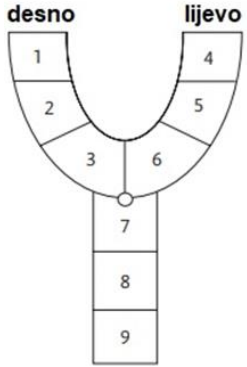
Tablica 2 Najčešći klasifikacijski sustavi prijeloma srednjeg lica. Prema: Carter LM, ur. Maxillofacial Trauma. U: Oxford Textbook of Plastic and Reconstructive Surgery (2021)

Klasifikacija prijeloma srednjeg lica po Le Fortu					
Le Fort I		Le Fort II		Le Fort III	
fraktura prolazi kroz medijalni nosni zid, donju 1/3 nosnog spetuma, lateralni antralni zid maksile, pterigoidnu ravninu (niži tip kroz 1/3, viši kroz 2/3)		piramidalna fraktura koja prolazi kroz nazofrontalnu suturu, nepčanu kost, medijalni rub orbite, zigomatikomaksilarnu suturu, nosni septum (gornje 2/3) i pterigoidnu ravninu		razdvajanje viscerokranija od baze lubanje, fraktura kroz nazofrontalnu suturu, nazalni septum odvojen od kribriiformne ploče, medijalni orbitalni zid, gornju i donju orbitalnu fisuru, lateralni orbitalni zid i zigomatičnofrontalnu suturu, luk i zigomatičnotemporalnu suturu	
Klasifikacija NOE prijeloma po Markowitzu					
Tip 1		Tip 2		Tip 3	
jedan veliki NOE ulomak spojen s medijalnom kantalom tetivom		kominucija NOE područja, kantalna tetiva spojena za fragment kosti		kao tip 2 ali kantalna tetiva odvojena od fragmenta	
Klasifikacija prijeloma zigomatičnog kompleksa po Hendersonu			Klasifikacija prijeloma orbite po Jaquieriju		
Tip I		bilo koja lokacija, bez pomaka	Skupina I		izolirani defekt dna orbite ili medijalnog zida 1-2 cm <sup>2</sup>
Tip II		samo zigomatični luk	Skupina II		defekt dna orbite i/ili medijalnog zida >2cm <sup>2</sup>
Tip III		tripodni* prijelom bez distrakcije frontozigomatične suture	Skupina III		defekt dna orbite i/ili medijalnog orbitalnog zida >2cm <sup>2</sup> koji zahvaća infraorbitalnu fisuru
Tip IV		tripodni prijelom sa distrakcijom frontozigomatične suture	Skupina IV		defekt čitavog dna orbite i medijalnog zida do infraorbitalne strukture
Tip V		<i>blow-out</i> fraktura orbite	Skupina V		kao tip 4, proteže se na krov orbite
Tip VI		samo rub orbite	* tripodni prijelom uključuje ZF suturu, koštano pojačanje i donji rub orbite		
Tip VII		kominucijske frakture po bilo kojem od prethodnih tipova			

### 3.3.2. Rascjep usne i nepca

Pristup djetetu (i roditeljima) s rascjepom usne i nepca (OFC, *orofacial cleft*) zahtjeva timski rad brojnih stručnjaka (pedijatar, kirurzi, genetičar, stomatolog, logoped, psiholog itd.), po mogućnosti u centru specijaliziranom za OFC, s obzirom da ova malformacija otežava disanje, prehranu i govor a može utjecati i na sluh i mentalno stanje. Napredak ultrazvučne dijagnostike omogućio je antenatalnu dijagnozu rascjepa, što daje prostora za informiranje i psihološku pripremu roditelja. Anamnestički podatci koji se prikupljaju vezani su uz trajanje i komplikacije trudnoće i porodu, postnatalni period i detaljnu obiteljsku anamnezu. Inicijalni pregled novorođenčeta s rascjepom uključuje procjenu po ABCDE obrascu, procjenu mogućnosti hranjenja, kompletan fizikalni pregled i procjenu sluha te prvu kiruršku konzultaciju. Procjena disanja je najvažniji aspekt pregleda. Kod većine djece disanje se može olakšati postavljanjem u lateralni ili pronacijski položaj no nekada je potreban i nazofaringealni *airway* (NPA). Procjena mogućnosti hranjenja treba se provesti unutar prva 24h. U nerazvijenim zemljama smrt djece s OFC uzrokovana je upravo nemogućnošću normalnog hranjenja, jer rascjep onemogućuje stvaranje vakuuma potrebnog za sisanje, a uz to često postoji i poremećaj velofaringealnog mehanizma. Kako bi se hranjenje pospješilo, koriste se posebno dizajnirane bočice, a u nekim slučajevima i opturatori za nepce. Kompletni fizikalni pregled s posebnim osvrtom na kardiovaskularni sustav, dizmorfiju lica i druge kraniofacijalne abnormalnosti i genetsko testiranje važan je kako bi se utvrdilo postoje li komorbiditeti odnosno je li rascjep izoliran (nesindromski) ili je dio sindroma (Robinova sekvenca, Treacher Collins itd.). Procjena sluha provodi se najčešće pomoću OAE (otoakustična emisija). Primarnu kirurška evaluacija uključuje fotografsku dokumentaciju i detaljan pregled rascjepa prilikom čega se bilježi opseg rascjepa, te dogovor s roditeljima o planu liječenja (55, 56). Postoje brojni klasifikacijski sustavi, niti jedan idealan. Međunarodna klasifikacija rascjepa usne i nepca iz 1967. godine rascjepe dijeli na rascjepe primarnog nepca, rascjepe primarnog i sekundarnog nepca, rascjepe sekundarnog nepca i rijetke rascjepe nepca. Rezultati studije Houkesa i suradnika iz 2021. godine pokazali su da u praksi najčešće koriste MKB-10 (35 %), LAHSHAL sustav (34%), Veau klasifikacija (32%) i Kernahanov Y (23%). Veau klasifikaciju sastavio je francuski dječji kirurg Victor Veau, u suradnji s fonetičarkom Suzanne Borel-Maisonny, a objavljena je 1931. godine u knjizi „Rascjep nepca: anatomija, kirurgija i fonetika“ (fr. *Division palatine: anatomie, chirurgie, phonétique*). Desmond Kernahan je 1971. godine razvio dijagram oblika slova Y za bilježenje rascjepa, koji je i danas široko prihvaćen u praksi. Krakovi i baza slova Y podijeljeni su na tri dijela (usna, alveolarni nastavak, tvrdo nepce; trećine tvrdog i mekog nepca). LAHSHAL sustav bilježenja i registracije razvijen 1989. godine predstavlja dodatnu simplifikaciju Kernahanovog Y, no iako je koristan u praksi i koristi se u anglosaksonskim državama, nedostatak mu je nemogućnost označavanja obostranih rascjepa tvrdog nepca (49, 57).

Tablica 3. Najčešće korišteni klasifikacijski sustavi. Prema: 58-60

Veau	
I	izolirani središnji rascjep mekog nepca uz očuvano tvrdo nepce
II	središnji rascjep mekog nepca i sekundarnog tvrdog nepca posteriorno od <i>foramen incisivum</i> , sa intaktnim primarnim nepcem anteriorno od <i>foramen incisivum</i>
III	rascjep mekog nepca koji se jednostrano proteže kroz sekundarno tvrdo nepce, preko <i>foramen incisivum</i> i kroz primarno tvrdo nepce i uključuje alveolarni nastavak maksile, dok je vomer (koštani dio nosnog septuma) spojen s nepcem na većem, nezahvaćenom segmentu.
IV	rascjep mekog nepca koji se proteže središnjom linijom kroz sekundarno nepce do <i>foramen incisivum</i> a zatim bilateralno kroz primarno tvrdo nepce i alveolarne nastavke maksile sa svake strane, dok vomer ostaje u središnjoj liniji spojen na premaksilu.
LAHSHAL sustav	
	<p>L – usna  A – alveolarni nastavak  H – tvrdo nepce  S – meko nepce</p>
Kernahanov Y	
	<ol style="list-style-type: none"> <li>1. Desna usna</li> <li>2. Desni alveolarni nastavak</li> <li>3. Desno tvrdo nepce anteriorno incizivnom foramenu</li> <li>4. Lijeva usna</li> <li>5. Lijevi alveolarni nastavak</li> <li>6. Lijevo tvrdo nepce anteriorno incizivnom foramenu</li> <li>7. Prednji dio tvrdog nepca</li> <li>8. Stražnji dio tvrdog nepca</li> <li>9. Meko nepce</li> </ol>

Prije definitivnog kirurškog zbrinjavanja koriste se razne nekirurške metode liječenja koje uključuju lijepljenje usana, opturatore i predkirurško nazoalveolarno modeliranje (NAM – *nasoalveolar moulding*). Cilj ovih metoda je smanjiti alveolarni rascjep, primijeniti tenziju na usnu i nepce, popraviti poziciju nosne hrskavice i produljiti kolumelu za bolji ishod budućih operacija. Otisak deformacije uzima se po rođenju i po njemu se fabricira proteza od akrila, koja se nosi cijelo vrijeme, a skida za provođenje higijene i tjedne prilagodbe (61).



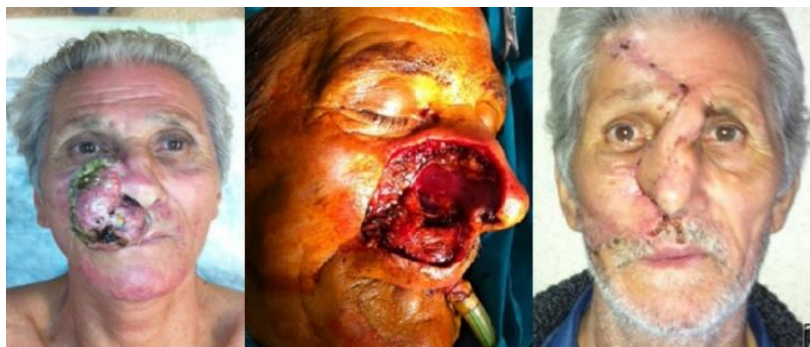Ciljevi kirurške rekonstrukcije rascjepa usne i/ili nepca su anatomsko zatvaranje defekta po slojevima i bez tenzije, reorijentacija abnormalno smještene muskulature i rekonstrukcija *m.levator veli palatini*, produljenje i retropozicija mekog nepca i zatvaranje tvrdog i mekog nepca po slojevima **(62)**.

Plan, vrijeme i tehnike rekonstrukcije koje se koriste ovise izu faktora: rastu i razvoju djeteta, opsegu malformacije, psihosocijalnom utjecaju i iskustvu kirurga. Prije operacije, zbog anestezije, dijete treba zadovoljiti pravilo desetke (10 tjedana, Hb 10, težina 10 funti). Sve procedure treba objasniti i usuglasiti s roditeljima **(63)**. U osamdesetim godinama prošlog stoljeća provodili su se eksperimenti na animalnim modelima za intrauterinu rekonstrukciju OFC, zbog mogućnosti cijeljenja bez ožiljka, no to nije zaživjelo **(64)**. Općenito govoreći, rascjep usne se rekonstruira prvi, pa se heiloplastika obično između 2-3 mjeseca života. Obično se u istom aktu s rekonstrukcijom usne inserira timpanostomijski stent kako bi se aeriziralo srednje uho i prevenirao konduktivni gubitak sluha uzrokovan disfunkcijom Eustahijeve tube koja može dovesti i do kronične upale srednjeg uha.**(63)**

Postoje brojne rasprave o optimalnom trenutku rekonstrukcije nepca. Dio stručnjaka zagovara raniju rekonstrukciju (6 mj.) kako bi se govor mogao bolje razviti, dok drugi dio smatra kako kasnija rekonstrukcija (12 mj.) smanjuje mogućnost hipoplazije maksile. TOPS RCT studija (en. *Timing Of Primary Surgery for Cleft Palate*) provodila se od 2010. do 2020. godine s ciljem utvrđivanja optimalnog trenutka rekonstrukcije rascjepa nepca. U trenutku pisanja ovog rada nisu objavljeni konačni rezultati **(64-65)**. Nakon popravka nepca, potrebno je pratiti razvoj govora kako bi se na vrijeme uočila VPI i mogli učiniti eventualni dodatni zahvati. Korektivni zahvati se obično provode prije odlaska u školu. Rekonstrukcija alveolarnog grebena provodi se obično kada ispadnu mliječni zubi (9-11 godina), rinoplastika s 12-16 godina, a ortognatske operacije kad završi rast skeleta lica (>16 godina). Potreba za navedenim operacijama ovisi o inicijalnoj malformaciji i rastu i razvoju pacijenta **(56, 63)**.

### 3.3.3. Tumor na području srednjeg lica

Pristup pacijentu s tumorom srednjeg lica zahtjeva detaljnu anamnezu i fizikalni pregled, biopsiju i *imaging* metode za *staging* te multidisciplinarni pristup liječenju. Kao što je prethodno spomenuto, među tumore područja srednjeg lica u širem se smislu ubrajaju tumori kože. Zloćudni tumori kože su najčešći tumori uopće, a među njima su histološki najzastupljeniji bazocelularni i planocelularni karcinomi te melanomi. Pacijenti su obično muškarci stariji od 50 godina tipa kože I ili II po Fitzpatricku. Potrebno je uzeti detaljnu anamnezu koja uključuje pitanja o profesionalnom izlaganju štetnim čimbenicima (UVB zrake, arsen, radioterapija, policiklički ugljikovodici), stanju imunskog sustava (AIDS; transplantacije), obiteljsku anamnezu, te pitanja o simptomima (vrijeme pojave, svrbež, bol, krvarenje). Fizikalni pregled uključuje inspekciju i palpaciju veličine, promjera, boje i izgleda promjene, a kod melanoma se za opis promjene koristi ABCD/EFG pristup. Konačna dijagnoza dobiva se patohistološki, nakon ekscizijske ili incizijske biopsije. Kod uznapredovalih promjena bitno je i palpirati limfne čvorove te učiniti MSCT ili MR kako bi se utvrdila proširenost bolesti. Istodobno s ekscizijom promjene, provodi se imedijatna rekonstrukcija, obično lokalnim režnjevima ili kožnim transplantatima (50). Ako se ne liječe na vrijeme, rastom mogu zahvatiti veliko područje srednjeg lica što zahtjeva opsežniju resekciju, a time i kompliciraniju rekonstrukciju. Na Slici 14 je prikazan bazocelularni karcinom u 63-ogodišnjeg muškarca, koji je nakon resekcije rekonstruiran paramedijanim čeonim režnjem i kliznim režnjem obraza (67).

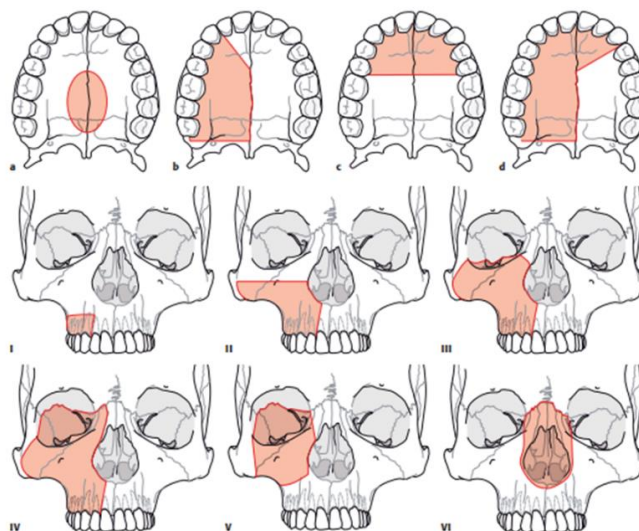


Slika 14. Prikaz liječenja velikog bazocelularnog karcinoma. Prema: Frunza A. i sur. *Aggressive tumor of the midface* (2014)

Ostali tumori područja srednjeg lica uključuju tumore paranazalnih sinusa (najčešće maksilarni sinus), malih žlijezda slinovnica nepca, tumore usne šupljine, primarne koštane tumore itd. To su rijetki tumori, koji čine do 3% svih malignih bolesti, varijabilnog biološkog ponašanja zbog velike histološke raznolikosti, no najčešće su epitelnog podrijetla. U anamnezi se mogu naći rizični čimbenici kao što je izloženost drvenoj prašini i niklu (tumori paranazalnih sinusa), pušenje i konzumacija alkohola (tumori usne šupljine). Simptomi tumora paranazalnih sinusa, ovisno o smjeru širenja, mogu uključivati jednostranu hipoesteziju srednjeg lica, sekreciju ili epistaksu nosa, epiforu, oteklinu lica ili nepca te klimavost zuba ili zubne proteze. Simptomi

tumora tvrdog nepca, gingive ili sluznice obraza su smetnje pri žvakanju, ulkusi i krvarenje. Fizikalni pregled treba uključivati detaljnu inspekciju lateralnog nosnog zida, septuma i dna nosne šupljine te palpaciju mekih i koštanih tkiva nosa, usne šupljine, gornje usne, obraza i fose kanine. Nosnu šupljinu, nazofarinks i orofarinks treba dodatno vizualizirati fleksibilnom endoskopijom. Daljnji pregled uključuje palpaciju limfnih čvorova vrata i ispitivanje funkcije kranijalnih živaca. Za evaluaciju proširenosti bolesti koristi se MSCT i MR, od čega CT bolje prikazuje koštano tkivo, a MR invaziju u meka tkiva. Može se i učiniti PET-CT za prikaz postojanja regionalnih i udaljenih metastaza. Biopsija tvorbe i patohistološki nalaz daje konačnu dijagnozu. U kreiranju plana liječenja sudjeluje multidisciplinarni tim koji treba uključivati kirurga glave i vrata, plastičnog kirurga, neurokirurga, onkologa, ortodonta, protetičara, logopeda, psihologa i medicinske sestre. Liječenje uključuje operativni zahvat, radioterapiju i kemoterapiju, često u kombinacijama. Rekonstrukcija se obično planira kao imedijatna, no ponekad su potrebni i sekundarni rekonstruktivni zahvati. S pacijentom je važno raspraviti o rizicima i dobiti rekonstruktivnog liječenja u usporedbi s mogućnostima protetske rehabilitacije **(50, 68, 69)**.

U svrhu planiranja rekonstruktivnog zahvata, opisane su brojne klasifikacije defekata srednjeg lica koje nastaju nakon maksilektomije. Bidra i sur. su 2012. godine uspoređivali čak 14 opisanih klasifikacija. No, s obzirom na kompleksnost anatomskih struktura srednjeg lica, kao i varijabilnost veličine, opsega i lokalizacije tumora koji zahtijevaju maksilektomiju, nijedna klasifikacija nije idealna i još uvijek ne postoji konsenzus oko klasifikacije koja bi se univerzalno koristila **(70)**. Ipak, u literaturi su najčešće citirane klasifikacije Cordeira i Santamarije, Okayja i sur. te Browna i Shawa. Brown klasifikaciju koristi AO CMF kirurško udruženje. Usporedba tih klasifikacija nalazi se u Tablici 5.



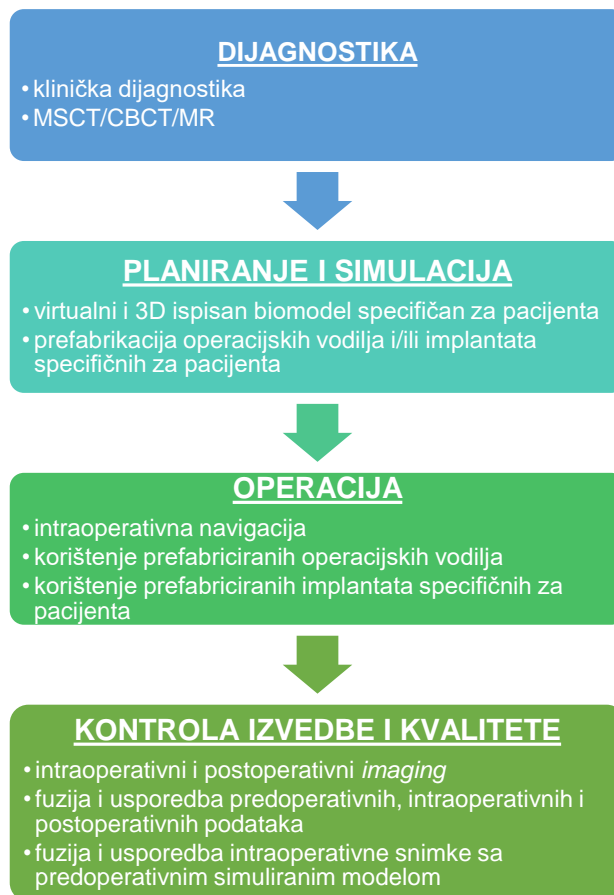Slika 15. Brown i Shaw klasifikacija; Prema: Futran ND, *Midface resection and reconstruction*. U: *Advanced Craniomaxillofacial Surgery: Tumor, Corrective Bone Surgery and Trauma* (2021) str.196.

Tablica 4 Usporedba najčešćih klasifikacijskih sustava defekata nakon maksilektomije. Prema: 71-74

Cordeiro i Santamaria	Okay	Brown
		Vertikalni smjer
<b>I. Parcijalna maksilektomija</b>	<b>I. Parcijalna maksilektomija</b>	<b>I. Inferiorna maksilektomija</b>
jedan ili dva zida maksile, nepce očuvano	<b>Ia</b> tvrdog nepca, očuvan alveolarni nastavak	alveolarni nastavak, bez oronazalne ili oroantralne fistule ili etmoidni i frontalni sinus, lateralni zida nosa, oronazalna fistula, bez zahvaćanja alveolarnog nastavka
	<b>Ib</b> alveolarni nastavak posteriorno kaninima ili premaksila	
<b>II. Subtotalna maksilektomija</b>	<b>II. Subtotalna maksilektomija</b>	<b>II. Niska maksilektomija</b>
donjih pet zidova maksile, dno orbite očuvano	bilo koji dio tvrdog nepca i alveolarnog nastavka koji uključuje 1 kanin ili prednji transverzalni defekt < ½ tvrdog nepca	alveolarni nastavak i antralni zid, oronazalna ili oroantralna fistula, ali očuvan rub i dno orbite
<b>III. Totalna maksilektomija</b>	<b>III. Totalna maksilektomija</b>	<b>III. Visoka maksilektomija</b>
svih šest zidova maksile	bilo koji dio tvrdog nepca i alveolarnog nastavka koji uključuje 1 kanin ili prednji transverzalni defekt > ½ tvrdog nepca	dno orbite +/- periorbite i prednje lubanjske baze, uz očuvanje sadržaja orbite
<b>IIIa</b> sadržaj orbite očuvan		
<b>IIIb</b> orbitalna egzanteracija		
<b>IV. Orbitomaksilektomija</b>	<b>podskupine</b>	<b>IV. Radikalna maksilektomija</b>
gornjih pet zidova orbite i orbitalna egzanteracija, nepce očuvano	<b>f</b> uključuje dno orbite	dno orbite i orbitalna egzanteracija, +/- resekcije periorbite i prednje lubanjske baze
	<b>z</b> uključuje tijelo zigomatične kosti	
		<b>V. Orbitomaksilarni defekt</b>
		<b>VI. Nazomaksilarni defekt</b>
		<b>Horizontalni smjer</b>
		<b>a</b> zahvaća samo tvrdog nepca, ne zahvaća alveolarni nastavak
		<b>b</b> unilateralan, ≤ ½ alveolarnog nastavka i tvrdog nepca, ne prelazi središnju liniju, ne uključuje septum nosa
<b>c</b> bilateralan ili prednji anteriorni, ≤ ½ alveolarnog nastavka i tvrdog nepca, prelazi središnju liniju, uključuje septum nosa		
<b>d</b> ≥ ½ alveolarnog nastavka i tvrdog nepca		

### 3.4. Virtualno kirurško planiranje

Korištenje računalne tehnologije posljednjih godina pokazalo se standardnim alatom u planiranju, provedbi i evaluaciji kompleksnih rekonstrukcija defekata srednjeg lica bilo koje etiologije (75). Postoje četiri glavne faze korištenja VSP (*virtual surgical planning*) odnosno CASS (*computer- aided surgical simulation*) tehnologije: faza prikupljanja podataka, planiranja operacije, kirurška faza i faza procjene rezultata. Faza prikupljanja podataka uključuje kliničku i radiološku dijagnostiku. Radiološka dijagnostika provodi se MSCT, CBCT i MR uređajima visoke rezolucije (1 mm), a dobiveni se podatci spremaju u DICOM formatu (*digital information and communications in medicine*) te obrađuju u CAD/CAM računalnom programu (*computer aided design/computer aided manufacturing*) (76). Time se dobiva virtualni model pomoću kojega se defekt trodimenzionalno vizualizira, kako bi se u fazi planiranja detaljno analizirao i kreirao virtualni kirurški plan. U ovoj je fazi moguća i prefabrikacija trodimenzionalnih fizičkih biomodela u stvarnoj veličini koristeći tehnologiju brze izrade prototipa s 3D ispisom (*rapid prototyping*, RP). Biomodeli su najčešće izrađeni od poliamida, ali moguća je i upotreba raznih drugih materijala (karbonska vlakna, aluminij) te označavanje regija od interesa u bojama (krvne žile i živci), kao i korištenje materijala koji se mogu sterilizirati u autoklavu kako bi se biomodel mogao koristiti kao intraoperativna vodilja za osteotomije. Korisnost trodimenzionalnih biomodela je višestruka, a uključuje planiranje operacije uz vizualno-taktilnu interakciju, odabir i modifikaciju najboljih osteosintetskih materijala i/ili implantata, evaluaciju alternativnih kirurških pristupa, lakše objašnjavanje zahvata pacijentu, a pruža i priliku studentima i specijalizantima za usavršavanje kirurških vještina. Osim biomodela, u ovoj je fazi moguće i prefabricirati individualne implantate specifične za pacijenta, o kojima će više riječi biti kasnije.(77,78). U fazi operacije se virtualni kirurški plan primjenjuje na konkretnog pacijenta tehnikom intraoperativne navigacije. Postoje razne vrste navigacijskih sustava (optički, elektromehanički, elektromagnetički i ultrazvučni). Stvarni pacijent na operacijskom stolu mora biti u stabilnom položaju, usklađen s virtualnim pacijentom u navigacijskom sustavu, što se postiže Mayfieldovim držačem ili vijcima u lubanji. Infracrvena kamera služi kao detekcijski uređaj za praćenje pozicije pacijenta i instrumenata koji se koriste. Navigacija omogućuje preciznije i točnije rezultate operacije (79,80). Faza procjene rezultata odnosi se na intraoperativnu kontrolu kvalitete dok je pacijent još u anesteziji prilikom koje se rezultat operacije uspoređuje s virtualnim kirurškim planom i premorbidnim stanjem (projekcija, širina lica, orbita, proporcije, lica, okluzija itd.) što omogućuje korekcije na licu mjesta čime se smanjuje potreba za sekundarnim korektivnim zahvatima. (81,82)

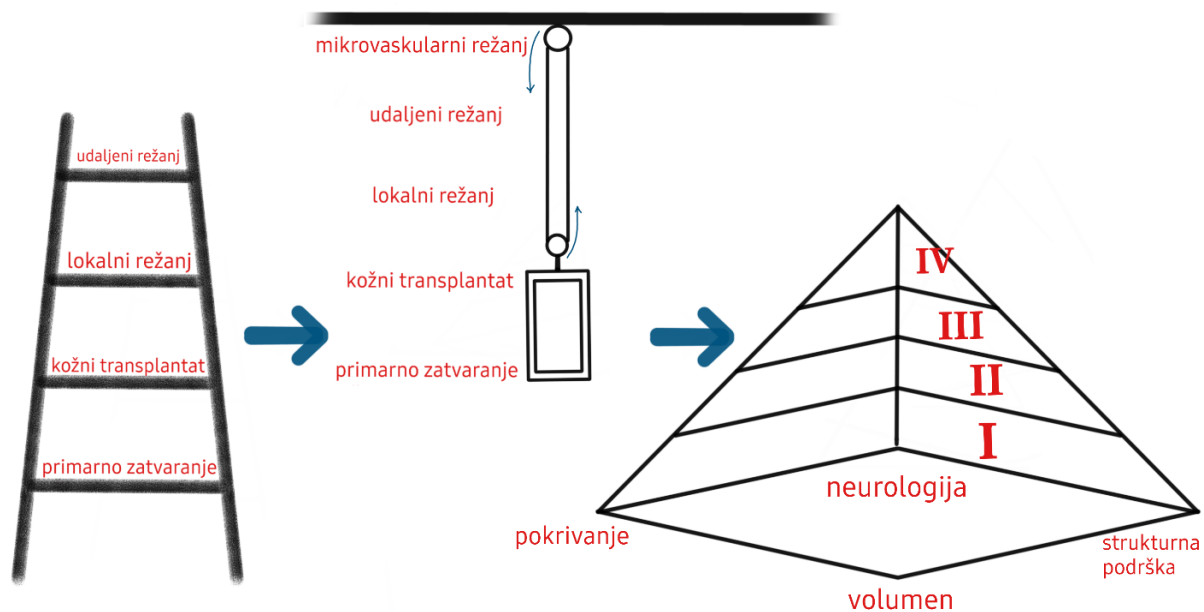


Slika 16 Algoritam virtualnog kirurškog planiranja u rekonstrukcijskoj kirurgiji. Prema: 81, 82.

Posljednjih godina je objavljen niz studija čiji rezultati ukazuju na prednosti VSP tehnologije u rekonstrukciji srednjeg lica, među kojima su efikasnije planiranje rekonstrukcije (odabir metode tj. slobodnog režnja, donorskog mjesta, predviđanje gubitka volumena i dizajn režnja), precizniju provedbu (preciznije osteotomije, kraće trajanje operacije i vrijeme ishemije režnja, precizniji kontakt native kosti s kosti kompozitnog režnja) a time i bolje rezultate (bolja rekonstrukcija potporanja, manja incidencija komplikacija, bolji estetski i funkcionalni rezultati i kvaliteta života pacijenta). Nedostatak VSP-a je cijena, a kod akutnih trauma i vrijeme potrebno za provedbu ukoliko ne postoji mogućnost provedbe *in house* (83-87).

### 3.5. Algoritmi odabira metode rekonstrukcije

Koncept rekonstrukcijskih ljestvi dugi je niz godina dominirao odlučivanjem o najboljoj metodi rekonstrukcije. To je jednostavan koncept koji proizlazi iz Gillesovih principa, a naglasak mu je na cijeljenju rane. Kao takav, zasniva se na odabiru metode rekonstrukcije po njenoj kompleksnosti, odnosno hijerarhijskom i jednosmjernom penjanju uz ljestve od jednostavnijih metoda (sekundarno cijeljenje, primarno zatvaranje), do kompleksnijih metoda (slobodni režnjevi) (88). Gottlieb i Krieger 1994. godine predlažu koncept rekonstrukcijskog dizala. U ovom konceptu je osim uspinjanja prema kompleksnijim metodama, omogućen i direktni odabir kompleksnije metode rekonstrukcije, ovisno o potrebama pacijenta, znanju, iskustvu i tehničkim mogućnostima kirurga i multidisciplinarnog tima, čime je moguće odmah odabrati najprikladniju metodu liječenja koja će postići najbolji funkcionalni i estetski rezultat, korištenjem, kako autori navode „paralelnog, kreativnog razmišljanja“ (89). Tijekom godina niz je autora razvio kreativne načine opisivanja procesa odlučivanja u rekonstrukcijskoj kirurgiji. Mathies i Nahai prethodne koncepte smatraju prevelikim pojednostavljenjem procesa odlučivanja pa predlažu koncept rekonstrukcijskog trokuta, čija tri kuta čine režnjevi, mikrokirurgija i tkivna ekspanzija, čim ističu važnost režnjeva i mikrokirurške tehnike, no zanemaruju „uspinjanje“ ka kompleksnijim metodama (90). Knobloch i Vogt predstavljaju sustav rekonstrukcijskih zupčanika, Erba i sur. model rekonstrukcijskog matriksa, a Giordano i sur. rekonstrukcijski solarni sustav (91-93).



Slika 17. Razvoj rekonstrukcijskog algoritma. Prema: Vlastita skica

Najznačajniji koncept je u 21. stoljeću uveo Kannan 2014. godine, koncept rekonstrukcijske piramide. Ovaj multidimenzionalni algoritam naglašava višesmjerno razmišljanje prilikom odlučivanja o metodi rekonstrukcije. Piramida počiva na 4 stupnja: pokrivanje, volumen,



podrška i neurologija (dinamika mišića i senzorna percepcija). U prvoj razini piramide nalaze se metode koje imaju samo jedan cilj (kožni transplantati), a kako se kompleksnost rekonstrukcije povećava, povećava se i broj ciljeva, pa se tako na vrhu piramide nalazi kompletna restoracija forme i funkcije koju predstavlja kompozitna alotransplantacija (transplantacija lica) **(94)**.

Najnoviji koncept predložili su 2021. godine Mohapatra i Thiruvoth, a to je koncept rekonstrukcijske tablice. Tablica uzima u obzir kompleksnost defekta s jedne strane, vještinu kirurga s druge, te ih koordinira s dostupnim resursima i pacijentovim željama. U bazi tablice nalaze se dostupne metode, a stupce čine različite mogućnosti unutar odabrane metode. Pozitivna odlika ovakvog algoritma je to što se tablica u budućnosti može nadograđivati razvojem novih tehnoloških i kirurških mogućnosti **(95)**.

		Surgeons' skills						
Resources available	Bioengineered tissue					Supermicrosurgery	Patient requests	
	Oxygen therapy					Robotic Microsurgery		
	Extracellular matrix			Tissue expansion		Functional tissue transfer		
	External tissue expansion			Perforator flaps	Islanded flaps	Perforator free flaps		Abdominal wall transplant
	Cell therapy & Growth Factors	Gene therapy & Tissue Engineering	Composite graft	Keystone flaps	Composite flap	Composite free flap		Face transplant
	NPWT	In-utero reconstruction	Component graft	Dermal flaps	Component flaps	Component free flap		Hand transplant
	Secondary healing	Primary closure	Graft	Local flap	Distant flap	Free flap		Vascular Composite Allotransplant
		Wound complexity						

Slika 18. Rekonstrukcijska tablica. Prema: Mohapatra DP, Thiruvoth FM. *Reconstruction 2.0: Reconstructing the Reconstructive Ladder* (2021).

Svi navedeni algoritmi imaju svoje prednosti i mane, ali ono što je bitno istaknuti je da se stjecanjem novih znanja, iskustava i mogućnosti liječenja značajno promijenila prvotna premisa odlučivanja o metodi rekonstrukcije od najjednostavnije do najkompleksnije metode. Kompleksnije metode, primarno slobodni režnjevi, postale su sigurne te je današnji pristup u rekonstrukciji kompleksnih defekata takav da se koriste odmah, ukoliko stanje pacijenta to zahtjeva.

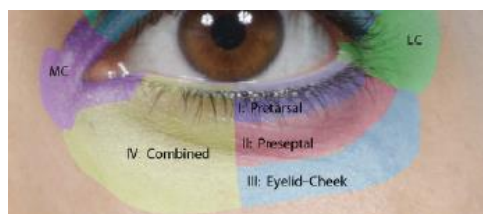


## 4. Rekonstrukcija mekotkivnih defekata srednjeg lica

Cilj rekonstrukcije defekata mekih tkiva je obnova normalnog izgleda i funkcije srednjeg lica. Brojne su metode kojima se ovaj cilj može dostići, a odabir metode ovisi samom defektu (etiologiji i opsegu) i komorbiditetu pacijenta (anamnestički podatci o pušenju, dijabetesu, alkoholu, prethodnoj radioterapiji ili imunokompromitiranosti mogu ukazivati na sporije cijeljenje). Prilikom provedbe rekonstrukcije važno je praćenje linija minimalne napetosti i poštivanje estetskih jedinica lica, pa je u slučaju zahvaćenosti većine estetske jedinice bolje rekonstruirati čitavu jedinicu. Defekti mekih tkiva u sklopu traume srednjeg lica se eksploriraju i ispiru fiziološkom otopinom, a može se i provesti konzervativni debridman kojim se uklanjaju strana tijela i sprječava nastanak traumatske tetovaže. Manji traumatski defekti se nakon toga zatvaraju primarno po slojevima uz točnu anatomsku aproksimaciju rubova rane. Primarno zatvaranje idealno se provodi unutar 6-12h, no zbog izuzetno dobre prokrvljenosti lica, taj period se može proširiti do 24h. Za mišiće se koriste razgradivi 4-0, duboki dermalni sloj 4-0 ili 5-0 razgradivi monofilamentni, a površinsku kožu 5-0 do 7-0 razgradivi ili nerazgradivi propilenski ili najlonski monofilamentni šavovi. Ako se koriste nerazgradivi šavovi, uklanjaju se unutar 5 dana. Nakon primarnog zatvaranja rana se maže antibiotskom mašću 2-7 dana i premata. Potrebno je provesti i imunizaciju na bjesnoću i tetanus, a u slučaju ugriznih rana, značajno kontaminiranih rana i imunokompromitiranih pacijenata može se dati i profilaktička sistemska antibiotska terapija penicilinom ili klindamicinom. Nakon ekscizije ili Mohsove mikrografske operacije (MMS, *Mohs micrographic surgery*) malignih tvorbi kože lica obično se provodi rekonstrukcija kožnim transplantatima i lokalnim režnjevima. Koriste se razne vrste lokalnih, nasumično vaskulariziranih, režnjeva kao što su rotacijski, klizni, transpozicijski, romboidni. Danas se preferiraju lokalni režnjevi jer kožni transplantati, osobito oni djelomične debljine, imaju lošiji estetski rezultat u vidu neodgovarajuće boje i sklonosti sekundarnoj kontrakciji, uz iznimku onih pune debljine, odignutih iz postaurikularne i supraklavikularne regije. Za veće traumatske i tumorske defekte mogu se koristiti i regionalni, pa čak i slobodni režnjevi. U slučaju korištenja kožnih transplantata pune debljine, lokalnih, regionalnih i slobodnih režnjeva, važno je razmišljati o sekundarnom defektu, koji se isto treba rekonstruirati. Kod svih metoda važno je razmišljati o tenziji rane jer uslijed prejake tenzije, može doći do komplikacija kao što je ektropion, asimetrija vrha nosa ili usne. Iako postupci reanimacije lica prelaze okvire ovog rada, važno je napomenuti da ona mora biti uključena u algoritam rekonstrukcije kod dubljih defekata koji uključuju mimičnu i žvačnu muskulaturu, osobito onih koji narušavaju funkciju *m.orbicularis oris* i *m.buccinator*. Takvi defekti mogu imati ozbiljne funkcionalne konsekvence za pacijenta u vidu smanjene ekspresivnosti lica, narušene funkcije govora i gutanja, gubitka kontrole pozicije mandibule i oralne inkompetencije **(34,96,97)**.

#### 4.1. Rekonstrukcija donje vjeđe

Pravilna funkcija vjeđe nužna je za prevenciju oštećenja vida, a pažnju treba posvetiti i estetskom izgledu vjeđe jer doprinosi sveukupnom izgledu lica. Anatomski, vjeđa se sastoji od prednje i stražnje lamele. Prednja lamela vjeđe uključuje kožu i *m.orbicularis oculi*, a stražnja konjuktivu i tarzalnu ploču. Najčešće indikacije za rekonstrukciju donje vjeđe su traumatske ozljede i defekti nastali nakon ekscizije ili Mohsove mikrografske operacije malignih tumori kože. Postoje brojne metode rekonstrukcije vjeđe, koje uključuju cijeljenje sekundarnom intencijom, primarno zatvaranje, transplantate, lokalne režnjeve ili kombinacije. Veći defekti kod kojih nema dovoljno lokalnog tkiva mogu zahtijevati slobodni režanj. Sve ove tehnike mogu se međusobno kombinirati ili koristiti s drugim tehnikama, kao što je lateralna kantotomija/kantoliza. Odabir metode ovisi o defektu i faktorima vezanim uz pacijenta. Prilikom analize defekta, donju vjeđu treba promatrati kao trodimenzionalnu strukturu. Prvo treba odrediti položaj defekta, odnosno nalazi li se defekt medijalno, centralno ili lateralno te da li uključuje kantus. Tradicionalna klasifikacija defekata donje vjeđe bazira se na veličini defekta u horizontalnom smjeru, izraženom u postocima (<25%, 25%-50%, 50%), i na dubini defekta, odnosno zahvaća li kožu, *m.orbicularis oculi*, tarsus, konjuktivu ili je pune debljine **(98-104)**. Alghoul i sur. predložili su klasifikacijski sustav baziran na estetskim podjedinicama donje vjeđe, u kojemu su defekti klasificirani u vertikalnom smjeru na pretarzalne (tip I), preseptalne (tip II), defekte spoja vjeđe i obraza (tip III) i kompleksne pretarzalne/preseptalne defekte (tip IV), smatrajući vertikalnu komponentu najvažnijim prediktorom funkcionalnog i estetskog rezultata rekonstrukcije **(99,100)**.



Slika 19. Klasifikacija defekata donje vjeđe. Prema: Alghoul i sur. *Lower eyelid reconstruction: a new classification incorporating the vertical dimension (2016)*

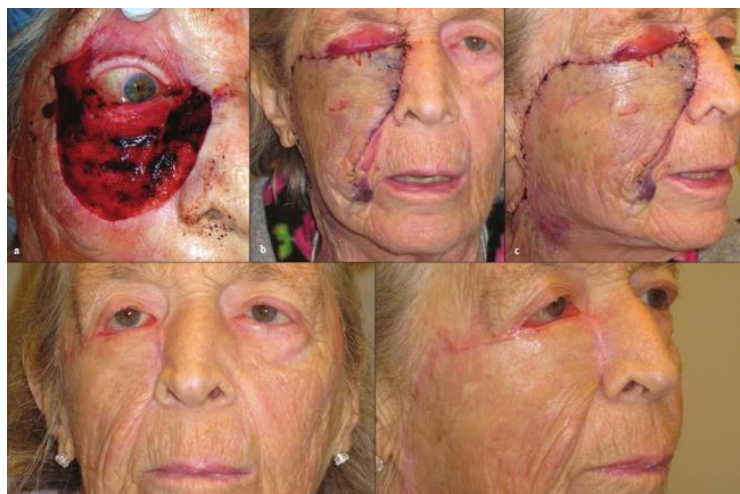Dodatno treba evaluirati bulbomotoriku, vid, lakrimalni sustav i kontralateralno oko. Kod opsežnijih defekata koji uključuju periorbitalnu kost može se koristiti i radiološko snimanje u aksijalnoj ravnini. Faktori vezani uz pacijenta koje valja uzeti u obzir su rastezljivost kože, dob i status drugog oka. Neke metode, primjerice Hughesov režanj ne mogu se primjenjivati kod osoba s monokularnim vidom i djece, jer zahtijevaju zatvaranje oka a 4-6 tjedana. Alghoul i sur. su uz novi klasifikacijski sustav predložili i algoritam rekonstrukcije, prikazan u Tablici 5. Glavna kritika ovog algoritma Malika i Vahdanija je što zanemaruje cijeljenje sekundarnom intencijom (za defekte tipa IA, IB i neke defekte tipa II) i direktno primarno zatvaranje **(99,100,101)**.

Tablica 5 Algoritam rekonstrukcije usne. Prema: Alghoul i sur. Lower eyelid reconstruction: a new classification incorporating the vertical dimension (2019)

<b>Tip I</b> (pretarzalni)	<b>Tip IA</b> tarzalna ploča očuvana	koža neelastična	FTSG
	<b>Tip IB</b> tarzalna ploča oštećena	koža elastična	kožni režanj vjeđe
		≤ 25 % širine	primarno zatvaranje +/- lateralna kantoliza
		25% ≤ 50% širine	Tenzel režanj + periostalni režanj i kantoplastika
		> 50% širine	Hughesov režanj + režanj vjeđe ili FTSG
<b>Tip II</b> (preseptalni)	<i>orbicularis</i> očuvan		FTSG
	<i>orbicularis</i> oštećen		VY ili rotacijsko-klizni režanj
<b>Tip III</b> (vjeđa i obraz)	defekt kože i/ili mišića	manji	rotacijsko klizni režanj
		veći	cervikofacijalni režanj
	kompozitni defekt koji uključuje kost	koštani transplantat ili alotransplantat	
<b>Tip IV</b> (kompleksni pretarzalni i preseptalni)	zahtjeva rekonstrukciju čitave podjedinice	<ul style="list-style-type: none"> <li>• rekonstrukcija tarzalne ploče ili Hughesov režanj</li> <li>• hrskavični transplantat</li> <li>• FTSG ili Tripierov režanj</li> <li>• cervikofacijalni režanj ili režanj vjeđe</li> <li>• kantoplastika</li> </ul>	
		slobodni režanj ako nema dovoljno okolnog tkiva	

Cijeljenje sekundarnom intencijom, tzv. *laissez-faire* pristup, može se koristiti kod manjih defekata prednje lamele u području medijalne kantalne regije jer se podležće nosne kosti opiru kontrakciji ožiljka. Primarno zatvaranje po slojevima moguće je kod parcijalnih i defekata pune debljine, ukoliko se može postići uz minimalnu tenziju. Tradicionalno se kod pacijenta primjenjuje za defekte koji zahvaćaju manje od 25% horizontalne širine vjeđe, ali kod pacijenata s rastezljivom kožom može i do 50%. Prednost primarnog zatvaranja je što nema sekundarnog morbiditeta, a nedostatak je rizik nastanka ektropiona ako je tenzija prejaka. Tri su glavna tipa transplantata koji se mogu koristiti: FTSG (*full thickness skin graft*), sluznički i hrskavični. FTSG se koriste za defekte prednje lamele, a donorska mjesta su kontralateralna vjeđa i postaurikularno područje. Ne koriste se kod defekata koji zahvaćaju konjuktivu zbog moguće iritacije kornee. Sluznički transplantati koriste se za rekonstrukciju konjunktive i

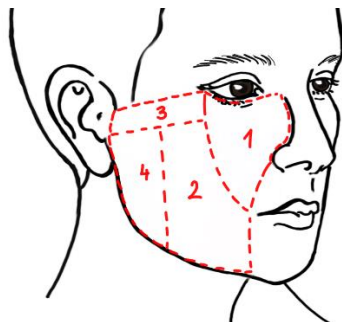
tarzalne ploče. Nedostatak im je mogući razvoj kontrakcije. Hrskavični transplantati koriste se za rekonstrukciju tarzalne ploče. Transplantati su po prirodi avaskularni pa se moraju prekriti vaskulariziranim režnjem, odnosno mogu se koristiti samo ako je jedna od lamela očuvana, a nikako ako su obje lamele kompromitirane. Postoji nekoliko eponimskih režnjeva, specifičnih za rekonstrukciju vjeđe. Za defekte koji zahvaćaju prednju lamelu mogu se koristiti Frickeov režanj i Tripierov režanj. Frickeov režanj koristi se za veće defekte smještene na lateralne 2/3 donje vjeđe, a odiže se od čela, iznad obrve. Tripierov režanj koristi se za veće defekte koji uključuju 1/3-2/3 ruba vjeđe. U prvom koraku se odiže koža s gornje vjeđe i prenosi na donju, u drugom se peteljka presječe. Za defekte koji zahvaćaju stražnju lamelu može se koristiti Hughesov tarzokonjunktivalni režanj. Prijenos ovog režnja također se odvija u dva koraka, u prvom koraku konjunktiva i dio tarzusa s gornje vjeđe prenose se na donju vjeđu, a u drugom koraku se peteljka se prereže. Može se koristiti i za defekte pune debljine, ali tada se prednja lamela mora rekonstruirati zasebno. Za velike defekte pune debljine mogu se koristiti Tenzelov, McGregorov, Mustardéov režanj i cervikofacijalni režanj. Tenzelov polukružni rotacijski režanj koristi se sa lateralnom kantotomijom da bi se tkivo mobiliziralo u centralnih i medijalnih defekata koji zauzimaju <math><2/3</math> vjeđe zajedno. McGregorov transpozicijski režanj obraza koristi se u kombinaciji sa Z-plastikom za defekte koji zahvaćaju <math><3/4</math> donje vjeđe. Mustardéov rotacijski režanj obraza koristi se za defekte koji zahvaćaju >math>>3/4</math> donje vjeđe i dio obraza. Važno je napomenuti da se svim navedenim režnjevima rekonstruira samo prednja lamela pa postupak mora biti nadopunjen nekim postupkom rekonstrukcije stražnje lamele. Komplikacije uključuju infekciju, dehiscenciju rane, propadanje režnja, hipertrofične ožiljke, nepravilne margine vjeđe i ektropiona s nepotpunim zatvaranjem oka što može dovesti do suhoće oka i osjećaja stranog tijela, ulceracije kornee i ultimativno do gubitka vida. U takvim je slučajevima potreban sekundarni korektivni zahvat **(98-104)**.



Slika 20. Mustardéov režanj. Prema: Steele EA, Kim MM. *Eyelid Reconstruction*. U: *Facial Plastic and Reconstructive Surgery* (2016). str. 733.

## 4.2. Rekonstrukcija obraza

Obraz je najveća estetska jedinica srednjeg lica, sastavljena od 4 podjedinice; medijalne, bukalne, lateralne i zigomatične. Najčešće indikacije za rekonstrukciju su traumatski defekti i defekti nastali nakon ekscizije malignih kožnih tumora (105-109).



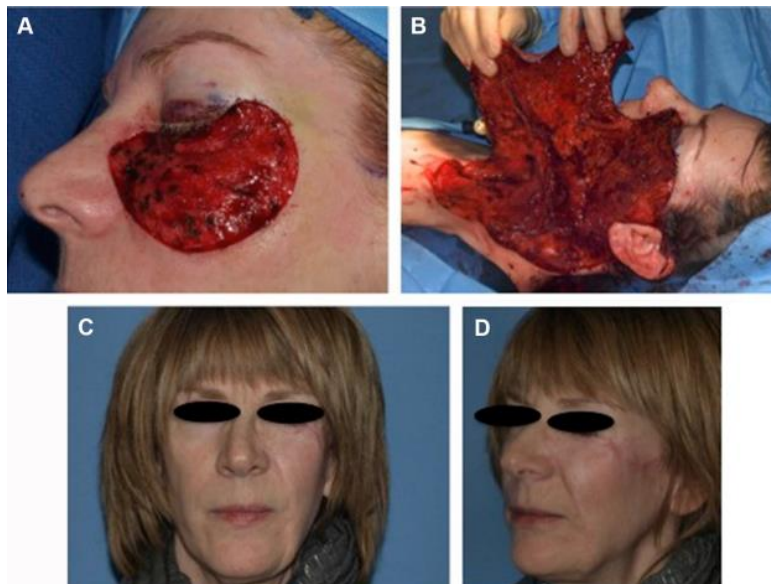
Slika 21. Estetske podjedinice obraza. 1. medijalna. 2. bukalna. 3. lateralna. 4. zigomatična. Prema: Vlastita skica

Cilj rekonstrukcije je postići simetriju s kontralateralnim obrazom, održati normalno otvaranje usta, gutanje i govor. Metode rekonstrukcije uključuju sekundarno cijeljenje, primarno zatvaranje, kožne transplantate, lokalne, regionalne i slobodne režnjeve. Odluka o metodi rekonstrukcije donosi se na temelju analize defekta, evaluacije potencijalnih donorskih mjesta i faktora vezanih uz pacijenta. Promatra se lokacija, površina i dubina defekt, kao i etiologija defekta. Potencijalna donorska mjesta analiziraju se s obzirom na boju, debljinu, kvalitetu kože i distribuciju dlaka. Faktori pacijenta koji utječu na odluku su dob, stanje kože, navike i komorbiditeti (pušenje, dijabetes, imunosupresija), prethodni zahvati i radioterapija. Rekonstrukcija po obično provodi se po podjedinicama, kao što je prikazano u Tablici 6. Posebna se pažnja posvećuje defektima koji graniče s područjem donje vjeđe ili usana, gdje se mora izbjeći trakcija koja može dovesti do ektropiona i asimetrije usana. Kod pacijenata značajno narušenog zdravlja nije racionalno provoditi komplicirane rekonstrukcije, već je bolje odabrati jednostavnije metode kao što je sekundarno cijeljenje, primarno zatvaranje ili kožni transplantat (105-109).

Tablica 6. Rekonstrukcija s obzirom na jedinice i veličinu defekta. Prema: Cass i sur. Reconstruction of the Cheek (2019).

jedinica	mali	srednji	veliki
lateralna	primarno	<ul style="list-style-type: none"> <li>klizni</li> <li>transpozicijski</li> <li>bilobarni</li> </ul>	rotacijsko-klizni cervikofacijalni
medijalna	primarno	primarno	<ul style="list-style-type: none"> <li>rotacijsko klizni režanj obraza</li> <li>lateralni rotacijsko-klizni cervikofacijalni režanj</li> </ul>
bukalna	primarno	<ul style="list-style-type: none"> <li>transpozicijski</li> <li>Bilobarni</li> <li>otočni</li> </ul>	<ul style="list-style-type: none"> <li>veliki bilobarni</li> <li>rotacijski klizni režanj obraza</li> </ul>
zigomatična	primarno	transpozicijski	<ul style="list-style-type: none"> <li>rotacijsko klizni režanj obraza</li> <li>rotacijsko-klizni cervikofacijalni</li> </ul>

Sekundarno cijeljenje se obično izbjegava, no može biti dobra opcija za defekte <2 cm smještene na konkavnim područjima kao što je preaurikularno i nazofacijalna brazda. Primarno zatvaranje moguće je za manje defekte, a kod pacijenata s elastičnom kožom i do 4cm. Povećanje defekta da graniči s estetskom podjedinicom ili da se ožiljak kamuflira u RSTL daje bolje rezultate. Kožni transplantati pune debljine uzimaju se iz susjednih područja, kao što je preaurikularno područje, postaurikularni sulkus, vrat ili supraklavikularno područje, kako bi bili slične boje i debljine, a u muškaraca je potrebno paziti i na distribuciju dlaka. Za srednje velike defekte dizajniraju se razni lokalni režnjevi (klizni VY, transpozicijski, bilobarni, rotacijsko klizni režanj obraza itd.). Radioterapija smanjuje mogućnost korištenja tkiva za dizajniranje lokalnih režnjeva, pa se u tom slučaju koristiti čeonni režanj, režanj temporalisa, submentalni režanj i cervikoplatizmalni režanj koji se nalaze izvan polja radijacije. Regionalni režnjevi koriste se za veće defekte, i to najčešće cervikofacijalni režanj. Incizija slijedi infraorbitalni rub, zavija iznad razine lateralnog kantusa odakle se proteže inferiorno uz rub kose, prema preaurikularnoj brazdi, oko ušne resice i iza uha uz rub kose prema vratu, a može se protezati i do pektoralne regije. Disekcija može biti plitka, u supkutanom sloju ili duboka, ispod SMAS-a odnosno platizme. Za pacijente kod kojih se očekuje lošije cijeljenje (vaskularne bolesti, dijabetes, pušenje), preferira se duboka disekcija. Za kompleksne defekte koji zahvaćaju koštanu osnovu srednjeg lica, koriste se razni slobodni režnjevi, o kojima će više govora biti kasnije. Komplikacije rekonstrukcije uključuju nekrozu režnja, dehiscenciju rane, hipertrofične ožiljke, ektropion i asimetriju usana (105-108).

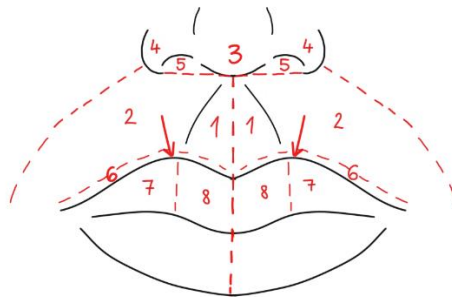


Slika 22. Cervikofacijalni režanj obraza. Prema: Cass. i sur. *Reconstruction of the Cheek*. (2019)



### 4.3. Rekonstrukcija gornje usne

Najčešće indikacije za rekonstrukciju gornje usne su traumatske ozljede, tumori i kongenitalni rascjep. Cilj rekonstrukcije je očuvanje funkcije, odnosno oralne kompetencije i govora te estetskog izgleda usne. U slučaju traumatskog i tumorskog defekta, analizira se površina, lokalizacija s obzirom na estetsku podjedinicu i dubina defekta. Tri su sloja tkiva, u površinskom sloju se razlikuje područje kože te područje vermilion (crvenilo usne), modificirane suhe sluznice koja ne sadrži žlijezde. Granica vermilion i kože tzv. *white roll* je važan estetski element koji razdvaja konkavni kožni dio od konveksnog dijela vermilion. Precizna aproksimacija ove granice ključna je za normalan izgled gornje usne. Središnji sloj čini *m.orbicularis oris*, kojemu se mora posvetiti posebna pažnja, jer je ključan za oralnu kompetenciju odnosno funkciju usana. Unutrašnji sloj čini sluznica **(110-113)**.



Slika 23 Estetske podjedinice nazolabijalnog područja: 1. filtrum. 2. koža. 3.kolumela. 4. baza nosnih krila. 5. nosni otvor. 6. bijela linija. 7. lateralni vermilion. 9. medijalni vermilion. Crvene strelice – vrhovi Kupidovog luka. Prema: Vlastita skica

Luce i sur. predložili su korištenje Abbéovog reznja za sve defekte filtra, no Shipkov i sur. te Saliban i sur. smatraju kako je Abbéov režanj prikladniji za defekte koji zahvaćaju sva tri sloja usne, naglašavajući kako se površinski defekti filtra mogu primarno zatvarati ili rekonstruirati kožnim transplantatom preaurikularnog ili postaurikularnog područja, a ukoliko defekt zahvaća i vermilion, može se u algoritam rekonstrukcije uključiti lokalni sluznički režanj. Abbéov režanj, specifičan za rekonstrukciju gornje usne, prvi je opisao Sabatini 1837. godine. Režanj se opisuje kao rotacijski ili *lip switch* režanj, čija vaskularizacija dolazi od grane labijalne arterije. Dizajnira se na način da mu je visina jednaka visini defekta, a širina polovici širine defekta. Učini se incizija kroz sve slojeve usne uz očuvanje labijalne arterije, režanj se odiže i rotira za 180 stupnjeva prema defektu te zatvara po slojevima, pazeći na mukokutanu granicu kože i vermilion. Peteljka se presiječe za 2-3 tjedna, kada se ustanovi protok krvi. Za defekte koji zahvaćaju lateralne podjedinice koriste se razni lokalni reznjevi (Websterov klizni režanj, VY režanj obraza, nazolabijalni transpozicijski režanj itd.). Za totalne defekte koji uključuju većinu estetske jedinice ili defekte kod kojih nema dovoljno okolnog tkiva mogu se koristiti regionalni ili slobodni reznjevi, ponajviše podlaktični. Komplikacije uključuju funkcionalni deficit oralnog sfinktera i asimetriju usana **(110-113)**.

Tablica 7 Algoritam rekonstrukcije gornje usne. Prema: Saliban AA. i sur: *Elegance in Upper Lip Reconstruction* (2019)

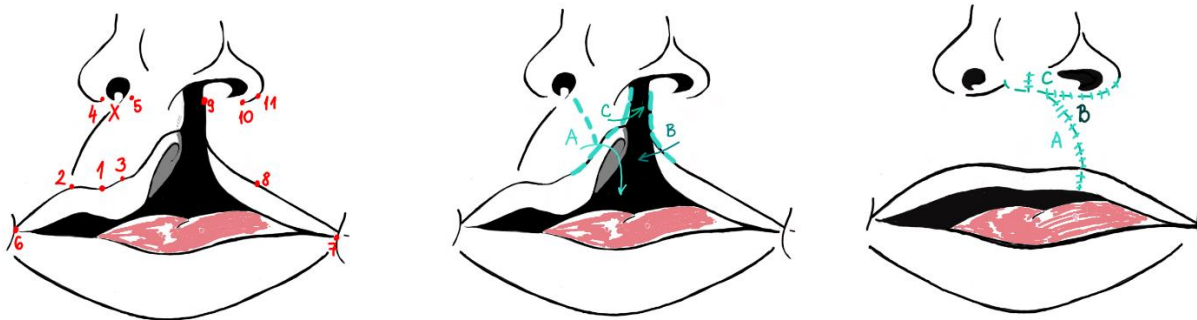<b>Filtrum</b>	Koža	< 50%	<ul style="list-style-type: none"> <li>• ekscizija + primarno zatvaranje</li> <li>• FTSG</li> </ul>
		≥ 50%	<ul style="list-style-type: none"> <li>• FTSG</li> </ul>
	Koža i vermillion	< 50%	<ul style="list-style-type: none"> <li>• ekscizija + primarno zatvaranje</li> <li>• FTSG</li> <li>• sluznički režanj</li> </ul>
		≥ 50%	<ul style="list-style-type: none"> <li>• <i>lip switch</i></li> </ul>
<b>Medijalna lateralna podjedinica</b>		< 50%	<ul style="list-style-type: none"> <li>• klinasta ekscizija +/- klizni režanj lateralne usne po Websteru</li> <li>• VY klizni režanj obraza</li> </ul>
		≥ 50%	<ul style="list-style-type: none"> <li>• <i>lip switch</i></li> </ul>
<b>Lateralna lateralna podjedinica</b>		< 50%	<ul style="list-style-type: none"> <li>• klinasta ekscizija +/- klizni režanj obraza po Websteru</li> </ul>
		≥ 50%	<ul style="list-style-type: none"> <li>• <i>lip switch</i></li> <li>• klizni režanj obraza</li> <li>• miokutani režanj orbicularisa</li> </ul>
<b>Subtotalni defekt (filtrum+lateralna podjedinica)</b>		<i>lip switch</i> + klizni režanj obraza	

#### 4.3.1. Rekonstrukcija rascjepa usne i nepca

##### 4.3.1.1. Heiloplastika

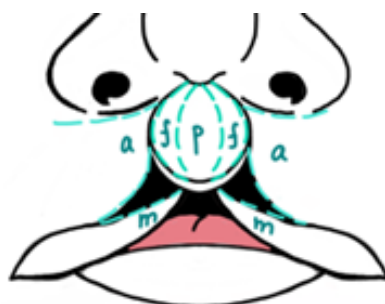Cilj rekonstrukcije usne kod OFC je obnoviti funkciju sfinktera *m.orbicularis oris* te postići što bolje estetske rezultate. Bitna razlika defekta gornje usne u OFC u usporedbi s traumatskim i tumorskim defektima je što je *m.orbicularis* hipoplastičan ili potpuno nerazvijen, ovisno o opsegu rascjepa. Zbog toga postoji i aberantna insercija ostalih mišića gornje usne i nosa, ali i vaskularne opskrbe. Kao što je opisano u prethodnom dijelu, kirurška korekcija rascjepa usne planira se u djetetovoj dobi od 2-3 mjeseca, a prije same operacije postoji niz nekirurških tehnika kojima se može smanjiti rascjep kako bi se poboljšali ishodi operacije (NAM, adhezija usana itd.). Tijekom godina su za rekonstrukciju jednostranog rascjepa opisane mnoge tehnike, no danas se najčešće koristi Millardova tehnika rotacijsko-kliznog reznja. Tehnika pruža brojne prednosti, među kojima su fleksibilnost dizajna, odbacivanje minimalne količine tkiva, mogućnost pristupa hrskavicama vrha nosa (za ranu rinoplastiku), ožiljak kamufliran u rub filtruma. Nedostatak ove tehnike je u tome što zahtjeva iskustvo kirurga pa može rezultirati prejakom tenzijom, vertikalnom kontrakcijom i stenozom nosnice. Proces dizajna reznja započinje odabirom referentnih točaka pomoću kojih se dizajniraju veliki rotacijski (A) režanj i klizni (B) režanj i manji kožni (c) režanj (malo slovo – djelomična debljina, veliko slovo – puna debljina). Nakon označavanja i incizije reznjeva, rekonstruira se *m.orbicularis oris*, reznjevi se rotiraju odnosno kližu a rana se zatvara po slojevima. Osim Millardove tehnike, česta je i jednostavnija Tennison-Randallova tehnika trokutastog reznja (114-116).





Slika 24. Millardov postupak. Referentne točke: **zdrava strana**: 1. središte kupidovog luka. 2. lateralni vrh kupidovog luka. 3. medijalni vrh kupidovog luka. 4. baza nosnih krila. 5. komisura. **strana rascjepa**. 7. komisura, 8. vrh kupidovog luka. 9. medijalni vrh kliznog reznja. 10. baza nosnih krila., 11. središnja točka nosnog krila; **A**- rotacijski režanj. **B**- klizni režanj, **c**- - kožni režanj. Prema: Vlastita skica.

Kirurško liječenje obostranih rascjepa usne razlikuje se od liječenja jednostranih rascjepa usne a rezultati često nisu tako dobri kao kod jednostranih rascjepa. Specifičnost (i problem) obostranih rascjepa je središnji element varijabilne veličine, premaksila s prolabiumom, koji se nastavlja na nosni septum te manje ili više protrudira u odnosu na lateralne segmente. Prolabium često ne sadrži mišić ni vermilion, kolumela je kratka, a može postojati i kolaps alveolarnog luka. Postoje brojne tehnike rekonstrukcije, a najčešće se koristi Millardova tehnika u jednom koraku, opisana 1977. godine. Prednost ove tehnike je što su ožiljci su smješteni u filtralne kolumne. Kao i kod tehnike za UL rascjep, prvo se označe referentne točke. Od središnje linije na prolabiumu, kaliperom se izmjeri 1,5-2 mm sa svake strane kako bi filtrum imao širinu 3-4 mm. Prolabium je tada podijeljen na središnji režanj (p) i dva bočna *forked* reznja (f), koji se mogu rotirati lateralno za zatvaranje nosnica ili koristiti za produljenje kolumele. Označi se režanj lateralne usne (a) i sluznički režanj (m). Nakon odizanja i rotacije reznjeva, vlakna *m.orbicularis oris* se reorijentiraju preko premaksile kako bi se stvorio koncentrični prsten a tkivo se zatvara po slojevima (114-116).



Slika 25 Bilateralni rascjep usne. **p**- prolabijalni režanj, **f** – forked režanj, **a** - lateralni klizni režanj usne, **m** – lateralni sluznički režanj. Prema: Vlastita skica.

#### **4.3.1.2. Palatoplastika**

Cilj rekonstrukcije nepca je zatvaranje defekta kako bi se spriječila regurgitacija hrane u nos tijekom gutanja s posljedičnom malnutricijom. Pravodobnom rekonstrukcijom također omogućujemo minimalan poremećaj rasta srednjeg lica i normalan razvoj govora, čime sprječavamo negativne psihosocijalne posljedice za dijete. Principi rekonstrukcije uključuju atraumatsko anatomske zatvaranje malformiranih anatomske jedinice u slojevima bez tenzije, produljenje mekog nepca i reorijentaciju abnormalno pozicionirane velofaringealne muskulature. Kroz povijest su opisane brojne metode rekonstrukcije koje su prikazane u Tablici 8. U ranijim kirurškim tehnikama se odvojeno pristupalo rekonstrukciji rascjepa mekog i tvrdog nepca. Pristupi rekonstrukciji mekog nepca koncentrirali su se na razvoj govora i koristili jednostavnim tehnikama zatvaranja defekta (Le Monnier, Von Graefe), što je do uvođenja zatvaranja u dva sloja (nosna i oralna sluznica) i produljenja mekog nepca korištenjem režnjeva nosne sluznice (Veau, Wardill i Kilner) rezultiralo kratkim, nepomičnom nepcem i poremećajem artikulacije. Kasnije se za rekonstrukciju nosne sluznice razvijaju režnjevi farinksa i vomera. Nakon što je Veau opisao abnormalni raspored velofaringealne muskulature (longitudinalno i paralelno s rascjepom umjesto transverzalno) rezultati postaju bolji. Kriensova intravelarna veloplastika s uvođenjem troslojnog zatvaranja (nosna sluznica, muskulatura, oralna sluznica) je poboljšala funkciju velofaringealne muskulature i mobilnost mekog nepca. Tehnike rekonstrukcije po Furlowu i Sommerladu su doprinijele popravku funkcije mišića. Furlowljeva tehnika produljuje meko nepce, pozicionira muskulaturu, smanjuje ožiljkavanje, povećava mobilnost i smanjuje incidenciju maksilarne hipoplazije. Sommerladova tehnika smanjuje potrebu za sekundarnim operacijama velofaringealnog sfinktera. Obje tehnike koriste se i danas jer imaju dobre ishode po pitanju razvoja govora. Pristupi rekonstrukciji tvrdog nepca koncentrirali su se na zatvaranje defekta bez tenzije i sprječavanje maksilarne hipoplazije, pri čemu je Von Langenbeckova tehnika palatoplastike s upotrebom mukoperiostnog bipedikularnog režnja bila revolucionarna i doživjela je brojne modifikacije, zbog čega se i danas koristi u kombinaciji s Dieffenbachovom modifikacijom. U novije vrijeme opisane su razne modifikacije i kombinacije povijesnih tehnika (Mannova modifikacija) te operacije u jednom ili dva akta. Ne postoji usuglašen algoritam rekonstrukcije a evaluacija rezultata otežana je različitim stupnjevima malformacije, brojnim dostupnim tehnikama i time što nepostojanjem standardizirane metode procjene razvoja govora te potrebom za dugotrajnim praćenjem. Zbog toga se protokoli među institucijama i državama razlikuju s obzirom na dob djeteta, opseg malformacije, tehnike rekonstrukcije i iskustvo tima. Rane rekonstrukcije (3-9mj.) kao prioritet imaju razvoj govora, što može rezultirati maksilarnom hipoplazijom. Kasnije rekonstrukcije (18mj. do 15g.) kao prioritet imaju razvoj srednjeg lica, što može rezultirati poremećajima artikulacije koji se ne mogu ispraviti niti logopedskom terapijom niti korektivnim kirurškim zahvatima. Komplikacije uključuju već

spomenute poremećaje razvoja govora i maksilarnu hipoplaziju, razvoj fistula, kontrakture i hipertrofičnih ožiljaka. Često su potrebni sekundarni korektivni zahvati (114, 117).

Tablica 8 Prikaz tehnika u rekonstrukciji rascjepa nepca. Prema: Naidu i sur. *Cleft Palate Repair: A History of Techniques and Variations. 2022 PRS Global Open.*

Tehnike rekonstrukcije mekog nepca	Tehnike rekonstrukcije tvrdog nepca
<b>opturatori</b> (prije 18. st.)	
<b>Le Monnier (1764)</b>	<b>Dieffenbachova (1826)</b>
kauterizacija i šivanje rubova rascjepa	odizanje sluznice za zatvaranje tvrdog nepca
<b>Von Graefe (1816)</b>	<b>Von Langenbeckova (1859)</b>
deepitelizacija i šivanje rubova rascjepa	bipedikularni mukoperiostalni režanj odiže se incizijom uz oralnu stranu rubova rascjepa i lateralnim otpuštanjem uz stražnji alveolarni rub te mobilizira medijalno
<b>Veau (1931)</b>	<b>Veau</b>
zatvaranje u dva sloja produljenje mekog nepca i smanjenje tenzije na sluznicu odvajanjem insercije mišića mekog nepca na stražnjem tvrdom nepcu	unipedikularni mukoperiostalni režanj baziran na velikoj stražnjoj palatinalnoj arteriji
<b>Wardill-Kliner (1940)</b>	<b>Bardachova (1967)</b>
produljenje nepca s dva trokutasta klizna VY reznja nosne sluznice koji se pomiču posteriorno uz otpuštanje mišića anteriorno i lateralno	mukoperiostalni režanj velike palatinalne arterije uz minimalnu ekspoziciju kosti
<b>Kriensova intravelarna veloplastika (1969)</b>	<b>Modifikacije i kombinacije</b>
zatvaranje u 3 sloja reorijentacija muskulature iz kosog u transverzalni položaj	<b>Langenbeckova palatoplastika</b>
	kombinacija Dieffenbachove i Von Langenbeckove tehnike moguća kombinacija sa intravelarnom palatoplastikom
<b>Furlowljeva zrcalna Z-plastika (1976)</b>	<b>Veau-Wardill-Kilner (1900)</b>
kreiranje i transpozicija 2 zrcalna Z reznja bez otpuštanja muskulature	Veauov unipedikularni mukoperiostalni režanj uz zatvaranje tvrdog nepca VY reznjem
<b>Sommerladova tehnika (2003)</b>	<b>Mann</b>
radikalno retropozicioniranje mišića u anatomske položaje i tenotomija tenzora, uz ograničenu disekciju tvrdog nepca	Modifikacija Furlowljeve tehnike, bukalni režanj za tvrdo nepce

#### 4.4. Rekonstrukcija nosa

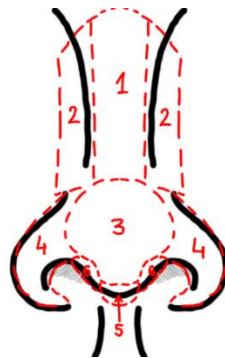
Povijest plastično-rekonstruktivne kirurgije počinje sa rekonstrukcijom nosa. Sushruta je 600 godina pr.n.e. opisao takozvanu indijsku metodu rekonstrukcije, koristeći list kao obrazac za dizajn peteljkastog režnja obraza i čela. Tehnika rekonstrukcije nosa prenosi se u Indiji generacijama, a na europsko tlo pristiže u 8. stoljeću zahvaljujući prijevodima arapskih liječnika. U XV. stoljeću Branca, Tagliacozzi i drugi razvijaju tzv. talijansku metodu, koristeći peteljcasti režanj nadlaktice. Iako je renesansa donijela procvat znanosti, što zbog antagonizma među kirurzima, što zbog opozicije Crkve, rekonstruktivne metode stagniraju do do Prvog svjetskog rata **(118)**. Po mnogim autorima, najznačajniji doprinos rekonstrukciji nosa modernog doba dao je Menick, svojim „lažnim principima“ čija se poruka može sažeti na slijedeći način: nos je kompleksna, centralna struktura lica čiji se defekt mora rekonstruirati egzaktno s obzirom na tip tkiva koje nedostaje, prilikom čega je primarni fokus rekonstrukcije kontura i uspostava suportivne strukture jer bez nje meka tkiva nosa podlegnu gravitaciji i tenziji, dok je sekundarni fokus na ožiljcima koji se mogu sakriti na granicama podjedinica, a da bi se postigao estetski optimalan rezultat, višak kože po potrebi može se odbaciti da se rekonstruira čitava podjedinica, a prilikom dizajniranja režnja rijetko je potrebno koristiti tkivne ekspandere jer prevelik volumen tkiva režnja komplicira rekonstrukciju i vodi k revizijama, no ukoliko je zahvaćeno više podjedinica bolje je koristiti više režnjeva **(119)**.



Slika 26. **Lijevo:** Bibi Aisha, žrtva nasilne amputacije nosa na naslovnici časopisa Time, kolovoz 2010. Prema: <http://content.time.com/time/covers/0,16641,20100809,00.html>

**Desno:** Tijek rekonstrukcije nosa Bibi Aishe. Prema: Latham KP, Valerio I, Martin BD, Burget G, VanderKolk C. Subtotal Nasal Reconstruction: Military-civilian Collaboration in Care of an Afghan-American Woman's Plight. *Plast Reconstr Surg Glob Open.* (2015)

U današnje doba, najčešće indikacije za rekonstrukciju nosa su traumatski i onkološki defekti, dok su povijesno značajne nasilne amputacije iznimka (slika 26). Dostupne su brojne metode i tehnike. Prilikom analize defekta promatra se veličina, položaj i zahvaćenost tri glavna elementa: sluznice, koštano-hrskavične strukture i kože. Odabir metode rekonstrukcije defekta nosa vodi se opsegom defekta i tipom tkiva koje nedostaje, analiziranjem premorbidne fotografije i stanjem pacijenta. Pušenje je bitan čimbenik kojeg valja uzeti u obzir u planiranju i odabiru metode rekonstrukcije jer utječe na preživljenje kožnih transplantata i režnjeva, pogotovo sluzničkih. Rekonstrukcija se provodi sukladno estetskim podjedinicama nosa (122-125).



Slika 27. Estetske podjedinice nosa. 1- dorzum, 2. bočne strane, 3- vrh nosa, 4 – nosna krila, 5 – kolumela, 6 – mekotkivni trokut. Prema: Vlastita skica.

Manji defekti sluznice mogu i sekundarno cijeliti ili ih se može primarno zatvarati. Za veće sluzničke defekte koriste se lokalni sluznički režnjevi. Kliznim bipedikuarnim sluzničkim režnjom odignutim s kože nosnog vestibuluma mogu se rekonstruirati defekti <1cm. Septalnim mukoperiostalnim režnjem vaskulariziranim preko prednje septalne arterije mogu se rekonstruirati defekti >1cm. Defektima koji zahvaćaju potporna tkiva nosa (nosne kosti i hrskavice) potrebno je posvetiti posebnu pažnju, jer neuspjeh rekonstrukcije može uzrokovati kontrakciju i migraciju mekih tkiva s posljedičnom opstrukcijom dišnog puta. Za rekonstrukciju se obično koriste individualno dizajnirani hrskavični transplantati uha ili rebra, koštani transplantati kalvarije ili titanske mrežice. Moguće je koristiti i aloplastične implantate. Kožni defekti, ovisno o veličini i lokaciji, mogu cijeliti sekundarno ili se primarno rekonstruiraju preaurikularnim ili postaurikularnim FTSG. Može se koristiti niz lokalnih režnjeva – Zitellijev bilobarni režanj, dorzalni nosni režanj, mezolabijalni režanj itd. Najpoznatiji lokalni režanj u rekonstrukciji nosa je peteljkasti paramedijalni čeoni režanj (PMMF; *paramedian forehead flap*). PMFF se može koristiti za defekte svih podjedinica nosa i defekte koji uključuju više jedinica istodobno. Ovaj režanj je vaskulariziran preko *a.supratrochlearis* (ogranak *a.ophtalmica superior*). Prije odizanja režnja moguće je Dopplerom locirati arteriju. U prvoj fazi se rubovi defekta uređuju ili se defekt proširuje na podjedinicu ako zahvaća više od 50% podjedinice. Zatim se na mekom materijalu, primjerice spužvi, iscrta oblik defekta. Dobiveni

obrazac se zatim iscrta na čelu ipsilateralne strane, oko 15-20 mm od središnje linije. Prilikom odvajanja režnja potrebno je ostaviti peteljku širine 15 mm kako bi se održao protok krvi i omogućila rotacija režnja. Režanj se odiže superiorno prema inferiorno u subfascijalnoj ravnini do *m.corrugator supercili*. Sekundarni defekt čela se može primarno zašiti ili ostaviti da sekundarno cijeli uz kasnije eventualne revizije ožiljka. Nakon 2 tjedna, u drugoj fazi, režanj se po potrebi može stanjivati, protom pazeći na subkutani dermalni pleksus. U pušača je stanjivanje relativno kontraindicirano. U trećoj fazi, nakon još 4 tjedna, peteljka se dijeli te se učine estetske korekcije. Kompleksni defekti koji zahvaćaju sva tri sloja nosa rekonstruiraju se kombinacijom prethodnih metoda, a ako se radi o subtotalnim ili totalnim defektima u algoritam rekonstrukcije mogu se uključiti i slobodni režnjevi, poglavito podlaktični slobodni režanj (RF, *radial forearm*). Važno je napomenuti da protetska rehabilitacija kod subtotalnih i totalnih defekata nosa može biti alternativna ili privremena, ali i učinkovita trajna metoda rekonstrukcije **(122-125)**.

#### 4.4.1. Rinoplastika kod rascjepa usne i nepca

Rinoplastika u OFC je izazovna i kompleksna kako zbog trodimenzionalnog poremećaja anatomije u svim smjerovima i svim slojevima tkiva, tako i zbog rasta i razvoja djeteta. Opseg potrebnih korekcija ovisit će o inicijalnoj malformaciji. Kako bi se poboljšali estetski i funkcionalni ishodi operacija, može se provesti terapija NAM-om. Primarne rinoplastike provode se istodobno s rekonstrukcijom rascjepa usne, a tada je cilj zatvaranje dna nosa, repozicija baze nosnih krila i reorijentacija hrskavica. Međuoperacije se provode od 1-14 g., s ciljem stabilizacije baze nosa, produljenja kolumele, repozicije septuma i korekcije vrha nosa. Definitivno zbrinjavanje provodi se po završetku rasta srednjeg lica, 14-16 g., kada je cilj postići simetriju i definiciju vrha nosa te ukloniti funkcionalnu opstrukciju septoplastikom **(63, 114, 126)**. Detaljan opis metoda koje se koriste za korekciju nosa u OFC prelaze okvire ovog rada, a neke karakteristike i mogućnosti liječenja prikazane su u Tablici 9.

Tablica 9. Karakteristike nosa u OFC i kirurško zbrinjavanje. Prema: Nahai i sur. *The Management of Cleft Lip and Palate: Pathways for Treatment and Longitudinal Assessment (2005)*.

Loša projekcija i definicija vrha nosa	Šavovi, stanjivanje, transplantati
Proširen nosni otvor	YV režanj, korekcije Millardove procedure
Loša pozicija i zaravnjenje nosnih krila	Transplantati, VY režnjevi, horizontalni šavovi...
Neravna baza nosnih krila	Korekcija alveolarnog nastavka maksile
Skraćena kolumela	Kolumelarni režanj, transplantat
Proširen dorzum	Osteotomija
Devijacija septuma	Septoplastika
Funkcionalna opstrukcija	Transplantat, inferiorna turbinektomija, septoplastika
Zadebljanje kompleksa vrha i krila nosa	Stanjivanje vrha



## 5. Rekonstrukcija koštanih defekata srednjeg lica

Najčešće indikacije za rekonstrukciju koštanog tkiva su prijelomi srednjeg lica, koštani defekti nakon resekcije tumora i cista te rekonstrukcija alveolarnog nastavka maksile kod atrofije ili kongenitalnog rascjepa. Cilj koštane rekonstrukcije je učvršćivanje ili rekonstrukcija koštanih potporanja ili nadomještanje koštanog tkiva čime se osigurava normalna funkcija skeleta i pruža strukturna podrška mekim tkivima kako bi se očuvao estetski izgled lica. U planiranju liječenja koštanih defekata koriste se radiološke metode i [VSP/CASS tehnologija](#) kako bi se analizirala veličina, oblik, pozicija i odredila funkcionalna važnost defekta. Princip liječenja prijeloma srednjeg lica je anatomska repozicija i fiksacija. U nekim slučajevima, potrebno je nadomjestiti izgublenu, odnosno nerazvijenu kost (kominucije, prijelomi orbite, kronične infekcije, maksilektomija, atrofija ili rascjepa alveolarnog nastavka). Ovisno o funkcionalnoj važnosti koštanog defekta te zahvaćenosti okolnih mekih tkiva, koštani defekti srednjeg lica mogu se nadomjestiti koštanim transplantatima, aloplastičnim materijalima, mikrovaskularnim koštanim režnjevima, poticanjem nativnog formiranja kosti distrakcijskom osteogenezom i postupcima regenerativne medicine ili rehabilitacijom maksilarnim protezama. Ovdje će biti izloženi koštani transplantati, aloplastični materijali, distrakcijska osteogeneza, rekonstrukcija nakon prijeloma i rekonstrukcija alveolarnog grebena, a o maksilarnim protezama, mikrovaskularnim koštanim režnjevima i postupcima regenerativne medicine bit će riječi u idućim poglavljima.

### 5.1. Metode nadomještanja koštanog tkiva

Uspješnost nadomještanja defekta kosti ovisi o procesu formacije nativne kosti na mjestu defekta i upalnom odgovoru okolnog tkiva. Formiranje nativne kosti događa se putem mehanizama osteogeneze, osteoindukcije i osteokondukcije. Osteogeneza je najbrži način formiranja nativne kosti, a javlja se samo kod korištenja koštanih autotransplantata, kada se prenose živi osteociti u koštani defekt. Osteoindukcija se javlja kod svih koštanih transplantata, diferencijacijom mezenhimalnih matičnih stanica iz tkiva oko defekta u osteoblaste. Ovaj mehanizam je sporiji jer je potrebno vrijeme za diferencijaciju. Osteokondukcija je najsporiji proces, a javlja se kod svih koštanih transplantata i nekih aloplastičnih materijala. Osteoklasti demineraliziraju i resorbiraju kost, a osteoblasti migriraju u transplantat ili aloplast s margina defekta, zbog čega se ovaj proces zove i puzajućom supstitucijom. Istodobno s formiranjem nativne kosti, u okolnim tkivima se odvija upalni proces cijeljenja. Urastranje fibroznog tkiva odvija se brže od formacije kosti, pa postoji svojevrsna utrka između formacije kosti i urastranja vezivnog tkiva. Uspjeh koštanih transplantata ovisi o dovoljnoj formaciji nativne kosti koja se odvija prije resorpcije i zamjene transplantata vezivnim tkivom. S druge strane, neki aloplastični materijali se neće resorbirati, a njihova poroznost omogućuje urastranje vezivnog tkiva i parcijalnu inkorporaciju (127).

Tablica 10. Formiranje nativne kosti s obzirom na metodu nadomještanja koštanog tkiva. Prema: Vlastita tablica

	osteogeneza	osteoidukcija	osteokondukcija
<b>Autotransplantat</b>	+	+	+
<b>Alotransplantat</b>	-	+/-	+
<b>Ksenotransplantat</b>	-	+/-	+
<b>Aloplast</b>	-	-	+/-

### 5.1.1. Koštani transplantati

Transplantati koštanog tkiva porijeklom mogu biti autotransplantati, homotransplantati i ksenotransplantati. Po vrsti koštanog tkiva mogu biti kortikalni (membranska i enhondralna kost), trabekularni i kortikotrabeularni. Koštani transplantati dostupni su u koštanim blokovima ili kao koštana prašina. U području srednjeg lica za popunjavanje manjih defekata u kontinuitetu kosti (ekstripacije cisti, zuba, zone defekta u frakturama) koriste se koštani blokovi, a pri augmentaciji alveolarnog grebena kod OFC ili atrofije može se koristiti i koštana prašina. Rukovanje koštanim autotransplantatom mora biti nježno kako bi osteociti ostali živi. Za preživljenje i revaskularizaciju transplantata akceptorsko mjesto mora biti dobre biološke kvalitete i prokrvljenosti, a transplantat mora biti kompletno prekrivan i stabilan da se izbjegne ekspozicija, kontaminacija i smanji resorpcija. Količina resorpcije ovisi o brojnim faktorima, kao što su dimenzija i gustoća materijala, vrsta kosti, kvaliteta tkiva na receptorskom mjestu, biomehaničkim značajkama i fiksaciji transplantata za okolnu kost. Trabekularna kost se brzo revaskularizira, ali joj nedostaje strukturalnog integriteta zbog čega je sklona brzom resorpciji. Kortikalna kost je gušća no ima manji broj osteocita po volumenu pa revaskularizira sporije od trabekularne. Membranske kortikalne kosti se revaskulariziraju brže od enhondralne zbog čega su rezistentnije su na resorpciju, no sporije od trabekularne, ali su zbog gustoće otpornije na resorpciju. Koštana prašina revaskularizira se brže od koštanih blokova, što omogućuje veće preživljenje transplantiranih osteocita, a resorpcija ovisi o veličini čestica - manje se brzo revaskulariziraju ali i brzo resorbiraju. Kako bi se smanjila resorpcija transplantata, koriste se razni postupci, pa se tako trabekularna kost i koštana prašina mogu zaštititi aloplastičnim materijalom (titanske mrežice) ili homotransplantatom kortikalne kosti, a kortikalna kost stanjiti ili perforirati čime se olakšava difuzija i revaskularizacija. Nedostatak koštanih transplantata je nepredvidljivo remodeliranje i resorpcija, a u slučaju autotransplantata i morbiditet donorskog mjesta (127,128).

#### 5.1.1.1. Autotransplantati

Koštani transplantati uzimaju se s donorskog mjesta na tijelu pacijenta. Trabekularna kost i koštana srž uzima se troakrom ili otvorenom tehnikom s iliuma i tibije, a koristi se za manje defekte, primjerice nesrasle frakture. Najvažnija je priprema akceptorskog mjesta, koje mora biti dobro vaskularizirano, a transplantat ne smije doći u dodir s usnom šupljinom zbog



posljedične bakterijske kontaminacije. Važan je i pravilan odabir i zbrinjavanje donorskog mjesta, kako bi se izbjegle komplikacije (hematomi, seromi). Kortikalna kost može se uzimati s mandibule, maksile, kalvarije, i iliuma, kada je potrebna rekonstrukcija strukturalno važne kosti (koštani potpornji) ili kod augmentacije alveolarnog grebena. Kortikalni transplantat zahtjeva fiksaciju vijkom ili minipločicama, jer u protivnom može doći do migracije, infekcije i resorpcije. Kortikotrabekularna kost može se uzimati s iliuma ili s rebra. Koštana prašina se sastoji od malih čestica kortikalne kosti koje se uzimaju struganjem. Koristi se za manje defekte, primjerice prije dentoalveolarne rehabilitacije (127,128).

Tablica 11. Usporedba koštanih autotransplantata. Prema: 127,128.

Vrsta koštanog tkiva	Donorsko mjesto	prednosti	mane
<b>u bloku</b>			
<b>trabekularna kost i koštana srž</b>	<b>ilium</b>	• veliki volumen	• bol i ožiljak • rizik oštećenja živca, zgloba i crijeva
	• anteriorni • posteriorni		
	<b>tibia</b>	• lako dostupno	• rizik poremećaja hoda ili poremećaja rasta u djece • mali volumen
	• proksimalna metafiza		
<b>kortikalna kost</b>	<b>mandibula</b>	• lako dostupno • ista regija • skriven ožiljak • pacijentima prihvatljivo	• mali volumen • rizik ozljede zuba, <i>n. mentalis</i> , ptoze brade • bol, komplikacije rane (simfiza)
	• ramus • simfiza		
	<b>maksila</b>	• rijetke komplikacije	• mali volumen
	• <i>apertura piriformis</i> • <i>tuber maxillae</i>		
	<b>kalvarija</b>	• ista regija • skriven ožiljak	• rizik ozljede mozga
	<b>ilium</b>	• rijetko	• sklonost krvarenju iz trabekularne kosti
<b>kortikotrabekularna kost</b>	<b>rebro</b>	• lako dostupno • veliki volumen • rekonstrukcija orbite i nosa	• bol i ožiljak • rizik pneumotoraksa
	<b>ilium</b>		
<b>Koštana prašina</b>			

### 5.1.1.2. Alotransplantati

Alotransplantati se uzimaju od ljudskih donora, dostupni su u bloku, česticama i gelovima. Prije korištenja se moraju procesuirati smrzavanjem, sušenjem, zračenjem ili kemijski kako bi se smanjila antigenost. Najčešće se koriste za strukturnu podršku trabekularnoj kosti i koštanoj prašini (127).


### 5.1.1.3. Ksenotransplantati

Ksenotransplantati su obično koštanog goveđeg podrijetla, procesuirani da se smanji antigenost i tipično dostupni kao prah, blok ili gel. Kao i alotransplantati, najčešće se koriste za strukturnu podršku trabekularnoj kosti i koštanoj prašini (127).

### 5.1.2. Aloplastični materijali i implantati

Aloplastični implantati izrađeni od zlata i srebra prvi put su korišteni u XVI. stoljeću. Svrha aloplastičnih implantata je preciznija rekonstrukcija bez morbiditeta donorskog mjesta. Mogu se koristiti samostalno ili uz autologo koštano tkivo. Današnji aloplastični implantati izrađeni su od niza materijala, a mogu biti nespecifični (industrijski fabricirani i prefabricirani) ili specifični (izrađeni individualno za pacijenta VSP tehnologijom i 3D ispisom, *patient specific implants*). Idealan aloplastični materijal je lako dostupan, jeftin, biokompatibilan, sličnih biomehaničkih svojstava kao kost, neresorptivan i otporan na toplinu i zračenje. Mora ga biti moguće modelirati po potrebi i pritom mora održati stabilnost kroz vrijeme i mora ga se moći radiološki prikazati, što olakšava postoperativno praćenje. Materijali koji se koriste u rekonstrukciji skeleta srednjeg lica su titan, keramički materijali, polietereketon (PEEK), porozni polietilen i polimetilmetakrilat (PMMA). Titan najviše odgovara idealnom aloplastičnom materijalu. Biointegrativan je, otporan na koroziju, mehanički otporan i slične elastičnosti kao kost, a male mase. Dolazi u obliku titanskih mrežica koje su prilagodljive i solidnom obliku koji je stabilniji. Keramički materijali dijele na bioaktivne (stakleni, hidroksiapatit) i inertne (aluminij, cirkon). Najčešće se koriste kalcijevi fosfati ( $\beta$ -trikalcijev fosfat), apatiti (hidroksiapatit) i cementi kalcija i fosfora. Dostupni su u obliku perlica ili granula. PEEK je rezistentan na kemijsko oštećenje, zračenje i stabilan na visokim temperaturama i može se modificirati prije operacije. Polietilen ima poroznu površinu što omogućuje urastanje vezivnog i koštanog tkiva, čime se postiže bolja fiksacija. Može se koristiti za rekonstrukcije većih defekata te individualno modelirati. PMMA je otporan no radiolucentan. Glavna prednost aloplastičnih materijala je u tome što, za razliku od koštanih transplantata ne prolaze nepredvidljivo remodeliranje i resorpciju. Također, tehnička izvedba rekonstrukcije je jednostavnija nego u koštanih transplantata. Većina je radiološki vidljiva, što omogućuje postoperativno praćenje. Nedostatak aloplastičnih materijala u odnosu na koštane transplantate su kasne komplikacije (infekcije i reakcije na strano tijelo). Aloplastični implantati u rekonstrukciji srednjeg lica najčešće su titanske mrežice koje se koriste za rekonstrukciju koštane orbite. Postoje nespecifične industrijski fabricirane i prefabricirane te specifične titanske mrežice. Nespecifične industrijski fabricirane titanske mrežice mogu se intraoperativno prilagoditi potrebama rekonstrukcije, odnosno defektu, manualno ili korištenjem steriliziranog 3D biomodela. Preciznu manualnu prilagodbu teško je postići, a VSP 3D modeliranje može biti skupo i dugotrajno. Nespecifične industrijski prefabricirane ili tzv. *ready-made* titanske mrežice postoje

u dvije veličine, za lijevo i za desno oko. Mogu se prilagoditi uklanjanjem manjih segmenata. Prednost *ready-made* titanskih mrežica u odnosu na fabricirane je u tome što skraćuju vrijeme operacije i povećavaju preciznost, pogotovo kod kompleksnih rekonstrukcija. Titanske mrežice specifične za pacijenta izrađuju se korištenjem 3D VSP prije same operacije. Prednosti su im izrazito precizna rekonstrukcija, a nedostaci cijena i vrijeme **(129-132)**.



Slika 28. **Gore:** Nespecifična titanska mrežica za orbitu i manualna prilagodba. Prema: Gellrich NC, Rana M. *Surgically preformed implants: nonpatient specific*. U: *Advanced CMF Surgery: Tumor, Corrective Bone Surgery and Trauma* (2021) str. 612. **Dolje:** Prefabricirana titanska mrežica s odvojivim segmentima za dodatnu prilagodbu. Prema: Bradley Strong E, Metzger MM. *Industrially preformed orbital meshes*. U: *Advanced CMF Surgery: Tumor, Corrective Bone Surgery and Trauma* (2021) str. 615-616.

### 5.1.3. Distrakcijska osteogeneza

Distrakcijska osteogeneza (DO) je metoda produljenja kostiju kojom se inducira formacija nove kosti i izbjegava korištenje koštanih transplantata koju je prvi put opisao Codvilla 1905. godine, a popularizirao Illizarov 50-ih godina prošlog stoljeća. Najčešća indikacija za DO na području srednjeg lica je hipoplazija srednjeg lica sekundarna OFC. Precizno planiranje i suradnja s ortodontom su ključni za uspjeh, a uključuje klinički pregled, analizu fotografija i radioloških nalaza, dentalne otiske i VSP. Postupak započinje se osteotomijom ili kortikotomijom u razini Le Fort I ili Le Fort III nakon čega se fiksira distrakcijski uređaj za kost. Nakon toga slijedi period latencije koji obično traje 4-10 dana, potreban kako bi se formirao meki kalus, započela angiogeneza i aktivirao koštani metabolizam. Kada se razvije kalus slijedi period distrakcije, odnosno aktiviranja uređaja koji progresivno rasteže meka tkiva i odvaja koštane segmente. Kao odgovor na povlačenje stvara se nova kost. Ritam distrakcije određen je ukupnim produljenjem u mm/dan i brojem puta koliko se u danu uređaj aktivira, obično 1 mm/d u 2 aktivacije. Period konsolidacije (ili fiksacije) započinje kada se postigne željeno koštano produljenje prekidom aktivne distrakcije, a traje do uklanjanja uređaja, obično 6-12 tjedana. U usporedbi s klasičnim metodama liječenja maksilarne hipoplazije, DO postiže značajnije

produljenje kosti i mekih tkiva uz smanjen rizik oštećenja struktura kao što su živci, TMJ i zubi a nema morbiditeta donorskog mjesta. Nedostatak DO je kompliciran postupak i dug period potreban za proceduru. Komplikacije uključuju labavljenje uređaja, prerano zarastanje koštanih segmenata, malokluziju i infekciju, a najčešće su posljedica greške u planiranju, tehničkih problema uređaja i nepridržavanja uputa od strane pacijenta (133).

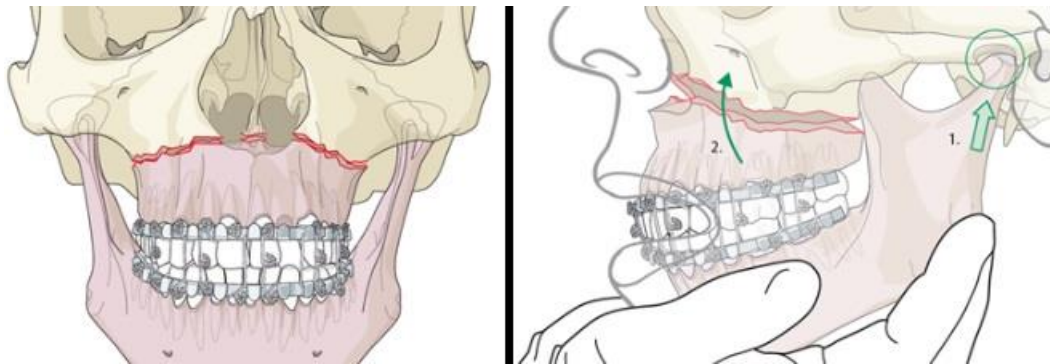
## 5.2. Rekonstrukcija u prijelomima srednjeg lica

Nakon provedene inicijalne stabilizacije i dijagnostike pacijenta opisane u dijelu [3.3.1.](#), bira se metoda liječenja. Ovdje će se govoriti o prijelomima s pomakom i narušenom strukturom koštanih potporanja koji zahtijevaju otvorenu anatomsku repoziciju i fiksaciju, odnosno ORIF (*open reduction internal fixation*). Glavni cilj ORIF-a je učvršćivanje ili rekonstrukcija koštanih potporanja srednjeg lica. Vertikalne koštane potporne (nazomaksilarni i zigomatikomaksilarni) je potrebno rekonstruirati ili učvrstiti kako bi se obnovila visina lica i osigurao otpor silama žvakanja, a horizontalne (zigomatični luk) kako bi se obnovila anteroposteriorna projekcija i širina lica. Danas se zahvat obično planira pomoću [VSP/CASS tehnologije](#). Proces ORIF-a odvija se u nekoliko koraka. U prvom koraku bira se najprikladniji kirurški pristup koji omogućuje vizualizaciju frakturnih segmenata. U drugom koraku fragmenti se mobiliziraju kako bi se u trećem anatomski reponirali i u četvrtom koraku fiksirali osteosintetskim materijalom. Ukoliko su fragmenti premaleni za fiksaciju, uklanjaju se, a defekt se rekonstruira koštanim transplantatom ili titanskom mrežicom. Odabir osteosintetskog materijala, redosljed i pozicija fiksacije ovise o prijelomu i zahvaćenom koštanom potpornju. Postoje različiti osteosintetski sustavi za fiksaciju fraktura srednjeg lica. Mogu se koristiti minipločice različitih oblika, označene brojem koji odgovara vanjskom promjeru tijela vijka (1.0, 1.3, 1.5, 2.0) ili *Matrix midface system*, koji se sastoji od jednog tipa vijka, dijametra 1,55 mm i minipločica različitih debljina. Vrsta vijaka koji će se koristiti i debljina pločice ovise o debljini i kvaliteti kosti, pa se tako za zigomatikomaksilarni potporanj koji je izložen jačim silama koriste deblje minipločice koje pružaju veću stabilnost, nego za periorbitalnu kost. Nakon odabira pločice i vijka, pločica se prilagođava kosti, buše se rupe te se jedan vijak postavlja sa svake strane frakturne pukotine. Kad se vijak postavlja u maksilu, potrebno je paziti da se ne ošteti korijen zuba. Redosljed fiksacije je obično takav da se prvo fiksira najbolje reponirana fraktura, a rekonstrukciji orbite se pristupa tek kada su učvršćeni svi koštani potpornji (47, 53, 54).



Slika 29. Osteosintetski materijali. Prema: AO Surgery Reference.  
<https://surgeryreference.aofoundation.org/cmfi/trauma/midface>

Kod Le Fort prijeloma je osim rekonstrukcije koštanih potporanja važno i obnoviti premorbidnu okluziju, stoga se prije anatomske repozicije postavlja MMF (maksilomandibularna fiksacija) (47,53,54).



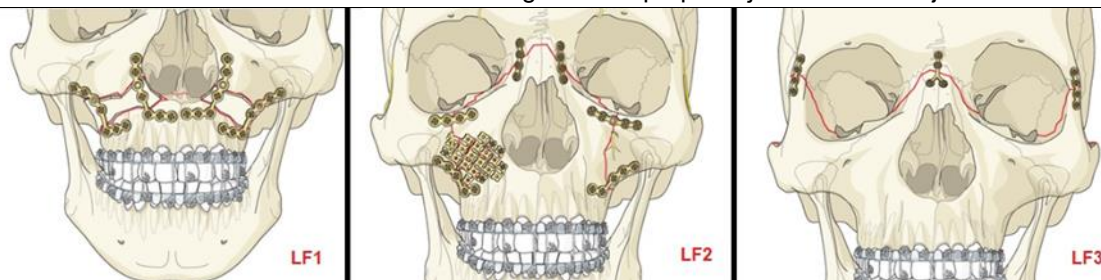
Slika 30. Maksilomandibularna fiksacija i anatomska repozicija u Le Fort I prijelomu. Prema: AO Surgery reference.  
<https://surgeryreference.aofoundation.org/cmfi/trauma/midface>

### 5.2.1. Le Fort prijelomi

ORIF je indiciran u Le Fort prijeloma svih razina koji dovode do značajnog pomaka ulomaka i malokluzije. Cilj rekonstrukcije je učvršćivanje koštanih potporanja i uspostava premorbidne okluzije. Bira se kirurški pristup koji će omogućiti najbolju vizualizaciju prijeloma ili se koristi postojeća rana. Nakon postavljanja bravica za MMF, fragmenti se mobiliziraju korištenjem specijaliziranih instrumenata kako bi se mogla izvršiti anatomska repozicija (Roweova kliješta, Stromeyerova kuka, Tessierov retromaksilarni mobilizator itd.) jer je mobilizacija otežana vlakom pterigoidnih mišića. Postavlja se MMF i manualno reponira maksilomandibularni kompleks na način da se postigne najbolji mogući kontakt u frakturnoj pukotini dok kondili mandibule leže u glenoidnoj fosi. Redoslijed fiksacije ovisi o tome koja su koštana pojačanja zahvaćena te kakav je obrazac frakture. Obično se prvo fiksira pojačanje koje je najtočnije reponirano. U kominucijskim prijelomima u kojima su fragmenti premaleni za fiksaciju, oni se uklanjaju, a defekt rekonstruira koštanim transplantatom ili titanskom mrežicom. Kod LFII i LFIII, orbitalnoj rekonstrukciji se pristupa tek nakon što su koštani potpornji osigurani. Nakon fiksacije, uklanja se MMF i provjerava okluzija. Ukoliko postoji malokluzija, jedan ili oba kondila mandibule nisu u dobroj poziciji, pa se fiksacije moraju ukloniti, a cijeli proces ponoviti (47,53,54).

Tablica 12 Pristupi i redoslijed fiksacije u Le Fort prijelomima. Prema: AO CMF Surgery Reference. <https://surgeryreference.aofoundation.org/cmf/trauma/midface>

Le Fort I: vestibularni, postojeća rana
<p><b>linearni:</b> zigomatikomaksilarni potpornji → nazomaksilarni potpornji uz piriformnu aperturu</p> <p><b>UL kominucija:</b> strana linearnog prijeloma (zigomatikomaksilarni → nazomaksilarni) → strana kominucije (zigomatikomaksilarni → fiksacija fragmenata/koštanog tranplantata/mrežice → nazomaksilarni)</p> <p><b>BL kominucija:</b> zigomatikomaksilarni → fiksacija fragmenata/transplantata/mrežice → nazomaksilarni</p>
Le Fort II: vestibularni, donja vjeđa, glabelarni, koronalni, postojeća rana
<p>zigomatikomaksilarni potporanj → infraorbitalni rub → nazofrontalni potporanj u razini frontonazalne suture → rekonstrukcija orbite</p>
Le Fort III: koronalni, gornja vjeđa+glabelarni+preaurikularni, postojeća rana
<p>zigomatikomaksilarni potporanj u razini lateralnog ruba orbite → nazomaksilarni potporanj u razini frontonazalne suture → horizontalni zigomatični potporanj → rekonstrukcija orbite</p>



Slika 31. Fiksacija u Le Fort prijeloma. Prema: AO CMF Surgery Reference <https://surgeryreference.aofoundation.org/cmf/trauma/midface>

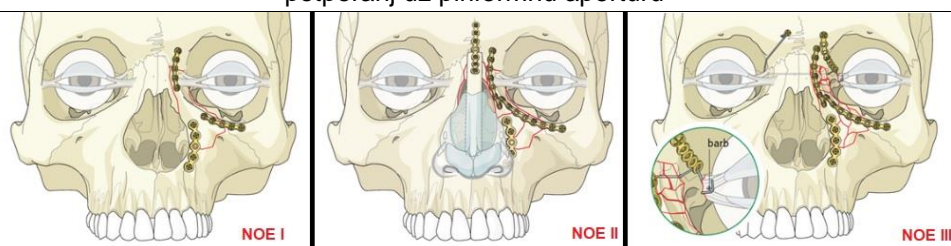


### 5.2.2. NOE prijelomi

NOE prijelomi zahvaćaju vertikalni nazomaksilarni koštani potporanj. Prijelomi tipa II i III te prijelomi tipa I sa značajnim pomakom ulomaka koji rezultira abnormalnom pozicijom medijalnog kantalnog ligamenta i telekantusom liječe se ORIF-om. NOE I su prijelomi bez kominucije kod kojih je glavni cilj rekonstrukcije anatomska repozicija frontalnog nastavka maksile i medijalne kantalne tetive. Fiksacija se postavlja u 1 do 3 točke. NOE II prijelomi su kominucijski, koji zahtijevaju preciznu anatomsku repoziciju fragmenata, pogotovo fragmenata s medijalnim kantalnim ligamentom i fiksaciju u 2 ili 3 točke. Fiksacija se prvo postavlja na najbolje vidljivu frakturu, a ukoliko su sve jednako vidljive, kreće se od frontonazalne suture. Ako je potrebna dodatna fiksacija fragmenata s medijalnom kantalnom tetivom, prije postavljanja ostalih fiksacija taj se fragment fiksira transnazalnom žicom koja se učvršćuje za vijak u frontalnoj kosti kontralateralne strane. NOE III su također kominucijski prijelomi, često bilateralni. Zahtijevaju fiksaciju u 3 točke i kantopeksiju. Kantopeksija se vrši fiksiranjem medijalnog kantalnog ligamenta za transnazalnu žicu, koja se pak fiksira zasebnom pločicom na prednjem gornjem dijelu medijalnog orbitalnog zida ipsilateralne strane, a s kontralateralne strane za vijak u frontalnoj kosti. Prilikom postavljanja minipločice ispred medijalnog kantalnog ligamenta treba paziti na debljinu pločice koja se koristi jer se ona može vidjeti kroz tanku kožu ove regije. Ukoliko su prijelomom zahvaćene i nosne kosti, njih također treba reponirati, a po potrebi i rekonstruirati koštanim transplantatom te fiksirati minipločicom i vijkom. Također treba razmišljati o prijelomu frontalnog sinusa, koji se često nađe s NOE prijelomima (47,53,54).

Tablica 13. Pristupi i redoslijed fiksacije u NOE prijelomima. Prema: AO CMF Surgery Reference. <https://surgeryreference.aofoundation.org/cm/trauma/midface>

<b>NOE I:</b> glabelarni, vestibularni, putem donje vjeđe, postojeća rana
nazomaksilarni potporanj uz piriformnu aperturu → nazomaksilarni potporanj u razini frontonazalne suture → infraorbitalni rub
<b>NOE II:</b> koronalni, putem donje vjeđe, vestibularni, glabelarni, postojeća rana
nazomaksilarni potporanj u razini frontonazalne suture → infraorbitalni rub → nazomaksilarni potporanj uz piriformnu aperturu
<b>NOE III:</b> koronalni, putem donje vjeđe, vestibularni, glabelarni, postojeća rana
nazomaksilarni potporanj u razini frontonazalne suture → infraorbitalni rub → nazomaksilarni potporanj uz piriformnu aperturu



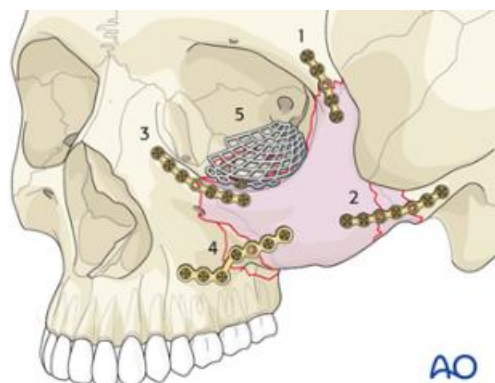
Slika 32 Fiksacija u NOE prijelomima. Prema: AO Surgery Reference. <https://surgeryreference.aofoundation.org/cm/trauma/midface>

### 5.2.3. Prijelomi zigomatičnog kompleksa

Izolirani prijelomi zigomatičnog luka liječe se ORIF-om ukoliko postoji značajan pomak ili nestabilnost fragmenata. Obično se koristi koronalni pristup ili postojeća rana, a u novije vrijeme moguć je i endoskopski pristup, prilikom kojeg se luku pristupa manjom incizijom u preaurikularnom području. Prvi vijak se obično postavlja na zigomatičnu kost, a drugi na temporalnu. Potreban je oprez kako se ne bi ozlijedila temporalna grana *n. facialis*. Cilj rekonstrukcije prijeloma zigomatičnog kompleksa je obnova volumena i širine koštane orbite te rekonstrukcija koštanih potporanja kako bi se obnova obnovila širina i anteroposteriora projekcija srednjeg lica. Prilikom repozicije se mora paziti da veliko krilo sfenoidne kosti i zigoma budu u ravnini, te da ne dođe do oštećenja i uklještenja orbitalnog sadržaja. Ovisno o potrebi, prijelomi zigomatičnog kompleksa mogu se fiksirati u 1 do 4 točke. Rekonstrukcija orbite se provodi nakon učvršćivanja koštanih potporanja **(47,53,54)**.

Tablica 14 Pristupi i varijante fiksacije prijeloma zigomatičnog kompleksa. Prema: AO CMF Surgery Reference. <https://surgeryreference.aofoundation.org/cmfi/trauma/midface>

<b>Fiksacija u jednoj točki:</b> vestibularni, laceracija
zigomatikomaksilarni potporanj
<b>Fiksacija u dvije točke:</b> vestibularni, laceracija
zigomatikomaksilarni potporanj u razini lateralnog ruba orbite → zigomatikomaksilarni potporanj u razini zigomatikotemporalne suture
<b>Fiksacija u tri točke:</b> vestibularni, putem gornje i donje vjeđe, koronalni, laceracija
zigomatikomaksilarni potporanj u razini frontozigomatične suture → infraorbitalni rub → zigomatikomaksilarni potporanj u razini zigomatikotemporalne suture → (rekonstrukcija orbite)
<b>Fiksacija u četiri točke:</b> vestibularni, putem gornje i donje vjeđe, koronalni, laceracija
zigomatikomaksilarni potporanj u ravnini lateralnog ruba orbite → zigomatični luk → infraorbitalni rub → zigomatikomaksilarni potporanj u razini zigomatikotemporalne suture → (rekonstrukcija orbite)

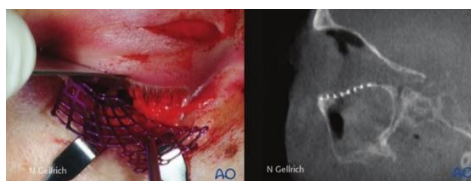

Slika 33. Fiksacija zigomatičnog kompleksa u 4 točke s rekonstrukcijom orbite. Prema: AO Surgery Reference. <https://surgeryreference.aofoundation.org/cmfi/trauma/midface>



#### 5.2.4. Rekonstrukcija orbite,

Prijelomi orbite česti su u prijelomima srednjeg lica (NOE, LF II i III, *blow out* frakture, prijelomi zigomatičnog kompleksa). Kominucijske prijelome koji zahvaćaju većinu dna, medijalne ili lateralne stijenke orbite, potrebno je rekonstruirati. Cilj rekonstrukcije je repozicija orbitalnog sadržaja i uspostava volumena koštane orbite. Planiranje rekonstrukcije najčešće se provodi VSP/CAS tehnologijom. Postupak rekonstrukcije započinje vizualizacijom defekta. Ovisno o prijelomu, zidovima orbite se može pristupiti putem donje vjeđe, transkonjunktivalno, koronalno, putem postojećih laceracija ili endoskopski. Nakon adekvatne vizualizacije, meka tkiva orbite se retrahiraju i bira se materijal koji će se koristiti u rekonstrukciji. U literaturi postoje polemike oko izbora materijala i trenutno nema usuglašenog mišljenja o najboljem materijalu za rekonstrukciju (neresorptivni ili resorptivni, koštani transplantat ili aloplastični materijal, PSI ili preformirani implantati itd). Retrospektivna studija Polacca i sur. iz 2019. nije utvrdila statistički značajnu razliku u ishodima između neresorptivnih i resorptivnih materijala, a meta-analiza Kotecha i sur. iz 2022. godine nije utvrdila statistički značajnu razliku između korištenja PSI implantata za orbitalnu rekonstrukciju u usporedbi s konvencionalnim implantatima. Mnogi ipak preferiraju materijale koji se mogu prilagoditi po anatomiji, a vide se radiološki i stabilni su kroz vrijeme. Izabrani materijal se pažljivo umeće u defekt i fiksira. Titanske mrežice obično se fiksiraju vijkom postavljenim u posteriorni infraorbitalni rub, a koštani transplantati se ovisno o dimenziji mogu fiksirati minipločicom s vijkom. Nakon insercije materijala provede se test forsirane dukcije kako bi se uvjerilo da implantat ne ometa bulbomotoriku (**47,53,54,134,135**). Rekonstrukcija orbite potrebna je i nakon visokih maksilektomija s očuvanjem ili egzanteracijom orbitalnog sadržaja. Legocki i sur. ciljeve rekonstrukcije orbite uslijed maksilektomije dijele na obavezne i optimalne. U slučaju maksilektomije s očuvanjem sadržaja orbite kao obavezne ciljeve navode održanje volumena i vida, a kao optimalne očuvanje funkcije nazolakrimalnog sustava. Može se zaključiti kako su ciljevi u ovom slučaju isti kao i u slučaju rekonstrukcije uslijed prijeloma. Što se tiče rekonstrukcije nakon egzanteracije orbite, kao obavezne ciljeve navode zatvaranje defekta, odvajanje baze lubanje od nosne šupljine i zaštitu drugog oka, a kao optimalne postavljanje osnove za buduću protezu, obnovu volumena i koštane konture te sačuvanje vjeđa i optimizaciju za buduću radioterapiju. Za rekonstrukciju orbite uslijed maksilektomije se ovisno o potrebama, koriste titanske mrežice, koštani transplantati i slobodni režnjevi (**136**).



Slika 34. Umetanje orbitalne mrežice u defekt dna orbite i postoperativna CBCT snimka. Prema: AO Surgery Reference. <https://surgeryreference.aofoundation.org/cmf/trauma/midface>

Tablica 15. Usporedba materijala u orbitalnoj rekonstrukciji. Prema: AO CMF Surgery Reference.  
<https://surgeryreference.aofoundation.org/cm/trauma/midface>

	<b>Prednosti</b>	<b>Nedostatci</b>
<b>Titanske mrežice</b>	<ul style="list-style-type: none"> <li>dostupne, stabilne, prilagodljiv</li> <li>mogu se koristiti u defektima 3 orbitalna zida</li> <li>vidljive radiološki</li> <li>nema morbiditeta donorskog mjesta</li> <li>moguća inkorporacija u tkivo</li> </ul>	<ul style="list-style-type: none"> <li>cijena</li> <li>oštri rubovi ako se krivo režu</li> <li>upitna upotreba u djece</li> </ul>
<b>Koštani transplantat</b>	<ul style="list-style-type: none"> <li>niska cijena</li> <li>glatka površina</li> <li>vidljiv radiološki</li> <li>biokompatibilan</li> <li>lako se vadi u 2° rekonstrukciji</li> </ul>	<ul style="list-style-type: none"> <li>morbiditet donorskog mjesta – dulja operacija, bol, ožiljci, komplikacije</li> <li>promjene volumena kroz vrijeme</li> <li>teško se individualno prilagođavaju</li> </ul>
<b>Porozni polietilen (PPE)</b>	<ul style="list-style-type: none"> <li>dostupan</li> <li>prilagodljiv</li> <li>glatki rubovi</li> <li>urastanje tkiva</li> </ul>	<ul style="list-style-type: none"> <li>ne vidi se radiološki</li> <li>tanji nisu dovoljno čvrsti, deblji mogu izazvati pormećaj pozicije bulbusa</li> </ul>
<b>Kompozitni implantat PPE/titanska mrežica</b>	<ul style="list-style-type: none"> <li>dostupan, stabilan, prilagodljiv</li> <li>može se koristiti u defektima 3 orbitalna zida</li> <li>vidljiv radiološki</li> <li>nema morbiditeta donorskog mjesta</li> <li>moguća inkorporacija</li> </ul>	<ul style="list-style-type: none"> <li>cijena</li> </ul>
<b>Resorptivni termoplastični i netermoplastični materijali</b>	<ul style="list-style-type: none"> <li>dostupan, prilagodljiv (termopl.)</li> <li>glatka površina i rubovi</li> </ul>	<ul style="list-style-type: none"> <li>nije vidljiv radiološki</li> <li>razgradnja materijala može izazvati gubitak strukture</li> <li>inflamatorni odgovor</li> <li>teško prilagodljivi (netermopl.)</li> </ul>
<b>Industrijski preformirani implantati</b>	<ul style="list-style-type: none"> <li>vidljivi radiološki</li> <li>glatka površina</li> <li>nije potrebna prilagodba</li> </ul>	<ul style="list-style-type: none"> <li>cijena</li> </ul>

#### 5.4. Rekonstrukcija alveolarnog nastavka maksile

Dvije glavne indikacije za rekonstrukciju alveolarnog nastavka maksile su atrofija alveolarnog nastavka i rascjep alveolarnog nastavka u sklopu OFC.

Atrofija alveolarnog nastavka maksile nastaje nakon gubitka zuba uslijed traume, radioterapije, nekih kongenitalnih stanja i sl. Cilj rekonstrukcije, odnosno augmentacije alveolarnog nastavka je dentalna rehabilitacija. Ovisno o odabranoj protetičkoj metodi (fiksna proteza, uklonjiva proteza), bira se metoda rekonstrukcije. Planiranje započinje kliničkim pregledom lica. Atrofija kosti alveolarnog nastavka uzrokovat će i atrofiju i pomak susjednih mekih tkiva i dati licu stariji izraz s izraženim mentolabijalnim i nazolabijalnim brazdama. Zatim se evaluira stanje mekih tkiva usne šupljine, posebice gingive, oblik alveolarnog nastavka i stanje preostale denticije. Nakon kliničkog pregleda provodi se radiološka i kefalometrijska dijagnostika. Budući da aloplastični materijali i alotransplantati kosti nemaju osteoinduktivna i osteogenetska svojstva, zlatni standard je koštani autotransplantat. Obično se uzima kost mandibule, kalvarije, tibije ili iliuma. Postoji nekoliko metoda augmentacije, a odabir metode ovisi o stanju alveolarnog nastavka, željama pacijenta i planiranoj dentalnoj rehabilitaciji. Vertikalnom augmentacijom ili *sinus lift*-om povećava se volumen kosti, ali se ne ispravlja poremećaj okluzije, pa se treba nadopuniti protetskom suprastrukturuom, osim ako se ne kombinira s *onlay* augmentacijom. Važno je da ne postoji upala sinusa u trenutku operacije. Na dnu maksilarnog sinusa otvara se prozor u kosti, sluznica sinusa se odigne pazeći da se ne ošteti. Koštani transplantatom iz iliuma (kortikotrabeularni, koštana prašina ili koštana srž) ispunjava se prostor u maksilarnom sinusu. U vertikalnoj augmentaciji s *onlay* osteoplastikom transplantat iliuma ili kalvarije postavlja se direktno na alveolarni greben i pričvršćuje vijcima. Vertikalna augmentacija s *inlay* transplantatom i osteotomijom povećava i visinu i poziciju. Učini se modificirana Le Fort I osteotomija prilikom čega treba paziti da se ne ošteti sluznica nosa i maksilarnog sinusa. Maksila se mobilizira u željeni položaj a između se postavi koštani transplantat koji se minipločicama fiksira za koštana pojačanja. Lateralna augmentacija služi za proširenje luka alveolarnog nastavka. Transplantat se postavlja lateralno i fiksira s vijcima. Kod uskih rubova alveolarnog nastavka moguća je i *bone-splitting* metoda, u kojoj se učini rez uz rub alveolarnog nastavka, odvoje se kortikalisi i umetnu DI. Novonastali prostor između kortikalisa može se ispuniti autolognom kosti. Atrofični alveolarni nastavak se u ekstremnim slučajevima može rekonstruirati i koštanim slobodnim režnjem, uglavnom fibulom. Ključan dio augmentacije alveolarnog nastavka je postavljanje oseointegriranih DI. Obično se koriste titanski ili keramički DI koji pružaju funkcionalno opterećenje transplantiranoj kosti čime smanjuju njenu resorpciju. Implantati se mogu postaviti u jednom ili u dva akta. U jednom aktu se postavljaju ukoliko se 50% implantata može umetnuti u transplantat. U većih koštanih deficita je bolje DI postaviti nakon konsolidacije transplantata (137).

Rekonstrukcija alveolarnog nastavka danas je standard brige u OFC: Ciljevi rekonstrukcije su obnoviti kontinuitet i oblik alveolarnog luka, rehabilitirati denticiju na mjestu rascjepa, zatvoriti oronazalnu fistulu i pružiti potporu nosnoj hrskavici. Razlikuju se tri pristupa: primarna rekonstrukcija (nakon rekonstrukcije usne), sekundarna (rana i kasna) rekonstrukcija i gingivalna periosteoplastika (GPP). Danas se obično provodi rana-sekundarna rekonstrukcija u vrijeme mješovite denticije (6-8 godina), jer se pokazalo kako ostale dvije metode rezultiraju hipoplazijom maksile, a GPP i lošom okluzijom. Dob rekonstrukcije alveolarnog luka više ovisi o razvoju zuba, nego o kronološkoj dobi djeteta, pa se sa postupkom započinje nakon izrastanja prvih molara, a prije izrastanja kanina. Molari su važni kako bi bili sidrišta za ortodontski aparat, a ujedno se čekanjem dopusti određeni transverzalni rast alveolarnog luka. U prvoj fazi provodi se ortodontska terapija 2-6 mjeseci prije operacije. U UCLP (*unilateral cleft lip and palate*, jednostrani rascjep usne i nepca) ciljevi ortodontske terapije su proširenje luka, smanjenje naginjanja zuba u rascjep, te odluka o tome koji zubi dugoročno nisu održivi te ih je bolje izvaditi. U BCLP (*bilateral cleft lip and palate*, obostrani rascjep usne i nepca) dodatni cilj je pozicionirati premaksilu centralno i ispraviti njenu anteroposteriornu poziciju. U drugoj fazi provodi se rekonstrukcija. Zlatni standard je korištenje autotransplantata kosti, koji se postavlja u koštani defekt alveolarnog grebena, nepca ili dna nosa, uz zatvaranje oronazalne fistule. Koštani transplantat uzima se s iliuma, no može se uzimati i sa simfize mandibule, rebra, tibije i kalvarije. Odižu se četiri režnja (dva mukoperiostalna, režanj nosne sluznice i režanj nepca), defekt se popunjava spužvastom kosti, a rana se zatvara u tri sloja – nosna sluznica, koštani transplantat i oralna sluznica. Postoperativno je važna oralna higijena i meka prehrana do 8 tjedna kako bi se transplantat konsolidirao i sluznica zacijelila **(138,139)**.

## 6. Rekonstrukcija kompleksnih defekata srednjeg lica

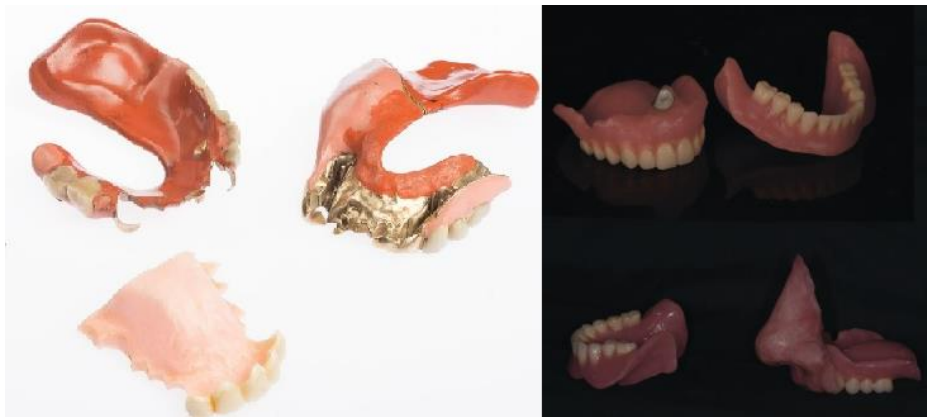Kompleksni defekti srednjeg lica uključuju defekt mekih tkiva i kostiju srednjeg lica, a najčešće nastaju nakon onkološke resekcije tumora srednjeg lica (maksilektomije). Cilj rekonstrukcije je trodimenzionalna rekonstrukcija defekta u njegovoj strukturi, volumenu i površini kako bi se postigla funkcionalna i estetska integracija, što znači da je potrebno konstruirati ili učvrstiti strukturno važne elemente (koštane potpornje, alveolarni luk, dno orbite), odvojiti usnu od nosne šupljine ili aerodigestivni trakt od intrakranijalnog prostora, obliterirati mrtvi prostor i obložiti površine. Kao što je prikazano u dijelu [3.3.3.](#), tijekom godina su razvijeni brojni klasifikacijski sustavi defekata nastalih nakon maksilektomije. Metode i tehnike rekonstrukcije kompleksnih defekata sinteza su metoda i tehnika prikazanih u poglavljima [4](#) i [5](#). Povijesno su se za rekonstrukciju kompleksnih defekata koristile proteze, lokalni i regionalni režnjevi. S razvojem mikrokirurgije, zlatni standard kompleksne rekonstrukcije postaju slobodni režnjevi, dok prethodne dvije metode imaju ulogu kao adjuvantne ili alternativne metode.

### 6.1. Metode složene rekonstrukcije

#### 6.1.1. Proteze i epiteze

Protetika se koristi od antičkih vremena za rehabilitaciju traumatskih i kongenitalnih defekata srednjeg lica, a unatrag dva stoljeća i za onkološke defekte. Prepoznavši važnost odvajanja usne od nosne šupljine, Ambroise Paré je u XVI. stoljeću razvijao proteze i skovao je naziv *obturateurs* (fr.) od latinske riječi *obturo* (zaustaviti). Kroz povijest su se za izradu proteza koristili različiti materijali kao što je zlato, koža, bjelokost, staklo, drvo, gume i plastike. Proteze po funkciji mogu biti restorativne (opturatori i epiteze) čiji je cilj strukturna podrška, odvajanje usne od nosne šupljine i obnavljanje estetskog izgleda lica te komplementarne, koje se koriste prije tijekom i nakon operacije i u brahiterapiji. Glavne prednosti protetike u usporedbi s mikrokirurškom rekonstrukcijom u kompleksnim defektima su trenutna estetska i funkcionalna rehabilitacija koje imaju pozitivan učinak na psihosocijalno stanje pacijenta, manje zahtjevan kirurški zahvat s bržim vremenom oporavka i bez morbiditeta donorskog mjesta, a dugoročno u onkoloških defekata i mogućnost direktne vizualizacije resekcijske šupljine. Protetska rehabilitacija ima čitav niz nedostataka. Kako bi se spriječile infekcije, potrebno je svakodnevno vađenje i čišćenje protetskog nadomjestka. Dugoročno su zbog promjena u tkivima potrebne modifikacije, a moguće je i nastajanje natisaka. Kod većih defekata mogu biti upitni stabilnost i retencija protetskog nadomjestka. Iako se raspravlja o etiologiji defekta srednjeg lica u Sigmunda Freuda (neki tvrde da je defekt bio onkološki, neki da je izazvan kokainom), o nedostacima protetike živo govori kako je on svoj opturator nazivao *čudovištem*. Valja napomenuti kako je protetska rehabilitacija u zadnjih nekoliko desetljeća doživjela značajan napredak, kojim su neki nedostaci prevladani. Otkriveni su novi materijala veće biokompatibilnosti i mogućnosti modifikacije, pa se danas najviše koriste akrili, PMMA, lateks

i silikonski polimeri. Uvođenjem oseointegriranih implantata u 70-im godinama prošlog stoljeća povećana je stabilnost i retencija proteza čak i u većih defekata, a korištenje raznih adheziva i mehaničkih uređaja postalo je opsolentno. Pomoću VSP tehnologije moguća je izrada individualiziranih, anatomski točnih proteza i epiteza. Le i sur. prikazali izvrsne rezultate moderne protetske rehabilitacije u pacijenata s defektima tipa IIC, IVD i VI po Brownu individualno izrađenim oseointegriranim protezama i epitezama pomoću tehnologije brzog prototipa s 3D ispisom. Unatoč naprecima, u literaturi postoje različita mišljenja kvaliteti života nakon protetske rehabilitacije i mikrokirurške rekonstrukcije. Sharaf i sur. u svojoj analizi nisu našli statistički značajne razlike, dok su Narita i sur. zaključili da je u mikrokirurške rekonstrukcije kvaliteta života bolja. Većina autora ipak smatra da je kod većih defekata bolja mikrokirurška rekonstrukcija, ukoliko ne postoje kontraindikacije (140-148).



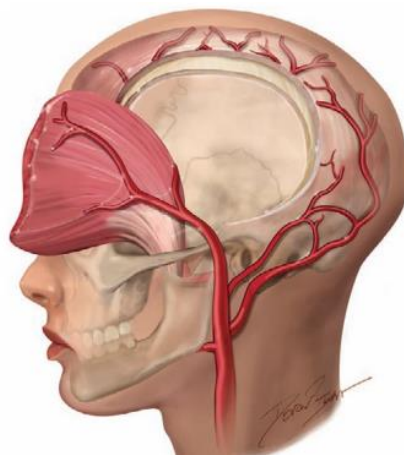
Slika 35. **Lijevo:** Opturatori Sigmunda Freuda, guma i metal. Prema: <https://artsandculture.google.com/asset/freud%E2%80%99s-mouth-prosthesis-made-by-varzad-kazanjan/GQGVC3Qbh5itXA>

**Desno:** Moderni opturator sa silikonskom epitezom. Prema: Le JM i sur. Surgical reconstruction and rehabilitation of midface defects using osseointegrated implant-supported maxillofacial prosthetics (2022)

### 6.1.2. Lokalni i regionalni reznjevi

Korištenje lokalnih i slobodnih reznjeva u rekonstrukciji kompleksnih defekata srednjeg lica je ograničeno, pogotovo ako se koriste kao jedina metoda rekonstrukcije. Lokalni reznjevi ograničeni veličinom, malim volumenom i mobilnošću stoga su neprimjereni za kompleksne defekte, no mogu se koristiti kao adjuvantna metoda uz regionalne i slobodne reznjeve ili protetsku rehabilitaciju, kako bi se optimizirao estetski ishod rekonstrukcije. Iako imaju veći volumen, regionalni peteljkastru reznjevi su često ograničeni putanjom svojeg transfera s donorskog mjesta u postablacijsku šupljinu i svojim sastavom bez koštanih struktura zbog čega ne daju mehaničku potporu nužnu za obnovu projekcije srednjeg lica. Prednosti peteljkastru reznjeva u usporedbi sa slobodnima su kraće vrijeme operacije zbog lakšeg odizanja, odsustvo komplikacija povezanih s mikrovaskularnim anastomozama i manji morbiditet donorskog mjesta zbog mogućnosti primarnog zatvaranja, zbog čega su oni u određenim slučajevima sigurnija i bolja rekonstruktivna metoda. Najčešće se koriste reznjevi *m.temporalis* i *m.pectoralis major*, deltopektoralni reznjanj, submentalni otočni reznjanj i [prethodno opisani PMFF \(150-151\)](#).

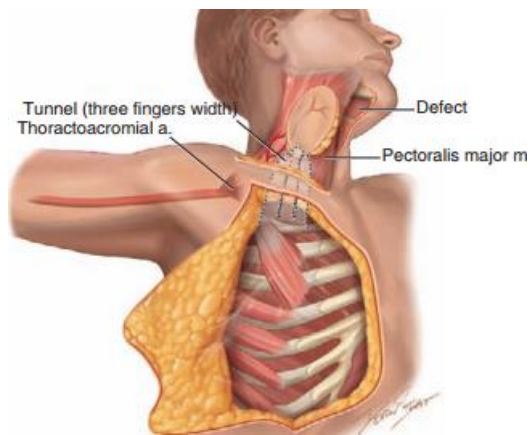
Miokutani reznjanj *m.temporalis* (TMMC, *temporalis muscle myocutaneous*) vaskulariziran je putem temporalne arterije. Najčešće se koristi za rekonstrukciju orbite, ali može se koristiti i u drugim defektima i deformitetima srednjeg lica. Prednosti su mu pouzdana vaskularizacija, raznovrstan dizajn i mala udaljenost od postablacijskog defekta. Morbiditet donorskog mjesta je nizak, no s vremenom je moguć razvoj udubljenja temporalne regije zbog gubitka mišića i atrofije masnog tkiva, koji se treba sekundarno rekonstruirati. Ostale komplikacije uključuju ozljedu temporalne grane *n.facialis* i posljedični poremećaj sensorike, nekrozu, infekciju, dehiscijenciju i propadanje distalnog dijela reznjanja (152).



Slika 36. Reznjanj temporalnog mišića. Prema: Dean JS, Tandon R, Breig N. Temporalis Axial Flap. U: Atlas of Oral and Maxillofacial Surgery (2016) str. 1157.



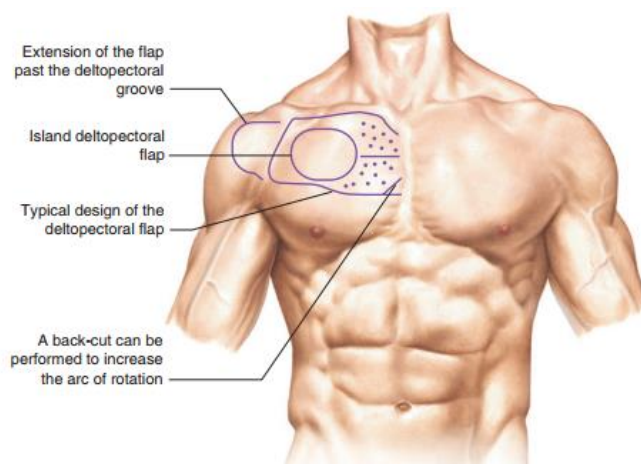
Miokutani režanj velikog prsnog mišića (PMMC, *pectoralis major myocutaneous*) vaskulariziran je preko pektoralne grane torakoakromijalne arterije, lateralne torakalne arterije i interkostalne arterije. Kontraindikacije za korištenje ovoga režnja uključuju traumu, Polandov sindrom te zanimanja u kojima pacijent mora imati puni opseg pokreta ruke. Danas se najčešće koristi kao *salvage* režanj, u slučaju propadanja prethodne rekonstrukcije sa slobodnim režnjem, ili kao himerički režanj s nekim slobodnim režnjem. Prednosti korištenja ovog režnja uključuju raznovrsnost dizajna (mogućnost dizajniranja višestrukih kožnih komponenti, odizanje kao miofascijalni, miokutani ili miosealni s rebrom), stabilna pozicija pacijenta koja se ne treba mijenjati tijekom operacije, a donorsko mjesto se najčešće može primarno zatvoriti. Nedostatci ovog režnja su potencijalni gubitak mišićne funkcije u ruci koji uzrokuje slabost ruke u addukciji i rotaciji, dok u žena može doći do vidljive asimetrije dojki. U muškaraca ga je zbog dlakavosti za intraoralnu rekonstrukciju bolje odići bez kože i prekriti kožnim transplantatom s druge lokacije. Najčešća komplikacija je parcijalna ili totalna nekroza **(153)**.



Slika 37. Režanj velikog prsnog mišića. Prema: Patel K, Kademani D. *Pectoralis Major Myocutaneous Flap*. U: *Atlas of Oral and Maxillofacial Surgery* (2016) str. 1163.

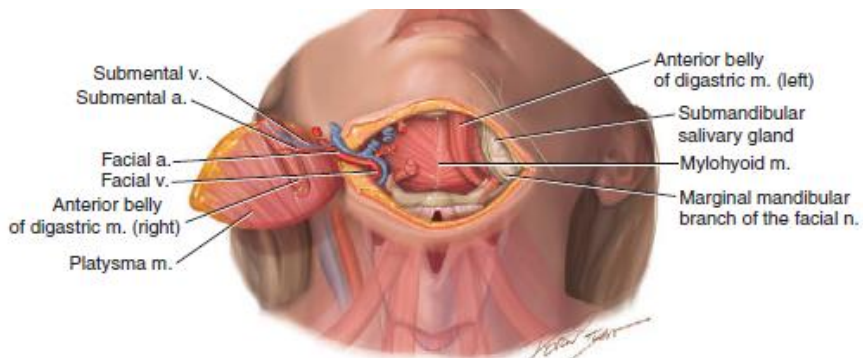
Deltopektoralni režanj (DP, *deltopectoral* ili Bakamjianov režanj) vaskulariziran je preko drugog i trećeg perforatora unutarnje mamarne arterije (IMA; *internal mammary artery*). Može se koristiti za defekte lica i vrata do razine zigomatičnih kostiju. Prednosti deltopektoralnog režnja su pouzdana anatomija, mogućnost simultanog pristupa s dva tima, tanko i podatno tkivo koje je bojom i teksturom slično koži lica. Može se odizati kao kutani ili fasciokutani režanj. Moguće je istodobno odizanje DP s obje strane ili u kombinaciji s režnjem velikog prsnog mišića. Varijacija ovog režnja vaskularizirana preko jednog perforatora unutarnje mamarne arterije zove se IMAP režanj (*internal mammary artery perforator*). Nedostatci ovog režnja su dlakavost kože u muškaraca i mogućnost nastanka asimetrije dojki u žena. Donorsko mjesto se u većini slučajeva zatvara kožnim transplantatom. Najčešća komplikacija je distalna nekroza **(154)**.





Slika 38. Deltopektoralni režanj. Prema: Castro JR i sur. *Deltopectoral Flap and Internal Mammary Artery Perforator Flap*. U: *Flaps and Reconstructive Surgery* (2017). e90.

Submentalni otočni režanj vaskulariziran je preko submentalne arterije. Obično se koristi za rekonstrukciju usne šupljine, no može se koristiti i za nos, usnu i obraz. Prednosti su mu pouzdana krvna opskrba, dobar luk rotacije, tanka i podatna koža koja odgovara boji i teksturi kože lica, a njegovim se odizanjem smanjuje podbradak, što može biti dodatna estetska dobrobit. Vrijeme operacije i morbiditet donorskog mjesta manji su nego u slobodnih reznjeva. Kontraindiciran je u slučaju metastatske bolesti u limfnim čvorovima ove regije i u prethodnim operacijama u kojima su krvne žile sustava *a. facialis* oštećene (155).



Slika 39. Submentalni otočni režanj. Prema: Baur DA. *Submental Island Flap for Reconstruction of Head and Neck Defects*. U: *Atlas of Oral and Maxillofacial Surgery* (2016), str. 1770.

### **6.1.3. Mikrokirurška rekonstrukcija srednjeg lica**

Korištenje slobodnih reznjeva u rekonstrukciji srednjeg lica moguće je zbog razvoja mikrokirurške tehnike spajanja krajeva krvnih žila malog promjera koju je prvi opisao Carrel 1902. godine, a procvat je doživjela u 60-im i 80-im godinama prošlog stoljeća, kada su brojni pioniri poput Jacobsona, Bunckea, Suareza i prerano preminulog Slovenca, Marka Godine usavršavali njene tehnike (156,157).

#### **6.1.3.1. Priprema i odabir slobodnog reznja**

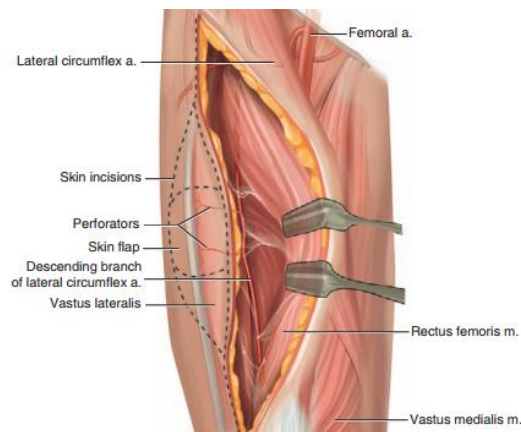
Za uspjeh mikrokirurške rekonstrukcije srednjeg lica važno je pravilno planiranje koje uključuje pravilan odabir pacijenta, primajućih krvnih žila, slobodnog reznja i peteljke, precizna provedba samih mikroanastomoza i pažljivo postoperacijsko praćenje. Rizik propadanja (tj. nekroze) slobodnog reznja povećavaju starija dob, ženski spol, pretilost i malnutricija, pušenje, anemije, prethodna radioterapija, dijabetes i sistemske vaskularne bolesti, stoga je potrebna pažljiva selekcija pacijenta kandidata za ovakvu rekonstruktivnu tehniku s obzirom na prethodno navedene komorbiditete. Nakon selekcije pacijenta, iduća ključna stavka je odabir primajućih krvnih žila. One moraju biti dovoljno duge i dovoljno široke za uspješne mikroanastomoze. Najčešće se koriste *a.temporalis superficialis*, *a.facialis*, *a.lingualis*. Osim arterije, važno je naći i prikladnu venu, a najčešće primajuće vene su *v.facialis communis*, *v. facialis*, *v. jugularis externa*. Odabir primajućih krvnih žila utječe na odabir reznja. Važno je da duljina peteljke reznja bude dovoljna da dosegne primajuće žile bez tenzije, a geometrija peteljke optimizirana s obzirom na anatomiju regije. Prije odabira reznja mogu se provesti razne metode procjene samog reznja, od kliničkih (npr. palpacija pulsacija) do radioloških (Doppler, CTA, MRA...), kao i VSP za planiranje osteotomija koštane komponente reznja. Cilj je koristiti režanj s minimalnim morbiditetom donorskog mjesta, a najboljim estetskim i funkcionalnim ishodom. Idealno je korištenje reznja za koji nije potrebno repozicioniranje pacijenta kako bi rekonstrukciju simultano mogla provoditi dva tima, jedan koji priprema primajuće mjesto, a jedan koji odiže režanj i priprema njegovu peteljku čime se smanjuje trajanje operacije i vrijeme ishemije reznja i na taj način smanjuje stopa komplikacija. Ovisno o potrebi rekonstrukcije, koriste se mekotkivni i koštani odnosno kompozitni slobodni reznjevi (158-161).

##### **6.1.3.1.1. Mekotkivni slobodni reznjevi u rekonstrukciji srednjeg lica**

Najčešće korišteni mekotkivni slobodni reznjevi su anterolateralni natkoljениčni, podlaktični, režanj velikog leđnog mišića i režanj ravnog trbušnog mišića. Osim za veće mekotkivne, mogu se koristiti i u rekonstrukciji koštanih defekata, ukoliko koštani defekt nije strukturalno značajan ili ukoliko se ne planira dentalna rehabilitacija.

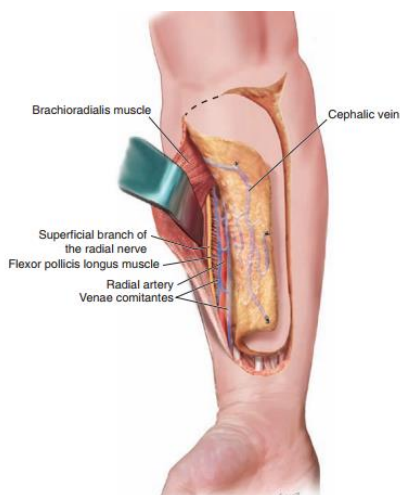
Anterolateralni natkoljениčni režanj (ALT, *anterolateral thigh*) vaskuliziran je perforatorom silazne grane lateralne cirkumfleksne femoralne arterije (LCFA, *lateral circumflex femoral*

artery). Prednosti ovog režnja uključuju mogućnost individualnog dizajna (može se odizati kao fasciokutani, miokutani režanj ili kao himerični režanj s odvojenom kožnom i mišićnom komponentom, moguć je dizajn više kožnih komponenata), adekvatna duljina peteljke (8-16 cm), pristup s dva tima (nema potrebe za repositioniranjem pacijenta) i estetska prihvatljivost jer se donorsko mjesto može sakriti odjećom. Glavni nedostatak ALT-a je nepouzdana vaskularna anatomija, naime broj i pozicija perforatora varira što ograničava debljinu režnja i duljinu peteljke i dovodi do teško predvidljivog vremena odizanja. Varijabilna je i količina supkutanog masnog tkiva, no volumen režnja u nekim slučajevima može biti i prednost, a režanj je moguće i stanjiti. Morbiditet donorskog mjesta je nizak jer je obično moguće primarno zatvaranje. Komplikacije uključuju poremećaj senzorike, slabost natkoljenice, poremećaj hoda i hipertrofične ožiljke (162).



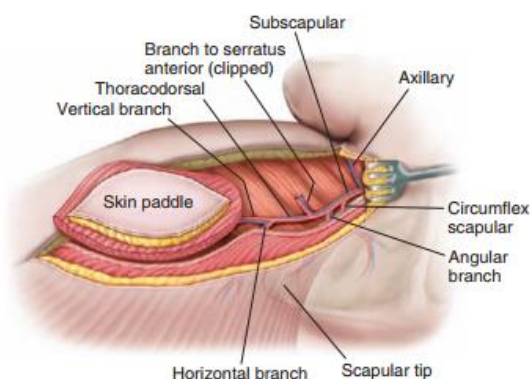
Slika 40. Anterolateralni natkoljениčni režanj. Prema: Barry C, Parmar S. Anterolateral Thigh Free Flap. U: Atlas of Oral and Maxillofacial Surgery (2016) str. 1240.

Fasciokutani podlaktični režanj (RFFC, *radial forearm fasciocutaneous*) vaskulariziran je radijalnom arterijom. Prije odizanja ovog režnja potrebno je ispitati integritet palmarnog luka Allenovim testom. Palpira se radijalna i ulnarna arterija te ih se pritisne, nakon čega pacijent nekoliko puta stišće šaku. Nakon nekog vremena ruka probljedi. Po tome se otpusti ulnarna arterija i mjeri vrijeme potrebno za kapilarno punjenje. Isto se provede za radijalnu arteriju. Ako je vrijeme kapilarnog punjenja dulje od 6s test je pozitivan i tada se protok može dodatno ispitati Doppler UZV-om ili fotopletizmografijom palca. Ukoliko cirkulacija u šaku putem ulnarne arterije nije adekvatna, od ovog režnja treba odustati, ili eventualno radijalnu arteriju rekonstruirati venskim graftom. Režanj se odiže s nedominantne ruke, a indiciran je u manjim defektima poput posteriorne maksilektomije. Pouzdan je i varijabilan (može se odizati kao fasciokutani, ili kompozitni s kosti (RFOC) ili tetivom), a peteljka je dobre širine i duljine (10-12 cm). Ograničenja su vezana uz prethodno spomenutu krvnu opskrbu šake donorske ruke i tip defekta koji se rekonstruira. Nedostatak je potreba rekonstrukcije donorskog mjesta kožnim transplantatom koji se obično uzima s bedra, što stvara sekundarni defekt (163).



Slika 41 Podlaktični režanj. Prema: Lubeck JE. Radial Forearm Flap. U: Atlas of Oral and Maxillofacial Surgery (2016) str. 1188.

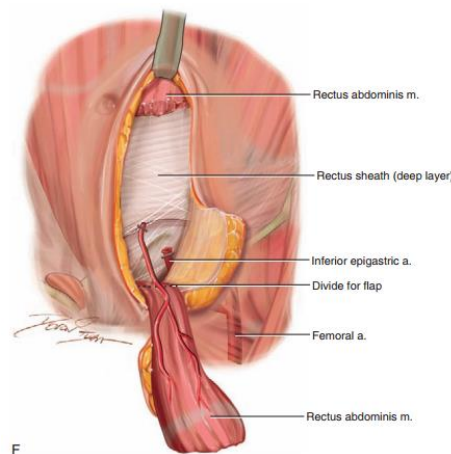
Režanj širokog leđnog mišića (LD, *latissimus dorsi free flap*) vaskulariziran je putem torakodorzalne arterije. Zbog velikog volumena tkiva, primjeren je za velike defekte, a može se različito dizajnirati (kao peteljasti režanj, kompozitni režanj s rebrom, kao himerični režanj sa subskapularnim sustavom ili s više kožnih komponenti – na horizontalnoj i vertikalnoj grani TDA). Pouzdane je anatomije, dugačke i široke peteljke. Donorsko mjesto je dostupno i pokazuje minimalan morbiditet jer se obično može primarno zatvoriti. Nedostatak ovog režnja je što zbog pozicije pacijenta u lateralnom bočnom položaju nije moguć pristup s dva tima, a njegov volumen može biti prevelik. Komplikacije uključuju ozljedu kontralateralnog ramena, brahijalnog plexusa i radialisa te hematome i serome kod neadekvatne hemostaze (164).



Slika 42 Režanj širokog leđnog mišića. Prema: Bonin GC, Makhoul NM. Latissimus Dorsi Flap. U: Atlas of Oral and Maxillofacial Surgery (2016) str. 1182.

Režanj ravnog trbušnog mišića (RA, *rectus abdominis free flap*) vaskulariziran je superiorno putem DSEA (*deep superior epigastric artery*), a inferiorno putem DIEA (*deep inferior epigastric artery*) koje međusobno komuniciraju. Prije odizanja RAFF-a važno je anamnestički i klinički utvrditi (ne)postojanje prethodnih abdominalnih operacija ili hernija jer je u tom slučaju RAFF kontraindiciran. Kod srčanih bolesnika kontraindicirano je odizanje režnja na DSEA

peteljci. Režanj se obično odiže kao muskulokutani na DIEA peteljci. Ima veliki volumen, pa se može koristiti za veće defekte, a moguće je i odizanje s dijelom hrskavice rebra za rekonstrukciju orbite. Prednosti ovog režnja su njegova pouzdana anatomija, dugačka (13 cm) i široka peteljka te mogućnost pristupa s dva tima. Moguće je i dizajnirati više kožnih komponenti što olakšava složenu rekonstrukciju korištenjem jednog režnja umjesto kombinacije dva režnja (slobodni i regionalni ili dva regionalna). Količina supkutanog masnog tkiva može biti ograničavajući faktor, pogotovo u debljih ljudi. Veliki volumen ovog režnja može uzrokovati njegovu ptozu, pa ga je potrebno suspendirati za kost ili stanjiti. Najvažnija komplikacija donorskog mjesta je slabost abdominalne stijenke i nastanak hernije, zbog čega se preporuča sačuvati barem 1 cm mišića s obje strane, pažljivo zatvoriti tkivo po slojevima, a po potrebi i učvrstiti abdominalnu stijenku mrežicom. Ostale komplikacije donorskog mjesta uključuju hematome, serome, ileus, bol, adhezije i hipertrofične ožiljke (165).



Slika 43. Režanj ravnog trbušnog mišića. Prema: Salama A., Zaid WY. Rectus abdominis Free Flap. U: Atlas of Oral and Maxillofacial Surgery (2016). str.1227.

Tablica 16 Najčešće korišteni mekotkivni režnjevi. Prema: Hammer i sur. Considerations in Free Flap Reconstruction of the Midface (2021)

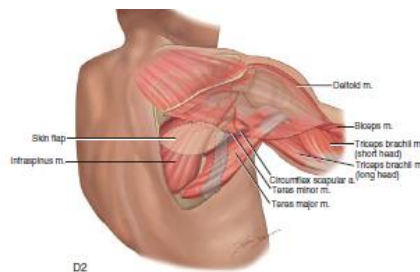
Režanj	Prednosti	Nedostatci
ALT	<ul style="list-style-type: none"> <li>volumen</li> <li>primarno zatvaranje donorskog mjesta</li> <li>može biti himerični</li> </ul>	<ul style="list-style-type: none"> <li>varijabilna vaskularna anatomija</li> </ul>
RFFC	<ul style="list-style-type: none"> <li>pouzdana anatomija</li> <li>lako odizanje</li> <li>dugačka peteljka</li> <li>pristup s dva tima</li> <li>tanko, podatno tkivo</li> </ul>	<ul style="list-style-type: none"> <li>zahtjeva rekonstrukciju donorskog mjesta kožnim transplantatom</li> <li>rizik ograničenih kretnji u ručnom zglobu</li> </ul>
LD	<ul style="list-style-type: none"> <li>volumen</li> <li>može se odići sa ili bez kože</li> <li>primarno zatvaranje</li> </ul>	<ul style="list-style-type: none"> <li>pozicioniranje pacijenta</li> <li>pristup s jednim timom</li> </ul>
RA	<ul style="list-style-type: none"> <li>volumen</li> </ul>	<ul style="list-style-type: none"> <li>rizik slabosti abdominalne stijenke/hernije.</li> </ul>



### 6.1.3.1.2. Koštani i kompozitni slobodni reznjevi u rekonstrukciji srednjeg lica

Koštani ili kompozitni reznjevi koriste se kada je potrebno rekonstruirati koštane potpornje kako bi se obnovila projekcija srednjeg lica, rub orbite i alveolarni nastavak maksile kako bi se omogućila dentalna rehabilitacija. Najčešće korišteni reznjevi su skapularni, rezanj bočnog grebena zdjelice, fibularni i osteokutani podlaktični rezanj.

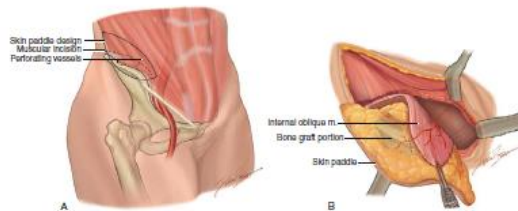
Subskapularni sustav slobodnih reznjeva (SSSF *subscapular system flaps*) vaskuliziran je preko subskapularne arterije koja kroz cirkumfleksnu skapularnu arteriju (CSA, *circumflex scapular artery*) opskrbljuje dva kožna reznja i lateralni rub skapule, kroz torakodorsalnu arteriju (TDA, *thoracodorsal artery*) *latissimus dorsi* i kožu, a kroz angularnu i granu za *m. serrator* vrh skapule i *m. serratus*. Navedene grane su neovisne, što znači da se jedna peteljka može postupno disecirati, čime se dobivaju razne kombinacije himeričnih reznjeva, što je ujedno i glavna prednost ovog reznja. Druga prednost je što je kost skapule obično dovoljno čvrsta za oseintegrirane implantate i buduću dentalnu rehabilitaciju. Glavni nedostatak ovog reznja je potreba repositioniranja pacijenta što znači da nije moguć pristup s dva tima. Skapularni reznjevi također imaju kraću peteljku od ilijačnih i fibularnih. Donorsko mjesto se obično primarno zatvara, a ako to nije moguće, koristi se kožni transplantat. Komplikacije uključuju potencijalnu ozljedu torakalnog živca (*winged* skapula), slabost i ukočenost ramena i hipertrofični ožiljak (166).



Slika 44. Morlandt ABP, Ramirez CA, Fernandes RP. Scapular Free Flap. U: Atlas of Oral and Maxillofacial Surgery;(2016) str- 1216.

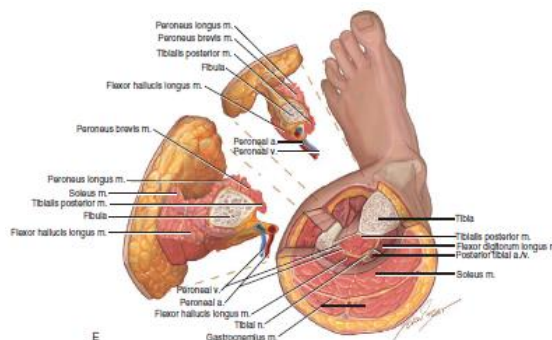
Rezanj bočnog grebena zdjelice (DCIA, *deep circumflex iliac artery*) vaskulariziran je putem duboke cirkumfleksne ilijačne arterije (po kojoj se i zove) i pripadajućih vena. Prednosti ovog reznja su pouzdana anatomija, mogućnost pristupa s dva tima, veliki volumen čvrste kosti koja omogućuje rekonstrukciju koštanih potporanja i/ili postavljanje oseintegriranih implantata za dentalnu rehabilitaciju i mogućnost odizanja mišićne komponente (*m.obliquus internus* vaskulariziran je uzlaznom granom DCIA) i/ili kožne komponente (muskulokutani perforatori opskrbljuju kožu iznad grebena). Osteotomije za konturiranje kosti i fiksacija osteosintetskim materijalom se vrše samo kroz lateralni korteks jer u protivnom može doći do ozljede vaskularne peteljke. Nedostatak ovog reznja je kratka peteljka za koju je često potrebno korištenje vaskularnog grafta. Donorsko mjesto se mora precizno zatvarati kako bi se smanjila

mogućnost komplikacija. Potrebna je precizna hemostaza trabekularne kosti iliuma koja je sklona krvarenju. Mišiće je potrebno repositionirati i fiksirati za ostatak iliuma. Abdominalnu stijenku treba zatvoriti po slojevima, a po potrebi i postaviti mrežicu. Komplikacije su česte, a uključuju herniju, krvarenje i šepanje (167).



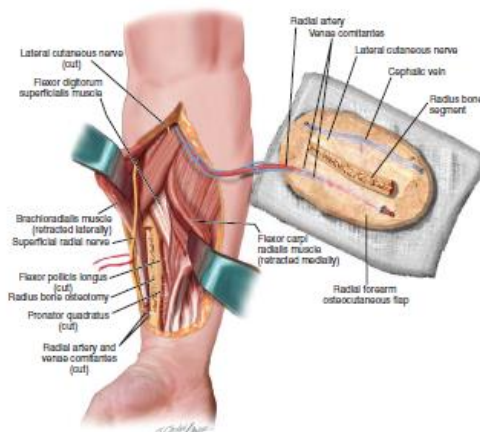
Slika 45. Režanj bočnog grebena. Prema: Williams FC. Deep Circumflex Iliac Artery Free Flap. U: Atlas of Oral and Maxillofacial Surgery. (2016) str 1235

Fibularni režanj (FFF, *fibula free flap*) vaskulariziran je peronealnim krvnim žilama. Prije odizanja važni su anamnestički podatci o perifernoj arterijskoj bolesti, venskoj trombozi, dijabetesu, prethodnim operacijama i traumama. Potrebno je palpirati pulsacije stražnje tibijalne arterije, peronealne arterije i *a.dorsalis pedis*, a može se učiniti i Allenov test na isti način kao za podlaktični režanj, samo s *a.dorsalis pedis* i *a.tibialis posterior*. Za dodatnu sigurnost može se učiniti CTA ili MRA arterija noge. Režanj se odize zajedno s dijelom *m.flexor hallucis longus* jer se uz njega nalazi vaskularna peteljka. Ukoliko je potrebno više volumena, moguće je uzeti veći dio istog mišića, i dio *m.soleus* Ako se planira odizati kompozitni režanj s kožnom komponentom, prije operacije se perforatori identificiraju Dopplerom i označe na koži. Prednosti ovog režnja su pouzdanost anatomije, dobra duljina i širina peteljke, mogućnost pristupa s dva tima i dobra duljina kosti na kojoj su moguće višestruke osteotomije i postavljanje oseointegriranih implantata za dentalnu rehabilitaciju. Glavni nedostatak je visina kosti. Donorsko mjesto se obično može zatvoriti primarno, osim u slučaju prevelike tenzije, kada se koristi kožni transplantat. Komplikacije uključuju nastanak kompartment sindroma i nestabilnost gležnja, zbog čega je potrebno sačuvati proksimalnih i distalnih 6-7 cm fibule (168).



Slika 46. Fibularni režanj. Prema: Ward BB, Kang DR. Fibula. U: Atlas of Oral and Maxillofacial Surgery. (2016) str. 1201.

Osteokutani podlaktični režanj (FOC, *radial forearm osteocutaneous*) vaskulariziran je preko *a. radialis*, a prije odizanja potrebno je ispitati cirkulaciju šake, kao što je prethodno opisano. Nedostatci su mu mali volumen i duljina kosti (maksimalno 12 cm) zbog koje se može provesti maksimalno jedna osteotomija, a režanj se ne može koristiti na mjestima s visokim opterećenjem i nije prikladan za dentalnu rehabilitaciju. Zbog rizika frakture, obično se postavlja titanska pločica na ostatak radijusa. Donorsko mjesto se mora zatvoriti kožnim transplantatom, što znači da postoji sekundarni defekt. Najčešća komplikacija je gubitak punog opsega kretnji u karpalnom zglobu (163).



Slika 47. Kompozitni podlaktični režanj. Prema: Lubeck JE. *Radial Forearm Flap*. U: *Atlas of Oral and Maxillofacial Surgery* (2016). str. 1291.

Tablica 17. Najčešće korišteni koštani i kompozitni reznjevi. Prema: Hammer i sur. *Considerations in Free Flap Reconstruction of the Midface* (2021)

Slobodni režanj	Prednosti	Nedostatci
<b>skapularni</b>	<ul style="list-style-type: none"> <li>• brojne himerične opcije po indikaciji</li> <li>• peteljku rijetko zahvaća ateroskleroza</li> <li>• kost adekvatna za dentalne implantate</li> </ul>	<ul style="list-style-type: none"> <li>• pozicioniranje pacijenta</li> <li>• pristup s jednim timom</li> </ul>
<b>DCIA</b> ( <i>deep circumflex iliac artery</i> )	<ul style="list-style-type: none"> <li>• odlična visina kosti</li> <li>• kost adekvatna za dentalne implantate</li> </ul>	<ul style="list-style-type: none"> <li>• previše volumena ako je uključen mišić</li> <li>• rizik slabosti stijenke abdomena/hernije</li> </ul>
<b>fibularni</b>	<ul style="list-style-type: none"> <li>• pristup s dva tima</li> <li>• odlična duljina kosti</li> <li>• nizak rizik morbiditeta donorskog mjesta</li> <li>• kost adekvatna za dentalne implantate</li> </ul>	<ul style="list-style-type: none"> <li>• ograničena mobilnost kože</li> </ul>
<b>RFOC</b> ( <i>radial forearm osteocutaneous</i> )	<ul style="list-style-type: none"> <li>• pristup s dva tima</li> <li>• lako odizanje</li> <li>• pouzdana anatomija</li> <li>• dugačka peteljka</li> <li>• tanka i podatna koža</li> </ul>	<ul style="list-style-type: none"> <li>• rizik frakture radijusa</li> <li>• potrebna rekonstrukcija donorskog mjesta kožnim transplantatom</li> <li>• rizik ograničenih kretnji u zglobu šake</li> <li>• ograničen volumen kosti</li> <li>• nepredvidljivi ishodi dentalnih implantata</li> </ul>



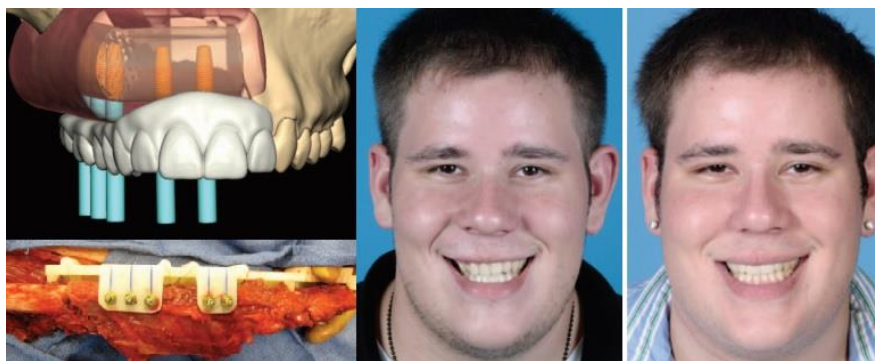### 6.1.3.2. Provedba i ishodi rekonstrukcije slobodnim režnjevima

Prilikom provedbe rekonstrukcije potreban je tim sastavljen od iskusnog osoblja, adekvatna oprema i topla operacijska sala zbog prevencije periferne vazokonstrikcije i tromboze. Postupak započinje pozicioniranjem pacijenta i kirurga i evaluacijom operativnog mjesta. Zatim slijedi priprema primateljskih krvnih žila i vaskularne peteljke režnja. Odabrana peteljka se mobilizira, režanj se odiže, a peteljka se presječe nakon što je dovršena priprema primajućeg mjesta, kako bi se smanjilo vrijeme ishemije. Režanj se inserira na primajuće mjesto te se pod povećanjem mikroskopa, korištenjem mikrokirurškog instrumentarija i tankog šivaćeg materijala spajaju krvne žile primajućeg mjesta i vaskularne peteljke. Krvne žile se spajaju *end-to-end* ili *end-to-side* anastomozama koje se vrše pojedinačnim šavovima i triangularnom tehnikom (prvi šav pod kutem od 120°). Intraoperativno je važno kontrolirati hemodinamski status, analgeziju i perfuziju režnja. Perfuzija režnja se može pratiti klinički (boja, kapilarno punjenje, turgor i krvarenje s margina), što je subjektivno i ovisi o iskustvu kirurga. Novija objektivna metoda je fluorescentna angiografija kojom se pomoću intravenske administracije indocijanin zelene (ICG, *indocyanine green*) vizualizira arterijski i venski protok i perfuzija mekog tkiva. Ostala tkiva se šiju po slojevima, zbrinjava se donorsko mjesto, a rana se previja. Protokol postoperativnog praćenja razlikuje se ovisno o institucijama, ali postoje neke zajedničke karakteristike. Pacijent mora biti u toploj prostoriji zbog prevencije vazokonstrikcije, prate se hemodinamski parametri i održava hemodinamska stabilnost. Rizik propadanja režnja procjenjuje se na 2-5%, a najveći je unutar prva 72h, zbog čega mnogi monitoriraju režanj svaki sat prva 24h i svaka 2h idućih 48h, kako bi se komplikacije mogle prepoznati na vrijeme. Praćenje perfuzije režnja može biti kliničko, na jednak način kao i intraoperativno. Postoji i niz objektivnih metoda praćenja, pa se tako boja režnja može pratiti pomoću posebnih LED lampi, temperatura pomoću temperaturnih senzora, a protok Doppler uređajima, bilo neinvazivnim bilo invazivnim (umetnute probe). Uspješnost se mjeri preživljenjem režnja i komplikacijama. Rane komplikacije koje mogu uzrokovati propadanje režnja su arterijska insuficijencija i venska kongestija. Insuficijencija može nastati zbog vazospazma, tromboze arterijske anastomoze ili opstrukcije zbog zaplitanja ili oštećenja peteljke. Vazospazam najčešće zbog neadekvatne resuscitacije tekućinom, hipotermije ili hipotenzije. Mogu se dati vazokonstriktorni lijekovi i topikalni vazodilatatori. Ako nakon liječenja vazospazma unutar 15 min nema perfuzije u režnju, potrebna je revizija anastomoza. Kod ponovnog uspostavljanja protoka može doći do ishemijske reperfuzijske ozljede koja također može dovesti do parcijalne ili totalne nekroze režnja. Venska kongestija češća je od arterijske insuficijencije, a nastaje zbog tromboze, kompresije ili neadekvatno odabrane vene. Može se pokušati liječiti sa smanjenjem pritiska zavoja, puštanjem krvi i medicinskim pijavicama. Ako konzervativne metode ne uspiju, potrebna je revizija anastomoza. Nekroza režnja može biti parcijalna ili totalna, a liječenje ovisi o opsegu, i može uključivati debridman,

kožni transplantat, regionalni režanj ili zamjenu drugim slobodnim režnjem. Ostale rane komplikacije su vezane uz samu operaciju i anesteziju (infekcija, pneumonija, dehiscencija, hematomi i seromi i sl.). Najčešća kasna komplikacija je nastanak fistule. Komplikacije prolongiraju oporavak i utječu na funkcionalni i estetski ishod rekonstrukcije **(158-161)**.

## 6.2. Dentalna rehabilitacija u složenih defekata

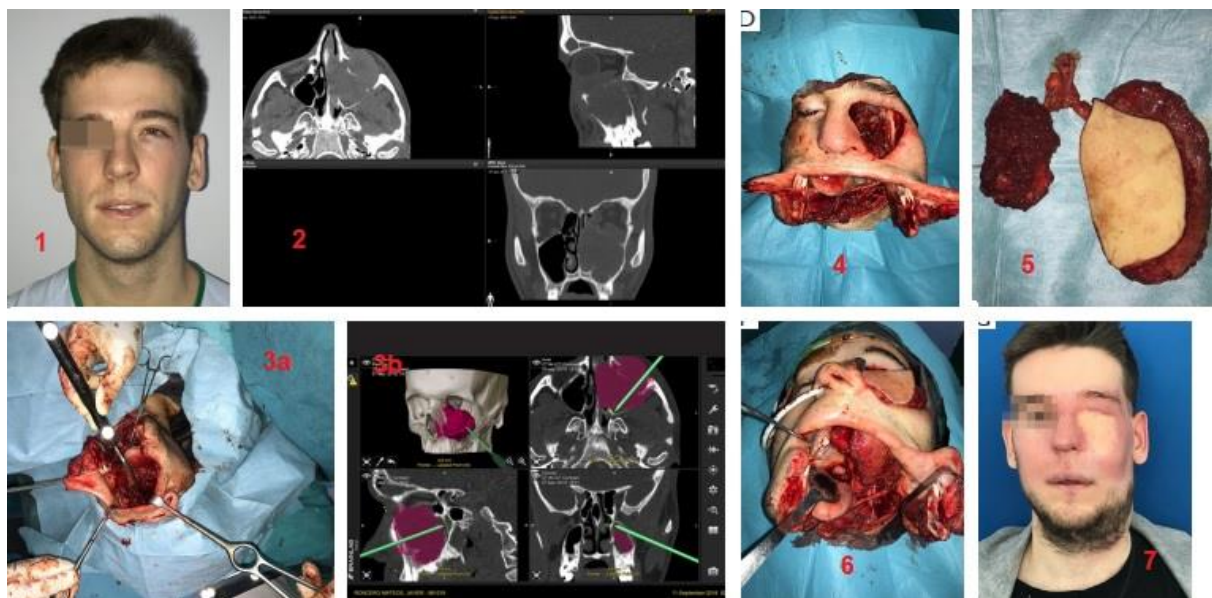
Dentalna rehabilitacija je kruna rekonstrukcije srednjeg lica koja za pacijenta ima funkcionalno, estetsko i psihološko značenje. Oseointegrirani dentalni implantati (DI) sa suprastrukturnom protetikom značajno su poboljšali ishode dentalne rehabilitacije, a koštani slobodni režnjevi fibule i iliuma i skapule pružaju dovoljno čvrstu kost za njihovo postavljanje. Postoji nekoliko pristupa u rekonstrukciji zubala kod pacijenata nakon resekcije alveolarnog nastavka maksile. Tradicionalni pristup odvija se u tri koraka. U prvom koraku učini se resekcija tumora i rekonstrukcija slobodnim koštanim režnjem, nakon čega režanj cijeli 3-6 mjeseci. U drugom koraku se pomoću VSP tehnologije planira i izvršava umetanje DI, a nakon dodatnog perioda od 3-4 mjeseca postavlja se suprastrukturna proteza. Prednosti ovog pristupa su kraća inicijalna operacija, procjena vijabilnosti režnja i motivacije pacijenta za daljnje operacije, isključenje rekurencije bolesti i precizno postavljanje DI. Nedostatci su odgođena rehabilitacija i potreba za više operacija. Pristup imedijatnog postavljanja DI (uz resekciju i rekonstrukciju) skraćuje vrijeme rehabilitacije. Nakon perioda oseintegracije, postavlja se suprastrukturna dentalna proteza. Nedostatci mogu biti loše postavljeni implantati i pojava recidiva tumora na mjestu DI. Levine i sur. su 2013. godine predstavili pristup *jaw in a day* (JIAD; čeljust u jednom danu), prilikom kojega se VSP/CAS tehnologijom planira resekcija, rekonstrukcija, postavljanje DI i suprastrukturne proteze u jednom aktu. Prednosti ovog pristupa su manje operacija i rana rehabilitacija. Nedostatci su dulje vrijeme same operacije, a s obzirom da se radi o relativno novoj metodi, za sada se primjenjuje samo za benigne tvorbe i nema dovoljno podataka o dugoročnim ishodima. Odabir pristupa ovisi o samom pacijentu (motiviranost, dob, vrsta defekta), mogućnostima ustanove i znanju rekonstruktivnog tima **(169-174)**.



Slika 48. JAID postupak kod 21-ogodišnjeg pacijenta s AVM malformacijom maksile. Prema: Levine JP, Bae JS, Soares M, et al. *Jaw in a day: total maxillofacial reconstruction using digital technology.* (2013).

### 6.3. Algoritmi složene rekonstrukcije

Rekonstrukcija kompleksnih defekata zahtjevnija je zbog varijabilnosti veličine, opsega i etiologije defekta, specifičnih anatomskih odnosa i funkcionalne i estetske važnosti regije srednjeg lica, pa kako ne postoji univerzalno prihvaćen klasifikacijski sustav kompleksnih defekata srednjeg lica, tako ne postoji ni univerzalno prihvaćen algoritam rekonstrukcije. Algoritmi koje su predložili tvorci najcitiranijih klasifikacija predstavljeni u Tablici 18. Mnogi autori su tijekom godina predstavljali svoje metode i tehnike, a posljednjih nekoliko godina naglašava se individualno planiranje rekonstruktivnog zahvata korištenjem VSP tehnologije. VSP, biomodeli i navigacijski sustavi pomažu u vizualizaciji tumora i lociranju margina resekcije, odabiru najboljeg režnja, planiranju i izvedbi osteotomija na režnju i dovode do preciznijih rezultata s boljim estetskim i funkcionalnim ishodima, a time i do bolje kvalitete života. Estetski rezultati mogu se procijeniti usporedbom s premorbidnim fotografijama i zadovoljstvom samog pacijenta, a funkcionalni rezultati, govor, gutanje, disanje i vid mogu se objektivno mjeriti. Za procjenu kvalitete života nakon rekonstrukcije koriste se razni validirani upitnici, poput UWQoL (*University of Washington Quality of Life*). Zaključno, u svakom odlučivanju o najprimjerenijoj metodi rekonstrukcije treba primijeniti holistički pristup i uzet u obzir sve tehničke, tehnološke i cjenovne faktore, ali u središtu treba stajati faktor pacijenta – njegovo zanimanje, želje, komorbiditeti, morbiditet donorskog mjesta, željeni funkcionalni ishod, sami rizici operacije i anestezije, kako bi, uz minimalan morbiditet i mortalitet, ishod kirurške intervencije bio optimalan i funkcionalno i estetski (83-87, 149-151,175-183).



Slika 49. Rekonstrukcija defekta V po Brownu nastalog uslijed resekcije rhabdomyosarkoma korištenjem himeričnog režnja vrha skapule i m.latissimus dorsi u 23-ogodišnjeg pacijenta. 1.premorbidna fotografija 2. CT tumora, 3ab. Resekcija tumora pod vodstvom intraoperativske navigacije. 4. nastali defekt 5. himerični slobodni režanj. 6. umetanje režnja 7. stanje nakon rekonstrukcije. Prema: Lago-Beack B, Acero-Sanz J. Reconstruction of midfacial defects (2021)

Tablica 18. Algoritmi rekonstrukcije predloženi uz najčešće klasifikacijske sustave. Prema: 71 -74.

Cordeiro i Santamaria	Okay	Brown
<b>I. Parcijalna maksilektomija</b>	<b>I. Parcijalna maksilektomija</b>	<b>I. Inferiorna maksilektomija</b>
<ul style="list-style-type: none"> <li>koštani transplantat za orbitu</li> <li>RFFC</li> </ul>	<ul style="list-style-type: none"> <li>opturator</li> <li>mekotkivna rekonstrukcija</li> </ul>	<ul style="list-style-type: none"> <li>opturator</li> <li>lokalni peteljasti režanj (temporoparijetalni, temporalis)</li> <li>mekotkivni slobodni režanj – RF, ALT</li> <li>koštani ili kompozitni slobodni režanj - RF</li> </ul>
<b>II. Subtotalna maksilektomija</b>	<b>II. Subtotalna maksilektomija</b>	<b>II. Niska maksilektomija</b>
<ul style="list-style-type: none"> <li>RFOC</li> </ul>	<ul style="list-style-type: none"> <li>opturator</li> <li>kompozitni slobodni režanj</li> </ul>	<ul style="list-style-type: none"> <li>opturator (II)</li> <li>lokalni peteljasti režanj (IIb)</li> <li>mekotkivni slobodni režanj – RF, ALT (IIa, IIb)</li> <li>koštani ili kompozitni slobodni režanj – RF (IIb, IIc), fibularni, DCIA/<i>obliquus internus</i>, skapula, TDAA+vrh skapule</li> </ul>
<b>III. Totalna maksilektomija</b>	<b>III. Totalna maksilektomija</b>	<b>III. Visoka maksilektomija</b>
<b>IIIa</b>	<ul style="list-style-type: none"> <li>kompozitni slobodni režanj</li> </ul>	<ul style="list-style-type: none"> <li>koštani ili kompozitni slobodni režanj – DCIA/<i>obliquus internus</i>, skapula, TDAA+vrh skapule</li> </ul>
<ul style="list-style-type: none"> <li>koštani transplantat za orbitu</li> <li>jedan otočni režanj RAMC ili peteljasti režanj <i>m.temporalis</i></li> </ul>		
<b>IIIb</b>		
<ul style="list-style-type: none"> <li>2-3 otočna reznja RAMC</li> </ul>		
<b>IV. Orbitomaksilektomija</b>		<b>IV. Radikalna maksilektomija</b>
<ul style="list-style-type: none"> <li>1-2 kožna otočna reznja RAMC</li> </ul>		<ul style="list-style-type: none"> <li>mekotkivni slobodni režanj – <i>rectus abdominus</i>, <i>lattisimus dorsi</i></li> <li>koštani ili kompozitni slobodni režanj – DCIA/<i>obliquus internus</i>, skapula, TDAA+vrh skapule</li> </ul>
		<b>V. Orbitomaksilarni defekt</b>
		<ul style="list-style-type: none"> <li>mekotkivni slobodni režanj – RF, ALT</li> <li>koštani ili kompozitni slobodni režanj – RF, fibularni, DCIA/<i>obliquus internus</i>, skapula, TDAA+vrh skapule</li> </ul>
		<b>VI. Nazomaksilarni defekt</b>
		<ul style="list-style-type: none"> <li>koštani ili kompozitni slobodni režanj – RF, TDAA+vrh skapule</li> </ul>
RF- <i>radial forearm</i> RFFC – <i>radial forearm fasciocutaneous</i> RFOC – <i>radial forearm osteocutaneous</i> RAMC – <i>rectus abdominus myocutaneous</i> ALT – <i>anterolateral thigh</i> DCIA – <i>deep circumflex iliac artery</i> TDAA – <i>thoracodorsal angular artery</i>		

## 7. Inovacije u rekonstrukciji srednjeg lica

### 7.1. Robotski asistirana kirurgija

Razvoj robotskih sustava u kirurgiji započeo je u 1985. godine, kada je razvijen prvi robotski sustav, PUMA 560. Od tada su razvijeni brojni robotski sustavi: AESOP (1. generacija, 1994.), Lenny, MONA, ZEUS (2. gen., 1995.-2000.), da Vinci (3. gen., 2000). Robotski kirurški sustav sastoji se od ulaznog dijela koji sadrži razne vrste senzora, središnjeg dijela koji služi za analizu informacija, konzole preko koje kirurg upravlja izlaznim dijelom koji sadrži razne vrste robotskih ruku. U KMFK robotski sustavi su se počeli primjenjivati između 2005 i 2009 godine. Kako su robotski sustavi razvijeni kako bi prevladali nedostatke endoskopske kirurgije, glavne prednosti RAS (*robot-assisted surgery*) tehnologije uključuju 3D vizualizaciju i povećanje u visokoj rezoluciji, percepciju dubine, smanjenje fiziološkog tremora ruke i povećanje opsega pokreta, pa tako da Vinci EndoWrist® sustav omogućuje pokrete u 7 smjerova i 90° artikulacije, kao i ljudska ruka. RAS također omogućuje minimalno invazivan pristup (MIP), udoban položaj kirurga što olakšava dugotrajne operacije, a moguća je i telerobotika pri kojoj kirurg i pacijent ne moraju biti u istoj prostoriji, pa čak ni u istom gradu. Nedostatci RAS tehnologije su manjak haptičke percepcije (iako neki autori smatraju da se ona može kompenzirati vizualno, a neki noviji sustavi ju imaju Flex, Versius, Yomi), komplicirana primjena i strma krivulja učenja i cijena (samog sustava, održavanja i po slučaju). Trenutne primjene uključuju resekcije tumora (TORS sustav), liječenje OSAS-a i primjenu u mikrokirurgiji i mikroanastomoze, pa su tako zabilježeni primjeri odizanja LDFF i RAFF, koji su zbog MIP pokazali manju postoperativnu bol, kraću hospitalizaciju i brži oporavak. Neki sustavi, kao što je da Vinci Firefly® mogu procijeniti perfuziju reznja i pomoći u identifikaciji krvnih žila. U razvoju su i tehnologije za liječenje OFC, prijeloma i provođenja osteotomija. Od 2019. godine provodi se klinička studija za evaluaciju sigurnosti i točnosti robotskog sustava CARLO® koji koristi Er:YAG laser, u sklopu koje je na 19-ogodišnjem pacijentu provedena uspješna bimaksilarna ortognatska operacija virtualno planiranom Le Fort I osteotomijom (184-187).

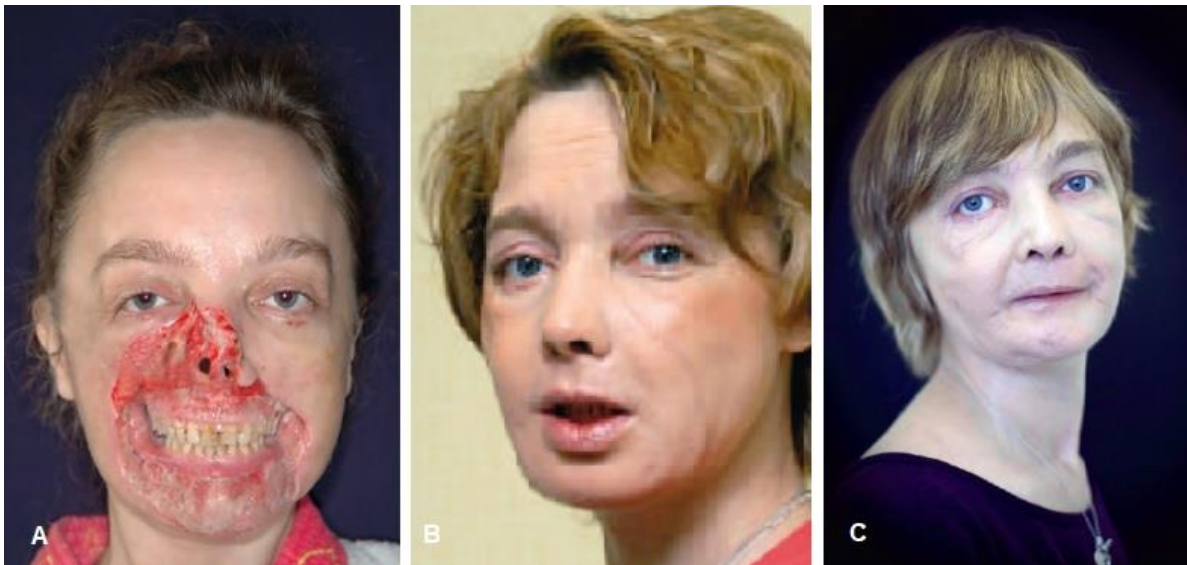


Slika 50. Robotski sustav CARLO®. Prema: Ureel M. i sur. *Cold Ablation Robot-Guided Laser Osteotome (CARLO®): From Bench to Bedside* (2021)



## 7.2. Transplantacija lica

Transplantaciju lica su prvi put opisali Hettiaratchy i Butler 2002. godine, a prvi put uspješno proveo 2005. godine francuski tim na čelu s Bernardom Devauchelleom. Do danas je u literaturi zabilježeno četrdesetak uspješnih transplantacija. Transplantacija lica predstavljaju napredak u rekonstrukciji lica koji obećava, u jednoj operaciji, obnovu funkcije i estetike opsežnih defekata kod kojih se višestepnom rekonstrukcijom slobodnim režnjevima ne bi mogli postići jednaki rezultati, no sa sobom nosi teret doživotne imunosupresivne terapije. Za izvedbu ovakvog poduhvata potreban je pažljiv izbor pacijenta i donora, planiranje, multidisciplinarni tim i dugoročno praćenje.



Slika 51. Rezultati prve transplantacije lica. **A.** Prije operacije. **B.** 4 mj. poslije operacije. **C.** 4 g. poslije operacije. Prema: 188, 190.

Defekti za koje može biti indicirana rekonstrukcija transplantacijom lica uključuju opsežne defekte koji zahvaćaju funkcionalni trokut lica (nos, usta, brada) ili *m.orbicularis oculi*, a koji su uzrokovani opsežnom traumom (vatrenim oružjem, ugrizima pasa i opeklinama), prirođenim malformacijama (treća transplantacija lica bila je kod pacijentice s Von Recklinghausenovom bolešću) te isključivo benignim tumorima. Maligni tumori smatraju se apsolutnom kontraindikacijom za transplantaciju lica, s obzirom na činjenicu da imunosupresivna terapija predstavlja veliki rizik za recidiv i progresiju zloćudnih bolesti. Ne postoji univerzalno prihvaćeni kriteriji odabira i pripreme primatelja, no obično se procjenjuje opće zdravstveno stanje, testiranje krvne grupe i HLA tipizacija te testiranje na neke viruse (CMV; EBV; hepatitis). Uz to je ključna psihološka procjena jer pacijent mora biti u stanju shvatiti sve komplikacije i ograničenja te biti motiviran za dugoročnu terapiju i praćenje. Analiza defekta provodi se radiološkim metodama koje uključuju CT, CTA, MRA, UZV; EMNG i virtualno kirurško planiranje s 3D rekonstrukcijom i navigacijskim protokolima. Važno je voditi detaljnu fotografsku i videografsku dokumentaciju, prije, tokom i nakon transplantacije. Kriteriji odabira

donora također nisu donora univerzalno usuglašeni, a neki od njih uključuju dob, spol, krvnu grupu, boju kože. Protokoli imunosupresivne terapije preuzeti su iz protokola za transplantaciju solidnih organa, a obično uključuju indukciju poliklonalnim antitimocitnim globulinima ili anti-IL2-monoklonalnim protutijelima, a nakon transplantacije se obično koristi trojna terapija koja uključuje kombinaciju kalcineurinskih inhibitora (Tacrolimus, Sirolimus), antiproliferativnih lijekova (mikofenolat mofetil) i glukokortikoida. Prilikom same transplantacije započinje se i antimikrobna terapija koja se profilaktički nastavlja nekoliko mjeseci. Sama operacija uključuje stabilizaciju kostiju i fiksaciju mišića, anastomoze krvnih žila, koaptacije živaca i šivanje odvodnih kanala suzne žlijezde i slinovnica, od dubljih prema površinskim slojevima te anatomsko zatvaranje subdermalnog i dermalnog sloja. Inicijalno praćenje nakon transplantacije uključuje praćenje vaskularnog stanja transplantata, praćenje i prilagodbu imunosupresivne terapije, psihološku podršku i fizioterapiju, a dugoročno praćenje koncentrirano je na estetske i funkcionalne ishode (žvakanje, gutanje, govor, osjet, mimika), psihološko stanje i imunološku toleranciju transplantata koja se prati pomoću imunološkog statusa i biopsije. Potrebna je i dugoročna fizioterapija i logopedska terapija. Komplikacije uključuju akutno i kronično odbacivanje, komplikacije povezane sa samom rekonstrukcijom i povezane sa dugoročnom imunosupresivnom terapijom. Zabilježena su akutna odbacivanja, obično jedan do dva puta unutar prvih par tjedana, koja su uspješno liječena modificiranjem doze imunosupresivne terapije. Zabilježene komplikacije kroničnog odbacivanja uključuju promjene kože slične onima u autoimunim kožnim oboljenjima (stanjenje epidermisa, vaskularne ektazije i skleroza) i preuranjeno starenje kože. Komplikacije vezane za rekonstrukciju uključuju suboptimalne funkcionalne (poremećaji motorike, senzorike, poremećaji okluzije) i estetske ishode (gubitak volumena mekih tkiva). Dugoročna imunosupresivna terapija kod nekih je pacijenata dovela do razvoja metaboličkog sindroma, kronične bubrežne bolesti, učestalih infekcija i pojave malignih tumora (prvenstveno limfoma i malignoma kože). Postupak transplantacije lica metoda je koja se još nalazi u povojima i otvara brojna proceduralna i etička pitanja na koja još ne postoje univerzalno prihvaćeni odgovori. U svrhu prikupljanja podataka, kreiranja univerzalnih smjernica i daljnjeg razvoja metodologije, 2002. godine osnovan je Međunarodni registar za transplantaciju šake i kompozitnih tkiva (*The International Registry on Hand and Composite Tissue Transplantation, IRHCTT*) (188-193).

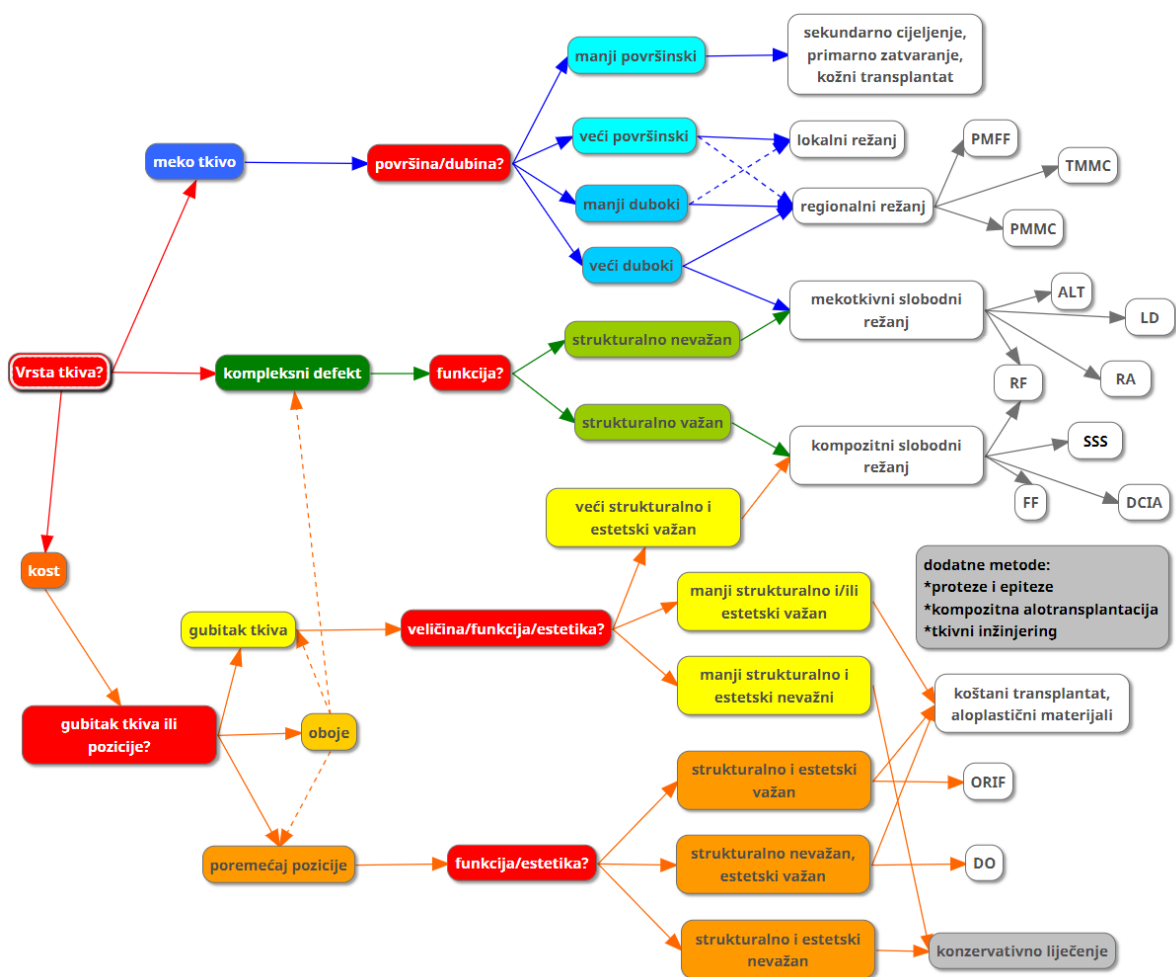
### 7.3. Regenerativna medicina

U trenutno dostupnim metodama liječenja defekata srednjeg lica postoji niz ograničenja – količina dostupnog tkiva, morbiditet donorskog mjesta, rizici infekcije ili doživotne imunosupresivne terapije. Postoje brojna istraživanja područja regenerativne medicine i tkivnog inženjeringa kojima je cilj nadvladati ograničenja u rekonstruktivnoj kirurgiji. Osnova regenerativne medicine i tkivnog inženjeringa je poticanje prirodnih regeneracijskih procesa u tkivu korištenjem stanica, umjetnih ili prirodnih kalupa, faktora rasta, modifikacijom gena ili kombinacijama. U teoriji, prednosti regenerativne medicine i tkivnog inženjeringa su tkivo individualno stvoreno za defekt, neograničeni resursi, rekonstrukcija bez imunosupresije. Najčešće se koriste mezenhimalne stromalne stanice (MSCs, *mesenchymal stromal cells*) podrijetla koštane srži i adipocita (BMSCs, ADSCs). Ove stanice imaju velike proliferativne sposobnosti i mogućnosti pluripotentne diferencijacije u sve vrste stanica potrebnih za rekonstrukciju kraniofacijalnih struktura. Kalupi od prirodnih ili biokompatibilnih materijala služe kao osnova za prihvatanje migraciju i zaštitu stanica, a idealno ne izazivaju imuni odgovor i nakon nekog vremena se resorbiraju. Faktori rasta potiču aktivaciju i diferencijaciju matičnih ili progenitorskih stanica. Trenutno se u rekonstrukcijskoj kirurgiji srednjeg lica najviše koristi PRP (*platelet-rich plasma*) koja sadrži razne faktore rasta a dobiva se centrifugiranjem krvi i nekoliko klinički odobrenih rekombinantnih faktora rasta za poticanje cijeljenja koštanog tkiva: BMP-2 (*bone morphogenic protein*), BMP-7 i PDGF (*platelet-derived growth factor*). BMP potiču diferencijaciju matičnih stanica u hondroblaste i osteoblaste, a PDGF je mitogen koji regrutira progenitorske stanice i potiče angiogenezu. BMP-2 i BMP-7 koriste se u rekonstrukciji alveolarnog nastavka maksile i za defekte nakon ekstrakcije zuba. PDGF se najviše koristi za periodontalne defekte. Izazov u primjeni ovih faktora rasta vezan je uz način primjene (direktno, polagano ili u obliku genske terapije) te količinu koja je dovoljna za učinak, a ne izaziva nuspojave. Uz BMP su zabilježene razne nuspojave, uključujući oštećenje živaca, edeme, formiranje ektopične kosti i razvoj karcinoma. Područje regenerativne medicine i tkivnog inženjeringa je tek u povojima, a budućnost će pokazati hoće li prevladati trenutne izazove i omogućiti rekonstrukciju istog istim, umjesto trenutnog sličnog sličnim **(194-196)**.



## 8. Zaključak

Koncepti opisani u ovome radu mogu se grafički sažeti kako prikazuje slika 52. Kompleksnost anatomije, funkcionalna i estetska važnost srednjeg lica, uz raznovrsnost patologije, opsežnosti i oblika defekata čine rekonstruktivnu kirurgiju srednjeg lica zahtjevnim ali i uzbudljivim i inovativnim područjem kirurgije koje zahtjeva interdisciplinarni pristup niza stručnjaka. Brojni algoritmi opisani u literaturi znak su da nije moguće na jedan način obuhvatiti problematiku ove regije, stoga se planiranje rekonstruktivnog zahvata treba voditi principima. Razvojem novih tehnologija, virtualnog kirurškog planiranja, robotike, tkivnog inženjeringa i kompozitne alotransplantacije u budućnosti se otvara mogućnost restitucije defekata srednjeg lica *ad integrum*.



Slika 52. Sažetak rekonstrukcijskih metoda srednjeg lica. Prema: Vlastita skica.

## 9. Zahvale

Zahvaljujem mentoru, doc. dr. sc. Martinu Jurlini, dr. med. na strpljenju, razumijevanju i savjetima koji su pridonijeli oblikovanju ovog diplomskog rada. Zahvaljujem i ostalim članovima Povjerenstva, izv.prof.dr.sc. Ivanu Lukšiću i doc.dr.sc. Željku Orihovcu koji su pročitali i ocijenili ovaj rad.

Najveće zahvale za podršku tijekom školovanja upućujem svojoj obitelji – mami i baki, stricu i bratiću. Hvala V, L i ostalim dugogodišnjim prijateljima i kolegama. Hvala svima koji su vjerovali u mene i onda kada ja nisam, bez Vas ne bih uspjela.

*Ovaj rad posvećen je mom Didu (1926.-2018.)*

## 10. Literatura

1. Whitaker, I, Karoo, RO, Spyrou, G, Fenton, Oliver M. The Birth of Plastic Surgery: The Story of Nasal Reconstruction from the Edwin Smith Papyrus to the Twenty-First Century, *Plastic and Reconstructive Surgery*: July 2007 - Volume 120 - Issue 1 - p 327-336
2. Bath K, Aggarwal S, Sharma V. Sushruta: Father of plastic surgery in Benares. *Journal of Medical Biography*. 2019;27(1):2-3.
3. Naumann DN, Anderson JR. Face of a king: battlefield penetrating trauma to the midface in 1403 and a surgeon who changed the course of history. *BMJ Mil Health*. 2022 Jun;168(3):237-238. doi: 10.1136/bmjmilitary-2021-001968. Epub 2021 Sep 7. PMID: 34493612.
4. Kay S, McCombe D. General principles and techniques. U: Kay S, McCombe D, Wilks D. *Oxford Textbook of Plastic and reconstructive surgery*. Oxford: Oxford University Press; 2021. Str 3-6
5. <https://www.gueules-cassees.asso.fr/>
6. Jirsa, T. Facing the Faceless: The Erased Face as a Figure of Aesthetic and Historical Experience. *Czech and Slovak Journal of Humanities*. 2105; 5. 104–119.
7. Sadler, T.W., ur. *Head and Neck*. U: *Langman's Medical Embriology*. 14 izd. Philadelphia: Wolters Kluwer; 2019.str.274.-302
8. Cochard L.R., ur. *Head and Neck*. U: *Netter's Atlas of Human Embriology*. Obnovljeno izdanje. Philadelphia: Elsevier; 2012.str.241-243.
9. Whipple KM, Oh SR, Kikkawa DO, Korn BS. Anatomy of the midface. U: Hartstein ME, Wulc AE, Holck DEE., ur. *Midfacial Rejuvenation*. New York: Springer; 2012. str 1- 14
10. Mendelson BC, Jacobson SR. Surgical anatomy of the midcheek: facial layers, spaces, and the midcheek segments. *Clin Plast Surg*. 2008;35(3):395–404.
11. Cotofana S, Schenck TL, Trevidic P, Sykes J, Massry GG, Liew S, Graivier M, Dayan S, de Maio M, Fitzgerald R, Andrews JT, Remington BK. Midface: Clinical Anatomy and Regional Approaches with Injectable Fillers. *Plast Reconstr Surg*. 2015 Nov;136(5 Suppl):219S-234S. doi: 10.1097/PRS.0000000000001837. PMID: 26441102.
12. Langer K. Zur Anatomie und Physiology der Haut. I) Ueber die Spaltbarkeit der Cutis; 2) Die Spannung der Cutis; 3) Ueber die Elasticita der Cutis; 4) Das Quellungsvermogen der Cutis. *Sitzungsbericht der Mathematischnaturwissenschaftlichen Classe der Kaiserlichen Academia der Wissenschaften, Wien, 1861*. Engleski prijevod: Gibson T. On the anatomy and physiology of the skin. *Br J Plast Surg* 1978; 31: 3–8, 93–106, 185–199, 273–278.
13. Borges AF. Relaxed skin tension lines (RSTL) versus other skin lines. *Plast Reconstr Surg*. 1984 Jan;73(1):144-50. doi: 10.1097/00006534-198401000-00036. PMID: 6691065

14. Borges AF, Alexander JE. Relaxed skin tension lines, Z-plasties on scars, and fusiform excision of lesions. *Br J Plast Surg.* 1962 Jul;15:242-54. doi: 10.1016/s0007-1226(62)80038-1. PMID: 13871292.
15. Baker SR. Flap Classification and Design. U: Baker SR. *Local Flaps in Facial Reconstruction.* 3.izd. Philadelphia: Elsevier; 2014. str. 71-107
16. Gonzalez-Ulloa M, Castillo A, Stevens E, Alvarez Fuertes G, Leonelli F, Ubaldo F. Preliminary study of the total restoration of the facial skin. *Plast Reconstr Surg (1946).* 1954 Mar;13(3):151-61. doi: 10.1097/00006534-195403000-00001. PMID: 13145324.
17. Gonzalez-Ulloa M. Restoration of the face covering by means of selected skin in regional aesthetic units. *Br J Plast Surg.* 1956 Oct;9(3):212-21. doi: 10.1016/s0007-1226(56)80036-2. PMID: 13374260.
18. Gonzales-Ulloa M: Regional aesthetic units of the face. *Plast Reconstr Surg* 79:489, 1987
19. Burget GC, Menick FJ: The subunit principle in nasal reconstruction. *Plast Reconstr Surg* 76:239, 1985
20. Núñez Castañeda JM, Chang Grozo SL. Facial Reconstruction According to Aesthetic Units. *J Cutan Aesthet Surg.* 2020 Oct-Dec;13(4):298-304. doi: 10.4103/JCAS.JCAS\_9\_20. PMID: 33911410; PMCID: PMC8061647.
21. Mitz V, Peyronie M. The superficial musculo-aponeurotic system (SMAS) in the parotid and cheek area. *Plast Reconstr Surg.* 1976 Jul;58(1):80-8. doi: 10.1097/00006534-197607000-00013. PMID: 935283.
22. Hutto JR, Vattoth S. A practical review of the muscles of facial mimicry with special emphasis on the superficial musculoaponeurotic system. *AJR Am J Roentgenol.* 2015 Jan;204(1):W19-26. doi: 10.2214/AJR.14.12857. PMID: 25539269.
23. Yousif NJ, Mendelson BC. Anatomy of the midface. *Clin Plast Surg.* 1995 Apr;22(2):227-40. PMID: 7634734.
24. Kim HJ. Mimetic Muscles. U: Watanabe K, Shoja MM, Loukas M, Tubbs RS, ur. *Anatomy for Plastic Surgery of the Face, Head, and Neck.* New York: Thieme; 2016 str 111-120
25. Hu KY, Mu YH. Mandible and Masticatory Muscles. U: Watanabe K, Shoja MM, Loukas M, Tubbs RS, ur. *Anatomy for Plastic Surgery of the Face, Head, and Neck.* New York: Thieme; 2016 str 172-183
26. Mohammed Alghoul, MD, Mark A. Codner, MD, Retaining Ligaments of the Face: Review of Anatomy and Clinical Applications. *Aesthetic Surgery Journal*, Volume 33, Issue 6, August 2013, Pages 769–782
27. Janfaza P, Nadol JB, Galla R, Fabian RL, Montgomery WW., ur, *Surgical Anatomy of The Head and Neck.* Cambridge: Harvard University Press; 2011
28. Krmpotić-Nemanić J, Marušić A. *Anatomija čovjeka.* 2 izd. Zagreb: Medicinska naklada; 2007.

29. Fanghänel J, Pera F. Anderhuber F, Nitsch R., ur. Waldeyerova anatomija čovjeka. Zagreb: Golden Marketing; 2009
30. Perry JL. Anatomy and physiology of the velopharyngeal mechanism. *Semin Speech Lang*. 2011 May;32(2):83-92. doi: 10.1055/s-0031-1277712. Epub 2011 Sep 26. PMID: 21948636
31. Sainsbury DCG, Williams CC, Mehendale FV. Velopharyngeal dysfunction. U: Oxford Textbook of Plastic and Reconstructive Surgery. Oxford University Press. Oxford 2021. str. 778-786.
32. Manson, P. N., Hoopes, J. E., and Su, C. T. Structural pillars of the facial skeleton: An approach to the management of LeFort fractures. *Plast. Reconstr. Surg*. 66: 54,1980.
33. Yamamoto, Y., Kawashima, K., Sugihara, T., et al. Surgical management of maxillectomy defects based on the concept of buttress reconstruction. *Head Neck* 26: 247, 2004
34. Aljinović Ratković N. Ozljede maksilofacijalne regije. U: Lukšić I. Maksilofacijalna kirurgija. Zagreb: Ljevak; 2019. str. 127-155
35. Rodriguez ED, Bluebond-Langner R, Park JE, et al. Preservation of contour in periorbital and midfacial craniofacial microsurgery: reconstruction of the soft-tissue elements and skeletal buttresses. *Plast Reconstr Surg* 2008;121:1738–49.
36. Imanishi N, Arterial Supply of the Facial Skin. U: Watanabe K, Shoja MM, Loukas M, Tubbs RS, ur. *Anatomy for Plastic Surgery of the Face, Head, and Neck*. New York: Thieme; 2016. str 40-47
37. Pinar AY. Govsa F., Celik S. Arteries of the Face and Neck. U: Watanabe K, Shoja MM, Loukas M, Tubbs RS, ur. *Anatomy for Plastic Surgery of the Face, Head, and Neck*. New York: Thieme; 2016 str. 47-63
38. Frohm ML, Durham AB, Bichakjian CK, Johnson TM. Anatomy of the skin. U: Baker SR. *Local Flaps in Facial Reconstruction*. 3.izd. Philadelphia: Elsevier; 2014. str 3-13
39. Shew M, Kriet JD, Humphrey CD. Flap Basics II: Advancement Flaps. *Facial Plast Surg Clin North Am*. 2017 Aug;25(3):323-335. doi: 10.1016/j.fsc.2017.03.005. PMID: 28676160.
40. Goding G, Hom DB. Skin flap physiology. U: Baker SR. *Local Flaps in Facial Reconstruction*. 3.izd. Philadelphia: Elsevier; 2014. str 4-29
41. Yusuke S. Veins of the Face and Neck. U: Watanabe K, Shoja MM, Loukas M, Tubbs RS, ur. *Anatomy for Plastic Surgery of the Face, Head, and Neck*. New York: Thieme; 2016 str. 63-72
42. Millard DR. Plastic Peregrinations. *Plast Reconstr Surg* 1950; 5:26-53.
43. Gillies HM, Millard DR. *The Principles and Art of Plastic Surgery*. Boston, MA: Little, Brown and Co., 1957.
44. Millard DR. *Principization of Plastic Surgery*. 1st Ed. Boston Toronto: Little Brown & Co.; 1986.

45. Rohrich RJ, Timberlake AT, Afrooz PN. Revisiting the Fundamental Operative Principles of Plastic Surgery. *Plast Reconstr Surg.* 2017 Dec;140(6):1315-1318. doi: 10.1097/PRS.0000000000003909. PMID: 29176422.
46. Ratković Aljinović N. Rekonstrukcijske metode u kirurgiji glave i vrata. U: Šoša T. ur. *Kirurgija*. Zagreb: Ljevak; 2007. 1127-1131
47. Kühnel TS, Reichert TE. Trauma of the midface. *GMS Curr Top Otorhinolaryngol Head Neck Surg.* 2015 Dec 22;14:Doc06. doi: 10.3205/cto000121. PMID: 26770280; PMCID: PMC4702055.
48. Baxter DJ, Shroff M. Congenital midface abnormalities. *Neuroimaging Clin N Am.* 2011 Aug;21(3):563-84, vii-viii. doi: 10.1016/j.nic.2011.05.003. Epub 2011 Jun 14. PMID: 21807312.
49. Houkes R, Smit J, Mossey P, Don Griot P, Persson M, Neville A, Ongkosuwito E, Sitzman T, Breugem C. Classification Systems of Cleft Lip, Alveolus and Palate: Results of an International Survey. *Cleft Palate Craniofac J.* 2021 Nov 23:10556656211057368. doi: 10.1177/10556656211057368. Epub ahead of print. PMID: 34812658.
50. Lukšić I. Zloćudni tumori glave i vrata. U: *Maksilofacijalna kirurgija*. Zagreb: Ljevak; 2019. str 155-213.
51. Futran ND., Midface resection and reconstruction U: *Advanced Craniomaxillofacial Surgery: Tumor, Corrective Bone Surgery and Trauma*. Thieme 2021 195-210
52. Sosin M, Fisher M, Rodriguez ED. Head and Neck Reconstruction. U: Wei FC, Mardini S. *Flaps and Reconstructive Surgery*. Edinburgh: Elsevier; 2017. str. 138-161
53. Carter LM., ur. Maxillofacial trauma. U: Kay S, McCombe D, Wilks D. *Oxford Textbook od Plastic and reconstructive surgery*. Oxford: Oxford University Press; 2021. str 789-853
54. <https://surgeryreference.aofoundation.org/cmf/trauma/midface>
55. Orihovac Ž. Rascjepi usne i nepca. U: Lukšić I. *Maksilofacijalna kirurgija*. Zagreb; Ljevak; 2019. str. 85-101
56. Sainsbury DCG: Classification, evaluation and management of the neonate with a cleft. U: Kay S, McCombe D, Wilks D. *Oxford Textbook od Plastic and reconstructive surgery*. Oxford: Oxford University Press; 2021. str. 737-745
57. Wang KH, Heike CL, Clarkson MD, Mejino JL, Brinkley JF, Tse RW, Birgfeld CB, Fitzsimons DA, Cox TC. Evaluation and integration of disparate classification systems for clefts of the lip. *Front Physiol.* 2014 May 14;5:163. doi: 10.3389/fphys.2014.00163. PMID: 24860508; PMCID: PMC4030199.
58. Veau V. *Chirurgien de l'Hôpital des Enfants assistés, with the collaboration of Mme. S. Borel*. Paris: Masson et Cie, 1931

59. Desmond Kernahan, The striped Y—a symbolic classification for cleft lip and palate, *Plastic and Reconstructive Surgery*, Volume 47, Issue 5, pp. 469–470, Copyright © 1971 Wolters Kluwer Health, Inc.
60. Kriens O. (1989). LAHSHAL: a concise documentation system for cleft lip, alveolus, and palate diagnoses, in *What is a Cleft Lip and Palate?: A Multidisciplinary Update*, ed Kriens O., editor. (New York, NY: Thieme Medical Publishers), 30–34
61. Neil-Dwyer J. Primary management of cleft lip and palate. U: Kay S, McCombe D, Wilks D. *Oxford Textbook of Plastic and reconstructive surgery*. Oxford: Oxford University Press; 2021:745-761
62. Naidu P, Yao CA, Chong DK, Magee WP 3rd. Cleft Palate Repair: A History of Techniques and Variations. *Plast Reconstr Surg Glob Open*. 2022 Mar 28;10(3):e4019. doi: 10.1097/GOX.0000000000004019. PMID: 35492233; PMCID: PMC9038491.
63. Nahai FR, Williams JK, Burstein FD, Martin J, Thomas J. The Management of Cleft Lip and Palate: Pathways for Treatment and Longitudinal Assessment. *Semin Plast Surg*. 2005 Nov; 19(4): 275–285
64. Sinan Ozturk, Huseyin Karagoz, Fatih Zor, Gökhan Inangil & Kemal Kara (2016) Fetal Cleft Lip/Palate Surgery: End of a Dream?, *Fetal and Pediatric Pathology*, 35:4, 277-281, DOI: 10.3109/15513815.2016.1171422
65. Shaw W, Semb G, Lohmander A, *et al* Timing Of Primary Surgery for cleft palate (TOPS): protocol for a randomised trial of palate surgery at 6 months versus 12 months of age *BMJ Open* 2019;9:e029780. doi: 10.1136/bmjopen-2019-029780
66. <https://www.tops-trial.org.uk/content/docs/TOPS%20Lay%20Summary%2022MAR22%20v1.0.pdf>
67. Frunza A, Slavescu D, Lascar I. Aggressive tumor of the midface. *Eplasty*. 2014 Aug 21;14:ic26. PMID: 25210577; PMCID: PMC4144068.
68. Bridgeman AM, Murphy MJ, Sizeland A, Wiesenfeld D. Midfacial tumours: a review of 72 cases. *Br J Oral Maxillofac Surg*. 2000 Apr;38(2):94-103. doi: 10.1054/bjom.1998.0150. PMID: 10864701.
69. Futran ND. Midface resection and reconstruction. U: Ehrenfeld M. *In: Advanced Craniomaxillofacial Surgery: Tumor, Corrective Bone Surgery and Trauma*. Thieme; 2021. str.195-211
70. Bidra AS, Jacob RF, Taylor TD. Classification of maxillectomy defects: a systematic review and criteria necessary for a universal description. *J Prosthet Dent*. 2012 Apr;107(4):261-70. doi: 10.1016/S0022-3913(12)60071-7. PMID: 22475469.
71. Cordeiro PG, Santamaria E. A classification system and algorithm for reconstruction of maxillectomy and midfacial defects. *Plast Reconstr Surg* 2000;105:2331-46.

72. Okay DJ, Genden E, Buchbinder D, Urken M. Prosthodontic guidelines for surgical reconstruction of the maxilla: a classification system of defects. *J Prosthet Dent* 2001;86:352-63
73. Brown JS, Rogers SN, McNally DN, Boyle M. A modified classification for the maxillectomy defect. *Head Neck*. 2000 Jan;22(1):17-26. doi: 10.1002/(sici)1097-0347(200001)22:1<17::aid-hed4>3.0.co;2-2. PMID: 10585601
74. Brown JS, Shaw RJ. Reconstruction of the maxilla and midface: introducing a new classification. *Lancet Oncol* 2010; 11:1001-8.
75. Gellrich NC, Rana M. Navigation and computer planning in craniomaxillofacial reconstruction - introduction. U: Ehrenfeld M. i sur. *Advanced Craniomaxillofacial Surgery: Tumor, Corrective Bone Surgery and Trauma*. Thieme; 2021.. str 573-577
76. Bell RB. Image analysis: data acquisition and processing. U: Ehrenfeld M. i sur. *Advanced Craniomaxillofacial Surgery: Tumor, Corrective Bone Surgery and Trauma*. Thieme; 2021. str. 575-579
77. Rucker M. Biomodels. U: : Ehrenfeld M. i sur. *Advanced Craniomaxillofacial Surgery: Tumor, Corrective Bone Surgery and Trauma*. Thieme; 2021. 583-587
78. Thieringer FM, Beinemann J, Schumacher R, Zeilhofer HF. 3D manufacturing technologies and their applications in craniomaxillofacial surgery. U; : Ehrenfeld M. i sur. *Advanced Craniomaxillofacial Surgery: Tumor, Corrective Bone Surgery and Trauma*. Thieme; 2021. 555-571
79. Rana M, Gerlich NC. Intraoperative navigation. U: : Ehrenfeld M. i sur. *Advanced Craniomaxillofacial Surgery: Tumor, Corrective Bone Surgery and Trauma*. Thieme; 2021. str. 587-595
80. Ley Luis. Principles of Navigation. U: Acero J., ur. *Innovations and New Development in Craniomaxillofacial Reconstruction*. Springer; 2021. str 31- 37
81. Wilde F, Schramm A. Intraoperative imaging and quality control U: Ehrenfeld M. i sur. *Advanced Craniomaxillofacial Surgery: Tumor, Corrective Bone Surgery and Trauma*. Thieme; 2021. str. 595-611
82. Wilde F., Schramm A. Computer – Assisted Surgery and Intraoperative Navigation in Acute Maxillofacial Trauma Repair. U: *Innovations and New Development in Craniomaxillofacial Reconstruction*. Springer; 2021. 39-53
83. Chim H, Wetjen N, Mardini S. Virtual surgical planning in craniofacial surgery. *Semin Plast Surg*. 2014 Aug;28(3):150-8. doi: 10.1055/s-0034-1384811. PMID: 25210509; PMCID: PMC4154978
84. Sweeny L, Fuson AR, Curry JM. Current trends in midface reconstruction and use of virtual surgical planning. *Plast Aesthet Res* 2021;8:18. <http://dx.doi.org/10.20517/2347-9264.2020.22>



85. Wilkat M, Kübler N, Rana M. Advances in the Resection and Reconstruction of Midfacial Tumors Through Computer Assisted Surgery. *Front Oncol.* 2021;11:719528. Published 2021 Oct 19. doi:10.3389/fonc.2021.719528
86. Costan VV, Nicolau A, Sulea D, Ciofu ML, Boișteanu O, Popescu E. The Impact of 3D Technology in Optimizing Midface Fracture Treatment-Focus on the Zygomatic Bone. *J Oral Maxillofac Surg.* 2021 Apr;79(4):880-891. doi: 10.1016/j.joms.2020.11.004. Epub 2020 Nov 12. PMID: 33279472
87. Liokatis, P, Malenova, Y, Fegg, F-N, et al. Digital planning and individual implants for secondary reconstruction of midfacial deformities: A pilot study. *Laryngoscope Investigative Otolaryngology.* 2022; 7( 2): 369- 379. doi:[10.1002/liv2.753](https://doi.org/10.1002/liv2.753)
88. Boyce DE, Shokrollahi K. Reconstructive surgery. *BMJ (Clinical Research ed.).* 2006 Mar;332(7543):710-712. DOI: 10.1136/bmj.332.7543.710. PMID: 16565127; PMCID: PMC1410906.
89. Gottlieb LJ, Krieger LM. From the reconstructive ladder to the reconstructive elevator. *Plast Reconstr Surg.* 1994 Jun;93(7):1503-4. doi: 10.1097/00006534-199406000-00027. PMID: 7661898
90. Mathes, S. J., and Nahai, F. *Reconstructive Surgery: Principles, Anatomy, and Technique.* London: Churchill Livingstone, 1997. Pp. 4, 10
91. Knobloch K, Vogt PM. The reconstructive clockwork of the twenty-first century: an extension of the concept of the reconstructive ladder and reconstructive elevator. *Plast Reconstr Surg.* 2010 Oct;126(4):220e-222e. doi: 10.1097/PRS.0b013e3181ec1eef. PMID: 20885237.
92. Erba P, Ogawa R, Vyas R, Orgill DP. The reconstructive matrix: a new paradigm in reconstructive plastic surgery. *Plast Reconstr Surg.* 2010 Aug;126(2):492-498. doi: 10.1097/PRS.0b013e3181de232b. PMID: 20375761.
93. Giordano V, Napoli S, Quercioli F, Mori A, Dini M. The solar system model for the reconstructive ladder. *Plast Reconstr Surg.* 2011 Jul;128(1):336-337. doi: 10.1097/PRS.0b013e318217452a. PMID: 21701371.
94. Kannan RY. The reconstructive pyramid: redefining our yardsticks. *Plast Reconstr Surg.* 2014 May;133(5):733e-734e. doi: 10.1097/PRS.0000000000000115. PMID: 24776596.
95. Mohapatra DP, Thiruvoth FM. Reconstruction 2.0: Restructuring the Reconstructive Ladder. *Plast Reconstr Surg.* 2021 Mar 1;147(3):572e-573e. doi: 10.1097/PRS.00000000000007664. PMID: 33395004.
96. Braun TL, Maricevich RS. Soft Tissue Management in Facial Trauma. *Semin Plast Surg.* 2017 May;31(2):73-79. doi: 10.1055/s-0037-1601381. PMID: 28496386; PMCID: PMC5423789.

97. Cottrell J, Raggio BS. Facial Reconstruction For Mohs Defect Repairs. 2022 May 1. In: StatPearls [Internet]. Treasure Island (FL): StatPearls Publishing; 2022 Jan–. PMID: 31971739.
98. Ozgur O, Kothapudi VN, Rostami S. Lower Eyelid Reconstruction. [Updated 2022 May 1]. U: StatPearls [Internet]. Treasure Island (FL): StatPearls Publishing; 2022 Jan-. Dostupno na: <https://www.ncbi.nlm.nih.gov/books/NBK470320/?report=classic>
99. Alghoul MS, Kearney AM, Pacella SJ, Purnell CA. Eyelid Reconstruction. *Plast Reconstr Surg Glob Open*. 2019 Nov 27;7(11):e2520. doi: 10.1097/GOX.0000000000002520. PMID: 31942310; PMCID: PMC6908339.
100. Alghoul MS, Bricker JT, Vaca EE, et al. Lower eyelid reconstruction: a new classification incorporating the vertical dimension. *Plast Reconstr Surg*. 2019;144:443–455.
101. Malik MM, Vahdani K. Lower Eyelid Reconstruction: A New Classification Incorporating the Vertical Dimension. *Plast and Reconstr Surg*: April 2020 - Volume 145 - Issue 4 - p 877e-878e doi: 10.1097/PRS.0000000000006665
102. Chang EI, Esmali B, Butler CE. Eyelid Reconstruction. *Plast Reconstr Surg*. 2017 Nov;140(5):724e-735e. doi: 10.1097/PRS.0000000000003820. PMID: 29068942.
103. Alrawi M. Eyelid reconstruction. U: Kay S, McCombe D, Wilks D. *Oxford Textbook of Plastic and reconstructive surgery*. Oxford: Oxford University Press; 2021. str 911-915
104. Steele EA, Kim MM. Eyelid, Reconstruction, U: Pappel I. i sur., ur. *Facial plastic and Reconstructive Surgery*. 4izd. New York: Thieme; 2016. str. 730-737
105. Heller L, Cole P, Kaufman Y. Cheek reconstruction: current concepts in managing facial soft tissue loss. *Semin Plast Surg*. 2008 Nov;22(4):294-305. doi: 10.1055/s-0028-1095888. PMID: 20567705; PMCID: PMC2884872.
106. Başığaoğlu B, Bhadkamkar M, Hollier P, Reece E. Approach to Reconstruction of Cheek Defects. *Semin Plast Surg*. 2018 May;32(2):84-89. doi: 10.1055/s-0038-1642640. Epub 2018 May 14. PMID: 29765272; PMCID: PMC5951696
107. Cass ND, Terella AM. Reconstruction of the Cheek. *Facial Plast Surg Clin North Am*. 2019 Feb;27(1):55-66. doi: 10.1016/j.fsc.2018.08.007. PMID: 30420073.
108. Cottrell J, Raggio BS. Facial Reconstruction For Mohs Defect Repairs. 2022 May 1. In: StatPearls [Internet]. Treasure Island (FL): StatPearls Publishing; 2022 Jan–. PMID: 31971739.
109. Potter M. Cheek reconstruction. U: Kay S, McCombe D, Wilks D. *Oxford Textbook of Plastic and reconstructive surgery*. Oxford: Oxford University Press; 2021. str.931-937
110. Luce, Edward A. Upper Lip Reconstruction, *Plastic and Reconstructive Surgery*: November 2017 - Volume 140 - Issue 5 - p 999-1007 doi: 10.1097/PRS.0000000000003400.

111. Shipkov H, Stefanova P, Djambazov K, Uchikov A. Upper Lip Reconstruction. *Plast Reconstr Surg*. 2018 Jul;142(1):102e-103e. doi: 10.1097/PRS.0000000000004510. PMID: 29952918.
112. Salibian, Ara A. M.D.; Zide, Barry M. M.D., D.M.D. Elegance in Upper Lip Reconstruction, *Plastic and Reconstructive Surgery: February 2019 - Volume 143 - Issue 2* - p 572-582 doi: 10.1097/PRS.0000000000005279
113. Sainsbury DCG. Lip reconstruction. U: Kay S, McCombe D, Wilks D. *Oxford Textbook of Plastic and reconstructive surgery*. Oxford: Oxford University Press; 2021. str. 920-929
114. Capone RB, Ames JA, Skyes JM. Evolution and management of Cleft Lip and Palate Disorders. U: Pappel I. *i sur. Facial Plastic and Reconstructive Surgery*. New York: Thieme; 2016. str. 875-896
115. Pujol G, Riera March A. Cleft Lip Repair. [Updated 2021 Dec 27]. In: StatPearls [Internet]. Treasure Island (FL): StatPearls Publishing; 2022 Jan-. Available from: <https://www.ncbi.nlm.nih.gov/books/NBK564326/>
116. Shkoukani MA, Chen M, Vong A. Cleft lip - a comprehensive review. *Front Pediatr*. 2013 Dec 27;1:53. doi: 10.3389/fped.2013.00053. PMID: 24400297; PMCID: PMC3873527.
117. Naidu P, Yao CA, Chong DK, Magee WP 3rd. Cleft Palate Repair: A History of Techniques and Variations. *Plast Reconstr Surg Glob Open*. 2022 Mar 28;10(3):e4019. doi: 10.1097/GOX.0000000000004019. PMID: 35492233; PMCID: PMC9038491.
118. Shaye, David A. The history of nasal reconstruction, *Current Opinion in Otolaryngology & Head and Neck Surgery: August 2021 - Volume 29 - Issue 4* - p 259-264 doi: 10.1097/MOO.0000000000000730
119. Menick FJ. Aesthetic nasal reconstruction. U: Rodriguez ED, Losee J, Neligan PC (ur) *Plastic Surgery. Volume 3: Craniofacial, Head and Neck Surgery Pediatric Plastic Surgery, 3rd izd, str. 134– 87. Philadelphia: Elsevier, 2013*
120. <http://content.time.com/time/covers/0,16641,20100809,00.html>
121. Latham KP, Valerio I, Martin BD, Burget G, VanderKolk C. Subtotal Nasal Reconstruction: Military-civilian Collaboration in Care of an Afghan-American Woman's Plight. *Plast Reconstr Surg Glob Open*. 2015 Aug 10;3(7):e447. doi: 10.1097/GOX.0000000000000394. PMID: 26301136; PMCID: PMC4527621
122. Shaye DA, Sykes JM, Kim JE. Advances in nasal reconstruction. *Curr Opin Otolaryngol Head Neck Surg*. 2011 Aug;19(4):251-6. doi: 10.1097/MOO.0b013e3283486a08. PMID: 21659879.
123. Austin, Grace K.; Shockley, William W.. Reconstruction of nasal defects: contemporary approaches. *Current Opinion in Otolaryngology & Head and Neck Surgery: October 2016 - Volume 24 - Issue 5* - p 453-460 doi: 10.1097/MOO.0000000000000295

124. Joseph AW, Truesdale C, Baker SR. Reconstruction of the Nose. *Facial Plast Surg Clin North Am.* 2019 Feb;27(1):43-54. doi: 10.1016/j.fsc.2018.08.006. PMID: 30420072.
125. Kernohan MD, Thornbury K. Nasal reconstruction. U: U: Kay S, McCombe D, Wilks D. *Oxford Textbook of Plastic and reconstructive surgery.* Oxford: Oxford University Press; 2021, str.937-945
126. Coleman JR, Ames JA, Sykes JM. Cleft Lip Rhinoplasty. U: *Facial Plastic and Reconstructive Surgery.* 4 izd. Thieme; 2016. New York str 896-910
127. Tatum SA. Concepts in midface reconstruction. *Otolaryngol Clin North Am.* 1997 Aug;30(4):563-92. PMID: 9233859.
128. Eherenfeld M, Hagenmeier C, Blanchaert Jr RH. Types and harvest of bone grafts and bone flaps. U: Eherenfeld M. i sur. *Advanced Craniomaxillofacial Surgery: Tumor, Corrective Bone Surgery and Trauma.* Thieme; 2021. str 3-49.
129. Gellrich NC, Rana M. Surgically preformed implants: nonpatient specific. U: Eherenfeld M. i sur. *Advanced Craniomaxillofacial Surgery: Tumor, Corrective Bone Surgery and Trauma.* Thieme; 2021. Advanced 611-615
130. Bohner M, Richards G. Ceramic bone substitute materials. U: Eherenfeld M. i sur. *Advanced Craniomaxillofacial Surgery: Tumor, Corrective Bone Surgery and Trauma.* Thieme; 2021. 59-69.
131. Bradley Strong E, Metzger MM. Industrially preformed orbital meshes. U: Eherenfeld M. i sur. *Advanced Craniomaxillofacial Surgery: Tumor, Corrective Bone Surgery and Trauma.* Thieme; 2021. 615-619
132. Hom D., Hoffman J. Patient-specific implants for craniofacial reconstruction U: Eherenfeld M. i sur. *Advanced Craniomaxillofacial Surgery: Tumor, Corrective Bone Surgery and Trauma.* Thieme; 2021. 629-635
133. Kaban LB, Papadaki ME, Troulis MJ. Bone lengthening by distraction. U: Eherenfeld M. i sur. *Advanced Craniomaxillofacial Surgery: Tumor, Corrective Bone Surgery and Trauma.* Thieme; 2021. str. 59-69
134. Polacco MA, Kahng PW, Sudoko CK, Gosselin BJ. Orbital Floor Reconstruction: A Comparison of Outcomes between Absorbable and Permanent Implant Systems. *Craniomaxillofac Trauma Reconstr.* 2019 Sep;12(3):193-198. doi: 10.1055/s-0038-1651514. Epub 2018 Jun 5. PMID: 31428243; PMCID: PMC6697472.
135. Kotecha, S., Ferro, A., Harrison, P. et al. Orbital reconstruction: a systematic review and meta-analysis evaluating the role of patient-specific implants. *Oral Maxillofac Surg* (2022). <https://doi-org.ezproxy.nsk.hr/10.1007/s10006-022-01074-x>
136. Legocki AT, Miles BA. Considerations in Orbital Reconstruction for the Oncologic Surgeon: Critical versus Optimal Objectives. *Indian J Plast Surg.* 2019 May;52(2):231-237.

- doi: 10.1055/s-0039-1696624. Epub 2019 Aug 29. PMID: 31602141; PMCID: PMC6785328.
137. Weingart D, Bublitz R, Ehrenfeld M. Ridge augmentation of the atrophic maxilla and mandible. U: Ehrenfeld M. i sur. *Advanced Craniomaxillofacial Surgery: Tumor, Corrective Bone Surgery and Trauma*. Thieme; 2021. str.325-331
  138. Posnick JC. Cleft bone grafting and management of the alveolar ridge defect. U: Ehrenfeld M. i sur. *Advanced Craniomaxillofacial Surgery: Tumor, Corrective Bone Surgery and Trauma*. Thieme; 2021. str 389-401
  139. Vuletić M, Knežević P, Jokić D, Rebić J, Žabarović D, Macan D. Alveolar Bone Grafting in Cleft Patients from Bone Defect to Dental Implants. *Acta Stomatol Croat*. 2014 Dec;48(4):250-7. doi: 10.15644/asc47/4/2. PMID: 27688373; PMCID: PMC4872818.
  140. Trimarchi M, Bertazzoni G, Bussi M. The disease of Sigmund Freud: oral cancer or cocaine-induced lesion? *Eur Arch Otorhinolaryngol*. 2019 Jan;276(1):263-265. doi: 10.1007/s00405-018-5173-3. Epub 2018 Oct 17. PMID: 30328499.
  141. Tainmont J. Sigmund Freud's physicians and "the monster". *B-ENT*. 2007;3(1):49-60. PMID: 17451128.
  142. de Caxias FP, Dos Santos DM, Bannwart LC, de Moraes Melo Neto CL, Goiato MC. Classification, History, and Future Prospects of Maxillofacial Prosthesis. *Int J Dent*. 2019 Jul 18;2019:8657619. doi: 10.1155/2019/8657619. PMID: 31396279; PMCID: PMC6668529.
  143. Paprocki GJ. Maxillofacial prosthetics: history to modern applications. Part 1 - obturators. *Compend Contin Educ Dent*. 2013 Sep;34(8):e84-6. PMID: 24568290
  144. Paprocki GJ. Maxillofacial prosthetics: history to modern applications. Part 2--Speech and swallow prostheses. *Compend Contin Educ Dent*. 2013 Oct;34(9):e91-5. PMID: 24564730.
  145. Le JM, Ying YP, Kase MT, Morlandt AB. Surgical reconstruction and rehabilitation of midface defects using osseointegrated implant-supported maxillofacial prosthetics. *J Diagn Treat Oral Maxillofac Pathol* 2022;6(1):9–25.
  146. Sharaf MY, Ibrahim SI, Eskander AE, Shaker AF. Prosthetic versus surgical rehabilitation in patients with maxillary defect regarding the quality of life: systematic review. *Oral Maxillofac Surg*. 2018 Mar;22(1):1-11. doi: 10.1007/s10006-018-0679-9. Epub 2018 Jan 31. PMID: 29388055.
  147. Norihiko N, Ryohei I, Mayu M i sur. Comparative study for closure methods of maxillary defects after maxillectomy, a free flap versus a maxillary obturator. *Journal of Oral and Maxillofacial Surgery, Medicine, and Pathology*. Volume 33, Issue 1. 2021. Pages 39-42. ISSN 2212-5558.

148. <https://doi.org/10.1016/j.ajoms.2020.07.019>.<https://artsandculture.google.com/asset/freud%E2%80%99s-mouth-prosthesis-made-by-varaztad-kazanijan/GQGVC3Qbh5itXA>
149. Eskander A, Kang SY, Teknos TN, Old MO. Advances in midface reconstruction: beyond the reconstructive ladder. *Curr Opin Otolaryngol Head Neck Surg*. 2017 Oct;25(5):422-430. doi: 10.1097/MOO.0000000000000396. PMID: 28692450.
150. Hammer D, Vincent AG, Williams F, Ducic Y. Considerations in Free Flap Reconstruction of the Midface. *Facial Plast Surg*. 2021 Dec;37(6):759-770. doi: 10.1055/s-0041-1722981. Epub 2021 Feb 15. PMID: 33588473.
151. Lago-Beack B, Acero-Sanz J. Reconstruction of midfacial defects. *Front Oral Maxillofac Med* 2021;3:27.
152. Dean JS, Tandon R, Breig N. Temporalis Axial Flap. U: Kademani D, Tiwana PS, ur. *Atlas of Oral and Maxillofacial Surgery*. St. Louis: Elsevier Saunders;2016 .Str 1152-1159.
153. Patel K, Kademani D. Pectoralis Major Myocutanepus Flap. U: Kademani D, Tiwana PS, ur. *Atlas of Oral and Maxillofacial Surgery*. St. Louis: Elsevier Saunders;2016.Str. 1159-1167.
154. Castro JR, Stewart IV CE., Urken ML. Deltopectoral Flap and Internal Mammary Artery Perforator Flap. U: Wei FC, Mardini S., ur. *Flaps and Reconstructive Surgery*. 2. izd. Edinburgh: Elsevier; 2017. e87-e97
155. Baur DA. Submental Island Flap for Reconstruction of Head and Neck Defects. U: Kademani D, Tiwana PS, ur. *Atlas of Oral and Maxillofacial Surgery*. St. Louis: Elsevier Saunders;2016. str. 1167-1172.
156. Valentini V, Della Monaca M. Microvascular Techniques. U: Pellini R, Molteni G, ur. *Free Flaps in Head and Neck Reconstruction: A Step-By-Step Color Atlas*. Cham; Springer: 2021. str.19-33
157. Thomas A. To the Memory of Marko Godina with Nostalgia! *Indian J Plast Surg*. 2019 Jan;52(1):7-9. doi: 10.1055/s-0039-1688706. Epub 2019 May 28. PMID: 31456607; PMCID: PMC6664839.
158. McCombe D, Morrison W. *Microsurgery*. U: *Oxford Textbook of Plastic and Reconstructive Surgery*. Oxford; Oxford University Press: 2021. str 51- 61
159. Collin J, Fernandes R. Preoperative Assessment and Monitoring of Free Flaps. U: Acero J, ur. *Innovations and New Development sin Craniomaxillofacial Reconstruction*. Cham; Springer; 2021. str. 125-135
160. Chung JH, Kim KJ, Jung KY, Baek SK, Park SH, Yoon ES. Recipient vessel selection for head and neck reconstruction: A 30-year experience in a single institution. *Arch Craniofac Surg*. 2020 Oct;21(5):269-275. doi: 10.7181/acfs.2020.00339. Epub 2020 Oct 20. PMID: 33143393; PMCID: PMC7644354.

161. Biswas G. Midface Reconstruction: Planning and Outcome. *Indian J Plast Surg.* 2020 Dec;53(3):324-334. doi: 10.1055/s-0040-1721870. Epub 2020 Dec 31. PMID: 33402762; PMCID: PMC7775191.
162. Barry C, Parmar S. Anterolateral Thigh Free Flap. U: Kademani D, Tiwana PS, ur. *Atlas of Oral and Maxillofacial Surgery.* St. Louis: Elsevier Saunders;2016. str. 1238-1247
163. Lubeck JE. Radial Forearm Flap. U: Kademani D, Tiwana PS, ur. *Atlas of Oral and Maxillofacial Surgery.* St. Louis: Elsevier Saunders;2016. str. 1183-1197
164. Bonin GC, Makhoul NM. Latissimus Dorsi Flap. U: Kademani D, Tiwana PS, ur. *Atlas of Oral and Maxillofacial Surgery.* St. Louis: Elsevier Saunders;2016. Str. 1174-1183.
165. Salama A, Zaid WY. Rectus Abdominis Free Flap. U: Kademani D, Tiwana PS, ur. *Atlas of Oral and Maxillofacial Surgery.* St. Louis: Elsevier Saunders;2016. Str. 1221-1230.
166. Morlandt ABP, Ramirez Ca, Fernandes RP. Scapular Free Flap. U: Kademani D, Tiwana PS, ur. *Atlas of Oral and Maxillofacial Surgery.* St. Louis: Elsevier Saunders;2016Str. 1211-1221
167. Williams FC. Deep Circumflex Iliac Artery Free Flap. U: Kademani D, Tiwana PS, ur. *Atlas of Oral and Maxillofacial Surgery.* St. Louis: Elsevier Saunders;2016 Str 1230-1238
168. Ward BB, Kang DR. Fibula. U: Kademani D, Tiwana PS, ur. *Atlas of Oral and Maxillofacial Surgery.* St. Louis: Elsevier Saunders;2016Str. 1197-1221
169. Levine JP, Bae JS, Soares M, et al. Jaw in a day: total maxillofacial reconstruction using digital technology. *Plast Reconstr Surg* 2013;131:1386-91
170. Patel SY, Kim DD, Ghali GE. Maxillofacial Reconstruction Using Vascularized Fibula Free Flaps and Endosseous Implants. *Oral Maxillofac Surg Clin North Am.* 2019 May;31(2):259-284. doi: 10.1016/j.coms.2018.12.005. Epub 2019 Mar 5. PMID: 30846345.
171. Qaisi M, Kolodney H, Swedenburg G, Chandran R, Caloss R. Fibula Jaw in a Day: State of the Art in Maxillofacial Reconstruction. *J Oral Maxillofac Surg.* 2016 Jun;74(6):1284.e1-1284.e15. doi: 10.1016/j.joms.2016.01.047. Epub 2016 Feb 1. PMID: 26921615.
172. Attia S, Wiltfang J, Streckbein P, Wilbrand JF, El Khassawna T, Mausbach K, Howaldt HP, Schaaf H. Functional and aesthetic treatment outcomes after immediate jaw reconstruction using a fibula flap and dental implants. *J Craniomaxillofac Surg.* 2019 May;47(5):786-791. doi: 10.1016/j.jcms.2018.12.017. Epub 2019 Jan 3. PMID: 30733133.
173. Sukato DC, Hammer D, Wang W, Shokri T, Williams F, Ducic Y. Experience With "Jaw in a Day" Technique. *J Craniofac Surg.* 2020 Jul-Aug;31(5):1212-1217. doi: 10.1097/SCS.00000000000006369. PMID: 32224781.



174. Grewal M, Forman MS, Song Sj, Elsig S, Friedman J, Troob S. Immediate microvascular maxillofacial reconstruction and dental rehabilitation: protocol, case report, and literature review. *Plast Aesthet Res* 2021;8:37.doi:10.20517/2347-9264.2021.43
175. McCarthy CM, Cordeiro PG. Microvascular reconstruction of oncologic defects of the midface. *Plast Reconstr Surg.* 2010 Dec;126(6):1947-1959. doi: 10.1097/PRS.0b013e3181f446f1. PMID: 20697315.
176. O'Connell DA, Futran ND. Reconstruction of the midface and maxilla. *Curr Opin Otolaryngol Head Neck Surg.* 2010 Aug;18(4):304-10. doi: 10.1097/MOO.0b013e32833b10b3. PMID: 20543697.
177. Chang EI, Hanasono MM. State-of-the-art reconstruction of midface and facial deformities. *J Surg Oncol.* 2016 Jun;113(8):962-70. doi: 10.1002/jso.24150. PMID: 27226161.
178. Bender-Heine A, Wax MK. Reconstruction of the Midface and Palate. *Semin Plast Surg.* 2020 May;34(2):77-85. doi: 10.1055/s-0040-1709470. Epub 2020 May 6. PMID: 32390774; PMCID: PMC7202912.
179. Kang YF, Lv XM, Qiu SY, Ding MK, Xie S, Zhang L, Cai ZG, Shan XF. Virtual Surgical Planning of Deep Circumflex Iliac Artery Flap for Midface Reconstruction. *Front Oncol.* 2021 Sep 2;11:718146. doi: 10.3389/fonc.2021.718146. PMID: 34540688; PMCID: PMC8443798.
180. Ozkan O, Coşkunfirat OK, Ozkan O. Midface reconstruction. *Semin Plast Surg.* 2010 May;24(2):181-7. doi: 10.1055/s-0030-1255335. PMID: 22550438; PMCID: PMC3324249.
181. Swendseid BP, Roden DF, Vimawala S, Richa T, Sweeny L, Goldman RA, Luginbuhl A, Heffelfinger RN, Khanna S, Curry JM. Virtual Surgical Planning in Subscapular System Free Flap Reconstruction of Midface Defects. *Oral Oncol.* 2020 Feb;101:104508. doi: 10.1016/j.oraloncology.2019.104508. Epub 2019 Dec 19. PMID: 31864958
182. Ferri A, Perlangeli G, Bianchi B, Zito F, Sesenna E, Ferrari S. Maxillary reconstruction with scapular tip chimeric free flap. *Microsurgery.* 2021;41:207–215. <https://doi.org/10.1002/micr.30700>
183. Hurley CM, McConn Walsh R, Shine NP, O'Neill JP, Martin F, O'Sullivan JB. Current trends in craniofacial reconstruction. *Surgeon.* 2022 May 4:S1479-666X(22)00061-0. doi: 10.1016/j.surge.2022.04.004. Epub ahead of print. PMID: 35525818
184. Couey M, Patel Ashish, Bell RB. Robotic Surgery and Head and Neck Reconstruction. U: Acero J., ur. *Innovations and New Development in Craniomaxillofacial Reconstruction.* Springer; 2021. str.199-211
185. Song HG, Yun IS, Lee WJ, Lew DH, Rah DK. Robot-assisted free flap in head and neck reconstruction. *Arch Plast Surg.* 2013 Jul;40(4):353-8. doi: 10.5999/aps.2013.40.4.353. Epub 2013 Jul 17. PMID: 23898431; PMCID: PMC3723995.

186. Liu HH, Li LJ, Shi B, Xu CW, Luo E. Robotic surgical systems in maxillofacial surgery: a review. *Int J Oral Sci.* 2017 Jun;9(2):63-73. doi: 10.1038/ijos.2017.24. PMID: 28660906; PMCID: PMC5518975.
187. Ureel M, Augello M, Holzinger D, Wilken T, Berg BI, Zeilhofer HF, Millesi G, Juergens P, Mueller AA. Cold Ablation Robot-Guided Laser Osteotome (CARLO®): From Bench to Bedside. *J Clin Med.* 2021 Jan 24;10(3):450. doi: 10.3390/jcm10030450. PMID: 33498921; PMCID: PMC7865977
188. Hettiaratchy S, Butler PE. Face transplantation—fantasy or the future? *Lancet* 2002;360(9326):5–6
189. Devauchelle B, Badet L, Lengelé B, et al. First human face allograft: early report. *Lancet.* 2006 Jul 15;368(9531):203–209.
190. Devauchelle B, Testelin S, Dapke S. Principles and techniques for facial allotransplantation. U: *Advanced Craniomaxillofacial Surgery: Tumor, Corrective Bone Surgery, and Trauma.* Thieme 2021. 707- 715
191. Petruzzo P, Testelin S, Kanitakis J, et al. First human face transplantation: 5 years outcomes. *Transplantation.* 2012;93:236–240.
192. Khalifian S, Brazio PS, Mohan R, et al. Facial transplantation: the first 9 years. *Lancet.* 2014 Dec 13;384(9960):2153–2163
193. Shokri T, Saadi R, Wang W, Reddy L, Ducic Y. Facial Transplantation: Complications, Outcomes, and Long-Term Management Strategies. *Semin Plast Surg.* 2020 Nov;34(4):245-253. doi: 10.1055/s-0040-1721760. Epub 2020 Dec 24. PMID: 33380909; PMCID: PMC7759434
194. Borrelli MR, Hu MS, Longaker MT, Lorenz HP. Tissue Engineering and Regenerative Medicine in Craniofacial Reconstruction and Facial Aesthetics. *J Craniofac Surg.* 2020 Jan/Feb;31(1):15-27. doi: 10.1097/SCS.0000000000005840. PMID: 31369496; PMCID: PMC7155741.
195. Liang F, Leland H, Jdrzejewski B, Auslander A, Maniskas S, Swanson J, Urata M, Hammoudeh J, Magee W 3rd. Alternatives to Autologous Bone Graft in Alveolar Cleft Reconstruction: The State of Alveolar Tissue Engineering. *J Craniofac Surg.* 2018 May;29(3):584-593. doi: 10.1097/SCS.0000000000004300. PMID: 29461365.
196. Stoddart M, Richards G. Growth factors for craniomaxillofacial applications. U: Ehrenfeld M. *i sur. Advanced Craniomaxillofacial Surgery: Tumor, Corrective Bone Surgery and Trauma.* Thieme; 2021. str 69-81

## 11. Životopis

Rođena sam u Zagrebu, gdje sam završila Klasičnu gimnaziju i upisala Medicinski fakultet. Tijekom studija sudjelovala sam u ljetnoj školi hitne medicine u organizaciji studentske udruge EMSA u sklopu koje sam položila tečaj ERC-a za ILS certifikat. Bila sam pasivni sudionik kongresa ZIMS na temu „*Brain and gut*“. Pisala sam članke u području kulture i umjetnosti za portal Ziher.hr i objavila jedan članak u časopisu Medicinskog fakultete „*Medicinar*“. Interesiraju me područja kirurgije, intenzivne i hitne medicine te psihijatrije. U slobodno vrijeme bavim se likovnom umjetnošću, fotografijom i vrtlarstvom, a zanimaju me povijest, filozofija, antropologija i botanika. U budućnosti bih htjela sudjelovati u radu Liječnika bez granica. Služim se engleskim (C2) i francuskim jezikom (B2), a učim i njemački (A1).