

Etiopatogeneza i liječenje keratokonusa

Miljak, Marin

Master's thesis / Diplomski rad

2014

Degree Grantor / Ustanova koja je dodijelila akademski / stručni stupanj: **University of Zagreb, School of Medicine / Sveučilište u Zagrebu, Medicinski fakultet**

Permanent link / Trajna poveznica: <https://um.nsk.hr/um:nbn:hr:105:406144>

Rights / Prava: [In copyright](#)/[Zaštićeno autorskim pravom.](#)

Download date / Datum preuzimanja: **2024-11-11**



Repository / Repozitorij:

[Dr Med - University of Zagreb School of Medicine Digital Repository](#)



**SVEUČILIŠTE U ZAGREBU
MEDICINSKI FAKULTET**

Marin Miljak

Etiopatogeneza i liječenje keratokonusa

DIPLOMSKI RAD



Zagreb, 2014.

Ovaj diplomski rad izrađen je u Klinici za očne bolesti KBC Zagreb pod vodstvom dr.sc.Mire Kalauza i predan je na ocjenu u akademskoj godini 2013/14.

SADRŽAJ

SAŽETAK

SUMMARY

1. UVOD.....	1
2. ROŽNICA.....	2
2.1. Građa rožnice.....	2
3. KERATOKONUS.....	8
3.1. Kliničke značajke keratokonusa.....	8
3.2. Klinički znakovi keratokonusa i dijagnostika.....	10
3.3. Diferencijalna dijagnoza i patohistološka obilježja keratokonusa.....	13
3.4. Liječenje.....	14
4. ZAKLJUČAK.....	22
5. ZAHVALA.....	23
6. LITERATURA.....	24
7. ŽIVOTOPIS.....	31

SAŽETAK

„Etiopatogeneza i liječenje keratokonusa“

Autor: **Marin Miljak**

Keratokonius je bolest koja zahvaća rožnicu. Naziv nosi prema stožastom obliku kojega poprima bolešću oštećena, stanjena rožnica. Incidencija keratokonusa je oko 1 na 2000, a treba napomenuti kako bolest zahvaća mlađu populaciju.

Pacijenti s keratokonusom gube vidnu oštrinu, ali srećom nikada potpune ne izgube vid zbog svoje osnovne bolesti. Keratokonus ima najprije progresivni tijek, dok u zrelijoj dobi ublažava kliničku sliku.

Etiopatogeneza keratokonusa nije posve razjašnjena. Pojedine studije daju naslutiti postojanje jače ili manje izražene genetske podloge kod pacijenata, dok autori u drugim radovima vide degenerativne promjene kao uzroke nastanka bolesti.

S obzirom na različit klinički stadij bolesti pacijente možemo liječiti primjenom naočala i leća kako bismo oboljelima vratili vidnu oštrinu. Kod uznapredovalih stupnjeva keratokonusa nudi nam se više kirurških tehnika (penetrirajuća keratoplastika, prednja lamelarna keratoplastika, fototerapeutska keratoplastika), a u novije vrijeme napori idu prema sprječavanju etiopatogenetske podloge za nastanak keratokonusa (kolagen cross linking CXL, insercije intrakornealnih ringova ICRS), te selektivne Mini-SARK i SACL kirurške tehnike.

S obzirom na povezanost nastanka keratokonusa i smanjenja endotelne stanice rožnice koja je zamjetna kod ljudi koji nose kontaktne leće, svakako se preporuča upotreba mekih ili plinopropusnih leća, izbjegavanje tvrdih kontaktnih leća, te učestali kontrolni pregledi kod ljudi koji nose leće.

ključne riječi: keratokonus, leće, keratoplastika, CXL, ICRS, Mini-SARK, SACL

SUMMARY

„Etiopathogenesis and treatment of keratoconus“

Author: ***Marin Miljak***

Keratoconus is a corneal disease. Affected cornea becomes thinner and protrudes in conical shape, hence the name. Prevalence for keratoconus is about 1 in 2000 people. It should be stressed that the disease affects people at a young age.

Patients have progressive deterioration of their vision because of changed corneal curve, but luckily never completely lose their sight for their primary disease. In a mature age (40s) it usually decreases by itself.

Etiopathogenesis of keratoconus remains unclear. Some studies show influence of the genetic basis, others emphasize the degenerative part of the disease as the main cause.

Depending of the condition patients present themselves in, we should find suitable spectacles or lenses in order to provide a good level of visual correction. In progressive states we can choose between several surgical keratoplasty techniques (penetrating, lamellar, phototherapeutic), and recently we try to stop progression of the disease by collagen crosslinking or by inserting intracorneal ring segments. Also there are selective Mini-SARK i SACL surgical techniques.

Considering a connection between keratoconus presentation and decrease in number of the corneal endothelial cells spotted in people that wear contact lenses, it is advised to use soft or rigid gas-permeable lenses. Also, more frequent controls are advised.

Keywords: keratoconus, lenses, keratoplasty, CXL, ICRS, Mini-SARK, SACL

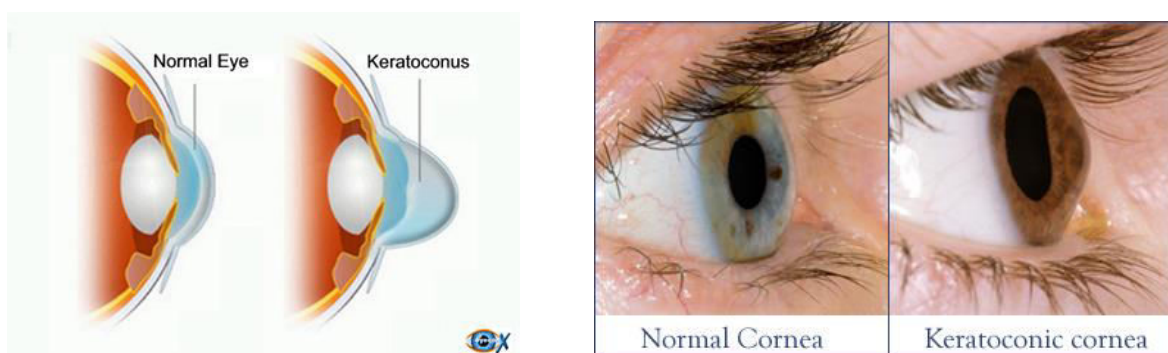
1. UVOD

Keratokonus je bolest rožnice koja se prezentira stožastim, nepravilnim, centralnim izbočenjem i stanjenjem rožnice (grčki: kerato-rog, rožnica; conos-konus, stožac). (Rabinowitz 1998) To je neinflamatorna bolest koja tipično zahvaća mladu populaciju, na vrhuncu svojih radnih, intelektualnih i socijalnih potencijala. Zbog svoje visoke incidencije od oko 1 na 2000 ona predstavlja značajan problem. (Carlson 2009)

Etiopatogenetski, keratokonus još uvijek nije posve razjašnjena bolest. Različiti autori u svojim studijama tumače uzroke nastanka keratokonusa na nekoliko različitih načina. Neki ga svrstavaju u degenerativna, drugi pak u distrofična oboljenja, navodeći pritom enzimatsku degradaciju strome, genetsku podlogu ili poremećaj u rožničnom kolagenu kao uzroke nastanka ove bolesti.

Postoji i nekoliko različitih metoda liječenja keratokonusa koje prije svega ovise o stadiju bolesti u kojem se pacijent prezentira. Postoje i različiti pogledi na terapijske mogućnosti kojima raspolažemo.

Za razumijevanje patofiziologije nastanka keratokonusa važno je poznavati anatomiju i histopatologiju rožnice. U poglavlju o rožnici nalazi se kraći pregled anatomskih struktura i osnovnih fizioloških mehanizama. Slijedi poglavlje o kliničkim značajkama keratokonusa, dijagnostičkim metodama i naposljetku o liječenju.



Slika 1. Keratokonus - usporedba fiziološke i konične rožnice¹

Izvori slika: ¹ <http://www.keniaeyehospital.com/keratoconus-treatments-hospital-mumbai.html>; <http://www.centralohioeyecare.com/New-Eye-Library-Doc,206991>

2. ROŽNICA

Rožnica je prozirni prednji dio vanjske ovojnice očne jabučice. Ima oblik konvekskonkavne leće okomitog promjera oko 11mm, a vodoravnog oko 12mm.

Jedna od glavnih funkcija rožnice je sposobnost vida i očuvanje vidne oštine. Ta funkcija podrazumijeva ispravnu lomnu jakost rožnice (43 D), njenu čvrstoću i prozirnost. Postoje četiri osnovna uvjeta za tu prozirnost. To su paralelno smještena vezivna vlakna koja imaju isti indeks loma svjetlosti kao i tkivna tekućina između njih. Zatim, avaskularnost rožnice koja svoje potrebe za hranjivim tvarima i vodom zadovoljava procesima koja su objašnjena u sljedećem poglavlju o građi same rožnice. Za njenu prozirnost važni su i niski sadržaj vode, te naposljetku nemijeliniziranost njezinih živčanih vlakana.

Funkcija rožnice usko je vezana uz stanje pojedinih njezinih slojeva. Primjerice, sposobnost njezine regeneracije ovisi o očuvanosti bazalnih epitelnih stanica prijelazne zone.

2.1. Građa rožnice

Rožnica je histološki građena od pet slojeva. To su epitel, Bowmanova membrana, stroma, Descemetova membrana i endotel.

Epitel

Epitel se sastoji od više slojeva poligonalnih stanica s jezgrama u svim slojevima. Debljine je 40- 50 mikrona, što je ukupno 5% rožnične debljine. Epitel počiva na bazalnoj membrani za koju je vezan hemidezmosomima.

Embriološki, epitel rožnice potječe iz površnog ektoderma, a javlja se između 5. i 6. tjedna gestacije. Sastoji se od bazalnih cilindričnih stanica sa svojstvima germinativne aktivnosti, zatim 2-3 sloja kubičnih stanica, te 2-3 sloja pločastih neuroženih stanica. (Krachmer et al. 1997) Oštećenja epitela uvijek se obnavljaju iz

dubljih slojeva prema površini i od periferije prema sredini. (Zieske JD, Gipson IK 2000)

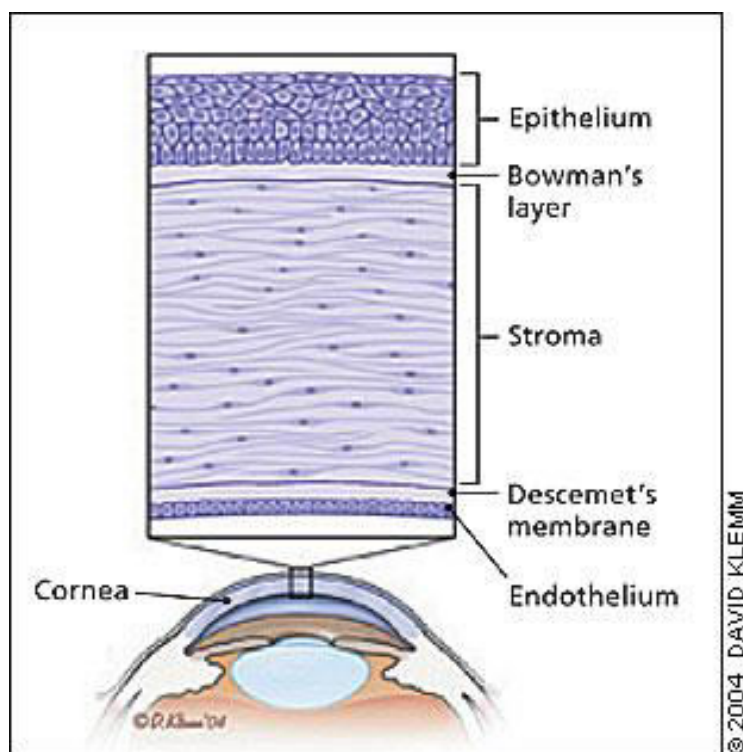
Površne epitelne stanice imaju brojne mikrovile i mikroplike koje olakšavaju transport metabolita i prijanjanje suznog filma. Optimalna rožnična optika zahtjeva glatku površinu sa zdravim suznom filmom i epitelom. (Tseng SC, Tsubota K 1997)

Suzni film je prva obrana površine rožnice od invazije mikroba, kemijskih i toksičnih ozljeda, te ozljeda stranim tijelom. Suzni film također doprema razne imunološke faktore, kao i faktore rasta koji su ključni za zdravlje epitela, njegovu proliferaciju i oporavak. Zbog toga je važno očuvati stabilnost suznog filma jer njegovo pucanje dovodi do oštećenja optičkog sustava oka. (Cameron JD 2005)

Susjedne epitelne stanice povezane su čvrstim spojevima (engl. tight junctions) i dezmosomima. To štiti rožnicu i oko od vanjskih noksi, a ujedno osigurava njena optička svojstva. Epitel je važan i u prometu tekućine i drugih tvari iz strome prema vanjskom svijetu u suze. (Klyce SD 1977)

Dezmosomi između površnih epitelnih stanica sprječavaju proboj suznog filma unutar strome, a ujedno određuju i stupanj propusnosti epitela za hidrosolubilne tvari i lijekove. Ova se fiziološka barijera može oštetiti i brojnim lijekovima, te dovesti do razvoja epitelopatije i ugroziti zaraštanje epitelne rane.

Bazalna membrana građena je od kolagena tipa IV, proteoglikana, fibronektina, laminina, heparina i fibrilina. Sastoji se od lamine lucide na površini i dubljeg sloja, lamine dense. Lamina lucida povezana je s bazalnim stanicama epitela hemidezmosomima, a lamina densa se čvrstim dezmosomima drži uz Bowmanovu membranu i stromu na koje priliježe. (Smolin G et al. 1994)



Slika 1. Slojevi rožnice¹

Bowmanova membrana

Bowmanova membrana je najpovršniji sloj strome, debljine 14-18 μm , sastavljena od homogeniziranih kolagenih mikrofibrila koje su nepravilno i kaotično poredane u osnovnoj tvari. Ona zapravo nije prava membrana, nego kompaktni kolagen anteriorne strome, acelularna je i nakon oštećenja se ne regenerira.

Stroma

Embriološki, stroma je rezultat drugog vala migracije stanica neuralnog grebena koja se pojavljuje u sedmom tjednu gestacije, nakon uspostave primitivnog endotela.

Stroma sa svojih 500 μm čini 90% debljine rožnice. Građena je od keratocita, kolagenih lamela i mukopolisaharidnog matriksa. Ona se razlikuje od ostalih kolagenih struktura po svojoj prozirnosti koja je rezultat precizne organizacije stromalnih fibri i izvanstanične tvari. Kolagene fibre su organizirane u paralelne snopiće koji se nazivaju fibrilama, a fibrile su složene u paralelno poredane slojeve ili

lamelle. Humanu stromu čini 200-250 kolagenih lamela položenih u mnoštvo osnovne tvari, paralelnih s površinom rožnice i među sobom. Periferna stroma je deblja od centralne. Kolagene fibrile periferne strome mogu promijeniti smjer i zakretati se polukružno kako se približavaju limbusu.

Između lamela su smješteni keratociti s dugim izdancima na sve strane, zatim nemijelinizirana živčana vlakna i matriks uz ponešto leukocita. Keratociti omogućavaju sintezu kolagena i proteoglikana (osnovna tvar). Oni neprekidno probavljaju i proizvode stromalne molekule.

Kolagene lamelle prednje strome su kratke, uske, međusobno čvrsto povezane dok stražnja stroma ima dugačke, široke i debele lamelle koje se pružaju od limbusa do limbusa s minimalnim interlamelarnim vezama.

Humana stroma ima malu elastičnost i može se rastegnuti samo 0.25 % kod normalnog intraokularnog tlaka.

Kako bi rožnica imala svoju prozirnost, potreban je pravilan raspored stromalnih stanica i njenih makromolekula. Stromalni keratociti variraju u gustoći i veličini i formiraju spiralnu trodimenzionalnu mrežu kroz rožnicu. Upravo je ta mrežasta organizacija kolagenih fibrila uronjena u ekstracelularni matriks djelomično odgovorna za rožničnu prozirnost. Rožnica je prozirna jer je veličina mrežastih elemenata manja od valne duljine vidljivog svjetla. Prozirnost također ovisi o održavanju sadržaja vode unutar kornealne strome na 78%. Osim pravilnog rasporeda kolagenih vlakana strome i njihove finoće, prozirnost postoji i stoga što u stromi nema krvnih žila, a živčana vlakna nemaju mijelinske ovojnice.

S dubinske strane stroma se nastavlja na 10-12 μm debelu Descemetovu membranu također građenu od kolagena.

Descemetova membrana

Descemetova membrana je bazalna membrana rožničnog endotela, debljine oko 10 μm . Na periferiji se nastavlja u trabekulum, čije su lamelle obložene endotelom. Njena debljina se povećava s dobi.

Descemetova membrana izuzetno je elastična i jako otporna na učinak proteolitičkih enzima pa često bude neoštećena čak i kad se oštete epitel i stroma.

Endotel

Endotel je unutarnji rožnični sloj. Sastoji se od jednog sloja šesterokutnih stanica. Embriološko podrijetlo tih stanica je iz neuroektoderma. Nakon rođenja te stanice nemaju sposobnost diobe i broj im se smanjuje s dobi. Gubitak tih stanica nadomješta se povećanjem volumena preostalih endotelnih stanica koje tada gube svoj heksagonalni oblik. Stanice endotela međusobno su čvrsto srasle.

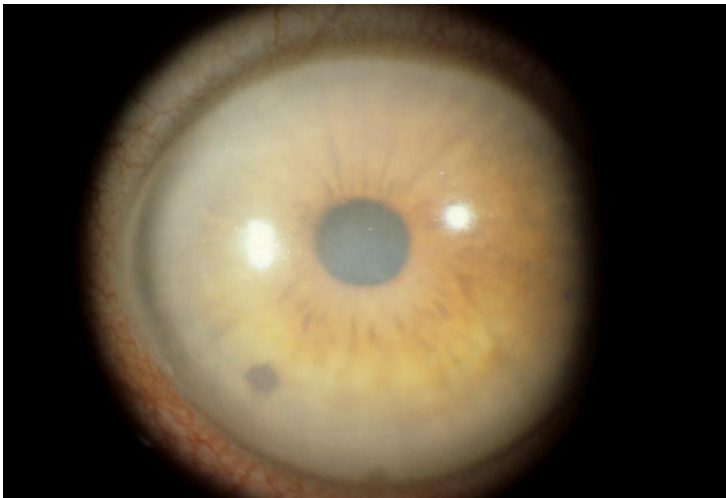Nakon rođenja endotel je debljine oko 10 mikrona i proteže se čitavom stražnjom rožničnom površinom i stapa se periferno sa stanicama trabekularne mreže. Slično tome, Descemetova membrana postaje kontinuirana i uniformna, stapajući se periferno s trabekularnim snopićima. Mjesto stapanja zovemo Schwalbeovom linijom, a predstavlja gonioskopsko mjesto koje označava kraj Descemetove membrane i početak trabekularne mreže.

Tijekom vremena pojedine stanice i dalje se zaravnjavaju i stabiliziraju na otprilike 4-5 mikrona kod odraslih.

Centralna endotelna stanična gustoća se smanjuje za 0.6% godišnje kod normalnih rožnica. Pad gustoće endotelnih stanica povezan je s povećanim rizikom od nastanka kornealnog edema.

Stanice endotela međusobno su čvrsto srasle i imaju mnogo izdanaka koji ih isprepliću. U tim dijelovima posebno je veliki broj Na^+/K^+ ATP-aza na staničnim membranama. Bazalna površina endotela sadrži mnoge dezmosome koji potpomažu adheziju za Descemetovu membranu. Glavna uloga je održavanje optičkih svojstava rožnice i održavanje integriteta čvrstih spojeva epitela kako bi transport tekućine iz rožnične strome prema prednjoj sobici bio moguć.

Protok tekućine kroz stromu pod utjecajem je dvije oprečne sile. Jedna navlači vodu u stromu radi osmotske aktivnosti glikozaminoglikana koji se u njoj nalaze, a druga je osmoza pod utjecajem Na^+/K^+ ATP-azne crpke kojom voda istječe iz strome. Upravo je funkcija endotela kao pumpe održavati prozirnost rožnice time što održava optimalni protok tekućine. Ta ionska pumpa rožnicu cijelo vrijeme održava djelomično dehidriranom. Kad ta crpka zataji, stvara se kornealni edem, kolagene fibrile više nisu položene tako pravilno i dolazi do zamućenja rožnice. Ta se voda može nakupljati i u obliku bula ili mikrocista ispod ili unutar epitela.



Slika 2. Kornealni edem²

Ranije spomenuti fenomen povećanja endotelinih stanica s dobi koji kompenzira propadanje stanica zapravo je uzrokom smanjene funkcije ATP-azne pumpe koja drži rožnicu djelomično dehidriranom održavajući tako pravilan protok.

Stoga su sposobnost epitela da se obnavlja, ali i sposobnost endotela da održi ispravnu funkciju i stromalni protok tekućine važni za očuvanje rožnične prozirnosti i očuvanje optičke refraktivnosti.

Izvori slika:

1. <http://www.aafp.org/afp/2004/0701/p123.html>
2. <http://disorders.eyes.arizona.edu/disorders/corneal-dystrophy-congenital-endothelial-1>

3. KERATOKONUS

Keratokonus je neinflamatorna bolest rožnice karakterizirana njezinim progresivnim stanjivanjem i postupnom promjenom njene zakrivljenosti u konusni oblik.

Incidencija keratokonusa u općoj populaciji varira između 4 i 230 slučajeva na 100.000 ljudi (1 na 2000). Razlog takvom širokom rasponu incidencije zapravo su različiti dijagnostički kriteriji.

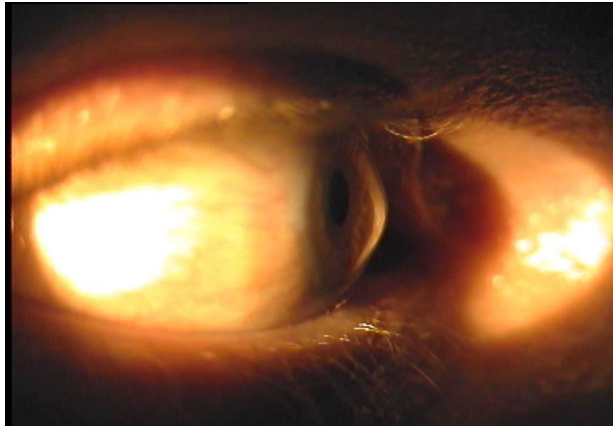
Bolest se javlja u svih rasa, nešto češće kod žena, i najčešće u mlađoj životnoj dobi (pubertetu). U određenog broja pacijenata nasljedni čimbenici imaju značajnu ulogu, dok je kod drugih ona slabije izražena ili je ne nalazimo. Bolest u početku ima progresivni tijek, a u zrelijoj dobi (u četrdesetim godinama života) dinamika njenog razvoja obično opada.

Keratokonus se javlja uz druge bolesti, primjerice u sklopu određenih sindroma (Downov sindrom, Leberova kongenitalna amauroza i bolesti vezivnog tkiva), ali može se javiti i kao izolirana bolest oka. Kao predisponirajući faktori u studijama su prepoznate alergije, trljanje očiju i nošenje tvrdih kontaktnih leća, a u 6-8% slučajeva pacijenti imaju pozitivnu obiteljsku anamnezu. (Sharif KW et al. 1992)

3.1. Kliničke značajke keratokonusa

Keratokonus je stanje pri kojemu rožnica poprima stožasti (koničan) oblik. U početku bolesti pacijent može biti bez jasnih simptoma, no bolest ima svoj progresivni tijek i s vremenom se javljaju astigmatizam, kratkovidnost i stožasta protruzija bulbusa oka. To može biti uzrokom manjeg ili većeg pada oštine vida. Najčešće nastaje unilateralno, no kasnije zahvati oba oka. (Lee LR 1995)

Ipak, bolesnici s keratokonusom nikada potpuno ne izgube vid zbog svoje osnovne bolesti.



Slika 1. Konično izbočenje rožnice kod keratokonusa slikanog digitalnom kamerom na procjepnoj svjetiljci¹

klasifikacija

Keratokonus klasificiramo na 3 načina:

- a) pomoću očitanih keratometrijskih vrijednosti mjerenih na keratometru
- b) opisivanjem morfološkog oblika konusa rožnice
- c) kombinacijom prve dvije metode (morfološke i keratometrijske)

Očitavanjem keratometrijskih vrijednosti keratokonus dijelimo u četiri grupe:

početni stadij	< 45.00 D
srednji stadij	45.00 – 52.00 D
uznapredovali stadij	52.00 – 62.00 D
najteži stadij	> 62.00 D

Pri opisivanju morfološkog oblika konusa rožnice, dijelimo ga na keratokonus s okruglim ili bradavičastim konusom, na ovalne konuse i na konuse s pregibom.

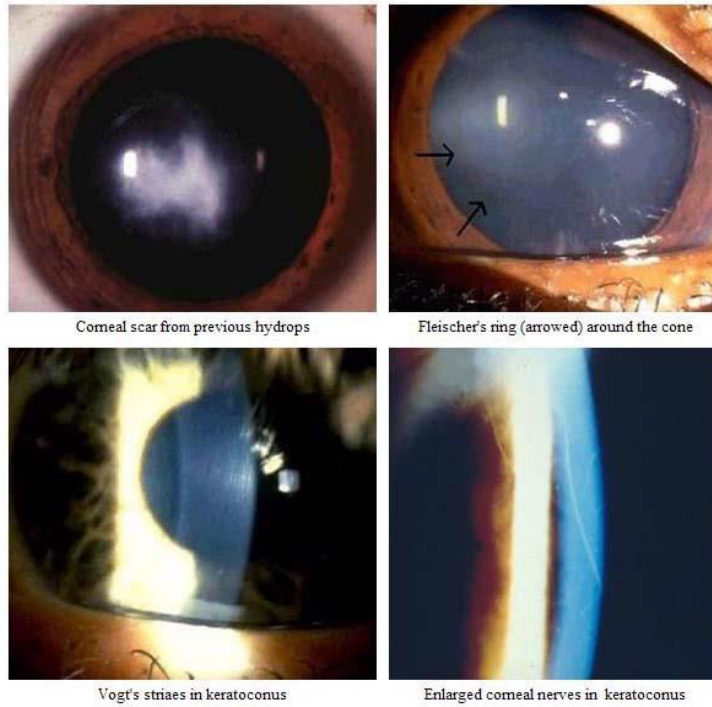
Kornealnim topografom najkvalitetnije možemo odrediti gdje se točno nalazi izbočenje u odnosu na aksijalnu os, te kolika je keratometrijska vrijednost na vrhu konusa izražena u dioptrijama.

Treća metoda klasifikacije kombinira prve dvije navedene metode klasifikacije, odnosno morfološku i keratometrijsku.

3.2. Klinički znakovi keratokonusa i dijagnostika

Klinički znakovi keratokonusa također ovise o uznapredovalosti bolesti, a detektiraju se pregledom rožnice na biomikroskopu. Razlikujemo sljedeće znakove:

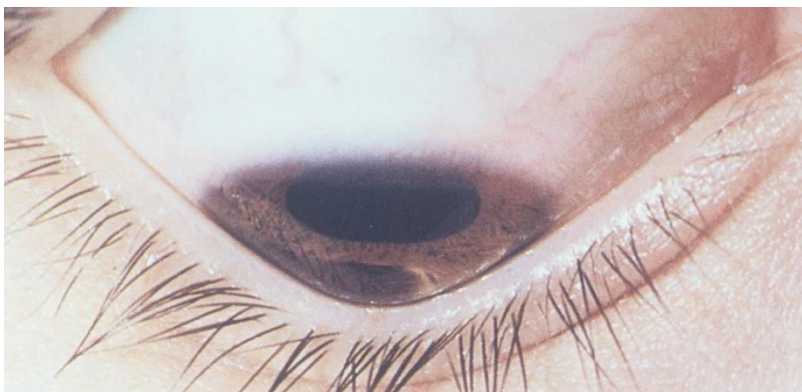1. stromalno stanjenje (centralno ili paracentralno, najčešće inferiorno)
2. konična protruzija rožnice
3. linija koja parcijalno ili kompletno omeđuje konus (Fleisherov prsten)
4. nježne vertikalne linije u dubini strome i Descemetove membrane koje su paralelne sa osi konusa i prolazno nestaju nježnim pritiskom na bulbus (Vogtove strije).



Slika 2. Klinički znakovi keratokonusa²

Ostali znakovi mogu uključivati epitelne nubekule, anteriorne stromalne ožiljke, naglašenije rožnične živce i pojačan intenzitet rožničnog endotelnog refleksa i subepitelne fibrilarnih linija. (Maguire LJ, Meyer RF 1988)

Munsonov znak je izobličenje donje vjeđe u obliku slova V. Nastaje zbog pritiska koničnog izbočenja rožnice na donju vjeđu prilikom pogleda prema dolje.



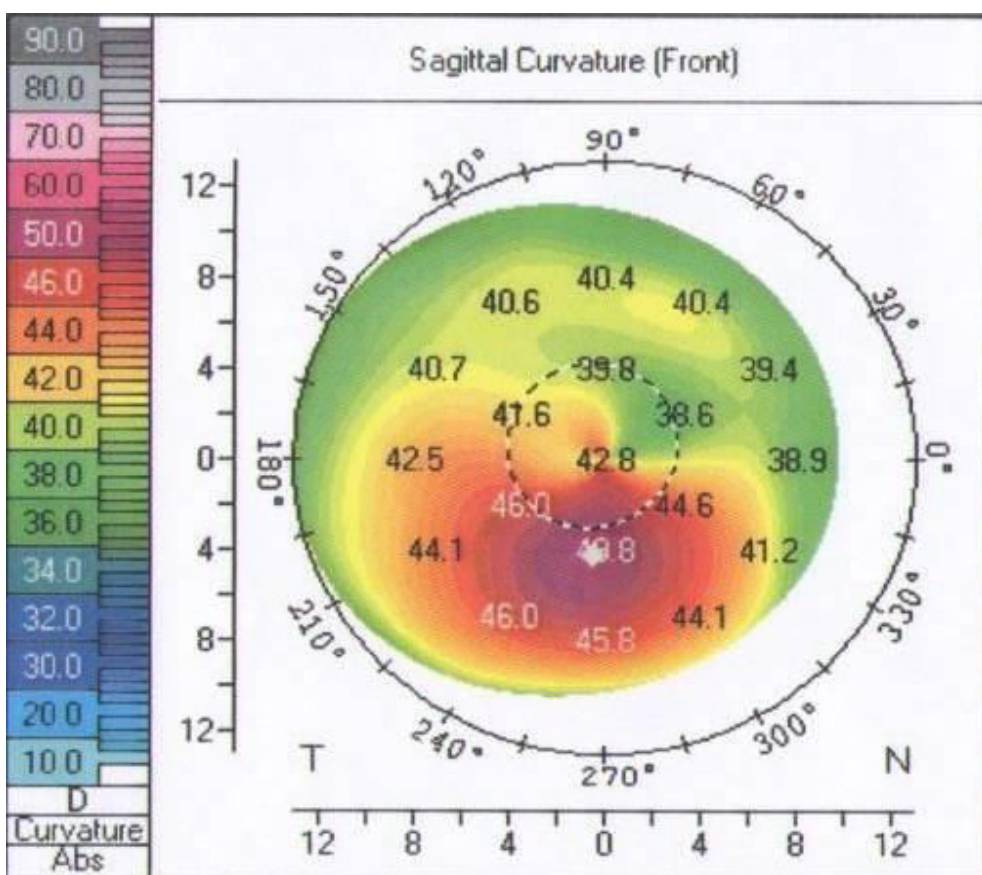
Slika 3. Munsonov znak³

Kod pacijenata s uznapredovalom bolešću može doći do napuknuća u Descemetovoj membrani pa sobična vodica prodire kroz stromu i nastaje edem rožnice kojeg zovemo hidrops. Takvo stanje prati bolni podražaj, a može nastati i nagli gubitak vida. Konjunktiva je injicirana, a rožnica difuzno zamućena što se može vidjeti biomikroskopijom. Takvo stanje može potrajati tjednima pa i mjesecima. Područje edematozne rožnice s vremenom se zamijeni ožiljkom.

U ranoj fazi bolesti, biomikroskopijom na proscjepnoj svjetiljci, rožnica u cijelosti može izgledati normalno. Keratometrijom se pronađe distorzija ili strmija rožnica centralno ili inferiorno. U takvim, sumnjivim slučajevima korisno je proširiti zjenicu. U ranoj fazi bolesti, gdje rožnica izgleda normalno, a postoji sumnja na keratokonus, za konačnu potvrdu bolesti od iznimne je važnosti učiniti prednju topografiju centralne i paracentralne rožnice. (Mato JL et al. 2010)

Za detekciju ranog keratokonusa mjerenjem prednje rožnične topografije možemo se poslužiti različitim uređajima.

Kompjuterizirani videokeratoskopi koji stvaraju topografsku rožničnu mapu u bojama danas su najosjetljiviji i najtočniji uređaji za potvrdu dijagnoze keratokonusa. S tim uređajima, keratokonus se vidi kao zona pojačanog intenziteta okružena koncentričnim zonama smanjenog intenziteta. (Rabinowitz YS 1988)



Slika 4. Karakterističan nalaz keratokonusa snimljen kornealnom topografijom na principu Scheimpflug tehnologije (Pentacam, Oculus Inc., Dutenhofen, Germany)

Promjenu debljine rožnice možemo mjeriti i ultrazvučnom pahimetrijom, međutim zbog varijacija u zdravoj populaciji ta je metoda nedostatna da bismo njome postavili dijagnozu. Ipak, nakon pregleda rožnice procjepnom svjetiljkom ili videokeratografom, koristimo je za potvrdu stanjenja rožnice. (Sawaguchi S 1990)



Slika 5. Ultrazvučna pahimetrija⁴

3.3. Diferencijalna dijagnoza i patohistološka obilježja keratokonusa

Postoji nekoliko patoloških stanja rožnice koja u podlozi imaju stanjenje rožnice. Uz keratokonus to su peludna marginalna degeneracija, keratoglobus i Terrienova marginalna degeneracija. Razlikovati ih možemo pregledom procjepnom svjetiljkom ili rožničnom topografijom. (Rabinowitz YS 1993)

Keratokonus karakteriziraju 3 promjene u patohistološkom nalazu:

1. stanjenje rožnične strome
2. pukotine Bowmanove membrane
3. depoziti željeza u bazalnom sloju rožničnog epitela

Te je karakteristike važno prepoznati i razlučiti pojedine bolesti jednu od druge jer se međusobno značajno razlikuju u terapiji i prognozi.

Ovisno o stadiju bolesti, u keratokonusu svaki sloj rožnice može biti zahvaćen bolešću i histološki promijenjen. Patološki procesi najbolje se vide pod elektronskim mikroskopom.

3.4. Liječenje

Postoji više metoda liječenja keratokonusa. Izbor samog terapijskog postupka ponajprije ovisi o stupnju u kojem smo „uhvatili“ bolest. U početku su nam za korekciju vida dovoljne naočale. Međutim, stakla naočala ne podudaraju se posve s oblikom promijenjene, konične rožnice. Iz tog razloga kontaktne leće su bolji terapijski odabir i kod 90% pacijenata služimo se njima. (Michaud L 2009)

I kod primjene leća postoji razlika u odabiru same leće s obzirom na fazu bolesti u kojoj se pacijent prezentira. U početku se mekanim toričnim kontaktnim lećama postiže zadovoljavajuća korekcija vida. U kasnijim razvojnim stadijima bolesti primjenjujemo tvrde plinopropusne kontaktne leće. Razlikujemo sferične, asferične i biasferične kontaktne leće.

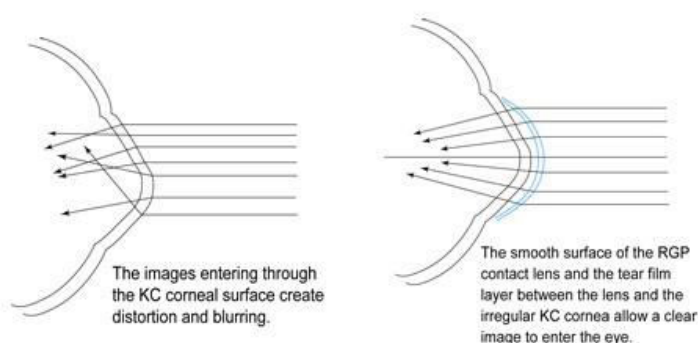
Poseban tip kontaktnih leća koje se koriste u korekciji keratokonusa su hibridne kontaktne leće. Takve leće imaju centralni dio izrađen od tvrdog materijala radi postizanja boljih optičkih svojstava, a periferni dio je mekan i iz hidrofilnog materijala. (Yeung K 1995)

Najvažnije je postići dobru toleranciju nošenja kontaktnih leća sa zadovoljavajućom vidnom oštrinom, što često nije lako.

Najčešće komplikacije kod nositelja kontaktnih leća su rožnična abrazija, ožiljci centralne rožnice, neovaskularizacija zbog hipoksije, nepodnošljivost kontaktnih leća, i nezadovoljavajući položaj kontaktne leće na rožnici. (Zhou AJ et al. 2003)

Primjenom kontaktnih leća postiže se zadovoljavajući učinak korekcije vida kod pacijenata s keratokonusom. Nekim studijama želi se dokazati kako je primjenom tvrdih kontaktnih leća moguće i zaustaviti progresiju bolesti. Druga pak istraživanja navode na zaključak da su tvrde kontaktne leće upravo doprinjele nastanku i razvoju same bolesti. Dvojbu je zasad teško znanstveno razriješiti, ali nedvojbeno je činjenica kako se primjenom adekvatnih leća postiže korekcija vidne oštrine čak do 0,9-1,0.

Ipak, zaključci različitih studija sugeriraju kako su češći kontrolni pregledi potrebni kod pacijenata koji nose kontaktne leće kako bi se eventualne promjene na rožnici prepoznale u začetku. Također se zamjećuje očiti pad broja endotelnih stanica kod pacijenata s keratokonusom koji nose leće, napose tvrde nepropusne kontaktne leće. Stoga bi svakako trebalo izbjegavati takve leće i koristiti mekane leće u početnim fazama bolesti kad je njima još moguće korigirati vidnu oštrinu, a plinopropusne leće u kasnijim stadijima bolesti.

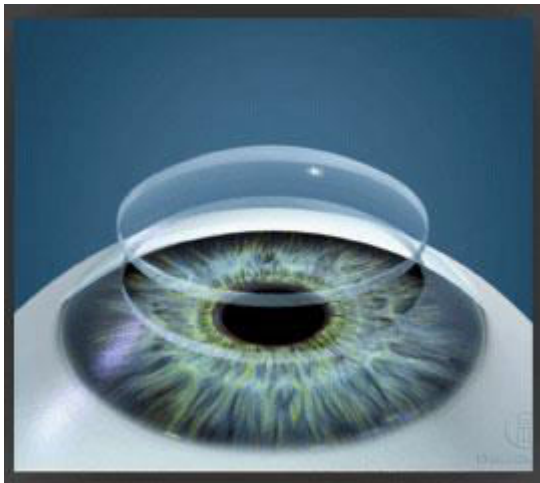


Slika 6. Korekcija vida primjenom adekvatne leće kod keratokonusom zahvaćene rožnice⁵

Transplantacija rožnice je najbolja i najuspješnija kirurška metoda za bolesnike s keratokonusom kod kojih s kontaktnim lećama ne možemo postići adekvatnu korekciju vidne oštrine. Ožiljci rožnice također mogu ometati tu korekciju, pogotovo ako su ti ožiljci smješteni centralno. Tu kontaktnim lećama ne možemo postići dobar učinak. Kod takvih pacijenata (ima ih 10-20%) izbor je penetrantna keratoplastika. (Fukuoka S et al. 2010)

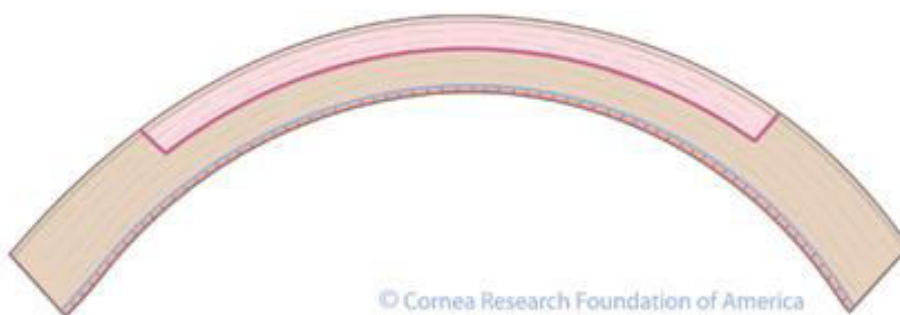
Postoje različite tehnike transplantacije rožnice koje se primjenjuju kod keratokonusa. Možemo ih podijeliti na penetrirajuće i lamelarne keratoplastike, te centralne i periferne keratoplastike s obzirom na mjesto na rožnici koje je patološki promijenjeno. (Pramanik S et al. 2006)

Godinama je penetrirajuća keratoplastika bila zlatni standard za korekciju i rehabilitaciju vida kod bolesnika s keratokonusom. Takva je operacija kod više od 70% pacijenata popravila vidnu oštrinu do iznad 0,5. Do 14 godina poslije operacije čak 90% transplantata je preživjelo. (Tan DT et al. 2007)



Slika 7. Penetrirajuća keratoplastika⁶

Iako kod keratokonusa mogu biti zahvaćeni svi slojevi rožnice, primarno je to poremećaj na razini strome. Stoga se postavljalo pitanje potrebe da se pri zahvatu zamjenjuje i endotel rožnice, pogotovo što je upravo taj endotel bio najčešćim uzrokom odbacivanja grafta. Zato su sve više primjenjivane transplantacije prednje lamele rožnice. (Cohen AW et al. 2010)

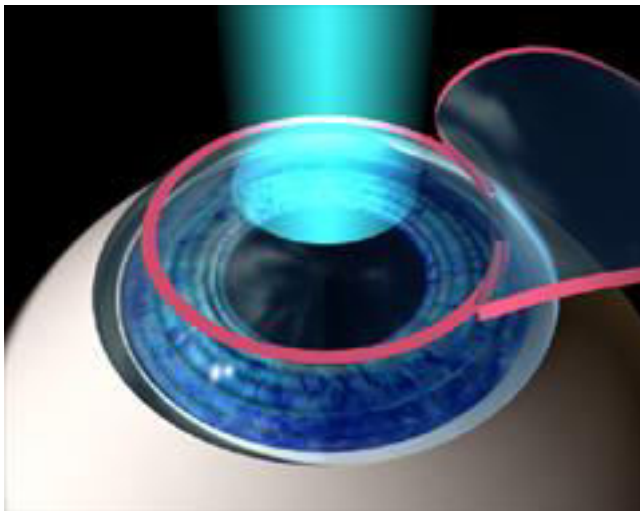


Slika 8. Prednja lamelarna keratoplastika⁷

Zadok i sur. su ispitivali status endotelnih stanica rožnice kod transplantiranih pacijenata s keratokonusom, te utvrdili da je u vremenu praćenja od 13,3 godine, srednja vrijednost gustoće endotelnih stanica iznosila 695 stanica po milimetru kvadratnom.

U suprotnosti s tim istraživanjem, Van Dooren i sur. su pokazali da se kod duboke prednje lamelarne keratoplastike (DALK), u prvoj fazi od šest mjeseci nakon transplantacije izgubi 11% stanica, te se nakon toga gubitak stanica vraća na fiziološke vrijednosti od 1-2% pada gustoće endotelnih stanica godišnje. Ta je razlika poglavito važna zbog toga što je većina pacijenata s keratokonusom u vrijeme operacije mlađe dobi, tako da je interes za lamelarnom keratoplastikom opravdan i povećan.

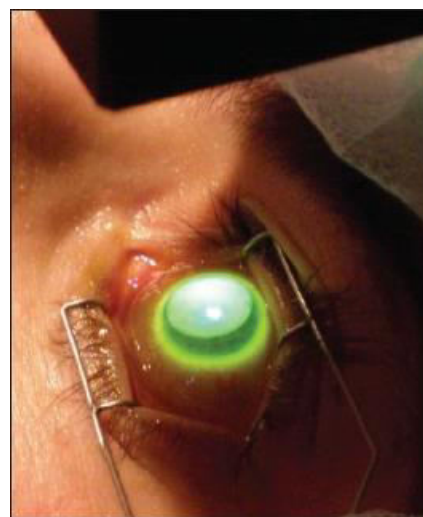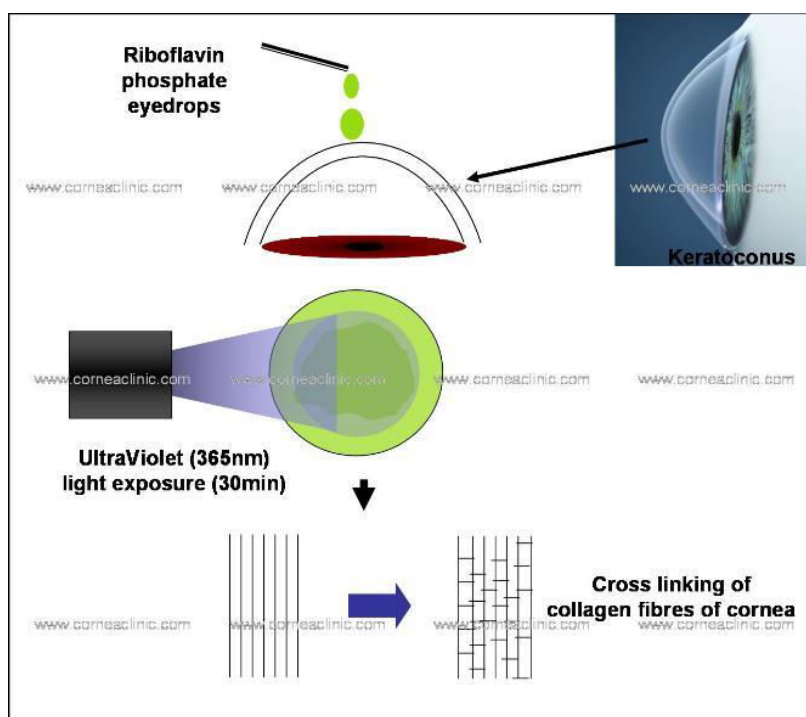
Danas pacijente sa subepitelijalnim ožiljcima koji ne podnose leće liječimo fototerapeutskom keratoplastikom excimer laserom. Ovom tehnikom se nepravilna površina rožnice izravna pa pacijentima omogućuje bolju podnošljivost kontaktnih leća. (Seitz B et al. 2001)



Slika 9. Keratoplastika excimer laserom⁸

Glavni cilj ovih kirurških metoda kojima su liječeni pacijenti s keratokonusom jest povratiti vidnu oštrinu. U novije vrijeme težište takvih zahvata se prebacuje na otklanjanje uzroka, tj. patogenetskog mehanizma nastanka keratokonusa, a to je smanjena biomehanička čvrstoća rožnice radi smanjenja interfibrilarnih veza. Dakle, pokušava se prevenirati progresija. Metode kojima se pokušava povećati kornealni rigiditet su prije svega kolagen cross linking tehnika (CXL) i intrastromalni kornealni implantati. (Rabinowitz YS 2007)


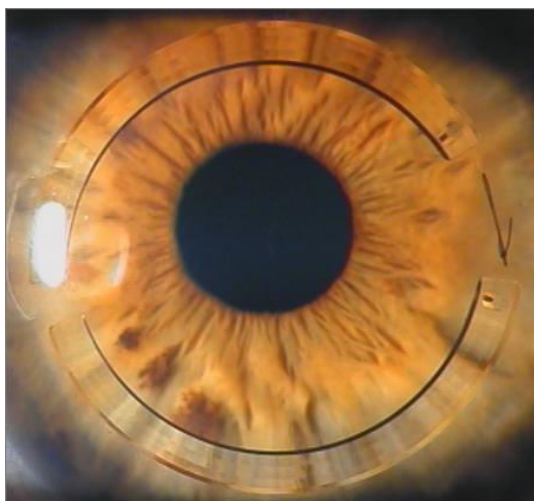
Kolagen cross linking koristi UVA zračenje od 370 nm za aktivaciju riboflavina, generirajući reaktivni kisik koji inducira kovalentne veze između kolagenih fibrila. Efekt djelovanja cross linkinga je lokaliziran u prednjoj rožnici. Seiler i Hafezi su pregledom na procjepnoj svjetiljci pronašli demarkacijsku liniju djelovanja cross linkinga na otprilike 60% debljine rožnice. (Seiler T, Hafezi F 2006)



Slika 10. Kolagen cross linking⁹

Sljedeća metoda koja ima za cilj povećati rigiditet rožnice jest insercija segmenta intrakornealnog ringa (ICRSs) u rožnicu. Tehnika kojom tretiramo koničnu rožnicu zapravo potječe od tretmana za korekciju kratkovidnosti pomoću Keravision

INTACS segmenata intrakornealnog ringa. Korisnost ove tehnologije za poboljšanje i oporavak rigiditeta rožnice je prilagođena za ektatične bolesti rožnice, u prvom redu za keratokonus. Danas su u upotrebi dvije vrste ringova: INTACS (Addition Technology Inc, Des Plaines, Illinois, USA) i Ferrara ringovi (Mediphacos, Belo Horizonte, Brazil). (Kymonis GD et al. 2007)



Slika 11. ICRS (INTACS) ringovi¹⁰

Insercijom ringova poboljšava se simetričnost rožnice, njena pravilnost i oštrina vida. Primjenjuju se kod pacijenata koji ne podnose kontaktne leće. Ringovi mogu i odgoditi potrebu za transplantacijom rožnice. Kako bismo odredili koji tip i debljinu prstenova implantirati, te na kojem mjestu u rožnici ih postaviti služimo se nomogramima. Uobičajeno se prstrenovi umeću simetrično u stromu rožnice kako to opisuje Colin. (Colin J 2006)

Učinak pravilno umetnutih ICRS na keratokonus bi trebala trajati bar dvije godine. Neki autori navode primjere kod kojih su vidna oštrina i sama ektazija rožnice stabilni i 5 godina nakon umetanja stromalnih prstenova. (Kymonis GD 2006)

Ako pojedinačni zahvati različitih navedenih tehnika ne povrate normalnu zakrivljenost rožnice kod pacijenata s keratokonusom, tada se one mogu kombinirati

s drugim kirurškim tehnikama. Čini se kako kombiniranje cross linkinga i implantacije INTACS prstenova dovodi do puno boljeg poboljšanja korekcije lomne jakosti rožnice, nego što se to postiže ako te dvije tehnike koristimo zasebno.

Keratokonius ne zahvaća cijelu površinu rožnice, a ovi navedeni operacijski zahvati neselektivno tretiraju čitavu rožnicu. Stoga se razvijaju nove kirurške tehnike koje imaju za cilj operirati samo patološki promijenjeni dio rožnice. Primjeri za to su Mini-SARK (Mini Selective Radial Keratotomy) i tretmani SACL (Selective Asymmetrical Cross Linking).

Mini-SARK je kirurška tehnika koja selektivno zahvaća samo manje, ograničeno područje rožnice. Prednost takvog zahvata je smanjenje broja rezova koji se naprave tijekom zahvata i skraćivanje njihove duljine što omogućava bolju povezanost zahvaćenog i bolesnog dijela rožnice, djelujući na učvršćivanje strome i regulirajući zakrivljenost cjelokupne rožnice.

Tradicionalni cross linking zahvaća cijelo područje rožnice. Za razliku od toga, SACL tehnikom se selektivno djeluje samo na unaprijed određene dijelove rožnice. Tom se tehnikom ne skida epitel rožnice, a može se primjenjivati i na rožnicama koje su tanje od onih na koje možemo primijeniti tehniku cross linkinga (400 μm). Rezultat je poboljšanje korekcije vidne oštine i rožnične nepravilnosti do 2,50 D, dok se standardnim cross linkingom ta korekcija može postići za 1,50 D.

Danas se ide korak dalje, kombinirajući i te dvije tehnike, Mini-SARK i SACL. Posljednja istraživanja pokazuju da se kombiniranjem ove dvije tehnike, Mini-SARK-a i SACL-a može postići korekcija za čak 3-5 D. Takva kombinacija zahvata ima još jedan jasno izraženi pozitivan učinak. Pokazalo se da time dolazi do snažnog usporavanja progresivne degeneracije i time odgađanja potrebe za kornealnom transplantacijom.

Izvori slika:

1. autorska fotografija (doc.dr.sc. Miro Kalauz) – uz dopuštenje autora
2. <http://www.mrcophth.com/corneacommoncases/keratoconus.html>
3. <http://disorders.eyes.arizona.edu/disorders/keratoconus-1>
4. http://www.accuvision.com/Content/eye_exam/ultrasound_pachymetry/pachymetry.aspx
5. <http://www.drbleonard.com/keratoconus-treatment/>
6. <http://oceanophthalmology.com/index.php?page=cornea>
7. http://www.cornea.org/index.php/research/corneal_transplant/anterior_lamellar_keratoplasty_alk/
8. <http://www.palisadeslaser.com/laser-vision-correction/lasik>
9. <http://www.corneaclinic.com/collagencrosslinking.html>
10. <http://www.keratoconuscenter.com/site/intacs.htm>

4. ZAKLJUČAK

Iako jednoznačnih odgovora nema, opravdano je smatrati kako nastajanje keratokonusa mogu uzrokovati i genetska predodređenost i mehaničko oštećenje, najčešće u vidu nošenja tvrdih nepropusnih leća.

Histopatološki nalaz kod keratokonusa jasno pokazuje smanjenje broja endotelnih stanica rožnice. Svako stanje ili bolest koje dovodi do pada broja endotelnih stanica više nego što se to zbiva fiziološki s obzirom na dob pacijenta, može dovesti do manifestacije bolesti.

Izbor različitih postojećih terapijskih mogućnosti ovisi prije svega o tome u kojem stadiju bolesti se pacijent prezentira. Bolest primarno zahvaća mlađu, adolescentnu populaciju, a vodeći simptom je gubitak vidne oštine. Prvi izbor su nam naočale ili leće, a kako bolest progredira tako i mi posežemo za invazivnijim metodama liječenja.

Bolest ima involutivni tijek pa u zrelijoj dobi može doći i do poboljšanja simptoma. To se tumači očvrscućem rožnice tj. njenih kolagenih vlakana. Stoga i terapijski zahvati kao što su kolagen cross linking ili umetanje intrastromalnih prstenova pokušavaju postići isti učinak i tako spriječiti progresiju bolesti.

Postoje i razne tehnike keratoplastike kad druge metode više nisu dostatne.

U novije vrijeme razvijaju se selektivne kirurške tehnike koje puno manje aficiraju tretiranu rožnicu, te kombinacije raznih tehnika koje pokazuju sve bolje rezultate u poboljšanju vidne oštine pacijenata.

Zbog prognoze i terapije keratokonusa važno je dijagnosticirati bolest u što ranijoj fazi. Pokazuje se da nošenje tvrdih leća stvara podlogu za nastanak keratokonusa. Stoga se savjetuje primjena mekih leća ili tvrdih plinopropusnih leća, te češći kontrolni pregledi takvih pacijenata.

5. ZAHVALA

Zahvaljujem se svom mentoru, dr.sc.Miri Kalauzu, na suradnji, pomoći i vremenu koje mi je nesebično posvetio pri izradi ovog diplomskog rada.

6. LITERATURA

- Buratto L, Belloni S, Valeri R. Excimer laser lamellar keratoplasty of augmented thickness for keratoconus. *J Refract Surg.* 1998; 14(5):517-25.
- Burton BJ, Fernando AI, Odufuwa TO, Vogt U. Contact lens prescribing in a specialist medical contact lens clinic based in an NHS hospital: an audit of changing practice. *Eye Contact Lens.* 2004;30(2):87-9.
- Caffery BE, Josephson JE. Corneal vascularization. *Optom Clin.* 1995;4(3):19-29.
- Cameron JD. Corneal reaction to injury. In: Krachmer JH, Mannis Mj, Holland EJ, eds, *Cornea*, 2nd ed. Philadelphia, PA, Elsevier Mosby, 2005; 115-133.
- Cannon DJ, Foster CS. Collagen cross linking for keratoconus. *Invest Ophthalmol Vis Sci* 1978; 17:63-65.
- Carlson AN. Keratoconus. *Ophthalmology.* 2009;116:2036-7.
- Carlson AN. Expanding our understanding of eye rubbing and keratoconus. *Cornea.* 2010;29:245.
- Carlson AN. Where Are the Older Patients With Keratoconus? *Cornea.* 2010;29:479-80.
- Cerovski B. i suradnici (2012) *Oftalmologija*, Zagreb, Stega tisak d.o.o.
- Chan CC, Sharma M, Wachler BS. Effect of inferior-segment Intacs with and without C3-R on keratoconus. *J Cataract Refract Surg.* 2007 ;33(1):75-80.
- Chan CC, Wachler BS. Reduced best spectacle-corrected visual acuity from inserting a thicker Intacs above and thinner Intacs below in keratoconus. *J Refract Surg.* 2007 Jan ;23(1):93-5
- Chung SH, Kim HK, Kim MS. Corneal Endothelial Cell Loss after Penetrating Keratoplasty in Relation to Preoperative Recipient Endothelial Cell Density. *Ophthalmologica.* 2010;224:194-8.

Cohen AW, Goins KM, Sutphin JE, Wandling GR, Wagoner M. Penetrating keratoplasty versus deep anterior lamellar keratoplasty for the treatment of keratoconus. *Int Ophthalmol.* 2010; 30(6):675-81.

Colin J, Cochener B, Savary G, et al. Correcting keratoconus with intracorneal rings. *J Cataract Refract Surg* 2000; 26:1117-22.

Colin J. European clinical evaluation: Use of Intacs for the treatment of keratoconus. *J Cataract Refract Surg* 2006; 32:747-55.

Colin J, Malet FJ. Intacs for the correction of keratoconus: Two-year follow-up. *J Cataract Refract Surg* 2007; 33:69-74.

Collins MJ, Voetz SC, Bretschneider N. The biomechanics of rigid contact lens removal. *Cont Lens Anterior Eye.* 2005 Sep;28(3):121-5.

Das S, Dua N, Ramamurthy B. Deep lamellar keratoplasty in keratoconus with healed hydrops. *Cornea.* 2007; 26(9):1156-7.

de Toledo JA, de la Paz MF, Barraquer RI, Barraquer J. Long-term progression of astigmatism after penetrating keratoplasty for keratoconus: evidence of late recurrence. *Cornea.* 2003;22(4):317-23.

Ertan A, Bahadir M. Intrastromal ring segment insertion using a femtosecond laser to correct pellucid marginal corneal degeneration. *J Cataract Refract Surg* 2006; 32:1710-6.

Evans J, Hau S. The therapeutic and optical application of a rigid gas permeable semi-limbal diameter contact lens. *Cont Lens Anterior Eye.* 2009 Aug;32(4):165-9.

Fukuoka S, Honda N, Ono K, Mimura T, Usui T, Amano S. Extended long-term results of penetrating keratoplasty for keratoconus. *Cornea.* 2010;29(5):528-30.

Han DC, Mehta JS, Por YM, Htoon HM, Tan DT. Comparison of outcomes of lamellar keratoplasty and penetrating keratoplasty in keratoconus. *Am J Ophthalmol.* 2009; 148(5):744-51.

Holladay JT. Keratoconus detection using corneal topography. *J Refract Surg.* 2009;25:958-62.

Jacobs DS. Update on scleral lenses. *Curr Opin Ophthalmol.* 2008 Jul;19(4):298-301.

Kanellopoulos AJ, Pe LH, Perry HD, Donnenfeld ED. Modified intracorneal ring segment implantation (INTACS) for the management of moderate to advanced keratoconus: efficacy and complication. *Cornea* 2006; 25:29-33.

Key JE. Development of contact lenses and their worldwide use. *Eye Contact Lens.* 2007 ;33:343-5.

Kim WJ, Rabinowitz YS, Meisler DM, Wilson SE. Keratocyte apoptosis associated with keratoconus. *Exp Eye Res* 1999;69:475-481.

Klyce S (1972) Electrical profiles in the corneal epithelium. *J Physiol* 226:407–429.

Krachmer JH, Mannis MJ, Holland EJ, eds. *Cornea*. Vol.1. St louis: Mosby; 1997: 3-27.

Kymonis GD, Tsikilis NS, Palikaris AI et al. Long-term follow-up of Intacs for post LASIK corneal ectasia. *Ophthalmology* 2006; 113:1909-17.

Kymonis GD, Siganos CS, Tsikilis NS, et al. Long-term follow-up of Intacs in keratoconus. *Am J Ophthalmol* 2007; 143:236-44.

Lea SJ, Neugebauer MA, Smith RG, Vernon SA. The incidence of ophthalmic problems in the contact lens wearing population. *Eye (Lond).* 1990;4 (Pt 5):706-11.

Lee LR, Hirst LW, Readshaw G: Clinical detection of unilateral keratoconus. *Aust N Z J Ophthalmol.* 1995; 23:129-133.

Lee JE, Oum BS, Choi HY, Lee SU, Lee JS. Evaluation of differentially expressed genes identified in keratoconus. *Mol Vis.* 2009;15:2480-7.

Leung KK. RGP fitting philosophies for keratoconus. *Clin Exp Optom.* 1999;82(6):230-235.

Maeda N, Klyce SD, Smolck MK, Thompson HW: Automated keratoconus screening with corneal topography analysis. *Invest Ophthalmol Vis Sci.* 1994; 35:2749-57.

Maguire LJ, Meyer RF: Ectatic corneal degenerations. U: Kaufman H, ur. *The Cornea.* 1988; str. 485-510.

Mato JL, Lema I, Díez-Feijoo E. Videokeratoscopic indices in relation to epidemiological exposure to keratoconus. *Graefes Arch Clin Exp Ophthalmol.* 2010;248:991-8.

Maudgal PC, Missotten L (1980) Superficial keratitis. *Bull Soc Belge Ophthalmol* 187:1–192.

McCandless KC, Wellish KL. 21st century surgeon treatment for keratoconus. *Optometry.* 2009;80:311.

Michaud L. Modern Designs of Contact Lenses as a Way to Improve Vision of Keratoconus and Pellucid Marginal Degeneration (PMD) Patients. *Optometry.* 2009;80:295.

Moon JW, Shin KC, Lee HJ, Wee WR, Lee JH, Kim MK. The effect of contact lens wear on the ocular surface changes in keratoconus. *Eye Contact Lens.* 2006 Mar;32(2):96-101.

Morgan PB, Efron N, Hill EA, Raynor MK, Whiting MA, Tullo AB. Incidence of keratitis of varying severity among contact lens wearers. *Br J Ophthalmol.* 2005 Apr;89(4):430-6.

Papas E. Corneal vascularisation and contact lenses. *Arch Soc Esp Oftalmol.* 2006 Jun;81(6):309-12.

Pramanik S, Musch DC, Sutphin JE, et al. Extended long-term outcomes of penetrating keratoplasty for keratoconus. *Ophthalmology* 2006; 113:1633-8.

Pramanik S, Musch DC, Sutphin JE, Farjo AA. Extended long-term outcomes of penetrating keratoplasty for keratoconus. *Ophthalmology*. 2006;113(9):1633-8.

Rabinowitz YS, Garbus JJ, Garbus C, McDonnell PJ: Contact lens selection for keratoconus using computer-assisted videophotokeratoscope. *CLAO J*. 1991;17:88-93.

Rabinowitz YS, Klyce SD, Krachmer JH, et al: Videokeratography, keratoconus, and refractive surgery. *Opinions. Refract Corneal Surg*. 1992; 5:403-407.

Rabinowitz YS. Corneal topography *Curr Opin Ophthalmol* 1993;4:68-74.

Rabinowitz YS, Nesburn AB, McDonnell PJ: Videokeratography of the fellow eye in unilateral keratoconus. *Ophthalmology*. 1993; 100:181-186.

Rabinowitz YS. Keratoconus. *Surv Ophthalmol*. 1998;42:297-319.

Rabinowitz YS, Rasheed K, Yang H, Elashoff J. Accuracy of ultrasonic pachymetry and videokeratography in detecting keratoconus. *J Cataract Refract Surg* 1998; 24:196-201.

Rabinowitz YS. Intacs for keratoconus. *Curr Opin Ophthalmol*. 2007 ;18(4):279-83.

Radford CF, Minassian D, Dart JK, Stapleton F, Verma S. Risk factors for nonulcerative contact lens complications in an ophthalmic accident and emergency department: a case-control study. *Ophthalmology*. 2009;116(3):385-92.

Read SA, Collins MJ. Intraocular pressure in keratoconus. *Acta Ophthalmol*. 2009;20.

Rosenthal P, Cotter JM, Clinical performance of a splinebased apical vaulting keratoconus corneal contact lens design. *CLAO J*. 1995;21:42-6.

Saad A, Lteif Y, Azan E, Gatinel D. Biomechanical properties of keratoconus suspect eyes. *Invest Ophthalmol Vis Sci*. 2010;51:2912-6.

Sarnicola V, Toro P, Gentile D, Hannush SB. Cornea. 2010 Jan; 29(1):53-9. Descemet's DALK and pre-descemet's DALK: outcomes in 236 cases of keratoconus. Cornea. 2010 Jan; 29(1):53-9.

Sawaguchi S, Twining SS, Yue BYJT, Wilson PM, Sugar J, Chan SK. A1 proteinase inhibitor levels in keratoconus. Exp Eye Res 1990;59:549-554.

Schornack MM, Patel SV. Scleral lenses in the management of keratoconus. Eye Contact Lens. 2010;36:39-44.

Seitz B, Langenbucher A, Nguyen NX, Kus MM, Kuchle M, Naumann GO. Graft endothelium and thickness after penetrating keratoplasty, comparing mechanical and excimer laser trephination: a prospective randomised study. Graefes Arch Clin Exp Ophthalmol. 2001 ;239(1):12-7.

Seiler T, Hafezi F. Corneal cross-linking-induced stromal demarcation line. Cornea 2006; 25:1057-9.

Sharif KW, Casey TA, Colart J: Prevalence of mitral valve prolapse in keratoconus patients. J R Soc Med. 1992; 85:446-448.

Shimmura S, Tsubota K. Deep anterior lamellar keratoplasty. Curr Opin Ophthalmol. 2006; 17(4):349-55.

Smolin G: Dystrophies and degenerations. U: Smolin G, Thoft RA, ur. The Cornea. Scientific Foundations and Clinical Practice, Boston, Little, brown, 1987, str. 448-449.

Spoerl E, Wollensak G, Dittert D.D., et al. Thermomechanical behavior of collagen cross-linked porcine cornea. Ophthalmologica 2004; 218:136-40.

Tan DT, Por YM. Current treatment options for corneal ectasia. Curr Opin Ophthalmol. 2007 Jul;18(4):284-9.

Tseng SC, Tsubota K. Important concepts for treating ocular surface and tear disorders. Am J Ophthalmol. 1997; 124:825-835.

Van Doreen BT, Mulder PG, Niuwendaal CP et al. Endothelial cell density after deep anterior lamellar keratoplasty (Melles technique). *Am J Ophthalmol* 2004; 137:397-400).

Wollensak G. Cross linking treatment of progressive keratoconus: new hope. *Curr Opin Ophthalmol* 2006; 17:356-60).

Yeung K, Egbahli F, Weissman BA: Clinical experience with piggyback contact lens systems on keratoconic eyes. *J Am Optom Assoc.* 1995; 66:539-543.

Yildiz EH, Diehl GF, Cohen EJ, Hammersmith KM, Laibson PR, Rapuano CJ. Demographics of patients older than 50 years with keratoconus. *Eye Contact Lens.* 2009;35:309-11.

Zadok D, Schwartz S, Marcovich A, Barkana Y, Morad Y, Eting E, Avni I. Penetrating keratoplasty for keratoconus: long-term results. *Cornea.* 2005;24(8):959-61.

Zadok D, Schwartz S, Marcovich A, et al. Penetrating keratoplasty for keratoconus. Long term results. *Cornea* 2005; 25:959-61.

Zhou AJ, Kitamura K, Weissman BA. Contact lens care in keratoconus. *Cont Lens Anterior Eye.* 2003;26(4):171-4.

Zhou AJ, Kitamura K, Weissman BA. Contact lens care in keratoconus. *Cont Lens Anterior Eye.* 2003 Dec;26(4):171-4.

Zieske JD, Gipson IK (2000) Agents that affect corneal wound healing: Modulation of structure and function. U:Principles and Practice of Ophthalmology 2. ed. Albert DM, Jacobiec FA (ed) Philadelphia: WB Saunders Co, 364-72.

7. ŽIVOTOPIS

Rođen sam 19. listopada 1979. godine u Zagrebu. Završio sam IV. jezičnu gimnaziju u Zagrebu, te nakon srednjoškolskog obrazovanja upisao Medicinski fakultet.

Pri Hrvatskoj olimpijskoj akademiji stekao sam zvanje trenera hokeja na ledu.