

Liječenje uznapredovalih karcinoma pločastih stanica kože

Čičak, Lara

Master's thesis / Diplomski rad

2022

Degree Grantor / Ustanova koja je dodijelila akademski / stručni stupanj: **University of Zagreb, School of Medicine / Sveučilište u Zagrebu, Medicinski fakultet**

Permanent link / Trajna poveznica: <https://um.nsk.hr/um:nbn:hr:105:861103>

Rights / Prava: [In copyright](#) / [Zaštićeno autorskim pravom.](#)

Download date / Datum preuzimanja: **2024-07-21**



Repository / Repozitorij:

[Dr Med - University of Zagreb School of Medicine Digital Repository](#)



SVEUČILIŠTE U ZAGREBU

MEDICINSKI FAKULTET

Lara Čičak

**Liječenje uznapredovalih karcinoma pločastih
stanica kože**

DIPLOMSKI RAD



Zagreb, 2022.

Ovaj diplomski rad izrađen je na Klinici za onkologiju i nuklearnu medicinu Kliničkog bolničkog centra Sestre milosrdnice pod vodstvom doc.dr.sc. Jasmine Marić Brozić i predan je na ocjenu u akademskoj godini 2021./2022.

POPIS I OBJAŠNENJE KRATICA

AJCC	Američko društvo za rak (engl. American Joint Committee on Cancer)
BCC	bazocelularni karcinom (engl. basal cell carcinoma)
cSCC	karcinom pločastih stanica kože (engl. cutaneous squamous cell carcinoma)
CT	kompjutorizirana tomografija (engl. computed tomography)
EBRT	vanjska radioterapija (engl. external beam radiotherapy)
EGFR	receptor epidermalnog čimbenika rasta (engl. epidermal growth factor receptor)
EMA	Europska agencija za lijekove (engl. European Medicines Agency)
FDA	Agencija za hranu i lijekove (engl. Food and Drug Administration)
HLA	humani leukocitni antigen
HPV	humani papiloma virus
laSCC	lokalno uznapredovali karcinom pločastih stanica kože (engl. locally advanced cutaneous squamous cell carcinoma)
MAPK	mitogenom aktivirana proteinska kinaza
MCS	mikrografski kontrolirana kirurgija (engl. micrographically controlled surgery)
mcSCC	metastatski karcinom pločastih stanica kože (engl. metastatic cutaneous squamous cell carcinoma)
MMS	Mohsova mikrografska kirurgija (engl. Mohs micrographic surgery)
MRI	magnetska rezonancija (engl. magnetic resonance imaging)
NCCN	Nacionalna sveobuhvatna mreža za rak (engl. National Comprehensive Cancer Network)
NMSC	nemelanomski tumori kože (engl. nonmelanoma skin cancer)
PD-1	protein programirane stanične smrti-1 (engl. programmed cell death protein-1)
PD-L1	ligand programirane stanične smrti-1 (engl. programmed cell death ligand-1)
PD-L2	ligand programirane stanične smrti-2 (engl. programmed cell death ligand-2)

PDMA	periferna i duboka <i>en face</i> procjena rubova (engl. Peripheral and deep en face margin assessment)
PET	pozitronska emisijska tomografija
PUVA	fotokemoterapija (engl. psoralen and ultraviolet A)
UICC	Unija za međunarodnu kontrolu raka (engl. Union for International Cancer Control)
UV	ultraljubičasto zračenje (engl. ultraviolet)
UZV	ultrazvuk

SADRŽAJ

SAŽETAK

SUMMARY

1. UVOD	1
2. EPIDEMIOLOGIJA KARCINOMA PLOČASTIH STANICA KOŽE.....	2
3. ETIOPATOGENEZA KARCINOMA PLOČASTIH STANICA KOŽE	4
3.1. Rizični čimbenici	4
3.2. Molekularna patogeneza	7
4. DIJAGNOSTIČKI PRISTUP KARCINOMU PLOČASTIH STANICA KOŽE	9
4.1. Klinička dijagnoza	9
4.2. Patohistološka dijagnoza	10
5. PROGNOСТИČKI ČIMBENICI ZA KARCINOM PLOČASTIH STANICA KOŽE VISOKOG RIZIKA.....	12
6. KLASIFIKACIJSKI SUSTAVI I ODREĐIVANJE STADIJA KARCINOMA PLOČASTIH STANICA KOŽE.....	13
7. LIJEČENJE KARCINOMA PLOČASTIH STANICA KOŽE	19
7.1. Kirurško liječenje karcinoma pločastih stanica kože	20
7.2. Liječenje regionalne nodalne bolesti	22
7.3. Radioterapija	23
7.4. Sustavna terapija uznapredovalog karcinoma pločastih stanica kože	25
7.4.1. Kemoterapija.....	25
7.4.2. EGFR inhibitori.....	26
7.4.3. Imunoterapija	27

8. ZAKLJUČAK	31
ZAHVALE	32
LITERATURA.....	33
ŽIVOTOPIS.....	39

SAŽETAK

Liječenje uznapredovalih karcinoma pločastih stanica kože

Lara Čičak

Karcinom pločastih stanica kože (engl. cutaneous squamous cell carcinoma - cSCC) nemelanomski je tumor kože koji nastaje malignom alteracijom keratinocita. Predstavlja jedan od najčešćih tumora u bijeloj populaciji s rastućom incidencijom. Među najznačajnijim čimbenicima rizika za razvoj cSCC nalaze se izloženost ultraljubičastom zračenju, starija životna dob, svijetla put i imunosupresija. Jedan dio cSCC pokazuje agresivniji tijek bolesti sa sklonošću recidiviranja i metastaziranja. Uznapredovali cSCC obuhvaća lokalno uznapredovali cSCC i metastatski cSCC s regionalnim ili udaljenim metastazama. Stratifikacija cSCC u skupinu niskog ili visokog rizika za lošijim kliničkim ishodom preporuča se na temelju čimbenika visokog rizika. Danas korišteni klasifikacijski sustavi za određivanje stadija cSCC uključuju sustav 8. izdanja priručnika Američkog društva za rak, sustav 8. izdanja priručnika Unije za međunarodnu kontrolu raka i „*Brigham and Women's Hospital*“ klasifikacijski sustav. Kirurška ekscizija prvi je terapijski izbor za liječenje cSCC. Bolje razumijevanje molekularne patogeneze u nastanku cSCC dovelo je do otkrića novih terapijskih opcija za sustavno liječenje uznapredovalog karcinoma. Ono uključuje ciljanu terapiju inhibitorima receptora epidermalnog faktora rasta i imunoterapiju inhibitorima proteina programirane stanične smrti-1. Cemiplimab, prvi registrirani lijek za liječenje uznapredovalog cSCC, promijenio je terapijske ishode oboljelih te pokrenuo novi val istraživanja u liječenju uznapredovalog oblika bolesti.

Ključne riječi: uznapredovali karcinom pločastih stanica kože, inhibitori receptora epidermalnog faktora rasta, imunoterapija, cemiplimab

SUMMARY

Treatment of advanced cutaneous squamous cell carcinoma

Lara Čičak

Cutaneous squamous cell carcinoma is a nonmelanoma skin cancer caused by malignant alteration of keratinocytes. It represents one of the most common tumors in the white population with a growing incidence. The most common factors implicated in cSCC etiopathogenesis include ultraviolet radiation exposure, older age, fair skin and immunosuppression. A subset of cSCC shows a more aggressive course with a tendency to recur and metastasize. Advanced cSCC is classified as locally advanced cSCC and metastatic cSCC including regional or distant metastases. Stratification of cSCC into a low risk or high risk group for a poor clinical outcome is recommended based on high risk factors. Current systems used for staging include the American Joint Committee on Cancer 8th edition, the Union for International Cancer Control 8th edition and Brigham and Women's Hospital system. Surgical excision is the first-line treatment for cSCC. A better understanding of the molecular pathogenesis in the development of cSCC has led to the discovery of new therapeutic options for the systemic treatment of advanced cSCC. Epidermal growth factor receptor targeted treatments and programmed cell death-1 protein immune checkpoint inhibitors have been added in the therapeutic landscape of advanced cSCC. Cemiplimab, the first registered drug for the treatment of advanced cSCC, has altered the therapeutic outcomes of cSCC patients and launched a new wave of research in the treatment of advanced disease.

Key words: advanced cutaneous squamous cell carcinoma, epidermal growth factor receptor inhibitors, immunotherapy, cemiplimab

1. UVOD

Karcinom pločastih stanica kože (engl. cutaneous squamous cell carcinoma - cSCC) zloćudni je tumor kože koji nastaje iz epidermalnih keratocita. Zajedno s bazocelularnim karcinomom (engl. basal cell carcinoma - BCC) ubraja se u nemelanomske tumore kože (engl. nonmelanoma skin cancer - NMSC) koji danas čine najčešće karcinome u bijeloj populaciji s rastućom incidencijom u svijetu (1). Iako se tradicionalno smatra da cSCC čini 20% NMSC s omjerom incidencije 1:4 u odnosu na BCC, noviji podaci pokazuju trend porasta pojavljivanja cSCC. Rezultat toga je smanjenje razlike u njihovim incidencijama, posebice u starijim populacijama (2,3). Takav porast incidencije cSCC uglavnom se povezuje sa starenjem populacije te povećanim naglaskom na preventativne preglede.

U većini slučajeva cSCC prepoznaju se i liječe u ranijim stadijima bolesti kada imaju dobru prognozu s petogodišnjim preživljenjem preko 90% (4). Iako generalno imaju povoljan klinički ishod, jedan dio cSCC pokazuje agresivniji tijek bolesti s većom vjerojatnosti recidiviranja i metastaziranja. Takvi tumori mogu progredirati u uznapredovali karcinom pločastih stanica kože koji obuhvaća lokalno uznapredovali cSCC (engl. locally advanced - lacSCC) i metastatski cSCC (engl. metastatic - mcSCC) s regionalnim ili udaljenim metastazama (5). Klasifikacijski sustavi predloženi u zadnjem desetljeću pokušali su stratificirati cSCC na one niskog ili visokog rizika za nepovoljan klinički ishod. S obzirom na činjenicu da uznapredovali cSCC karakterizira ipak veći mortalitet i morbiditet, javlja se potreba za prepoznavanjem pacijenata s visokim rizikom i biranja optimalnog terapijskog pristupa. Donedavno su mogućnosti liječenja uznapredovalog cSCC bile ograničene na kombinacije sustavnog liječenja kemoterapeutcima i radioterapije s nezadovoljavajućim rezultatima. Bolje razumijevanje patogeneze cSCC na molekularnoj razini kao i važnosti imunološkog sustava u njegovom razvoju dovelo je do otkrića novih terapijskih meta za liječenje uznapredovale bolesti. Ono danas uključuje ciljanu terapiju inhibitorima receptora epidermalnog faktora rasta (engl. epidermal growth factor receptor - EGFR) te najnovije, imunoterapiju inhibitorima

proteina programirane stanične smrti-1 (engl. programmed cell death protein-1 - PD-1). Cemiplimab je prvi PD-1 inhibitor odobren od strane američke Agencije za hranu i lijekove (engl. Food and Drug Administration - FDA) 2018. godine i Europske agencije za lijekove (engl. European Medicines Agency - EMA) 2019. godine za pacijente s lacSCC i mcSCC koji nisu kandidati za kurativni kirurški zahvat ili kurativnu radioterapiju (6,7). Cemiplimab kao monoterapija danas je prvi izbor u liječenju uznapredovalog cSCC te pokazuje znatno bolji terapijski odgovor od dosadašnjih modaliteta liječenja za uznapredovalu bolest. Trenutno su u tijeku klinička ispitivanja koja istražuju učinak cemiplimaba kao adjuvantne terapije za cSCC visokog rizika (8). Uspješnost takvih studija mogla bi u budućnosti proširiti indikacije za uporabu cemiplimaba te poboljšati kliničke ishode pacijenata s cSCC.

2. EPIDEMIOLOGIJA KARCINOMA PLOČASTIH STANICA KOŽE

Karcinom pločastih stanica kože drugi je po učestalosti tumor kože čiji je teret bolesti bitno podcijenjen. S obzirom na rastuću incidenciju i potencijalom za klinički nepovoljnim ishodom, cSCC se postavlja kao sve veći javnozdravstveni problem. Procijenjeno je da je u zadnja tri desetljeća incidencija cSCC porasla za 50% do 200%, a vjerojatno će i dalje rasti zbog starenja populacije (9).

U SAD-u je u 2012. godini u bijelaca dijagnosticirano 186,157 do 419,543 cSCC, nodalne metastaze je razvilo njih 5604 do 12,572, a 3932 do 8791 osoba umrlo je od posljedica cSCC. Nadalje, incidencija cSCC u središnjim i južnim dijelovima države bila je bitno veća, a broj smrti cSCC u tim područjima približio se onome od karcinoma bubrega, orofaringealnog karcinoma i melanoma (9).

U zadnjem nacionalnom istraživanju provedenom 2002. godine u Australiji, državi s visokim rizikom za razvoj NMSC, dobno standardizirana stopa incidencije za cSCC iznosila je 387/100,000 (499 za muškarce i 291 za žene na 100,000 stanovnika). Stope cSCC-a

povećavale su se sa smanjenjem zemljopisne širine, tako da su osobe koje žive na geografskim širinama bliže ekvatoru ($< 29^{\circ}\text{S}$) imale oko tri puta veću incidenciju od onih koje žive na najvišim geografskim širinama u Australiji ($> 37^{\circ}\text{S}$) (10).

Sustavnim pregledom literature, Lomas i suradnici pokazali su da u Europi također postoji trend porasta incidencije cSCC, iako stopa rasta varira među državama. Švicarska je imala najveću stopu incidencije u cijeloj kontinentalnoj Europi, dok su sjevernoeuropske države Norveška, Finska i Danska izvijestile o niskim stopama incidencije cSCC sa sporijim rastom tijekom vremena nego u drugim zemljama. Zanimljivo, stopa incidencije cSCC u Hrvatskoj bila je niža nego drugdje u Europi (1).

Hrvatska, kao i mnoge druge države, ne raspolaže preciznim podacima o pojavnosti cSCC s obzirom da se nacionalnim registrom za rak još uvijek ne prati sustavno. Razlog tomu možemo tražiti u nezadovoljavajućem prijavljivanju cSCC. Prve podatke o incidenciji cSCC u Hrvatskoj dala je jedna retrospektivna studija koja je analizirala incidenciju NMSC tijekom trogodišnjeg perioda od 2003. do 2005. godine. Ukupno je registrirano 1860 slučajeva cSCC u oba spola. Stopa incidencije iznosila je 14.6/100,000 u muškaraca i 13.4/100,000 u žena (11). Dvjetisućitih je u Hrvatskoj od NMSC umiralo nešto više od 50 osoba na godinu. U 2005. godini umrlo je 57 osoba (27 muškaraca i 30 žena), 2006. godine 56 osoba (22 muškaraca i 34 žene), a 2007. godine 51 osoba (26 muškaraca i 25 žena) (12).

Incidencija cSCC raste s dobi. Iako se cSCC češće pojavljuje u muškaraca, utvrđeno je da je incidencija cSCC veća u žena nego u muškaraca do 40. godine što može biti rezultat veće izloženosti mlađih žena ultraljubičastom zračenju (engl. ultraviolet - UV) (12).

Karcinom pločastih stanica kože nosi nizak, ali značajan metastatski potencijal. Pacijenti s cSCC u retrospektivnoj studiji jedne ustanove imali su rizik metastaziranja od 3.7% i rizik od smrti kao rezultata bolesti od 2.1% (13). Najnovija saznanja o riziku metastaziranja cSCC dala je jedna engleska studija koristeći podatke engleskog nacionalnog registra za rak koja je izvijestila o kumulativnoj incidenciji mcSCC od 2.1% nakon srednjeg praćenja od 15.2 mjeseca u razdoblju od 2013. do 2015. godine. Većina mcSCC dijagnosticirana je unutar dvije godine od dijagnoze primarnog cSCC (14).

3. ETIOPATOGENEZA KARCINOMA PLOČASTIH STANICA KOŽE

3.1. Rizični čimbenici

Rizični čimbenici za nastajanje cSCC mogu se podijeliti u okolišne i konstitucijske. Najznačajnijim čimbenicima rizika za razvoj cSCC smatraju se izloženost UV zračenju, starija životna dob, svijetla put i imunosupresija.

Ultraljubičasto zračenje glavni je i daleko najvažniji okolišni čimbenik za razvoj cSCC. Smatra se da su štetni učinci UV zračenja na kožu rezultat izravnog staničnog oštećenja i promjena u imunološkoj funkciji. Za cSCC primarno su odgovorne UVB zrake valne duljine 290 do 320nm, dok izloženost UVA zrakama valne duljine 320 do 400nm dodatno povećava rizik (15). Pokazalo se da je kumulativna izloženost suncu tijekom života snažno povezana s rizikom za nastanak cSCC, za razliku od intermitentnog izlaganja suncu koje prvenstveno ima svoju ulogu u razvoju BCC i melanoma (16). Povijest povećane izloženosti suncu u djetinjstvu najvažniji je bihevioralni čimbenik za razvoj cSCC. Osobe koje žive u geografskim širinama s većom količinom UV zračenja, odnosno u područjima bliže ekvatoru, imaju veći rizik od obolijevanja. Izloženost umjetnim izvorima UV zraka poput solarija i lampi za tamnjenje također je značajno povezana s razvojem cSCC, a rizik je veći kod osoba izloženih prije 25. godine života (17). Isto tako, osobe kod kojih je UV zračenje primijenjeno u terapijske svrhe npr. za liječenje psorijaze kombinacijom psoralena i UVA zraka (PUVA), pod povećanim su rizikom od nastanka cSCC (18). Postoje relevantni podaci i o pozitivnoj asocijaciji između profesionalne izloženosti UV zračenju i rizika za razvoj cSCC (19).

Svijetla put također je jedan od glavnih čimbenika rizika za cSCC. Osobe izrazito svijetle puti s fenotipom osjetljivim na sunce pod povećanim su rizikom. To su uglavnom plavokose ili crvenokose osobe svijetlih očiju koje su podložnije opeklinama (20). Iako je cSCC rjeđi u osoba tamnije kože, najčešći je tumor u osoba crne rase te rezultira većim mortalitetom,

najvjerojatnije zbog odgođenog postavljanja dijagnoze i pojave cSCC na mjestima traume i ožiljaka, ali i na dijelovima kože koji su zaštićeni od sunca (21).

Osobe starije životne dobi imaju veći rizik za obolijevanje od cSCC, moguće zbog smanjene sposobnosti popravka UV zračenjem izazvanih oštećenja DNA. Prosječna dob nastanka cSCC je sredina šezdesetih godina (22). Karcinom pločastih stanica kože tri puta je češći u muškaraca nego u žena (22). Razlog je tomu vjerojatno veća kumulativna izloženost suncu tijekom života. Iako je koža glave i vrata najčešća lokalizacija primarnog cSCC, karcinomi s lokalizacijom na donjim ekstremitetima češće se pojavljuju u žena (23).

Već je dugo poznato da je imunosupresija bitan čimbenik rizika za cSCC. U zemljama s pretežno bijelom populacijom, cSCC je najčešći maligni tumor dijagnosticiran nakon transplantacije organa. Osobe s transplantiranim solidnim organom imaju 65 do 250 puta veći rizik od pojave cSCC koji korelira s dozom imunosupresivnih lijekova. Rizik se povećava s godinama nakon transplantacije zbog kumulativnog efekta imunosupresivne terapije (24,25). Studije su pokazale da osobe s transplantiranim srcem ili plućima imaju veći rizik pojave cSCC od osoba s transplantiranim bubregom zbog intenzivnije imunosupresije i starije dobi tih pacijenata (22). Nadalje, u transplantiranih pacijenata cSCC češće recidivira i pokazuje agresivniji tijek bolesti s povećanim stopama metastaziranja. Specifični mortalitet od cSCC devet je puta veći u transplantiranih pacijenata nego u imunokompetentnih osoba.

Osobe oboljele od kronične limfocitne leukemije imaju osam do devet puta veći rizik od pojave cSCC. Iako cSCC u tih pacijenata pokazuje agresivan tijek, manje je agresivan nego u pacijenata s transplantiranim solidnim organima, a morbiditet i mortalitet su veći u usporedbi s općom populacijom (26).

S obzirom na povećanu prevalenciju cSCC u transplantiranih pacijenata u usporedbi s općom populacijom, stvorila se teorija o virusnoj etiologiji cSCC. Smatra se da humani papiloma virus roda β može igrati ulogu u nastanku cSCC u imunosuprimiranih osoba. U usporedbi s imunokompetentnom populacijom, pronađena je povećana prevalencija HPV-a u cSCC imunosupresivnih pacijenata (27). S druge strane, jedna studija upućuje na povezanost β -HPV

podtipova 5, 8, 17, 20, 24 i 38 i povećanog rizika od razvoja cSCC u imunokompetentnih osoba (28). Postoji mogućnost da HPV igra ulogu u indukciji, ali ne i održavanju cSCC (29).

Neke genetske bolesti poput albinizma, xeroderme pigmentosum i epidermolysis bullose predisponiraju nastanku cSCC. Xeroderma pigmentosum rijetka je autorecesivna bolest u kojoj postoji defekt u popravku UV zračenjem induciranog oštećenja DNA. Oboljele osobe od rane dobi imaju sklonost nastanku multiplih cSCC (30). Određena kronična upalna stanja kože također mogu predisponirati razvoj cSCC. Diskoidni eritemski lupus, lichen sclerosus i lichen planus nalaze se u toj skupini (20).

U ostale okolišne čimbenike povezane s nastankom cSCC ubrajaju se arsen, policiklički aromatski ugljikovodici poput katrana, čađe i smole, nitrozamini i alkilirajući agensi. Uloga ionizirajućeg zračenja također je implicirana u razvoju cSCC. Bilo kakvo izlaganje ionizirajućem zračenju povezano je s agresivnijim karcinomom, s većim stopama recidiviranja i 10% do 30% stopi metastaziranja (22,31).

Pokazano je da je monoterapija BRAF inhibitorima (vemurafenib, dabrafenib, encorafenib) u liječenju metastatskog melanoma povezana s većim rizikom za razvoj cSCC u usporedbi s kombinacijom BRAF/MEK inhibitora (32). Pretpostavka je da uporabom BRAF inhibitora dolazi do paradoksalne aktivacije puta mitogenom aktivirane proteinske kinaze (engl. mitogen-activated protein kinase - MAPK) u stanicama s divljim BRAF genom, posebice u prisutnosti onkogene *ras* mutacije (33). O razvoju cSCC u pacijenata s uznapredovalim BCC liječenih vismodegibom, inhibitorom signalnog puta Hedgehog, također je izviješteno. Jedna studija pokazala je da su pacijenti na terapiji vismodegibom imali osam puta veći rizik od nastanka cSCC od kontrola (34).

Kod osoba s pozitivnom anamnezom na cSCC, postoji rizik za razvoj novih tumora kože uključujući druge NMSC. Rizik za nastanak novog cSCC je 18% do 30% u razdoblju od tri do pet godina od postavljanja primarne dijagnoze (35).

3.2. Molekularna patogeneza

Karcinom pločastih stanica kože tumor je s najviše mutacijskog opterećenja. Novije studije pokazale su znatno veću frekvenciju somatskih mutacija u cSCC u usporedbi s karcinomom pločastih stanica pluća, a stopa mutacija je čak četiri puta veća nego u melanomu (36). Akumuliranjem mutacija koje dovode do selektivnog rasta i preživljavanja pojedinih klonova keratinocita, područje kože može progredirati kroz različite stupnjeve displazije do, konačno, preobrazbe u cSCC. S druge strane, istraživanja su pokazala da i u histološki normalnoj fotoeksponiranoj koži postoji visoki broj *driver* mutacija za nastanak tumora, posebice onih koje sudjeluju u karcinogenezi cSCC (37). Sve navedeno ide u prilog složene genetske pozadine cSCC u čijoj patogenezi sudjeluje nekoliko mehanizama. Tumor supresorski geni najčešće promijenjeni u cSCC su TP53, CDKN2A, NOTCH1 i NOTCH2. Deregulirani signalni putevi uključujući EGFR signalnu kaskadu, koja utječe na RAS/RAF/MEK/ERK i PI3K/AKT/mTOR signalni put, također imaju svoje mjesto u karcinogenezi cSCC. Tumor supresorski gen TP53 najčešće je promijenjeni gen u cSCC. Smatra se da TP53 ima važnu ulogu u ranoj patogenezi cSCC. Mutacije TP53, koje se u više od 90% slučajeva nalaze u cSCC, uzrokovane su UV zračenjem koje stvara karakteristične C-T i CC-TT dipirimidinske mutacije što tumorskim stanicama omogućuje rezistenciju na apoptozu i klonalnu ekspanziju na račun normalnih keratinocita. Činjenica da se mutacije TP53 nalaze u prekusorskim lezijama, aktiničkoj keratozi, i cSCC *in situ*, ide u prilog zaključku da su mutacije TP53 rani događaj u karcinogenezi cSCC. Treba još spomenuti da povećana razina ekspresije mutiranih TP53 može predvidjeti agresivno ponašanje cSCC (37).

Od ostalih mutacija tumor supresorskih gena koje često nalazimo u cSCC, značajne su mutacije inhibitora 2A kinaza ovisnih o ciklinu (CDKN2A) koji sudjeluju u kontroli staničnog ciklusa. CDKN2A gen kodira dva alternativno izrezana proteina, p16INK4a i p14ARF. Gubitak funkcije p16INK4a ili p14ARF rezultira nekontroliranim staničnim dijeljenjem i rastom putem proteina Rb i p53. Dokazano je da do inaktivacije CDKN2A gena može doći gubitkom heterozigotnosti, točkastim mutacijama ili hipermetilacijom promotorske regije (38). Osim toga,

mutacije gena NOTCH1 i NOTCH2 koje rezultiraju gubitkom funkcije diferencijacije keratinocita, isto nalazimo u povećanom broju slučajeva cSCC. Nalazi pojedinih studija ukazuju na njihovu upletenost u ranoj patogenezi tumora (38). Dodatno, postoji hipoteza da povećana aktivacija Wnt/ β -kateninskog puta može biti posljedica gubitka funkcije NOTCH1 gena što pridonosi nastanku cSCC. Smatra se da je disregulacija *ras* protoonkogeno također uključena u inicijaciju cSCC, no u manjoj frekvenciji. Od tri člana obitelji *ras*, HRAS mutacija najčešće je ustanovljena u cSCC. Osobito je značajan nalaz da je HRAS mutacija nađena u povećanoj frekvenciji u cSCC koji su nastali u pacijenata s melanomom liječenih BRAF inhibitorom u usporedbi sa sporadičnim cSCC (33).

Povećana ekspresija EGFR učestalo se nalazi u cSCC i povezuje se s agresivnijim ponašanjem tumora i lošijom prognozom. S obzirom da je amplifikacija EGFR gena nađena u malom broju slučajeva cSCC, pretjerana ekspresija EGFR vjerojatno je rezultat njegove smanjene razgradnje i defosforilacije (39). EGFR utječe na RAS/RAF/MEK/ERK i PI3K/AKT/mTOR signalni put koji su često promijenjeni u cSCC, a uzrokuju povećanu proliferaciju stanica. Saznanja o ulozi EGFR i spomenutih signalnih puteva u patogenezi cSCC iskoristila su se za razvoj ciljane terapije ovog karcinoma (40). Mikrookoliš je također impliciran u razvoju cSCC, posebice sustav humanog leukocitnog antigena (HLA) i PD-1/PD-L1 osi koja je jedna od ključnih komponenti tumorskog bijega od imunološkog sustava. PD-1 je molekula koju nalazimo na površini aktiviranih T limfocita i koja stupa u interakciju s PD-L1 kojeg tumorske stanice izražavaju na svojoj površini. Nedavno istraživanje pokazalo je da je PD-L1 detektiran u do čak 50% mcSCC iz čega se da izvesti zaključak da bi PD-L1 potencijalno mogao imati važnu ulogu u procesu metastaziranja cSCC (41).

4. DIJAGNOSTIČKI PRISTUP KARCINOMU PLOČASTIH STANICA KOŽE

4.1. Klinička dijagnoza

Karcinom pločastih stanica kože najvjerojatnije je rezultat dugotrajne intraepidermalne displazije u fotoekspoziranoj koži. Obično počinje u epidermisu kao *carcinoma in situ* te se nakon određenog vremena razvija u pravi invazivni tumor koji je karakteriziran progresijom neoplastičnih keratinocita u dermis. Rjeđe nastaje *de novo*. Najčešće se javlja na fotoekspoziranim dijelovima kože kao što su glava i vrat, gornji ekstremiteti te dorzum šaka (42).

Karcinom pločastih stanica kože može imati različite kliničke prezentacije što ponajviše ovisi o lokalizaciji i stupnju diferencijacije same lezije. U svojoj ranoj invazivnoj fazi, obično se prezentira kao sitna pigmentirana hiperkeratotička papula ili plak koji se teško razlikuju od aktiničke keratoze ili *carcinoma in situ*. S vremenom dolazi do povećanja i ulceracije tvorbe. Za razliku od dobro diferenciranih cSCC koje obično nije teško prepoznati na temelju keratotičkog ili verukoznog izgleda, lošije diferencirani cSCC javljaju se kao mekane, nekeratotičke ulcerirane tvorbe (4). Aktinička keratoza jedan je od najjačih prediktora razvoja cSCC u osoba koje do sad nisu bile pogođene tom bolešću. Iako se smatra prekanceromom cSCC, samo jedna u tisuću aktiničkih keratoza progredira u cSCC (43). Pojavljuju se u obliku ovalnih crvenkasto-smeđih žarišta obično oštro ograničenih od ostatka zdrave kože. Keratoakantoma je kožna promjena koja nalikuje na cSCC, a obilježava ju svojstveno kliničko ponašanje koje obuhvaća rapidnu proliferaciju, brzi rast i spontanu regresiju. Karakterističnog je izgleda s kraterastom udubinom u središtu. Postoje različita mišljenja o tome radi li se o zasebnom entitetu ili varijanti cSCC (23).

Kod osoba sa suspektnim cSCC nužno je napraviti detaljan pregled kože te ispitati za prisutnost popratnih simptoma kao što je neurološka bol kod perineuralne invazije. Isto tako, potrebno je pregledati regionalne limfne čvorove te ordinirati daljnju obradu ukoliko se procijeni

da su klinički uključeni (44). Od iznimne je važnosti dokumentirati maksimalan klinički promjer lezije prije biopsije i kirurške ekscizije s obzirom da se radi o neizostavnom parametru za određivanje stadija cSCC. Dermatoskopija kao neinvazivna metoda može poslužiti u diferencijalnoj dijagnozi cSCC. Na dermatoskopskom uzorku invazivnog cSCC bit će prisutno crveno obojenje uz nalaz nepravilnih krvnih žila u obliku ukosnice i serpentina (4).

S obzirom na proširenost bolesti, europski konsenzus predlaže podjelu cSCC na običan primarni cSCC (engl. common primary cSCC) i uznapredovali cSCC koji uključuje lacSCC i mcSCC. Obični primarni cSCC su nemetastatski cSCC obično lako izlječivi kirurškom ekscizijom. Dalje se mogu klasificirati na one niskog ili visokog rizika s obzirom na rizik recidiviranja i rizik od nepovoljnog kliničkog ishoda. Lokalno uznapredovali cSCC definira se kao nemetastatski cSCC koji nije moguće liječiti kirurškom resekcijom i radioterapijom, a može uzrokovati destrukciju i invaziju dubokih struktura poput kostiju, živaca i mišića. U mcSCC, tumor se prezentira zajedno s regionalnim ili udaljenim metastazama. Klinički pregled limfnih čvorova neizostavan je kod određivanja stadija cSCC visokog rizika (4).

4.2. Patohistološka dijagnoza

Dijagnoza cSCC postavlja se patohistološkom analizom uzorka kože dobivenog biopsijom što se smatra zlatnim standardom u dijagnostici cSCC (35). Patohistološku potvrdu je potrebno napraviti kod svih klinički suspektnih cSCC. S obzirom na veličinu tvorbe, anatomske regije u kojoj se nalazi te odluci o daljnjem terapijskom pristupu, moguće je birati između incizijske ili ekscizijske biopsije. Prije same biopsije, potrebno je zabilježiti lokalizaciju lezije kao i njen klinički promjer što je kasnije relevantno za određivanje stadija karcinoma.

Invazivni cSCC obilježava ekstenzija tračaka neoplastičnih keratinocita u dermis, invazijom ispod bazalne membrane. Neoplastične stanice pokazuju različite stupnjeve atipije. U dobro diferenciranim tumorskim stanicama vidljivi su znakovi keratinizacije (područja orožnjenja s keratinskim perlama) i prisutnost međustaničnih mostića, dok slabo diferencirane stanice ne

pokazuju takva obilježja. Broders je 1921. godine uveo sustav histološkog stupnjevanja cSCC prema udjelu histološki diferenciranih stanica naspram onih nediferenciranih; više od 75% dobro diferenciranih stanica predstavlja stupanj 1, više od 50% stupanj 2, 25% do 50% stupanj 3 i stupanj 4 ukoliko je manje od 25% stanica dobro diferencirano (22). Klasifikacija po Brodersu i danas se koristi u prognostičkom smislu.

Postoji nekoliko histoloških tipova cSCC od kojih su neki povezani s boljim ili lošijim ishodom. U one koje povezujemo s visokim metastatskim potencijalom ubrajaju se dezmoplastični cSCC, adenoskvamozni cSCC, metaplastični cSCC i akantolitički cSCC te se njihov nalaz smatra kriterijem visokog rizika u smjernicama američke Nacionalne sveobuhvatne mreže za rak (engl. National Comprehensive Cancer Network - NCCN) (4). Štoviše, postoje i određeni patohistološki parametri koji se povezuju s povećanim rizikom za metastaziranjem, a neki su uvršteni u predložene klasifikacijske sustave. Prema europskim smjernicama interdisciplinarnog vijeća za invazivni cSCC iz 2020. godine, konačan patohistološki nalaz mora sadržavati sljedeće histološke parametre potrebne za određivanje stadija i prognoze; debljinu tumora tj. dubinu invazije, prisutnost perineuralne invazije, stupanj diferencijacije, status margina te prisutnost dezmoplastičnog tipa. Dodatno se mogu zabilježiti histološki tip, postojanje limfovaskularne invazije i kalibar živca zahvaćenog perineuralnom invazijom ukoliko je veći od 0.1 mm (4). Postavljanje ispravne patohistološke dijagnoze nužan je korak za dobar *staging* i biranje adekvatnog terapijskog pristupa u zbrinjavanju pacijenata oboljelih od SCC.

5. PROGNOŠTIČKI ČIMBENICI ZA KARCINOM PLOČASTIH STANICA KOŽE VISOKOG RIZIKA

Stratifikacija primarnog cSCC u skupinu visokog ili niskog rizika za recidiviranjem i metastaziranjem preporuča se na temelju prognostičkih čimbenika visokog rizika. Čimbenici visokog rizika mogu se podijeliti na intrinzične koji su vezani uz sam tumor i ekstrinzične koji su vezani uz pacijenta. Utvrđivanje prognostičkih čimbenika za cSCC visokog rizika može imati povoljan utjecaj na daljnje liječenje, uz agresivniji kirurški pristup i redovitije praćenje. U tablici 1. navedeni su prognostički čimbenici za razmatranje primarnog cSCC kao visokog rizika koje je 2020. godine za invazivni cSCC predložilo interdisciplinarno vijeće Europskog dermatološkog foruma, Europske asocijacije za dermatoonkologiju i Europske agencije za istraživanje i liječenje raka (4). Predloženi prognostički čimbenici uključuju klinička obilježja (promjer tumora, lokalizacija, simptomatska perineuralna invazija), histološka obilježja (debljina ili duboka invazija tumora, stupanj diferencijacije, dezmozoplazija, perineuralna invazija), radiološka obilježja (radiološka perineuralna invazija, erozija kosti) te imunosupresiju. Nadalje, kombinacija dvaju ili više čimbenika visokog rizika koja uključuje promjer tumora, perineuralnu invaziju, niski stupanj diferencijacije i invaziju izvan potkožnog tkiva, značajno povećava rizik od nepovoljnog kliničkog ishoda (13). U navedenim smjernicama recidiviranje nije uključeno kao čimbenik visokog rizika kao što jest u nekim drugim stratifikacijskim sustavima, s obzirom na zaključak da je prvotni recidiv vjerojatno rezultat nekog drugog podležeg čimbenika visokog rizika. Od svih navedenih obilježja, sustavnim pregledom literature, Thomsson i suradnici ustanovili su da je tumor promjera većeg od 2 mm čimbenik rizika koji se najviše povezuje sa smrću specifičnom za bolest (45). S druge strane, debljina tumora je čimbenik rizika koji najviše korelira sa stopom recidiviranja i metastaziranja. Jedna studija koja je uključivala 653 pacijenta pokazala je da tumori debljine odnosno dubine invazije manje ili jednake 2 mm nisu metastazirali, oni debljine od 2.1 mm do 6.0 mm metastazirali su u 4% srednjeg vremena praćenja od 43 mjeseca, a tumori debljine

veće ili jednake 6.0 mm metastazirali su u 16% srednjeg vremena praćenja od 43 mjeseca (46).

Tablica 1. Prognostički čimbenici za razmatranje primarnog cSCC kao visokog rizika (4).

1. promjer tumora > 20 mm
2. lokalizacija na području sljepoočnice/uha/usna
3. debljina tumora > 6 mm ili invazija izvan potkožnog tkiva
4. niski stupanj diferencijacije
5. dezmozplazija
6. mikroskopska, simptomatska ili radiološka perineuralna invazija
7. erozija kosti
8. imunosupresija

6. KLASIFIKACIJSKI SUSTAVI I ODREĐIVANJE STADIJA KARCINOMA PLOČASTIH STANICA KOŽE

Svrha određivanja stadija cSCC je stratifikacija pacijenata u skupine sa sličnim kliničkim ishodom unutar dane skupine što liječnicima pomaže u pružanju prognostičkih informacija i odluci o potrebi daljnje dijagnostike i liječenja. Trenutno postoje dva klasifikacijska sustava za određivanje stadija cSCC proizašla iz 8. izdanja priručnika Unije za međunarodnu kontrolu raka (engl. Union for International Cancer Control - UICC) i 8. izdanja priručnika Američkog društva za rak (engl. American Joint Committee on Cancer - AJCC). Dodatno postoje dva samostalna sustava za tumorsku T klasifikaciju cSCC; „*Brigham and Women's Hospital*“ (BWH) klasifikacijski sustav te sustav za određivanje stadija cSCC koji su razvili Breuninger i suradnici (4). Osmo izdanja AJCC i UICC klasifikacijskih sustava koriste TNM klasifikaciju u

kojoj je klinički promjer lezije glavni čimbenik visokog rizika za kategoriju T. Duboka invazija, odnosno, invazija izvan potkožnog tkiva i perineuralna invazija stavljaju tumor u T3 kategoriju, a invazija kosti ili foramen baze lubanje označava T4 kategoriju. Nodalne metastaze opisane su N kategorijom čiji je stadij određen prisutnošću solitarnih ili multiplih metastaza, njihovom veličinom te ekstrapodalnom ekstenzijom. Prisutnost metastaza u udaljenim organima ili mjestima izvan regionalnih limfnih čvorova, označavaju se M1 kategorijom (47). AJCC je 2016. godine predstavio 8. izdanje klasifikacijskog sustava za određivanje stadija cSCC (AJCC-8) koje je uključivalo reviziju posljednjeg sustava za *staging* iz 2010. godine. Radi se o sustavu ograničenom na uporabu za karcinome pločastih stanica kože glave i vrata. U tablici 2 detaljno je prikazan AJCC-8 klasifikacijski sustav za cSCC glave i vrata, a u tablici 3 *staging* cSCC baziran na AJCC-8 sustavu. Iako je na temelju proširenja T3 i T4 kategorije AJCC-8 pokazao bolje rezultate od prethodnog 7. izdanja, i dalje postoji potreba za poboljšanjem same klasifikacije. Karia i suradnici identificirali su nekoliko nedostataka u AJCC-8 sustavu među kojima izdvajaju sljedeća dva; vrlo malo cSCC ispunjava kriterij za uključenje u T4 kategoriju koja se posljedično rijetko koristi, te drugo, sličan rizik kliničkog ishoda za kategorije T2 i T3 učinilo ih je međusobno nejasnim. S obzirom na moguću lošu prognozu T2 kategorije cSCC, *staging* limfnih čvorova i adjuvantna terapija mogu biti opravdani u slučaju T2 tumora AJCC-8 sustava klasifikacije. Treba spomenuti da je većina nepovoljnih ishoda kod T2 kategorije cSCC bilo povezano s niskim stupnjem diferencijacije tumora (48).

„The Brigham and Women’s Hospital“ (BWH) klasifikacijski sustav opisan je 2013. godine na temelju retrospektivne kohortne studije jedne institucije s ciljem bolje prognostičke stratifikacije T2 kategorije AJCC-8 sustava. Iako BWH sustav nudi alternativnu tumorsku T klasifikaciju, ne uključuje kriterije za nodalni i metastatski *staging*. Studijom se ustanovilo da četiri čimbenika rizika predstavljaju statistički neovisne prognostičke čimbenike za nepovoljan klinički ishod; promjer tumora $\geq 2\text{cm}$, invazija tumora izvan potkožnog tkiva, perineuralna invazija živca kalibra $> 0.1\text{mm}$ i niski stupanj diferencijacije (49). T stadiji BWH sustava ovisni o broju prisutnih čimbenika visokog rizika prikazani su u Tablici 4. Značajan je nalaz rezultata studije da se najviše nepovoljnih kliničkih ishoda dogodilo u T2b stadiju BWH sustava. Ono što BWH

klasifikacijski sustav razlikuje od AJCC-8 sustava jest činjenica da BWH sustav u određivanju stadija cSCC uključuje neovisne čimbenike povezane s nepovoljnim ishodom te uzima u obzir da tumori manji od 2 cm u promjeru također mogu metastazirati. (49). Učinak AJCC-8 i BWH klasifikacijskog sustava uspoređivao se u jednoj studiji sa 680 pacijenata koja je pokazala da je BWH sustav imao veći uspjeh u predviđanju nodalnih metastaza i smrti kao rezultata bolesti, dok razlike među sustavima za predviđanje lokalnog recidiva i sveukupnog preživljenja nisu pokazane (50).

Daljnji se dio poglavlja odnosi na dijagnostičku obradu potrebnu za nodalni *staging* cSCC za koji smjernice još uvijek nisu jasno određene. Što se tiče pacijenata s primarnim cSCC i palpabilnom limfadenopatijom, aspiracija finom iglom ili *core* biopsija pod kontrolom ultrazvuka je indicirana. Ukoliko pri pregledu pacijenata s primarnim cSCC ne ustanovimo palpabilnu limfadenopatiju, prema smjernicama europskog interdisciplinarnog vijeća za invazivni cSCC, slikovnu obradu za nodalni *staging* potrebno je napraviti kod onih pacijenata koji imaju čimbenike visokog rizika (4). Que i suradnici pak, u navedenom slučaju, preporučuju nodalni *staging* kod pacijenata T4 kategorije AJCC-8 sustava te T2b i T3 kategorije BWH sustava na temelju podataka da je rizik od prisutnosti nodalnih metastaza kod BWH T2b tumora 21% do 30%, a 50% do 67% kod BWH T3 tumora (44,51). Pacijenti s cSCC bez slikovne obrade, često su pod povećanim rizikom od nodalnih metastaza, lokalnog recidiviranja ili smrti kao rezultata bolesti. Od radiološke dijagnostike u svrhu detekcije subkliničkih nodalnih metastaza koriste se sljedeće metode; ultrazvučna dijagnostika (UZV), kompjutorizirana tomografija (CT), pozitronska emisijska tomografija (PET) i magnetska rezonancija (MRI). Kompjutorizirana tomografija je superiornija od ostalih metoda u procjeni zahvaćenosti kosti i limfnih čvorova, dok je MRI prikladnija za procjenu mekih tkiva i perineuralne invazije. Obje su metode često indicirane u procjeni proširenosti uznapredovalog cSCC. Uporaba PET/CT povećava senzitivnost detekcije nodalnih metastaza, no radi se o skupljoj dijagnostičkoj metodi koja u jednoj studiji nije pokazala promjenu u modalitetu liječenja većine pacijenata s cSCC i nodalnim metastazama u odnosu na konvencionalnu dijagnostiku (52). S druge strane, radi se o odličnoj metodi za detekciju metastaza u udaljenim organima. U Europi je UZV preporučena

metoda za inicijalni nodalni *staging* cSCC visokog rizika. S obzirom da su nodalne metastaze često površnije i lakše za detektirati, ultrazvučna dijagnostika nametnula se kao isplativa i ujedno minimalno invazivna metoda za određivanje stadija limfnih čvorova (44). Što se tiče biopsije sentinel limfnog čvora, trenutno nije preporučena za nodalni *staging* cSCC s obzirom na nedostatak podataka o prognostičkoj vrijednosti te utjecaju koji ima na izbor liječenja i klinički ishod kod pacijenata s cSCC (4,44,53).

Tablica 2. AJCC-8 klasifikacijski sustav za cSCC glave i vrata (47).

T kategorija	T kriterij	N kategorija	Patološki N kriterij	M kategorija	M kriterij
TX	Primarni tumor se ne može identificirati	NX	Regionalni limfni čvorovi se ne mogu procijeniti	M0	Nema udaljenih metastaza
Tis	Carcinoma <i>in situ</i>	N0	Nema metastaza regionalnih limfnih čvorova		
T1	Tumor <2cm u najvećem promjeru	N1	Metastaze u solitarnom ipsilateralnom limfnom čvoru, ≤3cm u najvećem promjeru i ENE ^{-*}	M1	Prisutne udaljene metastaze
T2	Tumor ≥2cm, ali <4cm u najvećem promjeru	N2	Metastaze u solitarnom ipsilateralnom limfnom čvoru ≤3cm u najvećem promjeru i ENE ⁺ ; ili >3cm, ali ne >6cm u najvećem promjeru i ENE ⁻ ; ili metastaze u multiplim ipsilateralnim limfnim čvorovima, nijedan >6cm u najvećem promjeru i ENE ⁻ ; ili u bilateralnim ili kontralateralnim limfnim čvorovima, nijedan >6cm u najvećem promjeru i ENE ⁻		
T3	Tumor ≥4cm u kliničkom promjeru ILI manja erozija kosti ILI perineuralna invazija ILI duboka invazija**	N2a	Metastaze u solitarnom ipsilateralnom ili kontralateralnom čvoru ≤3cm u najvećem promjeru i ENE ⁺ ; ili u solitarnom ipsilateralnom čvoru >3cm, ali ne >6cm u najvećem promjeru i ENE ⁻		
T4	Tumor sa značajnom invazijom kortikalne kosti/koštane srži, invazijom baze lubanje i/ili invazijom kroz otvor baze lubanje	N2b	Metastaze u multiplim ipsilateralnim čvorovima, nijedan >6cm u najvećem promjeru i ENE ⁻		
T4a	Tumor sa značajnom invazijom kortikalne kosti/koštane srži	N2c	Metastaze u bilateralnim ili kontralateralnim limfnim čvorovima, nijedan >6cm u najvećem promjeru i ENE ⁻		
T4b	Tumor s invazijom baze lubanje i/ili invazijom kroz otvor baze lubanje	N3	Metastaze u limfnom čvoru >6cm u najvećem promjeru i ENE ⁻ ; ili u solitarnom ipsilateralnom čvoru >3cm u najvećem promjeru i ENE ⁺ ; ili u multiplim ipsilateralnim, kontralateralnim ili bilateralnim čvorovima, bilo koji ENE ⁺		
		N3a	Metastaze u limfnom čvoru >6cm u najvećem promjeru i ENE ⁻		
		N3b	Metastaze u solitarnom ipsilateralnom čvoru >3cm u najvećem promjeru i ENE ⁺ ; ili u multiplim ipsilateralnim, kontralateralnim ili bilateralnim čvorovima, bilo koji ENE ⁺		

*ENE, ektranodalna ekstenzija - ekstenzija kroz kapsulu limfnog čvora u okolno vezivno tkivo, s ili bez stromalne reakcije.

** Perineuralna invazija se definira kao prisutnost tumorskih stanica u ovojnici živca koji leži dublje od dermisa ili je kalibra ≥0.1mm, ili su prisutni klinički ili radiološki znakovi zahvaćenosti navedenog živca bez invazije baze lubanje. Duboka invazija definira se kao invazija izvan potkožnog masnog tkiva ili > 6 mm.

Tablica 3. *Staging* cSCC glave i vrata temeljen na AJCC-8 klasifikacijskom sustavu (47).

Stadij 0	Tis	N0	M0
Stadij I	T1	N0	M0
Stadij II	T2	N0	M0
Stadij III	T3	N0	M0
	T1, T2, T3	N1	M0
Stadij IVA	T1, T2, T3	N2, N3	M0
	T4	Bilo koji N	M0
Stadij IVB	Bilo koji T	Bilo koji N	M1

Tablica 4. *Brigham and Women's Hospital* klasifikacijski sustav (49).

Stadij	Broj čimbenika visokog rizika*
T1	0
T2a	1
T2b	2-3
T3	≥ 4

* Promjer tumora ≥ 2cm, perineuralna invazija živca kalibra > 0.1mm, niski stupanj diferencijacije ili invazija tumora izvan potkožnog tkiva (isključujući invaziju kosti koja automatski klasificira tumor u T3 stadij).

7. LIJEČENJE KARCINOMA PLOČASTIH STANICA KOŽE

Primarni je cilj liječenja cSCC odstranjenje tumora u cijelosti uz maksimalno očuvanje funkcije i minimalni estetski defekt. Odluku o načinu liječenja potrebno je donijeti na temelju prisutnosti relevantnih čimbenika u svakom pojedinom slučaju, uzimajući u obzir i preferencije pacijenata (54). Iako je većina cSCC uspješno izlječiva kirurškom ekscizijom koja donosi dobru prognozu i stopu preživljavanja od preko 90% te se smatra primarnom metodom liječenja cSCC, postoji alternativna opcija radioterapije kao primarnog modaliteta liječenja u pacijenata koji nisu kandidati za kirurški zahvat ili kada kurativni kirurški zahvat nije moguć (55). Prema najnovijim smjernicama NCCN iz 2022. godine, površinske terapije koje uključuju topikalni fluorouracil, topikalni imikvimod, fotodinamsku terapiju i krioterapiju, terapijska su opcija samo za pacijente s cSCC *in situ* s obzirom na slabu penetraciju kroz epidermis (54). Iako europski konsenzus potvrđuje preporuku da navedeni modaliteti nisu indicirani u liječenju invazivnog cSCC, iznimke se mogu napraviti za cSCC male veličine i/ili multiple cSCC na područjima niskog rizika gdje kirurški zahvat nije moguć ili uzrokuje neprihvatljive posljedice (55). Što se tiče adjuvantnog liječenja, ono se definira kao dodatna radioterapija ili sustavna terapija nakon primarnog liječenja potpunom kirurškom ekscizijom tumora, s ciljem smanjenja rizika za recidiviranjem. Prema europskim smjernicama za liječenje invazivnog cSCC iz 2020. godine, nema čvrstih dokaza koji bi poduprli primjenu sustavne terapije za cSCC nakon kompletne kirurške ekscizije. U svakom slučaju, radi se o području velikog interesa za liječenje primarnog cSCC visokog rizika te je u tijeku nekoliko kliničkih istraživanja koja ispituju učinak PD-1 inhibitora kao adjuvantne terapije (8,55). Iako postoji nekoliko studija vezanih za neoadjuvantnu terapiju EGFR inhibitorima koja za cilj ima smanjenje veličine tumora prije samog kirurškog zahvata, trenutno nema preporuka za neoadjuvantnim liječenjem primarnog cSCC (55).

7.1. Kirurško liječenje karcinoma pločastih stanica kože

Kirurško liječenje prvi je terapijski izbor u pacijenata s primarnim cSCC pošto se radi o najoptimalnijem načinu odstranjenja tumora u cijelosti. Postoje dva konvencionalna kirurška pristupa u zbrinjavanju primarnog cSCC; standardna ekscizija i mikrografski kontrolirana kirurgija (engl. micrographically controlled surgery - MCS) (38). Opisana su dva različita modaliteta MCS; Mohsova mikrografska kirurgija (engl. Mohs micrographic surgery - MMS) te kompletna cirkumferentna periferna i duboka procjena rubova koja je u najnovijim smjernicama NCCN zamijenjena terminom periferna i duboka *en face* procjena rubova (engl. Peripheral and deep *en face* margin assessment - PDMA) (54). Standardna ekscizija praćena postoperativnom patohistološkom procjenom rubova, standardni je pristup liječenja invazivnog cSCC. Uključuje eksciziju sigurnosnim rubom kroz klinički normalno tkivo oko tumora, a veličinu ruba potrebno je odrediti na temelju čimbenika visokog rizika za recidiviranjem (55). Smjernice NCCN za veličinu sigurnosnog ruba standardne ekscizije primarnog cSCC niskog rizika temelje se na radu Brodlanda i suradnika. Njihova studija je pokazala da za tumore promjera do 2 cm, ekscizija sigurnosnim rubom od 4 mm rezultira uspjehom izlječenja u više od 95% slučajeva. Stoga, NCCN preporuča standardnu eksciziju klinički sigurnosnim rubom od 4 mm do 6 mm za cSCC bez čimbenika visokog rizika (54). Europski konsenzus za invazivni cSCC je pak donio preporuku standardne ekscizije primarnog cSCC niskog rizika klinički sigurnosnim rubom od 5 mm. Nadalje, za rub standardne ekscizije cSCC visokog rizika također postoje razlike među društvima te još uvijek ne postoji usuglašena preporuka. Dok europske smjernice preporučuju klinički sigurnosni rub ekscizije od 6 mm do 10 mm za cSCC visokog rizika, NCCN zagovara šire rubove ekscizije u usporedbi s cSCC niskog rizika, ali ne specificira točnu vrijednost, prvenstveno zbog široke varijabilnosti karakteristika koje definiraju cSCC visokog rizika (55). U slučaju pozitivnih margina, potrebno je napraviti reeksciziju kad je to moguće.

MCS je kirurška tehnika ekscizije tumora kože koja omogućuje 100% intraoperativnu analizu histoloških rubova tumora. Uklonjeno tkivo se pažljivo mapira te se u horizontalnim presjecima

pregledava pod mikroskopom, a postupak se ponavlja sve dok više nema ostataka tumorskih stanica na analiziranim rubovima (38). Rekonstrukciju defekta moguće je napraviti isti dan pod uvjetom da postoji histološka potvrda slobodnih rubova. Iako se radi o skupljoj i vremenski zahtjevnijoj metodi, u usporedbi sa standardnom ekscizijom, MCS pruža veću stopu potpune kliničke i mikroskopske resekcije tumora te je, posljedično, namijenjena za pacijente s primarnim cSCC visokog rizika. Rowe i suradnici sustavnim su pregledom literature izvijestili o petogodišnjoj stopi recidiva od 3.1% za primarni cSCC liječen MMS, dok je za primarni cSCC liječen standardnom ekscizijom stopa recidiva iznosila 8.1%. Nadalje, za rekurentni cSCC, petogodišnja stopa recidiva je nakon MMS iznosila 10% u usporedbi sa stopom recidiva od 23.3% nakon standardne ekscizije (56).

Elektrodisekcija i kiretaža spadaju u ablativne metode liječenja površinskih lezija. Radi se o brzom i povoljnom modalitetu liječenja koji je manje invazivan za pacijenta. U elektrodisekciji se koristi izmjenična struja visokog napona, a do smrti stanica dolazi zbog otpora tkiva prolasku električne energije s posljedičnim oslobađanjem topline (57). Nedostatak ove metode liječenja je nemogućnost histološke procjene rubova lezije. Određene studije pokazuju visoke stope izlječenja cSCC metodom elektrodisekcije i kiretaže, no takvi se rezultati baziraju na liječenju primarnog cSCC niskog rizika. NCCN preporučuje elektrodisekciju i kiretažu kao metodu liječenja za cSCC niskog rizika uz tri iznimke; ova metoda ne smije se koristiti na područjima obraslim dlakama zbog rizika da tumor koji se proširio na folikularne strukture, ne bi mogao biti adekvatno odstranjen. Drugo, ukoliko je došlo do zahvaćanja potkožnog tkiva, potrebno je zamijeniti navedenu metodu kirurškom ekscizijom. Treće, ukoliko je elektrodisekcija i kiretaža indicirana samo na temelju izgleda cSCC kao niskog rizika, potrebno je napraviti biopsiju za vrijeme zahvata kako bi se isključila prisutnost čimbenika visokog rizika koja bi zahtijevala dodatno liječenje (54).

7.2. Liječenje regionalne nodalne bolesti

Unatoč činjenici da zahvaćenost regionalnih limfnih čvorova znatno povećava rizik za recidiviranjem, postoji oskudan broj dokaza o liječenju regionalne nodalne bolesti. Nadalje, većina relevantnih podataka o liječenju regionalne nodalne bolesti temelji se na studijama izvedenih u pacijenata s karcinomima pločastih stanica sluznice glave i vrata (38). Ipak, europsko interdisciplinarno vijeće i NCCN preporučuju kirurško liječenje za pacijente s regionalnim nodalnim metastazama (54,55). Disekcija regionalnih limfnih čvorova predstavlja terapiju izbora za regionalnu nodalnu bolest. Drugim riječima, ukoliko postoji histološka potvrda zahvaćenosti regionalnih limfnih čvorova nakon klinički ili radiološki dokazane bolesti, radikalna disekcija je indicirana. Opseg same kirurške resekcije određuje interdisciplinarni tim na temelju broja, lokalizacije i veličine zahvaćenih limfnih čvorova. Odluka o postoperativnom liječenju ponajviše će ovisiti o opsegu resekcije i patohistološkom nalazu; broju pozitivnih limfnih čvorova te prisutnosti ekstranodalne ekstenzije kroz kapsulu limfnog čvora (54). Osobe s nepotpunom resekcijom limfnih čvorova ili ekstranodalnom ekstenzijom, kandidati su za radioterapiju. U takvim slučajevima potrebno je razmotriti sistemsku terapiju kao daljnji korak (54,55). Mnoge studije podržavaju odluku o adjuvantnoj radioterapiji s obzirom na bolju kontrolu regionalne bolesti te veće preživljavanje specifično za bolest u usporedbi s liječenjem samo kirurškim zahvatom (58). Što se tiče uloge kemoterapije u postoperativnom liječenju, jedna randomizirana klinička studija nije ustanovila korist postoperativne konkomitentne kemoradioterapije s karboplatinom u usporedbi s postoperativnom radioterapijom u kontroli regionalne bolesti (59). Parotidna žlijezda je često zahvaćena u mcSCC s regionalnim metastazama. U otprilike 60% do 82% pacijenata s regionalnom nodalnom bolesti postoji uključenost parotidne žlijezde (58,60). Ukoliko je parotidna žlijezda zahvaćena nodalnim metastazama, potrebno je izvesti kombinirani zahvat površinske parotidektomije zajedno s disekcijom regionalnih limfnih čvorova (55). Profilaktična disekcija regionalnih limfnih čvorova nije indicirana u pacijenata s cSCC i negativnim limfnim čvorovima prema smjernicama europskog konsenzusa, no potrebna su daljnja istraživanja kako bi se utvrdila njena vrijednost.

Ukoliko postoji kontraindikacija za kirurško liječenje ili je u pitanju inoperabilnost, valja razmotriti alternativne terapijske opcije koje uključuju radioterapiju i sustavno liječenje (54).

7.3. Radioterapija

Karcinom pločastih stanica kože radiosenzitivan je tumor i time podložan liječenju radijacijskom terapijom. Radioterapiju u liječenju cSCC dijelimo na radioterapiju kao primarni terapijski izbor i adjuvantnu radioterapiju nakon operativnog zahvata. Radioterapija kao primarni način liječenja predstavlja alternativu kirurškom zahvatu za pacijente koji nisu kandidati za kirurško liječenje (inoperabilna bolest, komorbiditeti) ili koji takav zahvat odbijaju (20). Isto tako, odabir radioterapije kao primarnog izbora može se razmotriti za pacijente s cSCC na funkcionalno ili estetski nepogodnim mjestima poput vjeđe ili usnica te za one s većim lezijama na uhu, čelu ili tjemenu (38). Imajući na umu čimbenike vezane uz tumor ili čimbenike vezane uz samog pacijenta u odluci o izboru modaliteta radioterapije u liječenju cSCC, možemo birati između vanjske radioterapije (engl. external beam radiotherapy - EBRT) i brahiterapije. U EBRT mogu se koristiti površinske energije u rasponu od 50 do 500kV ili dublje penetrirajuće energije u rasponu od 4 do 18MV (55). Primjeri ukupnih doza i trajanja terapije za cSCC prikazani su u tablici 5. Uz ukupnu primijenjenu dozu jednako je važan odnos ukupne doze i vremena, odnosno, broj frakcija u kojima je doza primijenjena. Radioterapija može rezultirati nezadovoljavajućim estetskim ishodima koji uključuju dermatitis uzrokovan zračenjem, teleangiektazije i depigmentacije, ali i ozbiljnijim posljedicama poput ulkusa koji nezacjeljuje, nekroze mekih tkiva, hrskavice, kostiju ili mozga, smanjenog osjeta i katarakte (54). Većim frakcioniranjem smanjuje se rizik od nuspojava, stoga se takvim režimom postižu bolji estetski rezultati. Iako je radioterapija često rezervirana za osobe starije od 60 godina s obzirom na mogućnost razvoja sekundarnog maligniteta, NCCN je u najnovijim smjernicama odbacio dob kao bitan čimbenik u odlučivanju o modalitetu liječenja. Uzimajući u obzir veće stope komplikacija s povećanjem kumulativne doze zračenja, nije preporučeno korištenje radijacijske terapije za recidive unutar već prethodno ozračenog područja (54). Isto tako,

radioterapija nije preporučeni modalitet liječenja za osobe s genetskom predispozicijom za povećanu radiosenzitivnost kao što je to slučaj u osoba s Gorlinovim sindromom ili Li-Fraumeni sindromom (61).

Primjena postoperativne radioterapije indicirana je u pacijenata s pozitivnim rubovima nakon kirurške ekscizije cSCC kada daljnja reekscizija nije moguća. U slučaju dokazane perineuralne invazije ili drugih loših prognostičkih čimbenika, treba razmotriti primjenu adjuvantne radioterapije čak i ako su negativni rubovi postignuti nakon kirurškog liječenja (62). Važno je istaknuti da postoji nedostatak relevantnih randomiziranih kliničkih istraživanja koja bi pokazala jasnu korist primjene adjuvantne radioterapije u pacijenata s cSCC visokog rizika. Što se tiče uznapredovale bolesti, radioterapija se može kombinirati sa sistemskom terapijom koja uključuje primjenu kemoterapeutika i inhibitora receptora epidermalnog faktora rasta.

Tablica 5. Shema radioterapijskih doza za cSCC (54).

Primarni tumor	
<u>Definitivna radioterapija</u>	
<i>Tumor promjera <2 cm</i>	60-64 Gy kroz 6 do 7 tjedana 50-55 Gy kroz 3 do 4 tjedna 40 Gy kroz 2 tjedna 30 Gy u 5 frakcija kroz 2 do 3 tjedna
<i>Tumor promjera >2 cm, T3/T4* ili tumori s invazijom kosti/dubokih tkiva</i>	60-70 Gy kroz 6 do 7 tjedana 45-55 Gy kroz 3 do 4 tjedna
<u>Postoperativna adjuvantna radioterapija</u>	60-64 Gy kroz 6 do 7 tjedana 50 Gy kroz 4 tjedna
Regionalna nodalna bolest	
<i>Regija limfnih čvorova nakon disekcije</i>	
<i>Negativni rubovi, bez ECE</i>	50-60 Gy kroz 5 do 6 tjedana
<i>Pozitivni rubovi ili ECE</i>	60-66 Gy kroz 6 do 7 tjedana
<i>Regija limfnih čvorova bez disekcije</i>	
<i>Klinički negativni, pod rizikom</i>	50 Gy kroz 5 tjedana
<i>Klinički pozitivni</i>	60-70 Gy kroz 6 do 7 tjedana

* Prema AJCC-8* klasifikacijskom sustavu.

7.4. Sustavna terapija uznapredovalog karcinoma pločastih stanica kože

Donedavno, registrirana sistemska terapija za liječenje uznapredovalog cSCC nije postojala, a terapijski izbor bio je ograničen. Većina pacijenata s uznapredovalim oblikom bolesti bila je liječena radijacijskom terapijom ili kombinacijom s kemoterapeuticima na bazi platine koji su pokazivali skroman učinak uz potencijalno značajnu toksičnost (5). Jedna retrospektivna studija provedena prije odobravanja cemiplimaba za liječenje uznapredovalog cSCC, potvrdila je pretpostavku o nezadovoljavajućem zbrinjavanju pacijenata s uznapredovalim oblikom bolesti. Od 190 pacijenata s uznapredovalim cSCC uključenih u studiju, njih 59% s laSCC nije primilo nikakvu terapiju (63). Današnje opcije sistemskog liječenja uznapredovalog cSCC uključuju kemoterapiju, ciljanu terapiju inhibitorima EGFR i najrecentnije, imunoterapiju inhibitorima PD-1. Međutim, od nabrojanih vrsta sistemske terapije jedino je cemiplimab, inhibitor PD-1, registriran za liječenje uznapredovalog cSCC. Bez obzira na odabranu terapijsku opciju, multidisciplinarni pristup nužan je u liječenju pacijenta s uznapredovalim cSCC.

7.4.1. Kemoterapija

Većina podataka o liječenju uznapredovalog cSCC kemoterapijom bazirana je na manjim studijama s ograničenim brojem pacijenata i nedosljednim rezultatima, a standardni režimi liječenja kemoterapeuticima nisu utvrđeni (55). Povijesno gledajući, kemoterapija bazirana na platini bila je prvi izbor liječenja uznapredovale bolesti s obzirom na visoku stopu odgovora, ali joj je primjena bila ograničena toksičnošću spojeva platine, kao i mogućim recidiviranjem bolesti za vrijeme terapije (64). Među najčešće korištene kemoterapeutike za liječenje uznapredovalog cSCC uvrstavamo cisplatinu, karboplatinu, doksorubicin, 5-fluorouracil, kapecitabin, metotreksat i bleomicin (38,44). Čini se da polikemoterapija daje bolje rezultate od monokemoterapije, ali s popratnim češćim nuspojavama i lošijom tolerancijom među

starijom populacijom koja čini većinu oboljelih od uznapredovalog cSCC. Sveukupno gledajući, terapijski odgovor postignut kemoterapijom najčešće je kratkotrajan i ne dovodi do dugoročnog izlječenja (55). Prema smjernicama iz 2020. godine, europski konsenzus preporučuje primjenu kemoterapije kao sekundarne linije sistemskog liječenja u kombinaciji s inhibitorom EGFR ili radioterapijom u onih pacijenata s uznapredovalim cSCC koji nisu kandidati za terapiju PD-1 inhibitorima (55).

7.4.2. EGFR inhibitori

Inhibitori receptora epidermalnog faktora rasta jedni su od prvih sistemskih terapija istraživanih u liječenju uznapredovalog cSCC s obzirom na eksprimiranost EGFR u više od 90% cSCC (44). Razlikujemo dvije skupine EGFR inhibitora; monoklonalna protutijela koja kompetativno inhibiraju ekstracelularnu domenu receptora (cetuksimab, panitumumab) i male molekule koje inhibiraju EGFR domenu tirozin kinaze (gefitinib, erlotinib, lapatinib) (40). Cetuksimab je kimerično monoklonalno protutijelo i najviše istraživan EGFR inhibitor za liječenje uznapredovalog cSCC. Od EGFR inhibitora, jedino je cetuksimab odobren kao terapija karcinoma pločastih stanica glave i vrata, dok se u liječenju uznapredovalog cSCC koristi *off-label* u kombinaciji s radioterapijom ili kemoterapijom cisplatinom (55,65). U fazi II kliničkog istraživanja provedenog od strane Maubec i suradnika koja je uključivala 36 pacijenata s neresektabilnim lacSCC, kontrola bolesti cetuksimabom postignuta je u 69% pacijenata nakon šest tjedana, od kojih je u njih dvoje postignut potpun odgovor, u osam djelomičan odgovor, a u 15 stabilna bolest (66). Iako otprilike polovica pacijenata reagira na liječenje EGFR inhibitorom, trajne remisije su rijetke (55). Referirajući se na činjenicu da cetuksimab pokazuje karakteristike radiosenzibilizatora, nekoliko je studija uspoređivalo učinak cetuksimaba kada je primijenjen samostalno i kada je kombiniran s radioterapijom. Potonja kombinacija pokazala je bolje rezultate. Trenutno je u tijeku studija kojoj je cilj procjena odgovora na primjenu cetuksimaba kao neoadjuvantne terapije u pacijenata s lacSCC (67). Primjena drugih EGFR

inhibitora također je ispitivana u pacijenata s uznapredovalim cSCC, no radi se o ograničenom broju studija s pronađenim nedosljednim učincima. EGFR inhibitori općenito se dobro podnose u usporedbi s konvencionalnom kemoterapijom, iako razvoj rezistencije nije rijetkost. Što se tiče neželjenih učinaka, najčešće su u pitanju kožne nuspojave koje su ovisne o dozi i razvijaju se na estetski osjetljivim mjestima. Uključuju razvoj osipa, pruritusa, deskvamacije, hipertrichoze i bolesti noktiju (40). Zaključno, europski konsenzus preporučuje uporabu cetuksimaba kao druge linije liječenja u pacijenata s uznapredovalim cSCC koji nisu reagirali na terapiju PD-1 inhibitorom ili koji nisu kandidati za imunoterapiju. Cetuksimab u kombinaciji s radioterapijom ili kemoterapijom ima prednost nad monoterapijom (55).

7.4.3. Imunoterapija

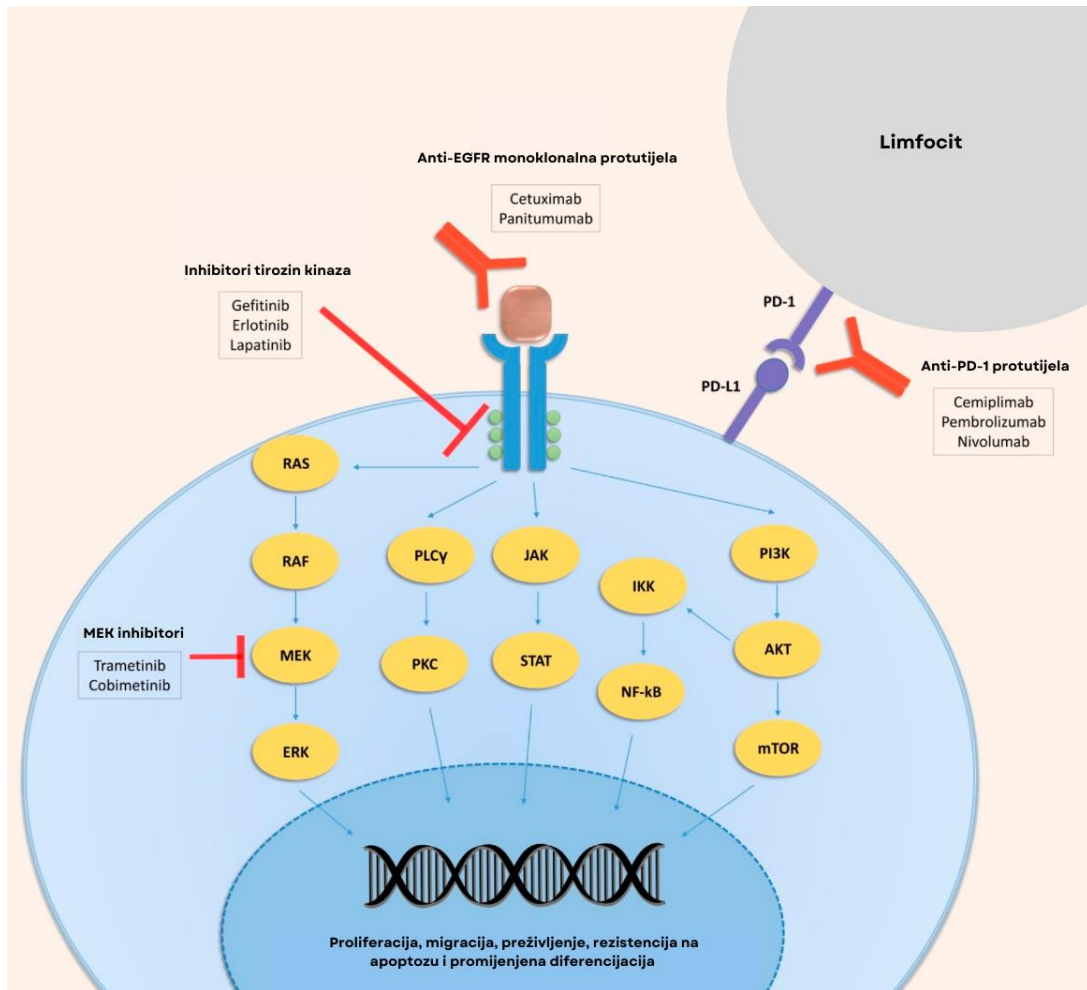
Primjena imunoterapije predstavila je veliki napredak u liječenju pacijenata s uznapredovalim cSCC. Objašnjenje za primjenu inhibitora imunoloških kontrolnih točaka u liječenju uznapredovale bolesti leži u činjenici da se radi o karcinomu sa značajnim mutacijskim opterećenjem uzrokovanim UV zračenjem (36). Posljedično stvaranje neoantigena na tumorskim stanicama prepoznato je od strane imunološkog sustava što rezultira stimulacijom citotoksičnih T limfocita. PD-1, poznat kao receptor imunoloških kontrolnih točaka, nalazi se na površini T i B limfocita, monocita, prirodnoubilačkih stanica i dendritičkih stanica. Vežanje PD-1 s jednim od svoja dva liganda, PD-L1 i PD-L2, prisutnih na tumorskim stanicama, uzrokuje deaktivaciju T citotoksičnih limfocita. Za potpuno razumijevanje primjene inhibitora imunoloških kontrolnih točaka u liječenju uznapredovalog cSCC, važno je poznavati podatak da cSCC pokazuje značajnu ekspresiju PD-L1 na svojim stanicama (44). Spomenuta PD-1/PD-L1 os ključna je komponenta tumorskog bijega od imunološkog sustava. Ciljanjem receptora imunoloških kontrolnih točaka monoklonalnim protutijelima postigao se bolji imunološki nadzor nad tumorskim stanicama te su se poboljšali izgledi u liječenju različitih vrsta karcinoma. Treba nadodati da je tumorski mikrookoliš, sastavljen od tumorske strome i upalnog infiltrata, bitna meta inhibitora imunoloških kontrolnih točaka kako bi se pojačao

imunološki odgovor usmjeren protiv neoplastičnih stanica tumora (40). Značajnu ulogu imunološkog sustava u nastanku cSCC također podupire činjenica da je rizik od obolijevanja veći u imunosuprimiranih osoba.

Klinička učinkovitost cemiplimaba, humanog monoklalnog protutijela u funkciji inhibitora PD-1, istražena je u fazi I i fazi II kliničkog ispitivanja čiji su rezultati objavljeni 2018. godine (68). Dvadeset šest pacijenata s lacSCC ili mcSCC uključenih u fazu I i 59 pacijenata s mcSCC uključenih u fazu II kliničkog ispitivanja, primalo je cemiplimab intravenozno u dozi od 3 mg/kg svaka dva tjedna do ukupnog trajanja od 48 tjedana u fazi I i 96 tjedana u fazi II studije. Odgovor na primijenjenu terapiju procijenjivan je svakih osam tjedana. Hematološki bolesnici, osobe s transplantiranim organom ili nekim drugim imunosupresivnim stanjem, bili su isključeni iz studije. Objektivni odgovor na primjenu cemiplimaba postignut je u 50% pacijenta kohorte faze I i 47% pacijenata kohorte faze II. Od pacijenata kod kojih je postignut terapijski odgovor, u njih 57% odgovor je trajao dulje od šest mjeseci. Stope odgovora bile su slične među pacijentima s regionalnim metastazama i pacijentima s udaljenim metastazama. Od pet pacijenata koji su preminuli za vrijeme trajanja faze I studije, jedna smrt bila je povezana s neželjenim događajem. U fazi II studije, tri od jedanaest smrti pacijenata bilo je povezano s neželjenim događajem (68). Terapija je generalno bila dobro tolerirana što govori i podatak da je samo 7% pacijenata moralo prestati s uzimanjem cemiplimaba zbog neželjenih događaja. Proljev, umor, mučnina, konstipacija i osip bili su među najčešće prijavljivanim nuspojavama (68). Na temelju rezultata navedene studije, FDA je u rujnu 2018. godine odobrila uporabu cemiplimaba u pacijenata s lacSCC i mcSCC koji nisu kandidati za kurativni kirurški zahvat ili kurativnu radioterapiju (6). Sljedeće godine uslijedilo je odobrenje EMA-e za istu indikaciju. I drugi inhibitori PD-1 istraživani su u liječenju uznapredovalog cSCC. Pembrolizumab je humano monoklono protutijelo također u funkciji PD-1 inhibitora, korišten u imunoterapiji nekoliko vrsta tumora kao što su nesitnostanični karcinom pluća i melanom. U lipnju 2020., FDA je odobrio primjenu pembrolizumaba u dozi od 200 mg intravenski svaka tri tjedna ili u dozi od 400 mg svakih 6 tjedana u pacijenata s rekurentnim ili metastatskim cSCC koji nisu kandidati za kurativni kirurški zahvat ili kurativnu radioterapiju. Indikacija mu je proširena 2021.

godine te trenutno obuhvaća i pacijente s lacSCC koji nisu kandidati za kurativni kirurški zahvat ili kurativnu radioterapiju. Ovo odobrenje bazirano je na kliničkoj studiji u kojoj je pembrolizumab pokazao objektivni odgovor u 50% pacijenata s lacSCC, uključujući kompletni odgovor u 17% pacijenata i djelomični odgovor u njih 33% (69). Europska agencija za lijekove još uvijek nije odobrila pembrolizumab u liječenju uznapredovalog cSCC. Nivolumab je još jedan u nizu PD-1 inhibitora koji se istražuju za liječenje uznapredovalog cSCC, specifično kao monoterapija ili u kombinaciji s pembrolizumabom. Mehanizam djelovanja PD-1 inhibitora i EGFR inhibitora prikazan je na Slici 1.

Imunoterapija inhibitorima imunoloških kontrolnih točaka za sad je pokazala veoma obećavajuće rezultate u liječenju uznapredovalog cSCC, no oprez je nužan kod primjene u transplantiranih pacijenata. Pacijenti s transplantiranim organima predstavljaju rizičnu skupinu za uporabu PD-1 inhibitora s obzirom da pojačana aktivacija T limfocita može dovesti do odbacivanja presatka. Kako su transplantirane osobe često isključene iz kliničkih ispitivanja, trenutno su dostupni samo podaci o primjeni PD-1 inhibitora u izoliranim slučajevima.



Slika 1. Mehanizam djelovanja EGFR inhibitora i PD-1 inhibitora (40). Preuzeto i prilagođeno s dopuštenjem: <https://www.mdpi.com/1422-0067/21/8/2956>

8. ZAKLJUČAK

Iako je karcinom pločastih stanica kože tumor s generalno dobrom prognozom, jedan dio cSCC pokazuje sklonost agresivnijem tijeku bolesti s razvojem recidiva i metastaza pritom noseći sa sobom rizik od nepovoljnog kliničkog ishoda. Pravovremena identifikacija čimbenika visokog rizika nužna je kako bi usmjerila liječnike prema daljnoj dijagnostičkoj obradi i pomogla pri biranju optimalnog terapijskog pristupa. Uzimajući u obzir trend porasta incidencije cSCC u svijetu, u budućnosti možemo očekivati sve više slučajeva pacijenata s uznapredovalim oblikom bolesti koji zahtijevaju multidisciplinarni pristup u liječenju. U posljednjem desetljeću napravljen je veliki pomak u razumijevanju patogeneze cSCC na molekularnoj razini, kao i uloge imunološkog sustava u njegovom nastanku što je dovelo do razvoja novih inovativnih terapijskih opcija u liječenju uznapredovalog cSCC. Inhibitori PD-1, receptora imunoloških kontrolnih točaka, danas predstavljaju standard sustavnog liječenja lacSCC i mcSCC koji nisu kandidati za kurativni kirurški zahvat ili kurativnu radioterapiju. Odobrenjem cemiplimaba od strane FDA-e u rujnu 2018. godine, cemiplimab je ušao u povijest kao prvi registrirani lijek za uznapredovali cSCC, a trenutno su u tijeku klinička istraživanja koja ispituju učinak PD-1 inhibitora u okolnostima adjuvantnog i neoadjuvantnog liječenja. Budući da imunosuprimirane osobe čine značajan udio pacijenata s cSCC, postoji potreba za novim studijama koje će ispitati sigurnost i djelotvornost primjene imunoterapije i u tih pacijenata. Zaključno, bitno je istaknuti važnost redovitog praćenja bolesnika s cSCC kako bi se recidivi ili drugi NMSC mogli pravovremeno uočiti i shodno tome reagirati. Europski konsenzus preporučuje razdoblje praćenja od barem pet godina, no ono ovisi o podležecim rizičnim karakteristikama, kako tumora, tako i pacijenta. Jednako tako važno je staviti naglasak na edukaciju pacijenata o adekvatnoj prevenciji cSCC i rizičnim čimbenicima za njegov nastanak.

ZAHVALE

Zahvaljujem se svojoj mentorici doc. dr. sc. Jasmini Marić Brozić na izdvojenom vremenu i savjetima prilikom pisanja ovog diplomskog rada.

Zahvaljujem se svojim prijateljima i obitelji što su mi ovih šest godina studiranja učinili nezaboravnima te ih neizmjereno obogatili i uljepšali.

Posebno se zahvaljujem svojim roditeljima i sestri koji su mi uvijek bili najveća motivacija i najiskreniji savjetnici.

LITERATURA

1. Lomas A, Leonardi-Bee J, Bath-Hextall F. A systematic review of worldwide incidence of nonmelanoma skin cancer. *Br J Dermatol*. 2012 May;166(5):1069–80.
2. Rogers HW, Weinstock MA, Feldman SR, Coldiron BM. Incidence Estimate of Nonmelanoma Skin Cancer (Keratinocyte Carcinomas) in the U.S. Population, 2012. *JAMA Dermatol*. 2015 Oct;151(10):1081–6.
3. Chahal HS, Rieger KE, Sarin KY. Incidence ratio of basal cell carcinoma to squamous cell carcinoma equalizes with age. *J Am Acad Dermatol*. 2017 Feb;76(2):353–4.
4. Stratigos AJ, Garbe C, Dessinioti C, Lebbe C, Bataille V, Bastholt L, et al. European interdisciplinary guideline on invasive squamous cell carcinoma of the skin: Part 1. epidemiology, diagnostics and prevention. *Eur J Cancer Oxf Engl* 1990. 2020 Mar;128:60–82.
5. Soura E, Gagari E, Stratigos A. Advanced cutaneous squamous cell carcinoma: how is it defined and what new therapeutic approaches are available? *Curr Opin Oncol*. 2019 Sep;31(5):461–8.
6. Research C for DE and. FDA approves cemiplimab-rwlc for metastatic or locally advanced cutaneous squamous cell carcinoma. FDA [Internet]. 2019 Dec 20 [cited 2022 Jun 8]; Available from: <https://www.fda.gov/drugs/drug-approvals-and-databases/fda-approves-cemiplimab-rwlc-metastatic-or-locally-advanced-cutaneous-squamous-cell-carcinoma>
7. EMA. Libtayo [Internet]. European Medicines Agency. 2019 [cited 2022 Jun 8]. Available from: <https://www.ema.europa.eu/en/medicines/human/EPAR/libtayo>
8. Rischin D, Fury MG, Lowy I, Stankevich E, Han H, Porceddu S. A phase III, randomized, double-blind study of adjuvant cemiplimab versus placebo post-surgery and radiation therapy (RT) in patients (pts) with high-risk cutaneous squamous cell carcinoma (CSCC). *J Clin Oncol*. 2020 May 20;38(15_suppl):TPS10084–TPS10084.
9. Karia PS, Han J, Schmults CD. Cutaneous squamous cell carcinoma: estimated incidence of disease, nodal metastasis, and deaths from disease in the United States, 2012. *J Am Acad Dermatol*. 2013 Jun;68(6):957–66.
10. Staples MP, Elwood M, Burton RC, Williams JL, Marks R, Giles GG. Non-melanoma skin cancer in Australia: the 2002 national survey and trends since 1985. *Med J Aust*. 2006 Jan 2;184(1):6–10.
11. Lipozencić J, Celić D, Strnad M, Tončić RJ, Pasić A, Rados J, et al. Skin cancers in Croatia, 2003-2005: epidemiological study. *Coll Antropol*. 2010 Sep;34(3):865–9.

12. Strnad M, Lipozenčić J. Epidemiologija kožnih tumora u svijetu i u nas. U: Lipozenčić J, Pašić A, ur. Dermatološka onkologija. Zagreb: Medicinska naklada; 2009. Str. 5-9. In.
13. Schmults CD, Karia PS, Carter JB, Han J, Qureshi AA. Factors predictive of recurrence and death from cutaneous squamous cell carcinoma: a 10-year, single-institution cohort study. *JAMA Dermatol.* 2013 May;149(5):541–7.
14. Venables ZC, Autier P, Nijsten T, Wong KF, Langan SM, Rous B, et al. Nationwide Incidence of Metastatic Cutaneous Squamous Cell Carcinoma in England. *JAMA Dermatol.* 2019 Mar 1;155(3):298–306.
15. Green AC, Olsen CM. Cutaneous squamous cell carcinoma: an epidemiological review. *Br J Dermatol.* 2017 Aug;177(2):373–81.
16. Narayanan DL, Saladi RN, Fox JL. Ultraviolet radiation and skin cancer. *Int J Dermatol.* 2010 Sep;49(9):978–86.
17. Wehner MR, Shive ML, Chren MM, Han J, Qureshi AA, Linos E. Indoor tanning and non-melanoma skin cancer: systematic review and meta-analysis. *BMJ.* 2012 Oct 2;345:e5909.
18. Stern RS, Lunder EJ. Risk of squamous cell carcinoma and methoxsalen (psoralen) and UV-A radiation (PUVA). A meta-analysis. *Arch Dermatol.* 1998 Dec;134(12):1582–5.
19. Schmitt J, Seidler A, Diepgen TL, Bauer A. Occupational ultraviolet light exposure increases the risk for the development of cutaneous squamous cell carcinoma: a systematic review and meta-analysis. *Br J Dermatol.* 2011 Feb;164(2):291–307.
20. Alam M, Ratner D. Cutaneous Squamous-Cell Carcinoma. *N Engl J Med.* 2001 Mar 29;344(13):975–83.
21. Halder RM, Bang KM. Skin cancer in blacks in the United States. *Dermatol Clin.* 1988 Jul;6(3):397–405.
22. Que SKT, Zwald FO, Schmults CD. Cutaneous squamous cell carcinoma. *J Am Acad Dermatol.* 2018 Feb;78(2):237–47.
23. Kallini JR, Hamed N, Khachemoune A. Squamous Cell Carcinoma of the Skin: Epidemiology, Classification, Management, and Novel Trends. *Int J Dermatol.* 2015 Feb;54(2):130–40.
24. Bibee K, Swartz A, Sridharan S, Kurten CHL, Wessel CB, Skinner H, et al. Cutaneous squamous cell carcinoma in the organ transplant recipient. *Oral Oncol.* 2020 Apr;103:104562.
25. Berg D, Otley CC. Skin cancer in organ transplant recipients: Epidemiology, pathogenesis, and management. *J Am Acad Dermatol.* 2002 Jul;47(1):1–17; quiz 18–20.

26. Lai M, Pampena R, Cornacchia L, Odorici G, Piccerillo A, Pellacani G, et al. Cutaneous squamous cell carcinoma in patients with chronic lymphocytic leukemia: a systematic review of the literature. *Int J Dermatol*. 2022 May;61(5):548–57.
27. Wang J, Aldabagh B, Yu J, Arron ST. Role of human papillomavirus in cutaneous squamous cell carcinoma: a meta-analysis. *J Am Acad Dermatol*. 2014 Apr;70(4):621–9.
28. Chahoud J, Semaan A, Chen Y, Cao M, Rieber AG, Rady P, et al. Association Between β -Genus Human Papillomavirus and Cutaneous Squamous Cell Carcinoma in Immunocompetent Individuals—A Meta-analysis. *JAMA Dermatol*. 2016 Dec 1;152(12):1354–64.
29. Aldabagh B, Angeles JGC, Cardones AR, Arron ST. Cutaneous squamous cell carcinoma and human papillomavirus: is there an association? *Dermatol Surg Off Publ Am Soc Dermatol Surg Al*. 2013 Jan;39(1 Pt 1):1–23.
30. Lichon V, Khachemoune A. Xeroderma pigmentosum: beyond skin cancer. *J Drugs Dermatol JDD*. 2007 Mar;6(3):281–8.
31. Waldman A, Schmults C. Cutaneous Squamous Cell Carcinoma. *Hematol Oncol Clin North Am*. 2019 Feb;33(1):1–12.
32. Peng L, Wang Y, Hong Y, Ye X, Shi P, Zhang J, et al. Incidence and relative risk of cutaneous squamous cell carcinoma with single-agent BRAF inhibitor and dual BRAF/MEK inhibitors in cancer patients: a meta-analysis. *Oncotarget*. 2017 Oct 10;8(47):83280–91.
33. Su F, Viros A, Milagre C, Trunzer K, Bollag G, Spleiss O, et al. RAS mutations in cutaneous squamous-cell carcinomas in patients treated with BRAF inhibitors. *N Engl J Med*. 2012 Jan 19;366(3):207–15.
34. Mohan SV, Chang J, Li S, Henry AS, Wood DJ, Chang ALS. Increased Risk of Cutaneous Squamous Cell Carcinoma After Vismodegib Therapy for Basal Cell Carcinoma. *JAMA Dermatol*. 2016 May 1;152(5):527–32.
35. Pašić A, Celić D, Lipozenčić J, Čeović R, Ledić Drvar D. Maligni epidermalni tumori kože. U: Lipozenčić J, Pašić A, ur. *Dermatološka onkologija*. Zagreb: Medicinska naklada; 2009. Str. 64-73. In.
36. Pickering CR, Zhou JH, Lee JJ, Drummond JA, Peng SA, Saade RE, et al. Mutational landscape of aggressive cutaneous squamous cell carcinoma. *Clin Cancer Res Off J Am Assoc Cancer Res*. 2014 Dec 15;20(24):6582–92.
37. Parekh V, Seykora JT. Cutaneous Squamous Cell Carcinoma. *Clin Lab Med*. 2017 Sep;37(3):503–25.
38. Fania L, Didona D, Di Pietro FR, Verkhovskaia S, Morese R, Paolino G, et al. Cutaneous Squamous Cell Carcinoma: From Pathophysiology to Novel Therapeutic Approaches. *Biomedicines*. 2021 Feb;9(2):171.

39. Di Nardo L, Pellegrini C, Di Stefani A, Del Regno L, Sollena P, Piccerillo A, et al. Molecular genetics of cutaneous squamous cell carcinoma: perspective for treatment strategies. *J Eur Acad Dermatol Venereol JEADV*. 2020 May;34(5):932–41.
40. Corchado-Cobos R, García-Sancha N, González-Sarmiento R, Pérez-Losada J, Cañueto J. Cutaneous Squamous Cell Carcinoma: From Biology to Therapy. *Int J Mol Sci*. 2020 Apr 22;21(8):E2956.
41. García-Díez I, Hernández-Ruiz E, Andrades E, Gimeno J, Ferrándiz-Pulido C, Yébenes M, et al. PD-L1 Expression is Increased in Metastasizing Squamous Cell Carcinomas and Their Metastases. *Am J Dermatopathol*. 2018 Sep;40(9):647–54.
42. Pašić A, Čeović R. Maligni epidermalni tumori. U: Basta-Juzbašić A i sur., ur. *Dermatovenerologija*. Zagreb: Medicinska naklada; 2014. Str. 672-673. In.
43. Puizina-Ivić N. Definicija tumora i karcinogeneza. U: Lipozenčić J, Pašić A, ur. *Dermatološka onkologija*. Zagreb: Medicinska naklada; 2009. Str. 25. In.
44. Que SKT, Zwald FO, Schmults CD. Cutaneous squamous cell carcinoma: Management of advanced and high-stage tumors. *J Am Acad Dermatol*. 2018 Feb;78(2):249–61.
45. Thompson AK, Kelley BF, Prokop LJ, Murad MH, Baum CL. Risk Factors for Cutaneous Squamous Cell Carcinoma Recurrence, Metastasis, and Disease-Specific Death: A Systematic Review and Meta-analysis. *JAMA Dermatol*. 2016 Apr;152(4):419–28.
46. Brantsch KD, Meisner C, Schönfisch B, Trilling B, Wehner-Caroli J, Röcken M, et al. Analysis of risk factors determining prognosis of cutaneous squamous-cell carcinoma: a prospective study. *Lancet Oncol*. 2008 Aug;9(8):713–20.
47. Amin MB, Edge S, Greene F, Byrd DR, Brookland RK, Washington M, et al. In: *AJCC cancer staging manual Eighth Edition*. Switzerland: Springer; 2017.
48. Karia PS, Morgan FC, Califano JA, Schmults CD. Comparison of Tumor Classifications for Cutaneous Squamous Cell Carcinoma of the Head and Neck in the 7th vs 8th Edition of the AJCC Cancer Staging Manual. *JAMA Dermatol*. 2018 Feb 1;154(2):175–81.
49. Jambusaria-Pahlajani A, Kanetsky PA, Karia PS, Hwang WT, Gelfand JM, Whalen FM, et al. Evaluation of AJCC tumor staging for cutaneous squamous cell carcinoma and a proposed alternative tumor staging system. *JAMA Dermatol*. 2013 Apr;149(4):402–10.
50. Ruiz ES, Karia PS, Besaw R, Schmults CD. Performance of the American Joint Committee on Cancer Staging Manual, 8th Edition vs the Brigham and Women's Hospital Tumor Classification System for Cutaneous Squamous Cell Carcinoma. *JAMA Dermatol*. 2019 Jul 1;155(7):819–25.

51. Karia PS, Jambusaria-Pahlajani A, Harrington DP, Murphy GF, Qureshi AA, Schmults CD. Evaluation of American Joint Committee on Cancer, International Union Against Cancer, and Brigham and Women's Hospital tumor staging for cutaneous squamous cell carcinoma. *J Clin Oncol Off J Am Soc Clin Oncol*. 2014 Feb 1;32(4):327–34.
52. Supriya M, Suat-Chin N, Sizeland A. Use of positron emission tomography scanning in metastatic head and neck cutaneous squamous cell cancer: does it add to patient management? *Am J Otolaryngol*. 2014 Jun;35(3):347–52.
53. Alam M, Armstrong A, Baum C, Bordeaux JS, Brown M, Busam KJ, et al. Guidelines of care for the management of cutaneous squamous cell carcinoma. *J Am Acad Dermatol*. 2018 Mar 1;78(3):560–78.
54. National Comprehensive Cancer Network. NCCN clinical practice guidelines in oncology: Squamous Cell Skin Cancer. Version 2.2022. [Internet]. 2022 May 2 [pristupljeno 16.6.2022]. Dostupno na: <https://www.nccn.org/guidelines/guidelines-detail?category=1&id=1465>. NCCN.
55. Stratigos AJ, Garbe C, Dessinioti C, Lebbe C, Bataille V, Bastholt L, et al. European interdisciplinary guideline on invasive squamous cell carcinoma of the skin: Part 2. Treatment. *Eur J Cancer Oxf Engl* 1990. 2020 Mar;128:83–102.
56. Rowe DE, Carroll RJ, Day CL. Prognostic factors for local recurrence, metastasis, and survival rates in squamous cell carcinoma of the skin, ear, and lip. Implications for treatment modality selection. *J Am Acad Dermatol*. 1992 Jun;26(6):976–90.
57. Štulhofer Buzina D, Bukvić Mokoš Z. Dermatološka kirurgija. U: Lipozenčić J, Pašić A, ur. Dermatološka onkologija. Zagreb: Medicinska naklada; 2009. Str. 214. In.
58. Veness MJ, Morgan GJ, Palme CE, Gebiski V. Surgery and adjuvant radiotherapy in patients with cutaneous head and neck squamous cell carcinoma metastatic to lymph nodes: combined treatment should be considered best practice. *The Laryngoscope*. 2005 May;115(5):870–5.
59. Porceddu SV, Bressel M, Poulsen MG, Stoneley A, Veness MJ, Kenny LM, et al. Postoperative Concurrent Chemoradiotherapy Versus Postoperative Radiotherapy in High-Risk Cutaneous Squamous Cell Carcinoma of the Head and Neck: The Randomized Phase III TROG 05.01 Trial. *J Clin Oncol Off J Am Soc Clin Oncol*. 2018 May 1;36(13):1275–83.
60. Gurudutt VV, Genden EM. Cutaneous Squamous Cell Carcinoma of the Head and Neck. *J Skin Cancer*. 2011;2011:502723.
61. Likhacheva A, Awan M, Barker CA, Bhatnagar A, Bradfield L, Brady MS, et al. Definitive and Postoperative Radiation Therapy for Basal and Squamous Cell Cancers of the Skin: Executive Summary of an American Society for Radiation Oncology Clinical Practice Guideline. *Pract Radiat Oncol*. 2020 Feb;10(1):8–20.

62. Zhang J, Wang Y, Wijaya WA, Liang Z, Chen J. Efficacy and prognostic factors of adjuvant radiotherapy for cutaneous squamous cell carcinoma: A systematic review and meta-analysis. *J Eur Acad Dermatol Venereol JEADV*. 2021 Sep;35(9):1777–87.
63. Hillen U, Leiter U, Haase S, Kaufmann R, Becker J, Gutzmer R, et al. Advanced cutaneous squamous cell carcinoma: A retrospective analysis of patient profiles and treatment patterns-Results of a non-interventional study of the DeCOG. *Eur J Cancer Oxf Engl 1990*. 2018 Jun;96:34–43.
64. Maubec E. Update of the Management of Cutaneous Squamous-cell Carcinoma. *Acta Derm Venereol*. 2020 Jun 3;100(11):adv00143.
65. Peris K, Piccerillo A, Del Regno L, Di Stefani A. Treatment approaches of advanced cutaneous squamous cell carcinoma. *J Eur Acad Dermatol Venereol*. 2022;36(S1):19–22.
66. Maubec E, Petrow P, Scheer-Senjarich I, Duvillard P, Lacroix L, Gelly J, et al. Phase II study of cetuximab as first-line single-drug therapy in patients with unresectable squamous cell carcinoma of the skin. *J Clin Oncol Off J Am Soc Clin Oncol*. 2011 Sep 1;29(25):3419–26.
67. MD AB. A Pilot Study of Neoadjuvant Cetuximab in Advanced Squamous Cell Carcinomas of Skin (SCCS) [Internet]. *clinicaltrials.gov*; 2022 Apr [cited 2022 Jun 23]. Report No.: NCT02324608. Available from: <https://clinicaltrials.gov/ct2/show/NCT02324608>
68. Migden MR, Rischin D, Schmults CD, Guminski A, Hauschild A, Lewis KD, et al. PD-1 Blockade with Cemiplimab in Advanced Cutaneous Squamous-Cell Carcinoma. *N Engl J Med*. 2018 Jul 26;379(4):341–51.
69. Hughes BGM, Munoz-Couselo E, Mortier L, Bratland Å, Gutzmer R, Roshdy O, et al. Pembrolizumab for locally advanced and recurrent/metastatic cutaneous squamous cell carcinoma (KEYNOTE-629 study): an open-label, nonrandomized, multicenter, phase II trial. *Ann Oncol Off J Eur Soc Med Oncol*. 2021 Oct;32(10):1276–85.

ŽIVOTOPIS

Rođena sam 15. studenoga 1997. godine u Zagrebu. Po završetku osnovne škole upisujem XV. gimnaziju u Zagrebu te 2016. godine integrirani diplomski studij na Medicinskom fakultetu Sveučilišta u Zagrebu. Od 2014. godine volontiram pri Gradskom društvu Crvenog križa Zagreb gdje sudjelujem u brojnim humanitarnim i edukacijskim programima. Dobitnica sam Dekanove nagrade za postignut uspjeh na prvoj godini studija u akademskoj godini 2016./2017. Tijekom studija bila sam demonstrator na kolegiju Kliničke propedeutike na Klinici za unutarnje bolesti Kliničke bolnice Merkur. Tijekom druge godine studija postajem član Udruge StEPP u kojoj od 2020. godine izvršavam ulogu dopredsjednice. Kao član Udruge uključen u nacionalnu javnozdravstvenu kampanju Oživi me, u akademskoj godini 2017./2018. primam Rektorovu nagradu Sveučilišta u Zagrebu za društveno koristan rad u akademskoj i široj zajednici. Za vrijeme studija sudjelovala sam u studentskoj razmjeni u trajanju od mjesec dana u Centru za neuroznanost i staničnu biologiju Sveučilišta u Coimbri.