

Povezanost nesuglasja dijagnostičkih nalaza s ishodom kirurškog liječenja u pacijenata s ranim karcinomom glotisa

Geber, Antonela

Master's thesis / Diplomski rad

2022

Degree Grantor / Ustanova koja je dodijelila akademski / stručni stupanj: **University of Zagreb, School of Medicine / Sveučilište u Zagrebu, Medicinski fakultet**

Permanent link / Trajna poveznica: <https://um.nsk.hr/um:nbn:hr:105:958139>

Rights / Prava: [In copyright](#)/[Zaštićeno autorskim pravom.](#)

Download date / Datum preuzimanja: **2025-04-03**



Repository / Repozitorij:

[Dr Med - University of Zagreb School of Medicine Digital Repository](#)



SVEUČILIŠTE U ZAGREBU

MEDICINSKI FAKULTET

Antonela Geber

**Povezanost nesuglasja dijagnostičkih nalaza s ishodom kirurškog liječenja u pacijenata
s ranim karcinomom glotisa**

Diplomski rad



Zagreb, 2022.

Ovaj rad izrađen je u Klinici za otorinolaringologiju i kirurgiju glave i vrata Medicinskog fakulteta Sveučilišta u Zagrebu, Kliničkog bolničkog centra Sestre milosrdnice, pod vodstvom dr. sc. Andre Košeca, višeg asistenta na Katedri za otorinolaringologiju i kirurgiju glave i vrata Medicinskog fakulteta Sveučilišta u Zagrebu i predan je na ocjenu u akademskoj godini 2021./2022.

POPIS I OBJAŠNJENJE KRATICA

CT - kompjutorizirana tomografija

TNM - međunarodni sustav klasifikacije anatomske proširenosti tumorske bolesti i njene prognoze Međunarodne unije za kontrolu raka (*Union for International Cancer Control - UICC*), revizija 2018. godine, (T - primarni tumor, N - regionalni limfni čvorovi, M - udaljene metastaze)

OR - omjer izgleda (*odds ratio*)

PCA - analiza glavnih komponenti (*principal component analysis*)

σ^2 - varijanca (prosječno odstupanje vrijednosti numeričke varijable od aritmetičke sredine na drugu potenciju)

V - koeficijent varijance (omjer standardne devijacije i aritmetičke sredine)

ROC - krivulja odnosa osjetljivosti i specifičnosti (*receiver operating characteristic*)

AUC - površina ispod ROC-krivulje (*area under the ROC curve*)

CI - interval pouzdanosti (*confidence interval*)

SADRŽAJ RADA

1. SAŽETAK	
2. SUMMARY	
3. UVOD	1
4. HIPOTEZA	6
5. CILJEVI RADA	6
6. ISPITANICI I METODE	7
7. REZULTATI	9
8. RASPRAVA	18
9. ZAKLJUČCI	20
10. ZAHVALE	21
11. LITERATURA	22
12. ŽIVOTOPIS	25

SAŽETAK

Povezanost nesuglasja dijagnostičkih nalaza s ishodom kirurškog liječenja u pacijenata s ranim karcinomom glotisa

Antonela Geber

Najzastupljeniji karcinom larinksa je planocelularni karcinom u području glotisa. Dijagnostička obrada karcinoma larinksa uključuje kompjutoriziranu tomografiju (CT), endoskopiju i biopsiju. Rani karcinomi larinksa podrazumijevaju T1- i T2-stadij. Cilj ovoga rada bio je identificirati čimbenike koji doprinose nesuglasju između nalaza CT-a te endoskopskih i patohistoloških nalaza, kao i čimbenike koji doprinose pojavi pozitivnih postoperativnih rubova i potrebi za postoperativnom radioterapijom u pacijenata s ranim karcinomima glotisa te ispitati njihovu podudarnost. U studiju je bio uključen 101 muškarac i 8 žena. Prema dobivenim rezultatima nepodudarnost nalaza CT-a i endoskopskog nalaza nađena je u 36 slučajeva, između endoskopskog i patohistološkog nalaza u 37 slučajeva, a između nalaza CT-a i patohistološkog nalaza u 38 slučajeva. Pozitivne rubove nakon kordektomije imalo je 14 pacijenta, a 16 pacijenata bilo je podvrgnuto radioterapiji. Zahvaćenost prednje komisure, širenje karcinoma u područje supraglotisa te umanjena klinička T-kategorija tumora prepoznati su kao čimbenici koji doprinose nesuglasju između dijagnostičkih nalaza, kao i pojavi pozitivnih rubova i potrebi za postoperativnom radioterapijom. Temeljem toga navedeni identificirani čimbenici omogućuju izdvajanje pacijenata s većim rizikom za lošiji ishod kirurškog liječenja.

Ključne riječi: rani karcinom grkljana, kompjutorizirana tomografija, endoskopija, patohistološki nalaz

SUMMARY

Correlation between Diagnostic Findings Mismatch and Surgical Outcome in Patients with Early Laryngeal Cancer

Antonela Geber

The most common laryngeal carcinoma is squamous cell carcinoma placed in glottis. Diagnostic procedure of laryngeal carcinoma includes computed tomography (CT), endoscopy and biopsy. Early laryngeal carcinomas include stage T1 and T2. The main purpose of this research was to identify risk factors for mismatch between each diagnostic method, CT, endoscopic and patohistological findings as well as risk factors for positive margins and postoperative radiotherapy. In this study 101 male and 8 female patients were included. According to the results, mismatch between CT and endoscopic findings was found in 36 cases, mismatch between endoscopic and patohistological findings in 37 cases and mismatch between CT and patohistological findings in 38 cases. There were 14 cases with positive margins and 16 patients were treated with postoperative radiotherapy. CT positive for anterior commissure involvement, tumor extension into the supraglottis and endoscopic understaging were identified as risk factors for mismatch between diagnostic findings as well as risk factors for positive margins and postoperative radiotherapy. Therefore, those factors can be used to predict worse outcome of surgical treatment in patients with early laryngeal cancer.

Keywords: early laryngeal carcinoma, computed tomography, endoscopy, histopathology

UVOD

Karcinom larinksa najčešći je maligni tumor u području glave i vrata [1]. Prema anatomskom smještaju, odnosno prema primarnom sijelu tumora, razlikujemo supraglotičke, glotičke i subglotičke karcinome larinksa [2]. Najčešći među njima su glotički karcinomi (50 - 60%), potom slijede supraglotički (30 - 40%), dok se subglotički pojavljuju najrjeđe ($\leq 5\%$). Katkada se tumori mogu protezati u dva susjedna područja, ili pak u sva tri područja te tada govorimo o transglotičkim tumorima [3].

Najveća pojavnost karcinoma larinksa zabilježena je u muškaraca srednje i starije dobi, s najvećom učestalošću u šestom i sedmom desetljeću života [4]. U Hrvatskoj je, prema podacima iz 2016. godine, ukupna stopa incidencije karcinoma larinksa 8,1 na 100.000 stanovnika (u muškaraca 15,5, a u žena 1,1). Od 12.632 muškarca koji su u 2016. godini oboljeli od malignog tumora, 6% (720) imalo je dijagnosticiran karcinom usta, ždrijela ili larinksa, a od 11.018 oboljelih žena 2% (170) [5]. Među najznačajnijim čimbenicima rizika navode se pušenje i konzumiranje alkohola. Čak 95% oboljelih su pušači, ili osobe koje redovito konzumiraju alkohol. Također, bilježi se veća incidencija u pacijenata nižeg socijalno-ekonomskog statusa [6]. Ostali mogući čimbenici rizika su radna izloženost kemijskim iritansima, kronična iritacija sluznice uzrokovana gastroezofagealnim refluksom i infekcija humanim papiloma virusom, posebno visokorizičnim podtipovima 16 i 18 [7].

Histološki najzastupljeniji tip je planocelularni karcinom koji čini 95% karcinoma larinksa. Razvija se iz površinskog višeslojnog epitela larinksa, a prema stupnju diferencijacije dijeli se na dobro (G1), srednje (G2) i slabo diferenciran (G3). Verukozni karcinom, rijetka inačica planocelularnog karcinoma, obično nastaje u glotičkom području i osobit je po tome što je izuzetno agresivan i ima lošiju prognozu od ostalih podtipova [4].

Najvažniji rani simptom glotičkog karcinoma je promuklost, zbog koje se otkriva u ranijoj fazi od supraglotičkog i subglotičkog [4]. Ostali simptomi koji se mogu pojaviti su stridor pri disanju, odinofagija, disfagija i hemoptiza [3]. Podjela po smještaju također ima važne implikacije na širenje karcinoma i prognozu bolesti. Zbog različitog embriološkog podrijetla supraglotičkog (treći škružni luk) i glotičko-subglotičkog (četvrti i peti škružni luk) dijela larinksa, razlikuje im se limfna drenaža [8]. Za supraglotičko područje karakteristična je obilna limfna drenaža, primarno u gornje, srednje i donje jugularne limfne čvorove obiju strana vrata. Suprotno tome, limfna drenaža glotičkog područja iznimno je oskudna i predstavlja značajnu zapreku razvoju regionalne metastatske bolesti. Naposljetku, subglotičko područje drenira se u paratrahealne, a rjeđe u srednje i donje jugularne, limfne čvorove. Udaljene hematogene metastaze mogu se pojaviti i to, uglavnom, na plućima i kostima [4].

Nakon završetka dijagnostičke obrade bolesnika (koja uključuje preoperativnu kompjutoriziranu tomografiju (CT), intraoperativnu endoskopiju te biopsiju kojom se dobiva patohistološki nalaz), bolest se klasificira prema TNM-klasifikaciji Međunarodne unije za kontrolu raka (*Union for International Cancer Control* - UICC). Njome se procjenjuje proširenost primarnog tumora glotisa (T) te njegovih regionalnih (N) i udaljenih metastaza (M) [Tablica 1]. Određivanje točnog TNM-stadija karcinoma glotisa iznimno je značajno za terapiju i prognozu pacijenta [9]. Rani karcinomi podrazumijevaju T1- i T2-stadij, bez regionalnih metastaza. U slučaju većine tumora drugih sijela, tumor veličine T1 u promjeru je maksimalno 2 cm, a veličine T2 od 2 do 4 cm, međutim, u području glotisa to je stupnjevanje značajno prilagođeno specifičnoj anatomiji i funkciji glasnica [4]. U ranih karcinoma glotisa, zahvaćanje limfnih čvorova rijetka je pojava, s incidencijom od približno 0 za T1-stadij i < 2% za T2-stadij. To znači da je potpuno izlječenje moguće pravovremenom kirurškom intervencijom primjerena opsega [10].

Tablica 1. TNM-klasifikacija karcinoma glotisa [4].

T	PRIMARNI TUMOR
T1	tumor ograničen na jednu (T1a), ili obje glasnice (T1b) koje su mobilne
T2	tumor proširen na supraglotis i/ili subglotis, s/bez nepokretnih glasnica
T3	tumor ograničen na larinks s fiksacijom glasnica i/ili invadira paraglotični prostor i/ili korteks tiroidne hrskavice
T4a	tumor invadira kroz vanjski korteks tiroidne hrskavice i/ili tkiva izvan larinksa
T4b	tumor invadira prevertebralni prostor, karotidnu arteriju, ili strukture medijastinuma

N	REGIONALNI LIMFNI ČVOROVI
NX	regionalni limfni čvorovi ne mogu se dokazati
N0	nema metastaza u regionalnim limfnim čvorovima
N1	metastaza u jednom ipsilateralnom limfnom čvoru ≤ 3 cm u najvećem promjeru
N2	metastaza u jednom ipsilateralnom limfnom čvoru od 3 do 6 cm (N2a); ili u multiplim ipsilateralnim čvorovima, a da nisu > 6 cm (N2b); ili u bilateralnim ili kontralateralnim limfnim čvorovima, a da nisu > 6 cm (N2c)
N3	metastaza u limfnom čvoru > 6 cm u najvećem promjeru

M	UDALJENE METASTAZE
MX	udaljene metastaze ne mogu se dokazati
M0	nema udaljenih metastaza
M1	udaljene metastaze

Definitivnu histopatološku dijagnozu dobivamo biopsijom tkiva koja je zlatni standard dijagnostike. Ona se najčešće radi tijekom direktne laringomikroskopije. Uz biopsiju radi se i citološka punkcija dostupnih suspektih limfnih čvorova vrata u sklopu ultrazvučnog pregleda vrata, zbog naznačene sklonosti metastaziranja karcinoma larinksa u regionalne limfne čvorove. Svjetlosna mikroskopija, a ponekad i imunohistokemija, postupci su kojima dolazimo do nedvojbene histološke dijagnoze [3].

Kompjutorizirana tomografija pokazala se, od 1976. godine, pouzdanom preoperativnom metodom pri dijagnostici većine tumora glave i vrata, uključujući i karcinom larinksa [11]. CT nam daje prikaz hrskavica larinksa i okolnih koštanih struktura visoke razlučivosti te omogućuje otkrivanje abnormalnosti u mekotkivnim područjima larinksa uz istovremeni prikaz eventualne limfadenopatije u području vrata, što direktnom laringoskopijom i palpacijom nije moguće procijeniti. Neinvazivnost, jednostavnost postupka, niska cijena i sve niža razina zračenja, još su neki od razloga zašto je CT postao primarna radiološka metoda u predoperativnoj dijagnostičkoj obradi malignih tumora larinksa [12, 13]. Treba istaknuti da je nalaz CT-a nepouzdan za utvrđivanje invazije hrskavice grkljana, zbog različitih zona kalcifikacije i osifikacije koje otežavaju procjenu opsega bolesti. Invazija hrskavice važan je podatak, jer pacijenta svrstava u višu kategoriju i stadij bolesti, smanjujući mogućnost izlječenja radioterapijom. U takvim slučajevima prednost ima kirurško liječenje [14,15].

Kordektomija endoskopskom resekcijom intralaringealni je kirurški zahvat uklanjanja dijela, ili cijelih, glasnica u slučaju karcinoma glotisa koji se nisu proširili izvan larinksa, a izvodi se u slučaju T1-kategorije bolesti. Kordektomije se klasificiraju prema opsegu resekcije. Podijeljene su na 6 tipova [Tablica 2], što omogućuje usporedbu i interpretaciju različitih postoperativnih rezultata. Endoskopske resekcije većeg opsega od kordektomije napredovale su napretkom tehnologije kirurških uređaja i endoskopa koji pružaju bolju vizualizaciju samog tumora, a time i pouzdaniji način njegova uklanjanja pa se tako izvode i na T2-kategoriji tumora

[16]. Lezije u mukoznom dijelu s očuvanom pokretljivošću glasnica lako su dostupne endoskopu, međutim, endoskopska dijagnoza ranih glotičkih karcinoma ograničena je u slučaju proširenja tumorskih lezija u duboko meko tkivo grkljana, prednju komisuru te subglotičko područje, kao i u slučaju submukoznog širenja bolesti. Kordektomija, katkad, nije dovoljna da se u potpunosti ukloni tumor pa se rade operacije šireg opsega [10]. Također, ponekad je teško odrediti optimalni opseg resekcije u nastojanju očuvanja kvalitete glasa, što je važan sekundarni ishod liječenja [17].

Tablica 2. Klasifikacija kordektomija [16].

Tip I	subepitelna kordektomija
Tip II	subligamentalna kordektomija
Tip III	transmuskularna kordektomija
Tip IV	totalna kordektomija
Tip V	proširena kordektomija koja uključuje:
Va	- kontralateralnu glasnicu i prednju komisuru
Vb	- aritenoidnu hrskavicu
Vc	- ventrikul
Vd	- subglotis (do 1 cm ispod glotisa)
Tip VI	za karcinome primarno smještene na prednjoj komisuri koji su se proširili na jednu ili obje glasnice, bez infiltracije tiroidne hrskavice

S obzirom na velik broj pacijenata s ranim karcinomom glotisa kojima je potrebno pravodobno postavljanje precizne dijagnoze radi pružanja odgovarajućeg liječenja, važno je procijeniti točnost preoperativnog CT-a te intraoperativnih endoskopskih nalaza u usporedbi s konačnom patohistološkom dijagnozom u određivanju veličine, smještaja i kategorije tumora.

HIPOTEZA

Čimbenici koji doprinose nesuglasju između preoperativnih nalaza CT-a i intraoperativnih endoskopskih nalaza te postoperativnih patohistoloških nalaza podudaraju se s čimbenicima koji doprinose pojavi pozitivnih resekcijskih rubova i potrebi postoperativne radioterapije u pacijenata s ranim karcinomom glotisa.

CILJEVI RADA

Opći cilj rada jest ispitati povezanost čimbenika koji doprinose nesuglasju između pojedinih dijagnostičkih metoda s čimbenicima koji doprinose lošijem ishodu kirurškog liječenja u pacijenata s ranim karcinomima glotisa.

Specifični ciljevi rada jesu odrediti čimbenike koji doprinose:

- nesuglasju između nalaza CT-a i endoskopskih nalaza;
- nesuglasju između endoskopskog i patohistološkog nalaza;
- nesuglasju između nalaza CT-a i patohistološkog nalaza;
- pojavi pozitivnih postoperativnih rubova;
- potrebi za postoperativnom radioterapijom.

ISPITANICI I METODE

Provedeno je retrospektivno kohortno istraživanje u Kliničkom bolničkom centru Sestre milosrdnice pod vodstvom dr. sc. Andre Košeca, višeg asistenta na Katedri za otorinolaringologiju glave i vrata Medicinskog fakulteta Sveučilišta u Zagrebu. Svi korišteni podatci prikupljeni su uz poštivanje propisa vezanih uz zaštitu osobnih podataka i uz pismenu suglasnost pacijenata. Istraživanje je odobreno od strane nadležnog etičkog povjerenstva (EP-003-06/21-03/016). U istraživanje je uključen 121 bolesnik po sljedećim ulaznim kriterijima: rani klinički stadij karcinoma glotisa (T1a-, T1b- i T2-stadij prema TNM-klasifikaciji) te učinjena kirurška endoskopska laserska resekcija karcinoma u razdoblju od 1. siječnja 2016. do 31. prosinca 2020. godine s potpunom preoperativnom radiološkom obradom dostupnom na uvid.

Korišteni su njihovi demografski podatci, podatci o operacijskom zahvatu (kordektomiji), patohistološkom tipu karcinoma glotisa, lokalizaciji i širenju na supraglotis i subglotis, kao i na prednju komisuru te podatci o pozitivnim rubovima nakon operacije i o potrebi za postoperativnom radioterapijom. Sve resekcije učinio je isti kirurg. Prema smjernicama Europskog laringološkog društva, od ukupno učinjenih 109 kordektomija, 30 ih je pripadalo tipu III, 25 tipu IV, 40 tipu V te 14 tipu VI [Tablica 2]. Snimanje CT vrata učinjeno je 2 tjedna prije operacije na 16 slojnom CT uređaju Sensation, tvrtke Siemens, sa spiralnim modom snimanja i aksijalnim CT slojevima debljine 1mm. Tehnički parametri snimanja su: 210 mAs; 120 kV, 52,37 mGy (CDTIvol), FOV = 300 mm. Na radnoj stanici iz dobivenih tankih CT slojeva učinili su se rekonstruirani slojevi u sagitalnoj, aksijalnoj i koronarnoj ravnini debljine sloja 2mm. Korištenjem rekonstruiranih CT slojeva kroz vrat napravila se morfološka analiza promjena na glasnicama i larinsku te prikupljanje i evidencija dobivenih podataka od strane

istog radiologa. Pozitivni rubovi definirani su kao nepotpuna ekscizija, odnosno patohistološki nalaz tumorskih stanica na rubu uklonjenog tkiva. Patohistološke nalaze opisao je isti patolog. Kriteriji za isključivanje iz studije bili su nepotpuni intraoperativni podatci, nedostatak preoperativnih nalaza CT-a ili patohistoloških nalaza dostupnih za analizu te nepostojanje informiranih pristanaka za korištenje podataka u svrhe istraživanja. Iz istraživanja je isključeno 12 pacijenta (9,92%). U preostalim 109 pacijenata analizirane su nepodudarnosti proširenosti karcinoma glotisa određene CT-om i endoskopski. Obje metode pojedinačno su uspoređene s konačnim patohistološkim nalazima proširenosti, kao zlatnim standardom dijagnostike. Budući da su nalaz CT-a te endoskopski i patohistološki nalazi opisne metode za određivanje proširenosti tumora, uspoređivani su na temelju opisane anatomske zahvaćenosti pojedinih struktura larinksa. Za endoskopske i patohistološke nalaze korištene su kliničke i patohistološke TNM-klasifikacije. Za endoskopske nalaze kategorija T označena je kao cT (*clinical T*) - klinička kategorija, a za patohistološke nalaze označena je kao pT (*patohistological T*) - patohistološka kategorija. Za nalaze CT-a uzete su u obzir zahvaćenosti prednje komisure te supraglotisa i subglotisa. Pozitivni rubovi i potreba za postoperativnom radioterapijom bili su pokazatelji lošijeg ishoda kirurškog endoskopskog liječenja.

Za statističku analizu korišten je statistički program SPSS (Verzija 22.0 © 2013. IBM SPSS *Statistics for Windows*, Armonk, NY: IBM Corp), uz primjenu deskriptivne statistike. Povezanost varijabli analizirana je modelom binarne logističke regresije u kojoj je kao zavisna varijabla označeno nesuglasje nalazima endoskopije i CT-a. Tu se binarnu varijablu (primarni ishod statističke analize) nastoji predvidjeti na temelju skupa nezavisnih varijabli (čimbenika koji doprinose nesuglasju) i kodira se s 0 ili 1. Kao sekundarni binarni ishodi i zavisne varijable su analizirane potreba za postoperativnom radioterapijom i pojava pozitivnih rubova. U analizu je uključeno više kategoričkih i kontinuiranih nezavisnih prediktorskih varijabli. Binarna logistička regresija je identificirala varijable koje su značajno povezane s povećanim ili

smanjenim rizikom od pojave određenog ishoda na način da je uz p-vrijednost određen i omjer rizika (OR) koji može biti veći od 1 ukoliko je rizik povećan, ili pak manji od 1 ukoliko je rizik smanjen. Kao potvrdna, komplementarna metoda korištena je i analiza glavnih komponentata (engl. primary component analysis - PCA) koja je konfirmatorna faktorska analiza korisna u redukciji velikog broja varijabli. Ona identificira komponente koje sadrže koeficijente varijance (V), odnosno skupine podataka, a prvih nekoliko komponentata sadrži visoki postotak varijance (σ^2). Time pouzdano reducira dimenzije podataka, uz zadržavanje onih koji najviše doprinose varijanci. U ovom istraživanju je služila kao dodatna potvrda povezanosti između analiziranih nezavisnih varijabli bez vanjskih kriterija, kao što su bile zavisne varijable u binarnoj logističkoj regresiji. Identificirane povezanosti među varijablama i ishodom analize su se dalje analizirale krivuljom *Receiver Operating Characteristic* (ROC), kako bi se izračunala osjetljivost i specifičnost identificiranih rizičnih čimbenika u predviđanju lošijeg postoperativnog ishoda. Osjetljivost je definirana kao postotak točne klasifikacije pacijenata s višim rizikom za lošiji ishod, a specifičnost kao postotak točne klasifikacije pacijenata koji nemaju rizik za lošiji ishod. Svi testovi su koristili dvosmjernu vjerojatnost pogreške od 5%.

REZULTATI

U studiji su analizirani nalazi 109 pacijenata, 101 muškaraca i 8 žena. Omjer muških i ženskih pacijenata bio je 13:1. Raspon dobi pacijenata bio je od 36 do 90 godina. Prosječna dob prilikom kordektomije bila je 64,03 godine, odnosno 63,88 godina za žene, a 64 za muškarce.

Prema nalazima CT-a, od ukupnog broja pacijenata, 45 ih je imalo zahvaćenu prednju, a 1 pacijent stražnju komisuru. Također u 28 pacijenata bilo je, uz glotičko područje, zahvaćeno i supraglotičko, a u 14 pacijenta bilo je zahvaćeno i subglotičko područje [Tablica 3].

Prema endoskopskom nalazu, primjenom TNM-klasifikacije [Tablica 1], 74 pacijenta su, s obzirom na proširenost tumora, određeni kao klinička kategorija tumora (cT) T1a, 14 pacijenta kao T1b, a 21 pacijent kao T2 [Tablica 4].

Prema patohistološkom nalazu 93 pacijenta određeno je kao T1a, 12 kao T1b i 4 kao T2 patohistološki stadij (pT) [Tablica 5].

Tablica 3. Procjena zahvaćenosti okolnih struktura preoperativnim CT-om.

Zahvaćenost struktura izvan glotisa	Broj pacijenata
prednja komisura	45 (41,28%)
stražnja komisura	1 (0,92%)
supraglotičko područje	14 (12,84%)
subglotičko područje	28 (25,69%)

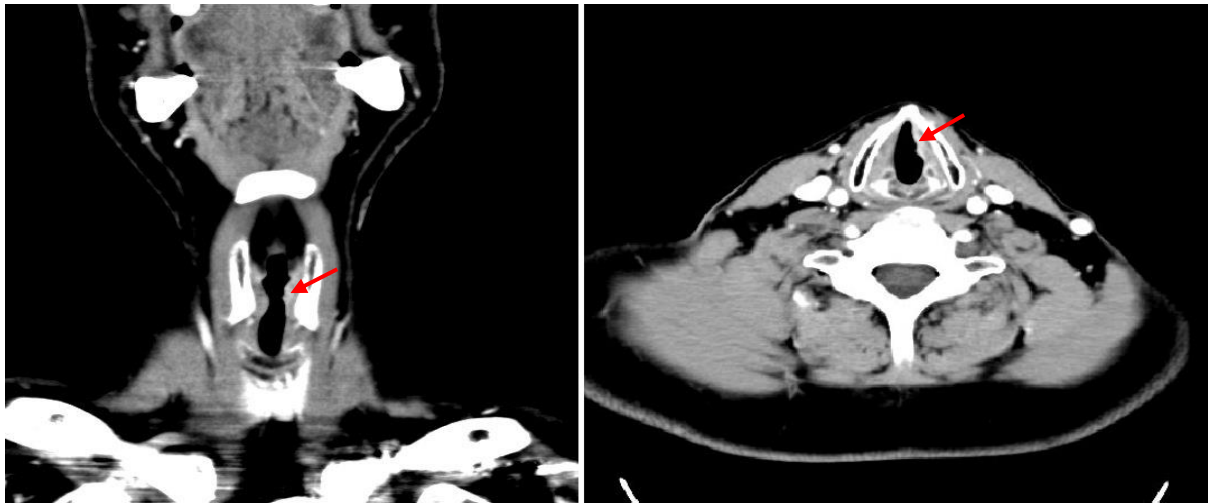
Tablica 4. Određeni klinički T-stadiji tumora prema endoskopskom nalazu (cT).

T-stadij prema endoskopskom nalazu	Broj pacijenata
stadij T1a	74 (67,89%)
stadij T1b	14 (12,84%)
stadij T2	21 (19,27%)

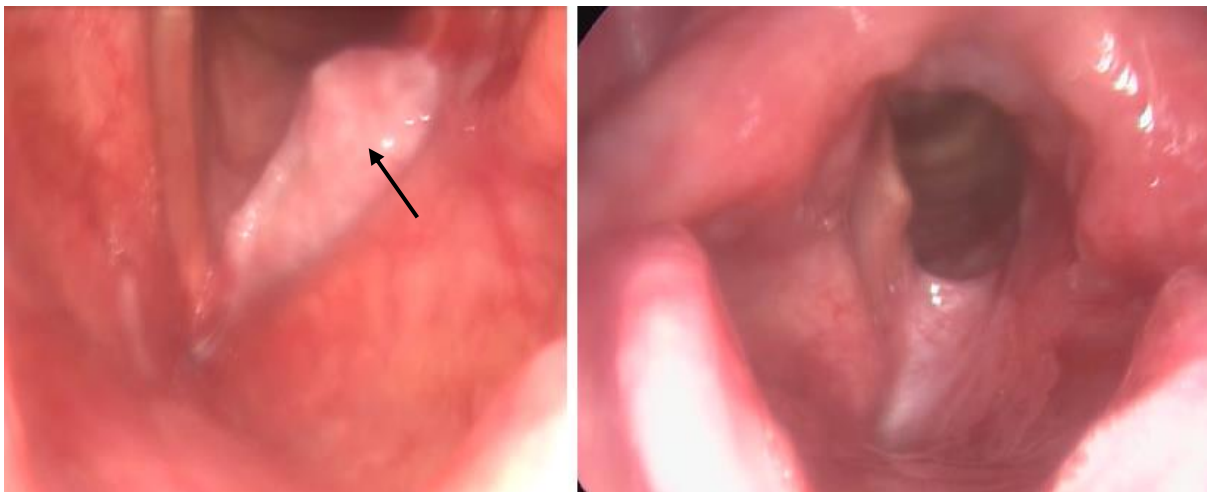
Tablica 5. Određeni patohistološki T-stadij tumora prema patohistološkom nalazu (pT).

T-stadij prema patohistološkom nalazu	Broj pacijenata
stadij T1a	93 (85,32%)
stadij T1b	12 (11,01%)
stadij T2	4 (3,67%)

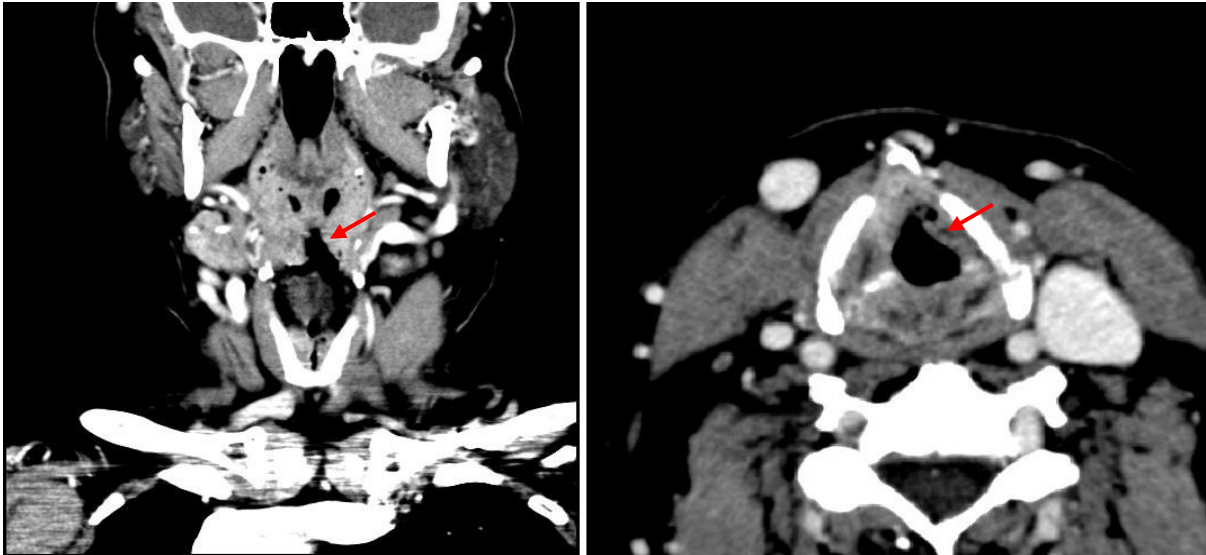
Nepodudarnost između nalaza CT-a i nalaza endoskopije nalazimo u 36 slučajeva [Tablica 6]. U 31 slučaju CT je očitano kao viši stadij (Slike 1 i 2), a u 5 slučajeva kao niži (Slike 3 i 4).



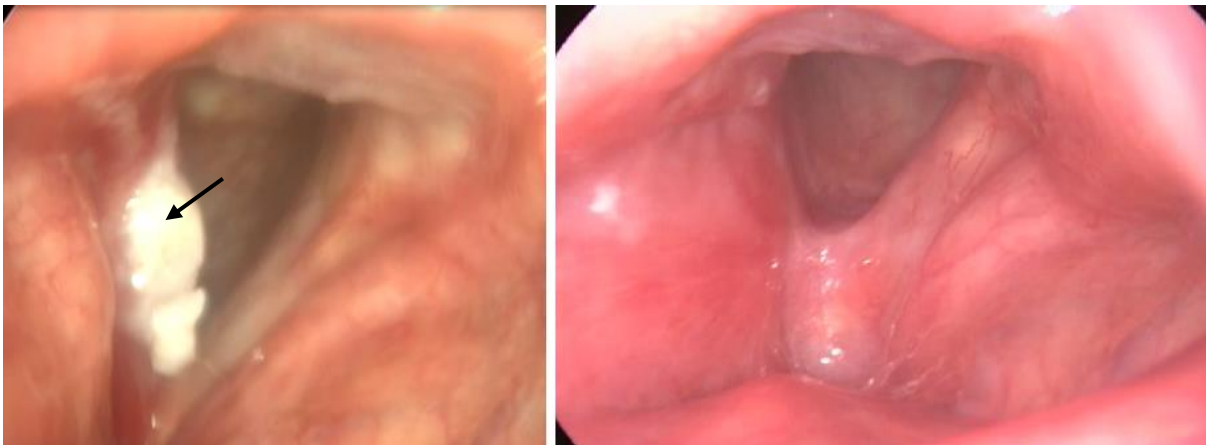Slika 1. Pacijent s nesuglasnim nalazom CT-a i endoskopskim nalazom; nalaz CT-a uvećao je T-kategoriju, ukazujući na infiltrativni i proliferativni tumorski proces u prednjoj trećini lijeve glasnice, s paraglotičkim širenjem i suspektom infiltracijom prednje komisure (crvena strelica).



Slika 2. Intraoperativna endoskopija u istog pacijenta na lijevoj slici prikazuje egzofitični tumor lijeve glasnice, bez paraglotičkog širenja, ili zahvaćanja prednje komisure (crna strelica). Desna slika prikazuje postoperativni nalaz nakon 8 mjeseci, bez znakova recidiva bolesti.



Slika 3. Pacijent s nesuglasnim nalazom CT-a i endoskopskim nalazom. CT je umanjio T-kategoriju, ukazujući na infiltrativni i proliferativni tumorski proces u prednjoj trećini lijeve glasnice, bez paraglotičkog širenja i bez infiltracije prednje komisure (crvena strelica).



Slika 4. Intraoperativna endoskopija u istog pacijenta na lijevoj slici prikazuje da su lijeve glasnice, prednje komisure, desni ventrikularni nabor i *petiolus epiglottis* opsežno infiltrirani (crna strelica). Desna slika prikazuje postoperativni nalaz nakon 12 mjeseci, bez znakova recidiva bolesti.

Nepodudarnost endoskopskog i patohistološkog nalaza nalazimo u 37 slučajeva, a između nalaza CT-a i patohistološkog nalaza u 38 pacijenata [Tablica 6].

Tablica 6. Rezultati nepodudarnosti dijagnostičkih nalaza

Nepodudarnost dijagnostičkih nalaza	Broj pacijenata
nepodudaranost endoskopskog nalaza i nalaza CT-a	36 (33,03%)
nepodudaranost endoskopskog nalaza i patohistološkog nalaza	37 (33,95%)
nepodudaranost nalaza CT-a i patohistološkog nalaza	38 (34,87%)

Pozitivne rubove nakon kordektomije imalo je 14 pacijenta, a 16 pacijenata bilo je nakon kordektomije liječeno postoperativnom radioterapijom. Patohistološkim nalazom utvrdilo se također da 53 pacijenta imaju karcinom grkljana gradus 1 (dobro diferencirani karcinom), 49 pacijenata gradus 2 (umjereno diferencirani karcinom), a sedam pacijenata gradus 3 (slabo diferencirani karcinom).

Identificirani su čimbenici koji doprinose nesuglasju između dijagnostičkih metoda, kao i oni koji doprinose lošijem ishodu odnosno pojavi pozitivnih rubova i potrebi postoperativne radioterapije [Tablica 7].

Čimbenici koji doprinose nesuglasju između nalaza CT-a i endoskopskog nalaza

Model binarne logističke regresije identificirao je kao pozitivne prediktore nesuglasja između nalaza CT-a i endoskopije rastuću dob ($p = 0,035$, OR = 4,47), kliničku kategoriju tumora T1a i T1b ($p = 0,001$, OR = 13,2), ali ne i kategoriju T2, zatim nalaz CT-a s prisutnošću infiltracije prednje komisure ($p = 0,001$, OR = 14,89) te rast veličine tumora ($p = 0,001$, OR = 13,01).

Čimbenici koji doprinose nesuglasju između endoskopskih i patohistoloških nalaza

Nesuglasje između nalaza endoskopije i patohistologije značajno je povezano s umanjenom kliničkom T-kategorijom tumora ($p = 0,001$, $OR = 42,0$) i infiltracijom supraglotisa na CT-u ($p = 0,033$, $OR = 6,85$). Do nesuglasja također dolazi statistički značajno češće s rastom veličine tumora ($p = 0,006$, $OR = 7,67$).

Čimbenici koji doprinose nesuglasju između nalaza CT-a i patohistoloških nalaza

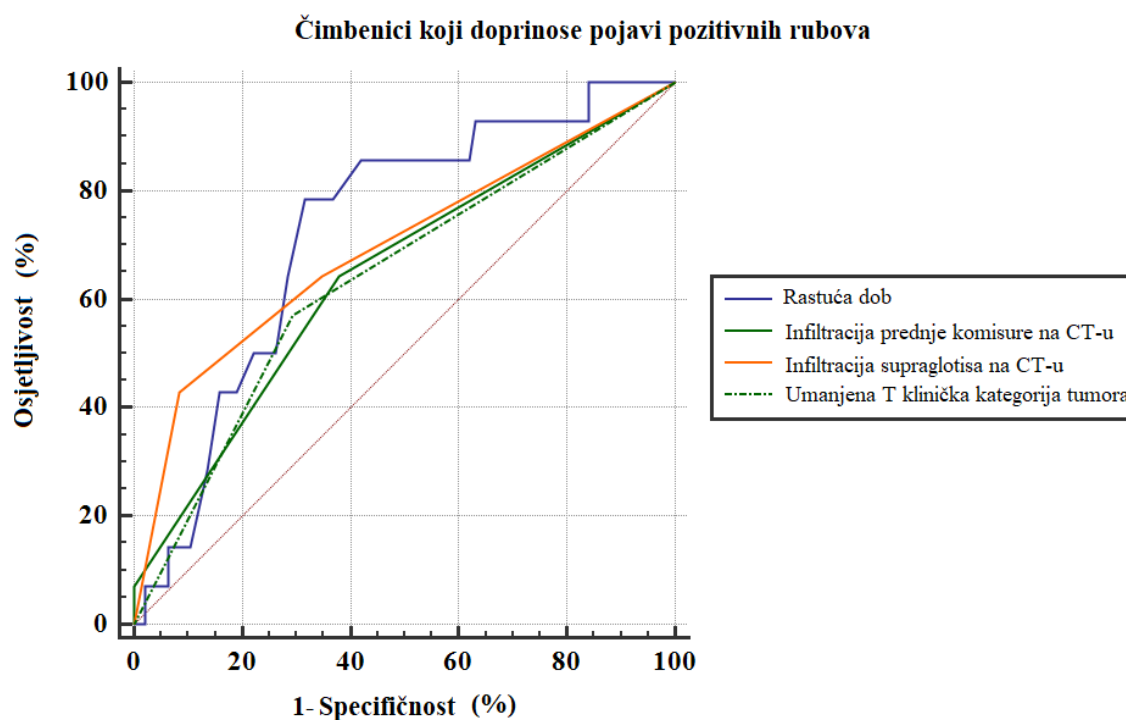
Nesuglasje između nalaza CT-a i patohistološkog nalaza povezano je s umanjenom kliničkom T-kategorijom tumora ($p = 0,012$, $OR = 8,77$), rastom gradusa tumora ($p = 0,033$, $OR = 6,83$) te infiltracijom supraglotisa na CT-u ($p = 0,001$, $OR = 21,33$).

Svi navedeni čimbenici imaju p-vrijednost manju od 0,05 što ih čini statistički značajnima. Isto tako OR koji je kod svih čimbenika veći od 1, a predstavlja omjer izgleda da su čimbenici identificirani u pacijenata kod kojih zaista je nađeno nesuglasje i da su isti čimbenici identificirani u pacijenata kod kojih nesuglasje ne postoji, govori u prilog povezanosti navedenih varijabli.

Analiza glavnih komponenti potvrdila je rezultate binarne logističke regresije te je korištena kako bi smanjila potencijalni izvor netočnosti u analizi zbog velikog broja nezavisnih varijabli. Njome su identificirane tri glavne komponente u skupu podataka s vlastitim čimbenikom > 4 . Koeficijenti kovarijance (V) u prvoj komponenti sadrže većinu ukupne varijance (σ^2) i značajno su međusobno povezani pa se infiltracija prednje komisure ($V = 0,608$), supraglotisa ($V = 0,664$), nesuglasje nalaza endoskopije i CT-a ($V = 0,625$), umanjena klinička T-kategorija ($V = 0,714$), nesuglasje endoskopije i patohistologije ($V = 0,694$) i pozitivni rubovi ($V = 0,620$) zajedno nalaze u pacijenata s većim rizikom za lošiji ishod.

Čimbenici koji doprinose pojavi pozitivnih rubova na patohistološkom nalazu

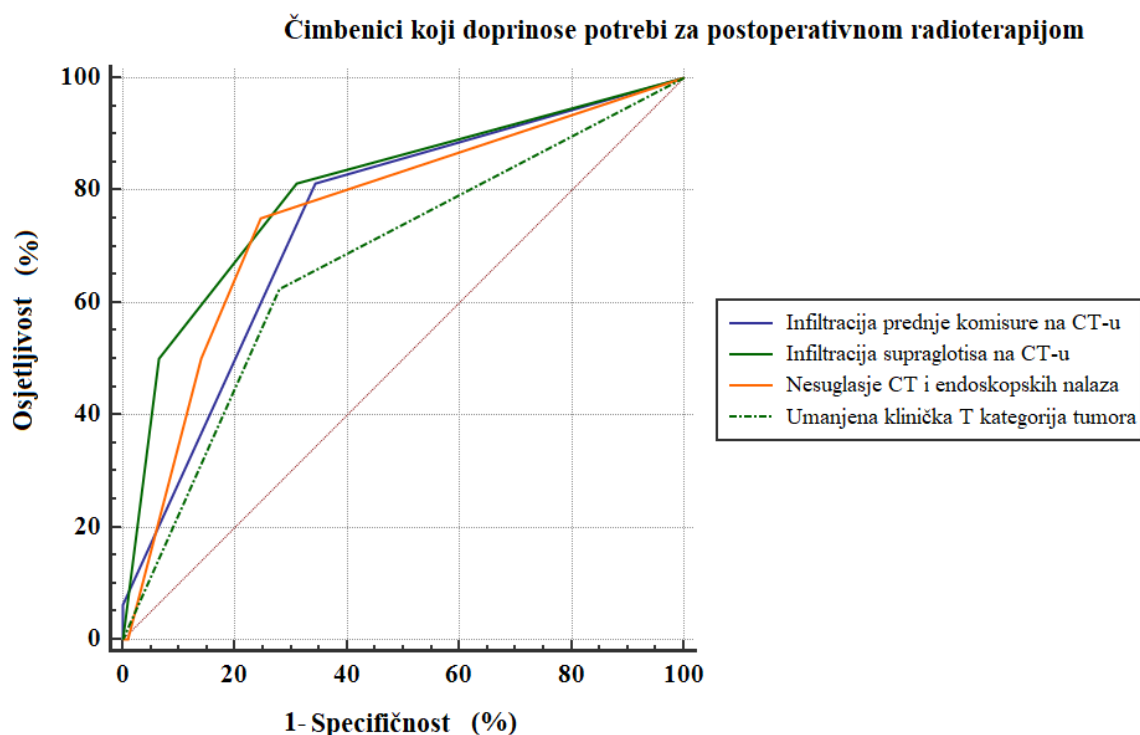
Analiza podataka ROC-krivuljama kao čimbenike rizika za pojavu pozitivnih rubova izdvojila je rastuću dob ($AUC = 0,726$, $p = 0,0325$, $CI = 0,632 - 0,807$, osjetljivost = 78,57%, specifičnost = 68,42%), umanjenu kliničku T-kategoriju tumora ($AUC = 0,725$, $p = 0,0076$, $CI = 0,541 - 0,728$, osjetljivost = 57,14%, specifičnost = 70,53%), infiltraciju prednje komisure na CT-u ($AUC = 0,645$, $p = 0,017$, $CI = 0,548 - 0,735$, osjetljivost = 64,29%, specifičnost = 62,11%) te infiltraciju supraglotisa na CT-u ($AUC = 0,695$, $p = 0,017$, $CI = 0,6 - 0,780$, osjetljivost = 42,86%, specifičnost = 91,58%); (Slika 5). Površina ispod krivulje u svih ispitivanih čimbenika veća je od 0,6 što ukazuje na postojanje njihove diskriminativne sposobnosti, odnosno sposobnosti predviđanja pojave pozitivnih rubova.



Slika 5. ROC-krivulja pokazuje prediktore pozitivnih postoperativnih rubova na patohistološkim prerezima nakon endoskopskog operativnog liječenja T1- i T2-karcinoma larinksa; ($AUC > 0,6$, $p < 0,05$).

Čimbenici koji doprinose potrebi za postoperativnom radioterapijom

Analiza podataka ROC-krivuljama izdvojila je kao čimbenike rizika za potrebu provođenja postoperativne radioterapije umanjenu kliničku T-kategoriju tumora (AUC = 0,758, $p = 0,0052$, CI = 0,667 - 0,835, osjetljivost = 75,00%, specifičnost = 75,27%), infiltraciju prednje komisure na CT-u (AUC = 0,7455, $p = 0,0020$, CI = 0,653 - 0,824, osjetljivost = 81,25%, specifičnost = 65,59%), i infiltraciju supraglotisa na CT-u (AUC = 0,802, $p = 0,0003$, CI = 0,653 - 0,824, osjetljivost = 81,25%, specifičnost = 65,59%). Nesuglasje između endoskopskih nalaza i nalaza CT-a također je izdvojeno kao rizični čimbenik za pojavu pozitivnih postoperativnih rubova (AUC = 0,673, $p = 0,0432$, CI = 0,576 - 0,760, osjetljivost = 62,50%, specifičnost = 72,04%); (Slika 6). Površina ispod krivulja je u svih čimbenika veća od 0,6, čime se dokazuje njihova sposobnost predviđanja potrebe za postoperativnom radioterapijom.



Slika 6. ROC-krivulja pokazuje prediktore postoperativne radioterapije nakon endoskopskog operativnog liječenja T1- i T2-karcinoma larinksa; (AUC > 0,6, $p < 0,05$).

Tablica 7. Čimbenici koji doprinose nesuglasju između dijagnostičkih nalaza i lošijem ishodu kirurškog liječenja u pacijenata s ranim karcinomom glotisa, identificirani modelom binarne logističke regresije i analizom podataka ROC krivuljama.

Čimbenici koji doprinose	Nesuglasju između dijagnostičkih nalaza			Lošem ishodu kordektomije	
	CT-a i endoskopskih	Endoskopskih i patohistoloških	CT-a i patohistoloških	Pozitivnim rubovima	Postoperativnoj radioterapiji
Rastuća dob	+	-	-	+	-
Klinička T1a i T1b kategorija	+	-	-	-	-
Infiltracija prednje komisure na CT-u	+	-	-	+	+
Rast veličine tumora	+	+	-	-	-
Umanjena klinička T kategorija	-	+	+	+	+
Infiltracija supraglotisa na CT-u	-	+	+	+	+
Rast gradusa tumora	-	-	+	-	-
Nesuglasje CT i endoskopskih nalaza	-	-	-	-	+

RASPRAVA

Rani karcinomi glotisa pokazuju značajnu varijaciju u proširenosti na susjedne strukture, koja je glavni kriteriji za preoperativno određivanje stadija tumora CT-om i intraoperativno endoskopsko određivanje stadija tumora. Postoji mali broj objavljenih radova koji analiziraju čimbenike koji doprinose nesuglasju između navedenih dijagnostičkih metoda međusobno te konačnih patohistoloških nalaza u pacijenata s ranim T1- i T2-karcinomima glotisa [18-21]. Utjecaj istih čimbenika na ishod kirurškog liječenja ovih tumora nedovoljno je dobro opisan u dostupnoj literaturi. Cilj ovoga istraživanja bio je pronalaženje i analiza pokazatelja nesuglasja navedenih nalaza u slučaju ranih glotičkih karcinoma i njihove povezanosti s pokazateljima lošijeg ishoda kirurškog liječenja.

Prema rezultatima dobivenim u istraživanju, endoskopski određen stadij korelirao je s patohistološkim nalazom u 69,73% bolesnika te se podudarao s daljnjom progresijom bolesti i potrebom za postoperativnom radioterapijom (50% visokorizičnih pacijenata određeno je kao stadij T2). Nalaz CT-a razlikovao se od endoskopskog nalaza po zahvaćenosti prednje komisure te supraglotičke i subglotičke regije u 33,03% pacijenata, pri čemu je u 31 od 36 pacijenata kategorija tumora u CT-nalazima bila uvećana, a umanjena tek u njih 5. U tih 36 pacijenata kod kojih je CT pogrešno odredio proširenost tumora, endoskopski su utvrđene kliničke kategorije tumora T1a i T1b, ali ne i T2. Sukladno tome, klinički stadiji T1a i T1b su identificirani kao značajan čimbenik koji pridonosi nesuglasju nalaza CT-a i endoskopskih nalaza. Rezultati objavljenih studija pokazali su da se pouzdanost nalaza CT-a smanjuje u slučaju ranih površinskih tumora u području glotisa, zbog ograničene rezolucije radioloških pretraga. Učinak mase tumora i nepouzdana očitana infiltracija okolnih struktura, poput

ariepiglotskih nabora i suprotne glasnice ili ventrikularnog nabora, dovodi do pogrešno očitano CT-nalaza, u smislu preuveličavanja nalaza [20, 22].

Infiltracija prednje komisure na CT-u identificirana je kao čimbenik koji doprinosi nesuglasju endoskopskog nalaza i nalaza CT-a. Kada govorimo o zahvaćenosti prednje komisure, njen stvarni prognostički značaj i dalje je nepoznat, iako se u sve više radova spominje kao nepovoljan prognostički čimbenik [23-25]. Rezultati objavljenih metaanaliza govore da je tiroidna hrskavica na razini prednje komisure slaba brana širenju tumora i da se okultna invazija hrskavice može uočiti u 20% svih T1- i T2-karcinoma [23]. Rezultati ovoga istraživanja ukazuju na to da je u slučaju T1- i T2-karcinoma sa suspektnom infiltracijom prednje komisure na CT-u povećan rizik za pojavu pozitivnih postoperativnih rubova i potrebe za radioterapijom. Zahvaćenost supraglotisa, koju bilježimo na CT-u, jedan je od čimbenika koji doprinose nesuglasju endoskopskog i patohistološkog nalaza. Pozitivni rubovi također su povezani sa širenjem karcinoma u područje supraglotisa. Zahvaćenost supraglotisa dovodi do otežanog potpunog uklanjanja karcinoma i time povećava vjerojatnost postoperativne radioterapije, što je potvrđeno i ovim istraživanjem [24,25].

Endoskopski umanjena klinička T-kategorija tumora čimbenik je koji doprinosi nesuglasju između endoskopskog i patohistološkog nalaza, kao i nalaza CT-a te patohistološkog nalaza. Također, identificirana je i kao čimbenik koji doprinosi pojavi pozitivnih rubova i potrebi postoperativne radioterapije. Tijekom endoskopskog liječenja ne uklanja se tiroidna hrskavica i nije moguće otkriti mikroinvaziju hrskavice, što vodi prema pogrešno umanjenoj kliničkoj kategoriji bolesti [24]. Odgođena dijagnostička laringomikroskopija lako se može pretvoriti i u korektivni postupak, s obzirom na to da se u 11,5% pacijenata tijekom 5 mjeseci nakon operacije dijagnosticira mali i potencijalno izlječiv recidiv bolesti [26]. Objavljeni podaci preporučuju donošenje terapijske odluke na temelju integriranih rezultata preoperativnih nalaza, odnosno CT-a i endoskopije. Ističe se činjenica da korištenje CT-a visoke rezolucije

može povećati točnost određivanja kliničke T-kategorije tumora, posebno u T2-kliničkoj kategoriji tumora, što odgovara rezultatima ovoga istraživanja [12, 13].

Ograničenja ovoga istraživanja su retrospektivni dizajn i mali uzorak te potencijalna greška u inter- i intraindividualnoj procjeni nalaza između neuroradiologa, kirurga i patologa.

ZAKLJUČCI

Provedenim istraživanjem identificirani su čimbenici koji doprinose nesuglasju među pojedinim dijagnostičkim nalazima te pojavi pozitivnih postoperativnih rubova i potrebi postoperativne radioterapije, od kojih su najznačajniji infiltracija prednje komisure i zahvaćenost supraglotisa na CT-u, kao i umanjivanje kliničke kategorije T. Pri planiranju opsega kordektomije, u slučaju T2-karcinoma glotisa, preoperativni CT-nalaz vrijedna je dopuna endoskopskom nalazu, dok u slučaju malih, površinskih T1-karcinoma glotisa najveću vrijednost ima endoskopski nalaz. Mnogi od čimbenika mogu se prepoznati i prije donošenja terapijske odluke, što otvara mogućnost za izdvajanje pacijenata koji imaju povećani rizik za lošiji ishod, a time i prilagođavanje njihova liječenja i postoperativnog praćenja.

ZAHVALE

Velike zahvale dugujem svojem mentoru dr. sc. Andru Košecu. Svojim stručnim savjetima i optimizmom pružio mi je veliku potporu u pisanju ovoga rada.

Zahvaljujem se i kolegici Ayli te djelatnicima Kliničkog bolničkog centra Sestre milosrdnice koji su doprinijeli izradi ovoga rada.

Također htjela bih zahvaliti svojoj obitelji i prijateljima na pruženoj potpori tijekom studija. Posebno hvala Vjeki i Mihaeli za strpljenje i razumijevanje. Za kraj, hvala kolegama s godine koji su ovo razdoblje studiranja učinili posebnim.

LITERATURA

1. Majszyk D, Bruzgielewicz A, Osuch-Wójcikiewicz E, Rzepalowska A, Niemczyk K. Gender-related incidence, risk factors exposure and survival rates of laryngeal cancers - the 10-years analysis of trends from one institution. *Otolaryngol Pol.* 2019; 73(3): 6-10.
2. Steuer CE, El-Deiry M, Parks JR, Higgins KA, Saba NF. An update on larynx cancer. *CA Cancer J Clin.* 2016; 67:32-50.
3. Mastronikolis NS, Papadas TA, Goumas PD, Triantaphyllidou IE, Theocharis DA, Papageorgakopoulou N, Vynios DH. Head and neck: Laryngeal tumors: an overview *Atlas Genet Cytogenet Oncol Haematol.* 2009; 13(11):888-893.
4. Barnes L, Eveson J, Reichart P, Sidransky D. eds. World Health Organization Classification of Tumours: Pathology and Genetics of Head and Neck Tumours. Lyon, France: IARC Press; 2005. p.107-208.
5. Hrvatski zavod za javno zdravstvo, Registar za rak Republike Hrvatske. Incidencija raka u Hrvatskoj 2016. *Bilten 41, Zagreb* 2019. p.5-6,30
6. Hoffman HT, Porter K, Karnell LH, Cooper JS, Weber RS, Langer CJ i sur. Laryneal cancer in United States: changes in demographic, patterns of care, and survival. *Laryngoscope.* 2006; 116(9 Pt 2 Suppl 111):1-13.
7. Baugnon KL, Beitler JJ. Pitfalls in the Staging of Cancer of the Laryngeal Squamous Cell Carcinoma. *Neuroimaging Clin N Am.* 2013; 23:81-105.
8. Sternberg SS. *Histology for pathologists.* New York: Raven Press; 1992. p. 443-55.
9. Issa MR, Samuels SE, Bellile E, Shalabi FL, Eisbruch A, Wolf G. Tumor Volumes and Prognosis in Laryngeal Cancer. *Cancers (Basel).* 2015; 7(4):2236-61.
10. Seung Yeun Chung, Kyung Hwan Kim, Ki Chang Keum, Yoon Woo Koh, Se-Heon Kim, Eun Chang Choi i sur. Radiotherapy Versus Cordectomy in the Management of Early

- Glottic Cancer. *Cancer Research and Treatment: Official Journal of Korean Cancer Association*. 2018; 50(1):156-63.
11. Archer CR, Yeager VL. Computed tomography of laryngeal cancer with histopathological correlation. *Laryngoscope*. 1982; 92:1173-80.
 12. Bozzato A, Pillong L, Schick B i sur. Aktuelle Bildgebung bei Diagnostik und Therapieplanung des Larynxkarzinoms. *Radiologe*. 2020; 60: 1026-1037.
 13. Blitz AM., Aygun N. Radiologic evaluation of larynx cancer. *Otolaryngol Clin North Am*. 2008; 41(4): 697-713.
 14. Castelijns JA, Golding, RP, Schaik C van, Valk J, Snow GB. MR findings of cartilage invasion by laryngeal cancer: value in predicting outcome of radiation therapy. *Radiology* 1990; 174:669-73.
 15. Becker M, Zbären P, Laeng H, Stoupis C, Porcellini B, Vock P. Neoplastic invasion of the laryngeal cartilage: comparison of MR imaging and CT with histopathologic correlation. *Radiology*. 1995; 194:661-9.
 16. Remacle M, Eckel HE, Antonelli A, Brasnu D, Chevalier D, Friedrich G i sur. Endoscopic cordectomy. a proposal for a classification by the Working Committee, European Laryngological Society. *Eur Arch Otorhinolaryngol*. 2000; 257:227-31.
 17. Mendelsohn AH, Xuan Y, Zhang Z. Voice outcomes following laser cordectomy for early glottic cancer: a physical model investigation. *Laryngoscope*. 2014; 124:1882-6.
 18. Stadler A, Kontrus M, Kornfehl J, Youssefzadeh S, Bankier AA. Tumor staging of laryngeal and hypopharyngeal carcinomas with functional spiral CT: comparison with nonfunctional CT, histopathology, and microlaryngoscopy. *J Comput Assist Tomogr*. 2002; 26(2):279-84.

19. Mafee MF, Schild JA, Valvassori GE, Capek V. Computed tomography of the larynx: correlation with anatomic and pathologic studies in cases of laryngeal carcinoma. *Radiology*. 1983; 147(1):123-8.
20. Silverman PM, Bossen EH, Fisher SR, Cole TB, Korobkin M, Halvorsen RA. Carcinoma of the larynx and hypopharynx: computed tomographic-histopathologic correlations. *Radiology* 1984; 151(3): 697-702.
21. Hoover LA, Calcaterra TC, Walter GA, Larrison SG. Preoperative CT scan evaluation for laryngeal carcinoma: correlation with pathological findings. *Laryngoscope* 1984; 94(3): 310-5.
22. Peretti G, Piazza C, Ansarin M, i sur. Transoral CO2 laser microsurgery for Tis-T3 supraglottic squamous cell carcinomas. *Eur Arch Otorhinolaryngol* 2010; 267:1735-1742.
23. Tulli M, Re M, Bondi S, i sur. The prognostic value of anterior commissure involvement in T1 glottic cancer: A systematic review and meta-analysis [published online ahead of print, 2019 Nov 13]. *Laryngoscope*. 2019;10.1002/lary.28395. doi:10.1002/lary.28395
24. Lucioni M, Marioni G, Bertolin A, Giacomelli L, Rizzotto G. Glottic laser surgery: outcomes according to 2007 ELS classification. *Eur Arch Otorhinolaryngol* 2011; 268: 1771-1778.
25. Carta F, Bandino F, Olla AM, Chuchueva N, Gerosa C, Puxeddu R. Prognostic value of age, subglottic, and anterior commissure involvement for early glottic carcinoma treated with CO2 laser transoral microsurgery: a retrospective, single-center cohort study of 261 patients. *Eur Arch Otorhinolaryngol* 2018; 275:1199-1210.
26. Preuss SF, Cramer K, Drebber U, Klussmann JP, Eckel HE, Guntinas-Lichius O. Second-look microlaryngoscopy to detect residual carcinoma in patients after laser surgery for T1 and T2 laryngeal cancer. *Acta Otolaryngol* 2009; 129(8):881-5.

ŽIVOTOPIS

Antonela Geber rođena je 16. veljače 1998. godine u Zagrebu. Od 2004. do 2012. godine pohađala je Osnovnu školu Ivana Cankara u Zagrebu, a 2016. godine završila je II. gimnaziju u Zagrebu te upisala Medicinski fakultet Sveučilišta u Zagrebu. Na trećoj godini studija primila je državnu STEM-stipendiju za izvrsnost Ministarstva znanosti i obrazovanja. Dobitnica je Dekanove nagrade za postignut uspjeh u akademskoj godini 2020./2021. te Rektorove nagrade za individualni znanstveni rad u akademskoj godini 2020./2021. za petu godinu studija. Tijekom studija sudjelovala je na brojnim studentskim kongresima. Na kongresu CROSS15 u Zagrebu sudjelovala je kao član organizacijskog odbora. Na kongresu CROSS16 u Zagrebu prezentirala je kao prvi autor preliminarne rezultate studije pod naslovom „Correlation of Preoperative Computed Tomography, Endoscopic Intraoperative Findings and Histopathologic Findings in Early Laryngeal Cancer“. Na kongresima; SaMED2021 u Sarajevu, OSCON2021 u Osijeku, 11th International Congress of Internal Medicine u Ateni, NeuRi u Rijeci te CROSS17 u Zagrebu, sudjelovala je aktivno izlažući prikaze slučajeva kardiološke, dermatovenerološke, oftalmološke, endokrinološke te otorinolaringološke tematike. Govori engleski, njemački i talijanski jezik. *English Language Course (level Advanced) Studio Cambridge* završila je 2013. godine, a 2016. godine program DSD II (*Deutsches Sprachdiplom II*) na razini C1.