

Aktivni implantati srednjega uha

Gudac Škrlin, Vilim

Master's thesis / Diplomski rad

2022

Degree Grantor / Ustanova koja je dodijelila akademski / stručni stupanj: **University of Zagreb, School of Medicine / Sveučilište u Zagrebu, Medicinski fakultet**

Permanent link / Trajna poveznica: <https://um.nsk.hr/um:nbn:hr:105:529460>

Rights / Prava: [In copyright](#)/[Zaštićeno autorskim pravom.](#)

Download date / Datum preuzimanja: **2024-11-30**



Repository / Repozitorij:

[Dr Med - University of Zagreb School of Medicine Digital Repository](#)



SVEUČILIŠTE U ZAGREBU
MEDICINSKI FAKULTET

Vilim Gudac Škrlin

Aktivni implantati srednjeg uha

DIPLOMSKI RAD



Zagreb, 2022

Ovaj diplomski rad izrađen je na Klinici za otorinolaringologiju i kirurgiju glave i vrata KBC Sestre milosrdnice Zagreb pod vodstvom dr. sc. Andra Košeca i predan je na ocjenu u akademskoj godini 2021./2022

Popis kratica:

ABG	Air-Bone Gap
AMEI	Active Middle Ear Implants
AP	Audio Processor
CHL	Conductive Hearing Loss
CMV	Citomegalovirus
CT	Computerized Tomography
EBV	Epstein-Barr Virus
FDA	Food and Drug Administration
FMT	Floating Mass Transducer
HL	Hearing Loss
IPC	In The Canal Processor And Coil
ITC	In The-Canal Processor
LDV	Laser Doppler Vibrometry
MET	Middle Ear Transducer
MHL	Mixed Hearing Loss
MRI	Magnetic Resonance Imaging
SDS	Speech Discrimination Score
SLE	Systemic Lupus Erythematosus
SmCo	Samarium–Cobalt
SNLH	Sensorineural hearing loss
SRT	Speech Recognition Threshold
TORCH	Toksoplazmoza, Rubeola, Citomegalovirus, Herpes Simplex Virus
TORP	Total Ossicular Reconstruction Prosthesis
VORP	Vibrant Ossicular Prosthesis
VSB	Vibrant Soundbridge
WRS	Word Recognition Score

Sadržaj

1. Sažetak	I
2. Summary	II
3. Uvod	1
4. Anatomija uha	2
5. Fiziologija sluha	5
6. Oštećenje sluha.....	7
6.1 Vrste oštećenja sluha	8
6.1.1 Provodno oštećenje sluha	8
6.1.2 Zamjedbeno oštećenje sluha.....	10
6.1.3 Mješovito oštećenje sluha.....	12
7. Ispitivanje sluha.....	13
7.1 Akumetrija	13
7.1.1 Pokus po Weberu	13
7.1.2 Pokus po Rinneu	13
7.1.3 Pokus po Schwabachu	13
7.2 Tonska audiometrija	14
7.3 Govorna audiometrija	15
8. Kirurški postupci kod ugradnje aktivnih implantata srednjega uha	16
8.1 Kirurški pristupi srednjem uhu	16
8.1.1 Retroaurikularni pristup srednjem uhu	17
8.1.2 Endauralni pristup srednjem uhu.....	18
8.1.3 Transmeatalni pristup srednjem uhu	19

9. Aktivni implantati srednjeg uha	20
9.1 Potpuno ugradbeni aktivni implantati srednjeg uha	21
9.1.1 Envoy Esteem	21
9.1.2 Carina Cochlear	25
9.2 Djelomično ugradbeni aktivni implantati srednjeg uha.....	28
9.2.1 Ototronix MAXUM system.....	28
9.2.2 The Vibrant SoundBridge (VSB, VORP 503)	32
10. Zaključak	38
11. Zahvale	39
12. Literatura	40
13. Dopuštenja.....	44
14. Životopis.....	46

1. Sažetak

Aktivni implantati srednjeg uha

Vilim Gudac Škrilin

Osjetom sluha zapažamo zvučne podražaje iz okoline. Sluh je ključan za komunikaciju i socijalo funkcioniranje pojedinca. Za percepciju sluha nužan je funkcionalan slušni sustav. Čine ga uška, vanjski slušni hodnik, bubnjić, bubnjište sa slušnim košćicama, pužnica, slušni put i slušna moždana kora. Ukoliko postoji oštećenje nekog dijela slušnog sustava, nastaje zamjedbeno, provodno ili mješovito oštećenje sluha, koje možemo odrediti akumetrijskim i audiometrijskim ispitivanjem. Uzroci oštećenja sluha mogu biti kongenitalne ili stečene etiologije, a stečene se dijele na: infektivne, metaboličke, neoplastične, traumatske i ijtrogene. Čak više od 5% svjetske populacije pati zbog nekog oblika oštećenja sluha, odnosno otežane ili nemoguće verbalne komunikacije zbog posljedica gubitka sluha. To uvelike opterećuje pojedinca, ali i zdravstveni i ekonomski sustav. Uspješno liječenje prije svega zavisi o ispravnoj indikaciji i pravilnom pristupu. Liječenje oštećenja sluha može se provoditi konzervativno, kirurški, odnosno slušnom rehabilitacijom i slušnim pomagalima.

Indikacije za ugradbena slušna pomagala su srednje do teško zamjedbeno, provodno ili mješovito oštećenje sluha. Prvi izbor slušnog pomagala, najčešće uključuje konvencionalna slušna pomagala, no njihova je uporaba ponekad ograničena. Naime, u stanjima poput stenoze ili atrezije zvukovoda, deformiteta ili kronične promijene srednjeg uha, kronične upale, stanja nakon radikalnih zahvata na srednjem uhu, odnosno pri nezadovoljavajućoj razina sluha s konvencionalnim slušnim pomagalom, potrebno je odabrati drugačiji pristup liječenju. Tada se odlučujemo za ugradbena slušna pomagala. Aktivni implantati srednjega uha, AMEI (engl. active middle ear implants), djelomično su ili potpuno ugradbena slušna pomagala. Ovi se uređaji ugrađuju kirurškim postupcima, a zvučne signale pretvaraju u pojačane mehaničke podražaje koje prenose na srednje, odnosno unutarnje uho. Specifična struktura ovih uređaja omogućuje široku kliničku primjenu. Zbog jače amplifikacije i smanjene distorzije, AMEI, pružaju bolju kvalitetu zvuka i bolje prepoznavanje govora. Iako nisu indicirani u svih pacijenata s oštećenjem sluha, pravodobna odluka o ugradnji aktivnog implantata srednjeg uha rezultira boljim sluhom, većim zadovoljstvom i boljom kvalitetom života pacijenta.

Ključne riječi: oštećenje sluha, ugradbena slušna pomagala, aktivni implantati srednjeg uha, djelomično ugradbeni aktivni implantati srednjeg uha, potpuno ugradbeni implantati srednjeg uha

2. Summary

Active middle ear implants

Vilim Gudac Škrilin

Sense of hearing is responsible for perceiving sound stimuli from the environment. Hearing is key to an individual's communication and social functioning. A functional hearing apparatus is necessary for sound perception. It consists of the ear, the external auditory canal, the eardrum with the auditory ossicles, the cochlea, the auditory canal, and the auditory cortex. If there is damage to any part of the hearing apparatus, there is a sensory, conductive or mixed hearing damage, which can be determined by audiometric examination. The causes of hearing impairment are numerous, and they arise as a consequence of congenital, acquired, infectious, metabolic, neoplastic, traumatic or iatrogenic etiology. More than 5% of the world's population suffers from some form of hearing impairment, and due to consequences of hearing loss, impaired or impossible verbal communication. This results in a great burden on the individual, the health and the economy system. Successful treatment depends primarily on the correct indication and the right approach. Treatment of hearing impairment can be performed conservatively, surgically, or with hearing rehabilitation and hearing aids.

Indications for implantable hearing aids are moderate to severe hearing loss, conductive hearing loss or mixed hearing impairment. The first choice of hearing aid usually involves conventional hearing aids, but their use may be somewhat limited. Namely, in conditions such as stenosis or atresia of the auditory canal, deformity or chronic changes of the middle ear, chronic inflammation, some conditions after radical procedures on the middle ear, or unsatisfactory hearing level with conventional hearing aids, it is necessary to choose a different approach to treatment. Then we may reach for built-in hearing aids. Active middle ear implants, AMEIs, are partially or completely implanted hearing aids. These devices are implanted by surgical procedures, and the sound signals are converted into amplified mechanical stimuli that are transmitted to the middle and inner ear, respectively. The specific structure of these devices allows for wide clinical application. Due to stronger amplification and reduced distortion, AMEIs provide better sound quality and better speech recognition. Although not indicated in all patients with hearing impairment, a timely decision to instill an active middle ear implant results in better hearing, greater satisfaction, and a better quality of life for the patient.

Keywords: hearing impairment, implantable hearing aids, active middle ear implants, partially implanted active middle ear implants, fully implanted middle ear implants

3. Uvod

Sluh čini jedno od pet osjetila kojima čovjek komunicira s vanjskim svijetom te je ključan za komunikaciju i socijalno funkcioniranje pojedinca. Osnovu sluha čini funkcionalno i anatomski skladan slušni sustav te uredna percepcija zvuka. Zvuk je mehanički val koji nastaje kao posljedica periodičkoga titranja izvora, a određen je frekvencijom i intenzitetom. Ljudsko uho percipira zvukove u rasponu dvadeset do dvadeset tisuća Hertza (Hz) te intenziteta od nula do stotinu i deset decibela (dB) (1–3). Od titrajućeg izvora pa do uške zvučni se val širi titranjem čestica medija kojim prolazi. Dalje se valovi šire zvukovodnom do bubnjića te putem slušnih košćica do unutarnjeg uha, gdje nastaje živčani impuls koji se prenosi u centar za sluh u kori velikog mozga (3). Ukoliko dođe do prekida kontinuiteta nekog od dijelova slušnoga puta, razvit će se naglušost.

Oštećenje sluha veliki je zdravstveni problem diljem svijeta. Svjetska zdravstvena organizacija procjenjuje kako čak više od 5% svjetske populacije ima oštećenje veće od 40 dB što za posljedicu ima otežanu ili onemogućenu komunikaciju govorom i slušanjem. U Republici Hrvatskoj živi preko 13 000 osoba s nekim oblikom oštećenja sluha koje uzrokuje invaliditet ili uvelike narušava normalno svakodnevno funkcioniranje osobe. Ovisno o vrsti i uzroku nastanka gubitka sluha postoji niz terapijskih postupaka i opcija. No prije odabira primjerenog oblika liječenja, potrebno je provesti dijagnostiku. Dijagnostika oštećenja sluha provodi se akumetrijom, timpanometrijom, audiometrijom i testovima evociranih receptorskih i moždanih potencijala (3,4). Osim što su u nekim stanjima klasična slušna pomagala kontraindicirana, provedena istraživanja ukazuju na činjenicu da na sam ishod liječenja uvelike utječe subjektivan osjećaj zadovoljstva pacijenta i njegovo samoostvarenje u socijalnom smislu. Iz tog aspekta, aktivni implantati srednjega uha našli su široku primjenu u liječenju zamjedbenog, provodnog i mješovitog gubitka sluha (5,6). Sam postupak ugradnje provodi se kirurškim postupcima koji prije svega uključuju mastoidektomiju, timpanotomiju i zahvate na slušnim košćicama srednjega uha, odnosno osikuloplastiku (3,7).

Iako se klasična slušna pomagala i dalje široko primjenjuju te su prvi izbor u liječenju zamjedbene naglušosti, ugradbena pomagala postaju sve pristupačnija. Već je 1935. godine, Alvar Wilska, finski fizičar, stavljao metalne strugotine na bubnjić pacijenta i potom generirao magnetno polje u želji da potakne vibracije u unutarnjem uhu. Dvadesetak godina kasnije, Rutschmann u New Yorku, provodi eksperiment u kojem postavlja magnet na dršku čekića te potom propušta struju kroz zavojnicu u zvukovodu. Prilikom pokusa ispitanici su zamijetili

tonove u rasponu 2 do 10 kHz, koji su nastali kao posljedica vibracija, potaknute djelovanjem magnetnog polja na sam magnet u srednjem uhu (8).

Daljnijim napretkom medicine koji je usko povezan s tehnološkim napretkom te otkrivanjem i primjenom novih materijala, razvijala se i primjena implantata srednjega uha. Nova saznanja, vještine i tehnologije izrade sastavnica slušnih pomagala, te usavršavanje kirurških metoda i pristupa uvelike su pridonijeli napretku liječenja raznih oblika naglušnosti.

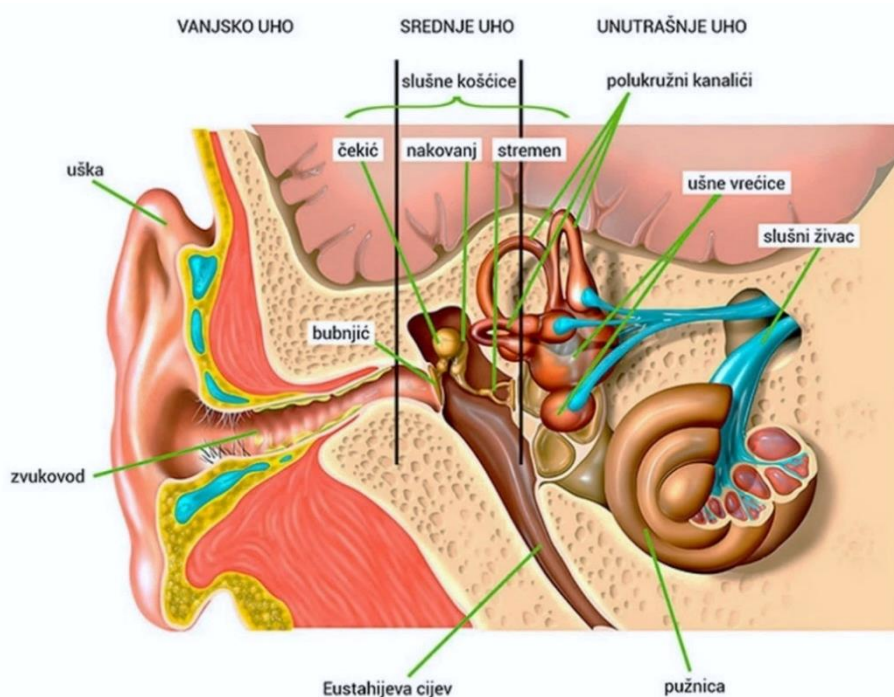
4. Anatomija uha

Sljepoočna kost sastoji se od tri dijela: piramide (pars petrosa), ljuske (pars squamosa) i timpaničnog dijela (pars tympanica). Organi sluha i ravnoteže smješteni su u piramidi sljepoočne kosti. Ljudsko uho čine tri dijela, vanjsko uho ili *auris externa*, srednje uho ili *auris media* i unutarnje uho ili *auris interna* (3,9,10).

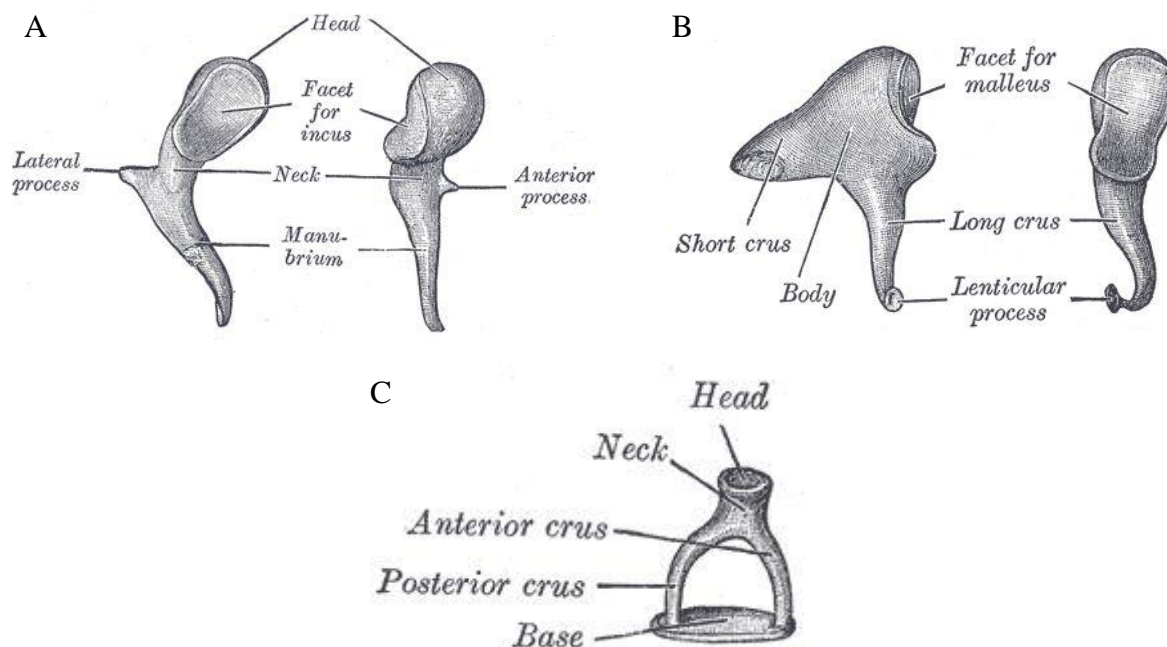
Vanjsko uho sastoji se od uške ili *auricule* i zvukovoda ili *meatus acusticus externus*. Uška je građena od hrskavice i prekrivena je kožom. Na prednjem dijelu uške izbočina je pod nazivom *tragus*, a straga druga izbočina – *antitragus*. Na donjem dijelu uške nalazimo podvostručenje kože koja se naziva ušna resica ili *lobulus auriculae* (10). Vanjski slušni hodnik ili zvukovod proteže se od uške do bubnjića ili *membrane tympani*, a sastoji se od dva dijela, hrskavičnog ili membranskog i koštanog. Bubnjić se nalazi na medijalnome kraju koštanoga dijela zvukovoda i uložen je u žljeb, *sulcus tympanicus*. Membrana tympani spram zvukovoda ne stoji okomito, već pod kutom od četrdeset i pet stupnjeva. Membranski dio zvukovoda obložen je žljezdama lojnicama, *glandulae ceruminosae* i dlačicama, *targi* (3,10). Koštani je dio zvukovoda prekriven mnogoslojnim pločastim epitelom, a u njegovom se gornjem stražnjem dijelu također nalaze *glandulae ceruminosae* (9).

Srednje uho sastoji se od bubnjišta (*Slika 1*), odnosno *cavum tympani*, pneumatiziranog prostora ili *cellulae mastoideae* i Eustahijeve cijevi tj. *tube auditivae*, koja srednje uho povezuje s epifarinksom. Bubnjište čini središnji dio srednjega uha a, dijelimo ga na tri dijela, *epitympanum*, *mesotympanum* i *hypotympanum*. *Epitympanum* ili atik čini najgornji dio bubnjišta i obuhvaća prostor iznad razine bubnjića i ispod krova bubnjišta kojeg čini *tegmen tympani*. *Mesotympanum* obuhvaća prostor u razini bubnjića, dok *hypotympanum* čini prostor ispod razine bubnjića, a iznad razine samog dna bubnjišta. U bubnjištu su smještene tri slušne

koščice, čekić ili *malleus*, nakovanj ili *incus* i stremen ili *stapes* koje provode zvuk mehaničkim kretnjama do unutarnjeg uha. Čekić čine glava ili *caput mallei*, vrat ili *collum mallei*, te najdonji dio, držak ili *manubrium mallei*. S čekića polaze dva nastavka, prema lateralno u smjeru bubnjića polazi *processus lateralis*, stvarajući na njemu izbočenje *prominentiu mallearis*, a *processus anterior* odlazi prema naprijed. Drškom je čekić spojen s bubnjićem, a glava čekića se preko sedlaste površine uzglobljuje s nakovnjem. Nakovanj čine trup, *corpus incudis* te dva kraka, *crus breve* i *crus longum*. Kratki je krak usmjeren straga, a dugi se krak preko *processusa lenticularisa* uzglobljuje s glavicom stremena. Stremen čine glava ili *caput stapedis*, prednji krak ili *crus anterius*, stražnji krak ili *crus posterius*, te baza ili *basis stapedis*. Glavom se uzglobljuje s nakovnjem, a baza stremena zatvara ovalni otvor, *fenestra vestibuli*, prema unutarnjem uhu (Slika 2) (3,9,10). Što se tiče topografskih ograničenja bubnjišta, prostor je omeđen sa šest stijenki. Gornju stijenku čini tegmen tympani i naziva se *paries tegmentalis*, dio piramide sljepoočne kosti koji bubnjište odjeljuje od sljepoočnog režnja velikog mozga. Prednja stijenka naziva se *paries caroticus* i odvaja srednje uho od koštanog kanala *a. carotis interne*. Stražnja stijenka čini granicu prema mastoidnom dijelu sljepoočne kosti, naziva se *paries mastoideus* i sadžava *n. facialis*. Lateralnu stijenku najvećim dijelom čini bubnjić i naziva se *paries membranaceus*. S druge pak strane, medijalnu stijenku, *paries labyrinthicus*, najvećim dijelom čini promontorij koji sadržava timpanični pleksus. *Fenestra ovalis* smještena je iznad, a *fenestra rotunda*, ispod promontorija. Dno bubnjišta naziva se *paries jugularis* i odvaja ga od bulbusa jugularne vene (9,10).



Slika 1. Građa uha (11)



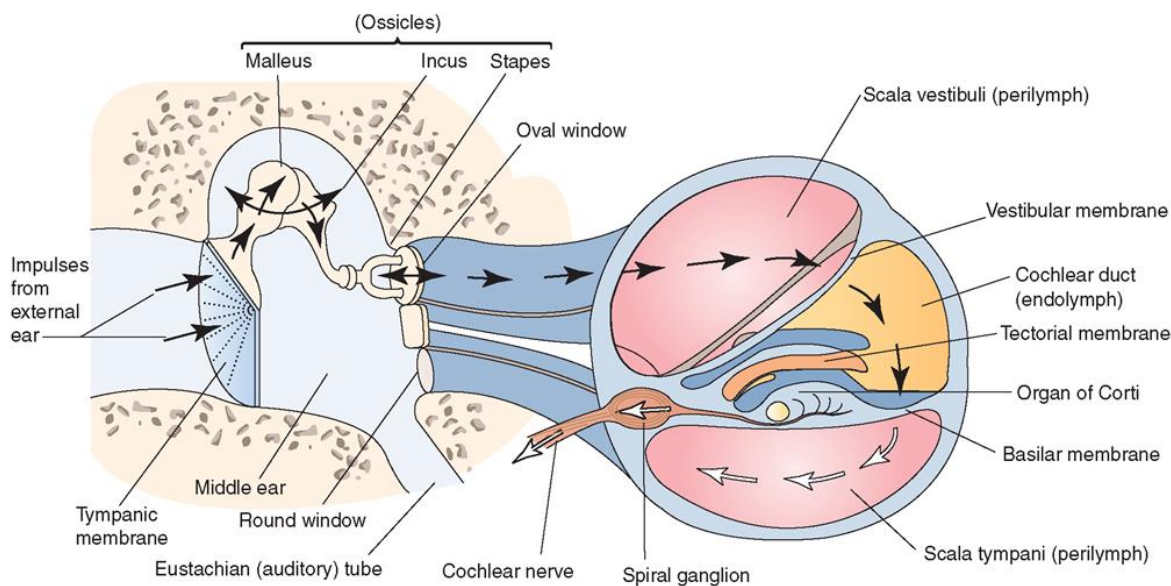
Slika 2. Slušne koščice srednjeg uha (12–14)
 (A) Čekić (*malleus*), (B) Nakovanj (*incus*), (C) Stremen (*stapes*)

Unutarnje se uho sastoji od koštanog i membranskog labirinta. Koštani dio čine pužnica ili *cochlea*, predvorje ili *vestibulum* i polukružni kanalići ili *canales semicirculares*. Pužnicu gradi dva i pol puta zavijen pužnički kanal koji se omata oko čunjaste koštane osi, *modiolusa*, u kojem je smještena nakupina živčanih stanica, spiralni ganglij ili *ganglion spirale* (10). Koštanom pločicom, *lamina spiralis ossea*, pužnica je nepotpuno podijeljena na gornji i donji dio. U njoj su također smještena živčana vlakna koja polaze od Cortijeva organa. Gornji je kanal ili *scala vestibuli* spojen s vestibulumom, dok se donji kanal, *scala tympani*, nadovezuje na *fenestru ovalis*. *Scala tympani* i *vestibuli* ispunjene su perilimfom. Potpuno odvajanje i granicu prema *scali tympani* čini bazilarna membrana, a granicu *scale vestibuli*, vestibularna ili Reissnerova membrana. U prostoru ispod Reissnerove membrane, a iznad bazilarne smještena je *scala media* i ispunjena je endolimfom (3,4,10). U *scali medii* na samoj bazilarnoj membrani smješten je Cortijev organ. Bazilarna membrana fibrozna je opna čija se bazilarna vlakna protežu od *modiolusa* pužnice prema vanjskoj stijenci, a prema distalno su slobodna, odnosno uronjena u samu bazilarnu membranu. Titranjem bazilarne membrane dolazi do stvaranja živčanih impulsa u Cortijevom organu. On se sastoji od potpornih Dietersovih stanica i stanica s dlačicama, stereocilijama, koje su elektromehanički osjetljive. Razlikujemo dvije vrste stanica s dlačicama, unutarnje u jednom redu i vanjske, posložene u tri do četiri reda. Te su stanice sinaptički povezane s bazalnim stanicama. U neposrednom kontaktu iznad stereocilija nalazi se tektorijska membrana, smještena u *scali mediji* (10,15).

5. Fiziologija sluha

Glavna uloga slušnoga sustava jest prihvaćanje i prijenos mehaničkih valova zvuka, nastalih titranjem izvora, od vanjskog do unutarnjeg uha, pretvorba tih valova u živčane impulse i njihovo provođenje do slušnoga korteksa velikog mozga. Taj se princip zasniva na skladnom funkcioniraju anatomskih jedinica uha i omogućuje interpretaciju zvuka kao sluh. Sam proces započinje s vanjskim uhom, točnije aurikulom, koja prihvaća zvučne valove i usmjerava ih duž zvukovoda prema bubnjiću. Tu se zvučni valovi sudaraju s bubnjićem te ga potiču na ritmično titranje određeno frekvencijom i amplitudom. Ti se mehanički podražaji nadalje šire preko sustava triju koščica srednjega uha; maleus, incus i stapes. Stapes se svojom bazom utiskuje u fenestru ovalis i preko nje potiče titranje perilimfe, smještene u scali vestibuli. (Slika 3) Ti se titraji preko helikotrema nastavljaju iz scale vestibuli na scalu tympani i u konačnici završavaju na fenestri rotundi. Bez postojanja ovog sekundarnog otvora, titranje nestlačive tekućine kao što je perilimfa, ne bi bilo moguće (10,15). Osim toga, tekućina ima daleko veću inerciju od zraka, te je potrebna veća sila kako bi ju se potaklo na titranje. Za postizanje takvog rezultata odgovorni su bubnjić i sustav triju koščica unutarnjeg uha. Svakim zvučnim titranjem amplituda pomaka stapesa iznosi $\frac{3}{4}$ amplitude pomaka maleusa. Time zapravo vidimo kako se ovim sustavom sama amplituda titranja ne povećava, upravo suprotno, amplituda pomaka se smanjuje. Ono što se povećava jest sila pokreta, za nekih 1,3 puta. Uz to, postoji znatna razlika između površine bubnjića $\sim 55 \text{ mm}^2$ i baze stapesa $\sim 3,2 \text{ mm}^2$ i ima vrijednost od 17 puta. Ta razlika pomnožena s iznosom povećanja sile pokreta daje ukupno 22 puta veću silu kojom baza stapesa preko fenestre ovalis djeluje na perilimfu od sile kojom zvučni valovi djeluju na bubnjić (15). U srednjem se uhu također nalaze dva mišića *m. stapedius* i *m. tensor tympani* koji svojom kontrakcijom smanjuju amplitudu titranja koščica i sprječavaju oštećenja unutarnjeg uha. Prolaskom zvučnih valova kroz perilimfu dolazi do vibriranja bazilarne membrane, od baze pužnice prema fenestri ovalis. Pri tome dolazi do stvaranja elastične napetosti u vlaknima bazilarne membrane, koja pokreće val tekućine prema helikotremi. Zvučni val pojačava svoju jakost približavajući se mjestu bazilarne membrane koje ima rezonantnu frekvenciju istovjetnu samome zvučnom valu. U toj točki dolazi do zamiranja zvučnog vala jer svojim titranjem bazilarna membrana troši svu njegovu energiju, pa se on ne širi na njene ostale dijelove (15). Titranjem bazilarne membrane dolazi do podraživanja stereocilija koje se pritom taru o pokrovnu membranu što za posljedicu ima podraživanje stanica s dlačicama. Dalje se taj podražaj širi na Cortijev organ i njegova vlakna, sve do spiralnoga ganglija. Od tuda se živčani impulsi šire prema produljenoj moždini i ulaze u prednju i stražnju kohlearnu jezgru. One čine

prvu razinu obrade slušnih informacija, stoga ovdje dolazi do odabira bitnih i izostavljanja nevažnih informacija. U području kohlearnih jezgara dolazi do prekapčanja vlakana, stoga neuroni drugog reda križaju stranu i prelaze u gornju olivarnu jezgru. Ona je zadužena za prepoznavanje smjera iz kojeg potječe izvor zvuka te stereofono slušanje. Nadalje živčani impulsi prolaze kroz lateralni lemnisk, dolaze do donjih kulikula i ponovno se prekapčaju. Na ovoj razini dolazi do prepoznavanja vremenske razlike i razlike intenziteta zvučnog podražaja lijeve i desne strane. Slušni se put nastavlja prema medijalnoj genikulatnoj jezgri, ponovno dolazi do prekapčanja, te u konačnici preko slušne radijacije završava u slušnoj kori velikoga mozga. Ona je smještena u Wernickeovu centru temporalnoga režnja, 41. i 42. polje po Brodmanu i zadužena je za interpretaciju nastalog zvučnog impulsa. Tri dijela slušne kore, primarna, sekundarna i tercijarna, sinaptički su povezane što omogućuje koordinaciju između shvaćanja slušne poruke i njenog uparivanja s podražajima iz somatosenzornog i vidnog područja (3,10,15).



Slika 3. Put prijenosa zvuka (16)

6. Oštećenje sluha

Prema procjeni Svjetske zdravstvene organizacije, oko 500 milijuna ljudi diljem svijeta ima oštećenje sluha koje uzrokuje pad kvalitete života te otežava komunikaciju i socijalnu interakciju. Iako je ovaj problem zamjetan i u razvijenim zemljama, još je više izražen u zemljama u razvoju i među siromašnim stanovništvom. Uzroci oštećenja sluha i poremećene funkcije slušnog sustava su brojni i dijelimo ih prema tipu i vremenu nastanka (17,18) (Tablica 1).

Tablica 1. Sistematski prikaz uzroka oštećenja sluha (3,19)

	PROVODNO	ZAMJEDBENO	MJEŠOVITO
KONGENITALNI	<p>Atrezija/ stenoza zvukovoda</p> <p>Downov sindrom, Marfanov sindrom, Treacher-Collinsov sindrom, Pierre – Robinov sindrom, Cruzonova bolest</p> <p>Izolirane malformacije, kongenitalni kolesteatom, rabdomiosarkom</p> <p>Imunodeficijencije, sindrom nepokretnih cilija</p> <p>Neoplazma zvukovoda, egzostoza</p>	<p>TORCH infekcije</p> <ul style="list-style-type: none"> - Toksoplazmoza - Rubeola - HSV – Herpes simplex virus - CMV – Citomegalovirus <p>Ototoksični lijekovi (aminoglikozidi, neki diuretici)</p> <p>Metaboličke nepravilnosti</p> <p>Kohlearna +/- vestibularna aplazija, displazija, perilimfatična fistula</p>	<p>Osteopetroza</p> <p>Histiocitoza</p> <p>Mukopolisaharidoza</p> <p>Engelmanov sindrom</p> <p>Osteogenesis imperfecta</p>
STEČENI	<p>Otitis externa, otitis media</p> <p>Trauma, strano tijelo u zvukovodu, cerumen, stečeni kolesteatom</p> <p>Neoplazme srednjeg uha: glomus tumor, neurinom, adenom, meningiom</p> <p>Perforacija bubnjića, kronična upala bubnjića, miringoskleroza</p>	<p>Perinatalan hipoksija, prematuritet</p> <p>Virusne infekcije (mumps, labyrinthitis ossificans)</p> <p>SLE (sistemski eritemski lupus), Sarkoidoza, Wegenerova granulomatoza</p> <p>Neoplazme srednjega uha: neurinom, meningiom, lipom, metastaze i karcinomatize</p>	<p>Otoskleroza</p> <p>Trauma</p> <p>Infekcije</p> <p>Pagetova bolest</p>

Kod oštećenja sluha promatramo dvije stavke; vrstu oštećenja, koja nam govori o vrsti i mjestu nastanka lezije, te stupanj oštećenja koje nam govori o razini samostalnog funkcioniranja osobe. Ovisno o prisutnosti oštećenja sluha prilikom rođenja, isto možemo podijeliti na kongenitalno i stečeno. S obzirom na vremenski okvir nastanka i trajanje, gubitak sluha možemo podijeliti na akutni, kronični, iznenadni, postepeno, privremeni, trajni, progresivni i fluktuirajući. Gubitak sluha može biti unilateralan ako zahvaća jedno uho, odnosno bilateralan ukoliko zahvaća oba. Glavna osnovica poremećaja sluha je gubitak senzitivnosti slušnog sustava.

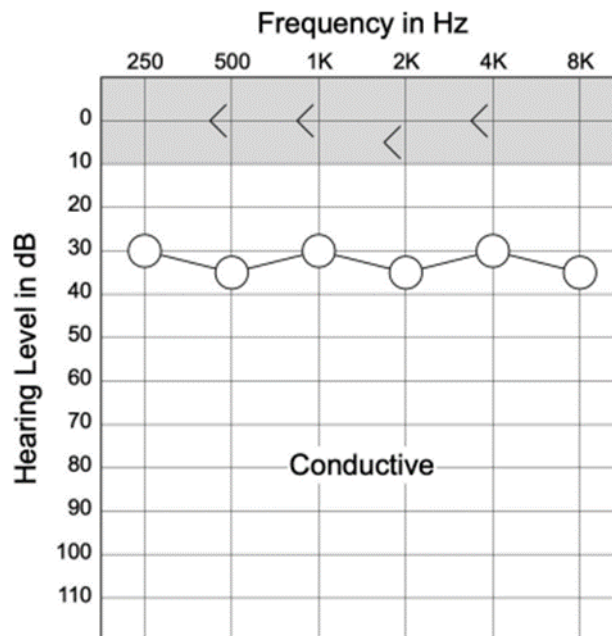
6.1 Vrste oštećenja sluha

Oštećenje sluha s obzirom na princip nastanka možemo podijeliti u tri velike skupine: provodno, zamjedbeno i mješovito.

6.1.1 Provodno oštećenje sluha

Provodno oštećenje sluha (konduktivno, engl. conductive hearing loss CHL) definiramo kao stanje okarakterizirano problemom u provođenju zvuka, odnosno dolazi do njegove abnormalne redukcije (atenuacije) tijekom prolaska zvučnih valova kroz zvukovod do bubnjića. Vanjsko i srednje uho čine provodni dio slušnog sustava. Vanjsko uho sakuplja, usmjerava i pojačava zvučne valove te ih dovodi do bubnjića. Slušne koščiце i bubnjić pretvaraju akustičnu energiju u mehaničku kako bi bila što efikasnije prenijeta na unutarnje uho. Ukoliko je ovaj sustav u nekom svojem dijelu oštećen, stupanj provođenja se smanjuje, pa manje zvuka dopire do unutarnjega uha. Iz toga slijedi kako je potreban zvučni val jačeg intenziteta ne bi li nadvladao konduktivnu barijeru, odnosno ne bi li pacijent to registrirao kao sluh.

Najbolji je način mjerenja konduktivne komponente gubitka sluha kroz usporedbu krivulja zračne i koštane vodljivosti na audiogramu. Zračna vodljivost predstavlja osjetljivost sluha koja je rezultat mjerenja kroz vanjsko, srednje i unutarnje uho. S druge pak strane, koštana vodljivost ukazuje primarno na osjetljivost unutarnjega uha, jer se ovim putem zaobilazi vanjsko i srednje uho. Ukoliko se iz rezultata audiograma očitava lošija zračna vodljivost od koštane, to znači da se zvuk atenuira u vanjskome ili srednjem uhu. Razlika pragova između dviju vodljivosti često se naziva i ABG (engl. air-bone gap) te se isto koristi u prikazu provodnog oštećenja sluha (17,18) (*Slika 4*).



Slika 4. Audiogram kod provodnog oštećenja sluha (17)

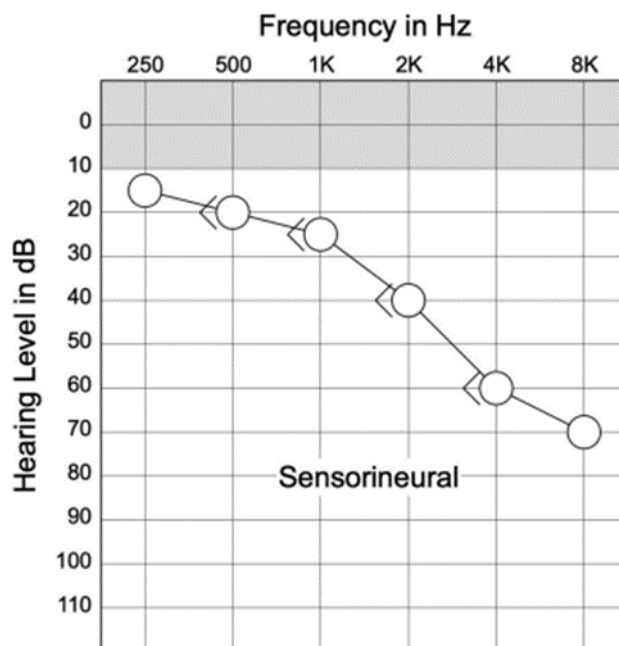
Koštana je vodljivost oko razine nultog praga sluha (strelice), dok zračan vodljivost zahtjeva viši prag sluha.

From Clinical Audiology: An Introduction, Third Edition (pp. 1–645) by Brad A. Stach and Virginia Ramachandran. Copyright ©2022 Plural Publishing, Inc. All rights reserved. Used with permission.

Prag sluha kod provodnog oštećenja može varirati od niskih do visokih frekvencija, što zavisi o samome uzroku oštećenja. Tako svaki poremećaj koji povećava masu provodnog sustava utječe na više frekvencije, dok poremećaji koji povećavaju ili smanjuju krutost sistema, utječu na niže frekvencije. Nokse (lat. *noxa*: šteta) odgovorne za provodnu naglušost, svojevrsan su attenuator zvuka, stoga pacijentu, razlike glasnoće i govor postaju jasni tek kada se dostigne dovoljno visok intenzitet zvuka. Većina uzroka provodnog oštećenja sluha su tranzitorne i nestaju nakon provedenoga liječenja. Nažalost u nekim kroničnim stanjima i oštećenjima, mogu ostati trajne posljedice. Također, u male djece koja zbog određenog poremećaja srednjega uha imaju fluktuirajuće provodno oštećenje sluha, postoji nedosljedan slušni poremećaj, pa nerijetko mogu imati problema s kasnijim razvojem govora i sluha (17–19). Upravo su ta stanja indicacija za liječenje primjenom djelomično i potpuno aktivnih ugradbenih pomagala srednjeg uha, Vibrant Soundbridge (MedEI), MET (Otologics), Carina (Cochlear) i Envoy (Esteem) (5).

6.1.2 Zamjedbeno oštećenje sluha

Zamjedbeno oštećenje sluha (senzorineuralno, engl. sensorineural hearing loss, SNLH) nastaje pri oštećenju osjetnih stanica pužnice (receptorsko oštećenje) ili neurona slušnoga puta pa je smanjena sposobnost provođenja mehaničkoga signala u živčane impulse. Ukoliko su vanjsko i srednje uho uredne funkcije, na audiogramu neće biti odstupanja između zračne i koštane vodljivosti (17–19) (Slika 5).



Slika 5. Audiogram kod zamjedbenog oštećenja sluha (17)

Pragovi koštane i zračne vodljivosti se poklapaju, te zahtijevaju veću jačinu zvuka od normalne.

From Clinical Audiology: An Introduction, Third Edition (pp. 1–645) by Brad A. Stach and Virginia Ramachandran. Copyright ©2022 Plural Publishing, Inc. All rights reserved. Used with permission

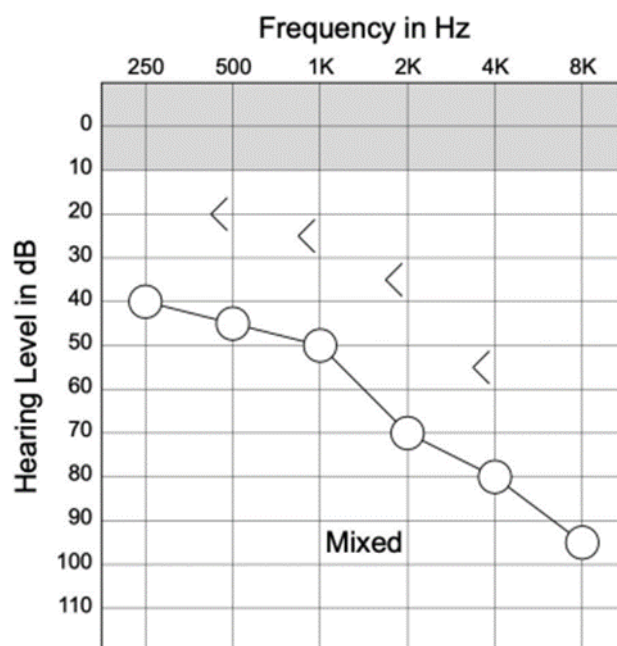
Kod zamjedbenog oštećenja sluha pratimo tri učinka: smanjena osjetljivost osjetnih stanica pužnice, smanjenje sposobnosti razlikovanja frekvencija, te pad vrijednosti raspona koje uho registrira (manje od 100 dB) (17,18). Kompleksnost zamjedbenog gubitka sluha veća je od one kod provodne naglušosti upravo zbog utjecaja na razlučivost frekvencije i sam raspon intenziteta koje je moguće registrirati. To ima za posljedicu izrazito smanjenje razumijevanja govora te pojavu abnormalne brzine porasta glasnoće povećanjem intenziteta zvuka. Pri tome prepoznavanje govora može biti značajno smanjeno čak i pri intenzitetima dovoljno velikim da nadmaše zamjedbeni gubitak sluha. U zamjedbena oštećenja sluha ubrajamo i retrokohlearna oštećenja koja su uzrokovana poremećajem slušnoga živca ili oštećenjem auditornog dijela središnjeg živčanog sustava.

Zamjedbeno oštećenje sluha izrazito narušava svakodnevno funkcioniranje osobe. Ako usporedimo zamjedbeno i provodno oštećenje iste jačine, gubitak sluha biti će veći i značajniji upravo pri zamjedbenoj naglušnosti (17,18). Kada se prije svega radi o padu osjetljivosti pužničnog sustava, aktivni implantati srednjeg uha poput Maxum (Ototronix), Carina (Cochlear) i Envoy (Esteem) indicirani su za upotrebu i superiorniji spram konvencionalnih slušnih pomagala (19).

6.1.3 Mješovito oštećenje sluha

Mješovito oštećenje sluha (engl. mixed hearing loss MHL) sastoji od provodne i zamjedbene komponente. Nastaje kao posljedica raznolikih stanja, a najčešće nastaje kada je zvuk koji dolazi na oštećenu pužnicu, dodatno atenuiran i oslabljen oštećenjem u vanjskom ili srednjem uhu (17–19).

Na audiogramu nalazimo tipičnu sliku povišenog praga zračne i koštane vodljivosti uz dodatnu razliku između te dvije komponente (Slika 6). U nekim je slučajevima jedna noksa odgovorna za oštećenje srednjeg i unutrašnjeg uha, dok je u drugim moguća pojava dvije nepovezane patologije koje uzrokuju zajedničko mješovito oštećenje sluha. Tako primjerice, proces u srednjem uhu može zahvatiti pužnicu ili uz novonastalo oštećenje zvukovoda postoji dugotrajno oštećenje unutarnjeg uha nepovezane etiologije. Iz tog razloga pristup liječenju mješovitog oštećenja sluha treba biti sveobuhvatno. Ovisno o uzroku i komponentama oštećenja aktivna ugradbena slušna pomagala poput Carina (Cochlear) i Envoy (Esteem) i ovdje pronalaze svoju primjenu (5,17,18).



Slika 6. Audiogram kod mješovitog oštećenja sluha (17)

*Pragovi koštane i zračne vodljivosti se ne poklapaju,
te zahtijevaju veću jačinu zvuka od normalne.*

*From Clinical Audiology: An Introduction, Third Edition (pp. 1–645) by Brad
A. Stach and Virginia Ramachandran. Copyright ©2022 Plural Publishing, Inc. All rights reserved.
Used with permission*

7. Ispitivanje sluha

Ispitivanje sluha provodimo kako bi odredili postojanje oštećenja sluha, vrstu oštećenja i njegovu težinu. Prilikom evaluacije kandidata za implantate srednjega uha, rezultati ispitivanja sluha od velike su važnosti kako bi se točno odredila najbolja terapijska opcija. Postupak provodimo s nekolicinom testova.

7.1 Akumetrija

Akumetrijsko se ispitivanje provodi ugađalicom određene frekvencije, najčešće 512 ili 1024 Hz. Ovom metodom možemo odrediti postojanje i vrstu oštećenja ali ne i stupanj. Kada ugađalicu koja titra određenom frekvencijom držimo ispred pacijentova uha, ispitujemo zračnu vodljivost. Ona nam govori o prolasku zvuka kroz provodni i zamjedbeni dio. Ukoliko ugađalicu prislonimo na pacijentov mastoid ili drugi dio lubanje, tada se vibracije prenose preko kosti direktno u pužnicu, što shodno tome nazivamo koštanom vodljivosti. Razlikujemo četiri pokusa, a oštećenje sluha određujemo usporedbom pragova zračne i koštane vodljivosti između pacijentova (bolesnog) i zdravog uha (ispitivač) ili pak između dva ispitanikova uha. (4).

7.1.1 Pokus po Weberu

Na temelju pokusa po Weberu ispitivač određuje radi li se kod pacijenta o provodnom ili zamjedbenom oštećenju sluha. Ugađalica se postavlja na tjeme pacijenta u sagitalnoj ravnini. Ako se radi o provodnoj naglušosti, pacijent jače čuje zvuk u nagluhome uhu, dok kod zamjedbenog oštećenja, pacijent lateralizira zvuk u zdravo uho.

7.1.2 Pokus po Rinneu

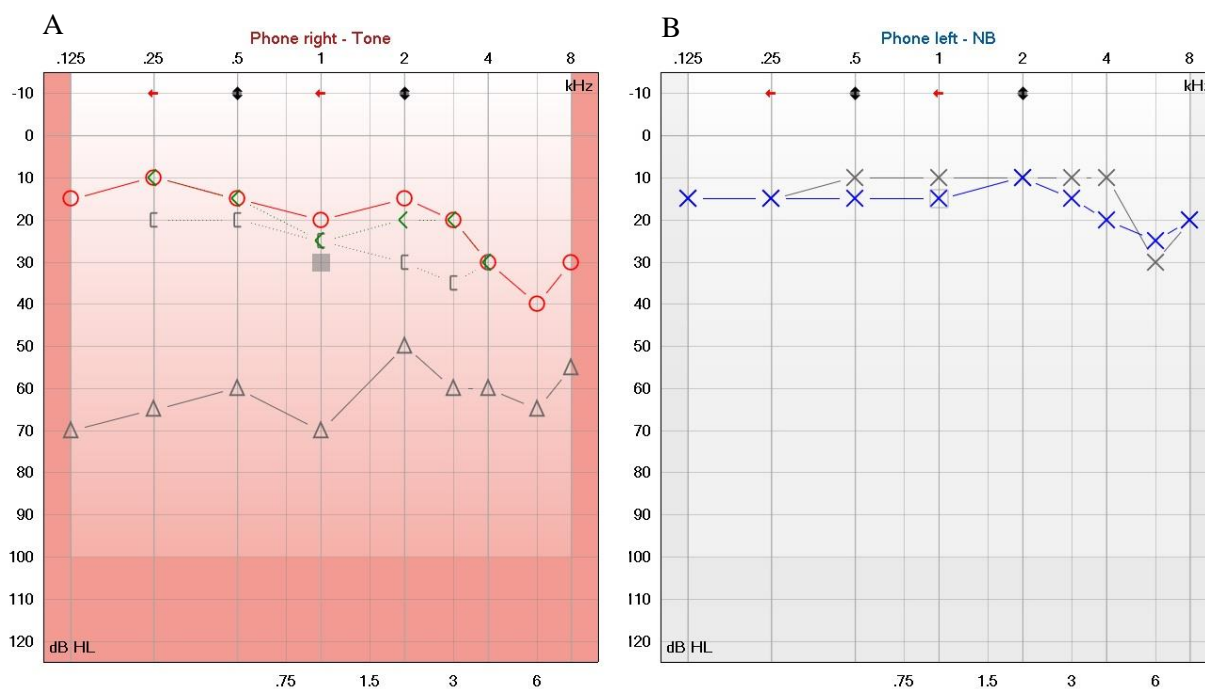
Prilikom pokusa po Rinneu, ispitivač naizmjenice drži ugađalicu ispred pacijentova uha i na mastoidu. U normalnim bi okolnostima pacijent trebao dulje čuti zvuk ispred uha, nego kada je ugađalica prislonjena na mastoid. Ukoliko postoji provodna naglušost, nalaz testa će biti obrnut.

7.1.3 Pokus po Schwabachu

Pri ovom pokusu ispitivač uspoređuje koštanu vodljivost između svojeg (zdravog) i pacijentovog uha. Ukoliko pacijent zamjećuje zvuk kraće, to je pokazatelj zamjedbene naglušosti.

7.2 Tonska audiometrija

Cilj tonske audiometrije (engl. Pure-Tone Audiometry) je odrediti pragove sluha u govornome rasponu frekvencija, od 250 do 8 000 Hz. Nulti prag sluha (engl. 0 dB HL, hearing level, audiometric zero), koji predstavlja prosjek prag čujnosti zdrave populacije, uveden je kako bi se lakše uspoređivali pragovi čujnosti pri različitim frekvencijama. To je najniži prag na kojem uho detektira zvuk. Prag sluha ispitanika pokazuje koliko se njegov prag razlikuje od prosječnog, nultog praga. Ispitivanje se provodi puštanjem tonova različitih frekvencija pacijentu putem slušalica, te prislanjanjem vibratora na mastoid pacijenta. Tako određujemo zračnu i koštanu vodljivost. Metoda je subjektivna, a rezultat pretrage je tonski audiogram (Slika 7). Na apscisi se nalazi frekvencija zvuka, a na ordinati, prag sluha. Krivulje označavaju zračnu i koštanu vodljivost, a kod urednog audiograma se one nalaze između – 10 i 10 Hz (4).



Slika 7. Audiogram kod desnostranog oštećenja sluha

(A) Stanje prije mobilizacije stapesa (siva krivulja),
Stanje nakon mobilizacije stapesa (crvena krivulja)

(B) Uredan audiogram

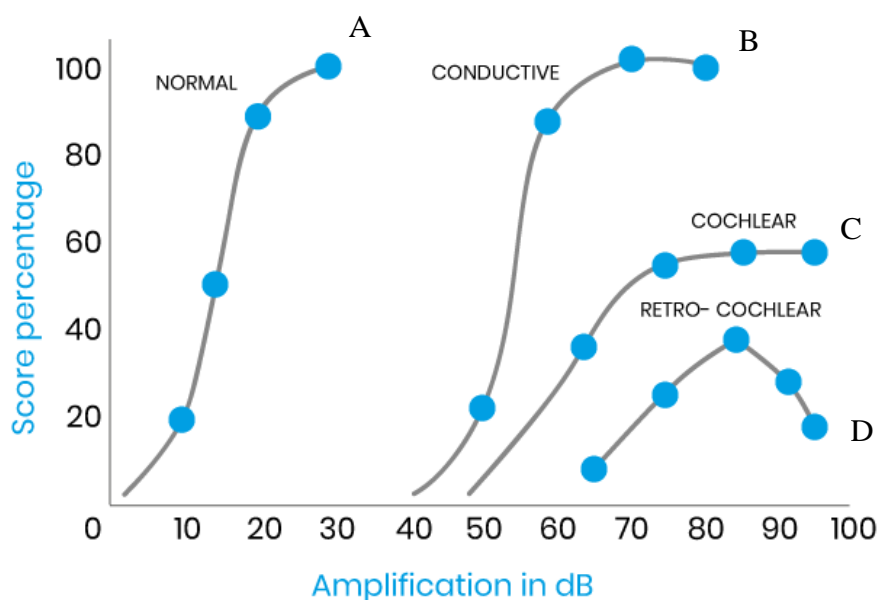
(I) Koštana vodljivost za desno uho

(Δ, O) Zračna vodljivost za desno uho

(X) Zračna vodljivost za lijevo uho

7.3 Govorna audiometrija

Ispitivanje razumijevanja govora, zapravo je najvažnija mjera za određivanje kvalitete sluha. Govornom se audiometrijom ispituju viši kortikalni i subkortikalni slušni putevi. Ispitivanje se provodi slušalicama, generiranjem fonetski izbalansiranih jednosložnih i višesložnih riječi. Pri različitim se jačinama zvuka mjeri postotak točno ponovljenih riječi (engl. word recognition score, WRS ili speech discrimination score, SDS). Najniži prag pri kojem pacijent identificira zvuk naziva se prag percepcije govora (engl. speech recognition threshold, SRT) (4). Na apscisi se nalazi glasnoća, a na ordinati WRS. Rezultat testa je prikazan putem krivulje govornog audiograma. Normalan je krivulja oblika slova S, gdje je SRT na 0 dB, a 100% razabiranje na 10 dB (*Slika 8*).



Slika 8. Govorni audiogram (20)

- A - normalni govorni audiogram
- B - govorni audiogram kod provodnog oštećenja sluha
- C, D- govorni audiogram kod zamjedbenog oštećenja sluha

8. Kirurški postupci kod ugradnje aktivnih implantata srednjega uha

Obzirom kako se aktivni implantati srednjega uha djelomice ili potpuno ugrađuju u područje bubnjišta, potrebno je provesti određene kirurške postupke prilikom same ugradnje. Sam postupak započinje pristupanjem srednjemu uhu što se može izvesti na nekoliko načina. Postupci pristupanja bubnjištu su razni te su indikacije raznovrsne, a sam odabir pristupa prilikom ugradnje aktivnoga implantata zavisi od specifičnosti samoga uređaja i anatomije pacijenta (7,21,22). Postupak kirurškoga pristupanja srednjemu uhu uparen je s mastoidektomijom, prilikom koje dolazi do otvaranja mastoidnog dijela temporalne kosti (23,24). Uz to prilikom ugradnje nekih uređaja potrebno je provesti i odizanje timpanomeatnog režnja, pri kojem se zareže koža zvukovoda u širem luku oko bubnjića i tupom disekcijom odigne od koštanoga dijela. Potom se bubnjić odvoji od mjesta gdje priliže na kost i na taj način omogući pristup srednjemu uhu (25). Kod implantacije aktivnih implantata srednjega uha primjenjujemo atikotomiju i stražnju timpanotomiju (26–28). S obzirom kako se određeni dijelovi implantata povezuju direktno s određenim dijelom slušne koščiće, ili pak izmjenjuju neki njezin dio, *malleus*, *incus* i *stapes* su također podvrgnuti kirurškim zahvatima. Ti se postupci jednim imenom, nazivaju osikuloplastika (26,27).

8.1 Kirurški pristupi srednjem uhu

Kao što je maloprije spomenuto, prilikom ugradnje aktivnih implantata srednjega uha potrebno je određenim kirurškim postupcima pristupiti prostoru srednjega uha, odnosno bubnjištu. Te postupke možemo grubo podijeliti na tri tipa. Tip A, kojeg nazivamo posteriorni, retroaurikularni ili transmastodni tip, Tip B odnosno anteriori ili endauralni pristup, te Tip C koji još nosi naziv transmeatalni, odnosno transkanalni način pristupa srednjemu uhu. Odabir pristupa srednjem uhu zavisi od brojnih faktora kao što su preoperativna evaluacija, anatomska specifičnost bubnjišta samog pacijenta te potreba za pristupanjem određenom anatomskom prostora poput mastoida. Kod aktivnih implantata srednjega uha najčešće se provodi posteriorni pristup srednjemu uhu, zbog potrebe za mastoidektomijom (7,21,22).

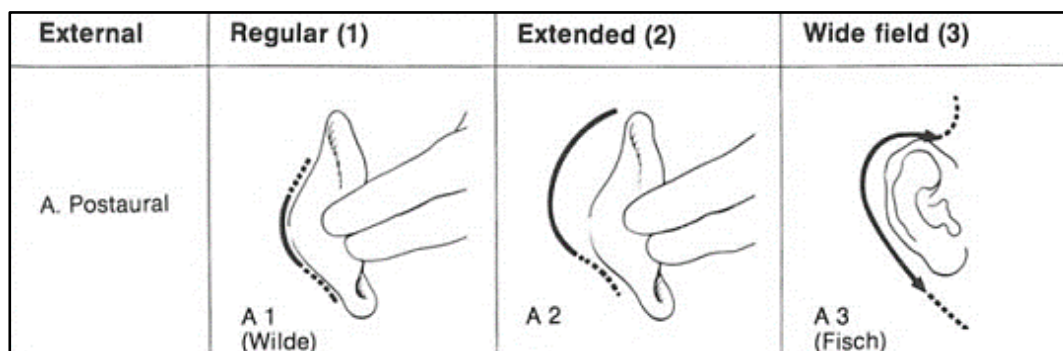
8.1.1 Retroaurikularni pristup srednjem uhu

Posteriorni pristup najčešće je korišten pristup kod ugradnje aktivnih implantata srednjega uha, a općenito se koristi kod operacija koje zahtijevaju intervenciju na mastoidu. Uz to, ova se metoda koristi kada postoji potreba pristupanju sigmoidnom sinusu i posteriornom dijelu zigomatičnog luka. Kod ovog pristupa razlikujemo tri tipa incizija (7) (Slika 9).

Tip A1 incizija, odnosno rez retroaurikularnog nabora ili takozvana Wilde incizija, započinje na retroaurikularnome naboru te se širi uzduž konhe. Ovaj tip incizije odličan je za manje operacije mastoida te kod pristupa vanjskome slušnom hodniku, što je od velike koristi kada postoji opstrukcija anteriornog dijela bubnjića konveksitetom prednje stijenke zvukovoda (7,25).

Tip A2 incizija započinje dva do četiri centimetra iza retroaurikularnoga nabora te je u suštini verzija incizije tip A1 većega luka. Na ovaj način omogućen je širi pristup mastoidu i srednjem uhu. Nakon početnog reza na koži, potkožno se tkivo odiže i povlači lateralno što otkriva mišićno – periostalni režanj koji prekriva *cortex* mastoida (7,25).

Tip A3 incizija, Fisch incizija ili proširena retroaurikularna incizija, slična je tipu A2, ali se rez izdužuje prema kranijalno, odnosno kaudalno. Ovaj tip incizije primjenjuje se kada je potreban opsežan zahvat temporalne kosti ili infratemporalni pristup neoplazmi (7,25).



Slika 9. Klasifikacija tipova incizija za retroaurikularni pristup srednjem uhu (21)

S dopuštenjem Springer Nature

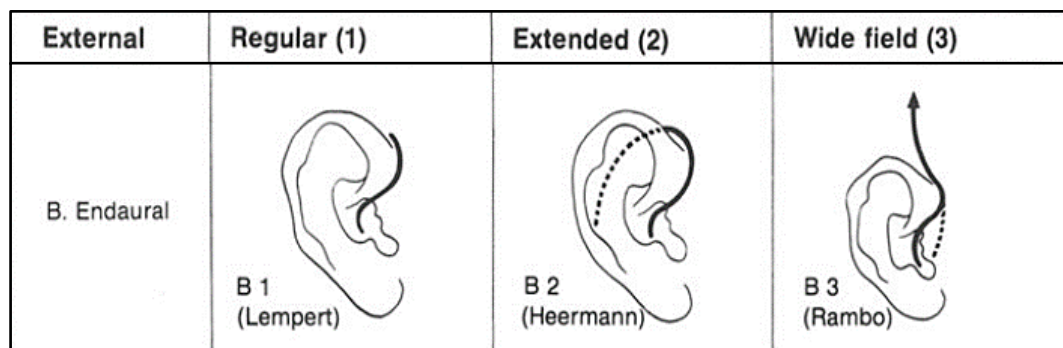
8.1.2 Endauralni pristup srednjem uhu

Anteriorni pristup često se koristi kod radikalnih i modificiranih radikalnih operacija mastoida i srednjega uha. Sama se incizija sastoji od dva dijela, vanjskog i endomeatalnog. Vanjski se dio incizije može izvesti na tri načina (22,25) (Slika 10).

Tip B1, tipična endauralna incizija, odnosno Lempert incizija, započinje rezom između heliksa i tragususa, a završava na anteriorno-superiornom rubu heliksa (22,25).

Tip B2, proširena endauralna incizija, ili Heermann tip incizije, dužeg je toka od tip B1 incizije, preko gornjeg ruba mišića, te završava straga iza uha na razini vanjskog slušnog hodnika. Time se omogućava potpuno odvajanje gornje polovice aurikule i širok pristup mastoidu i srednjemu uhu (22,25).

Tip B3, endauralna incizija širokoga polja, to jest Rambo, House tip incizije, započinje anteriorno od heliksa i nastavlja se vertikalno prema gore. Donji se krak reza nastavlja prema tragusu ili se nadovezuje na tip B1 inciziju (22,25).



Slika 10. Klasifikacija tipova incizija za endauralni pristup srednjem uhu (21)

S dopuštenjem Springer Nature

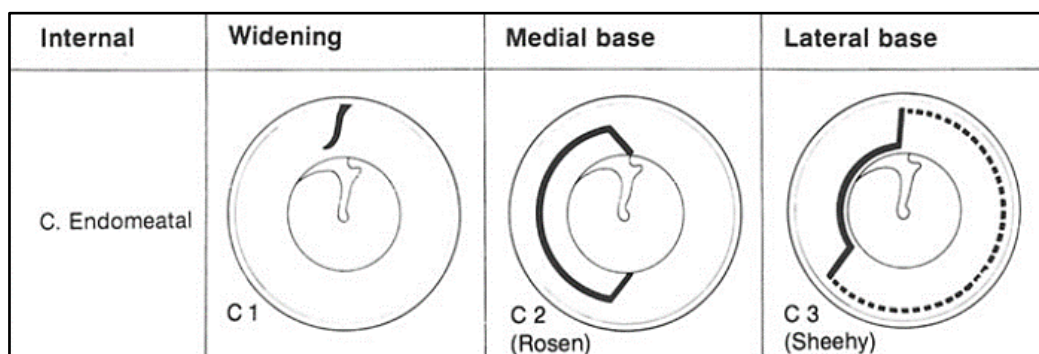
8.1.3 Transmeatalni pristup srednjem uhu

Transkanalni ili transmeatalni pristup, kako sam naziv kaže, je pristup kroz vanjski slušni hodnik i stoga je atraumatski. Ovim se putem može provoditi jedan dio operacija bubnjića i srednjega uha. Kao i kod prethodnih oblika pristupa, tako i ovdje postoje tri različite incizije (7,25) (Slika 11).

Tip C1, odnosno jednostavna šireća incizija meatusa, koristi se umjesto uporabe spekuluma. Time se postiže nešto bolji pristup, ali sam zahvat sa sobom nosi rizik krvarenja i sporijeg cijeljenja rane (7,25).

Tip C2, Rosen ili medijalna timpanomeatalna incizija, stvara se medijalni timpanomeatalni režanj i može se koristiti za timpanotomiju kod otoskleroze. Rez se povlači na stražnjoj strani u smjeru obrnutome od kazaljke na satu, od dvanaest do šest sati, paralelno s timpanalnim meatusom, na udaljenosti od pet do osam milimetara.

Tip C3, Sheehy tip, to jest lateralna timpanomeatalna incizija, stvara se lateralni timpanomeatalni režanj i obično se nadovezuje na endoauralnu inciziju (7,25).



Slika 11. Klasifikacija tipova incizija za transmeatalni pristup srednjem uhu (21)
S dopuštenjem Springer Nature

9. Aktivni implantati srednjeg uha

Aktivni implantati srednjega uha (engl. Active middle ear implants, AMEI) su uređaji namijenjeni aktivnom prijenosu mehaničke energije zvuka na perilimfu, direktno preko ovalnoga otvora ili preko sustava slušnih košćica unutarnjeg uha (29).

Za razliku od konvencionalnih slušnih pomagala, ovi uređaji pojačavaju i pretvaraju zvučni podražaj u vibracije koje prenose na unutarnje elemente uha. Implantati srednjega uha ugrađuju se kirurškim postupkom u prostor srednjega uha i s obzirom na postojanje vanjske komponente, dijelimo ih na potpuno i djelomično ugradbene. Djelomično ugradbeni aktivni implantati srednjeg uha sastoje se od unutarnje komponente smještene u prostoru bubnjišta i vanjske jedinice smještene iza uha na mastoidnoj kosti. Spram toga, potpuno ugradbeni aktivni implantati srednjeg uha nemaju vanjsku jedinicu, već su njihovi dijelovi smješteni u bubnjištu i pod kožom pacijenta (17,18,30).


Osim samih mehaničkih komponenti aktivnih implantata, kao što su razni nastavci za slušne košćice, od velike je važnosti elektromehanički pretvarač (engl. transducer). On može funkcionirati na elektromagnetskom ili piezoelektričnom principu rada. Elektromagnetski pretvarač stvara vibracije između zavojnice koju napaja struja i magneta. Spram toga, kod piezoelektričnog pretvarača, zbog djelovanja struje dolazi do promjene duljine piezoelektričnog kristala što onda generira vibracije. Oba oblika pretvarača imaju svoje mane i prednosti. Elektromagnetski pretvarači troše više energije i nisu MRI kompatibilni, ali mogu ostvariti veću maksimalnu izlaznu amplitudu. Spram toga, piezoelektrični su pretvarači kruti pa pružaju veći otpor prilikom provođenja zvuka, ali ga istovremeno manje deformiraju (8,29,31).

9.1 Potpuno ugradbeni aktivni implantati srednjeg uha

9.1.1 Envoy Esteem

Godine 1985. započinju prvi koraci ranog razvoja Esteem uređaja. Deset godina kasnije, 1995., utemeljena je tvrtka St. Croix Medical, danas poznata pod nazivom The Envoy Medical Corporation, te 1997. godine počinju prvi klinički pokusi na životinjskim modelima. Prva je ugradnja u ljudsko uho izvedena 1998. godine. Nakon toga, prva faza ispitivanja provedena je u razdoblju od 2000. do 2002. godine u Sjedinjenim Američkim Državama i Njemačkoj. Uređaj je u Europi odobren 2006. godine te mu je dodijeljena CE oznaka, a 2010. godine odobrila ga je i Uprava za hranu i lijekove SAD-a (engl. Food and Drug Administration, FDA) (24,32).

Uređaj ne sadrži vanjski mikrofoni, već zvučne valove prima putem zdravoga bubnjića što je i uvjet za uspješnu funkciju implantata. Takav pristup, omogućio je potpunu ugradnju svih sastavnica implantata bez potreba za vanjskim jedinicama uređaja. Sam se aktivni implantat Esteem sastoji od tri ugradbene komponente, dva pretvarača građenih od piezoelektričnih kristala i jedinica sastavljena od baterije i dvokanalnog procesora zvuka smještenih u titanskome kućištu. Dva piezoelektrična pretvarača dijelimo na senzor (engl. sensor) i pokretač (engl. driver) (32,33). Piezoelektrični senzor postavlja se na *incus*, a pokretač se ugrađuje na *stapes* (34) (Slika 12). Uz uređaj također dolazi vanjska komponenta, sučelje za uključivanje i prilagođavanje rada implantata. Baratanjem ovom komponentom uređaja zadaća je audiologa, koji u skladu s pacijentovim željama i potrebama podešava rad Esteem sistema (35).



Slika 12. Envoy Esteem (36)

Prije ugradnje samoga uređaja potrebno je napraviti CT snimku temporalne kosti kako bi se odabrali kandidati za uspješnu implantaciju (37). Proces ugradnje Envoy Esteem sistema započinje označavanjem idealnog mjesta na koži na što ravnijem dijelu lubanje, straga od mjesta na kojem se planira incizija. U vanjski slušni kanal se postavlja mikrofonski, potreban za testiranje implantata prilikom njegova postavljanja. Po početnoj retroaurikularnoj inciziji, koža i potkožno tkivo se odižu kako bi se prikazao korteks mastoidne kosti. Iza mastoidne šupljine procesor i baterija u titanskome kućištu implantiraju se u izdubljeno koštano korito lubanje. Nakon prikaza mastoida, mastoidektomijom uparenom s prednjom ili stražnjom timpanotomijom vizualizira se i pristupa na srednje uho. Nakon prikaza triju slušnih košćica, laserskom se doppler vibrometrijom (LDV) mjeri pokretljivost nakovnja (*incus*) i stremena (*stapes*). Taj je postupak bitan kako bi bili sigurni da postoji adekvatna pokretljivost tih dviju slušnih košćica, a ona iznosi oko 100 nanometara. Postojanje izrazitih adhezija i neadekvatna mobilnost slušnih košćica kontraindikacija je za nastavak implantacije, pa se kirurški postupak prekida. Ukoliko je mobilnost uredna, nastavlja se s postupkom (27,33).

Skalpelom se odvaja nakovanj od stremena na razini inkudostapedijalnog zgloba. Potom se timpanični segment ličnog živca ovije želatinoznom spužvom (GelFoam) natopljenom vodom. Na taj se način štiti timpanični segment ličnoga živca (lat. *n. facialis*) od zagrijavanja i potencijalnog oštećenja prilikom korištenja lasera. Diodnim se laserom odvoji distalnih tri do četiri milimetra dugog kraka nakovnja, te se pomno ukloni zaostala mukoza.

Također se pažljivo očiste glavica i vrat stremena, te se na njih nanosi tanki sloj staklenog ionomernog cementa. Potom se hidroksiapatitnim cementom senzor fiksira za nakovanj, a pokretač za glavicu stremena.

Nakon što se koštani cement stvrdne i kućište uređaja je fiksirano, ispire se srednje uho i provodi testiranje funkcionalnosti uređaja. Ponavlja se LDV, te se provodi testiranje zvučnikom umetnutim u zvukovod. Ukoliko sve uredno funkcionira, rana se kirurški zatvara i postupak ugradnje je gotov (38).

Uređaj se uključuje oko šest do osam tjedana postoperativno i potom se uz pomoć vanjskog modula programira prema željama i potrebama pacijenta kako bi se ostvario najbolji mogući rezultat (39). Način rada Envoy Esteem uređaja bazira se na prolasku zvučnih valova kroz intaktan zvukovod što potiče bubnjić na titranje. Te se vibracije prenose preko čekića i nakovnja na senzorni pretvarač. Senzor, mehaničke vibracije nakovnja pretvara u električne impulse, koje potom šalje u procesor. Tu dolazi do obrade električnih impulsa, te se oni modificirani

šalju prema pokretačkom pretvaraču smještenom na stremenu. Pokretački pretvarač, električni signal pretvara u mehanički i potiče daljnje širenje vibracija na unutarnje uho (35,40).

Postupak ugradnje jedan je od najzahtjevnijih u otologiji, te postoje brojne komplikacije. Tijekom samog postupka ugradnje može doći do curenja koštanog cementa u kućište pretvarača ili njegovo zaostajanje u bubnjištu, što dovodi do nefunkcionalnosti aktivnog implantata. S obzirom da se prilikom ugradnje uređaja vrši dezartikulacija slušnih koščiće, zapravo dolazi do nastanka provodnog oštećenja sluha. To znači da je kod pacijenta kojemu uređaj ne odgovara ili se s vremenom iz nekog razloga mora odstraniti (prestanak rada uređaja, infekcija), potrebna potpuna rekonstrukcija slušnih koščica. Oko 16% pacijenata će trebati ponovnu operaciju čak i nakon uspješne implantacije uređaja (6,38).

Kao što je već spomenuto, uređaj se kirurškim postupkom ugrađuje u cijelosti, te je nakon toga potpuno neprimjetan. To uvelike doprinosi zadovoljstvu pacijenta u estetskom smislu. Također, odsutnost vanjske jedinice olakšava svakodnevne aktivnosti, kao i bavljenje sportom ili izlaganje vodi (27). Za razliku od konvencionalnih slušnih pomagala Envoy Esteem nije potrebno isključivati kod spavanja, niti postoji briga od gubitka dijelova ili baterije (41). Koristeći bubnjić kao mikrofona, izbjegnuto je postavljanje dijelova uređaja u zvukovod što je pozitivno kako za pacijenta tako i za sam uređaj. Naime, time pacijent nema opstruiran zvukovod i razina zadovoljstva je veća, a nema ni problema sa zapunjavanjem dijelova uređaja cerumenom.

Korištenje piezoelektričnih pretvarača umjesto elektromagnetskih omogućilo je da uređaj bude MRI kompatibilan (5,8). Uz to govorna audiometrija pokazuje veću objektivnu i subjektivnu razinu zadovoljstva (do 20 dB) kod pacijenata s ugradbenim aktivnim implantatom srednjega uha spram konvencionalnih slušnih uređaja (27,42).

S druge strane, kućišta ugrađeno u koštano korito temporalne kosti, znači kako je za promjenu baterije potrebna ponovna operacija. The Envoy Medical Corporation navodi kako je vijek trajanja baterije između 4.5 i 9 godina, ali studije pokazuju da je prosječni vijek trajanja baterije oko 4.9 godina (8). Najkraći vijek trajanja baterije od 4,5 godina podrazumijeva konstantan rad uređaja 24 sata dnevno kroz period od 7 dana. Ukoliko uređaj ostvaruje 8 radnih sati dnevno, moguće je dostići maksimalnu duljinu trajanja baterije od navedenih 9 godina (39). To znači da svaka zamjena baterije zahtjeva ponovnu operaciju koja sa sobom nosi određeni rizik. Kako uređaj koristi bubnjić kao mikrofona, svako njegovo naknadno oboljenje dovest će do gubitka funkcije uređaja. Uz to postoji nekolicina kontraindikacija za implantaciju kao što su

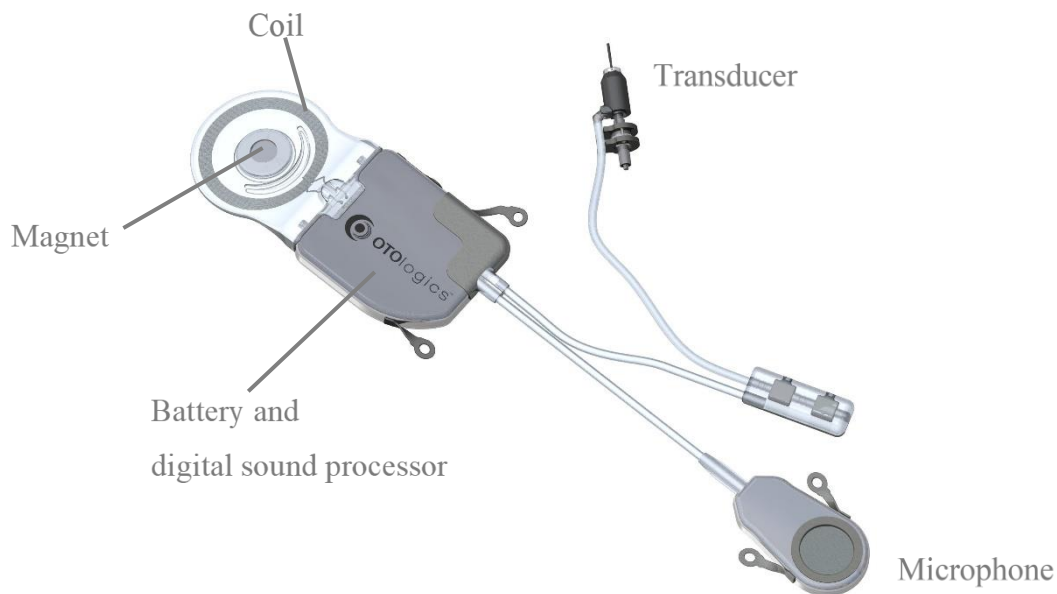
osteodegenerativni procesi, aktivne infekcije i bolesti srednjega uha, tumori te izloženost radijaciji (5).

Jedna od mogućih komplikacija operativnog zahvata i ugradnje aktivnog implantata jest oštećenje ličnog živca (*n. facialis*). To može dovesti od djelomične do potpune pareze i paralize živca, koja je u većine pacijenata privremena i povlači se unutar godine dana od implantacije uređaja (41). Unatoč tome postoje zabilježeni slučajevi trajne pareze ličnoga živca praćene slabošću, trncima i neugodnim senzacijama (43). Uz to kao moguće postugradbene komplikacije zabilježene su infekcije rane koje zahtijevaju reoperaciju i uklanjanje uređaja, prekid kontinuiteta korde timpani, otekline mekog tkiva vjeđa, bolnost i oticanje čeljusti, utrnulost i oticanje šake, prolongirano cijeljenje rane, poremećaj okusa, glavobolje i vrtoglavice (39,40).

9.1.2 Carina Cochlear

Razvoj Cochlear Carina uređaja započinje kao djelomično ugradbeni implantat na sveučilištu St. Luis u Washingtonu sedamdesetih godina dvadesetog stoljeća. Tada poznat pod engleskim nazivom *Middle Ear Transducer (MET) Ossicular Stimulator*, sastojao se od ugradbenog elektromagnetskog pretvarača pričvršćenog u mastoidnoj šupljini te vanjske jedinice koju je činio procesor i baterija. Devedesetih godina, daljnji razvoj uređaja preuzima tvrtka Otologics te 1996. godine započinje prva faza kliničkih studija, koja nažalost nije nikad dovršena. Unatoč tome uređaj je odobren za uporabu u Europi, te sada preuzet od tvrtke Cochlear, aktivni implantat srednjeg uha Carina poprima svoj potpuno ugradbeni oblik. Godine 2006. uređaj dobiva CE oznaku za uporabu kod umjerenog do teškog konduktivnog gubitka sluha, a 2007. godine istom je dodijeljena CE oznaka za liječenje mješovitog gubitka sluha. Unatoč tome Uprava za hranu i lijekove SAD-a (engl. Food and Drug Administration, FDA) nikada nije odobrila implantat i njegova je primjena zaustavljena u svibnju 2020. godine (8,44).

Uređaj se sastoji od vanjskih i unutarnjih, ugradbenih komponenti (*Slika 14*). Ugradbene komponente, odnosno sam implantat čine baterija, procesor, te zavojnica s magnetom u svojem središtu (prijemnik) zajedno ukomponirani u titansko kućište, mikrofoni i elektromagnetski pretvarač. S druge strane, vanjske komponente uređaja čine punjač, modul za programiranje i daljinski upravljač (45). Baterija Cochlear aktivnog implantata spojena je na zavojnicu u čijem se središtu nalazi magnet što omogućuje njeno punjenje transkutanom putem vanjskim punjačem. Za razliku od Envoy Esteem uređaja, Cochlear ne koristi bubnjić kao izvor mehaničkih vibracija zvučnih valova, već u tu svrhu sadrži ugradbeni mikrofoni. Elektromagnetski se pretvarač sastoji od motorne komponente i nastavaka koji omogućuju ugradnju na aktivne komponente srednjeg uha. Postoje razni nastavci koji omogućuju spajanje elektromagnetskog pretvarača na više različitih pozicija unutar bubnjišta. Vanjski punjač služi transkutanom punjenju preko prijamnika smještenim ispod kože pacijenta. Modul za programiranje i daljinski upravljač omogućuju paljenje i gašenje uređaja, te prilagođavanje njegova rada ovisno o situaciji i potrebama pacijenta (44,46,47).



Slika 14. Carina Cochlear (48)

Nakon označavanja idealnog mjesta za postavljanje procesora, baterije i mikrofona, proces ugradnje započinje retroaurikularnim rezom. Radi se o proširenom retroaurikularnom rezu tipa Wilde, koji omogućuje širok pristup mastoidu i srednjemu uhu (47). Po pristupu na mastoid vrši se mastoidektomija i stražnja timpanotomija (eng. posterior tympanotomy) te pristupa u bubnjište. Aktivni implantat Carina Cochlear dolazi s nekoliko različitih nastavaka za elektromagnetski pretvarač što omogućuje njegovo uparivanje s različitim mjestima na slušnim košćicama pa i direktno spajanje na ovalni otvor. Raznim nastavcima pretvarač je moguće spojiti na cijelu suprastrukturu stremena (engl. stapes superstructure), odnosno ovisno o potrebi direktno na njegovu glavu ili bazu. Također, uređaj je moguće uglaviti u priređenu šupljinu na nakovnju (*lat. incus*) ili ga putem titanske kuglice spojiti direktno na tijelo samog nakovnja (*lat. corpus incudis*). Kod pacijenata kojima zbog određenog patološkog stanja nije moguće upariti elektromagnetski pretvarač sa slušnim košćicama, postavljanje se može provesti direktno na ovalni otvor. Ukoliko pacijent nema funkcionalnih slušnih košćica elektromagnetski pretvarač Carina implantata moguće je upariti s totalnom zamjenskom protezom slušnih košćica (engl. total ossicular replacement prosthesis, TORP) (39).

Ovisno o odabranom mjestu pričvršćivanja pretvarača, dijelovi košćice se mogu odvojiti laserom ili uporabom neke druge tehnike. Nakon odabira željenog mjesta za postavljanje elektromagnetskog pretvarača, isti se pričvršćuje u mastoidnoj šupljini preko titanskih nosača i na željeno mjesto fiksira putem koštanog cementa (45,46). Mikrofon je moguće postaviti na tri različite pozicije, ispred i iznad zvukovoda – temporalna regija, straga od vanjskog slušnog hodnika – retroaurikularna regija ili na mastoidni vršak (*lat. processus mastoideus*).

Važno je naglasiti kako je mikrofonska osjetljiva komponenta uređaja te njegovo pomicanje ili zadebljanje kože na mjestu postavljanja može dovesti do otežanog i poremećenog prijenosa signala na ostale komponente. Iz tog razloga mastoidini vršak nije idealno mjesto za postavljanje mikrofona, a uz to potrebno je voditi računa i o kontrakciji i pomicanju sternokleidomastoidnog mišića (*lat. musculus sternocleidomastoideus*) koji također može ometati rad uređaja (39). Po završetku odabira optimalnog mjesta ugradnje mikrofona, procesora i zavojnice s magnetom, u temporalnoj se kosti izbuši niša za navedene komponente te se one učvrste. Nakon uspješnog postavljanja komponenti uređaja, kirurška se rana zatvara, a sam uređaj se uključuje šest do osam tjedana postoperativno (39,44).

Zvučni valovi se šire zrakom do supkutano ugrađenog mikrofona koji mehanički podražaj pretvara u električni signal i odašilje ga prema procesoru. Tu se električni impuls pojačava i modificira te odlazi prema pretvaraču smještenom na primjerenome mjestu. Elektromagnetski pretvarač mijenja električni impuls u vibracije koje se dalje zatim šire a ostale elemente unutarnjeg uha (46).

Baterija Carina Cochlear uređaja ima vijek trajanja od minimalno 10 godina nakon čega ju je potrebno kirurški zamijeniti. Spram Envoy Esteem aktivnog implantata, dulji vijek trajanja ove baterije ostvaren je putem zavojnice s magnetom u svojem središtu. Preko tog sklopa, baterija se može puniti transkutano putem vanjskog uređaja. Proces punjenja traje oko jednog sata, a potpuno napunjena baterija dostatna je za trideset i dva sata neprekidnog rada uređaja. Na taj se način ostvaruje duži period bez operacija uz zadržane prednosti potpuno ugradbenog aktivnog implantata srednjeg uha. Pacijenti su estetski zadovoljniji, a uređaj nesmetano radi i pod vodom. Kao i aktivni implantat Esteem, tako i ovaj uređaj omogućuje lakše svakodnevno funkcioniranje i obavljanje aktivnosti spram konvencionalnih slušnih pomagala. Studije pokazuju zamjetno poboljšanje u audiometrijskim mjerenjima u vrijednosti od 24, 26.4 i 29 dB nakon implantacije u usporedbi s preoperativnim mjerenjima. Osim toga zabilježeno je značajno poboljšanje u govornoj audiometriji. Raznoliki nastavci elektromagnetskog pretvarača omogućuju liječenje zamjedbene i mješovite naglušnosti raznih etiologija koje bi bile kontraindikacije za ugradnju Envoy esteem uređaja. Carina Cochlear implantat ne zahtijeva zdrav i funkcionalan zvukovod. Za rad uređaja nije nužan ni anatomski uredan zvukovod, ni košćice srednjega uha. Dokle god postoji uredna membrana ovalnog otvora, uređaj će biti funkcionalan. To znači da se ovim pristupom može liječiti zamjedbena i mješovita naglušnost u stanjima kao što su prirođena atrezija vanjskog slušnog hodnika, prirođene anomalije i odsutnost slušnih košćica, otoskleroza, degenerativne promijene srednjega uha nakon kronične upale (45–47).

Kao i kod ugradnje Envoy Esteem aktivnog implantata srednjega uha operacijski postupak ugradnje Cochlear Carina implantata izuzetno je zahtjevan i nosi sa sobom određene rizike. Osim mogućeg oštećenja struktura srednjega uha kao što su corda timpani i lični živac (n. facialis), javljaju se negativne posljedice poput tinitusa, osjećaja punoće i nelagode iza uha te infekcije kirurške rane. Uz to zabilježeni su slučajevi infekcija i dreniranja sadržaja iz bubnjišta te ispadanje mikrofona iz predviđenog ležišta. Prolongirano vrijeme punjenja baterije i potpuni prestanak rada uređaja zabilježeno je u čak 17.6% pacijenata od 68 ispitanih (49).

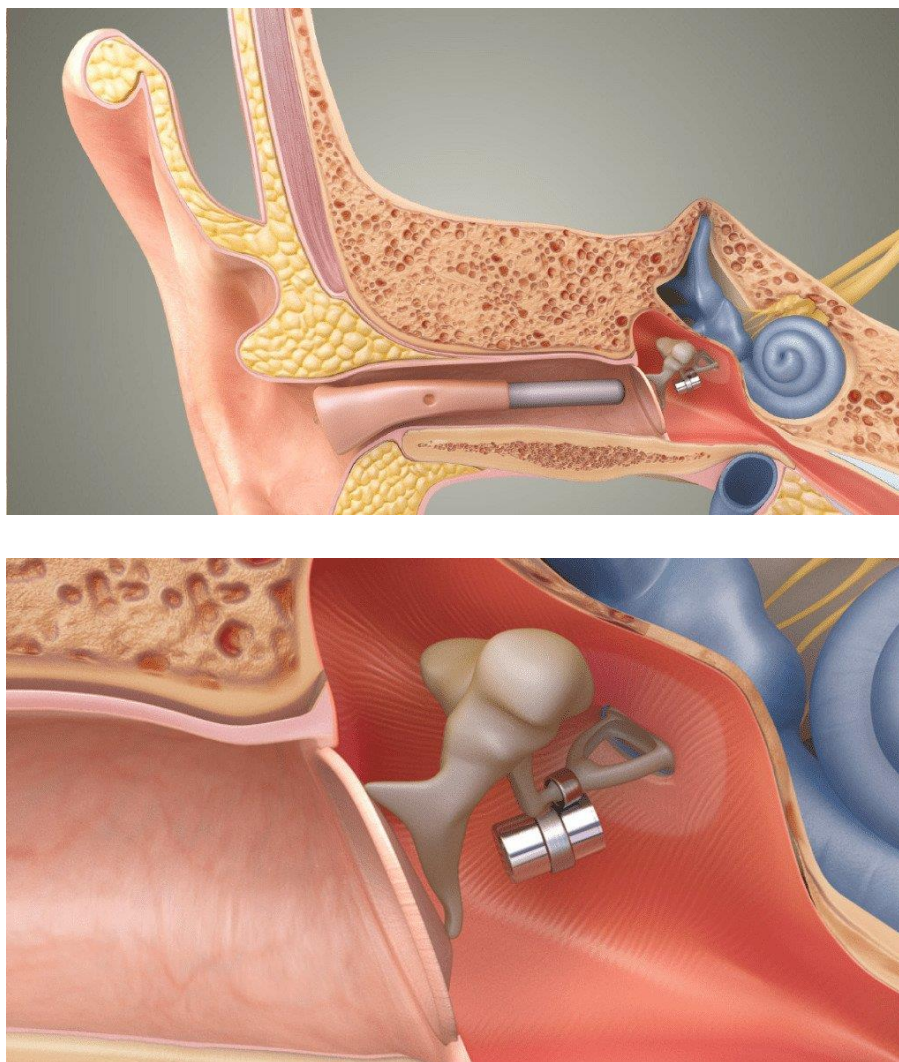
9.2 Djelomično ugradbeni aktivni implantati srednjeg uha

9.2.1 Ototronix MAXUM system

Hough Ear Institute, Oklahoma city, početkom 1980. godine započinje studije razvoja SOUNDTEC Direct Drive Hearing System koji će kasnije postati osnova za MAXUM djelomično ugradbeni implantat srednjega uha. SOUNDTEC uređaj 2001. godine postaje drugi AMEI kojeg je odobrila Uprava za hranu i lijekove SAD-a (engl. Food and Drug Administration, FDA) (50). U početku je najveći problem u dizajnu uređaja predstavljao magnet smješten na nakovnju (lat. *incus*) ili stremenu (lat. *stapes*) koji bi s vremenom podlijegao koroziji, što je zahtijevalo operaciju i uklanjanje uređaja. Unatoč daljnjem radu i razvoju tehnologije, te nakon više od šest stotina ugrađenih uređaja, 2004. godine aktivni je implantat povučen s tržišta. Uzrok tome bio je toptajući zvučni fenomen nepoznatog podrijetla koji se javljao kad procesorska jedinica nije bila u funkciji. Naime početni se uređaja sastojao od magnetske komponente smještenom u bubnjištu i vanjske procesorske jedinice smještene retroaurikularno. Pet godina kasnije, 2009. godine tvrtka Ototronix, LLC, kupila je uređaj te ga nakon određenih preinaka stavlja na tržište pod nazivom MAXUM Hearing Implant (8,51).

Aktivni implantat MAXUM sastoji se od ugradbene komponente i vanjske jedinice koja se postavlja u zvukovod i nije fiksna (*Slika 15*). Ugradbenu komponentu čini magnet u titanskome kućištu promjera 1.35 mm i duljine 2 mm, te pripadajuće zavojnice za vezivanje na zglobov nakovnja i stremena.

Magnet tvore neodimij, željezo i bor, koji zajedno čine snažnu permanentnu magnetnu leguru (52,53). Termosenzitivna zavojnica je napravljena od nitinola, legure nikla i titana, lako se oblikuje zagrijavanjem, a hlađenjem postaje čvrsta i zadržava svoj oblik (8). Vanjsku jedinicu čini u zvukovod smješten procesor (engl. In the canal processor, ITC) (54) i zavojnica (engl. coil), koji zajedno čine IPC (engl. In the canal processor and coil) (8). U zajedničkom kućištu uz IPC nalazi se i mikrofون koji prima zvučne valove (55).



Slika 15. Ototronix MAXUM system (56)

Prije ugradnje samog implantata potrebno je napraviti model kućišta za IPC, koji je individualan za pacijentov vanjski slušni hodnik. Model se dobiva odljevom zvukovoda pacijenta koji je kandidat za ugradnju implantata. Na taj se način i provjerava anatomska struktura pacijentova zvukovoda, jer ukoliko je odviše uvijen, ugradnja je kontraindicirana. Zahvat se odvija u lokalnoj anesteziji i sam postupak traje oko 35 do 45 minuta. Za vizualizaciju bubnjišta koristi se transkanalni pristup, Rosen tip, incizijom po stražnjoj strani u smjeru obrnutome od kazaljke na satu, paralelno s timpanalnim meatusom (25,55). Nakon vizualizacije srednjega uha provjerava se funkcionalnost ovalnog otvora, te mobilnost slušnih košćica. Nakon početne evaluacije stanja srednjega uha, pažnja se usmjerava prema zglobu nakovnja i stremena (engl. incudo-stapedial joint, IS joint) i odabire najbolje mjesto za postavljanje magnetnog implantata. Stariji modeli uređaja zahtijevali su dezartikulaciju IS zgloba, no zahvaljujući novijoj tehnologiji zavojnice za pričvršćivanje magneta, to više nije nužno. Za samu manipulaciju implantata koriste se MAXUM kirurški instrumenti bez magnetskih svojstava. Uređaj se postavlja paralelno s prednjim krakom stremena, odnosno paralelno s ušnim kanalom. Na taj se način ostvaruje poravnanje između implantata i IPC-a što omogućuje optimalan rad uređaja. Kako bi zavojnicu bilo moguće pričvrstiti na željeno mjesto potrebno ju je zagrijati. To se može postići putem lasera ili nisko temperaturnog uređaja za zagrijavanje, SMart Piston Heating Device (Gyrus ENT, Stamford, CT). Ukoliko je potrebno, implantat se može dodatno učvrstiti s malo staklenog ionomernog cementa (engl. Bioglass cement) te se nakon urednog poravnanja membrana bubnjića vraća na svoje pripadajuće mjesto i se rana zatvara (52,53). Time završava proces ugradnje, a sam se uređaj uključuje oko četiri tjedna postoperativno (55).

Rad MAXUM Ototronix djelomično ugradbenog aktivnog implantata zasniva se na elektromagnetskom umjesto na elektroakustičkom principu. Zvučni valovi koji dolaze na mikrofon smještenom u zvukovodu dalje se procesuiraju u IPC-u. Procesor i zavojnica pretvaraju zvučni signal u elektromagnetski, odašilju ga i stvaraju magnetno polje u srednjemu uhu. To potiče magnet na IS zglobu na harmonijsko titranje. Preko stremena se vibracije dalje šire na ovalni otvor i komponente unutarnjega uha (54,55).

Za razliku od potpuno ugradbenih implantata srednjega uha, postupak ugradnje MAXUM uređaja nosi sa sobom manje komplikacija, operativni zahvat kraće traje i pacijenti ga lakše podnose. Pacijent se nakon ugradnje otpušta kući te se već sljedeći dan može vratiti na posao i sudjelovati u svakodnevnim aktivnostima. Prema potrebi može se propisati antibiotik ili analgetik, no to u pravilu nije u rutinskoj praksi. U tjednima koji slijede nakon operacije pacijent treba izbjegavati velik napor i dizanje teških tereta, puhanje nosa, sudjelovanje u kontaktnim

sportovima i intenzivnim tjelovježbama. U prosjeku tri do četiri tjedna nakon implantacije pacijenti su spremni za namještanje i uključivanje IPC-a. Iako je sama vanjska komponenta uređaja napravljena po individualnom odljevu zvukovoda, često su potrebne manje modifikacije kako bi uređaj savršeno pristajao. Model pruža fleksibilno i potpuno prilagođavanje anatomskom obliku pacijentova zvukovoda zahvaljujući termo plastičnim materijalima. IPC se programira i prilagođava potrebama pacijenta kroz nekoliko posjeta, a u pravilu se nakon dva mjeseca nošenja, ponavljaju audiometrijska ispitivanja (52,54).

Uređaj koristi standardne baterije konvencionalnih slušnih aparata, te ih korisnik može sam mijenjati. Tim se pristupom minimalizirao broj posjeta audiologu i povećalo zadovoljstvo pacijenta. Iako uređaj nije potpuno ugradbeni, procesor smješten u vanjskom slušnom hodniku, minimalno je vidljiv i estetski prihvatljiv. Vanjski dio uređaja nije vodootporan te ga je potrebno ukloniti iz zvukovoda prilikom izlaganja vodi, kontaktnih sportova i prije spavanja (57). S obzirom da se prijenos signala od IPC-a do implantata prenosi na temelju magnetske indukcije a ne zvučnih valova, smanjena je mogućnost povratnog zvučnog odjeka, što omogućava značajnu slušnu dobit čak i pri visokim frekvencijama (58). Obje su komponente testirane pri izlaganju MRI od 0.3 tesla, u pacijenata kod kojih je pretraga bila nužna, no unatoč izostanku značajnih komplikacija, izlaganje snažnim magnetskim poljima nije preporučljivo (8,57).

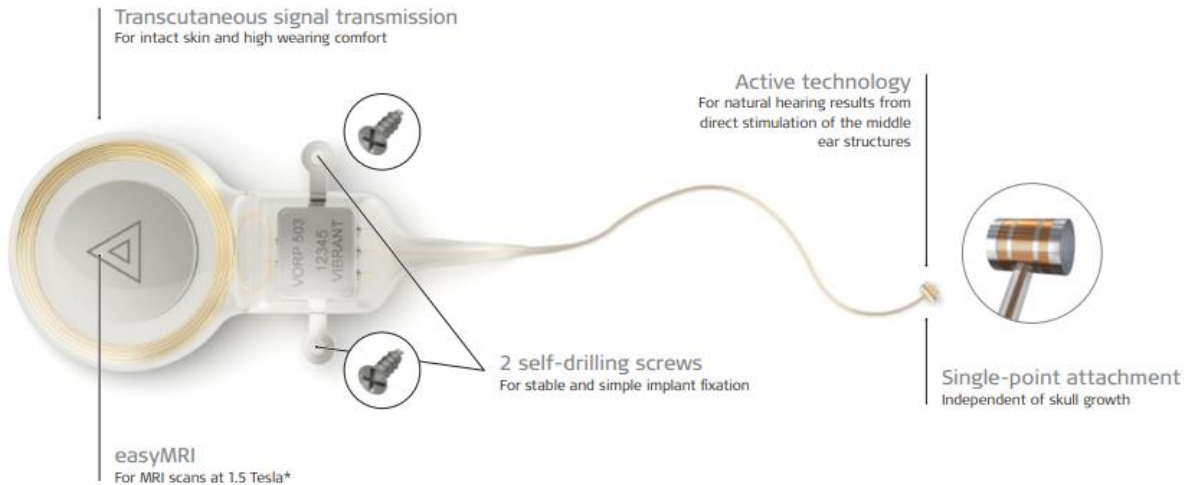
Preoperativna evaluacija bolesnika uključuje pregled otorinolaringologa, audiološko testiranje i evaluacija mastoidne i retroaurikularne patologije MRI i CT snimkama. Također potrebno je odrediti građu i veličinu vanjskog slušnog hodnika kako bi se osigurala funkcionalnost uređaja (52). Pacijenti kandidati, moraju imati minimalno osamnaest godina. Ugradnja uređaja indicirana je za umjereno do tešku zamjedbenu naglušnost. Kontraindikacije za implantaciju su provodni gubitak sluha, prirođena atrezija zvukovoda, retrokohlearna patologija i patološki procesi unutarnjega uha, rekurentne infekcije srednjega uha (lat. *otitis media*), perforacija bubnjića i aktivna zbivanja u srednjem uhu (55). U osoba kod kojih se razmatra ugradnja MAXUM uređaja, preporučljivo je da imaju određenog iskustva s konvencionalnim slušnim pomagalima (8).

Rizik implantacije uključuje komplikacije tijekom samog operativnog zahvata kao što su oštećenja ličnog živca, gubitak rezidualnog sluha, promjene u osjetu okusa, vrtoglavice i infekcije srednjega uha. Od ostalih komplikacija direktno vezanih za MAXUM implantat ispitanih na stotinu tri pacijenta nalazimo perforaciju bubnjića u dva ispitanika, šesnaest se pacijenata žalilo na bolove u uhu, te je zabilježen hematoma u sedmero pacijenata prilikom namještanja ICP-a (52).

9.2.2 The Vibrant SoundBridge (VSB, VORP 503)

Razvoj magnetnog vibratora – FMT-a (engl. floating mass transducer), koji činu okosnicu ovog uređaja započinje 1988. godine. Naime njegov izumitelj Geoffrey Ball, u to je vrijeme radio na ideji ugradbenih slušnih pomagala srednjega uha, te je u garaži svoga oca izrađivao male magnetne vibratore. U početku ni sam nije razumio kako i zašto djeluju i prenose vibracije na komponente srednjega uha, prema njegovim izračunima smatrao je kako je polaritet krivo usmjeren i kako uređaj ne bi trebao funkcionirati. Daljnjim radom stekao je jasan uvid u problematiku svojega izuma, te je u suradnji s Richardom Goodeom, 1994. godine, uveo uređaj u kliničku praksu. Svega dvije godine kasnije, 1996., na dugi krak nakovnja, ugrađen je prva inačica Vibrant SoundBridge (VSB) uređaja (59). 2000. godine uređaj postaje prvi implantat srednjega uha odobren od strane Uprave za hranu i lijekove SAD-a (engl. Food and Drug Administration, FDA) (51). Prvi distributer uređaja bila je tvrtka Geoffrey Balla, SymphonixDevices (San Jose, CA), no zbog spore distribucije 2003. tvrtka je raspuštena, a tehnologiju kupuje MED-EL (Innsbruck, Austria). Nekoliko godina kasnije, 2008., uređaj je dobio europsku CE oznaku za upotrebu kod adolescenata i 2009. godine isto odobrenje za uporabu kod djece starije od pet godina života (51,55).

VSB se sastoji od dvije komponente, one ugradbene i vanjske jedinice (*Slika 16*). Disk promjera 2,5 cm i debljine oko 1 cm čini kućište vanjske jedinice u koji su uklopljena dva mikrofona, procesor zvučnog signala, baterija, prijemna zavojnica te magnet za povezivanje s ugradbenom jedinicom (55). Ugradbenu komponentu čine procesor (engl. vibrating ossicular replacement prosthesis, VORP) i vibrirajući magnet (engl. floating mass transducer, FMT). VORP je implantiran u kost i čine ga magnet za povezivanje s vanjskom jedinicom, prijemna zavojnica, demodulator (engl. demodulator) i silikonom presvučena zlatna žičana poveznica (engl. silicon-coated gold cable conductor link) koja povezuje VORP i FMT. FMT je 2,3 mm dug i 25 mg težak titanski cilindar promjera 1.8 mm na čijim su polovima omotane dvije zlatne zavojnice. Unutar titanskog kućište nalazi se magnet od samarija i kobalta (engl. SmCo magnet) suspendiranog s dvije silikonske opruge (51,59,60).


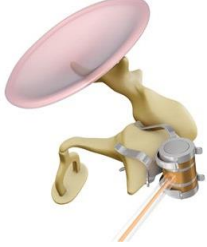



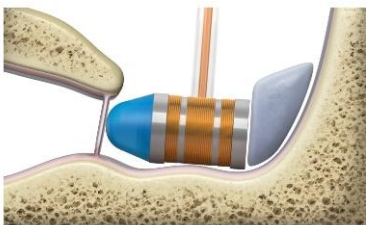






Slika 16. Vibrant Soundbridge (61)





VORP i FMT

Uz FMT dolazi nekoliko spojnice različitih oblika i funkcija koje omogućavaju pričvršćivanje na razne elemente srednjega uha. Ukupno je dostupno osam različitih spojnice od kojih je sedam titanskih i jedna silikonska. Za razliku od MAXUM Ototronix implantata, funkcija Vibrant Soundbridge uređaja nije uvjetovana orijentacijom FMT-a u bubnjištu. Osam različitih spojnice omogućuje veliku terapijsku širinu ugradnje. Spojnice se odabiru na temelju anatomskih karakteristika i specifičnog oblika naglušnosti (51) (*Tablica 2., Tablica 3.*).

Tablica 2. Pregled glavnih spojnica za vibroplastiku (61,62)

Glavne verzije spojnica		
	<p>Incus-SP-Coupler</p> <ul style="list-style-type: none"> - zamjedbeni gubitak sluha - obostrana primjena - postavlja se na kratki nastavak nakovnja, stražnjom timpanotomijom 	
	<p>Incus-LP-Coupler</p> <ul style="list-style-type: none"> - zamjedbeni gubitak sluha - obostrana primjena - postavlja se na dugi nastavak nakovnja, stražnjom timpanotomijom 	
	<p>RW-Soft-Coupler</p> <ul style="list-style-type: none"> - provodni i mješoviti gubitak sluha - obostrana primjena - postavlja se na membranu ovalnog otvora 	
	<p>Vibroplasty-CliP-Coupler</p> <ul style="list-style-type: none"> - provodni i mješoviti gubitak sluha - obostrana primjena - postavlja se na glavu stremena ukoliko je dostatno čvrst i mobilan 	
	<p>Stapes-SH-Coupler</p> <ul style="list-style-type: none"> - alternativa spojnici Vibroplasty-CliP-Coupler - primjena zavisi o anatomiji stapesa 	

Tablica 3. Pregled dodatnih spojnica za vibroplastiku (61,62)

Dodatne verzije spojnica	
	<p style="text-align: center;">Incus-Symphonix-Coupler</p> <ul style="list-style-type: none"> - zamjedbeni gubitak sluha - postavlja se na dugi krak nakovnja stražnjom timpanotomijom - spojnicu je potrebno stisnuti oko nakovnja
	<p style="text-align: center;">Vibroplasty-Bell-Coupler</p> <ul style="list-style-type: none"> - provodni i mješoviti gubitak sluha - jedna verzija za oba uha - postavlja se na glavu stremena
	<p style="text-align: center;">Vibroplasty-OW-Coupler</p> <ul style="list-style-type: none"> - provodni i mješoviti gubitak sluha - jedna verzija za oba uha - postavlja se na bazu stremena
	<p style="text-align: center;">Vibroplasty-RW-Coupler</p> <ul style="list-style-type: none"> - provodni i mješoviti gubitak sluha - jedna verzija za oba uha - postavlja se na membranu ovalnog otvora

Za ugradnju Vibrant SoundBridge aktivnog implantat srednjeg uha potrebni su određeni standardizirani instrumenti, koji zajedno sa samim implantatom dolaze u sterilnom paketu. Oni uključuju standardizirani jednokratni odvijač za vijke, tri kortikalna sterilna samobušeca vijka, dugačka 4 mm i promjera 1.6 mm, te predloške VORP-a i FMT-a izrađene od termoplastike. Ti predlošci omogućavaju precizno određivanje mjesta implantacije bez rizika od kompromitiranja samog uređaja nepotrebnom manipulacijom. Kao dodatno pomagalo pri ugradnji postoji višekratni mjerac debljine kožnog reznja, izrađenog od nehrđajućeg čelika. On služi za određivanje debljine kožnoga reznja koji dolazi preko VORP-a. Naime, debljina reznja ne smije

prelaziti 7 mm, jer bi to moglo ometati pričvršćivanje vanjskog audioprocera (62). Proces ugradnje VORP 503 implantata odvija se kroz deset koraka i traje jedan do dva sata (59). Postupak započinje pripremom retroaurikularne regije za implantaciju. Ona uključuje brijanje i dezinfekciju oko mjesta incizije, te ucrtavanje i pozicioniranje VORP-a uz pomoć plastičnog modela (63).

Incizija se povlači minimalno dva centimetra od ruba implantata kako bi se smanjila mogućnost ekstruzije uređaja postoperativno. Dulja retroaurikularna incizija po tipu Fisch, omogućava širok pristup na mastoid i lakšu implantaciju. U ovom je stadiju potrebno izmjeriti debljinu kožnoga reznja, te ga stanjiti ukoliko je to potrebno. Nakon pristupa na mastoid, izvrši se mastoidektomija do trenutka vizualizacije kratkog nastavka nakovnja. Ukoliko je potreban pristup na dugi krak nakovnja, stremen ili ovalni otvor, mastoidektomija se produljuje prema potrebi do trenutka vizualizacije željenih struktura (60,62).

Nakon vizualizacije bubnjišta, u temporalnoj se kosti izbuši niša za VORP, koja će osigurati njegovu stabilnost te što dublje pozicioniranje poveznice s FMT-om, unutar mastoidne šupljine. Prilikom bušenja u području oko ličnoga živca i slušnih koščica, koristi se dijamantno svrdlo, te je potreban poseban oprez kako bi te osjetljive strukture ostale intaktne. Najčešće korištena FMT spojica je Incus-SP-Coupler, te se za njeno postavljanje koristi atikotomija. U ostalim se slučajevima koristi stražnja timpanotomija (51,62).

Nakon što se FMT predloškom utvrdi postojanje dostatnog prostora za ugradnju implantata, FMT se zajedno s pripadajućom spojnicom učvrsti na željeno mjesto. Nakon što se vijcima VORP fiksira u koštanu nišu, potrebno je provjeriti smještaj poveznice s FMT-om. Bitno je da nema oštih kutova u njenom toku, niti prominentnih oštih koštanih dijelova preko kojih prolazi. Dobra fiksacija je nužna kako bi se smanjila mogućnost od kasnije ekstruzije. Po završetku implantacije kirurška se rana zatvara u slojevima, pri tome pazeći da se ne oštete komponente uređaja (55,62).

Jedan do tri tjedna nakon ugradnje, zavoj se uklanja te se procjenjuje stanje kirurške rane i proces cijeljenja (60). U prosjeku se osam tjedana postoperativno, pacijent, pod vodstvom audiologa upoznaje s vanjskim audio procesorom te se isti uključuje po prvi puta (59,63). S obzirom na opcije prilagodbe audio procesora, prema potrebama pacijenta, mogući su naknadni posjeti audiologu, s ciljem odabira optimalnog modela rada (63). Jednom, optimalno podešen audio procesor, ugrađenim se magnetom preko kože povezuje s VORP-om te sa svoja dva mikrofona hvata zvučne signale. Signal se putem zavojnice prenosi na VORP. Dalje se

električni signal putem poveznice prenosi na FMT. Električni impuls stvara magnetno polje između dviju zlatnih zavojnica na polovima FMT te potiče SmCo magnet na ritmično titranje. Vibracije se putem spojnice prenose na strukturu za koju je FMT vezan i potom dalje na unutarnje uho. Mala masa FMT-a, slobodna prostora orijentacija i građa uređaja omogućuje vibriranje na visokim frekvencijama, što se očituje kvalitetom zvuka koju pacijent zapaža (60).

Osnovni rizici implantacije, istovjetni su s drugim ugradbenim uređajima te ovise o samom kirurškom postupku. Oni uključuju oštećenje ličnog živca što se očituje njegovom prolaznom parezom ili paralizom, gubitak okusa zbog oštećenja corde timpani, vrtoglavice, tinitus i hematom mekog tkiva. S obzirom na mjesto implantacije FMT-a, može doći do nestabilnosti stremena i njegove subluksacije. Iako rijetki, zabilježeni su slučajevi prestanka rada uređaja što zahtjeva reoperaciju i ponovnu ugradnju funkcionalnoga uređaja. U slučaju postoperativnih infekcija kirurške rane i srednjega uha, nužno je što prije započeti s antibiotskom terapijom kako bi se izbjegla potreba za uklanjanjem implantata (60,63).

Vibrant SoundBridge aktivni implantat pokriva širok spektar indikacija za ugradnju slušnoga pomagala. Raznolike spojnice omogućavaju liječenje kako zamjedbenog, tako i provodnog, odnosno mješovitog gubitka sluha. Za razliku od ostalih aktivnih implantata, Vibrant uređaj omogućuje uspješno liječenje naglušnosti i u djece. Naime s obzirom da VORP 503 koristi pričvršćivanje u jednoj točki (engl. single point-attachment), nije zavisan o rastu bubnjišta i međusobnom udaljavanju struktura. To znači da jednom kada je prostor srednjega uha dovoljno velik da zaprimi FMT, funkcionalnost i smještaj uređaja neće biti narušeni daljnjim rastom bubnjišta (64). Iako sam FMT sadrži magnet, uređaj je testiran i uredno podnosi magnetna polja od 1,5 tesla te je s toga MRI kompatibilan (65).

Činjenica da se procesor zvuka ne implantira, omogućuje pacijentu da bez dodatnih operacija dobiva najnoviju tehnologiju na tom području. Također postavljanje AP-a iza uha umjesto u zvukovod dodatno doprinosi razini ugone i zadovoljstvu pacijenta. Cijeli proces ugradnje je potpuno reverzibilan (55). U studiji provedenoj u Francuskoj na prvih stotinu dvadeset i pet pacijenata kojima je ugrađen VORP 503 izmjerena je funkcionalna dobit od 13 do 26 dB u rasponu frekvencija od 500 do 4000 Hz, u sedamdeset i pet pacijenata sa zamjedbenim gubitkom sluha (66). Druga pak studija navodi kako VSB uspješno registrira frekvencije od 100 do 10 000 Hz i omogućuje funkcionalnu dobit za pacijenta od 30 do 55 dB (8).

10. Zaključak

Tijekom vremena, indikacije za primjenu raznih slušnih pomagala mijenjale su se zavisno o mogućnostima i napretku medicine. Od prvih pokusa i vizija pa do djelomično i potpuno ugradbenih aktivnih implantata srednjeg uha kakve poznajemo danas nastupila je znatna promjena. S razvitkom materijala i sofisticiranih uređaja, te spoznajom o novim vještinama i kirurškim postupcima, otvorili su se novi horizonti u liječenju raznih oblika naglušnosti. Razvoj tehnologije pridonio je boljem ishodu liječenja konvencionalnim slušnim pomagalima, no njihova uporaba može biti limitirana raznim čimbenicima. Tako su brojna stanja poput kongenitalne stenozе ili atrezije zvukovoda, malformacije vanjskog slušnog hodnika i bubnjišta, kronične upale vanjskog ili srednjeg uha, oštećenja slušnog sustava u sklopu nekih sindroma, te degenerativni procesi poput otoskleroze, indikacija za implantaciju ugradbenog slušnog pomagala. Ovakvim se pristupom može uspješno liječiti od blage pa sve do teške zamjedbene, provodne i mješovite naglušnosti. Osim toga, pacijenti s aktivnim implantatima srednjeg uha, AMEI (engl. active middle ear implants), u usporedbi s konvencionalnim slušnim pomagalima, imaju bolje rezultate na tonskoj i govornoj audiometriji. Također, pacijenti s ugradbenim slušnim pomagalima lakše pristupaju svakodnevnim aktivnostima, bavljenju sportom, te se pokazalo da su sveukupno zadovoljniji subjektivnim osjećajem sluha i estetskim izgledom samog uređaja. Neki aktivni implantati srednjeg uha, za razliku od konvencionalnih slušnih pomagala, nemaju vanjsku komponentu koja se mora skidati pa su pacijenti zadovoljniji i slušna je rehabilitacija bolja. Pravilnom indikacijom i pravodobnom intervencijom o ugradnji aktivnog implantata srednjeg uha, pacijentu možemo omogućiti bolju funkcionalnost, socijalizaciju i kvalitetniji život.

11. Zahvale

Zahvaljujem svome mentoru, dr. sc. Andru Košecu, na savjetima, izdvojenom vremenu i velikodušnoj pomoći prilikom izrade ovog diplomskog rada.

Od srca zahvaljujem svojoj obitelji, prije svega svojoj majci na ljubavi i razumijevanju kroz svih šest godina studija.

Posebnu zahvalu, na kraju ostavljam za svoje drage prijatelje, moju drugu obitelj - Plezalne prvake koji su mi bili neizmjerne podrška kako u najljepšim tako i u najtežim trenucima.

12. Literatura

1. acoustics - Early experimentation | Britannica [Internet]. [cited 2022 May 13]. Available from: <https://www.britannica.com/science/acoustics/Early-experimentation>
2. sound | Properties, Types, & Facts | Britannica [Internet]. [cited 2022 May 13]. Available from: <https://www.britannica.com/science/sound-physics>
3. Branica S., Trotić R., Račić G., Šprem N., Pegan B., Glunčić I. Otolologija. U: Bumber Ž., Katić V., Nikšić-Ivančić M., Pegan B., Petric V., Šprem N., ur. Otorinolaringologija. Zagreb: Naklada Ljevak, d.o.o; 2004. str. 11–63.
4. Kekić B., Gortan D., Kirinčić N., Trotić R. Audiologija i Vestibulologija U: Bumber Ž., Katić V., Nikšić - Ivančić M., Pegan B., Petric V., Šprem N., ur. Otorinolaringologija Zagreb: Naklada Ljevak, d.o.o; 2004. str 63–89.
5. Svrakic M, Vambutas A. Medical and Audiological Indications for Implantable Auditory Devices. Vol. 52, Otolaryngologic Clinics of North America. W.B. Saunders; 2019. p. 195–210.
6. Shohet J, Bibee J. New Considerations for a Totally Implantable Active Middle Ear Implant. Vol. 12, Frontiers in Neurology. Frontiers Media S.A.; 2021.
7. Gurr A., Sudhoff H., Hildman H. Approaches to the Middle Ear U: Hildmann H., Sudhoff H., ur. Middle Ear Surgery. 1 st. edition. Berlin Heidelberg: Springer-Verlag Berlin Heidelberg; 2006. str 19–24.
8. Banakis Hartl RM, Jenkins HA. Implantable Hearing Aids: Where are we in 2020? Vol. 5, Laryngoscope Investigative Otolaryngology. John Wiley and Sons Inc; 2020. p. 1184–91.
9. Jalšovec D. Osjetilni organ sluha i ravnoteže, uho, auris. U: Jalšovec D., ur. Sustavna i topografska anatomija. Zagreb: Školska knjiga; 2005. str. 753–770.
10. Kahle W., Frotscher M. Organ sluha i ravnoteže U: Kahle W., Frotscher M., ur. Priručni anatomski atlas. Treći svezak. Zagreb: Medicinska naklada; 2011. str 366–385.
11. Građa i uloge osjetila – Biologija 8 [Internet]. [cited 2022 Jun 29]. Available from: <https://edutorij.e-skole.hr/share/proxy/alfresco-noauth/edutorij/api/proxy-guest/4f77c550-2b26-4717-b65e-82b845685f3f/biologija-8/m03/j05/index.html>
12. Stremen (uho) – Wikipedija [Internet]. [cited 2022 Jul 16]. Available from: [https://hr.wikipedia.org/wiki/Stremen_\(uho\)](https://hr.wikipedia.org/wiki/Stremen_(uho))
13. Nakovanj (uho) – Wikipedija [Internet]. [cited 2022 Jul 16]. Available from: [https://hr.wikipedia.org/wiki/Nakovanj_\(uho\)](https://hr.wikipedia.org/wiki/Nakovanj_(uho))
14. Čekić (uho) – Wikipedija [Internet]. [cited 2022 Jul 16]. Available from: [https://hr.wikipedia.org/wiki/%C4%8Ceki%C4%87_\(uho\)](https://hr.wikipedia.org/wiki/%C4%8Ceki%C4%87_(uho))
15. Guyton A. C., Hall J. E. Osjet sluha. U: Guyton A. C., Hall J. E., ur. Guyton i Hall-Medicinska fiziologija Zagreb: Medicinska naklada; 2012. str 633–643.
16. The Sensory System (Structure and Function) (Nursing) Part 1 [Internet]. [cited 2022 Jul 16]. Available from: <http://what-when-how.com/nursing/the-sensory-system-structure-and-function-nursing-part-1/>
17. Stach B., Ramachandran V. Audiologic Diagnostic Tools: Pure – Tone Audiometry U: Stach B.,

- Ramachandran V., ur. *Clinical audiology: An introduction*. Third edition. San Diego: Plural Publishing inc.; 2022. str. 171–201.
18. Stach B., Ramachandran V. *Audiologic Diagnostic Tools: Speech Audiometry*. U: Stach B., Ramachandran V., ur. *Clinical audiology: An introduction*. Third edition San Diego: Plural Publishing inc.; 2022. str 201–221.
 19. Weissman JL. Hearing loss. *Radiology*. 1996 Jun;199(3):593–611.
 20. Pure Tone Test and Speech Test | Otohub - Audiology Now [Internet]. [cited 2022 Jun 30]. Available from: <https://www.otohub.com/pure-tone-test-and-speech-test/>
 21. van den Broek P. Panel I-Middle ear surgery Surgical approaches in otology. 1985.
 22. Hildmann H., Sudhoff H. *External Ear Canal Surgery*. U: Hildmann H., Sudhoff H., ur. *Middle Ear Surgery*. 1 st.edition , Berlin Heidelberg: Springer-Verlag Berlin Heidelberg; 2006. str. 30–38.
 23. Mastoidectomy: Definition, Surgery & Recovery [Internet]. [cited 2022 Jun 1]. Available from: <https://my.clevelandclinic.org/health/treatments/22593-mastoidectomy>
 24. Shohet J, Bibee J. New Considerations for a Totally Implantable Active Middle Ear Implant. Vol. 12, *Frontiers in Neurology*. Frontiers Media S.A.; 2021.
 25. Jackler K.R. *External Ear*. U: Jackler K.R., Galapp C., ur. *Ear Surgery Illustrated: A comprehensive Atlas of Otologic Microsurgical Techniques*. New York: Thieme; 2019. str. 88–144.
 26. Pegan A, Ries M, Ajduk J, Bedeković V, Ivkić M, Trotić R. Active middle ear vibrant soundbridge sound implant. Vol. 58, *Acta Clinica Croatica*. Klinicka Bolnica Sestre Milosrdnice; 2019. p. 348–53.
 27. Gerard JM, Thill MP, Chantrain G, Gersdorff M, Deggouj N. Esteem 2 middle ear implant: Our experience. *Audiology and Neurotology*. 2012 Jun;17(4):267–74.
 28. Posterior Tympanotomy | Ento Key [Internet]. [cited 2022 Jun 1]. Available from: <https://entokey.com/posterior-tympanotomy/>
 29. Beleites T, Neudert M, Bornitz M, Zahnert T. Sound transfer of active middle ear implants. Vol. 47, *Otolaryngologic Clinics of North America*. W.B. Saunders; 2014. p. 859–91.
 30. Lassaletta L, Sánchez-Cuadrado I, Espinosa JM, Batuecas Á, Cenjor C, Lavilla MJ, et al. Active middle ear implants. *Acta Otorrinolaringologica Espanola*. 2019 Mar 1;70(2):112–8.
 31. Tisch M. Implantierbare Hörsysteme. *Laryngorhinotologie*. 2017 Apr 1;96(S 01):S84–102.
 32. Kraus EM, Shohet JA, Catalano PJ. Envoy esteem totally implantable hearing system: Phase 2 trial, 1-year hearing results. *Otolaryngology - Head and Neck Surgery*. 2011 Jul;145(1):100–9.
 33. Marzo SJ, Sappington JM, Shohet JA. The envoy esteem implantable hearing system. Vol. 47, *Otolaryngologic Clinics of North America*. W.B. Saunders; 2014. p. 941–52.
 34. Barbara M, Manni V, Monini S. Totally implantable middle ear device for rehabilitation of sensorineural hearing loss: Preliminary experience with the Esteem®, Envoy. *Acta Oto-Laryngologica*. 2009;129(4):429–32.
 35. Chen DA, Backous DD, Arriaga MA, Garvin R, Kobylek D, Littman T, et al. Phase 1 clinical trial results of the envoy system: A totally implantable middle ear device for sensorineural hearing loss. *Otolaryngology - Head and Neck Surgery*. 2004 Dec;131(6):904–16.

36. Envoy Esteem Implant - Facts [Internet]. [cited 2022 Jul 17]. Available from: <http://www.dr-li.net/Esteem%20Fact%20Sheet.html>
37. Seidman MD, Janz TA, Shohet JA. Totally Implantable Active Middle Ear Implants. Vol. 52, Otolaryngologic Clinics of North America. W.B. Saunders; 2019. p. 297–309.
38. Marzo SJ, Sappington JM, Shohet JA. The envoy esteem implantable hearing system. Vol. 47, Otolaryngologic Clinics of North America. W.B. Saunders; 2014. p. 941–52.
39. Pulcherio JOB, Bittencourt AG, Burke PR, Monsanto RDC, de Brito R, Tsuji RK, et al. Carina® and Esteem®: A systematic review of fully implantable hearing devices. PLoS ONE. 2014 Oct 17;9(10).
40. Kozłowski K, Friedland DR. Implantable Hearing Devices. Current Surgery Reports [Internet]. 2014 Jul 27;2(7):59. Available from: <http://link.springer.com/10.1007/s40137-014-0059-9>
41. Shohet JA, Kraus EM, Catalano PJ, Toh E. Totally implantable hearing system: Five-year hearing results. Laryngoscope. 2018 Jan 1;128(1):210–6.
42. Monini S, Biagini M, Atturo F, Barbara M. Esteem® middle ear device versus conventional hearing aids for rehabilitation of bilateral sensorineural hearing loss. European Archives of Oto-Rhino-Laryngology. 2013 Jul;270(7):2027–33.
43. Memari F, Asghari A, Daneshi A, Jalali A. Safety and patient selection of totally implantable hearing aid surgery: Envoy system, Esteem. European Archives of Oto-Rhino-Laryngology. 2011 Oct;268(10):1421–5.
44. Martin C, Deveze A, Richard C, Lefebvre PP, Decat M, Garcia Ibañez kLuis, et al. European Results With Totally Implantable Carina Placed on the Round Window: 2-Year Follow-Up.
45. Bruschini L, Forli F, Passetti S, Bruschini P, Berrettini S. Fully implantable Otologics MET Carina™ device for the treatment of sensorineural and mixed hearing loss: Audio-otological results. Acta Oto-Laryngologica. 2010 Oct;130(10):1147–53.
46. Bruschini L, Forli F, Santoro A, Bruschini P, Berrettini S. Fully implantable Otologics MET Carina™ device for the treatment of sensorineural hearing loss. Preliminary surgical and clinical results La protesi totalmente impiantabile Otologics MET Carina™ per il trattamento dell'ipoacusia neurosensoriale: la nostra esperienza chirurgica e clinica.
47. Bruschini L, Berrettini S, Forli F, Murri A, Cuda D. The Carina© middle ear implant: surgical and functional outcomes. European Archives of Oto-Rhino-Laryngology. 2016 Nov 1;273(11):3631–40.
48. Portsmouth Woman Receives UK's First Totally Implanted Hearing Aid [Internet]. [cited 2022 Jul 17]. Available from: <https://www.prweb.com/releases/hearing/aid/prweb5045034.htm>
49. Klein K, Nardelli A, Stafinski T. A Systematic Review of the Safety and Effectiveness of Fully Implantable Middle Ear Hearing Devices: The Carina and Esteem Systems [Internet]. Vol. 33, Otol Neurotol. 2012. Available from: <http://links.lww.com/MAO/A114>
50. Premarket Approval (PMA) [Internet]. [cited 2022 Jun 7]. Available from: <https://www.accessdata.fda.gov/scripts/cdrh/cfdocs/cfpma/pma.cfm?id=P010023>
51. Carlson ML, Pelosi S, Haynes DS. Historical development of active middle ear implants. Vol. 47, Otolaryngologic Clinics of North America. W.B. Saunders; 2014. p. 893–914.
52. Pelosi S, Carlson ML, Glasscock ME. Implantable hearing devices: The ototronix MAXUM system. Vol. 47, Otolaryngologic Clinics of North America. W.B. Saunders; 2014. p. 953–65.

53. Barbara M, Volpini L, Filippi C, Atturo F, Monini S. A new semi-implantable middle ear implant for sensorineural hearing loss: three-years follow-up in a pilot patient's group. *Acta Oto-Laryngologica*. 2018 Jan 2;138(1):31–5.
54. Chang CYJ. Ossicle Coupling Active Implantable Auditory Devices: Magnetic Driven System. Vol. 52, *Otolaryngologic Clinics of North America*. W.B. Saunders; 2019. p. 273–83.
55. Bittencourt AG, Burke PR, Jardim IDS, Brito R de, Tsuji RK, Fonseca ACDO, et al. Implantable and semi-implantable hearing aids: A review of history, indications, and surgery. *International Archives of Otorhinolaryngology*. 2014;18(3):303–10.
56. Maxum Middle Ear Implant | Texas ENT Specialists [Internet]. [cited 2022 Jul 17]. Available from: <https://www.texasent.com/hearing/implantable-hearing-devices/maxum-middle-ear-implant/>
57. Pelosi S, Carlson ML, Glasscock ME. Implantable hearing devices: The ototronix MAXUM system. Vol. 47, *Otolaryngologic Clinics of North America*. W.B. Saunders; 2014. p. 953–65.
58. Chang CYJ. Ossicle Coupling Active Implantable Auditory Devices: Magnetic Driven System. Vol. 52, *Otolaryngologic Clinics of North America*. W.B. Saunders; 2019. p. 273–83.
59. Ball GR. *Active Middle Ear Implants*. Vol. 69, *Adv Otorhinolaryngol*. Basel, Karger. 2010.
60. Lüers JC, Hüttenbrink KB. Vibrant soundbridge rehabilitation of conductive and mixed hearing loss. Vol. 47, *Otolaryngologic Clinics of North America*. W.B. Saunders; 2014. p. 915–26.
61. MED-EL Medical Electronics. VORP 502 Middle Ear Implant Product Catalogue. John Wiley and Sons Inc;
62. Information for Surgeons (VORP 503).
63. Khan A, Hillman T, Chen D. Vibrant soundbridge rehabilitation of sensorineural hearing loss. Vol. 47, *Otolaryngologic Clinics of North America*. W.B. Saunders; 2014. p. 927–39.
64. Cremers CWRJ, O'Connor AF, Helms J, Roberson J, Clarós P, Frenzel H, et al. International consensus on Vibrant Soundbridge® implantation in children and adolescents. *International Journal of Pediatric Otorhinolaryngology*. 2010 Nov;74(11):1267–9.
65. Labassi S, Beliaeff M, Péan V, van de Heyning P. The Vibrant Soundbridge® middle ear implant: A historical overview. *Cochlear Implants International*. 2017 Nov 2;18(6):314–23.
66. Sterkers O, Boucarra D, Labassi S, Bebear JP, Dubreuil C, Frachet B, et al. A Middle Ear Implant, the Symphonix Vibrant Soundbridge: Retrospective Study of the First 125 Patients Implanted in France. Vol. 24, *Otol Neurotol*. 2003.

13. Dopuštenja



Permissions Department
5521 Ruffin Road
San Diego, CA 92123
Telephone: 858-492-1555
Fax: 858-492-1020
Email: permissions@PluralPublishing.com

Request for Permission to Republish

July 20, 2022

Vilim Škrlin
Trg Republike Hrvatske 14
10000 Zagreb, Croatia
University of Zagreb
vilim.man@gmail.com

Plural Publishing, Inc., hereby grants non-exclusive permission to republish, on the terms set forth below, the materials identified below:

1. Use of the material is restricted to **Vilim Škrlin's thesis or dissertation at the University of Zagreb**. The credit line given below must appear on the same page as the Plural material.
2. The material may not be altered, adapted, added to, or deleted from in any way without our written permission.
3. The following credit line appears wherever the material is used:

Credit Line to Read: From *Clinical Audiology: An Introduction, Third Edition* (pp. 1–645) by Brad A. Stach and Virginia Ramachandran. Copyright ©2022 Plural Publishing, Inc. All rights reserved. Used with permission.

Plural Material	Fee
Figure 6–13 (p. 186) from <i>Clinical Audiology: An Introduction, Third Edition</i> (pp. 1–645) by Brad A. Stach and Virginia Ramachandran.	Fee waived

A handwritten signature in blue ink that reads "Rebekah C. Peña".

Rebekah Peña
Permissions Coordinator

SPRINGER NATURE LICENSE
TERMS AND CONDITIONS

Jul 16, 2022

This Agreement between The School of Medicine in Zagreb -- Vilim Gudac Škrlin ("You") and Springer Nature ("Springer Nature") consists of your license details and the terms and conditions provided by Springer Nature and Copyright Clearance Center.

License Number	5350750979234
License date	Jul 16, 2022
Licensed Content Publisher	Springer Nature
Licensed Content Publication	Springer eBook
Licensed Content Title	Surgical approaches in otology
Licensed Content Author	P. van den Broek
Licensed Content Date	Jan 1, 1985
Type of Use	Thesis/Dissertation
Requestor type	non-commercial (non-profit)
Format	print and electronic
Portion	figures/tables/illustrations
Number of figures/tables/illustrations	1
Will you be translating?	no
Circulation/distribution	1 - 29
Author of this Springer Nature content	no
Title	Active middle ear implants
Institution name	The School of Medicine in Zagreb
Expected presentation date	Jul 2022
Order reference number	777
Portions	Fig. 10. Classification system for incisions in ear surgery from page 36
Requestor Location	The School of Medicine in Zagreb Šalata Zagreb, 10 000 Croatia Attn: The School of Medicine in Zagreb
Total	0.00 EUR

14. Životopis

Zovem se Vilim Gudac Škrilin i rođen sam 9. kolovoza 1997 godine u Zagrebu. Nakon završenog osmogodišnjeg obrazovanja u Osnovnoj školi Josipa Jurja Strossmayera upisao sam 2. gimnaziju u Zagrebu koju sam završio 2015./2016. školske godine. Medicinski fakultet Sveučilišta u Zagrebu upisao sam 2016./2017. akademske godine.

Tijekom studija sudjelovao sam u radu nekoliko studentskih udruga i djelovao kao njihov aktivni član. Od prve akademske godine priključio sam se radu studentske organizacije EMSA, te sam od 2017. godine aktivni član studentskog projekta Bolnice za medvjediće (Teddy bear hospital, TBH), čiji sam voditelj i organizator glavnog dijela projekta bio u akademskoj godini 2018./2019. Aktivni sam član Studentske Ekipe Prve Pomoći (StEPP) od akademske godine 2019./2020. te sudjelovao u radionicama prve pomoći za studente medicinskog fakulteta. Kao član StEPP-a također sudjelovao sam u tečajevima prve pomoći za laike u sklopu projekta „Oživi me“, zaklade Hrvatska kuća srca.

Od 2019. godine aktivno se bavim sportskim penjanjem te aktivno sudjelujem u događanjima Hrvatskog sportsko penjačkog saveza. Osim što se služim njemačkim i talijanskim jezikom izvrsno baratam znanjem engleskoga jezika.