

Terapija obostrane paralize glasnica

Gudelj, Marin

Master's thesis / Diplomski rad

2022

Degree Grantor / Ustanova koja je dodijelila akademski / stručni stupanj: **University of Zagreb, School of Medicine / Sveučilište u Zagrebu, Medicinski fakultet**

Permanent link / Trajna poveznica: <https://um.nsk.hr/um:nbn:hr:105:639318>

Rights / Prava: [In copyright](#)/[Zaštićeno autorskim pravom.](#)

Download date / Datum preuzimanja: **2025-04-02**



Repository / Repozitorij:

[Dr Med - University of Zagreb School of Medicine Digital Repository](#)



SVEUČILIŠTE U ZAGREBU

MEDICINSKI FAKULTET

Marin Gudelj

Terapija obostrane paralize glasnica

DIPLOMSKI RAD



Zagreb, 2022.

Ovaj diplomski rad izrađen je na Klinici za bolesti uha, nosa i grla i kirurgiju glave i vrata Kliničkog bolničkog centra Zagreb, pod vodstvom izv. prof. dr. sc. Ane Đanić Hadžibegović i predan je na ocjenu u akademskoj godini 2021./2022.

Popis oznaka i kratica korištenih u radu

BVFP – bilateral vocal fold paralysis

PLŽ – povratni laringealni živac

BIS - bolnički informacijski sustav

CO2 LASER- laser na ugljični dioksid

SADRŽAJ

SAŽETAK	1
ABSTRACT	2
UVOD	3
Hrskavice grkljana	3
Grkljanske sveze	6
Grkljanski mišići	6
Inervacija	9
Grkljanska šupljina	11
Fiziologija	12
Paraliza glasnica	14
Terapija obostrane paralize glasnica	16
HIPOTEZA	17
CILJEVI RADA	18
ISPITANICI I METODE	19
REZULTATI	20
RASPRAVA	25
ZAKLJUČCI	30
ZAHVALA	31
POPIS LITERATURE	32
ŽIVOTOPIS	36

SAŽETAK

Naslov rada: Terapija obostrane paralize glasnica

Autor: Marin Gudelj

Terapija pacijenata s obostranom paralizom glasnica (engl. *bilateral vocal fold paralysis*, BVFP) predstavlja veliki izazov otorinolaringolozima i kirurzima glave i vrata. Postoje brojne kirurške metode koje se koriste u svrhu terapije bolesnika s obostranom paralizom glasnica. U ovom radu prikupljeni su i analizirani podaci o kliničkim karakteristikama, etiologiji i kirurškom zbrinjavanju pacijenata s BVFP-om te opisane dostupne kirurške metode i pristupi za pacijente s BVFP-om, a ti podaci su potom uspoređeni s aktualnom medicinskom literaturom. Podaci o dobi i spolu bolesnika, etiologiji paralize glasnica, kirurškom liječenju te vrsti i broju reoperacija preuzeti su iz bolničkog informacijskog sustava (BIS). Ovim retrospektivnom istraživanju obuhvaćeno je 19 ispitanika s BVFP-om koji su liječeni od 2007. do 2020. godine. Jedanaest (58%) bolesnika bile su žene, a 8 (42%) muškarci i srednja dob pri prvom kirurškom liječenju bila je 62,5 godina (raspon 36-75 godina). Najčešći uzrok u 10/19 bolesnika bila je tireoidektomija, a na drugom mjestu nepoznata etiologija, moždani udar i karcinom pluća uzrokovali su BVFP u po 2 bolesnika. U ostala tri bolesnika uzrok je bila politrauma, apsces vrata i obostrana operacija karotidnih arterija. Kao primarna kirurška intervencija traheotomija je učinjena u 11 bolesnika, dok je u ostalih 8 učinjen transoralni endolaringealni zahvat. Najčešći zahvat među njima bila je subtotalna aritenoidektomija (60%), zatim kordektomija (33%) i stražnja kordotomija (7%). Pet bolesnika liječeno je kirurški više puta. Objektivna procjena respiracije, fonacije i gutanja nije rađena rutinski. Sveukupne kliničke značajke i kirurško liječenje BVFP-a bolesnika u našem istraživanju bilo je u skladu s medicinskom literaturom. Niti za jednu od kirurških tehnika nije u dosadašnjoj literaturi dokazna funkcionalna prednost zbog relativno malog broja slučajeva u populaciji i nedostatka međunarodnih standarda i protokola za evaluaciju glasa i disanja.

Ključne riječi: Obostrana paraliza glasnica, ozljeda povratnog laringealnog živca, glasnica, kordotomija, tireoidektomija

ABSTRACT

Title: Therapy of bilateral vocal fold paralysis

Author: Marin Gudelj

Therapy of patients with BVFP presents a major challenge to otorhinolaryngologists and head and neck surgeons. There are several surgical methods used to treat patients with unilateral or BVFP. This paper collects and presents data on the etiology and surgical care of patients with BVFP and describes the available surgical methods and approaches for patients with BVFP, and these data are then compared with the current medical literature. Data on the age and sex of patients, the etiology of vocal fold paralysis, surgical treatment, and the type and number of reoperations were taken from the hospital information system. This retrospective study includes 19 subjects with BVFP who were treated from 2007-2020. Eleven (58%) patients were women and 8 (42%) men and the mean age at first surgical treatment was 62.5 years (range 36–75 years). The most common cause, 10/19 patients, was thyroidectomy, followed by an unknown etiology, stroke and lung cancer in 2 (10.5%) patients for each cause. In the other three patients, the cause was polytrauma, neck abscess, and bilateral carotid artery surgery. As a primary surgical intervention, tracheotomy was performed in 11 patients, while in the remaining 8 one of the transoral endolaryngeal procedures was performed. The most common among them was subtotal arytenoidectomy (60%), followed by cordectomy (33%) and posterior cordotomy (7%). Five patients were surgically treated more than once. Clinical features and surgical treatment of BVFP patients in our research were the same as in the medical literature. There is no proven functional advantage for any of the surgical techniques in the literature so far due to the relatively small number of cases in the population and the lack of international standards and evaluation protocols for voice and breathing.

Keywords: Bilateral Vocal Fold Paralysis, Recurrent Laryngeal Nerve Palsy, Vocal Fold, Thyroidectomy, Cordotomy,

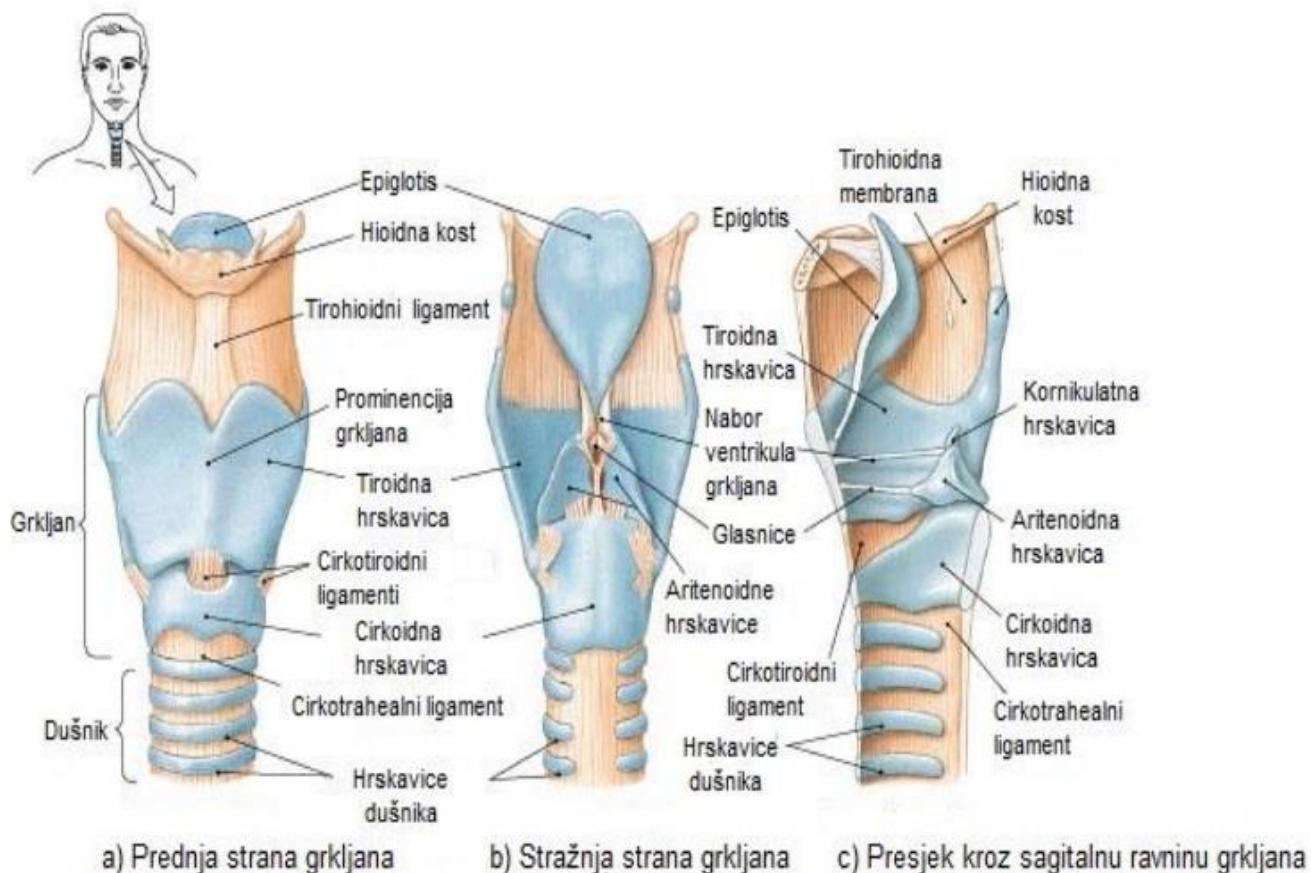
UVOD

Grkljan (Larynx), organ je dišnog sustava koji je smješten između četvrtog i šestog kralješka te povezuje hipofarinks s dušnikom. Osim za provođenje zraka, koristi se za kontrolirano stvaranje zvuka, fonaciju i za zaštitu dišnog sustava tijekom gutanja od aspiracije. Osnova grkljana sastoji se od hrskavica koje su međusobno povezane svezama te se mogu micati uz pomoć mišića (1).

Hrskavice grkljana

Hrskavice grkljana (Slika 1.) su:

- Štitna hrskavica cartilago thyroidea
- Prstenasta hrskavica cartilago cricoidea
- Vokalne hrskavice cartilago arytenoidea
- Grkljanski poklopac cartilago epiglottica
- Roškaste hrskavice cartilago corniculata
- Klinaste hrskavice cartilago cuneiformis



Slika 1. Sustav hrskavica i sveza grkljana prikazan s prednje strane (a) i stražnje strane grkljana (b) te u presjeku kroz sagitalnu ravninu grkljana (c)
 Modificirano i preuzeto prema: <https://anatomyofthefoot.com/cartilages-of-the-larynx.html>

Cartilago thyroidea, štitna hrskavica najveća je hrskavica grkljana koja je sastavljena od hrskavičnih ploča, lamina sinistra i lamina dextra. Ploče se međusobno naprijed spajaju pod tupim kutom te se u vrhu spoja nalazi gornji štitni urez, incisura thyroidea superior. Gornji štitni urez, zajedno sa spojem lijeve i desne ploče čini izbočenje koje se naziva prominentia laryngea (Adami). Sa stražnje strane hrskavične ploče nastavlja se prema

gore hrskavični izdanak, cornu superius seu hyoideum, a prema dolje cornu inferius seu cricoideum (2).

Cartilago cricoidea, prstenasta hrskavica smještena je ispod štitne hrskavice te ima oblik prstena pečetnjaka. S prednje strane prstenaste hrskavice nalazi se luk, arcus cartilaginis cricoideae, a dorzalno je smještena ploča, lamina cartilaginis cricoideae. Na mjestu spoja luka i ploče nalazi se zglobna površina za donje rogove štitne hrskavice, dok se na gornjem rubu prstenaste hrskavice nalazi zglobna površina za vokalne hrskavice (2).

Cartilago arytenoidea, aritenoidne hrskavice imaju oblik piramide te su postavljene na gornji rub prstenaste hrskavice. Najpokretnije su i imaju tri plohe i dva nastavka. Plohe aritenoidne hrskavice su prednja postranična, medijalna i stražnja, a nastavci se pružaju iz osnovnice aritenoidne hrskavice te se nazivaju prednji glasnički, processus vocalis i stražnji mišićni nastavak, processus muscularis (1).

Cartilago epiglottica, grkljanski poklopac hrskavica je grkljana u obliku lista koja je preko peteljke, petiolus, spojena na unutrašnju površinu štitaste hrskavice. Prednja strana epiglotisa okrenuta je prema korijenu jezika, dok je stražnja usmjerena prema grkljanu (1).

Cartilago corniculata, roškaste hrskavice smještene su na aritenoidnim hrskavicama te na njima tvore izbočenje sluznice ariepiglotskog nabora, tuberculum corniculatum (1).

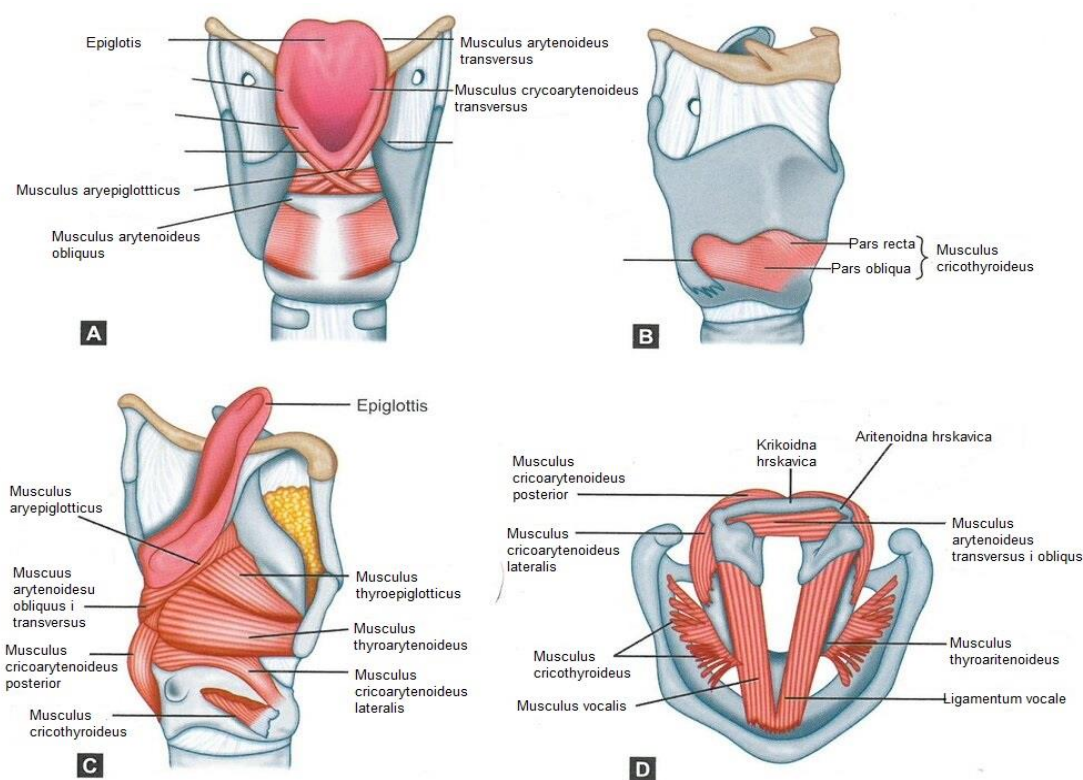
Cartilago cuneiformis, klinaste hrskavice smještene su anterolateralno od roškastih hrskavica unutar ariepiglotskog nabora sluznice (1).

Grkljanske sveze

Grkljanske hrskavice spojene su jedne s drugima, s jezičnom kosti te s dušnikom preko sveza, membrana i zglobova (Slika 1.). Između gornjeg dijela štitne hrskavice i jezične kosti nalazi se membrana thyroidea. U svojemu središnje dijelu, između gornjeg tiroidnog ureza na štitastoj hrskavici i tijela jezične kosti, nalazi se zadebljane membrane koje se naziva ligamentum thyrohyoideum medianum. Na stražnjem dijelu membrane, između gornjeg roga štitaste hrskavice te velikog roga jezične kosti, nalazi se drugo zadebljanje koje se naziva ligamentum thyrohyoideum laterale. Štitasta hrskavica povezana je s prstenastom hrskavicom preko conusa elasticusa čiji središnji dio čini zadebljanje koje se naziva ligamentum cricothyroideum. Prstenasta hrskavica se prema kaudalno spaja s gornjom hrskavicom dušnika preko sveze koja se naziva ligamentum cricotracheale. Grkljanski poklopac je učvršćen za štitastu hrskavicu te jezičnu kost putem sveza ligamentum thyroepiglotticum i ligamentum hyoepiglotticum (2).

Grkljanski mišići

Grkljanski mišići omogućuju pokretanje hrskavica grkljana i na taj način utječu na promjenu položaja glasnica. Dijelimo ih u dvije skupine, a to su vanjski i unutarnji grkljanski mišići (Slika 2.).

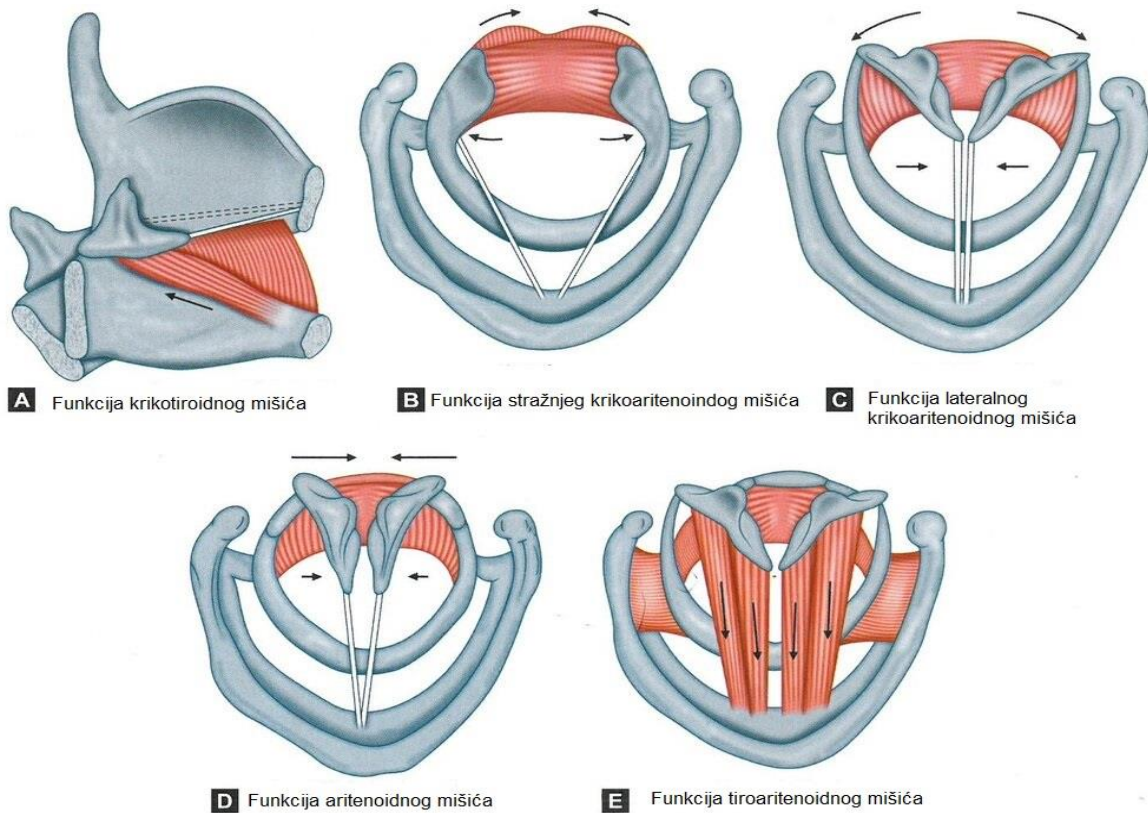


Slika 2. Mišići grkljana;

Modificirano i preuzeto prema: From Sataloff, R.T., Chowdhury, F., Portnoy, J., Hawkshaw, M.J., Joglekar S. Surgical Techniques in Otolaryngology – Head and Neck Surgery: Laryngeal Surgery. New Delhi, India: Jaypee Brothers Medical Publishers;2013

Vanjski mišići grkljana učvršćuju njegov položaj u vratu vežući ga s okolnim strukturama vrata te omogućuju njegovo gibanje prema kranijalno i kaudalno. Vanjske mišiće grkljana čine musculus strenohyoideus, musculus thyrohyoideus, musculus omohyoideus, musculus geniohyoideus, musculus digastricus, musculus mylohyoideus, musculus stylohyoideus i musculus sternothyroideus. Prilikom fonacije na položaj grkljana također utječu i musculus stylopharyngeus i musculus palatopharyngeus.

Unutarnji mišići grkljana izrazito su bitni za njegovu funkciju. Jedni su bitni za disanje, dok su drugi bitni za fonaciju i zaštitu dišnog puta. Tako unutarnje mišiće grkljana dijelimo na dvije skupine, aduktore koji omogućuju zatvaranje glotisa te abduktor koji omogućuje otvaranje. U abduktore spada samo jedan mišić, musculus cricoarytenoideus posterior ili postikus (Slika 3.) U aduktore spadaju musculus cricoarytenoideus lateralis, musculus cricoarytenoideus internus (vokalni mišić), musculus cricoarytenoideus externus i musculus interarytenoideus transversus (Slika 3.). Vokalni mišić je tenzor glasnica za finije pokrete, a musculus cricothyroideus je grubi tenzor glasnica (Slika 3.) (3).



Slika 3. Funkcije grkljanskih mišića;

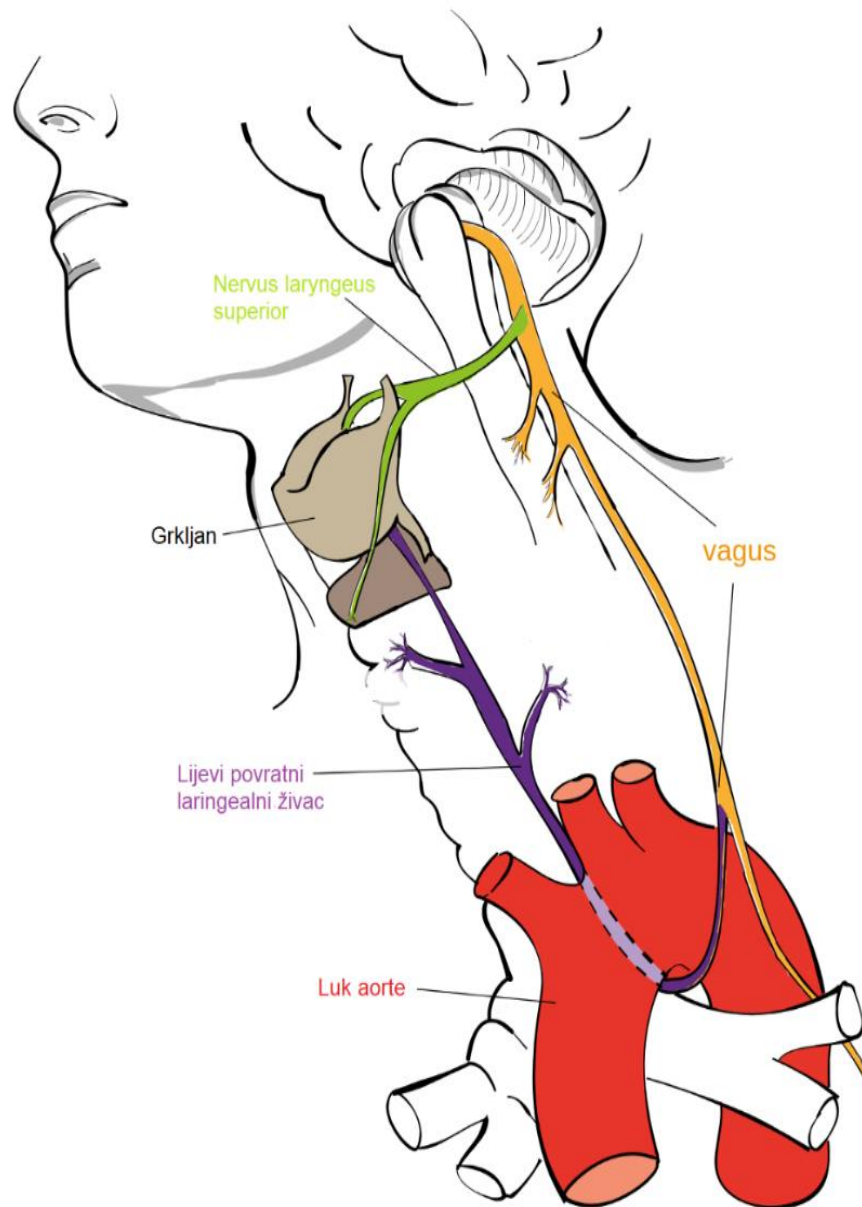
Modificirano i preuzeto prema: From Sataloff, R.T., Chowdhury, F., Portnoy, J., Hawkshaw, M.J., Joglekar S. Surgical Techniques in Otolaryngology – Head and Neck Surgery: Laryngeal Surgery. New Delhi, India: Jaypee Brothers Medical Publishers;2013

Inervacija

Grkljan je inerviran putem dvaju ogranaka nervusa vagusa, a to su nervus laringeus superior i nervus laryngeus inferior ili recurrens (Slika 4.).

Nervus laryngeus superior ima dvije grane i njegova vanjska grana je motorna te inervira musculus cricothyroideus, dok je unutarnja grana senzitivna i inervira sluznicu grkljana iznad glotisa.

Nervus laryngeus inferior ili povratni laringealni živac (PLŽ) ulazi u grkljan kroz krikotiroidnu membranu te se potom dijeli na dvije grane. Svojom ventralnom granom, koja je motorna, inervira sve unutarnje mišiće grkljana, a s dorzalnom granom koja sadržava senzorna vlakna za sluznicu donjeg dijela grkljana (3).

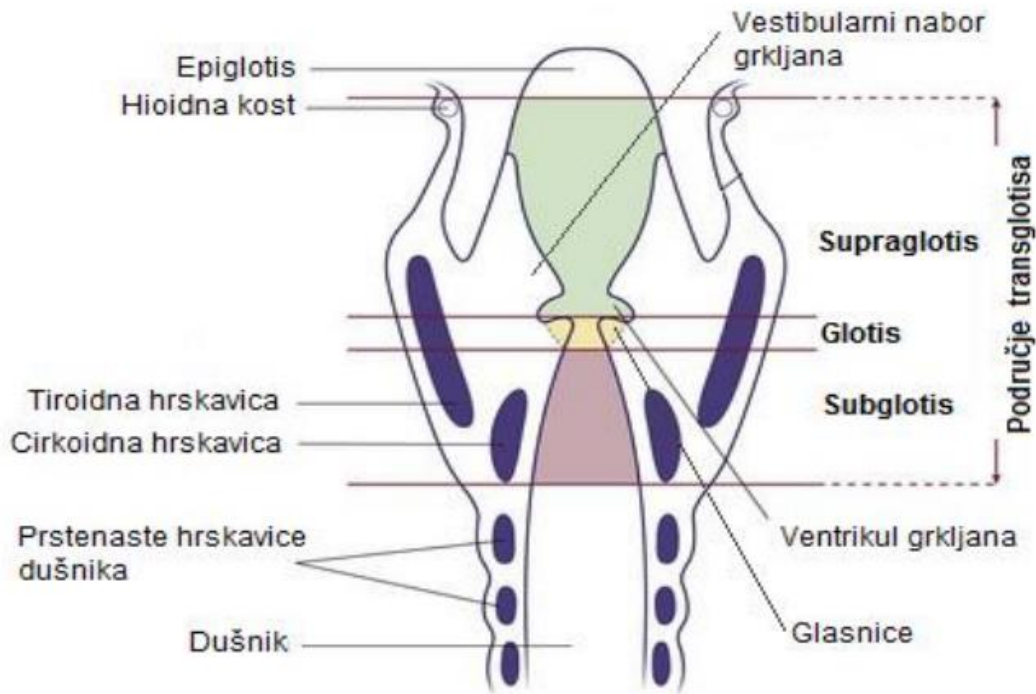


Slika 4. Inervacija grkljana; Modificirano i preuzeto prema:

https://en.wikipedia.org/wiki/Recurrent_laryngeal_nerve#/media/File:Recurrent_laryngeal_nerve.svg; [Jkwchui](#) - Based on [drawing](#) by [Truth-seeker2004](#); <https://creativecommons.org/licenses/by-sa/3.0/>

Grkljanska šupljina

Grkljanska šupljina podijeljena je s dva para sluzničkih nabora na 3 etaže (Slika 5.). Prvi, gornji par sluzničkih nabora naziva se plicae vestibulares ili nabori predvorja, a drugi par nabora čine glasnice, plicae vocales.



Slika 5. Grkljanska šupljina; Modificirano i preuzeto prema: <http://www.slideshare.net/Satz25/anatomy-of-larynx-39187218>

Gornja etaža naziva se vestibulum laryngis te se nalazi između ulaza u grkljan i plicae vestibulares (3).

Srednja etaža naziva se glottis te se nalazi između nabora predvorja i glasničkih nabora te se ovaj prostor obostrano širi prema lateralno u ventriculus laryngis. Glottis

sudjeluje u stvaranju glasa budući da svaki glasnički nabor u svojem prednjem dijelu sadrži ligamentum vocale i musculus cricoarytenoideus internus. Ligamentum vocale sprijeda je učvršćen na štitnu hrskavicu, a straga se hvata na vokalne nastavke dviju aritenoidnih hrskavica. Vokalna pukotina, rima glottidis može se podijeliti na stražnji dio koji se naziva pars intercartilaginea i na duži prednji dio koji se naziva pars intermembranacea. U ovisnosti o funkciji grkljana mijenja se oblik vokalne pukotine. Pri malo jačem disanju postupno se otvara prednji dio vokalne pukotine, dok pri dubokom disanju vokalna pukotina u potpunosti se otvara (2).

Donja etaža naziva se cavitas infraglottica i ona kontinuirano prelazi u dušnik, a proteže se od donjeg ruba glasnica do donjeg dijela prstenaste hrskavice.

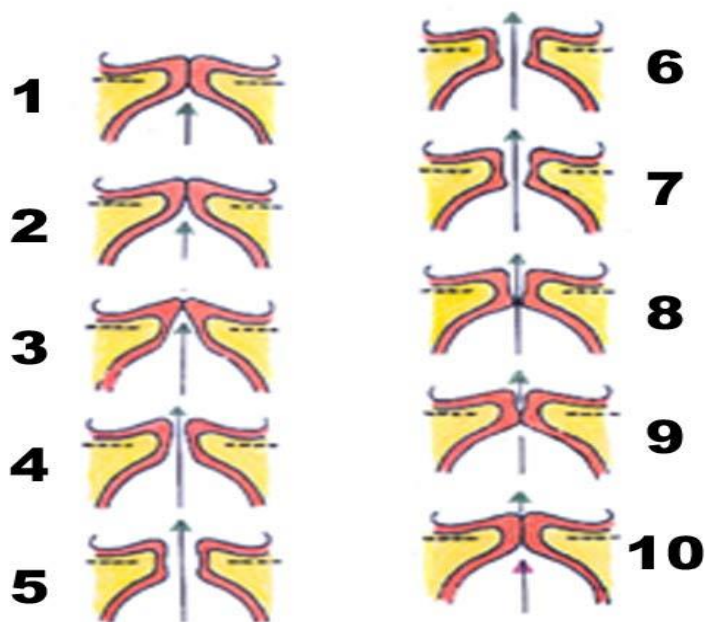
Fiziologija

Funkcije grkljana su raznolike i uključuju disanje i zaštitu dišnih puteva od aspiracije i stranih tijela, kao primarne i vitalne funkcije, dok se fonacija razvila kao sekundarna, ali bitna funkcija grkljana.

Funkcija disanja je vitalna funkcija te je grkljan bitan dio dišnog sustava koji omogućuje protok do pluća. Kontrakcijom unutrašnjih mišića grkljana kontrolira se otvor glotisa, a kontrakcijom vanjskih mišića grkljan se učvršćuje i spušta čime se povećava negativni tlak u prsnoj koži (3).

Zaštitna funkcija grkljana bitna je radi sprječavanja ulaska stranih tijela u donji dio dišnog puta. Osim zaštite od stranih tijela, grkljan sprječava ulaz hrane i tekućina u dišni sustav te sprječava aspiraciju prilikom povraćanja. Zasniva se na postojanju tri sfinktera, a funkcionira na način da prvo dolazi do refleksne inhibicije disanja, potom do zatvaranja na razini glotisa, ventrikularnih nabora i spuštanja epiglotisa prilikom pomicanja grkljana prema naprijed i gore pod korijen jezika (3).

Fonacija, kao sekundarna funkcija, razvila se posljednja, a zasniva se na titranju napetih glasnica. Tijekom disanja glasnice su otvorene kako bi zrak mogao neometano strujati, dok se prilikom fonacije glasnice skupljaju i napinju pa prolaz zraka uzrokuje njihovo vibriranje. Brzina vibracije, tj. visina tona ovisi o priljubljenosti glasnica, masi njihovih rubova te stupnju napetosti samih glasnica. Prilikom stvaranja glasa, tj. fonacije, vokalna pukotina se zatvori i glasnice se napinju. Izdisanjem zraka raste tlak u subglotičkom prostoru što uzrokuje otvaranje glasnica zrakom. To otvaranje i zatvaranje glasnica periodički se ponavlja velikom brzinom što vidimo kao vibracije glasnica, a periodičke promjene tlaka zraka dok prolazi kroz glotis predstavljaju zvučni val što čujemo kao glas (Slika 6.) (4).



Slika 6. Položaj glasnica tijekom različitih stadija fonacije;
 Preuzeto prema: <https://www.slideshare.net/sandeepshrestha7946/disorder-of-voice>;

Paraliza glasnica

Ukoliko nastane oštećenje desetog kranijalnog živca (vagus) bilo gdje na njegovom putu od moždanog debla do grkljana, dolazi do poremećaja disanja, gutanja i glasa zbog paralize glasnica (5). Uzroci paralize glasnica mogu se podijeliti u 4 grupe koje uključuju tumore (zbog kompresije ili infiltracije vagusa ili PLŽ-a), traumu (koja može biti kirurška ili nekirurška), kao posljedica neke neurološke ili sistemske bolesti i idiopatske paralize glasnica. Paraliza glasnica može biti jednostrana, unilateralna ili obostrana, bilateralna.

Jednostrana paraliza glasnica je poremećaj u kojem je jedna glasnica nepomična pri disanju, gutanju i fonaciji zbog jednostranog oštećenja živca. Uzroci jednostrane paralize mogu biti ozljeda živca (jatrogena ili traumatska), potom tumori koji pritišću ili infiltriraju vagus ili PLŽ, kao posljedica drugih bolesti te na kraju idiopatski uzroci. Češće nastaje ozljeda lijevog PLŽ-a nego desnog jer je lijevi duži. Većina jednostranih paraliza glasnica uzrokovanih traumom prolazi spontano unutar devet do dvanaest mjeseci, stoga konzervativno liječenje ima prednost nad kirurškim (5).

BVFP najčešće nastaje jatrogeno, a uzroci mogu biti posljedica oštećenja vagusa na kranijalnijem dijelu njegove putanje, oštećenja njegovih jezgara u moždanom deblu ili zbog obostranog oštećenja PLŽ-a. Najčešći uzroci tih visokih oštećenja su tumori baze lubanje, karcinomi i traume. BVFP je životno ugrožavajuće stanje koje može dovesti do opstrukcije dišnog puta, koja se očituje dispnejom i stridorom, disfagije s aspiracijom i disfonije (6).

Terapija obostrane paralize glasnica

Traheotomija je najčešći zahvat korišten za terapiju BVFP-a budući da omogućuje direktno otvaranje dišnog puta premošćivanjem opstrukcije. Ona je i dalje zlatni standard kod nagle i teške dispneje uzrokovane paralizom glasnica (7).

Transoralne endolaringealne kirurške metode proširivanja stražnjeg dijela vokalne pukotine su zlatni standard liječenja BVFP-a. Prilikom izvođenja ovih kirurških postupaka, otorinolaringolog treba uspostaviti ravnotežu između povećanja ventilacije širenjem vokalne pukotine, održavanja zaštitne i vokalne funkcije grkljana (7).

Najčešće transoralne endolaringelane kirurške metode koje se izvode kod BVFP-a djelomična ili potpuna aritenoidektomija, posteriorna kordotomija i kordektomija (8). Od ostalih metoda liječenja BVFP-a treba spomenuti laterofiksaciju glasnice, laringealnu elektrostimulaciju, injekcije botulinum toksina, reinervaciju, gensku terapiju i terapiju matičnim stanicama (7).

HIPOTEZA

U skladu s ciljem istraživanja postavljene su sljedeće hipoteze:

Najčešći uzrok BVFPa u odraslih je jatrogeno oštećenje PLŽ tijekom tireoidektomije.

Dispneja je najčešći uzrok kirurškog zbrinjavanja bolesnika s BVFP-om.

Najčešći kirurški postupak akutnog zbrinjavanja dispneje zbog BVFP-a u odraslih je traheotomija, dok je subtotalna aritenoidektomija najčešći endolaringealni postupak trajnog zbrinjavanja bolesnika s BVFP-om.

CILJEVI RADA

Ciljevi ovoga rada su:

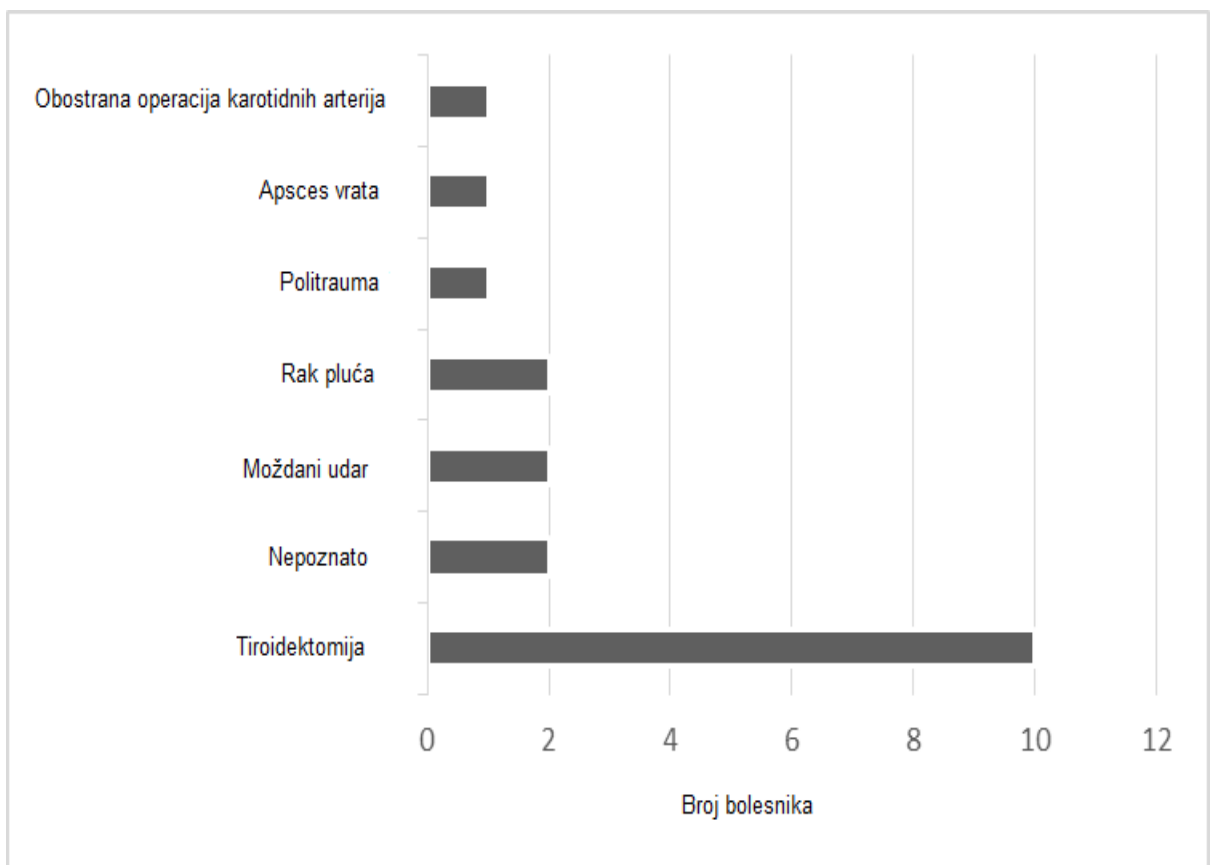
1. Analizirati podatke o demografskim karakteristikama, etiologiji i kirurškom liječenju bolesnika s BVFP-om
2. Usporediti dobivene rezultate s rezultatima u dostupnoj medicinskoj literaturi

ISPITANICI I METODE

U ovom retrospektivnom istraživanju obuhvaćeni su bolesnici s BVFP-om koji su zbog BVFP-a kirurški liječeni od 2007. do 2020. godine u Klinici za bolesti uha nosa i grla i kirurgiju glave i vrata, Kliničkog bolničkog centra Zagreb. Podaci su prikupljeni iz BIS-a. U dostupnoj dokumentaciji prikupljeni podaci o dobi i spolu bolesnika, o etiologiji paralize glasnica, kirurškim postupcima te broju i vrsti reoperacija. Bolesnici s BVFP-om kojima nije bio potreban kirurški zahvat za zbrinjavanje simptoma BVFP-a nisu uključeni u ovu studiju. Analiza podataka uključivala je samo deskriptivne statističke metode, s kontinuiranim varijablama prikazanim kao medijan i raspon, a kategoričkim varijablama kao postocima. Tijekom 13 godina na Kliničkom odjelu za ORL i kirurgiju glave i vrata KBC-a Zagreb kirurški je liječeno 19 bolesnika zbog BVFP-a. Srednja dob pri prvom kirurškom liječenju bila je 62,5 godina (raspon 36-75 godina). Jedanaest bolesnika su bile žene, a 8 su bili muškarci.

REZULTATI

Najčešći uzrok BVFP-a, u 10 bolesnika (52%), je bila tireoidektomija. Moždani udar i metastatski karcinom pluća uzrokovali su BVFP u 2 (11%) bolesnika. Također je u 2 (11%) bolesnika etiologija bila nepoznata. Ostala 3 bolesnika imali su BVFP zbog politraume, apscesa vrata ili bilateralne operacije karotidne arterije (Slika 7.).

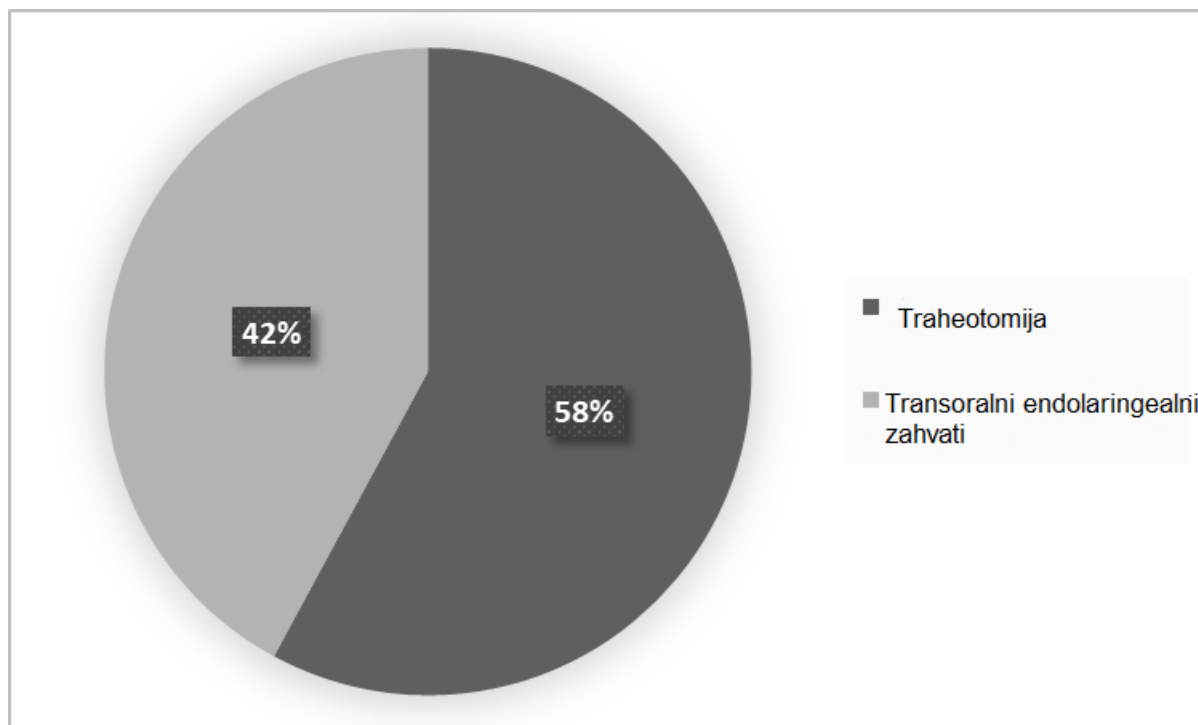


Slika 7. Etiologija obostrane paralize glasnica u ispitivanoj skupini bolesnika

Primarni simptom svih kirurški liječenih bolesnika s BVFP-om bila je dispneja koja je uključivala stridor, netoleranciju ležećeg položaja i pogoršanje simptoma čak i kod neznatnog fizičkog napora. Disfonija je bila prisutna u 11 bolesnika (58%), dok se na disfagija žalilo 6 (32%) bolesnika. Objektivna procjena respiracije, gutanja i glasa te upitnici za samoprocjenu težine tegoba nisu se provodile rutinski ni prije operacije niti postoperativno.

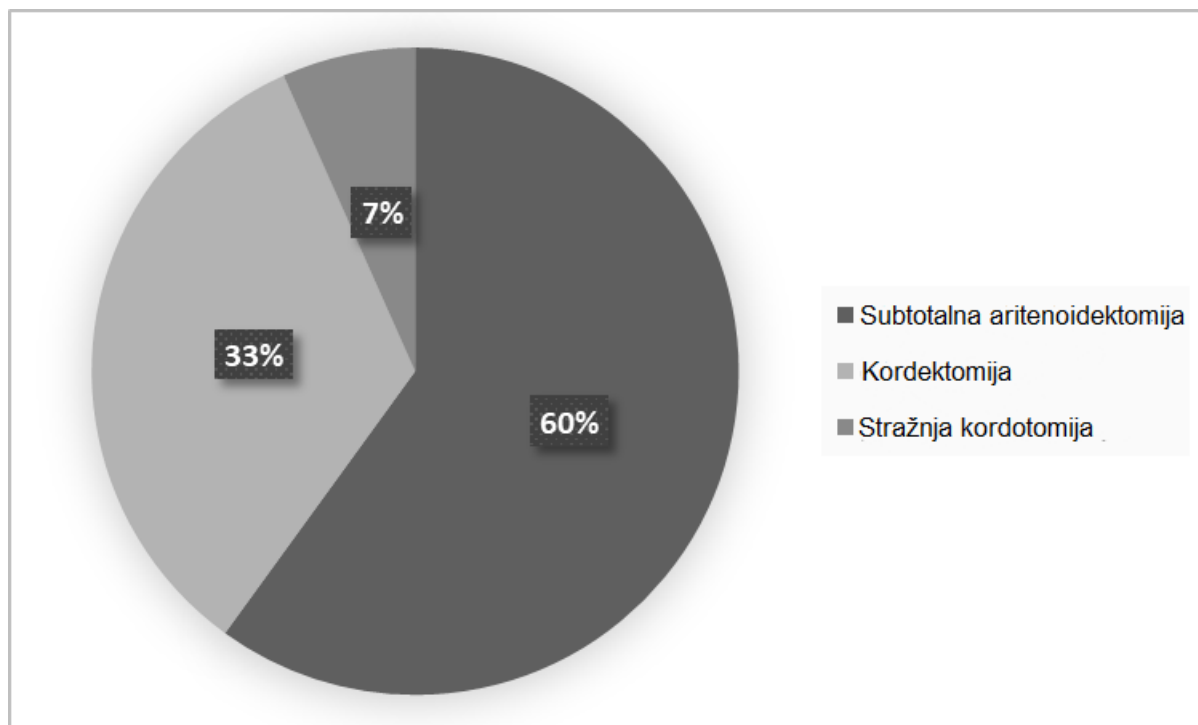
U nekih bolesnika teška dispneja javila se akutno dok se u nekih razvija postepeno ili čak nakon dugog niza godina. U 4 (21%) bolesnika, odmah nakon tireoidektomije, razvili su se teški simptomi dispneje, te su bolesnici podvrgnuti hitnoj traheotomiji, dok se u 5 (26%) bolesnika teška dispneja razvila godinama nakon dijagnoze BVFP-a.

Traheotomija, kao primarna kirurška intervencija, učinjena je u 11 (58%) bolesnika, a transoralna endolaringealna operacija u 8 (42%) (Slika 8.). Od 11 pacijenata s traheotomijom, 7 (64%) bolesnika podvrgnuto je transoralnom endolaringealnom kirurškom zahvatu, 6 (55%) bolesnika je dekanilirano, 2 (18%) su umrla nekoliko mjeseci nakon traheotomije, a 3 (27 %) bolesnika nisu zadovoljili kriterije za dekanilman ni nakon višestrukih endolarinegalnih zahvata.



Slika 8. Raspodjela primarnih kirurških intervencija u liječenju obostrane paralize glasnica

Najčešći endolaringealni kirurški zahvat bila je subtotalna aritenoidektomija, a zatim kordektomija i stražnja kordotomija (slika 9.). Svi trajni transoralni endoskopski laringealni zahvati izvedeni su laserom na ugljični dioksid (CO₂ LASER) preko mikromanipulatora, u općoj endotrahealnoj anesteziji. Endoskopski zahvati učinjeni su nakon utvrđivanja trajnog BVFP-a, u razdoblju od 6 mjeseci do 15 godina nakon postavljanja dijagnoze BVFP-a. Antibiotici i inhibitori protonske pumpe nisu davani rutinski tijekom postoperativnog razdoblja.



Slika 9. Distribucija transoralnih endolaringealnih kirurških intervencija u liječenju obostrane paralize glasnica

Pet (26%) bolesnika s BVFP-om liječeno je u više puta različitim transoralnim endolaringealnim postupcima. Dva (11%) bolesnika, s BVFP-om zbog tireoidektomije, podvrgnuta su kordektomiji nakon subtotalne aritenoidektomije. Jedan bolesnik je 7 mjeseci nakon politraume podvrgnut subtotalnoj aritenoidektomiji, ali tek kada su učinjene i lijeva, a zatim i desna totalna aritenoidektomija, uspostavljena je adekvatna prohodnost dišnog puta. U 2 bolesnika s BVFP-om bila su potrebna 4 kirurška zahvata. Jedan od bolesnika imao je BVFP nepoznate etiologije. U početku je liječen lijevom stražnjom kordotomijom. Druga operacija uključivala je lijevu kordektomiju i obostranu resekciju ventrikularnih nabora. Treći put bolesniku je učinjena revizija lijeve kordektomije i lijeva

aritenoidetomija, a četvrti zahvat uključivao je desnu aritenoidetomiju i desnu stražnju korodotomiju. Drugi bolesnik, s BVFP-om koji je uzrokovan tireoidetomijom, nakon desne subtotalne aritenoidetomije, podvrgnut je desnoj stražnjoj kordotomiji, zatim desnoj totalnoj kordektomiji, a na kraju nakon četvrtog zahvata, lijevoj stražnjoj kordotomiji te nakon toga pacijent više nije imao dispneju.

RASPRAVA

Najčešći uzrok BVFP-a je jatrogena ozljeda živca tijekom operacija na glavi i vratu. Iako se svake godine povećava broj kirurških zahvata glave i vrata, posebice tireoidektomija, BVFP je još uvijek rijetka komplikacija. BVFP se pretežno javlja u odraslih osoba nakon operacije štitnjače, što je vidljivo i u ovom istraživanju (6,9,10). U našem istraživanju većina bolesnika razvila je BVFP nakon operacije štitnjače, a nepoznata etiologija, moždani udar i rak pluća su na drugom mjestu po učestalosti. Dok su Brake i suradnici također pokazali da idiopatski BVFP predstavlja značajnu manjinu BVFP-a odraslih, Benninger i suradnici procjenjuje se da su uzroci BVFP-a kirurška trauma u 44% slučajeva, maligni tumori u 17%, endotrahealna intubacija u 15% slučajeva, neurološka bolest u 12% bolesnika i idiopatski uzroci u 12% slučajeva (6,11).

Simptomi teške dispneje razlikovali su se u vremenu pojavnosti među našim bolesnicima od akutne, neposredno nakon tireoidektomije koja je zahtijevala hitnu traheotomiju, do dispneje koja se razvila 15 godina nakon dijagnosticiranja BVFP-a. Isto je opisano i u dosadašnjoj literaturi. Oštećenje PLŽ-a utječe i na abdukciju i na adukciju, budući da su mišićna vlakna aduktora četiri puta veća od abduktorskih mišićnih vlakana, glasnice se mogu nalaziti u središnjem ili paramedijalnom položaju odmah nakon oštećenja (12). Međutim, mjesto se također može mijenjati tijekom vremena ovisno o ponovnoj inervaciji, sinkinezi, atrofiji i fibrozi denerviranog laringalnog mišića, što je dokazano u nekoliko studija koje su pokazale da se respiratorne poteškoće mogu pojaviti godinama nakon dijagnosticiranja BVFP-a (13).

Primarni cilj kirurškog liječenja BVFP-a je osigurati disanje, a svaka od navedenih tehnika ima svoje prednosti i nedostatke.

Traheotomija je u našoj studiji bila najčešći zahvat koji se izvodio u bolesnika s BVFP-om kako bi se osigurao dišni put. Traheotomija je kirurški otvor dušnika na vratu i osigurava najveći promjer dišnog puta i čuva strukturu grkljana. Traheotomija je dobra terapijska metoda jer omogućuje trenutačno rješavanje dispneje, lakše održavanje higijene dišnog sustava, bolju ventilaciju i reverzibilna je (14). Unatoč tome što je vrlo učinkovita, traheotomija značajno otežava zdravstvenu njegu bolesnika, povećava troškove liječenja, uzrokuje psihosocijalne probleme u bolesnika i povećava smrtnost (14–16). Bolesnici imaju smanjenu kvalitetu života i moraju se podvrgnuti kontinuiranom zbrinjavanju svojih traheostoma (14–16). Naunheim i suradnici izvijestili su da su endoskopske kirurške intervencije isplativije u usporedbi s traheotomijom u liječenju trajnog BVFP-a (17). Ipak, traheotomija je zahvat koji spašava život bolesnika s akutnom opstrukcijom dišnog puta.

Od početka 20. stoljeća u literaturi su objavljene brojne operativne tehnike liječenja BVFP-a, što ukazuje na nedostatak jedne učinkovite metode. Sve one uzrokuju trajne promjene na grkljanu koje mogu uzrokovati cjeloživotnu aspiraciju i disfoniju. Kako bi se osiguralo disanje i očuvala zaštitna i fonatorna funkcija grkljana, iz dana u dan se nastoje usavršiti dostupni kirurški postupci za liječenje BVFP-a. Transoralni endolaringealni kirurški postupci razlikuju se po mjestu i opsegu resekcije od poštednih, poput transverzalne kordotomije i medijalne ili subtotalne aritenoidektomije, do radikalnih poput totalne aritenoidektomije. Sve kirurške tehnike nastoje povećati stražnju trećinu rime

glotidis respiratornog segmenta i sačuvati prednje 2/3 glasnica, fonatorni segment (7,15,18,19).

Najčešći kirurški zahvat među pacijentima u ovoj studiji bila je subtotalna aritenoidektomija, zatim kordektomija i stražnja kordotomija.

Aritenoidektomija je ireverzibilni kirurški postupak uklanjanja aritenoidnih hrskavica što posljedično proširuje vokalnu pukotinu u transverzalnoj osi. Može se izvoditi sama ili u kombinaciji s parcijalnom resekcijom glasnica, tj. parcijalnom kordektomijom (7). Aritenoidektomija se obično izvodi CO2 laserom. Glavna prednost aritenoidektomije je učinkovito liječenje dispneje. Glavni nedostaci su učestalo stvaranje granuloma, aspiracija i trajna promjena glasa (20–22).

Kordotomija je također trajan kirurški postupak proširivanja vokalne pukotine ireverzibilnim uklanjanjem tj. ekscizijom dijela vokalnog nabora, vokalnog ligamenta ili tireoaritenoidnog mišića (7). Može se kombinirati s aritenoidektomijom, a također se može izvesti CO2 laserom. Isplativija je od traheotomije i manje povezana s aspiracijom hrane i tekućine. Često dovodi do trajnog oštećenja glasa (20–22).

U ovom istraživanju višestruki kirurški zahvati su bili potrebni u 5 (26%) bolesnika. Brake i Andreson prikazali su da je u 33% bolesnika u njihovom istraživanju bila potrebna revizija zbog perzistentnih simptoma otežane respiracije (6). Nawka i sur. u svojem istraživanju navode da je stopa revizije u 6-mjesečnom praćenju nakon prve operacije bila 25%, dok je 2-godišnja vjerojatnost revizijske operacije izračunata na temelju rezultata registra iz istraživanja iznosila 32,4% (18, 26). Zloupotreba alkohola i BVFP uzrokovan malignim tumorima bili su značajni čimbenici rizika za potrebu revizije. O razlozima se

može samo nagađati, ali je dobro poznato da je prekomjerna konzumacija alkohola povezana s povećanim postoperativnim komplikacijama, dok povećana potreba revizija kod bolesnika s BVFP-om uzrokovanim malignim tumorima vjerojatno može biti posljedica progresije samoga tumora (24).

Laterofiksacija aritenoida i/ili glasnice kombinacijom endoskopskih i vanjskih sredstava pojavila se kao alternativni kirurški pristup za BVFP (25). Posljednjih godina provodi se u odraslih i pedijatrijskih bolesnika s dobrim rezultatima (26,27). Laterofiksacija je privremeni, reverzibilni zahvat koji poboljšava funkciju dišnih putova, može se kombinirati s ostalim spomenutim kirurškim zahvatima i povezan je s boljom kvalitetom glasa i manjim brojem revizija. Glavne komplikacije su disfagija i aspiracija (28,29). Među našim bolesnicima ovaj zahvat nije bio primijenjen.

Nove tehnologije namjeravaju očuvati laringealni mehanizam glasa i vratiti fiziološke pokrete nepokretnih glasnica. Neke druge metode koje su korištene su lateralizacija glasnice biološkom tvari kao što je botulinum toksin (Botox) i reinervacija PLŽ-a. Dosadašnja istraživanja koja su proučavala uspješnost prethodno navedenih metoda pokazala su različite i neujednačene rezultate (30,31). Injekcija botoksa je privremena, kratkoročna, ali manje invazivna metoda bez utjecaja na glas ili gutanje. S druge strane, nema dovoljno istraživanja na ljudima, a terapiju je potrebno ponavljati (32,33). Jedna od najperspektivnijih metoda, za bolesnike u kojih nije nastupila atrofija mišića, je reinervacija PLŽ-a. Ova metoda može dovesti do potencijalne paralize dijafragme (34). Bolesnici u kojih nije nastupila atrofija mišića mogu se liječiti i laringealnom elektrostimulacijom. Ova metoda poboljšava disanje bolje od bilo kojeg

drugog pristupa, a nema utjecaja na glas ili gutanje (35). Još uvijek je eksperimentalna, kao i neuromodulacijska, genska i terapija matičnim stanicama (35,36).

Iako su se neki naši bolesnici žalili na disfagiju i disfoniju, standardizirana i rutinska procjena gutanja i glasa nije provedena, ni prije operacije niti postoperativno. Objektivna procjena disanja, gutanja i glasa ključna je u ocjeni uspješnosti funkcionalnih kirurških ishoda. Preoperativna i postoperativna procjena disanja uključuje klinički pregled s endoskopijom, testove za ispitivanje plućne funkcije, studije disanja u spavanju i upitnike o kvaliteti života (37). Četiri najčešća pristupa za kliničku procjenu glasa su slušna perceptivna procjena kvalitete glasa, akustička procjena glasa, aerodinamička procjena subglotičnih tlakova zraka i brzina protoka zraka u području glotisa tijekom fonacije te endoskopsko snimanje vibracija glasnica (38). Najpoznatije metode koje se koriste za procjenu poteškoća s gutanjem su klinička procjena gutanja, instrumentalni testovi videofluoroskopija i videoendoskopska procjena gutanja (39).

ZAKLJUČCI

Ovim retrospektivnim istraživanjem možemo zaključiti da su dobiveni podatci o kliničkim karakteristikama, etiologiji te kirurškom zbrinjavanju bolesnika s BVFP-om u skladu s dostupnom medicinskom literaturom. Najčešći uzrok BVFP-a u odrasloj dobi je jatrogena ozljeda PLŽ-a tijekom operacije štitne žlijezde. Glavni razlog za kirurško zbrinjavanje bolesnika s BVFP-om je teška dispneja zbog čega je i najčešći kirurški zahvat bila traheotomija. U bolesnika s trajnom BVFP subtotalna aritenoidektomija s CO2 laserom je najčešći transoralni endolaringealni kirurški zahvat. Iako je jednim operativnim endolaringealnim zahvatom u većine bolesnika riješena dispneja, značajan broj bolesnika i dalje treba višestruke endolaringelane postupke.

Zbog relativno malog broja slučajeva u općoj populaciji i nedostatka usporednih studija prema jedinstvenim protokolima, nema jasnih dokaza da jedna kirurška tehnika daje bolje funkcionalne rezultate u odnosu na druge. Buduća istraživanja trebala bi odrediti standardizirani protokol za kliničku procjenu kvalitete glasa, gutanja i respiratornih poteškoća prije i poslije kirurškog liječenja bolesnika s BVFP-om kako bi se objektivizirali funkcionalni kirurški ishodi.

ZAHVALA

Zahvaljujem svima koji su pridonijeli izradi ovog diplomskog rada, a posebne zahvale mentorici izv. prof. dr. sc. Ani Đanić Hadžibegović na stručnom vođenju i pomoći prilikom pisanja te Iki Gugić Radivojković, dr. med. na pomoći pri prikupljanju podataka.

Zahvaljujem svim prijateljima koji su bili uz mene i učinili studiranje jednim nezaboravnim iskustvom. Osobito zahvaljujem majci, ocu, braći i sestri koji su mi bili najveća moralna i financijska podrška i inspiracija tijekom studiranja i izrade ovog diplomskog rada.

POPIS LITERATURE

1. Jalšovec D. Sustavna i topografska anatomija čovjeka. Zagreb: Školska knjiga; 2005.
2. Fritsch H, Kühnel W. Priručni anatomski atlas: drugi svezak, unutarnji organi. In Zagreb: Medicinska naklada; 2012. p. 108–18. (10. izdanje).
3. Bumber Ž, Katić V, Nikšić-Ivančić M, Pegan B, Petric V, Šprem N. Otorinolaringologija. Zagreb: LJEVAK; 2004. 251–284 p.
4. Guyton A, Hall E. In: Medicinska fiziologija. Zagreb: Medicinska naklada; 2017. p. 506–8. (13. izdanje).
5. Boone D, McFarlane S, Von Berg SL. The voice and voice therapy. 7th edition. Boston: Allyn & Bacon; 2005.
6. Brake MK, Anderson J. Bilateral vocal fold immobility: a 13 year review of etiologies, management and the utility of the Empey index. *J Otolaryngol - Head Neck Surg J Oto-Rhino-Laryngol Chir Cervico-Faciale*. 2015 Jun 26;44:27.
7. Czesak MA, Osuch-Wójcikiewicz E, Niemczyk K. Methods of surgical treatment of bilateral vocal fold paralysis. *Endokrynol Pol*. 2020;71(4):350–8.
8. Bothe C, López M, Quer M, León X, García J, Lop J. [Aetiology and treatment of vocal fold paralysis: retrospective study of 108 patients]. *Acta Otorrinolaringol Esp*. 2014 Aug;65(4):225–30.
9. Rosenthal LHS, Benninger MS, Deeb RH. Vocal fold immobility: a longitudinal analysis of etiology over 20 years. *The Laryngoscope*. 2007 Oct;117(10):1864–70.
10. Holinger LD, Holinger PC, Holinger PH. Etiology of bilateral abductor vocal cord paralysis: a review of 389 cases. *Ann Otol Rhinol Laryngol*. 1976 Aug;85(4 Pt 1):428–36.
11. Benninger MS, Gillen JB, Altman JS. Changing etiology of vocal fold immobility. *The Laryngoscope*. 1998 Sep;108(9):1346–50.
12. Misono S, Merati AL. Evidence-based practice: evaluation and management of unilateral vocal fold paralysis. *Otolaryngol Clin North Am*. 2012 Oct;45(5):1083–108.
13. Woodson G. Evolving concepts of laryngeal paralysis. *J Laryngol Otol*. 2008 May;122(5):437–41.

14. Durbin CG. Tracheostomy: why, when, and how? *Respir Care*. 2010 Aug;55(8):1056–68.
15. Li Y, Garrett G, Zelear D. Current Treatment Options for Bilateral Vocal Fold Paralysis: A State-of-the-Art Review. *Clin Exp Otorhinolaryngol*. 2017 Sep;10(3):203–12.
16. Gilony D, Gilboa D, Blumstein T, Murad H, Talmi YP, Kronenberg J, et al. Effects of tracheostomy on well-being and body-image perceptions. *Otolaryngol--Head Neck Surg Off J Am Acad Otolaryngol-Head Neck Surg*. 2005 Sep;133(3):366–71.
17. Naunheim MR, Song PC, Franco RA, Alkire BC, Shrimme MG. Surgical management of bilateral vocal fold paralysis: A cost-effectiveness comparison of two treatments. *The Laryngoscope*. 2017 Mar;127(3):691–7.
18. Nawka T, Sittel C, Arens C, Lang-Roth R, Wittekindt C, Hagen R, et al. Voice and respiratory outcomes after permanent transoral surgery of bilateral vocal fold paralysis. *The Laryngoscope*. 2015 Dec;125(12):2749–55.
19. Mawaddah A, Marina MB, Halimuddin S, Mohd Razif MY, Abdullah S. A Ten-Year Kuala Lumpur Review on Laser Posterior Cordectomy for Bilateral Vocal Fold Immobility. *Malays J Med Sci MJMS*. 2016 Jul;23(4):65–70.
20. Eckel HE, Thumfart M, Wassermann K, Vössing M, Thumfart WF. Cordectomy versus arytenoidectomy in the management of bilateral vocal cord paralysis. *Ann Otol Rhinol Laryngol*. 1994 Nov;103(11):852–7.
21. Pia F, Pisani P, Aluffi P. CO₂ laser posterior ventriculocordectomy for the treatment of bilateral vocal cord paralysis. *Eur Arch Oto-Rhino-Laryngol Off J Eur Fed Oto-Rhino-Laryngol Soc EUFOS Affil Ger Soc Oto-Rhino-Laryngol - Head Neck Surg*. 1999;256(8):403–6.
22. Allensworth JJ, O'Dell KD, Schindler JS. Bilateral vocal fold paralysis and dysphagia secondary to diffuse idiopathic skeletal hyperostosis. *Head Neck*. 2017 Jan;39(1):E1–3.
23. Nawka T, Gugatschka M, Kölmel JC, Müller AH, Schneider-Stickler B, Yaremchuk S, et al. Therapy of bilateral vocal fold paralysis: Real world data of an international multi-center registry. *PloS One*. 2019;14(4):e0216096.
24. Egholm JW, Pedersen B, Møller AM, Adami J, Juhl CB, Tønnesen H. Perioperative alcohol cessation intervention for postoperative complications. *Cochrane Database Syst Rev*. 2018 Nov 8;11:CD008343.

25. Sessions DG, Ogura JH, Heeneman H. Surgical management of bilateral vocal cord paralysis. *The Laryngoscope*. 1976 Apr;86(4):559–66.
26. Damrose EJ. Suture laterofixation of the vocal fold for bilateral vocal fold immobility. *Curr Opin Otolaryngol Head Neck Surg*. 2011 Dec;19(6):416–21.
27. Lichtenberger G. Comparison of endoscopic glottis-dilating operations. *Eur Arch Oto-Rhino-Laryngol Off J Eur Fed Oto-Rhino-Laryngol Soc EUFOS Affil Ger Soc Oto-Rhino-Laryngol - Head Neck Surg*. 2003 Feb;260(2):57–61.
28. Remsen K, Lawson W, Patel N, Biller HF. Laser lateralization for bilateral vocal cord abductor paralysis. *Otolaryngol--Head Neck Surg Off J Am Acad Otolaryngol-Head Neck Surg*. 1985 Oct;93(5):645–9.
29. Rovó L, Jóri J, Iván L, Brzózka M, Czigner J. “Early” vocal cord laterofixation for the treatment of bilateral vocal cord immobility. *Eur Arch Oto-Rhino-Laryngol Off J Eur Fed Oto-Rhino-Laryngol Soc EUFOS Affil Ger Soc Oto-Rhino-Laryngol - Head Neck Surg*. 2001 Dec;258(10):509–13.
30. Andrade Filho PA, Rosen CA. Bilateral vocal fold paralysis: an unusual treatment with botulinum toxin. *J Voice Off J Voice Found*. 2004 Jun;18(2):254–5.
31. Benninger MS, Hanick A, Hicks DM. Cricothyroid Muscle Botulinum Toxin Injection to Improve Airway for Bilateral Recurrent Laryngeal Nerve Paralysis, A Case Series. *J Voice Off J Voice Found*. 2016 Jan;30(1):96–9.
32. Ongkasuwan J, Courey M. The role of botulinum toxin in the management of airway compromise due to bilateral vocal fold paralysis. *Curr Opin Otolaryngol Head Neck Surg*. 2011 Dec;19(6):444–8.
33. Ekbohm DC, Garrett CG, Yung KC, Johnson FL, Billante CR, Zelear DL, et al. Botulinum toxin injections for new onset bilateral vocal fold motion impairment in adults. *The Laryngoscope*. 2010 Apr;120(4):758–63.
34. Willand MP, Holmes M, Bain JR, de Bruin H, Fahnestock M. Sensory nerve cross-anastomosis and electrical muscle stimulation synergistically enhance functional recovery of chronically denervated muscle. *Plast Reconstr Surg*. 2014 Nov;134(5):736e–45e.
35. Powell ME, Zelear DL, Li Y, Garrett CG, Von Wahlde K, Netterville J. Unilateral and Bilateral Laryngeal Pacing for Bilateral Vocal Fold Paralysis. *Curr Otorhinolaryngol Rep*. 2020 Dec;8(4):395–401.

36. Halum SL, Naidu M, Delo DM, Atala A, Hingtgen CM. Injection of autologous muscle stem cells (myoblasts) for the treatment of vocal fold paralysis: a pilot study. *The Laryngoscope*. 2007 May;117(5):917–22.
37. Moreti F, Zambon F, Behlau M. Voice symptoms and vocal deviation self-assessment in different types of dysphonia. *CoDAS*. 2014 Aug;26(4):331–3.
38. Vats A, Worley GA, de Bruyn R, Porter H, Albert DM, Bailey CM. Laryngeal ultrasound to assess vocal fold paralysis in children. *J Laryngol Otol*. 2004 Jun;118(6):429–31.
39. Bancewicz J. *Dysphagia: Diagnosis and management*. 2nd ed. M. E. Groher. 240 × 160 mm. Pp. 349. Illustrated. 1992. Oxford: Butterworth-Heinemann. £40. *Br J Surg*. 2005 Dec 8;80(6):812–3.

ŽIVOTOPIS

Rođen sam 12.08.1997. u Imotskom. Živim u Zmijavcima, mjestu pored Imotskog gdje sam pohađao osnovnu školu. Potom sam upisao prirodoslovno-matematički smjer Gimnazije dr. Mate Ujevića. Medicinski fakultet u Zagrebu upisao sam 2016. godine i tijekom studija dobio sam dvije dekanove nagrade, jednu za izvrsnost, a drugu za sudjelovanje u projektu „Budi mRAK“. Bio sam demonstrator iz Kliničke propedeutike te aktivni član studentske sekcije iz kirurgije. Aktivno se služim engleskim te pasivno njemačkim jezikom. U slobodno vrijeme bavim se sportovima, a hobiji su mi planinarenje i putovanje.