

# Infekcije mišićno-koštanog sustava

---

Kalajžić, Lea

Master's thesis / Diplomski rad

2022

Degree Grantor / Ustanova koja je dodijelila akademski / stručni stupanj: **University of Zagreb, School of Medicine / Sveučilište u Zagrebu, Medicinski fakultet**

Permanent link / Trajna poveznica: <https://um.nsk.hr/um:nbn:hr:105:661330>

Rights / Prava: [In copyright](#)/[Zaštićeno autorskim pravom.](#)

Download date / Datum preuzimanja: **2024-07-13**



Repository / Repozitorij:

[Dr Med - University of Zagreb School of Medicine Digital Repository](#)



**SVEUČILIŠTE U ZAGREBU**  
**MEDICINSKI FAKULTET**

**Lea Kalajžić**

**Infekcije mišićno-koštanog sustava**

**DIPLOMSKI RAD**



**Zagreb, 2022.**

Ovaj diplomski rad izrađen je na Kliničkom zavodu za dijagnostičku i intervencijsku radiologiju Kliničke bolnice Dubrava pod vodstvom izv. prof. dr. sc. Gordane Ivanac, dr. med. i predan je na ocjenjivanje u akademskoj godini 2021./2022.

## **Popis i objašnjenje kratica korištenih u radu:**

<sup>99m</sup>Tc- Tehnecij-99m

CRP – C-reaktivni protein

CT (engl. computed tomography) – kompjutorizirana tomografija

EANM – (engl. European Association of Nuclear Medicine) – Europska udruga za nuklearnu medicinu

EJBIS – (engl. The European Bone and Joint Infection Society) – Europsko društvo za infekciju kosti i zglobova

ESCMID – (engl. European Society of Clinical Microbiology and Infectious Diseases) - Europsko društvo za kliničku mikrobiologiju i infektologiju

ESR – (engl. European Society of Radiology) – Europsko radiološko društvo

FDG-PET – pozitronska emisijska tomografija <sup>18</sup>F-fluorodeoksiglukozom

ISKRA – interdisciplinarna sekcija za kontrolu rezistencije na antibiotike

MR – magnetska rezonanca

MRSA – Staphylococcus aureus rezistentan na meticilin

MSSA – Staphylococcus aureus osjetljiv na meticilin

PJI – periprotetska infekcija zgloba

RTG – rendgenogram

SPECT – (engl. single photon emission computed tomography) – kompjutorizirana tomografija emisijom pojedinačnih fotona

STIR – (engl. Short tau-inversion recovery)

UZV – ultrazvuk

## Sadržaj

Sažetak

Summary

1. Uvod .....	8
2. Infekcije mišićno-koštanog sustava .....	9
2.1 Patogeneza .....	9
2.2 Epidemiologija i javnozdravstveni značaj .....	10
2.3 Prevencija .....	12
3. Osteomijelitis .....	14
3.1 Laboratorijska dijagnostika .....	15
3.2 Slikovna dijagnostika .....	17
3.3 Liječenje .....	22
4. Septički artritis .....	24
4.1 Laboratorijska dijagnostika .....	24
4.2 Slikovna dijagnostika .....	25
4.3 Liječenje .....	27
5. Periprotetska infekcija zgloba .....	28
5.1 Laboratorijska dijagnostika .....	28
5.2 Slikovna dijagnostika .....	29
5.3 Liječenje .....	32
6. Infekcije mekih tkiva .....	34
6.1 Dijagnostika .....	34
6.2 Liječenje .....	39
6.3 Infekcija dijabetičkog stopala .....	39
7. Zaključak .....	41

8. Zahvala.....	42
9. Literatura .....	43
10. Životopis .....	57

## Sažetak

### Infekcije mišićno-koštanog sustava

Lea Kalajžić

Infekcije mišićno-koštanog sustava mogu zahvaćati kosti, zglobove i meka tkiva, a u ciljno tkivo dolaze hematogenim putem, širenjem *per continuitatem* ili direktnim unosom izvana kroz oštećenu kožu. Najčešći uzročnici su bakterije koje nastanjuju kožu. Infekcije se mogu podijeliti prema lokalizaciji, vrsti uzročnika, zahvaćenosti tkiva, mehanizmu nastanka, trajanju ili nekom drugom kriteriju. Infekcije kosti i zgloba često su kompleksne, s visokim troškovima liječenja i potencijalno opasnim komplikacijama. Potreban je interdisciplinarni pristup i pravovremena dijagnostika radi očuvanja kvalitete života pacijenta. Za postavljanje dijagnoze potrebno je uzeti u obzir kliničku sliku, biokemijske i mikrobiološke metode te slikovne metode. Prva slikovna metoda izbora je rendgenogram (RTG), koji prikazuje promjene na kostima u dvije dimenzije i stoga nije adekvatan pri postavljanju dijagnoze rane infekcije. Izbor daljnje slikovne pretrage ovisi o pojedinoj infekciji i postojećoj kliničkoj sumnji. Kompjutorizirana tomografija (CT) pruža detaljan prikaz promjena na kostima, dok magnetska je rezonanca (MR) metoda izbora za detaljan prikaz mekih tkiva i ranih znakova infekcije. Ultrazvuk (UZV) je visokovrijedna metoda za dijagnostiku infekcija kože i površinskih mekih tkiva, a nuklearno-medicinske tehnike za prikaz metaboličke aktivnosti odnosno stupnja upale u tkivu. Izbor antibiotika ovisi o lokalizaciji i uzročniku. Uz konzervativno, pojedine infekcije kao što su osteomijelitis i periprotetska infekcija zgloba (*engl.* PJI) često zahtijevaju kirurško liječenje.

Ključne riječi: osteomijelitis, septički artritis, periprotetska infekcija zgloba, dijabetičko stopalo, radiološka dijagnostika

## **Summary**

### **Infections of the musculoskeletal system**

**Lea Kalajžić**

Musculoskeletal infections can affect the bones, joints, as well as soft tissues. Pathogens enter the target tissue by hematogenous spread, direct spread, or via direct entry through the damaged skin. The most common causative agents are bacteria that inhabit the skin. Infections can be classified according to location, pathogen, tissue involvement, mechanism of infection, duration or some other criterion. Bone and joint infections are often complex, represent a major cost to the healthcare system and may have potentially dangerous complications. Therefore, management of such infections requires an interdisciplinary approach and timely diagnosis to preserve the patient's quality of life. In order to diagnose, it is necessary to take into account the clinical signs and symptoms, biochemical, microbiological and imaging methods. The first imaging method of choice is radiography, which depicts changes in the bones in two dimensions and is therefore not adequate in diagnosing early infection. The choice of further imaging depends on the type of infection and appropriate clinical suspicion. Computed tomography provides a detailed view of changes in the bones, while magnetic resonance imaging is the method of choice for evaluation of soft tissues and early signs of infection. Ultrasound is a valuable tool for diagnosing skin and superficial soft tissue infections, while nuclear medicine imaging techniques depict metabolic activity or the degree of inflammation in the tissue. The choice of antibiotics depends on the location and causative agents. In addition to antibiotics, osteomyelitis and prosthetic joint infection often require surgical treatment.

Key words: osteomyelitis, septic arthritis, prosthetic joint infection, diabetic foot, diagnostic imaging



## 1. Uvod

Pojam infekcije označava invaziju tkiva patogenim organizmima, njihovo umnožavanje i posljedičnu reakciju od strane imunološkog sustava domaćina (1).

Infekcije mišićno-koštanog sustava su heterogena skupina infekcija koje mogu zahvaćati jednu ili više sastavnica sustava za kretanje, a mogu biti uzrokovane bakterijama, mikobakterijama i gljivama.

U najvećem broju slučajeva izolirani uzročnici su bakterije, dok se mikobakterije i gljive izoliraju rijetko, u 1-2% slučajeva, uglavnom kod imunokompromitiranih pacijenata (2). *Staphylococcus aureus* i drugi najčešći uzročnici čine mikrobiom kože, a u sterilna tkiva kao što su kost ili zglobni prostor dospijevaju prekidom kontinuiteta kože i potkožnih tkiva ili hematogenim rasapom (3–5).

Infekcije su često kompleksne stoga se ne mogu svrstati samo u jednu kategoriju (6). Kriteriji podjele su brojni i temelje se na etiološkim, anatomskim, patogenetskim, mikrobiološkim, morfološkim, kliničkim i drugim čimbenicima. Najčešće se susreću podjele prema lokalizaciji i trajanju infekcije.

Prema lokalizaciji unutar mišićno-koštanog sustava razlikuju se osteomijelitis, infektivni odnosno septički artritis te infekcije mekih tkiva. Prema trajanju se infekcije mogu podijeliti na akutne, subakutne i kronične. Ovisno o putu ulaska uzročnika u tkivo razlikuju se endogene i egzogene infekcije, post-traumatske i post-operativne.

Zbog klinički važnih obilježja kao što su razvoj biofilma, zahtjevan dijagnostički postupak, dugotrajno liječenje i negativan utjecaj na kvalitetu života, posebno izdvojen entitet je periprotetska infekcija koja nastaje na mjestu ugradnje ortopedskih implantata (5). Isto tako, neki autori zbog karakteristične patogeneze i velikog javnozdravstvenog značaja infekciju dijabetičkog stopala navode kao zasebnu kategoriju.

## 2. Infekcije mišićno-koštanog sustava

### 2.1 Patogeneza

Nastanak infekcije složen je proces koji ovisi o optimalnom međudjelovanju čimbenika uzročnika i domaćina. Njih se dijeli u tri osnovne skupine – čimbenici vezani uz uzročnika, čimbenici vezani uz domaćina i čimbenici vezani uz mjesto infekcije.

Obligatni patogeni uvijek u dodiru s domaćinom izazivaju infekciju, dok oportunistički zahtijevaju posebne uvjete kao što su suprimiran imunološki sustav ili prisutnost stranog tijela kako bi ostvarili svoj infektivni potencijal i uzrokovali infekciju. Obligatnih bakterija je jako malo, a *S. aureus* i ostali najčešći uzročnici infekcija sustava za kretanje pripadaju skupini oportunističkih patogena (7).

Endogena infekcija podrazumijeva širenje uzročnika hematogenim putem iz primarnog mjesta infekcije u organizmu. Egzogena infekcija nastaje inokulacijom patogena izvana, kao posljedica traume s prekidom kontinuiteta kože i tkiva ili kao posljedica inokulacije tijekom dijagnostičkih ili terapijskih zahvata (5,8).

Patogeneza bakterijskih infekcija mišićno-koštanog odvija se u nekoliko faza. U akutnoj fazi osteomijelitisa polimorfonukleari dolaze na mjesto infekcije i proteolitičkim enzimima, citokinima i slobodnim radikalima kisika uzrokuju oštećenje koštanog matriksa, povećanje tlaka i stvaranje edema unutar kosti i posljedično ishemiju. Ako se ne liječi u akutnoj fazi, osteomijelitis prelazi u kroničnu fazu gdje dolazi do odvajanja ishemične kosti i stvaranja koštanog sekvestra. Kod septičkog artritisa dolazi do oštećenja hijaline hrskavice u akutnoj fazi, formacije panusa u subakutnoj i opsežnog razaranja zglobnih površina kod neliječene infekcije (9–11).

Važan čimbenik bakterijske rezistencije na antibiotike je stvaranje biofilma. Manji udio bakterija prirodnim staništima nalazi se u planktonskom obliku, a veći u biofilmu - sjedilačkoj zajednici jedinki uklopljenih u polisaharidni matriks. Može biti mono- ili polimikrobni i sadržavati bakterije, ali viruse i gljive. Fiziološki se u ljudskom organizmu nalazi u probavnom traktu i ustima (12).

Biofilm je prisutan u mnogim humanim infekcijama. Kod pacijenata s cističnom fibrozom adherira na epitel donjih dišnih putova, na epidermis i potkožno tkivo kod infekcija dijabetičkog stopala i kost kod kroničnog osteomijelitisa. Osim tkiva, formira se i na umjetnim površinama kao što su urinarni i intravaskularni kateteri, pacemakeri i drugi implantati (13). Na ortopedskim implantatima, brža adherencija i opsežnije stvaranje biofilma zbiva se na grubim površinama, kao što je femoralni dio endoproteze (14).

Formacija započinje lučenjem ekstracelularnog matriksa koji privlači druge bakterije, a taj proces se odvija iznimno brzo – u prvih nekoliko sati. Zreli biofilm sadrži metabolički aktivne, aerobne organizme na površini te anaerobne, metabolički inaktivne ili mrtve organizme u unutrašnjosti. Dijelovi se mogu odvojiti i formirati novi biofilm, šireći infekciju u okolni prostor (15–18).

Bakterije unutar biofilma pokazuju kompleksan način komunikacije i kontrole ekspresije gena u odnosu na vanjske uvjete zvan „quorum sensing“. Kako biofilm predstavlja metabolički inaktivno stanje bakterija, izmjena tvari i prijenos antibiotika u stanicu je izrazito smanjen. Ovisno o bakterijskoj vrsti, biofilmovi pokazuju 10-1000 puta veću rezistenciju na antibiotike od planktonskog oblika. To predstavlja glavnu prepreku uspješnom konzervativnom liječenju takvih infekcija i zahtijeva mehaničke metode uklanjanja (19).

## 2.2 Epidemiologija i javnozdravstveni značaj

Točna incidencija infekcija mišićno-koštanog sustava nije poznata (6). Prema podacima iz Njemačke u razdoblju od 2008. do 2018., incidencija osteomijelitisa procijenjena je na 16.7/100,000 stanovnika, od toga gotovo dvije trećine čine muškarci. Većina pacijenata pripada u dobnu skupinu iznad 60 godina, a gotovo polovici pacijenata dijagnosticiran je kronični osteomijelitis (20). Među pacijentima uključenim u još jednu njemačku studiju, osteomijelitis kralježaka znatno je smanjio radnu sposobnost dijela pacijenata u potpunosti ili djelomično (21).

Zbog manje dostupnosti zdravstvene skrbi i veće učestalosti pothranjenosti, u zemljama u razvoju češće se javlja kronični osteomijelitis i osteomijelitis uzrokovan mikobakterijama (4). Tuberkulozni osteomijelitis rijetko susreće u razvijenim zemljama, ali incidencija u nekim europskim zemljama raste zbog povećanih migracija (22).

Najviše podataka dostupno je za periprotetske infekcije koje nastaju kao komplikacija ugradnje zglobne proteze u 0.25% do 2% slučajeva (5). Liječenje zahtjeva reviziju proteze i dugotrajnu antibiotsku terapiju te predstavlja veliko financijsko opterećenje za zdravstveni sustav (23–26).

Infekcija dijabetičkog stopala svrstava se u 10 najvećih uzroka invaliditeta na svijetu, a globalna prevalencija iznosi 6.3%. Najveća je u Sjevernoj Americi, čak 13.0%, dok u Europi iznosi 5.1% (27). Do 35% pacijenata s dijabetesom razvija ulkuse, koji često zbog osteomijelitisa završavaju amputacijom, a razina recidiva je visoka. Razvoj infekcije i komplikacija moguće je prevenirati u 75% slučajeva (28–30)

Povećanjem udjela starijeg stanovništva, pretilosti i dijabetesa u razvijenim zemljama predviđa se porast prevalencije infekcija sustava za kretanje u budućnosti (28,31).

Velik svjetski javnozdravstveni izazov predstavljaju infekcije uzrokovane bakterijama otpornim na antibiotike. *Staphylococcus aureus* je najčešći uzročnik svih vrsta infekcija mišićno-koštanog sustava, a može biti osjetljiv na meticilin (MSSA) ili rezistentan (MRSA). Vankomicin je lijek prvog izbora za infekcije koje uzrokuje MRSA. Opisana je rezistencija i na vankomicin, međutim ovi sojevi nisu izolirani u Hrvatskoj (32).

Prema podacima Europskog centra za kontrolu bolesti o praćenju antimikrobne rezistencije od 2020. do 2022. godine, 29.2% svih izolata *S. aureus* u Hrvatskoj su rezistentni na meticilin, što je značajno više u odnosu na težinski prosjek država Europske unije koji iznosi 16.7% (33).

## 2.3 Prevencija

Unatoč napretku medikamentozne terapije i razvoju antibiotika koji su uvelike smanjili smrtnost od bakterijskih infekcija, one i dalje ostaju važan uzrok morbiditeta i mortaliteta, naročito kod imunokompromitiranih pacijenata. Prevencija infekcije ovisi o etiologiji i čimbenicima rizika.

Čimbenici rizika poput starije dobi i muškog spola pripadaju u nepreventabilne čimbenike, dok se druge čimbenike vezane uz životne navike poput pretilosti, pušenja, dijabetesa tipa 2 i periferne arterijske bolesti svrstava u preventabilne čimbenike (27,34).

Kliconoštvo *S. aureus* u nosnicama povezano je s povećanim rizikom od nastanka infekcije kirurške rane, a dekolonizacija upotrebom antibiotske kreme je jednostavna i financijski isplativa metoda prevencije (35,36). Povezanost dentalnih infekcija s postoperativnim infekcijama sustava za kretanje je nejasno, stoga se preventivni stomatološki pregled i sanacija zubala preporučuju samo za visokorizične pacijente (37).

Velik naglasak stavlja se na prevenciju infekcija vezanih uz kirurške intervencije.

Uklanjanje dlaka s područja incizije smanjuje pojavnost infekcije kada se izvodi neposredno prije operacije i koristi aparat za šišanje. Upotreba žileta može uzrokovati oštećenja kože i tako povećati rizik od nastanka infekcije (38).

Antibiotik izbora za intravensku peri-operativnu profilaksu je cefalosporin prve generacije koji pokazuje djelotvornost u suzbijanju bakterija koje čine mikrofloru kože, a vankomicin se koristi samo kod pacijenata s dokazanom infekcijom ili kolonizacijom MRSA sojevima (38,39).

Osim intravenske primjene, antibiotike je moguće primjenjivati i lokalno. Prilikom ugradnje implantata korištenje vankomicina u prahu i koštanog cementa impregniranim antibiotikom pokazalo se kao statistički značajno sredstvo prevencije infekcija (40,41).

U razvijenim zemljama često se u ortopediji i traumatologije koriste kacige i tzv. „svemirska odjela“ koja u teoriji preveniraju rasap čestica i bakterija s operatera na pacijenta, ali nema dokaza da smanjuju učestalost infekcija (42,43).

Osim gore navedenih mjera, nadzor nad korištenjem antibiotika (*engl. antimicrobial stewardship*) podrazumijeva mjere kojima se umanjuje i sprječava pojavnost rezistentnih i multirezistentnih bakterija u populaciji. Provođenje mjera pridonosi smanjenju morbiditeta i mortaliteta, a posljedično i smanjenju troškova liječenja (44). Liječenje infekcija koje zahvaćaju zglobove ili kosti često je dugotrajno zbog razvijanja biofilma, slabe prokrvljenosti ciljanih tkiva, smanjene propusnosti tkiva za određene antibiotike i nepravilnog odabira i provođenja antibiotske terapije (45).

### 3. Osteomijelitis

Osteomijelitis je infekcija koja zahvaća kost i koštanu srž. Najčešće izolirani uzročnici su *Staphylococcus aureus* i koagulaza negativni stafilokoki, a u rijetkim slučajevima osteomijelitis uzrokuju gljive ili mikobakterije (9).

U kliničkoj praksi koriste se klasifikacije po Waldvogelu i Cierny-Maderu. Klasifikacija po Waldvogelu obuhvaća trajanje infekcije i mehanizam nastanka koji može biti hematogeno širenje ili širenje iz neposredne blizine (46,47). Izdvojen čimbenik je prisutnost vaskularne insuficijencije koja pacijenta predisponira razvoju osteomijelitisa (48). Glavni nedostatak jest to da ne uzima u obzir mehanizam nastanka direktne inokulacije, kao što je slučaj kod otvorenih prijeloma i penetrirajućih ozljeda (49).

Klasifikacija po Cierny-Maderu opsežnija je, a osim lokalizacije i zahvaćenosti kosti uzima u obzir i fiziološke osobine domaćina koji može biti zdrav, lokalno i sustavno kompromitiran (50). Primjer lokalnih kompromitirajućih čimbenika su neuropatija, limfedem, venska staza, arteritis i sl., a sustavni čimbenici su pothranjenost, zatajenje bubrega i jetre, dijabetes, dobni ekstremi, imunosupresija i imunodeficijencija.

*Tablica 1.* Cierny-Mader klasifikacija osteomijelitisa. Prema: Cierny G, Mader JT, Penninck JJ. A clinical staging system for adult osteomyelitis. Clin Orthop Relat Res. 2003 Sep;(414):7–24. (50)

Zahvaćenost kosti	Fiziološki status domaćina
<b>Tip I</b> – medularni: infekcija zahvaća koštanu srž	<b>Tip A</b> – zdrava osoba
<b>Tip II</b> – površinski: infekcija zahvaća površinu kosti, ne i korteks	<b>Tip B</b> – kompromitiran domaćin <ul style="list-style-type: none"><li>• Bs – prisutni sustavni čimbenici predispozicije</li><li>• Bl – prisutni lokalni čimbenici predispozicije</li><li>• Bsl – prisutni i lokalni i sustavni čimbenici</li></ul>
<b>Tip III</b> – lokalizirani: Infekcija zahvaća korteks, kost je stabilna	<b>Tip C</b> – izrazito kompromitiran domaćin, liječenje donosi više štete nego koristi
<b>Tip IV</b> – difuzni: infekcija zahvaća korteks, kost je nestabilna	

Hematogeni osteomijelitis nastaje širenjem bakterija iz primarnog mjesta infekcije u koštanu srž. Infekcija je monomikrobna, a najčešće izolirani uzročnici su *S. aureus* i koagulaza-negativni stafilokoki i gram negativne bakterije. Novorođenčad i djeca su podložna nastanku zbog izrazito vaskularizirane kosti, posebno u području metafiza. Druga velika rizična skupina su korisnici intravenskih droga (51). Kod pacijenata starije dobi opisani su slučajevi reaktivacije hematogenog osteomijelitisa iz djetinjstva (52).

Osteomijelitis uzrokovan širenjem iz neposredne blizine ili post-traumatskom inokulacijom uglavnom je polimikrobna infekcija. Osim *S. aureus* i koagulaza-negativnih stafilokoka, značajni uzročnici su gram negativni bacili *Pseudomonas aeruginosa*, *Enterobacter spp.* i anaerobi (3). Pacijenti s anemijom srpastih stanica često razvijaju osteomijelitis uzrokovan bakterijama iz roda *Salmonella* (53).

Klinička slika osteomijelitisa ovisi o trajanju infekcije. U akutnoj fazi prisutni su klasični simptomi i znakovi upale – bol, eritem, edem, koža iznad zahvaćene kosti je topla, a moguće je i smanjenje opsega pokreta. Prisutni su i sustavni znakovi infekcije kao što je vrućica iznad 38°C i iscrpljenost. Potrebno je uzeti detaljnu anamnezu, posebno podatke o upotrebi intravenskih droga, nedavnim infekcijama, operativnim zahvatima ili prijelomima.

Ako se akutni osteomijelitis ne liječi, s vremenom postaje kronična infekcija. Kronične infekcije karakterizira bol niskog intenziteta, subfebrilitet, a često je jedini znak infekcije formiranje fistule iznad zahvaćene kosti ili patološki prijelom kosti zbog nestabilnosti uzrokovane infekcijom. Kod dugotrajne neliječene infekcije, na površini otvora fistule povećan je rizik od razvoja planocelularnog karcinoma (54).

### 3.1 Laboratorijska dijagnostika

Upalni parametri kao što su C-reaktivni protein (CRP) i sedimentacija eritrocita mogu biti povišeni, ali nisu specifični. Broj leukocita može biti povećan u akutnom osteomijelitisu, ali kod kroničnog je često normalan. Kod pacijenata s visokom kliničkom sumnjom na osteomijelitis, povišene vrijednosti mogu biti korisne pri daljnjem izboru



dijagnostičkih pretraga. Procalcitonin u vrijednosti iznad 0.4 ng/mL je osjetljiv i specifičan marker akutnog osteomijelitisa (55,56).

Zlatni standard za postavljanje dijagnoze osteomijelitisa je izolacija i identifikacija uzročnika. S obzirom na to da se radi o dubokoj infekciji, za izolaciju uzročnika potrebno je uzeti uzorak kosti. Biopsija je moguća pod kontrolom CT-a ili otvorenim putem, tijekom debridmana ili kirurškog zahvata na inficiranoj kosti. CT pruža visoku prostornu rezoluciju, dobru vizualizaciju infekcijom zahvaćenih područja kosti i precizno pozicioniranje igle. Biopsija pod kontrolom magnetske rezonance je zahtjevnija, dugotrajnija i zahtijeva posebnu opremu koja nije feromagnetna, stoga se izvodi rijetko (57).

Potrebno je uzeti najmanje tri uzorka kosti iz područja vidljivo zahvaćena infekcijom, a osim mikrobiološke analize, dio svakog odvaja se za patohistološku analizu. Materijal se kultivira u aerobnim i anaerobnim uvjetima, a kultivacija gljiva i mikobakterija provodi se samo kod postojanja sumnje na infekciju tim uzročnicima. Iako je razina dokaza niska, preporučuje se uzorkovanje kosti prije uvođenja antibiotske terapije ili nakon prekida antibiotske terapije. Prekid i odgađanje terapije dolaze u obzir samo kod pacijenata koji nisu hemodinamski nestabilni i ne pokazuju znakove sepse (57).

Nekoliko straživanja ukazuje na kultivaciju serijskih uzoraka tkiva fistule kao potencijalnu alternativu uzorku kosti, s preciznošću od 94.3% za monomikrobne infekcije i 78.9% za polimikrobne infekcije. Površinski uzorci kao što su brisevi nisu pouzdani i ne bi se trebali koristiti (58,59). Molekularne dijagnostičke metode kao što je PCR pokazuju visoku osjetljivost, pogotovo u slučajevima kada je infekcija prisutna, a kultura bioptata negativna (60,61).

Osim biopsije potrebno je uzeti i hemokulture, po mogućnosti prije primjene antibiotika, iako su i tada kod velikog broja pacijenata negativne (9).

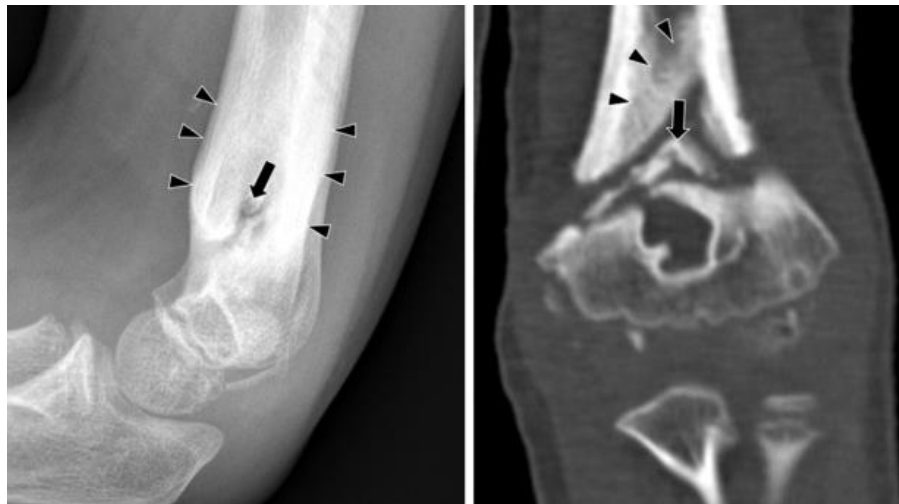### 3.2 Slikovna dijagnostika

Slikovna dijagnostika pruža uvid u strukturu kosti i okolnih tkiva, razlikovanje zahvaćenog od nezahvaćenog dijela kosti i služi kao pomoć pri izvođenju biopsije. RTG, CT i MR su radiološke pretrage korisne za dijagnozu osteomijelitisa. UZV je koristan za procjenu zahvaćenosti mekih tkiva, vizualizaciju subperiostalnog apscesa i navođenje postupka aspiracije, ali ne prikazuje kost stoga nema veliku dijagnostičku vrijednost kod ove infekcije.

Rendgenogram je široko dostupna, jeftina i niskorizična pretraga. Konsenzus Europskog radiološkog društva (ESR), Europske udruge za nuklearnu medicinu (EANM), Europskog društva za infekcije kosti i zglobova (EBJIS) i Europskog društva za kliničku mikrobiologiju i infektologiju (ESCMID) iz 2019. godine preporučuje RTG kao prvu pretragu za dijagnozu i praćenje osteomijelitisa s dodijeljenom razinom dokaza 3 (57). Prema literaturi novijeg datuma, osjetljivost iznosi 70.4%, a specifičnost 81.5% (62).

Iako je pretraga prvog izbora, potrebno je određeno vrijeme kako bi karakteristične promjene na kostima bile vidljive na RTG-u. Najraniji znak infekcije je oticanje mekih tkiva koje nije specifičan niti lako uočljiv znak na RTG-u. Rani znakovi infekcije vidljivi su na RTG-u nakon 5 do 7 dana kod djece i 10 do 14 dana kod odraslih osoba, nakon što infekcija zahvati područje veće od 1 cm ili uzrokuje resorpciju 30-50% koštane mase u određenom području. Ove rane promjene uključuju zadebljanje periosta, lokaliziranu osteopeniju, litičke lezije, resorpciju unutarnjeg dijela kortikalisa, gubitak trabekularne strukture kosti i odlaganje nove reaktivne kosti (49,62,63).

Napredovanjem akutnog u subakutni i kronični osteomijelitis dolazi do formiranja koštanog sekvestra – dijela nekrotične kosti koji služi kao rezervoar infekcije. Proces odlaganja kosti traje od 3 mjeseca do preko godine dana (64). Na RTG-u se sekvestar prikazuje kao sjena intenziteta kosti s radiolucentnim rubovima. Oko sekvestra se formira nova, nepravilna i zadebljana kost – involukrum, a ova reakcija izraženija je kod djece nego kod odraslih osoba.



*Slika 1.* Sekvestar kosti (crna strelica) i novonastali involukrum (crni trokuti) na RTG snimci (lijevo) i CT-u (desno). Preuzeto i modificirano s: Lee YJ, Sadigh S, Mankad K, Kapse N, Rajeswaran G. The imaging of osteomyelitis. Quant Imaging Med Surg. 2016 Apr;6(2):184–98.

(54)

Reaktivna kost može se odlagati oko intramedularne kolekcije gnoja i stvoriti dobro ograničen intramedularni apsces. Kod povišenog intramedularnog tlaka razvija se kloaka – otvor u kortikalisu koji drenira purulentni sadržaj iz područja infekcije u subperiostalni prostor stvarajući subperiostalni apsces. Trabekularna struktura kosti u području infekcije je poremećena.

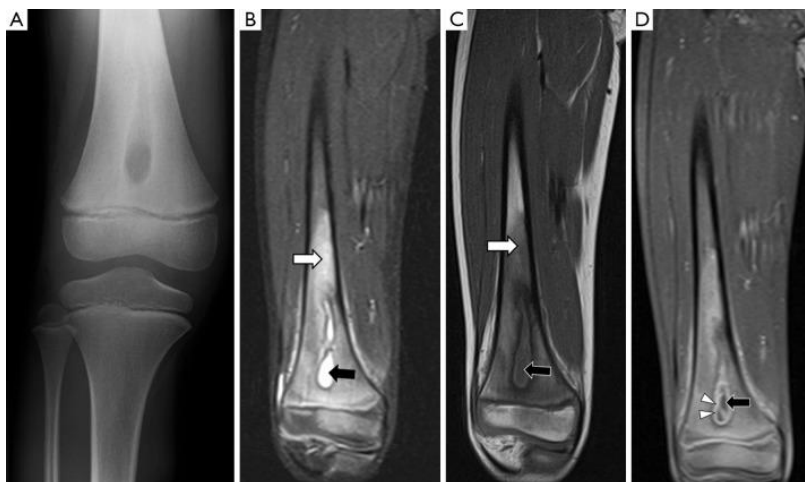CT pruža mnogo bolju prostornu rezoluciju od RTG-a i najbolja je metoda za prikazivanje kosti i promjena koje zahvaćaju kost. Zbog visoke prostorne rezolucije i mogućnosti rekonstrukcije slojeva u tri dimenzije, moguće je vidjeti promjene koje se na RTG-u ne vide zbog superpozicije različitih tkiva, pogotovo na anatomski kompleksnim lokacijama kao što su područje rame i zdjelica (57,63).

Glavno ograničenje CT-a je loša rezolucija u prikazu mekih tkiva i ranih promjena poput edema kosti, zbog čega nije pretraga izbora u dijagnostici ranog osteomijelitisa. Druga ograničenja su visoka cijena u odnosu na RTG, prisutnost artefakata kod postojanja metalnih implantata i visoka doza ionizirajućeg zračenja. Unatoč superiornoj

prostornoj rezoluciji i specifičnosti koja iznosi 90.2%, osjetljivost CT-a niska je i iznosi 69.7% (54,62).

Magnetska rezonanca najosjetljivija je pretraga za dijagnostiku osteomijelitisa, pogotovo u ranim fazama infekcije u kojima su promjene vidljive unutar mekog tkiva ili kao edem kosti. Sekvence korištene prilikom dijagnostike osteomijelitisa su T1, T2, sekvence koje potiskuju signal masti i sekvence visoko osjetljive za tekućinu kao što je *short tau-inversion recovery* (STIR). Na T1 sekvenci tekućina je niskog intenziteta signala, a mast visokog. Na T2 i STIR sekvencama tekućina je visokog intenziteta signala. Supresija masti može se primijeniti na T1 i T2 sekvence čime se povećava vidljivost upalnih promjena i područja nakupljene tekućine (54).

Najraniji nalaz osteomijelitisa vidljiv na MR-u je edem kosti i koštane srži koji se prikazuje kao signal visokog intenziteta na T2 i STIR sekvencama, dok se zahvaćena koštana srž se na T1 sekvenci prikazuje kao niži intenzitet signala. Osim edema kosti, T2 i STIR sekvenca jasno prikazuje subperiostalne i intramedularne apscese, kloaku i fistulu kao signal visokog intenziteta.



*Slika 2.* Usporedba RTG i MR snimke djevojčice od 6 godina. Intramedularni apsces vidljiv na RTG-u (A). Edem i tekućina prikazuju se hiperintenzivno na T2 (B) i hipointenzivno na T1 sekvenci (C). Signal visokog intenziteta granulacijskog tkiva na T1 sekvenci sa supresijom masti nakon primjene kontrasta. Preuzeto s: Lee YJ, Sadigh S, Mankad K, Kapse N, Rajeswaran G.

The imaging of osteomyelitis. *Quant Imaging Med Surg.* 2016 Apr;6(2):184–98. (54)

T1 sekvenca apscese i nakupljanje tekućine prikazuje kao signal niskog intenziteta, okolno granulacijsko tkivo pokazuje imbibiciju kontrastom. Periošt i koštani sekvistar prikazuju se na svim sekvencama kao signal niskog intenziteta (54,65,66).

U svrhu dijagnostike osteomijelitisa preporuka je izvođenje MR-a bez kontrasta. Iako kontrast pomaže u boljoj diferencijaciji apscesa unutar mekih tkiva, ne pruža dodatnu dijagnostičku vrijednost u usporedbi s MR-om bez kontrasta. Iznimke su dijagnostika osteomijelitisa u području kralježnice i sumnja na infekciju koja zahvaća ploče rasta (57,65,66).

Glavna ograničenja MR-a su manja dostupnost, dugačke liste čekanja i dugo trajanje pretrage. Apsolutna kontraindikacija za izvođenje ove pretrage je prisutnost feromagnetičnih implantata ili stranih tijela. Postoje pacemaker uređaji kompatibilni s MR-om, kao i implantati, zavojnice, klipse i sl. izrađeni od materijala koji nisu feromagnetični. U tom slučaju MR nije kontraindicirana. Kod prisutnosti implantata primjenjuju se posebne sekvence za smanjenje artefakata koje uzrokuju metalni predmeti (67).

Nuklearno-medicinske pretrage korisne za dijagnostiku osteomijelitisa su scintigrafija metastabilnim izomerom izotopa tehnečija-99 ( $^{99m}\text{Tc}$ ), galijem, scintigrafija obilježenim leukocitima, pozitronska emisijska tomografija  $^{18}\text{F}$ fluordeoksiglukozom (FDG-PET), i kompjutorizirana tomografija emisijom pojedinačnih fotona (SPECT). Svima je zajednička intravenska primjena radiofarmaka koji se razlikuje ovisno o pojedinoj pretrazi, a odabir radiofarmaka ovisi o lokalizaciji infekcije.

Scintigrafija skeleta  $^{99m}\text{Tc}$  izvodi se u tri faze - fazi protoka, fazi rane i odložene statike. Radiofarmak se nakuplja na dobro prokrvljenim mjestima gdje postoji pojačana koštana pregradnja. Kod osteomijelitisa nakupljanje je pojačano u sve tri faze. Pretraga je vrlo osjetljiva, pogotovo u akutnoj fazi, ali nespecifična. Ima veliku dijagnostičku vrijednost samo u prethodno zdravoj kosti, bez pretrpljenog prijeloma, prethodnog operacijskog zahvata ili druge traume Scintigrafija izotopom galija  $^{67}\text{Ga}$  koristi se isključivo za dijagnostiku infekcija u području kralježnice (68–70).

FDG-PET koristi radioaktivno obilježenu glukozu koja se nakuplja u metabolički aktivnim tkivima kao što su tumori ili infekcije, a nemogućnost razlikovanja tih stanja glavno je dijagnostičko ograničenje ove metode (57,71).

Scintigrafija obilježenim leukocitima korisna je za dijagnostiku u ranoj fazi osteomijelitisa. Često se kao komplementarna metoda izvodi scintigrafija s  $^{99m}\text{Tc}$  koloidom koji se nakuplja u zdravoj koštanoj srži. Kriterij za dijagnozu osteomijelitisa je povećano nakupljanje leukocita bez nakupljanja koloida u području infekcije (54,69).



*Slika 3.* Nakupljanje obilježenih leukocita (lijevo) bez nakupljanja koloida (desno) kod akutnog osteomijelitisa. Preuzeto s: Palestro CJ. Radionuclide Imaging of Osteomyelitis. Seminars in Nuclear Medicine. 2015 Jan;45(1):32–46. (69)

Glavno ograničenje gore navedenih pretraga je loša prostorna rezolucija, što se umanjuje kombiniranjem tomografskih nuklearno-medicinskih metoda s CT-om ili MR-om u SPECT/CT i PET/CT odnosno PET/MR i SPECT/MR. Iako omogućuje bolju prostornu rezoluciju, CT koji se koristi u nuklearnoj medicini često je niskodozni i nema dovoljno dobru rezoluciju da bi se mogao koristiti kao samostalna dijagnostička metoda (72).

Europske smjernice za dijagnostiku osteomijelitisa preporučuju RTG snimku kao prvu slikovnu pretragu, nakon koje se preporučuje učini MR ili neku od nuklearno-medicinskih pretraga kao što su FDG-PET kod prethodno netaknute kosti ili scintigrafija obilježenim eritrocitima i SPECT/CT u prisutnosti nedavne traume ili implantata (57).

Tablica 2. Osjetljivost i specifičnost pojedinih slikovnih pretraga za dijagnostiku osteomijelitisa. Prema: Llewellyn A, Jones-Diette J, Kraft J, Holton C, Harden M, Simmonds M. Imaging tests for the detection of osteomyelitis: a systematic review. Health Technol Assess. 2019 Oct;23(61):1–128.

Modalitet	Osjetljivost (%)	Specifičnost (%)
RTG	70.4%	81.5%
CT	69.7%	90.2%
MR	95.6%	80.7%
Scintigrafija kosti	83.6%	70.6%
Scintigrafija obilježenim leukocitima	87.3%	94.7%
PET-FDG	85.1%	92.8%
SPECT	95.1%	82.0%

### 3.3 Liječenje

Liječenje može biti konzervativno i kirurško. Započinje se primjenom empirijski odabranog antibiotika, a u slučaju pozitivnog rezultata mikrobiološke kulture potrebno je primijeniti antibiotik koji djeluje na točnog uzročnika. Empirijska terapija trebala bi pokrivati *S. aureus* kao najčešćeg uzročnika, gram negativne i anaerobne bakterije. Akutni osteomijelitis liječi se najmanje od 4 do 8 tjedana, a kronični najmanje 6 tjedana. U slučaju sumnje na MRSA infekciju, primjenjuje se vankomicin (73).

Infekcija tipa I po Cierny-Maderu može se liječiti konzervativno ukoliko osteosintetski materijal ili implantat nije prisutan. Kod proširenijih infekcija ili kroničnog osteomijelitisa potrebno je učiniti debridman i ukloniti nekrotičnu kost. „Znak paprike“ označava granicu između nekrotične i zdrave, vaskularizirane kosti. U slučaju koštane nestabilnosti i zaostajanja velikog koštanog defekta što je čest slučaj u kroničnom osteomijelitisu, kost se privremeno stabilizira vanjskim fiksatorom. Ispuna koštanog defekta moguća je različitim vrstama koštanih transplantata ili bioaktivnim staklom (49,74).

U nekim istraživanjima se upotreba perli impregniranih antibiotikom ili koštanog cementa s dodatkom antibiotika pokazala korisnim za suzbijanje infekcije (40,41).

Adjuvantna terapija osteomijelitisa uključuje hiperbaričku terapiju kisikom, terapiju pulsnim elektromagnetskim poljem, plazmom bogatom trombocitima i ostale metode, za koje ne postoji dovoljno velika baza dokaza da bi se uvrstile u smjernice za liječenje osteomijelitisa (75).



## 4. Septički artritis

Septički artritis je infekcija zgloba mikroorganizmima, najčešće bakterijama. Ostali uzročnici septičkog artritisa mogu biti gljive, mikobakterije i virusi (76). Iako je moguća direktna inokulacija prilikom operativnog zahvata ili traume, bakterije u zglobni prostor najčešće dospijevaju hematogenim rasapom. Najčešći uzročnik septičkog artritisa je *S. aureus* koji zbog prisutnosti brojnih čimbenika virulencije uzrokuje brzo i ireverzibilno oštećenje hijaline hrskavice i zglobnih tijela (77).

Septički artritis očituje se kao monoartikularna upala, a kod oligoartritisa je zahvaćanje asimetrično. Zglob je otečen, bolan, topao, crven i ograničenog opsega pokreta, a može biti prisutna vrućica i zimica. Najčešće zahvaćeni zglobovi kod svih dobnih skupina su koljeno, kuk i gležanj (78,79).

Pacijenti s reumatoidnim artritisom i korisnici intravenskih droga imaju povećan rizik od razvoja septičkog artritisa (80,81). Zbog brzog odgovora na antibiotsku terapiju i manjeg stupnja destrukcije zgloba, važno je razlikovati gonokokni artritis od artritisa uzrokovanih drugim bakterijama. Gonokokni artritis može biti udružen s dermatitisom i tenosinovitisom, brzo reagira na terapiju te ne uzrokuje opsežna oštećenja zgloba kao artritis uzrokovan *S. aureus*.

Diferencijalna dijagnoza monoartikularnog artritisa uključuje mnoge reumatske bolesti poput gihta, pseudogihta, reaktivnog artritisa, reumatoidnog artritisa i lupusa, post-Lyme sindrom, osteoartritis ili intraartikularne ozljede. Laboratorijske i slikovne pretrage često su nespecifične i ne razlikuju infektivni od neinfektivnog uzroka (80,82).

### 4.1 Laboratorijska dijagnostika

Kod sumnje na septički artritis obavezna je punkcija zgloba pod kontrolom ultrazvuka. Najsigurniji dijagnostički parametri su količina leukocita tekućini iznad 100 000/ $\mu$ L i postotak polimorfonuklearnih leukocita iznad 90% u sinovijalnoj tekućini.

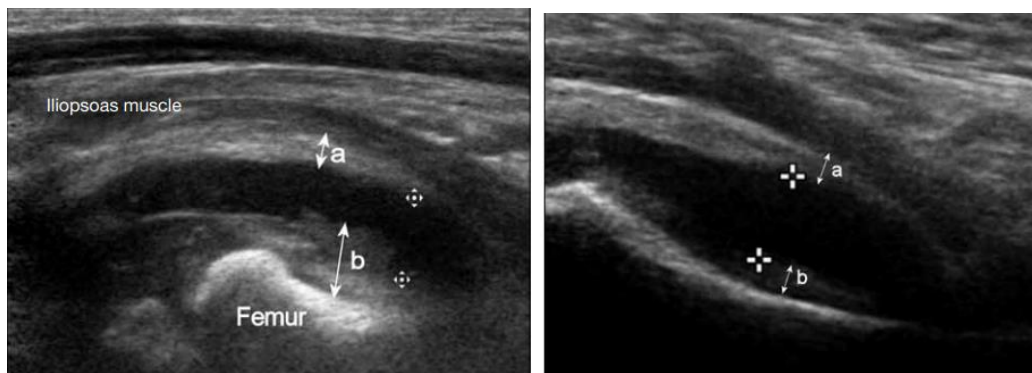
Razina glukoze i proteina u sinovijalnoj tekućini ima nisku osjetljivost i specifičnost, a razina laktat dehidrogenaze prema jednom istraživanju ima osjetljivost od 100%, ali nisku specifičnost (79,83). Preporučuje se uzimanje hemokultura kod pacijenata sa sumnjom na septički artritis. Hemokulture, direktna mikroskopija i kultura sinovijalne tekućine mogu biti negativne. (84,85).

CRP, sedimentacija eritrocita i broj leukocita u perifernoj krvi iznad  $10 \times 10^9$  osjetljivi su parametri kod razlikovanja septičkog i kristalnog artritisa, ali imaju nisku specifičnost. Prisutnost kristala u sinovijalnoj tekućini može ukazivati na kristalnu artropatiju, ali ne isključuje istovremeno postojanje septičkog artritisa (85,86).

#### 4.2 Slikovna dijagnostika

Temelj dijagnostike septičkog artritisa je analiza sinovijalne tekućine i mikrobiološki dokaz uzročnika. Slikovna pretraga s najvećom dijagnostičkom vrijednošću za septički artritis je ultrazvuk. U ranoj fazi infekcije dolazi do izljeva i nakupljanja tekućine u zglobnom prostoru što je vidljivo na UZV, ali nije specifično za septički artritis.

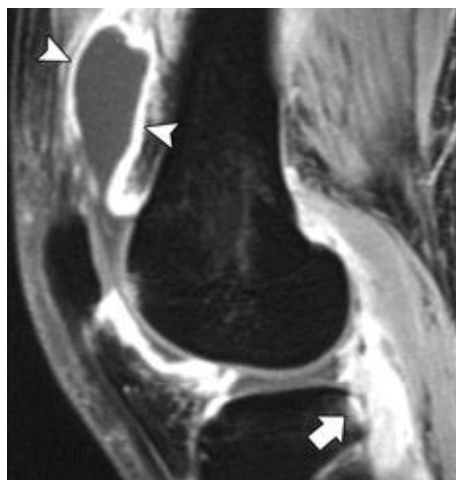Ultrazvučni izgled zgloba poput snježne oluje i vidljivi tofi mogu upućivati na giht, a može biti koristan u procjeni zahvaćenosti mekih tkiva, npr. razlikovanju burzitisa od artritisa (87). Punkcija zgloba i drenaža pod kontrolom UZV superiorna je punkciji temeljenoj na palpaciji i obavezna je kod punkcije kuka koji nije dostupan palpaciji (88–90).



*Slika 4.* Izljev i zadebljanje sinovijalne ovojnice kod septičkog artritisa (lijevo), izljev bez zadebljanja kod tranzitornog sinovitisa (desno). Preuzeto s: Department of Radiology and Imaging, Queen Elizabeth Hospital, Jordan, Hong Kong, Chin T, Tse K. Clinical and Radiological Differentiation of Septic Arthritis and Transient Synovitis of the Hip. Hong Kong J Radiol. 2017 Mar 1;41–6. (91)

UZV je također koristan kod probira na infektivni endokarditis kod pacijenata sa septičkim artritismom, posebno onim uzrokovanim streptokokima i stafilokokima (92,93).

MR može biti korisna slikovna metoda za procjenu zahvaćenosti hrskavice i okolnih mekih tkiva, detekciju apscesa i pridruženog osteomijelitisa. Kod većine pacijenata vidljiv je perisinovijalni edem i kontrastna imbibicija sinovijalne ovojnice (94).



*Slika 5.* T1 sekvenca sa supresijom masti prikazuje kontrastnu imbibiciju sinovijalne ovojnice (strelice). Preuzeto s: Karchevsky M, Schweitzer ME, Morrison WB, Parellada JA. MRI Findings of Septic Arthritis and Associated Osteomyelitis in Adults. American Journal of Roentgenology. 2004 Jan;182(1):119–22. (94)

RTG i CT nemaju veliku dijagnostičku vrijednost jer su promjene poput suženog zglobnog prostora i subhondralne skleroze vidljive tek kod uznapredovalih infekcija. RTG učinjen rano u dijagnostičkoj obradi može služiti za evaluaciju postojećih artropatija i strukturnih promjena (92).

Dijagnostička vrijednost nuklearno-medicinskih pretraga također je niska. Troetapna scintigrafija kosti, scintigrafija obilježenim eritrocitima i FDG-PET pokazuju jednako pojačano nakupljanje radiofarmaka kod infektivnih i neinfektivnih artritisa (95).

### 4.3 Liječenje

Izbor antibiotika ovisi o uzročniku i lokalnoj rezistenciji na pojedine antibiotike, a terapija započinje antibioticima širokog spektra.

Preporučuje se primjena antibiotika kroz najmanje 4 tjedna kod streptokokne i 6 tjedana kod stafilokokne infekcije, međutim ne postoje kvalitetni dokazi za procjenu optimalnog trajanja terapije. Rezultati istraživanja iz 2019. godine pokazali su kako terapija post-traumatskog osteomijelitisa u trajanju od 2 tjedna nije rezultirala lošijim ishodom nego terapija u trajanju od 4 tjedna (96).

Gonokokni artritis liječi se prema smjernicama iz 2020. dvojnomo antimikrobnom terapijom ceftriaksonom 1g i azitromicinom 2g u trajanju od 7 dana (92,97).

Kako bi liječenje bilo uspješno, uz primjenu antibiotika potrebno je napraviti drenažu purulentnog sadržaja, lavažu zgloba i po potrebi debridman. Drenaža može biti perkutana i kirurška, a može se ponavljati više puta (92).

Unatoč razvoju dijagnostičkih postupaka i primjeni antimikrobne terapije, smrtnost od septičkog artritisa iznosi do 15% kod odraslih osoba i 0.3%-7.3% kod djece, a veća je kod infekcije velikih zglobova. Kod preživjelih pacijenata moguće su komplikacije koje zahtijevaju artrodezu, artroplastike zbog destrukcije zgloba i amputaciju (78,98–101).

## 5. Periprotetska infekcija zgloba

Periprotetska infekcija zgloba (PJI) je vrsta septičkog artritisa koji zahvaća zglobni prostor u prisutnosti zglobne proteze. Dije se na akutne i kronične te rane, odgođene i kasne infekcije. Mehanizam infekcije može biti inokulacija tijekom operativnog zahvata, širenje *per continuitatem* tijekom cijeljenja i hematogeni rasap. Hematogena PJI može se javiti godinama nakon artroplastike, širenjem iz primarnog žarišta (5).

Rana periprotetska infekcija očituje se slično kao i septički artritis nativnog zgloba - prisutna je bol i lokalni znakovi infekcije. Kasna infekcija očituje se odsutnošću lokalnih znakova. Pacijenti su često subfebrilni ili bez povišenja tjelesne temperature, a najčešći simptom je razlabavljenje proteze i nestabilnost zgloba (5,102).

Uzročnik većine ranih infekcija je *S. aureus*, a kasnih koagulaza negativni stafilokoki. Do 20% PJI su polimikrobne infekcije (103).

*Tablica 3.* Podjela periprotetskih infekcija zgloba prema kliničkoj slici, uzročniku i kirurškom liječenju. Prema: Izakovicova P, Borens O, Trampuz A. Periprosthetic joint infection: current concepts and outlook. EFORT Open Rev. 2019 Jul 29;4(7):482–94.(5)

	Akutna infekcija (<4 tjedna)	Kronična infekcija (>4 tjedna)
Klinička slika	Znakovi akutne infekcije	Kronična bol, fistula, razlabavljenje proteze
Uzročnik	Uglavnom <i>S. aureus</i>	Uglavnom koagulaza-negativni stafilokoki
Kirurško liječenje	Debridman i retencija	Uklanjanje proteze u 1 ili 2 faze

### 5.1 Laboratorijska dijagnostika

Dijagnostički algoritam za PJI varira u različitim ustanovama, a ovisi o lokalnim smjernicama, iskustvu i tehnološkim mogućnostima ustanove. Diferencijalna dijagnoza

nespecifičnih znakova upale i razlabavljenja proteze uključuje infekciju mekog tkiva, aseptičko razlabavljenje i infekciju.

CRP i sedimentacija eritrocita imaju širok raspon osjetljivosti i specifičnosti koji se kreće od 20% do preko 90%. Sedimentacija je osjetljivija jer kod kasne infekcije CRP često bude normalan. Ako su ovi parametri povišeni, potrebno je učiniti daljnju dijagnostiku, ali normalne vrijednosti ne isključuju PJI. Ostali potencijalni biokemijski markeri uključuju alfa-defenzin, interleukin 6 i leukocitnu esterazu, ali su za razliku od CRP-a i sedimentacije skupi i ograničene dostupnosti (104).

Aspirat sinovijalne tekućine i biopat tkiva uzimaju se za biokemijsku, mikrobiološku i patohistološku analizu. Nalaz više od 2000 leukocita/ $\mu\text{L}$ , od toga više od 70% polimorfonukleara u aspiratu sinovijalne tekućine pokazao se kao pouzdan dijagnostički test, s osjetljivosti i specifičnosti više od 90% (5).

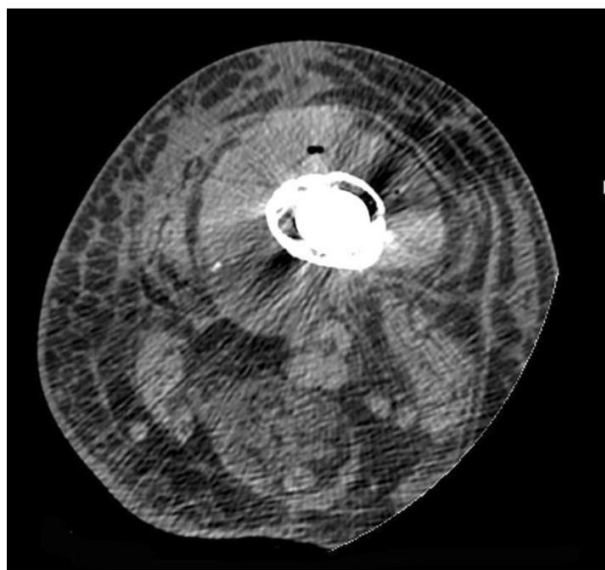
Sonikacija je metoda razaranja biofilma s uklonjene proteze ultrazvučnim valovima. Dobivena tekućina kultivira se, a osjetljivost i specifičnost ću veći nego kod kulture bioptata ili aspirata (5,105). Glavno ograničenje je ujedno i preduvjet za ovu metodu, a to je indikacija za uklanjanje proteze i invazivan operativni zahvat.

Unatoč prisutnosti infekcije, postotak negativnih kultura se kreće od 7% do 11%. Zbog mogućeg hematogenog uzroka, preporučuje se uzimanje hemokultura iako je njihova uloga u dijagnostici nejasna (104).

## 5.2 Slikovna dijagnostika

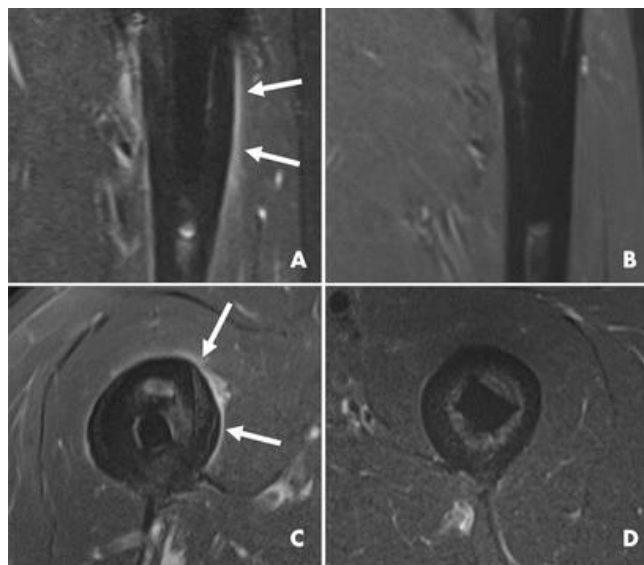
Smjernice za dijagnostiku PJI europskih društava (ESR, EANM, EBJIS i ESCMID) preporučuje RTG snimku kao prvu slikovnu pretragu. RTG je često normalan ili su prisutni nespecifični znakovi poput otoka mekog tkiva i periostalne reakcije. Gubitak kosti mora iznositi više od 30% kako bi bio vidljiv na RTG-u (63).

CT je osjetljiviji i pruža bolju vizualizaciju kosti, ali prisutnost implantata može stvarati prugaste artefakte karakteristične za metalno strano tijelo. Nalazi koji sa sigurnošću upućuju na infekciju su rastezanje zglobne čahure i prisutnost izljeva u tkivima oko implantata (57,104).



*Slika 6.* Hiperdenzna zona edema mekih tkiva oko implantata na CT snimci. Preuzeto s: Romanò CL, Petrosillo N, Argento G, Sconfienza LM, Treglia G, Alavi A, et al. The Role of Imaging Techniques to Define a Peri-Prosthetic Hip and Knee Joint Infection: Multidisciplinary Consensus Statements. J Clin Med. 2020 Aug 6;9(8):2548. (106)

MR je pouzdana metoda slikovne dijagnostike PJI, a najpouzdaniji znakovi koji govore u prilog infekciji su periostalna reakcija, kapsularni, intramuskularni i subkutani edem (107). Implantati nisu feromagnetni, stoga nisu kontraindikacija za MR. U tom slučaju koriste se posebne sekvence kojima je cilj smanjiti artefakte uzrokovane metalnim stranim tijelom na minimum. MR ne koristi ionizirajuće zračenje i zato je prikladan kod pacijenata koje je potrebno slikovno pratiti kroz duži period (106).

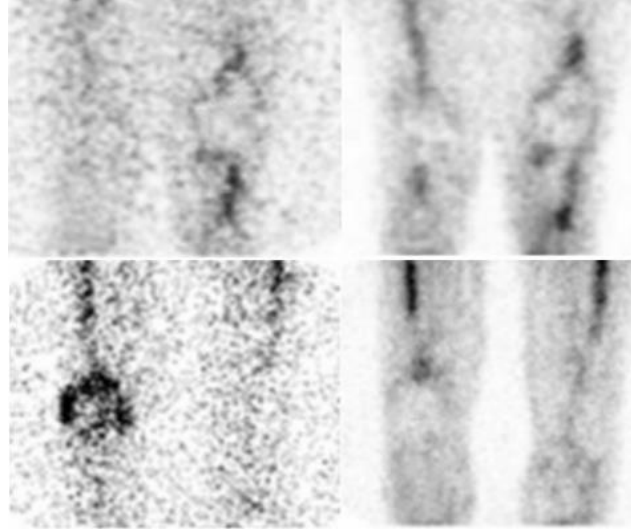


*Slika 7.* Periostalna reakcija (bijele strelice) prikazuje se kao hiperintenzitet signala na STIR slici (A i C). Odsutnost periostalne reakcije kod zdravog pacijenta (B i D). Preuzeto i modificirano s: Galley J, Sutter R, Stern C, Filli L, Rahm S, Pfirrmann CWA. Diagnosis of Periprosthetic Hip Joint Infection Using MRI with Metal Artifact Reduction at 1.5 T. *Radiology*. 2020 Jul;296(1):98–108. (107)

Ultrazvučna dijagnostika se prema jednom istraživanju pokazala korisna kod dijagnostike infekcija proteze kuka. Udaljenost od kapsule do kosti >4 mm pokazala je osjetljivost od 100% i specifičnost od 74%. Ne postoje istraživanja novijeg datuma koja bi opovrgnula ili potvrdila ovu tvrdnju (108). Osim moguće koristi kod postavljanja dijagnoze, UZV se može koristiti za navođenje biopsije i aspiracije zglobne tekućine, iako je CT pokazao veću osjetljivost i specifičnost (104).

Kombinacija scintigrafije obilježenim leukocitima i koloidom je nuklearno-medicinska pretraga izbora za dijagnozu PJI, s preciznošću do 98%. Infekciju potvrđuje pojačano nakupljanje leukocita bez nakupljanja koloida (109).





*Slika 8.* Ujednačeno nakupljanje koloida (gore lijevo) i obilježenih leukocita (gore desno) u odsutnosti infekcije i nakupljanje leukocita bez nakupljanja koloida u prisutnosti infekcije (dolje).

Preuzeto i modificirano s: Palestro CJ, Love C. Radionuclide Imaging of Musculoskeletal Infection: Conventional Agents. *Semin Musculoskelet Radiol.* 2007 Dec;11(04):335–52. (70)

FDG-PET nema dijagnostičku vrijednost u prvoj godini nakon artroplastike jer upalne promjene izazvane samom operacijom uzrokuju nakupljanje  $^{18}$ fluorodeoksiglukoze. Iste promjene uzrokuju pojačano nakupljanje radiofarmaka u sve tri faze kod troetapne scintigrafije kosti, stoga se ona ne preporučuje unutar prve tri godine od artroplastike. Negativna scintigrafija ima visoku negativnu prediktivnu vrijednost i isključuje postojanje infekcije (70,104).

### 5.3 Liječenje

Temelj liječenja PJI je kirurško liječenje. Kod ranih infekcija potrebno je učiniti opsežan operativni debridman, sinovektomiju, eksciziju sinus trakta i lavažu. Artroskopska tehnika pokazuje lošije rezultate od otvorenog pristupa. Metilensko modrilo olakšava debridman, a moguća je primjena lokalnih antibiotika putem biorazgradivih nosača (110–112).

Kasna infekcija zahtijeva potpuno uklanjanje i zamjenu implantata u jednoj ili u dvije faze. Kod zamjene u dvije faze, u zglobni prostor se postavlja odstožnik (eng. spacer) obložen antibiotikom uz intravensku i peroralnu terapiju antibiotikom. Ugradnja nove proteze ne bi trebala biti kasnije od 8 tjedana (5,113).

Primjena antibiotika preporučena je kroz najmanje 12 tjedana. Terapija započinje antibioticima širokog spektra s prilagodbom ovisno o rezultatima kulture, a potrebno je uvesti u terapiju antibiotik dokazano djelotvoran protiv biofilma. Intravenski antibiotici primjenjuju se do 2 tjedna nakon operacije, nakon čega je moguće nastaviti s upotrebom peroralnih antibiotika. Neuspjeh liječenja pripisuje se razvoju biofilma kojeg je vrlo teško iskorijeniti (5).

## 6. Infekcije mekih tkiva

U infekcije kože i mekih tkiva (engl. SSTI – skin and soft tissue infections) ubrajaju se furunkul, karbunkul, apsces kože ili potkožja, celulitis, erizipel, infekcije kirurške rane, nekrotizirajući fascitis, plinska gangrena, infektivni miozitis, tenosinovitis i burzitis. Dije se na površinske i duboke, purulentne i nepurulentne te nekomPLICIRANE i komplikirane.

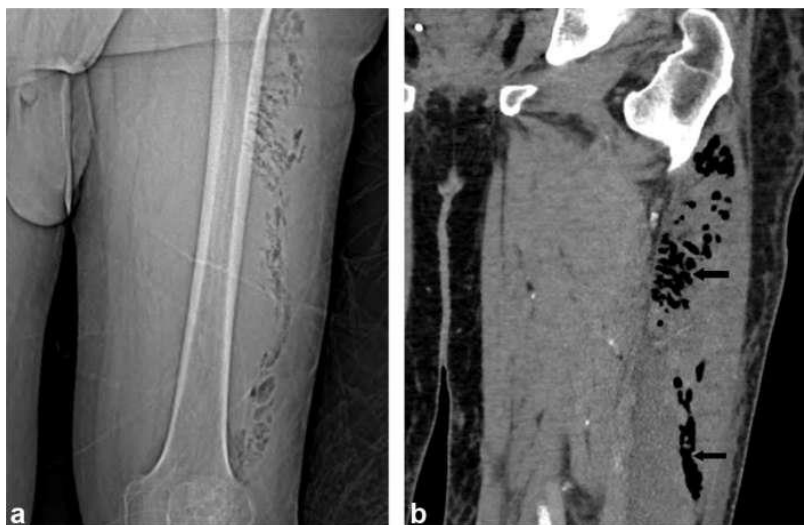
Kao i kod ostalih infekcija mišićno-koštanog sustava, najčešći uzročnici su gram-pozitivne bakterije mikrobioma kože. Plinsku gangrenu uzrokuju anaerobne bakterije iz roda *Clostridium*. Infekcija se može širiti iz površinskih u duboke strukture i u konačnici zahvatiti zglobni prostor i kost (114,115).

Pacijenti osjećaju bol, a lokalni znakovi poput crvenila, topline, edema i smanjenog opsega pokreta mogu biti prisutni. Nekrotizirajuće infekcije obično započinju kliničkom slikom celulitisa, pacijenti osjećaju vrlo jaku bol, a odgođeno vrijeme liječenja rezultira brzim širenjem. Kod plinske gangrene prisutne su potkožne krepitacije (116).

### 6.1 Dijagnostika

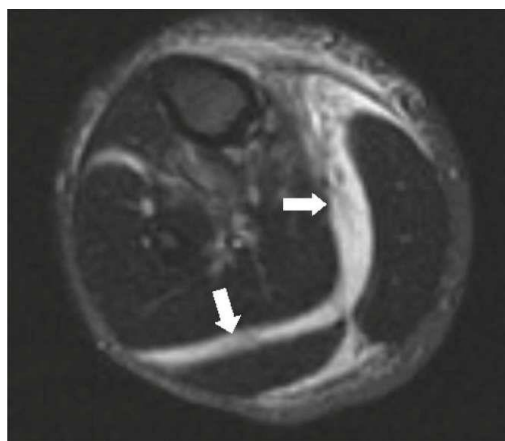
Površinske infekcije najčešće ne predstavljaju dijagnostički problem i dijagnosticiraju se na temelju kliničke slike. Komplikirane infekcije poput nekrotizirajućeg fasciitisa i infekcija dijabetičkog stopala osim biokemijske i mikrobiološke, često zahtijevaju i upotrebu slikovne dijagnostike.

RTG snimka nema visoku dijagnostičku vrijednost za infekcije mekih tkiva, iako se ponekad kod nekrotizirajućih infekcija može vidjeti zrak unutar tkiva. CT je osjetljivija metoda od RTG-a. Nalaz plina u tkivu visoko je osjetljiv za nekrotizirajuću infekciju, ali ima nisku specifičnost zbog čega ne isključuje prisutnost infekcije (114,117).



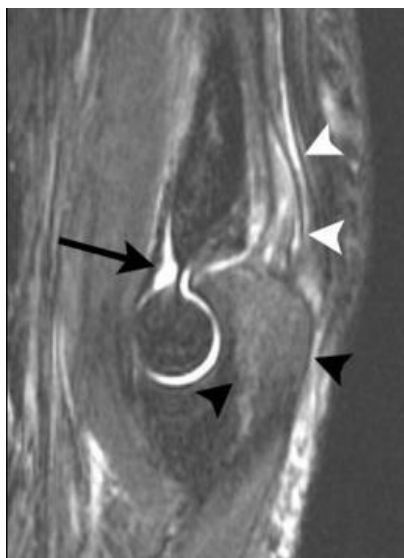
*Slika 9.* Prisutnost intramuskularnog plina na RTG (lijevo) i CT (desno) snimci. Preuzeto s: Tso DK, Singh AK. Necrotizing fasciitis of the lower extremity: imaging pearls and pitfalls. Br J Radiol. 2018 Aug;91(1088):20180093. (118)

MR je najosjetljivija metoda za evaluaciju dubokih i nekrotizirajućih infekcija mekih tkiva, infektivnog burzitisa i tenosinovitisa. Kod nekrotizirajućih infekcija, najpouzdaniji nalaz je hiperintenzitet duboke fascije i subfascijalne tekućine na T2 slici te zadebljanje fascije (117,118).



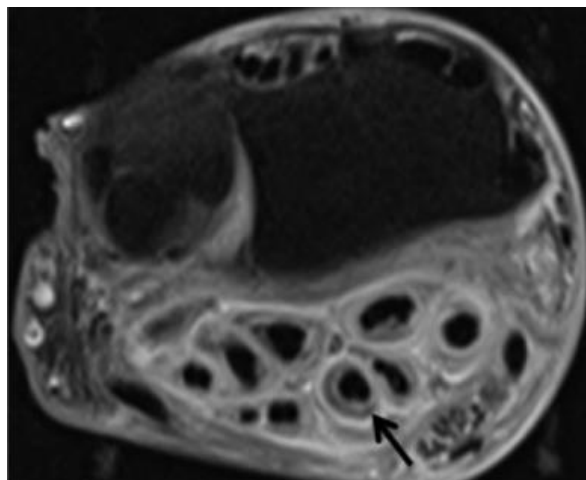
*Slika 10.* Subfascijalna tekućina prikazuje se kao hiperintenzitet na T2 snimci. Preuzeto s: Tso DK, Singh AK. Necrotizing fasciitis of the lower extremity: imaging pearls and pitfalls. Br J Radiol. 2018 Aug;91(1088):20180093. (118)

Infektivni i neinfektivni burzitis ima sličnu kliničku sliku i vrlo sličan MR nalaz, a najpouzdaniji znak koji govori u prilog infekciji je hiperintenzitet signala rubova burze i okolnog mekog tkiva nakon primjene kontrasta. Za definitivnu dijagnozu potrebna je aspiracija (119).



*Slika 11.* Septički burzitis, T2 snimka sa supresijom masti. Vidljiv je izljev (crna strelica), hiperintenzitet signala hvatišta tricepsa (bijeले strelice) i hiperintenzitet koštane srži (crne strelice) koji ukazuje na osteomijelitis. Preuzeto s: Floemer F, Morrison WB, Bongartz G, Ledermann HP. MRI characteristics of olecranon bursitis. AJR Am J Roentgenol. 2004 Jul;183(1):29–34. (119)

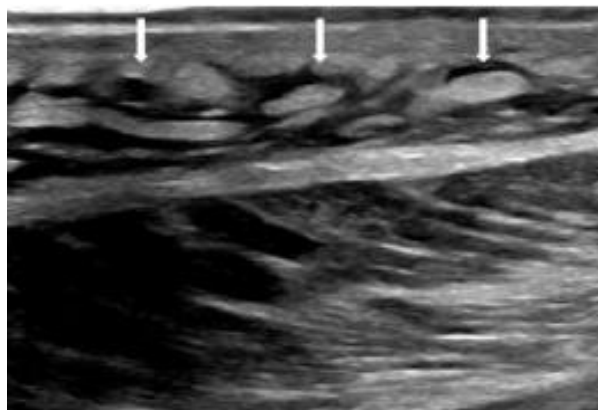
Znakovi infektivnog tenosinovitisa vidljivi MR-om su: hiperintenzitet izljeva na T2 snimci odnosno hipointenzitet na T1 snimci, kontrastna imbibicija zadebljane sinovije i gubitak hipointenzivnog signala tetiva zbog upalnog procesa (120).



*Slika 12.* Imbibicija tetivnih ovojnica fleksora šake i okolnog mekog tkiva kontrastom na T1 snimci sa supresijom masti. Preuzeto s: Wells D, Strickland C, Schowinsky J, Lindeque B. Nontuberculous mycobacterial tenosynovitis: AIRP best cases in radiologic-pathologic correlation. Radiographics. 2015 Apr;35(2):493–7. (121)

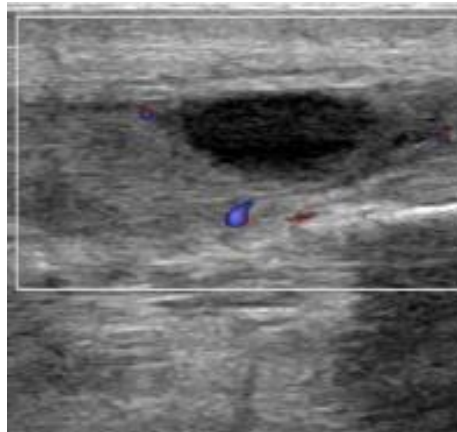
Ultrazvuk je jeftina, širokodostupna i brza metoda koja omogućuje dobru vizualizaciju mekih tkiva. Promjene u tkivima poput izljeva, edema i su nespecifične i postavljanje dijagnoze infekcije zahtijeva kliničku korelaciju. Kod upalnih proces je vidljiva hipervaskularizacija zahvaćenog područja na color Doppleru (122).

Celulitis može oponašati vensku trombozu, a UZV je pretraga izbora u razlikovanju ta dva stanja. Karakterističan nalaz je potkožno masno tkivo okruženo anehogenom tekućinom između septi što podsjeća na izgled kaldrme (120).



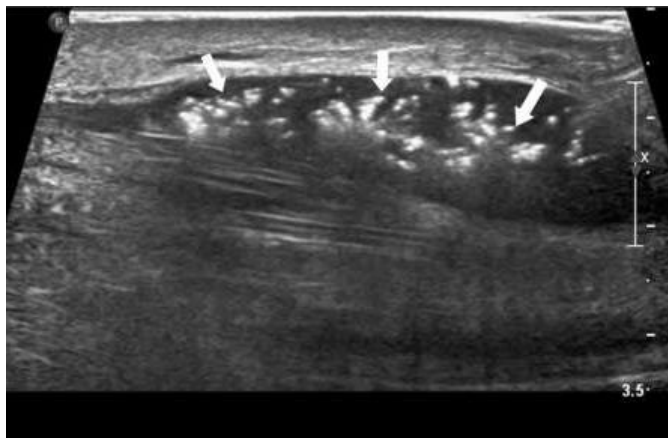
*Slika 13.* Nakupljanje tekućine unutar septiranog subkutanog masnog tkiva kod celulitisa. Preuzeto i modificirano s: Chin TY, Peh WC. Imaging update on musculoskeletal infections. Journal of Clinical Orthopaedics & Trauma. 2021 Nov;22. (120)

Apscesi kože, potkožnog tkiva i mišića kod piomiozitisa se dobro prikazuju kao ovalne ili okrugle, ograničene, avaskularne, hipo ili anehogene strukture. Mogu biti septirani. Za razliku od cista koje su anehogene, apsces može biti ispunjen ehogenim i hiperehogenim česticama (120).



*Slika 14.* Hipoehoična struktura unutar mišića koja odgovara apscesu. Preuzeto i modificirano s: Chin TY, Peh WC. Imaging update on musculoskeletal infections. Journal of Clinical Orthopaedics & Trauma. 2021 Nov;22.(120)

Nalaz hiperehogenog zadebljanog subkutanog tkiva s više od 4mm fascijalnog izljeva se pokazao kao osjetljiva, specifična i pouzdana metoda kod ranog prepoznavanja nekrotizirajućeg fascitisa. Hiperehogeni fokusi koji stvaraju akustične sjene ukazuju na zrak u potkožnom tkivu (123).



*Slika 15.* Zrak u potkožnom tkivu kod nekrotizirajućeg fasciitisa. Preuzeto i modificirano s: Chin TY, Peh WC. Imaging update on musculoskeletal infections. *Journal of Clinical Orthopaedics & Trauma.* 2021 Nov;22. (120)

## 6.2 Liječenje

Površinske infekcije uspješno se liječe empirijskom primjenom lokalnih, peroralnih ili intravenskih antibiotika, ovisno o težini infekcije (114). Apscese je potrebno drenirati. Kod infekcija nastalih ugrizom životinja potrebno je u određenim slučajevima primijeniti antitetaničku ili antirabičnu profilaksu (124). Nekrotizirajuće infekcije zahtijevaju opsežan debridman, antibiotike koji djeluju na anaerobe i imaju visoku stopu smrtnosti (115).

## 6.3 Infekcija dijabetičkog stopala

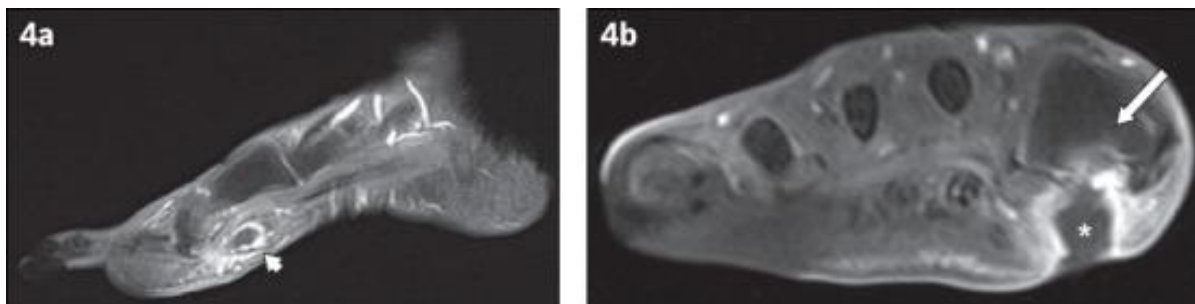
Infekcija dijabetičkog stopala posebno je izdvojen pojam koji podrazumijeva pojavu svake infekcije ispod razine maleola, od površinske infekcije poput celulitisa do duboke infekcije koja zahvaća kost i dovodi do gangrene. Prisutnost periferne neuropatije i periferne arterijske bolesti pogoduje stvaranju ulkusa koji najčešće služe kao mjesto ulaska uzročnika u tkivo. Radi se o polimikrobnim infekcijama najčešće uzrokovanim bakterijama koje čine mikrobiotu stopala (12,125).



Ulkusi kod pacijenata na dugotrajnoj antibiotskoj terapiji često su kolonizirani bakterijama rezistentnima na antibiotike. Tada se terapija određuje prema rezistenciji dokazanog uzročnika (125).

Glavni dijagnostički cilj je utvrđivanje postojanja osteomijelitisa, a „probe to bone“ smatra se korisnim i brzim kliničkim testom s visokom pozitivnom prediktivnom vrijednošću. Proba se uvodi kroz ulkus, ako dodiruje kost smatra se da postoje uvjeti za kolonizaciju i infekciju kosti bakterijama iz okoline. Osjetljivost i specifičnost testa je 87% odnosno 83% (126).

Za dijagnozu osteomijelitisa RTG snimka je pra pretraga izbora, a MR najbolje pruža uvid u složene anatomske odnose u području stopala i zahvaćenost pojedinih tkiva. Nuklearno-medicinska pretraga uvrštena u dijagnostički algoritam Američkog društva za radiologiju je scintigrafija obilježenim leukocitima (127).



*Slika 16.* Postkontrastna T1 slika infekcije dijabetičkog stopala. Prikazuje se sinus trakt lijevo (bijela strelica). Desno je vidljiv subkutani apsces (zvjezdica) i osteomijelitis (strelica). Preuzeto i modificirano s: Low KT, Peh WC. Magnetic resonance imaging of diabetic foot complications.

Singapore Med J. 2015 Jan;56(1):23–34. (128)

## 7. Zaključak

Zbog heterogenosti tkiva zahvaćenih infekcijom, uzročnika, etioloških čimbenika i patogenetskih osobitosti, dijagnostika i liječenje infekcija mišićno-koštanog sustava složeno je i zahtijeva multidisciplinarnan pristup. Članove multidisciplinarnog tima čine liječnici ortopedi i traumatolozi, radiolozi, mikrobiolozi, klinički farmakolozi, plastični kirurzi i medicinske sestre.

Dijagnostičke metode uključuju klinički pregled, laboratorijske metode, mikrobiološku izolaciju uzročnika i slikovnu dijagnostiku. Zlatni standard za dijagnozu infekcija je kultivacija i identifikacija uzročnika, a uzorci korišteni za kultivaciju mogu biti dobiveni biopsijom, punkcijom zgloba ili aspiracijom purulentnog sadržaja.

Slikovna dijagnostika pruža uvid u strukturu tkiva, a izbor pretrage ovisi o trajanju infekcije, zahvaćenom tkivu, prisutnosti metalnih implantata, dostupnosti, osjetljivosti i specifičnosti pretrage za pojedinu infekciju. Potrebno je poznavati indikacije, prednosti i nedostatke vezane uz svaku pojedinu slikovnu metodu.

Slikovne metode koriste se i za postupke poput biopsija, punkcija i drenaža izvode, najčešće pod kontrolom CT-a ili ultrazvuka. CT i MR imaju važnu ulogu u planiranju kirurškog liječenja. S obzirom na to da nijedna metoda sama za sebe nije dovoljna za definitivno postavljanje dijagnoze, potrebno je rezultate više različitih pretraga sagledati u kontekstu svakog pacijenta individualno.

Temelj liječenja je upotreba antibiotika, a po potrebi se mogu provoditi invazivni zahvati poput drenaže, debridmana i resekcije koštanog defekta. Izbor antibiotika ovisi o uzročniku izoliranom s mjesta infekcije i njegovoj rezistenciji. Optimalno trajanje antibiotske terapije nije utvrđeno, već je preporuka individualno pratiti odgovor svakog pacijenta na terapiju.

Osim liječenja, važna je i prevencija koja podrazumijeva pravovremenu intervenciju, pravilnu aseptičku tehniku, profilaktičko korištenje antibiotika, adekvatno zbrinjavanje rane, sustavni nadzor nad upotrebom antimikrobnih lijekova te javnozdravstvene intervencije usmjerene na rano otkrivanje i smanjenje rizičnih čimbenika.

## **8. Zahvala**

Zahvaljujem svojoj mentorici, izv.prof.dr.sc. Gordani Ivanac, na stručnim savjetima, strpljenju i pomoći prilikom pisanja ovog rada.

## 9. Literatura

1. Definition of INFECTION [Internet]. [pristupljeno 19.04.2022.]. Dostupno na: <https://www.merriam-webster.com/dictionary/infection>
2. Chisari E, Lin F, Fei J, Parvizi J. Fungal periprosthetic joint infection: Rare but challenging problem. *Chinese Journal of Traumatology*. 2022 Mar 1;25(2):63–6.
3. del Pozo EG, Collazos J, Cartón JA, Camporro D, Asensi V. Bacterial osteomyelitis: microbiological, clinical, therapeutic, and evolutive characteristics of 344 episodes. *Rev Esp Quimioter*. 2018 Jun;31(3):217–25.
4. Jerzy K, Francis H. Chronic Osteomyelitis - Bacterial Flora, Antibiotic Sensitivity and Treatment Challenges. *Open Orthop J*. 2018 Mar 30;12:153–63.
5. Izakovicova P, Borens O, Trampuz A. Periprosthetic joint infection: current concepts and outlook. *EFORT Open Rev*. 2019 Jul 29;4(7):482–94.
6. Romanò CL, Romanò D, Logoluso N, Drago L. Bone and joint infections in adults: a comprehensive classification proposal. *Eur Orthop Traumatol*. 2011;1(6):207–17.
7. Brown SP, Cornforth DM, Mideo N. Evolution of virulence in opportunistic pathogens: generalism, plasticity, and control. *Trends Microbiol*. 2012 Jul;20(7):336–42.
8. Colston J, Atkins B. Bone and joint infection. *Clin Med (Lond)*. 2018 Apr;18(2):150–4.
9. Fritz JM, McDonald JR. Osteomyelitis: Approach to Diagnosis and Treatment. *Phys Sportsmed*. 2008;36(1).
10. Ochsner PE, Borens O, Bodler PM, Schweizerische Gesellschaft für Orthopaedie und Traumatologie. Infections of the musculoskeletal system: basic principles, prevention, diagnosis and treatment. 2014;182.
11. Kavanagh N, O'Brien FJ, Kerrigan SW. Chapter 8 - The Molecular Mechanics of Inflammatory Bone and Joint Disease Caused by Microbial Infection. In: Kon K, Rai M,

editors. *The Microbiology of Skin, Soft Tissue, Bone and Joint Infections* [Internet]. Academic Press; 2017 [pristupljeno 08.05.2022.]. str. 125–40. Dostupno na: <https://www.sciencedirect.com/science/article/pii/B9780128110799000082>

12. Peters BM, Jabra-Rizk MA, O'May GA, Costerton JW, Shirtliff ME. Polymicrobial Interactions: Impact on Pathogenesis and Human Disease. *Clin Microbiol Rev.* 2012 Jan;25(1):193–213.
13. Donlan RM, Costerton JW. Biofilms: Survival Mechanisms of Clinically Relevant Microorganisms. *Clinical Microbiology Reviews.* 2002 Apr;15(2):167–93.
14. Moore K, Gupta N, Gupta TT, Patel K, Brooks JR, Sullivan A, et al. Mapping Bacterial Biofilm on Features of Orthopedic Implants In Vitro. *Microorganisms.* 2022 Mar;10(3):586.
15. Rozis M, Evangelopoulos DS, Pneumaticos SG. Orthopedic Implant-Related Biofilm Pathophysiology: A Review of the Literature. *Cureus.* 13(6).
16. Brady RA, Leid JG, Calhoun JH, Costerton JW, Shirtliff ME. Osteomyelitis and the role of biofilms in chronic infection. *FEMS Immunology & Medical Microbiology.* 2008 Jan 1;52(1):13–22.
17. Dhir S. Biofilm and dental implant: The microbial link. *J Indian Soc Periodontol.* 2013;17(1):5–11.
18. Koseki H, Yonekura A, Shida T, Yoda I, Horiuchi H, Morinaga Y, et al. Early staphylococcal biofilm formation on solid orthopaedic implant materials: in vitro study. *PLoS One.* 2014;9(10).
19. Mah TF. Biofilm-specific antibiotic resistance. *Future Microbiol.* 2012 Sep;7(9):1061–72.
20. Walter N, Baertl S, Alt V, Rupp M. What is the burden of osteomyelitis in Germany? An analysis of inpatient data from 2008 through 2018. *BMC Infect Dis.* 2021 Dec;21(1):550.

21. Yagdiran A, Bredow J, Weber C, Mousa Basha G, Eysel P, Fischer J, et al. The Burden of Vertebral Osteomyelitis—An Analysis of the Workforce before and after Treatment. *J Clin Med*. 2022 Feb 18;11(4):1095.
22. Pigrau-Serrallach C, Rodríguez-Pardo D. Bone and joint tuberculosis. *Eur Spine J*. 2013 Jun;22(Suppl 4):556–66.
23. Garrido-Gómez J, Arrabal-Polo MA, Girón-Prieto MS, Cabello-Salas J, Torres-Barroso J, Parra-Ruiz J. Descriptive analysis of the economic costs of periprosthetic joint infection of the knee for the public health system of Andalusia. *J Arthroplasty*. 2013 Aug;28(7):1057–60.
24. Leitner L, Türk S, Heidinger M, Stöckl B, Posch F, Maurer-Ertl W, et al. Trends and Economic Impact of Hip and Knee Arthroplasty in Central Europe: Findings from the Austrian National Database. *Sci Rep*. 2018 Mar 16;8(1):4707.
25. Vanhegan IS, Malik AK, Jayakumar P, UI Islam S, Haddad FS. A financial analysis of revision hip arthroplasty: the economic burden in relation to the national tariff. *J Bone Joint Surg Br*. 2012 May;94(5):619–23.
26. The economic significance of orthopaedic infections - PubMed [Internet]. [pristupljeno 08.05.2022.]. Dostupno na: <https://pubmed.ncbi.nlm.nih.gov/25808964/>
27. Zhang P, Lu J, Jing Y, Tang S, Zhu D, Bi Y. Global epidemiology of diabetic foot ulceration: a systematic review and meta-analysis †. *Ann Med*. 2017 Mar;49(2):106–16.
28. Boulton AJM, Vileikyte L, Ragnarson-Tennvall G, Apelqvist J. The global burden of diabetic foot disease. *Lancet*. 2005 Nov 12;366(9498):1719–24.
29. Rathnayake A, Saboo A, Malabu UH, Falhammar H. Lower extremity amputations and long-term outcomes in diabetic foot ulcers: A systematic review. *World J Diabetes*. 2020 Sep 15;11(9):391–9.
30. Boyko EJ, Monteiro-Soares M, Wheeler SGB. Peripheral Arterial Disease, Foot Ulcers, Lower Extremity Amputations, and Diabetes. In: Cowie CC, Casagrande SS, Menke A, Cissell MA, Eberhardt MS, Meigs JB, et al., editors. *Diabetes in America* [Internet]. 3rd ed. Bethesda (MD): National Institute of Diabetes and Digestive and

Kidney Diseases (US); 2018 [pristupljeno 10.4.2022.]. Dostupno na:  
<http://www.ncbi.nlm.nih.gov/books/NBK567977/>

31. O'Toole P, Maltenfort MG, Chen AF, Parvizi J. Projected Increase in Periprosthetic Joint Infections Secondary to Rise in Diabetes and Obesity. *J Arthroplasty*. 2016 Jan;31(1):7–10.
32. Arjana Tambić-Andrašević. Osjetljivost i rezistencija bakterija na antibiotike u Republici Hrvatskoj u 2020.g. [Internet]. The Croatian Academy of Medical Sciences; 2020 [pristupljeno 18.4.2022.]. Dostupno na: [https://iskra.bfm.hr/wp-content/uploads/2021/12/Knjiga-2020.-za-web\\_novo.pdf](https://iskra.bfm.hr/wp-content/uploads/2021/12/Knjiga-2020.-za-web_novo.pdf)
33. Antimicrobial resistance surveillance in Europe 2022 - 2020 data [Internet]. European Centre for Disease Prevention and Control. 2022 [pristupljeno 19.4.2022.]. Dostupno na: <https://www.ecdc.europa.eu/en/publications-data/antimicrobial-resistance-surveillance-europe-2022-2020-data>
34. Kunutsor SK, Whitehouse MR, Blom AW, Beswick AD. Patient-Related Risk Factors for Periprosthetic Joint Infection after Total Joint Arthroplasty: A Systematic Review and Meta-Analysis. *PLoS One*. 2016 Mar 3;11(3):e0150866.
35. Slover J, Haas JP, Quirno M, Phillips MS, Bosco JA. Cost-effectiveness of a *Staphylococcus aureus* screening and decolonization program for high-risk orthopedic patients. *J Arthroplasty*. 2011 Apr;26(3):360–5.
36. Courville XF, Tomek IM, Kirkland KB, Bihle M, Kantor SR, Finlayson SRG. Cost-effectiveness of preoperative nasal mupirocin treatment in preventing surgical site infection in patients undergoing total hip and knee arthroplasty: a cost-effectiveness analysis. *Infect Control Hosp Epidemiol*. 2012 Feb;33(2):152–9.
37. Young JR, Bannon AL, Anoushiravani AA, Posner AD, Adams CT, DiCaprio MR. Oral health implications in total hip and knee arthroplasty patients: A review. *J Orthop*. 2021 Feb 20;24:126–30.
38. New WHO recommendations on intraoperative and postoperative measures for surgical site infection prevention: an evidence-based global perspective - *The Lancet*

Infectious Diseases [Internet]. [pristupljeno 09.05.2022.]. Dostupno na:  
[https://www.thelancet.com/journals/laninf/article/PIIS1473-3099\(16\)30402-9/fulltext](https://www.thelancet.com/journals/laninf/article/PIIS1473-3099(16)30402-9/fulltext)

39. Francetić I i sur. SMJERNICE ISKRA ZA ANTIMIKROBNU PROFILAKSU U KIRURGIJI – HRVATSKE NACIONALNE SMJERNICE. [pristupljeno 18.04.2022.]; Dostupno na: [https://iskra.bfm.hr/wp-content/uploads/2020/09/ISKRA\\_kirurgija.pdf](https://iskra.bfm.hr/wp-content/uploads/2020/09/ISKRA_kirurgija.pdf)
40. Zhang J, Zhang XY, Jiang FL, Wu YP, Yang BB, Liu ZY, et al. Antibiotic-impregnated bone cement for preventing infection in patients receiving primary total hip and knee arthroplasty. *Medicine (Baltimore)*. 2019 Dec 10;98(49):e18068.
41. Sadigursky D, Sousa MD, Cajaíba YGL, Martins RR, Lobão DMV. Infectious Prophylaxis with Intrawound Vancomycin Powder in Orthopedic Surgeries: Systematic Review with Meta-Analysis. *Rev bras ortop*. 2019 Dec 13;54:617–26.
42. Vijaysegaran P, Knibbs LD, Morawska L, Crawford RW. Surgical Space Suits Increase Particle and Microbiological Emission Rates in a Simulated Surgical Environment. *J Arthroplasty*. 2018 May;33(5):1524–9.
43. Hooper GJ, Rothwell AG, Frampton C, Wyatt MC. Does the use of laminar flow and space suits reduce early deep infection after total hip and knee replacement? *The Journal of Bone and Joint Surgery British volume*. 2011 Jan;93-B(1):85–90.
44. Vlahović-Palčevski V. Antimicrobial stewardship. *med flum*. 2018 Sep 1;54(3):254–61.
45. Hake ME, Oh JK, Kim JW, Ziran B, Smith W, Hak D, et al. Difficulties and challenges to diagnose and treat post-traumatic long bone osteomyelitis. *Eur J Orthop Surg Traumatol*. 2015 Jan 1;25(1):1–3.
46. Waldvogel FA, Medoff G, Swartz MN. Osteomyelitis: a review of clinical features, therapeutic considerations and unusual aspects. *N Engl J Med*. 1970 Jan 22;282(4):198–206.
47. Waldvogel FA, Medoff G, Swartz MN. Osteomyelitis: a review of clinical features, therapeutic considerations and unusual aspects (second of three parts). *N Engl J Med*. 1970 Jan 29;282(5):260–6.



48. Waldvogel FA, Medoff G, Swartz MN. Osteomyelitis: a review of clinical features, therapeutic considerations and unusual aspects. 3. Osteomyelitis associated with vascular insufficiency. *N Engl J Med*. 1970 Feb 5;282(6):316–22.
49. Calhoun JH, Manring MM, Shirtliff M. Osteomyelitis of the Long Bones. *Semin Plast Surg*. 2009 May;23(2):59–72.
50. Cierny G, Mader JT, Penninck JJ. A clinical staging system for adult osteomyelitis. *Clin Orthop Relat Res*. 2003 Sep;(414):7–24.
51. Yuschak E, Chase S, Haq F, Vandever C. Demographics and Length of Stay for Osteomyelitis in Opioid Drug Users: A Unique Population with High Healthcare Costs. *Cureus*. 11(3):e4339.
52. Clerc A, Zeller V, Marmor S, Senneville E, Marchou B, Laurent F, et al. Hematogenous osteomyelitis in childhood can relapse many years later into adulthood. *Medicine (Baltimore)*. 2020 May 15;99(20):e19617.
53. Al Farii H, Zhou S, Albers A. Management of Osteomyelitis in Sickle Cell Disease: Review Article. *JAAOS Global Research & Reviews*. 2020 Sep;4(9):e20.00002.
54. Lee YJ, Sadigh S, Mankad K, Kapse N, Rajeswaran G. The imaging of osteomyelitis. *Quant Imaging Med Surg*. 2016 Apr;6(2):184–98.
55. Shen CJ, Wu MS, Lin KH, Lin WL, Chen HC, Wu JY, et al. The use of procalcitonin in the diagnosis of bone and joint infection: a systemic review and meta-analysis. *Eur J Clin Microbiol Infect Dis*. 2013 Jun;32(6):807–14.
56. Harris JC, Caesar DH, Davison C, Phibbs R, Than MP. How useful are laboratory investigations in the emergency department evaluation of possible osteomyelitis? *Emerg Med Australas*. 2011 Jun;23(3):317–30.
57. Glaudemans AWJM, Jutte PC, Cataldo MA, Cassar-Pullicino V, Gheysens O, Borens O, et al. Consensus document for the diagnosis of peripheral bone infection in adults: a joint paper by the EANM, EBJIS, and ESR (with ESCMID endorsement). *Eur J Nucl Med Mol Imaging*. 2019;46(4):957–70.

58. Bernard L, Uçkay I, Vuagnat A, Assal M, Stern R, Rohner P, et al. Two consecutive deep sinus tract cultures predict the pathogen of osteomyelitis. *International Journal of Infectious Diseases*. 2010 May 1;14(5):e390–3.
59. Soomro S, Siddiqi MA, Taufiq I. Diagnostic value of sinus tract culture versus intraoperative bone culture in patients with chronic osteomyelitis. *J Pak Med Assoc*. 2016 Oct;66(Suppl 3)(10):S109–11.
60. O'Rourke S, Meehan M, Bennett D, O'Sullivan N, Cunney R, Gavin P, et al. The role of real-time PCR testing in the investigation of paediatric patients with community-onset osteomyelitis and septic arthritis. *Ir J Med Sci*. 2019 Nov 1;188(4):1289–95.
61. Mariani BD, Martin DS, Chen AF, Yagi H, Lin SS, Tuan RS. Polymerase Chain Reaction molecular diagnostic technology for monitoring chronic osteomyelitis. *J Exp Orthop*. 2014 Aug 15;1:9.
62. Llewellyn A, Jones-Diette J, Kraft J, Holton C, Harden M, Simmonds M. Imaging tests for the detection of osteomyelitis: a systematic review. *Health Technol Assess*. 2019 Oct;23(61):1–128.
63. Pineda C, Espinosa R, Pena A. Radiographic Imaging in Osteomyelitis: The Role of Plain Radiography, Computed Tomography, Ultrasonography, Magnetic Resonance Imaging, and Scintigraphy. *Semin Plast Surg*. 2009 May;23(2):80–9.
64. Kharbanda Y. Natural course of hematogenous pyogenic osteomyelitis (a retrospective study of 110 cases). *Journal of Postgraduate Medicine*. 1991 Apr 1;37(2):69.
65. Pugmire BS, Shailam R, Gee MS. Role of MRI in the diagnosis and treatment of osteomyelitis in pediatric patients. *World J Radiol*. 2014 Aug 28;6(8):530–7.
66. Kan JH, Young RS, Yu C, Hernanz-Schulman M. Clinical impact of gadolinium in the MRI diagnosis of musculoskeletal infection in children. *Pediatr Radiol*. 2010 Jul;40(7):1197–205.

67. Ghadimi M, Sapra A. Magnetic Resonance Imaging Contraindications. In: StatPearls [Internet]. Treasure Island (FL): StatPearls Publishing; 2022 [pristupljeno 17.05.2022.]. Dostupno na: <http://www.ncbi.nlm.nih.gov/books/NBK551669/>
68. Jutte P, Lazzeri E, Sconfienza LM, Cassar-Pullicino V, Trampuz A, Petrosillo N, et al. Diagnostic flowcharts in osteomyelitis, spondylodiscitis and prosthetic joint infection. *Q J Nucl Med Mol Imaging*. 2014 Mar;58(1):2–19.
69. Palestro CJ. Radionuclide Imaging of Osteomyelitis. *Seminars in Nuclear Medicine*. 2015 Jan;45(1):32–46.
70. Palestro CJ, Love C. Radionuclide Imaging of Musculoskeletal Infection: Conventional Agents. *Semin Musculoskelet Radiol*. 2007 Dec;11(04):335–52.
71. Wang G lin, Zhao K, Liu Z feng, Dong M jie, Yang S ye. A meta-analysis of fluorodeoxyglucose-positron emission tomography versus scintigraphy in the evaluation of suspected osteomyelitis. *Nucl Med Commun*. 2011 Dec;32(12):1134–42.
72. Bach-Gansmo T, Schwarzlmüller T, Jøraholmen V, Salbu J, Biermann M, Naum A, et al. SPECT/CT hybrid imaging; with which CT? *Contrast Media Mol Imaging*. 2010 Aug;5(4):208–12.
73. Spellberg B, Lipsky BA. Systemic Antibiotic Therapy for Chronic Osteomyelitis in Adults. *Clin Infect Dis*. 2012 Feb 1;54(3):393–407.
74. Ziegenhain F, Neuhaus V, Pape HC. Bioactive glass in the treatment of chronic osteomyelitis—a valid option? *OTA International*. 2021 Jun;4(3S):e105.
75. Fang RC, Galiano RD. Adjunctive therapies in the treatment of osteomyelitis. *Semin Plast Surg*. 2009 May;23(2):141–7.
76. Marks M, Marks JL. Viral arthritis. *Clin Med (Lond)*. 2016 Apr;16(2):129–34.
77. Jin T, Mohammad M, Pullerits R, Ali A. Bacteria and Host Interplay in *Staphylococcus aureus* Septic Arthritis and Sepsis. *Pathogens*. 2021 Feb 3;10(2):158.

78. Nossent JC, Raymond WD, Keen HI, Inderjeeth CA. Septic Arthritis in Children: A Longitudinal Population-Based Study in Western Australia. *Rheumatol Ther*. 2021 Apr 25;8(2):877–88.
79. Margaretten ME, Kohlwes J, Moore D, Bent S. Does this adult patient have septic arthritis? *JAMA*. 2007 Apr 4;297(13):1478–88.
80. Gobao VC, Alfshawy M, Smith C, Byers KE, Yassin M, Urish KL, et al. Risk Factors, Screening, and Treatment Challenges in Staphylococcus aureus Native Septic Arthritis. *Open Forum Infect Dis*. 2021 Jan;8(1):ofaa593.
81. Ross JJ, Ard KL, Carlile N. Septic Arthritis and the Opioid Epidemic: 1465 Cases of Culture-Positive Native Joint Septic Arthritis From 1990–2018. *Open Forum Infect Dis*. 2020 Mar 12;7(3):ofaa089.
82. Ferrand J, El Samad Y, Brunschweiler B, Grados F, Dehamchia-Rehailia N, Séjourne A, et al. Morbimortality in adult patients with septic arthritis: a three-year hospital-based study. *BMC Infect Dis*. 2016 Jun 1;16:239.
83. Shmerling RH, Delbanco TL, Tosteson AN, Trentham DE. Synovial fluid tests. What should be ordered? *JAMA*. 1990 Aug 22;264(8):1009–14.
84. Gupta MN, Sturrock RD, Field M. Prospective comparative study of patients with culture proven and high suspicion of adult onset septic arthritis. *Ann Rheum Dis*. 2003 Apr;62(4):327–31.
85. Stirling P, Tahir M, Atkinson HD. The Limitations of Gram-stain Microscopy of Synovial Fluid in Concomitant Septic and Crystal Arthritis. *Curr Rheumatol Rev*. 2018;14(3):255–7.
86. Söderquist B, Jones I, Fredlund H, Vikerfors T. Bacterial or crystal-associated arthritis? Discriminating ability of serum inflammatory markers. *Scand J Infect Dis*. 1998;30(6):591–6.
87. Kiel JM, Kaeley G. Can Ultrasound Aid in the Diagnosis of Gout and Septic Arthritis in the Setting of Monoarticular Joint Pain? *Mediterranean Journal of Emergency*

Medicine & Acute Care [Internet]. 2020 [pristupljeno 18.05.2022.];1(4). Dostupno na: <https://escholarship.org/uc/item/1nw9c836>

88. Gaspari RJ, Sanseverino A, Gleeson T. Abscess Incision and Drainage With or Without Ultrasonography: A Randomized Controlled Trial. *Ann Emerg Med*. 2019 Jan;73(1):1–7.
89. Wu T, Dong Y, Song H xin, Fu Y, Li JH. Ultrasound-guided versus landmark in knee arthrocentesis: A systematic review. *Semin Arthritis Rheum*. 2016 Apr;45(5):627–32.
90. Moak JH, Vaughan AJ, Silverberg BA. Ultrasound-Guided Hip Arthrocentesis in a Child with Hip Pain and Fever. *West J Emerg Med*. 2012 Sep;13(4):316–9.
91. Department of Radiology and Imaging, Queen Elizabeth Hospital, Jordan, Hong Kong, Chin T, Tse K. Clinical and Radiological Differentiation of Septic Arthritis and Transient Synovitis of the Hip. *Hong Kong J Radiol*. 2017 Mar 1;41–6.
92. Couderc M, Bart G, Coiffier G, Godot S, Seror R, Ziza JM, et al. 2020 French recommendations on the management of septic arthritis in an adult native joint. *Joint Bone Spine*. 2020 Dec;87(6):538–47.
93. García-País MJ, Rabuñal R, Armesto V, López-Reboiro M, García-Garrote F, Coira A, et al. *Streptococcus bovis* septic arthritis and osteomyelitis: A report of 21 cases and a literature review. *Seminars in Arthritis and Rheumatism*. 2016 Jun 1;45(6):738–46.
94. Karchevsky M, Schweitzer ME, Morrison WB, Parellada JA. MRI Findings of Septic Arthritis and Associated Osteomyelitis in Adults. *American Journal of Roentgenology*. 2004 Jan;182(1):119–22.
95. Seltzer A, Xiao R, Fernandez M, Hasija R. Role of nuclear medicine imaging in evaluation of orthopedic infections, current concepts. *J Clin Orthop Trauma*. 2019;10(4):721–32.
96. Gjika E, Beaulieu JY, Vakalopoulos K, Gauthier M, Bouvet C, Gonzalez A, et al. Two weeks versus four weeks of antibiotic therapy after surgical drainage for native joint

bacterial arthritis: a prospective, randomised, non-inferiority trial. *Ann Rheum Dis.* 2019 Aug;78(8):1114–21.

97. Unemo M, Ross J, Serwin AB, Gomberg M, Cusini M, Jensen JS. 2020 European guideline for the diagnosis and treatment of gonorrhoea in adults. *Int J STD AIDS.* 2020 Oct 29;956462420949126.

98. McBride S, Mowbray J, Caughey W, Wong E, Luey C, Siddiqui A, et al. Epidemiology, Management, and Outcomes of Large and Small Native Joint Septic Arthritis in Adults. *Clin Infect Dis.* 2020 Jan 2;70(2):271–9.

99. Martens PB, Ho G. Septic arthritis in adults: clinical features, outcome, and intensive care requirements. *J Intensive Care Med.* 1995 Oct;10(5):246–52.

100. Weston VC, Jones AC, Bradbury N, Fawthrop F, Doherty M. Clinical features and outcome of septic arthritis in a single UK Health District 1982-1991. *Ann Rheum Dis.* 1999 Apr;58(4):214–9.

101. Caksen H, Oztürk MK, Uzüm K, Yüksel S, Ustünbaş HB, Per H. Septic arthritis in childhood. *Pediatr Int.* 2000 Oct;42(5):534–40.

102. Tande AJ, Patel R. Prosthetic joint infection. *Clin Microbiol Rev.* 2014 Apr;27(2):302–45.

103. Moran E, Masters S, Berendt AR, McLardy-Smith P, Byren I, Atkins BL. Guiding empirical antibiotic therapy in orthopaedics: The microbiology of prosthetic joint infection managed by debridement, irrigation and prosthesis retention. *J Infect.* 2007 Jul;55(1):1–7.

104. Signore A, Sconfienza LM, Borens O, Glaudemans AWJM, Cassar-Pullicino V, Trampuz A, et al. Consensus document for the diagnosis of prosthetic joint infections: a joint paper by the EANM, EBJIS, and ESR (with ESCMID endorsement). *Eur J Nucl Med Mol Imaging.* 2019 Apr;46(4):971–88.

105. Sebastian S, Malhotra R, Sreenivas V, Kapil A, Chaudhry R, Dhawan B. Sonication of orthopaedic implants: A valuable technique for diagnosis of prosthetic joint infections. *J Microbiol Methods.* 2018 Mar;146:51–4.

106. Romanò CL, Petrosillo N, Argento G, Sconfienza LM, Treglia G, Alavi A, et al. The Role of Imaging Techniques to Define a Peri-Prosthetic Hip and Knee Joint Infection: Multidisciplinary Consensus Statements. *J Clin Med*. 2020 Aug 6;9(8):2548.
107. Galley J, Sutter R, Stern C, Filli L, Rahm S, Pfirrmann CWA. Diagnosis of Periprosthetic Hip Joint Infection Using MRI with Metal Artifact Reduction at 1.5 T. *Radiology*. 2020 Jul;296(1):98–108.
108. van Holsbeeck MT, Eyler WR, Sherman LS, Lombardi TJ, Mezger E, Verner JJ, et al. Detection of infection in loosened hip prostheses: efficacy of sonography. *AJR Am J Roentgenol*. 1994 Aug;163(2):381–4.
109. Censullo A, Vijayan T. Using Nuclear Medicine Imaging Wisely in Diagnosing Infectious Diseases. *Open Forum Infect Dis*. 2017 Feb 3;4(1):ofx011.
110. Li C, Renz N, Trampuz A. Management of Periprosthetic Joint Infection. *Hip Pelvis*. 2018 Sep;30(3):138–46.
111. Ilahi OA, Al-Habbal GA, Bocell JR, Tullos HS, Huo MH. Arthroscopic debridement of acute periprosthetic septic arthritis of the knee. *Arthroscopy*. 2005 Mar;21(3):303–6.
112. Shaw JD, Miller S, Plourde A, Shaw DL, Wustrack R, Hansen EN. Methylene Blue-Guided Debridement as an Intraoperative Adjunct for the Surgical Treatment of Periprosthetic Joint Infection. *J Arthroplasty*. 2017 Dec;32(12):3718–23.
113. Rimke C, Enz A, Bail HJ, Heppt P, Kladny B, von Lewinski G, et al. Evaluation of the standard procedure for the treatment of periprosthetic joint infections (PJI) in Germany - results of a survey within the EndoCert initiative. *BMC Musculoskeletal Disorders*. 2020 Oct 19;21(1):694.
114. Lipsky BA, Silverman MH, Joseph WS. A Proposed New Classification of Skin and Soft Tissue Infections Modeled on the Subset of Diabetic Foot Infection. *Open Forum Infect Dis*. 2016 Dec 7;4(1):ofw255.

115. Leiblein M, Wagner N, Adam EH, Frank J, Marzi I, Nau C. Clostridial Gas Gangrene - A Rare but Deadly Infection: Case series and Comparison to Other Necrotizing Soft Tissue Infections. *Orthop Surg*. 2020 Dec;12(6):1733–47.
116. Wong CH, Chang HC, Pasupathy S, Khin LW, Tan JL, Low CO. Necrotizing fasciitis: clinical presentation, microbiology, and determinants of mortality. *J Bone Joint Surg Am*. 2003 Aug;85(8):1454–60.
117. Kwee RM, Kwee TC. Diagnostic performance of MRI and CT in diagnosing necrotizing soft tissue infection: a systematic review. *Skeletal Radiol*. 2022 Apr;51(4):727–36.
118. Tso DK, Singh AK. Necrotizing fasciitis of the lower extremity: imaging pearls and pitfalls. *Br J Radiol*. 2018 Aug;91(1088):20180093.
119. Floemer F, Morrison WB, Bongartz G, Ledermann HP. MRI characteristics of olecranon bursitis. *AJR Am J Roentgenol*. 2004 Jul;183(1):29–34.
120. Chin TY, Peh WC. Imaging update on musculoskeletal infections. *Journal of Clinical Orthopaedics & Trauma [Internet]*. 2021 Nov 1 [pristupljeno 18.05.2022.];22. Dostupno na: [https://www.journal-cot.com/article/S0976-5662\(21\)00484-7/fulltext](https://www.journal-cot.com/article/S0976-5662(21)00484-7/fulltext)
121. Wells D, Strickland C, Schowinsky J, Lindeque B. Nontuberculous mycobacterial tenosynovitis: AIRP best cases in radiologic-pathologic correlation. *Radiographics*. 2015 Apr;35(2):493–7.
122. Hayeri MR, Ziai P, Shehata ML, Teytelboym OM, Huang BK. Soft-Tissue Infections and Their Imaging Mimics: From Cellulitis to Necrotizing Fasciitis. *Radiographics*. 2016 Oct;36(6):1888–910.
123. Yen ZS, Wang HP, Ma HM, Chen SC, Chen WJ. Ultrasonographic screening of clinically-suspected necrotizing fasciitis. *Acad Emerg Med*. 2002 Dec;9(12):1448–51.
124. Taplitz RA. Managing bite wounds. Currently recommended antibiotics for treatment and prophylaxis. *Postgrad Med*. 2004 Aug;116(2):49–52, 55–6, 59.



125. Lipsky BA, Berendt AR, Deery HG, Embil JM, Joseph WS, Karchmer AW, et al. Diagnosis and treatment of diabetic foot infections. *Plast Reconstr Surg*. 2006 Jun;117(7 Suppl):212S-238S.
126. Lam K, van Asten SAV, Nguyen T, La Fontaine J, Lavery LA. Diagnostic Accuracy of Probe to Bone to Detect Osteomyelitis in the Diabetic Foot: A Systematic Review. *Clin Infect Dis*. 2016 Oct 1;63(7):944–8.
127. Prandini N, Bedini A. Nuclear Medicine Imaging of Diabetic Foot. In: Lazzeri E, Signore A, Erba PA, Prandini N, Versari A, D'Errico G, et al., editors. *Radionuclide Imaging of Infection and Inflammation: A Pictorial Case-Based Atlas [Internet]*. Cham: Springer International Publishing; 2021 [pristupljeno 18.05.2022.]. p. 253–68. Dostupno na: [https://doi.org/10.1007/978-3-030-62175-9\\_12](https://doi.org/10.1007/978-3-030-62175-9_12)
128. Low KT, Peh WC. Magnetic resonance imaging of diabetic foot complications. *Singapore Med J*. 2015 Jan;56(1):23–34.

## **10. Životopis**

Rođena sam u Osijeku, u Zagrebu sam završila gimnaziju i upisala Medicinski fakultet u akademskoj godini 2016/2017. Tijekom studija obavljala sam dužnosti demonstratora iz kolegija Anatomija te Histologija i embriologija. Od 2017. aktivno sudjelujem u studentskoj sekciji za promociju pravilne prehrane i zdravlja koju od 2021. godine vodim. Sudjelovala sam kao aktivni izlagač na studentskim kongresima, u pisanju radova prikazanih na europskom i svjetskom kongresu ortopedije i traumatologije i međunarodnom kongresu iz područja javnog zdravstva BFHA2020. Služim se engleskim jezikom na profesionalnoj razini i tečno govorim njemački jezik.