

Dobročudni tumori jetre

Krstulović Opara, Anđela

Master's thesis / Diplomski rad

2022

Degree Grantor / Ustanova koja je dodijelila akademski / stručni stupanj: **University of Zagreb, School of Medicine / Sveučilište u Zagrebu, Medicinski fakultet**

Permanent link / Trajna poveznica: <https://um.nsk.hr/um:nbn:hr:105:146216>

Rights / Prava: [In copyright](#)/[Zaštićeno autorskim pravom.](#)

Download date / Datum preuzimanja: **2024-07-11**



Repository / Repozitorij:

[Dr Med - University of Zagreb School of Medicine Digital Repository](#)



SVEUČILIŠTE U ZAGREBU
MEDICINSKI FAKULTET

Anđela Krstulović Opara

Dobročudni tumori jetre

DIPLOMSKI RAD



Zagreb, 2022.

Ovaj diplomski rad izrađen je na Zavodu za gastroenterologiju i hepatologiju Klinike za unutarnje bolesti Kliničkog bolničkog centra Zagreb pod vodstvom prof. dr. sc. Anne Mrzljak, dr. med. i predan je na ocjenu u akademskoj godini 2021./2022.

POPIS I OBJAŠNJENJE KRATICA

AFP - alfa-fetoprotein (engl. *alpha-fetoprotein*)

ALP - alkalna fosfataza (engl. *alkaline phosphatase*)

β -HCA - β -katenin aktivirani hepatocelularni adenom (engl. *β -catenin-activated hepatocellular adenoma*)

CDUS - Color Doppler ultrazvuk (engl. *Color Doppler ultrasound*)

CEUS - kontrastni ultrazvuk (engl. *contrast-enhanced ultrasound*)

CRP - C-reaktivni protein (engl. *C-reactive protein*)

CT – kompjutorizirana (računalna) tomografija (engl. *computed tomography*)

DWI - difuzijski mjerene snimke (engl. *diffusion weighted imaging*)

EASL - Europsko udruženje za bolesti jetre (engl. *European Association for the Study of the Liver*)

FNAB - aspiracijska biopsija tankom iglom (engl. *fine-needle aspiration biopsy*)

FNH - fokalna nodularna hiperplazija (engl. *focal nodular hyperplasia*)

GGT - gama-glutamiltransferaza (engl. *gamma-glutamyl transferase*)

GPC3 - glipikan-3 (engl. *glypican-3*)

HCA - hepatocelularni adenom (engl. *hepatocellular adenoma*)

HCC - hepatocelularni karcinom (engl. *hepatocellular carcinoma*)

H-HCA - HNF1 α inaktivirani hepatocelularni adenom (engl. *HNF1 α inactivated hepatocellular adenoma*)

HNF1A - hepatocitni nuklearni faktor A (engl. *hepatocyte nuclear factor A*)

HSP 70 - protein toplinskog šoka 70 (engl. *heat shock protein*)

I-HCA - upalni hepatocelularni adenom (engl. *inflammatory hepatocellular adenoma*)

IL-6 - interleukin-6 (engl. *interleukin-6*)

JAK - Janus kinaza (engl. *Janus kinase*)

MODY – šećerna bolest zrele dobi kod mladih (engl. *maturity onset diabetes of the young*)

MR - magnetna rezonancija (engl. *magnetic resonance*)

NAFLD - nealkoholna masna bolest jetre (engl. *nonalcoholic fatty liver disease*)

PET - pozitronska emisijska tomografija (engl. *positron emission tomography*)

SAA - serumski amiloid A (engl. *serum amyloid A*)

STAT – signalni provoditelj i aktivator transkripcije (engl. *signal transducer and activator of transcription*)

TAE - transarterijska embolizacija (engl. *transarterial embolization*)

TE - vrijeme odjeka (engl. *time to echo*)

UZV – ultrazvuk (engl. *ultrasound*)

SADRŽAJ

Sažetak

Summary

1. Uvod	1
2. Fokalna nodularna hiperplazija	3
2.1. Epidemiologija i etiologija	3
2.2. Patologija	4
2.3. Klinička slika	4
2.4. Dijagnostika	5
2.4.1. Ultrazvuk	5
2.4.2. Kompjutorizirana tomografija	6
2.4.3. Magnetna rezonancija	8
2.4.4. Biopsija jetre	11
2.5. Liječenje	11
3. Hemangiom	13
3.1. Epidemiologija i etiologija	13
3.2. Patologija	13
3.3. Klinička slika	14
3.4. Dijagnostika	15
3.4.1. Ultrazvuk	15
3.4.2. Kompjutorizirana tomografija	18
3.4.3. Magnetna rezonancija	18
3.4.4. Ostale dijagnostičke metode	19
3.5. Liječenje	20
4. Hepatocelularni adenom	22
4.1. Epidemiologija i etiologija	22
4.2. Patologija i biologija	23
4.2.1. Molekularna klasifikacija	24
4.3. Klinička slika	25
4.4. Dijagnostika	25
4.4.1. Ultrazvuk	26
4.4.2. Magnetna rezonancija	26
4.4.3. Kompjutorizirana tomografija	26
4.5. Liječenje	27
5. Zaključak	31
6. Zahvale	33
7. Literatura	34
8. Životopis	41

SAŽETAK

Dobročudni tumori jetre

Anđela Krstulović Opara

Najčešći dobroćudni tumori jetre su hemangiomi, fokalna nodularna hiperplazija i hepatocelularni adenom. Najčešće ih otkrivamo u mladih žena. Dobročudni tumori jetre većinom ne uzrokuju simptome te se najčešće otkrivaju slučajno slikovnom dijagnostikom. Pacijenti koji imaju simptome najčešće se žale na nespecifičnu nelagodu u gornjem dijelu trbuha. Klinički su značajni jer ih je ponekad teško razlikovati od malignih tumora na radiološkim pretragama. Fokalna nodularna hiperplazija hamartom je građen od hepatocita. U postavljanju dijagnoze najkorisniji je MR s kontrastom. U većini slučajeva nije potrebno liječenje. Hemangiomi su dobro ograničeni tumori građeni od kavernozno proširenih kapilara. Rijetko mogu nastati komplikacije hemangioma: spontana ili traumatska ruptura, kompresija okolnih struktura, torzija i/ili infarkt pedunkuliranog hemangioma, krvarenje i Kasalbach-Merrittov sindrom. Hemangiomi se trebaju liječiti samo u slučaju razvoja komplikacija. Ultrazvuk je dovoljan za postavljanje dijagnoze kod hemangioma manjih od 3 cm s tipičnim radiološkim značajkama. Ipak, MR je najbolja slikovna tehnika u dijagnostici hemangioma s osjetljivošću od skoro 100% i specifičnošću od 85,7%. Uzimanje oralnih kontraceptiva rizično je čimbenik za razvoj hepatocelularnog adenoma. Rizik za malignu transformaciju hepatocelularnog adenoma je oko 6%. Kirurški liječimo sve muškarce s hepatocelularnim adenomom i žene s hepatocelularnim adenomom većim od 5 cm. Cilj je ovog rada dati preglednu sintezu nedavnih spoznaja o epidemiologiji, etiologiji, kliničkoj slici, dijagnostici i liječenju dobroćudnih tumora jetre.

Ključne riječi: Fokalna nodularna hiperplazija, hemangiomi, hepatocelularni adenom, dobroćudni tumori jetre, jetra

SUMMARY

Benign hepatic tumors

Andela Krstulović Opara

The most common benign hepatic tumors are hemangioma, focal nodular hyperplasia, and hepatocellular adenoma. They are most commonly found in young women. In the majority of cases, benign liver tumors do not cause symptoms and are most often detected accidentally by imaging. Patients who have symptoms most often complain of non-specified discomfort in the upper abdomen. They are clinically significant because sometimes they are difficult to differentiate from malignant tumors on radiological examinations. Focal nodular hyperplasia is a hamartoma made up of hepatocytes. Contrast-enhanced MR is the most useful imaging modality in making the diagnosis. In most cases, no treatment is needed. Hemangioma is a well-demarcated tumor which consists of cavernously dilated capillaries. Complications of hemangiomas are rare: spontaneous or traumatic rupture, compression of surrounding structures, torsion and/or infarction of the pedunculated hemangioma, bleeding and Kasalbach-Merritt syndrome. Hemangiomas should be treated only if complications occur. Ultrasound is sufficient to diagnose hemangiomas smaller than 3 cm with typical radiological features. Nevertheless, MR is the best imaging technique in the diagnosis of hemangiomas with a sensitivity of almost 100% and a specificity of 85.7%. Taking oral contraceptives is a risk factor for developing a hepatocellular adenoma. The risk of malignant transformation of hepatocellular adenoma is about 6%. All men with hepatocellular adenoma and women with hepatocellular adenoma larger than 5 cm are treated surgically. This paper is a systemic review of the recent findings in epidemiology, etiology, clinical presentation, diagnosis and management of benign liver tumors.

Keywords: Focal nodular hyperplasia, hemangioma, hepatocellular adenoma, benign liver tumors, liver

1. Uvod

Dobročudni tumori jetre raznovrsni su tumori koji se klinički očituju na različite načine i zahtijevaju različite pristupe u liječenju. Relativno su česti te se javljaju u do 20% opće populacije (1). Češće se otkrivaju u žena. Najčešći solidni dobroćudni tumor jetre je hemangiom, a slijede ga fokalna nodularna hiperplazija i hepatocelularni adenom. Benigni tumori jetre većinom su asimptomatski tumori i najčešće se otkrivaju slučajno slikovnom dijagnostikom. Razina jetrenih enzima i bilirubina većinom je unutar referentnih vrijednosti (2).

Fokalna nodularna hiperplazija (FNH) benigna je proliferacija jetrenih stanica koju ne smatramo „pravim“ tumorom, već tumoru sličnu tvorbu. Radi se o hamartomu koji vjerojatno predstavlja lokalni hiperplastični odgovor hepatocita na kongenitalnu vaskularnu anomaliju (3,4).

Hemangiom je benigni vaskularni tumor građen od kavernožno proširenih kapilara ispunjenih krvlju (4). Razvoj FNH i hemangioma jetre najvjerojatnije nije izravno povezan s uzimanjem oralne kontracepcije za razliku od hepatocelularnog adenoma za kojeg je uzimanje oralnih kontraceptiva značajni rizični čimbenik. Obzirom da FNH i hemangiom uglavnom ne uzrokuju tegobe, najčešće ne zahtijevaju liječenje i praćenje. Za postavljanje dijagnoze redovito je dovoljna slikovna dijagnostika, u prvom redu MR s kontrastom. Hemangiom zahtijeva liječenje u slučaju razvoja komplikacija tumora. Indikacije za operaciju hemangioma su ruptura, krvarenje unutar tumora, Kasabach-Merrittov sindrom i kompresija organa ili žila (5).

Hepatocelularni adenom estrogen je ovisni benigni tumor jetre i ponekad stvara diferencijalno dijagnostičke teškoće prema malignom hepatocelularnom karcinomu. Za odluku o liječenju hepatocelularnog adenoma potreban je multidisciplinarni pristup (6). Hepatocelularni adenomi nose određeni rizik za malignu transformaciju, pa se zato nastoji što točnije klasificirati tumor i procijeniti rizične čimbenike. Kliničko značenje hepatocelularnih adenoma je u tome što supkapsularni adenomi mogu rupturirati i uzrokovati obilno krvarenje u trbušnu šupljinu (hematoperitoneum) (4). U muškaraca se resekcija preporučuje za sve hepatocelularne adenome zbog značajno većeg rizika maligne transformacije, dok je kod žena preporuka da se reseciraju adenomi veći od 5 cm (7). Ukoliko se histopatologijom ili molekularnom podtipizacijom dokaže rizični podtip hepatocelularnog adenoma, također je indicirana resekcija tumora.

Dijagnoza tumora jetre nerijetko uzrokuje anksioznost i zabrinutost pacijenata zbog

čega je potrebno provesti brzu i pouzdanu dijagnostiku (8).

Ovaj pregledni rad objedinjuje trenutna saznanja o dobroćudnim tumorima jetre uključujući epidemiologiju, etiologiju, patologiju, kliničku sliku, dijagnostiku i liječenje ovih tumora.

2. Fokalna nodularna hiperplazija

2.1. Epidemiologija i etiologija

Fokalna nodularna hiperplazija drugi je po učestalosti dobroćudni tumor jetre te je 3 do 10 puta češći od hepatocelularnog adenoma (9). Prevalencija FNH je 0,9% u odrasloj populaciji (10). Iako rijetko, može se pojaviti već u djetinjstvu, međutim najčešće zahvaća žene i to u omjeru 8:1 u odnosu na muškarce (11). FNH najčešće se nađe u mlađih žena, u čak 75 % slučajeva u žena između 20 i 50 godina s medijanom od 41 godinu (9). Ipak, neka istraživanja opovrgavaju takvu predominaciju FNH kod ženske populacije. Istraživanje u Japanu pokazalo je da je pojava FNH praktički jednako učestala kod muškaraca i kod žena, a u rezultatima se ističe čak i blaga predominacija u korist muškaraca: incidencija FNH bila je 0.29 % za muškarce i 0.27 % za žene u ukupnom uzorku od 18,764 ispitanika (12). Unatoč tom istraživanju, drži se da je najveća incidencija FNH u žena od 20 do 50 godina, što sugerira da bi estrogen mogao biti povezan s razvojem ovog dobroćudnog tumora (11). Zasad, točna uloga estrogena u razvoju FNH ostaje nepoznata. Opisani su slučajevi povećanja volumena FNH tijekom trudnoće (13). Smatra se da nema izravne povezanosti između uzimanja oralnih kontraceptiva i razvoja FNH (14), međutim opisani su slučajevi povećanja tumora tokom uzimanja oralnih kontraceptiva, prestanka rasta FNH nakon prestanka uzimanja oralnih kontraceptiva (15) te regresije tumora nakon prestanka uzimanja visokih doza estrogena (16).

FNH rijetko se viđa u djece. U pedijatrijskoj populaciji FNH češća je kod djece školske dobi s malignitetom, jetrenom bolesti, kemoterapijom i presađivanjem koštane srži u osobnoj anamnezi. Iako rijetka, kod zdrave djece FNH je moguća, ali često stvara dijagnostičke dvojbe zbog sumnje na maligni tumor (17).

Vjeruje se da FNH može biti uzrokovana arterijskim malformacijama unutar jetre. Ove malformacije, zajedno s promjenama u perfuziji, uzrokuju regenerativni i hiperplastični odgovor hepatocita. Hepatociti mogu reagirati hiperplazijom i nakon hipoperfuzije i nakon hiperperfuzije. Iz tog razloga, stanja koja uzrokuju predispoziciju za razvoj arterijskih malformacija, kao što je Osler-Weber-Rendu sindrom, mogu povećati rizik od razvoja FNH. Učestalost FNH također se povećava u prisutnosti hemangioma (11).

2.2. Patologija

Fokalna nodularna hiperplazija hamartom je i nastaje zbog lokalnog hiperplastičnog odgovora hepatocita na vaskularnu malformaciju. Najčešće se radi o čvrstoj masi promjera manjeg od 5 cm (3). Varijacije u veličini nisu neuobičajene. FNH može ući u samoregresiju, osobito u starijih ispitanika, što je vjerojatno još jedan od razloga zašto se većina lezija susreće u mlađih ženskih ispitanika (10). Lezija je solitarna u oko 80% slučajeva (21) i povezana s hemangiomom jetre u 20% slučajeva (7,18). FNH je poliklonalna lezija koju treba razlikovati od pravih neoplazmi (19). Ovu teoriju snažno podupire odsutnost somatskih mutacija u FNH opisanih u tumorigenezi jetre (7). FNH karakterizira središnji fibrozni ožiljak koji sadrži brojne distrofične žile i reaktivne duktule okružene regenerativnim čvorovima hepatocita (20). U središtu tvorbe iz tog središnjeg vezivnog ožiljka radijalno se šire vezivni tračci. Budući da ove promjene nalikuju na cirozu jetre, uvriježen je naziv „lokalizirana ciroza“. Makroskopski, vidljivi su čvorovi obično smješteni supkapsularno izbočujući se na površini jetre. Na prerezu su čvorovi blijedožute boje i oštro ograničeni od okolnog parenhima (4). FNH bez središnjeg ožiljka najčešća je od atipičnih oblika, a ožiljka uglavnom nema u lezijama manjim od 3 cm (7). Povremeno se može naći FNH pedunkularnog izgleda. FNH dijeli se u dva tipa: klasični i neklasični. Klasični tip predstavlja 80% FNH (22). Neklasični FNH dijeli se u tri podtipa: teleangiektatički FNH (danas klasificiran kao teleangiektatički hepatocelularni adenom), FNH s atipijom te mješoviti hiperplastični i adenomatozni FNH (21).

2.3. Klinička slika

Fokalna nodularna hiperplazija najčešće ne stvara simptome i obično se otkriva slučajno slikovnom dijagnostikom prilikom obrade zbog sumnje na neku drugu abdominalnu patologiju. Pacijenti koji imaju simptome najčešće se žale na nespecifičnu nelagodu u gornjem dijelu trbuha ili dugotrajnu bolnost u truhu koja traje više mjeseci. Manji broj simptomatskih pacijenata prezentira se s hepatomegalijom, palpabilnom masom ili osjetljivošću trbuha (23). U laboratorijskim nalazima, razina jetrenih enzima i bilirubina uglavnom je u granicama normale, dok GGT može biti povišen. U istraživanju Weimann i sur., razina GGT bila je povišena za sve tumore: u pacijenata s FNH, u pacijenata s hemangiomom kao i kod pacijenata s adenomom. Povišenje GGT bilo je značajno veće u bolesnika s FNH i adenomom nego u onih s

hemangiomom. Funkcija jetre, procijenjena pomoću testova koagulacije, bila je normalna u svim skupinama (24). Takav slučajni nalaz povišenog GGT-a može potaknuti početak hepatološke obrade kojom se nađe FNH.

2.4. Dijagnostika

Iako je većina pacijenata s FNH asimptomatska i unatoč tome što FNH nema maligni potencijal ni rizik komplikacija, dijagnostika je izrazito bitna kako bi se isključile druge hipervaskularne žarišne lezije jetre kao što su hepatocelularni adenom, hepatocelularni karcinom (HCC) i hipervaskularne metastaze što je ključno kako bi se osiguralo pravilno liječenje (10). U dijagnostici mogu se koristiti ultrazvuk, CT, MR i scintigrafija.

2.4.1. Ultrazvuk

Na ultrazvučnom prikazu FNH je obično blago hipoehoičan ili izoehoičan i vrlo rijetko hiperehoičan. Središnji je ožiljak blago hiperehogen, ali ga je često teško vizualizirati. Korištenje Color i Power Dopplera poboljšava otkrivanje ove lezije. Tipični nalazi kod Color Dopplera uključuju prisutnost središnje hranidbene arterije sa zvjezdastim uzorkom ili uzorkom žbica koji odgovara arteriji koja ide od središnjeg ožiljka do fibroznih septa (22). Nekad se mogu vidjeti velike drenirajuće vene na periferiji lezije (10). Općenito, slikovna dijagnostika ultrazvukom i Dopplerom ograničena je u FNH, pa se dijagnoza ne može postaviti samo s ultrazvukom (10).

Ultrazvučna kontrastna sredstva koristan su alat za bolju karakterizaciju FNH na ultrazvuku (22). Nakon intravenske injekcije ultrazvučnog kontrasta (mikromjehurića), tijekom rane arterijske faze (tj. u prvih 25 sekundi) ultrazvučno pojačanje FNH tipično pokazuje centrifugalni ili homogeni izgled (25). Vizualizacija centrifugalnog izgleda i prikaz uzorka žbica usko su povezani s veličinom lezije, tako da se češće opažaju u FNH manjoj od 3 cm, a rjeđe u većim lezijama (22,23,26). Uz to, ponekad je vidljiva središnja hranidbena arterija čija učestalost prikaza ne ovisi o veličini lezije. Tijekom portalne i kasne venske faze FNH može biti ili izoehoičnog ili blago hiperehoičnog izgleda u usporedbi s okolnim jetrenim parenhimom (27). Središnji ožiljak prikazuje se hipoehogeno u portalnoj fazi te se opaža uglavnom kod većih (>3 cm) lezija. Hipoehogenost se objašnjava činjenicom da su ultrazvučna kontrastna sredstva isključivo vaskularna (28).

U istraživanju Kong i sur., kojem je cilj bio procijeniti vrijednost kombinacije Color Doppler ultrazvuka (CDUS) i kontrastnog ultrazvuka (CEUS) u identifikaciji i razlikovanju FNH od hepatocelularnog adenoma, od ukupno 38 ispitanika, 65,8% lezija ispravno je procijenjeno korištenjem CDUS u kombinaciji s CEUS-om, dok se broj točno dijagnosticiranih lezija smanjio na 39,5% kada je CDUS korišten sam. CEUS u kombinaciji sa CDUS-om poboljšava pouzdanost u dijagnostici FNH (25).

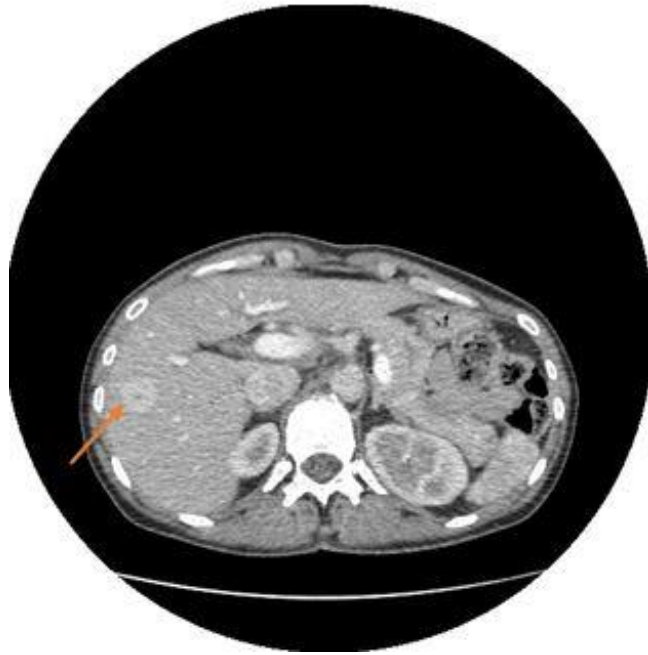
U istraživanju Grgurević i sur., ispitivala se dijagnostička točnost CEUS-a u karakterizaciji jetrenih tumora. U 90 bolesnika analizirana su 132 jetrena tumora od čega je 68 bilo benignih i 64 maligna. Nalaz CEUS-a imao je visoku točnost (osjetljivost 98,44%, specifičnost 83,82%), za razlikovanje benignih tumora od malignih (29).

Elastografija opisuje visoke vrijednosti tvrdoće u usporedbi s okolnom jetrom i značajno veće vrijednosti od ostalih benignih lezija pa je koristan pomoćni alat za diferencijaciju između FNH i hepatocelularnog adenoma tijekom ultrazvučnog pregleda (10,19). Veća tvrdoća objašnjava se strukturom tkiva FNH koja sadrži fibrozne septe koje formiraju zvjezdasti ožiljak (10).

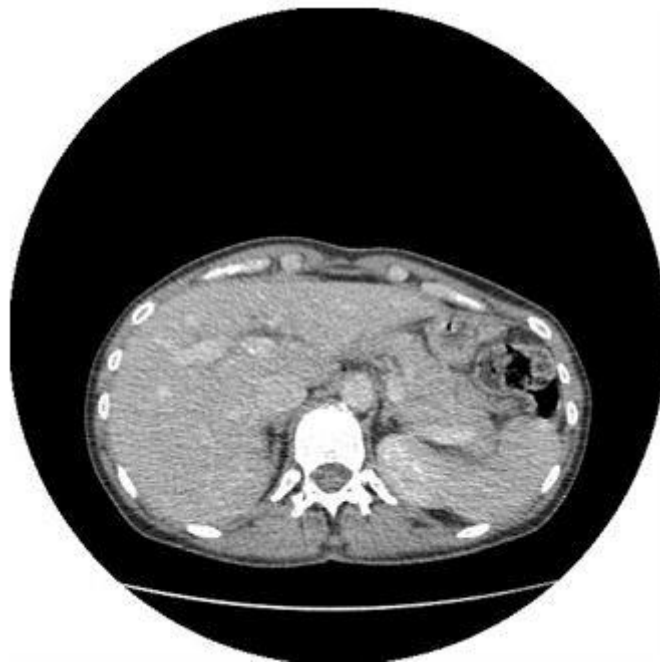2.4.2. Kompjutorizirana tomografija

Na nativnim CT snimkama, FNH se pokazuje kao fokalna hipodenzna ili izodenzna masa (17). Kada je FNH izodenzna, lezije se mogu otkriti samo zbog efekta mase ili prisutnosti središnjeg ožiljka niske atenuacije ili su u protivnom nevidljive (30). CT pokazuje karakteristične značajke: hipodenzitet na nativnim snimkama, prolazno neposredno pojačanje signala nakon bolus injekcije kontrasta i homogenost. U arterijskoj fazi CT-a s kontrastom velika je razlika kontrasta lezije prema ostatku jetre. Kontura lezije je dobro ograničena. Tada je središnji ožiljak hipodenzan i vidljiviji nego na CT snimkama bez kontrasta (Slika 1) (22,30). Središnji hipodenzni ožiljak prikazuje se u oko 30% slučajeva (31), a po nekim istraživanjima i do 60% (30).

U skoro 90% slučajeva vidljiv je ovakav obrazac prikaza FNH: difuzni, homogeni hiperdenzitet u ranim fazama (arterijska i rana portalna venska) s brzim ispiranjem kontrastnog sredstva pri čemu FNH postaje izodenzna prema jetri u kasnoj portalnoj fazi (Slika 2). Ako postoji sumnja na adenom ili hepatocelularni karcinom (prisutna je bol, znakovi krvarenja, anamneza bolesti jetre), nativni CT koristan je za otkrivanje krvarenja, intratumorske masnoće i kalcifikacije. Takve značajke nisu tipične za FNH (30).



Slika 1. CT abdomena nakon iv. primjene kontrastnog sredstva u arterijskoj fazi. Hiperdenzna fokalna lezija jetre sa središnjom hipodenznom zonom što odgovara središnjem ožiljku - FNH.
Ljubaznošću Thomasa Ferenca, dr.med. i prof.dr.sc. Jelene Popić, KB Merkur, Zagreb.



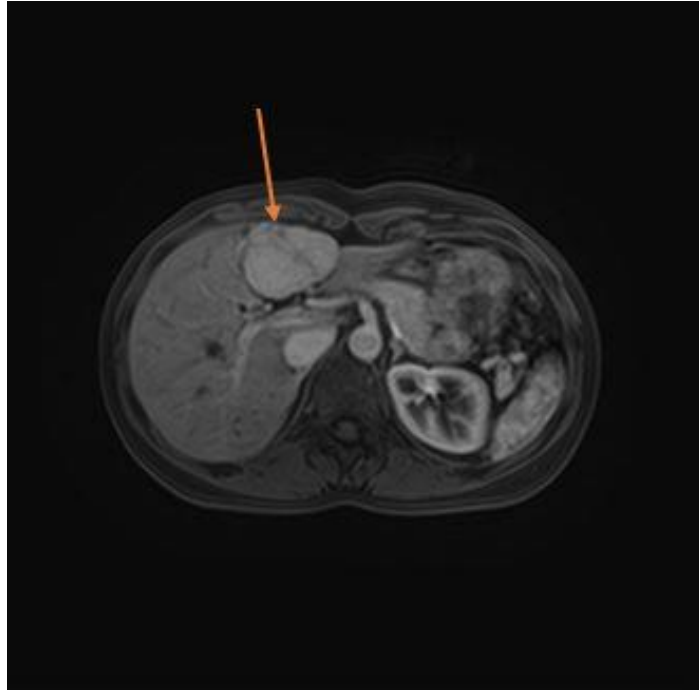
Slika 2. CT abdomena u istog pacijenta kao na slici 1. U venskoj fazi ranije opisana lezija (FNH) pokazuje znakove ispiranja kontrastnog sredstva i postaje izodenzna prema okolnom parenhimu jetre.
Ljubaznošću Thomasa Ferenca, dr.med. i prof.dr.sc. Jelene Popić, KB Merkur, Zagreb.

Ruppert-Kohlmayr i sur. pokazali su da su srednje vrijednosti atenuacije FNH u arterijskoj fazi bile značajno veće nego u hepatocelularnom adenomu, dok nije bilo značajne razlike između srednjih vrijednosti atenuacije fokalne nodularne hiperplazije i hepatocelularnog adenoma u portalnoj fazi (32). 3D CT angiografija omogućuje prikaz angioarhitekture FNH i može biti korisna u karakterizaciji i planiranju liječenja simptomatskih bolesnika (22).

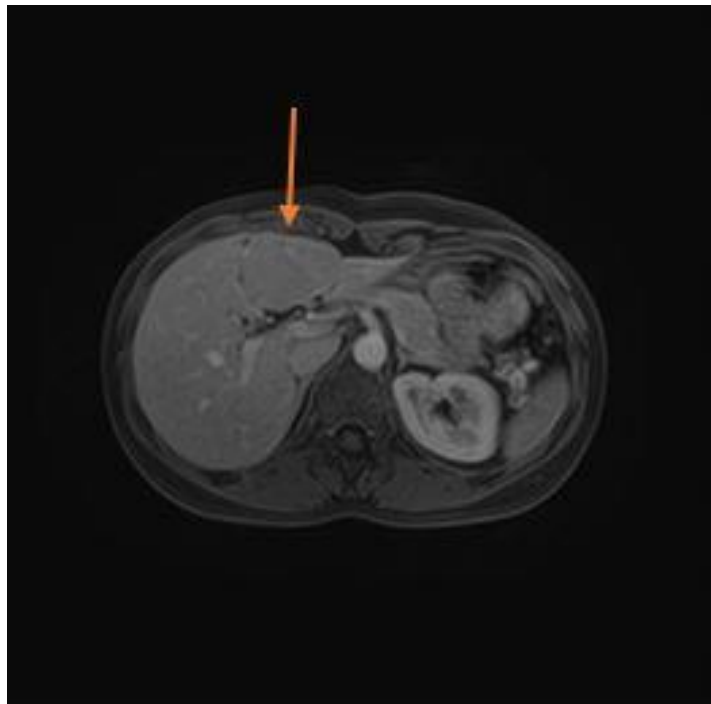
2.4.3. Magnetna rezonancija

Tipična FNH je izointenzivna ili hipointenzivna na T1 mjerenim slikama (94-100%) i izointenzivna ili blago hiperintenzivna na T2 mjerenim slikama (94-100%) (22,33). Minimalne razlike u intenzitetu signala između FNH i normalnog parenhima jetre na nativnim MR prikazima ključni su nalaz i objašnjavaju se prisutnošću normalnih hepatocita unutar FNH čiji je raspored izmijenjen (22). Središnji je ožiljak, kojeg MR otkriva u oko 78% slučajeva, hipointenzivan na T1 slikama i jako hiperintenzivan na T2 slikama (34). Snažan hiperintenzitet na T2 slikama povezan je s obiljem vaskularnih kanala (22). Tipična MR trijada koja uključuje izointenzitet na T1 i/ili na T2 prikazu, homogenost i hiperintenzivni ožiljak na T2 prikazu uočava se u manjem broju slučajeva, po nekim autorima samo u oko 12%. Najčešći nalaz je homogenost (94%) (31).

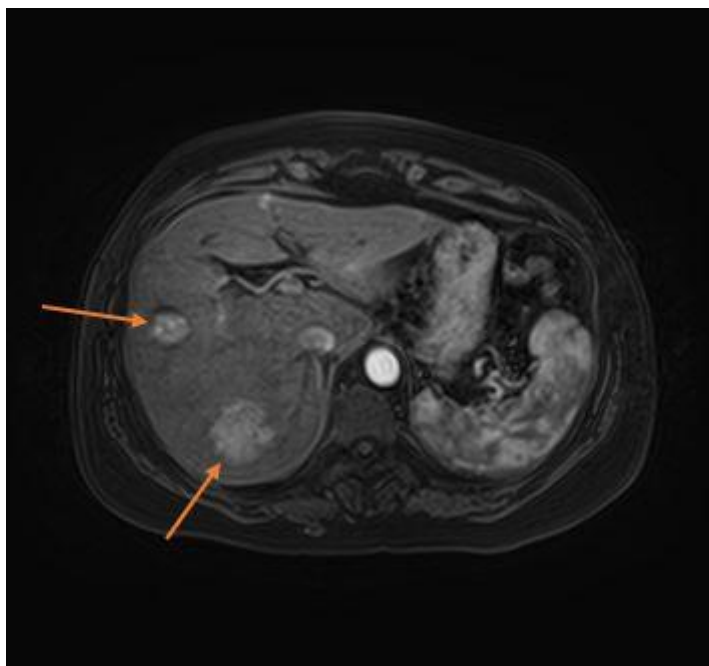
Osjetljivost je 70%, a specifičnost 98% za MR s kontrastom (35) i po tome je pouzdaniji nego ultrazvuk i CT. U arterijskoj fazi FNH je hiperintenzivna, a ožiljak ne pokazuje pojačani signal (Slika 3 i Slika 5). U portalnoj i odgođenim fazama lezija je izointenzivna ili blago hiperintenzivna, a ožiljak postaje hiperintenzivan (Slika 4)(34).



Slika 3. MR abdomena nakon iv. primjene kontrastnog sredstva u arterijskoj fazi. T1 snimka pokazuje veću, oštro ograničenu hiperintenzivnu fokalnu leziju jetre sa središnjim hipointenzivnim ožiljkom - FNH. *Ljubaznošću Thomasa Ferenca, dr.med. i prof.dr.sc. Jelene Popić, KB Merkur, Zagreb.*



Slika 4. MR abdomena u istog pacijenta kao na slici 3. U venskoj fazi ranije opisana lezija (FNH) je na T1 snimkama izointenzivna prema okolnom parenhimu jetre. *Ljubaznošću Thomasa Ferenca, dr.med. i prof.dr.sc. Jelene Popić, KB Merkur, Zagreb.*



Slika 5. MR abdomena nakon iv. primjene kontrastnog sredstva u arterijskoj fazi. T1 snimka pokazuje dvije hiperintenzivne fokalne lezije jetre, obje karakteristika FNH.

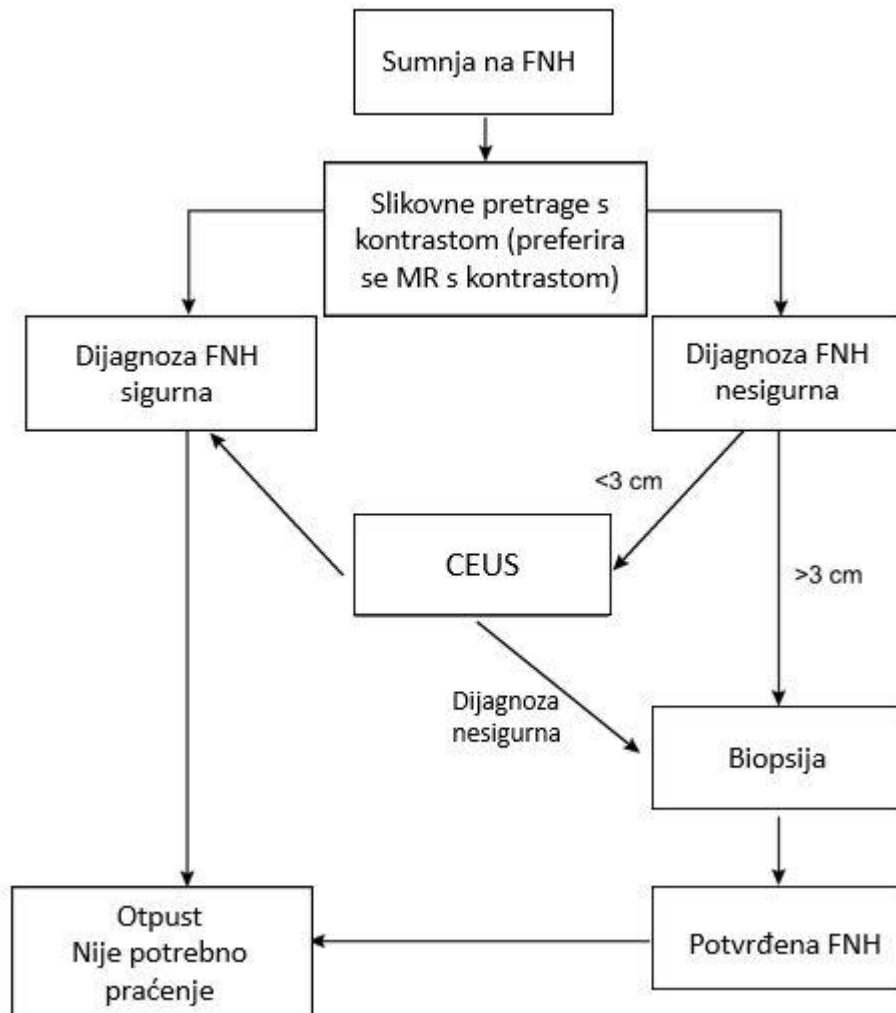
Ljubaznošću Thomasa Ferenca, dr.med. i prof.dr.sc. Jelene Popić, KB Merkur, Zagreb.

Veća osjetljivost i specifičnost MR od ostalih tehnika, vjerojatno je povezana s kombinacijom karakteristika mekog tkiva kao i vaskularnosti FNH. Obzirom da se FNH uglavnom javlja kod mladih odraslih osoba, izbjegavanje zračenja dodatna je prednost MR. Ipak, ni MR ponekad ne može odgovoriti na sva dijagnostička pitanja. Naime, nijedna od tipičnih značajki (homogenost, izointenzitet do hipointenzitet na T1 slikama, izointenzitet do hiperintenzitet na T2 slikama i ožiljak) nije specifična samo za FNH. Ožiljak se može vidjeti kod brojnih benignih i malignih tumora. Stoga se dijagnoza FNH temelji na kombinaciji značajki (22). Osjetljivost je niža u malim FNH gdje središnji ožiljak često nedostaje. Kada nisu sve značajke zadovoljene za dijagnozu, kombinacija CEUS-a i MR ima najveću dijagnostičku točnost (36). CEUS je točniji od MR kod FNH manje od 3 cm, dok je MR točniji kod veće FNH (Slika 6) (7,26).

Hepatobilijarna MR kontrastna sredstva mogu se koristiti za isticanje hepatocelularnog podrijetla lezija. Većina FNH je izointenzivna ili hiperintenzivna u hepatobilijarnoj fazi (37). S hepatobilijarnim MR kontrastnim sredstvima dijagnostička osjetljivost FNH porasla je do 90% (7).

2.4.4. Biopsija jetre

Uloga biopsije jetre u dijagnostici FNH postoji kada neinvazivne slikovne metode ne mogu čvrsto utvrditi dijagnozu. Uloga citologije u dijagnozi nije značajna za razliku od histologije koja se može dobiti perkutano, laparoskopski ili laparotomijom (22).



Slika 6. Dijagram: smjernice u dijagnostici FNH; modaliteti slikovne dijagnostike mogu uključivati ultrazvuk, kontrastni ultrazvuk (CEUS), CT s kontrastom i MR s kontrastom. Za velike lezije (>3 cm), osjetljivost MR vrlo je dobra, a za lezije <3 cm, za koje osjetljivost i sigurnost pretrage mogu biti manje, savjetuje se CEUS. Ako postoji sumnja nakon dva načina snimanja, pacijente treba uputiti u specijalizirani centar gdje se može razmotriti perkutana ili resekcijska biopsija. Preuzeto i prilagođeno prema EASL Clinical Practice Guidelines on the management of benign liver tumours, 2016. (7)

2.5. Liječenje

Obzirom da FNH nema maligni potencijal i većinom ne stvara simptome, najčešće nije

potrebno liječenje. Kada je dijagnoza FNH sigurna, a pacijent asimptomatičan, naknadno praćenje pacijenta nije potrebno (7). Kirurški pristup razmatra se za rijetke simptomatske lezije i kada se dijagnoza hepatocelularnog adenoma ili karcinoma ne može isključiti (10). Resekcija tumora preporučena je za simptomatsku FNH, pedunkuliranu FNH i egzofitnu FNH (7,24). Prije se preporučao prekid uzimanja oralnih kontraceptiva, međutim, Mathieu i sur. su u devetogodišnjoj studiji na 216 ispitanica s FNH dokazali da uzimanje oralnih kontraceptiva ne utječe ni na veličinu ni na broj lezija FNH (38). Danas više nema indikacija za ukidanje oralnih kontraceptiva, a praćenje tijekom trudnoće nije potrebno (7).

3. Hemangiom

3.1. Epidemiologija i etiologija

Hemangiom najčešći je tumor jetre. Hemangiomi su prisutni u 3-20% opće populacije i obično se otkrivaju slučajno tijekom evaluacije nespecifičnih abdominalnih tegoba (39,40). Prevalencija hemangioma na obdukcijama zabilježena je i do 20% (39). Hemangiomi su veličine od nekoliko milimetara do više od 20 cm. Najčešće se otkrivaju u žena u dobi između 30 i 50 godina (omjer žena i muškaraca je 3:1), a obično su veći i brojniji u žena (40).

Patogeneza hemangioma nedovoljno je istražena, no vjeruje se da se radi o kongenitalnom poremećaju s mogućom hormonalnom ovisnošću (7). Neki istraživači prijavili su slučajeve pojavnosti hemangioma jetre u obiteljima, što sugerira moguću genetsku povezanost (41). Povezanost hemangioma jetre sa ženskim spolnim hormonima nije sasvim jasna. Glinkova i sur. pratili su 94 žene sa 181 hemangiomom dijagnosticiranim ultrazvukom u razdoblju od 1-17 godina. Procijenjeni su lokacija, broj, veličina i ultrazvučni uzorak lezija. Usporedili su promjenu broja i veličine hemangioma u bolesnika koji su primali i onih koji nisu primali egzogenu hormonsku terapiju. Povećanje veličine lezija pokazalo se u 5/22 (22,7%) pacijenata izloženih hormonskoj terapiji u usporedbi sa 7/72 (9,7%) kontrolne skupine. Čini se da na hemangiome jetre utječu i endogeni i egzogeni ženski spolni hormoni, iako se značajno povećanje događa samo u manjine pacijenata (42).

3.2. Patologija

Hemangiom jetre često je mali (<4 cm) i solitaran, iako može doseći 20 cm u promjeru. Mnogo se rjeđe hemangiom pojavljuje u obliku multiplih lezija. Čak i kada su veliki, većina bolesnika je asimptomatska (4,40). Hemangiom je dobro ograničen tumor bez čahure građen od kavernožno proširenih kapilara ili drugih krvnih žila ispunjenih krvlju (4). Mogu se primijetiti određeni stupnjevi fibroze, kalcifikacije i tromboze, najčešće kod većih lezija. Mali hemangiomi mogu postati potpuno fibrozirani, pojavljujući se kao solitarni fibrozni čvorovi (sklerozirani hemangiomi) (7). Oni se ponekad mogu pogrešno dijagnosticirati kao maligni fibrozni tumor (43).

Makroskopski pregled hemangioma pokazuje dobro ograničene, ravne lezije crveno-plave boje koje se mogu djelomično kolabirati pri rezu. Hemangiomi mogu biti

raznovrsni u veličini. Hemangiome manje od 3 cm nazivamo kapilarni hemangiomi, a hemangiome veće od 10 cm kavernozi ili divovski hemangiomi (7).

3.3. Klinička slika

U većini situacija, hemangiom ne uzrokuje nikakve kliničke znakove i/ili simptome. Najčešće se otkrije slučajno tijekom slikovnih pretraga drugih nepovezanih stanja. Ako se simptomi ipak pojave, oni su nespecifični, uobičajeni za mnoge druge bolesti abdominalnog podrijetla. Bol u desnom gornjem dijelu abdomena najčešća je tegoba. Ostali simptomi uključuju smanjen apetit, osjećaj prerane sitosti, mučninu, povraćanje, nelagodu u trbuhu u vidu osjećaja punoće i nadutosti nakon obroka. Fizikalni pregled može otkriti hepatomegaliju, a rijetko može otkriti opipljivu masu (41,44,45). Hemangiom može uzrokovati komplikacije ovisno o veličini i mjestu: upalne, mehaničke i degenerativne komplikacije te krvarenje.

Mehaničke komplikacije odnose se na spontanu ili traumatsku rupturu, na kompresiju susjednih struktura te na torziju i/ili infarkt pedunkuliranog hemangioma. Hemangiom može uzrokovati kompresiju želudca, što uzrokuje želučanu opstrukciju i rani osjećaj sitosti, i kompresiju žučnih vodova što dovodi do žutice i hemobilije. Krvarenje može biti unutar tumora ili intraperitonealno, sa ili bez potrošne koagulopatije (41). Krvarenje iz spontane ili traumatske rupture ozbiljna je komplikacija i najčešće se događa kod periferno lociranih i egzofitnih divovskih lezija. Rizik je nizak (0,47%) kod svih hemangioma jetre, dok se kod divovskih hemangioma jetre taj rizik povećava na 3,2% (46). Kliničke manifestacije spontane rupture hemangioma sastoje se od iznenadne boli u trbuhu sa ili bez peritonitisa, pri čemu je jedna trećina pacijenata u hipovolemijskom šoku zbog krvarenja. Iako je spontana ruptura rijetka, stopa smrtnosti kreće se od 60 do 75% s operativnim mortalitetom od 36,4%. U literaturi su opisana samo 34 slučaja (47).

Kassalbach-Merrittov sindrom životno je ugrožavajuće stanje koje može nastati u divovskih hemangioma i uključuje trombocitopeniju, intravaskularnu koagulaciju, potrošnu koagulopatiju i krvarenje (41,44). Kassalbach-Merrittov sindrom odnosi se na trombocitopeniju, potrošnu koagulopatiju i purpuru povezanu s bilo kojom vaskularnom lezijom. Iako Kassalbach-Merrittov sindrom može zakomplicirati bilo koji hemangiom, epidemiološki podaci pokazuju da je vjerojatnije da će se pojaviti kao komplikacija hemangioma većih od 5 cm (48). Ovaj sindrom pojavljuje se s incidencijom u rasponu

od 0,3% svih hemangioma jetre do 26% kod hemangioma većih od 15 cm (44,49). Kassalbach-Merrittov sindrom povezan je sa zaustavljanjem (zarobljavanjem) trombocita, aktivacijom i potrošnjom trombocita unutar abnormalne vaskulature. U ovim vaskularnim lezijama dolazi do poremećaja integriteta endotela što dovodi do izlaganja subendotelnog kolagena tkivnim čimbenicima, a kulminira agregacijom trombocita i aktivacijom koagulacijske kaskade (7).

Degenerativne komplikacije hemangioma su tromboza, hijalinizacija, progresivna fibroza i skleroza. Moguća komplikacija je otvaranje arteriovenskog šanta kompliciranog zatajenjem srca (41).

Laboratorijski nalazi uključujući jetrene enzime uglavnom su unutar referentnih vrijednosti (45).

3.4. Dijagnostika

Ultrazvuk, CT i MR najčešće su slikovne pretrage. Jedinstvene značajke hemangioma u radiološkim snimkama su prisutnost perifernog nodularnog pojačanja signala i progresivnog centripetalnog punjenja u kontrastnim snimkama. Atipične lezije mogu zahtijevati više od jedne slikovne pretrage (7,44). Onkološkim pacijentima i pacijentima s kroničnom jetrenom bolesti, potrebno je učiniti dodatnu obradu radiološkim pretragama potpomognutim kontrastom (CEUS, CT, MR) (7).

Tablica 1. Osjetljivost i specifičnost dijagnostičkih metoda. Preuzeto i prilagođeno iz Toro i sur., 2014. (5)

<i>Dijagnostička metoda</i>	<i>Osjetljivost (%)</i>	<i>Specifičnost (%)</i>
<i>Ultrazvuk</i>	96,9	60,3
<i>CT</i>	98,3	55,0
<i>MR</i>	100	85,7
<i>Scintigrafija</i>	75	100

3.4.1. Ultrazvuk

Ultrazvuk je obično prvi dijagnostički alat zbog svoje dostupnosti. Hemangiom se

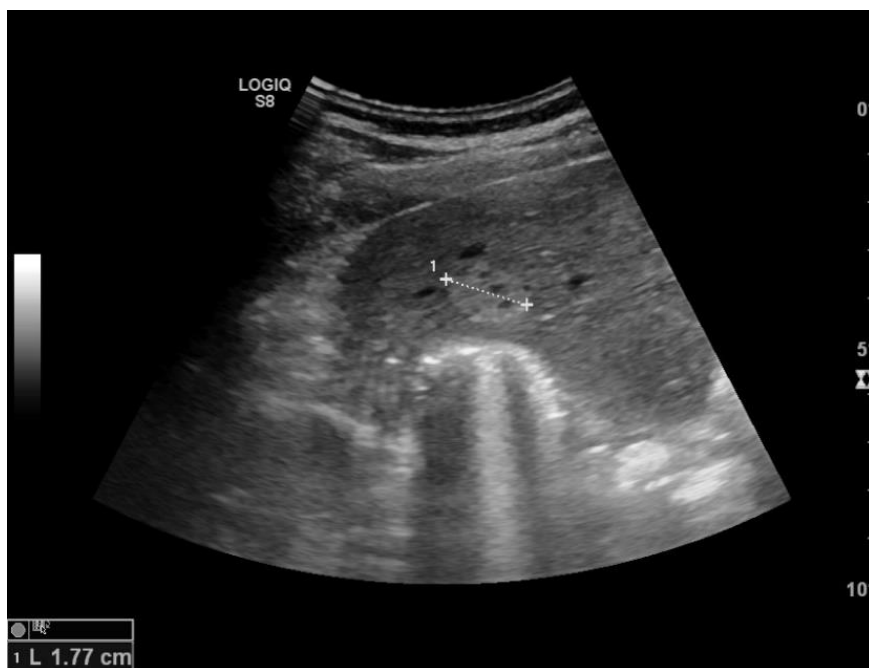
prikazuje kao dobro definirana, homogena hiperehoidna masa sa stražnjim akustičnim pojačanjem ehogenosti (Slika 7 i Slika 8). Hemangiom se često nalazi blizu portalne ili jetrene vene. Hiperehogeni uzorak na ultrazvuku objašnjava se histologijom hemangioma u kojoj dominiraju sinusi obloženi endotelnim stanicama koje su ispunjene krvlju. Ovaj hiperehogeni izgled obično je slučaj za male hemangiome, dok veće lezije zbog moguće nekroze, krvarenja ili fibroze mogu izgledati nehomogeno, s mješovitom ehogenošću (hipoehogeno i hiperehogeno). Lezije koje imaju takve mješovite uzorke odjeka označene su kao atipični hemangiomi. U hipoehogenim lezijama, periferni ehogeni rub može sugerirati da se radi o hemangiomu. Nasuprot tome, rijetko se viđa periferni perilezijski hipoehoidni rub, poznat kao „target sign”.

CDUS ne pokazuje nikakav ili pokazuje jako mali signal u slučaju hemangioma, dok kod hepatocelularnog karcinoma očekujemo prikaz protoka krvi na CDUS-u zbog vaskularizacije unutar i oko tumora (5,41). Ukupno gledano, CDUS ne poboljšava mnogo preciznost u postavljanju dijagnoze jer pokazuje samo protok krvi u hemangiomu s arterio-portalnim šantom (43,47), međutim može pripomoći u razlikovanju hemangioma od hepatocelularog karcinoma.

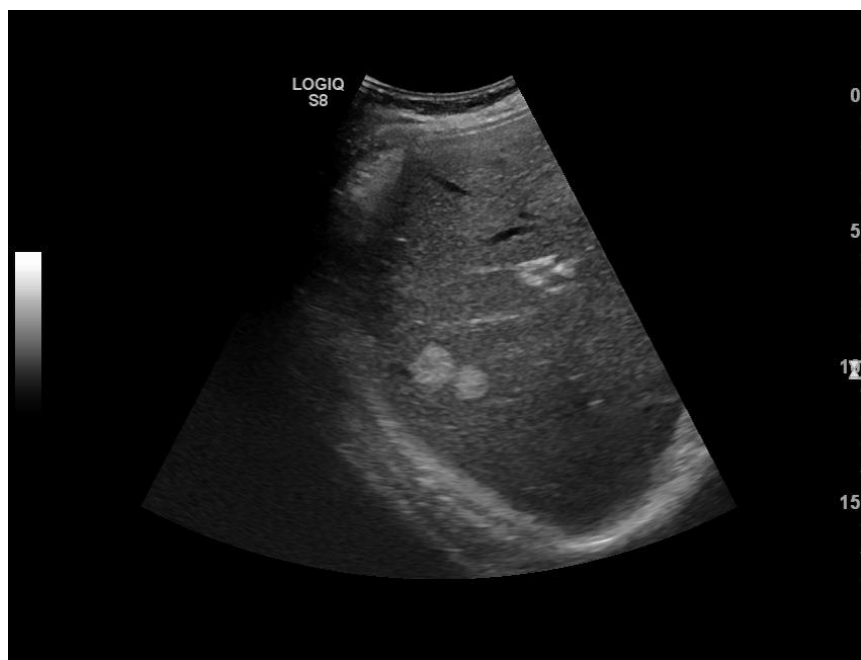
Ultrazvuk ima osjetljivost 96,9% i specifičnost 60,3% (Tablica 1) (5). U pacijenata s normalnom i zdravom jetrom, hiperehogena lezija vrlo vjerojatno je hemangiom. Kod lezije manje od 3 cm s tipičnim radiološkim značajkama, ultrazvuk je dovoljan za postavljanje dijagnoze (7). Neke maligne lezije jetre (hepatocelularni karcinom i jetrene metastaze) mogu proizvesti slične akustične uzorke i moraju se koristiti drugi načini snimanja za potvrdu dijagnoze (44).

CEUS koristi mikro mjehuriće ispunjene plinom koji prikazuju signal koji stvara protok krvi. Hemangiom pokazuje periferno nodularno pojačanje kontrasta u ranoj (arterijskoj) fazi s centripetalnim punjenjem u kasnijim fazama (44). Quia i sur. u svojoj su studiji pokazali da je pregled CEUS-om doveo do značajnog poboljšanja točnosti u postavljanju dijagnoze u odnosu na konvencionalni ultrazvuk. Ukupna dijagnostička točnost konvencionalnog ultrazvuka bila je 49-51% naspram 85-88% koju je imao CEUS (51).

U većini slučajeva hemangiomi ne pokazuju promjenu veličine ili morfoloških obilježja na kontrolnom ultrazvuku (5).



Slika 7. UZV jetre. Oštro ograničena, relativno inhomogena, hiperehogena fokalna lezija karakteristika hemangioma. *Ljubaznošću Thomasa Ferenca, dr.med. i prof.dr.sc. Jelene Popić, KB Merkur, Zagreb.*



Slika 8. UZV jetre. U desnom režnju dvije oštro ograničene, homogene, hiperehogene fokalne lezije karakteristika hemangioma.

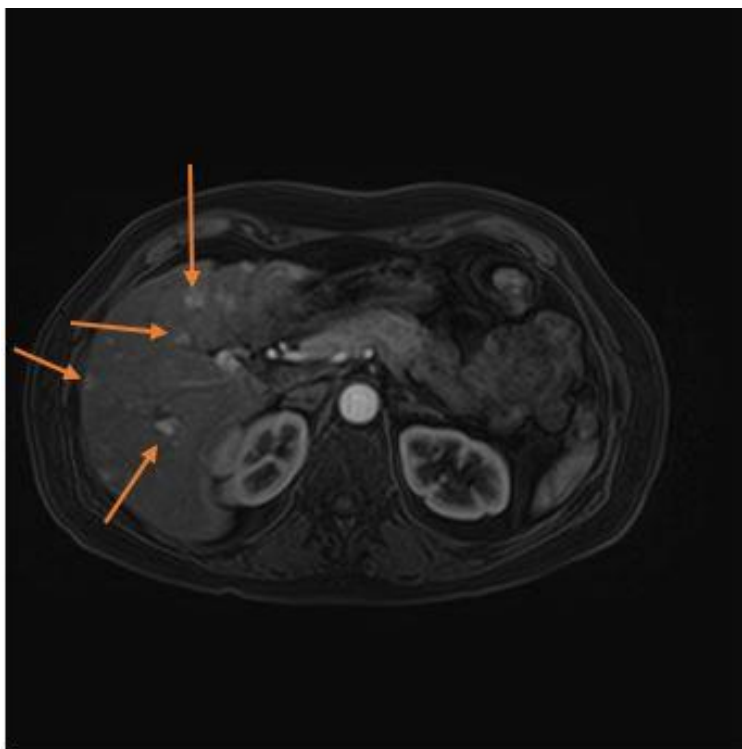
Ljubaznošću Thomasa Ferenca, dr.med. i prof.dr.sc. Jelene Popić, KB Merkur, Zagreb.

3.4.2. Kompjutorizirana tomografija

Kompjutorizirana tomografija ima osjetljivost 98,3% i specifičnost 55% (Tablica 1) (5). Hemangiom je obično opisan kao dobro ograničena hipodenzna masa. Kada se koristi CT s kontrastom, očekuje se periferno nodularno pojačanje signala s centripetalnim homogenim punjenjem, međutim mali hemangiomi i hemangiomi s cističnim područjima, fibrozom ili trombozom mogu pokazivati atipičan uzorak (41,44,52). Periferno nodularno pojačanje signala napreduje od periferije lezije do njezina središta sve dok cijela lezija ne pokaže homogeni produljeni hiperdenzitet koji odgovara denzitetu vena. Ponekad hemangiom pokazuje rano pojačanje signala na CT-u arterijske faze kojeg slijedi rano popunjavanje lezije. Ovo hiperdinamičko ponašanje nekih hemangioma pripisuje se intralezijskim arterioportalnim šantovima (5). Hemangiomi koji su homogeni i imaju brzo pojačanje signala u arterijskoj fazi mogu se zamijeniti za hipervaskularne tumore. U bolesnika s teškom masnom infiltracijom jetre hemangiom može izgledati hiperdenzno u odnosu na susjedni jetreni parenhim (41).

3.4.3. Magnetna rezonancija

Magnetna rezonancija najbolja je slikovna tehnika u dijagnostici hemangioma s osjetljivošću od skoro 100% i specifičnošću od 85,7% (5). U MR, hemangiom pokazuje homogen signal visokog intenziteta na T2 slikama poznat kao „znak žarulje.” Znak žarulje na T2 snimci smatra se jednim od najpouzdanijih nalaza u dijagnostici hemangioma. Na T2 prikazima, intenzitet signala hemangioma malo je niži od tekućine tako da se ove sekvence mogu koristiti za razlikovanje hemangioma od cista. Hemangiom se prikazuje hipointenzivno na T1 slikama (53). Budući da su i maligni tumori i hemangiomi hiperintenzivni na T2 slikama, razlikujemo ih produljenjem vremena odjeka (TE) pri čemu signal malignih lezija ima tendenciju smanjivanja, a onaj od hemangioma se povećava (41,54). Primjena gadolinija pokazuje periferno pojačanje intenziteta signala u arterijskoj fazi i zadržavanje kontrasta u odgođenim fazama, što omogućuje razlikovanje od hipervaskularnih tumora koji obično imaju kontrastno ispiranje (engl. *contrast washout*) u odgođenoj fazi (44). Difuzijski mjerene snimke (engl. *Diffusion weighted imaging*, DWI) također su korisne u razlikovanju hemangioma od malignih lezija (41).



Slika 9. MR abdomena nakon iv. primjene kontrastnog sredstva u arterijskoj fazi. T1 snimka pokazuje multifokalne hiperintenzivne lezije jetre, karakteristika hemangioma (strelice).

Ljubaznošću Thomasa Ferenca, dr.med. i prof.dr.sc. Jelene Popić, KB Merkur, Zagreb.

3.4.4. Ostale dijagnostičke metode

Angiografija, scintigrafija eritrocitima obilježenih ^{99m}Tc -pertehnetatom i PET/CT drugi su slikovni modaliteti koji su korisni u dijagnostici hemangioma u bolesnika s atipičnim tumorima, kroničnom bolešću jetre ili malignom bolesti u anamnezi (44,55).

Kada se dijagnoza ne može postaviti neinvazivnim pretragama, može biti potrebna perkutana biopsija. Pod uvjetom da se dio normalnog jetrenog parenhima nalazi između kapsule i ruba hemangioma, biopsija iglom nije kontraindicirana i omogućuje dijagnozu s ukupnom točnošću od 96% (7,56). Caldironi i sur. su u uzorku od 114 pacijenata s angiomom jetre ispitivali dijagnostičku točnost aspiracijske biopsije tankom iglom (engl. *fine-needle aspiration biopsy*, FNAB). Otkriveni su jedan lažno negativan i 4 lažno pozitivna angioma s ukupnom točnošću od 96%. Dogodile su se dvije manje komplikacije tokom procedure zbog obilnog krvarenja divovskih angioma koje su uspješno riješene medicinskom intervencijom (56).

3.5. Liječenje

U većini slučajeva hemangiomi ne zahtijevaju kiruršku resekciju obzirom da se radi o benignim vaskularnim lezijama, često asimptomatskim, s niskom stopom komplikacija i bez malignog potencijala (53). Za sada je još uvijek nije jasno hoće li pacijenti s velikim lezijama ili lezijama s blagim simptomima imati koristi od operacije. Miura i sur. u svojoj su studiji uključili 241 pacijenta iz 9 centara u SAD-u kojima je bila učinjena resekcija zbog hemangioma jetre. Operacija je izvedena zbog abdominalnih simptoma u 85% slučajeva, zbog povećanja veličine hemangioma u 11,3% i zbog anksioznosti bolesnika u 3,7% slučajeva. Komplikacije Clavien stupnja 3 ili više pojavile su se u 5,7% bolesnika postoperativno, od čega istjecanje žuči (engl. *bile leak*) u 3,4%, a krvarenje u 2,2% bolesnika. Smrtnost unutar 30 dana od operacije bila je 0,8% (2 bolesnika). Od pacijenata s abdominalnim simptomima, 63,2% prijavilo je poboljšanje simptoma nakon operacije, u 7,3% pacijenata simptomi nisu nestali nakon operacije, a u 2,9% pacijenata došlo je do pogoršanja simptoma (57).

Nije preporučeno predlaganje profilaktičke resekcije u asimptomatskih pacijenata samo zbog veličine ili povećanja hemangioma obzirom da su komplikacije neliječenog hemangioma obično blage i ne nadilaze rizik resekcije. Kod simptomatskih pacijenata, iako se resekcije jetre sada mogu izvesti s relativno niskim perioperativnim morbiditetom, ozbiljnost simptoma mora se pomno provjeravati prije nego što se ponudi kirurška resekcija kako bi se opravdao operativni rizik (57). Uz to, uzroke boli potrebno je kritički analizirati u slučaju hemangioma jetre jer više od 50% bolesnika s bolovima u trbuhu i hemangiomom jetre ima drugu gastrointestinalnu patologiju uključujući kolelitijazu i peptičku ulkusnu bolest koje mogu biti uzrok tegoba (5,58).

Za većinu pacijenata prikladan je konzervativni pristup (7). Prave indikacije za operaciju ostaju povezane s komplikacijama tumora. Naime, ruptura, krvarenje unutar tumora, Kasabach-Merrittov sindrom i kompresija organa ili žila (opstrukcija želučanog izlaza, Budd-Chiarijev sindrom itd.) predstavljaju valjanu indikaciju za operaciju. Veličina tumora nije dovoljna indikacija za liječenje (5). Ako postoje indikacije, hemangiomi jetre liječe se kirurškim zahvatom i to resekcijom ili enukleacijom jetre, otvorenom, laparoskopskom ili robotskom operacijom, a posljednjih godina primijenjene su i druge terapije kao što su transplantacija jetre, radiofrekventna ablacija, radioterapija, transarterijska embolizacija i kemoterapija (5). Embolizacija, terapija kortikosteroidima ili vinkristinom mogu se koristiti u liječenju hemangioma s

Kassalbach-Merrittovim sindromom (7,48). Rijetko, za komplicirane, velike ili opsežne neresektabilne tumore može biti indicirana transplantacija jetre. Od 1988. do 2016. godine transplantiran je samo 71 pacijent s hemangiomom. Hemangiom predstavlja 0,1% svih indikacija za transplantaciju jetre (59,60). Opisana je transplantacija jetre zbog divovskog hemangioma kompliciranog Kasabach-Merrittovim sindromom (5). Trudnoća i primjena oralnih kontraceptiva nisu kontraindicirani u slučaju da pacijent ima dokazani hemangiom (7). Nije potrebno praćenje pacijenata s tipičnim hemangiomom (7).

4. Hepatocelularni adenom

4.1. Epidemiologija i etiologija

Prevalencija hepatocelularnog adenoma (HCA) je između 0,001 i 0,004% (7,61). Dakle, radi se o rijetkom dobroćudnom tumoru koji se pojavljuje u približno 1:100 000 ljudi (4). HCA je otprilike 10 puta rjeđi od FNH (62,63) i često se dijagnosticira u žena u dobi od 35 do 40 godina. Omjer zahvaćenih žena u odnosu na zahvaćene muškarce je otprilike 10:1. Nekoliko studija govori u prilog tome da bitnu ulogu u razvoju HCA imaju spolni hormoni (7,64). U jednom retrospektivnom slučaj-kontrola istraživanju ispitivana populacija uključivala je 79 pacijentica s dijagnosticiranim HCA i 220 žena u kontrolnoj skupini koje su bile usklađene po dobi i mjestu stanovanja. 52% žena s HCA, u usporedbi sa samo 12% žena u kontrolnoj skupini, koristilo je oralne kontraceptive više od 20 mjeseci. Rizik je povećan 500 puta za žene koje su pilulu uzimale 85 mjeseci ili više. Rezultati studije također su pokazali da nasljedni čimbenici mogu biti uključeni u razvoj HCA. Četiri od 79 žena s HCA izjavile su da imaju bliskog rođaka koji je imao HCA (65). Većina se autora slaže oko činjenice da je dulji period uzimanja oralnih kontraceptiva povezan s većim rizikom razvoja HCA. Također, neresecirane se lezije mogu smanjiti u mladih žena nakon što prestanu uzimati oralne kontraceptive (64). Žene koje dugotrajno uzimaju oralne kontraceptive imaju procijenjenu godišnju incidenciju HCA od 3 do 4 na 100 000 (65). Ulogu estrogena u razvoju HCA potvrđuje i činjenica da se incidencija HCA smanjila nakon uvođenja oralnih kontraceptiva koji sadrže manje količine estrogena (64).

Povećana učestalost HCA kod muškaraca objašnjava se sve češćom upotrebom anaboličkih steroida kod sportaša i bodybuildera (7,66). Smrtonosna ruptura HCA opisana je kod sportaša koji je nekoliko godina uzimao anaboličke steroide (67).

HCA češće se viđa kod pacijenata s pretilošću i metaboličkim sindromom. Posljednjih godina, zbog sve šire upotrebe oralnih kontraceptiva s nižim koncentracijama estrogena i sve veće prevalencije NAFLD-a i metaboličkog sindroma, prevladavajuća etiologija HCA postaje metabolička bolest jetre (68). Prva terapijska opcija kod pretilih pacijenata trebalo bi biti smanjenje tjelesne težine (69). HCA se također može naći u bolesnika s bolešću pohrane glikogena, u bolesnika na terapiji androgenim steroidima (koji se primijenjuju kod bolesnika s aplastičnom anemijom i paroksizmalnom noćnom hemoglobinurijom), te u bolesnika s povećanom endogenom proizvodnjom spolnih

hormona (npr. u sindromu policističnih jajnika i McCune-Albrightovom sindromu) (7,63).

4.2. Patologija i biologija

Hepatocelularni adenom najčešće je solitaran tumor koji ponekad može rasti na peteljci. Veličina se kreće od nekoliko milimetara do 30 cm (7). Može biti smješten ispod čahure ili u dubini parenhima. Svjetlije je boje u odnosu na jetreni parenhim što ga čini uočljivim. Nema vezivnu čahuru (4). Na presječenim dijelovima tumor je dobro ograničen, mesnatog izgleda boje od bijele do smeđe (7).

Mikroskopski, radi se o tumoru građenom od hepatocita normalnog izgleda koji su poredani u deblje gredice od normalnih jetrenih gredica (3 do 4 hepatocita umjesto 1 do 2 hepatocita). Sinusoide koje se slijevaju u veće vene nalaze se između gredica. Stijenke ovih vena su tanke i sklone rupturi. U slučaju da se poveća količina krvi u venama, a time i tlak u venama, može doći do rupture istih i posljedičnog krvarenja (4). HCA može pokazati heterogena područja nekroze i/ili krvarenja (7).

Procijenjeni je rizik za malignu transformaciju HCA između 4% i 8% (70). Čini se da postojanje višestrukih lezija ne predstavlja poseban rizik za malignu transformaciju (60,71). Neki od kriterija koji sugeriraju da je HCA u procesu maligne transformacije su: stanična atipija, varijacije u veličini stanica i jezgri, pseudoglandularni izgled, abnormalna retikulinska mreža i pigmentirani čvorovi (kolestaza, lipofuscin). Dodatni markeri kao što su glipikan-3 (GPC3) i protein toplinskog šoka 70 (engl. *heat shock protein*, HSP 70) teoretski bi mogli biti korisni, ali u praksi nisu izraženi u dobro diferenciranim HCC (72).

Adenomatоза jetre je prisutnost više od 10 adenoma u inače normalnoj jetri (73). Međutim, tijekom posljednjih godina pojam adenomatоза je proširen te se odnosi na postojanje velikog broja tumora jetre neovisno o tome postoji li ili ne osnovna bolest jetre (74). Postoje dvije vrste adenomatозе jetre. Masivni tip očituje se povećanom jetrom, deformiranim oblikom jetre i velikim i nekrotičnim tumorima. Druga vrsta naziva se multifokalna adenomatоза jetre kod koje je očuvana veličina i oblik jetre. Ovaj tip ima manje agresivan tijek, a obično se očituje s jednim ili dva veća adenoma koji mogu uzrokovati komplikacije (60,75).

4.2.1. Molekularna klasifikacija

Na temelju genomske analize, zasada su jasno identificirana tri glavna molekularna podtipa HCA, a četvrti podtip trenutno nije okarakteriziran (7). Molekularni podtipovi HCA su: HNF1 α inaktivirani HCA (H-HCA) kojeg nalazimo u 35% slučajeva, upalni HCA (I-HCA) s učestalošću od 40%-45%, β -katenin aktivirani HCA (β -HCA) s učestalošću od 20% te neklasificirani HCA s učestalošću od manje od 10% (72).

H-HCA pokazuje inaktivirajuće HNF1A mutacije koje su somatske u 90% slučajeva. Nasljeđena HNF1A mutacija u jednom alelu povezana je s MODY3, odnosno s „Maturity onset diabetes of the young“ tipom 3, monogenom dijabetesu neovisnom o inzulinu koji se javlja u mladima. HNF1A kontrolira diferencijaciju hepatocita i metabolizam glukoze i lipida (72). Morfološki, za H-HCA karakteristična je izražena steatoza (7). H-HCA javlja se u žena reproduktivne dobi te u bolesnika oba spola s MODY3 u anamnezi. H-HCA može biti solitaran ili multipli. Rizik prelaska u HCC malen je osim u slučaju H-HCA bez steatoze. MR ima dobru osjetljivost, a specifičnost je dobra ukoliko je steatoza prisutna (72).

I-HCA uzrokovan je ponavljajućim aktivirajućim mutacijama gena koji kodiraju za proteine uključene u IL-6/JAK/STAT3 put (7,72). I-HCA češće se primjećuje u bolesnika s pretilošću i/ili metaboličkim sindromom i kod osoba koje konzumiraju alkohol. Sistemski upalni sindrom, koji se očituje povećanom razinom C-reaktivnog proteina (CRP) i fibrinogena u serumu, može se povući nakon uklanjanja HCA. Morfološki, I-HCA, u početku opisan kao "teleangiektatički oblik FNH", kasnije je klasificiran kao "teleangiektatički HCA" i sadrži nakupine malih arterija okruženih izvanstaničnim matriksom i upalne infiltrate povezane sa žarištima sinusoidalne dilatacije. Imunohistokemijski, tumorski hepatociti pokazuju citoplazmatsku ekspresiju serumskog amiloida A (SAA) i CRP-a, proteina akutne faze upale inducirane STAT3 aktivacijom. I-HCA može pokazati određeni stupanj steatoze i značajke β -HCA zbog mogućih dodatnih mutacija β -katenina (7). Javlja se kod žena generativne dobi, a rjeđe u muškaraca. Kao i H-HCA, I-HCA može biti solitaran ili multipli. Nizak je rizik prelaska u HCC. Ukoliko je prisutna sinusoidalna dilatacija, MR ima dobru osjetljivost (72).

β -HCA uzrokovan je aktivacijom β -katenina unutar tumora. Mutacije gena za β -katenin (CTNNB1) lokalizirane su na egzonu 3, 7 i 8 (7,76). U muškaraca, β -HCA najčešći je molekularni podtip i pokazuje veći rizik od maligne transformacije u HCC. Morfološki, β -HCA karakterizira prisutnost staničnih atipija, pseudoglandularnih formacija i

kolestaze. Otprilike 50% β -HCA pokazuje upalni fenotip (β -katenin aktivirani upalni HCA) (7). Uglavnom se radi o solitarnom tumoru. Visok rizik za malignu transformaciju ima β -HCA s mutacijom na egzonu 3. Za β -HCA s mutacijama na 7. i 8. egzonu nije dokazan rizik prelaska u HCC. Za postavljanje dijagnoze koristi se biopsija (72).

Neklasificirani HCA odnosi se na onaj HCA u kojem nema specifične mutacije koja bi se mogla identificirati (72).

HCA veći od 5 cm povezani su s većim rizikom od komplikacija: krvarenja i razvoja HCC. Molekularna podtipizacija u velikoj mjeri pomaže u određivanju rizika od maligne transformacije u HCC. Ipak, zasad nije opravdano uvesti histopatologiju ili molekularnu podtipizaciju HCA u rutinsku kliničku praksu (7).

4.3. Klinička slika

Samo manji broj pacijenata s HCA očituje se bolovima u abdomenu ili povišenim jetrenim enzimima. Opipljiva intraabdominalna masa ili povećana jetra mogu se primijetiti u manje od 30% slučajeva (71). Žutica, ako je prisutna, obično je posljedica pritiska tumora na intrahepatični bilijarni sustav. Kod nekih bolesnika mogu se primijetiti povišene razine GGT i ALP. Visok serumski alfa-fetoprotein (AFP) trebao bi izazvati sumnju na maligne promjene (77). Dio pacijenata s HCA otkriva se zbog krvarenja ili rupture HCA. Pacijenti s rupturiranim HCA imaju naglo nastalu bol u trbuhu i mogu biti hemodinamski nestabilni (78). Rizik smrtnog ishoda zbog spontane rupture HCA iznosi 8% (65,79). Pacijentice s rupturom HCA u 58-65% slučajeva uzimaju oralne kontraceptive (78). Studije su također povezale trudnoću, HCA veći od 3,5 cm, položaj HCA u lijevom lateralnom režnju i egzofitni rast kao čimbenike rizika za spontano krvarenje (80). Krvarenje se pojavljuje u 20-40% HCA (60) i može biti životno ugrožavajuće stanje. Može se podijeliti na intratumoralno, intrahepatičko ili ekstrahepatičko (hematoperitoneum). Krvarenje je u većini slučajeva unutar tumora i ograničeno (77). U manje od 10% slučajeva javlja se životno ugrožavajuća hemodinamska nestabilnost (77).

4.4. Dijagnostika

Kako su najupečatljivije patološke značajke prisutnost masti i teleangiektatske komponente, snimanje bi trebalo biti osjetljivo na masnoću i trebalo bi koristiti kontrastna sredstva za traženje proširenih vaskularnih prostora. CEUS, CT ili MR

mogu otkriti proširene vaskularne prostore (7).

4.4.1. Ultrazvuk

Sonografske značajke HCA nisu specifične i mogu nalikovati drugim benignim i malignim lezijama jetre. Adenomi mogu izgledati dobro ograničeni, a prikazuju se kao izoehoični, hipoehoični (20-40%) ili hiperehoični u do 30% slučajeva zbog visokog sadržaja lipida u hepatocitima (77,81). Središnja nekroza, intratumorska krvarenja i kalcifikacije mogu dati izgled heterogene ehogenosti. Nekroza se može pojaviti kao hiperehogeno područje s akustičnim sjenama. CDUS može pokazati prisutnost tumorskih žila i perilezijskih sinusoida u odsutnosti središnjeg arterijskog signala što može pomoći u razlikovanju HCA od FNH (77,81). Na CEUS-u, HCA obično pokazuje homogeno pojačanje kontrasta u arterijskoj fazi s brzim potpunim centripetalnim kontrastnim punjenjem. U ranoj portalnoj fazi obično postaje izoehoičan ili, rjeđe, ostaje blago hiperehoičan. CEUS može razlikovati HCA od FNH zbog odsutnosti uzorka žbica u HCA, ali nije dovoljno precizan za određivanje podtipa HCA (7).

4.4.2. Magnetna rezonancija

Smjernice Europskog udruženja za bolesti jetre (EASL-a) potvrdile su superiornost MR nad svim drugim slikovnim modalitetima u postavljanju dijagnoze HCA. Uz korištenje MR može se procijeniti podtip HCA u oko 80% slučajeva (63). Na MR, H-HCA pokazuje difuzno i homogeno smanjenje intenziteta na T1 snimkama zbog prisutnosti izražene steatoze (7). I-HCA pokazuje dvije tipične značajke na MR: jak hiperintenzitet na T2 slikama (jak kao signal slezene), koji može biti ili difuzan ili rubni na periferiji lezije (znak atola) i trajno pojačanje intenziteta u odgođenoj fazi korištenjem kontrastnih sredstava. Nažalost, nisu opisane posebne značajke na MR za preostale podvrste HCA kao što su β -HCA i neklasificirani HCA. Ukratko, pozitivna identifikacija H-HCA ili I-HCA ostvariva je uz MR sa specifičnošću od više od 90%. Nasuprot tome, identifikacija β -HCA i njegova diferencijacija od neklasificiranih HCA i HCC nije moguća korištenjem bilo kakvih tehnika snimanja (7,63).

4.4.3. Kompjutorizirana tomografija

U ranoj fazi HCA pokazuje pojačanje kontrasta periferno i naknadno centripetalno pojačanje kontrasta tijekom portalne faze. HCA je tipično dobro ograničen i na nativnom CT-u izodenzan. Često je heterogenog izgleda zbog krvarenja, nekroze i

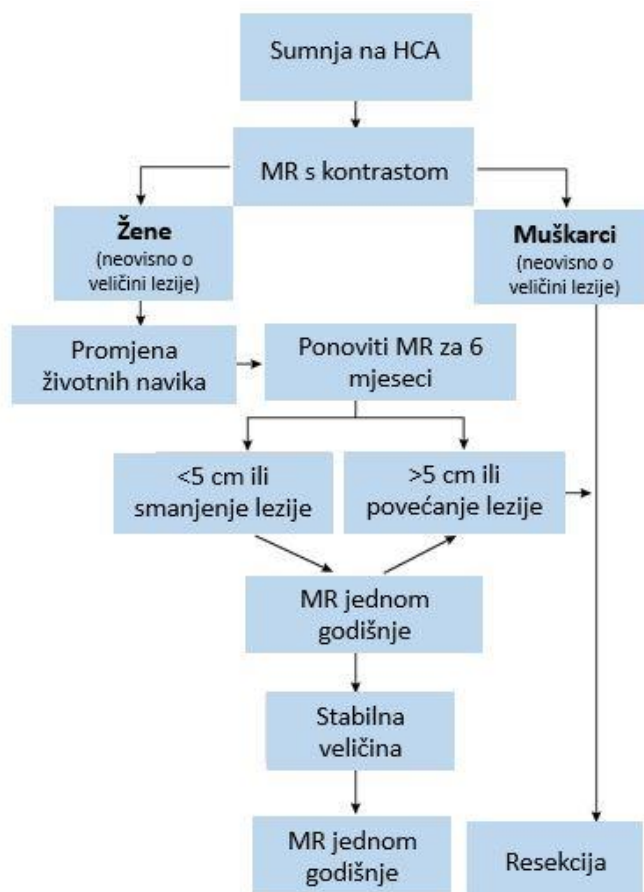
fibroze (77).

4.5. Liječenje

Magnetna rezonancija neophodna je kako bi se potvrdila dijagnoza HCA te kako bi se pokušao odrediti tip HCA. U muškaraca se resekcija preporučuje za sve HCA, bez obzira na veličinu, zbog značajno veće incidencije maligne transformacije (7,83). U žena, HCA manji od 5 cm ima nizak rizik rupture, a maligna transformacija je rjeđa. Zbog toga se kod žena prvenstveno preporučuje promjena životnih navika koja uključuje prestanak uzimanja oralnih kontraceptiva i kontrolu tjelesne težine (7,69). Nakon razdoblja od 6 mjeseci preporuča se učiniti kontrolnu MR. Resekcija je indicirana zbog rizika krvarenja kod svih lezija koje su trajno (nakon 6 mjeseci) veće od 5 cm ili se povećavaju. Značajnim povećanjem smatra se povećanje lezije za više od 20% promjera (Slika 10). U slučaju dostupnosti tkiva dobivenog u dijagnostičke svrhe i dokazanog β -HCA u patohistološkom preparatu, savjetuje se resekcija neovisno o veličini lezije. HCA manji od 5 cm i negativni na β -katenin na biopsiji, mogu se liječiti konzervativno s radiološkim praćenjem svakih godinu dana. Mogu se primijeniti i dulji intervali u slučaju da se radi o H-HCA (7). Nakon 5 godina moguće je predložiti dvogodišnje snimanje za stabilne lezije ili za lezije koje se smanjuju (84). Biopsija je rezervirana za slučajeve u kojima je dijagnoza HCA nesigurna nakon slikovnih pretraga i kod kojih se malignitet ne može isključiti (7).

Perkutana biopsija može izazvati krvarenje i diseminaciju tumora. Nažalost, perkutana biopsija nije sasvim precizna, a odsutnost abnormalnog tkiva ne isključuje malignitet. Otvorena/laparoskopska ekscizijska biopsija ostaje zlatni standard za konačno postavljanje dijagnoze. Međutim, ovaj se modalitet koristi samo ako postoje sumnje da se ne radi o dijagnozi postavljenoj pomoću MR i/ili perkutane biopsije (77).

HCA u trudnice zahtijeva praćenje ultrazvukom svakih 6 do 12 tjedna. Za rastuće lezije može se razmotriti transarterijska embolizacija (TAE). Prije 24. tjedna trudnoće, operacija može biti bolja opcija za manje resekcije smještene na periferiji jetre jer izloženost ionizirajućem zračenju i uporaba intravenskih kontrastnih sredstava korištenih u TAE mogu biti štetni za fetus (7).



Slika 10. Postupnik u zbrinjavanju HCA. Preuzeto i prilagođeno prema EASL Clinical Practice Guidelines on the management of benign liver tumours, 2016. (7)

Preporučena terapija prve linije je resekcija s ciljem uklanjanja cijelog tumora. Operacija se može izvesti otvoreno ili laparoskopski, ovisno o lokalizaciji i veličini tumora te iskustvu operatera (78). Laparoskopski pristup može se sigurno koristiti u odabranim slučajevima. Prednosti su laparoskopije brži postoperativni oporavak, kozmetski razlozi i smanjenje postoperativne boli (79). Nekirurški modaliteti, kao što je TAE za veće lezije ili radiofrekventna ablacija za manje lezije, mogu se koristiti kao alternativa resekciji (7,78). U slučajevima u kojima dijagnoza nije sigurna, ne preporučuje se ablacija bez potvrde dijagnoze biopsijom. Transplantacija jetre može biti opravdana u vrlo rijetkim slučajevima kada se zbog veličine, broja ili lokalizacije tumora ne može učiniti kirurška resekcija. HCA i adenomatoza jetre predstavlja samo 0,04% svih indikacija za transplantaciju u Europi koja ima odlične rezultate (59,60). Chiche i sur. predložili su da se transplantacija za HCA i adenomatozu treba razmotriti

kada pacijent ima ili glavni kriterij (histološki dokazan HCC) ili barem 3 od 5 manjih kriterija (više od dva teška krvarenja, više od dvije prethodne resekcije, β -HCA ili I-HCA, podležeću bolest jetre, vaskularne abnormalnosti i dob veću od 30 godina) (60,85).

Ukoliko se pacijent očituje krvarenjem iz tumora, potrebna je hospitalizacija. U slučaju hipovolemije i akutne boli u trbuhu, hitni ultrazvuk najčešće će biti prvi dijagnostički alat na temelju kojeg se može posumnjati na dijagnozu ruptуре HCA. Preporuča se upotreba CT-a s kontrastom za daljnju identifikaciju točne anatomije i dijagnoze (78). Ako se radi o masivnom krvarenju, potrebna je nadoknada volumena krvnim pripravcima (7). Pacijenta treba prevesti u centar gdje se može provesti TAE radi suzbijanja aktivnog krvarenja (Slika 11) (78). Zlatni standard prije je bilo izvođenje hitne laparotomije i „*packing*“ jetre ili djelomična resekcija jetre kako bi se postigla odgovarajuća hemostaza. Međutim, ovo je veliki kirurški zahvat sa znatnim morbiditetom i smrtnošću (78). Hitna resekcija rupturiranih HCA jetre ima smrtnost od 5% do 10% (86). Laparoskopiska resekcija također je moguća, ali je tehnički zahtjevna tako da nije preporučljiva u hemodinamski nestabilnog pacijenta. Vrlo rijetko indicirana je transplantacija jetre kao opcija liječenja rupturiranih HCA.

U nekoliko studija pokazalo se da TAE dovodi do hemodinamske stabilizacije s prihvatljivim morbiditetom i mogućim povoljnim učinkom na veličinu tumora (78,87). Njome se može izbjeći hitna kirurška resekcija s popratnim visokim morbiditetom i mortalitetom. Međutim, važno je naglasiti da TAE može biti prva linija liječenja samo u centru s odgovarajućim radiološkim iskustvom (78).

5. Zaključak

Iako su FNH, HCA i hemangiomi benigni tumori, potrebno im je posvetiti adekvatnu pažnju u kliničkom radu. Radi se o relativno čestim tumorima koji se vrlo rijetko mogu komplicirati teškim i po život opasnim stanjima. Ponekad dobroćudni tumori jetre predstavljaju dijagnostički izazov zbog mogućeg otežanog razlikovanja istih od malignih novotvorina. Redovito je u postavljanju dijagnoze potrebno uključiti više dijagnostičkih tehnika i multidisciplinarni tim jer u većini slučajeva jedna metoda nije dovoljno specifična. Kombinacija više slikovnih modaliteta i tehnika upućuje nas prema točnoj dijagnozi.

Kada smo ustanovili da se radi o FNH, daljnje postupanje i liječenje nije potrebno osim u rijetkim slučajevima vrlo velike i simptomatske FNH. Za razliku od FNH, HCA ima veći rizik za razvoj komplikacija kao što su životno ugrožavajuće krvarenje i maligna transformacija. Čak 20-40% HCA komplicira se krvarenjem (60), a rizik od smrtnog ishoda zbog spontane ruptуре HCA iznosi 8% (65,79). Iz tog je razloga bitno razlikovati FNH i HCA, što je relativno lako korištenjem MR s kontrastnim sredstvom. Nažalost, veći problemi i nesigurnosti nastaju u razlikovanju HCA od malignih tumora na radioškim snimkama, te pri određivanju različitih molekularnih tipova HCA. Različiti molekularni podtipovi HCA imaju različit rizik od maligne alteracije, stoga je ispravno određivanje podtipa HCA vrlo bitno jer omogućuje prilagođeniju terapiju (63).

Još uvijek postoje nesuglasice oko indikacija za kiruršku resekciju HCA i stvarnih rizika od hemoragijske ruptуре i maligne transformacije. Napredak u kirurškim tehnikama na jetri i postoperativnoj skrbi sveo je na najmanju moguću mjeru morbiditet i mortalitet elektivne kirurgije jetre što naglašavaju zagovornici elektivne kirurške resekcije. Neki stručnjaci prednost daju cjeloživotnom praćenju asimptomatskih HCA (79).

S obzirom na rizik od krvarenja od oko 30%, rizik od maligne transformacije od 5-6%, visoke cijene cjeloživotnog praćenja i činjenice da nije moguće točno predvidjeti koji će HCA u budućnosti razviti komplikacije, većina preporučuje elektivnu kiruršku resekciju ako su mjesto tumora i komorbiditeti bolesnika povoljni (79). Smjernice EASL-a preporučuju kiruršku resekciju svih HCA u muškaraca, bez obzira na njihovu veličinu (7). Kod žena, preporuka je da se učini resekcija svih lezija koje su i nakon 6 mjeseci od prestanka uzimanja oralnih kontraceptiva i promjene životnih navika veće od 5 cm ili se povećavaju. Savjetuje se resekcija svih β -HCA zbog većeg rizika maligne

transformacije (7).

Neke studije procjenjuju da se hemangiom jetre može naći u čak 20% populacije što ga čini vrlo čestim tumorom. Hemangiom je u većini slučajeva manji od 4 cm, solitarni i asimptomatski. Čak ni divovski hemangiomi najčešće ne uzrokuju simptome (60). Ono što divovske hemangiome čini klinički značajnijim jest činjenica da su povezani s većim rizikom nastanka spontane ili traumatske rupture i posljedičnog krvarenja te Kassalbach-Merrittovog sindroma. Rizik krvarenja iz rupture divovskih hemangioma jetre je 3,2% (46). Iako je spontana ruptura rijetka, stopa smrtnosti vrlo je visoka, čak 60 do 75% (47).

Trenutno je stav da se ne preporuča profilaktička resekcija hemangioma u asimptomatskih pacijenata samo zbog veličine ili povećanja tumora. Kod simptomatskih pacijenata može se učiniti kirurška resekcija, ali je potrebno prethodno isključiti ostale moguće uzroke bolova u trbuhu (57). Indikacije za operaciju su ruptura, krvarenje, Kasabach-Merrittov sindrom i kompresija okolnih struktura (5).

Postavljanje dijagnoze tumora jetre može biti zastrašujuće za pacijente. Potrebno je napraviti temeljitu dijagnostičku obradu i sa sigurnošću isključiti maligni tumor. Obzirom da su komplikacije dobroćudnih tumora jetre rijetke, moguće ih je previdjeti. Kliničari bi ih trebali imati na umu prilikom razmatranja diferencijalne dijagnoze boli u trbuhu. Hemodinamski nestabilnog pacijenta s naglo nastalom boli u trbuhu treba što prije prepoznati i adekvatno zbrinuti.

6. Zahvale

Zahvaljujem se svojoj mentorici prof.dr.sc. Anni Mrzljak na strpljenju, uloženom vremenu i stručnoj pomoći u izradi ovoga rada.

Zahvaljujem se prof.dr.sc. Jeleni Popić i Thomasu Ferencu, dr.med. što su mi ljubazno ustupili svoje slike za ovaj diplomski rad. Također, Thomasu Ferencu, dr.med., zahvaljujem na pomoći i savjetima pri opisivanju slika.

Hvala mojim najvećim uzorima, majci Danieli zbog koje sam zavoljela medicinu i ocu Andri koji me od malena učio da budem ustrajna i hrabra. Hvala mojoj sestri Marti i bratu Dujmu što su unijeli živost i veselje u moju mladost.

Hvala mojim prijateljicama zbog kojih je i Zagreb postao dom. Hvala Ingi, Eleni i cijeloj ženskoj *futsal* sekciji Medicinskog fakulteta na svim lijepim trenucima, svim pobjedama, ali i porazima u kojima smo se držale zajedno. Hvala mojim „Mejicama“ što smo uvijek na okupu, makar bile miljama daleko.

Hvala mom „suborcu“ Dominiku što je bio nezamjenjivo društvo tijekom probdjevenih noći za knjigom i uvijek velika podrška.

7. Literatura

1. Schwartz ME, Roayaie S, Konstadoulakis MM, Gomatos IP, Miller CM. The Mount Sinai experience with orthotopic liver transplantation for benign tumors: brief report and literature review: case reports. *Transplant Proc.* 2008 Jun;40(5):1759–62.
2. Rodríguez-Peláez M, Menéndez De Llano R, Varela M. [Benign liver tumors]. *Gastroenterol Hepatol.* 2010 May;33(5):391–7.
3. Buetow PC, Pantongrag-Brown L, Buck JL, Ros PR, Goodman ZD. From the Archives of the AFIP - Focal Nodular Hyperplasia of the Liver: Radiologic-Pathologic Correlation. *Radiographics.* 1996;16(2):369–88.
4. Damjanov I, Seiwerth S, Jukić S, Nola M. *Patologija.* 5. izdanje. Zagreb: Medicinska naklada; 2018. 497–499 p.
5. Toro A, Mahfouz AE, Ardiri A, Malaguarnera M, Malaguarnera G, Loria F, et al. What is changing in indications and treatment of hepatic hemangiomas. A review. *Ann Hepatol.* 2014 Aug;13(4):327–39.
6. Blaise L, Sutter O, Ziol M, Nault JC. Benign liver tumors. *Rev Prat.* 2018 Dec;68(10):1119–24.
7. EASL Clinical Practice Guidelines on the management of benign liver tumours. *J Hepatol.* 2016 Aug 1;65(2):386–98.
8. de Knecht RJ, Potthoff A, Wirth T. [Management of benign liver tumors]. *Internist.* 2020 Feb;61(2):140–6.
9. Mounajjed T. Hepatocellular Adenoma and Focal Nodular Hyperplasia. *Clin Liver Dis.* 2021 May 1;17(4):244–8.
10. Dioguardi Burgio M, Ronot M, Salvaggio G, Vilgrain V, Brancatelli G. Imaging of Hepatic Focal Nodular Hyperplasia: Pictorial Review and Diagnostic Strategy. *Semin Ultrasound CT MR.* 2016 Dec;37(6):511–24.
11. Hamad S, Willyard CE, Mukherjee S. Focal Nodular Hyperplasia. In: *StatPearls* [Internet]. Treasure Island (FL): StatPearls Publishing; 2022 [cited 2022 May 9]. Available from: <http://www.ncbi.nlm.nih.gov/books/NBK532244/>
12. Naganuma H, Ishida H, Ogawa M, Watanabe Y, Watanabe D, Ohyama Y, et al. Focal nodular hyperplasia: our experience of 53 Japanese cases. *J Med Ultrason* 2001. 2017 Jan;44(1):79–88.
13. Ashhab AA, Abu-Sulb A, Yang JD, Nouredin M, Sundaram V, Kuo A, et al. Estrogen-Driven Growth of Focal Nodular Hyperplasia: Truth or Myth? *ACG Case Rep J.* 2021 Jan;8(1):e00531.
14. Kubota T, Shimizu K, Sonoyama T, Ikeda E, Kurioka H, Ouchi T, et al. Enlarged focal nodular hyperplasia of the liver under the influence of oral contraceptives.

- Hepatogastroenterology. 2001 Dec;48(42):1736–9.
15. Nakamuta M, Ohashi M, Fukutomi T, Tanabe Y, Hiroshige K, Nakashima O, et al. Oral contraceptive-dependent growth of focal nodular hyperplasia. *J Gastroenterol Hepatol*. 1994 Oct;9(5):521–3.
 16. Aldinger K, Ben-Menachem Y, Whalen G. Focal nodular hyperplasia of the liver associated with high-dosage estrogens. *Arch Intern Med*. 1977 Mar;137(3):357–9.
 17. Koolwal J, Birkemeier KL, Zreik RT, Mattix KD. Pedunculated focal nodular hyperplasia in a healthy toddler. *Proc Bayl Univ Med Cent*. 2018 Jan 11;31(1):97–9.
 18. Brancatelli G, Federle MP, Grazioli L, Blachar A, Peterson MS, Thaete L. Focal nodular hyperplasia: CT findings with emphasis on multiphasic helical CT in 78 patients. *Radiology*. 2001 Apr;219(1):61–8.
 19. Brunel T, Guibal A, Boularan C, Ducerf C, Mabrut JY, Bancel B, et al. Focal nodular hyperplasia and hepatocellular adenoma: The value of shear wave elastography for differential diagnosis. *Eur J Radiol*. 2015 Nov 1;84(11):2059–64.
 20. Paradis V, Benzekri A, Dargère D, Bièche I, Laurendeau I, Vilgrain V, et al. Telangiectatic focal nodular hyperplasia: a variant of hepatocellular adenoma. *Gastroenterology*. 2004 May;126(5):1323–9.
 21. Nguyen BN, Fléjou JF, Terris B, Belghiti J, Degott C. Focal nodular hyperplasia of the liver: A comprehensive pathologic study of 305 lesions and recognition of new histologic forms. *Am J Surg Pathol*. 1999;23(12):1441–54.
 22. Vilgrain V. Focal nodular hyperplasia. *Eur J Radiol*. 2006 May 1;58(2):236–45.
 23. Nagorney DM. Benign hepatic tumors: focal nodular hyperplasia and hepatocellular adenoma. *World J Surg*. 1995 Feb;19(1):13–8.
 24. Weimann A, Ringe B, Klempnauer J, Lamesch P, Gratz KF, Prokop M, et al. Benign liver tumors: differential diagnosis and indications for surgery. *World J Surg*. 1997 Dec;21(9):983–90; discussion 990-991.
 25. Kong WT, Wang WP, Huang BJ, Ding H, Mao F, Si Q. Contrast-enhanced ultrasound in combination with color Doppler ultrasound can improve the diagnostic performance of focal nodular hyperplasia and hepatocellular adenoma. *Ultrasound Med Biol*. 2015 Apr;41(4):944–51.
 26. Bertin C, Egels S, Wagner M, Huynh-Charlier I, Vilgrain V, Lucidarme O. Contrast-enhanced ultrasound of focal nodular hyperplasia: a matter of size. *Eur Radiol*. 2014 Oct;24(10):2561–71.
 27. Wang W, Chen LD, Lu MD, Liu GJ, Shen SL, Xu ZF, et al. Contrast-enhanced ultrasound features of histologically proven focal nodular hyperplasia: diagnostic performance compared with contrast-enhanced CT. *Eur Radiol*. 2013 Sep;23(9):2546–54.

28. Bartolotta TV, Taibbi A, Matranga D, Malizia G, Lagalla R, Midiri M. Hepatic focal nodular hyperplasia: contrast-enhanced ultrasound findings with emphasis on lesion size, depth and liver echogenicity. *Eur Radiol.* 2010 Sep;20(9):2248–56.
29. Grgurević I, Bokun T, Huzjan-Korunić R, Vukelić- Marković M, Brkljačić B, Ivanac G, et al. KARAKTERIZACIJA JETRENIH TUMORA KONTRASTNIM ULTRAZVUKOM: REZULTATI IZ TERCIJARNOG CENTRA. *Liječnički Vjesn.* 2018 Jun 29;140(5–6):0–0.
30. Carlson SK, Johnson CD, Bender CE, Welch TJ. CT of focal nodular hyperplasia of the liver. *Am J Roentgenol.* 2000;174(3):705–12.
31. Shamsi K, De Schepper A, Degryse H, Deckers F. Focal nodular hyperplasia of the liver: Radiologic findings. *Abdom Imaging.* 1993;18(1):32–8.
32. Ruppert-Kohlmayr AJ, Uggowitz MM, Kugler C, Zebedin D, Schaffler G, Ruppert GS. Focal nodular hyperplasia and hepatocellular adenoma of the liver: Differentiation with multiphasic helical CT. *Am J Roentgenol.* 2001;176(6):1493–8.
33. Vilgrain V, Flejou JF, Arrive L. Focal nodular hyperplasia of the liver: MR imaging and pathologic correlation in 37 patients. *Radiology.* 1992;84:1–6.
34. Kehagias D, Mouloupoulos L, Antoniou A, Hatzioannou A, Smyrniotis V, Trakadas S, et al. Focal nodular hyperplasia: Imaging findings. *Eur Radiol.* 2001;11(2):202–12.
35. Cherqui D, Rahmouni A, Charlotte F, Boulahdour H, Métreau JM, Meignan M, et al. Management of focal nodular hyperplasia and hepatocellular adenoma in young women: A series of 41 patients with clinical, radiological, and pathological correlations. *Hepatology.* 1995 Dec 1;22(6):1674–81.
36. Soussan M, Aubé C, Bahrami S, Boursier J, Valla DC, Vilgrain V. Incidental focal solid liver lesions: diagnostic performance of contrast-enhanced ultrasound and MR imaging. *Eur Radiol.* 2010 Jul;20(7):1715–25.
37. Grazioli L, Morana G, Kirchin MA, Schneider G. Accurate differentiation of focal nodular hyperplasia from hepatic adenoma at gadobenate dimeglumine-enhanced MR imaging: prospective study. *Radiology.* 2005 Jul;236(1):166–77.
38. Mathieu D, Kobeiter H, Maison P, Rahmouni A, Cherqui D, Zafrani ES, et al. Oral contraceptive use and focal nodular hyperplasia of the liver. *Gastroenterology.* 2000;118(3):560–4.
39. Reddy KR, Schiff ER. Approach to a liver mass. *Semin Liver Dis.* 1993 Nov;13(4):423–35.
40. Bahirwani R, Reddy KR. Review article: the evaluation of solitary liver masses. *Aliment Pharmacol Ther.* 2008 Oct 15;28(8):953–65.
41. Bajenaru N, Balaban V, Săvulescu F, Campeanu I, Patrascu T. Hepatic hemangioma -review-. *J Med Life.* 2015;8 Spec Issue:4–11.

42. Glinkova V, Shevah O, Boaz M, Levine A, Shirin H. Hepatic haemangiomas: possible association with female sex hormones. *Gut*. 2004 Sep;53(9):1352–5.
43. M W, S U, M T, M T, K Y, M T, et al. Multiple hepatic sclerosing hemangioma mimicking metastatic liver tumor successfully treated by laparoscopic surgery: Report of a case. *Int J Surg Case Rep [Internet]*. 2015 [cited 2022 Jun 7];8C. Available from: <https://pubmed.ncbi.nlm.nih.gov/25679307/>
44. Leon M, Chavez L, Surani S. Hepatic hemangioma: What internists need to know. *World J Gastroenterol*. 2020 Jan 7;26(1):11–20.
45. Si S, Wc H. Cavernous hemangioma of the liver. A single institution report of 16 resections. *Ann Surg [Internet]*. 1987 May [cited 2022 Jun 7];205(5). Available from: <https://pubmed.ncbi.nlm.nih.gov/3555360/>
46. Mocchegiani F, Vincenzi P, Coletta M, Agostini A, Marzioni M, Baroni GS, et al. Prevalence and clinical outcome of hepatic haemangioma with specific reference to the risk of rupture: A large retrospective cross-sectional study. *Dig Liver Dis Off J Ital Soc Gastroenterol Ital Assoc Study Liver*. 2016 Mar;48(3):309–14.
47. Cao Y, Xiong F, Xiong B, Wang Y, Yuan F, Ren Y, et al. A case of spontaneous hepatic hemangioma rupture: Successful management with transarterial chemoembolization alone. *J Interv Med*. 2019 Aug;2(3):131–3.
48. Hall GW. Kasabach–meritt syndrome: pathogenesis and management. *Br J Haematol*. 2001;112(4):851–62.
49. Y S, N K, T W, J S, M Y, H Y. Proposal of size-based surgical indication criteria for liver hemangioma based on a nationwide survey in Japan. *J Hepato-Biliary-Pancreat Sci [Internet]*. 2017 Jul [cited 2022 Jun 7];24(7). Available from: <https://pubmed.ncbi.nlm.nih.gov/28516570/>
50. Perkins AB, Imam K, Smith WJ, Cronan JJ. Color and power Doppler sonography of liver hemangiomas: a dream unfulfilled? *J Clin Ultrasound JCU*. 2000 May;28(4):159–65.
51. Quaia E, Calliada F, Bertolotto M, Rossi S, Garioni L, Rosa L, et al. Characterization of focal liver lesions with contrast-specific US modes and a sulfur hexafluoride-filled microbubble contrast agent: diagnostic performance and confidence. *Radiology*. 2004 Aug;232(2):420–30.
52. Yamashita Y, Ogata I, Urata J, Takahashi M. Cavernous hemangioma of the liver: pathologic correlation with dynamic CT findings. *Radiology*. 1997 Apr;203(1):121–5.
53. Mamone G, Di Piazza A, Carollo V, Cannataci C, Cortis K, Bartolotta TV, et al. Imaging of hepatic hemangioma: from A to Z. *Abdom Radiol N Y*. 2020 Mar;45(3):672–91.
54. Chan YL, Lee SF, Yu SCH, Lai P, Ching ASC. Hepatic malignant tumour versus cavernous haemangioma: differentiation on multiple breath-hold turbo spin-echo MRI sequences with different T2-weighting and T2-relaxation time measurements

- on a single slice multi-echo sequence. *Clin Radiol*. 2002 Apr;57(4):250–7.
55. Caturelli E, Pompili M, Bartolucci F, Siena DA, Sperandeo M, Andriulli A, et al. Hemangioma-like lesions in chronic liver disease: diagnostic evaluation in patients. *Radiology*. 2001 Aug;220(2):337–42.
 56. Caldironi MW, Mazzucco M, Aldinio MT, Paccagnella D, Zani S, Pontini F, et al. [Echo-guided fine-needle biopsy for the diagnosis of hepatic angioma. A report on 114 cases]. *Minerva Chir*. 1998 Jun;53(6):505–9.
 57. Miura JT, Amini A, Schmocker R, Nichols S, Sukato D, Winslow ER, et al. Surgical management of hepatic hemangiomas: a multi-institutional experience. *HPB*. 2014 Oct;16(10):924–8.
 58. Herman P, Costa MLV, Machado MAC, Pugliese V, D’Albuquerque LAC, Machado MCC, et al. Management of Hepatic Hemangiomas: A 14-Year Experience. *J Gastrointest Surg*. 2005 Jul 1;9(6):853–9.
 59. Adam R, Karam V, Cailliez V, O Grady JG, Mirza D, Cherqui D, et al. 2018 Annual Report of the European Liver Transplant Registry (ELTR) - 50-year evolution of liver transplantation. *Transpl Int Off J Eur Soc Organ Transplant*. 2018 Dec;31(12):1293–317.
 60. Ostojic A, Mrzljak A, Mikulic D. Liver transplantation for benign liver tumors. *World J Hepatol*. 2021 Sep 27;13(9):1098–106.
 61. Bonder A, Afdhal N. Evaluation of liver lesions. *Clin Liver Dis*. 2012 May;16(2):271–83.
 62. Karhunen PJ. Benign hepatic tumours and tumour like conditions in men. *J Clin Pathol*. 1986 Feb;39(2):183–8.
 63. Renzulli M, Clemente A, Tovoli F, Cappabianca S, Bolondi L, Golfieri R. Hepatocellular adenoma: An unsolved diagnostic enigma. *World J Gastroenterol*. 2019 May 28;25(20):2442–9.
 64. Giannitrapani L, Soresi M, La Spada E, Cervello M, D’Alessandro N, Montalto G. Sex hormones and risk of liver tumor. *Ann N Y Acad Sci*. 2006 Nov;1089:228–36.
 65. Rooks JB, Ory HW, Ishak KG, Strauss LT, Greenspan JR, Hill AP, et al. Epidemiology of hepatocellular adenoma. The role of oral contraceptive use. *JAMA*. 1979 Aug 17;242(7):644–8.
 66. Cohen C, Lawson D, DeRose PB. Sex and androgenic steroid receptor expression in hepatic adenomas. *Hum Pathol*. 1998 Dec;29(12):1428–32.
 67. Creagh TM, Rubin A, Evans DJ. Hepatic tumours induced by anabolic steroids in an athlete. *J Clin Pathol*. 1988 Apr;41(4):441–3.
 68. Heinemann LA, Weimann A, Gerken G, Thiel C, Schlaud M, DoMinh T. Modern oral contraceptive use and benign liver tumors: the German Benign Liver Tumor Case-Control Study. *Eur J Contracept Reprod Health Care Off J Eur Soc*

- Contracept. 1998 Dec;3(4):194–200.
69. Dokmak S, Belghiti J. Will weight loss become a future treatment of hepatocellular adenoma in obese patients? *Liver Int Off J Int Assoc Study Liver*. 2015 Oct;35(10):2228–32.
 70. Malignant transformation of hepatocellular adenoma | *Hepatic Oncology* [Internet]. [cited 2022 Jun 9]. Available from: <https://www.futuremedicine.com/doi/10.2217/hep.14.14>
 71. Dokmak S, Paradis V, Vilgrain V, Sauvanet A, Farges O, Valla D, et al. A single-center surgical experience of 122 patients with single and multiple hepatocellular adenomas. *Gastroenterology*. 2009 Nov;137(5):1698–705.
 72. Bioulac-Sage P, Sempoux C, Balabaud C. Hepatocellular adenoma: Classification, variants and clinical relevance. *Semin Diagn Pathol*. 2017 Mar;34(2):112–25.
 73. Flejou JF, Barge J, Menu Y, Degott C, Bismuth H, Potet F, et al. Liver adenomatosis. An entity distinct from liver adenoma? *Gastroenterology*. 1985 Nov;89(5):1132–8.
 74. Frulio N, Chiche L, Bioulac-Sage P, Balabaud C. Hepatocellular adenomatosis: what should the term stand for! *Clin Res Hepatol Gastroenterol*. 2014 Apr;38(2):132–6.
 75. Chiche L, Dao T, Salamé E, Galais MP, Bouvard N, Schmutz G, et al. Liver adenomatosis: reappraisal, diagnosis, and surgical management: eight new cases and review of the literature. *Ann Surg*. 2000 Jan;231(1):74–81.
 76. Zucman-Rossi J, Jeannot E, Nhieu JTV, Scoazec JY, Guettier C, Rebouissou S, et al. Genotype-phenotype correlation in hepatocellular adenoma: new classification and relationship with HCC. *Hepatol Baltim Md*. 2006 Mar;43(3):515–24.
 77. Vijay A, Elaffandi A, Khalaf H. Hepatocellular adenoma: An update. *World J Hepatol*. 2015 Nov 8;7(25):2603–9.
 78. Huurman VAL, Schaapherder AFM. Management of ruptured hepatocellular adenoma. *Dig Surg*. 2010;27(1):56–60.
 79. Cho SW, Marsh JW, Steel J, Holloway SE, Heckman JT, Ochoa ER, et al. Surgical management of hepatocellular adenoma: take it or leave it? *Ann Surg Oncol*. 2008 Oct;15(10):2795–803.
 80. Bieze M, Phoa SSKS, Verheij J, van Lienden KP, van Gulik TM. Risk factors for bleeding in hepatocellular adenoma. *Br J Surg*. 2014 Jun;101(7):847–55.
 81. Grazioli L, Federle MP, Brancatelli G, Ichikawa T, Olivetti L, Blachar A. Hepatic adenomas: imaging and pathologic findings. *Radiogr Rev Publ Radiol Soc N Am Inc*. 2001 Aug;21(4):877–92; discussion 892-894.

82. Kim SM, Hwang S, Ahn CS, Kim KH, Moon DB, Ha TY, et al. Clinicopathological features and post-resection outcomes of hepatocellular adenoma. *Ann Hepato-Biliary-Pancreat Surg*. 2021 Feb 28;25(1):25–33.
83. Farges O, Ferreira N, Dokmak S, Belghiti J, Bedossa P, Paradis V. Changing trends in malignant transformation of hepatocellular adenoma. *Gut*. 2011 Jan;60(1):85–9.
84. Chun YS, Parker RJ, Inampudi S, Ehrenwald E, Batts KP, Burgart LJ, et al. Imaging Surveillance of Hypervascular Liver Lesions in Non-Cirrhotic Patients. *J Gastrointest Surg Off J Soc Surg Aliment Tract*. 2016 Mar;20(3):564–7.
85. Chiche L, David A, Adam R, Oliverius MM, Klempnauer J, Vibert E, et al. Liver transplantation for adenomatosis: European experience. *Liver Transplant Off Publ Am Assoc Study Liver Dis Int Liver Transplant Soc*. 2016 Apr;22(4):516–26.
86. Kammula US, Buell JF, Labow DM, Rosen S, Millis JM, Posner MC. Surgical management of benign tumors of the liver. *Int J Gastrointest Cancer*. 2001;30(3):141–6.
87. Deneve JL, Pawlik TM, Cunningham S, Clary B, Reddy S, Scoggins CR, et al. Liver cell adenoma: a multicenter analysis of risk factors for rupture and malignancy. *Ann Surg Oncol*. 2009 Mar;16(3):640–8.

8. Životopis

Rođena sam 1997. godine u Splitu, gdje sam završila osnovnu školu i Prirodoslovno-matematičku gimnaziju (III. Gimnazija Split) s odličnim uspjehom. Medicinski fakultet Sveučilišta u Zagrebu upisala sam 2016. godine. Dobitnica sam Dekanove nagrade za uspjeh u akademskoj godini 2017./2018. Tijekom studija bila sam dobitnica STEM stipendije i stipendije Sveučilišta u Zagrebu za izvrsnost.

Na šestoj godini studija izabrana sam za predsjednicu Studentske sekcije za anesteziologiju i reanimatologiju. Voditeljica sam projekta "Sutra radim u hitnoj" i niza drugih predavanja i radionica koje organizira Sekcija. Članica sam Sportske udruge studenata medicine SportMEF u kojoj aktivno sudjelujem kao članica ženske *futsal* sekcije te kao članica organizacijskog odbora projekata Udruge: Humanijade 2022. i Humanitarne cestovne utrke „162 stube“. Na četvrtoj godini studija bila sam demonstratorica na Katedri za mikrobiologiju i parazitologiju i Katedri za patofiziologiju. Većinu svoje mladosti provela sam na tatamiju baveći se karateom. Nastupala sam na Europskom sveučilišnom prvenstvu u karateu u Coimbri, u Portugalu 2017. godine.

Jednomjesečnu studentsku razmjenu odradila sam u Ateni u privatnoj bolnici „Hygeia“ na odjelu ortopedije u kolovozu 2021. godine.

Tijekom svog studija bavila sam se i kliničkim znanstvenim radom te sam autorica nekoliko kongresnih sažetaka. Autorica sam sažetka „*Vasculitis with kidney infarction as a presentation of SLE*“ i koautorica sažetka „*Taussing-Bing syndrome*“ koje sam predstavila na studentskom kongresu CROSS 2020. Autorica sam sažetka „*Etiopathogenesis of cyanide poisoning*“ koji sam predstavila na Četvrtom rusko-hrvatskom simpoziju pod pokroviteljstvom Međunarodnog društva za patofiziologiju. Jedna sam od koautora sažetka „*PNPLA3 and Notch3 gene polymorphisms as risk factors for alcoholic cirrhosis development and its progression to hepatocellular carcinoma*“ koji je predstavljen na *Liver Cancer Summit*-u 2021.

Odlično poznajem engleski jezik u govoru, razumijevanju i pisanju (C1), a talijanski jezik dobro (A2).

Područje mog interesa su hematologija, gastroenterologija, endokrinologija i anesteziologija.