

Rehabilitacija sportskih ozljeda koljena

Kunert, Inga

Master's thesis / Diplomski rad

2022

Degree Grantor / Ustanova koja je dodijelila akademski / stručni stupanj: **University of Zagreb, School of Medicine / Sveučilište u Zagrebu, Medicinski fakultet**

Permanent link / Trajna poveznica: <https://um.nsk.hr/um:nbn:hr:105:221051>

Rights / Prava: [In copyright](#)/[Zaštićeno autorskim pravom.](#)

Download date / Datum preuzimanja: **2024-07-28**



Repository / Repozitorij:

[Dr Med - University of Zagreb School of Medicine Digital Repository](#)



**SVEUČILIŠTE U ZAGREBU
MEDICINSKI FAKULTET**

Inga Kunert

Rehabilitacija sportskih ozljeda koljena

DIPLOMSKI RAD



Zagreb, 2022.

„Ovaj diplomski rad izrađen je u Kliničkom bolničkom centru Zagreb, Klinika za reumatske bolesti i rehabilitaciju pod vodstvom prof. dr. sc. Nadica Laktašić Žerjavić i predan je na ocjenu u akademskoj godini 2021./2022.

POPIS KRATICA

ACL - prednji križni ligament (engl. *anterior cruciate ligament*)

AP - anterio – posteriorno

BMI - indeks tjelesne mase (engl. *body mass index*)

CPM - kontinuirani pasivni pokret (engl. *contionus passive motion*)

engl. - engleski

LCL - lateralni kolateralni ligament (engl. *lateral collateral ligament*)

lig. - ligamentum

LL - latero – lateralno

m. - musculus

MCL - medijalni kolateralni ligament (engl. *medial collateral ligament*)

mm - milimetar

MR - magnetska rezonancija

NMES - neuromuskularna električna stimulacija

PA - posterio – anteriorno

PCL - stražnji križni ligament (engl. *posterior cruciate ligament*)

ROM - opseg pokreta (engl. *range of motion*)

SŽS - središnji živčani sustav

UZV - ultrazvuk

SADRŽAJ

SAŽETAK	
SUMMARY	
1. UVOD	1
2. FUNKCIONALNA ANATOMIJA KOLJENA	3
2.1. Zglob koljena (articulatio genus).....	3
2.2. Zglobna tijela	4
2.3. Sveze koljenskog zgloba.....	5
2.4. Mišići	7
2.5. Biomehanika zgloba koljena.....	9
2.6. Stabilnost zgloba koljena.....	10
3. OZLJEDE KOLJENA	14
3.1. Epidemiologija	14
3.2. Mehanizam ozljeda koljena	15
3.2.1. Ozljeda prednjeg križnog ligamenta koljena.....	15
3.2.2. Ozljeda medijalnog meniska	17
3.2.3. Ozljeda medijalnog kolateralnog ligamenta.....	19
3.2.4. Ozljeda lateralnog meniska	21
3.2.5. Ozljeda lateralnog kolateralnog ligamenta	21
3.2.6. Ozljeda stražnjeg križnog ligamenta	21
3.3. Dijagnosticiranje ozljeda koljena	22
3.3.1. Dijagnosticiranje ozljede prednjeg križnog ligamenta.....	22
3.3.2. Dijagnosticiranje ozljeda meniska	24
3.3.3. Dijagnosticiranje ozljede medijalnog kolateralnog ligamenta	26
3.3.4. Dijagnosticiranje ozljede lateralnog kolateralnog ligamenta.....	27
3.3.5. Dijagnosticiranje ozljede stražnjeg križnog ligamenta	29
4. LIJEČENJE OZLJEDA KOLJENA	30

4.1. Liječenje ozljede prednjeg križnog ligamenta	30
4.2. Liječenje ozljeda meniska.....	31
4.3. Liječenje ozljede medijalnog kolateralnog ligamenta.....	33
4.4 Liječenje ozljede lateralnog kolateralnog ligamenta	34
4.5. Liječenje ozljede stražnjeg križnog ligamenta	34
5. REHABILITACIJA.....	35
5.1. Rehabilitacija sportskih ozljeda prednjeg križnog ligamenta	35
5.2. Rehabilitacija sportskih ozljeda medijalnog kolateralnog ligamenta	45
5.3. Rehabilitacija sportskih ozljeda medijalnog i lateralnog meniska	48
5.4. Rehabilitacija sportskih ozljeda lateralnog kolateralnog ligamenta.....	52
5.5. Rehabilitacija sportskih ozljeda stražnjeg križnog ligamenta	52
6. ZAKLJUČAK.....	54
7. ZAHVALA	55
8. LITERATURA.....	56
9. ŽIVOTOPIS	61

SAŽETAK

Rehabilitacija sportskih ozljeda koljena

Inga Kunert

Koljeno je jedan od najvažnijih zglobova lokomotornog sustava zbog svoje uloge u kretanju. Pri sportskim aktivnostima često je izloženo djelovanju velikih sila, naglim promjenama smjera i ekstremnim kretnjama poput hiperekstenzije. Navedena opterećenja često uzrokuju ozljede brojnih struktura koljenskog zgloba od kojih su najčešće zahvaćeni: prednji križni ligament, medijalni meniskus, medijalni kolateralni ligament, lateralni meniskus, lateralni kolateralni ligament i stražnji križni ligament. Mehanizam ozljeđivanja zgloba koljena može biti kontaktni ili nekontaktni koji je češći, a može se uspješno prevenirati provođenjem programa snaženja mišića, proprioceptijskim i skakačkim treninzima specifičnim za sport. Ovisno o ozlijeđenoj strukturi i stupnju ozljede pristupa se konzervativnom ili operativnom liječenju.. Operacija se može odgoditi kako bi se provela odgovarajuća preoperativna rehabilitacija čiji je cilj vratiti normalan opseg pokreta, smanjiti oteklinu i bol te prevenirati atrofiju mišića. Pacijenti koji su uključeni u program preoperativne rehabilitacije brže napreduju u postoperativnoj rehabilitaciji. Kod ozljeda koje se liječe konzervativno kineziterapija je najvažnija metoda liječenja i usmjerena je na ranu mobilizaciju bolesnika, postizanje punog opsega pokreta i jačanje muskulature. Postoperativni rehabilitacijski programi osim navedenog uključuju i treninge proprioceptije i neuromišićne kontrole koji pojačavaju dinamičku stabilnost koljena. Proces rehabilitacije podijeljen je u faze kroz koje pacijent napreduje zadovoljavanjem kliničkih kriterija neovisno o vremenskim okvirima.

Ključne riječi: koljeno, ozljede, liječenje, rehabilitacija

SUMMARY

Rehabilitation of sports knee injuries

Inga Kunert

The knee is one of the most important joints of the locomotor system because of its role in body movement. During sports activities, it is often exposed to massive forces, sudden changes of direction and extreme movements such as hyperextension.

These loads often cause injuries to a number of knee joint structures of which the most commonly affected are: anterior cruciate ligament, medial meniscus, medial collateral ligament, lateral meniscus, lateral collateral ligament, and posterior cruciate ligament. The mechanism of knee joint injury can be contact or non-contact, which is more common, and can be successfully prevented by implementing a muscle strengthening programme, proprioceptive and sport-specific jumping workouts.

Depending on the injured structure and degree of injury, either conservative or operative treatment is approached. Surgery may be delayed to perform appropriate preoperative rehabilitation aimed at restoring normal range of motion, reducing swelling and pain, and preventing muscle atrophy. Patients enrolled in a preoperative rehabilitation programme progress faster in postoperative rehabilitation. For injuries which are treated conservatively, kinesitherapy is the most important method of treatment and is aimed at early mobilization of patients, achieving full range of motion and strengthening the musculature. Postoperative rehabilitation programmes include proprioception training and neuromuscular control, which enhance the dynamic stability of the knee. The rehabilitation process is divided into stages through which the patient progresses by meeting clinical criteria regardless of time frames.

Key words: knee, injuries, treatment, rehabilitation

1. UVOD

Ozljeda je tjelesno oštećenje koje nastaje uslijed neposrednog i iznenadnog izlaganja ljudskog organizma različitim vrstama energije (mehaničke, kemijske i fizikalne) ili pak može nastati uslijed nedostatka osnovnih vitalnih elemenata (zrak, voda, toplina) kao npr. u slučaju utapanja, gušenja ili smrzavanja (1). Sportske ozljede su one ozljede do kojih dolazi tijekom vježbanja ili sudjelovanja u sportskim aktivnostima, bilo tijekom trenažnog procesa ili tijekom natjecanja. Koljenski zglob predstavlja jedan od najvažnijih zglobova lokomotornog sustava. Ozljede koljena često su prouzrokovane sportskim ozljedama koje možemo podijeliti na direktnu i indirektnu traumu. Najopasniji sportovi u kojima su česte ozljede zbog indirektne traume su nogomet, odbojka i alpsko skijanje (2). Prema desetogodišnjem istraživanju koje su proveli Majewski, Habelt i Steinbrück na 17 397 sportaša koji su imali 19 530 ozljeda, 6434, tj. 37% pacijeta imali su 7769, tj. 39.8% ozljeda povezanih sa zglobom koljena. Od tih pacijenata 68.1% bili su muškarci, a 31.9% žene. Gotovo polovica pacijenata u trenutku ozljede bila je u dobi 20-29 godina (3). Kako se radi mahom o mladima, iznimno je važno prepoznati rizične faktore za nastanak ozljede i kontinuirano provoditi preventivne mjere kako bi se smanjila incidencija takvih događaja, a ujedno i djelovalo na smanjenje posljedičnog morbiditeta u toj populaciji.

Ukoliko do ozljede dođe važno je pravovremeno i primjereno intervenirati.

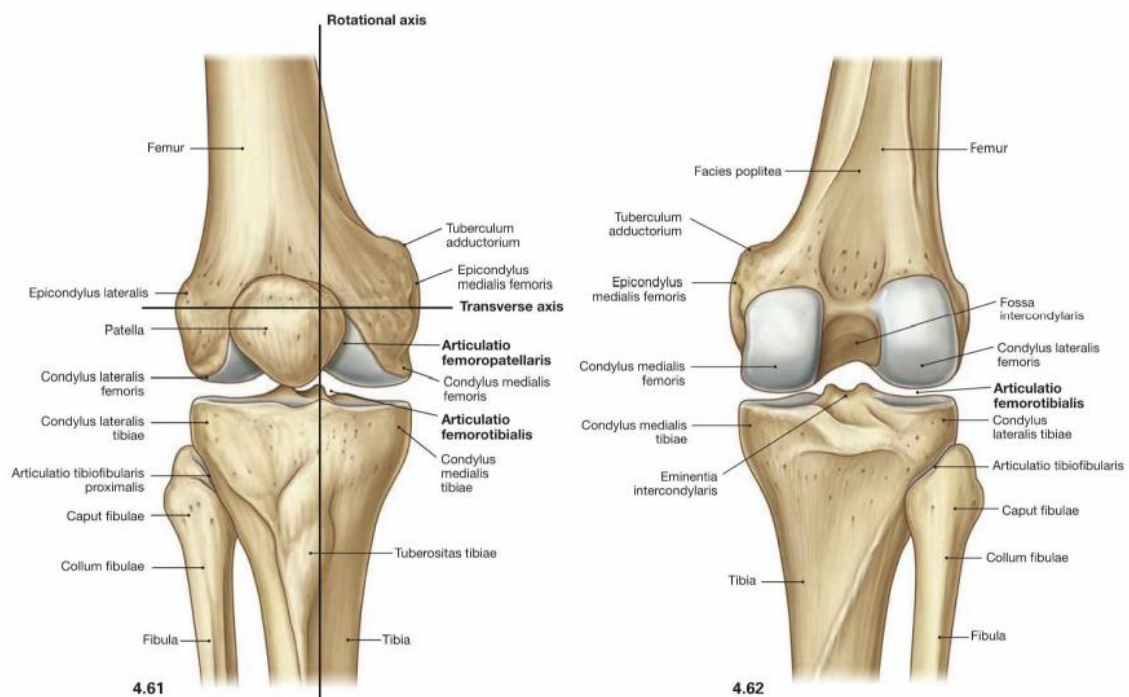
Intervencija obuhvaća djelovanje koje može biti operativno ili neoperativno, a rehabilitacija ima važnu ulogu u oba načina djelovanja, s obzirom da se određene ozljede mogu uspješno liječiti pomoću fizikalne terapije i medikamenata ili kao rehabilitacija nakon imobilizacije, dok je u drugih važna kombinacija fizikalne terapije i operativnog liječenja. Medicinska rehabilitacija ili osposobljavanje, u najširem smislu,

znači vraćanje ili održavanje optimalne razine tjelesne, psihičke i socijalne sposobnosti, sukladno zdravstvenom stanju bolesnika, njegovim potrebama i željama kao i potrebama njegove obitelji i šire socijalne zajednice (4). Fizikalna se terapija može koristiti u preoperativnoj pripremi, te u procesu rehabilitacije nakon kirurškog zahvata. Glavni cilj rehabilitacije je povratak sportaša na razinu prije ozljede, što uključuje mogućnost izvođenja pokreta i ostvarivanja mišićne snage bez ponovnog ozljeđivanja. Važno je biti svjestan koliko je dugotrajan proces rehabilitacije, te da je najvažniji dio kontinuirani rad i upornost zbog čega je jako važno adekvatno motivirati pacijenta.

2. FUNKCIONALNA ANATOMIJA KOLJENA

2.1. Zglob koljena (articulatio genus)

Koljenski se zglob odlikuje posebnom građom zglobnih tijela i osobitom građom i razmještajem sveza, što ga čini najsloženije građenim zglobovom u čovječjem tijelu (5). Zglob je sastavljen od nekoliko zglobova, u čemu sudjeluju distalni dio femura (bedrena kost), proksimalna tibija (goljenična kost), odnosno glava tibije i patela (iver). Razlikujemo femoropatelarni zglob gdje su uzgobljeni patela i facies patellaris femura, te femorotibijalni zglob između medijalnih i lateralnih kondila femura i tibije. Femorotibijalni zglob prema vrsti je bikondilarni zglob koji se funkcijski opisuje kao trochoginglymus, a u njemu mogu vršiti kretnje fleksije i ekstenzije, te rotacija oko uzdužne osi potkoljenice. U femoropatelarnom zglobu dolazi do klizanja patele, pri fleksiji prema kaudalno, a pri ekstenziji prema kranijalno (2).



Slika 1. Zglob koljena, articulatio genus, desna strana (6).

2.2. Zglobna tijela

Na distalnom kraju femura nalaze se valjkasti kondili femura koji su spiralno svijeni, te se njihova zaobljenost pojačava od naprijed prema straga, što upućuje na činjenicu da je kontaktna površina kondila femura i tibije u flektiranom koljenu manja nego u ekstendiranom, jer su u fleksiji zglobna tijela manje kongruentna. Patella ili iver najveća je sezamoidna kost u ljudskom tijelu te je ugrađena u tetivu m. quadriceps femoris. Proksimalni kraj patelle naziva se bazom, a distalni kraj tvori šiljasti vrh (apex). Na proksimalnom kraju tibije nalaze se medijalna i lateralna zglobna površina glave tibije. Medijalna je površina malo konkavna i uzglobljuje se s medijalnim kondilom femura, a lateralna površina je prema kranijalno lagano konveksna što dovodi do loše kongruencije zglobnih tijela. Zglobna hrskavica koljena, najdeblja je u ljudskom tijelu te na dijelovima iznosi čak 7mm, a zajedno s meniskusima smanjuju inkongruenciju između femura i tibije (2). Upravo zbog složene građe koljenskog zgloba, ali i inkongruencije zglobnih tijela važno je razumjeti anatomiju i biomehaniku koljena u radu djelovanju sudjeluju brojne strukture, čije je ozljede važno pravilno prepoznati i liječiti.



Slika 2. Patella; Iver – desna strana. Ventralna i dorzalna strana (6).

2.3. Sveze koljenskog zgloba

Svezama koljenskog zgloba osim ligamentarnog aparata pripadaju i meniskusi.

Meniskusi su hrskavične strukture u obliku slova „C“ koji su umetnuti između femura i tibije i na taj način povećavaju zglobne površine i dopunjuju sukladnost zglobnih tijela

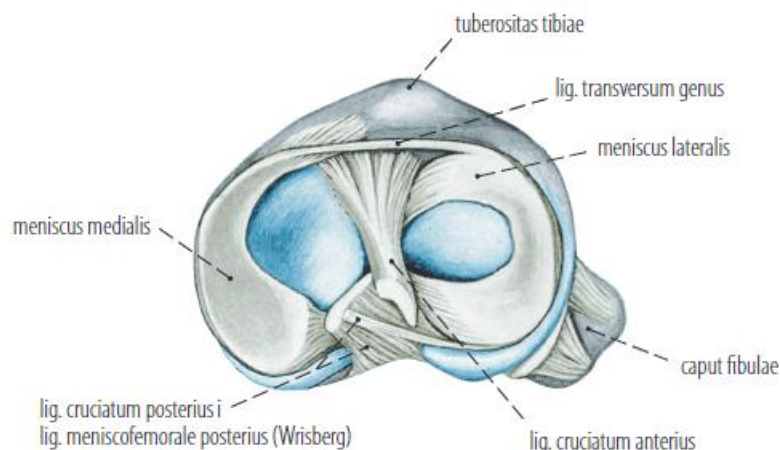
(2). Medijalni menisk ima srpasti oblik te je u kontaktu sa stražnjim dijelom lig.

collaterale tibiale. Lateralni menisk ima kružni oblik, te mu je polumjer zavoja manji

nego u medijalnog meniska (7). Svojim pomicanjem, medijalni i lateralni menisk

omogućuju da konkavno zglobno tijelo pri pokretima prati konveksno zglobno tijelo.

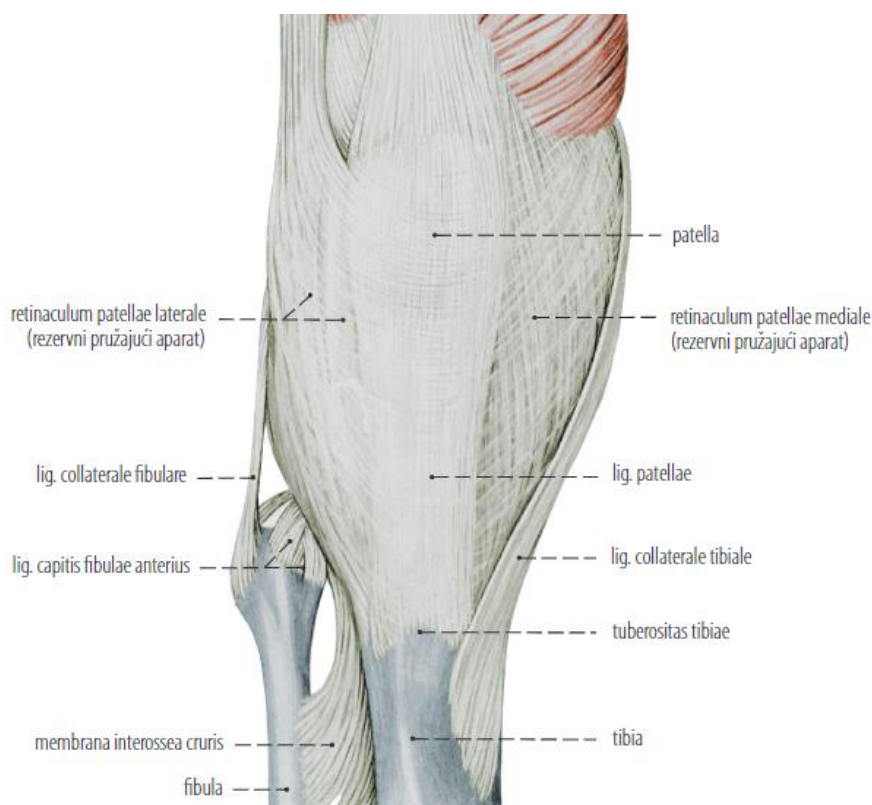
Pritom je lateralni menisk pokretniji od medijalnog meniska (5).



Slika 3. Proksimalna površina tibije s meniskusima i križnim ligamentima (7).

U ligamentarni aparat zgloba koljena pripadaju: lig. patellae s retinakulumom patellae mediale et laterale, lig. collaterale tibiale (mediale) (MCL), lig. collaterale fibulare (laterale) (LCL), skupina dorzalnih ligamenata kojoj pripadaju lig. popliteum obliquum i lig. popliteum arcuatum, te središnji ligamenti kojima pripadaju lig. cruciatum anterius (ACL) i lig. cruciatum posterius (PCL) (2).

Lig. patellae predstavlja završni dio tetive kvadricepsa, a nalazi se između patele i tuberositas tibiae. Dio vlakana m. quadriceps femoris seže kao retinaculum patellae mediale et laterale pokraj patelle do tibije i na taj način tvori rezervni ekstenzorni sustav koji ostaje funkcionalan nakon ozljede lig. patellae prilikom prijeloma ivera (2). MCL snažno je medijalno pojačanje zglobne čahure koje se dijeli na prednji i stražnji dio. Prednji dio seže od medijalnog epikondila femura do facies medialis tibiae, a stražnji dio seže dorzalno prema medijalnom kondilu tibije. LCL leži ekstrakapsularno te se proteže od lateralnog epikondila femura do caput fibulae. Oba kolateralna ligamenta napeta su pri ispruženom, a opuštena pri flektiranom koljenu (2).



Slika 4. Desni zglob koljena prikazan s ventralne strane. Kolateralni ligamenti (7).

Lig. popliteum obliquum pojačava stražnji zid čahure, a proteže se od stražnje strane medijalnog kondila tibije do lateralnog epikondila femura. Funkcija mu je ograničavanje vanjske rotacije potkoljenice i da potpomaže križne sveze u sprječavanju prekomjerne ekstenzije koljena (2). Lig. popliteum arcuatum upliće se u zglobnu čahuru i pojačava njezin stražnji zid. Lučno usmjerena vlakna konvergiraju prema vrhu glave fibule, a zajedno s LCL sprječava varizaciju potkoljenice (7).

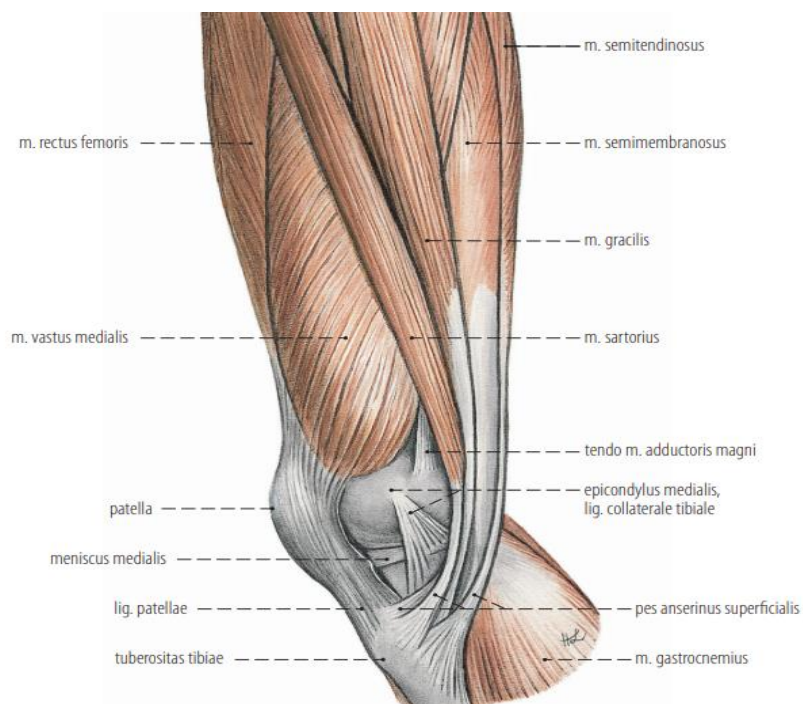Križni ligamenti nalaze se topografski i funkcionalno u središtu koljena, intrakapsularno, no u vlastitoj sinovijalnoj ovojnici zglobne čahure.

ACL straga je učvršćen za unutarnju površinu lateralnog kondila, te seže ukoso prema ventralno, kaudalno i medijalno do area intercondylaris tibiae (2). ACL može se podijeliti u tri svežnja vlakana: anteromedijalni, intermedijarni i posterolateralni (7). PCL deblji je od ACL te seže od unutarnje površine medijalnog kondila femura prema dorzalno, kaudalno i lateralno na area intercondylaris posterios tibiae (2). PCL se sastoji od dva svežnja vlakana: anterolateralni i posteromedijalni svežanj. Križni ligamenti osiguravaju zglob koljena prije svega u sagitalnoj ravnini (pomak tibije/femura naprijed-natrag), frontalnoj (pomak tibije lijevo- desno), ali i u horizontalnoj (rotacija tibije) ravnini (7).

2.4. Mišići

Sekundarni stabilizatori koljenskog zgloba su mišići, iako je njihova primarna funkcija stvaranje pokreta (8). Mišiće koji sudjeluju u pokretanju i stabiliziranju koljena možemo podijeliti u dvije skupine: prednju i stražnju. Prednju skupinu mišića predominantno čini m. quadriceps femoris koji se sastoji od četiri glave – m. rectus femoris, m. vastus lateralis, m. vastus medialis i m. vastus intermedius. Primarna funkcija ovih mišića jest ekstenzija u zglobu koljena (8). M. quadriceps femoris

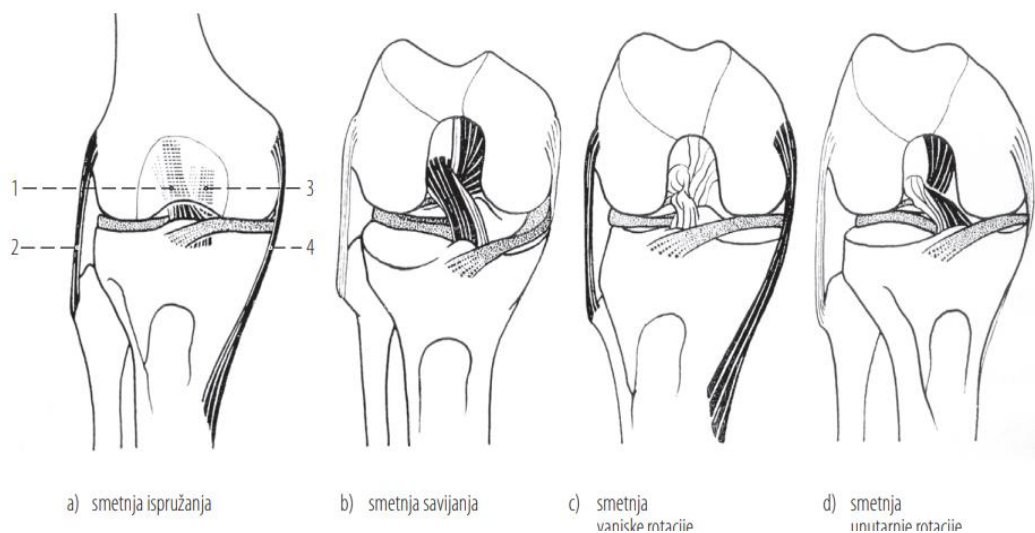
kontrolira prekomjernu fleksiju, što mu omogućava trostruko veći okretni moment od svih fleksora koljena (2). Stražnja skupina mišića koljena sastoji se od m. biceps femorisa, m. semimembranosusa, te m. semitendinosusa čija je funkcija fleksija u koljenskom zglobu (8). Oni čine oko 90% fleksijske snage u zglobu koljena, a istovremeno djeluju i na zglob kuka, te ih stoga nazivamo ishiokruralnom skupinom mišića. Njihova ograničena rastezljivost odgovorna je za to da nije moguća potpuna fleksija kuka pri ekstenziranom koljenu, takvu pojavu nazivamo pasivnom mišićnom insuficijencijom (2). U preostale fleksore ubrajamo i m. sartorius i m. gracilis koji su primarno mišići zgloba kuka, gdje m. sartorius djeluje kao fleksor, a m. gracilis kao ekstenzor zgloba kuka. Navedeni mišići s m. semitendinosusom i m. semimembranosusom te m. popliteusom s lateralne strane uz fleksiju, imaju funkciju i unutarnje rotacije koljena. M. gastrocnemius, osim što je fleksor i supinator u nožnom zglobu, djeluje i kao fleksor koljena.



SLIKA 5. Mišići natkoljenice prikazani s medijalne strane(preuzeto i uređeno) (7).

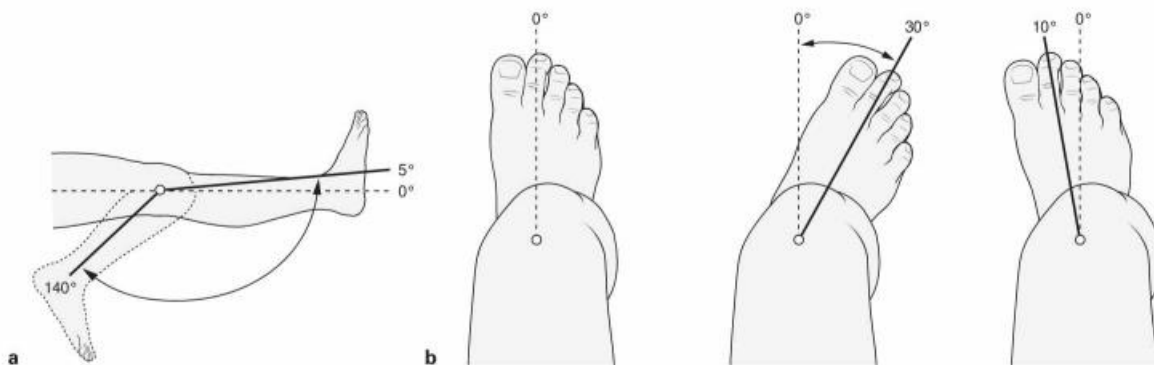
2.5. Biomehanika zgloba koljena

Za mehaniku i stabilnost koljenskog zgloba bitne su pobočne i ukrižene sveze (lig. Collaterale i lig. Cruciatum). Osim što su glavni nosioci stabilnosti koljena, sveze određuju i vrstu i granice najvećeg raspona pokreta u zglobu. Kolateralne sveze onemogućuju abdukciju o addukciju potkoljenice pri ispruženom koljenu. Dvije kratke i ukrižene sveze osiguravaju stalan dodir zglobnih tijela u svakom položaju koljena, jer je uvijek jedan dio sveza napet (5). Križni su ligamenti maksimalno napeti pri ispruženom koljenu. Kada je koljeno flektirano, pri unutarnjoj rotaciji, križni se ligamenti omataju jedan oko drugoga, a pri vanjskoj su rotaciji međusobno paralelni. Prema tome potkoljenica se može rotirati više prema van nego prema unutra. Arhitektura vlakana križnih ligamenata uvjetuje da su određena vlakna u svakom položaju napeta (2).



Slika 6. Postranični i križni ligamenti. Nategnuti dijelovi ligamenata prikazani su crno, opušteni su prikazani svjetlije. 1) lig. cruciatum anteriorus, 2) lig. collaterale fibulare, 3) lig. cruciatum posteriorus, 4) lig. collaterale tibiale (7).

Koljeno ima velik opseg kretnji kako pasivnih tako i aktivnih kretnji. Aktivna je ekstenzija u koljenu izvediva do položaja 0° , pasivno je moguća hiperekstenzija do 5° , a patološka je hiperekstenzija više od 15° . Aktivna fleksija u koljenskom zglobu izvediva je od položaja 0 do 135° , a pasivno se može fleksija povećati do krajnje granice od 160° . Raspon između 135° i 160° nazvan je „mrtvim mišićnim prostorom“. Pri ispruženom koljenu nemoguća je rotacija potkoljenice, a pri fleksiji od 90° moguća rotacija potkoljenice prema unutra je 10° , a prema van 40° . Sve te pokrete osiguravaju sveze, menisci, zglobna čahura, te mišići pokretači koljena (5).



Slika 7. Opseg kretnji u koljenskom zglobu (6).

2.6. Stabilnost zgloba koljena

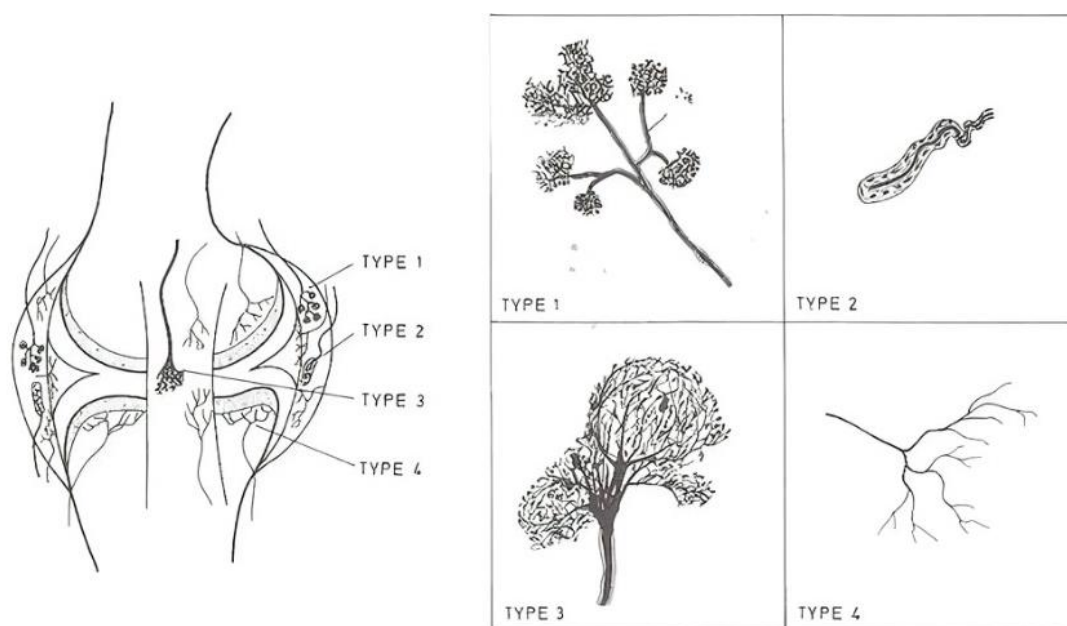
Zglob koljena izložen je jakim silama tijekom sportskih aktivnosti, s obzirom da se koljeno nalazi između dva najdulja kraka poluge u ljudskom tijelu i okruženo je najsnažnijim mišićima (8). Mogućnost koljena da ostane stabilno iako je izloženo brzim promjenama opterećenja tijekom aktivnosti naziva se dinamičkom stabilnošću koljena koja je rezultat integracije zglobne geometrije, ograničenja koja pružaju meka tkiva, opterećenja primijenjenih na zglob i mišićne aktivnosti (9).

S obzirom da su zglobna tijela femura i tibije inkongruentna, nevedeno je ispravljeno meniscima koji osiguravaju bolju kongruentnost i minimalnu stabilnost zgloba. No značajniji dio stabilnosti nose ligamenti, zglobna čahura i mišićno-tetivna tkiva. Ligamenti usmjeravaju susjedne koštane dijelove prilikom pokreta i čine primarne stabilizatore koljena, koji u gotovo svim pokretima djeluju sinergistički (9). U postero-anteriornom (PA) smjeru glavni primarni stabilizator je PCL, dok je u ACL glavni primarni stabilizator u anteriorno-posteriornom (AP) smjeru. U latero - lateralnom smjeru, stabilnost je primarno osigurana djelovanjem MCL i LCL (8). Djelovanje primarnih stabilizatora dovoljno je pri umjerenim naporima, no pri djelovanju agresivnije sile potrebna je dodatna stabilizacija kako ne bi došlo do ozljede ligamentarnih struktura. Dodatnu, sekundarnu stabilizaciju osiguravaju mišići kontrolirani neuromuskularnim sustavom, a čine važno područje djelovanja terapijskih intervencija (9). Kao sekundarni stabilizator u PA smjeru djeluje m. quadriceps femoris, u AP smjeru djeluju: m. biceps femoris, m. semimembranosus, m. semitendinosus, m. gastrocnemius, m. sartorius, a varus-valgus stabilnost sekundarno daju m. popliteus i m. tensor fasciae latae (8).

Neuromišićna kontrola rezultat je složenog međudjelovanja živčanog i mišićnog sustava, a možemo ju podijeliti na 3 komponente: senzoričku komponentu, živčane puteve i mišićnu komponentu (9). Za postojanje neuromišićne kontrole važni su receptori koji osiguravaju stabilnost koljena putem aferentne povratne sprege (engl. afferent feedback), a razlikujemo mehanoreceptore, u koje ubrajamo i proprioceptore, te nociceptore koji šalju osjetne informacije u spinalne motoneurone i interneurone te brojne supraspinalne strukture. Djelovanjem ovih receptora, supraspinalne strukture dobivaju informacije o položaju, pokretu i osjetu boli u zglobu (8). Mehanoreceptore

dijelimo u 3 skupine: zglobne, kožne i mišićne receptore. Kožni mehanoreceptori važni su u začetku refleksnog odgovora jer odgovaraju na potencijalne mehaničke ili termičke opasnosti, stoga nemaju važniju ulogu u održavanju dinamičke stabilnosti koljena (9). Glavni zglobni mehanoreceptori su: Ruffinijevi završetci, Paccinijeva tjelešca, slobodni živčani završetci i Golgijev tetivni organ, koji su uz mišićno vreteno tip I i tip II osnova dinamičke stabilnosti koljena (8). Ruffinijevi završetci nalaze se u zglobnoj čahuri i ligamentima koljena, osjetljivi su na poziciju zgloba i silu rastezanja, prag aktivacije im je nizak, a aktivni su u statičkom i dinamičkom stanju zgloba. Paccinijeva tjelešca nalaze se u zglobnoj čahuri, ligamentima i meniscima, osjetljivi su na vibracije i sile akceleracije i deceleracije, prag aktivacije im je nizak, a aktivni su samo u dinamičkom stanju zgloba. Golgijev tetivni organ nalazi se u ligamentima i meniscima, osjetljiv je na istezanje ligamenata posebice u završnom dijelu pokreta zbog visokog praga aktivacije, također je aktivan samo u dinamičkom stanju zgloba. Golgijev tetivni aparat negativom povratnom spregom koči aktivnost mišića. Slobodni živčani završeci su nociceptori rasprostranjeni u vezivnom tkivu, osjetljivi su na mehaničke i kemijske podražaje koji izazivaju bol, imaju visok prag aktivacije, a inaktivni su sve dok ne dođu u kontakt sa štetnom tjelesnom tvari (9). U mišiću, oko mišićnih vlakana nalazi se mišićno vreteno, a razlikujemo mišićno vreteno tip I i tip II. Tip I registrira brzinu kretanja zgloba, dok tip II registrira poziciju u kojoj se zglob nalazi putem promjene duljine mišićnih vlakana. Mišićno vreteno pozitivnom povratnom spregom potiče aktivnost mišića (8). Mehanoreceptori, zajedno s ligamentima i mišićima sudjeluju u stvaranju refleksnih lukova koji imaju iznimno važnu ulogu u stabilnosti koljena. Signal iz receptora u koljenu, aferentnim živčanim vlaknima ide u središnji živčani sustav (8). Aferentni signali djeluju na SŽS na tri razine: na kralježničnu moždinu, moždano deblo i cerebelum te na kognitivne centre moždane

kore. U SŽS-u se aferentni signal obrađuje i odašilju se eferentni signali putem motoneurona koji odgovaraju promjenom aktivnosti mišića ili zaštitnom kretnjom zgloba (9). Ovaj mehanizam ima svoja ograničenja te ukoliko sila koja djeluje na koljeno prijeđe taj prag, dolazi do ozljede. Otpornost koljena na ozljedu ovisi o snazi primarnih i sekundarnih stabilizatora te o učinkovitosti mehanoreceptora.



SLIKA 8. Prikaz mehanoreceptora u koljenu. 1) Ruffinijevi završeci 2) Paccinijeva tjelešca 3) Golgijev tetivni organ 4) slobodni živčani završeci

Preuzeto i uređeno s: (10).

3. OZLJEDE KOLJENA

Ozljede koljena tijekom sportske aktivnosti mogu biti od najjednostavnijeg nagnječenja mekih tkiva u području koljena, preko puknuća ligamenata, meniska do intraartikularnih prijeloma na femuru, tibiji i pateli. U ovom ćemo poglavlju obraditi najčešće ozljede koljena nastale pri sportskoj aktivnosti, mehanizme njihova nastanka i postavljanje dijagnoze kao i izbor odgovarajuće terapijske opcije (5). Razumijevanje mehanizma ozljeda važno je kako bi se mogle strategije za prevenciju takvih ozljeda mogla optimizirati (11).

3.1. Epidemiologija

U istraživanju švicarskih i njemačkih ortopedskih klinika koje je provedeno na 6434 pacijenata koji su imali ukupno 7769 ozljeda koljena, zabilježene su različite sportske ozljede koje su nastale brojnim mehanizmima. U dokumentaciji se bilježe pacijenti s ozljedama LCL, MCL, ACL, PCL, te lateralnog i medijalnog meniska. U 33.9 % slučajeva zabilježe su manje ozljede bez oštećenja navedenih struktura. Najčešće zabilježena ozljeda jest ruptura prednjeg križnog ligamenta s 20.3% svih ozljeda koljena. Zatim slijedi ruptura medijalnog meniskusa(10.8%), medijalnog kolateralnog ligamenta (7.9%), lateralnog meniskusa (3.7%), ozljeda lateralnog kolateralnog ligamenta (1.1%), te najrjeđe se pojavljivala ozljeda stražnjeg križnog ligamenta (0.65%) (3). Učestalost ozljeda pojedinih segmenata koljena ovisi i o sportu kojim se sportaši bave, te o spolu i dobi sportaša. Brojne studije pokazuju kako je učestalost rupture ACL češća u žena. U istraživanju učestalosti ozljede ACL u sportaša u adolescentnoj dobi prikazano je kako djevojčice imaju 1.4 puta veći rizik za rupturu od dječaka iste dobi, a navedeno je najizraženije u košarci gdje su djevojčice imale čak 4 puta veći relativni rizik (12).

3.2. Mehanizam ozljeda koljena

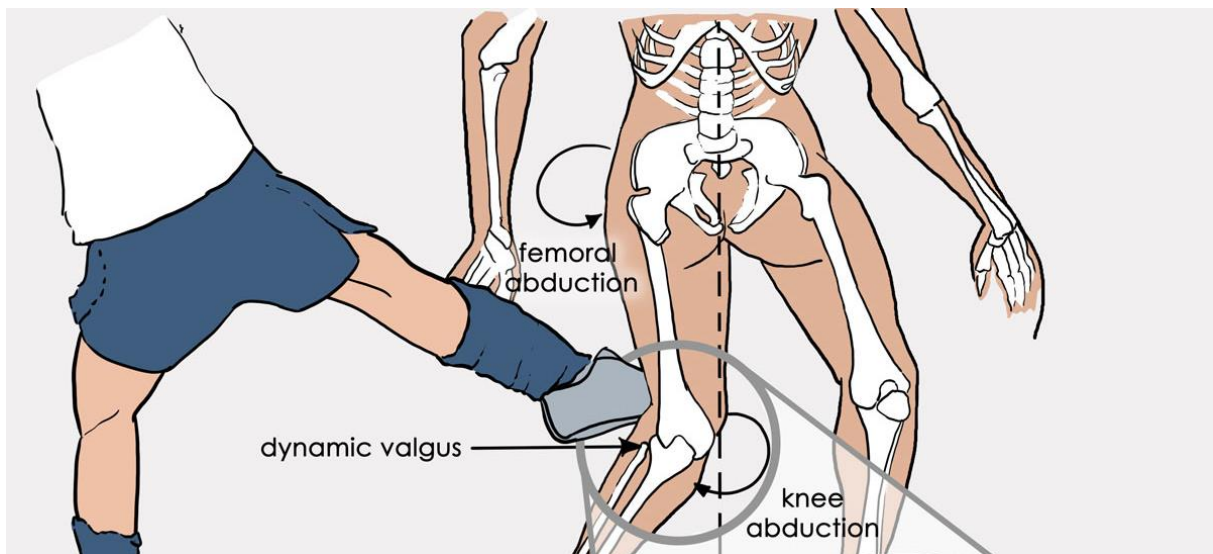
3.2.1. Ozljeda prednjeg križnog ligamenta koljena

Približno 75% ozljeda prednjeg križnog ligamenta čine nekontaktne ozljede, dok nešto više od 25% čine kontaktne ozljede (11). Najčešći mehanizmi nekontaktne ozljede ACL-a uključuju: brze promjene smjera u kombinaciji s naglim zaustavljanjem, doskok na gotovo potpuno ekstenziranu nogu, okretanje s gotovo potpuno ekstenziranom koljenom, dok je stopalo učvršćeno za podlogu, te pri hiperkestenziji ili hiperfleksiji koljena (13). Nekontaktne izolirane ozljede prednjeg križnog ligamenta nastaju zbog nagle i snažne hiperekstenzije koljena, dok se kontaktne ozljede javljaju pri izravnu udarcu u femoralne kondile pri flektiranom koljenu i fiksiranoj tibiji uz pomak femura prema straga (5).



SLIKA 9. Nekontaktna ozljeda ACL-a pri kombinaciji valgusa koljena i prenošenja sile prema naprijed na tibiju, nastala pri nagloj bočnoj promjeni smjera u nogometaša

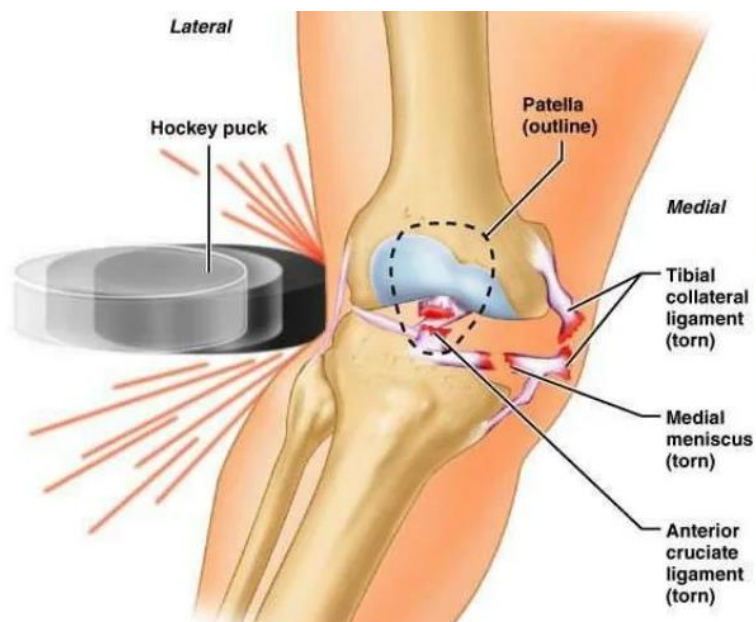
Preuzeto s: (13).



SLIKA 10. Kontaktna ozljeda ACL-a nastala udarcem u femoralni kondil

Preuzeto i uređeno s: (14).

Ozljede s abdukcijom i rotacijom u koljenu uvijek uzrokuju složene ozljede medijalnog kolateralnog ligamenta, prednjeg križnog ligamenta i medijalnog meniska što nazivamo „zlokobni trijas“ (5).



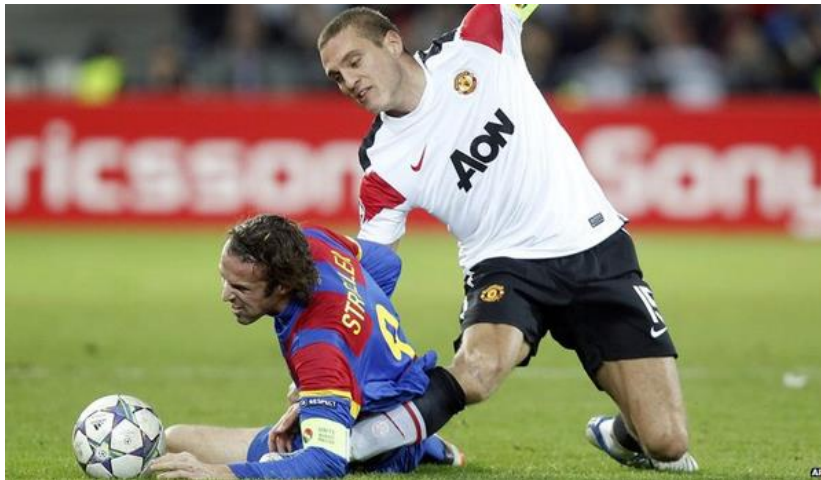SLIKA 11. Zlokobni trijas – ruptura ACL-a, MCL-a i medijalnog meniska.

Preuzeto i uređeno s: (15).

Prema lokalizaciji ozljeda prednjeg križnog ligamenta može biti: na tibijalnom hvatištu uz avulziju eminencije interkondilaris tibije, zatim avulzija na femoralnom hvatištu ili na oba, ali uz očuvanje kontinuiteta ligamenta, ili ligament unutar sinovijalne ovojnice može biti „raščohan“ (5).

3.2.2. Ozljeda medijalnog meniska

Sportske ozljede medijalnog meniska najčešće su povezane s istovremenom rupturom ACL-a ili ozljedom MCL-a. U mlađih sportaša najčešće su uzrokovane kretnjama vanjske rotacije i abdukcije potkoljenice s flektiranim i opterećenim koljenom, dok je u starijih potrebno manje opterećenje i sila rotacije zbog manje elastičnosti meniska s dobi (16). Najčešća lezija meniska jest uzdužni razdor stražnjeg segmenta medijalnog meniska, a nastaje kada pri flektiranom koljenu te uz rotaciju prema van i eventualno abdukciju potkoljenice iznenada uslijedi snažna ekstenzija jer dolazi do gnječenja meniska između kondila tibije i femura. Ova ozljeda česta je u nogometaša kojima kopačke učvrste stopalo za zemlju, ili atletičara sprintera, kao i kod skijaša, jer je u svim navedenim sportovima potkoljenica fiksirana i ne može slijediti nagle okrete natkoljenice i trupa (5).

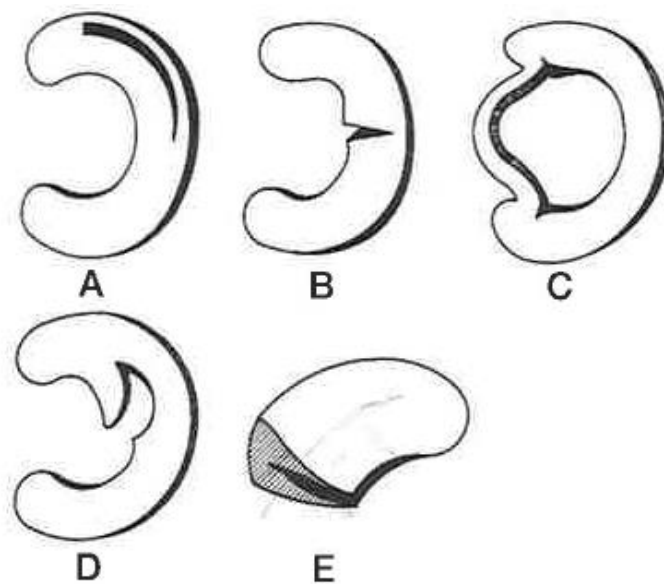


SLIKA 12. Mehanizam nastanka rupture medijalnog meniska

Preuzeto s: (17).

Ozljede meniska najčešće se klasificiraju prema lokaciji ili morfologiji razdora.

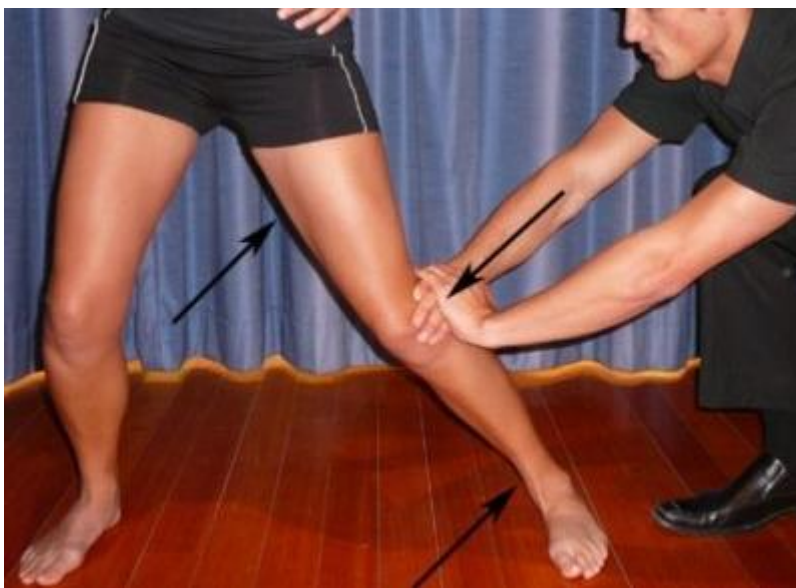Najčešće korištena klasifikacija je prema lokaciji, jer je meniskus podijeljen longitudinalno i radijalno u 12 odvojenih zona, čija je funkcija opisivanje mogućnosti oporavka meniska ovisno o opskrbi krvlju (16). Prema morfologiji razdora razlikujemo: uzdužni, poprečni, potpuni uzdužni rascjep koji dovodi do dvostrukog meniska, tzv. bucket handle, posebni oblik rascjepa u obliku ušne resice, tzv. flap, te horizontalni razdor (5).



SLIKA 13. Shematski prikaz mogućih rascjepa meniska: A – uzdužni, B – poprečni, C – bucket handle, D – flap, E – horizontalni (5).

3.2.3. Ozljeda medijalnog kolateralnog ligamenta

MCL najčešće je ozlijeđen prekomjernom abdukcijom potkoljenice pri eksteniranom koljenu ili pri rotaciji u koljenu uz laganu fleksiju i abdukciju potkoljenice. Ovaj mehanizam vrlo je čest u nogometu pri sudaru dvaju igrača. Do parcijalne rupture, najčešće na femoralnom hvatištu, dolazi pri rotaciji potkoljenice prema van ili natkoljenice prema unutra, uz fiksiranu potkoljenu. Takve se ozljede najčešće događaju kod skijaša (5).



SLIKA 14. Prikaz mehanizma ozljede MCL-a primjenom valgusne sile.

Preuzeto i uređeno s: (18).

Ozljede MCL-a moguće je klasificirati prema kliničkoj slici i MR nalazu u 3 stupnja. Klinički 1. stupanj uključuje osjetljivost na palpaciju ili bol prilikom stres testa, ali bez smanjenja stabilnosti zgloba. Klinički stupanj 2 uključuje smanjenu stabilnost zgloba pri izvođenju stres testa u semifleksiji, ali ne i u potpunoj ekstenziji. Klinički stupanj 3 uključuje izraženu nestabilnost zgloba prilikom izvođenja stres testa kako u semifleksiji, tako i u punoj ekstenziji. MR stupanj 1 prikazuje edem i krvarenje oko ligamenta, ali vlakna su intaktna, u 2. stupnju postoji djelomična ruptura, jer je dio vlakana intaktan, a u 3. stupnju je ruptura potpuna, a može biti prisutna i avulzija kosti (19).

3.2.4. Ozljeda lateralnog meniska

Ozljede lateralnog meniska, 4 puta su rjeđe od ozljeda medijalnog meniska.

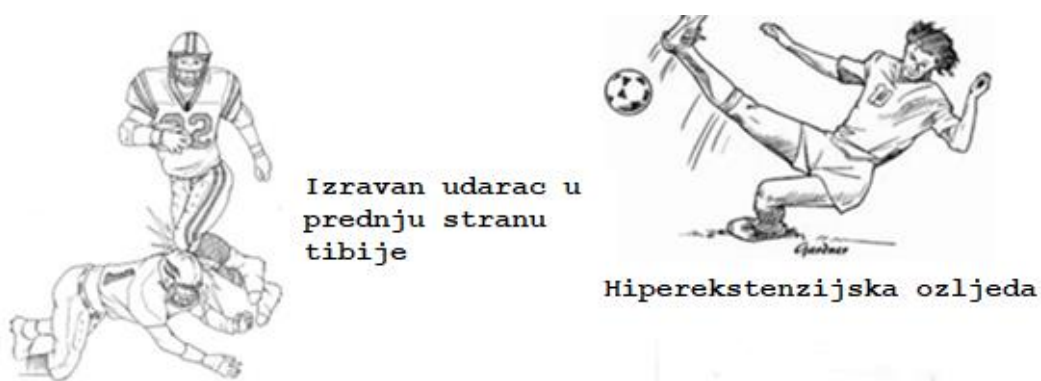
Patognomoničan položaj za ozljedu lateralnog meniska je manje-više flektirano koljeno uz unutarnju rotaciju i addukciju potkoljenice (5).

3.2.5. Ozljeda lateralnog kolateralnog ligamenta

Ove su ozljede mnogo rjeđe, jer LCL nije toliko podložan ozljedama pri rotaciji u koljenskom zglobu, a i zaštićen je hvatištem iliotibijalnog traktusa i m. biceps femorisom, kao i adukcijskim položajem druge noge. U sportu se mogu naći u sportaša u kojih jedna noga dolazi u položaj varusa, a druga u položaj valgusa, zbog čega na jednoj nozi nastaje ozljeda LCL-a, a na drugoj MCL-a. LCL najčešće puca na hvatištu za fibulu pri čemu se često odlomi i koštani segment hvatišta, a može doći i do ozljede peronealnog živca (5).

3.2.6. Ozljeda stražnjeg križnog ligamenta

Nastaje kada pri flektiranom koljenu sila djeluje na kondile tibije od sprijeda prema straga ili pri jakoj hiperekstenziji koljena. Najčešće dolazi do avulzije ligamenata od hvatišta, zajedno s komadićima kosti tibije, a može se javiti i otrgnuće ligamenta s femoralnog hvatišta. Ozljeda PCL-a najčešće je udružena s rupturom stražnjeg dijela zglobne čahure (5).



SLIKA 15. Najčešći mehanizmi ozljede stražnjeg križnog ligamenta

Preuzeto i uređeno s: (20).

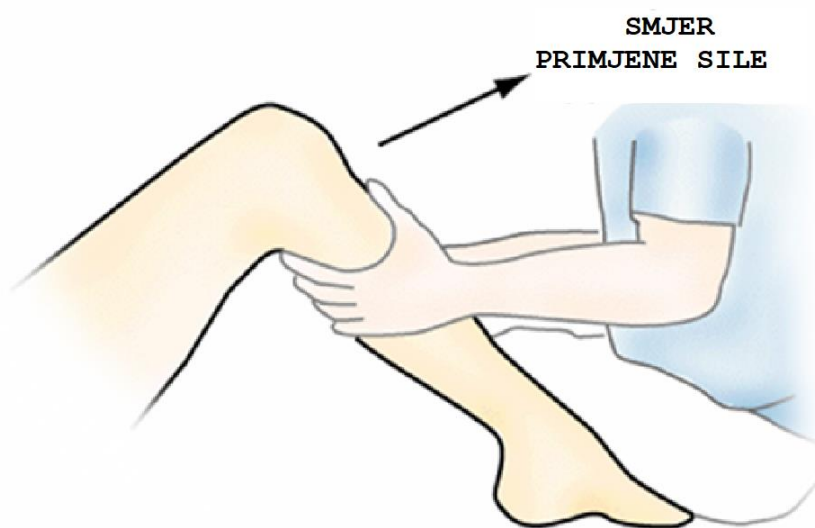
3.3. Dijagnosticiranje ozljeda koljena

3.3.1. Dijagnosticiranje ozljede prednjeg križnog ligamenta

Tipična anamneza pacijenta s ozljedom ACL-a obuhvaća nekontaktne pokrete deceleracije, doskoka te promjene smjera ili direktni udarac u femoralne kondile, no i brojni drugi mehanizmi mogu uzrokovati ovu ozljedu ili se pacijenti ne mogu prisjetiti točnog događaja pri ozljeđivanju. Pri opisivanju događaja, pacijenti često navode osjećaj hiperekstenzije ili privremenog iščašenja koljena (21).

U kliničkom pregledu uvijek nalazimo hemartros i zaštitni spazam mišića što otežava izvođenje dijagnostičkih testova i postavljanje dijagnoze. Od dijagnostičkih testova najčešće koristimo test „prednje ladice“ i Lachmannov test (5). Testom prednje ladice ispituje se stabilnost koljena u sagitalnoj ravnini. Izvodi se na način da ispitivač fiksira distalni dio potkoljenice, a objema rukama obuhvati proksimalni dio potkoljenice sa stražnje strane. Palac obje ruke položen je uz tuberositas tibije. Test se izvodi na način da ispitivač pokuša povući potkoljenicu anteriorno. Ukoliko postoji

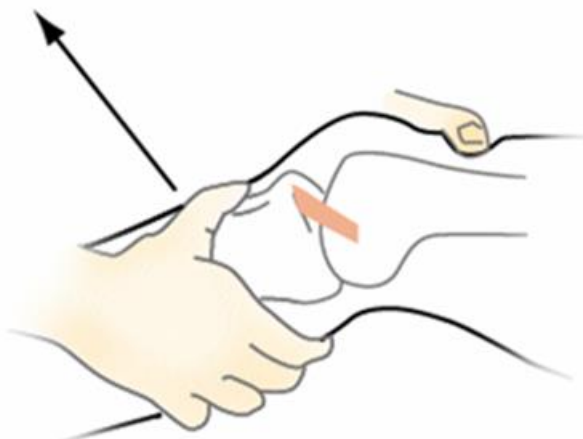pomak potkoljenice prema naprijed test je pozitivan. Ukoliko je test negativan potrebno je provesti i Lachmannov test koji je pouzdaniji (5,22). Lachmannov test također ispituje stabilnost koljena u sagitalnoj ravnini. Ispitivač stoji pored noge koja se ispituje. Liječnik flektira koljeno bolesnika pod 30°. Lijevom rukom liječnik obuhvaća distalni dio natkoljenice bolesnika s prednje strane te ga potiskuje prema dolje i na taj način ga fiksira, a desnom rukom obuhvaća proksimalni dio potkoljenice (u razini glavice fibule) sa stražnje strane te pokušava pomaknuti potkoljenicu prema anteriorno. Nakon toga se test izvodi i na drugoj nozi radi usporedbe (22). Ukoliko postoji pomak potkoljenice prema naprijed test je pozitivan. Posebna je prednost Lachmannovog testa da se može obaviti kod akutnih ozljeda budući da se koljeno, zbog boli, nalazi u rasteretnom položaju semifleksije (5).



SLIKA 16. Test prednje ladice. Koljeno u položaju fleksije pod 90°.

Preuzeto i uređeno s: (23).

SMJER PRIMJENE SILE



SLIKA 17. Lachmannov test. Koljeno u položaju fleksije pod 30°.

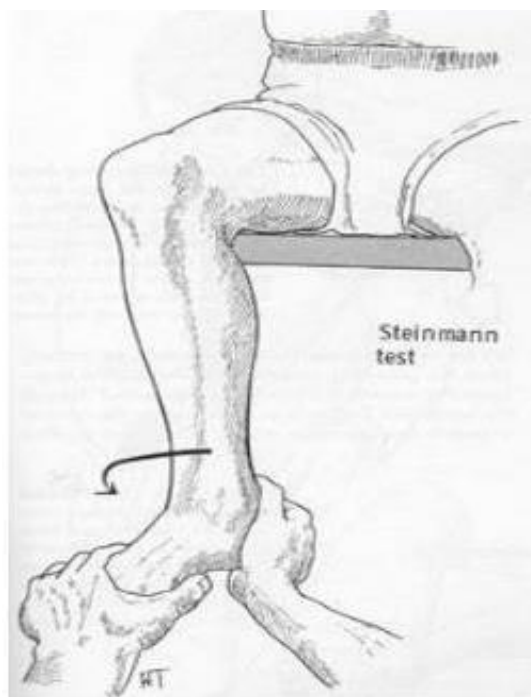
Preuzeto i uređeno s: (23).

Od dijagnostičke obrade uvijek je potrebno učiniti radiografiju kako bi se isključila avulzija interkondilarne eminencije, a za postavljanje dijagnoze najvažnija slikovna pretraga jest MR (5).

3.3.2. Dijagnosticiranje ozljeda meniska

Dijagnostika ozljeda meniska koljena može činiti velike poteškoće jer zapravo ne postoji sigurna klinička dijagnoza. Anamneza je iznimno važna i katkad odlučujuća, te je potrebno pitanjima usmjeravati pacijenta kako bi detaljno opisao mehanizam nastanka ozljede. Važan je i anamnestički podatak o jakoj boli pri nastanku rupture koja je lokalizirana na strani ozlijeđenog meniska i onemogućuje nastanak aktivnosti. Ukoliko je uz bol prisutan i štopot ili kidanje, dijagnoza je gotovo sigurna. U kliničkoj slici nalazimo hemartros i hidrops, a moguća je i blokada koljena zbog zaglavljenja otrgnutog dijela meniska između prednjih dijelova susjednih kondila femura i tibije.

Dijagnozu ozljede meniska potpomaže niz kliničkih testova koji se temelje na pojavi bolne osjetljivosti pri izravnom ili posrednom pritisku (5). Steinmann I test izvodi se tako da pacijent sjedi, a noge mu vise preko ruba kreveta s flektiranim koljenima pod 90°. Pozitivan test za rupturu medijalnog meniska je nagla pojava boli nakon vanjske rotacije potkoljenice. Dok je pozitivan test za rupturu lateralnog meniska nagla pojava boli kod unutarnje rotacije potkoljenice (24). Steinmann II test je pozitivan kada bolna točka putuje od sprijeda prema straga (5). Moguće je i izvoditi test boli na palpaciju srednje zglobne linije. Palpacija se provodi od sprijeda prema straga prvo na medijalnoj, a zatim na lateralnoj strani pri fleksiji koljena od 90° i blagoj abdukciji u kuku. Test je pozitivan ukoliko se izazove bol u odgovarajućoj liniji (24). Od ostalih dijagnostičkih pretraga potrebna je radiografija koljena kako bi se isključile koštane ozljede, te MR koja vrlo dobro pokazuje promjene i oštećenja samog meniska (5). Prema presječnom istraživanju koje su proveli Antunes LC, Souza JMG, Cerqueira NB, Dahmer C, Tavares BAP, Faria ÂJN na 84 pacijenta Steinmann I test pokazao se najspecifičnijim s 86% pokazanih ruptura medijalnog meniska, te 91% ruptura lateralnog meniska od svih korištenih kliničkih testova. Usporedna analiza MR i kontrolne video artroskopije pokazala je da je osjetljivost za rupturu medijalnog meniska 100%, a lateralnog meniska 83%, a specifičnost je za postavljanje dijagnoze rupture medijalnog meniska 82%, dok je za rupturu lateralnog meniska 91% (24).



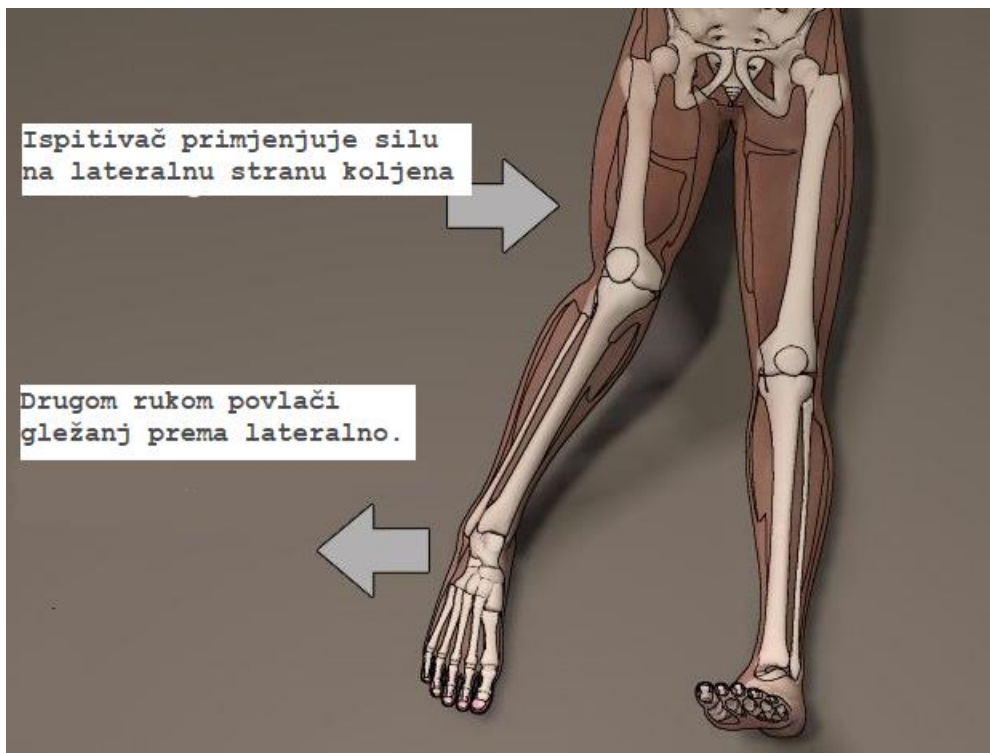
SLIKA 18. Prikaz izvođenja Steinmann I testa.

Preuzeto od Robert S. P. Fan, MD, Richard K. N. Ryu, MD. (25).

3.3.3. Dijagnosticiranje ozljede medijalnog kolateralnog ligamenta

Pri uzimanju anamneze treba uzeti u obzir podatak o karakteru i trajanju boli, jer je za ovu ozljedu tipično da je bol jaka u času ozljede, a zatim se smanjuje da bi se nakon nekoliko sati ponovno pojačala. U kliničkom pregledu nalazimo hemartros i ekhimoze na medijalnoj strani koljena, koljeno je u zaštitnom položaju blage fleksije te ga se ne može ekstendirati (5). Za konačnu dijagnozu bitan je znak „žabljih usta“, tj. pozitivan valgus stres test koji se izvodi na način da je bolesnikova potkoljenica flektirana pod 30° te se tada sistemom poluge pokušava pomaknuti potkoljenica prema lateralno tj. u valgus položaj pri čemu pratimo povećava li se razmak između femura i tibije u medijalnom dijelu koljena. Nakon toga se cijeli postupak ponavlja pri potpuno

ekstendiranom koljenu (5,22). Pri potpunoj rupturi ligamenta, radiografija će pokazati da se zglob otvorio s medijalne strane kada se napravi snimka uz abdukciju potkoljenice, tzv. zadržana snimka (5). U postavljanju dijagnoze pomaže i UZV koljena.



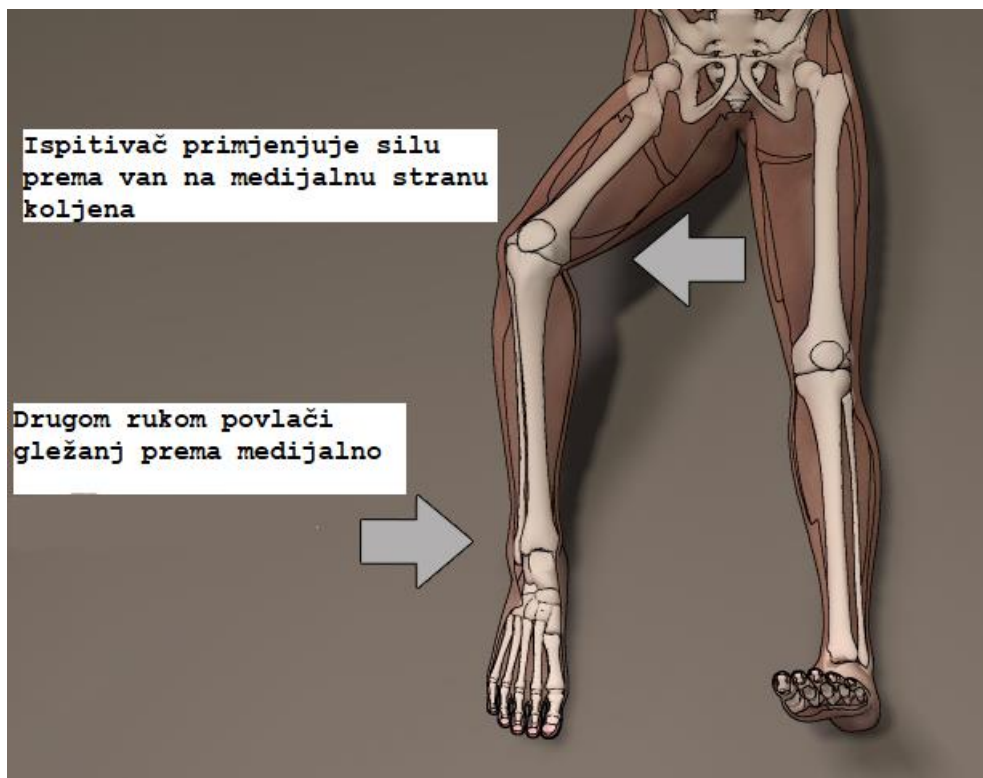
SLIKA 19. Izvođenje valgus stres testa za dokazivanje ozljede MCL-a.

Preuzeto i uređeno od: (26).

3.3.4. Dijagnosticiranje ozljede lateralnog kolateralnog ligamenta

Pacijenti u anamnezi navode akutni događaj u kojem je došlo do medijalnog udarca u ekstenzirano koljeno ili ekstremni varus položaj, uz nalaz izrazite boli, otekline i

ekhimoze lateralne strane koljena koje je bolno na palpaciju. Za postavljanje dijagnoze koristi se varus stres test u kojem ispitivač istovremeno stabilizira femur i vrši varusnu silu na gležanj pri fleksiji u koljenu od 30° i 0°. Svako povećanje razmaka između tibije i femura upućuje na ozljedu LCL-a, uz moguću ozljedu i PCL-a. Od slikovnih pretraga potrebno je napraviti radiografiju kako bismo isključili koštane ozljede, a zlatni standard za postavljanje dijagnoze rupture LCL-a je MR, no u postavljanju dijagnoze pomaže i UZV koljena (27).

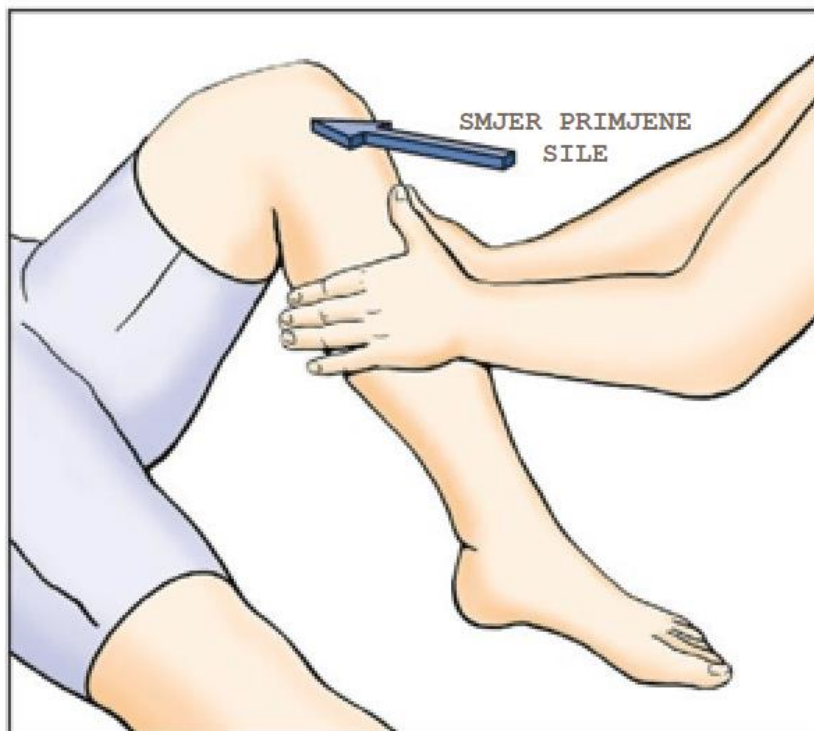


SLIKA 20. Izvođenje varus stres testa za dokazivanje ozljede LCL-a.

Preuzeto i uređeno od: (26).

3.3.5. Dijagnosticiranje ozljede stražnjeg križnog ligamenta

Prilikom uzimanja anamneze pacijenti najčešće navode podatak o hiperfleksiji sa stopalom u plantarnoj fleksiji. Pacijenti javljaju bolnost u stražnjem dijelu koljena, te se žale na povećanu nestabilnost koljena (28). Od kliničkih testova važno je izdvojiti test stražnje ladice koji se izvodi na flektiranom koljenu pod 90°, a stopalo mora biti u potpunosti oslonjeno na stol te ga ispitivač fiksira. Rukama obuhvati proksimalni dio potkoljenice te pokušava gurnuti potkoljenicu prema straga. Ukoliko postoji pomak potkoljenice prema straga test je pozitivan (29). Od slikovnih pretraga preporučuje se učiniti standardnu radiografiju kako bi se isključile avulzije i frakture, te lateralnu stres snimku koja može pokazati asimetrični pomak tibije što upućuje na ozljedu PCL-a. MR služi za konačnu potvrdu dijagnoze ozljede PCL-a (28).



SLIKA 21. Test stražnje ladice. (Preuzeto od Robert A. Panariello i uređeno) (30).

4. LIJEČENJE OZLJEDA KOLJENA

Liječenje sportskih ozljeda koljena najčešće nastaje neposredno nakon same ozljede, a prva je zadaća liječnika kontroliranje i smanjenje hematoma. Osnovni je princip zbrinjavanja akutne ozljede označen pojmom RICE: poštediti od sportske aktivnosti (eng. rest), hlađenje ozlijeđenog područja (eng. ice), kompresija, najčešće elastičnim zavojem (eng. compression), te elevacija ekstremiteta iznad razine srca kako bi se poboljšao venski protok (eng. elevation). Konačno liječenje može biti konzervativno ili operativno, a ovisi o stupnju ozljede (5).

4.1. Liječenje ozljede prednjeg križnog ligamenta

Operativni i konzervativni modaliteti liječenja ozljede prednjeg križnog ligamenta kontinuirano se nastavljaju razvijati (31). Liječenje ovisi o tome radi li se o izoliranoj ozljedi ili o udruženoj ozljedi s ozljedom meniska ili medijalnog kolateralnog ligamenta. Ukoliko se radi o udruženoj ozljedi, potrebno je kirurško liječenje s rekonstrukcijom svih oštećenih struktura, dok je kod izoliranih ozljeda ACL-a moguće provesti samo konzervativnu terapiju (5). Odabir oblika terapije ovisi i o razini aktivnosti pacijenta, nivou natjecanja te povratku sportu na razini prije ozljede, što upućuje na to da je u aktivnih sportaša potrebno provesti rekonstrukciju ACL-a što ranije kako bi se spriječila daljnja oštećenja meniska ili hrskavice. Dob nije presudan faktor za donošenje odluke o operativnom liječenju no s obzirom da su mlađi pacijenti fizički aktivniji češće se odlučuju za rekonstrukciju (32). Konzervativno liječenje provodi se kineziterapijom kvadricepsa i koljenih fleksora, a kirurški se provodi rekonstrukcija ACL-a korištenjem autografta. Kao autografti danas se najčešće koriste dijelovi lig. patellae ili tetive m. semitendinosusa i m. gracilisa (5). Oba presatka daju odlične rezultate bez međusobnih razlika u funkcionalnim ishodima i

postoperativnoj razini aktivnosti. Prednosti presatka lig. patellae su: jača snaga, manja učestalost ponovljene ozljede, brže remodeliranje i cijeljenje te bolja stabilnost koljena. Prednost presatka tetive m. semitendinosusa i m. gracilisa jesu: manji rez, kozmetski bolji, manje funkcionalno oštećenje prilikom uzimanja presatka i brža regeneracija tetive (33).

Iako se konzervativni modalitet liječenja rjeđe koristi posljednjih godina zbog lošijih ishoda, novija randomizirana istraživanja pokazuju da određeni pacijenti koji su provodili strukturirani program rehabilitacije s operacijom po potrebi ima slične ishode kao i rana rekonstrukcija ACL-a (34). Prema O. Şahap Atiku u pacijenata koji su liječeni rekonstrukcijom ACL-a nakon 5 godina, nije bilo razlike u snazi m. quadriceps femorisa, izvedbi skakanja na jednoj nozi, razini aktivnosti, boli i simptomima u odnosu na one koji su konzervativno liječeni. A u retrospektivnoj studiji nakon dvadesetogodišnjeg praćenja, nije pronađena razlika među skupinama niti u pojavi osteoartritisa. Jedina razlika jest što je u skupini koja je operativno liječena opisana bolja stabilnost koljenskog zgloba (35).

4.2. Liječenje ozljeda meniska

S obzirom da je danas poznata iznimna važnost meniska za normalnu funkciju koljena, kirurško je liječenje apsolutno indicirano pri ozljedi meniska. U prošlosti se češće provodila meniscektomija, dok se danas sve više pribjegava reinserciji meniska kako bi se spriječila rana pojava degenerativnih promjena i nestabilnost koljena. Ukoliko je indicirana meniscektomija, teži se što poštudnijoj parcijalnoj operaciji, a ukoliko to nije moguće uz totalnu meniscektomiju moguće je provesti i

djelomičnu ili totalnu transplantaciju meniska (5). Konzervativno zbrinjavanje se rijetko koristi i to većinom u dobro prokrvljenoj zoni koja obuhvaća perifernih 30% medijalnog i 25% lateralnog meniska. Veći uspjeh pokazuje ukoliko je razdor meniska manji od 5 mm (36). U brojnim studijama je pokazano kako popravak meniska ne samo da smanjuje učestalost osteoartritisa već omogućuje i povratak na istu ili veću razinu aktivnosti kao i dugoročno zadovoljnije pacijente. Unatoč tome, manje od 10% ruptura meniska se popravljaju, iako je u više od 30% slučajeva popravak moguć. Razlog tomu može biti duljina oporavka, koja je u slučaju meniscektomije u trajanju dva do četiri tjedna, dok je kod popravka meniska oporavak puno dulji te se češće javlja i potreba za reoperacijom (37). Popravak meniska može se izvoditi otvorenom metodom, te artroskopski na tri načina: inside – out, outside – in i all-inside (38). Razlikujemo totalnu i parcijalnu meniscektomiju, parcijalna ima prednost jer daje mogućnost očuvanja perifernog ruba meniskusa koji se odgovoran za biomehaničku funkciju koljena. Također valja naglasiti kako je medijalna parcijalna meniscektomija uspješnija od lateralne, te pacijenti rjeđe imaju kronične posljedice (39). U određenog broja pacijenata oštećenje meniska je preveliko, te nije moguće izvesti popravak zbog čega je neizbježna meniscektomija. Nakon meniscektomije kod pacijenata koji imaju indikaciju postižu se odlični rezultati transplantacijom alografta. Pri tome postoji velik broj faktora koje treba uzeti u obzir pri pregledu potencijalnih kandidata za alogeničnu transplantaciju meniska. Glavne indikacije su: dob manja od 50 godina, BMI manji od 35 kg/m², prethodna meniscektomija, normalno ili korektabilno koronalno ili sagitalno poravnanje, stabilnost ligamenata, zglobna hrskavica, te želja za suradljivošću u rehabilitacijskom programu (40). Veličina presatka je vrlo važna, te presađak smije odstupati do 10% od vrijednosti nativnog meniska (41). Presaci meniska iz mrtvog donora moraju biti

uzeti i pohranjeni unutar 24 sata od smrti (40). Trenutno su dostupne dvije glavne metode pohranjivanja presadaka prije transplantacije: smrzavanje svježeg presatka i krioprezervacija. Tijekom transplantacije presadak je potrebno pravilno učvrstiti jednom od glavnih metoda: koštani mostovi koji spajaju rogove, koštane usatke, pričvršćivanjem za meka tkiva ili sidrenim šavovima (41). Potencijalne komplikacije ove operacije su: infekcije, oštećenje neurovaskularnih struktura, poremećaj cijeljenja, reoperacija te reruptura meniska (40).

4.3. Liječenje ozljede medijalnog kolateralnog ligamenta

Konzervativna terapija glavni je oblik liječenja izoliranih ozljeda MCL-a neovisno o opsežnosti ozljede, dok se kod udruženih ozljeda pribjegava operativnim zahvatima. U izoliranih ozljeda vrlo je važno rano započeti vježbama koje poboljšavaju opseg pokreta. Ozljede prvog stupnja ne zahtijevaju primjenu ortoze, dok je za drugi i treći stupanj potrebna ortoza kroz 3 – 6 tjedana (42). Indikacije za kirurško liječenje u izoliranih ozljeda MCL-a su: valgus koljena s trećim stupnjem ozljede, prisutne avulzije kosti te ozljede s tibijalne strane pri čemu se ligament zaglavljuje u medijalnom prostoru zgloba koljena ili je u komunikaciji sa sinovijalnom tekućinom zgloba (43). Operacijske tehnike koje se koriste su: direktno spajanje oštećenih krajeva ligamenta u akutnim slučajevima (7 do 10 dana od ozljede), augmentacijski popravak koji se koristi kada se ne može primarno spojiti rubove ligamenta, te rekonstrukcija u kojoj se najčešće koristi autograft m. semitendinosusa (43).

4.4 Liječenje ozljede lateralnog kolateralnog ligamenta

Lateralni kolateralni ligament najčešće puca na distalnom hvatištu na fibuli pri čemu se često odlomi i koštani dio hvatišta sveze. Pri ozljedama lateralnog kolateralnog ligamenta preporučuje se kirurško liječenje uz eksploraciju peronealnog živca (5).

4.5. Liječenje ozljede stražnjeg križnog ligamenta

Liječenje bi trebalo biti kirurško s obzirom na to da ozljede stražnjeg križnog ligamenta i čahure uzrokuju veliku nestabilnost koljena. Pri zastarjelim rupturama moguća je rekonstrukcija s lig. patellae (5). Operativno liječenje indicirano je u: simptomatskih ozljeda trećeg stupnja koji ne pokazuju poboljšanje na konzervativnu terapiju, ozljeda s visokim stupnjem nestabilnosti koljena ili onih koje su udružene s intraartikularnim ili kapsularnim ozljedama. Varijacije između različitih tehnika rekonstrukcije PCL-a ovise o koštanom tunelu, izboru presatka, njegovom pozicioniranju i fiksaciji, te o izboru samog pristupa – artroskopija ili otvorena operacija (44). Konzervativno se liječenje sastoji prije svega u jačanju m. quadriceps femoris (5). Parolie i Bergfeld u istraživanju na 25 sportaša pronašli su visoku razinu zadovoljstva, povratak sportu i izvedbi kao i prije ozljede nakon konzervativne terapije izoliranih ozljeda PCL-a. Zadovoljstvo i razina aktivnosti nisu bili povezani s nestabilnošću koljena mjerenom instrumentima, ali su bile povezane s funkcijom m. quadricepsa mjerenom izokinetičkim dinamometrom (Cybexom). Takvi su se rezultati mahom odnosili na pacijente s ozljedama stupnja I i II, te stupnja III s blagim simptomima ili niskim fizičkim zahtjevima aktivnosti koju su izvodili (45).

5. REHABILITACIJA

Rehabilitacija se temelji na nizu postupaka usmjerenih prema potrebama bolesnika koje provodi rehabilitacijski tim, a osnovni članovi su: pacijent/sportaš, liječnik, fizioterapeut, medicinska sestra, kineziolog i trener. To je složeni proces liječenja u kojem se između ostalog koristi i fizikalna terapija, tj. primjena fizikalnog agensa koji izaziva povoljnu reakciju organizma, u funkciji rehabilitacije. Osnovna načela fizikalne medicine i rehabilitacije su: postavljanje jasnog cilja liječenja, analgezija, primjena termoterapijskih procedura, poštivanje granice boli pri izvođenju vježbi, postizanje aktivnog pokreta u funkcionalnom rasponu gdje god je moguće (46).

5.1. Rehabilitacija sportskih ozljeda prednjeg križnog ligamenta

Rehabilitacija nakon rupture prednjeg križnog ligamenta započinje odmah nakon nastanka ozljede. Rehabilitacija se fokusira na smanjenje boli, povratak punog opsega pokreta (ROM), oporavak i održavanje adekvatne mišićne snage, postizanje funkcionalne stabilnosti koljena, smanjenje rizika od ponovne ozljede te na povratak pacijenta razini sportske aktivnosti koju je imao prije ozljede (47). Važnost rehabilitacije nakon rekonstrukcije ACL-a proizlazi iz često zaboravljene, ali ozbiljne pojave osteoartritisa i nestabilnosti koljena nakon ozljede ACL-a. Kako navode Wilk i Arrigo, 40% do 90% pacijenata ima radiografski dokazan osteoartritis 7 do 12 godina nakon operacije ACL-a, što je deset puta veći rizik za pojavu osteoartritisa nego u koljena s intaktnim ACL-om. Važan je naglasak stavljen i na sportaše, jer se samo 78% igrača NBA vraća sportu nakon ozljede ACL-a, od kojih 44% ima smanjenu sportsku izvedbu prema sportskim statistikama i testovima. Slični su rezultati i u

nogometaša kojima ozljeda ACL-a skraćuje trajanje karijere za prosječno 2 godine sa smanjenjem izvedbe od 20% (48). Princip rehabilitacije sličan je u konzervativno i operativno liječenih pacijenata, iako je očekivano da za konzervativnu terapiju treba kraće vrijeme rehabilitacije. Ukoliko uz rupturu ACL-a postoje i konkomitantne ozljede ili operacije, potrebno je prilagoditi rehabilitacijski program i navedenim oštećenjima. Rehabilitacijski program potrebno je prilagoditi i prema izabranom presatku (eng. graft) za rekonstrukciju ACL-a jer se kod presatka patelarnog ligamenta javlja bol na mjestu uzimanja presatka i slabost m. quadricepsa femorisa dok se kod presatka tetive hamstringa javlja slabost koja se postupno popravljiva (49). Danas je važno istaknuti rehabilitaciju koja se temelji na kriterijima koji upućuju na to treba li pacijent krenuti sa slijedećom fazom rehabilitacije te se na taj način maksimizira učinak za svakog pojedinca, a smanjuje se mogućnost komplikacija. Četiri su najčešća rehabilitacijska protokola koji se koriste u pacijenata s izoliranom rekonstrukcijom ACL-a: ubrzani program pri rekonstrukciji patelarnim ligamentom, redoviti program pri rekonstrukciji patelarnim ligamentom, zasebni program pri rekonstrukciji tetivom hamstringa te prilagođeni program pri rekonstrukciji ACL-a s udruženim operacijama. U sportaša se najčešće koristi ubrzani program (48).

Protokol rehabilitacije možemo podijeliti u 6 faza: preoperativna, rana postoperativna (prvih 7-10 dana), faza rane rehabilitacije (2 – 4 tjedna), faza snaženja i neuromuskularne kontrole (4 – 10 tjedana), faza naprednih aktivnosti (10 – 16 tjedana), te povratak sportskoj aktivnosti (od 16 tjedana nadalje). (48,50) Cilj preoperativne faze jest smanjiti upalu, bol i oteklinu što se postiže krioterapijom i kompresijom, poboljšanje opsega pokreta koji treba biti najmanje 0° - 120° što se postiže pasivnim vježbama ekstenzije i aktivnim vježbama fleksije koljena te jačanje

mišića natkoljenice što se postiže dobro kontroliranim vježbama s malim opterećenjem ili vježbama podizanja ispružene noge (50). Ova preoperativna komponenta rehabilitacije čini kritičnu točku koja u velikom broju slučajeva određuje uspjeh rekonstrukcije ACL-a i povratka sportskim aktivnostima. Posebno je važno postići punu ekstenziju koljena. Pet je ključnih faktora koji pridonose boljim ishodima operacije i oporavka: fizička i mentalna priprema pacijenta za operaciju, smanjenje rizika postoperativnih komplikacija, češći uspješni povratak istoj ili višoj razini sportskih aktivnosti nakon operacije te minimiziranje rizika za ponovnu ozljedu ACL-a (48).

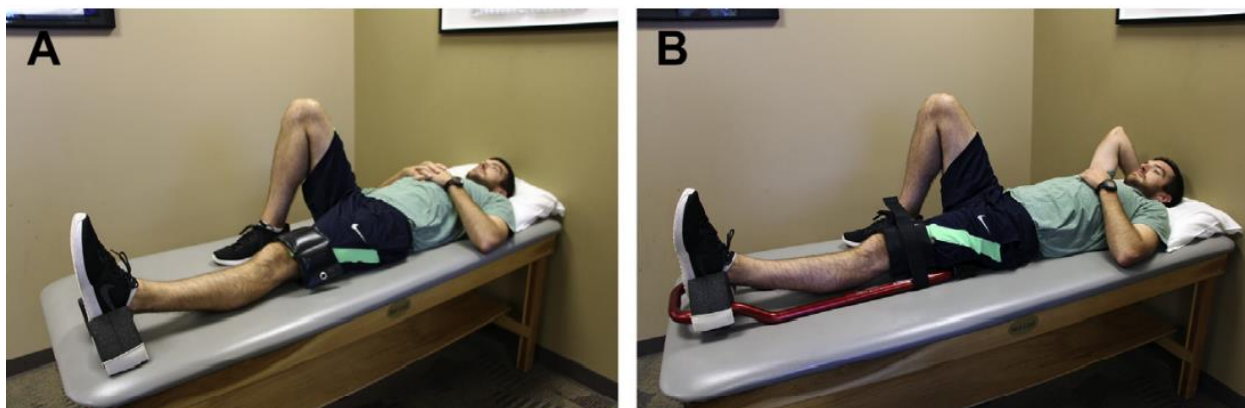


SLIKA 22. Vježba podizanja ispružene noge u preoperativnoj fazi rehabilitacije ACL-

a. Preuzeto s : (51).

Postoperativna faza koja traje prvih 7 do 10 dana nakon operacije fokusira se na postizanje potpune pasivne ekstenzije koljena, smanjivanje boli i otekline, poboljšanje funkcije kvadricepsa i hamstringa, postupno poboljšanje fleksije koljena (minimalno do 90°). Prvog postoperativnog dana na nogu se postavlja ortoza zaključana u punoj ekstenziji, a pri kretanju se koriste štike uz opterećenje noge koje pacijent može podnijeti. U postoperativnoj fazi postepeno se povećava opterećenje

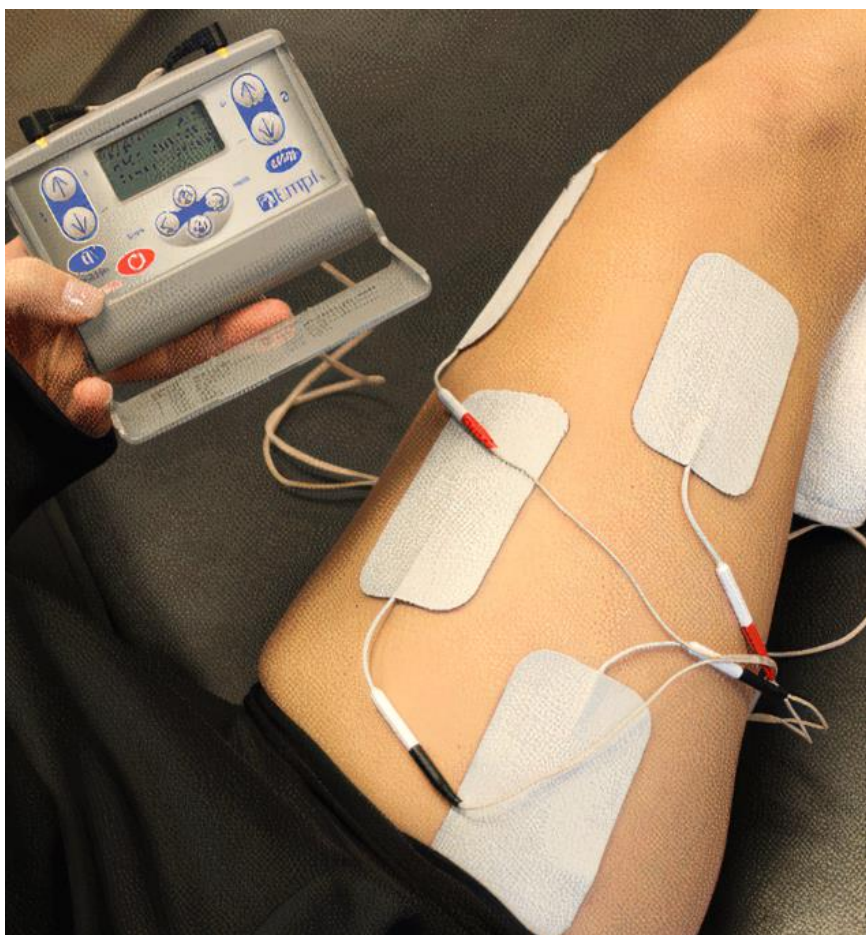
noge pri hodu prema toleranciji boli, ne smije se raditi aktivna ekstenzija koljena i hodati bez ortoze zaključane na 0°. Ortozu je potrebno nositi za aktivnosti s opterećenjem tijekom 3 tjedna, a štike dok hod ne postane bezbolan (48). Odmah je potrebno započeti krioterapijom i kompresijom, koristeći cryo – cuff te vježbama koje poboljšavaju opseg kretnji i jačaju kvadriceps (50). Vježbe koje se najčešće koriste u ranom postoperativnom razdoblju su: naizmjenična fleksija i ekstenzija gležnja, vježbe pasivne ekstenzije koljena te aktivna i pasivna fleksija koljena koja do 5. dana treba biti barem 90°, a za jačanje mišića koriste se vježbe podizanja ispružene noge kao i vježbe zatvorenog kinetičkog lanca, npr. prebacivanje opterećenja s jedne na drugu nogu (48).



SLIKA 23. Povećanje ekstenzije koljena. A) Dugotrajno opterećenje malim težinama na natkoljenici odmah iznad patele primjenjuje se kako bi se pacijentu vratila mogućnost potpune ekstenzije noge. B) Komercijalni uređaj koji poboljšava ekstenziju i prevenira kompenzatornu vanjsku rotaciju kuka. (Preuzeto iz: Wilk Kevin E. i Arrigo Christopher A.) (48).

Drugog i trećeg postoperativnog dana najvažnije je provođenje vježbi za opseg pokreta 4 do 6 puta na dan, a tijekom izvođenja navedenih vježbi potrebno je skinuti ortozu. Valja započeti s ekstenzijama koljena od 90° do 40°, te izometričkim

vježbama snaženja kvadricepsa pri kojima su kutovi koje koljeno zauzima između 90° i 60°. Od vježbi snaženja važno je podizanje ispružene noge u 3 smjera, naprijed, natrag i lateralno, te polučučnjevi i promjena težišta tijela, a za jačanje mišića može se koristiti i fizikalno terapijski modalitet neuromuskularne električne stimulacije mišića (NMES) (48). Primarni ishod terapije NMES-om je obnavljanje i poboljšanje funkcije kvadricepsa, a istraživanjem je potvrđena dobrobit za poboljšanje snage ili prevenciju slabljenja kvadricepsa nakon rekonstrukcije ACL-a. Bol i oteklina koljena refleksno inhibiraju funkciju kvadricepsa što se može spriječiti primjenom NMES- a (52).



SLIKA 24. NMES kvadricepsa nakon rekonstrukcije ACL-a.

Preuzeto s: (53).

Od četvrtog do sedmog postoperativnog dana nastavlja se s prethodno navedenim programom, no do 7. dana pacijent bi trebao biti u mogućnosti izvesti fleksiju koljena od 100° te je važno započeti s vježbama propriocepcije kao i pasivnim izvođenjem vježbi otvorenog kinetičkog lanca. Kriteriji za ulazak u iduću fazu: dobra funkcija kvadricepsa s mogućnošću izvođenja podizanja ispružene noge, potpuna pasivna ekstenzija koljena, pasivni opseg pokreta od 0° do 90°, dobra mobilnost patele, i minimalni zglobni izljev (48).

Treća faza, tj. faza rane rehabilitacije koja traje od 2. do 4. tjedna nakon operacije za cilj ima: održati potpunu pasivnu ekstenziju koljena, kontinuirano povećavati fleksiju koljena, smanjiti bol i oteklinu koljena, poboljšati mišićnu kontrolu i aktivaciju, unaprijediti propriocepciju i neuromišićnu kontrolu te normalizirati patelarnu mobilnost. Nakon 2 tjedna pacijent bi trebao početi hodati bez štaka te nositi ortoza zaključanu samo tijekom hoda i spavanja (48). Od vježbi je potrebno provoditi: izometričnu kontrakciju kvadricepsa, dizanje ispružene noge u 4 ravnine, leg press (0°-60°), ekstenziju u koljenu (90°-40°), polučučnjeve (0°-40°), prebacivanje težine s noge na nogu, prednji i stražnji iskorak, stojeće izotoničke vježbe hamstringsa, uvesti bicikl ako postignuti opseg pokreta to dozvoljava, pasivni opseg pokreta od 0°-100°; mobilizacija patele, progresivne vježbe snaženja kvadricepsa s dodavanjem otpora prilikom izvođenja ekstenzije koljena što treba početi sa 0,5 kg te svaki tjedan dodavati 0,5 kg. Uz vježbe za opseg pokreta i vježbe snage, potrebno je prakticirati i neuromišićni trening koji je važan za propriocepciju tu su važne vježbe zatvorenog kinetičkog lanca u kojima se provodi repositioniranje tijekom čučnjeva i iskoraka kao i izvođenje čučnjeva na balans dasci (48). Izvođenje vježbi propriocepcije važno je uvesti u ovoj ranoj fazi rehabilitacije i nastaviti s njima kroz sve rehabilitacijske faze.

Istraživanja pokazuju kako vježbe propriocepcije i ravnoteže poboljšavaju ishode rehabilitacije i smanjuju vjerojatnost rerupture nakon povratka sportskim aktivnostima. Poboljšanja su zabilježena u osjetu položaja zgloba, mišićnoj snazi, funkcijskim testovima zgloba koljena, te u testu skakanja (54).



SLIKA 25. Izvođenje polučučnjeva na balans dasci. Preuzeto s: (55).

U trećem tjednu prestaje se s nošenjem ortoze, te se nastavlja s vježbama opsega pokreta, snaženja i propriocepcije kao i u drugom tjednu, uz dodatak: bicikla za povećanje opsega pokreta i izdržljivosti, hidroterapije, tj. vježbe hodanja u bazenu

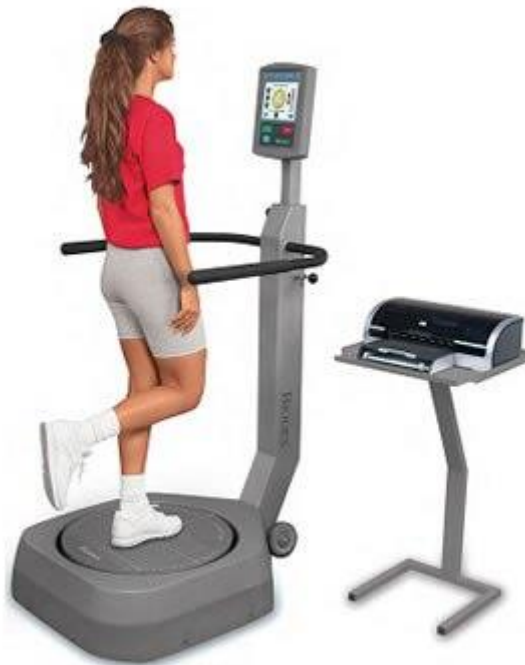ukoliko je rez zacijelio, ekscentričnih izotoničkih vježbi snaženja kvadricepsa (40° - 100°), silaženje sa stepera ili kutije te lateralni prekoraci preko čunjeva. Primjenom hidroterapije u kombinaciji s terapijskim vježbama postiže se poboljšanje cirkulacije, mišićne snage, visukoelastičnosti zglobova s posljedično boljom fleksibilnosti i većim opsegom pokreta, propriocepcije i koordinacije (46).



SLIKA 26. Vježba hodanja u bazenu. Preuzeto s: (56).

Kriteriji za prelazak iz treće u četvrtu fazu, fazu snaženja i neuromuskularne kontrole su: aktivni opseg pokreta 0° do 115° , snaga kvadricepsa barem 60% kontralateralne strane, minimalna ili nikakva otečenost zgloba, nepromijenjen test translacije tibije koljenskim artrometrom bilateralno te izostanak boli u zglobnoj pukotini. Faza snaženja i neuromišićne konreole traje do 10. tjedna te za cilj ima: vratiti potpuni opseg pokreta uz simetrično izvođenje pokreta, poboljšati snagu i izdržljivost mišića nogu, ali i generalnu snagu organizma i aerobni kapacitet, poboljšati propriocepciju, ravnotežu i neuromišićnu kontrolu te vratiti sigurnost u funkciju koljena (48). U toj fazi se hod potpuno normalizira, jako je važno istezanje donjih ekstremiteta koje treba biti iznimno oprezno ukoliko je za presađak korištena tetiva hamstringa (50). Uz vježbe

koje su se provodile do tada, u četvrtom tjednu potrebno je uključiti i: abdukciju, adukciju, fleksiju i ekstenziju kuka, iskorake u stranu pri čemu je vježbu potrebno izvoditi u što više smjerova, lateralno penjanje na kutiju, izvođenje čučnja s osloncem o zid, vertikalne čučnjeve; odizanje na prste u stajanju, odizanje na prste u sjedenju; vježbanje na balansnom uređaju (Biodex). U nekim vježbama potrebno je pojačati intenzitet ili opseg kretnji pa tako je u leg pressu potrebno je izvoditi kretnje do 100°, a u bazenu se provodi trčanje unazad i izvode se vježbe za cijelu nogu (48).



SLIKA 27. Biodex balansni uređaj na kojem pacijenti unaprjeđuju ravnotežu, mobilnost i propriocepciju. Preuzeto s : (57).

U šestom tjednu uvodi se i trčanje u bazenu unaprijed, klizanje uz zid do čučnja te se u vježbama propriocepcije na balansnoj dasci dodaje i održavanje ravnoteže i bacanje lopte. U osmom tjednu dodaje se pliometrijski leg press, trening smetnji i program hodanja (48). Trening smetnji je posebno oblikovan neuromišićni trening koji za cilj ima poboljšati stabilnost koljena u pacijenata s ozljedom ACL-a. Trening

smetnji izaziva pacijente kroz niz zadataka održavanja ravnoteže pri čemu brojne smetnje djeluju na nestabilnu površinu balansne daske pri čemu pacijent održava ravnotežu i jača dinamičnu stabilnost koljena. Najčešće se sastoji od 10 treninga, gdje pacijent progredira prema težim balansnim pločama (58). U desetom tjednu se intenziviraju sve vježbe koje su ranije navedene te se provode mjerenja i procjena za ulazak u iduću fazu, fazu napredne aktivnosti koja traje od 10. do 16. tjedna. Kriteriji su: aktivni opseg pokreta 0° do 125° ili veći, snaga kvadricepsa minimalno 75% snage kontralateralnog mišića, nema boli niti izljeva, zadovoljavajući izokinetički testovi, jednonožni hop test iznosi 80% kontralateralne strane (48). U ovoj fazi uvodi se pravocrtno trčanje unaprijed, a nakon 14. tjedna i unatrag, provodi se aktivan trening kvadricepsa uz otpor (50). Ukoliko liječnik procijeni spremnost bolesnika, moguće je uvođenje blažih sportskih aktivnosti poput golfa, no važno je nastaviti intenzivne treninge snage (leg press, čučnjeve uz zid, vježbe abdukcije, adukcije, fleksije i ekstenzije kuka...) kao i proprioceptivni trening. Nakon toga slijedi završna faza, povratka sportskim aktivnostima. Kriteriji za ulazak u tu fazu su: puni opseg pokreta, bilateralna usporedba kvadricepsa $\geq 80\%$, bilateralna usporedba hamstringa $\geq 110\%$, omjer kvadricepsovog momenta/tjelesna težina $\geq 55\%$, omjer hamstring/kvadriceps $\geq 70\%$, proprioceptivni test 100% kontralateralne noge, funkcionalni test $\geq 85\%$ kontralateralne noge, subjektivno ocjenjivanje koljena ≥ 90 bodova (48). Ciljevi ove faze su: postepeno vraćanje neograničenom sportu, postizanje maksimalne snage i izdržljivosti, normalna neuromišićna kontrola te izvođenje naprednog treninga vještina potrebnih za kompetitivni sport (48). U posljednjoj fazi, ali i nakon postupnog povratka sportu, potrebno je barem dva puta tjedno provodi preventivni program kako bi se spriječila ponovna ozljeda. Učinkoviti programi prevencije postoje za brojne kontaktne sportove i uključuju vježbe snaženja

donjih udova i trening rizičnih kretnji kako bi se pripremili na takve pokrete pri povećanom opterećenju tijekom sportskih aktivnosti. Pri donošenju odluke o povratku kompetitivnom sportu u obzir treba uzeti tri važna faktora: fizičku spremnost, psihološku spremnost i biološko cijeljenje što se procjenjuje funkcionalnim kriterijima i vremenskim periodom proteklom od ozljede (49).

5.2. Rehabilitacija sportskih ozljeda medijalnog kolateralnog ligamenta

Ozljede MCL-a generalno se liječe konzervativno, koristeći ranu mobilizaciju te vježbe opsega pokreta i snaženja nakon čega se pacijenti postupno vraćaju sportskim aktivnostima. Sportaši s ozljedom MCL-a 1. stupnja vraćaju se kompetitivnom sportu nakon 10 dana, dok se oni s ozljedama 2. stupnja vraćaju nakon 20 do 30 dana. Unatoč neslaganjima, nekoliko značajnih studija potvrdilo je učinkovitost neoperativnog liječenja ozljeda MCL-a 3. stupnja, te rehabilitacijski pristup koji uključuje kontrolu boli, ranu mobilizaciju i opterećenje tjelesnom težinom, vježbe opsega pokreta i progresivne vježbe snaženja (59). Rehabilitacijski program ovisi o mjestu ozljede MCL-a jer kod ruptura na proksimalnom hvatištu ligament često cijeli s povećanom krutošću i ožiljkom bez rezidualne rastezljivosti dok kod ruptura na distalnom hvatištu, zbog slabijeg cijeljenja, često zaostaje rezidualna valgusna rastezljivost. Stoga kod proksimalnih ozljeda treba provoditi ubrzani program vježbi opsega pokreta kako bi se spriječilo naglo formiranje ožiljkastog tkiva, a kod distalnih ozljeda je ponekad potrebno postaviti i ortoza kako bi se osigurala zaštita od valgusnih stresora (48). Rehabilitacija izoliranih ozljeda MCL-a može se podijeliti u tri faze: ranu, intermedijarnu i kasnu fazu, a u sportaša možemo dodati u fazu povratka sportskim aktivnostima. U prvoj fazi cilj je smanjiti bol i oteklinu, zaštititi

zglob ortozom ukoliko je potrebno, očuvati opseg pokreta i spriječiti atrofiju kvadricepsa (50). Prva faza rehabilitacije započinje aktivnim i pasivnim vježbama opsega pokreta koje potiču ubrzano cijeljenje povećanom sintezom kolagena, važno je poticati pacijenta da opterećuje nogu koliko je moguće sa ili bez korištenja ortoze koja je najčešće potrebna samo pri ozljedama MCL-a trećeg stupnja (60). Kako bismo spriječili atrofiju kvadricepsa potrebno je provoditi vježbe snage, najčešće se koriste vježbe otvorenog kinetičkog lanca kao što su vježbe pritiska ručnika u podlogu sa zadržavanjem kontrakcije kvadricepsa (engl. Quadriceps sets), podizanje ispružene noge, izvođenje ekstenzije koljena iz 15° do 20° fleksije, a od vježbi zatvorenog kinetičkog lanca mogu se izvoditi vježbe pune ekstenzije i vježbe fleksije do 45°. Za poboljšanje propriocepcije, ali i aerobnog kapaciteta u ranoj fazi rehabilitacije pacijent može voziti sobni bicikl, plivati s ispruženim nogama, te trčati u dubokoj vodi (50).



SLIKA 28. Izvođenje vježbe otvorenog kinetičkog lanca koja omogućuje očuvanje kvadricepsa od atrofije. Preuzeto s: (61).

Cilj druge faze jest postizanje punog opsega pokreta bez prisustva boli i bez prisutne otekline koljena, te jačanje mišića nogu što se postiže intenzivnijim programom snaženja cijele noge. Pacijenti bi trebali normalno hodati bez ortoze s punim opterećenjem ozlijeđene noge (60). Od vježbi opsega pokreta potrebno je nastaviti vježbe aktivne i pasivne fleksije i ekstenzije, također je važno provoditi istezanje hamstringa te stojeće istezanje fleksora kuka. Od vježbi otvorenog kinetičkog lanca potrebno je uključiti izotoničke vježbe kvadricepsa i hamstringa u bezbolnom području opsega pokreta. Od vježbi zatvorenog kinetičkog lanca potrebno je fleksiju koljena povećati do 80°, te uvesti prednji iskorak, skokove i penjanje na kutiju i silazak s kutije. Uz već spomenute vježbe proprioceptije potrebno je uključiti balansnu dasku s vježbama koje se izvode stojeći na obje noge (50). U kasnoj, 3. fazi rehabilitacije najviše se radi na jačanju mišića te na funkcionalnoj aktivnosti i proprioceptiji. Program 3. faze fokusiran je na vježbe snaženja zatvorenog kinetičkog lanca, vježbe izdržljivosti te na unaprjeđenje proprioceptije, a glavni cilj je povratak svakodnevnim aktivnostima bez ortoze, te sportskim aktivnostima s ortozom (60). Nakon ove faze kreće povratak sportskoj aktivnosti, što je zapravo dugotrajna faza u kojoj pacijent mora i dalje kontinuirano provoditi treninge snage, te uvesti treninge s brzim promjenama smjera kao što su različiti „skipovi“ i skokovi ovisno o specifičnostima sporta kojim se pacijent bavi (50).

Od ostalih modaliteta fizikalne terapije De Carlo i Armstrong ističu korisnost krioterapije, posebice u ranoj fazi rehabilitacije. Glavni učinak vidljiv je na kontrolu boli i smanjenju otekline tijekom prvih dana nakon ozljede (60). Prema brojnim animalnim studijama, te iskustveno dokazana je korisnost terapije ultrazvukom (59). Najznačajnija je studija Takakure i sur. gdje je pokazan učinak pulsnog ultrazvuka

niskog intenziteta na cijeljenje ozlijeđenog MCL-a u štakora, pri čemu je pronađeno značajno mehaničko i funkcionalno poboljšanje 12. dana nakon ozljede što upućuje na ubrzanje cijeljenja MCL-a (62).

5.3. Rehabilitacija sportskih ozljeda medijalnog i lateralnog meniska

Program rehabilitacije ovisi o načinu liječenja ozljede meniska, u konzervativnom liječenju rehabilitacija se sastoji od 3 faze, rehabilitacija nakon meniscektomije traje oko 8 tjedana i podijeljena je u 3 faze dok rehabilitacija nakon popravka meniska ima 4 faze i traje oko 4 mjeseca (50,60). Cilj neoperativne rehabilitacije je smanjiti oteklinu, vratiti pun opseg pokreta i mogućnost normalnog hoda, te poboljšati funkciju kvadricepsa prije povratka normalnim aktivnostima. U prvoj fazi neoperativnog liječenja cilj je kontrolirati oteklinu i upalu, povećati opseg pokreta i normalizirati hod. Pacijent može prema potrebi koristiti štake za smanjenje opterećenja te se fokus stavlja na pravilnu mehaniku hoda s potpunom ekstenzijom noge. U drugoj fazi postiže se puni opseg pokreta, hod je normalan, nema oticanja koljena i dolazi do poboljšanja funkcije kvadricepsa izvođenjem vježbi snaženja. Započinje izvođenje kardiovaskularnih vježbi niskog opterećenja kao što je vožnja sobnog bicikla, u početku 10 do 15 minuta dnevno, a s vremenom i do 30 minuta s visokim otporom. U trećoj fazi cilj je postizanje razine aktivnosti koja je postojala prije ozljede, važno je zadržati puni opseg pokreta bez oticanja i kontinuirano jačati mišiće te početi s aktivnostima specifičnim za pojedini sport (60).

Prilikom operacijskog liječenja, neovisno o načinu, važna je preoperativna rehabilitacija kojom se nastoji smanjiti bol i otok, povećati opseg pokreta i snaga

mišića. Istraživanja pokazuju da će koljeno s dobrom preoperativnom snagom brže pozitivno odgovoriti na postoperativnu rehabilitaciju (63).

Rehabilitacija nakon meniscektomije započinje ranom fazom koja traje 2 tjedna. Cilj ove faze je kontrola boli i otekline, povećanje opsega pokreta i aktivacija kvadricepsa, a opterećenje noge provodi se do granice boli (50). Kontrola boli važan je čimbenik za uspješnu rehabilitaciju što i pokazuje istraživanje u kojem su pacijenti koji su uzimali nesteroidne protuupalne lijekove postigli veći aktivni i pasivni opseg pokreta, imali manje oteklina i bolje napredovali u rehabilitacijskom protokolu od pacijenata koji su uzimali placebo (63). U vježbama opsega pokreta značajnu ulogu imaju aktivne i pasivne vježbe fleksije i ekstenzije, istežanje hamstringa i mobilizacija patellae. Aktivacija kvadricepsa uključuje vježbe snaženja zatvorenog kinetičkog lanca kao što su „quadiceps sets“, podizanje ispružene noge, ekstenzija noge iz 15° do 20° fleksije (50). Vježbe snaženja započinju kada se postigne 80% maksimalnog opsega pokreta jer preran početak vježbi snaženja može dovesti do povratka boli i otekline (63). Kako bi se kondicijska sprema održala pacijenti bi trebali voziti sobni bicikl ili trčati u dubokoj vodi nakon što rana od operacije zacijeli. U drugoj fazi koja traje od 2 do 4 tjedna nakon operacije cilj je dodatno povećati opseg pokreta i vratiti snagu mišića, te povećati funkciju zgloba u cjelini. Treba započeti punim opterećenjem noge i provođenjem izotoničkih vježbi kvadricepsa i hamstringa, a nastaviti s vježbama opsega pokreta. Proprioceptijske vježbe provode se na balansnoj dasci i vježbe stajanja na jednoj nozi. U trećoj, kasnoj fazi koja traje do 8 tjedana poslije operacije cilj je nadoknaditi preostali deficit snage izotoničkim i izokinetičkim vježbama zatvorenog kinetičkog lanca i provoditi aktivnosti koji dovode do funkcionalnog poboljšanja koljenskog zgloba. Propriocepcija se poboljšava

vježbama na balansnoj dasci koje se izvode na jednoj nozi, treninzima agilnosti, preskakanjem vijače te treninzima specifičnim za sport. Povratak kompetitivnom sportu moguć je kada snaga ozlijeđene noge dosegne 85% snage zdrave noge (50).

Rehabilitacijski protokol nakon operativnog popravka meniska traje oko četiri mjeseca. Prva faza rehabilitacije traje 7 dana i cilj je kontrola boli i otekline, te prevencija atrofije kvadricepsa uz djelomično opterećenje noge u ortozi zaključanoj na 0°. U ovoj ranoj postoperativnoj fazi, vježbe opsega pokreta treba izvoditi ograničeno i s oprezom, preporučuje se izvođenje vježbi mobilizacije patellae. Kako bi se izbjegla atrofija kvadricepsa izvode se vježbe otvorenog kinetičkog lanca: „quadriceps sets“, podizanje ispružene noge, ležeće vježbe kuka. U drugoj fazi koja traje od 7 dana do 4 tjedna postoperativno cilj je povećati opseg pokreta, uz zaštitu zgloba i istovremeno povećanje funkcije. Preporučuje se puno opterećenje noge uz ortozi zaključanu na 0° do 30°, kao i izvođenje vježbi otvorenog kinetičkog lanca uz ortozi do 3 tjedna postoperativno, te se uvode i vježbe zatvorenog kinetičkog lanca: podizanje na petu i podizanje na prste. U 2. tjednu uvode se vježbe aktivnog opsega pokreta od 0° do 90°. U drugoj se fazi započinje s vježbama propriocepcije koje se izvode stojeći na ravnoj i čvrstoj podlozi (50).



SLIKA 29. Ortoza koja štiti koljeno od prevelikog pokretanja. U drugoj fazi rehabilitacije zaključana na 0° do 30° . Preuzeto s: (64).

Treća faza rehabilitacije traje 4 – 12 tjedana nakon operacije, a za cilj ima povećati opseg pokreta i intenzivirati treninge snage. Ortoza se koristi prilikom hodanja dok se tijekom izvođenja vježbi snaženja skida, nakon 6 tjedana postoperativno se postupno skida. Izvode se vježbe aktivnog opsega pokreta od 0° do 120° , te istežanje hamstringa. Nakon 8 tjedana postoperativno izvode se čučnjevi do 60° fleksije, vježbe penjanja i spuštanja s kutije, iskoraci u naprijed, te vježbe ravnoteže. Potiče se trening hoda, plivanje, te bicikliranje kako bi se poboljšala kondicija. U četvrtoj fazi koja traje do 4 mjeseca nakon operacije potrebno je nadoknaditi postojeće deficite snage i vratiti se funkcionalnim aktivnostima specifičnim za sport. Nastavlja se s izvođenjem navedenih vježbi snage s opterećenjem do 14kg. Nakon 4 mjeseca uvode se bočni iskoraci, skokovi te vježbe lateralnog i trčanja i promjena smjera kretanja (50).

Od ostalih modaliteta fizikalne terapije potrebno je koristiti krioterapiju za smanjenje boli i otekline, ponajviše u prvim postoperativnim tjednima. Uz to preporučljivo je korištenje i električne mišićne stimulacije kako bi se funkcija kvadricepsa zadržala dok ne postane moguće izvođenje vježbi snaženja, najčešće se provodi tijekom prvih 6 tjedana nakon operacije (65).

5.4. Rehabilitacija sportskih ozljeda lateralnog kolateralnog ligamenta

Ozljede LCL-a su rijetke te zbog toga nedostaje detaljnih opisa o konzervativnoj terapiji te se rehabilitacija najčešće kombinira s protokolima vezanim za konkomitantne ozljede (66). Program rehabilitacije LCL-a slijedi isti hodogram kao i prethodno opisana rehabilitacija MCL-a. Ozljede prvog stupnja najčešće ne zahtijevaju korištenje ortoze, dok ozljede drugog stupnja zahtijevaju ortozu samo na samom početku rehabilitacije. U neoperativno liječenih pacijenata ortoza je potrebna tijekom 4 do 6 tjedana, te je zaključana na 0° do 90°. Ozljede trećeg stupnja nose veću funkcionalnu nestabilnost koljena i češće su liječene kirurški (60).

5.5. Rehabilitacija sportskih ozljeda stražnjeg križnog ligamenta

Rehabilitacija nakon ozljede stražnjeg križnog ligamenta sastoji se od četiri faze i nešto je konzervativnija od rehabilitacije nakon rekonstrukcije prednjeg križnog ligamenta. Stupanj oštećenja ligamenta određuje agresivnost neoperativne terapije, koja je puno brža kod ozljeda prvog i drugog stupnja (60). Prva faza rehabilitacije posvećena je vraćanju punog opsega pokreta koji u ovoj ozljedi nije znatnije narušen, smanjivanju boli i otekline, te poticanju uredne mehanike hoda. U prvom i drugom

stupnju ozljede provode se pasivne vježbe opsega pokreta, dok se u trećem stupnju može koristiti uređaj za kontinuirani pasivni pokret (CPM) (60). Jačanje kvadricepsa i proksimalnog kuka ima važnu ulogu u stabilnosti i smanjenju opterećenja na koljeno najvažnije vježbe koje se izvode su „quadriceps sets“ i podizanje ispružene noge (67). U blažim ozljedama potiče se opterećenje noge pri opsegu pokreta 0° do 60° , dok se kod težih ozljeda ortoza zaključava u punoj ekstenziji kako bi se spriječio proksimalni pomak tibije (60). Opterećenje može biti ograničeno tijekom prva dva tjedna, te ukoliko je potrebno može biti samo djelomično uz korištenje štaka (67). U drugoj fazi nastavlja se kontrola boli, vraćanje opsega pokreta i normalnog hoda s punim opterećenjem, te jačanje mišića vježbama zatvorenog kinetičkog lanca. Posebice je važna snaga kvadricepsa koji ne dopušta hamstringu da tibiju povlači prema straga i na taj način štiti PCL. Prilikom izvođenja vježbi otvorenog kinetičkog lanca potrebno je ostati u opsegu pokreta od 0° do 60° , jer pri većoj fleksiji dolazi do značajnog stresa na PCL (60). Hiperekstenzija koljena i stražnja tibijalna translacija trebaju se izbjegavati prilikom izvođenja vježbi u ovoj fazi (67). Treća faza uključuje puni opseg pokreta i intenzivno jačanje mišića vježbama otvorenog i zatvorenog kinetičkog lanca s povećanim intenzitetom, a na kraju faze može se započeti i jačanjem hamstringa. U ovoj fazi treba započeti kardiovaskularnim treningom malog opterećenja kao što je plivanje. U četvrtoj fazi nastoji se vratiti normalna fleksibilnost i postupno se uključiti u kompetitivni sport. U ovoj fazi uključuju se izotoničke vježbe za hamstringe, te se započinje trčanjem u bazenu, a s vremenom se prelazi na traku za trčanje. Statički i dinamički nedostaci ravnoteže moraju se nadoknaditi prije vraćanja sportskim aktivnostima jer pacijent mora biti prikladno spreman prije vraćanja natjecanjima (60).

6. ZAKLJUČAK

Unatoč relativno dobrim rezultatima kirurškog i konzervativnog liječenja nakon kojih je nužno provođenje dobro strukturirane i kvalitetne rehabilitacije, važno je educirati trenere i sportaše o važnosti prevencije ozljeda. Najjednostavniji način prevencije ozljeda koljena jest posvećivanje pažnje neuromišićnom i proprioceptijskom treningu koji mogu imati veliki benefit ukoliko se koljenski zglob prilikom kontakta u sportu nađe u nepovoljnoj poziciji. Ukoliko već do ozlijede dođe, potrebno je što ranije evaluirati opsežnost ozljede i donijeti odluku o načinu liječenja. Kod ozljeda koje možemo konzervativno liječiti potrebno je što ranije prilagoditi program rehabilitacije svakom pacijentu i s istom započeti. Dok se kod ozljeda kojima je potrebna operacija valja za istu dobro pripremiti, kako preoperativnom rehabilitacijom tako i psihološki motivirati pacijenta i objasniti mu cijeli proces koji se nalazi ispred njega i dijeli ga od povratna kompetitivnom sportu. Sam proces rehabilitacije često je dugotrajan i iscrpljujuć za sportaše, te ih je potrebno poticati da se pridržavaju uputa kako se sam proces ne bi dodatno produžio ili kako ne bi nastale dodatne komplikacije ili rerupture kako ligamenata tako i meniska jer unatoč dobro provedenoj operacijskom i rehabilitacijskom liječenju incidencija posttraumatskog osteoartritisisa je i dalje visoka. Zbog toga je važno kontinuirano evaluirati i unaprjeđivati tehnike kirurških operacija i rehabilitacijskih programa, te više raditi na primarnoj i sekundarnoj prevenciji nastanka sportskih ozljeda.

7. ZAHVALA

Prije svega zahvaljujem se mentorici prof.dr. sc. Nadici Laktašić Žerjavić na pomoći, usmjeravanju i strpljenju koje mi je pružila tijekom izrade ovog rada.

Hvala Emi i Heleni koje su bile uz mene u svim usponima i padovima koje nosi studentsko doba i uvijek mi uspjevale vratiti osmijeh na lice.

Veliko hvala mojim Miškama iz Odbojkaške sekcije SportMEF-a bez kojih utorak i četvrtak ne bi bili to što jesu ovih šest godina. Hvala ekipi Odbojkaškog kluba Petrinja na razumijevanju za propuštene treninge i priliku da se tijekom studija bavim onime što volim. Hvala Eleni na svojoj pomoći i podršci koju mi je pružila tijekom studiranja kao i cijeloj Futsal sekciji što su me bodrile u ostvarivanju mojih snova.

Hvala Anđeli, najboljoj osobi koju sam upoznala i koja je svaki dan studiranja učinila lakšim i zabavnijim te se nadam da ćemo ostati blizu, bez obzira koliko daleko nas životni put odnese.

Na kraju, najveće hvala mojoj obitelji – mami Beli, tati Davoru i bratu Bartolu, bez čije podrške i ljubavi danas ne bih bila to što jesam i ništa od ovoga ne bi bilo moguće.

8. LITERATURA

1. Ivana Brkić Miloš, dr.med. Ozljede u Republici Hrvatskoj [Internet]. HRVATSKI ZAVOD ZA JAVNO ZDRAVSTVO; 2014. Available from: <https://www.hzjz.hr/sluzba-epidemiologija-prevencija-nezaraznih-bolesti/odjel-za-ozljede/>
2. Aumuller G. Anatomija. 2018.
3. Majewski M, Susanne H, Klaus S. Epidemiology of athletic knee injuries: A 10-year study. *The Knee*. 2006 Jun;13(3):184–8.
4. BOLESTI I REHABILITACIJA [Internet]. [cited 2022 Apr 22]. Available from: <https://urban-rehabilitacija.hr/bolesti-i-rehabilitacija.html>
5. Pećina i sur. ORTOPEDIJA. Zagreb: Naklada Ljevak; 2004.
6. Paulsen F, Waschke J, Sobotta J, editors. Sobotta atlas of human anatomy. 1: General anatomy and musculoskeletal system. 15th edition. München: Elsevier/Urban & Fischer; 2011. 400 p.
7. Waldeyer A, Anderhuber F, Pera F, Streicher J, editors. Waldeyer - Anatomie des Menschen: Lehrbuch und Atlas in einem Band ; [44 Tabellen]. 19., vollst. überarb. und aktualisierte Auflage. Berlin: de Gruyter; 2012. 1176 p. (De Gruyter Studium).
8. Abulhasan JF, Grey MJ. Anatomy and Physiology of Knee Stability. *J Funct Morphol Kinesiol*. 2017 Dec;2(4):34.
9. Williams GN, Chmielewski T, Rudolph KS, Buchanan TS, Snyder-Mackler L. Dynamic Knee Stability: Current Theory and Implications for Clinicians and Scientists. *J Orthop Sports Phys Ther*. 2001 Oct;31(10):546–66.
10. Themes UFO. Neurophysiology of the Joints and Muscles [Internet]. Musculoskeletal Key. 2016 [cited 2022 Jun 2]. Available from: <https://musculoskeletalkey.com/neurophysiology-of-the-joints-and-muscles/>
11. Boden BP, Sheehan FT, Torg JS, Hewett TE. Non-contact ACL Injuries: Mechanisms and Risk Factors. *J Am Acad Orthop Surg*. 2010;18(9):520–7.
12. Bram JT, Magee LC, Mehta NN, Patel NM, Ganley TJ. Anterior Cruciate Ligament Injury Incidence in Adolescent Athletes: A Systematic Review and Meta-analysis. *Am J Sports Med*. 2021 1;49(7):1962–72.
13. Alentorn-Geli E, Myer GD, Silvers HJ, Samitier G, Romero D, Lázaro-Haro C, et al. Prevention of non-contact anterior cruciate ligament injuries in soccer players. Part 1: Mechanisms of injury and underlying risk factors. *Knee Surg Sports Traumatol Arthrosc*. 2009;17(7):705–29.
14. Physiocure | The sports Rehab clinic. [Internet]. [cited 2022 Jun 6]. Available from: <https://physiocure.in/acl-injury>

15. The Unhappy Triad [Internet]. Treat The Athlete. [cited 2022 Jun 6]. Available from: <http://treattheathlete.com/knee/unhappytriad/>
16. Wells ME, Scanaliato JP, Dunn JC, Garcia EJ. Meniscal Injuries: Mechanism and Classification. *Sports Med Arthrosc Rev.* 2021;29(3):154–7.
17. incliniphysio. Meniscal Tears - What are THESE All About? [Internet]. In Clinic Physiotherapy. 2015 [cited 2022 Jun 2]. Available from: <http://www.incliniphysiotherapy.com.au/blog/anatomy/meniscal-tears-what-are-these-all-about/>
18. MCL Tear - Medial Collateral Ligament - MCL Injury [Internet]. PhysioAdvisor. [cited 2022 Jun 6]. Available from: <https://physioadvisor.com.au/injuries/knee/mcl-tear>
19. Lundblad M, Hägglund M, Thomeé C, Hamrin Senorski E, Ekstrand J, Karlsson J, et al. Medial collateral ligament injuries of the knee in male professional football players: a prospective three-season study of 130 cases from the UEFA Elite Club Injury Study. *Knee Surg Sports Traumatol Arthrosc.* 2019;27(11):3692–8.
20. 4 common PCL injury mechanisms and what to do and not to do about it? [Internet]. 4 common PCL injury mechanisms and what to do and not to do about it? [cited 2022 Jun 6]. Available from: <https://physicaltherapistcares.blogspot.com/2018/02/4-common-pcl-injury-mechanisms-and-what.html>
21. Kaeding CC, Léger-St-Jean B, Magnussen RA. Epidemiology and Diagnosis of Anterior Cruciate Ligament Injuries. *Clin Sports Med.* 2017 ;36(1):1–8.
22. E-kolegij: Ortopedija [Internet]. [cited 2022 Jun 6]. Available from: <https://lms.mef.hr/e-ucenje/2020-2021/course/view.php?id=81>
23. melbournekneeorthoadmin. Anterior Cruciate Ligament Injury [Internet]. Nigel Hartnett. 2015 [cited 2022 Jun 6]. Available from: <https://www.melbournekneeortho.com.au/conditions/anterior-cruciate-ligament-injury>
24. Antunes LC, Souza JMG de, Cerqueira NB, Dahmer C, Tavares BA de P, Faria ÂJN de. Evaluation of clinical tests and magnetic resonance imaging for knee meniscal injuries: correlation with video arthroscopy. *Rev Bras Ortop.* 2017 30;52(5):582–8.
25. Meniscal Lesions: Diagnosis and Treatment [Internet]. [cited 2022 Jun 7]. Available from: https://www.medscape.com/viewarticle/408520_4
26. Knee Valgus Stress Test [Internet]. [cited 2022 Jun 8]. Available from: <https://fpnotebook.com/Ortho/Exam/KnVlgsStrsTst.htm>

27. Yaras RJ, O'Neill N, Yaish AM. Lateral Collateral Ligament Knee Injuries [Internet]. StatPearls [Internet]. StatPearls Publishing; 2022 [cited 2022 Jun 8]. Available from: <https://www.ncbi.nlm.nih.gov/books/NBK560847/>
28. PCL Injury - Knee & Sports - Orthobullets [Internet]. [cited 2022 Jun 8]. Available from: <https://www.orthobullets.com/knee-and-sports/3009/pcl-injury>
29. Feltham GT, Albright JP. The Diagnosis of PCL Injury: Literature Review and Introduction of Two Novel Tests. *Iowa Orthop J.* 2001;21:36–42.
30. Training the Posterior Cruciate Ligament injured Athlete [Internet]. [cited 2022 Jun 8]. Available from: <https://strengthpowerspeed.com/training-pcl/>
31. Diermeier T, Rothrauff BB, Engebretsen L, Lynch AD, Ayeni OR, Paterno MV, et al. Treatment after anterior cruciate ligament injury: Panther Symposium ACL Treatment Consensus Group. *Knee Surg Sports Traumatol Arthrosc.* 2020;28(8):2390–402.
32. Meuffels DE, Poldervaart MT, Diercks RL, Fievez AW, Patt TW, van Hart CP, et al. Guideline on anterior cruciate ligament injury. *Acta Orthop.* 2012 ;83(4):379–86.
33. Paschos NK, Howell SM. Anterior cruciate ligament reconstruction: principles of treatment. *EFORT Open Rev.* 2016 ;1(11):398–408.
34. Rodriguez K, Soni M, Joshi PK, Patel SC, Shreya D, Zamora DI, et al. Anterior Cruciate Ligament Injury: Conservative Versus Surgical Treatment. *Cureus.* 13(12):e20206. doi: 10.7759/cureus.20206.
35. Atik OŞ. Surgical versus conservative treatment for torn anterior cruciate ligament. *Jt Dis Relat Surg.* 2020 ;31(1):159–60.
36. Bhan K. Meniscal Tears: Current Understanding, Diagnosis, and Management. *Cureus.* 12(6):e8590. doi: 10.7759/cureus.8590
37. Kopf S, Beaufils P, Hirschmann MT, Rotigliano N, Ollivier M, Pereira H, et al. Management of traumatic meniscus tears: the 2019 ESSKA meniscus consensus. *Knee Surg Sports Traumatol Arthrosc.* 2020;28(4):1177–94.
38. Karia M, Ghaly Y, Al-Hadithy N, Mordecai S, Gupte C. Current concepts in the techniques, indications and outcomes of meniscal repairs. *Eur J Orthop Surg Traumatol Orthop Traumatol.* 2019 ;29(3):509–20.
39. Jeong HJ, Lee SH, Ko CS. Meniscectomy. *Knee Surg Relat Res.* 2012 ;24(3):129–36.
40. Frank RM, Cole BJ. Meniscus transplantation. *Curr Rev Musculoskelet Med.* 2015 ;8(4):443–50.

41. Figueroa F, Figueroa D, Calvo R, Vaisman A, Espregueira-Mendes J. Meniscus allograft transplantation: indications, techniques and outcomes. *EFORT Open Rev.* 2019 ;4(4):115–20.
42. Vosoughi F, Rezaei Doghe R, Nuri A, Ayati Firoozabadi M, Mortazavi J. Medial Collateral Ligament Injury of the Knee: A Review on Current Concept and Management. *Arch Bone Jt Surg.* 2021 ;9(3):255–62.
43. Encinas-Ullán CA, Rodríguez-Merchán EC. Isolated medial collateral ligament tears. *EFORT Open Rev.* 2018 ;3(7):398–407.
44. Winkler PW, Zsidai B, Wagala NN, Hughes JD, Horvath A, Senorski EH, et al. Evolving evidence in the treatment of primary and recurrent posterior cruciate ligament injuries, part 2: surgical techniques, outcomes and rehabilitation. *Knee Surg Sports Traumatol Arthrosc.* 2021;29(3):682–93.
45. Bedi A, Musahl V, Cowan JB. Management of Posterior Cruciate Ligament Injuries: An Evidence-Based Review. *JAAOS - J Am Acad Orthop Surg.* 2016 ;24(5):277–89.
46. Babic-Naglic Durdica. *Fizikalna i rehabilitacijska medicina.* 2013.
47. Anterior Cruciate Ligament Sprain - ClinicalKey [Internet]. [cited 2022 Jun 14]. Available from: <https://www.clinicalkey.com/#!/content/book/3-s2.0-B9780323549479000638?scrollTo=%23hl0000203>
48. Wilk KE, Arrigo CA. Rehabilitation Principles of the Anterior Cruciate Ligament Reconstructed Knee: Twelve Steps for Successful Progression and Return to Play. *Clin Sports Med.* 2017;36(1):189–232.
49. Filbay SR, Grindem H. Evidence-based recommendations for the management of anterior cruciate ligament (ACL) rupture. *Best Pract Res Clin Rheumatol.* 2019 ;33(1):33–47.
50. Peterson L, Renström P. Sports injuries: prevention, treatment and rehabilitation. Fourth edition. Boca Raton London New York: CRC Press; 2017. 619 p.
51. 8 øvelser for Dårlige Knær [Internet]. *Vondt.net.* 2018 [cited 2022 Jun 14]. Available from: <https://www.vondt.net/8-ovelser-darlige-knaer/>
52. Effects of Neuromuscular Electrical Stimulation After Anterior Cruciate Ligament Reconstruction on Quadriceps Strength, Function, and Patient-Oriented Outcomes : A Systematic Review [Internet]. [cited 2022 Jun 14]. Available from: <https://www.jospt.org/doi/epdf/10.2519/jospt.2010.3184>
53. Restoring Quad Function | KNEEGuru [Internet]. [cited 2022 Jun 14]. Available from: <https://www.kneeguru.co.uk/KNEEnotes/courses/arthrofibrosis-rehab-tutorials/restoring-quad-function>

54. Kaya D, Calik M, Callaghan MJ, Yosmaoglu B, Doral MN. Proprioception After Knee Injury, Surgery and Rehabilitation. In: Kaya D, Yosmaoglu B, Doral MN, editors. *Proprioception in Orthopaedics, Sports Medicine and Rehabilitation* [Internet]. Cham: Springer International Publishing; 2018 [cited 2022 Jun 14]. p. 123–42. Available from: http://link.springer.com/10.1007/978-3-319-66640-2_10
55. Commonwealth Physical Therapy [Internet]. [cited 2022 Jun 14]. Available from: <https://www.commonwealthpt.com/index.php>
56. Study Show ACL Injuries More Common in Men [Internet]. HydroWorx. 2012 [cited 2022 Jun 14]. Available from: <https://www.hydroworx.com/blog/pool-protocols-acl-rehabilitation/>
57. Advanced Physical Therapy | Concussion Management Program [Internet]. [cited 2022 Jun 15]. Available from: <https://www.advancedphysicaltherapy.com/treatment/concussion.php>
58. Paterno MV. Non-operative Care of the Patient with an ACL-Deficient Knee. *Curr Rev Musculoskelet Med*. 2017 ;10(3):322–7.
59. Morelli V, Bright C, Fields A. Ligamentous Injuries of the Knee: Anterior Cruciate, Medial Collateral, Posterior Cruciate, and Posterolateral Corner Injuries. *Prim Care Clin Off Pract*. 2013 ;40(2):335–56.
60. Carlo MD, Armstrong B. Rehabilitation of the Knee Following Sports Injury. *Clin Sports Med*. 2010 ;29(1):81–106.
61. How to Perform Quadriceps Setting (Quad Sets)? [Internet]. [cited 2022 Jun 15]. Available from: <https://www.stayfitwithanand.com/2019/10/how-to-perform-quadriceps-setting-quad.html>
62. Takakura Y, Matsui N, Yoshiya S, Fujioka H, Muratsu H, Tsunoda M, et al. Low-Intensity Pulsed Ultrasound Enhances Early Healing of Medial Collateral Ligament Injuries in Rats. *J Ultrasound Med*. 2002;21(3):283–8.
63. Wheatley WB, Krome J, Martin DF. Rehabilitation Programmes Following Arthroscopic Meniscectomy in Athletes. *Sports Med*. 1996 ;21(6):447–56.
64. Torn Meniscus: What You Need to Know [Internet]. HealthiGuide.com. 2019 [cited 2022 Jun 17]. Available from: <https://www.healthiguide.com/health/what-you-need-to-know-about-a-torn-meniscus/>
65. Meniscal Repair and Transplantation: Indications, Techniques, Rehabilitation, and Clinical Outcome [Internet]. [cited 2022 Jun 17]. Available from: <https://www.jospt.org/doi/epdf/10.2519/jospt.2006.2177>
66. Haddad MA, Budich JM, Eckenrode BJ. CONSERVATIVE MANAGEMENT OF AN ISOLATED GRADE III LATERAL COLLATERAL LIGAMENT INJURY IN AN ADOLESCENT MULTI-SPORT ATHLETE: A CASE REPORT. *Int J Sports Phys Ther*. 2016;11(4):596–606.

67. Wang D, Graziano J, Williams RJ, Jones KJ. Nonoperative Treatment of PCL Injuries: Goals of Rehabilitation and the Natural History of Conservative Care. *Curr Rev Musculoskelet Med.* 2018 ;11(2):290–7.

Inga Kunert

Datum rođenja: 07/05/1997 | **Državljanstvo:** hrvatsko | (+385) 98373759 | kunertinga@gmail.com |

Ulica braće Kunert 2, 44250, Petrinja, Hrvatska

● RADNO ISKUSTVO

2015 – 2017

VOLONTER U GRAĐANSKOM CENTRU – UDRUGA IKS

Pomoć djeci u učenju, druženje i pomoć starijima i nemoćnima, sudjelovanje u brojnim akcijama.
Petrinja, Hrvatska

01/01/2021 – 31/12/2021 – Petrinja, Hrvatska

VOLONTER ZA KOMUNIKACIJU S GRAĐANIMA – HRVATSKI CENTAR ZA POTRESNO INŽENJERSTVO

Sudjelovala sam u raspoređivanju statičara prilikom odlaska na preglede, zaprimala prijave građana o novonastaloj šteti nakon potresa, uređivala bazu pregleda građevina.

● OBRAZOVANJE I OSPOSOBLJAVANJE

2016 – 2022 – Zagreb, Hrvatska

DOKTOR MEDICINE – Medicinski fakultet Sveučilišta u Zagrebu

2012 – 2016 – Petrinja, Hrvatska

MATURANT GIMNAZIJE – Srednja škola Petrinja

Sudjelovala na brojnim sportskim natjecanjima, od kojih je najznačajnije 4. mjesto u odbojci na Državnom prvenstvu srednjih škola u Poreču. Uz to sudjelovala na školskim natjecanjima iz matematike i biologije, te na županijskom natjecanju iz latinskog jezika.

2004 – 2012 – Petrinja, Hrvatska

OSNOVNA ŠKOLA – Osnovna škola Dragutina Tadijanovića

● JEZIČNE VJEŠTINE

Materinski jezik/jezici: **HRVATSKI**

Drugi jezici:

	RAZUMIJEVANJE		GOVOR		PISANJE
	Slušanje	Čitanje	Govorna produkcija	Govorna interakcija	
ENGLESKI	C1	C1	B2	B2	B2
NJEMAČKI	A2	A2	A2	A2	A2

Razine: A1 i A2: temeljni korisnik; B1 i B2: samostalni korisnik; C1 i C2: iskusni korisnik

● **IZVANNASTAVNE AKTIVNOSTI I INTERESI**

Izvannastavne aktivnosti

Aktivno se bavim odbojkom od 2008. godine, nastupam za Odbojkaški klub Petrinja koji se natječe u 1.B Nacionalnoj odbojkaškoj ligi. Uz to sam i voditeljica Odbojkaške sekcije na Medicinskom fakultetu u Sveučilišta u Zagrebu od 2019. godine s kojom sam postigla brojne uspjehe od kojih bih istaknula 4. mjesto Sveučilišnoga prvenstva 2016./2017. te 2. mjesto na natjecanju "Humanijada". Od 2017. godine sam članica Ženske futsal sekcije Medicinskog fakulteta Sveučilišta u Zagrebu te sam 2022. uvrštena u Sveučilišnu futsal reprezentaciju s kojom sam osvojila 1. mjesto na Državnom sveučilišnom prvenstvu u Poreču kao i 1. mjesto na Državnom sveučilišnom prvenstvu u nogometu u Umagu.

U akademskoj godini 2021./2022. izabrana sam za potpredsjednicu Sportske udruge studenata Medicine - SportMEF s kojom sam uspješno provela dva velika projekta - Humanitarnu cestovnu utrku "162 stube" i Međunarodno sportsko natjecanje "Humanijada" na kojem je sudjelovalo 1100 studenata biomedicinskih fakulteta iz regije.

Članica sam Studentske sekcije za anesteziologiju i reanimatologiju s kojom sam u lipnju 2022. sudjelovala na 6. kongresu Hitne medicine u Vodicama.

Interesi

Područje mog interesa jest ortopedija te fizikalna medicina i rehabilitacija.