

# Važnost patološke analize u odabiru ciljane terapije bolesnika s karcinomom pluća

---

**Matijašević, Leo**

**Master's thesis / Diplomski rad**

**2022**

*Degree Grantor / Ustanova koja je dodijelila akademski / stručni stupanj:* **University of Zagreb, School of Medicine / Sveučilište u Zagrebu, Medicinski fakultet**

*Permanent link / Trajna poveznica:* <https://um.nsk.hr/um:nbn:hr:105:505956>

*Rights / Prava:* [In copyright](#)/[Zaštićeno autorskim pravom.](#)

*Download date / Datum preuzimanja:* **2024-10-20**



*Repository / Repozitorij:*

[Dr Med - University of Zagreb School of Medicine Digital Repository](#)



SVEUČILIŠTE U ZAGREBU  
MEDICINSKI FAKULTET

**Leo Matijašević**

**Važnost patološke analize u odabiru ciljane terapije  
bolesnika s karcinomom pluća**

Diplomski rad



Zagreb, 2022.

Ovaj diplomski rad je izrađen na Kliničkom zavodu za patologiju i citologiju Kliničkog bolničkog centra Zagreb pod vodstvom profesorice dr. sc. Lovorke Batelje-Vuletić, dr. med. i predan je na ocjenjivanje u akademskoj godini 2021./2022.

## Popis oznaka i kratica

**ALK** - eng. *anaplastic lymphoma kinase*

**BRAF** - eng. *b-RAF proto oncogene*

**CD74** - HLA gama lanac antigena tkivne snošljivosti klase II, također poznat kao HLA-DR antigeni, povezan invarijantni lanac ili CD74 (eng. *Cluster of Differentiation 74*)

**CDX2** - eng. *caudal-type homeobox 2*

**cfDNA** - cirkulirajuća DNA izvan stanica (eng. *circulating, cell-free DNA*)

**CK7** - eng. *cytokeratin 7*

**CPR** - kompletan patološki odgovor (eng. *complete pathologic response*)

**CT** - kompjuterizirana tomografija (eng. *computerized tomography*)

**DNA** - deoksiribonukleinska kiselina (eng. *deoxyribonucleic acid*)

**EBUS/EBUS-TBNA** - endobronhalna ultrazvukom navođena transbronhalna iglena aspiracija (eng. *endobronchial ultrasound-guided transbronchial needle aspiration*)

**EDTA** - eng. *ethylenediaminetetraacetic acid*

**ESMO** - eng. *European Society for Medical Oncology*

**ERS** - eng. *European Respiratory Society*

**ESTS** - eng. *European Society of Thoracic Surgeons*

**EUS** - endoskopski ultrazvuk (eng. *Endoscopic ultrasound*)

**ENB** - elektromagnetski navođena bronhoskopija (eng. *electromagnetic navigation bronchoscopy*)

**EGR** - eng. *epidermal growth factor*

**EGFR** - eng. *epidermal growth factor receptor*

**EML4** - eng. *Echinoderm microtubule-associated protein-like 4*

**ER** - receptor za estrogen

**FIG-ROS1** - eng. *the first oncogenic fusion of ROS1*

**FMI** - eng. *Foundation Medicine Inc.*

**GATA3** - transkripcijski faktor koji je kod ljudi kodiran genom GATA3

**GCDFP15** - eng. *Gross cystic disease fluid protein 15*

**HE** - eng. *hematoxylin and eosin*

**HER2** - eng. *human epidermal growth factor receptor 2*

**HIP1** - eng. *Huntingtin Interacting Protein 1*

**IHC** - eng. *Immunohistochemistry*

**KIF5B** - eng. *kinesin-1 heavy chain*

**KLC1** - eng. *kinesin light chain 1*

**KRAS** - eng. *Kirsten rat sarcoma viral oncogene homolog*

**MET** - eng. *MET proto-oncogene*

**MPR** - glavni/ dominantni patološki odgovor (eng. *major pathologic response*)

**mRNA** - glasnička ribonukleinska kiselina (eng. *messenger ribonucleic acid*)

**NCCN** - eng. *The National Comprehensive Cancer Network*

**NEN** - neuroendokrina neoplazma

**NGS** - masivno paralelno sekvenciranje, (eng. *next-generation sequencing*)

**NOS** - eng. *not otherwise specified*

**NTRK 1/2/3** - eng. *Neurotrophic Tyrosine Receptor Kinase*

**PCR** - eng. *polymerase chain reaction*

**PD-L1** - eng. *programmed death ligand -1*

**PR** - receptor za progesteron

**RET** - eng. *RET proto-oncogene*

**ROS1** - eng. *c-ros oncogene 1*

**ROSE** - brza evaluacija biološkog materijala na mjestu uzimanja uzoraka (eng. *rapid on-site evaluation*)

**RTPCR** - *eng. real-time reverse transcription–polymerase chain reaction*

**SATB2** - *eng. Special AT-rich sequence-binding protein 2*

**SCLC** - *eng. small cell lung cancer*

**SDC4-ROS1** - *eng. Syndecan 4-c-ros oncogene 1 fusion*

**SLC34A2** - natrij-ovisan transportni protein 2 fosfata je protein koji kod ljudi kodira gen SLC34A2 (*eng. Sodium-dependent phosphate transport protein 2B*)

**TFG** - *eng. tropomyosin-receptor kinase fused gene*

**TMB** - Mutacijsko veliko opterećenje tumora (*eng. tumor mutational burden*)

**TPM3** - *eng. tropomyosin 3*

**TTF1** - *eng. thyroid transcription factor-1*

**TTNB** - *eng. transthoracic needle biopsy*

# Sadržaj

## Sadržaj

SAŽETAK.....	
SUMMARY .....	
1. UVOD.....	1
2. METODE DOBIVANJA TKIVNIH UZORAKA.....	2
2.1 METODE INVAZIVNE DIJAGNOSTIKE .....	2
2.1.1 BRONHOFIBEROSKOPIJA .....	2
2.1.2 ENDOBRONHALNA ULTRAZVUČNO VOĐENA TRANSTRONHALNA IGLENA ASPIRACIJA .....	2
2.1.3 TRANSTORAKALNA BIOPSIJA (TTNB) .....	3
2.1.4 OTVORENA/ KIRURŠKA BIOPSIJA.....	4
2.2. OPERATIVNI MATERIJAL .....	4
3. POSTUPAK S TKIVOM U PATOLOŠKOM, HISTOLOŠKOM I IMUNOHISTOKEMIJSKOM LABORATORIJU .....	6
3.1 PREPORUKE ZA PREDANALITIČKU FAZU.....	6
3.2 PREPORUKE ZA ANALITIČKU FAZU .....	7
3.3 PREPORUKE ZA POSTANALITIČKU FAZU.....	7
4. PATOLOŠKA ANALIZA MORFOLOGIJE I ODREĐIVANJE PATOLOŠKE DIJAGNOZE.....	8
5. AKTUALNE SMJERNICE ZA ANALIZU TKIVA PLUĆNIH KARCINOMA.....	11
6. ANALIZA PREDIKTIVNIH BIOMARKERA.....	13
6.1 ANALIZA EGFR STATUSA.....	13
6.2 ANALIZA ALK STATUSA .....	14
6.3 ANALIZA ROS1 STATUSA.....	15
6.4 ANALIZA KRAS STATUSA .....	16
6.4 ANALIZA NTRK GENA .....	17
6.5 FOUNDATION MEDICINE FMI.....	17
6.6 ANALIZA PD-L1 STATUSA.....	18
7. PATOLOŠKA ANALIZA MATERIJALA PLUĆA NAKON NEOADJUVANTNE TERAPIJE.....	20
8. ZAKLJUČCI.....	23
9. ZAHVALE .....	24
10. LITERATURA.....	25
11. ŽIVOTOPIS.....	27

# SAŽETAK

Važnost patološke analize u odabiru ciljane terapije bolesnika s karcinomom pluća

Leo Matijašević

## Cilj

Cilj ovog diplomskog rada je prikazati aktualni i nadolazeći patološko-dijagnostički algoritam karcinoma pluća u Republici Hrvatskoj, uključujući različite metode uzimanja tkivnih uzoraka, tj. invazivne dijagnostike. Dat će se pregled definiranih predanalitičkih, analitičkih i postanalitičkih parametara, prikaz aktualnih ESMO i NCCN smjernica za karcinome pluća te dijagnostički pristup vezan uz postojeće ciljane terapije te imunoterapiju.

## Metode

Pretraživanjem aktualne dostupne literature iz baze podataka Medline putem mrežne stranice PubMed naveden je kratki prikaz patološke analize koja se koristi u odabiru ciljane terapije kod karcinoma pluća.

## Zaključak

Uzorci koji se analiziraju u patologiji su mali uzorci tkiva te veliki resekcijski, operativni materijal. Alternativne uzorke čine citološki blokovi i citološki razmazi, za koje ne postoje preporuke u aktualnim smjernicama. Morfologija tumora se analizira na hemalaun-eozinskim preparatima. U slučaju nedostatnosti se za patološki dijagnozu koriste imunohistokemijski markeri. Preporučeni panel je TTF1 i p40, te CD56 za potvrdu neuroendokrine diferencijacije. Patološka dijagnoza određuje se sukladno aktualnoj WHO klasifikaciji tumora pluća. Patološka analiza obuhvaća i analizu prediktivnih biomarkera za ciljane terapije. Posljednje ESMO smjernice i nove NCCN smjernice preporučuju analizu PD-L1 statusa kako bi se, potencijalno, i imunoterapija uvrstila u terapiju pacijenta s nesitnostaničnim karcinomom pluća. Prediktivni biomarkeri mogu se, ovisno o biomarkeru, analizirati na razini mRNA, jednom od sljedećih metoda - RT-PCR, NGS ili na razini proteinskog produkta metodom imunohistokemije. Donesene su i smjernice za patološku analizu neoadjuvantno tretiranog tumorskog tkiva koje sadrže 11 preporuka s ciljem procjene prethodne terapije i odabira sljedećeg terapijskog pristupa.

**Ključne riječi:** Imunoterapija, Novotvorine pluća, Smjernice



# SUMMARY

The importance of pathological analysis in the treatment options of targeted therapy  
in patients with diagnosis of lung cancer

Leo Matijašević

## Objective

The aim of this review is to present, current and future, pathological diagnostic algorithms for lung cancer in Croatia. Different invasive tissue-sampling methods, pre-analytical, analytical and post-analytical parameters will be described. Also, the current ESMO and NCCN guidelines for lung cancer, as well as diagnostics-related response to the existing targeted and immunotherapies will be reviewed.

## Methods

A brief overview of the pathological analysis used in the selection of targeted therapies for lung cancer will be presented by the research of currently available literature from the Medline database via the PubMed website..

## Conclusion

The specimens analyzed in pathology are small tissue samples and operative material. Alternative samples are cytological blocks and cytological smears. However, the current guidelines do not provide any recommendations for these type of samples.. Tumor morphology is analyzed on hemalaun-eosin preparations which are not sufficient for the pathological diagnosis. The recommended immunohistochemical markers panel is TTF, p40, and CD56. The latter confirms the neuroendocrine differentiation. Pathological diagnosis is given in accordance with the current WHO classification of lung tumors. Pathological analysis also includes the analysis of predictive biomarkers for targeted therapies Recent ESMO guidelines and NCCN guidelines recommend PD-L1 status analysis with the aim of including immunotherapy in the treatment of non-small cell lung cancer. Predictive biomarkers can be analyzed at DNA or mRNA level using RT-PCR or NGS. Also, the protein product can be analyzed immunohistochemically. Guidelines for the pathological analysis of neoadjuvant-treated tumor tissue have been adopted, containing 11 recommendations.

**Keywords:** Algorithms, Immunotherapy, Lung Neoplasms

# 1. UVOD

Metode dijagnostike, kao i terapijski pristup neoplazmama pluća, dinamično se mijenjaju i dopunjuju posljednje desetljeće.

Do prije desetak godina, terapijski dometi ovisili su o patohistološkoj dijagnozi temeljenoj na samoj morfologiji tumorskih stanica. Na tome je bila temeljena i podjela karcinoma pluća na sitnostanične i nesitnostanične. Takva se podjela, sve do novijih saznanja, smatrala dostatnom.. Porastom incidencije neoplazmi pluća došlo je do dramatičnog razvoja novih terapijskih pristupa, a njihov je razvoj bio usko vezan uz nove spoznaje o biološkom ponašanju stanica tumora pluća.

Novi modaliteti liječenja ujedno su pokrenuli i nove dijagnostičke pristupe koji se više ne temelje isključivo na analizi morfologije i definiranju tipa diferenciranosti (skvamozna/adenodiferencijacija/neuroendokrina), već i na molekularnoj analizi tumora te proteinskih produkata koji se stvaraju na razini mRNA. Patološka dijagnostika, uključujući i molekularnu dijagnostiku, zahtjeva visoko organiziran te dobro educiran multidisciplinarni tim, kao i dobro definirane radne algoritme.

## **2. METODE DOBIVANJA TKIVNIH UZORAKA**

### **2.1 METODE INVAZIVNE DIJAGNOSTIKE**

Cilj invazivne dijagnostike je dobivanje uzoraka koji se dalje mogu patološki analizirati. Odabrana metoda mora dati najbolji mogući uzorak za analizu kako bi se dobile informacije o stadiju bolesti i biologiji tumora u svrhu određivanja optimalne ciljane terapije. Ujedno, rizik za pacijenta mora biti najmanji mogući. Preferira se istovremeno provođenje procedure određivanja dijagnoze i stadija. Sukladno tome, cilj je osigurati dovoljnu količinu tumorskog tkiva za postavljanje patološke dijagnoze, te imunohistokemijske i molekularne analize.

#### **2.1.1 BRONHOFIBEROSKOPIJA**

Ova metoda namijenjena je pacijentima s centralno lociranim tumorom, ukoliko nije moguće određivanje stadija bolesti metodom endobronhalnog ultrazvuka navođenog transbronhalnom iglenom aspiracijom ili endoskopskim ultrazvukom (EBUS/EUS), ili medijastinoskopije.

Dijagnostička bronhoskopija je metoda izbora za tumore koji opstruiraju lumen bronha ili ukoliko je trenutno prisutna hemoptiza. Periferne plućne lezije zahtijevaju druge pristupe - endobronhalni ultrazvuk radijalnom sondom (RP-EBUS), ENB, virtualno vođenu bronhoskopiju, CT-om vođenu bronhoskopiju te robotičku bronhoskopiju.

Elektromagnetski navođena bronhoskopija (ENB) je tehnika koja kombinira kompjuteriziranu tomografiju (CT) i klasičnu bronhoskopiju, a osjetljivost joj je 69%. Komplikacije su rjeđe nego kod TTNB, no ova metoda zahtjeva vrlo iskusnog bronhoskopičara, te je skuplja u odnosu na TTNB.

Ovim pristupom dobiva se nekoliko, prosječno 6, uzoraka tkiva promjera <0.1 -0.3cm.

#### **2.1.2 ENDOBRONHALNA ULTRAZVUČNO VOĐENA TRANSBRONHALNA IGLENA ASPIRACIJA**

Postoje dva tipa EBUS - EBUS radijalnom probom (RP-EBUS) i EBUS konveksnom sondom (CP-EBUS). RP-EBUS se koristi za određivanje perifernih plućnih lezija, dok je CP-EBUS prikladan za analizu medijastinalnih i hilarnih limfnih

čvorova u svrhu određivanja stadija bolesti i odabira optimalnog modaliteta liječenja. CP-EBUS je, također, prikladan za centralne, intrapulmonalne lezije. Prema preporukama Europskog respiratornog udruženja (European Respiratory Society/ERS) i Europskog udruženja torakalnih kirurga (European Society of Thoracic Surgeons/ESTS), kod suspektno pozitivnih, tj. tumorom zahvaćenih medijastinalnih i/ili hilarnih limfnih čvorova je idealan kombinirani pristup EBUS i TBNA.

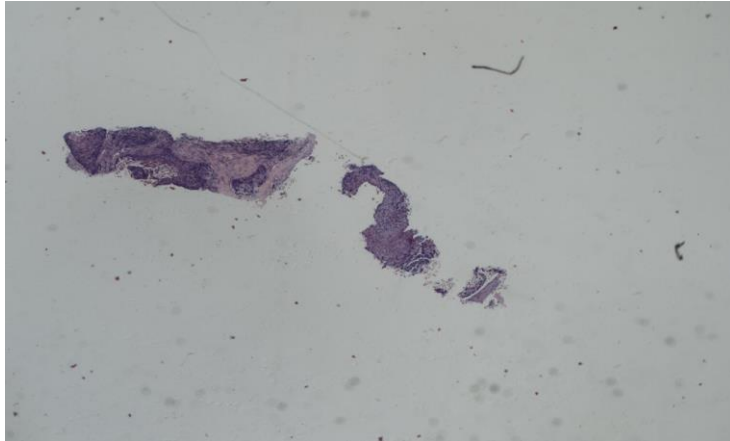
U slučaju radiološki pozitivnih ili suspektih limfnih čvorova, a negativnog patološki dobivenog EBUS, preporuča se napraviti medijastinoskopiju. Iako vrlo rijetke, komplikacije su najčešće u vidu infekcija. Uzorci koji se dobivaju ovom metodom su cilindrična oblika te promjera do 0.2cm. Ustaljeno je uzimati po jedan do 2 uzorka s jedne lokacije. Ovi su uzorci, zbog svoje su veličine, vrlo zahtjevni za patološku analizu.

### **2.1.3 TRANSTORAKALNA BIOPSIJA (TTNB)**

Transtorakalna biopsija vođena iglom pod kontrolom CT-a je metoda odabira uzimanja uzoraka perifernih lezija plućnog parenhima. Transtorakalnim pristupom vođenim ultrazvukom mogu se dobiti i uzorci pleure ili tumora sraslog s pleurom. Iskusni intervencijski pulmolog postiže osjetljivost svojih uzoraka i do 90%. Također, na senzitivnost uzoraka utječu promjer lezije i struktura bioptirane lezije, tj. radi li se o solidnoj ili cističnoj leziji.

Ovaj pristup nosi i rizik komplikacija, a kao najčešća se spominje pneumotoraks. To je potvrđeno i u radu najvećeg bolničkog centra u Hrvatskoj, Kliničkog bolničkog centra "Zagreb", a i u radu Di Bardino i suradnici.(1) Prema potonjim autorima pneumotoraks se nakon transtorakalne biopsije razvija u do 20% pacijenata. Skoro polovica ovih pacijenata zahtjeva i drenažu toraksa, a 3% pacijenata razvije hemoragiju. Zračna embolija je prisutna u manje od 0.1% pacijenata nakon ovog zahvata.

Materijal koji se dobiva transtorakalnom biopsijom vođenom iglom su tkivni cilindri. Idealne dužina uzorka je oko 1 cm, no oni se, zbog negativnog tlaka i elektromagnetskih silnica, prilikom vađenja iz toraksa često raspadaju u nekoliko fragmenata (Slika 1).



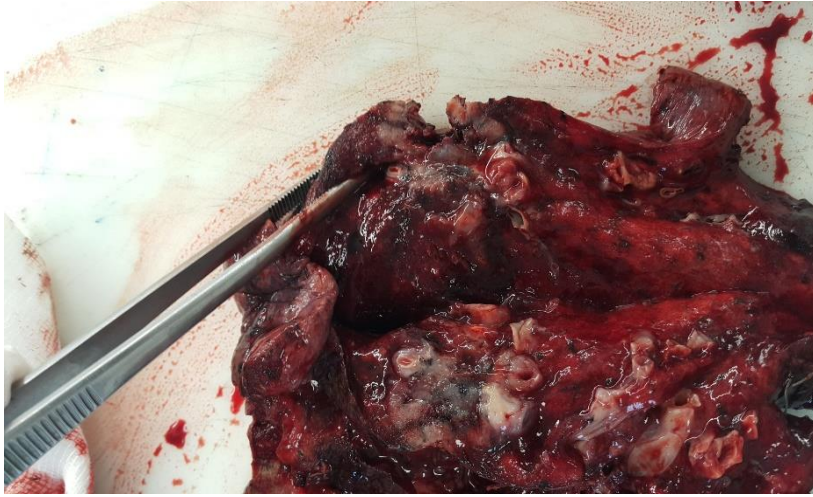Slika 1. Cilindar tkiva dobiven transtorakalnim pristupom, s NSCLC; pločaste diferencijacije

#### **2.1.4 OTVORENA/ KIRURŠKA BIOPSIJA**

Otvorena ili kirurška biopsija je dijagnostičko-terapijski postupak koji se transkutanim pristupom uklanja abnormalno tkivo radi daljnje analize. Razlikuje se incizijska biopsija kojom se uzima samo dio lezije, te ekscizijska biopsija kojom se ukloni čitava lezija. S obzirom da ekscizijska biopsija ne sadrži isključivo tkivo lezije, već i rubno tkivo (u slučaju bioptiranja pluća, okolni plućni parenhim), naziva se i *wedge* biopsija.

#### **2.2. OPERATIVNI MATERIJAL**

Operacija je, iako primarno terapijski, također i dijagnostički zahvat kojim se dobivaju različiti tkivni uzorci za patološku obradu. Za karcinome pluća u ranom stadiju, tj. stadiju I i II, operacija je terapija izbora. Iako se u prethodnom, relativno kratkom periodu nastojalo umjesto lobektomije raditi atipičnu resekciju plućnog režnja, te *wedge* resekciju ili segmentektomiju, rezultati pokazuju da takav pristup rezultira rizikom od 50% za pojavu lokalnog recidiva. Sukladno tome, aktualan pristup je lobektomija s hilarnom i medijastinalnom limfadenektomijom koja omogućava patologu precizno određivanje patološkog stadija.



Slika 2. Primjer operativnog materijala, plućni režanj s tumorom

### 3. POSTUPAK S TKIVOM U PATOLOŠKOM, HISTOLOŠKOM I IMUNOHISTOKEMIJSKOM LABORATORIJU

#### 3.1 PREPORUKE ZA PREDANALITIČKU FAZU

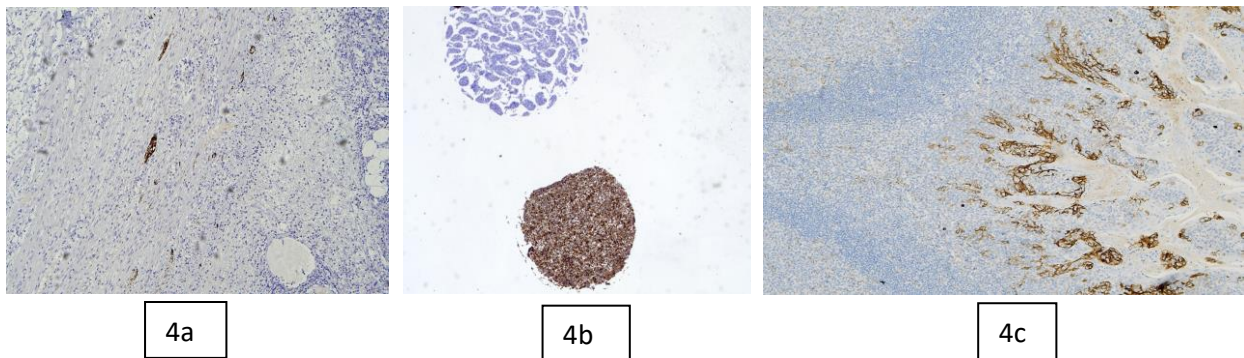
Preporuke za predanalitičku fazu odnose se na vrstu materijala, operativni ili bioptički uzorci. Među različitim vrstama materijala se, kao najvrijednije se za analizu, navodi tkivo. Alternativa za pacijente u terminalnoj fazi ili kod kojih je kontraindicirana biopsija je citološki materijal u obliku citoblokova ili citoloških razmaza. Vrijeme hladne ishemije, tj. period od vađenja tkiva iz tijela pacijenta do stavljanja istog u formalin, treba biti što kraće. Fiksacija je u 10% formalinu, u optimalnom vremenskom periodu. To je za bioptički materijal 6 - 48 sati, a za operativni materijal 24 - 48 sati. Debljina parafinskih rezova treba biti 3 - 5  $\mu\text{m}$ , a prazni rezovi mogu se čuvati do dva mjeseca u tamnom prostoru na temperaturi od 2°C. U slučaju potrebe za dekalciniranjem koristi se EDTA. Zbog maksimalnog iskorištavanja dobivenog materijala, svaki uzorak se uklapa zasebno u parafinski blok. Veličina i količina rezova se unaprijed određuje - HE 3X4, rezovi za osnovnu imunohistokemiju (p40 i TTF1 ili CD56 i LCA) te 3-5 praznih rezova debljine 4 mikrometra za proširenu imunohistokemijsku analizu. Također, kako bi se odredio EGFR status potrebno je napraviti minimalno tri reza debljine 10 mikrometara. Ukoliko se radi FISH analiza potrebna su dva reza debljine 3 mikrometra. Preporučuje se nakon svih, napraviti još jedan rez i pripadajući HE preparat kako bi se dobio uvid u ostatno tumorsko tkivo u parafinskom bloku. Ovakva procedura, ipak, nije rutinska praksa u KBC "Zagreb".



Slika 3. Uzorci dobiveni bronhoskopijom koji se uklapaju zasebno u košiče za parafinski medij

### 3.2 PREPORUKE ZA ANALITIČKU FAZU

Preporuke za analitičku fazu obuhvaćaju korištenje standardiziranih i klinički validiranih komercijalno dostupnih testova razvijenih u laboratoriju (LDT). Testovi neophodno trebaju kliničku, no i esencijalnu analitičku validaciju. U Republici Hrvatskoj se koriste komercijalni testovi u zatvorenom sustavu. Potrebno je osigurati tehničku kvalitetu imunohistokemijskog protokola. Ona može biti ocijenjena kao optimalna, dobra, granično dobra te slaba, tj. neprihvatljiva.



Slika 4. 4a - kontrolno tkivo za analizu ALK statusa, crvuljak, pozitivne su ganglijske stanice; 4b - kontrolno tkivo za imunohistokemijsku analizu ROS 1 statusa; stanična kultura: negativna i pozitivna; 4c - kontrolno tkivo za analizu PD-L1 statusa; limfni čvor, površinske epitelne stanice pokazatelj su jakog intenziteta u pozitivnoj imunohistokemijskog reakciji, a intermedijarni limfociti blagog do umjerenog intenziteta pozitivne imunohistokemijske reakcije.

### 3.3 PREPORUKE ZA POSTANALITIČKU FAZU

Preporuke postanalitičke faze obuhvaćaju nekoliko stavki među kojim su morfološka analiza preparata te odabir i procjenu tkiva kako bi se provela odgovarajuća analiza molekularnog profila putem PCR, RT-PCR, NGS ili FMI testiranja. Među stavkama se nalaze i preporuke o pisanju dijelova patološkog nalaza ovisno o korištenoj platformi. Tako su, primjerice, propisane preporuke za pisanje rezultata PD-L1 analize. Navedene su također i smjernice za pisanje jedinstvenog patološkog nalaza.



## 4. PATOLOŠKA ANALIZA MORFOLOGIJE I ODREĐIVANJE PATOLOŠKE DIJAGNOZE

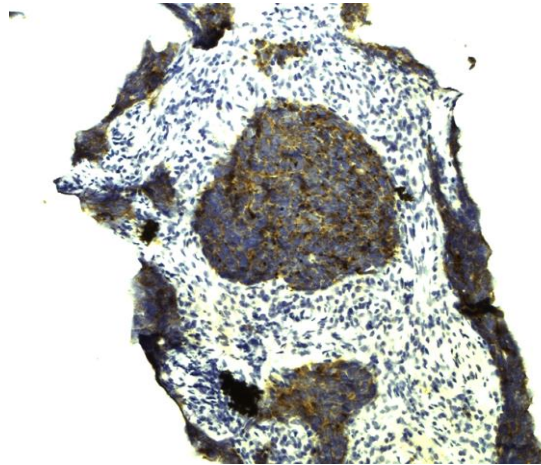
U analizi morfologije karcinoma pluća, dodatna imunohistokemijska obrada nije potrebna ukoliko se radi o nesitnostaničnom karcinomu s prisutnim orožnjavanjem, ili *in situ* komponentom koja odgovara dijagnozi nesitnostaničnog karcinoma pločaste diferencijacije. Nesitnostanični karcinom koji pokazuje acinarni, papilarni, mikropapilarni ili pak kribriiformni tip rasta odgovara adenokarcinomu, pa se eventualno radi imunohistokemijska analiza TTF1 koja potvrđuje da se radi o primarnom sijelu adenokarcinoma u plućnom parenhimu.

Kod sitnostanične morfologije tumora koristi se osnovni panel CD56 i LCA kako bi se napravila distinkcija između sitnostaničnog neuroendokrinog karcinoma i limfoma. Ukoliko izostaje pozitivitet CD56, a tumor je neuroendokrine morfologije, panel se proširuje s još dva imunohistokemijska markera - sinaptofizinom i kromograninom.

Kada je potrebno razlučiti radi li se o primarnom ili metastatskom karcinomu, imunohistokemijski paneli su puno širi. Tada se npr. za razlikovanje sijela probavnog sustava i pluća koristi panel CK7, TTF1, CDX2 i SATB2. Kod morfološke slike mucinoznog adenokarcinoma te koloidnog adenokarcinoma ne postoji mogućnost razlikovanja sijela, ni morfološki, a niti imunohistokemijskim panelom. Za razlikovanje primarnog sijela dojke i pluća koristi se panel GATA3, GCDFP15, TTF1. U drugoj liniji prediktivni biomarkeri za sijelo pluća su ALK, ROS1 i EGFR, a za sijelo dojke ER, PR, HER2.

Prema aktualnim ESMO preporukama, u malim biopsijama se piše dijagnoza nesitnostaničnog adenokarcinoma ili karcinoma pločaste diferencijacije ako nije potrebna upotreba imunohistokemije za određivanje tipa diferencijacije. Ukoliko je ipak bilo potrebno učiniti imunohistokemijsku analizu za određivanje tipa diferencijacije, dijagnoza je u maloj biopsiji nesitnostanični karcinom, prvenstveno adenokarcinom, ili nesitnostanični karcinom, prvenstveno karcinom pločaste diferencijacije. Dijagnoza adenokarcinoma ili karcinoma pločaste diferencijacije moguća je na operativnom materijalu uz potrebnu imunohistokemijsku analizu. Na operativnom materijalu moguća je i dijagnoza adenoskvamoznog, kao i svakog drugog miješanog karcinoma, za koju je potreban udio svake tumorske komponente od minimalno 10%. Ukoliko se imunohistokemijski ne može odrediti tip diferencijacije u bioptičkom uzorku, a morfološki tumor odgovara nesitnostaničnome, daje se dijagnoza nesitnostaničnog

karcinoma, NOS. Ova dijagnoza je prema smjernicama dozvoljena u maksimalno 10% analiziranih uzoraka prema smjernicama. Ako su prisutni pozitivni imunohistokemijski markeri neuroendokrine diferencijacije radi se o neuroendokrinoj neoplazmi (NEN), a ovisno o patološkim kriterijima, tj. mitotskom indeksu, te odsustvu ili prisustvu nekroze, može se raditi ili o neuroendokrinoj neoplazmi (tipičnom/atipičnom karcinoidu), ili o neuroendokrinoj neoplazmi (sitnostaničnom/velikostaničnom). (Slika 5.)



Slika 5. Cilindar tkiva dobiven transtorakalnom biopsijom s neuroendokrinim tumorom (NET), imunohistokemija - sinaptofizin

Prema WHO klasifikaciji iz 2021., definiran je i kriterij određivanja gradusa adenokarcinoma pluća prema morfologiji tumora. Određivanje morfologije adenokarcinoma važno je zbog tipa rasta kao prognostičkog faktora. Studije pokazuju da mikropapilarni rast predstavlja najlošiji prognostički faktor. Loš prognostički faktor predstavlja i mucinozna diferencijacija te solidan rast. Lepidički rast predstavlja bolju prognozu. Drugi morfološki faktor koji ipak zahtjeva lobektomiju nakon sublobarne resekcije, je nalaz STAS-a u prvom operativnom materijalu.

Dijagnoza pleomorfnog, odnosno sarkomatoidnog karcinoma, odnosi se na karcinome pluća čiji je nuklearni gradus visok u više od 10% tumorskih stanica. Za određivanje pTNM koristi se TNM 8. izdanje.

Tablica 1. Aktualna TNM klasifikacija karcinoma pluća (2)

<b>TNM 8<sup>th</sup> - Primary tumor characteristics</b>	
<b>T<sub>x</sub></b>	Tumor in sputum/bronchial washings but not be assessed in imaging or bronchoscopy
<b>T<sub>0</sub></b>	No evidence of tumor
<b>T<sub>is</sub></b>	Carcinoma in situ
<b>T<sub>1</sub></b>	≤ 3 cm surrounded by lung/visceral pleura, not involving main bronchus
<b>T<sub>1a(mi)</sub></b>	<b>Minimally invasive carcinoma</b>
<b>T<sub>1a</sub></b>	≤ 1 cm
<b>T<sub>1b</sub></b>	> 1 to ≤ 2 cm
<b>T<sub>1c</sub></b>	> 2 to ≤ 3 cm
<b>T<sub>2</sub></b>	> 3 to ≤ 5 cm <i>or</i> involvement of main bronchus without carina, regardless of distance from carina <i>or</i> invasion visceral pleural <i>or</i> atelectasis or post obstructive pneumonitis extending to hilum
<b>T<sub>2a</sub></b>	>3 to ≤4cm
<b>T<sub>2b</sub></b>	>4 to ≤5cm
<b>T<sub>3</sub></b>	>5 to ≤7cm in greatest dimension <i>or</i> tumor of any size that involves chest wall, pericardium, phrenic nerve <i>or</i> satellite nodules in the same lobe
<b>T<sub>4</sub></b>	> 7cm in greatest dimension <i>or</i> any tumor with invasion of mediastinum, <b>diaphragm</b> , heart, great vessels, recurrent laryngeal nerve, carina, trachea, oesophagus, spine <i>or</i> separate tumor in different lobe of ipsilateral lung
<b>N<sub>1</sub></b>	Ipsilateral peribronchial and/or hilar nodes and intrapulmonary nodes
<b>2</b>	Ipsilateral mediastinal and/or subcarinal nodes
<b>3</b>	Contralateral mediastinal or hilar; ipsilateral/contralateral scalene/supraclavicular
<b>M<sub>1</sub></b>	Distant metastasis
<b>M<sub>1a</sub></b>	Tumor in contralateral lung or pleural/pericardial nodule/malignant effusion
<b>M<sub>1b</sub></b>	<b>Single extrathoracic metastasis, including single non-regional lymphnode</b>
<b>M<sub>1c</sub></b>	<b>Multiple extrathoracic metastases in one or more organs</b>

## 5. AKTUALNE SMJERNICE ZA ANALIZU TKIVA PLUĆNIH KARCINOMA

Prema posljednje donesenim ESMO smjernicama (3) testiranje EGFR, ALK, ROS1 statusa je obvezno kod NSCLC adenokarcinoma, te kada se dijagnoza adenokarcinoma ne može isključiti. Također je obavezno kod dijagnoze NSCLC pločaste diferencijacije kod mladih nepušača ili bivših lakih pušača (<15 kutija/godina). Može se obaviti, no nije obavezno, kod dijagnoze NSCLC: NEC. Analiziranje ostalih prediktivnih biomarkera je, prema zadnjim ESMO smjernicama, proizvoljno.

Analiza statusa EGFR mutacija treba obuhvaćati egzone 18-21 te egzon 20 T790M kod progresije i određivanja terapije III linije EGFR inhibitora. Naglašeno je da testiranje EGFR i ALK statusa treba biti sustavno i paralelno. Kod progresije NSCLC s EGFR pozitivnim statusom potrebno je ponovno testiranje.

Za sve nesitnostanične karcinome tipa adenokarcinoma, potrebno je učiniti i analizu PD-L1 statusa.

Za rani, i lokalno uznapredovali, NSCLC, ESMO smjernice iz 2017. godine preporučuju okvirnu patološku dijagnozu sukladno mogućnostima veličine materijala, te analizu PD-L1 statusa, dok preporuke za prediktivne biomarkere nisu striktno definirane. (3) Najnovije smjernice za analizu tkiva plućnih karcinoma donesene su u ožujku 2022. To su NCCN smjernice za uznapredovale stadije, verzija 3.2022. (4) One obuhvaćaju prvi korak, tj. definiranje patološke dijagnoze, te drugi korak kojeg čini molekularno profiliranje tkiva adenokarcinoma - analiza EGFR1, ALK1, KRAS, ROS1, BRAF, NTRK1/2/3, MET ex14 skipping i RET. Iste se analize trebaju razmotriti kod pacijenata s nesitnostaničnim karcinomom pločaste diferencijacije. Treći korak, kojeg opisuje verzija 3.2022. NCCN smjernica, je analiza PD-L1 statusa. Prema potonjim smjernicama, patološka analiza varira radi li se o inicijalnom bioptičkom ili citološkom uzorku, odnosno operativnom materijalu, te je li potrebna molekularna analiza. Na malim uzorcima potrebno je odrediti patološku dijagnozu sukladno aktualnoj klasifikaciji WHO, pazeći da se ostavi dovoljno tumorskog tkiva za analize o kojima ovisi terapija. Ovo vrijedi osobito u uznapredovalim stadijima bolesti. Patološka analiza operativnog materijala treba dati podatke kako bi se utvrdio točan stadij bolesti, promjer tumora, zahvaćenost ili nezahvaćenost resekcijskih rubova te status limfnih čvorova.

Zlatni standard za sve molekularne analize je uzorak tkiva, dok alternativu čine citoblokovi. Iako se nalazi izdaju i na citološkim razmazima, za njih ne postoje preporuke u smjernicama.

## 6. ANALIZA PREDIKTIVNIH BIOMARKERA

### 6.1 ANALIZA EGFR STATUSA

EGFR (*Epidermal growth factor receptor*) ili ErbB1/*human epidermal growth factor receptor* (HER-1) je transmembranski protein koji pripada receptorima liganda EGF obitelji. EGFR je glikoprotein od 170 kDa s tirozin-kinaznom aktivnošću. Sastoji je od ekstracelularne domene na koju se veže ligand, transmembranske regije i citoplazmatske tirozin-kinazne regije. Ima glavnu ulogu u početnoj signalizaciji epitelnih stanica i tumora epitelnog porijekla. Epidermalni faktor rasta (EGF) vezanjem za EGFR potiče stanični rast i diferencijaciju, regulira brojne procese uključujući proliferaciju, migraciju, diferencijaciju, apoptozu te intracelularnu komunikaciju tijekom razvoja. Poznat je odnos EGFR i brojnih bolesti - psorijaze, upale, karcinoma, bolesti srca i Alzheimerove bolesti. EGFR je pretjerano eksprimiran u glioblastomu (5), a kod nesitnostaničnog karcinoma pluća (6) više od 90% mutacija odnosi se na deleciju L858R u egzonu 19 ili točkastu mutaciju egzona 21. Dvije manje česte mutacije su one u egzonima 18 i 21.

Dok su mutacije pacijenata azijskog porijekla s NSCLC adenokarcinomom prisutne u oko 50%, u zapadnoj populaciji pacijenata nalaze se u svega 10-15% NSCLC adenokarcinoma. (7)

Mutacija EGFR i KRAS se međusobno isključuju. Gotovo svi pacijenti koji primaju inhibitore tirozin-kinaze prve ili druge generacije razviju rezistenciju, a najčešći mehanizam rezistencije je, u oko 50% slučajeva, mutacija T790 na egzonu 20. (8,9) U slučaju ove pozitivne mutacije, pacijenti su kandidati za tirozin-kinazne inhibitore treće generacije.

Preporuke za testiranje EGFR su sljedeće: mogu se analizirati tkivni i citološki uzorci s tumorskom celularnošću većom od 10% u određenom uzorku, te s očuvanim tumorskim stanicama. Za analizu mutacije T790 na egzonu 20 može se koristiti i cfDNA, a ukoliko postoji klinička progresija s negativnim nalazom mutacije na dva uzastopna analizirana uzorka cfDNA, potrebno je učiniti ponovnu biopsiju te pristupiti analizi mutacije iz tkivnog uzorka. Analiza EGFR se može analizirati tradicionalnom platformom, kao pojedinačna analiza, RT-PCR-om ili pak u sklopu multigeneske analize, manjeg ili većeg panela analiziranih gena, sekvencioniranjem sljedeće generacije (NGS). Svježi i smrznuti uzorci rezultiraju bolje očuvanom DNA, ali

pokazuju više pozadinske, netumorske DNA. U fiksiranim i analiziranim tkivnim uzorcima, postoje oštećenja tkiva formalinom, no u analizi mikrodisekcijom više je zastupljena tumorska, a manje netumorska DNA.

NGS analiza može obuhvaćati cijeli genom, analizu egzona, transkriptoma (mRNA) ili analizu ciljanih multigenских panela. Sekvencioniranjem sljedeće generacije se mogu detektirati promjene jednog nukleotida, insercije i delecije, strukturalna rearanžiranja, te broj kopija varijacija.

#### Testiranje mutacija gena EGFR

Citološki razmaz\*, udio tumorskih stanica >70%.

REZULTAT: U ovom uzorku nije nađena niti jedna od navedenih mutacija gena EGFR.\*

Metoda:

\*DNA je izolirana koristeći cobas DNA Sample Preparation Kit (Roche Molecular Systems Inc.) prema uputama proizvođača. Za automatiziranu amplifikaciju i detekciju mutacija EGFR gena korišteni su Cobas EGFR Mutation Test v2 (Roche Molecular Systems Inc.) i cobas z 480 analyzer uređaj s cobas 4800 programom 2.2.0 (Roche Molecular Systems Inc.). Cobas EGFR Mutation Test v2 je validiran za kvalitativnu detekciju i identifikaciju 42 mutacije u eksonima 18, 19, 20 i 21 gena EGFR na DNA izoliranoj iz uzoraka tkiva fiksiranih formalinom i uklopljenih u parafin ili plazme pacijenata s karcinomom pluća nemalih stanica. Test može detektirati mutacije s razinom osjetljivosti od 5% mutirane DNA ukoliko se slijede preporuke proizvođača o DNA unosu.

Detektibilne mutacije u eksonu 18 EGFR gena: G719X (c.2156G>C, c.2155G>A, c.2155G>T).

Detektibilne mutacije u eksonu 19 EGFR gena: Ex19Del (c.2240\_2251del12 c.2239\_2247del9, c.2238\_2255del18, c.2235\_2249del15, c.2236\_2250del15, c.2239\_2253del15, c.2239\_2256del18, c.2237\_2254del18, c.2240\_2254del15, c.2240\_2257del18, c.2239\_2248delinsC, c.2239\_2251delinsC, c.2237\_2255delinsT, c.2235\_2255delinsAAT, c.2237\_2252delinsT, c.2239\_2258delinsCA, c.2239\_2256delinsCAA, c.2237\_2253delinsTTGCT, c.2238\_2252delinsGCA, c.2238\_2248delinsGC, c.2237\_2251del15, c.2236\_2253del18, c.2235\_2248delinsAATTC, c.2235\_2252delinsAAT, c.2235\_2251delinsAATTC, c.2253\_2276del24, c.2237\_2257delinsTCT, c.2238\_2252del15, c.2233\_2247del15). Detektibilne mutacije u eksonu 20 EGFR gena: S768I (c.2303G>T); T790M (c.2369C>T); Ex20Ins (c.2307\_2308ins9GCCAGCGTG, c.2319\_2320insCAC, c.2310\_2311insGGT, c.2311\_2312ins9GCGTGGACA, c.2309\_2310AC>CCAGCGTGGAT). Detektibilne mutacije u eksonu 21 EGFR gena: L858R (c.2573T>G, c.2573\_2574TG>GT); L861Q (c.2582T>A).

Prema uputama proizvođača, ukoliko mutacija nije detektirana, to ne znači da je nema obzirom da rezultati ovise o koncentraciji mutirane sekvence, kakvoći uzorka, prisutnosti inhibitora i količini detektibilne DNA.

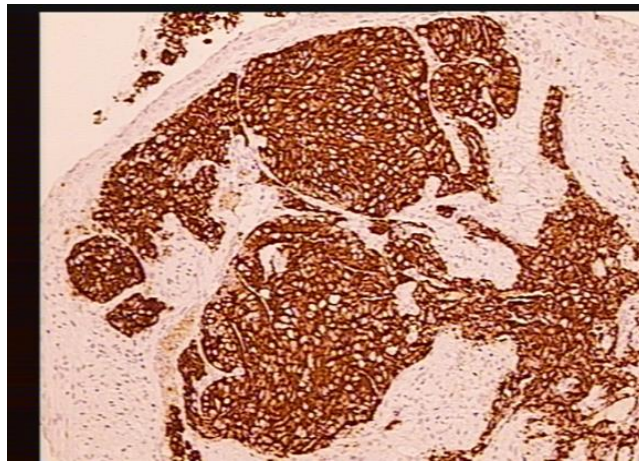
Datum ispisa: 16.05.2022 17:46:20

Slika 6. Prikaz izdanog nalaza EGFR statusa

## 6.2 ANALIZA ALK STATUSA

2007. godine prvi put je opisana ekspresija ALK i ROS1 fuzijskih proteina u karcinomu pluća. Fuzijski ALK proteini nalaze se u oko 4% NSCLC adenokarcinoma zapadne populacije. Prvotno je opisan kod anaplastičnog limfoma velikih stanica. Fuzijski ALK protein ima snažan onkogeni potencijal djelujući preko poremećene aktivnosti tirozin-kinaze. Može još aktivirati brojne signalne puteve, npr. signalni put koji uključuje Ras kinaze, signalni put Janus kinaze 3 (JAK3) – STAT3 ili fosfatidilinozitol 3 kinaze (PI3K) – Akt signalni put. U usporedbi s rezistencijom na tirozin-kinazne inhibitore kod EGFR mutacija, rezistencija na inhibitore usmjerene prema ALK

fuzijskim proteinima se razvija još i brže. (10) Do sada su opisani brojni fuzijski proteini, više od 20. Najčešći fuzijski partner je EML4, a slijede ga KIF5B, TFG, KLC1 i HIP1. (11,12) Analiza ALK statusa može se učiniti na nekoliko načina - imunohistokemijski, u sklopu analize *gene fusion assay IDYLLA™*, gdje se može analizirati 17 fuzijskih gena, ili pak metodom NGS-a *Archer® FusionPlex®* plućnim panelom gdje je opseg analiziranih fuzijskih gena veći. U konačnici analiza se može učiniti i kao dio FMI analize tkiva(13–15)



Slika 7. Primjer ALK pozitivnog NSCLC adenokarcinoma

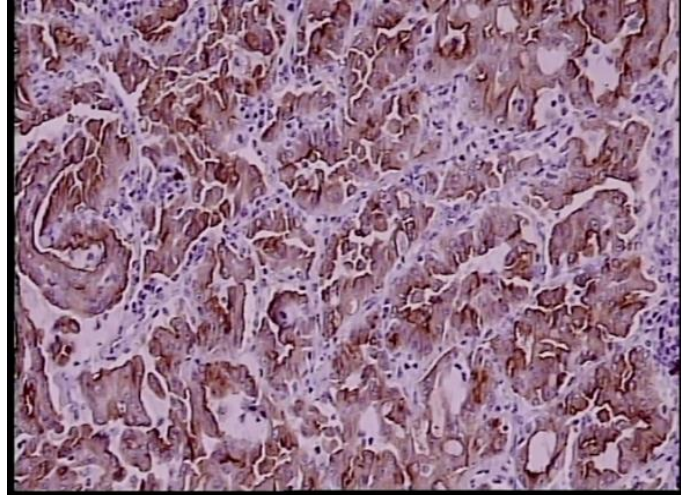
### 6.3 ANALIZA ROS1 STATUSA

ROS1 gen je smješten na kromosomu 6p22 i kodira tirozin-kinazni receptor koji je evolucijski vezan uz ALK receptor. Vođeni tom činjenicom, isti lijekovi koji djeluju kod ALK pozitivnih pacijenata, primjenjuju se i kod ROS1 pozitivnih pacijenata. Fuzijski ROS1 proteini nalaze se u oko 1% NSCLC zapadne populacije. Prvi opisan fuzijski protein je bio FIG-ROS1 kod glioblastoma, a isti fuzijski protein kasnije je opisan u karcinomu pluća. Drugi fuzijski partneri ROS1 su SLC34A2, CD74, TPM3. (16,17) Mjesto prekida ROS1 gena je na egzonu 32, 34 ili 35, a sve točke prijeloma rezultiraju stvaranjem fuzijskih proteina te zadržavanjem intracelularne tirozin-kinazne domene. Kod fuzije SDC4-ROS1 se zadržava i intracelularna domena.

Analiza ROS statusa se, poput ALK statusa, može učiniti na više načina. Prvi način analize je u dva koraka, najprije imunohistokemijski, a kod pozitivnog



imunohistokemijskog nalaza, slijedi analiza metodom FISH, ili analiza na IDYLLA™ Gene Fusion Assay. Isto tako može se raditi odmah analiza na IDYLLA™, gdje se analizira 13 fuzijskih ROS1 gena. Moguća je i analiza NGS metodom u sklopu plućnog panela Archer® FusionPlex® ili pak FMI analizom. (15,18)



Slika 8. Primjer ROS1 pozitivnog NSCLC adenokarcinoma; imunohistokemija

#### 6.4 ANALIZA KRAS STATUSA

KRAS gen, tj. njegova mutacija, prisutni su u oko 20-25% NSCLC adenokarcinoma. Mutacija lokusa G12C prisutna je u 43% svih KRAS mutacija, a slijede ju promjene na lokusu G12V s 18%, te G12D s 11%. Mutacija KRAS G12C jedna je od najčešćih *driver* mutacija u pacijenata s plućnim adenokarcinomom, te je prisutna u ukupno 13% pacijenata zapadne civilizacije, dok je u Aziji pronađena tek u 3-5% pacijenata. Mutacija KRAS gena je iznimno dominirajuća, naime, isključuje druge *driver* mutacije te dugo ostaje u populaciji tumorskih klonova. Iako puno rjeđe, ova mutacija se može naći u NSCLC pločaste diferencijacije u mlađih pacijenata nepušača ili bivših lakih pušača. (19)

Analiza KRAS gena može se raditi izolirano, kao “single gen” analiza metodom RT-PCR-om, ili kao dio multigenске analize metodom NGS-a uključujući i FMI.

## 6.4 ANALIZA NTRK GENA

*Neurotrophic tyrosine receptor kinase* (NTRK) pripada tirozin-kinaznoj obitelji, uključujući NTRK1, NTRK2 i NTRK3, koji sudjeluju u kodiranju TRKA, TRKB i TRKC. NTRK1 je član ove skupine koji je prvi identificiran kao onkogen još 1982. godine. Sve do 2015., postupno su se saznavale razne činjenice i o drugim članovima ove obitelji te njihovoj povezanosti s raznim malignim neoplazmama. NTRK fuzijski geni pronađeni su u više od 25 malignih neoplazmi, s vrlo jednostavnim pravilom - češće se nalaze u rijetkim neoplazmama, rjeđe se nalaze u čestim neoplazmama, te se sukladno tom pravilu nalaze u do 1% karcinoma pluća.

NTRK geni imaju više fuzijskih partnera, kao i ALK gen. To su za NTK1: TPM3, MPRIP, TPR, TGF, za NTRK2: SQSTM1 i STRN, a za NTRK3: ETV6M, SQSTM1, RBPMS i EML4.

Ukoliko je prvi korak u analizi ovih mutacija imunohistokemija, kao „screening“ metoda potreban je drugi korak - analiza sekvencioniranjem sljedeće generacije. Smjernice za analizu ovih mutacija izdvajaju se od analiza ostalih prediktivnih biomarkera jer navode da je, u slučaju analize NGS kao prvim korakom, potrebna imunohistokemijska analiza kao drugi korak.

2015. godine razvijeni su prvi tirozin-kinazni inhibitori. (3)

## 6.5 FOUNDATION MEDICINE FMI

FMI je analiza velikog broja gena, trenutno 324 gena, sekvencioniranjem nove generacije (NGS). Ova analiza predstavlja temelj personalizirane medicine. Analiza se počela primjenjivati 2010. godine u Cambridgeu, u Sjedinjenim Američkim Državama. U ovoj analizi ujedinjene su predanalitičke, analitičke i postanaličke varijable. Predanalitičke varijable obuhvaćaju, osim onih za druge analize, i morfološku procjenu adekvatnosti tkiva za ovu pretragu. Analitička faza je sam postupak sekvencioniranja druge generacije, a postanalička varijabla obuhvaća standardiziran, uniforman i kontroliran nalaz sa zaključcima u kojima se navode lijekovi sukladno molekularnom profilu tumora. Ova analiza širokog raspona gena obuhvaća detekciju supstitucija baza, kao npr. u BRAF V600, insercije i delecije kao npr. u EGFR genu, alteracija broja kopija, npr. HER 2 gen, amplifikacija, rearanžiranje odnosno stvaranje fuzijskih gena

kao što je vidljivo u ALK fuziji, te analiza mikrosatelitne nestabilnosti (MSI) i tumorskog opterećenja mutacijama (TMB). (20,21)

## 6.6 ANALIZA PD-L1 STATUSA

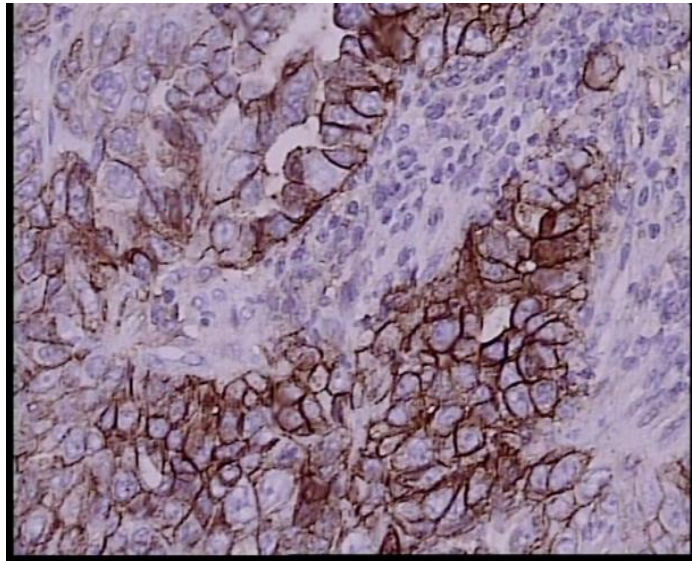
Analiza PD-L1 statusa metodom imunohistokemije trenutno je jedina prihvaćena analiza za probir pacijenata koji su kandidati za imunoterapiju. Testiranje PD-L1 statusa je, kao i testiranje prediktivnih biomarkera, automatsko i refleksno. To, naravno, ima svoje dobre i loše strane. Naime, kod resektabilnih slučajeva, u ranim stadijima, ista analiza mogla bi biti učinjena na operativnom materijalu te bi time bila „pokrivena“ heterogenost tumora, a refleksnim se pristupom analiza radi na malim bioptičkim uzorcima, ili protivno smjernicama, u KBC Zagreb i na citološkim razmazima. Zadnjih nekoliko godina pojedine studije pokazuju visoku korelaciju između očitanih PD-L1 statusa na kirurškom materijalu, materijalu malih biopsija i citološkom materijalu. Ipak, neke pokazuju suprotno. Naime, rezultati se preklapaju kod pacijenata s visokim postotkom pozitivnih tumorskih stanica jakog intenziteta bojanja. Prilikom očitavanja ovog statusa nesitnostaničnog karcinoma pločaste diferencijacije, potrebno je analizirati invazivnu komponentu, dok je u citološkom razmazu uvijek prisutna *in situ* komponenta, kao i pitanje očuvanja antigena tijekom pripreme preparata citološkog razmaza.

Kao u svim drugim analizama, i ovdje je potrebno kontrolno tkivo za kontrolu svake imunohistokemijske reakcije pojedinog analiziranog uzorka, kao i vanjska kontrola kvalitete koja uključuje kvalitetu izrade preparata. Naravno, potrebna je i kvaliteta, odnosno točnost očitavanja patologa.

Preporučeno kontrolno tkivo je, ili tkivo posteljice, ili limfnoga čvora u kojem pozitivitet epitelnih stanica odgovara jakom intenzitetu pozitivne reakcije, a pozitivitet intermedijarnih limfocita umjerenom do slabom intenzitetu.

Kao standardne platforme prihvaćena su protutijela: 22-C3 (tvrtke *Dako*) te SP 263 (tvrtke *Ventana*). Patološki nalaz treba biti uniforman, obuhvaćati podatke o adekvatnosti uzorka, korištenom protutijelu, adekvatnosti imunohistokemijske reakcije, te pozitivitetu tumorskih stanica. Potonji se kod protutijela 22-C3, ako je nalaz

negativan, navodi kao: “ne nalazi se pozitivnih tumorskih stanica”, a kod korištenja protutijela SP 263 kao: “<1 % pozitivnih tumorskih stanica”. Ostali nalazi smatraju se pozitivnima, te se kod obje platforme izražavaju u postocima od 10 (10%, 20%...<90%). Ekspresija PD-L1 do 50% smatra se niskom ekspresijom, a ona >50% visokom ekspresijom PD-L1 statusa. (22,23)



Slika 9. Primjer tumora s visokom ekspresijom PD-L1 statusa, ovdje >90% pozitivnih tumorskih stanica, dominantno jak intenzitet reakcije, protutijelo Ventana SP 263

## 7. PATOLOŠKA ANALIZA MATERIJALA PLUĆA NAKON NEOADJUVANTNE TERAPIJE

Prema aktualnim IASLC multidisciplinarnim smjernicama (24) doneseno je 11 smjernica za analizu materijala pluća nakon neoadjuvantne terapije s ciljem definiranja kompletnog patološkog odgovora (CPR) te glavnog patološkog odgovora (MPR), specifičnosti patološke analize ovog materijala, te određivanja stadija karcinoma pluća nakon neoadjuvantne terapije.

Donesene smjernice su važne za kliničke studije te predstavljaju vrijednu sugestiju za dobru kliničku praksu i konzistentno pisanje patoloških nalaza. Smjernice za analizu nakon neoadjuvantne terapije već postoje za osteosarkom, karcinom dojke i karcinom jednjaka.

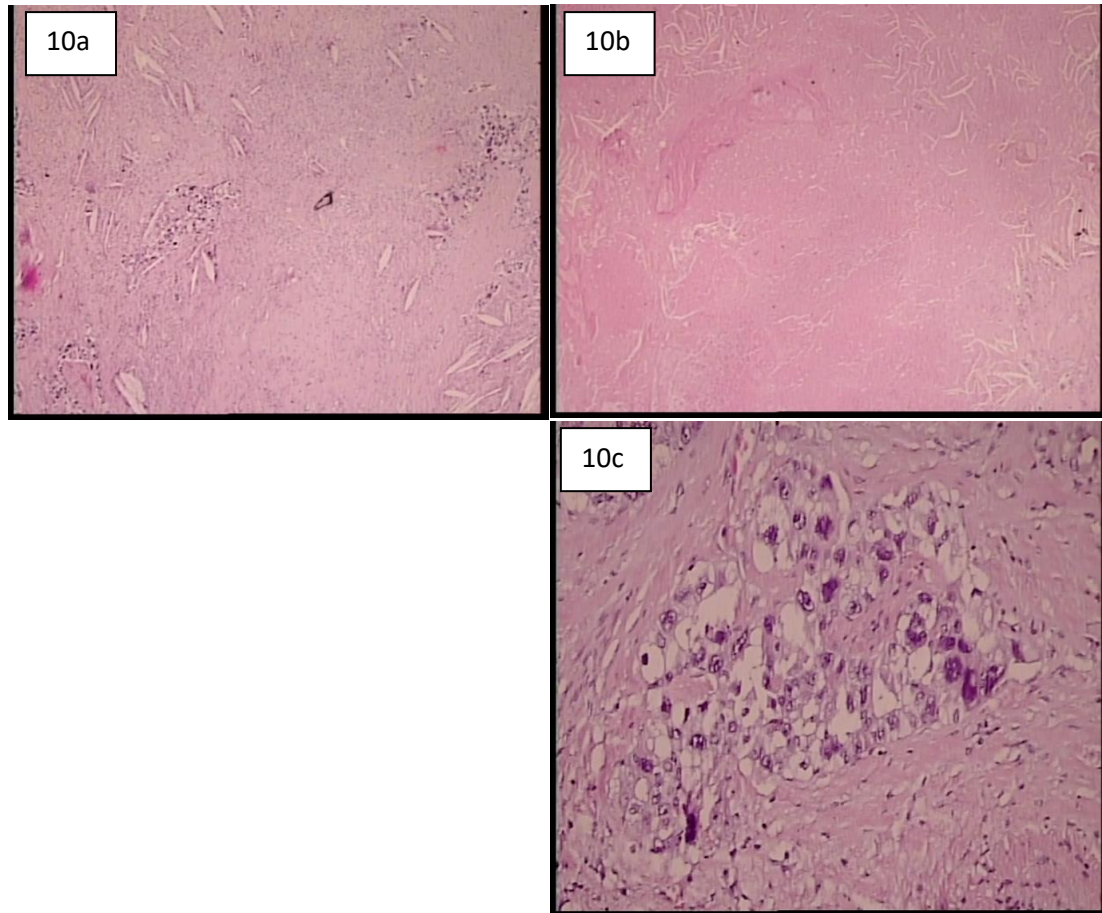
*College of American Pathologists* i *Royal Collage of Pathologists* definirali su 2017. godine MPR prema 10% vitalne tumorske mase, te se izražava kao >10% ili <10% vitalne tumorske mase. To su ujedno i kriteriji koji prate kliničke studije. Ove smjernice su uvele pojmove regresijskog ležišta tumora koje se povezuje s imunoterapijom, zatim pojam ležišta tumorske strome, tumorskog ležišta, spontane parcijalne regresije i miješane fibroinflamatorne reakcije.

Preporuka broj 1 odnosi se na tumorsko ležište kao područje originalnog tumora prije ikakvog tretiranja. Naglašava se potreba izražavanja postotka vitalnog tumora, postotka nekroze te postotka strome koja obuhvaća područje upalne reakcije i područja fibroze. Upala se gradira kao blaga, umjerena ili naglašena.

Preporuka broj 2 odnosi se na važnost informacija - neophodno je naznačiti patologu da se radi o materijalu neoadjuvantno tretiranog pacijenta. Također je neophodno naglasiti radi li se o multifokalnom tumoru, te je li učinjena R0 kirurška resekcija. Potrebne su i oznake za orijentaciju od strane kirurga, npr. odnos prema perikardu ili dijafragmi.

Preporuka broj 3 odnosi se na preuzimanje uzorka. Mogu se preuzeti svježi ili fiksirani uzorci (vrijeme fiksacije 6-48h). Tumori promjera do 3 se preuzimaju u cijelosti u serijskim rezovima debljine 0,5 cm, dok se kod tumora promjera većeg od 3 cm uzima rez koji prolazi najvećim dijelom primjera. Taj rez tada treba slikati, napraviti shemu, te ga preuzeti u granici. Dodatno, preuzima se i granica tumora uz obuhvat minimalno 1 cm okolnog plućnog parenhima. Prema Junkeru takav način preuzimanja materijala rezultira s prosječno 58 parafinskih blokova (25), dok prema Blaauwgeersu sa 7

parafinskih blokova (26). Broj HE preparata ovisi o kapacitetu ustanove, te samom interesu i motiviranosti patologa, koji svakako utječe na reproducibilnost procjene. Kod digitalizacije, definitivni nalaz ovisi o osobi koja skenira HE preparate.



Slika 10. - 10a fibroza; 10b nekroza; 10c vitalno tumorsko tkivo

Preporuka broj 4 govori da, ukoliko se sukladno smjernicama ne nađe vitalnog tumora, za konačni zaključak o CPR treba preuzeti još tumorskog tkiva, no ne navodi se ni kako, ni koliko. Važno je označiti preparate koji definiraju granicu tumora i okolnog plućnog parenhima zbog eventualne potrebe za korekcijom dimenzija tumorskog ležišta izmjerenih na makroskopskom materijalu.

Preporuka broj 5 odnosi se na definiranje patološkog odgovora - sve komponente treba izraziti prema 10%, u rijetkim slučajevima prema 5%.

Preporuka broj 6 odnosi se na dominantan patološki odgovor (MPR) koji odgovara redukciji vitalnog tumora. Treba definirati statistički značajan „cut-off“, osobito za pojedine histološke tipove i pojedinu terapiju. Za NSCLC-SCC to je 10%, a NSCLC

adenokarcinom 65%. (27) Naznačena je osobitost koloidnog adenokarcinoma - ako je prisutan koloid i tumorske stanice onda je koloid dio vitalnog tumora, a ako postoji koloid bez tumorskih stanica, onda je koloid dio strome. Isto tako, važna je činjenica da YpT0, ali uz N1/ N2/N3 nije CPR već MPR.

Preporuka broj 7 definira CPR kao neprisutnost ikakvog vitalnog tumora u primarnom tumoru te u svim limfnim čvorovima, što se označava kao YpT0N0. Slučajan nalaz atipične adenomatoidne hiperplazije (AAH), adenokarcinoma in situ (AIS) ili minimalno invazivnog karcinoma se zasebno bilježi u patološkom nalazu.

Preporuka broj 8 odnosi se na izražavanje patološkog odgovora, neovisno o načinu prethodne terapije. Može se raditi o kemoterapiji, kombinaciji kemoterapije i radioterapije, kombinaciji kemoterapije i imunoterapije, radioterapiji, ciljanim terapijama, ili imunoterapiji.

Preporuka broj 9 odnosi se na preuzimanje limfnih čvorova. Preuzimaju se svi limfni čvorovi, kompletno, dok se patološki odgovor u limfnim čvorovima vrednuje kao i u tumorskom ležištu. Bitno je naglasiti da se kompletnim patološkim odgovorom u limfnom čvoru smatra postojanje ožiljka ili nekroze bez vitalnih tumorskih stanica.

Preporuka broj 10 odnosi se na promjer tumora koji se mjeri makroskopski, a ukoliko se unutar nekroze ili strome nalaze brojni mali fokusi tumora, veličina vitalnog tumora izračunava se po formuli: veličina tumorskog ležišta x % vitalnog tumora. Rezultat se izražava u cm.

Ako postoji lepidička komponenta vitalnog tumora, ona se bilježi, no ona ne ulazi u promjer tumorskog ležišta. Postotak vitalnog tumora trebalo bi računati sa i bez lepidičke komponente, a ako postoji više tumorskih čvorova u jednom režnju, potrebno je svakog posebno valorizirati.

Preporuka broj 11 naglašava da će se *International Association for the Study of Lung Cancer* promovirati i zalagati se za internacionalnu bazu podataka te skupljati uniformne kliničke i patološke informacije kako bi mogli identificirati pokazatelje dugoročnog (eng. *long term*) preživljenja. (24)

## 8. ZAKLJUČCI

1. Uzorci koji se analiziraju u patologiji su mali bioptički uzorci tkiva, te veliki resekcijski operativni materijal. Alternativni uzorci su citološki blokovi te citološki razmazi za koje ne postoje preporuke u aktualnim smjernicama.
2. Morfologija tumora se analizira na hemalaun-eozinskim preparatima, a u slučaju nedostatnosti za određivanje patološke dijagnoze, koriste se imunohistokemijski markeri. Preporučeni panel je TTF1 i p40, te za potvrdu neuroendokrine diferencijacije, CD56.
3. Patološka dijagnoza daje se sukladno aktualnoj WHO klasifikaciji tumora pluća.
4. Patološka analiza obuhvaća i analizu prediktivnih biomarkera za ciljane terapije. Oni, prema zadnjim ESMO smjernicama, obuhvaćaju analizu EGFR, ALK i ROS1. Nove ESMO smjernice očekuju se tijekom 2022. godine.
5. Nove NCCN smjernice, verzija 3.2022, obuhvaća preporuku za analizu EGFR1, ALK1, KRAS, ROS1, BRAF, NTRK1/2/3, MET ex14 skipping, RET.
6. Zadnje ESMO smjernice i nove NCCN smjernice naglašavaju važnost analize PD-L1 statusa s ciljem uvrštavanja imunoterapije kao dodatan terapijski modalitet za pacijente s nesitnostaničnim karcinomom pluća.
7. Prediktivni biomarkeri mogu se, ovisno o samom biomarkeru, analizirati na razini DNA, odnosno mRNA, metodom RT-PCR, NGS, ili pak imunohistokemijski na razini proteinskog produkta.
8. Analiza PD-L1 statusa radi se metodom imunohistokemije dvjema prihvaćenim platformama - SP263 (Ventana) i 22-C3 (Dako).
9. Donesene su i smjernice za patološku analizu neoadjuvantno tretiranog tumorskog tkiva koje sadrže jedanaest preporuka s ciljem ocjenjivanja prethodne terapije i odabira sljedećeg terapijskog panela.



## 9. ZAHVALE

Zahvaljujem svojoj mentorici, prof.dr.sc. Lovorki Batelji-Vuletić na motivaciji, iskazanom trudu i iznimnoj pomoći oko pisanja ovog rada. Veliko hvala za vodstvo u prvim pokušajima izrade znanstvenog rada te za brojne životne savjete.

Isto tako, posebno zahvaljujem svojoj obitelji na strpljenju i iskazanoj podršci tijekom studiranja, majci Vesni i ocu Tonćiju te braći Mariju i Antoniju. Svojim su mi djelima, riječima podrške te molitvom omogućili da dođem do kraja studija i pisanja diplomskog rada.

Zahvaljujem svim prijateljima i svima s kojima sam stvorio uspomene koje ću pamtiti cijeli život, a koje su studentski život učinile dosad najzabavnijim i najzanimljivijim razdobljem. Bili ste uz mene kroz mnoge uspone i padove, i zato najljepše hvala.

## 10. LITERATURA

1. DiBardino DM, Yarmus LB, Semaan RW. Transthoracic needle biopsy of the lung. *J Thorac Dis.* 2015 Dec;7(Suppl 4):S304–16.
2. TNM Classification of Malignant Tumours, 8th edition | UICC [Internet]. [cited 2022 Jun 23]. Available from: <https://www.uicc.org/resources/tnm-classification-malignant-tumours-8th-edition>
3. Postmus PE, Kerr KM, Oudkerk M, Senan S, Waller DA, Vansteenkiste J, et al. Early and locally advanced non-small-cell lung cancer (NSCLC): ESMO Clinical Practice Guidelines for diagnosis, treatment and follow-up†. *Ann Oncol.* 2017 Jul 1;28:iv1–21.
4. Ettinger DS, Wood DE, Aisner DL, Akerley W, Bauman JR, Bharat A, et al. Non–Small Cell Lung Cancer, Version 3.2022, NCCN Clinical Practice Guidelines in Oncology. *J Natl Compr Canc Netw.* 2022 May 1;20(5):497–530.
5. Seshacharyulu P, Ponnusamy MP, Haridas D, Jain M, Ganti AK, Batra SK. Targeting the EGFR signaling pathway in cancer therapy. *Expert Opin Ther Targets.* 2012 Jan;16(1):15–31.
6. Bethune G, Bethune D, Ridgway N, Xu Z. Epidermal growth factor receptor (EGFR) in lung cancer: an overview and update. *J Thorac Dis.* 2010 Mar;2(1):48–51.
7. Shi Y, Li J, Zhang S, Wang M, Yang S, Li N, et al. Molecular Epidemiology of EGFR Mutations in Asian Patients with Advanced Non-Small-Cell Lung Cancer of Adenocarcinoma Histology – Mainland China Subset Analysis of the PIONEER study. *PLoS ONE.* 2015 Nov 23;10(11):e0143515.
8. Yun CH, Mengwasser KE, Toms AV, Woo MS, Greulich H, Wong KK, et al. The T790M mutation in EGFR kinase causes drug resistance by increasing the affinity for ATP. *Proc Natl Acad Sci U S A.* 2008 Feb 12;105(6):2070–5.
9. Song Z, Yu X, He C, Zhang B, Zhang Y. Re-administration after the failure of gefitinib or erlotinib in patients with advanced non-small cell lung cancer. *J Thorac Dis.* 2013 Aug;5(4):400–5.
10. Wei J, van der Wekken AJ, Saber A, Terpstra MM, Schuurung E, Timens W, et al. Mutations in EMT-Related Genes in ALK Positive Crizotinib Resistant Non-Small Cell Lung Cancers. *Cancers.* 2018 Jan 4;10(1):10.
11. Hong S, Fang W, Hu Z, Zhou T, Yan Y, Qin T, et al. A Large-scale Cross-sectional Study of ALK Rearrangements and EGFR Mutations in Non-small-cell Lung Cancer in Chinese Han Population. *Sci Rep.* 2014 Dec 1;4(1):7268.
12. Ou SHI, Jänne PA, Bartlett CH, Tang Y, Kim DW, Otterson GA, et al. Clinical benefit of continuing ALK inhibition with crizotinib beyond initial disease progression in patients with advanced ALK-positive NSCLC. *Ann Oncol.* 2014 Feb 1;25(2):415–22.
13. Mano H. ALKoma: A Cancer Subtype with a Shared Target. *Cancer Discov.* 2012 Jun 7;2(6):495–502.

14. Chiarle R, Voena C, Ambrogio C, Piva R, Inghirami G. The anaplastic lymphoma kinase in the pathogenesis of cancer. *Nat Rev Cancer*. 2008 Jan;8(1):11–23.
15. IASLC Atlas of ALK-ROS1 Testing in Lung Cancer by IASLC - Issuu [Internet]. [cited 2022 Jun 22]. Available from: [https://issuu.com/iaslc/docs/alk-ros1\\_atlas\\_low-res](https://issuu.com/iaslc/docs/alk-ros1_atlas_low-res)
16. Bergethon K, Shaw AT, Ignatius Ou SH, Katayama R, Lovly CM, McDonald NT, et al. ROS1 Rearrangements Define a Unique Molecular Class of Lung Cancers. *J Clin Oncol*. 2012 Mar 10;30(8):863–70.
17. The DNA demethylase ROS1 targets genomic regions with distinct chromatin modifications | Nature Plants [Internet]. [cited 2022 Jun 22]. Available from: <https://www.nature.com/articles/nplants2016169>
18. Shih CH, Chang YJ, Huang WC, Jang TH, Kung HJ, Wang WC, et al. EZH2-mediated upregulation of ROS1 oncogene promotes oral cancer metastasis. *Oncogene*. 2017 Nov;36(47):6542–54.
19. Ahmadzada T, Kao S, Reid G, Boyer M, Mahar A, Cooper WA. An Update on Predictive Biomarkers for Treatment Selection in Non-Small Cell Lung Cancer. *J Clin Med*. 2018 Jun;7(6):153.
20. Takeda M, Takahama T, Sakai K, Shimizu S, Watanabe S, Kawakami H, et al. Clinical Application of the FoundationOne CDx Assay to Therapeutic Decision-Making for Patients with Advanced Solid Tumors. *The Oncologist*. 2021 Apr 1;26(4):e588–96.
21. FoundationOne CDx | Foundation Medicine [Internet]. [cited 2022 Jun 22]. Available from: <https://www.foundationmedicine.com/test/foundationone-cdx>
22. Brody R, Zhang Y, Ballas M, Siddiqui MK, Gupta P, Barker C, et al. PD-L1 expression in advanced NSCLC: Insights into risk stratification and treatment selection from a systematic literature review. *Lung Cancer Amst Neth*. 2017 Oct;112:200–15.
23. Imyanitov EN, Iyevleva AG, Levchenko EV. Molecular testing and targeted therapy for non-small cell lung cancer: Current status and perspectives. *Crit Rev Oncol Hematol*. 2021 Jan;157:103194.
24. Travis WD, Dacic S, Wistuba I, Sholl L, Adusumilli P, Bubendorf L, et al. IASLC Multidisciplinary Recommendations for Pathologic Assessment of Lung Cancer Resection Specimens After Neoadjuvant Therapy. *J Thorac Oncol*. 2020 May 1;15(5):709–40.
25. Junker K, Thomas M, Schulmann K, Klink F, Bosse U, Müller KM. Tumour regression in non-small-cell lung cancer following neoadjuvant therapy. Histological assessment. *J Cancer Res Clin Oncol*. 1997;123(9):469–77.
26. Blaauwgeers JL, Kappers I, Klomp HM, Belderbos JS, Dijksman LM, Smit EF, et al. Complete pathological response is predictive for clinical outcome after tri-modality therapy for carcinomas of the superior pulmonary sulcus. *Virchows Arch Int J Pathol*. 2013 May;462(5):547–56.
27. Qu Y, Emoto K, Eguchi T, Aly RG, Zheng H, Chaft JE, et al. Pathologic Assessment After Neoadjuvant Chemotherapy for NSCLC: Importance and Implications of Distinguishing Adenocarcinoma From Squamous Cell Carcinoma. *J Thorac Oncol*. 2019 Mar 1;14(3):482–93.

## 11. ŽIVOTOPIS

Rođen sam u Zagrebu 11.06.1997. godine. Završio sam Osnovnu školu Prečko i V. gimnaziju. Tijekom školovanja trenirao sam košarku. Medicinski fakultet Sveučilišta u Zagrebu sam upisao u akademskoj godini 2016./2017. Sudjelovao sam u radu Studentske sekcije za hipertenziju te u preventivnoj akciji "Lov na tihog ubojicu". Tijekom studija sam bio demonstrator na Katedri za internu medicinu kao demonstrator kolegija „Klinička propedeutika“ te na Katedri za kirurgiju kao demonstrator kolegija „Kirurgija“ u akademskoj godini 2021./2022. Natjecao sam se na brojnim sveučilišnim natjecanjima s košarkaškom momčadi Medicinskog fakulteta u Zagrebu. Aktivno i pasivno sam sudjelovao na mnogobrojnim studentskim kongresima. Za vrijeme SARS-CoV2 pandemije volontirao sam u KB "Sveti Duh". Tečno govorim engleski jezik, a njemački na početnoj razini.