

# Metode liječenja prijeloma vrata bedrene kosti

---

**Matolić, Grgur**

**Master's thesis / Diplomski rad**

**2022**

*Degree Grantor / Ustanova koja je dodijelila akademski / stručni stupanj:* **University of Zagreb, School of Medicine / Sveučilište u Zagrebu, Medicinski fakultet**

*Permanent link / Trajna poveznica:* <https://um.nsk.hr/um:nbn:hr:105:201163>

*Rights / Prava:* [In copyright](#)/[Zaštićeno autorskim pravom.](#)

*Download date / Datum preuzimanja:* **2024-10-20**



*Repository / Repozitorij:*

[Dr Med - University of Zagreb School of Medicine Digital Repository](#)



**SVEUČILIŠTE U ZAGREBU  
MEDICINSKI FAKULTET**

**Grgur Matolić**

**Metode liječenja prijeloma vrata bedrene kosti**

**DIPLOMSKI RAD**



**Zagreb, 2022.**

Ovaj diplomski rad izrađen je na Klinici za kirurgiju Kliničke bolnice Sveti Duh, pod vodstvom prof.dr.sc. Žarka Rašića i predan je na ocjenu u akademskoj godini 2021./2022.

## POPIS KRATICA

AO/OTA	njem. <i>Arbeitsgemeinschaft für Osteosynthesefragen</i> / engl. <i>Orthopaedic Trauma Association</i>
AP	anteroposteriorno
AVN	avaskularna nekroza glave bedrene kosti
CT	kompjutorizirana tomografija
DHS	engl. <i>dynamic hip screw</i>
MR	magnetska rezonancija
PEP	parcijalna endoproteza zgloba kuka
RTG	rentgen
TEP	totalna endoproteza zgloba kuka

# SADRŽAJ

## SAŽETAK

## SUMMARY

1. UVOD.....	1
3. MEHANIZAM OZLJEDE .....	3
4. ANATOMIJA I KRVNA OPSKRBA PROKSIMALNOG DIJELA BEDRENE KOSTI .....	4
5. KLINIČKA SLIKA.....	6
6. DIJAGNOSTIKA .....	7
7. KLASIFIKACIJA .....	8
7.1. Gardenova klasifikacija .....	8
7.2. Pauwelsova klasifikacija .....	9
7.3. AO/OTA klasifikacija .....	10
8. METODE LIJEČENJA .....	11
8.1. Konzervativno liječenje prijeloma vrata bedrene kosti bez pomaka .....	13
8.2. Operativno liječenje prijeloma vrata bedrene kosti bez pomaka glave .....	14
8.2.1. Fiksacija .....	14
8.2.2. Artroplastika .....	17
8.3. Operativno liječenje prijeloma vrata bedrene kosti s pomakom glave .....	17
8.3.1. Fiksacija .....	18
8.3.2. Parcijalna endoproteza kuka .....	19
8.3.3. Totalna endoproteza kuka.....	22
9. ZAKLJUČAK .....	25

<b>10. ZAHVALE .....</b>	<b>26</b>
<b>11. LITERATURA .....</b>	<b>27</b>
<b>12. ŽIVOTOPIS .....</b>	<b>34</b>

## **SAŽETAK**

### **Metode liječenja prijeloma vrata bedrene kosti**

**Grgur Matolić**

Prijelomi kuka jedni su od najčešćih prijeloma danas u svijetu te njihova incidencija eksponencijalno raste s dobi i kod žena i muškaraca. Povećanje incidencije prijeloma kuka s povećanjem životne dobi rezultat je smanjenja koštane mase uslijed starenja, kao i povećanja učestalosti padova vezanih uz stariju dob. Uobičajeni uzrok prijeloma je jednostavan pad u starijih osoba te visokoenergetska trauma u mlađih. Prijelomi vrata bedrene kosti imaju vrlo nepovoljan ishod na vitalnost glave bedrene kosti zbog specifične vaskularizacije. Ugrozom opskrbe glave bedrene kosti krvlju, može doći do razvoja AVN-a. Pacijenti su obično nepokretni pri dolasku, sa skraćanjem, vanjskom rotacijom i bolnosti ozlijeđenog ekstremiteta. U većini slučajeva, prijelom će se dijagnosticirati rentgenskom snimkom. Prijelomi vrata bedrene kosti danas se najčešće dijele na prijelome s pomakom i na prijelome bez pomaka glave bedrene kosti. Metode i ciljevi liječenja razlikuju se za starije i mlađe dobne skupine. U mlađih i zdravih pacijenata glavni je prioritet očuvanje glave bedrene kosti i osiguravanje uspješnog srastanja prijelomnih ulomaka. U takvih pacijenata preporučuje se repozicija prijelomnih ulomaka i unutarnja fiksacija zbog prednosti očuvanja prirodnog zgloba kuka. Anatomska repozicija i stabilna unutarnja fiksacija ključni su za dobar ishod. U starijih pacijenata ciljevi liječenja uključuju povratak mobilnosti s podnošenjem vlastite težine te minimiziranje komplikacija povezanih uz dugotrajan odmor u bolesničkom krevetu. Starija dob i manje funkcionalne potrebe čine očuvanje glave bedrene kosti manje važnim, stoga se PEP i TEP izdvajaju kao najbolje terapijske opcije za takve pacijente. Fiziološka dob pacijenata, kvaliteta kostiju, razina aktivnosti, tip prijeloma i komorbiditeti glavni su čimbenici koje treba uzeti u obzir pri odlučivanju o metodi liječenja.

**Ključne riječi:** PEP, prijelom vrata bedrene kosti, repozicija i fiksacija, TEP

## **SUMMARY**

### **Methods of treatment for femoral neck fractures**

**Grgur Matolić**

Hip fractures are one of the most common fractures in the world and their incidence increases exponentially with age in both women and men. With ageing, the incidence of hip fractures is increasing as a result of decreased bone mass, as well as an increase in falls associated with older age. The common cause of fractures is a simple fall in the elderly and high-energy trauma in young adults. Femoral neck fractures have a very unfavourable outcome on the vitality of the femoral head due to specific vascularization. The development of AVN can occur by endangering the blood supply to the femoral head. Patients are usually immobile on presentation, with shortening, external rotation, and pain in the injured hip. In most cases, the fracture will be diagnosed with an X-ray. Today, femoral neck fractures are most commonly classified as femoral neck fractures with or without displacement. Methods and goals of treatment differ for older and younger age groups. In young and healthy patients, the main priority is to preserve the femoral head and ensure successful union of fracture fragments. In such patients, fracture reduction and internal fixation is recommended because of the benefits of preserving the natural hip joint. Anatomical reduction and stable internal fixation are key to a good outcome. In elderly patients, treatment goals include restoring mobility with self-weight bearing and minimizing complications associated with prolonged bed rest. Older age and lower functional needs make the preservation of the femoral head less important, therefore hemiarthroplasty and total hip arthroplasty stand out as the best treatment options for such patients. Physiological age of the patient, bone quality, activity level, fracture type, and comorbidities are major factors to consider when deciding on a method of treatment.

**Keywords:** femoral neck fracture, hemiarthroplasty, reduction and fixation, total hip arthroplasty



## 1. UVOD

Prijelomi kuka jedni su od najčešćih prijeloma danas u svijetu te sačinjavaju 20% traumatoloških operacija (1). Povezani su sa značajnim morbiditetom i mortalitetom te predstavljaju veliki zdravstveni problem. Prijelomi vrata bedrene kosti čine značajan udio prijeloma kuka, čak 50%. Ove prijelome pretežito nalazimo u starijoj populaciji, koja je radi različitih faktora podložnija takvim frakturama. Svjetska populacija sve je starija zbog čega možemo očekivati i još veći porast učestalosti prijeloma kuka što će rezultirati znatnim medicinskim opterećenjima u mnogim zemljama. Projekcije pokazuju da će broj prijeloma kuka koji se događaju u svijetu porasti s 1,66 milijuna u 1990. na 6,26 milijuna do 2050. godine (2). Europa i Sjeverna Amerika čine otprilike polovicu svih prijeloma kuka među starijim osobama danas. Taj udio će se smanjiti na otprilike jednu četvrtinu 2050. godine do kada će se u Aziji i Južnoj Americi primijetiti izraziti porast, sukladan s povećanjem broja kirurških zahvata za liječenje prijeloma kuka.

U prijeloma kod mladih, zdravih osoba mehanizam ozljede karakteriziran je prijenosom sila velikih energija na tijelo koje dovode do prijeloma vrata bedrene kosti, poput prometnih nesreća. Kod navedene skupine pacijenata postoji generalni konsenzus o liječenju repozicijom i unutarnjom fiksacijom. U starijih pacijenata, fiksacija je opcija izbora za prijelome bez pomaka glave bedrene kosti, dok za prijelome s pomakom glave i dalje ne postoji univerzalni pristup liječenju. Može se primijeniti repozicija i fiksacija, unipolarna hemiartroplastika, bipolarna hemiartroplastika (oboje spada u parcijalne endoproteze kuka (PEP)) ili totalna endoproteza kuka (TEP). Čimbenici poput fiziološke dobi pacijenta, kvalitete kostiju, razine aktivnosti, vrste prijeloma i ostalih komorbiditeta pacijenta čine važnu ulogu u odlučivanju kojoj vrsti zahvata će se pristupiti.

## 2. EPIDEMIOLOGIJA

Incidencija prijeloma zgloba kuka, jedne od najčešće traumatskih ozljeda u starijih pacijenata, eksponencijalno raste s dobi i kod muškaraca i kod žena. Međutim, od dobi od 50 godina, incidencija kod žena je oko dva puta veća u odnosu na muškarce. Nadalje, kako je starijih žena više nego muškaraca, oko 80% svih prijeloma kuka događa se u žena (3). Najveća incidencija je u ljudi bijele rase u Europi (naročito Skandinavskim zemljama) i Sjevernoj Americi (4). Većina prijeloma kuka nastaje nakon pada te je procijenjeno da rizik od prijeloma iznosi 17,5% za žene i 6% za muškarce bijele rase (3). Polovicu prijeloma zgloba kuka, odnosno proksimalnog dijela bedrene kosti, čine intrakapsularni prijelomi vrata bedrene kosti (5,6). Dvije trećine prijeloma vrata dislocirano je već pri prvom pregledu (7). Rijetko ih viđamo u mlađih od 50 godina kod kojih su najčešće rezultat visokoenergetske traume, poput prometne nesreće. Oni čine samo 2-3% svih prijeloma vrata bedrene kosti (8).

Povećanje incidencije prijeloma kuka s povećanjem životne dobi rezultat je smanjenja koštane mase uslijed starenja, kao i povećanja učestalosti padova vezanih uz stariju dob. Smanjenje koštane mase u većine bolesnika uzrokovano je osteoporozom te ima nedvojbenu vezu s prijelomima kuka (3,9). Drugi metabolički poremećaji kostiju poput osteomalacije i renalne osteodistrofije također čine vrat bedrene kosti podložniji frakturama, no puno su manje zastupljeni među čimbenicima rizika. Rizik od pada raste s dobi kao rezultat povećane prevalencije čimbenika rizika za pad u starijih osoba. Tu spadaju slabost mišića, abnormalan hod i lošija ravnoteža, neurološke bolesti, pogoršanje vida i lijekovi sa sedativnim ili kardiovaskularnim nuspojavama.

Studije su identificirale brojne čimbenike rizika koji su povezani s povećanim rizikom prijeloma u zglobovima kuka. Možemo ih podijeliti na promjenjive i nepromjenjive. U nepromjenjive, odnosno one na koje se ne može utjecati, ubrajamo starenje, ženski spol, pozitivnu obiteljsku anamnezu osteoporotskih prijeloma i etničko porijeklo. Promjenjivi čimbenici rizika za prijelom u zglobovima kuka uključuju nizak indeks tjelesne mase (<18,5), nisku izloženost sunčevoj svjetlosti, nisku

rekreacijsku aktivnost, pušenje te zlouporabu alkohola (10,11). Kronične bolesti općenito imaju tendenciju povećanja rizika prijeloma. Postoje dokazi o povezanosti povećanog rizika od prijeloma kuka i dijabetes melitusa (osobito tipom 1), kronične bubrežne bolesti i celijakije (12–14). Određeni lijekovi povezani su s promjenom metabolizma kostiju i povećavaju rizik od prijeloma. Najpoznatiji među njima su steroidi, ali je danas poznato da su i drugi lijekovi čimbenici rizika kao antidepresivi, antiparkinsonici, antipsihotici, anksiolitici, benzodiazepini, inhibitori protonske pumpe i tiroidni hormoni (15).

Starije osobe s prijelomima kuka ostaju pod povećanim rizikom i od ponovnih prijeloma kuka. Rizik od novog prijeloma kuka unutar dvije godine približava se iznosu od 10% u žena i 5% u muškaraca (16). Kod pacijenata s novim prijelomom kuka se u više od 70% slučajeva radi o istom tipu prijeloma.

### **3. MEHANIZAM OZLJEDE**

Uobičajeni uzrok prijeloma je jednostavan pad na stranu, s prijenosom sile preko velikog trohantera na vrat bedrene kosti. Stariji bolesnici koji su u boljoj formi imaju tendenciju pada prema naprijed i veća je vjerojatnost da će zadobiti prijelome distalnog radijusa ili druge prijelome gornjih ekstremiteta. Stariji, nemoćni pacijenti češće padaju na stranu, a sila pada se prenosi izravno na područje trohantera i dovodi do loma vrata bedrene kosti (17).

Alternativni mehanizam ozljede je vanjska rotacija noge, s povećanjem napetosti u prednjem dijelu kapsule zgloba kuka i iliofemoralnim ligamentima. Kako se vrat okreće, glava ostaje fiksirana i dolazi do prijeloma. Uobičajeno mjesto prijeloma je u najslabijem dijelu vrata bedrene kosti, koji se nalazi neposredno ispod zglobne površine. Kao što je već spomenuto, prijelom je nekada rezultat visokoenergetske traume, poput prometne nesreće, što je ujedno i najčešći uzrok prijeloma vrata bedrene kosti u mlađih ljudi. Još jedan prepoznati mehanizam

prijeloma vrata bedrene kosti jest stres fraktura koja nastaje kao rezultat ponavljajućeg cikličkog opterećenja koje premašuje snagu normalne kosti (18,19).

#### 4. ANATOMIJA I KRVNA OPSKRBA PROKSIMALNOG DIJELA BEDRENE KOSTI

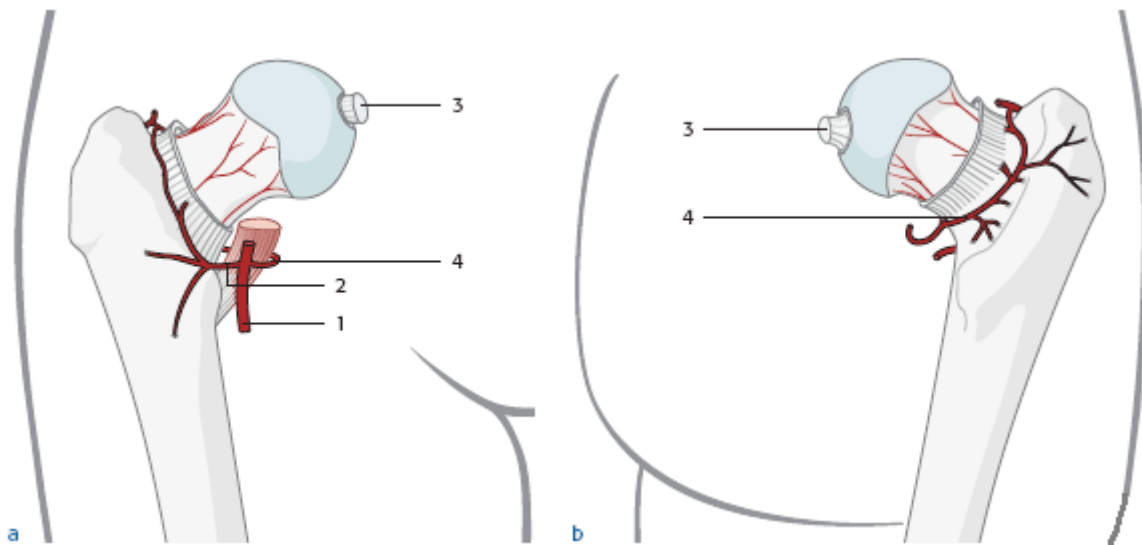
Proksimalna bedrena kost predstavlja sustav poluga, dulji krak je dijafiza, a kraći vrat bedrene kosti. Definitivan izgled bedrena kost doseže iza 16. godine zatvaranjem epifize. Kolodijafizarni kut iznosi  $130^{\circ} \pm 7^{\circ}$ , a anteverzija vrata u odnosu na dijafizu je  $10^{\circ} \pm 7^{\circ}$ . Dijametar glave bedrene kosti je 40-60 mm.

Prijelomi vrata imaju vrlo nepovoljan ishod na vitalnost glave bedrene kosti radi specifične vaskularizacije. Glava bedrene kosti prima krv iz tri izvora: kapsularnih žila, intramedularnih žila i doprinosna arterije ligamenta *teres capitis*. Kod odraslih osoba najvažniji dio opskrbe krvlju potječe iz kapsularnih žila koje nastaju iz medijalne i lateralne arterije *circumflexae femoris*, koje su pak grane arterije *profundae femoris* u do 81% slučajeva (Slika 1). Rjeđe su jedna ili druga žila direktne grane femoralne arterije te, u najrjeđim slučajevima, obje žile potječu od femoralne arterije (20,21). Medijalna i lateralna arterija *circumflexa femoris* tvore ekstrakapsularnu kružnu anastomozu na bazi vrata bedrene kosti iz koje nastaju uzlazne cervikalne kapsularne žile. One probijaju kapsulu zgloba kuka te se unutar kapsule nazivaju retinakularne žile. Postoje četiri glavne skupine (prednja, medijalna, bočna i stražnja) od kojih lateralna najviše pridonosi opskrbi glave bedrene kosti krvlju. Najvažnije retinakularne žile nastaju iz duboke grane medijalne arterije *circumflexae femoris*.

Kapsularne žile vrlo su osjetljive na oštećenja nastala prijelomom vrata bedrene kosti s pomakom glave. Ugrozom opskrbe glave bedrene kosti krvlju, može doći do razvoja avaskularne nekroze glave bedrene kosti (AVN) ukoliko se glava ne reponira.

Još jedan mehanizam ugroze krvotoka je i povećani intrakapsularni tlak zbog hematoma uzrokovanog prijelomom koji može okludirati vensku drenažu kapsularnih žila i smanjiti arteriolarni protok u vratu bedrene kosti (22).

Nakon prijeloma s pomakom, do revaskularizacije glave bedrene kosti dolazi iz onog područja glave s održanom opskrbom krvlju i urastanjem žila iz metafize.



Slika 1. a - ventralni pogled, b - dorzalni pogled

1 - *arteria profunda femoris*, 2 - *arteria circumflexa femoris lateralis*, 3 - *arteria ligamenti teres capitis*, 4 - *arteria circumflexa femoris medialis*, dostupno na:

<https://surgeryreference.aofoundation.org/orthopedic-trauma/adult-trauma/proximal-femur/femoral-neck-fracture-transcervical-or-basicervical/definition#diagnosis>

## 5. KLINIČKA SLIKA

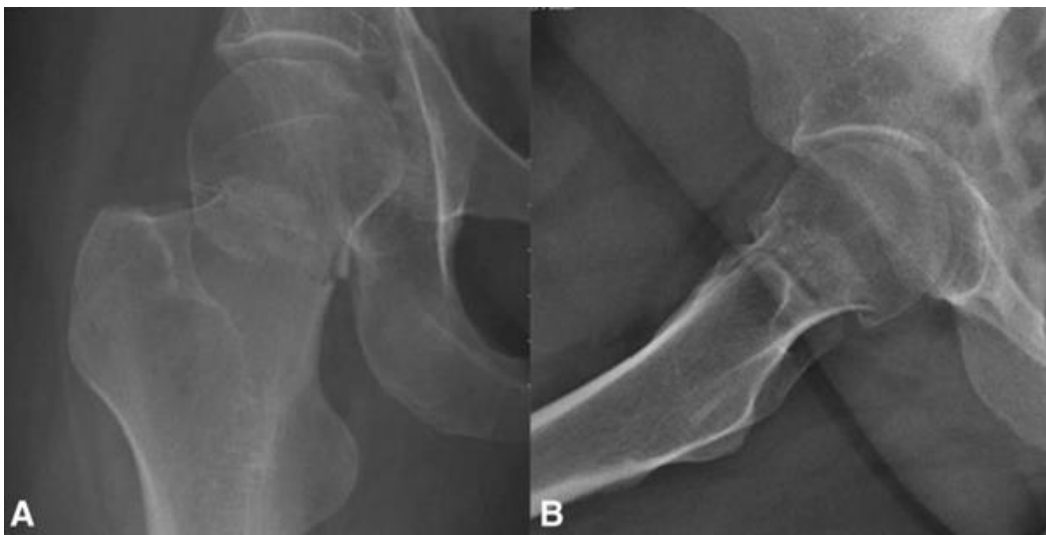Pacijenti s prijelomima vrata bedrene kosti s pomakom glave obično su nepokretni pri dolasku, sa skraćanjem, vanjskom rotacijom i bolnosti ozlijeđenog ekstremiteta. Bol se javlja pri svim pokretima u zglobu kuka, pri aksijalnoj kompresiji (pritisak dlanom na taban) i palpaciji prepone, bedra i lateralnog dijela kuka. Kod starijih pacijenata najčešće postoji anamnestički podatak o padu, međutim kod pacijenata s kognitivnom disfunkcijom, koju nerijetko nalazimo u starijih osoba (23), te u nedostatku heteroanamneze, ponekad nije moguće dobiti adekvatne informacije. Dobivanje podataka o gubitku svijesti, prethodnim epizodama sinkope, boli u prsima, prethodnim bolovima kuka (patološki prijelomi) i ostalim kroničnim bolestima iznimno je važno za dijagnozu, a i određivanje optimalnog liječenja.

U slučaju mlađih pacijenata često je uzrok prometna nesreća ili slična visokoenergetska trauma koja usmjeruje liječnike u kliničkoj evaluaciji. S druge strane, pacijenti s impaktiranim ili stresnim prijelomima prezentiraju se vrlo suptilnim simptomima, kao što su osjetljivost prednjeg dijela kapsule zgloba kuka, bol pri aksijalnoj kompresiji te nedostatak deformiteta. Mogu biti sposobni podnijeti vlastitu težinu, odnosno stajati i hodati. Stres frakture mogu se pojaviti i u mlađih pacijenata kada su obično povezane s ponavljajućom teškom tjelesnom aktivnošću u muškaraca ili trijadom anoreksije nervoze, osteoporoze i amenoreje u žena (24). Kod njih obično nemamo podatak specifične traume, ali ozljedi nerijetko prethode prodromalni simptomi. Stoga, te pacijente uvijek treba ispitati za bolove u preponama ili proksimalnom dijelu bedra i prije prijeloma jer takva bol može ukazivati na prisutnost neke vrste patološkog prijeloma.

## 6. DIJAGNOSTIKA

Rentgenskom (RTG) snimkom će se u većini slučajeva dijagnosticirati prijelom. Potrebno je napraviti anteroposteriornu (AP) i lateralnu snimku zgloba kuka (Slika 2). Većinom je dijagnoza jasna već s AP snimkom, međutim stupanj pomaka glave bedrene kosti može biti teško za prepoznati kod nekih prijeloma dok se u drugih može sumnjati u dijagnozu. Stoga je indicirano izvođenje i lateralne snimke.

U 2-10% slučajeva dijagnoza je nakon RTG snimaka upitna (25). Magnetska rezonancija (MR) vrlo je koristan dodatni oblik snimanja, koji može ukazati i na probleme s mekim tkivom koji također mogu uzrokovati bol u kuku u nedostatku prijeloma. Nedavne studije su otkrile kako je CT jednako učinkovit kao i MR u otkrivanju ovih prijeloma i smanjuje šanse za neprepoznavanje ozljede (26,27). U slučajevima značajnije traume, kada je potreban CT abdomena i zdjelice, preporučuje se proširiti snimanje na razinu malog trohantera kako bi se procijenilo i stanje vrata bedrene kosti. To omogućuje identifikaciju okultnih ozljeda, posebice u pacijenata kod kojih je fizikalni nalaz nejasan ili čak i težak za napraviti zbog deformiteta (25).



Slika 2. A – AP snimka, B – lateralna snimka prijeloma vrata s pomakom glave

bedrene kosti (28), dostupno putem licence: <http://creativecommons.org/licenses/by/4.0/>

## 7. KLASIFIKACIJA

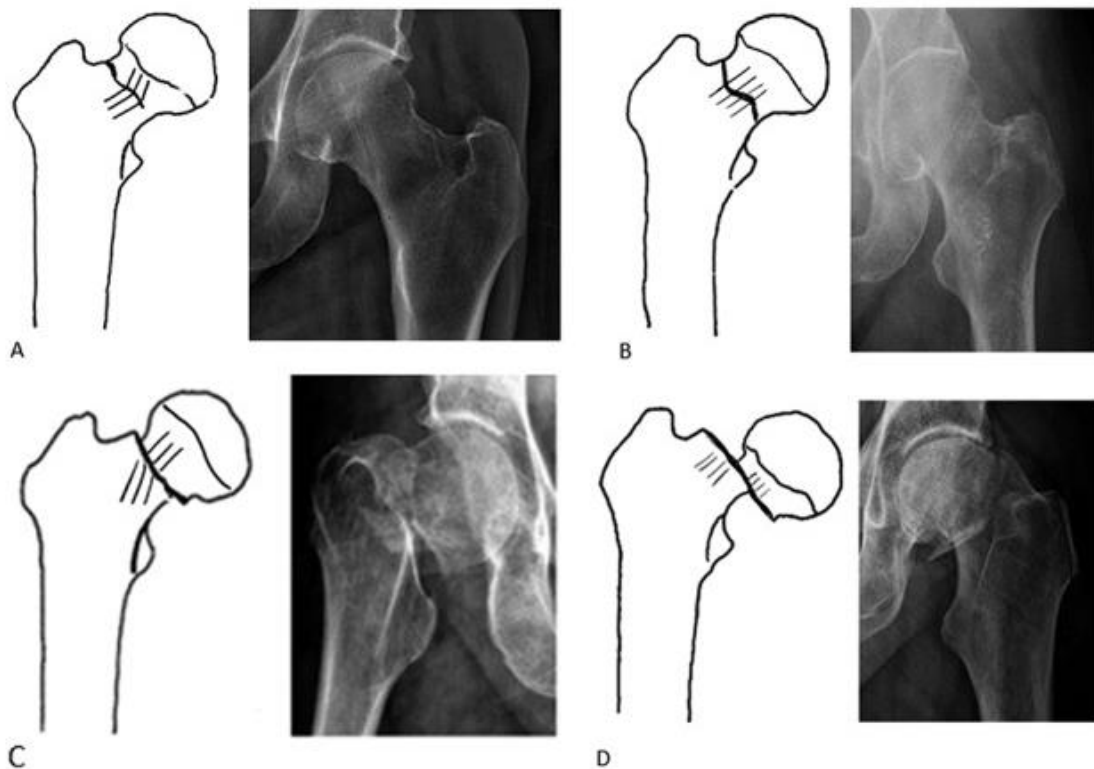
### 7.1. Gardenova klasifikacija

Garden je klasificirao prijelome vrata bedrene kosti prema njihovoj prognozi i učestalosti komplikacija (29). Prijelome je podijelio u 4 skupine (Slika 3). Podjela se temelji na stupnju pomaka glave bedrene kosti, koji se određuje na AP RTG snimci utvrđivanjem odnosa između trabekularnih linija u glavi bedrene kosti i onih u acetabulumu. U nefrakturiranom kuku, trabekularne linije glave bedrene kosti i acetabuluma u istoj su ravnini.

- Tip I su nepotpuni prijelomi bez pomaka glave bedrene kosti, uključujući i valgus impaktirane prijelome. Frakturna linija ne probija medijalni korteks.
- Tip II su potpuni prijelomi bez pomaka glave.
- Tip III su potpuni prijelomi s djelomičnim pomakom glave u varus položaj, ali glava je još uvijek u kontaktu s vratom.
- Tip IV su potpuni prijelomi s potpunim pomakom glave bedrene kosti. Vrat gubi kontakt s glavom i smješta se u položaj vanjske rotacije.

S vremenom su kliničari pojednostavili Gardenovu klasifikaciju grupirajući prijelome vrata bedrene kosti na one s pomakom i bez pomaka glave bedrene kosti s obzirom da je to nalaz koji najviše utječe na odabir metode liječenja. Takva metoda se danas najčešće i koristi za klasifikaciju i odabir liječenja prijeloma vrata bedrene kosti. Ovakvim novim pristupom, prijelome tipa I i II svrstavamo u prijelome bez pomaka glave, odnosno stabilne prijelome koji imaju puno bolju prognostičku značajnost, a prijelome tipa III i IV u prijelome s pomakom, odnosno nestabilne prijelome.





Slika 3. Gardenova klasifikacija prikazana je na crtežima i odgovarajućim RTG snimkama (30).

A - tip I, B - tip II, C - tip III, D - tip IV, uz dopuštenje izdavača: Wolters Kluwer Health, Inc.

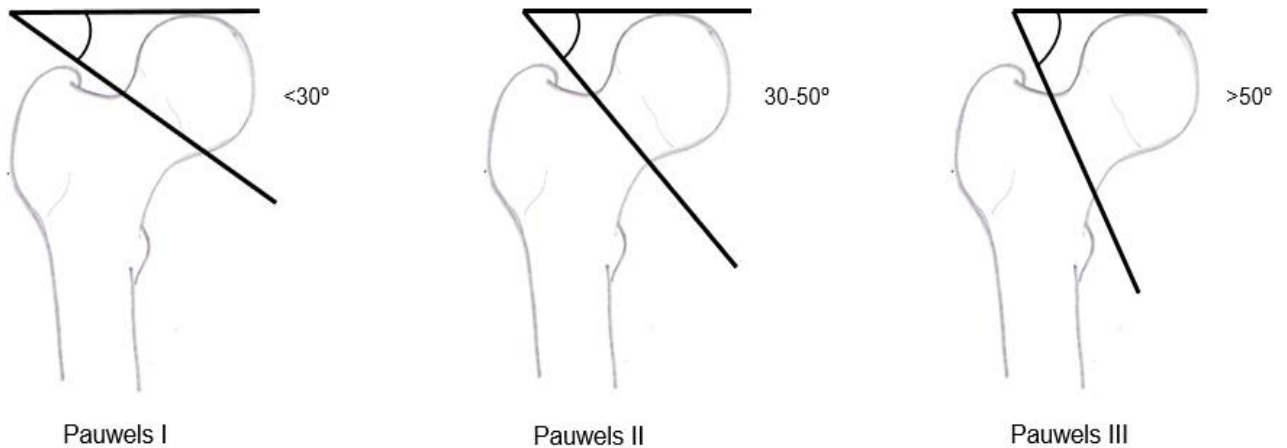
## 7.2. Pauwellova klasifikacija

Pauwels je prijelome vrata bedrene kosti klasificirao prema nagibu prijeloma u 3 stupnja (31).

Nagib prijeloma, odnosno Pauwelson kut, je kut između horizontalne linije i prijelomne linije distalnog fragmenta (Slika 4).

- Tip I: do  $30^\circ$ , pretežno su uzrok kompresivne sile.
- Tip II:  $30^\circ - 50^\circ$ , djeluju i sile smicanja što može imati negativan utjecaj na cijeljenje.
- Tip III:  $50^\circ$  i više, sile smicanja su dominantne što uzrokuje pomak glave bedrene kosti i varus kolaps.

Veći kutovi pokazuju veću nestabilnost uslijed većih sila smicanja. Takvi prijelomi imaju i veći rizik od postoperativnih komplikacija poput nespajanja prijelomnih ulomaka i osteonekroze.

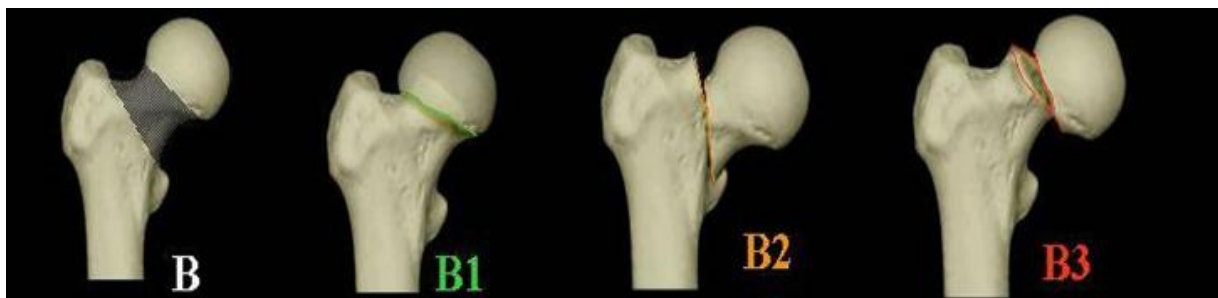


Slika 4: Pauwelsova klasifikacija. Prema: Gjertsen & Matre (Intracapsular proximal femoral fractures, 2017), uz dopuštenje autora.

### 7.3. AO/OTA klasifikacija

AO/OTA razvio je sveobuhvatan sustav za klasifikaciju prijeloma proksimalnog dijela bedrene kosti prema njihovoj težini i složenosti. Prijelomi vrata bedrene kosti spadaju u tip 31B prijeloma te se dijele u 3 skupine (Slika 5). AO/OTA klasifikacija se, međutim, ne koristi često u kliničkom i istraživačkom kontekstu, vjerojatno zbog svoje složenosti.

- Tip 31 B1: subkapitalni prijelomi bez pomaka glave ili s minimalnim pomakom
- Tip 31 B2: transcervikalni prijelomi, mogu biti s pomakom.
- Tip 31 B3: subkapitalni prijelomi s pomakom.



Slika 5. AO/OTA klasifikacija (32), dostupno putem licence:

<https://creativecommons.org/licenses/by-nc-nd/4.0/>

## 8. METODE LIJEČENJA

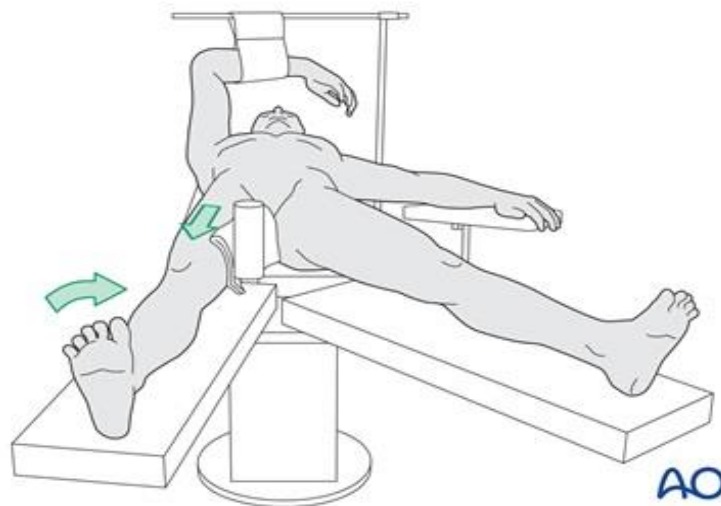
Sve prijelome vrata bedrene kosti potrebno je liječiti kirurški uz par iznimaka. Prijelomi koji se ne liječe imat će povećani rizik od sekundarnog pomaka i ostalih komplikacija. Ako su primarno pomaknuti, uzrokovat će neprihvatljivu bol, a odgovarajuća njega ili mobilizacija pacijenta bit će neizvediva. Kao što je već navedeno, dvije trećine prijeloma vrata bedrene kosti su dislocirani prijelomi te je 97% bolesnika starije od 50 godina.

Metode i ciljevi liječenja razlikuju su za starije i mlađe dobne skupine. Granicu je teško povući samo u odnosu na životnu dob pacijenta pa se u obzir uzimaju čimbenici poput fiziološke dobi, razine aktivnosti, kvalitete kostiju, vrste prijeloma i ostalih komorbiditeta pacijenta. U starijih pacijenata ciljevi liječenja uključuju povratak mobilnosti s podnošenjem vlastite težine te minimiziranje komplikacija povezanih uz dugotrajan odmor u bolesničkom krevetu. Starija dob i niže funkcionalne potrebe čine očuvanje glave bedrene kosti manje važnim, stoga se PEP i TEP izdvajaju kao najbolje terapijske opcije za takve pacijente. U mlađih pacijenata glavni je prioritet očuvanje glave bedrene kosti i osiguravanje uspješnog srastanja prijelomnih ulomaka. Zahvati artroplastike nisu idealni s obzirom na mlađu dob i visoke funkcionalne potrebe, stoga je najčešći pristup unutarnja fiksacija. Anatomska repozicija i stabilna unutarnja fiksacija ključni

su za dobar ishod, ali druga pitanja vezana uz način liječenja, kao što je zatvorena naspram otvorene repozicije, uloga kapsulotomije i vrijeme do operacije još ostaju kontroverzna.

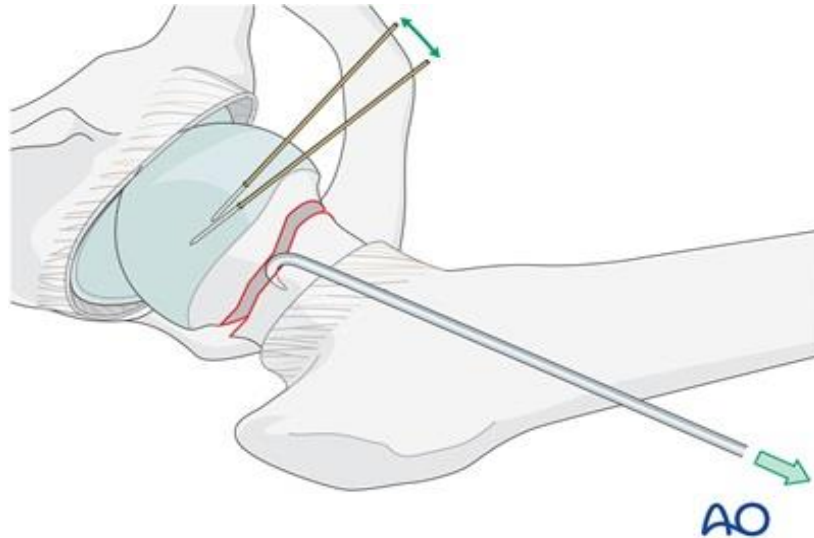
Repozicija se može postići nježnom trakcijom i unutarnjom rotacijom slomljene noge (Slika 6), koja se provodi pod kontrolom RTG-a koji u konačnici i potvrđuje pravilnu anatomska repoziciju. Povremeno, anteroposteriorni pritisak na bedro može pomoći u smanjenju retroverzije. Ukoliko zatvorena repozicija nije uspjela, ne treba ju forsirati, već se prelazi na otvorenu repoziciju. Repozicija prijeloma izvodi se pod direktnim nadzorom. Nakon otvaranja kapsule zgloba, na nogu se primjenjuje trakcija, dok se glava manipulira kukama ili Kirschnerovim žicama do postizanja anatomske repozicije (Slika 7).

Stariji pacijenti obično razvijaju više komplikacija kao rezultat imobilizacije, stoga treba poticati ranu mobilizaciju. Ovisno o vrsti prijeloma, čvrstoći kostiju i sigurnosti fiksacije, može se birati između oslanjanja na punu težinu ili djelomičnu pomoću štaka. U praksi je najbolje dopustiti opterećenje koje pacijent može podnositi.



Slika 6. Zatvorena repozicija prijeloma vrata bedrene kosti, dostupno na:

<https://surgeryreference.aofoundation.org/orthopedic-trauma/adult-trauma/proximal-femur/femoral-neck-fracture-subcapital-displaced/orif-sliding-hip-screw#reduction>



Slika 7. Otvorena repozicija prijelomnih ulomaka, dostupno na:

<https://surgeryreference.aofoundation.org/orthopedic-trauma/adult-trauma/proximal-femur/femoral-neck-fracture-subcapital-displaced/orif-sliding-hip-screw#reduction>

### 8.1. Konzervativno liječenje prijeloma vrata bedrene kosti bez pomaka

Indikacije za neoperativno liječenje ograničene su na stres frakture, frakture impaktirane u vlagus položaju i prijelome vrata bedrene kosti bez pomaka (Garden I i II). U mlađih pacijenata se zbog njihovih funkcionalnih potreba ovakvom liječenju generalno ne pristupa. Izborom konzervativnog pristupa u liječenju starijih bolesnika može se očekivati veća stopa komplikacija u odnosu na operativno liječenje. U različitim studijama incidencija sekundarnog pomaka prijelomnih ulomaka varira u rasponu od 14% do 30%, a prema nekima je veća od 55%. Većina sekundarnih pomaka bila je povezana s pogrešnom dijagnozom korištenjem Gardenove klasifikacije. Za prijelome Garden tip II, primarno kirurško liječenje je bolja opcija, stoga je pažljiva primjena Gardenove klasifikacije u ovom kontekstu ključna. Značajni čimbenici rizika za sekundarni pomak bili su demencija, institucionalizacija, multipli komorbiditeti i povijest ponavljanih padova. Neoperativno liječenje prijeloma sastoji se od

ograničavanja na isključivo bezbolne aktivnosti, često uz korištenje štaka i početno djelomično nošenje težine. Stabilnost prijeloma se redovito radiografski provjerava. Nakon povlačenja simptoma i mehanički sigurnog zacjeljivanja (6-8 tjedana), počinje progresivno vraćanje normalne aktivnosti. Prednost ove metode je izbjegavanje operacije, jednostavnost izvođenja i isplativost. Međutim, konzervativan pristup liječenja nosi značajan rizik pomaka prijelomnih ulomaka i razvoja avaskularne nekroze glave bedrene kosti (AVN), stoga se primjenjuje samo u pomno odabranim slučajevima (33–35). Upravo zbog navedenih rizika, unutarnja fiksacija preporučuje se i za ove prijelome, naročito u mlađih pacijenata i aktivnih starijih pacijenata. Pacijenti koji se liječe konzervativno najčešće nisu kandidati za operaciju zbog prisutnosti komorbiditeta, a konzervativno liječenje se razmatra i u pacijenata koji se javljaju kasno nakon ozljede.

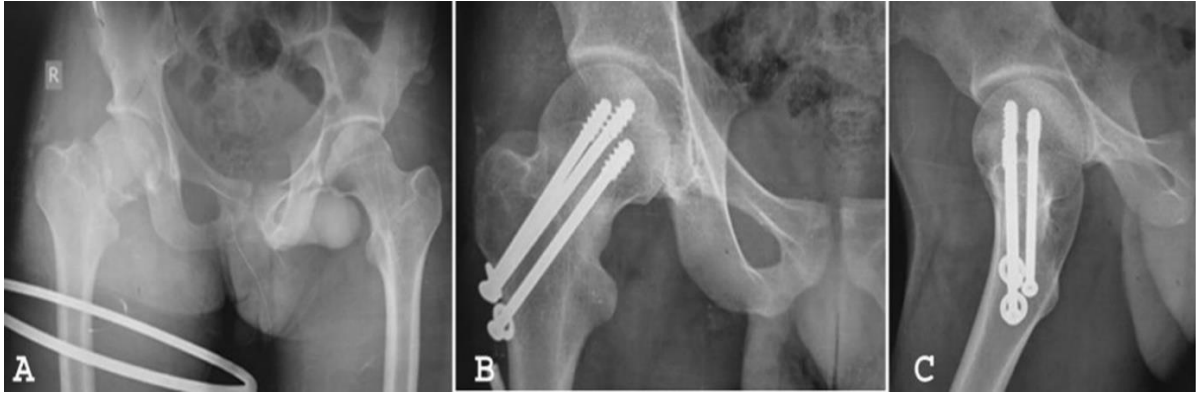
## **8.2. Operativno liječenje prijeloma vrata bedrene kosti bez pomaka glave**

### **8.2.1. Fiksacija**

Fiksacija je najbolja metoda liječenja za većinu pacijenata s prijelomima vrata bedrene kosti bez pomaka prijelomnih ulomaka zbog prednosti očuvanja prirodnog zgloba kuka. Dostupan je velik izbor implantata, ali danas se najčešće koriste kanulirani vijci, do 3 komada (Slika 8) ili jedan veliki vijak pod fiksnim kutom s bočnom pločom, tzv. DHS (Slika 9). Radiografskim pregledima utvrđuje se spajanje prijelomnih ulomaka koje se može očekivati u više od 90% slučajeva. Istraživanja su pokazala da je stopa nesraslih prijeloma većinom niska s učestalosti od 4,3%. Iako se radi o prijelomima bez pomaka glave i manjom šansom za ugrozom cirkulacije, svejedno postoji rizik od kasne AVN-e koja iznosi 2,2% nakon godinu dana (36). Dobri funkcionalni ishodi prijeloma bez pomaka odražavaju nisku stopu komplikacija te se većina pacijenata vraća na prijašnju razinu mobilnosti (37).

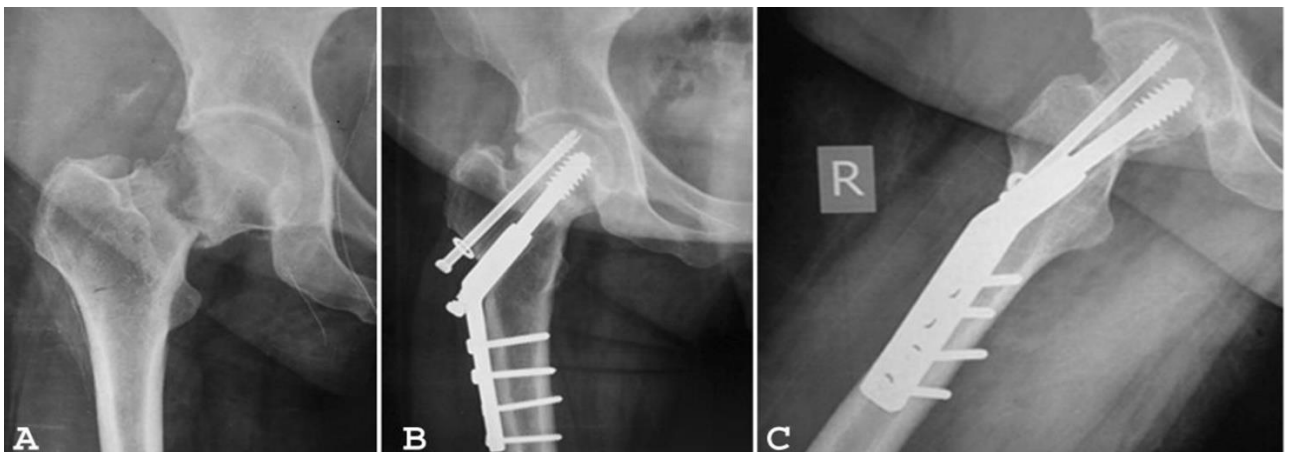
Osteosinteza pomoću kanuliranih vijaka temelji se na minimalno invazivnoj inserciji implantata. Vijci se umeću pomoću tri mala ubodna reza čime se minimalno oštećuje krvna opskrba glave bedrene kosti i okolno meko tkivo. Ovakav minimalno invazivni pristup omogućuje vrlo rano funkcionalno vježbanje i rehabilitaciju. Jedna studija je pokazala kako se u prijelomima bez pomaka glave fiksacija može adekvatno i sigurno izvršiti uz samo 2 kanulirana vijka (38).

DHS se sastoji od širokog spongioznog vijka, specijalne ploče, kortikalnih vijaka te tankog priteznog vijka za interfragmentarnu kompresiju. Prije je osteosinteza pomoću DHS-a bila obilježena većim rezom na koži, opsežnijom disekcijom mekog tkiva te gubitkom veće količine krvi. Međutim, nove minimalno invazivne tehnike omogućuju umetanje DHS-a manjim rezom na koži i time manjim gubitkom krvi i kraćim operativnim vremenom (39). Ako je potrebno pojačati stabilnost prijelomnih ulomaka, može se umetnuti jedan kanulirani vijak koji mora biti paralelan s DHS-om u AP i u lateralnoj ravnini. DHS fiksacija se prema nekim studijama pokazala boljom metodom fiksacije od kanuliranih vijaka. Brojke pokazuju da je povezana s nižim stopama neuspjeha fiksacije, reoperacije i ukupne stope postoperativnih komplikacija. Stoga se primjena DHS-a preporučuje u starijih bolesnika, naročito onih s osteoporozom, zbog jednostavnosti i učinkovitosti (39). No, za izdvajanje jedne od te dvije metode kao najbolje za fiksaciju prijelomnih ulomaka potrebno je još multicentričnih randomiziranih kontrolnih studija s velikim uzorcima kako bi se poboljšalo razumijevanje komparativne učinkovitosti i sigurnosti DHS-a i kanuliranih vijaka u pacijenata s prijelomima vrata bedrene kosti bez pomaka glave.



Slika 8. A - preoperativna AP RTG snimka transcervikalnog prijeloma vrata bedrene kosti, B - AP RTG snimka 1 godinu nakon fiksacije kanuliranim vijcima, vidi se sjedinjenje prijelomnih ulomaka, C - lateralna RTG snimka (40), dostupno putem licence:

<http://creativecommons.org/licenses/by/4.0/>



Slika 9. A - preoperativna AP RTG snimka transcervikalnog prijeloma vrata bedrene kosti, B - AP RTG snimka 1 godinu nakon fiksacije DHS-om pojačane 1 kanuliranim vijkom, vidi se sjedinjenje prijelomnih ulomaka, C - lateralna RTG snimka (40), dostupno putem licence:

<http://creativecommons.org/licenses/by/4.0/>



## **8.2.2. Artroplastika**

Budući da postoji određena stopa reoperacija zbog izostajanja sjedinjenja prijelomnih ulomaka i pojave AVN-e nakon fiksacije, postoje i razlozi za razmatranje nekog od oblika artroplastike za prijelome bez pomaka ulomaka. Artroplastikom se izbjegavaju glavne komplikacije unutarnje fiksacije i time se smanjuje stopa ponovnih operacija. Parker i suradnici (41) obradili su ovu temu u studiji u kojoj je 346 pacijenata s prijelomom bez pomaka ulomaka liječeno unutarnjom fiksacijom kanuliranim vijcima, a 346 pacijenata s pomakom ulomaka liječeno je PEP-om. Rezultati se svakako moraju tumačiti s dozom opreza budući da se temelje na pretpostavci da je pacijent koji pretrpi prijelom bez pomaka ulomaka sličan pacijentu koji ima prijelom s pomakom. Pacijenti liječeni PEP-om imali su značajno dulji kirurški zahvat, dulji boravak u bolnici, veću stopu perioperacijskih komplikacija i veći mortalitet u jednoj godini (26% naspram 19% za fiksaciju). Pacijenti liječeni fiksacijom imali su bolju pokretljivost i manje boli nakon prve godine. Stopa reoperacije bila je viša u skupini s fiksacijom (12% naspram 4%). Autori su zaključili da je fiksacija modalitet liječenja kod prijeloma bez pomaka.

Artroplastika je vrijedna razmatranja kod prijeloma bez pomaka u pacijenata s komorbiditetima koji nose značajan rizik od izostanka spajanja ulomaka poput osteoartritisa kuka, kroničnog zatajenja bubrega, reumatoidnog artritisa i liječenja kortikosteroidima.

## **8.3. Operativno liječenje prijeloma vrata bedrene kosti s pomakom glave**

Prijelomi s pomakom glave čine većinu među prijelomima vrata bedrene kosti. Za razliku od prijeloma bez pomaka za koje postoji generalni konsenzus o načinu liječenja, postoje značajne razlike u izboru metode liječenja prijeloma s pomakom. Repozicija i fiksacija metoda je izbora za pacijente mlađe od 60, a artroplastika za pacijente starije od 80 godina. Najviše varijacija u liječenju postoji kod pacijenata između 60 i 80 godina, gdje se primjenjuju repozicija i fiksacija,

unipolarna hemiartroplastika, bipolarna hemiartroplastika ili TEP, u različitim razmjerima. Nema suglasja ni u izboru implantata za fiksaciju, kao ni u izboru proteza i načinu fiksacije istih (42,43).

### **8.3.1. Fiksacija**

Repozicija i fiksacija prijeloma s pomakom glave bedrene kosti manje je zastupljena u odnosu na prije. Glavni razlog za to je visoka stopa neuspjeha liječenja ovom metodom kao rezultat neuspješne fiksacije, izostajanja spajanja prijelomnih ulomaka i AVN-e. Međutim, još uvijek je tretman izbora u većine mlađih pacijenata zbog prednosti očuvanja prirodnog zgloba kuka. Tehnika liječenja je ista kao i kod prijeloma bez pomaka ulomaka. Nakon repozicije pristupa se fiksaciji kanuliranim vijcima ili DHS-om. Postoperativno, pacijenti se mobiliziraju s djelomičnim nošenjem težine, odnosno djelomičnim oslanjanjem na slomljenu nogu do 6 tjedana. Rezultati fiksacije prijeloma s pomakom znatno su lošiji u odnosu na prijelome bez pomaka. Postoji visoka učestalost postoperativnih komplikacija i reoperacija, čak do 18%. One su posljedica neuspjeha fiksacije (9,7%), izostanka spajanja prijelomnih ulomaka (10%) i AVN-a (14,7%). Ovi rezultati odnose se na pacijente mlađe od 60 godina (44), dok se u starijih pacijenata može očekivati i veća učestalost komplikacija korištenjem ove metode liječenja. Prijelomi koji zarastaju bez komplikacija obično su povezani s dobrim funkcionalnim rezultatima, a najčešći uzrok nezadovoljstva ishodom liječenja koje je proteklo bez komplikacija jest skraćenje vrata bedrene kosti. Ono nepovoljno utječe na funkciju mišića abduktora kuka, što pridonosi lošijim funkcionalnim rezultatima (45).

U slučaju neuspjele fiksacije i ostalih komplikacija, liječenje se može konvertirati u artroplastiku. Međutim, dokazi sugeriraju da su sekundarni PEP i TEP povezani s većom stopom komplikacija u odnosu na primarno provedene postupke artroplastike. Bilježe se

značajno veće stope infekcije, iščašenja i labavljenja proteza kao i lošiji funkcionalni rezultati (46,47).

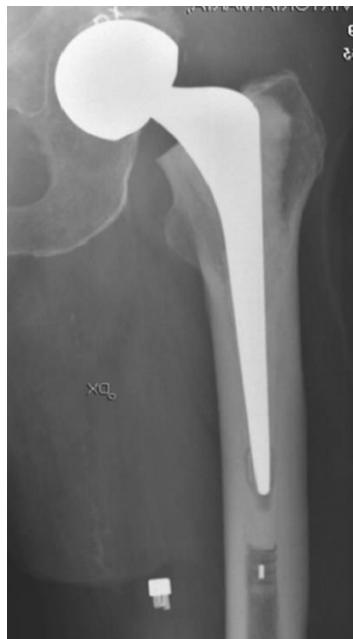Repozicija i unutarnja fiksacija i dalje su primarni izbor liječenja prijeloma s pomakom u mlađih bolesnika zbog prednosti očuvanja prirodnog zgloba kuka. Međutim, pacijente treba savjetovati da je u slučaju neuspjelog liječenja fiksacijom potrebna revizija artroplastikom kuka. Tada je rizik od ranih komplikacija veći, a funkcija kuka može biti lošija u usporedbi s primarno izvedenom artroplastikom.

### **8.3.2. Parcijalna endoproteza kuka**

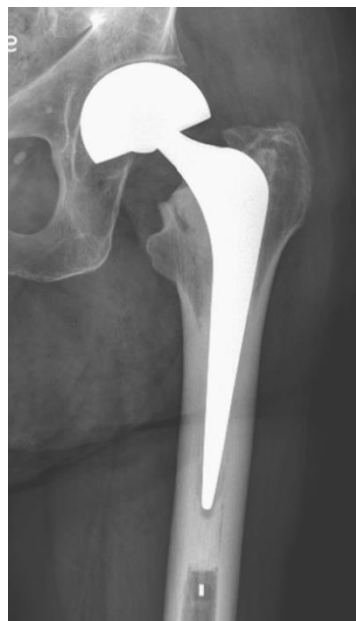PEP ili hemiartroplastika podrazumijeva zamjenu glave i vrata bedrene kosti metalnom protezom. PEP je manje komplicirani zahvat u odnosu na TEP i daje općenito zadovoljavajuće rezultate za manje aktivne pacijente. Postoje unipolarne i bipolarne parcijalne proteze kuka. Unipolarne proteze imaju jednodijelni dizajn u kojima se pomicanje kuka odvija između glave proteze i acetabuluma (Slika 10). Moderne unipolarne proteze su modularne te su dostupne različite kombinacije veličine trupa, vrata i glave proteze. Nadalje, omogućuju bolju prilagodbu proteze svakom individualnom pacijentu. Bipolarna proteza ima dodatni umjetni zglob između dvije komponente proteze, točnije, glava bipolarne proteze sastavljena je od dva dijela. Čine ju vanjska glava s umetkom od polietilena koja artikulira s manjom unutarnjom glavom (Slika 11). Najveći dio pokreta u kuku s ugrađenom bipolarnom protezom odvija se upravo između manje metalne glave i polietilenske površine unutar veće glave.

Što se tiče načina fiksacije, proteze kuka dijelimo na bescementne i cementne. Zahvaljujući posebnoj tehnologiji izrade, bescementne proteze oponašaju površinu kosti što omogućava urastanje kosti u samu protezu. Kod cementnih proteza koristi se posebni medicinski cement koji popunjava prostor između kosti i površine proteze. Važno je naglasiti da cement s vremenom gubi svoja svojstva i puca te proteza postaje labavija, što zahtjeva reviziju.

Bescementne proteze ugrađuju se mlađim pacijentima s dobrom kvalitetom kosti koja će urasti u protezu i ostvariti čvrstoću. Kod starijih, manje aktivnih pacijenata i pacijenata sa slabijom kvalitetom kosti, poput osteoporotičnih kostiju, ugrađuje se cementni tip proteze.



Slika 10. AP RTG snimka unipolarne proteze (47), uz dopuštenje izdavača: Springer Nature



Slika 11. AP RTG snimka bipolarne proteze (47), uz dopuštenje izdavača: Springer Nature

Što se tiče kirurškog pristupa na kuk, on najviše ovisi o iskustvu kirurga, jer, iako pojedini pristupi imaju svoje prednosti i mane, svi se mogu uspješno i sigurno koristiti te je preporuka da kirurg koristi pristup u kojem je najvjekštiji. . Anteriorni i anterolateralni pristup mogu sačuvati posteriorni dio kapsule zgloba što smanjuje mogućnost dislokacije proteze, ali su tehnički teže izvedivi, dok lateralni i posteriorni pristup omogućuju puno bolji pogled i pristup na zglob kuka. Operacija započinje primjerenim izlaganjem mjesta prijeloma kroz dovoljan kapsularni rez. Kod hemiartroplastike je potrebno sačuvati labrum acetabuluma koji poboljšava stabilnost, a glava bedrene kosti se uklanja. Obično je potrebna dodatna osteotomija vrata bedrene kosti kako bi se dobila ispravna duljina vrata i omogućilo savršeno sjedanje trupa proteze. Nadalje, potrebno je pregledati stanje acetabuluma i ukloniti fragmente kosti ako postoje. Ukoliko se primijeti artroza acetabuluma, TEP može biti optimalnija metoda liječenja od PEP-a.

Intramedularna spužvasta kost progresivno se uklanja pomoću rašpi različitih veličina, od manje prema većoj dok se ne dobije veličina kanala koja odgovara protezi. Ako se koristi bescementna proteza, trup treba čvrsto ispuniti pripremljenu medularnu šupljinu. S druge strane, ako se koristi cementna proteza, trup treba biti nešto manji od medularne šupljine kako bi stao odgovarajući sloj cementa. Nakon postavljanja trupa proteze i odgovarajuće glave, zglob kuka se reponira te se provjeri pozicija, stabilnost i opseg pokreta endoproteze.

Prosječni funkcionalni rezultati općenito su bolji među pacijentima s bipolarnom protezom sa značajnom razlikom nakon 48 mjeseci. Znatno veća stopa erozije acetabuluma nalazi se u pacijenata s unipolarnom protezom nakon 12 mjeseci. Međutim, u kasnijim praćenjima stopa erozije acetabuluma se ubrzava u pacijenata s bipolarnom protezom te se razlika između dviju proteza smanji. Nije pronađena razlika u dislokacijama, do 3% i reoperacijama, do 7% (47,48). Najčešći uzrok reoperacije su periprotetski prijelomi nakon kojih slijedi dislokacija proteze, inicijalna dislokacija proteze te sumnja na duboku infekciju.

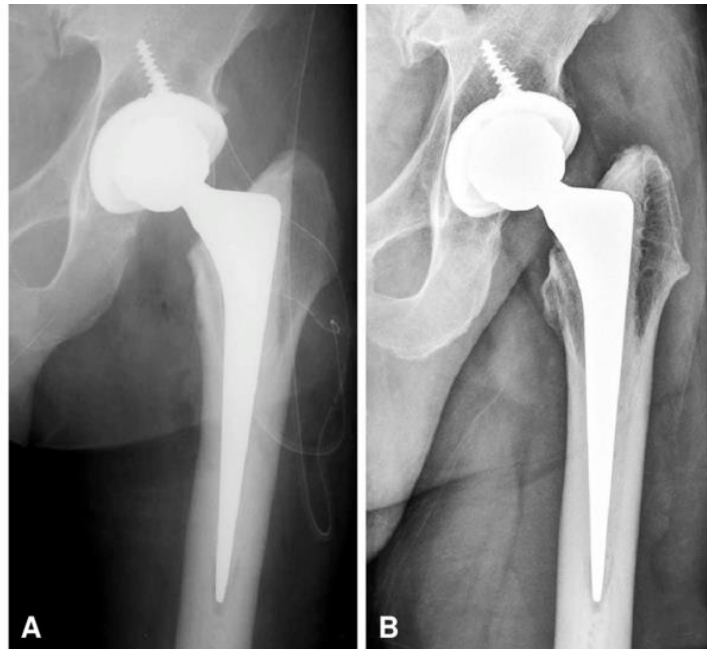
Zaključno, za aktivne starije pacijente s dužim životnim vijekom, bipolarna hemiartroplastika smanjuje rizik od erozije i poboljšava funkciju tijekom vremena. Unipolarna proteza primjerenija je za najstarije i manje aktivne pacijente.

### 8.3.3. Totalna endoproteza kuka

TEP je najsloženija opcija operativnog liječenja prijeloma vrata bedrene kosti. Operacija je najdulja, pacijent izgubi najviše krvi, a ovisno o korištenom implantatu može biti i najskuplja u odnosu na ostale metode liječenja. No, TEP je dokazano najbolja opcija za sve starije, zdrave, samostalno pokretne pacijente bez kognitivnih disfunkcija. Također, za pacijente sa sistemskim bolestima poput osteoartritisa kuka, kroničnog zatajenja bubrega i reumatoidnog artritisa, TEP treba smatrati primarnom metodom liječenja. U usporedbi s unutarnjom fiksacijom i hemiartroplastikom, TEP u odabranoj skupini pacijenata pokazuje znatno bolje rezultate, uključujući manje boli, bolju kvalitetu života i bolju funkciju kuka.

TEP uz glavu i vrat bedrene kosti, zamjenjuje i acetabularnu komponentu zgloba kuka (Slika 12). Acetabularna proteza pričvršćuje se na zdjelicu, bescementnim ili cementnim načinom fiksacije. Kod postavljanja bescementne proteze primarna stabilnost postiže se *press fit* tehnikom ugradnje proteze ili uvrtnjem čašice s navojem na vanjskoj površini u koštani acetabulum. U slučaju nedovoljne primarne stabilnosti, čašica se može dodatno fiksirati vijcima. Sekundarna stabilnost postiže se urastanjem kosti u poroznu površinu proteze.

Rana potpuna mobilizacija opterećenjem punom težinom sigurnija je cementom, stoga je poželjnija u starijih osoba. Prvotno se uklanja acetabularna hrskavica pomoću instrumenta poput svrdla, do pojave spužvaste kosti. Za bolje pričvršćenje cementa i acetabularne komponente proteze, buši se nekoliko sidrišnih rupa u koje se aplicira cement. Proteza treba ispuniti što je više mogućeg raspoloživog prostora u acetabulumu te se pod čvrstim pritiskom postavlja u svoj anatomske položaj. Važno je da je proteza pravilno orijentirana, obično na isti način kao i pacijentov vlastiti acetabulum. Tijelo proteze postavlja se na isti način kao i kod hemiartroplastike. Kada su svi dijelovi proteze postavljeni, napravi se kontrola sukladnosti zglobnih tijela, mjerenje opsega kretnji i dužine ekstremiteta te ispitivanje stabilnosti umjetnog zgloba.



Slika 12. TEP, A – postoperativna AP RTG snimka, B – AP RTG snimka nakon 2 godine, pokazuje stabilnu fiksaciju bez labavljenja proteze (49), dostupno putem licence:

<https://creativecommons.org/licenses/by-nc/3.0/>

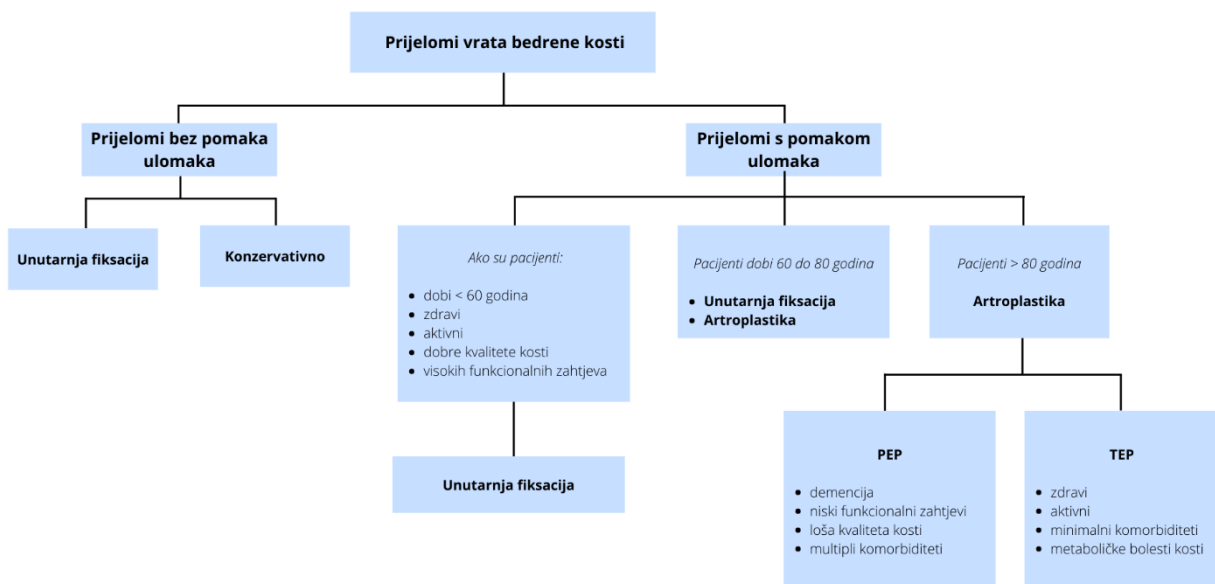
Studije koje su uspoređivale TEP i unutarnju fiksaciju pokazuju da TEP omogućuje bolju funkciju kuka i značajno manje komplikacija i reoperacija u usporedbi s unutarnjom fiksacijom, bez povećanja mortaliteta. (50,51).

U usporedbi s hemiartroplastikom, rizik reoperacije je gotovo dvostruko manji nakon TEP-a (4% naspram 7%). TEP pruža dugoročno povoljan ishod, ali po cijenu povećanog rizika od rane dislokacije u odnosu na hemiartroplastiku. Dislokacija proteze češća je nakon TEP-a u usporedbi s hemiartroplastikom (8% naspram 3%). Dob, kognitivno oštećenje i posteriorni operacijski pristup na zglob kuka čimbenici su povezani s većom stopom dislokacije. Kako bi se rizik od iščašenja sveo na najmanju moguću mjeru, preporučuje se upotreba većih glava proteza. TEP predstavlja veću kiruršku traumu za pacijente s duljim operativnim vremenom i većim gubitkom krvi. Čak i tako, nisu pronađene razlike u broju općih komplikacija niti u mortalitetu. Konačno, TEP je skuplji od hemiartroplastike, međutim uzimajući u obzir bolje

dugotrajno trajanje proteze, superiorniji funkcionalni ishod i neovisnost za pacijente kojima je ugrađen, čini se da su troškovi opravdani (52,53).

Zaključno, TEP je za prijelome vrata bedrene kosti s pomakom ulomaka u starijih, kognitivno sposobnih pacijenata siguran postupak s prihvatljivom stopom komplikacija i dobrim dugoročnim ishodom. TEP bi trebao biti prvi izbor u zdravih bolesnika s dobrim funkcionalnim statusom i ograničenim komorbiditetima.

Na Slici 13 prilažem algoritam izbora metode liječenja za prijelome vrata bedrene kosti.



Slika 13.



## 9. ZAKLJUČAK

Optimalno liječenje prijeloma vrata bedrene kosti i dalje je predmet velike rasprave. Postoji konsenzus glede liječenja prijeloma u mlađih pacijenata u kojih su prijelomi općenito rjeđi i obično rezultat visokoenergetske traume. U takvih pacijenata preporuča se repozicija prijelomnih ulomaka i unutarnja fiksacija zbog prednosti očuvanja prirodnog zgloba kuka. Anatomska repozicija i stabilnost fiksacije ključna je za smanjenje rizika od AVN-e i nesrastanja prijeloma. Prijelomi vrata bedrene kosti u starijih pacijenata stvaraju puno više nedoumica u odabiru optimalne metode liječenja. Fiziološka dob pacijenata, kvaliteta kostiju, razina aktivnosti, tip prijeloma i komorbiditeti glavni su čimbenici koje treba uzeti u obzir pri odlučivanju o metodi liječenja. Cilj liječenja starijih pacijenata je povratak mobilnosti s podnošenjem vlastite težine te minimiziranje komplikacija povezanih uz dugotrajan odmor u bolesničkom krevetu. Također, važno je izabrati opciju liječenja koja pruža najmanje stope reoperacije za određenu skupinu pacijenata. Dosadašnje studije pokazuju da je TEP izbor u zdravih pacijenata s dobrim funkcionalnim statusom i ograničenim komorbiditetima, dok se PEP primjenjuje u pacijenata s manjim funkcionalnim zahtjevima, multiplim komorbiditetima i kraćim predviđenim životnim vijekom.

## 10. ZAHVALE

Zahvaljujem svome mentoru prof. dr. sc. Žarku Rašiću na izdvojenom vremenu, savjetima i razumijevanju prilikom pisanja diplomskog rada.

Zahvaljujem se svima koji su bili uz mene proteklih šest godina i koji su bili dio mog studentskog života bez kojih ne bih bio osoba kakva danas jesam.

Posebno se zahvaljujem svojim roditeljima Martini i Marku, bratu Bartolu i djevojci Lari na bezuvjetnoj ljubavi i podršci koju su mi pružili za vrijeme pisanja ovog rada, ali i cijelog školovanja.

## 11. LITERATURA

1. Singer BR, McLauchlan GJ, Robinson CM, Christie J. Epidemiology of fractures in 15 000 adults. *J Bone Joint Surg Br.* 1998 Mar;80-B(2):243–8.
2. Cooper C, Campion G, Melton LJ. Hip fractures in the elderly: A world-wide projection. *Osteoporos Int.* 1992 Nov;2(6):285–9.
3. Dennison E, Cooper C. Epidemiology of Osteoporotic Fractures. *Horm Res Paediatr.* 2000;54(1):58–63.
4. Kannus P, Parkkari J, Sievänen H, Heinonen A, Vuori I, Järvinen M. Epidemiology of hip fractures. *Bone.* 1996 Jan;18(1 Suppl):57S-63S.
5. Loizou CL, Parker MJ. Avascular necrosis after internal fixation of intracapsular hip fractures; a study of the outcome for 1023 patients. *Injury.* 2009 Nov 1;40(11):1143–6.
6. Karagas MR, Lu-Yao GL, Barrett JA, Beach ML, Baron JA. Heterogeneity of Hip Fracture: Age, Race, Sex, and Geographic Patterns of Femoral Neck and Trochanteric Fractures among the US Elderly. *Am J Epidemiol.* 1996 Apr 1;143(7):677–82.
7. Thorngren KG, Hommel A, Norrman PO, Thorngren J, Wingstrand H. Epidemiology of femoral neck fractures. *Injury.* 2002 Dec;33:1–7.
8. Ly TV, Swiontkowski MF. Management of femoral neck fractures in young adults. *Indian J Orthop.* 2008;42(1):3–12.
9. Johnell O, Kanis J. Epidemiology of osteoporotic fractures. *Osteoporos Int J Establ Result Coop Eur Found Osteoporos Natl Osteoporos Found USA.* 2005 Mar;16 Suppl 2:S3-7.

10. Hippisley-Cox J, Coupland C. Derivation and validation of updated QFracture algorithm to predict risk of osteoporotic fracture in primary care in the United Kingdom: prospective open cohort study. *BMJ*. 2012 May 22;344:e3427.
11. Kanis J, Johnell O, Gullberg B, Allander E, Elffors L, Ranstam J, et al. Risk factors for hip fracture in men from southern Europe: the MEDOS study. *Mediterranean Osteoporosis Study*. *Osteoporos Int J Establ Result Coop Eur Found Osteoporos Natl Osteoporos Found USA*. 1999;9(1):45–54.
12. Fan Y, Wei F, Lang Y, Liu Y. Diabetes mellitus and risk of hip fractures: a meta-analysis. *Osteoporos Int*. 2016 Jan 1;27(1):219–28.
13. Robertson L, Black C, Fluck N, Gordon S, Hollick R, Nguyen H, et al. Hip fracture incidence and mortality in chronic kidney disease: the GLOMMS-II record linkage cohort study. *BMJ Open*. 2018 Apr 1;8(4):e020312.
14. Ludvigsson JF, Michaelsson K, Ekblom A, Montgomery SM. Coeliac disease and the risk of fractures – a general population-based cohort study. *Aliment Pharmacol Ther*. 2007;25(3):273–85.
15. Mortensen SJ, Mohamadi A, Wright CL, Chan JJ, Weaver MJ, von Keudell A, et al. Medications as a Risk Factor for Fragility Hip Fractures: A Systematic Review and Meta-analysis. *Calcif Tissue Int*. 2020 Jul;107(1):1–9.
16. Chevalley T, Guillely E, Herrmann FR, Hoffmeyer P, Rapin CH, Rizzoli R. Incidence of hip fracture over a 10-year period (1991-2000): reversal of a secular trend. *Bone*. 2007 May;40(5):1284–9.
17. Hayes WC, Myers ER, Robinovitch SN, Van Den Kroonenberg A, Courtney AC, McMahon TA. Etiology and prevention of age-related hip fractures. *Bone*. 1996 Jan;18(1):S77–86.

18. Pihlajamäki HK, Ruohola JP, Kiuru MJ, Visuri TI. Displaced Femoral Neck Fatigue Fractures in Military Recruits. *JBJS*. 2006 Sep;88(9):1989–97.
19. Freeman MA, Todd RC, Pirie CJ. The role of fatigue in the pathogenesis of senile femoral neck fractures. *J Bone Joint Surg Br*. 1974 Nov;56-B(4):698–702.
20. Seeley MA, Georgiadis AG, Sankar WN. Hip Vascularity: A Review of the Anatomy and Clinical Implications. *J Am Acad Orthop Surg*. 2016 Aug;24(8):515–26.
21. Trueta J, Harrison MHM. THE NORMAL VASCULAR ANATOMY OF THE FEMORAL HEAD IN ADULT MAN. *J Bone Joint Surg Br*. 1953 Aug;35-B(3):442–61.
22. Beck M, Siebenrock KA, Affolter B, Nötzli H, Parvizi J, Ganz R. Increased intraarticular pressure reduces blood flow to the femoral head. *Clin Orthop*. 2004 Jul;(424):149–52.
23. Seitz DP, Adunuri N, Gill SS, Rochon PA. Prevalence of Dementia and Cognitive Impairment Among Older Adults With Hip Fractures. *J Am Med Dir Assoc*. 2011 Oct;12(8):556–64.
24. Polacek M, Småbrekke A. Displaced stress fracture of the femoral neck in young active adults. *BMJ Case Rep*. 2010 Oct 6;2010:bcr0220102749.
25. Pauyo T. Management of femoral neck fractures in the young patient: A critical analysis review. *World J Orthop*. 2014;5(3):204.
26. Gill SK, Smith J, Fox R, Chesser TJS. Investigation of occult hip fractures: the use of CT and MRI. *ScientificWorldJournal*. 2013;2013:830319.
27. Rehman H, Clement RGE, Perks F, White TO. Imaging of occult hip fractures: CT or MRI? *Injury*. 2016 Jun;47(6):1297–301.

28. Davidson A, Blum S, Harats E, Kachko E, Essa A, Efraty R, et al. Neck of femur fractures treated with the femoral neck system: outcomes of one hundred and two patients and literature review. *Int Orthop* [Internet]. 2022 May 11 [cited 2022 Jun 21]; Available from: <https://doi.org/10.1007/s00264-022-05414-0>
29. Garden RS. LOW-ANGLE FIXATION IN FRACTURES OF THE FEMORAL NECK. *J Bone Joint Surg Br*. 1961 Nov;43-B(4):647–63.
30. Kazley JM, Banerjee S, Abousayed MM, Rosenbaum AJ. Classifications in Brief: Garden Classification of Femoral Neck Fractures. *Clin Orthop*. 2018 Feb;476(2):441–5.
31. Shen M, Wang C, Chen H, Rui Y feng, Zhao S. An update on the Pauwels classification. *J Orthop Surg*. 2016 Dec 12;11:161.
32. Gallo M. FRACTURES OF THE PROXIMAL EXTREMITY OF THE FEMUR: CURRENT DIAGNOSTIC AND THERAPEUTIC CLASSIFICATION OVERVIEW. *EuroMediterranean Biomed J*. 2012;(7):55–60.
33. Raaymakers E, Marti R. Non-operative treatment of impacted femoral neck fractures. A prospective study of 170 cases. *J Bone Joint Surg Br*. 1991 Nov;73-B(6):950–4.
34. Amsellem D, Parratte S, Flecher X, Argenson JN, Ollivier M. Non-operative treatment is a reliable option in over two thirds of patients with Garden I hip fractures. Rates and risk factors for failure in 298 patients. *Orthop Traumatol Surg Res OTSR*. 2019 Sep;105(5):985–90.
35. Taha ME, Audigé L, Siegel G, Renner N. Factors predicting secondary displacement after non-operative treatment of undisplaced femoral neck fractures. *Arch Orthop Trauma Surg*. 2015 Feb;135(2):243–9.

36. Conn KS, Parker MJ. Undisplaced Intracapsular Hip Fractures: Results of Internal Fixation in 375 Patients. *Clin Orthop*. 2004 Apr;421:249–54.
37. Tidermark J, Zethraeus N, Svensson O, Törnkvist H, Ponzer S. Quality of life related to fracture displacement among elderly patients with femoral neck fractures treated with internal fixation. *J Orthop Trauma*. 2002 Jan;16(1):34–8.
38. Krastman P, van den Bent RP, Krijnen P, Schipper IB. Two cannulated hip screws for femoral neck fractures: treatment of choice or asking for trouble? *Arch Orthop Trauma Surg*. 2006 Jul;126(5):297–303.
39. Zhang LL, Zhang Y, Ma X, Liu Y. Multiple cannulated screws vs. dynamic hip screws for femoral neck fractures: A meta-analysis. *Orthop*. 2017 Nov;46(11):954–62.
40. Gupta M, Arya RK, Kumar S, Jain VK, Sinha S, Naik AK. Comparative study of multiple cancellous screws versus sliding hip screws in femoral neck fractures of young adults. *Chin J Traumatol*. 2016 Aug 1;19(4):209–12.
41. Parker MJ, White A, Boyle A. Fixation versus hemiarthroplasty for undisplaced intracapsular hip fractures. *Injury*. 2008 Jul;39(7):791–5.
42. Bhandari M, Devereaux PJ, Tornetta P, Swiontkowski MF, Berry DJ, Haidukewych G, et al. Operative management of displaced femoral neck fractures in elderly patients. An international survey. *J Bone Joint Surg Am*. 2005 Sep;87(9):2122–30.
43. Iorio R, Schwartz B, Macaulay W, Teeney SM, Healy WL, York S. Surgical treatment of displaced femoral neck fractures in the elderly: a survey of the American Association of Hip and Knee Surgeons. *J Arthroplasty*. 2006 Dec;21(8):1124–33.
44. Slobogean GP, Sprague SA, Scott T, Bhandari M. Complications following young femoral neck fractures. *Injury*. 2015 Mar 1;46(3):484–91.

45. Zlowodzki M, Ayeni O, Ayieni O, Petrisor BA, Bhandari M. Femoral neck shortening after fracture fixation with multiple cancellous screws: incidence and effect on function. *J Trauma*. 2008 Jan;64(1):163–9.
46. McKinley JC, Robinson CM. Treatment of displaced intracapsular hip fractures with total hip arthroplasty: comparison of primary arthroplasty with early salvage arthroplasty after failed internal fixation. *J Bone Joint Surg Am*. 2002 Nov;84(11):2010–5.
47. Enocson A, Hedbeck CJ, Törnkvist H, Tidermark J, Lapidus LJ. Unipolar versus bipolar Exeter hip hemiarthroplasty: a prospective cohort study on 830 consecutive hips in patients with femoral neck fractures. *Int Orthop*. 2012 Apr;36(4):711–7.
48. Inngul C, Hedbeck CJ, Blomfeldt R, Lapidus G, Ponzer S, Enocson A. Unipolar hemiarthroplasty versus bipolar hemiarthroplasty in patients with displaced femoral neck fractures. A four-year follow-up of a randomised controlled trial. *Int Orthop*. 2013 Dec;37(12):2457–64.
49. Sung YB, Choi JY, Oh SC. Hip Arthroplasty Using Collarless Polished Tapered Stem - Minimum 2 Years Follow-up Results-. *J Korean Hip Soc*. 2012 Jan 1;24:18.
50. Cao L, Wang B, Li M, Song S, Weng W, Li H, et al. Closed reduction and internal fixation versus total hip arthroplasty for displaced femoral neck fracture. *Chin J Traumatol*. 2014 Apr;17(02):63–8.
51. Chammout GK, Mukka SS, Carlsson T, Neander GF, Stark AWH, Skoldenberg OG. Total hip replacement versus open reduction and internal fixation of displaced femoral neck fractures: a randomized long-term follow-up study. *J Bone Joint Surg Am*. 2012 Nov 7;94(21):1921–8.



52. Lewis DP, Wæver D, Thorninger R, Donnelly WJ. Hemiarthroplasty vs Total Hip Arthroplasty for the Management of Displaced Neck of Femur Fractures: A Systematic Review and Meta-Analysis. *J Arthroplasty*. 2019 Aug;34(8):1837-1843.e2.
53. Burgers PTPW, Van Geene AR, Van den Bekerom MPJ, Van Lieshout EMM, Blom B, Aleem IS, et al. Total hip arthroplasty versus hemiarthroplasty for displaced femoral neck fractures in the healthy elderly: a meta-analysis and systematic review of randomized trials. *Int Orthop*. 2012 Aug 1;36(8):1549–60.

## 12. ŽIVOTOPIS

Rođen sam u Zagrebu 27.02.1998. godine, gdje sam pohađao Osnovnu školu Matka Laginje i XV. Gimnaziju. Za vrijeme školovanja trenirao sam košarku u KK Cedevita i KK Rudeš te osvajao brojna odličja na nacionalnoj razini. Medicinski fakultet Sveučilišta u Zagrebu upisao sam 2016./2017. akademske godine. Tijekom studija bio sam demonstrator na kolegiju Kirurgija u akademskoj godini 2021./2022. U ljeto 2021. godine sudjelovao sam u studentskoj razmjeni u Wrocławu (Odjel za anesteziologiju, reanimatologiju i intenzivno liječenje). Od prve godine aktivno sudjelujem u radu košarkaške sekcije SportMEF-a s kojom osvajam brojna odličja na međunarodnom sportskom natjecanju biomedicinskih fakulteta „Humanijada“. Od 2020./2021. sam potpredsjednik udruge SportMEF te sudjelujem u organizaciji svih projekata udruge od kojih se posebno ističu tradicionalna Cestovna utrka „162 stube“ i „Humanijada“. Od 2020./2021. akademske godine radim kao student-bolničar na sveučilišnim sportskim natjecanjima.

Aktivno se služim engleskim jezikom te pasivno njemačkim jezikom.