

Prirođeni poremećaji glikozilacije

Pintarić, Martina

Master's thesis / Diplomski rad

2022

Degree Grantor / Ustanova koja je dodijelila akademski / stručni stupanj: **University of Zagreb, School of Medicine / Sveučilište u Zagrebu, Medicinski fakultet**

Permanent link / Trajna poveznica: <https://um.nsk.hr/um:nbn:hr:105:272222>

Rights / Prava: [In copyright](#)/[Zaštićeno autorskim pravom.](#)

Download date / Datum preuzimanja: **2024-09-29**



Repository / Repozitorij:

[Dr Med - University of Zagreb School of Medicine Digital Repository](#)



SVEUČILIŠTE U ZAGREBU
MEDICINSKI FAKULTET

Martina Pintarić

Prirođeni poremećaji glikozilacije

DIPLOMSKI RAD



Zagreb, 2022.

Ovaj diplomski rad izrađen je u Zavodu za genetiku i bolesti metabolizma Klinike za pedijatriju Kliničkog bolničkog centra Zagreb, pod vodstvom dr. sc. Danijele Petković Ramadža, dr. med. i predan je na ocjenu u akademskoj godini 2021./2022.

POPIS I OBJAŠNJENJE KRATICA KORIŠTENIH U RADU

AAV - adeno-virusni (od engl. *adeno associated virus*)

ACTH - adrenokortikotropni hormon (od engl. *adrenocorticotropic hormone*)

AD - autosomno dominantno

AF - alkalna fosfataza

Apo CIII - apolipoprotein C-III

AR - autosomno recesivno

Asn - asparagin

ASO - protusmjerni oligonukleotidi (od engl. *antisense oligonucleotide*)

B4GALNT1 - gen za GM2 sintazu

CDG - prirođeni poremećaji glikozilacije (od engl. *congenital disorders of glycosylation*)

CE - kapilarna elektroforeza (od engl. *capillary electrophoresis*)

CES - klinički egzom (od engl. *clinical exome sequencing*)

CK - kreatin kinaza

CMP - citidin-monofosfat

Dol-P-Man - dolikol-fosfat-manoza

DVT - duboka venska tromboza

ECM - izvanstanični matriks (od engl. *extracellular matrix*)

ER - endoplazmatski retikulum

ERGIC - endoplazmatskoretikulumsko-Golgijev intermedijarni odjeljak (od engl. *endoplasmic-reticulum-Golgi intermediate compartment*)

FHM1 - obiteljska hemiplegična migrena tip 1 (FHM1, od engl. *familial hemiplegic migraine type 1*)

FSH - folikulostimulirajući hormon

GABA - γ -aminomaslačna kiselina (GABA, od engl. *γ -aminobutyric acid*)

GAG - glikozaminoglikani

Gal - galaktoza

GalNAc - N-acetilgalaktozamin

GDP - gvanozin difosfat

GlcNAc - N-acetilglukozamin

GPI - glikozilfosfatidilinozitol

GSD - glikogenoze (od engl. *glycogen storage disease*)

HPLC - tekućinska kromatografija visoke učinkovitosti (od engl. *high performance liquid chromatography*)

IEF - izoelektrično fokusiranje (od engl. *isoelectric focusing*)

IgA - imunoglobulin A

IgG - imunoglobulin G

IQ - kvocijent inteligencije

LC/MS - tekućinska kromatografija u kombinaciji sa spektrometrijom masa

LH - luteinizirajući hormon

LLO - oligosaharidi vezani na lipide (od engl. *lipid-linked oligosaccharides*)

Man - manoza

MEB - bolest mišić-oko-mozak (od engl. *muscle eye brain disease*)

MPI - fosfomanoza izomeraza

MPI - gen za fosfomanoza izomerazu

mRNA - glasnička ribonukleinska kiselina (od engl. *messenger ribonucleic acid*)

MS - spektrometrija masa (od engl. *mass spectrometry*)

NeuAc - N-acetilneuraminska kiselina (sijalična kiselina)

NGS - sekvencioniranje nove generacije (od engl. *next generation sequencing*)

PGM1 - enzim fosfoglukomutaza 1

PGM1 - gen za fosfoglukomutazu 1

PI - fosfatidilinozitol

PIGA - fosfatidilinozitol N-acetilglukozaminiltransferaza A

PIGA - gen za enzim fosfatidilinozitol N-acetilglukozaminiltransferazu A

PIGM - gen za protein za biosintezu fosfatidilinozitol glikana klase M (od engl. *phosphatidylinositol-glycan biosynthesis class M protein*)

PLE - enteropatija s gubitkom proteina (od engl. *protein losing enteropathy*)

PLP- piridoksal-fosfat (od engl. *pyridoxal phosphate*)

PMM2 - enzim fosfomanomutaza 2

PMM2 - gen za enzim fosfomanomutaza 2

PNH - paroksizmalna noćna hemoglobinurija

POMT1 - enzim protein O-manoziltransferaza 1

POMT2 - enzim protein O-manoziltransferaza 2

SCA6 - spinocerebelarna ataksija

Ser - serin

SLE - epizode slične moždanom udaru (od engl. *stroke like episodes*)

ST3GAL5 - gen koji kodira GM3 sintazu

T4 - tiroksin

TALEN - efektorske nukleaze slične aktivatorima transkripcije (od engl. *transcription activator-like effector nucleases*)

TBG - globulin koji veže tiroksin (od engl. *thyroxine-binding globulin*)

TNALP - tkivno nespecifična alkalna fosfataza (od engl. *tissue nonspecific alkaline phosphatase*)

TIEF - izoelektrono fokusiranje transferina (od engl. *transferrin isoelectric focusing*)

Tre - treonin

TSH - hormona koji stimulira štitnjaču (od engl. *thyroid stimulating hormone*)

UDP - uridin-difosfat

VUS - varijante nepoznatog značaja (od engl. *variant of uncertain significance*)

WES - sekvenciranje cijelog egzoma (od engl. *whole exome sequencing*)

WWS - Walker-Warburgov sindrom

ZFN - nukleaze cinkovih prstiju (od engl. *zink finger nucleases*)

SADRŽAJ

SAŽETAK

SUMMARY

1.	UVOD	1
2.	EPIDEMIOLOGIJA.....	4
3.	BIOKEMIJA.....	5
3.1.	Glikoproteini	5
3.1.1.	N-vezani glikoproteini.....	8
3.1.2.	O-vezani glikoproteini	9
3.1.3.	Glikozilfosfatidilinozitolna sidra glikoproteina	9
3.2.	Glikolipidi.....	10
4.	KLASIFIKACIJA I NOMENKLATURA	11
5.	PATOFIZIOLOGIJA.....	12
5.1.	Poremećaji N-glikozilacije.....	12
5.2.	Poremećaji O-glikozilacije i kombinirani N- i O- poremećaji glikozilacije.....	15
5.3.	Poremećaji glikozilacije lipida i biosinteze glikozilfosfatidilinozitolnog sidra.....	17
6.	KLINIČKA SLIKA.....	18
6.1.	Najčešća klinička obilježja prema organskim sustavima.....	20
6.1.1.	Središnji i periferni živčani sustav	20
6.1.2.	Gastrointestinalni sustav	21
6.1.3.	Jetra	21
6.1.4.	Koagulacijski sustav.....	21
6.1.5.	Endokrini sustav	22
6.1.6.	Imunološki sustav	22
6.1.7.	Koštani sustav	23
6.1.8.	Srce.....	23
6.2.	Klinička slika najčešćih i nekih lječivih poremećaja N- glikozilacije	25
6.2.1.	PMM2-CDG	25
6.2.2.	MPI-CDG.....	28
6.2.3.	ALG6-CDG	28
6.2.4.	PGM1-CDG	28
6.2.5.	SLC35A2-CDG	29
6.2.6.	SLC35C1-CDG	29
6.2.7.	SLC39A8-CDG	29
6.3.	Poremećaji O-glikozilacije i kombinirani poremećaji N- i O- glikozilacije.....	30
6.3.1.	Walker-Warburgov sindrom.....	30
6.3.2.	Bolest mišić-oko-mozak	33

6.3.3.	TMEM199-CDG	33
6.3.4.	TMEM165-CDG	33
6.4.	Glikozilacija lipida i poremećaji biosinteze glikozilfosfatidilinozitolnog sidra	33
6.4.1.	PIGA-CDG	34
6.4.2.	PIGL-CDG	34
7.	DIJAGNOSTIKA.....	35
7.1.	Poremećaji N-glikozilacije proteina	35
7.2.	Poremećaji O-glikozilacije i kombinirani N- i O- poremećaji glikozilacije.....	40
7.3.	Glikozilacija lipida i poremećaji biosinteze glikozilfosfatidilinozitolnog sidra	40
7.4.	Genska analiza	40
8.	TERAPIJA.....	42
8.1.	Suplementacija supstrata (prekursora) i strategije zaobilazjenja	42
8.1.1.	Suplementacija manoze u liječenju MPI-CDG	43
8.1.2.	Suplementacija galaktoze u SLC35A2-CDG.....	43
8.1.3.	Suplementacija galaktoze u PGM1-CDG.....	44
8.1.4.	Suplementacija galaktozom u SLC39A8-CDG i TMEM165-CDG	44
8.1.5.	Suplementacija L-fukoze.....	45
8.1.6.	Suplementacija manoze u PMM2-CDG	45
8.1.7.	Suplementacija kofaktora.....	46
8.2.	Farmakološki šaperoni	47
8.3.	Aktivirani šećeri.....	47
8.4.	Genska terapija.....	48
8.5.	Inhibicija histonske deacetilaze u PIGM-CDG	48
8.6.	Simptomatska terapija	49
8.6.1.	Opći aspekti i kliničke preporuke za liječenje pacijenata	49
8.7.	Transplantacija organa i stanica	52
9.	ZAKLJUČAK	53
10.	ZAHVALE	54
11.	LITERATURA.....	55
12.	ŽIVOTOPIS.....	64

SAŽETAK

Prirođeni poremećaji glikozilacije

Martina Pintarić

Prirođeni poremećaji glikozilacije su klinički heterogena, brzorastuća skupina nasljednih metaboličkih poremećaja. Glikozilacija je proces posredovan enzimima pri kojem nastaju glikoproteini i glikolipidi unutar staničnih odjeljaka te je jedna od najznačajnijih posttranslacijskih modifikacija proteina. Prirođeni poremećaji glikozilacije se dijele na poremećaje N-glikozilacije, poremećaje O-glikozilacije, kombinirane poremećaje N- i O-glikozilacije te poremećaje glikolipida i biosinteze glikozilfosfatidilinozitolnog sidra. Najbrojniji, a ujedno i najčešći su poremećaji N-glikozilacije. Velika većina poremećaja glikozilacije nasljeđuje se autosomno recesivno i očituje se simptomima zahvaćenosti više organskih sustava. Najčešći simptomi su zaostajanje u razvoju, zastoje u rastu, dismorfija, zahvaćenost neurološkog sustava i jetre, hipotonija, a ponekad i sklonost infekcijama. U dijagnostici se koriste razne metode, a od metoda probira su najvažnije izoelektrično fokusiranje i kapilarna elektroforeza serumskog transferina, tekućinska kromatografija visoke učinkovitosti, tekućinska kromatografija u kombinaciji sa spektrometrijom masa (za poremećaje N-glikozilacije) te izoelektrično fokusiranje serumskog apolipoproteina CIII (za poremećaje O-glikozilacije). Za potvrdu dijagnoze se u većini slučajeva koristi sekvencioniranje nove generacije, metoda molekularne dijagnostike koja je uvelike pridonijela i otkrivanju novih tipova prirođenih poremećaja glikozilacije. Rana i točna dijagnoza ovih bolesti je važna kako bi se što prije pružila adekvatna skrb oboljelima i osiguralo genetsko savjetovanje obitelji. Liječenje se uglavnom temelji na ublažavanju simptoma i sprječavanju daljnjih komplikacija. Etiološko liječenje dostupno je samo za nekoliko tipova prirođenih poremećaja glikozilacije i to u obliku terapije monosaharidima ili kofaktorima, a najuspješnija je primjena manoze u MPI-CDG.

Ključne riječi: prirođeni poremećaji glikozilacije, poremećaji N-glikozilacije, poremećaji O-glikozilacije, poremećaji glikozilfosfatidilinozitolnog sidra, multisistemska bolest, PMM2-CDG

SUMMARY

Congenital disorders of glycosylation

Martina Pintarić

Congenital disorders of glycosylation are a clinically heterogeneous, rapidly growing group of inherited metabolic disorders. Glycosylation is an enzyme-mediated process by which glycoproteins and glycolipids are formed in cellular compartments, and it is one of the most significant posttranslational modifications of proteins. Congenital disorders of glycosylation are often divided into disorders of N-glycosylation, disorders of O-glycosylation, combined disorders of N- and O-glycosylation, and disorders of biosynthesis of glycolipids and glycophosphatidylinositol anchor. The most numerous and at the same time the most common disorders are disorders of N-glycosylation. The vast majority of glycosylation disorders are inherited in an autosomal recessive manner and present with symptoms affecting multiple organ systems. The most common symptoms are developmental delay, growth retardation, dysmorphic features, neurologic abnormalities, hepatopathy, hypotonia and sometimes recurrent infections. Various methods are used for diagnosis. The main screening methods are isoelectric focusing and capillary electrophoresis of serum transferrin, high-performance liquid chromatography, liquid chromatography combined with mass spectrometry (for N-glycosylation disorders) and isoelectric focusing of serum apolipoprotein CIII (for O-glycosylation disorders). Next generation sequencing, a molecular diagnostic method that has contributed significantly to the discovery of new types of congenital glycosylation disorders, is commonly used to confirm the diagnosis. Early and accurate diagnosis is important to provide adequate patient management and genetic counseling of family members. Treatment is mainly based on symptom relief and prevention of complications. Etiologic treatment is available only for a few types of congenital glycosylation disorders in the form of therapy with monosaccharides or cofactors, and administration of mannose in MPI-CDG has shown the greatest success.

Key words: congenital glycosylation disorders, N-glycosylation disorders, O-glycosylation disorders, glycophosphatidylinositol anchor biosynthesis, multisystemic disease, PMM2-CDG

1. UVOD

Prirođeni poremećaji glikozilacije (CDG, od engl. *congenital disorders of glycosylation*), čine skupinu poremećaja metabolizma koji nastaju uslijed poremećaja u sintezi i vezanju glikana za proteine i lipide, odnosno poremećaja u sintezi glikozilfosfatidilinozitola (GPI) (1,2). Glikozilacija je najznačajniji oblik posttranslacijske modifikacije proteina. To je enzimima posredovan proces aktiviranja monosaharida, sinteze glikana i njihovog prijenosa na proteine i lipide te daljnje dorade (modifikacije). Navedeni proces je ključan za pravilno sazrijevanje i funkciju glikoproteina i glikolipida (3).

Od prvog kliničkog opisa 1980. godine, kada je Jaak Jaeken opisao nedostatak fosfomanomutaze 2 (PMM2-CDG), ujedno i najčešći prirođeni poremećaj glikozilacije, do danas je opisano više od 150 različitih bolesti koje se ubrajaju u ovu skupinu (1,4). Otkrivanjem novih bolesti, skupina prirođenih poremećaja glikozilacije se neprestano i brzo povećava. Velika većina ovih poremećaja su iznimno rijetke bolesti, odnosno opisane samo u nekolicine pacijenata (1,3,5). Trenutno su poznate četiri skupine poremećaja glikozilacije: (A) poremećaji N-glikozilacije, (B) poremećaji O-glikozilacije, (C) kombinirani N- i O-poremećaji glikozilacije i (D) poremećaji biosinteze glikosfingolipida i glikozilfosfatidilinozitolnog sidra (3,4). Najbrojniji su poremećaji N-glikozilacije (zbog čega će na njih biti najviše osvrta u ovom radu), a oko 30% opisanih poremećaja čine poremećaji O-glikozilacije (6). Poremećaji N-glikozilacije dalje se dijele na CDG tipa I u kojih je poremećena biosinteza glikana i CDG tipa II u kojima je poremećena obrada glikana (4).

Glikozilacija je proces koji se zbiva u brojnim unutarstaničnim odjeljcima: citoplazmi, endoplazmatskom retikulumu (ER), endoplazmatskoretikulsko-Golgijevom intermedijarnom odjeljku (ERGIC, od engl. *endoplasmic-reticulum–Golgi intermediate compartment*), Golgijevom aparatu i staničnoj membrani. Iznimno je važna jer utječe na brojna obilježja proteina, uključujući konformaciju, topljivost i stabilnost proteina, aktivnost enzima, prijenos signala te međustaničnu interakciju i interakciju među stanicama i stanica i izvanstaničnog matriksa (ECM, od engl. *extracellular matrix*) (6,7). Stoga nije iznenađujuće da se poremećaji glikozilacije očituju širokim rasponom

kliničkih fenotipova (5,6). Rijetke su skupine metaboličkih bolesti koje imaju tako širok spektar znakova i simptoma bolesti te toliko raznoliki klinički izražaj kao skupina bolesti zbog poremećene glikozilacije (7). Velika većina prirođenih poremećaja glikozilacije nasljeđuje se autosomno recesivno (AR), a otprilike 15-ak poremećaja se nasljeđuje autosomno dominantno (AD) ili X-vezano. Zanimljivo je da varijante u nekim genima uključenim u procese glikozilacije ovisno o vrsti mutacije mogu uzrokovati AR ili AD nasljednu bolest koje su različitog fenotipa (npr. SEC23B-CDG, EXT2-CDG, POGLOT1-CDG) (2,7–9). Dio pacijenata s AD nasljednim bolestima imaju dokazane novonastale patogene varijante (*de novo*) (8).

Prirođeni poremećaji glikozilacije se tipično očituju znakovima zahvaćenosti više organskih sustava, a od kliničkih obilježja česti su zaostajanje u razvoju, zastoj u rastu, hipotonija, različita neurološka odstupanja i znakovi zahvaćenosti jetre. Osim središnjeg živčanog sustava i jetre, bolešću su često zahvaćeni oko, koža, kosti, bubreg i srce, a pacijenti često imaju dismorfična obilježja. S obzirom na raznolikost kliničku sliku i genetsku etiologiju prirođenih poremećaja glikozilacije, sumnja na ove bolesti se postavlja u pacijenata s nejasnom multisistemskom bolesti, a naročito ako su prisutna neka od prethodno navedenih obilježja (2). Za mnoge bolesti fenotip nije u potpunosti poznat jer je opisano samo nekoliko pojedinaca s istim poremećajem ili je poremećaj opisan samo u jednoj obitelji (9). Prirođene poremećaje glikozilacije treba uzeti u obzir u diferencijalnoj dijagnozi različitih multisistemskih simptoma i znakova, u pacijenata različitih dobnih skupina, a o njima trebaju razmišljati liječnici različitih kliničkih specijalnosti. Rana i točna dijagnoza ključna je za pravodobno provođenje odgovarajuće terapije i poboljšanje ishoda bolesnika, što je osobito važno u poremećajima koji su lječivi (2,3)

Izoelektrično fokusiranje (IEF, od engl. *isoelectric focusing*) transferina je metoda izbora za otkrivanje poremećaja N-glikozilacije te se smatra zlatnim standardom za probir na ove poremećaje. Koriste se i metode analize tekućinskom kromatografijom visoke učinkovitosti (HPLC, od engl. *high performance liquid chromatography*) i kapilarnom elektroforezom (CE, od engl. *capillary electrophoresis*). Posljednjih godina koristi se analiza glikoma, tj. cjelokupne strukture glikana u plazmi, koja se temelji na spektrometriji masa, a otkriva suptilnije abnormalnosti glikozilacije (4). Ni jedan biokemijski test nije pouzdan za otkrivanje svih poremećaja glikozilacije,

stoga čak i uz negativne nalaze biokemijskih analiza pri opravdanoj kliničkoj sumnji treba učiniti gensko testiranje. Najčešće se rade genski paneli na poremećaje glikozilacije, sekvenciranje kliničkog egzoma (CES, od engl. *clinical exome sequencing*) ili sekvenciranje cijelog egzoma (WES, od engl. *whole exome sequencing*) (2,10).

Unatoč značajnom napretku u dijagnostici prirođenih poremećaja glikozilacije i brojnim spoznajama koje su prikupljene posljednjih desetljeća, terapijske mogućnosti su za većinu ovih bolesti još uvijek ograničene na simptomatsko liječenje (4). Poremećaji za koje je danas dostupan neki oblik etiološkog liječenja spadaju u skupinu poremećaja N-glikozilacije (3). Ciljane terapije dostupne su za MPI-CDG, SLC35C1-CDG, PIGM-CDG i PGM1-CDG (2). Iako za brojne druge bolesti za sada nije dostupna etiološka terapija, pacijentima treba osigurati specifično simptomatsko liječenje. Ono uključuje multidisciplinarnu rehabilitaciju, korištenje raznih pomagala za tjelesna oštećenja, kao i standardnu terapiju za liječenje zahvaćenosti pojedinačnih organa npr. srca, bubrega i drugih (2,3).

2. EPIDEMIOLOGIJA

Ukupna učestalost svih tipova prirođenih poremećaja glikozilacije nije utvrđena s obzirom da ne postoji svjetski registar za ove poremećaje, a pretpostavlja se i da značajan dio bolesnika ostane neprepoznat. Pacijenti s ovim bolestima prijavljeni su diljem svijeta, iz gotovo svih etničkih skupina, a oba su spola podjednako zahvaćena (2,5). Procijenjena prevalencija u europskoj i afroameričkoj populaciji je 1:10 000, a podatak je izračunat na temelju učestalosti nositelja poznatih patogenih varijanti u 53 gena povezana s poremećajima glikozilacije (2). Procijenjena prevalencija najčešćeg poremećaja (PMM2-CDG), koji je prijavljen u preko 1000 bolesnika, je 1:100 000, a kreće se od 1:20 000 u nizozemskoj populaciji i 1:77 000 u Estoniji, do 0,4:1 000 000 u poljskoj populaciji (2,3,11–13). Treba naglasiti da je za većinu bolesti iz ove skupine do danas prijavljeno manje od 100 bolesnika, zbog čega pripadaju skupini iznimno rijetkih bolesti (2).

3. BIOKEMIJA

Glikom označava sve glikokonjugate jedinice, koji se sastoje od lanaca ugljikohidrata (glikana) kovalentno vezanih na lipide ili proteine. Glikani su najzastupljeniji na staničnim membranama i makromolekulama izlučenim iz stanice (uključujući proteine plazme), a nalaze se i unutar stanica u jezgri i citoplazmi. Osim što imaju važnu ulogu za strukturu glikokonjugata (glikoproteina i glikolipida), glikani posreduju u različitim funkcijama u fiziološkim i patološkim stanjima. Glikokonjugati nastaju procesom koji se naziva glikozilacija i razlikuju se po svojim ugljikohidratnim sekvencama, vrstama veza između njih i po duljini glikanskog lanca (14).

Glikozilacija je enzimima posredovan proces dodavanja monosaharida proteinima i lipidima unutar staničnih odjeljaka (2). Procijenjeno je da je oko 50% proteina eukariota glikozilirano, što čini glikozilaciju najznačajnijom posttranslacijskom modifikacijom proteina (3). Velik broj prirodnih šećera može se kombinirati kako bi se stvorile različite glikanske strukture na lipidnim i proteinskim molekulama. Potencijalno postoji $\sim 10^{12}$ različitih razgranatih glikanskih struktura (1).

Glikozilacija proteina i lipida odvija se u ER-u i Golgijevom aparatu (2,14). U tim organelama, glikoziltransferaze i glikozidaze stvaraju strukture ugljikohidrata u brojnim reakcijama koje su kontrolirane dostupnošću supstrata, aktivnošću enzima, stupnjem ekspresije gena i lokalizacijom enzima unutar organela (14).

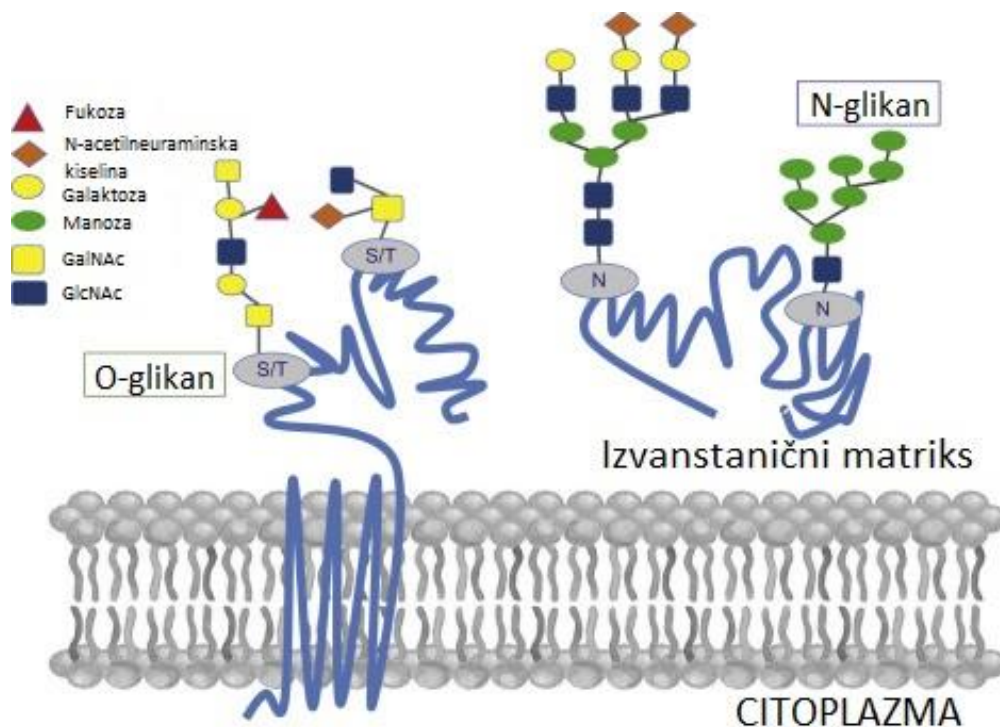
3.1. Glikoproteini

Oligosaharidni lanci glikoproteina sastavljeni su od osam različitih monosaharida. Na krajevima oligosaharidnih lanaca najčešće se nalazi N-acetilneuraminska kiselina (NeuAc), koja se naziva i sijaličnom, vezana na subterminalnu galaktozu (Gal) ili na N-acetilgalaktozaminske (GalNAc) ostatke. Ostali šećeri uglavnom se nalaze u unutrašnjim dijelovima oligosaharidnog lanca. U glikoproteinima se često nalazi sulfat koji je vezan na Gal, GalNAc ili N-acetilglukozamin (GlcNAc). Broj oligosaharidnih lanaca vezanih za jedan protein može varirati do više od 30, s lancima veličine od dva ostatka šećera u duljinu do mnogo

većih i razgranatijih struktura (15). Glikozilaciji proteina pripisane su brojne uloge. Izravno je povezana sa savijanjem proteina, topljivošću, stabilnošću, aktivnošću i zaštitom od djelovanja proteaza. Pravilna glikozilacija proteina je važna za formiranje proteinskih kompleksa, za moduliranje interakcija protein-protein i za pravilno sastavljanje proteinskih struktura višeg reda. Na staničnoj razini, glikozilacija proteina je važna kako za prolazne tako i za trajne događaje prepoznavanja stanica-stanica i stanica-ECM te druge interakcije (16).

Maligne stanice imaju promijenjenu glikozilaciju proteina što se smatra jednim od obilježja stanica raka, a profil glikoproteina se mijenja s napredovanjem bolesti, odnosno rastom i invazivnosti tumora. Dodatno, profil glikana je promijenjen i u nekim stečenim stanjima kao što su različite bolesti jetre, i ali neurodegenerativne bolesti, npr. Alzheimerova i Parkinsonova bolest (16).

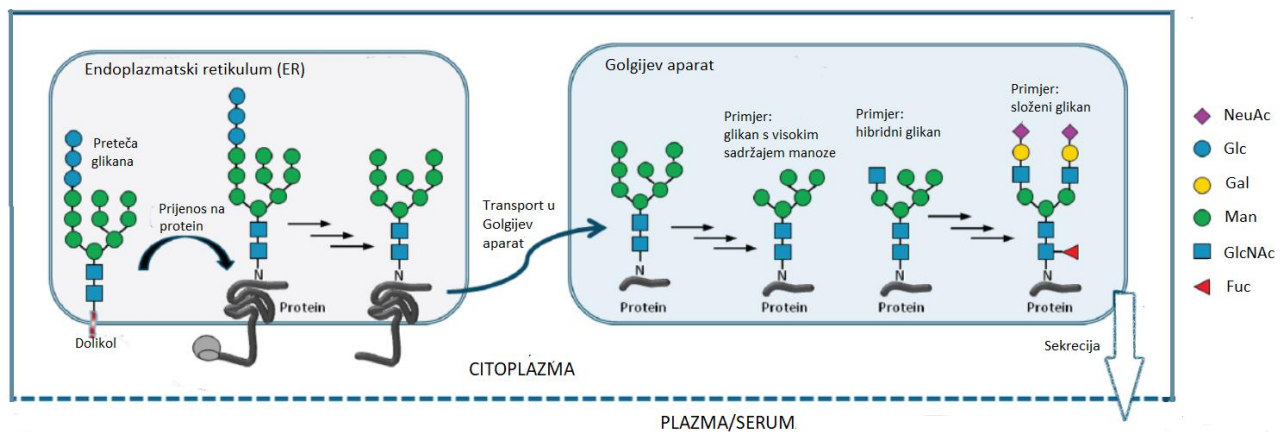
Glikoproteini se mogu podijeliti u tri vrste s obzirom na prirodu veze između njihovih proteinskih i oligosaharidnih lanaca: N-vezani glikoproteini, O-vezani glikoproteini te za GPI usidreni glikoproteini (Slika 1). Mnogi proteini sadržavaju kombinaciju više tipova veze (15).



Slika 1. Shematski prikaz N-vezanih glikoproteina (N-glikana) i O-vezanih glikoproteina (O-glikana). O-glikani sadrže O-glikozidnu vezu između serina ili treonina hidroksilnog kraja peptidnog lanca i monosaharida (kao npr. N-acetilgalaktozamin). N-glikani sadrže N-glikozidnu vezu između dušika asparagina peptidnog lanca i monosaharida (npr. N-acetilglikozamina). Na prvi monosaharid su vezani drugi jednostavni šećeri te zajedno tvore glikanski dio glikoproteina. GalNAc - N-acetilgalaktozamin; GlcNAc - N-acetilglukozamin; S - serin; T - treonin; N - dušik. Preuzeto i modificirano iz Ranucci i Iorio (2019.) (17).

3.1.1. N-vezani glikoproteini

Najzastupljeniji i najbolje opisani glikoproteini su N-vezani glikoproteini. Karakterizirani su Asn-GlcNAc vezom (N-acetilglukozamin je vezan na dušik asparagina (Asn)) (15). Prema monosaharidima koji čine vanjske ogranke, N-glikani se mogu klasificirati kao: složeni, hibridni i s visokim sadržajem manoze (Man) (Slika 2) (14,15). Pentasaharid $\text{Man}_3\text{GlcNAc}_2$ zajednički je svakom tipu jer sve tri vrste imaju zajednički početni put biosinteze. Postupak N-glikolizacije može se podijeliti u dva koraka: 1. stvaranje dolikol-pirofosfat-oligosaharida, što se odnosi na biosintezu i prijenos oligosaharida na protein; 2. doradba oligosaharidnog lanca (15).



Slika 2. Pojednostavljeni shematski prikaz procesa N-glikozilacije proteina i različitih vrsta N-glikana. N-glikozilacija započinje nakon sastavljanja prekursora glikana uzastopnim dodavanjem monosaharida na lipidni nosač dolikol uklopljen u membranu endoplazmatskog retikuluma. Preteča glikana koji sadrži 14 monosaharida ($\text{Glc}_3\text{-Man}_9\text{-GlcNAc}_2$) potom se prenosi kao cjelina na određeni asparaginski ostatak (N) unutar sekvence N-X-S/T (X = bilo koja aminokiselina osim prolina, S = serin, T = treonin) u novonastalom peptidnom lancu proteina (npr. transferina) sintetiziranog na ribosomu. Ostaci glukoze se uzastopno skraćuju ER glukozidazama nakon čega se glikoprotein prenosi u Golgijev aparat gdje dalje biva prerađen u nekoliko koraka, djelovanjem različitih glikozidaza i glikotransferaza. Pentasaharid $\text{Man}_3\text{GlcNAc}_2$ zajednički je svim N-glikanima i čini njihovu jezgru. N-glikani se prema monosaharidima na vanjskim ograncima jezgre, odnosno pentasaharida, mogu klasificirati na N-glikane s visokim sadržajem manoze (na okrajcima su samo manoze),

složeni (na okrajcima su GlcNAc) i hibridni (kombinacija manoze i GlcNAc ostataka vezanih na pentasaharid). Fuc - fukoza; Gal - galaktoza; Glc - glukoza; GlcNAc - N-acetilglukozamin; Man - manozna; NeuAc - N-acetilneuraminska kiselina. Preuzeto i modificirano iz Abu Bakar i sur. (2018) (18).

3.1.2. O-vezani glikoproteini

O-vezani glikoproteini sadržavaju O-glikozidnu vezu između hidroksilnog bočnog lanca serina (Ser) ili treonina (Tre) i šećera monosaharida kao što je GalNAc. U ljudskim glikoproteinima pronađene su najmanje 4 podskupine O-glikozidnih veza, a najzastupljenija je GalNAc-Ser(Thr). Obično je Gal ili NeuAc ostatak privezan za GalNAc, što je slučaj kod mucina, no pronađene su i mnoge druge varijacije u sastavu i duljini oligosaharidnih lanaca. Za biosintezu O-vezanih glikoproteina potrebni su nukleotidni šećeri, kao što su UDP-GalNAc (uridin-difosfat-GalNAc), UDP-Gal i CMP-NeuAc (citidin-monofosfat-NeuAc). Proces je posredovan enzimima glikoprotein-glikoziltransferazama koje su vezane za membrane pododjeljaka Golgijevog aparata (15).

3.1.3. Glikozilfosfatidilinozitolna sidra glikoproteina

GPI-usidreni glikoproteini ili GPI sidra, učvršćeni su za vanjski sloj stanične membrane masnim kiselinama fosfatidilinozitola (PI). PI je vezan pomoću glukozaminske strukture na glikanski lanac koji sadržava različite šećere. Na drugom kraju je oligosaharidni lanac povezan pomoću fosforiletanolamina amidnom vezom za karboksilni kraj terminalne aminokiseline vezanog proteina. Biosinteza GPI sidra započinje u ER-u i iznimno je složena. Jezgra većine GPI struktura sadrži jednu molekulu fosforiletanolamina, tri manozna ostatka, jednu molekulu glukozamina i jednu molekulu PI. GPI sidra su važna za ispravno usmjeravanje glikoproteina prema apikalnim ili bazolateralnim područjima stanične membrane određenih polariziranih epitelnih stanica (15).

3.2. Glikolipidi

Glikolipidi su široko rasprostranjeni u svim tkivima u tijelu, a posebice u živčanom tkivu. Smješteni su u vanjskom sloju stanične membrane, a njihovi šećerni ostaci čine sastavni dio ugljikohidratnog sloja stanične površine (19). Glavni glikolipidi u životinjskim tkivima su glikosfingolipidi i općenito su najzastupljeniji u ljudi (14,19).

Glikozilacija glikosfingolipida počinje dodavanjem Glc ili Gal lipidnom dijelu na citoplazmatskoj strani ER ili Golgijevog aparata, a zatim se glikan u nastajanju okreće na luminalnu stranu gdje se nastavlja daljnja obrada. Enzimi koji započinju proces glikozilacije glikosfingolipida specifični su za lipide, dok je daljnja obrada glikana posredovana djelovanjem nespecifičnih glikoziltransferaza (14).

4. KLASIFIKACIJA I NOMENKLATURA

Prirođeni poremećaji N-glikozilacije su u vrijeme kad su bolesti po prvi put opisane klasificirani prema obrascu rezultata analize izoforme transferina na CDG tip I i CDG-tip II. Poremećaji iz skupine CDG I nastaju zbog poremećaja sklapanja glikana, vezanja s dolikolom te prijenosa na protein u nastajanju, a lokalizirani su u citoplazmi ili ER. Poremećaji iz skupine CDG II nastaju zbog poremećene obrade glikana u Golgijevom aparatu (2). Za razliku od poremećaja iz skupine CDG I u kojima je sinteza glikana smanjena, u poremećajima CDG II glikani su nepotpuni tj. skraćeni (3). Nakon klasifikacije prema obrascima analize izoforme transferina poremećaji su dalje bili imenovani abecednim redom prema redosljedu otkrića pojedine bolesti. Stoga je prvi opisani poremećaj (manjak PMM2) koji je iz skupine CDG I dobio naziv CDG Ia, a dalje su bolesti nazivane CDG Ib, CDG Ic, ... (2).

Dostupnošću i sve češćom uporabom molekularne dijagnostike, eksponencijalno su otkriveni novi poremećaji koji se više nisu potpuno uklapali u prethodno uspostavljene kategorije, a i broj novootkrivenih bolesti je nadmašio broj mogućih naziva po prethodno korištenoj klasifikaciji. Stoga je 2008. godine ažurirana nomenklatura prirođenih poremećaja glikozilacije, kojom se u naziv poremećaja uvrstila molekularna etiologija (2). Trenutačno se nomenklatura prirođenih poremećaja glikozilacije označava nazivom gena (bez korištenja kurziva), nakon čega slijedi kratica -CDG (npr. PMM2-CDG) (1,2). Ako poremećaj od ranije ima poznato ime po prethodnoj klasifikaciji, ono se ponekad dodaje u zagradama, npr. PMM2-CDG (CDG-Ia) (9).

5. PATOFIZIOLOGIJA

Prirođeni poremećaji glikozilacije izuzetno su raznoliki u svojoj biokemijskoj patogenezi, što odražava složenost procesa glikozilacije. Klinički izražena bolest može nastati kao posljedica biokemijskog poremećaja nastalog bilo gdje duž puta sinteze, sklapanja i obrade glikana (2). Neki poremećaji glikozilacije zahvaćaju samo jednu reakciju glikozilacijskog puta, dok je kod drugih zahvaćeno više reakcija u procesu glikozilacije (14). Većina prirođenih poremećaja glikozilacije otkrivena je unutar ER-a ili Golgijevog aparata. Poremećaji O-glikozilacije do sada su otkriveni unutar Golgijeva aparata (2).

5.1. Poremećaji N-glikozilacije

Poremećaji N-glikozilacije (Slika 3) čine najveću skupinu do sad opisanih prirođenih poremećaja glikozilacije, a najčešći po pojavnosti su PMM2-CDG, MPI-CDG i ALG-CDG.

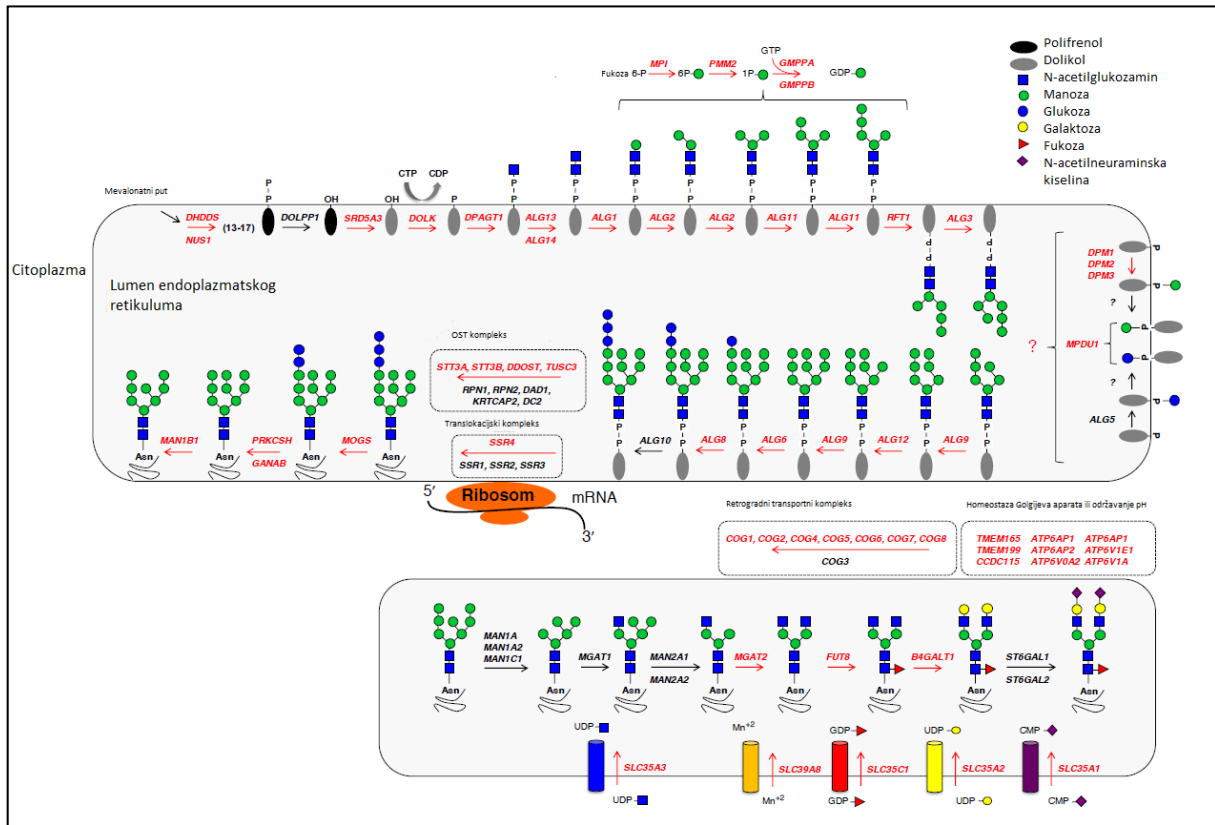
PMM2-CDG uzrokuju patogene varijante u genu za fosfomanomutazu 2 (*PMM2*), što rezultira nedostatkom enzima PMM2 (EC 5.4.2.8) koji katalizira citoplazmatsku pretvorbu manoza-6-fosfata u manoza-1-fosfat. Potonji je prekursor gvanozin difosfat manoze (GDP-Man) i dolikol-fosfat-manoze (Dol-P-Man) (2,11). Nedostatak GDP-Man i Dol-P-Man dovodi do hipoglikozilacije brojnih glikoproteina, uključujući serumske glikoproteine, lizosomske enzime, transportne proteine i membranske glikoproteine. To rezultira zahvaćenošću više organskih sustava i posljedičnog razvoja multisistemske bolesti (11,20). Većina osoba s ovom bolesti ima složene heterozigotne patogene varijante pogrešnog smisla (*missense*). U europskoj populaciji najčešća je patogena varijanta c.422G>A (p.Arg141His), a nalazi se u približno 40% pacijenata. U sjevernoj Europi je česta mutacija c.355T>C (p.Phe119Leu) (2,20).

MPI-CDG je drugi najčešći poremećaj (po staroj klasifikaciji CDG Ib), uzrokovan patogenim varijantama u genu za fosfomanoza izomerazu (*MPI*) koji dovodi do manjka fosfomanoza izomeraze (MPI, EC 5.3.1.8) (2,14). MPI katalizira prvi korak sinteze

GDP-manoze, odnosno pretvorbu fruktoza-6-fosfata u manozu-6-fosfat. Iako je biokemijski sličan PMM2-CDG, MPI-CDG ne uzrokuje tako značajnu neurološku i multisistemsku zahvaćenost jer se fruktoza-6-fosfat može metabolizirati alternativnim (glikolitičkim) putem i ne nakuplja se unutar stanica. Ovaj tip bolesti se može uspješno liječiti oralnom D-manozom jer se na taj način osigurava dovoljno supstrata za daljnje reakcije i tako zaobilazi blok (21).

Treći po učestalosti je ALG6-CDG (CDG Ic) koji nastaje zbog mutacija u genu *ALG6*. Poremećaj nastaje zbog abnormalnog vezanja triju molekula Glc na intermedijare manoze povezane s dolikolom što rezultira hipoglikozilacijom brojnih glikoproteina (2).

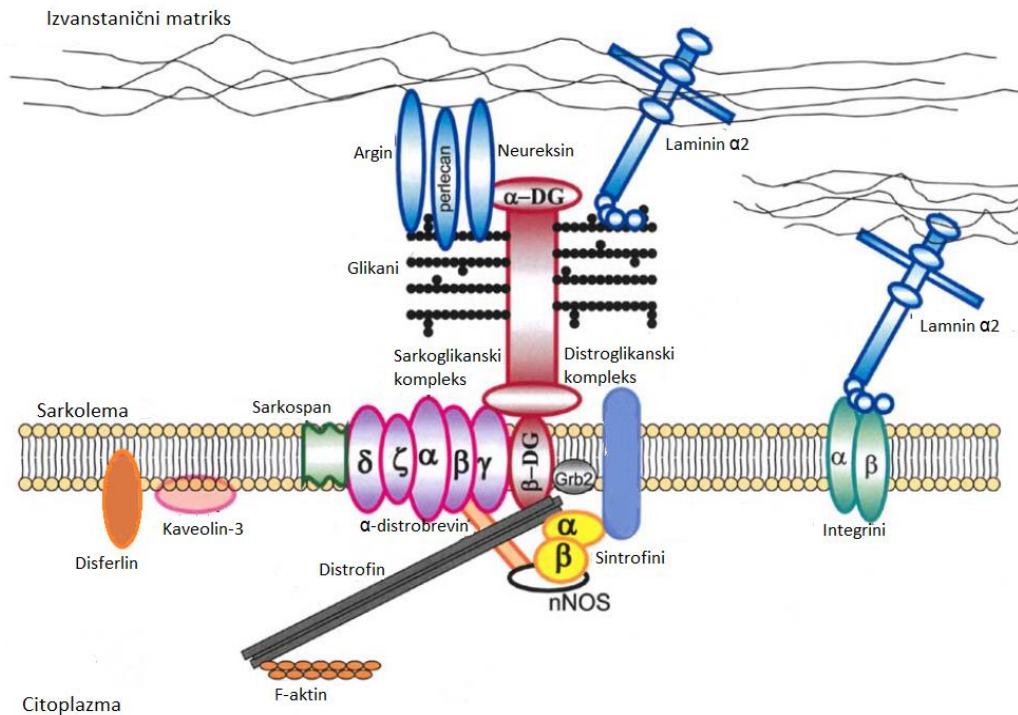
Uz prethodno navedene najčešće poremećaje, valja izdvojiti i PGM1-CDG (CDG-Ic) koji uzrokovan je nedostatkom enzima fosfoglukomutaze 1 (PGM1, EC 5.4.2.2) uslijed bialelnih patogenih varijanti gena *PGM1*. Enzim PGM1 katalizira interkonverziju glukoza-1-fosfata i glukoza 6-fosfata i uključen je u nekoliko ključnih metaboličkih putova: glikolizu, glukoneogenezu i N-vezanu glikozilaciju, stoga se ovaj poremećaj svrstava i u skupinu glikogenoza (GSD, od engl. *glycogen storage diseases*) (10).



Slika 3. Shematski prikaz N-glikozilacije s istaknutim genima koji kodiraju proteine nužne za pojedine korake procesa. Geni označeni crvenom bojom poznati su lokusi za prirodene poremećaje glikozilacije. Preuzeto i modificirano iz Ng i Freeze (2018) (8).

5.2. Poremećaji O-glikozilacije i kombinirani N- i O- poremećaji glikozilacije

Od opisanih prirođenih poremećaja O-glikozilacije mogu se izdvojiti kongenitalne mišićne distrofije zbog hipoglikozilacije distroglikana, multiple nasljedne egzostoze te neki oblici koštanih displazija i bolesti vezivnog tkiva. Kongenitalne mišićne distrofije zbog poremećene glikozilacije α -distroglikana nastaju uslijed abnormalne O-manozilacije (Slika 4). U navedenu skupinu spadaju Walker-Warburgov sindrom, bolest mišić-oko-mozak (MEB, od engl. *muscle eye brain disease*), Fukuyama mišićna distrofija i druge. O-manozilacija α -distroglikana i sličnih proteina započinje u ER-u, a posredovana je kompleksom O-manoziltransferaze koji sadrži enzime protein O-manoziltransferaza 1 (POMT1) i protein O-manoziltransferaza 2 (POMT2). Manozna se veže za Ser ili Thr, a zatim se dalje modificira u Golgijevom aparatu. Opisanim procesom nastaje izduženi glikan, neophodan za vezanje laminina i drugih proteina izvanstaničnog matriksa na α -distroglikan. Poremećaj te interakcije mijenja svojstva staničnih membrana i dovodi do razvoja mišićne distrofije (14). S obzirom da je distroglikan ključan i za procese neurogeneze, mijelinizacije, adhezije neurona, sinaptogeneze i prenošenja signala, ove bolesti su uz zahvaćenost mišića obilježene i razvojnim anomalijama mozga i oka (22).



Slika 4. Distroglukanski kompleks (DGC). Distroglukan je osnovna sastavnica distrofin-glikoproteinskog kompleksa membrane poprečno-prugastih mišića. Sastoji se od alfa i beta podjedinice koje su kodirane jednim genom te se postranslacijskom modifikacijom cijepa u dva proteina. β -distroglukan se veže na distrofin unutar stanice na sarkolemi, koji se dalje veže na aktin citoskeleta, a izvanstanično na α -distroglukan, visoko glikolizirani protein vanjske membrane. α -distroglukan se veže na proteine izvanstaničnog matriksa koji sadrže LamG domene (kao što su laminin, neureksin, agrin i perlekan) te čini sponu između citoskeleta i bazalne membrane. DGC u mišićnim stanicama, osim distroglukana i distrofina, sadrži sarkoglikanski kompleks sastavljen od pet sarkoglikanskih proteina (α , β , γ , δ , ζ) i sarkospana. Preko distrofina, sarkolemalni DGC je povezan s parom sintrofina ($\alpha 1$ i $\beta 1$) i α -distrobrevinom. Preuzeto i modificirano iz Cohn (2005.) (22).

5.3. Poremećaji glikozilacije lipida i biosinteze glikozilfosfatidilinozitolnog sidra

Glikosfingolipidi i ganglioziidi su najviše zastupljeni u neuronima (2). U biosintezi ganglioziida opisana su samo dva poremećaja, nedostatak sijaliltransferaze (GM3 sintaza) i nedostatak N-acetilacetil-galaktozaminiltransferaze (poznata i kao GM2/GD2/GA2 sintaza). GM3 sintaza je kodirana genom *ST3GAL5*, dok je GM2 sintaza kodirana genom *B4GALNT1* (23).

GPI sidra nalaze se na plazmatskim membranama i vežu stotine proteina na površini stanice. Imaju mnoštvo staničnih funkcija koje bivaju narušene u poremećajima njihove biosinteze. Većina ovih bolesti je AR nasljedna s iznimkom X-vezanog nedostatka fosfatidilinozitol-N-acetilglukozaminiltransferaze A (PIGA, EC 2.4.1.198) (2). PIGA je podjedinica enzimskog kompleksa koji je uključen u prvi korak biosinteze GPI (24).

Poremećeni mehanizam glikozilacije ne utječe samo na homeostazu glikoproteina i glikolipida, već može imati sekundarni utjecaj na druge stanične putove (npr. na unutarstanični transport i spajanje vezikula na Golgijev aparat) (5,25). Obrnuto, neke metaboličke bolesti iz skupine poremećaja metabolizma ugljikohidrata, kao što su galaktozemija i nasljedna nepodnošljivost fruktoze, uzrokuju sekundarni poremećaj glikozilacije pri kojem pacijenti mogu imati poremećeni (patološki) obrazac izoforme transferina (tip 1) (5).

6. KLINIČKA SLIKA

Poremećaji unutar ove velike skupine nasljednih metaboličkih bolesti mogu imati potpuno različit fenotip. Pri tome i pojedine bolesti, ovisno o vrsti mutacije, također mogu imati vrlo varijabilan klinički izražaj (5). Definiranje specifičnog fenotipa dodatno je otežano činjenicom da je za mnoge od njih poznat jako mali broj pacijenata (2,26). Stoga na prirodene poremećaje glikozilacije treba pomisliti u pacijenata s nerazjašnjenom bolesti koja zahvaća više organskih sustava, a posebno sa zahvaćenim središnjim živčanim sustavom ili nespecifičnim zastojem u razvoju nejasne etiologije (2,20,27). Od kliničkih obilježja koja su najčešće prisutna u pacijenata s poremećajem glikozilacije valja izdvojiti zaostajanje u razvoju i rastu, hipotoniju, brojne neurološke simptome i znakove, znakove zahvaćenosti jetre, očiju, kože, kostiju, imunološkog i probavnog sustava (2). Velika većina bolesti očituje se u djetinjstvu, no dob pojave simptoma i težina kliničke slike može varirati od neonatalne bolesti s fatalnim ishodom do gotovo asimptomatske bolesti s početkom u odrasloj dobi, i svih varijacija između tih dviju krajnosti (2,9,26).

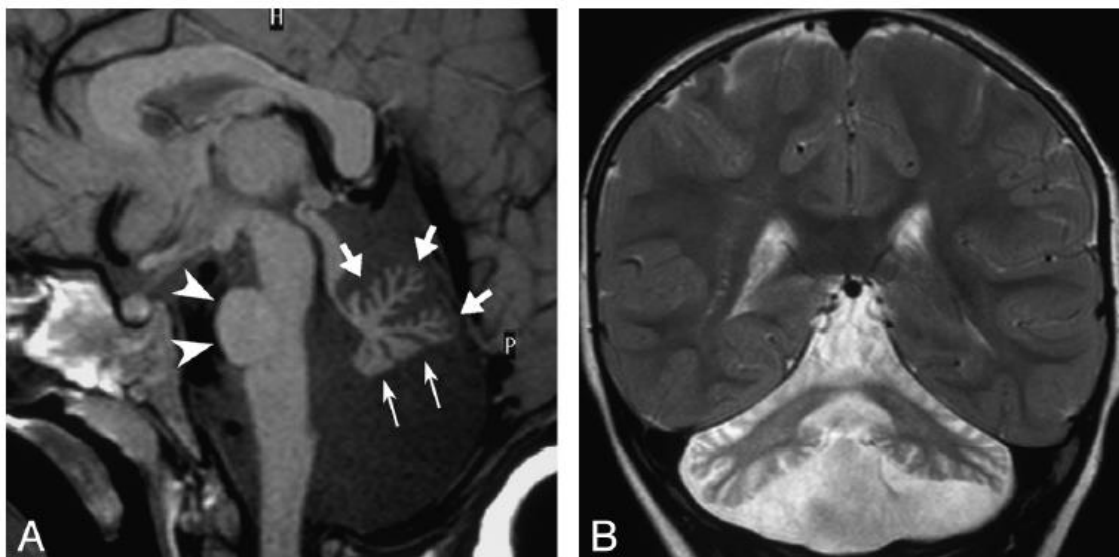
Iako je u prirođenim poremećajima glikozilacije uglavnom zahvaćeno više organskih sustava, postoje tipovi u kojima je zahvaćen samo jedan organski sustav (npr. mrežnica u DHDDS-CDG, neuromišićna spojnica u ALG14-CDG, mozak u ST3GAL3-CDG, hrskavica u EXT1/EXT2-CDG, jetra u TMEM199-CDG te eritrociti u SEC23B-CDG) (2,28). Prepoznavanje i dijagnostički proces je olakšan kod nekih prirođenih poremećaja glikozilacije koji imaju jedinstvena obilježja u obliku konstelacije kliničkih simptoma, kao što su:

- zahvaćenost vezivnog tkiva, npr. *cutis laxa* kod ATP6V0A2-CDG i COG7-CDG (1,29);
- rascjep nepca u PGM1-CDG (1,20);
- uvučene/invertirane bradavice i abnormalna raspodjela masnog tkiva te specifična dismorfija lica u PMM2-CDG (Slika 5) (1,20,26);
- hipoplazija malog mozga u PMM2-CDG i SRD5A3-CDG (Slika 6);

- cerebelarna ataksija i malformacije oka (katarakta/kolobom) u SRD5A3-CDG (1,20);
- ahalazija i alakrima bez adrenalne insuficijencije u GMPPA-CDG (1,26);
- teška imunodeficijencija praćena koštanom displazijom u PGM3-CDG;
- imunodeficijencija s krvnom grupom Bombay, zaostajanjem u rastu i teškom psihomotoričkom retardacijom kod SLC35C1-CDG (1);
- povišena aktivnost alkalne fosfataze (AF) kod nasljednih poremećaja sinteze GPI sidra, vertikalni nistagmus zabilježen u PIGN-CDG pacijenata;
- ektodermalna displazija u PIGL-CDG (26).



Slika 5. Uvučene bradavice u dojenčeta s prirođenim poremećajem glikozilacije. Fotografija je iz arhive Zavoda za genetiku i bolesti metabolizma.



Slika 6. Prikaz hipoplazije malog mozga koja je karakteristično obilježje PMM2-CDG. Na slici A, sagitalni presjek, T1 mjerena snimka, prikazana je hipoplazija malog mozga. Na slici B, koronarni presjek, T2 mjerena snimka, prikazana je obostrano atrofična i hiperintenzivna kora te blaže hiperintenzivna bijela tvar hemisfera malog mozga. Preuzeto iz Feraco i sur. (2012.) (30).

6.1. Najčešća klinička obilježja prema organskim sustavima (slika 7)

6.1.1. Središnji i periferni živčani sustav

Visoka prevalencija neuroloških simptoma među pacijentima s poremećajima glikozilacije dodatno naglašava ključnu ulogu procesa glikozilacije u razvoju mozga i neurološkim funkcijama (31). Najčešći simptomi zahvaćenosti neurološkog sustava su cerebelarna ataksija, centralna hipotonija, slabost proksimalnih mišića te spasticitet (1,3). Periferna neuropatija je česta u PMM2-CDG (3). Epilepsija je kliničko obilježje mnogih prirodnih poremećaja glikozilacije, a od navedenih se mogu izdvojiti poremećaji zbog mutacija gena *ALG13*, *DOLK*, *DPAGT1*, *SLC35A2*, *ST3GAL3*, *PIGA*, *PIGW* i *ST3GAL5* u kojima je epilepsija jedno od vodećih obilježja (26). Epizode slične moždanom udaru (SLE, od engl.- *stroke like episodes*) su po život opasne komplikacije, a glavni simptomi su razdražljivost, povraćanje, stupor, epileptički

napadaji, monopareza, hemipareza ili drugi žarišni ispadi (11). Neuroslikovnom obradom se često nađu atrofične promjene malog i velikog mozga, a razvojne anomalije mozga su osobito česte u skupini distroglikanopatija (26).

6.1.2. Gastrointestinalni sustav

Slabo napredovanje na tjelesnoj masi zajedničko je obilježje mnogih prirodnih poremećaja glikozilacije. Pretpostavlja se da je ovo obilježje multifaktorijalne etiologije što uključuje orofacijalnu motoričku disfunkciju, hipotoniju i druga neurološka oštećenja te malapsorpciju. Gastrointestinalna sluznica je visoko glikolizirana što objašnjava čestu zahvaćenost gastrointestinalnog sustava i posljedičnu pojavu refluksa, povraćanja i kroničnog proljeva. Enteropatija s gubitkom proteina (PLE, od engl. *protein-losing enteropathy*) je specifična značajka koja se najčešće nalazi kod MPI-CDG, ali i u ALG6-CDG i PMM2-CDG, i može ugrožavati život (3).

6.1.3. Jetra

Jetra je zahvaćena u većini prirodnih poremećaja glikozilacije, a jedan od važnijih pokazatelja zahvaćenosti jetre je povišena aktivnost aminotransferaza (3,32). U većini slučajeva su pacijenti bez simptoma jetrene bolesti, a dokaz o postojanju hepatopatije su povišene aminotransferaze, kao što je to slučaj u PMM2-CDG. Klinički značajna zahvaćenost jetre prisutna je u oko 22% prirodnih poremećaja glikozilacije, a može biti opasna po život s progresijom do ciroze ili zatajenja jetre, kao što je to slučaj u MPI-CDG. Zahvaćenost jetre vodeći je nalaz i kod TMEM199-CDG, ATP6AP1-CDG i CCDC115-CDG, u kojih je poremećena homeostaza Golgijevog aparata i pripadaju skupini CDG II (1,3,28).

6.1.4. Koagulacijski sustav

Koagulacijske komplikacije kod prirodnih poremećaja glikozilacije su arterijska i venska tromboza, mukozno i visceralno krvarenje te SLE. Opisani su slučajevi ishemijskog moždanog udara, intrakranijskog krvarenja i potrošne koagulopatije.

Biokemijski biljezi poremećaja glikozilacije su i niske koncentracije faktora IX i XI, antitrombina, proteina C i proteina S. Njihova poremećena glikozilacija i glikozilacija glikoproteina membrane trombocita povezuju se s povećanim rizikom od trombotičkih komplikacija i krvarenja, a navedene komplikacije su obilježje PMM2-CDG, MPI-CDG i ALG1-CDG. Parametri koagulacije se mogu poboljšati ili čak normalizirati tijekom vremena (3).

6.1.5. Endokrini sustav

U bolesnika s prirođenim poremećajem glikozilacije često je poremećeno više endokrinih putova uključujući rast, funkciju štitnjače, metabolizam glukoze i spolni razvoj. Zastoj u rastu je zajednička značajka većine prirođenih poremećaja glikozilacije i rezultat je malnutricije i/ili disfunkcije hormona rasta. Bolesnici su često neosjetljivi na hormon rasta. Povišene koncentracije hormona koji stimulira štitnjaču (TSH, od engl. *thyroid stimulating hormone*) mogu se češće naći u mladih pacijenata zbog poremećaja glikozilacije receptora, a koncentracije globulina koji veže tiroksin (TBG, od engl. *thyroxine-binding globulin*) i ukupnog tiroksina (T4) često su snižene. Hipoglikemija je povezana s hiperinzulinizmom ili insuficijencijom nadbubrežne žlijezde zbog hipoglikozilacije adrenokortikotropnog hormona (ACTH, od engl. *adrenocorticotropic hormone*), a klinički se može očitovati letargijom, klonulošću, poremećajem svijesti ili epileptičkim napadajima. Zakašnjeli pubertetski razvoj, amenoreja i hipergonadotropni hipogonadizam (s povišenim folikulostimulirajućim hormonom (FSH) i luteinizirajućim hormonom (LH), a niskim estradiolom) također je čest nalaz u žena s prirođenim poremećajem glikozilacije, dok su poremećaji pubertetskog razvoja rjeđi u muškaraca (3).

6.1.6. Imunološki sustav

Glikozilacija je potrebna za normalnu aktivnost receptora na staničnoj površini, protutijela i drugih važnih komponenti urođenog i stečenog imunološkog sustava. Zbog toga pacijenti s poremećajima glikozilacije često imaju imunodeficijenciju te su podložni čestim, ponekad i teškim infekcijama (bakterijskim, virusnim i gljivičnim), a

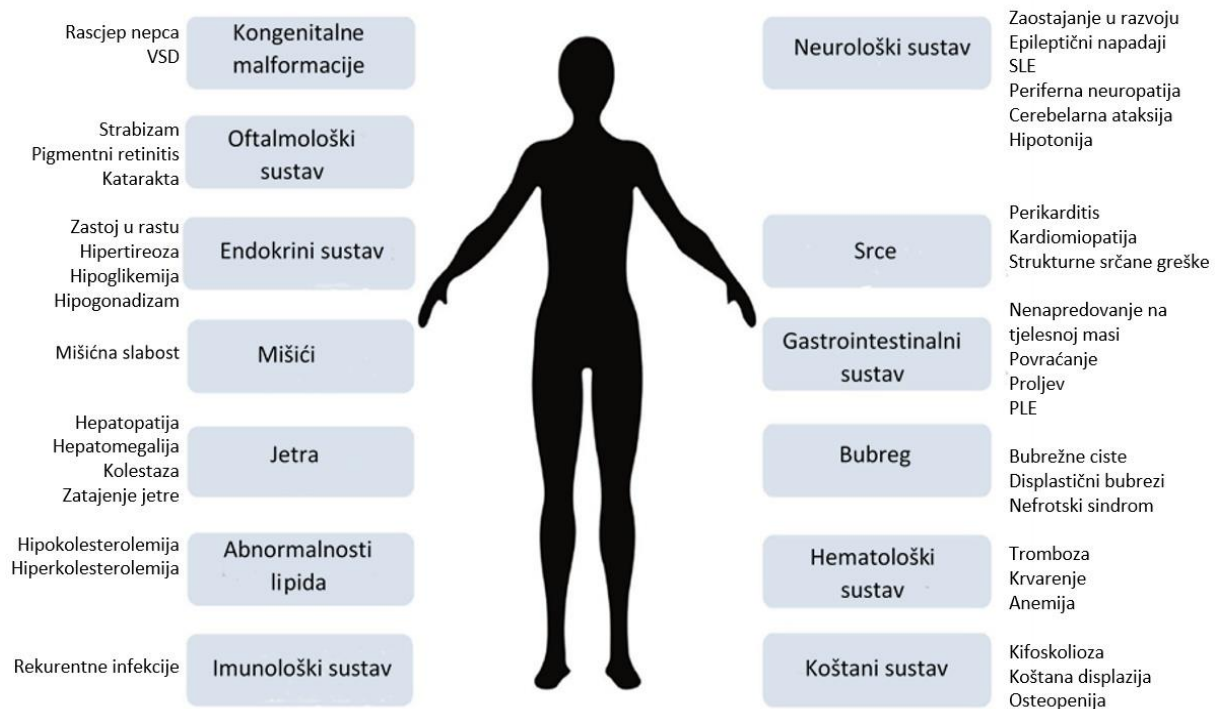
osim toga neadekvatno stvaraju protutijela nakon cijepljenja (1,3). Imunodeficijencija je važna značajka nekoliko tipova prirodnih poremećaja glikozilacije, među kojima se izdvajaju MAGT1-CDG, ALG12-CDG, MOGS-CDG, PGM3-CDG, ATP6AP1-CDG/ATP6AP2-CDG i SLC35C1-CDG (1,3,33). U laboratorijskim nalazima pacijenata mogu se naći neutrofilija ili neutropenija, limfopenija i niske koncentracije imunoglobulina (prvenstveno IgA i IgG). Teškim infekcijama su osobito podložni pacijenti u ranom djetinjstvu, a infekcije mogu biti i „okidači“ za druge ozbiljne kliničke komplikacije, poput SLE i epileptičkih napadaja (3,13).

6.1.7. Koštani sustav

Brojni su prirodni poremećaji glikozilacije u kojima je zahvaćen koštani sustav, a koštana displazija je obilježje ALG12-CDG, ALG3-CDG, ALG9-CDG, ALG6-CDG, PGM3-CDG, CSGALNACT1-CDG, SLC35D1-CDG i TMEM-165-CDG (1,34). Ponekad se koštana displazija razvija već prenatalno i povezana je s ranom smrću. Osteoporoza ili osteopenija česta su obilježja gotovo svih tipova poremećaja glikozilacije, osobito u odraslih pacijenata. Hormonska disfunkcija, ograničena pokretljivost i malnutricija povećavaju rizik za smanjenu mineralnu gustoću kostiju. (34).

6.1.8. Srce

Prema nekim izvorima, srce je zahvaćeno u oko 20% prirodnih poremećaja glikozilacije. Bolest srca može se očitovati perikardijalnim izljevom, kardiomiopatijom (koja može biti dilatativna ili hipertrofična), aritmijama, ali i strukturnim anomalijama (1,35). Strukturne (valvularne i septalne) greške prevladavaju u bolesnika s poremećajim biosinteze GPI sidra i COG-CDG. Perikardijalni izljev je jedno od obilježja PMM2-CDG, dok je dilatacijska kardiomiopatija tipična za PGM1-CDG, DOLK-CDG i DK1-CDG (1).



Slika 7. Pregled najčešćih kliničkih obilježja prirođenih poremećaja N-glikozilacije prema zahvaćenim organskim sustavima. PLE - enteropatija s gubitkom proteina; SLE - epizode slične moždanom udaru; VSD - ventrikularni septalni defekt. Preuzeto i modificirano prema Verheijen i sur. (2020.) (3).

6.2. Klinička slika najčešćih i nekih lječivih poremećaja N- glikozilacije

Najčešći i fenotipski prepoznatljiv poremećaj glikozilacije je PMM2-CDG. Drugi poremećaji N-glikozilacije mogu imati klinička obilježja slična ovoj bolesti, a neki se poprilično klinički razlikuju, zbog čega je u potonjih dodatno otežano prepoznavanje (2). Dva najčešće zahvaćena organska sustava su središnji živčani sustav i jetra. Hepatopatija je uglavnom blaga (u vidu izolirano povišenih aminotransferaza), no ponekad je prisutna hepatomegalija, kolestaza ili se razvije zatajenje jetre (36). Osim na najčešće prirođene poremećaje N-glikozilacije (PMM2-CDG, MPI-CDG i ALG-CDG) u daljnjem tekstu će biti kratki osvrt na klinička obilježja nekih lječivih poremećaja.

6.2.1. PMM2-CDG

Fenotip PMM2-CDG-a je obično prepoznatljiv jer najmanje 50% pacijenata ima karakterističan trijas simptoma: konvergentni strabizam (nalazi se u više od 70% pacijenata), uvučene bradavice i abnormalnu raspodjelu masnog tkiva (2,7,37). Uz navedeni trijas, neki pacijenti imaju prepoznatljivu dismorfiju lica (26,37). Najčešće opisane dismorfne značajke lica su bademaste oči, obrve u luku, velike i stršeće uši u odnosu na manji opseg glave, tanka gornja usna, kratki nos s dugim i ravnim filtrom, a u nekih se s vremenom razvije prognatizam (11,37). Stoga se uz podizanje svijesti o ovoj bolesti i promišljajući na nju u diferencijalnoj dijagnozi neurorazvojnih poremećaja, u većine pacijenata na temelju fenotipskih obilježja može postaviti klinička sumnja.

PMM2-CDG se može očitovati i prenatalno, najčešće kao neimuni fetalni hidrops (11,20). Osim toga može se prezentirati s polihidramnionom, hidropičnom placentom, sindromom zrcala (rijetko stanje majke u trudnoći, karakterizirano edemom majke djeteta u kojeg se razvija fetalni hidrops), cerebralnom ventrikulomegalijom, atrofijom malog mozga i/ili deformitetima kostura (11,38). Kongenitalne malformacije su česte, a razvojno zaostajanje je gotovo uvijek prisutno. Uvučene bradavice s vremenom mogu nestati, a ponekad je promjena vidljiva jednostrano. Pacijenti mogu imati multicistične bubrege, nefromegaliju, hidronefrozu i/ili tubulopatiju (11).

Glavna neurološka obilježja su globalno zaostajanje u razvoju, cerebelarna ataksija, hipotonija, dizartrija, periferna neuropatija, epileptični napadaji i SLE (2,11).

Oftalmološke manifestacije, uz strabizam, su pigmentna retinopatija, nistagmus, miopija i smanjena vidna oštrina (2,11,39).

Zahvaćenost srca može biti dio multisistemske prezentacije u PMM2-CDG. Uglavnom se očituje do prve godine života, a najčešća obilježja su perikardijalni izljev/perikarditis, kardiomiopatija, osobito hipertrofična kardiomiopatija s ili bez opstrukcije, zatajenje srca i/ili tamponada. Zaostajanje u rastu je najčešća značajka u prvoj godini života i uglavnom je povezano s drugim sistemskim simptomima (11).

Povišene serumske aminotransferaze se u većini slučajeva postepeno normaliziraju oko pete godine života (2,28,32). Slučajevi s teškim oštećenjem jetre u PMM2-CDG su iznimno rijetki (11,28). Rizik od tromboze uslijed koagulopatije, zbog pojačane agregacije trombocita, je viši nego rizik od krvarenja (2,11,39).

Zahvaćenost endokrinog sustava se očituje smanjenim rastom, poremećenim radom štitne žlijezde, zakašnjelim spolnim razvojem i poremećajem regulacije koncentracije glukoze u krvi (11). Prvi znakovi PMM2-CDG-a mogu biti učestale i/ili teške infekcije, nedostatni odgovor na cijepljenje i hipogamaglobulinemija. Infekcije su češće u mlađe djece te su glavni uzrok dojenačke smrtnosti (11,13).

Zahvaćenost koštanog sustava se očituje osteoporozom, deformitetima kao što su skolioza i kifoza te promjenama sličnim *dysostosis multiplex* (11,34).

Tipični klinički tijek PMM2-CDG može se podijeliti na infantilni multisistemski oblik ili kasni infantilni oblik s neurološkim simptomima u dojenačkom razdoblju; razdoblje ataksije u djetinjstvu s intelektualnim poteškoćama i razdoblje stabilne invalidnosti u odrasloj dobi. Težina kliničke slike u pojedinih bolesnika vrlo je različita, od dojenčadi koja umru u prvoj godini života do odraslih osoba s blažim poteškoćama (9,39).

Dojenački period je obilježen zakašnjelim psihomotoričkim razvojem, aksijalnom hipotonijom, hiporefleksijom i konvergentnim strabizmom. Česti su problemi s hranjenjem, učestalo je povraćanje i zastoj u rastu (9,39). Dva su različita klinička tijeka:

1. Oblik s dominantnim neurološkim simptomima, zastojem u rastu, kašnjenjem u razvoju, strabizmom, hipoplazijom malog mozga i hepatopatijom. U prvom ili drugom desetljeću pacijenti razviju neuropatiju i pigmentni retinitis.

2. Oblik s neurološkim i multivisceralnim simptomima i smrtnošću od približno 20% tijekom prve godine života. Dojenčad s ovim oblikom ima zastoj u rastu, učestalo povraćanje, PLE, hipoalbuminemiju, generalizirane edeme, perikardijalni izljev, hiperehogenost bubrega, ciste bubrega, nefrotski sindrom, fibrozu jetre i zatajenje više organa (39).

Razdoblje ataksije u djetinjstvu počinje između treće i desete godine života, a osim ataksijom, obilježeno je hipotonijom, značajno usporenim jezičnim i motoričkim razvojem, nesposobnošću hodanja i intelektualnom onesposobljenošću (kvocijent inteligencije (IQ) je obično oko 40 do 70). Djeca su obično ekstrovertirana i vesela (2,39). Opisani su i pojedinci s graničnim intelektualnim sposobnostima i normalnim razvojem (39). Pacijenti mogu razviti epileptičke napadaje, SLE, koagulopatiju, pigmentni retinitis, kontrakture zglobova i deformacije kostura (39).

Razdoblje stabilne invalidnosti u odrasloj dobi obilježeno je neprogresivnim intelektualnim poteškoćama, a osobe mogu imati normalan životni vijek (2,39). Iako neki imaju normalne kognitivne sposobnosti, većina ima IQ u rasponu od 40 do 70 (39). Dodatne neurološke značajke su progresivna periferna neuropatija i cerebelarna ataksija, disartrija i dismetrija (2,39). Većina osoba ima tjelesna oštećenja zbog kojih su otežano pokretni (39). Napredovanje deformiteta prsnog koša i kralježnice može uzrokovati progresivnu kifoskoliozu s restriktivnim smetnjama disanja, a vrlo česte su osteopenija i osteoporoza. Češće endokrinološke abnormalnosti su hiperprolaktinemija, hiperglikemija, inzulinska rezistencija i hiperinzulinemička hipoglikemija. U žena može izostati sekundarni spolni razvoj kao posljedica hipogonadotropnog hipogonadizma (2,11,20). Većina muškaraca ima normalan razvoj sekundarnih spolnih oznaka u pubertetu, ali mogu imati smanjen volumen testisa (11,39).

6.2.2. MPI-CDG

MPI-CDG je donekle jedinstven među poremećajima N-glikozilacije jer pacijenti imaju minimalne ili uopće nemaju znakove zahvaćenosti središnjeg živčanog sustava. Uz to, jedan je od rijetkih oblika koji se može liječiti (2). Simptomi su uglavnom hepato-intestinalni bez dismorfni obilježja ili kognitivnih poteškoća (2,9,37). Prvi simptomi su recidivirajuće povraćanje, ponavljajuće hipoglikemije, zastoje u razvoju, PLE, fibroza jetre, dilatacija žučnih vodova te učestali bakterijski i virusni gastroenteritisi (2,5,9,37). Uz to, povećan je rizik od trombotičkih događaja (2). Histološki pregled jetre pokazuje mikrovezikularnu steatozu i fibrozu. Ukoliko se ne liječi (o liječenju u poglavlju 8) dovodi do ciroze jetre (36).

6.2.3. ALG6-CDG

ALG6-CDG je karakteriziran sličnim, ali blažim fenotipom u odnosu na PMM2-CDG (2,9). Za pacijente s ALG6-CDG tipičan je zastoj u razvoju i rastu, hipotonija, epilepsija, strabizam, ataksija, intencijski tremor, koagulopatija i dismorfija lica (nisko postavljene uške, hipertelorizam i makroglosija) te endokrinološki i gastrointestinalni poremećaji (2,5,7,9,37). Pacijenti mogu imati abnormalnosti kostura, uključujući brahidaktiliju i malformacije prstiju te skoliozu (2,7,37).

6.2.4. PGM1-CDG

Nedostatak fosfoglukomutaze 1 (PGM1) važan je i prepoznatljiviji prirođeni poremećaj glikozilacije koji dovodi do smanjene sinteze N-glikana u ER-u i smanjene galaktozilacije u Golgijevom aparatu, stoga je riječ o „dvostrukom CDG-u“ (CDG-I/II) (7,28). PGM1-CDG se može očitovati dominantno miopatskim fenotipom ili multisistemskim fenotipom (10). Pacijenti s multisistemskim fenotipom pokazuju jedinstvenu kombinaciju rascjepa uvule/nepca i zahvaćenosti mišića, jetre, srca, endokrinog sustava te višestruke laboratorijske abnormalnosti koagulacijskih faktora, endokrinoloških parametara i testova jetrene funkcije (5,7,9,10,28,36). Zahvaćenost mišića jedno je od dominantnih značajki PGM1-CDG, a klinička obilježja su nepodnošenje tjelovježbe, umor, slabost mišića i epizode rabdomiolize. U otprilike

polovice bolesnika kod kojih postoji zahvaćenost poprečno-prugastih mišića bolest može napredovati do značajne generalizirane miopatije (10). Središnji živčani sustav najčešće nije zahvaćen pa pacijenti imaju normalne kognitivne sposobnosti (10,36,40). U odrasloj dobi, mogu razviti kardiomiopatiju i hepatopatiju. U dijela pacijenata koji imaju relativno blaže manifestacije bolesti postavljanje dijagnoze je često odgođeno (10).

6.2.5. SLC35A2-CDG

SLC35A2-CDG se nasljeđuje X-vezano dominantno i pogađa osobe ženskog spola uslijed nepovoljne laponizacije (inaktivacije kromosoma X), a u muškaraca je bolest nespojiva sa životom. Glavna obilježja su rana epileptička encefalopatija, zastoje u razvoju, dismorfija lica (brahicefalija, hipertelorizam, visoko postavljene guste obrve, everzija donjih vjeđa, kratak nos, isplažen jezik, srasli zubi, maksilarni prognatizam i dr.), malformacije mozga, poremećena funkcija jetre, abnormalnosti kostura i ponavljajuće infekcije (5,7,41).

6.2.6. SLC35C1-CDG

Poremećaj je obilježen psihomotoričkim zaostajanjem u kombinaciji s niskim rastom, mikrocefalijom, epilepsijom, dismorfijom lica te ponavljajućim infekcijama s neutrofilijom (4,5).

6.2.7. SLC39A8-CDG

SLC39A8-CDG nastaje zbog poremećene funkcije glavnog transportnog proteina za mangan što dovodi do smanjenih koncentracija mangana. Kako je mangan važan kofaktor za brojne enzime ovaj poremećaj uzrokuje multisistemske i teške simptome, od kojih su najčešći psihomotoričko zaostajanje, epilepsija, hipotonija, oštećenje vida i sluha, nizak rast, koštana displazija te ponavljajuće infekcije (5,7).

6.3. Poremećaji O-glikozilacije i kombinirani poremećaji N- i O- glikozilacije

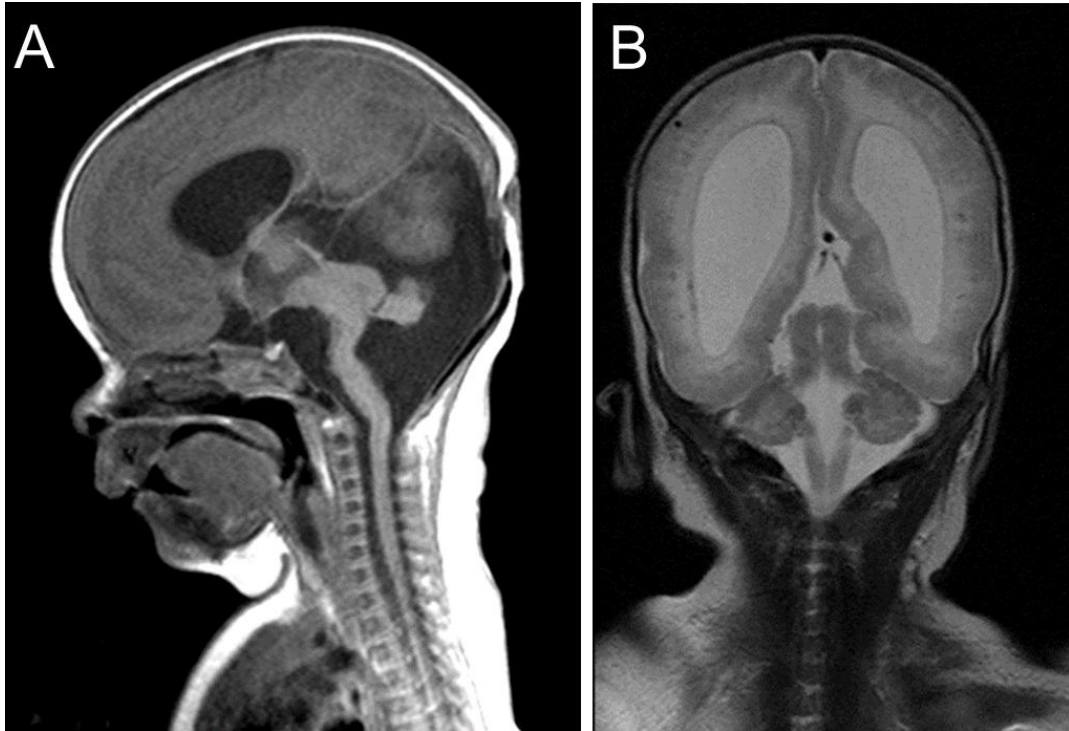
Prirođeni poremećaji O-glikozilacije su često tkivno specifični, a među ostalim su prototip metaboličkih poremećaja povezanih s poremećajem migracije neurona (26,36). Zbog značajne prisutnosti O-glikana u proteinima koji sadrže mucin, poremećaji sinteze glikozaminoglikana (GAG) tipično dovode do skeletnih displazija ili bolesti vezivnog tkiva. Pacijenti mogu imati abnormalnosti mišićno-koštanog sustava, kože i zglobova kao što su labavost zglobova, višestruke egzostoze, hondro/osteosarkomi, a uz navedeno i različite neurološke simptome (2).

Teške malformacije mozga karakteristične su za sindrome kongenitalnih mišićnih distrofija - distroglikanopatija (26). Budući da je O-manozilacija neophodna za funkciju sidrenja distroglikana, razumljivo je da mutacije u genima koji su uključeni u O-glikozilaciju α -distroglikana dovode do fenotipa mišićnih distrofija (37). Pacijenti mogu imati pahigiriju, polimikrogiriju i lizencefaliju, a neke od ovih malformacija su karakteristične za određene bolesti. Poznato je da je lizencefalija tipa II uglavnom povezana s poremećajima O-glikozilacije i najčešće se opisuje u bolesnika s varijantama gena *POMT1*, *POMT2*, *POMGNT1*, *LARGE*, *FKTN*, *FKRP* i *ISPD* (26).

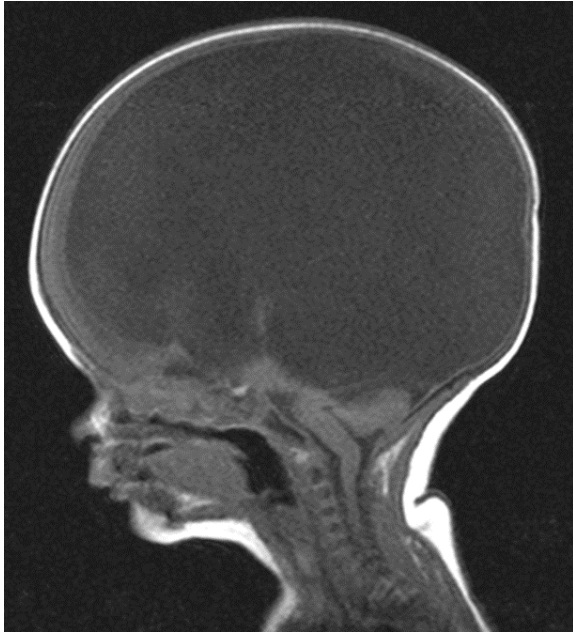6.3.1. Walker-Warburgov sindrom

Walker-Warburgov sindrom (WWS) je AR nasljedni i multisistemski poremećaj kod kojeg razvojne anomalije najčešće zahvaćaju mozak, oko i mišiće (42,43). U moždanom tkivu dolazi do poremećaja migracije neurona koji dovodi do lizencefalije tipa II, hidrocefalusa, ageneze korpusa kalozuma, fuzije hemisfera, dilatacije komora, hipoplazije malog mozga i drugih (Slike 8 i 9). Osim anomalija mozga pacijenti imaju anomalije oka, kao na primjer kataraktu, mikrokorneju, mikroftalmiju (Slika 10), defekte leće, ablaciju retine, displaziju retine, hipoplaziju ili atrofiju vidnog živca. Uz navedeno imaju i smanjenu motoričku aktivnost uslijed teške mišićne distrofije praćene visokom aktivnošću kreatin kinaze (CK) u serumu (što može biti koristan biokemijski biljeg u diferencijalnoj dijagnozi s drugim razvojnim anomalijama mozga). WWS se smatra najtežom kongenitalnom mišićnom distrofijom (44,45). Glavna klinička obilježja, koja su prisutna od rođenja, su generalizirana hipotonija, mišićna slabost, kašnjenje ili potpuni izostanak neuromotoričkog razvoja (45). Smrt obično nastupa u ranom

djetinjstvu. Sindrom se povezuje s mutacijama u genima: *POMT1*, *POMT2*, *POMGnT1*, *FKTN*, *FKRP*, *LARGE*, *ISPD* (46).



Slika 8. MR mozga dojenčeta sa sindromom Walker Warburg zbog mutacija gena *POMT1*. Na slikama A (sagitalni presjek, T1 mjerena snimka) i B (koronarni presjek, T2 mjerena snimka) vidi se lizencefalija (glatka površina mozga, gotovo bez brazdi i vijuga), ventrikulomegalija, hipoplazija moždanog debla i malog mozga s polimikrogirijom cerebeluma. Snimke su iz arhive Zavoda za genetiku i bolesti metabolizma.



Slika 9. Ekstremni kongenitalni hidrocefalus s gotovo potpunom redukcijom parenhima mozga u novorođenčeta sa sindromom Walker-Warburg. Prikazana je snimka MR mozga, sagitalni presjek, u T1 mjerenom vremenu. Snimka iz arhive Zavoda za genetiku i bolesti metabolizma.



Slika 10. Mikrooftalmija desnog oka u dojenčeta sa sindromom Walker-Warburg. Fotografija iz arhive Zavoda za genetiku i bolesti metabolizma.

6.3.2. Bolest mišić-oko-mozak

Bolest mišić oko mozak (MEB, od engl. *muscle-eye-brain disease*) je rijetka AR nasljedna bolest često uzrokovana mutacijama u genu *POMGNT1* koja je karakterizirana kongenitalnom mišićnom distrofijom i očituje se neonatalnom hipotonijom te umjerenom do teškom mišićnom slabošću praćenom visokim CK. Prisutne su i anomalije oka: kratkovidnost, glaukom i hipoplazija retine te strukturne malformacije mozga slične ranije opisanom WWS (47,48).

6.3.3. TMEM199-CDG

TMEM199-CDG je primjer kombiniranog poremećaja N- i O-glikozilacije s uglavnom blagom kliničkom slikom, a karakteriziran je izoliranom zahvaćenošću jetre ili je ona dominantno kliničko obilježje. Neki pacijenti su otkriveni tijekom obrade izolirano povišenih aminotransferaza. Od ostalih laboratorijskih nalaza mogu se naći povišene aktivnosti AF i CK, povišen ukupni kolesterol, poremećeni faktori koagulacije i snižen serumski ceruloplazmin. Biopsijom jetre se nađe blaga steatoza i/ili fibroza (49,50).

6.3.4. TMEM165-CDG

TMEM165-CDG je također kombinirani poremećaj N- i O-glikozilacije koji nastaje zbog poremećaja u sijalilaciji i galaktozilaciji glikanskih struktura, međutim sa značajno težom kliničkom slikom u odnosu na prethodno opisani TMEM199-CDG. Klinička obilježja su niski rast, skolioza, izrazita osteoporoza, displastični kralješci, rebra i nokti, anomalije oka, hepatopatija i intelektualne poteškoće s varijabilnim drugim neurološkim simptomima (37,51).

6.4. Glikozilacija lipida i poremećaji biosinteze glikozilfosfatidilinozitolnog sidra

Poremećaji u biosintezi gangliozida su ST3GAL5-CDG (manjak GM3 sintetaze) i B4GALNT1-CDG (manjak GM2 sintetaze). To su izuzetno rijetke i teške

neurodegenerativne bolesti karakterizirane spastičnom paraplegijom, sljepoćom, teškim intelektualnim zaostajanjem i epilepsijom (2,23). Osim neuroloških simptoma, pacijenti mogu imati koštanu displaziju, dismorfiju i promijenjenu pigmentaciju kože (2).

Poremećaji glikozilacije GPI sidra rastuća su skupina nasljednih bolesti, a klinički su obilježeni različitim i višestrukim prirođenim anomalijama, intelektualnim poteškoćama i epilepsijom. Biokemijsko obilježje nekih od njih je hiperfostatazija, odnosno povišena aktivnost AF (2,36). Poremećaji u putu biosinteze GPI imaju jedinstvena koštana obilježja kao što su abnormalna morfologija prstiju, odsustvo distalnih falangi, aplazija/hipoplazija prstiju, kratki prsti, široki prsti na rukama i nogama, klinodaktilija te osteopenija (34).

6.4.1. PIGA-CDG

Najbolje opisan poremećaj biosinteze GPI sidra je X-vezani nedostatak enzima PIGA. Očituje se infantilnim grčevima s hipsaritmijom, hipotonijom, višestrukim moždanim abnormalnostima (stanjeno žuljevito tijelo (*corpus callosum*), nepotpuna mijelinizacija, nedostatak *septuma pelluciduma*, hipoplazija malog mozga, displazija moždanog debla i drugo) i dismorfijom lica. Uz to mogu imati i različite promjene na koži te bolesti jetre, srca i bubrega (2,5). Bolest može biti blažeg kliničkog izražaja i bez svih nabrojanih obilježja. Neke stečene (somske) mutacije gena *PIGA* uzrokuju fenotipski različitu bolest - paroksizmalnu noćnu hemoglobinuriju (PNH). Metodom protočne citometrije se u pacijenata s PIGA-CDG nađu promjene kao i u PNH što je korisno u dijagnostičkom procesu pri sumnji na ovu bolest (2,36).

6.4.2. PIGL-CDG

PIGL-CDG je ranije bio opisan kao sindrom CHIME, akronimom koji opisuje njegove istaknute značajke: kolobom oka, prirođena srčana greška, ihtioza s ranim početkom, mentalna retardacija i anomalije uha (37).

7. DIJAGNOSTIKA

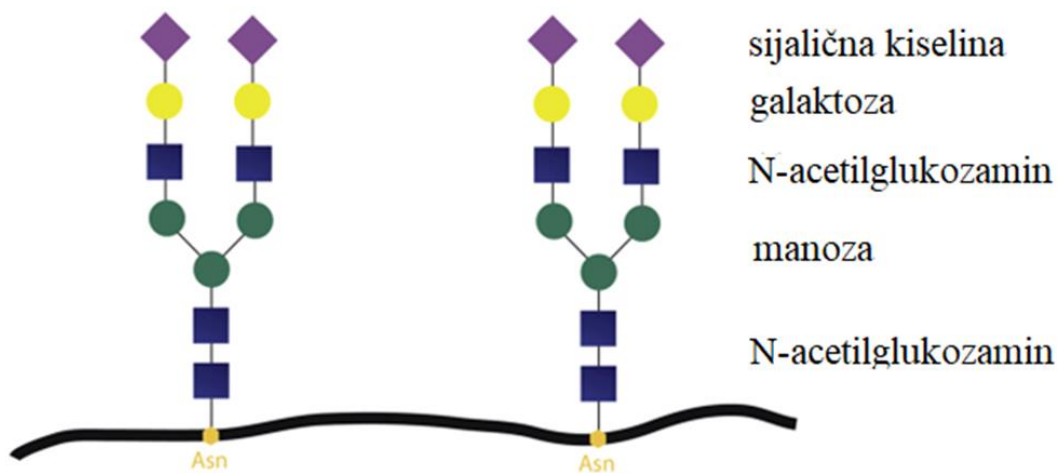
Biokemijsko testiranje je obično prvi korak nakon postavljanja kliničke sumnje na prirođeni poremećaj glikozilacije. Analiza izoformi transferina i analiza N-glikana u serumu su najznačajnije metode probira na poremećaje N-glikozilacije, ali nisu korisne u razlikovanju izoliranih poremećaja O-glikozilacije i poremećajima sinteze GPI sidra (2). Također, neki poremećaji N-glikozilacije mogu imati uredan profil izoformi transferina metodom IEF (52). Danas je analiza N-glikana transferina temeljena na masenoj spektrometriji (MS, od engl. *mass spectrometry*) uvelike zamijenila IET (2). Zahvaljujući razvoju novijih laboratorijskih metoda te njihovoj sve većoj primjeni, postignut je napredak u otkrivanju pacijenata s poznatima, ali i novim bolestima iz ove skupine, a tomu je osobito pridonijela sve dostupnija metoda genske analize sekvenciranjem nove generacije (NGS, od engl. *next generation sequencing*) (53).

7.1. Poremećaji N-glikozilacije proteina

U dijagnostičkom testiranju različitih poremećaja N-glikozilacije kao metoda probira koristi se analiza serumskog transferina metodom IEF, kapilarnom elektroforezom (CE), tekućinskom kromatografijom visoke učinkovitosti (HPLC) ili tekućinskom kromatografijom u kombinaciji sa spektrometrijom masa (LC/MS) (9,10). Izvorno se koristila metoda TIEF (od engl. *transferrin isoelectric focusing*), budući da poremećaj sinteze N-glikana uzrokuje djelomični nedostatak sijalične kiseline, koja je negativnog naboja, što potom mijenja naboj serumskog transferina i njegovu katodnu migraciju u elektroforetskom polju (2). Analize metodom spektrometrije masa, koje se danas sve češće koriste, omogućavaju veću osjetljivost i specifičnost identificiranjem promjena u oligosaharidima prema masi i naboju (2,10).

Sve navedene metode temelje se na analizi glikozilacijskih promjena serumskog transferina (10). Transferin je protein za prijenos željeza u plazmi s dva asparaginska N-glikozilacijska mjesta (Asn432 i Asn630) (Slika 11). Dominantna izoforma u zdravih osoba je tetrasijalotransferin, dok su asijalo i monosialotransferin obično nedetektibilni (1,11). Glavna prednost korištenja transferina kao ciljne molekule

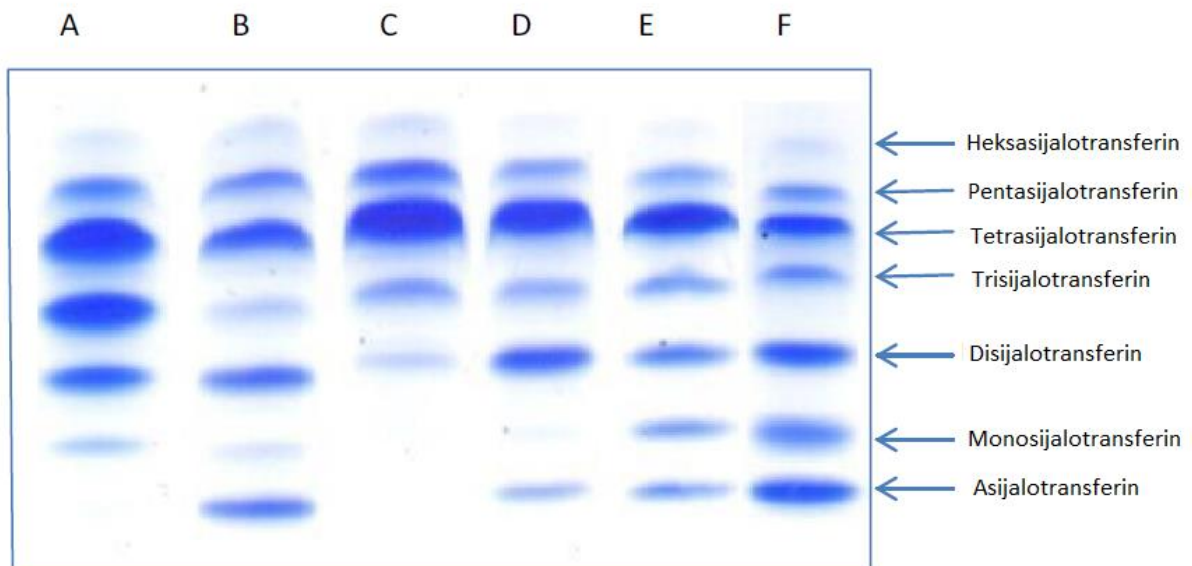
u dijagnostici prirodnih poremećaja glikozilacije je njegova velika zastupljenost u krvi, što omogućuje brzo, detaljno i osjetljivo otkrivanje strukture N-glikana u malim volumenima uzoraka (11). Svaka od dostupnih dijagnostičkih metoda ima svoja ograničenja. IEF, CE i HPLC tehnike su široko dostupne, s niskim troškovima održavanja i prikladne za CDG probir (1). TIEF se još uvijek smatra referentnom metodom jer je brza i lako primjenjiva laboratorijska tehnika u kliničkim uvjetima, a osim kao metoda probira u dijagnostici, koristi se i za praćenje terapijskih učinaka (1,10).



Slika 11. Shematski prikaz glikozilacije transferina. Transferin je glikoziliran na dva asparaginska ostatka. Vezani glikan sadrži: N-acetilglukozamin, manozu, galaktozu i sijačnu kiselinu. Terminalni ostaci sijačne kiseline su negativno nabijeni, tako da skraćivanje ili gubitak postraničnog lanca glikana dovodi do promjene ukupnog naboja molekule transferina. Glavna vrsta transferina u zdravih pojedinaca je tetrasijalotransferin koji ima četiri terminalne sijačne kiseline. Asn - asparagin. Preuzeto i modificirano iz Park i sur. (2015.) (54).

Analizom TIEF može se dobiti jedan od sljedećih rezultata (Slika 12):

- Normalni uzorak izoformi transferina: tetrasijalotransferin je dominantna izoforma zbog postojanja dva biantenarna glikana s četiri ostatka sijalične kiseline.
- Uzorak izoformi transferina tipa CDG I: smanjenje tetrasijalotransferina i povećanje asijalotransferina i disijalotransferina, ukazuje na nedostatke u najranijim koracima biosintetskog puta N-vezanog oligosaharida.
- Uzorak izoforme transferina tipa CDG II: povećane trisijalo i monosijalo frakcije transferina, uzorak ukazuje na nedostatke u procesima prerade glikanskog lanca (9,39).



Slika 12. Izoelektrično fokusiranje serumskega transferina. Kolona A: nalaz pacijenta s CDG tip II (povećane monosijalo, disijalo i trisijalo frakcije). Kolone B i D: nalazi pacijenata s CDG tip I (povećane asijalo i disijalo izoforme transferina). Kolona C: normalan profil (kontrola). Kolone E i F: nalazi pacijenata s miješanim CDG I/II (povišene asijalo, monosijalo i disijalo izoforme transferina). Preuzeto i modificirano iz Bogdańska i sur. (2021.) (20).

Ako se analizom izoformi transferina otkrije obrazac tipa CDG I, prvo treba pomisliti na nedostatak PMM2 ili nedostatak MPI, jer je PMM2-CDG daleko najčešći, dok je MPI-CDG uz to što je relativno češći i liječiv, a ako se ne liječi može imati letalan ishod (2). Dva navedena poremećaja se klinički razlikuju pa se na temelju kliničke slike može razlučiti u kojem smjeru nastaviti daljnju dijagnostiku. PMM2-CDG će se potvrditi nalazom snižene aktivnosti fosfomanomutaze u fibroblastima ili leukocitima i/ili dokazom bialelnih patogenih mutacija gena *PMM2* (1,11). Ako je testiranje na PMM2-CDG negativno, obično se učini analiza oligosaharida vezanih na lipide (LLO, od engl. *lipid-linked oligosaccharides*) i potom ciljana enzimska ili genska dijagnostika. Međutim, kako su metode genske analize danas široko dostupne, najčešće se ipak učini analiza gena metodom NGS (Slika 13).

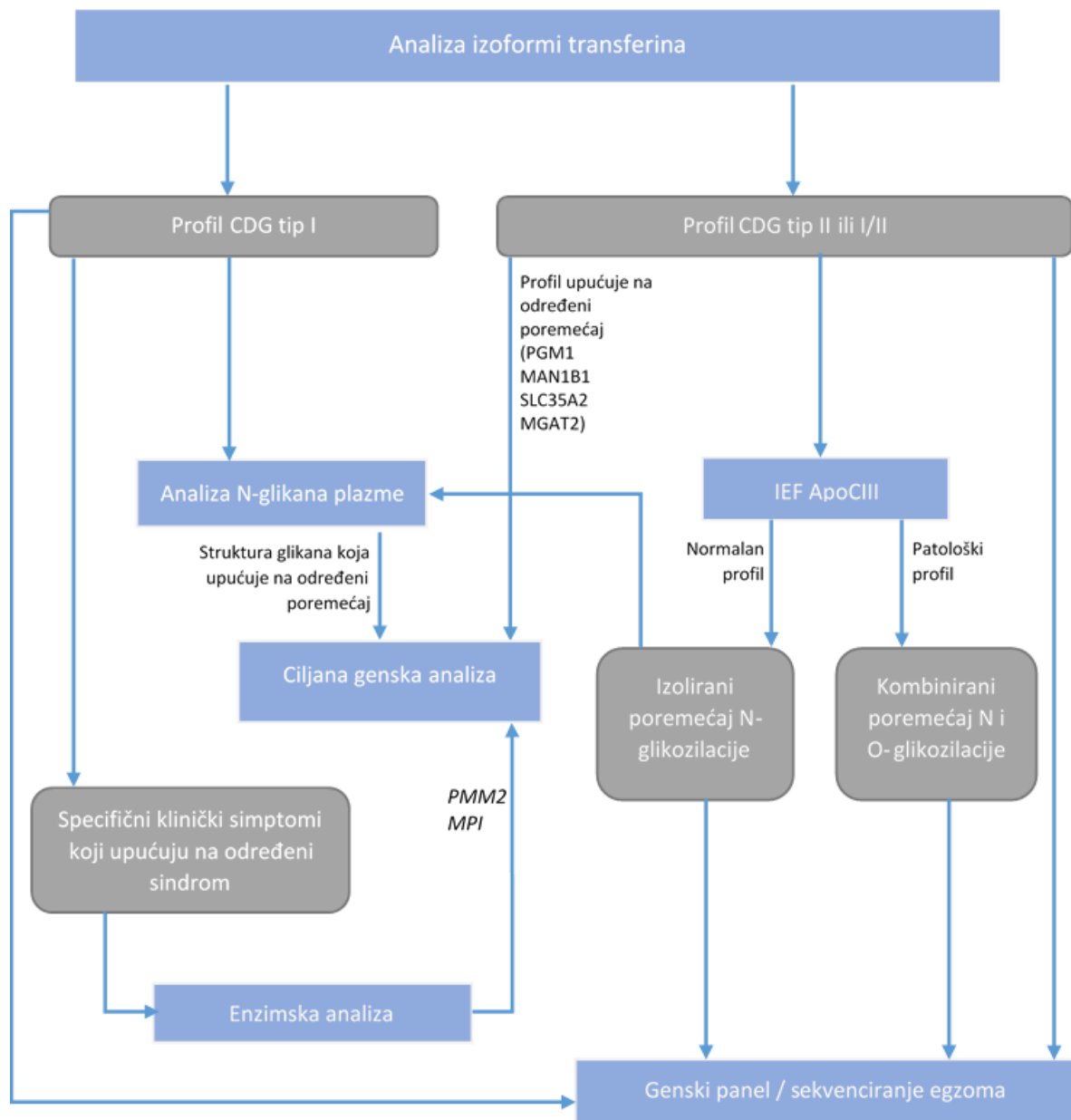
Ako obrazac izoformi transferina upućuje na CDG II, preporuča se provesti IEF serumskog apolipoproteina C-III (ApoC-III) kako bi se razlikovao izolirani poremećaj N-glikozilacije i kombinirani poremećaj N- i O-glikozilacije (1). Konačna dijagnoza bolesti se također najčešće postavi genskom analizom (Slika 13).

Analiza LLO omogućava otkrivanje specifičnih glikanskih struktura, što je uvelike korisno i potrebno za dijagnostiku poremećaja CDG tipa II, kao i za PGM1-CDG koji ima karakteristike oba tipa (mješoviti tip, CDG-I/CDG-II). Potonje se može detektirati i metodom TIEF (1,10).

Promijenjen profil glikana može se naći kao sekundarni poremećaj u drugim stanjima, kao što je disfunkcija jetre, endokrine abnormalnosti (Gravesova bolest, kongenitalni hipotireoidizam) i upale (ulcerozni kolitis, reumatoidni artritis, kronični opstruktivne plućne bolesti, akutna upalna stanja) (2,10,39,55,56). Također je poznato da neliječeni pacijenti s klasičnom galaktozemijom i fruktozemijom imaju abnormalni profil izoformi transferina u serumu po tipu CDG I (1,39).

Normalni nalaz TIEF ne isključuje prirodene poremećaje glikozilacije. U odraslih s blažim oblicima PMM2-CDG, izoforme transferina u serumu mogu biti blago abnormalne ili gotovo normalne. Većina poremećaja iz skupine CDG II je povezana s nespecifičnim profilima transferina, a u nekim poremećajima je nalaz TIEF normalan (GCS1-CDG, ranije CDG IIb; SLC35C1-CDG, ranije CDG IIc te SLC35A1-CDG, ranije CDG II f) (1,2,57,58). Lažno normalan rezultat u prva tri mjeseca života djeteta može

biti posljedica utjecaja transplacentarno prenesenih majčinih proteina (35). Stoga, u slučaju opravdane kliničke sumnje, unatoč normalnim rezultatima probira treba razmotriti daljnju dijagnostiku, najčešće metodom NGS (1,2,39).



Slika 13. Pojednostavljeni prikaz dijagnostičkog postupka pri kliničkoj sumnji na poremećaj glikozilacije. ApoCIII - apolipoprotein CIII, IEF - izoelektrično fokusiranje. Preuzeto i modificirano iz Abu Bakar i sur. (2018.) (18).

7.2. Poremećaji O-glikozilacije i kombinirani N- i O- poremećaji glikozilacije

Za razliku od poremećaja N-glikozilacije, postavljanje dijagnoze poremećaja O-glikozilacije puno je zahtjevnije jer nedostaje odgovarajući biokemijski test probira, što također ograničava otkrivanje novih poremećaja O-glikozilacije. Sama složenost struktura O-glikana onemogućava korištenje jedinstvenog testa kao probira za ovu skupinu poremećaja. Pojava tehnologije NGS i O-glikoproteomike omogućile su otkrivanje novih bolesti iz ove skupine i dovele do značajnog napretka u povezivanju fenotipova bolesti s temeljnim biokemijskim mehanizmima (6,18).

Za otkrivanje kombiniranih N- i O-vezanih poremećaja glikozilacije koristi se IEF ApoCIII i analiza N-glikana i O-glikana u plazmi (2). Poremećaji O-glikana mucinskog tipa koji su povezani s Golgijevim aparatom, često su kombinirani s poremećajima N-glikozilacije. U dijagnostici ovih poremećaja može se koristiti IEF serumskog ApoCIII, koji je samo O-glikoziliran (36).

7.3. Glikozilacija lipida i poremećaji biosinteze glikozilfosfatidilinozitolnog sidra

U dijagnostici poremećaja sinteze glikosfingolipida može se koristiti analiza metodom MS.

Pri postavljanju dijagnoze nekih poremećaja sinteze GPI sidra može se koristiti protočna citometrija granulocita kojom se mjeri površinska ekspresija GPI usidrenih proteina kao što su CD16 i CD24. Analiza protočne citometrije bijelih krvnih stanica ili crvenih krvnih stanica klinički je test za PNH, a navedena pretraga se može koristiti kao metoda probira za poremećaj PIGA-CDG. PNH test može otkriti abnormalnosti i kod drugih poremećaja GPI sidra, no za potvrdu dijagnoze je ipak potrebna genska analiza (2).

7.4. Genska analiza

Genska analiza je neophodna za konačnu potvrdu dijagnoze poremećaja glikozilacije, s izuzetkom poremećaja za koje je dostupna enzimska dijagnostika. U

slučajevima kada se fenotip pacijenta ne razlikuje od mnogih drugih nasljednih poremećaja s neurološkim i/ili multiorganskim simptomima, najbolja je opcija sveobuhvatno genomsko testiranje. Najčešće se pri tom koristi sekvenciranje egzoma, a moguće je i sekvenciranje genoma (39).

Rezultat genskog testiranja je nužan i za predviđanje moguće korelacije genotip-fenotip. Otkako je NGS postao šire dostupan, primijećeno je poboljšanje u dijagnostici sa sve više otkrivenih pacijenata i prijavljenih novih poremećaja iz ove skupine (1). CES ili WES se sve više koriste kao široko gensko testiranje prve linije, s obzirom na relativno brzo vrijeme obrade i prihvatljivu cijenu za količinu dobivenih informacija (2). Mogući rezultati ovakvog testiranja uključuju pozitivan nalaz, negativan nalaz, ali i otkrivanje varijanti nepoznatog značaja (VUS, od engl. *variant of uncertain significance*). Pozitivan rezultat potvrđuje dijagnozu i na temelju njega mogu se dobiti dodatne informacije o prirodnom tijeku bolesti, očekivanoj prognozi, eventualno i o mogućnostima liječenja, a osnova su i za genetsko savjetovanje obitelji. Ako genska analiza pokaže VUS to može izazvati dodatne dijagnostičke dileme pa za potvrdu dijagnoze treba učiniti dodatne funkcijske analize (2,53). Ograničenja NGS-a su nedostatak 100%-tne osjetljivosti te nemogućnost otkrivanja određenih vrsta genskih promjena (npr. velikih delecija, duplikacija, ponavljanja trinukleotida, dubokih intronskih mutacija ili metilacijskih poremećaja) (2,18).

Nedostatak korištenja genskih analiza kao metode probira je vrijeme potrebno za dobivanje rezultata i visoka cijena pretrage u usporedbi s biokemijskim metodama probira (1,18). Po dobivenom rezultatu genskog testiranja treba provesti genetsko savjetovanje obitelji te razmotriti testiranje članova koji su pod rizikom, uključujući i potencijalne prenositelje bolesti (35).

8. TERAPIJA

Rano postavljanje dijagnoze ovih poremećaja ključno je za pravodobno provođenje odgovarajuće terapije koja je, međutim, vrlo ograničena (1). Unatoč napretku u dijagnostici još uvijek je relativno malo mogućnosti etiološkog liječenja i za većinu prirođenih poremećaja glikozilacije nema etiološke terapije (8,13). Samo za nekoliko bolesti dostupno je uzročno liječenje u obliku specifične nadomjesne terapije monosaharidima ili kofaktorima (npr. primjena manoze u MPI-CDG, galaktoze u PGM1-CDG, fukoze u SLC35C1-CDG te mangana u TMEM165-CDG) (1). Za ostale poremećaje danas je dostupno samo simptomatsko i suportivno liječenje (1,3).

U sve više prirođenih poremećaja glikozilacije ispituje se dodatak monosaharida i to zbog relativno visoke sigurnosti, posebno u usporedbi s eksperimentalnim lijekovima, te jednostavnosti primjene. Monosaharidi se mogu miješati s bilo kojom vrstom hrane i obično imaju ugodan, ako ikakav okus (36). Nedostatak ove vrste terapije je što se ne može očekivati brzo poboljšanje simptoma, a u većini slučajeva su pozitivni učinci opisani samo u pretkliničkim studijama ili u pojedinačnih pacijenata, dok nedostaju kliničke studije koje bi jasno potvrdile njihovu učinkovitost (3,4). Izuzetak je terapija manozom u MPI-CDG koja je implementirana u kliničku praksu (4,59). Terapija aktiviranim šećerima, farmakološkim šaperonima i genska terapija neki su od novih terapijskih pristupa, trenutno u pretkliničkom istraživanju, koji za sad pokazuju najveći terapijski potencijal (3).

8.1. Suplementacija supstrata (prekursora) i strategije zaobilaznja

Otkrivanjem biokemijskih poremećaja i razumijevanjem njihove osnove, poremećaje koji nastaju zbog smanjene enzimске aktivnosti inicijalno se pokušalo liječiti nadomještanjem supstrata s ciljem pomicanja ravnoteže reakcije prema željenom produktu. U slučajevima kada izravni supstrat nije dostupan ili stabilan, pokušalo se primijenjeniti prekursore tog supstrata ili je enzimski proces zaobiđen korištenjem alternativnih putova. Analogno ovome, u poremećajima zbog manjka transportera nukleotidnog šećera pokušalo se nadoknaditi transportirane molekule,

odnosno supstrat. Navedenim pristupom je postignut uspjeh u liječenju nekoliko podtipova prirodnih poremećaja glikozilacije kao što su MPI-CDG, SLC35C1-CDG i SLC35A2-CDG. U većini slučajeva terapija suplementacije supstrata se primjenjuje peroralno i stoga se ponekad smatra dijetetskom terapijom (4).

8.1.1. Suplementacija manoze u liječenju MPI-CDG

MPI-CDG je bolest koja se najučinkovitije liječi od svih poremećaja glikozilacije (1,2). Daje se oralna manozna koja se pretvara u manozna-6-fosfat unutarstaničnim heksokinazama, čime se zaobilazi enzimski blok i osigurava dostatna količina manoze za daljnje reakcije (2–4). Liječenje manozom se obično počinje u dozi od 1 g/kg tjelesne težine dnevno, podijeljeno u 4-6 davanja (2). Nekim pacijentima su potrebne više doze, dok je u nekih zbog gastrointestinalnih problema i hemolize potrebno smanjiti dozu (5). PLE koja je ozbiljno stanje i može biti i pogubno, jako dobro reagira na liječenje manozom (2). Također se postiže poboljšanje gastrointestinalnih simptoma i korekcija koagulopatije. Ipak, pacijenti unatoč liječenju manozom mogu razviti progresivnu fibrozu jetre (1,2,4). Intravenska primjena manoze bila je povezana s disfunkcijom središnjeg živčanog sustava i jetre pa se od intravenske primjene odustalo, dok se peroralna manozna uglavnom dobro podnosi (2,4). Intravenska primjena manoze dolazi u obzir samo u životno ugroženih pacijenata s nemogućnošću peroralnog liječenja (60). Unatoč učinkovitosti ove terapije, potreba za unosom velikih količina manoze i nuspojave kao što je proljev, mogu dovesti do loše suradljivosti bolesnika u uzimanju terapije (3,4,60).

8.1.2. Suplementacija galaktoze u SLC35A2-CDG

U SLC35A2-CDG uslijed snižene koncentracije UDP-galaktoze u Golgijevom aparatu dolazi do sinteze skraćenih glikana u kojima manjka galaktoza. Stoga je oralni dodatak galaktoze u dozama do 1,5 g/kg tjelesne težine/dan ili višim predložen je kao moguća terapija. Primjena galaktoze u pacijenata s ovim poremećajem dovela je do normalizacije glikozilacije transferina, kao i kliničkog poboljšanja (4,57,61).

8.1.3. Suplementacija galaktoze u PGM1-CDG

Dodavanjem D-galaktoze može se obnoviti glikozilacija u pacijenata s PGM1-CDG obnavljanjem iscrpljenih zaliha UDP-glukoze i UDP-galaktoze koje su potrebne za N-glikozilaciju. Na ovaj način se zaobilazi metabolički blok što rezultira poboljšanjem simptoma (10,62). Za uspjeh liječenja D-galaktozom ključna je rano postavljena dijagnoza. Nakon primjene D-galaktoze, primijećeno je značajno poboljšanje većine simptoma i znakova, uključujući nepodnošenje tjelovježbe, umor, hipogonadizam, početak puberteta, učestalost rabdmioliza i hipoglikemija (4,10). Dugoročno praćenje pacijenata s PGM1-CDG koji su primali D-galaktozu pokazalo je i poboljšanje laboratorijskih parametara, uključujući aktivnosti aminotransferaza te odstupanja u endokrinološkim nalazima i koagulacijskim testovima (2–4,10,36). Doza D-galaktoze u ispitivanjima kretala se između 0,5 i 3 g/kg/dan (maksimalna doza 50 g/dan) (2,10). Odsutnost ozbiljnih nuspojava i općenito dobra tolerancija sve većih količina galaktoze potvrdili su sigurnost ove terapije (1,4). Ovakvo liječenje ima neka ograničenja, jedno od njih je potreba za uzimanjem relativno velikih količina ovog šećera, a drugo je što ova terapija nema učinka na mišićnu slabost i kardiomiopatiju (5,10).

S obzirom da je PGM1 važan enzim u glikolitičkom putu, uz terapiju D-galaktozom, ključna je i prehrana bogata složenim ugljikohidratima kojom će se održati normalna koncentracija glukoze u krvi i spriječiti hipoglikemije (10,36).

8.1.4. Suplementacija galaktozom u SLC39A8-CDG i TMEM165-CDG

Analizom MS glikanskih struktura u obje bolesti nađena je hipogalaktozilacija, tj. manjak galaktoze u usporedbi s normalnim glikanskim strukturama. Stoga se pokušalo s peroralnim dodatkom galaktoze u svrhu poboljšanja glikozilacije. U SLC39A8-CDG, doza do 3,75 g/kg tjelesne težine na dan dovela je do gotovo potpune normalizacije glikozilacije transferina, dok je prekid liječenja rezultirao povećanjem abnormalno glikoziliranih izoformi transferina. Uz galaktozu je suplementiran uridin (150 mg/kg tjelesne težine/dan) s ciljem povećanja zaliha UDP-galaktoze, što je također dovelo do kliničkog poboljšanja (4).

Dodatak galaktoze je proučavan i u TMEM165-CDG, u dozama do 1,5 g/kg/dan, a uz navedenu terapiju se poboljšala N-glikozilacija i biokemijske abnormalnosti (4,5).

8.1.5. Suplementacija L-fukoze

Poremećaji u metabolizmu fukoze i procesu fukozilacije proteina pripadaju vrlo rijetkim podtipovima prirođenih poremećaja glikozilacije, a do danas su poznati FCSK-CDG, SLC35C1-CDG, FUT8-CDG, POFUT1-CDG i GFUS-CDG (63). Suplementacija L-fukozom prvo je primijenjena u SLC35C1-CDG (ukratko o kliničkoj slici u poglavlju 6). Oralni dodatak L-fukoze primjenjivan u pet dnevnih doza rezultirao je smanjenjem učestalosti infekcija, normalizacijom broja neutrofila i poboljšanjem rasta i psihomotoričkog razvoja pacijenata (1,4,5). Primjena L-fukoze u FUT8-CDG također je dovela do kliničkog poboljšanja i poboljšanja glikozilacije (4,64). Ublažavanje simptoma je primijećeno i u GFUS-CDG (63).

8.1.6. Suplementacija manoze u PMM2-CDG

U početku se suplementacija manoze smatrala mogućom terapijom za PMM2-CDG. Međutim, mjesto enzimskog defekta unutar puta glikozilacije čini djelotvornost egzogene manoze malo vjerojatnom. Rana ispitivanja koja su uključivala intravensku i oralnu primjenu manoze nisu pokazala nikakve znakove poboljšanja (4,36). U nedavnoj retrospektivnoj analizi duljeg dodavanja manoze tijekom nekoliko godina, otkriveno je biokemijsko poboljšanje definirano poboljšanom glikozilacijom serumskog transferina nakon liječenja duljeg od jedne godine (1,4). Iako se spontano poboljšanje glikozilacije transferina često vidi kod pacijenata s PMM2-CDG bez obzira na liječenje, pogoršanje nakon prekida liječenja u pacijenata u kojih je terapija prethodno provedena upućuje da se nije radilo samo o spontanoj normalizaciji. Potrebna su daljnja istraživanja kako bi se procijenio učinak oralne suplementacije manoze u ovoj bolesti (4).

8.1.7. Suplementacija kofaktora

U nekim poremećajima glikozilacije, korišteni su kofaktori zahvaćenog enzima kao terapijsko sredstvo za poboljšanje glikozilacije *in vivo* i *in vitro*. Poput suplementacije supstrata, dodavanje kofaktora ima za cilj poboljšanje funkcije proteina optimiziranjem reakcijskih uvjeta kako bi se ravnoteža pomaknula prema produktu reakcije (4).

8.1.7.1. Mangan-sulfat u SLC39A8-CDG

SLC39A8-CDG je uzrokovan mutacijama u genu koji kodira istoimeni dvovalentni kationski kanal, koji djeluje kao glavni stanični prijenosnik mangana. Zbog ovisnosti nekoliko glikoziltransferaza o manganu kao kofaktoru, mutacije u genu *SLC39A8* koje rezultiraju smanjenjem unutarstanične koncentracije mangana uzrokuju sekundarne poremećaje glikozilacije koji odgovaraju skupini CDG tipa II. Klinička slika bolesti je kratko opisana u poglavlju 6. Koncentracija mangana je snižena ili nemjerljiva u krvi i urinu, što je jedno od važnih dijagnostičkih obilježja (4).

Dodatkom peroralnog mangan-II-sulfata ($MnSO_4 \cdot H_2O$) u dozi od 15 do 20 mg/kg tjelesne težine normalizirala se glikozilacija transferina, a došlo je i do značajnog kliničkog poboljšanja u vidu normalizacije EEG-obrazaca i prestanka epileptičkih napadaja u pacijenata na terapiji (3,4,36). Međutim, teško je ujednačiti doze u pacijenata s obzirom da se klinička slika jako razlikuje od bolesnika do bolesnika (4). Glavni nedostatak u provedbi liječenja visokim dozama je toksičnost mangana, a preopterećenje ili kronična izloženost manganu može rezultirati razvojem neurodegenerativnog procesa (51,65). Stoga njegova primjena mora biti popraćena kontrolom mnogih parametara kako bi se na vrijeme prepoznali i spriječili toksični učinci (65). Rezultati dosadašnjih istraživanja sugeriraju da upotreba D-galaktoze u kombinaciji s mangan-kloridom potencira učinke mangan-klorida te bi ova kombinacija mogla biti korisna jer bi se smanjila doza mangana, a time i njegova toksičnost (51).

8.2. Farmakološki šaperoni

Farmakološki šaperoni su male molekule sposobne vezati se na promijenjenu strukturu mutiranih proteina i omogućiti ispravnu konformaciju te tako povećati aktivnost enzima (4). Učinkoviti su u ispravljanju enzimske funkcije u proteinima koji sadrže patogene varijante pogrešnog smisla (*missense*) koje ometaju savijanje i konformaciju proteina (3,4). Ovo je načelo najviše istraženo u lizosomskim bolestima nakupljanja i trenutno postoje odobreni lijekovi za Fabryjevu bolest i Niemann-Pickovu bolest tip C, dok su za neke druge bolesti u fazi istraživanja. Aktivno se istražuju i u skupini poremećaja glikozilacije (4). Izazov u procjeni učinka ovog terapijskog pristupa je to što je većina bolesnika složeni heterozigoti pa je teško predvidjeti učinak terapije na pojedinačnu varijantu (3). Prednost šaperona je što su to male molekule koje mogu prijeći krvno-moždanu barijeru i tako utjecati na ublažavanje neuroloških simptoma (66).

Farmakološki šaperoni za sada nisu dostupni u kliničkoj primjeni za poremećaje glikozilacije (4,8). Jedan od šaperona koji je pokazao učinkovitost u pretkliničkim studijama je glukoza-1,6-bisfosfat koja je prirodni ligand PMM2. Rezultati *in vitro* studija su pokazali da primjena ove molekule povećava katalitičku aktivnost PMM2 (4,67,68).

8.3. Aktivirani šećeri

Brojne pretkliničke studije istražuju različite molekularne oblike i načine isporuke manoza-1-fosfata u PMM2-CDG. Manoza-1-fosfat je vrlo nestabilna molekula, a liposomalni oblici bi mogli bi biti opcija za učinkovitu dostavu aktivnog spoja manoza-1-fosfat u ciljne organe (jetru). Alternativa je korištenje kapsuliranog spoja u molekularnom "zaštitnom omotaču", no za učinkovitu staničnu endocitozu problem bi mogla stvarati veličina molekule (3).

8.4. Genska terapija

Principi genske terapije temelje se na monogenskoj prirodi poremećaja glikozilacije. Cilj genske terapije je obnavljanje sekvence divljeg tipa u mutiranom genu uvođenjem transgena. Adeno-virusni (AAV, od engl. *adeno associated virus*) vektori su najčešće korišteni u *in vivo* genskoj terapiji. Trenutno je AAV terapija ograničena na mišjem modelu za GNE-CDG i na primarne kulture ljudskih mišićnih stanica (3).

Nevirusne metode prijenosa transgena uključuju nukleaze cinkovih prstiju (ZFN, od engl. *zink finger nucleases*), efektorske nukleaze slične aktivatorima transkripcije (TALEN, od engl. *transcription activator-like effector nucleases*) i CRISPR/Cas9 tehnologiju (od engl. *clustered regulatory interspaced short palindromic Repeats*)/*Cas9 systems*) (3,69). Iako ove metode imaju mnogo potencijala za učinkovitu gensku terapiju, još nisu provedena klinička ispitivanja u ovoj skupini bolesti. Obećavajući pretklinički rezultati dobiveni su metodom ZFN. Očekuje se da će primjena ciljanog uređivanja gena u bliskoj budućnosti biti jedna od obećavajućih terapijskih opcija za prirodene poremećaje glikozilacije (3).

Terapija protusmjernim oligonukleotidima (ASO, od engl. *antisense oligonucleotide*) mijenja glasničku RNA (mRNA, od engl. *messenger ribonucleic acid*) i tako utječe na promjenu ekspresije proteina (3,70). Pokušaj ASO terapije provedena je *in vitro* na stanicama bolesnika s PMM2-CDG, a razmatra se i kao terapijska opcija u TMEM165-CDG (3).

8.5. Inhibicija histonske deacetilaze u PIGM-CDG

Inhibitori histonske deacetilaze su korišteni u poremećaju sinteze GPI sidra uzrokovanog mutacijama promotora gena *PIGM* (4). Histonske deacetilaze su enzimi koji uklanjaju acetilnu skupinu s ostataka lizina na histonima u promotorskim regijama te tako utječu na ekspresiju gena. Primjena natrijevog butirata u dozi od 20 mg/kg tri puta dnevno, bila je popraćena značajnim kliničkim poboljšanjem s prestankom napadaja i ponovnim postizanjem sposobnosti hodanja i hranjenja u jednog pacijenta s PIGM-CDG. Međutim, korištenje istog pristupa u drugoj studiji, provedenoj na tri pacijenta, nije polučilo tako dobre rezultate liječenja (2,4,7,71).

8.6. Simptomatska terapija

Osim terapija koje imaju za cilj ispravljanje ili poboljšanje funkcije zahvaćenog proteina i utječu na poboljšanje/normaliziranje procesa glikozilacije, druge vrste liječenja imaju za cilj ublažiti simptome ili sekundarne komplikacije bolesti (4).

8.6.1. Opći aspekti i kliničke preporuke za liječenje pacijenata

Opće preporuke za simptomatsko liječenje uglavnom se temelje na kliničkom iskustvu ili pojedinačnim izvješćima, a ne na kontroliranim ispitivanjima, zbog čega je davanje terapijskih preporuka utemeljenih na dokazima izazovno za većinu poremećaja iz ove skupine (3,4).

8.6.1.1. Simptomatska i potporna terapija

8.6.1.1.1. Vrućica

Povišena temperatura ima štetan učinak na glikozilaciju i pokazalo se da dodatno smanjuje preostalu aktivnost enzima povezanih s glikozilacijom. Zato je neophodno energično liječenje vrućice, koja je često povezana s pogoršanjem epileptičkih napadaja, pojavom mioklonusa i drugih poremećaja kretanja, a kod mnogih pacijenata može izazvati pojavu SLE (3,4,9).

8.6.1.1.2. Neurološki simptomi

Neki podaci upućuju da je SLE epileptičkog podrijetla, a simptomi se često poboljšaju nakon primjene antikonvulzivnih lijekova (4). Potporna terapija tijekom epizoda SLE uključuje intravensku hidraciju, održavanje normalne koncentracije glukoze u krvi i fizikalnu terapiju tijekom razdoblja oporavka (9).

Za liječenje ataksije najvažnija je fizikalna terapija. Kod pacijenata sa spasticitetom ili distonijom, može biti korisna lokalna primjena botulinum toksina (3).

Pokazalo se da inhibitor karboanhidraze acetazolamid smanjuje cerebelarne simptome kod nekih drugih nasljednih ataksija (npr. u spinocerebelarnoj ataksiji (SCA6) i u obiteljskoj hemiplegičnoj migreni (FHM1, od engl. *familial hemiplegic migraine type 1*)) (4). Smatra se da acetazolamid smanjuje prekomjernu podražljivost neurona zbog čega je potencijalni izbor i za cerebelarne simptome kod PMM2-CDG (4,71).

Za kontrolu epileptičkih napadaja u nekih oblika poremećaja sinteze GPI sidra (npr. PIGO-CDG i PIGS-CDG) korisnim se pokazala primjena farmakoloških doza piridoksina (71). Piridoksal-fosfat (PLP, od engl. *pyridoxal phosphate*), aktivni vitamin piridoksina, važan je kofaktor za brojne moždane funkcije. Piridoksin unesen hranom se u jetri pretvara u PLP. Da bi PLP prošao krvno-moždanu barijeru potrebna je defosforilacija u piridoksal posredovana tkivno nespecifičnom alkalnom fosfatazom (TNALP, od engl. *tissue nonspecific alkaline phosphatase*) koja je pričvršćena na staničnu membranu pomoću GPI sidra. U moždanim stanicama se piridoksal ponovno fosforilira u PLP koji je, među ostalim, uključen u sintezu γ -aminomaslačne kiseline (GABA, od engl. *γ -aminobutyric acid*). U PIGO-CDG i PIGL-CDG dolazi do neadekvatnog sidrenja TNALP na krvno-moždanoj barijeri pa PLP ne može ući u mozak. Davanje farmakoloških doza piridoksina rezultiralo je boljom kontrolom epilepsije u pacijenata s navedenim bolestima (72,73).

8.6.1.1.3. Slabo napredovanje na tjelesnoj masi

Pacijentima s poremećajima glikozilacije je često potreban veći kalorijski unos od uobičajenog zbog prethodno navedenih brojnih problema. Pacijenti normalno podnose ugljikohidrate, masti i proteine te im nije potrebna posebna dijeta, kao što je slučaj u nekim drugim metaboličkim poremećajima. U pacijenata s motoričkim poteškoćama i problemima s hranjenjem koriste se nazogastrične sonde ili gastrostome kako bi se osigurala dostatna nutritivna potpora. Dojenčadi s pojačanom regurgitacijom i čestim povraćanjem od koristi mogu biti zgušnjavanje obroka, održavanje uspravnog položaja nakon hranjenja i primjena inhibitora protonske pumpe te drugih antirefluksnih lijekova. Pacijentima je potrebno osigurati savjetovanje od gastroenterologa i nutricionista. Kad god je moguće valja poticati hranjenje na usta, osim u slučajevima kad je povećan rizik od aspiracije hrane.

8.6.1.1.4. Zaostajanje u razvoju

Pacijentima je potrebno osigurati multidisciplinarnu potporu razvoju koja treba uključivati redovitu fizikalnu terapiju, radnu terapiju i logopedsku terapiju.

8.6.1.1.5. Strabizam

Konzultacije s pedijatrijskim oftalmologom od najranije dobi važne su za otkrivanje abnormalnosti oka i provedbe liječenja koje će sačuvati vid.

8.6.1.1.6. Hipotireoza

Iako djeca s prirođenim poremećajima glikozilacije obično nemaju simptome hipotireoze, testovi funkcije štitnjače često odstupaju. L-tiroksin se primjenjuje u pacijenata koji uz povišen TSH imaju snižen slobodni tiroksin.

8.6.1.1.7. Koagulopatija

Niske koncentracije koagulacijskih čimbenika, pro- i antikoagulansa, rijetko uzrokuju kliničke probleme, ali mogu uzrokovati tromboembolijske komplikacije kao i krvarenja. Stoga se navedeni poremećaji koagulacije trebaju korigirati derivatima kad se osoba podvrgava operaciji i pri drugim rizičnim situacijama.

8.6.1.1.8. Imunološki poremećaj

Neki pacijenti, a osobito u dojenačkoj dobi, imaju ponavljajuće ili neočekivano teške infekcije pa ih treba pregledati imunolog. Preporučuju se redovita cijepljenja za oboljelu djecu i odrasle, kao i pravodobna antibiotska terapija u slučaju bakterijskih infekcija. U pacijenata s hipogamaglobulinemijom koja je često posljedica PLE se trebaju nadoknaditi intravenski imunoglobulini.

8.6.1.2. Drugi problemi u odraslih pacijenata

8.6.1.2.1. Ortopedski problemi

Liječenje uključuje odgovarajuće ortopedsko i fizikalno-medicinsko liječenje, korištenje invalidskih kolica i drugih ortopedskih pomagala te eventualno kirurško liječenje prirođenih i stečenih deformacija kostura.

8.6.1.2.2. Duboka venska tromboza (DVT)

DVT je relativno česta komplikacija u odraslih osoba s PMM2-CDG i MPI-CDG. Brza dijagnoza i liječenje ključni su za smanjenje rizika od plućne embolije (9).

8.7. Transplantacija organa i stanica

U slučajevima teške i progresivne zahvaćenosti srca, jetre ili imunološkog sustava provodi se transplantacija solidnih organa i hematopoetskih matičnih stanica, ovisno o stanju pacijenta (3–5). Transplantacija jetre je bila uspješna u bolesnika s MPI-CDG, a pokušana je i u CCDC115-CDG te u ATP6AP1-CDG. Nekolicini pacijenata s DOLK-CDG i progresivnom kardiomiopatijom uspješno je transplantirano srce. U pacijenata s PGM3-CDG, u kojih je vodeće kliničko obilježje imunodeficijencija, uspješno je provedena transplantacija matičnih hematopoetskih stanica (3).

9. ZAKLJUČAK

Prirođeni poremećaji glikozilacije čine veliku i izrazito heterogenu skupinu nasljednih metaboličkih bolesti. Obuhvaćaju poremećaje u sintezi glikoproteina, glikolipida i GPI sidra. S obzirom da je glikozilacija najznačajniji oblik posttranslacijske modifikacije i odvija se u gotovo svakoj stanici, većina ovih poremećaja je multisistemska i s vrlo teškom kliničkom slikom. Ipak, neki poremećaji imaju blagu kliničku sliku ili su ograničeni na jedan organ. Stoga poremećaji glikozilacije trebaju biti u diferencijalnoj dijagnozi brojnih stanja te liječnici različitih specijalnosti trebaju imati osnovna znanja o ovoj skupini bolesti. Iako je u posljednje vrijeme zabilježen eksponencijalni rast u broju novootkrivenih bolesti, čemu je uvelike pridonio razvoj dijagnostičkih metoda, smatra se da velik broj bolesnika i dalje ostaje neprepoznat. Razlog tome je, uz iznimno heterogenu kliničku sliku, nedostatak dostupnih i univerzalnih metoda probira koje bi pokrile sve tipove poremećaja. Dodatan razlog je slabija osviještenost među medicinskim djelatnicima. Nažalost, za veliku većinu prirođenih poremećaja glikozilacije ne postoji etiološko liječenje. Iako su samo neke bolesti liječive, postavljanje točne dijagnoze ključno je radi ranog liječenja bolesti za koje postoji terapija, ali i optimalne skrbi s obzirom na rizike od brojnih komplikacija, kao i genetskog savjetovanja obitelji.

10. ZAHVALE

Iznimno sam zahvalna svojoj mentorici dr. sc. Danijeli Petković Ramadža na strpljivosti, otvorenosti, dijeljenju savjeta i pomoći u izradi diplomskog rada, na pruženoj prilici za suradnju i podijeljenom znanju.

Hvala obitelji na podršci svih ovih godina obrazovanja, strpljivosti i njihovom odricanju.

Hvala mojoj najdražoj nećakinji Alini i nećaku Aronu koji su mi uljepšavali dane, donijeli mi mnogo radosti i često mi bili životni učitelji.

Zahvalna sam i svojim prijateljima koji su uvijek bili uz mene. Posebno hvala Ivani, Ani i Mariji, uz koje je bilo lakše i ljepše studirati, na nesebično darovanom vremenu, grupnom učenju i potpori.

Hvala svakom pacijentu koje smo susreli za vrijeme studiranja, koji su s nama dijelili dijelove svoje intime u svrhu našeg učenja, a često nam i uljepšavali zahtjevne studentske dane.

Hvala Microblinku, mojim „people beyond“ kolegama, na prilici za rad i učenje i nezamjenjivom iskustvu koje sam imala priliku ovdje steći.

Zahvalna sam i dragim prijateljicama iz Totus Tuusa koje su me pratile svojim molitvama i bile mi velika podrška, posebno prije ispita.

Hvala Josipu na potpori i nesebičnoj ljubavi.

Hvala Tebi, Svevišnji, na darovanome životu i na svima onima koje si mi stavio na put svih ovih godina studiranja.

11. LITERATURA

1. Lipiński P, Tylki-Szymańska A. Congenital disorders of glycosylation: what clinicians need to know? *Front Pediatr.* 2021;9:715151. doi:10.3389/fped.2021.715151
2. Chang IJ, He M, Lam CT. Congenital disorders of glycosylation. *Ann Transl Med.* 2018;6(24):477. doi:10.21037/atm.2018.10.45
3. Verheijen J, Tahata S, Kozicz T, Witters P, Morava E. Therapeutic approaches in congenital disorders of glycosylation (CDG) involving N-linked glycosylation: an update. *Genet Med.* 2020;22(2):268-279. doi:10.1038/s41436-019-0647-2
4. Park JH, Marquardt T. Treatment options in congenital disorders of glycosylation. *Front Genet.* 2021;12:735348. doi:10.3389/fgene.2021.735348
5. Péanne R, de Lonlay P, Foulquier F, Kornak U, Lefeber DJ, Morava E i sur. Congenital disorders of glycosylation (CDG): Quo vadis?. *Eur J Med Genet.* 2018;61(11):643-663. doi:10.1016/j.ejmg.2017.10.012
6. van Tol W, Wessels H, Lefeber DJ. O-glycosylation disorders pave the road for understanding the complex human O-glycosylation machinery. *Curr Opin Struct Biol.* 2019;56:107-118. doi:10.1016/j.sbi.2018.12.006
7. Jaeken J. Congenital disorders of glycosylation: A multi-genetic disease family with multiple subcellular locations. *J Mother Child.* 2020;24(2):14-20. doi:10.34763/jmotherandchild.20202402si.2005.000004
8. Ng BG, Freeze HH. Perspectives on glycosylation and its congenital disorders. *Trends Genet.* 2018;34(6):466-476. doi:10.1016/j.tig.2018.03.002
9. Sparks SE, Krasnewich DM. Congenital disorders of N-linked glycosylation and multiple pathway overview. U: Adam MP, Everman DB, Mirzaa GM, Pagon RA, Wallace SE, Bean LJH, i sur., ur. *GeneReviews®*. Seattle (WA): University of Washington, Seattle; 2005- [ažurirano 12.1.2017.]. Dostupno na: <https://www.ncbi.nlm.nih.gov/books/NBK1116>
10. Altassan R, Radenkovic S, Edmondson AC, Barone R, Brasil S, Cechova A, i sur. International consensus guidelines for phosphoglucomutase 1 deficiency

- (PGM1-CDG): Diagnosis, follow-up, and management. *J Inherit Metab Dis.* 2021;44(1):148-163. doi:10.1002/jimd.12286
11. Altassan R, Péanne R, Jaeken J, Barone R, Bidet M, Borgel D, i sur. International clinical guidelines for the management of phosphomannomutase 2-congenital disorders of glycosylation: Diagnosis, treatment and follow up. *J Inherit Metab Dis.* 2019;42(1):5-28. doi:10.1002/jimd.12024
 12. Lipiński P, Bogdańska A, Tylki-Szymańska A. Congenital disorders of glycosylation: Prevalence, incidence and mutational spectrum in the Polish population. *Mol Genet Metab Rep.* 2021;27:100726. doi:10.1016/j.ymgmr.2021.100726
 13. Francisco R, Pascoal C, Marques-da-Silva D, Brasil S, Pimentel-Santos FM, Altassan R, i sur. New insights into immunological involvement in congenital disorders of glycosylation (CDG) from a people-centric approach. *J Clin Med.* 2020;9(7):2092. doi:10.3390/jcm9072092
 14. Reily C, Stewart TJ, Renfrow MB, Novak J. Glycosylation in health and disease. *Nat Rev Nephrol.* 2019;15(6):346-366. doi:10.1038/s41581-019-0129-4
 15. Murray RK. Glikoproteini. U: Lovrić J, Sertić J, ur. Harperova ilustrirana biokemija. 28. izd. Zagreb: Medicinska naklada; 2011. 506–26.
 16. Eichler J. Protein glycosylation. *Curr Biol.* 2019;29(7):R229-R231. doi:10.1016/j.cub.2019.01.003
 17. Ranucci G, Iorio R. Disorders that mimic Wilson Disease. U: Kerker N, Roberts EA, ur. Clinical and translational perspectives on Wilson disease. Academic Press, 2019:419–26. Dostupno na: <https://doi.org/10.1016/B978-0-12-810532-0.00041-0>
 18. Abu Bakar N, Lefeber DJ, van Scherpenzeel M. Clinical glycomics for the diagnosis of congenital disorders of glycosylation. *J Inherit Metab Dis.* 2018;41(3):499-513. doi:10.1007/s10545-018-0144-9

19. Botham KM, Mayes PA. Fiziološki značajni lipidi. U: Lovrić J, Sertić J, ur. Harperova ilustrirana biokemija. 28. izd. Zagreb: Medicinska naklada; 2011. 121-30.
20. Bogdańska A, Lipiński P, Szymańska-Rożek P, Jezela-Stanek A, Rokicki D, Socha P, i sur. Clinical, biochemical and molecular phenotype of congenital disorders of glycosylation: long-term follow-up. *Orphanet J Rare Dis.* 2021;16(1):17. doi:10.1186/s13023-020-01657-5
21. Girard M, Douillard C, Debray D, Lacaille F, Schiff M, Vuillaumier-Barrot S, i sur. Long term outcome of MPI-CDG patients on D-mannose therapy. *J Inherit Metab Dis.* 2020;43(6):1360-1369. doi:10.1002/jimd.12289
22. Cohn RD. Dystroglycan: important player in skeletal muscle and beyond. *Neuromuscul Disord.* 2005;15(3):207-217. doi:10.1016/j.nmd.2004.11.005
23. Trinchera M, Parini R, Indelicato R, Domenighini R, dall'Olio F. Diseases of ganglioside biosynthesis: An expanding group of congenital disorders of glycosylation. *Mol Genet Metab.* 2018;124(4):230-237. doi:10.1016/j.ymgme.2018.06.014
24. Neuhofer CM, Funke R, Wilken B, Knaus A, Altmüller J, Nürnberg P, i sur. A novel mutation in PIGA associated with multiple congenital anomalies-hypotonia-seizure syndrome 2 (MCAHS2) in a boy with a combination of severe epilepsy and gingival hyperplasia. *Mol Syndromol.* 2020;11(1):30-37. doi:10.1159/000505797
25. Reynders E, Foulquier F, Annaert W, Matthijs G. How Golgi glycosylation meets and needs trafficking: the case of the COG complex. *Glycobiology.* 2011;21(7):853-863. doi:10.1093/glycob/cwq179
26. Paprocka J, Jezela-Stanek A, Tylki-Szymańska A, Grunewald S. Congenital disorders of glycosylation from a neurological perspective. *Brain Sci.* 2021;11(1):88. doi:10.3390/brainsci11010088
27. Kılıç B, Akkuş N. Novel mutation and severe respiratory failure in congenital disorders of glycosylation Type Ix. *Turk J Pediatr.* 2020;62(1):114-118. doi:10.24953/turkjped.2020.01.016

28. Johnsen C, Edmondson AC. Manifestations and management of hepatic dysfunction in congenital disorders of glycosylation. *Clin Liver Dis (Hoboken)*. 2021;18(2):54-66. doi:10.1002/cld.1105
29. Al Teneiji A, Bruun TU, Sidky S, Cordeiro D, Cohn RD, Mendoza-Londono R, i sur. Phenotypic and genotypic spectrum of congenital disorders of glycosylation type I and type II. *Mol Genet Metab*. 2017;120(3):235-242. doi:10.1016/j.ymgme.2016.12.014
30. Feraco P, Mirabelli-Badenier M, Severino M, Alpigliani MG, Di Rocco M, Biancheri R, i sur. The shrunken, bright cerebellum: a characteristic MRI finding in congenital disorders of glycosylation type 1a. *AJNR Am J Neuroradiol*. 2012;33(11):2062-2067. doi:10.3174/ajnr.A3151
31. Zilmer M, Edmondson AC, Khetarpal SA, Alesi V, Zaki MS, Rostasy K, i sur. Novel congenital disorder of O-linked glycosylation caused by GALNT2 loss of function. *Brain*. 2020;143(4):1114-1126. doi:10.1093/brain/awaa063
32. Starosta RT, Boyer S, Tahata S, Raymond K, Lee HE, Wolfe LA, i sur. Liver manifestations in a cohort of 39 patients with congenital disorders of glycosylation: pin-pointing the characteristics of liver injury and proposing recommendations for follow-up. *Orphanet J Rare Dis*. 2021;16(1):20. doi:10.1186/s13023-020-01630-2
33. Ravell JC, Chauvin SD, He T, Lenardo M. An update on XMEN disease. *J Clin Immunol*. 2020;40(5):671-681. doi:10.1007/s10875-020-00790-x
34. Lipiński P, Stępień KM, Ciara E, Tylki-Szymańska A, Jezela-Stanek A. Skeletal and bone mineral density features, genetic profile in congenital disorders of glycosylation: Review. *Diagnostics (Basel)*. 2021;11(8):1438. Published 2021 Aug 9. doi:10.3390/diagnostics11081438
35. Barić I, Ramadža DP, Žigman T. Kardiomiopatije zbog nasljednih metaboličkih bolesti- stari i novi izazovi. *Paediatr Croat*. 2017; 61: 127-135
36. Witters P, Cassiman D, Morava E. Nutritional therapies in congenital disorders of glycosylation (CDG). *Nutrients*. 2017;9(11):1222. doi:10.3390/nu9111222

37. Ferreira CR, Altassan R, Marques-Da-Silva D, Francisco R, Jaeken J, Morava E. Recognizable phenotypes in CDG. *J Inher Metab Dis.* 2018;41(3):541-553. doi:10.1007/s10545-018-0156-5
38. Radoi V, Pop LG, Bacalbasa N, Panaitescu AM, Ciobanu AM, Cretoiu D, i sur. Fatal association of mirror and eisenmenger syndrome during the COVID-19 pandemic. *Medicina (Kaunas).* 2021;57(10):1031. doi:10.3390/medicina57101031
39. Lam C, Krasnewich DM. PMM2-CDG. U: Adam MP, Everman DB, Mirzaa GM, Pagon RA, Wallace SE, Bean LJH, i sur., ur. GeneReviews®. Seattle (WA): University of Washington, Seattle; 2005. - [ažurirano 20.5.2021.] Dostupno na: <https://www.ncbi.nlm.nih.gov/books/NBK1116>
40. Radenkovic S, Witters P, Morava E. Central nervous involvement is common in PGM1-CDG. *Mol Genet Metab.* 2018;125(3):200-204. doi:10.1016/j.ymgme.2018.08.008
41. Yates TM, Suri M, Desurkar A, Lesca G, Wallgren-Pettersson C, Hammer TB, i sur. SLC35A2-related congenital disorder of glycosylation: Defining the phenotype. *Eur J Paediatr Neurol.* 2018;22(6):1095-1102. doi:10.1016/j.ejpn.2018.08.002
42. Wang P, Jin P, Zhu L, Chen M, Qian Y, Zeng W, i sur. Prenatal diagnosis of Walker-Warburg syndrome due to compound mutations in the B3GALNT2 gene. *J Gene Med.* 2022;24(5):e3417. doi:10.1002/jgm.3417
43. Roscioli T, Kamsteeg EJ, Buysse K, Maystadt I, van Reeuwijk J, van den Elzen C, i sur. Mutations in ISPD cause Walker-Warburg syndrome and defective glycosylation of α -dystroglycan. *Nat Genet.* 2012;44(5):581-585. doi:10.1038/ng.2253
44. van Reeuwijk J, Brunner HG, van Bokhoven H. Glyc-O-genetics of Walker-Warburg syndrome. *Clin Genet.* 2005;67(4):281-289. doi:10.1111/j.1399-0004.2004.00368.x
45. Vajsar J, Schachter H. Walker-Warburg syndrome. *Orphanet J Rare Dis.* 2006;1:29. doi:10.1186/1750-1172-1-29

46. Judaš M, Sedmak G, Radoš M, Sarnavka V, Fumić K, Willer T, i sur. POMT1-associated walker-warburg syndrome: a disorder of dendritic development of neocortical neurons. *Neuropediatrics*. 2009;40(1):6-14. doi:10.1055/s-0029-1224099
47. Yiş U, Uyanik G, Rosendahl DM, Carman KB, Bayram E, Heise M, i sur. Clinical, radiological, and genetic survey of patients with muscle-eye-brain disease caused by mutations in POMGNT1. *Pediatr Neurol*. 2014;50(5):491-497. doi:10.1016/j.pediatrneurol.2014.01.008
48. Balci B, Morris-Rosendahl DJ, Celebi A, Talim B, Topaloglu H, Dinçer P. Prenatal diagnosis of muscle-eye-brain disease. *Prenat Diagn*. 2007;27(1):51-54. doi:10.1002/pd.1622
49. Jansen JC, Timal S, van Scherpenzeel M, Michelakakis H, Vicogne D, Ashikov A, i sur. TMEM199 deficiency is a disorder of Golgi homeostasis characterized by elevated aminotransferases, alkaline phosphatase, and cholesterol and abnormal glycosylation. *Am J Hum Genet*. 2016;98(2):322-330. doi:10.1016/j.ajhg.2015.12.011
50. Fang Y, Abuduxikuer K, Wang YZ, Li SM, Chen L, Wang JS. TMEM199-congenital disorder of glycosylation with novel phenotype and genotype in a Chinese boy. *Front Genet*. 2022;13:833495. doi: 10.3389/fgene.2022.833495
51. Durin Z, Houdou M, Morelle W, Barré L, Layotte A, Legrand D, i sur. Differential effects of D-galactose supplementation on Golgi glycosylation defects in TMEM165 deficiency. *Front Cell Dev Biol*. 2022;10:903953. doi:10.3389/fcell.2022.903953
52. Petković D, Bilić K, Ninković D, Ćuk M, Fumić. Ksenija, Barić I. Prirođeni poremećaji glikozilacije i projekt "Euroglycanet." *Lijec Vjesn*. 2007;(129):286–92.
53. Fumić K. The role of laboratory diagnostics in diagnostic workup of children with suspected rare neurometabolic diseases. *Paediatrica Croatica [Internet]*. 2020 [pristupljeno 13.09.2022.];64(4):269-275. Dostupno na: <https://hrcak.srce.hr/251942>

54. Park JH, Hogrebe M, Grüneberg M, DuChesne I, von der Heiden AL, Reunert J, i sur. SLC39A8 deficiency: A disorder of manganese transport and glycosylation. *Am J Hum Genet.* 2015;97(6):894-903. doi:10.1016/j.ajhg.2015.11.003
55. Gornik O, Lauc G. Glycosylation of serum proteins in inflammatory diseases. *Dis Markers.* 2008;25(4-5):267-278. doi:10.1155/2008/493289
56. Ząbczyńska M, Kozłowska K, Pocheć E. Glycosylation in the thyroid gland: vital aspects of glycoprotein function in thyrocyte physiology and thyroid disorders. *Int J Mol Sci.* 2018;19(9):2792. doi:10.3390/ijms19092792
57. Abuduxikuer K, Wang JS. Four New Cases of SLC35A2-CDG with novel mutations and clinical features. *Front Genet.* 2021;12:658786. doi:10.3389/fgene.2021.658786
58. Anzai R, Tsuji M, Yamashita S, Wada Y, Okamoto N, Saito H, i sur. Congenital disorders of glycosylation type IIb with MOGS mutations cause early infantile epileptic encephalopathy, dysmorphic features, and hepatic dysfunction. *Brain Dev.* 2021;43(3):402-410. doi:10.1016/j.braindev.2020.10.013
59. Girard M, Douillard C, Debray D, Lacaille F, Schiff M, Vuillaumier-Barrot S, i sur. Long term outcome of MPI-CDG patients on D-mannose therapy. *J Inherit Metab Dis.* 2020;43(6):1360-1369. doi:10.1002/jimd.12289
60. Čechová A, Altassan R, Borgel D, Bruneel A, Correia J, Girard M, i sur. Consensus guideline for the diagnosis and management of mannose phosphate isomerase-congenital disorder of glycosylation. *J Inherit Metab Dis.* 2020;43(4):671-693. doi:10.1002/jimd.12241
61. Witters P, Tahata S, Barone R, Öunap K, Salvarinova R, Grønberg S, i sur. Clinical and biochemical improvement with galactose supplementation in SLC35A2-CDG. *Genet Med.* 2020;22(6):1102-1107. doi:10.1038/s41436-020-0767-8

62. Radenkovic S, Bird MJ, Emmerzaal TL, Wong SY, Felgueira C, Stiers KM, i sur. The metabolic map into the pathomechanism and treatment of PGM1-CDG. *Am J Hum Genet.* 2019;104(5):835-846. doi:10.1016/j.ajhg.2019.03.003
63. Feichtinger RG, Hüllen A, Koller A, Kotzot D, Grote V, Rapp E, et al. A spoonful of L-fucose-an efficient therapy for GFUS-CDG, a new glycosylation disorder. *EMBO Mol Med.* 2021;13(9):e14332. doi:10.15252/emmm.202114332
64. Park JH, Reunert J, He M, Mealer RG, Noel M, Wada Y, i sur. L-fucose treatment of FUT8-CDG. *Mol Genet Metab Rep.* 2020;25:100680. doi:10.1016/j.ymgmr.2020.100680
65. Houdou M, Foulquier F. Anomalies congénitales de la glycosylation (CDG) - 1980-2020, 40 ans pour comprendre [Panorama on congenital disorders of glycosylation (CDG): from 1980 to 2020]. *Med Sci (Paris).* 2020;36(8-9):735-746. doi:10.1051/medsci/2020128
66. Gámez A, Serrano M, Gallego D, Vilas A, Pérez B. New and potential strategies for the treatment of PMM2-CDG. *Biochim Biophys Acta Gen Subj.* 2020;1864(11):129686. doi:10.1016/j.bbagen.2020.129686
67. Yuste-Checa P, Brasil S, Gámez A, Underhaug J, Desviat LR, Ugarte M, et al. Pharmacological chaperoning: A potential treatment for PMM2-CDG. *Hum Mutat.* 2017;38(2):160-168. doi:10.1002/humu.23138
68. Monticelli M, Liguori L, Allocca M, Andreotti G, Cubellis MV. β -Glucose-1,6-bisphosphate stabilizes pathological phosphomannomutase2 mutants in vitro and represents a lead compound to develop pharmacological chaperones for the most common disorder of glycosylation, PMM2-CDG. *Int J Mol Sci.* 2019;20(17):4164. doi:10.3390/ijms20174164
69. Nemudryi AA, Valetdinova KR, Medvedev SP, Zakian SM. TALEN and CRISPR/Cas genome editing systems: Tools of discovery. *Acta Naturae.* 2014;6(3):19-40.
70. Crooke ST, Baker BF, Crooke RM, Liang XH. Antisense technology: an overview and prospectus. *Nat Rev Drug Discov.* 2021;20(6):427-453. doi:10.1038/s41573-021-00162-z

71. Ondruskova N, Cechova A, Hansikova H, Honzik T, Jaeken J. Congenital disorders of glycosylation: Still "hot" in 2020. *Biochim Biophys Acta Gen Subj.* 2021;1865(1):129751. doi:10.1016/j.bbagen.2020.129751
72. Tanigawa J, Nabatame S, Tominaga K, Nishimura Y, Maegaki Y, Kinoshita T, et al. High-dose pyridoxine treatment for inherited glycosylphosphatidylinositol deficiency. *Brain Dev.* 2021;43(6):680-687. doi:10.1016/j.braindev.2021.02.007
73. Hassel B, Rogne AG, Hope S. Intellectual disability associated with pyridoxine-responsive epilepsies: the need to protect cognitive development. *Front Psychiatry.* 2019;10:116. doi:10.3389/fpsy.2019.00116

12. ŽIVOTOPIS

OSOBNI PODACI

Ime i prezime: Martina Pintarić

Adresa: Braće Radića 115, Peteranec

Država: Republika Hrvatska

E-mail: martina0814@gmail.com

Datum rođenja i mjesto: 29.10.1994. Koprivnica

OBRAZOVANJE

Rujan 2013.- danas Medicinski fakultet Zagreb

Rujan 2009.- svibanj 2013. Gimnazija „Fran Galović“, Koprivnica

RADNO ISKUSTVO

Za vrijeme studija radila sam razne studentske poslove od kojih najdulje u Microblinku (godinu dana) te kao asistent u nastavi u Osnovnoj školi „Mate Lovrak“ u Zagrebu (jednu školsku godinu) s djecom koja imaju autizam, cerebralnu paralizu, Downov sindrom, Treacher Collinsov sindrom, ADHD i ostalo.

POSEBNE VJEŠTINE

Računala: poznavanje MS office paketa i korištenje interneta

Jezici: Engleski jezik - aktivno, vrlo dobro znanje; talijanski jezik - osrednje znanje; francuski i španjolski jezik - osnovno znanje

Vozačka dozvola: Kategorija B

OSOBNI INTERESI

Sudjelovala sam na kongresima „Pogled u sebe“ za promicanje mentalnog zdravlja, više puta u „Bolnici za medvjediće“ u organizaciji EMSA-e te na kongresima iz neuroznanosti na kojima sam i volontirala.