

# Usporedba različitih metoda izolacije spermija iz biopsije sjemenika

---

Plešnar, Laura

Master's thesis / Diplomski rad

2022

Degree Grantor / Ustanova koja je dodijelila akademski / stručni stupanj: **University of Zagreb, School of Medicine / Sveučilište u Zagrebu, Medicinski fakultet**

Permanent link / Trajna poveznica: <https://um.nsk.hr/um:nbn:hr:105:793260>

Rights / Prava: [In copyright](#) / [Zaštićeno autorskim pravom.](#)

Download date / Datum preuzimanja: **2024-07-17**



Repository / Repozitorij:

[Dr Med - University of Zagreb School of Medicine Digital Repository](#)



SVEUČILIŠTE U ZAGREBU

MEDICINSKI FAKULTET

**Laura Plešnar**

**Usporedba različitih metoda izolacije spermija iz biopsije sjemenika**

DIPLOMSKI RAD



Zagreb, 2022.

Ovaj diplomski rad izrađen je u Zavodu za histologiju i embriologiju Medicinskog fakulteta u Zagrebu pod vodstvom prof.dr.sc. Davora Ježeka i predan je na ocjenu u akademskoj godini 2021./2022.

## KRATICE

<b>ART</b>	<i>assisted reproductive technology</i> / metode medicinski pomognute oplodnje
<b>cTESE</b>	<i>conventional testicular sperm extraction</i> konvencionalna izolacija spermija iz sjemenika
<b>FSH</b>	folikularni stimulirajući hormon
<b>ICSI</b>	<i>intracytoplasmic sperm injection</i> intracitoplazmatska injekcija spermija u jajnu stanicu
<b>IVF</b>	<i>in vitro fertilization</i> / <i>in vitro</i> oplodnja
<b>LBR</b>	<i>live birth rate</i> / stopa živorođene djece
<b>LH</b>	luteinizirajući hormon
<b>mTESE</b>	<i>microdissection testicular sperm extraction</i> mikrodisekcijska izolacija spermija iz sjemenika
<b>NOA</b>	neopstruktivna azoospermija
<b>OA</b>	opstruktivna azoospermija
<b>PR</b>	<i>pregnancy rates</i> / stopa trudnoće
<b>SRR</b>	<i>sperm retrieval rate</i> / uspješnost izolacije spermija
<b>TFNA</b>	<i>testicular fine-needle aspiration</i> / aspiracija spermija tankom iglom iz sjemenika

# SADRŽAJ

## 1. SAŽETAK

## 2. SUMMARY

3. UVOD .....	1
3.1. MUŠKA NEPLODNOST .....	1
3.2. AZOOSPERMIJA .....	3
4. TEHNIKE EKSTRAKCIJE SPERMIJA .....	4
4.1. PERKUTANA IZOLACIJA SPERMIJA .....	4
4.2. OTVORENE BIOPSIJE SJEMENIKA .....	6
4.2.1. Konvencionalna izolacija spermija iz sjemenika (cTESE).....	6
4.2.2. Mikrodisekcijska izolacija spermija iz sjemenika (mTESE) .....	8
4.3. KOMPLIKACIJE I POSTOPERATIVNI TIJEK.....	10
5. USPOREDBA TEHNIKA I RASPRAVA.....	11
6. ZAKLJUČAK.....	15
7. ZAHVALE .....	15
8. POPIS LITERATURE.....	16
9. ŽIVOTOPIS.....	19

# 1. SAŽETAK

## Usporedba različitih metoda izolacije spermija iz biopsije sjemenika

Laura Plešnar

Neopstruktivna azoospermija je heterogena skupina bolesti kojima je etiologija oštećena spermatogeneza u sjemenicima. NOA je odgovorna za oko 15% muške neplodnosti. Uvođenjem kirurške izolacije spermija iz sjemenika muškarcima s NOA je omogućeno potomstvo. Trudnoća u tih parova se ostvaruje kombinacijom metoda medicinski pomognute oplodnje *in vitro* (IVF), tj. izolacijom spermija iz sjemenika (TESE) i intracitoplazmatske injekcije tih spermija u jajnu stanicu (ICSI). Izolacija spermija iz sjemenika se može izvesti perkutano iglom (TFNA) ili otvorenim kirurškim pristupom. TFNA se danas koristi kao dodatna tehnika za mapiranje očuvane spermatogeneze u sjemenicima prije otvorene kirurške biopsije. Otvorena biopsija može biti ostvarena s mikroskopskim povećanjem (mTESE) ili bez optičkog aparata (cTESE). Komplikacije nakon zahvata su rijetke te uključuju intratestikularne hematome, pad razine testosterona i narušavanje građe i funkcije testisa s posljedičnom atrofijom tkiva sjemenika. Današnjim zlatnim standardom u izolaciji spermija se smatra mTESE. Mnoge su studije ukazale njenu prednost u uspješnosti izolacije spermija (SRR) i manjem broju postoperativnih komplikacija. Na uspješnost izolacije spermija potencijalno utječu starost muškaraca, volumen sjemenika i genetska pozadina. Njihove prediktivne vrijednosti nisu jednoznačne te se za sada ne koriste kao pokazatelji uspješnosti izolacije spermija. Iako su prednosti mTESE poznate, potrebna su daljnja, dobro osmišljena istraživanja kako bi se utvrdile stvarne razlike između kirurških tehnika.

## 2. SUMMARY

### Comparison of testicular sperm extraction methods

Laura Plešnar

Non-obstructive azoospermia can be described as a heterogeneous group of diseases whose common etiology is impaired spermatogenesis in the testicles. NOA is responsible for about 15% of male infertility. The development of surgical isolation of sperm from the testicles has made it possible for men with NOA to have children. Pregnancy in these couples is achieved through a combination of in vitro fertilization (IVF), intracytoplasmic sperm injection (ICSI), and isolated sperm. Extraction of sperm from the scrotum can be performed percutaneously with a needle (TFNA) or through an open surgical approach. TFNA is now used as an additional technique to map preserved spermatogenesis in the testes before the open surgical biopsy. An open biopsy can be performed with the help of microscopic magnification (mTESE) or without optical apparatus (cTESE). Complications after the procedure are rare and include intratesticular hematomas, a drop in testosterone levels, and impaired testicular integrity with seminal tissue atrophy. Today's gold standard in sperm isolation is mTESE. Many studies have shown its advantage in the success of sperm extraction (SRR) and fewer postoperative complications. The success of sperm isolation can be potentially influenced by men's age, sperm volume, and genetic background. Their predictive values are not unambiguous, and for now, they are not used as indicators of the success of sperm isolation. Although the benefits of mTESE are known, further, well-designed studies are needed to determine the true differences between the surgical techniques.

### **3. UVOD**

#### **3.1. MUŠKA NEPLODNOST**

Neplodnost se definira kao neuspjeh para u ostvarivanju trudnoće nakon jedne godine redovnog i nezaštićenog snošaja. Na probleme s plodnošću para utječu muški i ženski čimbenici. Procjenjuje se da je 30% neplodnih parova uzrokovano isključivo muškim čimbenicima, oko 20% je rezultat kombinacije utjecaja čimbenika oba spola te 15% uzroka neplodnosti je idiopatski. Plodnost u muškaraca najprije ovisi o broju spermija i kvaliteti sjemena. Uz to, razine hormona, prilježće anatomske strukture i genetska pozadina su dodatni aspekti koje treba razmotriti kao moguće uzroke neplodnosti (1).

Kod dijagnostike muške neplodnosti, temeljnu ulogu ima pacijentova anamneza. Prilikom prikupljanja anamnestičkih podataka, naglasak treba staviti na urološku povijest bolesti. Bitne su informacije o učestalosti i vremenu spolnih odnosa, korištenju lubrikanata ili konzumaciji spermatotoksičnih preparata, prijašnje poteškoće s plodnošću i uspješnost trudnoće. Zatim, važno je ispitati bolesti u dječjoj dobi, kao što su kriptorhizam i mumps. Valja provjeriti je li postojala ikakva problematika u razvoju i s ulaskom u pubertet. Od sadašnjih bolesti bitne su one kronične, poput dijabetesa, krvnog tlaka ili alergija. Moraju se zabilježiti lijekovi koje pacijenti koriste. Također, treba ispitati kakav je stil života i navike, s naglaskom na konzumaciju alkohola, fizičku aktivnost i adipozitet, emocionalni stres ili neki drugi štetni čimbenik.

Prilikom fizikalnog pregleda, potrebno je napraviti detaljnu inspekciju penisa, sjemenika i perineuma. Uz standardnu laboratorijsku obradu krvi, važne su analize ejakulata (spermatogram) i razine hormona. Analiza ejakulata uključuje određivanje volumena i gustoće, prisutnost živih



spermija, njihov motilitet i deformacije. Ako su rezultati unutar referentnog intervala, nije potrebna daljnja obrada. U slučaju da su među rezultatima uočene abnormalnosti, test se ponavlja i indicirane su androloške pretrage. Hormonskim pretragama mjere se razine folikularnog stimulirajućeg hormona (FSH), luteinizirajućeg hormona (LH), testosterona, estrogena, prolaktina i hormona štitnjače (2).

U terapiji neplodnosti prvi korak je promjena životnih navika kao što su prestanak pušenja i konzumacije alkohola te uvođenje zdravih prehrambenih navika. Neplodne parove treba savjetovati u vezi liječenja dostupnim za muškarce s dijagnozom, koji uključuju kiruršku izolaciju spermija za ICSI (tzv. TESE/ICSI postupak), korištenje sperme donora s IVF-om i usvajanje. Za pacijente koji se odluče na kiruršku izolaciju spermija, bitno je razgovarati o odgovarajućim očekivanjima i reproduktivnim ishodima specifičnima za njihov klinički scenarij (3). Kako bi se prevladala neplodnost, razvijene su brojne kliničke metode poznate kao metode medicinski pomognute oplodnje (ART). Ove metode uključuju *in vitro* rukovanje jajnim stanicama, sjemenom i embrijima za njihovu upotrebu u reprodukciji, prijenos embrija u maternicu, intracitoplazmatsku injekciju spermija (ICSI), biopsiju embrija, predimplantacijsko genetsko testiranje i krioprezervaciju gameta i embrija. Korištenje ART-a je u stalnom porastu u razvijenim zemljama posljednjih desetljeća, a u Europi od 1997. do 2014. je najmanje 1,5 milijuna beba začeto ovim tehnikama (4).

### 3.2. AZOOSPERMIJA

Prema broju, odnosno koncentraciji spermija u ejakulatu, neplodnost muškaraca se može podijeliti na oligospermiju i azospermiju. Pojam oligospermija se definira kao sjeme s niskom koncentracijom spermija. Ponekad se koristi i u slučajevima abnormalnosti i niske pokretljivosti spermija (npr. asthenoteratozoospermia). Azoospermija je stanje u kojem u sjemenu u potpunosti nedostaju muške spolne stanice, spermiji (kao ni druge stanice ejakulata). Prema etiologiji, možemo je podijeliti na opstruktivnu (OA) i neopstruktivnu azospermiju (NOA). U opstruktivnoj azospermiji je očuvana proizvodnja spermija u sjemenicima, a uzrok najčešće leži u nekoj prepreci izbacivanju sjemena. Zapreka izbacivanju spermija može biti bilo gdje duž muškog reproduktivnog puta (pasjemenik, sjemenovod ili ejakulacijski trakt). S druge strane, u neopstruktivnoj azospermiji, proizvodnja spermija u testisima je poremećena. Obično je uzrok disfunkcija osovine hipotalamus-hipofiza-sjemenici (1). Klinefelterov sindrom (KS) i mikrolelecije kromosoma Y su genetski poremećaji koji su najčešći urođeni uzroci NOA-e. Stečeni uzroci NOA-e su npr. torzija sjemenika, infekcija virusom zaušnjaka, orhitis, kriptorhizam i jatrogene postupci (kemoterapija i radioterapija) (5).

U dijagnostičkoj obradi azospermije, nalazi koji je visoko ukazuju na NOA uključuju male testise, normalne ili povišene razine FSH, abnormalni kariotip i prisutnost mikrolelecija Y-kromosoma. Utvrđeno je kako razine FSH manje od 7,6 mIU/mL i duža os testisa veća od 4,6 cm ukazuju na postojanje OA u 96% slučajeva. Ukoliko je FSH veći od 7,6 mIU/mL, a duga os testisa manja od 4,6 cm, najvjerojatnije se radi o NOA (89% slučajeva) (6).

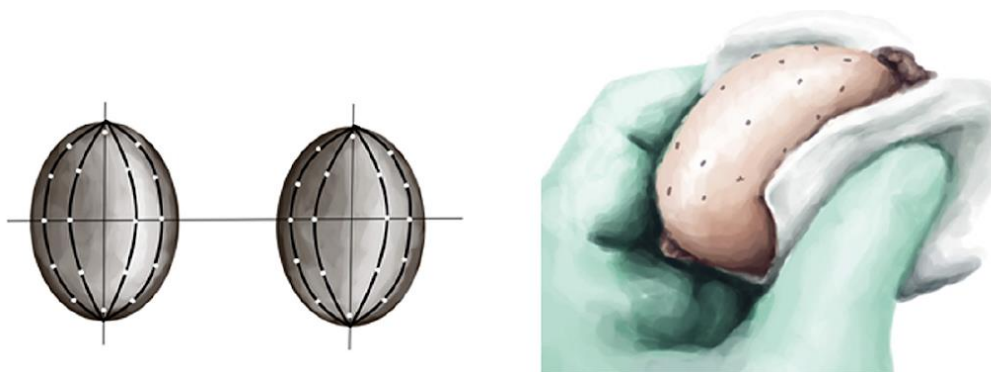
## **4. TEHNIKE EKSTRAKCIJE SPERMIJA**

U prošlosti, muškarci s NOA nisu imali mnogo opcija za ostvarivanje potomstva. Zbog neplodnosti, ti su se parovi okretali posvajanju djece ili upotrebi donorskog sjemena (7). Veliki koraci u liječenju neplodnosti ostvareni su tek u drugoj polovici 20-og stoljeća. Prvi uspjeh je bila *in vitro* fertilizacija (*in vitro fertilization*, IVF), proces kojim se spermij i jajna stanica oplode izvan tijela, a potom se plod implantira u maternicu. Zatim je izvedena prva kirurška ekstrakcija spermija iz epididimisa muškarca s OA. Potom je veliki doprinos u liječenju neplodnosti dala intracitoplazmatska injekcija spermija (*intracytoplasmic sperm injection*, ICSI), odnosno ubrizgavanje jednog spermija u oocitu, pomoću mikropipete. Prilika za očinstvo muškaraca s NOA ostvarena je 1995. godine, kada je izvedena prva izolacija odnosno ekstrakcija spermija iz kirurški otvorenog sjemenika. Osim otvorene biopsije, perkutana aspiracija iglom pružila je minimalno invazivnu alternativu izolacije spermija u pacijenata s NOA. S vremenom se promijenio pristup u širokom otvaranju sjemenika, te se počeo primjenjivati operacijski mikroskop u otkrivanju pojedinačnih sjemenskih kanalića širokog promjera. To je dovelo do razvoja mikrodisekcijske izolacije spermija iz sjemenika (mTESE), koja je eliminirala potrebe za višestrukim biopsijama i smanjila nepotrebne komplikacije (8). Navedene tehnike kojima se omogućuje potomstvo muškarcima s NOA su detaljnije opisane u nastavku.

### **4.1. PERKUTANA IZOLACIJA SPERMIJA**

Aspiracija spermija iz sjemenika tankom iglom (*testicular fine-needle aspiration*, TFNA) jedina je perkutana tehnika koja se koristi u muškaraca s NOA. Postoji još nekolicina perkutanih opcija za

muškarce s OA, no one nisu predmet ovog rada. Od svih načina izolacije spermija, TFNA je tehnički najmanje zahtjevan. No zato i donosi najmanje spermija. Izvodi se u lokalnoj anesteziji koja se postiže blokom osjetnih živčanih vlakana sjemenovoda i skrotalne kože. Nakon početnog pranja i namještanja skrotalne kože, sjemenik se postavi u fiksni položaj. Uvede se igla u sjemenik otprilike na uzdužnoj osi testisa. Aspiracija se započne stvaranjem kontinuiranog negativnog tlaka u šprici. Potrebno je lagano mijenjati dubinu i smjer igle u parenhimu, dok se ne ostvari aspiracija komadića tkiva i tekućine. Aspirirani fragmenti se potom izbace iz šprice uz odgovarajuće sredstvo za ispiranje. Uzorak se zatim šalje u androloški laboratorij, gdje se procjenjuje s Papanicolaou bojom. Tkivo se može aspirirati iz više mjesta, pod uvjetom da su međusobno udaljena barem 5 mm. Ubodne rane od igle se zbrinjavaju laganim pritiskom kako bi se postigla hemostaza. U konačnici, TESA je aspiracija tkiva na slijepo i rijetko se koristi kao samostalna tehnika za izolaciju spermija. Danas se većinom upotrebljava kao dodatna metoda mapiranja polja očuvane spermatogeneze testisa prije zahvata otvorene biopsije (9) (Slika 1).



Slika 1. Shematski prikaz sustavnog i geografskog mapiranja testisa u TFNA. Prema: Janosek-Albright, Schlegel i Dabaja (2014.), str. 3

## **4.2. OTVORENA BIOPSIJA SJEMENIKA**

U muškaraca s NOA postoji nekoliko otvorenih kirurški pristupa za izolaciju spermija iz sjemenika. Najčešće primjenjivane tehnike su konvencionalna (otvorena biopsija sjemenika) i mikrodisekcijska izolacija spermija iz sjemenika (cTESE i mTESE). Tehnike su u velikom dijelu slične, a razlikuju se u načinu otkrivanja pogodnog tkiva za biopsiju.

Otvorena biopsija sjemenika je po današnjim standardima jednostavan kirurški zahvat. Trajanje operacije je relativno i ovisi o karakteristikama sjemenika te samom operateru. Pacijenti izuzetno dobro podnose zahvat. Može se izvoditi u općoj, spinalnoj ili lokalnoj anesteziji. Otvorene biopsije se uglavnom izvode u operacijskoj sali za male zahvate. S obzirom da je to ipak otvorena operacija, preporuča se provoditi perioperativna antimikrobna profilaksa. Priprema, prije same incizije, uključuje brijanje operativnog područja te pranje i sterilizaciju standardnim, nebetadinskim sredstvima (9).

Zahvat se započinje medijanim rezom kroz središnju spojnicu mošnje (*raphe scroti*). Zatim se, bez upotrebe skalpela, prolazi kroz mišićna vlakna i vanjsku sjemenu fasciju do tunike vaginalis.

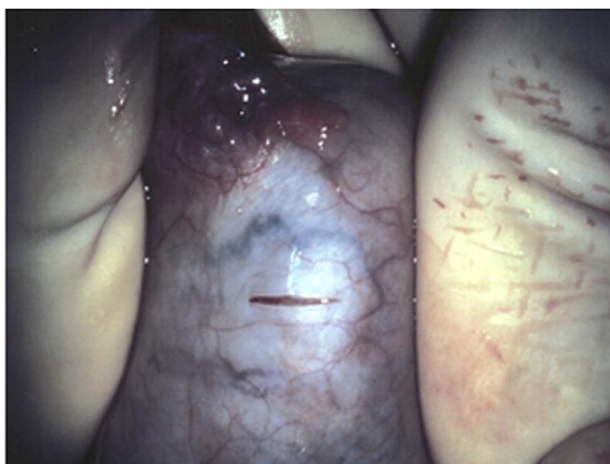
Kada se dosegne ovaj sloj, pažljivo se učini rez skalpelom kroz tuniku vaginalis i ostvaruje pristup sjemenicima i dosjemenicima. Sljedeći koraci se razlikuju za cTESE i mTESE, tako da će biti zasebno opisani (10).

### **4.2.1. Konvencionalna izolacija spermija iz sjemenika (cTESE)**

Postoje dva načina izvođenja cTESE. Jednim se bioptira veća količina sjemenskih kanalića zahvaljujući jednom rezu na tunici albugineji. Druga uključuje više manjih biopsija kroz mnoštvo

manjih incizija.

Kod jednostruke biopsije, nakon reza tunice vaginalis i vizualizacije sjemenika, malim skalpelom se učini poprečna incizija tunice albuginalis od 5 mm. Pri tome veliku pozornost treba dati izbjegavanju podležećih krvnih žila. Ako se pak slučajno i ošteti koja krvna žila, hemostaza se postiže elektrokauterom (Slika 2). Zatim se nježno pritisne sjemenik kako bi se sjemenski kanalići izašli kroz učinjeni rez. Istisnuti sjemenski kanalići se odrežu finim škarcicama. Količinu izrezanih sjemenih tubula treba ograničiti na 100 mg. Uzorak se odmah smjesti u prihvatni (transportni) medij za ispiranje. Svježi preparat se pregleda fazno kontrastnim mikroskopom, kako bi se procijenila prisutnosti spermija. Tunica albuginea se zatvori kontinuiranim monofilamentnim polipropilenskim ili najlonskim šavom. Potom se redom zatvaraju ovojnice sjemenika odgovarajućim šavovima. Na kraju se učini završna inspekcija operiranog područja i zašije skrotalna koža.



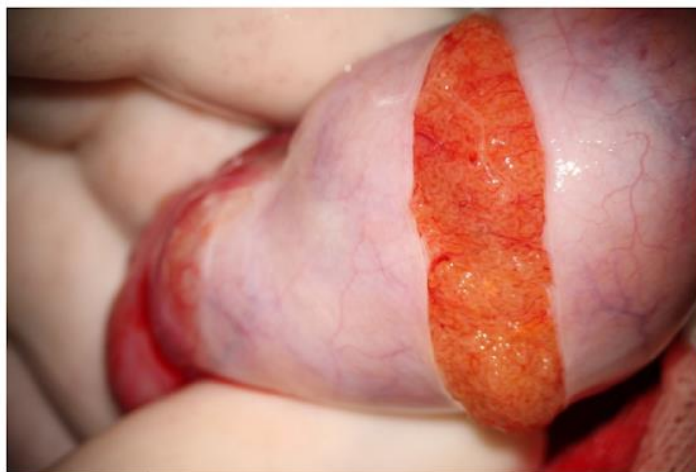
Slika 2. Otvorena biopsija testisa. Nakon što se testis prikaže i pregleda, tunica albuginea se zareže oko 5 mm poprečno skalpelom s oštricom br. 11 izbjegavajući krvne žile. Zatim se nježno stisnuti testis i izbočeni eminiferne tubuli izrezuju škarcama. Prema: Janosek-Albright, Schlegel i Dabaja (2014.), str. 4

Kod pristupa s višestrukim biopsijama, uzorci se uzimaju iz jednog ili oba testisa. Prije incizija tunice albuginee, upotrebljava se operacijski mikroskop. Njime se vrši inspekcija površine testisa kako bi se pronašla avaskularna područja u kojima rez neće oštetiti krvožilje. Poprečne incizije, pritisak sjemenika, uzimanje i zbrinjavanje uzorka se izvode kao što je ranije opisano. Nakon detekcije spermija u uzorku, zahvat se privodi kraju istim postupcima kao i kod jednostruke biopsije(10).

#### **4.2.2. Mikrodisekcijska izolacija spermija iz sjemenika (mTESE)**

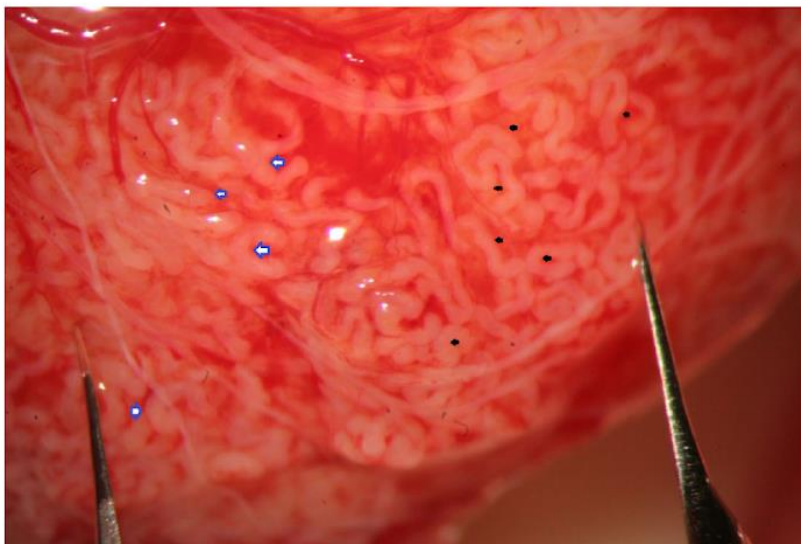
U idealnim uvjetima, mTESE se izvodi u općoj anesteziji. Uglavnom, prvo se operira veći sjemenik. Nakon reza tunike vaginalis, pristupa se sjemeniku pod optičkim povećanjem (4-10x) i proučava se površina testisa. Detektiraju se subalbuginealne žile te se odredi optimalnija rezna putanja u području ekvatora sjemenika. Učini se rez tunice albuginee, koji može obuhvatiti od 180 do 270° sjemenikova opsega (Slika 3). Rubovi reza se osiguraju malim kirurškim stezaljkama. Za učinkovit pregled otvorenog tkiva, operater se služi troprstnom tehnikom. Kirurg srednjim prstom podupire stražnju stranu testisa, dok palcem i kažiprstom održava ekspoziciju rezne površine (3). Slijedi pregled testikularnog tkiva operativnim mikroskopom pod visokim povećanjem (36x). Sustavno se proučava parenhim kako bi se pronašli prošireni i neprozirni sjemenski kanalići (Slika 4). Takvi su tubuli odgovarajući za biopsiju jer je pokazano da dilatirani sjemenski kanalići sadrže spermije u 90% slučajeva (11). Ako se dogodi krvarenje u tkivu, hemostaza se postiže laganim pritiskom sterilne gaze umočene u fiziološku otopinu. Odgovarajuće tubule se pažljivo ukloni koristeći mikro-pincetu. Biopat se ispere i uroni u pufersku tekućinu u petrijevoj zdjelici. Slijedi

usitnjavanje, otapanje kolagenazom, inkubacija i centrifugiranje uzorka koje obavlja embriolog. Pripremljeni uzorak se mikroskopski pregleda i utvrdi ima li spermija u uzorku. Ovisno o postojanju i broju spermija u uzorku, kirurg nastavlja potragu za kanalićima ili završava operaciju. Kada je uzimanje tkiva završeno, tunika albuginea se šiva konusnom iglom i monofilamentnim resorptivnim koncem. Može se koristiti i neresorptivan konac ostavlja koji ostavlja jasan trag reza tunike albuginee. On se koristi kada se procjeni da će se potencijalno ponoviti postupak u budućnosti. Testis se vraća u svoj anatomske položaj unutar tunike vaginalis koja se zatim zatvara. Na posljetku se ovojnice, mišićni slojevi i skrotalna koža zatvaraju jednako kao i u cTESE (12).



Slika 3. Široka incizija albugineje. Prema: Colpi i Caroppo (2021.), str 4





Slika 4. Veliko povećanje (x36) omogućuje jednostavno prepoznavanje sjemenskih kanalića različitih veličina (oni označeni plavim strelicama malo su veći od onih označenih sa crnim strelicama). Prema: Copli i Caroppo (2021.), str 5

### 4.3. KOMPLIKACIJE I POSTOPERATIVNI TIJEK

Perkutana izolacija spermija iglom se većinom provodi s više mjesta, što rezultira s više ubodnih rana. Komplikacije koje se javljaju su ozljede epididimisa i krvnih žila sjemenika (10). Otvorene biopsije sjemenika, ako se izvode pravilno, rijetko uzrokuju komplikacije i dugotrajne posljedice. Kod mTESE, iako je opseg incizije velik, kontrolni ultrazvuk testisa 6 mjeseci nakon operacije obično ne prikazuje ožiljak i narušeni integritet testisa (12). mTESE i cTESE imaju minimalan gubitak krvi (oko 3ml). Intratestikularni hematomi su uglavnom spriječeni adekvatnom hemostazom tijekom operacija. Potrebno je pratiti razine testosterona jer je poznato da razine padaju 3-6 mjeseci nakon zahvata. U 95% slučajeva se koncentracija testosterona vrati u normalu

nakon 18 mjeseci (13).U postoperativnom razdoblju, preporučeno je da pacijenti miruju, hlade mošnju ledom i uzimaju analgetike po potrebi. Nakon 3 dana se mogu vratiti svakodnevici, a većoj fizičkoj aktivnosti nakon 3 tjedna.

## 5. USPOREDBA TEHNIKA I RASPRAVA

Mikrodisekcijska izolacija spermija iz sjemenika (mTESE) je često zagovarana kao zlatni standard u tehnikama ekstrakcije spermija u muškaraca s NOA. Imajući to na umu, konkretni podaci o njenoj prednosti ili optimalnosti nad drugim tehnikama nisu sasvim jasni niti dostupni (8).Brojne su studije nastojale usporediti TFNA, cTESE i mTESE. Mjerilo na temelju kojeg se bilježi učinkovitost tehnike je tzv. uspješnost izolacije spermija (*sperm retrieval rate*, SRR). Za TFNA je ranije spomenuto kako se ne koristi kao jedinstveni pristup. TFNA se u današnjoj praksi koristi kao opcija dodatnog mapiranja očuvane spermatogeneze prije same otvorene biopsije. Razlog tomu je što je već niz godina poznato da je uspješnost izolacije spermija znatno manja nego u otvorenih biopsija (14). Meta-analizom 15 studija s gotovo 2000 pacijenata, pokazano je kako cTESE ima dvostruko veću uspješnost izolacije spermija u odnosu na TFNA. Nadalje, ista analiza je pokazala da mTESE ima 1,5 puta veću vjerojatnost uspješne ekstrakcije spermija u usporedbi s cTESE. Snaga ove meta-analize je u tome što je uključivala samo komparativne studije u kojima je primijenjen isti odabir pacijenata te ista kirurška i laboratorijska stručnost za usporedbu ishoda pacijenata (15). O prednosti mTESE govori i jedan od sistematičnih pregleda literature koji je, obradivši ukupno sedam radova publiciranih između 1999. i 2013., izvijestio kako je SRR 16,7-45,0% u cTESE i 42,9-63,0% u mTESE (16). Nadalje, opsežna komparacija tehnika mTESE i

cTESE provedena je i velikom meta-analizom u 2019. godini. Ondje su tehnike uspoređivane na temelju ne samo SRR u muškaraca s NOA, već i posljedičnim postignutim trudnoćama (*pregnancy rates*, PR) i stopom živorođene djece (*live birth rate*, LBR). U analizu je bilo uključeno 117 radova s preko 21000 pacijenata. Rezultati su pokazali kako je zbirna uspješnost TESE tehnika izolacije oko 47% i kako nema statistički značajne razlike u SRR između cTESE i mTESE (SRR  $\approx$ 43% vs SRR  $\approx$ 45%). Uspješne izolacije spermija su rezultirale s gotovo jednakim PR i LBR ( $\approx$ 29%,  $\approx$ 24%) (5). S obzirom da su u studiju bili uključene različite kohorte pacijenata s raznim etiologijama NOA, ne možemo smatrati pokazane rezultate potpuno validnim. Navedene diskrepancije u rezultatima studija upućuju na potrebu za provođenjem velikog i dobro osmišljenog randomiziranog kontroliranog istraživanja kojim bi se utvrdile stvarne razlike u tehnikama izolacije spermija kod muškaraca s NOA.

Osim same tehnike izolacije, na uspješnost izolacije spermija utječu i drugi čimbenici. Prilikom planiranja zahvata, bitno je te čimbenike identificirati kako bi se optimizirao ishod i u konačnici smanjili pripadajući troškovi (8). Jedan od njih je volumen, odnosno veličina samog sjemenika. U ranije spomenutoj meta-analizi, pokazano je kako muškarci s volumenom testisa većim od 12 ml imaju SRR veći od 60%, neovisno o primijenjenoj tehnici. No, izolacija spermija moguća i uspješna s sjemenicima manjim od 8 ml (5). Uzrok neplodnosti u muškaraca s većim sjemenicima, češće odgovara opstruktivnom tipu azoospermije te možda zato imaju bolje ishode (6). Drugi autori sugeriraju kako veličina testisa nije pouzdani pokazatelj uspješnosti zahvata u pacijenata te nikako ne bi smjela biti isključni kriterij za kiruršku ekstrakciju. Dapače, u nekim centrima je redovno i uspješno provedena izolacija spermija iz sjemenika veličine manje od 2 ml (17).

Za starost muškaraca se smatralo da potencijalno koči mogućnost izolacije spermija. Naime, s

godinama, endokrine funkcije u tijelu se usporavaju. Smanjuje se proizvodnja hormona, ali i odgovor ciljnih tkiva. Tako u muškaraca polagano opada razina androgena i proizvodnja spermija. Jednako se može pratiti i kompenzacijski porast folikularnog stimulirajućeg hormona (FSH) (8). Iako se doima logičnim, za godine i serumsku razinu FSH nije utvrđena prediktivna vrijednost koja utječe na uspjeh TESE u izolaciji spermija (18). Stoga, navedeno se ne koristi kao pokazatelji potencijalnog ishoda zahvata.

Na uspješnost izolacije spermija utječe i genetska pozadina NOA. Kao što je ranije spomenuto, Klinefelterov sindrom (KS) je jedna od najčešćih genetski uzroka NOA. Za KS se procjenjuje da je uzrok je neplodnosti u 10-12% muškaraca s azospermijom i da mu je prevalencija između 1:500 i 1:1000 muškaraca. Klasični KS je aneuploidija kromosoma s 47,XXY kariotipom, a moguće su i aneuploidije višeg stupnja (npr. 48,XXXXY ili 48,XXYY), dodatne abnormalnosti građe kromosoma i mozaicizmi. Pretpostavlja se da karakteristična klinička slika (visoki stas, mali testisi, ginekomastija, široki bokovi, oskudna dlakavost) nije česta te mnogi slučajevi bivaju nedijagnosticirani dok ne dođe do poteškoća s plodnošću (19). U sjemenicima muškaraca s KS, prisutna je progresivna hijalinizacija sjemenskih kanalića koja koči sazrijevanje i kretanje spermija (20). Ipak, uočeno je kako hijalinizacija i fibrozne promjene ne zahvaćaju sjemenike u potpunosti, već je moguće pronaći dijelove tkiva s rezidualnom aktivnošću (21). S obzirom na opisanu otežanu spermatogenezu, nameće se zaključak da je SRR u muškaraca s KS manja nego u muškaraca s NOA bez genetskog defekta. Nekoliko ranijih studija je to i pokazalo (5,20,21). Međutim, nedavna meta analiza, koja je obuhvatila 139 studija s ukupno 1248 ispitanika s KS, pokazala je kako je ukupna SRR oko 44%. Sličnu uspješnost oko 47% je navedena ranije i za ukupnu NOA. Također, usporedbom uspješnosti ekstrakcije spermija između cTESE (SRR ≈43%) i mTESE (SRR ≈45%) tehnika u muškaraca s KS nije pokazana statistički značajnu razliku ( $P =$

0.65). PR i LBR su blizu 50%, te su svi navedeni rezultati neovisni o drugim kliničkim i biokemijskim parametrima (22).

Nadalje, ključ uspjeha svake izolacije spermija iz sjemenika leži u rukama operatera. Tako razlike između rezultata mTESE i cTESE mogu proizlaziti iz različitog iskustva u izvođenju zahvata i kompetentnosti operatera. Bitno je vrijeme koje je kirurg proveo tražeći odgovarajuće sjemenske kanaliće te vrijeme koje embriolog proveo tražeći spermije. Zatim, ulogu ima cjelokupni embriološki laboratorij, njegova razina i opseg rada, sofisticiranost opreme te odgovarajuća kontrola kvalitete (5). Navedeni aspekti su rijetko bilježeni u dosadašnjim studijama i svakako bi se trebali obrađivati u novijim istraživanjima.

Potencijalni previd u studijama, pa tako i u provedenim zahvatima, je evaluacija pacijenata na temelju prijašnjih pokušaja izolacije spermija. Isprva se doimalo da bi višestruki zahvati mogli poboljšati šanse za pronalaskom područja očuvane spermatogeneze i uspješnu ekstrakciju spermija (23). No zapravo, opetovane biopsije testisa stvaraju novi rizik. Kumulativno se odstranjuje veća količina tkiva i narušava integritet testisa. Višestruke incizije sjemenih ovojnica, mogu oštetiti krvožilnu opskrbu testisa i dovesti do posljedične devaskularizacije i ishemije (24). Slično je pokazano iz TFNA. Trauma iglom dovodi do progresivnog i ireverzibilnog oštećenja sjemenikovog parenhima. Oštećenjem manjih krvnih žila dolazi do nekroze i posljedične degeneracije kanalića. U perkutanoj biopsiji rijetko se primjenjuje samo jedan ubod iglom u testis, a ustanovljena je pozitivna korelacija između broja punkcija i količine oštećenja sjemenika (25). Zato prilikom odabira tehnike ekstrakcije spermija, treba uzeti u obzir i moguće komplikacije samog zahvata. Za mTESE je nekolicinu puta zabilježeno kako, u usporedbi s cTESE, ima manje kratkoročnih i dugoročnih komplikacija. To se najprije odnosi na oštećenje endokrinih i egzokrinih funkcija testisa, posljedične hematome, razvijanje fibroze sjemenika te smanjenje volumena i

atrofije testisa (3,16). Međutim, dostupni podaci ne sugeriraju klinički učinak tih razlika i često ne postižu statističku značajnost između skupina.

## **6. ZAKLJUČAK**

Mikrodisekcijska izolacija spermija iz sjemenika se smatra današnjim zlatnim standardom među tehnikama ekstrakcije spermija. Mnoge su studije pokazale njenu prednost u uspješnosti ekstrakcije spermija i manjem broju postoperativnih komplikacija. Potencijalni čimbenici koji bi mogli utjecati na uspješnost izolacije spermija za sada nemaju jasnu prediktivnu vrijednost. Iako su prednosti mTESE poznate, potrebne su daljnja, dobro osmišljena istraživanja kako bi se utvrdile stvarne razlike između kirurških tehnika.

## **7. ZAHVALE**

Zahvaljujem se mentoru prof. dr. sc. Davoru Ježeku na iskazanom povjerenju i vodstvu tijekom izrade ovog rada.

Zahvaljujem se svojoj obitelji, momku, prijateljima i kolegama na ljubavi i potpori koju su mi pružali tijekom cijelog studija.

## 8. POPIS LITERATURE

1. Rachel Busuttill Leaver. Male infertility: an overview of causes and treatment options. *Br J Nurs.* 2016;25(18):35–40.
2. Agarwal A, Baskaran S, Parekh N, Cho CL, Henkel R, Vij S, et al. Male infertility. *Lancet* [Internet]. 2021;397(10271):319–33. Available from: [http://dx.doi.org/10.1016/S0140-6736\(20\)32667-2](http://dx.doi.org/10.1016/S0140-6736(20)32667-2)
3. Flannigan R, Bach P V., Schlegel PN. Microdissection testicular sperm extraction. *Transl Androl Urol.* 2017;6(4):745–52.
4. Oseguera-López I, Ruiz-Díaz S, Ramos-Ibeas P, Pérez-Cerezales S. Novel Techniques of Sperm Selection for Improving IVF and ICSI Outcomes. *Front Cell Dev Biol.* 2019;7.
5. Corona G, Minhas S, Giwercman A, Bettocchi C, Dinkelman-Smit M, Dohle G, et al. Sperm recovery and ICSI outcomes in men with non-obstructive azoospermia: A systematic review and meta-analysis. *Hum Reprod Update.* 2019;25(6):733–57.
6. Schoor RA, Elhanbly S, Niederberger CS, Ross LS. The role of testicular biopsy in the modern management of male infertility. *J Urol.* 2002;167(1):197–200.
7. Schlegel PN. Nonobstructive azoospermia: A revolutionary surgical approach and results. *Semin Reprod Med.* 2009;27(2):165–70.
8. Punjani N, Kang C, Schlegel PN. Two decades from the introduction of microdissection testicular sperm extraction: How this surgical technique has improved the management of noa. *J Clin Med.* 2021;10(7).
9. Leung A, Mira J, Hsiao W. Updates on sperm retrieval techniques. *Transl Androl Urol.* 2014;3(1):94–101.
10. Janosek-Albright KJC, Schlegel PN, Dabaja AA. Testis sperm extraction. *Asian J Urol*

- [Internet]. 2015;2(2):79–84. Available from: <http://dx.doi.org/10.1016/j.ajur.2015.04.018>
11. Caroppo E, Colpi EM, Gazzano G, Vaccalluzzo L, Piatti E, D'Amato G, et al. The seminiferous tubule caliber pattern as evaluated at high magnification during microdissection testicular sperm extraction predicts sperm retrieval in patients with non-obstructive azoospermia. *Andrology*. 2019;7(1):8–14.
  12. Colpi GM, Caroppo E. Performing microdissection testicular sperm extraction: Surgical pearls from a high-volume infertility center. *J Clin Med*. 2021;10(19).
  13. Ramasamy R, Yagan N, Schlegel PN. Structural and functional changes to the testis after conventional versus microdissection testicular sperm extraction. *Urology*. 2005;65(6):1190–4.
  14. Friedler A, Raziel D, Strassburger Y, Soffer D, Komarovsky R, Ron-El. Testicular sperm retrieval by percutaneous fine needle sperm aspiration compared with testicular sperm extraction by open biopsy in men with non-obstructive azoospermia. *Hum Reprod*. 1997;12(7):1488–93.
  15. Bernie AM, Mata DA, Ramasamy R, Schlegel PN. Comparison of microdissection testicular sperm extraction, conventional testicular sperm extraction, and testicular sperm aspiration for nonobstructive azoospermia: A systematic review and meta-analysis. *Fertil Steril* [Internet]. 2015;104(5):1099-1103.e3. Available from: <http://dx.doi.org/10.1016/j.fertnstert.2015.07.1136>
  16. Deruyver Y, Vanderschueren D, Van der Aa F. Outcome of microdissection TESE compared with conventional TESE in non-obstructive azoospermia: A systematic review. *Andrology*. 2014;2(1):20–4.
  17. Bryson CF, Ramasamy R, Sheehan M, Palermo GD, Rosenwaks Z, Schlegel PN. Severe



testicular atrophy does not affect the success of microdissection testicular sperm extraction. *J Urol* [Internet]. 2014;191(1):175–8. Available from: <http://dx.doi.org/10.1016/j.juro.2013.07.065>

18. Ramasamy R, Lin K, Gosden LV, Rosenwaks Z, Palermo GD, Schlegel PN. High serum FSH levels in men with nonobstructive azoospermia does not affect success of microdissection testicular sperm extraction. *Fertil Steril* [Internet]. 2009;92(2):590–3. Available from: <http://dx.doi.org/10.1016/j.fertnstert.2008.07.1703>
19. Bonomi M, Rochira V, Pasquali D, Balercia G, Jannini EA, Ferlin A, et al. Klinefelter syndrome (KS): genetics, clinical phenotype and hypogonadism. *J Endocrinol Invest*. 2017;40(2):123–34.
20. Franik S, Hoeijmakers Y, D'Hauwers K, Braat DDM, Nelen WLM, Smeets D, et al. Klinefelter syndrome and fertility: Sperm preservation should not be offered to children with Klinefelter syndrome. *Hum Reprod*. 2016;31(9):1952–9.
21. Gies I, Oates R, De Schepper J, Tournaye H. Testicular biopsy and cryopreservation for fertility preservation of prepubertal boys with Klinefelter syndrome: a pro/con debate. *Fertil Steril* [Internet]. 2016;105(2):249–55. Available from: <http://dx.doi.org/10.1016/j.fertnstert.2015.12.011>
22. Corona G, Pizzocaro A, Lanfranco F, Garolla A, Pelliccione F, Vignozzi L, et al. Sperm recovery and ICSI outcomes in Klinefelter syndrome: A systematic review and meta-analysis. *Hum Reprod Update*. 2017;23(3):265–75.
23. Enatsu N, Chiba K, Fujisawa M. The development of surgical sperm extraction and new challenges to improve the outcome. *Reprod Med Biol*. 2016;15(3):137–44.
24. Tash JA and Schlegel PN. Histologic effects of testicular sperm extraction. *Urology*.

2001;4295(00):0–3.

25. Shufaro Y, Prus D, Laufer N, Simon A. Impact of repeated testicular fine needle aspirations (TEFNA) and testicular sperm extraction (TESE) on the microscopic morphology of the testis: An animal model. Hum Reprod. 2002;17(7):1795–9.

## **9. ŽIVOTOPIS**

Laura Plešnar rođena je 16.1.1998. u Čakovcu. Pohađala je I. Osnovnu Školu Čakovec te je 2012. upisala Gimnaziju Josipa Slavenskog Čakovec. 2016. upisuje Medicinski Fakultet u Zagrebu kojeg završava u generaciji 2021./2022.