

Paradoksalna embolija kao uzrok moždanoga udara

Sakač, Sara

Master's thesis / Diplomski rad

2022

Degree Grantor / Ustanova koja je dodijelila akademski / stručni stupanj: **University of Zagreb, School of Medicine / Sveučilište u Zagrebu, Medicinski fakultet**

Permanent link / Trajna poveznica: <https://um.nsk.hr/um:nbn:hr:105:106661>

Rights / Prava: [In copyright](#)/[Zaštićeno autorskim pravom.](#)

Download date / Datum preuzimanja: **2024-06-30**



Repository / Repozitorij:

[Dr Med - University of Zagreb School of Medicine Digital Repository](#)



SVEUČILIŠTE U ZAGREBU

MEDICINSKI FAKULTET

Sara Sakač

**Paradoksalna embolija kao uzrok
moždanog udara**

DIPLOMSKI RAD



Zagreb, 2022.

Ovaj diplomski rad izrađen je na Klinici za neurologiju Medicinskog fakulteta Sveučilišta u Zagrebu Kliničkog bolničkog centra Zagreb pod vodstvom prof.dr.sc Branka Malojčića i predan je na ocjenu u akademskoj godini 2021./2022.

POPIS I OBJAŠNJENA KRATICA KORIŠTENIH U RADU

AF – atrijska fibrilacija

ASA- atrijska septalna aneurizma

ASD – atrijski septalni defekt

ASK – acetilsalicilna kiselina

CT – kompjuterizirana tomografija

DOAK – direktni oralni antikoagulans

DVT – duboka venska tromboza

EKG – elektrokardiogram

HHT – hereditarna hemoragijska teleangiektazija

KMU – kriptogeni moždani udar

KOPB – kronična opstruktivna plućna bolest

MR – magnetska rezonanca

MU – moždani udar

OAK – oralni antikoagulans

PAVM – plućna arterio-venska malformacija

PFO – perzistentni foramen ovale

TCD- transkranijski dopler

TEE – transezofagijska ehokardiografija

TIA – tranzitorna ishemijska ataka

TTE – transtorakalna ehokardiografija

UZV – ultrazvuk

VSD – ventrikularni septalni defekt

SADRŽAJ

1. SAŽETAK	
2. SUMMARY	
3. UVOD.....	1
4. PARADOKSALNA EMBOLIJA.....	2
4.1. Etiologija.....	2
4.1.1. Perzistentni foramen ovale.....	2
4.1.2. Drugi uzroci D-L pretoka.....	4
4.2. Epidemiologija.....	8
4.3. Patofiziologija.....	9
4.4. Klinička slika.....	11
4.5. Dijagnostika.....	11
5. MOŽDANI UDAR.....	14
5.1. Epidemiologija.....	15
5.1.1. Epidemiologija moždanog udara uzrokovanog paradoksalnom embolijom.....	15
5.2. Patofiziologija moždanog udara kod paradoksalne embolije.....	16
5.3. Klinička slika.....	17
5.4. Dijagnostika.....	18
5.4.1. RoPE score.....	19
6. TERAPIJA MOŽDANOG UDARA.....	22
6.1. Prevencija recidiva moždanog udara uzrokovanog paradoksalnom embolijom.....	22
6.1.1. Konvencionalni pristup.....	22
6.1.2. Perkutano zatvaranje PFO-a.....	23

7. ZAKLJUČAK.....	26
8. ZAHVALA.....	28
9. LITERATURA.....	29
10.ŽIVOTOPIS.....	34

1. SAŽETAK

Naslov rada: Paradoksalna embolija kao uzrok moždanog udara

Autor: Sara Sakač

Paradoksalna embolija nastaje kada tromb iz venskog vaskularnog sustava prolazi kroz intrakardijalni defekt ili kroz plućni arteriovenski pretok i ulazi u sistemsku cirkulaciju. Ovisno o mjestu u koje embolizira, može dovesti do nastanka moždanog udara (MU), periferne arterijske okluzije ili ishemije visceralnih organa. Otvoreni foramen ovale (PFO), ostatak fetalne cirkulacije prisutan u oko 25% opće populacije, najčešći je uzrok desno-lijevog pretoka u odraslih. Povezuje se s MU nepoznatog uzroka (kriptogeni, KMU) koji čini oko 25-40% svih ishemijskih MU-a. PFO se javlja u 40-56% pacijenata <55 godina s KMU-om ili tranzitornom ishemijskom atakom (TIA). Međutim, oko jedne trećine PFO-a slučajan su nalaz. Mogućnost paradoksalne embolije trebala bi se razmatrati kod svih pacijenata s arterijskim embolusom neidentificiranog izvora. Dijagnoza se ponekad teško postavlja i tada je potreban multidisciplinarni pristup kako bi se isključili ostali potencijalni uzroci iz diferencijalne dijagnoze. Opcije sekundarne prevencije MU-a uključuju modifikaciju čimbenika rizika, antitrombocitnu ili antikoagulacijsku terapiju i endovaskularno ili kirurško zatvaranje PFO-a. Izbor ovisi o riziku za ponavljanje MU-a, omjeru koristi i rizika između antitrombotičke terapije i kirurškog zahvata kao i o mogućim komplikacijama pojedinog pristupa. Kako bi se odredilo je li endovaskularno zatvaranje PFO-a indicirano, potrebno je odrediti uzročnu povezanost između PFO-a i KMU-a. Pacijenti s visokim rizikom recidiva MU-a kojem se može pripisati povezanost s PFO-om, najvjerojatnije će imati korist od zatvaranja PFO-a.

Ključne riječi: paradoksalna embolija, kriptogeni moždani udar, otvoreni foramen ovale,

2. SUMMARY

Title: Paradoxical embolisation as a cause of stroke

Author: Sara Sakač

Paradoxical embolism occurs when a venous-source thrombus passes through an intracardiac defect or pulmonary shunt into the systemic circulation. Depending on the site of the resultant embolization, it can cause stroke, peripheral arterial occlusion or visceral organ ischemia. A patent foramen ovale (PFO), a common remnant of fetal circulation present in about 25% of the general population, is the most frequent cause of R-L shunt in adults. It has been associated with stroke of unclear cause (cryptogenic, CS) that accounts for approximately 25–40% of all ischemic strokes. PFO occurs in 40–56% of patients <55 years old with CS or transient ischemic attack (TIA). However, approximately one third of discovered PFOs represent incidental findings. The possibility of paradoxical embolism should be considered in all patients with an arterial embolus of non-identifiable source. The diagnosis can be difficult to establish and multidisciplinary approach is usually necessary to exclude other possibilities from the differential diagnosis. Treatment options for secondary stroke prevention include risk factor modification, antithrombotic or anticoagulant therapy and endovascular or surgical closure of PFO. The choice is dependent on the risk of stroke recurrence, the benefit/risk ratio between antithrombotic therapy and surgery, as well as the potential complications of each intervention. To decide if endovascular closure is indicated, it is essential to determine the degree of causal relationship between the PFO and the CS. Patients with high “PFO-attributable recurrence risk” are most likely to benefit from percutaneous PFO closure.

Key words: paradoxical embolism, cryptogenic stroke, patent foramen ovale

3. UVOD

Paradoksalna embolija, jedan od najčešćih uzroka MU-a nejasne etiologije, klinički je fenomen u kojem embolus, porijeklom iz venskog vaskularnog sustava, prolazi kroz intrakardijalni defekt ili plućnu arterio-vensku malformaciju (PAVM) u sistemsku cirkulaciju uzrokujući arterijsku okluziju.

MU u kojem uzrok nije identificiran čini 15-40% svih ishemijskih MU-a. (20) Mogućnost paradoksalne embolije u KMU-u treba razmotriti kod svih pacijenata s arterijskim embolizmom u odsutnosti srčanog ili proksimalnijeg arterijskog izvora. (40)

Kao glavni uzrok paradoksalne embolije navodi se postojanje PFO-a čija se prevalencija u općoj populaciji procjenjuje na oko 20-30%. (34) KMU se osobito često nalazi kod osoba mlađe dobi, a upravo u toj dobnoj skupini nađena je visoka prevalencija PFO-a. Unatoč toj činjenici, budući da je uzročnu povezanost teško utvrditi, ostaje neizvjesno je li nalaz PFO-a u osoba s KMU-om direktan uzrok, čimbenik rizika ili slučajan nalaz. (20)

Kako bi se sigurnije utvrdio stupanj uzročnosti između PFO-a i KMU-a kao i rizik njegovog recidiva, razvijen je sustav ocjenjivanja, izračun rizika od paradoksalne embolije (RoPE score). Sustav se temelji na određivanju čimbenika rizika kao što su dob, pušenje, kronična stanja poput hipertenzije i dijabetesa te na anamnezi već preboljenog MU ili TIA-e, a cilj mu je identifikacija skupine bolesnika u kojih je vjerojatnije da će zatvaranje PFO-a imati veće koristi od rizika. (48)

4. PARADOKSALNA EMBOLIJA

Paradoksalna embolija nastaje kada embolus porijeklom iz venskog vaskularnog sustava, zaobilazeći plućnu cirkulaciju, prolazi kroz kardijalnu abnormalnu komunikaciju između desne i lijeve srčane pretkomore ili kroz ekstrakardijalnu abnormalnu komunikaciju poput PAVM-a u sistemsku cirkulaciju uzrokujući akutnu arterijsku okluziju. Može se raditi o emboliji u perifernoj arterijskoj cirkulaciji (ruke i noge) ili u moždanoj cirkulaciji. Uzročno-posljedičnu vezu nerijetko je teško potvrditi. U većini slučajeva se samo pretpostavlja, a zbog brojnih kliničkih manifestacija zahtjeva diferencijalno-dijagnostičko razmatranje u brojnim stanjima arterijskog embolizma, posebno u osoba s brojnim drugim kardiovaskularnim čimbenicima rizika. (27)

4.1. Etiologija

4.1.1 Otvoreni foramen ovale

Ovalni otvor (lat. foramen ovale), komunikacija unutar srčane pregrade između desne i lijeve srčane pretkljetke, važan je dio fetalne cirkulacije. Poremećaj u njegovom zatvaranju smatra se vodećim uzrokom paradoksalne embolije. (9)

Tijekom embriogeneze, atrijski septum nastaje od mezenhimalnih struktura koje rastu iz stjenke atrija. Potkraj četvrtog tjedna gestacije s krova primitivnog atrija prema endokardijalnim jastučićima raste primarna pregrada (lat. *septum primum*) formirajući privremeni intraatrijski otvor koje se naziva primarno ušće (lat. *foramen primum*). Prije nego što primarna pregrada izraste do endokardijalnih jastučića, u njezinom gornjem dijelu nastaju pukotine čijim se spajanjem formira sekundarno ušće (lat. *foramen secundum*). Tijekom šestog tjedna, desno od primarne pregrade, nastaje sekundarna pregrada (lat. *septum secundum*) koja većim dijelom prekrije sekundarno ušće ostavljajući ovalni otvor (lat. *foramen ovale*), interatrijsku komunikaciju koja služi kao desno-lijevi pretok fetalnog krvotoka. (39,9)

Već nakon prvih udaha novorođenčeta, zbog smanjenja otpora u plućnoj cirkulaciji, povećanog protoka krvi kroz pluća i posljedičnog povišenja tlaka unutar

lijevog atrija, dolazi do funkcionalnog zatvaranja foramena ovale prilijublivanjem zaliska ovalnog otvora (lat. *valvula foraminis ovalis*), ostatka primarne pregrade, uz sekundarnu pregradu. (30,39) Njihovom fibroznom adhezijom dolazi do trajnog anatomskeg zatvaranja. (11)

Kod određenog broja ljudi, zatvaranje foramena ovale izostaje. Prevalencija PFO-a procjenjuje se na oko 20 – 30 % u općoj populaciji. (34) Promjer PFO-a kreće se od 1 do 19 mm (20) s prosječnom vrijednosti od 4,8 mm, (1) a 27 % je u rasponu od 1 do 10 mm. (24) Prevalencija PFO-a varijabilna je u različitim dobnim skupinama kao i veličina njegova promjera. Prevalencija pada s dobi, a veličina promjera se povećava što ukazuje na činjenicu da PFO većih promjera ima tendenciju perzistirati, dok se PFO manjih promjera zatvara s vremenom. (1)

Veličina pretoka kroz PFO ne ovisi samo o hemodinamskim parametrima već i o anatomiji PFO-a. Veličina pretoka klasificira se kao blaga, umjerena i teška na temelju broja mikromjehurića koji se pojavljuju u lijevom atriju tijekom izvođenja *bubble testa*. Blagi pretok je karakteriziran prisutnošću 3-9 mjehurića, umjereni 10-30 i teški više od 30 mjehurića. (40)

Morfološke značajke koje ukazuju na visokorizični PFO uključuju PFO većeg promjera, hipermobilnu interatrijsku pregradu, PFO nalik na tunel, PFO niskog kuta. (36) Hipermobilnom interatrijskom pregradom smatra se pomak interatrijskog septuma ≥ 5 mm tijekom svake srčane kontrakcije. Veličina promjera neovisan je čimbenik rizika za pojavu moždanog udara kada je promjer ≥ 2 mm (OR=2,54, 95% CI). (36) PFO nalik na tunel definira se kao duljina $\geq 8-10$ mm (OR=2,66, 95% CI), a PFO niskog kuta kao kut $\leq 10^\circ$ između donje šuplje vene i PFO preklopa, koji omogućuje da venska krv teče izravno iz donje šuplje vene u lijevi atrij (OR=3,74, 95% CI). (36) Važnim čimbenikom smatra se i postojanje atrijske septalne aneurizme (ASA) koja je često udružena s PFO-om. (1) To lokalizirano proširenje hipermobilne interatrijske pregrade, čija prevalencija u općoj populaciji iznosi 1-4%, povećava vjerojatnost da je PFO povezan s KMU-om kao i rizik njegovog recidiva.(20)

4.1.2. Ostali uzroci desno-lijevih pretoka

Anomalije s patološkom komunikacijom između lijeve i desne strane srca uzrokuju miješanje arterijske i venske krvi. Smjer miješanja krvi uvjetovan je ponajprije razlikom tlakova između lijeve i desne strane srca. Kada je odnos tlakova fiziološki, razvija se lijevo-desni pretok, tj. recirkulacija dijela arterijalizirane krvi iz srca ili početne aorte ponovno u plućni krvotok. Recirkulacija dovodi do volumnog preopterećenja pretklijetki, klijetki i plućnog optoka te uzrokuje proširenje (dilataciju) srčanih šupljina i znakove povećanog protoka krvi kroz pluća. (12) Volumno preopterećenje i posljedična plućna hipertenzija mogu dovesti do razvoja Eisenmengerova sindroma, preusmjerenja pretoka iz lijevo-desnog u desno-lijevi. (12) Daleko češće nastaje privremeni spontani preokret gradijent tlaka i posljedični desno-lijevi pretok u stanjima fiziološkog povećanja tlaka desne strane srca poput izvođenja Valsalvina manevra. (31)

4.1.2.1. Atrijski septalni defekt

Atrijski septalni defekt (ASD) jedna je od najčešćih prirodnih srčanih grešaka s prevalencijom od oko 1,44/10 000 i učestalošću od oko 15% svih prirodnih srčanih anomalija. (28) Definira se kao otvor u interatrijskoj srčanoj pregradi koja omogućuje abnormalni pretok krvi iz lijeve u desnu pretklijetku. (9)

Može biti lociran na različitim dijelovima atrijskog septuma kao posljedica kompliciranog embrionalnog razvoja. (30) ASD tipa ostium secundum lokaliziran na području fosse ovalis, javlja se u 80% slučajeva i smatra se pravim defektom atrijskog septuma. (3) Taj je podtip ASD-a najčešće povezan s paradoksalnim ishemijskim embolijama. (15) ASD tipa ostium primum lokaliziranom u distalnom dijelu interatrijske pregrade iznad trikuspidalnog i mitralnog ušća javlja se u 15% slučajeva, a ASD tipa sinus venosus, lokaliziran u području koje okružuje gornju i donju šuplju venu, u preostalih 5%. (3)

O lokalizaciji ASD-a i o njegovoj veličini u najvećoj mjeri ovise hemodinamski poremećaji i klinička slika. (30) Značajno volumno preopterećenje desne klijetke opaža se kada je veličina defekta veća od 10 mm. (38) Manji defekti, iako su odgovorni za određeni stupanj pretoka, ne dovode do značajnog volumnog preopterećenja desne klijetke, (38) a ako je defekt manji od 6 mm, može se očekivat i spontano zatvaranje u pedijatrijskom razdoblju. (15)

Stanje često ostaje asimptomatsko do odrasle dobi, a većina pacijenata razvija simptome nakon 4. desetljeća. (45) Veličina defekta do 5 cm nije hemodinamski značajna pa uglavnom neće uzrokovati osjetne simptome. Defekti veličine 5-10 mm najčešće dovode do kliničkih simptoma u 4. ili 5. desetljeću života, dok se defekti veći od 10 mm obično prezentiraju u 3. desetljeću života. (31) Simptomi uključuju dispneju, intoleranciju napora, palpitacije uzrokovane supraventrikularnim tahikardijama, a rjeđe se razvijaju respiracijske infekcije i zatajenje srca. Tlak se u plućnoj cirkulaciji uglavnom povećava s godinama. Povećanjem dobi i tlaka plućne cirkulacije, tahiaritmije (fibrilacija i undulacija atrijske) postaju učestalije. (3) Jedna trećina pacijenata sa ASD-om starijih od 60 godina i polovica starijih od 70 godina boluje od pridruženih aritmija. (15) Tahiaritmije, povećanje tlaka u plućnoj cirkulaciji i posljedični obrat pretoka iz lijevo-desnog u desno-lijevi povećavaju rizik za razvoj paradoksalne embolije.

4.1.2.2. Ventrikularni septalni defekt

Ventrikularni septalni defekt (VSD) najčešća je klinički dijagnosticirana prirođena srčana greška s udjelom od oko 35% svih prirođenih srčanih anomalija i prevalencijom od 3/10000. (28) Definira se kao otvor u interventrikularnoj srčanoj pregradi koji omogućuje protok krvi iz lijeve u desnu klijetku. (9)

Poremećaji u razvoju membranskog ili mišićnog dijela interventrikularne pregrade ili nepotpuno spajanje dviju osnovica dovode do nastanka VSD-a. (9) Prema anatomskom smještaju, najčešći je defekt membranske pregrade s učestalošću od oko 80% nakon čega slijedi defekt mišićne pregrade s učestalošću od oko 15-20%. (3)

Defekti se mogu klasificirati prema veličini i broju otvora te prema prisutnosti drugih srčanih anomalija. Većinom su mali i solitarni, no mogu biti i multipli. VSD se pojavljuje u izoliranom obliku u 1/3 oboljelih, dok je u 2/3 povezan s drugim srčanim anomalijama. (9) Većina izoliranih defekta su mali i zatvaraju se spontano već u prvoj godini života. (8)

Lijevo-desni pretok, uzrokovan abnormalnom komunikacijom lijeve i desne klijetke, uvjetovan je razlikom tlakova između klijetki, a ovisan je o veličini samog otvora i plućnoj vaskularnoj rezistenciji. Kod većine VSD-a postupno se razvija otpor (rezistencija) u krvnim žilama pluća pa količinu recirkulirajuće krvi, osim veličine defekta, određuje veličina otpora krvnih žila pluća, tj. plućna vaskularna rezistencija. Do vidljivog tlačnog preopterećenja desne klijetke dolazi kada tlak u desnoj klijetki naraste do 60% tlaka lijeve klijetke, a daljnjim tlačnim opterećenjem veličina lijevo-desnog pretoka se smanjuje te dolazi do Eisenmengerova sindroma, tj. obrata pretoka u desno-lijevi koji se javlja u 10-15 % pacijenata s VSD-om. (8,9)

VSD-i manji od 3 mm nisu klinički značajni jer se većinom spontano zatvaraju tijekom ranog djetinstva. Takvi defekti imaju malen lijevo-desni pretok, a pulmonalni tlak je normalan. Asimptomatski su, a defekt se otkrije uglavnom slučajno auskultacijom srca kojom je čujan tipičan holosistolčki šum. (9) Umjereni defekti, veličine od 3 do 5 mm, rezultiraju umjerenim volumnim preopterećenjem uz blago do umjereno povišen tlak u krvnim žilama pluća. Prezentiraju se u kasnom djetinstvu s blagim kongestivnim zatajenjem srca. (8) Veliki defekti, veći od 5 mm dovode do razvoja simptoma rano u djetinstvu. U dojenčadi dolazi do slabijeg tjelesnog napredovanja, tahipneje i dispneje, teškoća pri sisanju, recidivirajućih respiratornih infekcija i katkad kongestivne srčane insuficijencije kao posljedice velikog volumnog preopterećenja i razvoja plućne arterijske hipertenzije. Kada se zbog porasta otpora u krvnim žilama pluća izjednače tlakovi, uspostavlja se dvosmjerni pretok te postupno prevladava desno-lijevi pretok sa sve većom cijanozom. (9)

4.1.2.3. Plućne arteriovenske malformacije

Plućne arterio-venske malformacije abnormalne su vaskularne strukture koje povezuju plućnu arteriju s plućnom venom čime zaobilaze normalni plućni optok i rezultiraju intrapulmonalnim pretokom zdesna nalijevo. (23)

PAVM je rijetko stanje s incidencijom od 2-3/100 000. (23) Dije se na primarne i sekundarne, velike i male te na jednostavne i složene. Klasificiraju se kao velike ako su veće od 5 cm, a male oko su manje od te veličine. (23,32) Jednostavni PAVM-ovi opskrbljuju se putem jedne segmentne plućne arterije, a složeni putem dvije ili više. (29)

Oko 80% PAVM-a kongenitalne je etiologije od čega se više od 70% povezuje s hereditarnom hemoragijskom teleangiektazijom (HHT), autosomno-dominantnim poremećajem poznatim i kao Rendu-Osler-Weberov sindrom. (29) Mutacije gena ENG (HHT tip 1) i ACVRL1 (HHT tip 2) ometaju ključne regulatore angiogeneze što rezultira razvojem vaskularnih malformacija. (33) Prisutnost HHT-a u osoba s PAVM-om važan je prognostički pokazatelj, bolesnici s koegzistirajućim HHT-om uglavnom imaju težu kliničku sliku sa višestrukim arterio-venskim malformacijama i većom stopom komplikacija. (23) U 20% slučajeva PAVM je stečeni, a uzroci njegova nastanka uglavnom se povezuju s traumom prsnog koša, dugotrajnom cirozom jetre, metastatskim karcinomima, mitralnom stenozom, sistemskom amiloidozom, a može biti i ijtrogene etiologije kao posljedica operacija prsnog koša. (29)

PAVM se u 42-74% slučajeva pojavljuju solitarno, a malformacije mogu biti i multiple. Većina solitarnih malformacija smještena je u donjim režnjevima pluća, najčešće u lijevom donjem režnju nakon čega slijedi desni donji plućni režanj, lijevi gornji, desni srednji i desni gornji režanj. (23) Dob u kojoj se malformacija manifestira varira od novorođenačke dobi do 70-ih godina života, ali većina slučajeva dijagnosticirana se u prva tri desetljeća života. (23)

Za razliku od sistemskih arteriovenskih malformacija, PAVM ne uzrokuju hemodinamske promjene. Plućni kapilarni pritisak, srčani minutni volumen i sistemski arterijski tlak uglavnom su u granicama normale. (23) Zbog abnormalne komunikacije plućnih arterija i vena dolazi do desno-lijevog pretoka. Krv koja prolazi kroz PAVM ne

sudjeluje u alveolarnoj izmjeni plinova, ni u fizičkoj filtraciji, funkciji plućne cirkulacije kojom plućna kapilarna mreža sprečava prolaz tromba i drugih krvlju prenosivih tvari u sustavnu cirkulaciju. Također, zbog zaobilaženja plućne kapilarne cirkulacije koja ima ulogu u uklanjanju cirkulirajućih bakterija, povećan je rizik od septičnih komplikacija. (33)

Stupanj pretoka kao i veličina PAVM-a glavne su odrednice kliničkih manifestacija u pacijenata. (29) Stanje je često asimptomatsko, ali se može i prezentirati širokim spektrom kliničkih manifestacija od čega su najčešći različiti stupnjevi dispneje, cijanoze ili boli u prsima. Ako se malformacija ne liječi, može rezultirati i ozbiljnijim komplikacijama koje uključuju apsces mozga, hemoptizu, intrapulmonalno krvarenje kao i MU ili TIA-u. (29) Rizik apscesa mozga značajno korelira s brojem PAVM-a, a veličina arterije koja opskrbljuje PAVM s rizikom za razvoj ishemijskog MU-a. (29)

4.2. Epidemiologija

Prevalenciju paradoksalne embolije teško je odrediti zbog poteškoća u dijagnosticiranju embolijskih događaja. (16) U mnogim se slučajevima paradoksalnih embolija ne može pronaći izvor embolusa u perifernim venama. (40) Incidencija duboke venske tromboze uvelike varira između pojedinih studija, (40) često ostaje nedijagnosticirana, a rizik za njezinu pojavu raste s godinama što korelira i s povećanjem incidencije paradoksalne embolije u osoba starijih od 55 godina. (27)

PFO, koji se smatra glavnim uzrokom paradoksalne embolije, najčešći je srčani nalaz u bolesnika mlađih od 55 godina s neobjašnjivim ishemijskim MU. (27) Ne postoje razlike u učestalosti PFO-a s obzirom na spol, a nisu utvrđene ni razlike između rasnih ili etničkih skupina (27) Prevalencija PFO-a procjenjuje se na 20-30% u općoj populaciji, s godinama se smanjuje, dok se njegova veličina povećava. (1)

Prosječna veličina PFO-a u prvom desetljeću života iznosi 3 mm, a u desetom desetljeću 6 mm. (27) Studije provedene kontrastnom ehokardiografijom dok je pacijent izvodio Valsalvin manevar pokazale su desno-lijeve pretoke ovisne o tlaku u

50-60% pacijenata s dijagnosticiranim PFO-om. (40) Hemodinamski značajna plućna embolija povećava rizik za paradoksalnu emboliju u bolesnika s PFO-om. Vjerojatnije je da će takvi pacijenti doživjeti ishemijski MU (13% naspram 2,2%) i perifernu arterijsku emboliju (15% naspram 0%). (40)

Prema studiji temeljenoj na nalazu 30 pacijenata, mjesta arterijske embolije bila su u perifernoj cirkulaciji (49%), cerebralnoj (37%), koronarnoj (9%), bubrežnoj (1%) i spleničnoj (1%). Rezultati druge studije pokazali su da je najčešća klinička manifestacija ishemija donjih ekstremiteta, nakon čega slijedi ishemija gornjih ekstremiteta, respiratorni distres, MU te abdominalna bol. (40)

4.3. Patofiziologija

Četiri bitna čimbenika koje doprinose razvoju paradoksalne embolije uključuju:

1. vensku trombozu
2. abnormalnu intrakardijalnu ili arterio-vensku komunikaciju
3. preokret gradijenta tlaka koji dovodi do desno-lijevog pretoka i
4. sistemsku emboliju.

Patofiziološki proces paradoksalne embolije potječe od venske tromboze. U većini slučajeva, izvor je u dubokim venama donjih ekstremiteta. (27) Virchowljev trijas, prvi put opisan 1856., uključuje tri čimbenika koji doprinose nastanku tromboze: venska staza, oštećenje endotela i hiperkoagulabilnost. Venski je zastoj najznačajniji čimbenik, ali čini se da samostalno nije dovoljan za razvoj tromboze. Međutim, istodobna prisutnost staze i endotelnog oštećenja ili hiperkoagulabilnosti uvelike povećava rizik za nastanak ugruška. (43)

Klinička stanja koja pridonose razvoju tromboze povezana su s čimbenicima Virchowljeva trijasa, a uključuju traumu, malignitet, imobilizaciju, trudnoću, pretilost, varikozne vene, kongestivno srčano zatajenje, anamnezu duboke venske tromboze (DVT) i druge. (43) Rizik od stvaranja venskih ugruškara raste i s dobi budući da su u starijih osoba čimbenici rizika koji dovode do ovog procesa češći. (20)

Stvoreni tromb u veni otkine se od njezine stijenke, postane embolus i, putujući venskim sustavom u smjeru protoka krvi, dospijeva u desno srce.

Daljnji patofiziološki mehanizam paradoksalne embolije varira ovisno o njezinoj etiologiji. PFO obično ostaje funkcionalno zatvoren u normalnim fiziološkim uvjetima zbog većeg tlaka u lijevoj pretkljetci u odnosu na desnu koji funkcionalno zatvara otvor pritiskujući septum primum uz septum sekundum. (48) Svako povećanje tlaka desne strane srca povećava rizik za preokret gradijenta tlaka i prolazak tromba iz desnog atrija u lijevi. Prolazni spontani fiziološki preokret gradijenta tlaka između lijeve i desne pretkljetke prisutan je tijekom rane diastole i tijekom izovolumne kontrakcije desne kljetke tijekom svake srčane kontrakcije. Takav preokret gradijenta može se povećati kada pacijent izvodi fiziološke manevre koji dovode do povećanja tlaka u desnoj pretkljetki poput izvođenja Valsalvina manevra, snažnog kašljanja, defekacije ili u patološkim stanjima koje rezultiraju povećanim plućnim vaskularnim otporom poput akutne plućne embolije, opstruktivne apneje, teškog KOPB-a, infarkta desne kljetke. Mehanizam koji također objašnjava prolazni pretok zdesna nalijevo je usmjerenost protoka krvi iz donje šuplje vene prema interatrijskom septumu. Tok krvi ulazi sa stražnje strane desne pretkljetke i usmjerava se prema gore i natrag kroz ventil foramena ovale. (40)

Do prolaznog preokreta gradijenta tlaka i posljedičnog desno-lijevog pretoka posredovanjem fizioloških manevra može doći i u slučaju ASD-a i VSD-a. (31) U slučaju većih neliječenih defekta, zbog značajnog volumnog preopterećenja desne strane srca dolazi do porasta plućnog vaskularnog otpora i razvoja Eisenmengerova sindroma. Pretok se preusmjerava iz lijevo-desnog u desno-lijevi što povećava rizik za razvoj paradoksalne embolije. (2)

U slučaju PAVM-a, do desno-lijevog pretoka dolazi zbog abnormalne komunikacije plućnih arterija i vena. Najvjerojatniji mehanizam neuroloških komplikacija u osoba s PAVM-om je paradoksalna embolija u kojoj tromb prolazi u sistemsku arterijsku cirkulaciju preko plućnih arterio-venskih malformacija ili preko koegzistirajuće cerebralne arterio-venske malformacije u bolesnika s HHT-om s kojim je PAVM često povezan. (23)

Ulazeći u arterijski sustav, tromb može dovesti do nastanka MU, periferne arterijske okluzije ili visceralne ishemije, ovisno o mjestu u koje embolizira. (40)

4.4. Klinička slika

Klinička manifestacija paradoksalne embolije temelji se na komplikacijama embolije i ovisi o mjestu embolizacije tromba. (27) Može imati podmucao početak s blagom simpatologijom te po život opasne komplikacije. (13) Najčešće se povezuje s KMU-om i okluzijom periferne cirkulacije. Rijetke komplikacije uključuju moždani apsces, dekompresijsku bolest ronioca, infarkt miokarda i mezenetrija. (40)

U slučaju MU-a, najčešći simptomi uključuju parestezije, hemiplegiju, facijalnu parezu i afaziju. (13,15) Bol u prsima i elektrokardiografske promjene povezane su s razvojem infarkta miokarda. (44) Simptomi poput akutne abdominalne boli, boli u leđima i hematurije mogu biti povezane s akutnom mezenteričnom ishemijom ili infarktom bubrega. (21) Akutna ishemija ekstremiteta očituje se hladnoćom udova, smanjenjem perifernih pulsacija, boli, otokom i cijanozom. (13)

4.5. Dijagnostika

Dijagnosticiranje paradoksalne embolije može biti zahtjevno, a često je dijagnoza postavljena isključenjem drugih mogućih diferencijalno-dijagnostičkih stanja. Za utvrđivanje dijagnoze potrebno je otkrivanje izvora embolije u venskom vaskularnom sustavu, dokazana abnormalna komunikacija između venskog i arterijskog sustava preko interkadijalnih defekata ili PAVM-a s pretokom zdesna nalijevo te prisutnost sistemskog arterijskog embolizma. (15)

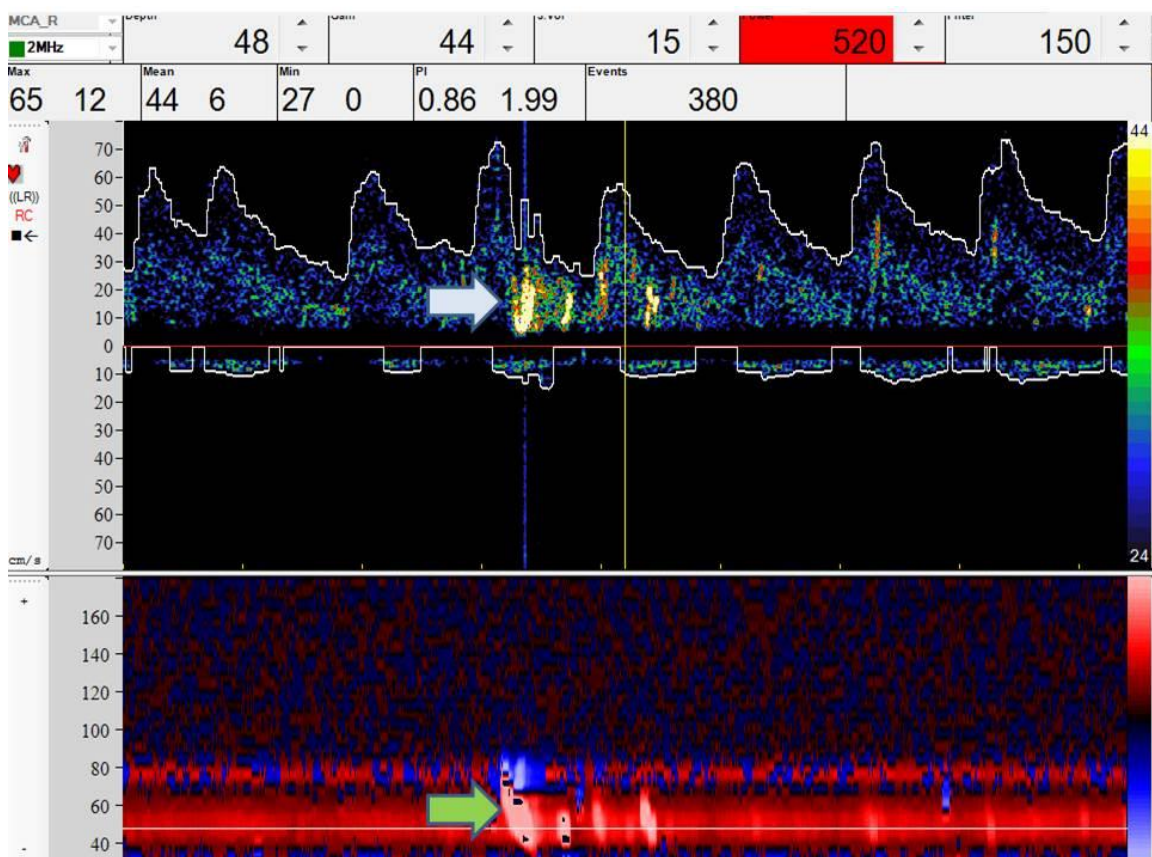
Budući da su kliničke manifestacije raznolike, mogućnost paradoksalne embolije treba imati u vidu u slučajevima nejasne etiologije arterijskog embolizma, posebno u bolesnika s KMU-om, odnosno, u oboljelih mlađe životne dobi i bez značajnih komorbiditeta koji povećavaju rizik od nastanka MU poput povišenog krvnog tlaka, šećerne bolesti, povišenih masnoća u krvi, debljine i sl.

Slikovna obrada bolesnika sa simptomima paradoksalne embolije obično počinje kompjuteriziranom tomografijom (CT) i magnetskom rezonancom (MR) kako bi se identificirao uzrok simptoma i moguće tromboembolijske komplikacije. MR i CT su

vodeći slikovni dijagnostički postupci u otkrivanju ishemijskih lezija mozga i abdomena, a koriste se ovisno o kliničkim manifestacijama. (40)

DVT, kao najčešći početni izvor paradoksalne embolije, potrebno je klinički dokazati ili isključiti. Anamneza i fizikalni pregled pomažu u određivanju vjerojatnosti DVT-a prije daljnje obrade. Klinička slika DVT-a varira ovisno o opsegu i mjestu tromba. (43) Glavni znakovi i simptomi uključuju unilateralno oticanje, toplinu i bol u ekstremitetu. Osmišljeni su brojni sustavi bodovanja za procjenu kliničkog stupnja vjerojatnosti DVT-a. Najčešće su korišteni Wellsovi kriteriji koji, na temelju prisutnosti ili odsutnosti simptoma, znakova i rizičnih čimbenika, dijele pacijente u 3 kategorije visokog, srednjeg i niskog rizika s osjetljivošću 77-98%. U pacijenata s visokom kliničkom vjerojatnošću odmah se pristupa nekoj od odgovarajućih slikovnih pretraga, dok se u pacijenata s niskom vjerojatnošću DVT-a određuje vrijednost D-dimera. (43) Kao i Wellsovi kriteriji, analiza D-dimera ima visoku osjetljivost, ali nisku specifičnost za dijagnosticiranje DVT-a. (43) D-dimeri, razgradni produkti fibrinogena čija povećana vrijednost ukazuje na pojačano stvaranje ugrušaka, nespecifični su budući da mogu biti povećani i u raznim drugim patološkim stanjima. Ipak, zbog visoke osjetljivosti, korisni su u isključenju DVT-a u osoba niskog rizika, osobito u kombinaciji s Wellsovim kriterijima bodovanja ili ultrasonografijom. (43) Dijagnostička metoda prvog izbora u osoba s kliničkom sumnjom na DVT je ultrazvuk (UZV). UZV u dijagnostici DVT-a ima vrlo visoku osjetljivost i specifičnost koja se kreće u rasponu od 93 do 99%. Najvažniji parametar za postavljanje dijagnoze DVT-a UZV-om je nestlačivost vene UZV sondom. Vizualizacija vena moguća je B-prikazom i obojenim-doplerom. Dupleks doppler objedinjuje ove dvije metode prikaza, tj. prikazuju se i morfologija i protoci istovremeno na istoj slici. (18) UZV je precizniji od venografije za prikaz perifernog DVT-a, ali on ne može prikazati zdjelčne vene koje su još češće sjelo DVT-a zbog čega se danas sve više koristi CT ili MR venografija. U jednoj studiji na 37 pacijenata koji su bili podvrgnuti Dupleks doppleru i MR venografiji zdjelice nakon MU-a, DVT je pronađen u 27% onih s KMU-om i intratrijalnom komunikacijom. Polovica tromba izolirana je unutar vena potkoljenice ili zdjelice. (40)

Za otkrivanje abnormalne srčane komunikacije mogu se koristiti različiti slikovni prikazi, a ehokardiografija je najkorištenija metoda. Najčešći defekt koji se povezuje s nastankom paradoksalne embolije je PFO. Za otkrivanje desno-lijevog pretoka koriste se 3 slikovne metode: transtorakalna ehokardiografija (TTE), transkranijalni doppler (TCD) i transezofagijska ehokardiografija (TEE) koja je trenutno zlatni standard u dijagnosticiranju PFO-a i koristi se nakon pozitivnog ili suspektnog nalaza TTE-a ili TCD-a (Slika 1). U sve tri metode, putem periferne vene primjenjuje se fiziološka otopina koja se prethodno protrese kako bi nastali mjehurići. Tako aplicirana, prikazuje se kao kontrast.(eng. bubble test). Izvođenjem Valsalvina manevra, nakratko dolazi do preokreta gradijenta tlaka između srčanih pretklijetka te do desno-lijevog pretoka zbog kojeg se, ukoliko postoji PFO, mjehurići pojavljuju u lijevoj pretklijetci unutar 3 kardijalna ciklusa nakon injiciranja kontrasta. Izvođenje Valsalvina manevra povećava specifičnost TEE-a s 40% na 60 %. (48)



Slika 1. TCD nalaz pacijenta s PFO-om, ljubaznošću prof.dr.sc Branka Malojčića priložena je slika iz KBC Rebro

Dijagnoza se smatra konačnom kada se temelji na nalazu obdukcije ili na slikovnom prikazu tromba koji prelazi intrakardijalni defekt u uvjetima arterijske embolije, a u nedostatku ovih nalaza, dijagnoza je samo pretpostavljena. (40)

5. MOŽDANI UDAR

Moždani udar označava naglo nastalo neurološko stanje uzrokovano akutnim gubitkom moždane funkcije kao posljedice poremećaja moždane cirkulacije te nedostatne opskrbe dijelova mozga kisikom i hranjivim tvarima. Svjetska zdravstvena organizacija MU definira: „klinički sindrom definiran kao naglo nastali žarišni ili, rjeđe, globalno neurološki deficit koji traje dulje od 24 sata ili dovodi do smrti, a može se objasniti samo cerebrovaskularnim poremećajem“. (6)

Zbog nedostatka kisika i hranjivih tvari, dolazi do oštećenja živčanih stanica u zahvaćenim dijelovima mozga te do njihova odumiranja što rezultira poremećajem funkcija kojima one upravljaju.

MU se može klasificirati prema patofiziološkim mehanizmima kojima je on nastao ili prema patoanatomskim parametrima zahvaćenog područja. Definiranje cjelokupnog patološkog procesa ključno je za provođenje odgovarajuće terapije i procjenu prognoze. (50)

S obzirom na mehanizam nastanka, ishemijski MU su najčešći i čine gotovo 87% svih MU. (7) Prema TOAST klasifikaciji, ishemijski MU dijele se na infarkte velikih krvnih žila, lakunarne infarkte, kardioembolijske infarkte koji su posljedica drugih uzroka te, infarkte nepoznatog uzroka. (10) KMU se odnosi na ishemiju čiji je uzrok nejasan i ostaje neidentificiran jer je događaj koji je doveo do njegova nastanka prolazan ili reverzibilan, pretragama nisu traženi svi mogući uzroci njegova nastanka ili zato što neki uzroci doista ostaju nejasni. Jedna trećina svih moždanih udara nepoznatog je uzroka. (1)

Budući da je MU danas jedan od najvećih globalnih zdravstvenih problema, vodeći uzrok invalidnosti u svijetu te jedan je od najčešćih uzroka smrtnosti, a može

se dogoditi bilo kada i bilo kome, važno je provoditi mjere njegove prevencije, a ako se razvije, na vrijeme ga dijagnosticirati.

5.1. Epidemiologija moždanog udara

Moždani je udar jedan od vodećih uzroka smrti, kao u Europi i svijetu, tako i u Hrvatskoj. Svake godine, više od 795 000 stanovnika SAD-a doživi MU, svakih 40 sekundi jedna osoba, a svakih 3,5 minuta jedna osoba od njega umre. (7) Procjenjuje se da otprilike jedna trećina oboljelih od MU-a umire, druga trećina ima teži, a treća trećina lakši rezidualni neurološki deficit ili je bez deficita. (10)

U Hrvatskoj je u 2020. godini od MU-a umrlo 4950 osoba, odnosno 8,7% svih umrlih. Dobno specifične stope mortaliteta rastu s dobi i više su u muškaraca nego u žena za sve dobne skupine, osim kod starijih od 80 godina kod kojih su stope više u žena. Po standardiziranoj stopi smrtnosti od cerebrovaskularnih bolesti, Hrvatska je na visokom 6. mjestu od ukupno 34 europskih zemalja. Posljednjih 20 godina prisutan je pozitivan trend smanjenja standardizirane stope smrtnosti od MU-a u Hrvatskoj. (19)

5.1.1. Epidemiologija moždanog udara uzrokovanog paradoksalnom embolijom

KMU čini 15-40% svih ishemijskih MU, a paradoksalna embolija smatra se jednim od češćih mehanizma njegova nastanka. (20) Vjeruje se da je udio KMU-a uzrokovanih paradoksalnom embolijom oko 20%. (40)

Kao vodeći uzrok paradoksalne embolije navodi se postojanje PFO-a čija se prevalencija u općoj populaciji procjenjuje na oko 20-30%. (34) Temeljem obdukcijских studija, prevalencija PFO-a iznosi 24,2%, prema studijama TEE-a 23,7%, a prema studijama TCD-a 31.3%. (26) Iako, s obzirom na visoku prevalenciju PFO-a u općoj populaciji, većina PFO-a ne sudjeluje u patološkim procesima, KMU se osobito često nalazi kod osoba mlađe dobi, a upravo u toj dobnoj skupini nađena je visoka

prevalencija PFO-a. PFO se javlja u 40-56% bolesnika mlađih od 55 godina s KMU-om ili TIA-om što sugerira da bi mogao imati ulogu u etiologiji MU uzrokovanog paradoksalnom embolijom, a ne biti samo slučajan nalaz. (20) Rezultati istraživanja temeljenih na općoj populaciji pokazuju da godišnji rizik od KMU-a u inače zdravih ljudi s PFO-om iznosi oko 0,1% iz čega se može zaključiti da drugi čimbenici pridonose povećanom riziku od KMU-a u osoba s PFO-om. (40)

Osim PFO-a, paradoksalna embolija može biti uzrokovana i drugim intrakardijalnim defektima od kojih su najčešći ASD s incidencijom od oko 1,44/10000 i VSD s incidencijom od 3/10000 kao i PAVM-om s incidencijom 1/50000.(14,23) Najčešće komplikacije PAVM-a odnose se na središnji živčani sustav, a incidencija im varira između 19-59%, od čega se 37% odnosi na TIA-u, a 18% na MU. (23)

5.2. Patofiziologija moždanog udara uzrokovanog paradoksalnom embolijom

Ishemijski MU koji se ne prepisuje aterosklerozi, bolestima malih krvnih žila ili kardioemboliji čini do 40% svih ishemijskih MU-a. (1)

U slučajevima bolesnika s KMU-om, odnosno, kod oboljelih mlađe životne dobi i bez značajnih komorbiditeta koji povećavaju rizik od nastanka MU, paradoksalna embolija smatra se jednim od vodećih uzroka cerebralnih ishemijskih događaja. (27)

Venska krv koja iz područja nogu i trbušnih organa stiže u desnu pretklijetku može sadržavati mikroemboluse koji se normalno razgrađuju u plućnoj cirkulaciji. U slučaju postojanja abnormalnih komunikacija između srčanih komora ili PAVM-a, ti mikroembolusi, zaobilazeći normalni plućni optok, mogu preći na lijevu stranu srca ukoliko dođe do preokreta gradijenta tlaka u srcu i posljedičnog desno-lijevog pretoka. (48) Nakon prelaska u lijevu stranu srca, mogu biti istisnuti u sistemska cirkulaciju pa tako i u cerebralnu gdje dovode do okluzije cerebralnih arterija i razvoja ishemijskog MU. (40) Paradoksalna embolija najčešće se manifestira moždanom ishemijom jer moždano tkivo prima veliki udio srčanog minutnog volumena i iznimno je osjetljivo na ishemiju. (14)

Dovoljan je tromb promjera oko 3 mm da okludira srednju cerebralnu arteriju i uzrokuje ishemiju. Tromb promjera 1-2 milimetara može uzrokovati simptome ako embolizira u cirkulaciju manjih ogranaka cerebralne ili retinalne arterije. (47)

Ishemija dovodi do niza metaboličkih promjena moždanih stanica. Nedostatna perfuzija uzrokuje iscrpljivanje energetske zaliha neurona te posljedičnih poremećaja ionskih gradijenta i električnih potencijala. Neuron gubi funkciju te dolazi do njihova oštećenja. (6)

5.3. Klinička slika

Cerebrovaskularni događaji karakterizirani su naglim nastankom i brzim razvojem neuroloških deficita. Maksimalni stupanj deficita nastaje odmah ili nakon nekoliko sekunda, pri čemu svi dijelovi tijela prezentirani u zahvaćenoj regiji mozga istodobno gube funkciju. (6)

Poremećaj cerebralne cirkulacije najčešće uzrokuju negativne simptome poput naglo nastale oduzetosti ili iznenadne utrnulosti jedne strane lica, ruke ili noge, poteškoća u govoru ili nemogućnosti razumijevanja govora ili izgovaranja rečenica, gubitak osjeta ili vida, nestabilnosti hoda, gubitka ravnoteže ili poremećaja u koordinaciji te jake glavobolju koja može biti praćena mučninom i povraćanjima. (7)

Ponekad MU-u prethode ovakvi ispadi, ali su znatno kraćeg trajanja i u potpunosti se povlače u roku 24 sata. Takve ispade nazivamo tranzitornim ishemijskim atakama, a definiraju se kao kratkotrajne epizode neurološke disfunkcije uzrokovane žarišnom moždanom ili retinalnom ishemijom u kojima neurološki simptomi tipično traju manje od jedan sat bez postojanja dokaza infarkta. (6)

Klinička slika MU-a razlikuje se i s obzirom na arteriju u kojoj je tromb nastao ili u koju je embolirao i područja mozga koje ona opskrbljuje. Prema tome razlikujemo lakunarne sindrome te sindrome prednje (karotidne) i stražnje (vertebrobazilarne) cirkulacije. Lakunarni MU nastaju okluzijom malih dubokih perforantnih vena i većinom su klinički neprepoznati budući da zahvaćaju područja koja nisu funkcionalna značajna. Sindrom prednje cirkulacije uključuje područja opskrbe prednje i srednje cerebralne arterije, a klinička slika koja nastaje ovisi o zahvaćenoj arteriji. Ako

poremećaj cirkulacije nastaje u području srednje cerebralne arterije, MU se manifestira kontralateralnom hemiparezom (hemiplegijom) pri čemu će izraženija biti slabost ruke nego noge, gubitkom osjeta, ispadom vidnog polja te poremećajem viših moždanih funkcija. Ako pak nastane u području prednje, slabost noge će biti izraženija u odnosu na ruku. (6) Sindrom stražnje cirkulacije manifestira se kombinacijom simptoma koji uključuju tetraparezu, dvoslike, vrtoglavicu, nistagmus, cerebelarnu ataksiju te Hornerov sindrom. (10)

5.4. Dijagnostika

Dijagnoza MU-a započinje detaljnim uzimanjem anamneze i utvrđivanjem kliničkog statusa pacijenta na temelju kojih je moguće pretpostaviti koji dio cerebralne cirkulacije je zahvaćen MU-om te koja je etiologija njegovog nastanka. Podaci o bolesnikovim komorbiditetima (hipertenzija, dijabetes, koronarna bolest) i navikama (pušenje, alkohol, droge, kontraceptivi) koji povećavaju rizik od nastanka MU-a te pozitivna obiteljska anamneza doprinose postavljanju dijagnoze. Prema jednoj studiji, osjetljivost dijagnosticiranja MU na temelju anamneze i kliničkog pregleda u primarnoj zdravstvenoj zaštiti bila je 93%. (50)

Anamnestički podaci koji povećavaju vjerojatnost paradoksalne embolije su dugotrajno mirovanje (npr. nakon operativnih zahvata ili putovanja), poznata koagulopatija ili maligna bolest te Valsalvin manevar (npr. uslijed naprezanja pri defekaciji, podizanju velikog tereta).

U svih pacijenta koji se prezentiraju s MU-om potrebno je učiniti barem jednu od metoda slikovnog prikaza. Primarna je svrha slikovnog prikaza razlikovanje ishemijskog MU od hemoragičnog. Kao inicijalna dijagnostička metoda koristi se CT koji jasno diferencira ishemični MU od hemoragičnog što ima bitne implikacije na daljnje terapijske postupke. (18) Protokol dijagnostičkih radioloških pretraga uključuje nativni CT i CT angiografiju karotidnih i intrakranijskih krvnih žila, čiji je cilj procjena mjesta okluzije krvne žile, u što kraćem vremenskom periodu od nastupa simptoma. (4) Uporabom CT-a ponekad je teško razlučiti rane ishemične promjene unutar prvih

sat vremena u opskrbnom području prednje moždane arterije. Budući da značajan postotak bolesnika ima uredan CT mozga u prvih 12 sati nakon nastanka MU, ukoliko je nalaz negativan, a klinički postoji sumnja na MU, potrebno je učiniti MR. Za razliku od CT-a, u većine bolesnika kojima je MU nastao u području prednje cerebralne arterije, proces se prikazuje MR-om unutar prvih 24 sata. (10) MR je indicirana i u osoba koje se prezentiraju sa simptomima infarkta stražnje cirkulacije. Budući da MR može propustiti do 15% stražnjih MU u prvih 48 h, u slučaju negativnog nalaza, potrebno je ponoviti MR za 3 dana. (50)

Kako bi se utvrdila točna lokacija i etiologija cerebralne ishemije, potrebno je provesti opširniju obradu. Za otkrivanje etiologije MU, koriste se neuroradiološke i neurosonološke pretrage, laboratorijska obrada seruma i likvora te kardiološke pretrage. (6) Među najkorištenijim metodama je ultrasonografija kojom se mogu ustanoviti čimbenici rizika za razvoj pojedinoga podtipa MU-a. Ekstrakranijskim color doplerom može se ustanoviti izgled i vrsta aterosklerotskih plakova, površina i stupanj stenoze žile te stabilnost plaka. (10) TCD-om i transkranijalnim color doplerom (TCCD) moguće je locirati mjesto okluzivne promjene ili stenoze. TCD se koristi i za dokazivanje desno-lijevih pretoka te detekciju embolija. (10) U diferencijalno-dijagnostičkoj obradi KMU-a, kod sumnje na paradoksalnu emboliju koriste se još i TTE i TEE uz provođenje „bubble testa“ za dokazivanje desno-lijevih pretoka, (48) kod sumnje na atrijsku fibrilaciju (AF) radi se EKG monitoring, a TTE se koristi kao glavna metoda za utvrđivanje tromba u lijevom atriju. (14)

5.4.1. RoPE score

Uzrok MU u velikom broju slučajeva ostaje neutvrđen. Otkrivanje PFO-a u bolesnika s KMU-om ne znači nužno da je uzrok MU-u identificiran. Uspostavljanje uzročne veze između prisutnosti PFO-a i pojave MU-a ključno je za postavljanje dijagnoze MU-a uzrokovanog paradoksalnom embolijom. (40)

Kent i suradnici pretpostavili su da se vjerojatnost da je PFO odgovoran za KMU može predvidjeti temeljem procjenjivanja kardiovaskularnih čimbenika rizika i dobi. (35) Proveli su studiju na ukupno 2546 pacijenata koristeći 12 već postojećih kohortnih skupina, kreirajući najveću bazu pacijenata s KMO-om i poznatim PFO statusom. Cilj

studije bio je razviti i testirati prediktivni model za identifikaciju pacijenta s visokosuspektnim PFO-om koji bi stoga mogli imati korist od njegovog zatvaranja. (22) Identificirano je 6 varijabli koje su bile povezane s PFO statusom te je predložen RoPE score, sustav ocjenjivanja kojim se može procijeniti vjerojatnost da je utvrđeni PFO uzročno-posljedično povezan s KMU-om, a ne samo slučajan nalaz. (47) RoPE score temelji se na određivanju čimbenika rizika kao što su dob, pušenje, kronična stanja poput hipertenzije i dijabetesa te na anamnezi već preboljenog MU ili TIA-e (Tablica 1.). (48)

Tablica 1. Izračun rizika od paradoksalne embolije (RoPE score)

Karakteristike pacijenata	Bodovi
Nema povijesti hipertenzije	+1
Nema povijesti dijabetesa	+1
Nema povijesti MU ili TIA-a	+1
Nepušač	+1
Kortikalni infarkt na slikovnom prikazu	+1
Starost (godine)	
18-29	+5
30-39	+4
40-49	+3
50-59	+2
60-69	+1
≥70	+0
Ukupni rezultat	0-1

Visoke vrijednosti RoPE-a uglavnom identificiraju mlađe pacijente bez vaskularnih čimbenika rizika i s površinskim infarktima (vjerojatnije embolijski). Niske vrijednosti RoPE-a identificiraju starije pacijente s više čimbenika rizika i s dubokim infarktima. (47) Važno zapažanje studije bila je i činjenica da su pacijenti u različitim bodovnim skupinama RoPE score-a imali različite dvogodišnje stope recidiva MU-a i TIA-e. Pacijenti koji su najvjerojatnije imali KMU povezan s PFO-om (visoki RoPE rezultati) imali su manji rizik od recidiva od onih s niskim RoPE rezultatima. (47)

Jedna mala studija identificirala je rezultat RoPE score-a >7 kao graničnu točku koja ukazuje na to da je PFO vjerojatnije povezan s KMU-om. Prema drugoj studiji koja je proučavala KMU-e, prevalencija desno-lijevog pretoka kroz PFO bila je 50 -56% u osoba s RoPE <7 , dok je u onih s RoPE >7 iznosila 79 %. (1)

Iako je koristan i praktičan, RoPE score bi se uvijek trebao koristiti zajedno s drugim parametrima budući da ne uzima u obzir visokorizične morfološke značajke PFO-a. (1)

6. TERAPIJA MOŽDANOG UDARA

Čimbenik uspješnog liječenja MU-a je pravovremeno prepoznavanje simptoma i znakova njegovog nastanka. Liječenje akutnog MU započinje odmah nakon postavljanja dijagnoze MU-a.

Trombolitička sistemna terapija rekombinantnim tkivnim plazminogenkim aktivatorom provodi se kod pacijenata koji dolaze u prvih 3 sata (4,5 sata) od početka simptoma. (6) Učinak liječenja ovisi o vremenu, stoga ranije liječenje povećava vjerojatnost povoljnog ishoda. (17) Cilj terapije je uspostava krvotoka odnosno reperfuzije ishemičnih područja kako bi se što veći dio mozga očuvao od ireverzibilnih promjena. (6) Donedavno se smatralo da je vremenski period od šest sati krajnja granica unutar koje se pacijent može podvrgnuti endovaskularnom liječenju. Zahvaljujući naprednim dijagnostičkim metodama, moguće je procijeniti kolateralnu vaskularnu opskrbu te opseg hipoperfundiranog moždanog tkiva. Na taj je način bolesnicima s akutnim ishemijskim MU-om nepoznatog vremena nastanka omogućeno endovaskularno liječenje i izvan vremenskog „prozora” od šest sati. (4) Kontraindikacije za primjenu terapije poput povećane sklonosti krvarenju, CT nalaza intracerebralne hemoragije i sistoličkog tlaka >185 mmHg isključuju veliki broj pacijenata zbog čega ostaje svega 5 % kandidata za ovu terapiju. (6)

Novija i sve češće korištena metoda koja povećava broj kandidata za rekanalizaciju je endovaskularna mehanička trombektomija, dokazano povoljna i poželjna metoda liječenja okluzije velikih krvnih žila mozga. Postupak je moguće

provesti unutar 24 sata od nastupa simptoma, što su potvrdile i multicentrične randomizirane studije, DAWN i DEFUSE 3. (4)

6.1. Prevenција recidiva moždanog udara uzrokovanog paradoksalnom embolijom

U prevenciji recidiva MU kod kojeg je paradoksalna embolija najvjerojatniji uzrok njegovog nastanka, provode se postupci koji sprečavaju nastanak ponovne tromboembolije. Dva su moguća pristupa: konvencionalna terapija i perkutano zatvaranje PFO-a. (1)

6.5.1.1. Konvencionalni pristup

U konvencionalnom pristupu primjenjuje se antitrombocitna i oralna antikoagulantnu terapija. (1)

Antitrombocitna terapija ponajprije podrazumijeva upotrebu acetilsalicilne kiseline (ASK). O razlici doza ovisi njezino djelovanje. ASK u niskim dozama inhibira aktivnost ciklooksigenaze 2, inaktivacijom prostaglandin H sintaze 2, a u višim dozama inhibira aktivnost prostaglandin H sintaze 1 ili ciklooksigenaze 1. Niske doze ASK-e imaju antiagregacijsko, a visoke doze analgetsko i protuupalno djelovanje. Inaktivacija trombocitne ciklooksigenaze (izoforme COX-1) izazvana ASK-om dovodi do prevencije tromboze, ali i do povećane mogućnosti krvarenja. (5)

Antikoagulacijski lijekovi, od samog početka njihove kliničke primjene predstavljaju osnovni pristup u prevenciji i liječenju tromboembolijskih bolesti. Oralni antikoagulacijski lijekovi (OAK), derivati 4-hidroksikumarina, svoj antikoagulacijski učinak ostvaruju inhibirajući gama karboksilaciju K vitamin ovisnih faktora zgrušavanja. Glavni predstavnik ove skupine lijekova i najčešće primjenjivan antikoagulacijski lijek je varfarin čiji poluživot u cirkulaciji iznosi 30 – 40 sati, a vrijeme potrebno za postizanje potpunog terapijskog učinka 3 – 5 dana. (49) Primjena OAK-a zahtijeva kontinuirani laboratorijski nadzor, a stupanj antikoagulacijskog efekta određuje se vrijednošću INR-a. (25)

Noviji antikoagulacijski lijekovi, direktni antikoagulansi (DOAK), posljednjih se godina sve više primjenjuju u prevenciji i liječenju tromboembolijskih događaja. Prema mehanizmu djelovanja dijele se na inhibitore trombina (dabigatran) i inhibitore aktiviranog faktora zgrušavanja Xa (rivaroksaban, apiksaban, endoksaban). Prednost njihove primjene je u fiksnom doziranju, predvidivim farmakokinetičkim i farmakodinamičkim svojstvima i manjoj učestalosti interakcije s drugim lijekovima uz jednaku ili već učinkovitost i sigurnost u usporedbi s OAK-om. (49)

S patofiziološkog stajališta, antikoagulacijska terapija trebala bi imati prednost u prevenciji MU povezanog PFO-om budući da antikoagulansi bolje sprečavaju nastanak tromba u venama. S druge strane, antikoagulansi su povezani s većim rizikom od krvarenja, a usporedne studije pokazale su malu prednost u učinkovitosti njihova korištenja. (1)

Vodeća studija usporedbe učinkovitosti te dvije terapije (WARSS) uključivala je 2260 pacijenata koji su primali acetilsalicilnu kiselinu ili varfarin, a pratilo ih se tijekom 24 mjeseca. U sekundarnoj prevenciji nekardioembolijskih MU, varfarin nije pokazao značajnu prednost u odnosu na ASK dok je kod bolesnika s KMU-om, primjenom varfarina uočeno za jednu trećinu manje recidiva MU-a od primjene ASK-e iako ta razlika nije bila statistički značajna. (46)

6.5.1.2. Perkutano zatvaranje PFO-a

Zatvaranje PFO-a razmatra se kod pacijenata s KMU-om nakon pažljivog isključivanja mogućih uzroka ishemijskog MU multidisciplinarnom evaluacijom. Kako bi se isključila potencijalna AF koja je česti uzrok KMU-a, a s druge strane kontraindikacija za zatvaranje PFO-a, kod svih pacijenata, prije zatvaranja PFO-a, indiciran je rutinski 12-kanalni EKG i bolnički kardiološki pregled ili 72 satni Holter EKG te u osoba starijih od 55 godina i visokim rizikom za AF i 6-mjesečno snimanje implantacijskim uređajem. (1) Nakon utvrđivanja desno-lijevog pretoka kontrastnom TTE ili TCD, potrebno je napraviti i TEE kako bi se utvrdila točna lokalizacija i veličina PFO-a te vrsta uređaja i izvedivost njegovog zatvaranja. (1) S obzirom da je PFO trodimenzionalna struktura s dinamičkim otvaranjem i zatvaranjem, a kod nekih

pacijenata i struktura nalik na kanal, jednodimenzionalna mjerenja često nisu dovoljna. U tu svrhu koristi se CT koji prikazuje odnos ostalih srčanih struktura s PFO-om i njegove trodimenzionalne, morfološke karakteristike. (40)

Kriteriji za zatvaranje PFO-a nisu standardizirani. Prema nekim autorima zatvaranje je preporučeno u slučajevima velikog PFO-a, trajnog desno-lijevog pretoka ili prisutnosti ASA-e. (40) Također, važnu ulogu ima i određivanje RoPE score-a.

Nakon provedenog zatvaranja preporučena je dualna antitrombocitna terapija tijekom 1 – 6 mjeseci te monoterapija tijekom idućih 5 godina. (1)

Vaskularne komplikacije poput hematoma na mjestu pristupa koji je >5cm, lažne aneurizme, arteriovenske fistule, retroperitonealnog krvarenja ili periferne ishemije pojavljuju se u 3,2 % pacijenata. Ni jedna od tih komplikacija nije dovoljno značajna da izazove dugotrajniji morbiditet. (46) Tromboza uzrokovana uređajem za zatvaranje rijetka je u pacijenata kod kojih se provodi odgovarajuća antitrombotička terapija. AF se pojavljuje 2 - 5 puta češće kod bolesnika nakon implantacije okluzijskog materijala u usporedbi s konvencionalnom terapijom. (37)

Kako bi se odredila terapijska učinkovitost ovog modaliteta, provedeno je 6 randomiziranih kontroliranih kliničkih studija. Iako su tri provedene studije pokazale statistički značajnu korist od zatvaranja PFO-a u sprečavanju rekurentnog MU-a, tri prethodne studije to nisu uspjele. (46) Randomizirana studija CLOSURE I, provedena na 909 pacijenata s KMU-om ili TIA-om kod kojih je PFO zatvoren i onih kod kojih se provodila samo konvencionalna terapija, nije rezultirala statistički značajnom razlikom u smanjenju rizika za recidiv MU-a ($p = 0.37$). Uzorak u provedenoj studiji nije bio reprezentativan, a istraživanje je bilo ograničeno između ostalog i nedosljednošću u provedbi konvencionalne terapije. (14) S druge strane, prema RESPECT studiji provedenoj na 980 pacijenata, utvrđena je statistički značajna prednost u PFO zatvaranju naspram konvencionalne terapije s obzirom na stopu recidiva MU-a. Treba uzeti u obzir da je zbog veće stope odustajanja u skupini pacijenata kod kojih se provodila konvencionalna terapija, izloženost pojedinoj terapijskoj metodi između dvije skupine bila neravnopravna. (41)

Provedene su i dvije meta-analize četiriju randomiziranih studija (PC, RESPECT, REDUCE i CLOSE). Obje su pokazale da je zatvaranje PFO-a, u usporedbi s konvencionalnom terapijom, učinkovitije u sprečavanju ponovnog MU, ali povećava

učestalost AF-a. Zatvaranja PFO-a bilo je povezano sa smanjenjem rizika od ponovnog MU za 3,1 - 3,3% i povećanjem rizika od novonastale AF ili undulacije atrijske od 3,3 %. (1)

7. ZAKLJUČAK

Trijada sistemske embolije, venske tromboze i intrakardijalne komunikacije definira klinički fenomen paradoksalne embolije. (40) Paradoksalna embolija jedan je od vodećih uzroka KMU-a, a ključnu ulogu u njezinoj etiologiji ima PFO. Utvrđivanje njihove uzročno-posljedične povezanosti, koje je često multidisciplinarno, ključno je u postavljanju dijagnoze i sprečavanju recidiva MU-a.

Većina PFO-a slučajan je nalaz s obzirom na njegovu učestalost u općoj populaciji od 20-30%. (34) Kako bi se identificirala skupina bolesnika u kojih je vjerojatnije da će zatvaranje PFO-a imati veće koristi od rizika, razvijen je RoPE score, sustav ocjenjivanja koji se temelji na određivanju čimbenika rizika kao što su dob, pušenje, kronična stanja poput hipertenzije i dijabetesa te anamneza već preboljenog MU ili TIA-e. (48) Iako je koristan i praktičan, trebao bi se koristiti zajedno s drugim parametrima budući da ne uzima u obzir visokorizične morfološke značajke PFO-a. (1)

Slikovna procjena paradoksalne embolije obično zahtjeva uporabu različitih modaliteta kako bi se isključile različite diferencijalno dijagnostičke mogućnosti i omogućila točna dijagnoza. Iako je ehokardiografija glavna dijagnostička tehnika za prikaz desno-lijevog pretoka preko PFO-a, niti jedan modalitet ne može pokriti cijeli spektar nalaza u slikovnoj obradi paradoksalne embolije. (40)

Čak i u prisutstvu PFO-a, kod bolesnika su mogući i drugi mehanizmi nastanka KMU-a. Zatvaranje PFO-a može biti kontraindicirano u nekima od njih. Može doći do egzarcebacije AF-a ili stvaranja tromba na uređaju kod onih s hiperkoagulabilnim stanjem. Za bilo koji terapijski postupak, korist, tj. reduciranje recidiva MU-a, mora biti veća od mogućih rizika. Zatvaranje PFO-a koji su vjerojatno samo slučajan nalaz neće donijeti velike koristi, a izlaže pacijente rizicima izvođenja same procedure i mogućim kasnijim komplikacijama poput novonastale AF, ostavljajući stvarni uzrok KMU-a neliječenim što ukazuje na potrebu pažljivog selektiranja pacijenata. (47)

Pacijenti s KMU-om i velikom vjerojatnošću da je PFO uzrok embolije, visokim rizikom od recidiva MU-a i nepovoljnim omjerom rizika i koristi konvencionalnog liječenja, vjerojatno će imati najviše koristi od zatvaranja PFO-a. (1) Kod KMU-a najvjerojatnije povezanim s PFO-om, rizik od ponovnog MU značajno je manji nakon

zatvaranja PFO-a i kasnije primjene antitrombocitne terapije nego samostalne primjene antitrombocitne terapije. (42) Kod pacijenata koji ne ispunjavaju kriterije za zatvaranje PFO-a, izbor terapije trebao bi se individualizirati s obzirom na omjer potencijalne dobrobiti i relativnog rizika. (1) Trenutno dostupni dokazi sugeriraju da bi oralni antikoagulansi mogli biti korisniji od antitrombocitne terapije, međutim rizik za krvarenje je veći kod oralnih antikoagulansa. Rizik za krvarenje mogao bi se smanjiti primjenom DOAK-a, ali za to postoji malo pouzdanih podataka u pacijenata s PFO-om (5) zbog čega antitrombocitna terapija, zajedno s modifikacijom čimbenika rizika za razvoj MU, ostaje glavni izbor u liječenju KMU-a u većine pacijenata sa ili bez dokazanim PFO-om.

8. ZAHVALA

Veliko hvala mojem mentoru prof.dr.sc Branku Malojčiću za suradnju, značajnu pomoć i strpljenje u izradi diplomskog rada.

Zahvaljujem i svojoj obitelji, prijateljima i kolegama na vjeri u mene tijekom svih godina obrazovanja, uz njihovu podršku sve je bilo moguće i lakše.

9. LITERATURA

1. Abdelghani M, El-Shedoudy SAO, Nassif M, Bouma BJ, de Winter RJ: Management of Patients with Patent Foramen Ovale and Cryptogenic Stroke: An Update. *Cardiology*. 2019;143(1):62-72.
2. Attar H, Sachdeva A, Sundararajan S. Cardioembolic Stroke in Adults With a History of Congenital Heart Disease. *Stroke*. 2016 May;47(5):e79-81.
3. Baumgartner H, De Backer J, Babu-Nayaran SV, Budts W, Chessa M, Diller GP, i sur. 2020 ESC Guidelines for the management of adult congenital heart disease. *Eur Heart J*. 2021.
4. Bezak B, Kovačić S, Vuletić V, Miletić M, Tkalčić L, Knežević S, i sur. Mehanička trombektomija-nova metoda liječenja ishemijskog moždanog udara. *Medicina fluminensis*. 2021.
5. Bregovac M, Vražić H: Antiagregacijska terapija. *Medicus*. 2010.
6. Brinar V, i sur: Neurologija za medicinare. Drugo izdanje. Zagreb; *Medicinska naklada*; 2009.
7. Centers for Disease Control and Prevention. Stroke facts. [Internet] Centers for Disease Control and Prevention; 2022 [pristupljeno 21.6.2022.]. Dostupno na: <https://www.cdc.gov/stroke/facts.htm>
8. Dakkak W, Oliver TI. Ventricular Septal Defect. 2022 May 10. In: StatPearls [Internet]. Treasure Island (FL): StatPearls Publishing; 2022 Jan
9. Damjanov I, Seiwert S, Jukić S, Nola M: Patologija. Peto izdanje. Zagreb. *Medicinska naklada*; 2018. str 261-263.
10. Deramin V: Moždani udar-smjernice u dijagnostici i terapiji. *Acta clin Croat*. 2002.
11. Favilla CG, Messév SR: Paradoxical embolic stroke: Diagnosis and management. *Consultative Hemostasis and Thrombosis*. Četvrto izdanje. Elsevier; 2019. str 802-810.
12. Gamulin S, Marušić M, Kovač Z i sur. Patofiziologija. Sedmo izdanje. Zagreb. *Medicinska naklada*; 2011. str 902-903.
13. Geng J, Tian HY, Zhang YM, He S, Ma Q, Zhang JB i sur. Paradoxical embolism: A report of 2 cases. *Medicine (Baltimore)*. 2017 Jun; 96(26):e7332.

14. Giblett JP, Williams LK, Kyranis S, Shapiro LM, Calvert PA. Patent Foramen Ovale Closure: State of the Art. *Interv Cardiol.* 2020 Nov 24;15:e15.
15. Gunzud ZB, Uygun T: High suspicion of paradoxical embolism due to atrial septal Defect: A rare cause of ischemic stroke. *Journal of neuroscience and and neurological disorders.* 2020 Dec
16. Hakman EN, Cowling KM. Paradoxical Embolism. 2021 Sep 8. In: StatPearls [Internet]. Treasure Island (FL): *StatPearls Publishing.* 2022 Jan
17. Halmed. Sažetak opisa svojstva lijeka. [Internet] Halmed; 2022 [pristupljeno 21.6.2022.]. Dostupno na: https://halmed.hr/upl/lijekovi/SPC/Actilyse-SPC_2.pdf
18. Hebrang A, Klarić-Čustović R: Radiologija. Treće izdanje. Zagreb: Medicinska naklada; 2007.
19. Hrvatski zavod za javno zdravstvo. Hrvatski dan moždanog udara. [Internet] Zagreb: Hrvatski zavod za javno zdravstvo; 2022 [pristupljeno 22.6.2022.]. Dostupno na: <https://www.hzjz.hr/aktualnosti/hrvatski-dan-mozdanog-udara-21-06-2022/>
20. Ioannidis SG, Mitsias PD. Patent Foramen Ovale in Cryptogenic Ischemic Stroke: Direct Cause, Risk Factor, or Incidental Finding? *Front Neurol.* 2020 Jun 25; 11:567.
21. Jung S, Lee S, Jang HN, Cho HS, Chang SH, Kim HJ. Bilateral Acute Renal Infarction Due to Paradoxical Embolism in a Patient with Eisenmenger Syndrome and a Ventricular Septal Defect. *Intern Med.* 2021 Dec 15;60(24):3937-3940
22. Kent DM, Thaler DE; RoPE Study Investigators. The Risk of Paradoxical Embolism (RoPE) Study: developing risk models for application to ongoing randomized trials of percutaneous patent foramen ovale closure for cryptogenic stroke. *Trials.* 2011 Jul 27;12:185.
23. Khurshid I, Downie GH. Pulmonary arteriovenous malformation. *Postgrad Med J.* 2002;78:191–197
24. Kjeld T, Jørgensen TS, Fornitz G, Roland J, Arendrup HC. Patent foramen ovale and atrial fibrillation as causes of cryptogenic stroke: is treatment with surgery superior to device closure and anticoagulation? A review of the literature. *Acta Radiol Open.* 2018 Aug 23;7(9):2058460118793922

25. Klinički bolnički centar Rijeka. Klinički zavod za transfuzijsku medicinu. Peroralna antikoagulatna terapija: Smjernice za kontrolu i nadzor nad terpaijom. [Internet] Koordinacija hrvatske obiteljske medicine; 2014 [pristupljeno 21.6.2022.]. Dostupno na: <http://kohom.hr/mm/wp-content/uploads/peroralna-antikoagulantna-terapija-smjernice-1.pdf>
26. Koutroulou I, Tsivgoulis G, Tsalikakis D, Karacostas D, Grigoriadis N, Karapanayiotides T. Epidemiology of Patent Foramen Ovale in General Population and in Stroke Patients: A Narrative Review. *Front Neurol*. 2020 Apr 28;11:281.
27. Laskowski IA: Paradoxical embolism. *Medscape* [Internet]. 2020 Aug [pristupljeno 7.6.2022.]. Dostupno na: <https://emedicine.medscape.com/article/460607-overview>
28. Liu Y, Chen S, Zuhlke L, Black GC, Choy M, Keavney BD: Global birth prevalence of congenital heart defects 1970-2017: updated systematic review and meta-analysis of 260 studies. *International Journal of Epidemiology*. 2019; str 455-463.
29. Majumdar S, McWilliams JP. Approach to Pulmonary Arteriovenous Malformations: A Comprehensive Update. *J Clin Med*. 2020 Jun 19;9(6):1927.
30. Mardešić D i sur: Pedijatrija. Šesnaesto izdanje. Zagreb. *Školska knjiga*; 2016. str 715-720.
31. Martin SS, Shapiro EP, Mukherjee M. Atrial septal defects-clinical manifestations, echo assessment, and intervention. *Clin Med Insights Cardiol*. 2015 Mar 23;8(Suppl 1):93-8.
32. Martinez-Pitre PJ; Khan.YS. Pulmonary arteriovenous malformations (ASMs). 2022 May 3. In: StatPearls [Internet]. Treasure Island (FL): *StatPearls Publishing*. 2022 Jan
33. Meier NM, Foster ML, Battaile JT. Hereditary hemorrhagic telangiectasia and pulmonary arteriovenous malformations: clinical aspects. *Cardiovasc Diagn Ther*. 2018 Jun;8(3):316-324.
34. Mojadidi MK, Zaman MO, Elgendy IY, Mahmoud AN, Patel NK, Agarwal N, i sur. Cryptogenic Stroke and Patent Foramen Ovale. *J Am Coll Cardiol*. 2018 Mar 6;71(9):1035-1043.

35. Morais LA, Sousa L, Fiarresga A, Martins JD, Timóteo AT, Monteiro AV, i sur. RoPE Score as a Predictor of Recurrent Ischemic Events After Percutaneous Patent Foramen Ovale Closure. *Int Heart J.* 2018 Nov 28;59(6):1327-1332.
36. Nakayama R, Takaya Y, Akagi T, Watanabe N, Ikeda M, Nakagawa K, i sur. Identification of High-Risk Patent Foramen Ovale Associated With Cryptogenic Stroke: Development of a Scoring System. *J Am Soc Echocardiogr.* 2019 Jul; 32(7):811-816.
37. Neill J, Lin CH. A Review of Transcatheter Closure of Patent Foramen Ovale. *Methodist Debaquey Cardiovasc J.* 2017 Jul-Sep;13(3):152-159
38. Sadrameli SS, Gadhia RR, Kabir R, Volpi JJ. Patent Foramen Ovale in Cryptogenic Stroke and Migraine with Aura: Does Size Matter? *Cureus.* 2018 Aug 27;10(8):e3213.
39. Sandler TW: Medicinska embriologija. Deseto izdanje. Zagreb. *Školska knjiga*; 2008. str 170-172.
40. Sarami F, Emmanuel N, Wu PF, Ihde L, Shavelle D, Go JL, i sur. Paradoxical embolism: Role of Imaging in Diagnosis and Treatment Planning. *RadioGraphics.* 2014.
41. Sever JL, Carroll JD, Thaler DE, Smalling RW, MacDonald LA, Marks DS, Tirschwell DL: Long-Term Outcomes of Patent Foramen Ovale Closure or Medical Therapy after Stroke. *The New England Journal of Medicine.* 2017.
42. Søndergaard L, Kasner SE, Rhodes JF, Andersen G, Iversen HK, Nielsen-Kudsk JE, i sur. Patent Foramen Ovale Closure or Antiplatelet Therapy for Cryptogenic Stroke. *N Eng J Med.* 2017.
43. Stone J, Hangge P, Albadawi H, Wallace A, Shamoun F, Knuttien MG, i sur. Deep vein thrombosis: pathogenesis, diagnosis, and medical management. *Cardiovasc Diagn Ther.* 2017 Dec;7(Suppl 3):S276-S284.
44. Stortecky S, Cook S, Meier B, Togni M: Patent foramen ovale: A Culpable Pathway for Myocardial Infarction. *J Am Coll Cardiol.* 2011.
45. Stout KK, Daniels CJ, Aboulhosn JA, Bozkurt B, Broberg CS, Colman JM, i sur. 2018 AHA/ACC Guideline for the Management of Adults With Congenital Heart Disease: A report of the American College of Cardiology/American Heart Association Task Force on Clinical Practice Guidelines. *American Heart Association.* 2018.

46. Subramanyam K, Bhandari S. Patent foramen ovale in cryptogenic stroke: to close or not to close? *Indian Heart J.* 2006 Jan-Feb;58(1):70-1.
47. Thaler DE: Patient Selection for PFO Closure Based on the RoPE Study. *Cardiac interventions today.* 2014.
48. Van der Giessen H, Wilson LC, Coffey S, Whalley GA. Review: Detection of patent foramen ovale using transcranial Doppler or standard echocardiography. *Australas J Ultrasound Med.* 2020 Nov 13;23(4):210-219
49. Vuga I, Šupreha Goreta S, Margetić S: Direktni oralni antikoagulacijski lijekovi. *Farmaceutski glasnik.* 2018.
50. Yev KS, Cheng EM. Diagnosis of Acute Stroke. *Am Fam Physician.* 2015.

10. ŽIVOTOPIS

Moje ime je Sara Sakač. Rođena sam 10.3.1997. u Varaždinu. Osnovnu sam školu polazila u Novom Marofu, a srednjoškolsko obrazovanje završila u Prvoj gimnaziji Varaždin, prirodoslovno-matematički smjer. Tijekom osnovne škole, polazila sam i glazbenu školu, smjer klavir, te trenirala balet i ritmičku gimnastiku. U srednjoj školi pohađala sam Centar izvrsnosti iz hrvatskog jezika, volontirala u sklopu projekta Za osmijeh djeteta u bolnici udruge Društvo naša djeca na odjelu dječje kirurgije i pedijatrije te u projektu Socijalno ugroženi građani. Medicinski fakultet Sveučilišta u Zagrebu upisala sam 2016. godine i položila ga u roku. Tijekom zadnje godine fakulteta radila sam u Domu zdravlja Istok na cijepljenju protiv COVID-19. Slobodno vrijeme volim provoditi s prijateljima planinareći ili putujući.