

# Suha forma senilne makularne degeneracije

---

Solomun, Iva

Master's thesis / Diplomski rad

2022

Degree Grantor / Ustanova koja je dodijelila akademski / stručni stupanj: **University of Zagreb, School of Medicine / Sveučilište u Zagrebu, Medicinski fakultet**

Permanent link / Trajna poveznica: <https://um.nsk.hr/um:nbn:hr:105:855769>

Rights / Prava: [In copyright](#)/[Zaštićeno autorskim pravom.](#)

Download date / Datum preuzimanja: **2025-02-18**



Repository / Repozitorij:

[Dr Med - University of Zagreb School of Medicine Digital Repository](#)



**SVEUČILIŠTE U ZAGREBU**  
**MEDICINSKI FAKULTET**

**Iva Solomun**

**Suha forma senilne makularne degeneracije**

**DIPLOMSKI RAD**



**Zagreb, 2022.**

Ovaj diplomski rad izrađen je na Katedri za oftalmologiju i optometriju, Medicinskog fakulteta Sveučilišta u Zagrebu pod vodstvom prof.dr.sc. Nenada Vukojevića i predan je na ocjenu u akademskoj godini 2021./2022.

## POPIS KRATICA

AMD	senilna makularna degeneracija (engl. <i>age-related macular degeneration</i> )
GA	geografska atrofija (engl. <i>geographic atrophy</i> )
CNV	koroidalna neovaskularizacija (engl. <i>choroidal neovascularization</i> )
RPE	retinalni pigmentni epitel
VEGF	vaskularni endotelni čimbenik rasta (engl. <i>vascular endothelial growth factor</i> )
FDA	Američka agencija za hranu i lijekove (engl. <i>U.S. Food and Drug Administration</i> )
AREDS	<i>The Age-Related Eye Disease Study</i>
PCV	polipoidna koroidalna vaskulopatija (engl. <i>polypoidal choroidal vasculopathy</i> )
ITM	indeks tjelesne mase
BrM	Bruchova membrana (engl. <i>Bruch's membrane</i> )
CC	koriokapilaris (engl. <i>choriocapillaris</i> )
HDL	lipoprotein visoke gustoće (engl. <i>high-density lipoprotein</i> )
TLR3	<i>Toll-like receptor 3</i>
GWAS	<i>Genome Wide Association Study</i>
ECM	izvanstanični matriks (engl. <i>extracellular matrix</i> )
CFH	faktor komplementa H (engl. <i>complement factor H</i> )
CFB	faktor komplementa B (engl. <i>complement factor B</i> )
HTRA1	<i>high temperature requirement factor A1 serine protease</i>

TGF- $\beta$	transformirajući čimbenik rasta $\beta$ (engl. <i>transforming growth factor <math>\beta</math></i> )
POS	vanjski segment fotoreceptora (engl. <i>photoreceptor outer segment</i> )
PUFAs	polinezasićene masne kiseline (engl. <i>polyunsaturated fatty acids</i> )
A2E	<i>N-retinyl-N-retinylidene ethanolamine</i>
APOE	gen za apolipoprotein E
MAC	kompleks koji napada membranu (engl. <i>membrane attack complex</i> )
mTOR	<i>mammalian target of rapamycin</i>
NLRP3	<i>NLR family pyrin domain containing 3</i>
A $\beta$	beta-amiloid
RPD	retikularne pseudodruze (engl. <i>reticular pseudodrusen</i> )
PED	<i>pigment epithelial detachment</i>
CFP	fundus fotografija u boji (engl. <i>colour fundus photography</i> )
ARM	senilna makulopatija (engl. <i>age-related maculopathy</i> )
BMES	<i>The Blue Mountains Eye Study</i>
FAF	fundus autofluorescenca
IFAG	<i>The International Fundus Autofluorescence Classification Group</i>
FA	fluoresceinska angiografija
ICGA	„Indocyanin green“ angiografija
OCT	optička koherentna tomografija (engl. <i>optical coherence tomography</i> )
SD-OCT	OCT spektralnog područja (engl. <i>spectral-domain optical coherence tomography</i> )

cRORA	<i>complete RPE and outer retinal atrophy</i>
OCTA	optička koherentna tomografija angiografija
LCPUFAs	dugolančane polinezasićene masne kiseline (engl. <i>long-chain polyunsaturated fatty acids</i> )
EPA	eikozapentaenska kiselina (engl. <i>eicosapentaenoic acid</i> )
DHA	dokozaheksaenska kiselina (engl. <i>docosahexaenoic acid</i> )
CFD	faktor komplementa D (engl. <i>complement factor D</i> )
CFI	faktor komplementa I (engl. <i>complement factor I</i> )
ALP-2	pegcetacoplan
CAPT	<i>The Complications of Age-Related Macular Degeneration Prevention Trial</i>

# SADRŽAJ

SAŽETAK

SUMMARY

1. UVOD .....	1
2. EPIDEMIOLOGIJA .....	3
2.1 Prevalencija u svijetu .....	3
2.2 Prevalencija u Europi .....	4
3. ČIMBENICI RIZIKA.....	5
3.1 Dob .....	5
3.2 Spol.....	5
3.3 Rasa.....	6
3.4 Pušenje .....	6
3.5 Pretilost .....	7
3.6 Hipertenzija i hiperlipidemija .....	7
3.7 Nasljeđe i genetika.....	8
3.8 Ostali čimbenici rizika.....	8
4. PATOFIZIOLOGIJA.....	9
4.1 Starenje RPE - intracelularni depoziti.....	10
4.2 Disregulacija lipidne homeostaze RPE .....	11
4.3 Nedjelotvorna autofagija i poremećaj lizosomske funkcije RPE .....	11
4.3 Komplementom posredovano oštećenje RPE.....	12
4.3.1 Aktivacija inflammasoma u stanicama RPE .....	12
4.4 Druže - ekstracelularni depoziti.....	13
5. KLINIČKE KARAKTERISTIKE I KLASIFIKACIJA.....	18
5.1 Znakovi i simptomi .....	18
5.2 Klinička definicija i klasifikacija .....	19

5.2.1 Rotterdamska klasifikacija (2001.) .....	20
5.2.2 AREDS klasifikacija (2001.) .....	21
5.2.3 <i>AREDS simplified severity scale</i> (2005.) .....	22
5.2.4 Klinička (Beckmanova) klasifikacija (2013.) .....	26
6. DIJAGNOZA .....	27
6.1 SLIKOVNE DIJAGNOSTIČKE METODE .....	28
6.1.1 Fundus autofluorescenca .....	28
6.1.2 Fluoresceinska angiografija .....	29
6.1.3 „ Indocyanin green“ angiografija .....	30
6.1.4 Optička koherentna tomografija .....	32
6.1.5 Optička koherentna tomografija angiografija .....	34
7. PREVENCIJA I LIJEČENJE .....	35
7.1 Prevencija .....	35
7.2 Liječenje .....	36
7.2.1 Farmakološko liječenje .....	36
7.2.2 Kirurško liječenje .....	37
8. ZAHVALE .....	38
9. LITERATURA .....	39
10. ŽIVOTOPIS .....	45



## SAŽETAK

### „Suha forma senilne makularne degeneracije“

*Iva Solomun*

Senilna makularna degeneracija (engl. *age-related macular degeneration* - AMD) je vodeći uzrok sljepoće u zemljama razvijenog svijeta. AMD se, s obzirom na prisutnost koroidalne neovaskularizacije, dijeli na suhu i vlažnu formu bolesti. 80-85% slučajeva AMD-a otpada na suhu formu bolesti. Najčešće se pojavljuje u osoba starijih od 60 godina, bijele rase i europskog podrijetla. Predviđa se da će do 2040. godine broj oboljelih u svijetu doseći 288 milijuna. AMD je rezultat interakcije genetskih i okolišnih čimbenika rizika. Varijacije u CFH, CFB, C2 i HTRA1 genima predisponiraju osobu na razvoj bolesti. Starija dob, pušenje, kardiovaskularne bolesti te pretilost smatraju se čimbenicima rizika za razvoj AMD-a. Bolest započinje u retinalnom pigmentnom epitelu (RPE), a temeljni proces u podlozi je kronična autologna parainflamacija. Danas ne postoji općeprihvaćena definicija niti klasifikacija bolesti. Najčešće su u primjeni AREDS sustav klasifikacije u četiri kategorije te klinička klasifikacija predložena od strane Beckmanove inicijative za makularna istraživanja. Suhi AMD uzrokuje oštećenje centralnog vida praćeno gubitkom centralne vidne oštine, pojavom centralnih skotoma, oštećenjem kolornog i stereoskopskog vida, otežanom adaptacijom na svjetlost i tamu te, u uznapredovaloj fazi bolesti poznatijoj kao geografska atrofija, otežano prepoznavanje lica. Temeljno kliničko obilježje suhog AMD-a je pojava druze na očnoj pozadini. Uz detaljnu osobnu i obiteljsku anamnezu te pregled očne pozadine, značajnu ulogu u postavljanju dijagnoze ima i optička koherentna tomografija, a u slučaju sumnje na konverziju suhe u vlažnu formu bolesti, važno mjesto zauzima i fluoresceinska angiografija. Trenutno nema odobrene terapije za suhu formu bolesti te se liječenje poglavito sastoji od primjene antioksidativnih pripravaka uključenih u AREDS2 formulu. Detaljnije poznavanje patofizioloških mehanizama potaknulo je provođenje više kliničkih ispitivanja u svrhu razvoja djelotvornih lijekova za suhi AMD. Ohrabrujuće rezultate pokazuju inhibitori sustava komplementa, posebno inhibitor C5 komponente komplementa, Zimura, koja je trenutno u fazi III kliničkog ispitivanja.

Ključne riječi: AMD, koroidalna neovaskularizacija, RPE, druze, geografska atrofija

## SUMMARY

### „Dry form of age-related macular degeneration“

*Iva Solomun*

Age-related macular degeneration (AMD) is a leading cause of blindness in the developed world. With regard to the presence of choroidal neovascularization, AMD is divided into dry and wet forms. Dry form of AMD accounts for almost 80-85% of all diagnosed cases. It mostly affects the white population of European ancestry over the age of 60. It is expected that the number of persons with AMD worldwide could increase to 288 million in 2040. AMD is a result of interplay among genetic susceptibility and environmental risk factors. Genetic polymorphisms in CFH, CFB, C2 and HTRA1 genes predispose individuals to develop AMD. Older age, smoking, cardiovascular diseases and obesity are considered as risk factors for developing AMD. The disease starts in the retinal pigment epithelium with a chronic autologous parainflammation as the basic pathologic process underlying AMD. Currently there is no generally accepted definition or unified classification system for AMD. The most widely used classification systems are the AREDS system that classified AMD into four categories and the clinical classification proposed by the Beckman Initiative for Macular Research Classification Committee. Dry AMD leads to central vision impairment accompanied by the loss of visual acuity, appearance of central scotomas, color and stereo vision disturbances, poor light/dark adaptation and problems with face recognition in the late stage of dry AMD, which is also known as geographic atrophy. Drusen are key clinical hallmark of dry AMD. In addition to the detailed personal and family medical history and the dilated fundus examination, optical coherence tomography plays important role in the diagnosis of dry AMD together with fluorescein angiography when symptoms of conversion from dry to wet AMD are identified. At present there is no approved treatment for dry AMD and it mostly consists of AREDS2 antioxidants use. Better understanding of the pathophysiology of dry AMD has led to an increase in clinical trials designed to develop its effective treatment. Complement inhibitors are showing promising results, especially inhibitor of C5, also known as Zimura, which is undergoing phase III clinical trials.

Key words: AMD, choroidal neovascularization, RPE, drusen, geographic atrophy

## 1. UVOD

Senilna makularna degeneracija je vodeći uzrok ireverzibilnog gubitka vida razvijenih zemalja svijeta u osoba starijih od 60 godina. S obzirom na globalno starenje populacije, predviđa se eksponencijalni rast AMD-a u doglednoj budućnosti. Senilnu makularnu degeneraciju dijelimo u dvije osnovne forme: suha forma bez neovaskularizacije i vlažna, neovaskularna forma. Suha forma AMD-a je daleko učestalija i na nju otpada 80-85% svih slučajeva senilne makularne degeneracije. Vlažna se forma javlja u preostalih 15-20% slučajeva, no odgovorna je za gotovo 80% teških oštećenja vida koja su rezultat ove bolesti. (1) AMD ima kroničan, progresivan tijek te se obično prvotno prezentira kao suptilni poremećaj vidne funkcije, ali s napredovanjem bolesti posljedično dolazi do trajnog oštećenja centralnog vida. (2) U osoba sa suhom formom AMD-a vidna je oština dulje i bolje očuvana te se proces progresivnog gubitka vida odvija sporo, tijekom desetljeća. U usporedbi sa suhom formom, neovaskularna se forma AMD-a pojavljuje naglo i karakterizira ju brže pogoršanje vidne funkcije. Neliječena neovaskularna forma AMD-a može unutar nekoliko mjeseci prouzročiti teški gubitak centralnog vida. Unatoč navedenom, pacijenti u uznapređovalom stadiju suhog AMD-a mogu imati jednako opsežan gubitak vida kao i oni s neovaskularnom formom. (3) Suhi AMD odgovoran je za 20% sljepoća u bolesnika s ovom bolešću, prvenstveno njegova uznapređovala forma geografska atrofija (engl. *geographic atrophy* - GA). (5)

Klinički AMD klasificiramo u četiri stadija. U ranim fazama bolesti karakteristično nalazimo prisutnost ekstracelularnih depozita poznatih kao druze. Druze su glavno kliničko obilježje AMD-a i često mogu biti prvi znak suhe forme bolesti. (1) Uznapređovali AMD se također dijeli u dvije kategorije: atrofična forma poznatija kao geografska atrofija (GA) te eksudativna ili vlažna forma s pojavom koroidalne neovaskularizacije (engl. *choroidal neovascularization* - CNV). (6) Temeljno obilježje geografske atrofije je pojava oštro ograničenih područja atrofije mrežnice koja su posljedica opsežnog propadanja koriokapilarisa, retinalnog pigmentnog epitela (RPE) i fotoreceptora. (5) GA se obično javlja bilateralno, ali ne nužno i simetrično. (3)

CNV, u vlažnoj formi uznapredovalog AMD-a, rezultat je abnormalne angiogeneze koju potiče prekomjerno oslobađanje vaskularnog endotelnog čimbenika rasta (engl. *vascular endothelial growth factor* - VEGF). (1) Zbog neprimjerene zrelosti novonastalih krvnih žila dolazi do različitih patoloških promjena poput krvarenja, eksudacije i posljedičnog ožiljkivanja mrežnice s rezultirajućim gubitkom centralnog vida. (6)

Tipično se AMD najprije prezentira kao suha forma bolesti, a u 10-20% oboljelih ona progredira u vlažnu formu s razvojem CNV-a zbog ovapnjenja i fragmentiranja Bruchove membrane. (5) Sukladno tome, suhi AMD možemo smatrati rizičnim faktorom ili pak prekursorom vlažnog AMD-a čemu u prilog govori i postojanje brojnih preklapanja u patofiziologiji navedenih stanja. Ipak, ove forme se klinički značajno razlikuju što se posebno ogleda u nedostatku učinkovitih terapijskih opcija za suhu formu bolesti. Napredak u razumijevanju molekularnih mehanizama u podlozi vlažnog AMD-a doveo je do razvoja nekoliko djelotvornih metoda liječenja odobrenih od strane Američke agencije za hranu i lijekove (engl. *U.S. Food and Drug Administration* - FDA). (4) Intravitrealne injekcije anti-VEGF monoklonskih protutijela su, danas, zlatni standard u liječenju neovaskularne forme bolesti. (1)

AMD je multifaktorijalna bolest čija patogeneza još uvijek nije posve razjašnjena, osobito kada je riječ o njoj suhoj formi čiji se nastanak dovodi u vezu s brojnim genetskim čimbenicima, poremećajem lipidnog metabolizma, oksidativnim stresom i starenjem. (5) Uzimajući u obzir da je AMD progresivna bolest koja poglavito pogađa osobe starije životne dobi, čija je anamneza ionako opterećena brojnim komorbiditetima, nedvojbena je njen negativan utjecaj na kvalitetu života. Otud proizlazi i potreba za različitim preventivnim i proaktivnim mjerama kako bi se spriječile dugoročne posljedice AMD-a. Progresija bolesti se može usporiti djelovanjem na promjenjive čimbenike rizika poput pušenja, prehrane i kardiovaskularnih bolesti. (1) Također, kako je i pokazalo veliko kliničko istraživanje, *The Age-Related Eye Disease Study* (AREDS), primjena antioksidativne multivitaminske terapije smanjuje rizik za gubitak vida u osoba sa suhim AMD-om, ponajprije smanjujući rizik za njegovu konverziju u vlažnu formu bolesti. (3)

## 2. EPIDEMIOLOGIJA

Gotovo 200 milijuna ljudi diljem svijeta boluje od nekog oblika senilne makularne degeneracije i ta brojka je u neprestanom porastu. (1) AMD je odgovoran za 8,7% svih sljepoća u svijetu čime značajno pridonosi globalnom opterećenju bolešću. (7) Kako doznajemo iz pregleda literature, koji su proveli Schultz i suradnici, unatoč tome što glavnina slučajeva AMD-a otpada na suhu formu bolesti, radovi uključeni u ovaj pregled pružaju vrlo malo podataka glede epidemiologije suhog AMD-a. Većina se istraživanja usredotočila na uopćeni pregled AMD-a i uznapredovali AMD, uključujući i suhu i vlažnu formu, a ona koja kao predmet istraživanja imaju suhi AMD koncentriraju se prvenstveno na osobe s geografskom atrofijom. (8) Zbog navedenog, ali i činjenice da, usprkos postojanju više različitih klasifikacijskih sustava, nemamo standardiziranu kliničku definiciju niti odgovarajuće stupnjevanje bolesti, epidemiološke podatke o AMD-u moramo interpretirati s posebnim oprezom. (2, 8)

### 2.1 Prevalencija u svijetu

Prema sustavnom pregledu literature i metaanalizi iz 2014. godine, prevalencija AMD-a u svijetu iznosila je 8,7%, a predviđeni broj ljudi s tom bolešću za 2020. godinu bio je 196 milijuna i očekuje se da će dosegnuti 288 milijuna do 2040. godine. Kako u Aziji živi više od 60% svjetske populacije, najveći broj slučajeva se očekuje upravo na tom kontinentu, čak 113 milijuna do 2040. godine.

Iako se, prema određenoj literaturi, ženski spol smatra slabim rizičnim čimbenikom za razvoj AMD-a, ovom je metaanalizom utvrđeno nepostojanje bitnih razlika među spolovima u prevalenciji ranog i kasnog AMD-a.

Rezultati brojnih populacijskih istraživanja diljem svijeta ukazuju na rasne i etničke razlike u prevalenciji bolesti. AMD se najčešće pojavljuje u osoba bijele rase europskog podrijetla s prevalencijom 12,3%, dok u onih afričkog i azijskog podrijetla ona iznosi 7,5%, odnosno 7,4%. Prevalencija ranog AMD-a je značajno veća u Europi, nego u Aziji, no prevalencija uznapredovalog AMD-a je na tim kontinentima slična.

Dodatno, Azijati imaju veći rizik za razvoj neovaskularne forme bolesti. Ti se podaci, međutim, uzimaju s rezervom jer se u većini populacijskih studija polipoidna koroidalna vaskulopatija (engl. *polypoidal choroidal vasculopathy* - PCV) nije mogla posve pouzdano dijagnosticirati te se ona često manifestira kao eksudativni AMD. Imajući na umu veću učestalost PCV-a u Azijata, postoji mogućnost da je prava prevalencija uznapredovalog AMD-a u Aziji precijenjena. Prevalencija rane i kasne forme bolesti povećava se s dobi u svakoj od spomenutih etničkih skupina. U Europi je njen porast najizraženiji nakon 75. godine života. (7)

Schultz i suradnici su, sukladno dostupnim podacima, procijenili da je globalna prevalencija suhe forme AMD-a 0,44% te ona također prati etničke i rasne razlike. U Europi je ta prevalencija 1,11%, a u Aziji i Africi 0,21%, odnosno 0,14%. (8)

## **2.2 Prevalencija u Europi**

Metaanaliza iz 2017. godine, koja je uključila podatke iz 14 populacijskih istraživanja provedenih u 10 različitih europskih zemalja, pokazala je porast prevalencije ranog AMD-a s 3,5%, u dobnoj skupini 55-59 godina, na 17,6% s navršениh 85 godina života. Za kasni se AMD ova prevalencija povećava s 0,1% na 9,8%. Također, autori predviđaju stabilizaciju ili čak pad incidencije AMD-a u sljedeća dva desetljeća u Europi. Takvi se trendovi objašnjavaju implementacijom zdravijih životnih navika, prvenstveno smanjenjem stope pušenja, ali se očekuje da će starenje populacije i dalje pridonositi skromnom povećanju prevalencije AMD-a. (9)

### 3. ČIMBENICI RIZIKA

Suha forma senilne makularne degeneracije kompleksna je multifaktorijalna bolest čiju pojavu i progresiju determiniraju i genetski i okolišni čimbenici. Taj je odnos dvosmjernan. Okolišni čimbenici mogu utjecati na ekspresiju genetskih odrednica bolesti, a genetska predispozicija može pogoršati učinak izloženosti rizičnim okolišnim čimbenicima. (10) Navedeno se može objasniti na primjeru odnosa pušenja i poznatih genetskih čimbenika rizika. Pušenje dovodi do promjena veznog mjesta CFH na C3 komponenti komplementa te, također, povećava rizik u nosioca HTRA1 genotipa te apolipoproteina ε2. (6)

Brojni su promjenjivi i nepromjenjivi čimbenici rizika odgovorni za nastanak suhog AMD-a. Starija dob je glavni nepromjenjivi rizični čimbenik, a prate ju rasna i etnička pripadnost te obiteljska anamneza. Najvažniji promjenjivi čimbenik rizika za razvoj AMD-a je pušenje. Hipertenziju, hiperlipidemiju, kardiovaskularne bolesti, povišen indeks tjelesne mase (ITM) i prehranu bogatu mastima također ubrajamo u promjenjive čimbenike rizika. Modifikacija takvih rizičnih faktora može igrati važnu ulogu u prevenciji progresije bolesti. (2, 11)

#### 3.1 Dob

Starija dob je najvažniji rizični čimbenik u razvoju AMD-a. Budući da ga prate različite strukturne i funkcionalne promjene mrežnice, starenje osobu direktno predisponira za nastanak AMD-a. (12) Prema *Beaver Dam Eye Study* i *Framingham Eye Study* rizik raste s dobi te je on 3 puta veći u pacijenata starijih od 75 godina u odnosu na skupinu pacijenata između 65 i 74 godine života. (13)

#### 3.2 Spol

Oprečna su mišljenja o utjecaju spola na razvoj AMD-a. Pojedina su istraživanja utvrdila postojanje korelacije između ženskog spola i većeg rizika za nastanak i progresiju AMD-a. Jedno od takvih je i istraživanje koje su proveli Owen i suradnici u Velikoj Britaniji gdje je prevalencija bolesti u žena bila 60% veća u odnosu na muškarce. Ipak, mnoge studije opisuju izostanak značajne povezanosti između spola i razvoja AMD-a.

Neki pak autori pripisuju taj rizik razlici u spolnim hormonima pri čemu se ističe protektivan učinak estrogena zbog njegovog povoljnog utjecaja na lipidni metabolizam i njegovih mogućih antioksidativnih svojstava. S druge strane, iako nema identificiranih varijacija X-vezanih gena odgovornih za AMD, epigenetski mehanizmi, djelujući na X-vezane gene, mogu doprinijeti razvoju AMD-a.

S obzirom na sve navedeno, javlja se potreba za provođenjem dodatnih epidemioloških studija kako bi se mogli donijeti konačni zaključci o povezanosti spola i AMD-a. (10, 12)

### **3.3 Rasa**

Prema *The Baltimore Eye Study* osobe bijele rase imaju skoro 4 puta veći rizik za razvoj bilo kojeg oblika AMD-a u odnosu na osobe crne rase. Također, kasne forme AMD-a su značajno prevalentnije u pacijenata bijele rase. Takva zapažanja sugeriraju da bi količina očnog pigmenta mogla biti važan protektivni čimbenik. (10)

Neke studije ukazuju na to da povećana količina melanina u stanicama RPE djeluje kao hvatač slobodnih kisikovih radikala i filter ultraljubičastog zračenja, čime se RPE i Bruchova membrana (BrM) štite od oksidativnog stresa. (12)

Istraživanja su pokazala i da pacijenti sa svjetlijim očima imaju 2 puta veću incidenciju AMD-a u odnosu na one s tamnijim očima. (10)

### **3.4 Pušenje**

Pušenje je najsnažniji okolišni čimbenik rizika za razvoj i progresiju AMD-a. Pušači imaju 2 do 3 puta veći rizik za razvoj AMD-a, a broj pušačkih godina (engl. *pack-years*) izravno korelira sa stupnjem rizika. (10) Osobe s više od 10 pušačkih godina pod povećanim su rizikom za razvoj uznapredovale, posebno eksudativne forme bolesti. (13)

Prema *The Rotterdam Study* bivši pušači, čak i nakon 20 godina apstinencije, imaju povišen rizik za razvoj i progresiju bolesti. (1) Kako sugeriraju određeni dokazi, pasivni su pušači također pod povećanim rizikom. (10)



Točan mehanizam u podlozi nije posve razjašnjen. Smatra se da cigaretni dim potiče oksidativni stres i upalu stanica RPE te dovodi do promjena koroidalnih krvnih žila. (12) Pokazalo se da pušenje snižava razinu antioksidansa u serumu te da je i samo kritični oksidativni stresor, koji oštećuje mitohondrijsku DNA što pogoduje propadanju stanica RPE i pridonosi stvaranju ekstracelularnih depozita. (11) Pušenje utječe i na sustav komplementa aktivacijom alternativnog puta i sniženjem razine komplementnog faktora H. Također smanjuje i protok koriokapilarisa (engl. *choriocapillaris* - CC) žilnice što dodatno pridonosi razvoju AMD-a. (10)

### **3.5 Pretilost**

Povišen ITM predstavlja rizik za nastanak suhog AMD-a, osobito u muškaraca. Adams i suradnici su utvrdili da je povećanje omjera struka i bokova za 0,1 u korelaciji s 13% većom šansom za razvoj rane i 75% većom šansom za razvoj kasne forme bolesti. (10)

Nije posve jasno postoji li uzročno-posljedična veza između povišenog ITM i AMD-a. Neke studije tu vezu objašnjavaju povišenim razinama komponenata komplementa i citokina u pretilih osoba što potiče upalni proces i remeti funkciju stanica RPE. Također, kako je masno tkivo skladište protektivnih karotenoida, s povišenjem ITM više se karotenoida skladišti u adipocitima te je posljedično manje karotenoida dostupno žutoj pjezi (lat. *macula*). (10, 12)

### **3.6 Hipertenzija i hiperlipidemija**

Hipertenzija i hiperlipidemija mogu, u određenoj mjeri, doprinosti razvoju AMD-a, ali je razina dokaza za ove rizične faktore nešto niža. (2)

Prema nekim studijama nekontrolirana pa čak i kontrolirana hipertenzija povećava rizik za AMD. Ustanovljeno je da se u tih pacijenata 3 puta učestalije pojavljuje eksudativna forma bolesti. (10) Visoki sistolički tlak pogoduje insuficijenciji koroidalnog krvnog protoka. (12)

Povišene vrijednosti HDL-kolesterola i ukupnog serumskog kolesterola povezane su s razvojem uznapredovalih formi bolesti. (1)

### 3.7 Nasljeđe i genetika

Senilna makularna degeneracija je danas općeprihvaćena kao genetski nasljedna bolest s kasnim početkom. (14) Pozitivna obiteljska anamneza je važan rizični faktor za razvoj bolesti. Jedna studija je pokazala 4 puta veći rizik za razvoj kasne forme bolesti u osoba s AMD-om u obiteljskoj anamnezi. Ovaj je rizik izraženije povišen kada bliski član obitelji boluje od AMD-a. U literaturi se navodi 27,8 puta veći rizik za one čiji roditelj ima AMD, odnosno 12 puta veći rizik ukoliko su bolešću zahvaćeni braća i sestre. (10)

*Genome Wide Association Study* (GWAS) je 2016. godine identificirala 34 genska lokusa koji se dovode u vezu s AMD-om. Oni su poglavito uključeni u sustav komplementa, lipidni metabolizam i remodeliranje izvanstaničnog matriksa (engl. *extracellular matrix* - ECM). (12) Većina gena identificiranih GWAS studijom veže se uz sve forme AMD-a, dok je TLR3 gen (engl. *Toll-like receptor 3* - TLR3) specifično povezan s razvojem suhe forme AMD-a. (6)

Glavninu genetskog rizika za razvoj AMD-a nose varijacije u 3 specifična gena:

1. Gen za faktor komplementa H (engl. *complement factor H* - CFH) smješten na kromosomu 1, čija je funkcija inhibicija aktivacije C3 komponente komplementa.
2. Gen za faktor komplementa B (engl. *complement factor B* - CFB) i C2 komponentu komplementa smješten na kromosomu 6, čija je funkcija aktivacija alternativnog i klasičnog puta komplementa. (6, 14)
3. HTRA1 gen (engl. *HtrA Serine Peptidase 1*) na kromosomu 10 koji kodira serinsku proteazu i regulira TGF- $\beta$  (engl. *transforming growth factor  $\beta$* ) signalni put uključen u remodeliranje ECM-a i angiogenezu. (12, 14)

Varijacije u navedenim genima, neovisno o drugim čimbenicima, povećavaju rizik od AMD-a te pridonose 50%-tnom riziku za razvoj AMD-a u braće i sestara. (14)

### 3.8 Ostali čimbenici rizika

Prekomjerna izloženost Sunčevom svjetlu i plavom svjetlu elektroničkih uređaja, kao i prehrana bogata mastima također se smatraju rizičnim čimbenicima za AMD. (10, 14)

Istraživanja pokazuju da konzumacija barem jednog ribljeg obroka tjedno bitno smanjuje incidenciju bolesti zbog sadržaja protektivnih omega-3 masnih kiselina. (14)

## 4. PATOFIZIOLOGIJA

Točni patofiziološki mehanizmi u podlozi suhe forme senilne makularne degeneracije još uvijek nisu do kraja razjašnjeni zbog čega ne postoji FDA odobrena terapija kojom bi se moglo utjecati na oštećene stanice RPE i fotoreceptore. Stoga će terapijski pristup u budućnosti biti usmjeren na rane, preventivne intervencije koje prethode gubitku stanica RPE, a u uznapredovalim fazama bolesti na terapiju matičnim stanicama. (15)

Iako genetika ima važnu ulogu u nastanku AMD-a, neće sve osobe s genetskom predispozicijom i razviti AMD. Uzajamno djelovanje genetskih čimbenika rizika te različitih intrinzičnih i ekstrinzičnih stresora uzrokuje prevagu patoloških procesa nad normalnim procesom starenja. (16)

Glavno mjesto na kojem se odvija noksa u AMD-u je retinalni pigmentni epitel. RPE je visokospecijalizirano tkivo koje obnaša važne funkcije u svrhu očuvanja homeostaze mrežnice (lat. *retina*). Odgovoran je za održavanje vanjske krvno-retinalne barijere putem svojih čvrstih veza (engl. *tight junctions*), transport hranjivih tvari i metabolita, recikliranje vitamina A u sklopu vidnog ciklusa, sekreciju čimbenika rasta i ECM-a te fagocitozu i razgradnju vanjskog segmenta fotoreceptora (engl. *photoreceptor outer segment* - POS). Uzimajući u obzir navedeno, jasno je da će svaka noksa koja tu djeluje dovesti do disfunkcije i propadanja pripadajućih fotoreceptora i, posljedično, do teškog gubitka vidne funkcije. (16) Stanice RPE izrazito su podložne oksidativnom stresu zbog izloženosti visokim koncentracijama kisika, produktima lipidne peroksidacije te zbog njihove stalne izloženosti vidljivoj svjetlosti. Oksidativni stres se smatra glavnim pokretačem patogenetskih procesa u nastanku AMD-a. (15) S druge strane, danas se temeljnim procesom u podlozi suhog AMD-a smatra kronična autologna patofiziološka parainflamacija inducirana produktima oksidativnog stresa i neadekvatnom aktivacijom alternativnog puta komplementa. (17) Oksidativnom stresu doprinosi i nakupljanje lipofuscina u stanicama RPE sa starenjem te cigaretni dim, ali i brojni drugi stresori. Ipak, u većine ljudi to ne vodi u AMD zbog očuvanih mehanizama obrane. Makularni pigment, kojeg čine lutein i zeaksantin, štiti centralnu mrežnicu od oksidativnog stresa apsorbirajući plavo svjetlo i neutralizirajući slobodne radikale. (15)

Starenje RPE, abnormalnosti sustava komplementa, lipidnog metabolizma i autofagije vode ka disfunkciji RPE s rezultatnim nakupljanjem intracelularnih i ekstracelularnih depozita. (16) Premda nije poznat inicijalni okidač koji dovodi do poremećaja homeostaze RPE-BrM-CC kompleksa, jasno je da svi spomenuti procesi uzajamno pridonose oksidativnom i metaboličkom stresu stanica RPE. Kako stanice u stresu pojačano oslobađaju egzosome, moguće je da je taj proces dijelom odgovoran za stvaranje sub-RPE depozita. Navedeno rezultira zadebljanjem BrM u ranim fazama bolesti što, zbog poremećenog transporta kroz Bruchovu membranu, dodatno doprinosi stresu i disfunkciji stanica RPE. Dodatno, veliki broj serumskih proteina unutar druzna sugerira da bi poremećen transport kroz BrM mogao igrati direktnu ulogu u formiranju depozita. (15)

Napredovanje bolesti prate atrofija koriokapilarisa, atrofija RPE udružena s hipopigmentacijom, proliferacijom i migracijom stanica RPE te, konačno, njihovim propadanjem uz gubitak pripadajućih fotoreceptora i trajni gubitak centralnog vida. (19)

#### **4.1 Starenje RPE - intracelularni depoziti**

Starenje stanica RPE prati nakupljanje intracelularnih depozita, odnosno lipofuscina. Zbog nepotpune enzimske razgradnje POS-a, tijekom vremena dolazi do nakupljanja membranskih fosfolipida i proteina, proteina vidnog ciklusa, lipidno-proteinskih kompleksa i bisretinoida u fagolizosomima stanica RPE. (16, 18) Upravo su bisretinoidi glavna sastavnica lipofuscina. To su metaboliti vitamina A koji nastaju tijekom normalnog vidnog ciklusa. Kako stanica stari, dolazi do njihovog pojačanog nakupljanja, a taj je proces izrazito ubrzan u osoba s AMD-om. Prvi identificiran bisretinoid bio je A2E.

A2E i drugi bisretinoidi kompromitiraju funkciju RPE i potiču oksidativni stres. Uslijed njihove izloženosti svjetlosti, dolazi do stvaranja slobodnih kisikovih radikala koji dalje dovode do oksidacije polinezasićenih masnih kiselina (engl. *polyunsaturated fatty acids* - PUFAs). One su podrijetlom iz POS-a i produkti njihove oksigenacije se mogu naći u ekstracelularnim depozitima, odnosno druzama. Također, fotorazgradnjom bisretinoida nastaju citotoksični aldehidi te glioksal i metilglioksal fragmenti. Proteine modificirane tim spojevima također nalazimo u sastavu druzna. (16)

## 4.2 Disregulacija lipidne homeostaze RPE

Različita istraživanja upućuju na sudjelovanje poremećaja lipidnog metabolizma u patogenezi AMD-a. Na to ukazuju polimorfizmi gena za apolipoprotein E (APOE), vrijednosti HDL- kolesterola te formiranje sub-RPE i subretinalnih druzi bogatih kolesterolom. Poznato je i da bisretinoidi sekundarno dovode do pojačanog nakupljanja kolesterola i ceramida unutar lizosoma RPE. Oni remete funkciju mikrotubula s posljedičnim poremećajem autofagije i funkcije lizosoma. (16)

## 4.3 Nedjelotvorna autofagija i poremećaj lizosomske funkcije RPE

Autofagija je proces lizosomske razgradnje citoplazmatskih proteina i oštećenih staničnih organela. Učinkovita je autofagija osobito važna za stanice RPE s obzirom da je riječ o postmitotskim, visoko metabolički aktivnim stanicama koje su izgubile sposobnost dijeljenja. (15, 16)

Disregulacija autofagije rezultat je uzajamnog djelovanja više različitih procesa:

1. A2E i drugi bisretinoidi povećavaju pH lizosoma i time smanjuju lizosomsku razgradnju. (15)
2. Nakupljanje kolesterola i ceramida u lizosomima remeti funkciju mikrotubula i tako koči normalan transport autofagosoma i njihovu fuziju s lizosomima. (16)
3. Dugotrajan učinak različitih stresora poput intenzivnog svjetla, oksidativnog stresa, cigaretnog dima uz nakupljanje ekstracelularnih depozita i kroničnu upalu u podlozi bolesti dodatno koči proces autofagije. (15, 16)

Nedjelotvornu autofagiju prati nakupljanje proteinskih agregata, lipida i organela što dodatno opterećuje razgradni kapacitet RPE. Tako se ulazi u začarani krug patogenetskih mehanizama sa sve izraženijim metaboličkim stresom s obzirom da disfunkcionalna autofagija povećava osjetljivost stanica RPE na komplementom posredovanu ozljedu mitohondrija. (16)

U sastavu sub-RPE depozita također nalazimo i proteinske agregate koji su rezultat neučinkovite autofagije. (15)

### 4.3 Komplementom posredovano oštećenje RPE

Identifikacija polimorfizama u genima koji kodiraju CFH, CFB i C2 komponentu komplementa te brojni proteini sustava komplementa prisutni u sastavu druzna upućuju na značajnu ulogu komplementa u razvoju suhe forme senilne makularne degeneracije. (15) U osoba s AMD-om, kao rezultat insuficijentne inhibitorne funkcije faktora komplementa H, ali i nedostatne funkcije membranskih regulatornih proteina, poput CD59, dolazi do prekomjerne aktivacije alternativnog puta komplementa u ekstracelularnom prostoru. Time se pokreće kaskada komplementa i formira kompleks koji napada membranu (engl. *membrane attack complex* - MAC) stanica RPE. Stvaranje MAC pora na membrani može uzrokovati lizu stanice ili pak vodi do sublitičkog kroničnog oštećenja stanica s povećanjem intracelularne razine kalcija i posljedičnom fragmentacijom mitohondrija uz stvaranje kisikovih radikala.

Poznati stresori vezani uz AMD poput bisretinoida, cigaretnog dima, oksidativnog stresa i poremećaja lizosomske funkcije oštećuju mehanizme kojima se RPE štiti od napada komplementa te tako sudjeluju u začaranom krugu patogenetskih mehanizama uz sve veći mitohondrijski stres RPE, što kontinuirano doprinosi stvaranju druzna. Povišena razina kolesterola u lizosomima dokazano povećava razgradnju protektivnog proteina CD59. (16)

#### 4.3.1 Aktivacija inflammasoma u stanicama RPE

Povišene razine ceramida u stanicama RPE pogoduju stvaranju ranih endosoma s internalizacijom C3 komponente komplementa. Proteolitičkim procesima dolazi do njene intracelularne aktivacije s posljedičnom kroničnom aktivacijom mTOR (engl. *mammalian target of rapamycin* - mTOR) signalnog puta što vodi stanice RPE u atrofiju. Dodatno, mTOR doprinosi aktivaciji inflammasoma koja uzrokuje ozljedu RPE s razvojem geografske atrofije. (16)

U pacijenata sa suhom formom AMD-a, aktivaciji inflammasoma pogoduju i niske razine endoribonukleaze kodirane DICER1 genom. To dovodi do pojačanog nakupljanja nekodirajućih sekvenci RNA, Alu RNA, koje aktiviraju NLRP3 (engl. *NLR family pyrin domain containing 3* - NLRP3) inflammasom što vodi RPE stanice u apoptozu. (17)

#### 4.4 Druze - ekstracelularni depoziti

Druze su glavno kliničko obilježje suhe forme senilne makularne degeneracije. (15) Riječ je o malim, žućkasto-bijelim depozitima u području makule koji su tipično prvi oftalmoskopski znak bolesti te se pojavljuju i prije nego je vidna funkcija osjetno narušena. (2)

Nije posve poznato jesu li druze uzrok ili posljedica bolesti, no one nedvojbeno doprinose disfunkciji RPE s obzirom da, uz perzistirajuću upalu, u konačnici dovode do smanjene propusnosti BrM i poremećenog transporta kroz istu. (2, 15) Dugo se vremena smatralo da one nastaju kao rezultat nakupljanja raspadnih produkata subretinalnih tkiva, ali podaci danas upućuju da je njihovo nakupljanje posljedica kronične upale u subretinalnom prostoru. (17) Tomu u prilog govori i njihov sastav. Sačinjene su od različitih lipida i proteina od kojih se neki mogu naći i u depozitima drugih, sa starošću povezanih, degenerativnih bolesti poput ateroskleroze i Alzheimerove bolesti. Bogate su kolesterolom, a proteinska sastavnica druzi obiluje vitronektinom, apolipoproteinom E, komponentama komplementa i drugim medijatorima kronične upale te beta-amiloidom (A $\beta$ ). (15, 16)

Najčešće su smještene ispod RPE unutar BrM (sub-RPE druze), ali se mogu naći i iznad RPE i tada govorimo o subretinalnim druzama. Veličina, morfologija i lokacija druzi koreliraju s progresijom suhe forme AMD-a. (16)

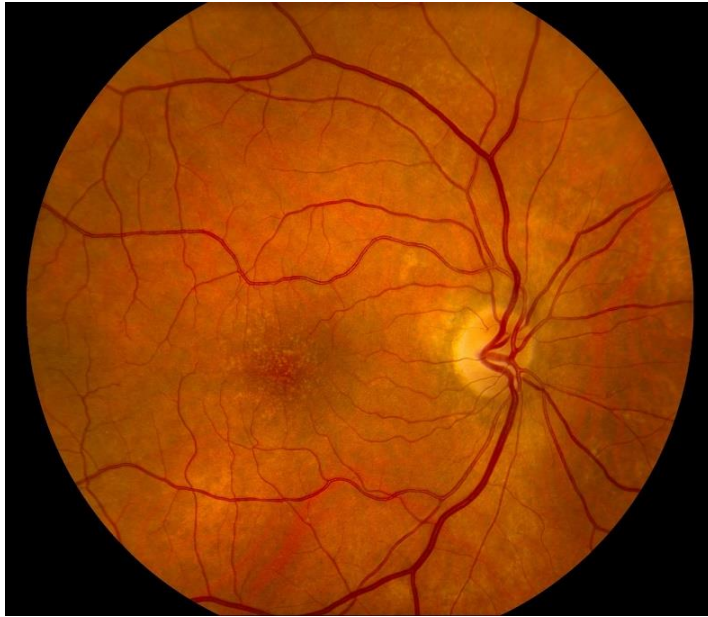
Druze, ovisno o veličini i izgledu, dijelimo u dvije osnovne kategorije:

##### 1. Tvrde druze

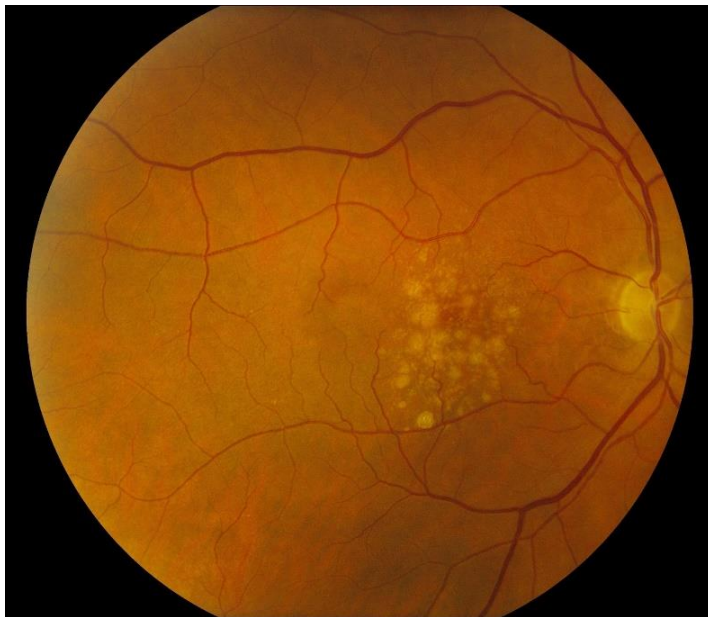U promjeru su manje od 63 $\mu$ m. Oftalmoskopski se prikazuju kao punktiformni, oštro ograničeni žućkasti depoziti. (20) (*Slika 1*) Smatraju se znakom normalnog procesa starenja, međutim, pojava više od 8 tvrdih druzi na očnoj pozadini (lat. *fundus oculi*) povećava rizik za njihov rast i transformaciju u meke druze. (15, 20)

##### 2. Meke druze

U promjeru su veće od 63 $\mu$ m. Oftalmoskopski ih vidimo kao nejasno ograničene žućkaste depozite koji imaju tendenciju međusobnog stapanja, odnosno koalesciranja. (*Slika 2*) Prisutnost mekih druzi u oba oka rizični je faktor za razvoj uznapredovalih formi AMD-a. (20)



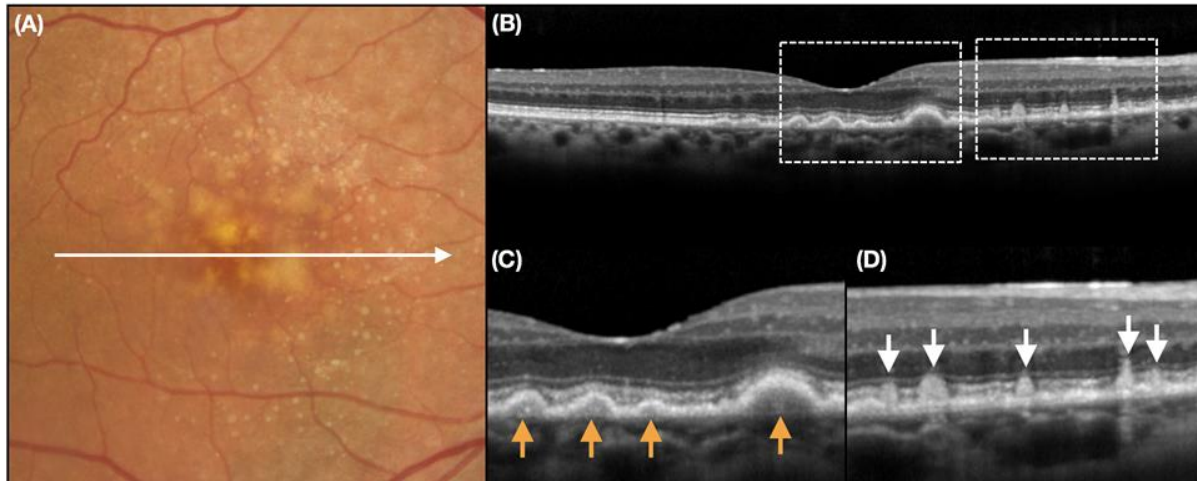
**Slika 1.** Fundus fotografija ranog AMD-a uz prisustvo nekoliko (>15) malih, tvrdih druza u području makule. (21)



**Slika 2.** Fundus fotografija prikazuje umjereni AMD s velikim, konfluirajućim mekim druzama. (22)

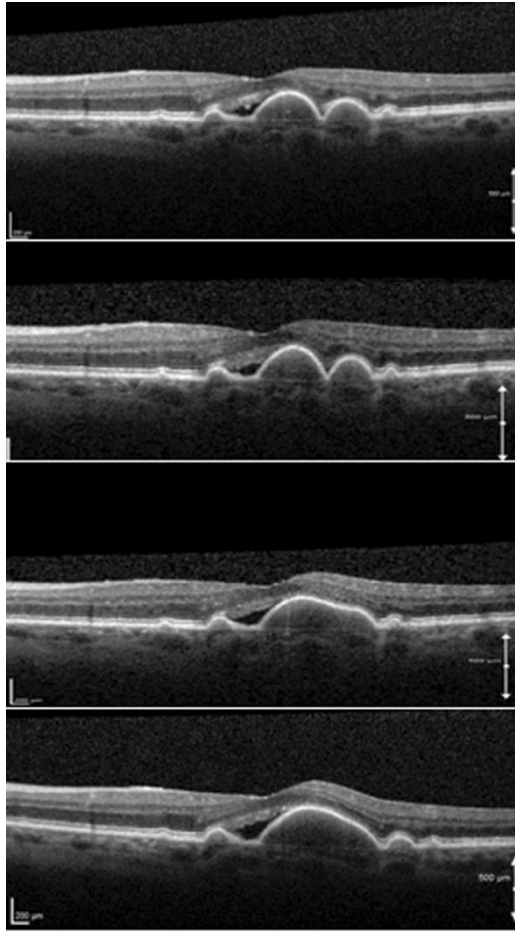


Retikularne pseudodruze (engl. *reticular pseudodrusen* - RPD) ili subretinalni druzenoidni depoziti poseban su tip depozita smješten iznad RPE. (Slika 3) Strukturalno su slične mekim druzama, ali su povezane s lošijom prognozom i izrazito velikim rizikom za razvoj uznapredovalih formi bolesti. (2)



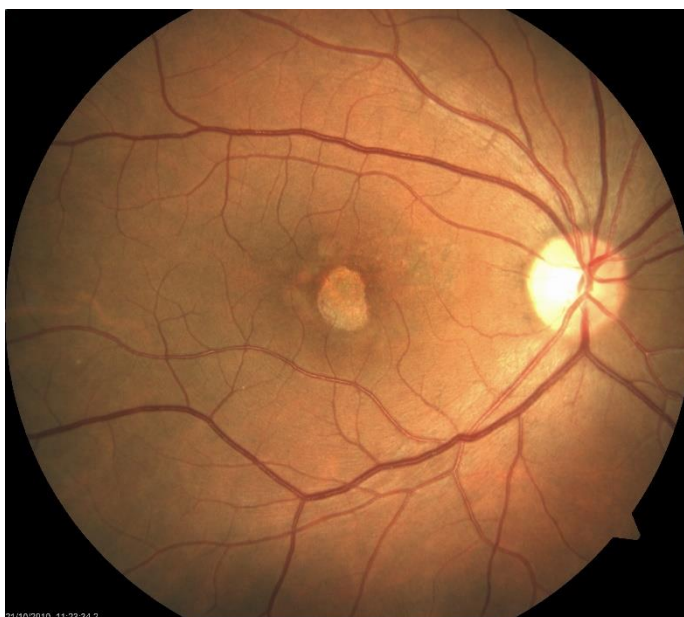**Slika 3.** Fundus fotografija u boji s velikim druzama i retikularnim pseudodruzama (RPD) (A); blijedo žućkasti, diskretni depoziti predstavljaju RPD. B snimka optičke koherentne tomografije (B) kroz područje foveje (prikazano bijelom vodoravnom strelicom) otkriva prisutnost RPD-a iznad RPE (bijele vertikalne strelice na uvećanom prikazu D, odgovaraju bijelim isprekidanim pravokutnicima u B), koji se razlikuje od konvencionalnih druzi smještenih ispod RPE (narančaste vertikalne strelice u C). (23)

Druze nisu statičan fenomen, već su s progresijom bolesti podložne brojnim morfološkim promjenama. Meke druze vremenom rastu i koalesciraju tvoreći velike, konfluentne depozite koji mogu dovesti do odvajanja RPE od podležće BrM (engl. *pigment epithelial detachment* - PED). (20) (Slika 4) PED može biti stabilan tijekom vremena i uzrokovati blaže smetnje vidne funkcije, ali također može i jako brzo napredovati u volumenu i veličini zahvaćenog područja. (18) Nastanak velikih konfluentnih druzi praćen je i pigmentnim abnormalnostima RPE, poput hipopigmentacije i hiperpigmentacije, u ranijim fazama bolesti. Kako druze sazrijevaju, u njima dolazi do pojačanog nakupljanja kolesterolskih i kalcijevih kristala. Ta kristalizacija, ali i regresija druzi koja uslijedi nakon nje, znakovi su tranzicije u uznapredovalu formu suhog AMD-a, GA. (2, 20)

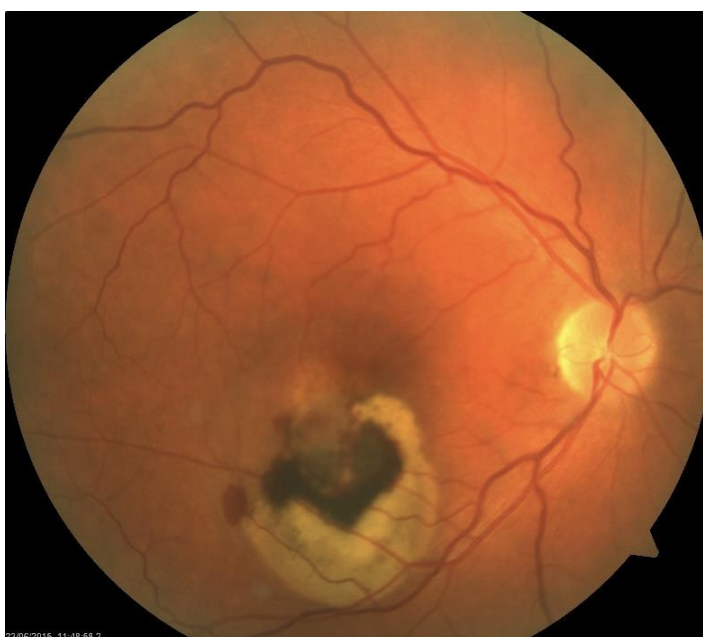

**Slika 4.** Serijske SD-OCT snimke 68-godišnje žene s mekim druzama i susjednim hiporeflektivnim prostorom koji je praćen 3 godine. Zamjećuje se postupna kolaescencija druzama i razvoj druzenoidnog PED-a. PED ima homogenu, umjereno hiperreflektivnu unutrašnjost i leži na BrM. Tijekom perioda praćenja hiporeflektivni prostor i vidna oštrina ostaju stabilni. (24)

Geografsku atrofiju karakteriziraju velika, oštro ograničena područja atrofije RPE što omogućuje dobru vizualizaciju podležće žilnice i bjeloočnice. (Slika 5) To nije samo atrofija RPE, u ovoj fazi bolesti nalazimo također atrofiju koriokapilarisa te atrofiju retine što je razumljivo s obzirom da su ta tri sloja funkcionalno međuovisna. GA dovodi do teškog gubitka vidne oštine u 20% pacijenata sa AMD-om. (20)



**Slika 5.** Fundus fotografija suhe forme senilne makularne degeneracije. (Preuzeto iz Arhive KBC-a Zagreb uz dopuštenje prof.dr.sc. Nenada Vukojevića)



**Slika 6.** Fundus fotografija vlažne forme senilne makularne degeneracije. (Preuzeto iz Arhive KBC-a Zagreb uz dopuštenje prof.dr.sc. Nenada Vukojevića)

## 5. KLINIČKE KARAKTERISTIKE I KLASIFIKACIJA

### 5.1 Znakovi i simptomi

Suhu formu senilne makularne degeneracije karakterizira postupan i progresivan pad centralne vidne oštine uz, najčešće, intaktan periferni vid kroz sve stadije bolesti. Kliničkom slikom dominiraju fluktuacije vidne funkcije. Karakteristično se izmjenjuju razdoblja lošeg vida s razdobljima u kojima izostaju značajnije tegobe. Obično je u ovih pacijenata vidna funkcija zapravo puno lošija, no što sugerira ispitivanje vidne oštine Snellenovim tablicama, budući da su bolešću pogođene i druge, važne vidne funkcije što se ogleda kroz tipične znakove i simptome bolesti. (17)

Znakovi i simptomi suhe forme AMD-a uključuju:

1. Smetnje vida u loše osvijetljenom okruženju, odnosno poteškoće s noćnim vidom te otežana adaptacija na svjetlost/tamu. Uslijed odgođene adaptacije na tamu pojavljuju se izražene tegobe pri ulasku u zamračenu prostoriju nakon izloženosti jakom Sunčevom svjetlu. Ovo je jedan od najranijih simptoma bolesti te se manifestira i prije značajnije atrofije.
2. Smanjenje kontrastne osjetljivosti i gubitak kolornog vida.
3. Smetnje stereoskopskog vida i dubinske percepcije.
4. Ispadi vidnog polja kao rezultat opsežne atrofije u uznapredovalim fazama bolesti. Najčešće je riječ o centralnim skotomima, no i značajna perifoveolarna atrofija dovodi do nastanka velikih skotoma u blizini centra vidnog polja pa, iako ti pacijenti imaju dobro očuvanu vidnu oštrinu, rezultirajuće suženje vidnog polja znatno narušava njihovo svakodnevno funkcioniranje.
5. Metamorfopsija, odnosno iskrivljenje slike, zbog koje se ravne linije tim pacijentima doimaju isprekidane i vijugave. Ona nije dominantan simptom suhog AMD-a, ali se može pojaviti postupno s produbljivanjem atrofije. Nagle promjene u Amslerovom testu uz gubitak centralnog vida i pojavu metamorfopsije upućuju na razvoj eksudativne forme bolesti. (17, 25)
6. Poremećaj kognitivnih funkcija, što se objašnjava utvrđenom povezanošću AMD-a i Alzheimerove bolesti. (17)

Suha forma AMD-a remeti važne vidne funkcije te tako ograničava obavljanje aktivnosti svakodnevnog života što ove pacijente čini izrazito ovisnima o pomoći drugih ljudi. Oboljeli navode poteškoće s čitanjem, vožnjom motornih vozila, prostornom percepcijom i pokretljivošću. One su povezane s povećanim rizikom za padove i nesreće te često vode u anksioznost i depresiju. (25) Također, pacijenti s razvijenom geografskom atrofijom imaju poteškoće s prepoznavanjem lica, posebno ukoliko su jako narušene kontrastna osjetljivost i vidna oštrina. (26)

## 5.2 Klinička definicija i klasifikacija

Danas je razvijeno nekoliko klasifikacijskih sustava senilne makularne degeneracije od kojih se većina temelji na fundus fotografijama u boji (engl. *colour fundus photography* - CPF). (27) Ti se klasifikacijski sustavi koriste različitim značajkama druzi i promjenama pigmentacije kako bi diferencirali rani od umjerenog AMD-a. Oni uključuju Rotterdamsku klasifikaciju, ljestvicu ozbiljnosti u 9 koraka, pojednostavljenu ljestvicu ozbiljnosti bolesti te recentnu kliničku klasifikaciju koju su predstavili Ferris i suradnici. (2) Najzastupljeniji klasifikacijski sustav, koji potječe iz AREDS studije, dijeli senilnu makularnu degeneraciju na rani, umjereni i uznapredovali stadij bolesti. (28)

Unatoč značajnom utjecaju AREDS studije na razvoj klasifikacijskih shema i liječenje bolesti, još uvijek ne postoji konsenzus o temeljnoj terminologiji bolesti s obzirom da se, i dalje, pojedini autori u literaturi koriste nazivom senilna makulopatija (engl. *age-related maculopathy* - ARM). Također, trenutno ne postoji ni općeprihvaćena precizna definicija bolesti kao ni jasni kriteriji za dijagnozu, stupnjevanje i procjenu progresije bolesti. (27, 28)

Dijagnoza i stupnjevanje ranih stadija bolesti zasnivaju se na procjeni veličine, vrste i lokacije druzi te na procjeni pigmentnih nepravilnosti, uz napomenu da se kriteriji razlikuju među prije spomenutim klasifikacijskim sustavima. Za kasne su forme bolesti dijagnoza i stupnjevanje jednostavniji i dosljedniji. Uzimajući u obzir da rani i umjereni AMD zauzimaju 85-90% svih formi AMD-a, nedostatak jasne kliničke definicije za rani oblik bolesti predstavlja veliki problem. (2, 17) Ono čime se klinički najčešće vodimo pri postavljanju dijagnoze ranog AMD-a je, obično bilateralna i asimetrična, pojava više od 5 druzi velikih najmanje 63 $\mu$ m u osoba odgovarajuće životne dobi s pozitivnom obiteljskom anamnezom reducirane vidne funkcije u podmakloj životnoj dobi. (17)

### 5.2.1 Rotterdamska klasifikacija (2001.)

S ciljem boljeg razumijevanja stope progresije ranih stadija senilne makularne degeneracije, u Rotterdamskoj su studiji rane fundoskopske značajke AMD-a stratificirane u tri stadija na temelju morfologije druze i prisutnosti pigmentnih nepravilnosti. (Tablica 1) Subretinalna neovaskularizacija ili razvoj geografske atrofije označavaju završni stadij bolesti. (29)

**Tablica 1.** Rotterdamski sustav klasificiranja senilne makularne degeneracije. (30)

Stadij	Definicija
<b>0</b>	
<b>a</b>	Nema znakova senilne makularne degeneracije
<b>b</b>	Samo tvrde druze (< 63µm)
<b>1</b>	
<b>a</b>	Samo jasno ograničene meke druze (≥ 63µm)
<b>b</b>	Samo pigmentne nepravilnosti, nema mekih druze (≥ 63µm)
<b>2</b>	
<b>a</b>	Nejasno ograničene meke druze (≥ 125µm) ili samo retikularne druze
<b>b</b>	Jasno ograničene meke druze (≥ 63µm) s pigmentnim nepravilnostima
<b>3</b>	Nejasno ograničene meke druze (≥ 125µm) ili retikularne druze s pigmentnim nepravilnostima
<b>4</b>	Atrofična ili neovaskularna senilna makularna degeneracija

Rizik za razvoj uznapredovalog AMD-a, unutar dvije godine praćenja, povećava se s gotovo nikakvog rizika u stadijima 0 i 1 na 3%-tni, odnosno 9%-tni rizik u stadiju 2 i 3.

Kako se zaključilo Rotterdamskom studijom, progresija ranih stadija bolesti nije slučajna slijed događaja, već se odvija stabilnom brzinom prateći dobro definiran obrazac. Od ukupne kohorte koja je praćena dvije godine, 1244 ispitanika je u istraživanje ušlo u ranoj fazi bolesti te je u četvrtine njih bolest progredirala, pri čemu se pretežito radilo o progresiji u sljedeći, teži stadij bolesti.

U Rotterdamskoj studiji su, također, prepoznati sljedeći važni indikatori progresije bolesti koji, neovisno o stadiju bolesti, dodatno povećavaju rizik za razvoj kasnog AMD-a:

1. Više od 10% površine makule prekriveno druzama
2. Prisutnost pigmentnih nepravilnosti (hipopigmentacija te, u manjoj mjeri, hiperpigmentacija)
3. Više od 10 malih druzi ( $\leq 63\mu\text{m}$ )
4. Više od 10% konfluirajućih druzi na očnoj pozadini. (29)

### **5.2.2 AREDS klasifikacija (2001.)**

Najčešće primjenjivan klasifikacijski sustav za suhu formu senilne makularne degeneracije opisan je u AREDS studiji. (17) AREDS studija je dugotrajna multicentrična, prospektivna studija u koju je uključeno 4757 sudionika u dobi između 55 i 80 godina. Posljednji sudionici su uvedeni 1998. godine i dalje su praćeni najmanje sedam godina u svrhu procjene kliničkog tijeka, prognoze i čimbenika rizika AMD-a, odnosno katarakte. Kako bi se ispitala incidencija i progresija bolesti sudionici su, ovisno o ocijenjenim obilježjima CFP-a, raspoređeni u jednu od četiri predložene kategorije AMD-a što je prikazano u *Tablici 2*. AREDS studija pod uznapređovalom formom bolesti smatra samo onu GA koja zahvaća središte makule te znakove CNV-a poput subretinalne tekućine, krvarenja, fibrovaskularnog i ožiljnog tkiva. (31)

**Tablica 2.** AREDS klasifikacija senilne makularne degeneracije. (32)

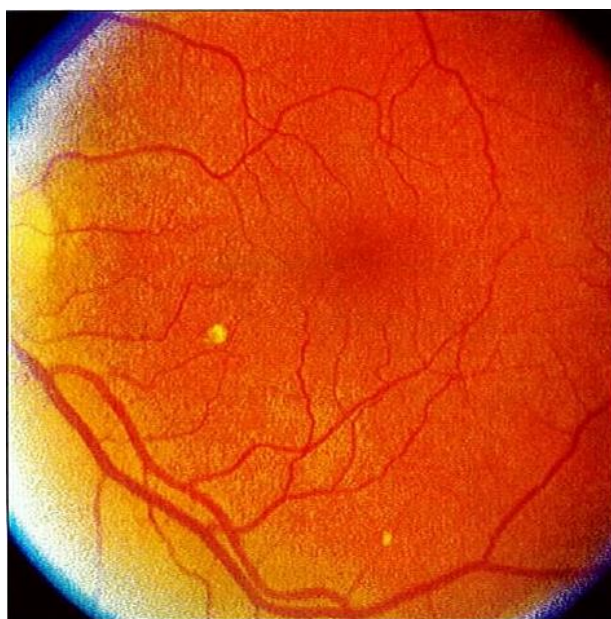
AREDS kategorija	AREDS kategorija 1	AREDS kategorija 2	AREDS kategorija 3	AREDS kategorija 4
<b>AMD klasifikacija</b>	<b>Bez AMD-a</b>	<b>Rani AMD</b>	<b>Umjereni AMD</b>	<b>Uznapredovali AMD</b>
<b>Karakteristike</b>	Nema druzi ili nekoliko malih druzi (< 63 $\mu$ m u promjeru)	Kombinacija mnogobrojnih malih druzi, nekoliko srednje velikih druzi (63-124 $\mu$ m) ili blaže nepravilnosti RPE	Mnogobrojne srednje velike druze, barem jedna velika druzi ( $\geq$ 125 $\mu$ m), geografska atrofija koja ne zahvaća centar makule	Neovaskularni AMD ili geografska atrofija koja zahvaća centar makule

### 5.2.3 AREDS simplified severity scale (2005.)

Važan zadatak AREDS studije bio je i razvoj ljestvice ozbiljnosti senilne makularne degeneracije kojom bi se definirale temeljne kategorije rizika za razvoj uznapredovalog AMD-a i omogućilo praćenje progresije bolesti duž ljestvice. Koristeći se fundus kolor fotografijama prikupljenim tijekom petogodišnjeg perioda praćenja u više od 3000 sudionika AREDS studije, konstruirana je detaljna ljestvica ozbiljnosti sačinjena od 9 koraka. Nastala je kombiniranjem ljestvice kojom su u 6 koraka rangirana druzama prekrivena područja s ljestvicom pigmentnih nepravilnosti obuhvaćenih unutar 5 koraka. Petogodišnji rizik za razvoj uznapredovalog AMD-a progredira duž ljestvice s manje od 1% u koraku 1, na 50% u koraku 9. Ona je namijenjena primjeni u epidemiološkim istraživanjima i kliničkim ispitivanjima, no nije pogodna za primjenu u svakodnevnoj kliničkoj praksi. Iz toga proizlazi potreba za razvojem jednostavnije ljestvice, koja je ujedno i predstavljena u popratnom AREDS izvješću. (33)



Prilikom izračunavanja petogodišnje stope progresije bolesti, pojednostavljena ljestvica ozbiljnosti (engl. *AREDS simplified severity scale*) uzima u obzir samo 2 parametra čija se prisutnost, odnosno odsutnost može detektirati tijekom kliničkog pregleda uporabom oftalmoskopa ili procijepne svjetiljke. Prisutnost velikih druzi i bilo koje od tri moguće pigmentne nepravilnosti (hipopigmentacija, hiperpigmentacija i GA koja ne zahvaća središte makule) rizični su faktori za razvoj uznapredovalog AMD-a. Za razliku od detaljne ljestvice u 9 koraka, pojednostavljena se ljestvica koristi veličinom druzi, a ne njihovom površinom jer je klinički jednostavnije procijeniti promjer najveće druze na očnoj pozadini, nego ukupnu površinu prekrivenu druzama. Ukoliko bi se radilo o velikoj druzi ( $\geq 125\mu\text{m}$ ), njen promjer bi morao biti veći ili barem jednak promjeru velikih retinalnih vena na rubu optičkog diska. (*Slika 7*) Identificirani se faktori rizika zbrajaju u oba oka te se time dobiva ukupni rezultat kojim je određen petogodišnji rizik za razvoj uznapredovale forme bolesti. Sustav bodovanja i procijenjeni sveukupni petogodišnji rizik za svaku pojedinu kategoriju prikazani su u *Tablici 3*. (34)

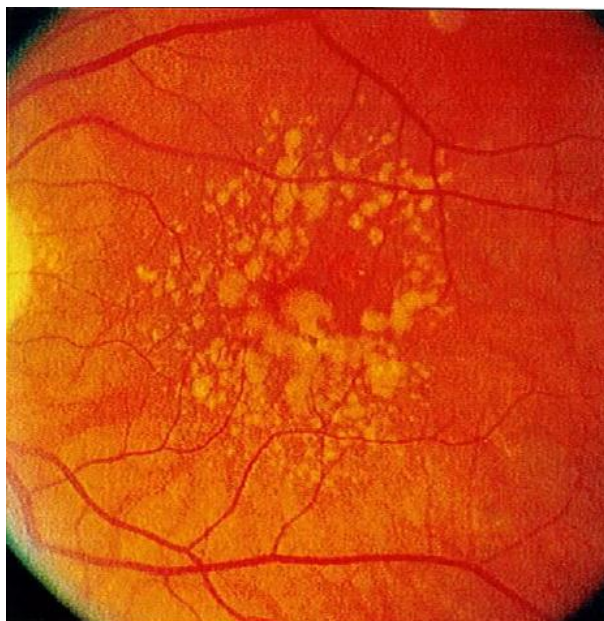


**Slika 7.** Fundus fotografija predočava veličinu druzi. Primjećuje se jedna velika druzi promjera  $\geq 125\mu\text{m}$  (širine prosječne velike vene na rubu optičkog diska). Rubno nalazimo srednje veliku druzi s promjerom  $\geq 63$  i  $< 125\mu\text{m}$ . (35)

**Tablica 3.** Pojednostavljena ljestvica ozbiljnosti AMD-a. (36)

<b>Oko</b>	<b>Obilježje i bodovanje</b>	<b>Ukupni rezultat</b>	<b>Približan petogodišnji rizik za progresiju u uznapredovali AMD</b>
Desno oko	Nema velikih druzi 0	0	<1%
	Velike druze 1		
	Nema pigmentnih nepravilnosti 0		
	Pigmentne nepravilnosti 1		
Lijevo oko	Nema velikih druzi 0	2	12%
	Velike druze 1		
	Nema pigmentnih nepravilnosti 0		
	Pigmentne nepravilnosti 1		

Pacijenti s velikim druzama i pigmentnim nepravilnostima u svakom oku ukupno imaju četiri rizična faktora. (Slika 8) Ukoliko na očnoj pozadini nema velikih druzi, bilateralna se prisutnost srednje velikih druzi računa kao jedan faktor rizika. Uslijed prisutnosti uznapredovalog AMD-a u kontralateralnom oku, ukupnom se zbroju dodjeljuju dodatna dva faktora rizika. (34)



**Slika 8.** Fundus fotografija oka s 2 faktora rizika (velike druze i pigmentne nepravilnosti). (37)

Ovim se sustavom otkrivaju osobe pod malim ( $\leq 12\%$ ), umjerenim (25%) i visokim (50%) rizikom za razvoj uznapredovalog AMD-a, no taj je ukupni rizik podložan modifikacijama pod utjecajem drugih čimbenika rizika, poput pušenja i pozitivne obiteljske anamneze te nije primjenjiv za pojedine, specifične skupine. U osoba s GA, koja ne zahvaća središte makule, on se kreće oko 70%. GA, koja zahvaća središte makule u kontralateralnom oku, dovodi do gotovo 50%-tnog rizika, neovisno o veličini druzi, u oku pod povećanim rizikom. (34)

Liew i suradnici su 2016. godine proveli validaciju AREDS pojednostavljene ljestvice ozbiljnosti bolesti koristeći se podacima iz *The Blue Mountains Eye Study* (BMES). Njena primjena u BMES populacijskoj studiji pokazala je slične rezultate s procijenjenim petogodišnjim rizikom od 0,2%, 3,1%, 12,1%, 13,5% te 47,1% za svaku pojedinu kategoriju (0-4). Visok stupanj podudarnosti između predviđenih i dobivenih stopa progresije upućuje na primjenjivost pojednostavljene ljestvice unutar različitih vrsta istraživanja. (38)

#### 5.2.4 Klinička (Beckmanova) klasifikacija (2013.)

Beckmanova inicijativa za makularna istraživanja je 2013. godine predložila novi sustav klasifikacije AMD-a kojim je obuhvaćeno 5 stadija bolesti. (28) (*Tablica 4*) Petogodišnji rizik za razvoj uznapredovalog AMD-a povećava se s 0,5%, u fazi normalnog starenja, na 50% u osoba s umjerenom formom bolesti. U usporedbi s AREDS klasifikacijom, klinička klasifikacija pod pojmom uznapredovali AMD podrazumijeva neovaskularni AMD te bilo koji oblik GA, bez obzira na njenu lokaciju. (27)

**Tablica 4.** Beckmanova klasifikacija i njena usporedba s AREDS pojednostavljenom ljestvicom ozbiljnosti bolesti te AREDS klasifikacijom. (39)

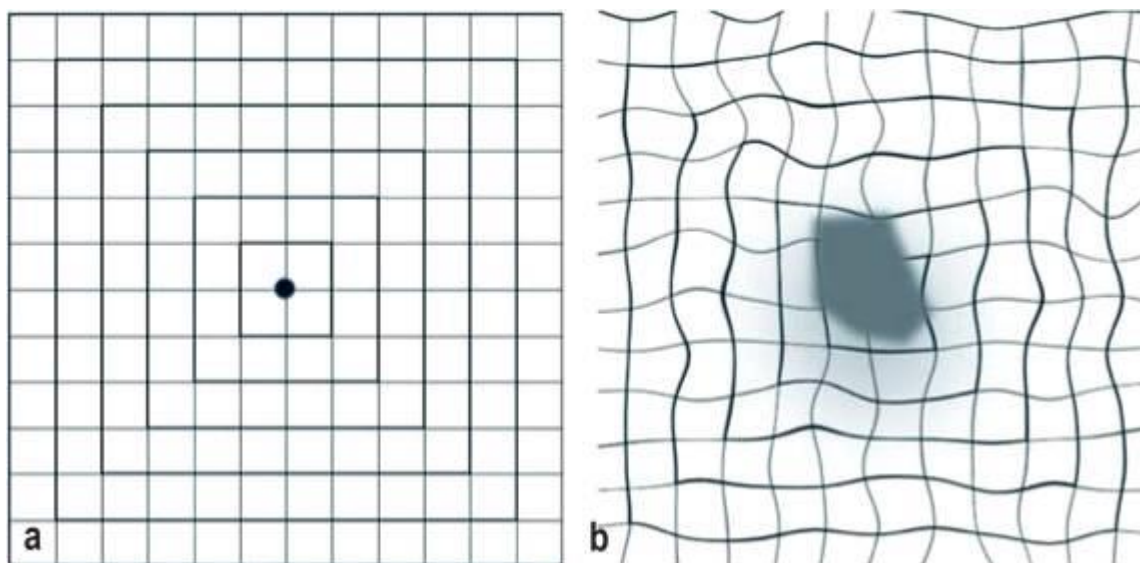
Beckmanova klasifikacija		AREDS <i>simplified</i> score	AREDS klasifikacija/kategorije
Nema bolesti	Nema druze ni pigmentnih nepravilnosti	0	Nema bolesti
Normalno starenje	Druze $\leq 63\mu\text{m}$	0	Nema bolesti ili rani stadij
Rani AMD	Druze $> 63\mu\text{m}$ i $\leq 125\mu\text{m}$ bez pigmentnih nepravilnosti	0	Rani ili umjereni AMD
Umjereni AMD	Druze $> 125\mu\text{m}$ i/ili pigmentne nepravilnosti	1-4	Umjereni AMD
Uznapredovali AMD	Neovaskularni AMD ili geografska atrofija	Nije primjenjivo, 5	Uznapredovali AMD

Predložena klinička klasifikacija temelji se na evaluaciji CFP-a iz baze podataka AREDS studije pri čemu su se u obzir uzimale lezije smještene u području veličine dvostrukog promjera optičkog diska oko središta makule u osoba starijih od 55 godina. (27)

## 6. DIJAGNOZA

Uz detaljnu osobnu i obiteljsku anamnezu, temelj dijagnostičkog postupka čini i cjelovit oftalmoskopski pregled koji uključuje ispitivanje vidne oštine pomoću Snellenovih optotipa te pregled očne pozadine u potrazi za karakterističnim fundoskopskim značajkama AMD-a. Pregled se može nadopuniti i primjenom Amslerovog testa. (40, 41)

Amslerov test je koristan instrument za otkrivanje simptoma makularnih bolesti, prije svega skotoma i metamorfopsije. Provodi se pomoću mreže, veličine 10x10 cm, sačinjene od 400 malih kvadrata. (Slika 9) Riječ je o jednostavnoj, široko dostupnoj metodi probira za neovaskularni AMD. Uočene promjene na Amslerovoj mreži mogu upućivati na razvoj koroidalne neovaskularizacije i konverziju suhog AMD-a u vlažnu formu bolesti. Navedeno, ali i njegoa jednostavnost čine Amslerov test prikladnim za kućni samonadzor čime se može postići rano prepoznavanje, a time i liječenje CNV-a. (42)



**Slika 9.** Kliničke manifestacije senilne makularne degeneracije. a) Normalan Amslerov test: ravne linije, točka fiksacije u središtu Amslerove mreže. b) Tipičan Amslerov test u uznapredovalom AMD-u: ne vidi se točka fiksacije zbog prisutnosti sive mrlje u centru vidnog polja (centralni skotom), iskrivljene linije (metamorfopsija). (43)

Pokazalo se da Amslerov test ima nedostatnu osjetljivost i specifičnost kao sredstvo probira za neovaskularni AMD. Prema jednom istraživanju, Amslerovim se testom uspjelo detektirati manje od 30% pacijenata kod kojih se naposljetku razvio CNV. To je nagnalo na razvoj novijih tehnologija za kućnu primjenu poput *ForeseeHome* uređaja i mobilne aplikacije *Paxos Checkup* pa čak i na razvoj prijenosnog OCT-a u svrhu preciznijeg otkrivanja CNV-a i omogućavanja rane intervencije. (42)

Daljnja obrada podrazumijeva provedbu slikovnih dijagnostičkih metoda, najčešće optičke koherentne tomografije te, u određenim okolnostima, fluoresceinske angiografije. (41)

## 6.1 SLIKOVNE DIJAGNOSTIČKE METODE

### 6.1.1 Fundus autofluorescenca

Fundus autofluorescenca (engl. *fundus autofluorescence* - FAF) je neinvazivna, visoko osjetljiva slikovna dijagnostička metoda koja se temelji na ekscitaciji fluorofora RPE, prvenstveno lipofuscina, svjetlom valne duljine 488nm i detekciji emitirane svjetlosti raspona valnih duljina 500-700nm. (44)

FAF pruža uvid u stanje RPE, odnosno gustoću fluorofora u mrežnici. Lipofuscin je glavni fluorofor mrežnice stoga promjene njegove koncentracije rezultiraju pojavom hiperautofluorescence, odnosno hipoautofluorescence. U suhoj formi senilne makularne degeneracije porast autofluorescence ukazuje na povećanu akumulaciju lipofuscina u stanicama RPE, što se viđa u prisutnosti druzi, a izostanak normalne autofluorescence rezultat je atrofije RPE. Prisutnost fibroze, intraretinalne, odnosno subretinalne tekućine i krvarenja te pigmentnih nepravilnosti također dovodi do patološkog nalaza FAF-a.

U ranom i umjerenom stadiju AMD-a nalaz fundus autofluorescence može uključivati:

1. Odstupanja od normalne autofluorescence uslijed pojave pigmentnih nepravilnosti.

Hiperpigmentirana područja se, najčešće, prikazuju hiperautofluorescentno što se objašnjava povećanom razinom melanolipofuscina u stanicama RPE. Ipak, ta autofluorescenca varira ovisno o udjelu melanina s obzirom da je povišena koncentracija melanina povezana s pojavom hipoautofluorescence na FAF slikama. Hipopigmentirana područja se, poradi degeneracije RPE i snižene koncentracije lipofuscina, prikazuju hipoautofluorescentno.

## 2. Odstupanja autofluorescence u prisutnosti druzi.

Varijabilan izgled druzi na FAF-u govori u prilog njihovom raznolikom sastavu. Meke druze se, uglavnom, prikazuju kao promjene intenzivnije autofluorescence zbog povećanog sadržaja lipofuscina unutar samih druzi, ali i unutar RPE iznad njih. Hipoautofluorescentan izgled poprimaju uslijed regresije i degeneracije RPE. FAF ima veću osjetljivost u otkrivanju retikularnih pseudodruzi u odnosu na CFP. RPD se prikazuju hipoautofluorescentno prateći tzv. retikularni obrazac. Njihova hipoautofluorescencija rezultat je odlaganja depozita u subretinalni prostor što prikriva autofluorescenciju lipofuscina u stanicama RPE. Autofluorescentna obilježja ranog i uznapredovalog AMD-a se, prema *The International Fundus Autofluorescence Classification Group* (IFAG), razvrstavaju u osam različitih obrazaca. IFAG klasifikacija pruža važne informacije o prognozi bolesti. Osobe s mrljastim, linearnim te retikularnim FAF obrascima nose najveći rizik za razvoj CNV-a.

Budući da je gubitak stanica RPE praćen gubitkom lipofuscina, na pojavu GA upućuje prisutnost dobro ograničenog hipoautofluorescentnog područja na čijim se rubovima mogu naći hiperfluorescentne promjene. (*Slika 10*) Smatra se da su one rezultat hipertrofije RPE, migracije stanica RPE u subretinalni prostor te fagocitoze melanina. Opseg hiperfluorescentnih promjena korelira s progresijom bolesti. Fundus autofluorescencijom se, u usporedbi s drugim slikovnim metodama, može jednostavnije izmjeriti veličina atrofičnih područja te predvidjeti stupanj ekspanzije GA tijekom vremena zahvaljujući jasno ograničenim rubovima lezije i kontrastu između nje i okolne zdrave mrežnice. (45)

### 6.1.2 Fluoresceinska angiografija

Fluoresceinska angiografija (engl. *fluorescein angiography* - FA) je invazivna dijagnostička metoda koja uključuje intravensku primjenu 3ml 25%-tnog natrij fluoresceina nakon koje uslijedi serijsko fotografiranje korioretalne cirkulacije tijekom sljedećih nekoliko minuta. (1, 40) FA je zlatni standard za otkrivanje, klasificiranje i praćenje aktivnosti CNV-a. (46) Fluorescein nema visok afinitet za proteine plazme zbog čega je njegova primjena pogodna za prikaz propuštanja boje iz CNV lezija (*Slika 11*), no iz istog razloga nije pogodna za detaljniju vizualizaciju koroidalne cirkulacije. (47)

U dijagnostičkoj obradi suhe makularne degeneracije FA se ne provodi rutinski, već je indicirana u slučaju naglog pogoršanja vidne funkcije te novonastale metamorfopsije. Razlog tim simptomima može biti progresija GA, ali i razvoj CNV-a stoga je, u svrhu diferenciranja tih formi bolesti, potrebno načiniti FA. (40)

Tvrde druze pokazuju ranu hiperfluorescencu zbog tzv. efekta prozora uslijed stanjivanja RPE. Mnoštvo tvrdih druzi na FA daje sliku „zvjezdanog neba“. (48) Meke druze apsorbiraju fluorescein te se, najčešće, prikazuju kao hiperfluorescentne lezije u kasnoj fazi angiograma pri čemu boja ne prelazi granice lezija. (40) U hiperpigmentiranim područjima se odvija blokada fluorescence zbog hipertrofije stanica RPE i njihove migracije u subretinalni prostor. (48) Rani AMD karakterizira i odgođeno punjenje koroidalne cirkulacije na FA. (47)

GA se prikazuje kao dobro ograničeno područje kasne hiperfluorescence. Ona nastaje zbog izloženosti dubljim slojevima žilnice uslijed atrofije RPE i koriokapilarisa. Ponekad se, u uznapredovalim fazama bolesti, na FA mogu zamijetiti i sklerotične promjene velikih koroidalnih krvnih žila. (48)

CNV lezije se, prema nalazima FA, definiraju kao klasične i okultne. (46) Klasične CNV lezije karakterizira dobro ograničeno područje hiperfluorescence u ranim fazama FA uz kasno propuštanje boje koje premašuje granice lezije. Obično su okružene hiperpigmentiranim rubom koji se na FA prikazuje hipofluorescentno. (48)

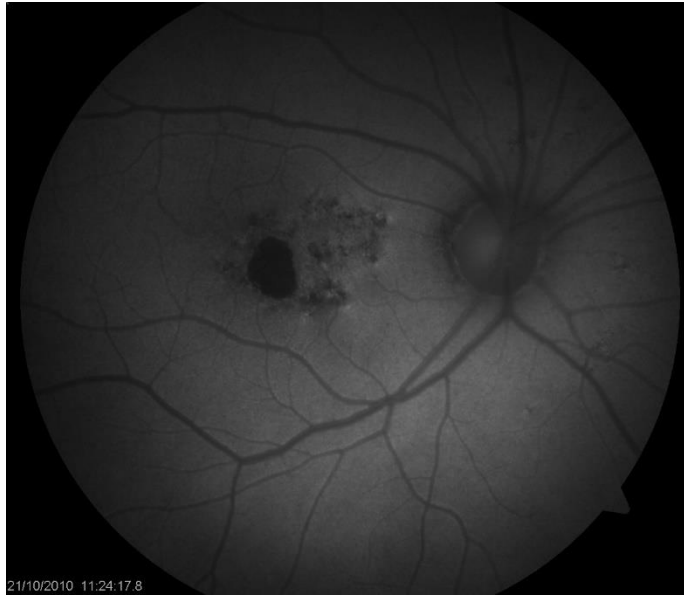### **6.1.3 „ Indocyanin green“ angiografija**

„ Indocyanin green“ angiografija (ICGA) se provodi uz uporabu trikarbocijanina, odnosno boje koja se gotovo u potpunosti veže za plazmatske proteine zbog čega se, nakon intravenske injekcije, zadržava u krvnim žilama te omogućava detaljniji prikaz koroidalne cirkulacije i njenih anomalija. (40, 47)

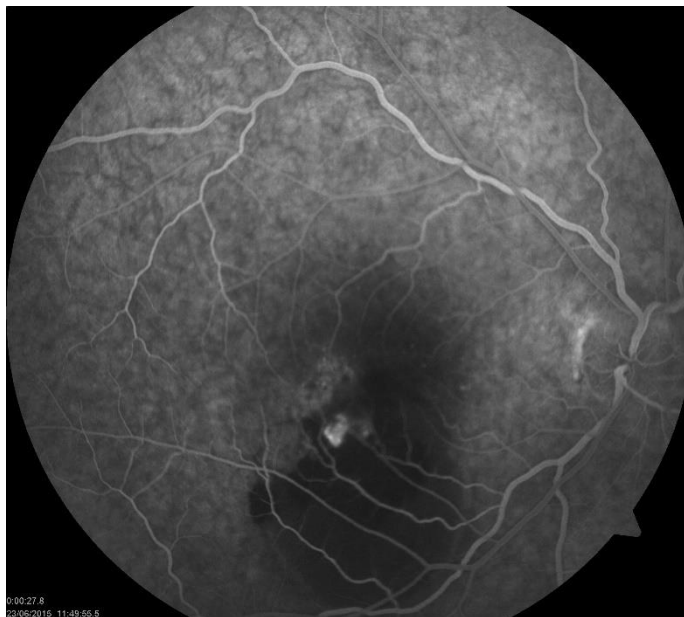ICGA je korisna u otkrivanju okultnih CNV lezija te se smatra zlatnim standardom u dijagnozi PCV-a. (1, 6)

Na ICGA se tvrde druze boje hiperfluorescentno, dok se područja GA boje hipofluorescentno zbog degeneracije podležećeg koriokapilarisa i gubitka njegove normalne fluorescence. (47)





**Slika 10.** Fundus autofluorescenca suhe forme senilne makularne degeneracije. (Preuzeto iz Arhive KBC-a Zagreb uz dopuštenje prof.dr.sc. Nenada Vukojevića)



**Slika 11.** Fluoresceinska angiografija vlažne forme senilne makularne degeneracije. Vidljivo propuštanje iz CNV-a. (Preuzeto iz Arhive KBC-a Zagreb uz dopuštenje prof.dr.sc. Nenada Vukojevića)

#### 6.1.4 Optička koherentna tomografija

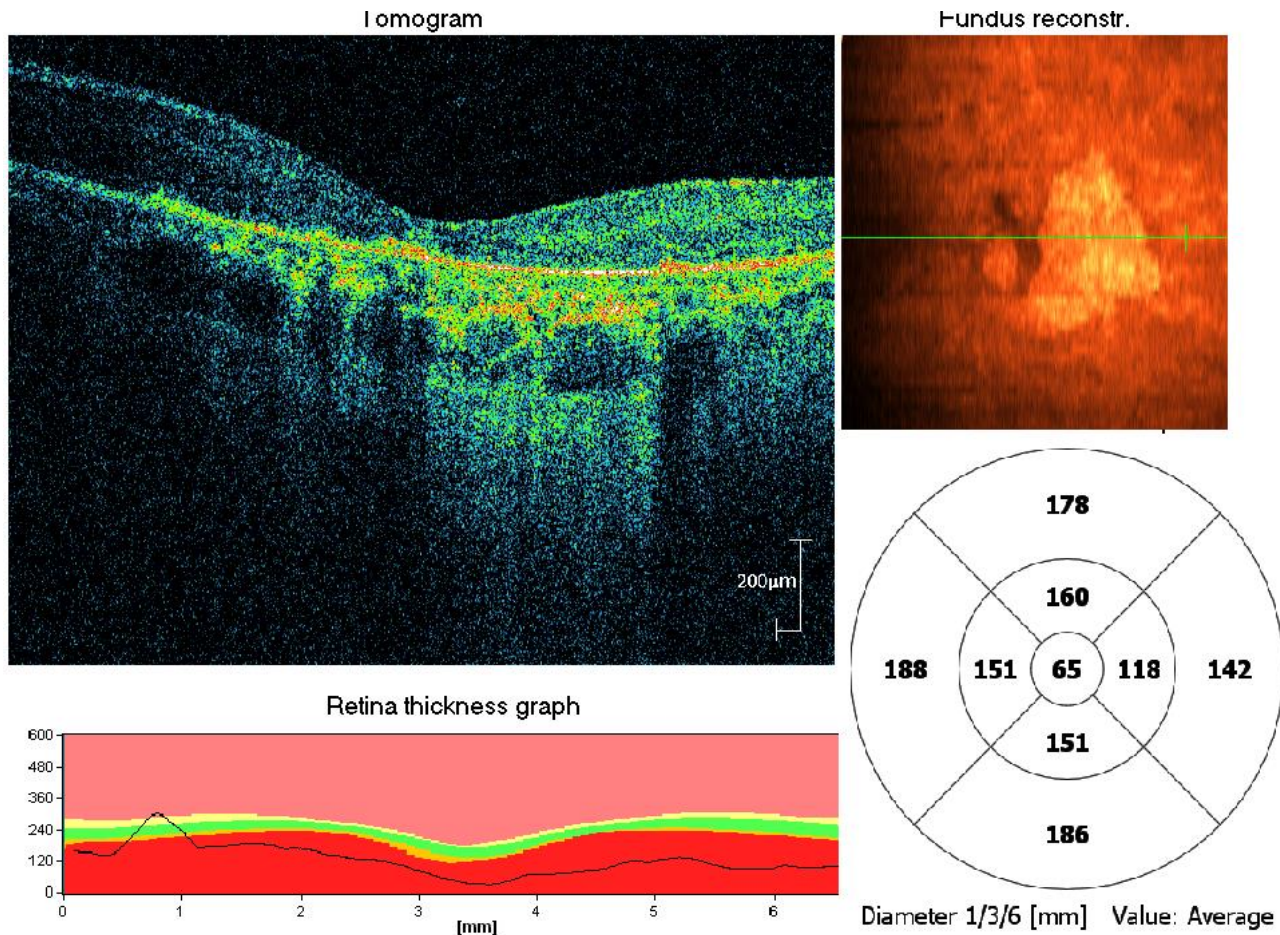
Optička koherentna tomografija (engl. *optical coherence tomography* - OCT), a osobito OCT uređaj spektralnog područja (engl. *spectral-domain optical coherence tomography* - SD-OCT), pruža detaljan prikaz svih deset slojeva mrežnice i podležee žilnice, čime je omogućena identifikacija specifičnih promjena unutar slojeva zahvaćenih senilnom makularnom degeneracijom. SD-OCT može, s velikom preciznošću, detektirati i okarakterizirati druze i nepravilnosti RPE. (1, 49)

Na prisutnost druzi ukazuju deformiteti, odnosno undulacije i elevacije hiperreflektivnog sloja RPE ispod kojih je smješten slabije reflektivan prostor. (49) U uznapredovalim fazama bolesti, smanjena refleksija na razini sloja fotoreceptora govori u prilog njihovoj atrofiji. (40) Unutarnji retinalni slojevi obično ostaju intaktni. (49) Suhu formu AMD-a obilježava progresivno subfoveolarno stanjivanje žilnice, koje je osobito izraženo u prisutnosti retikularnih pseudodruza. (47) Atrofija RPE, vanjskih slojeva mrežnice i koriokapilarisa očituje se pojavom visoko reflektivnih signala unutar žilnice zbog smanjene sposobnosti atrofičnog retinalnog tkiva da priguši prodiranje svjetlosti u dublje strukture. Posljedično smanjenje debljine retine se kvantificira pomoću tzv. retinalnih mapa iz kojih se doznaju informacije o mjestu najizraženije atrofije i opsegu atrofije što omogućava praćenje njene progresije. (49) (*Slika 12*)

2018. godine je predstavljen klasifikacijski sustav, utemeljen na nalazima OCT-a, prema kojem se suha forma AMD-a, ovisno o stupnju atrofije, dijeli u četiri stadija:

1. Nepotpuna vanjska retinalna atrofija
2. Potpuna vanjska retinalna atrofija
3. Nepotpuna RPE i vanjska retinalna atrofija
4. Potpuna RPE i vanjska retinalna atrofija (engl. *complete retinal pigment epithelium and outer retinal atrophy* - cRORA). cRORA je pandan geografskoj atrofiji. (2)

OCT pomaže u otkrivanju okultnih CNV promjena gdje FA daje nejasne rezultate. (49) Nepostojanje intraretinalnih cista, subretinalne i sub-RPE tekućine ukazuje na odsutnost vlažne forme bolesti. (40)



**Slika 12.** Optička koherentna tomografija suhe forme senilne makularne degeneracije. (Preuzeto iz Arhive KBC-a Zagreb uz dopuštenje prof.dr.sc. Nenada Vukojevića)

### **6.1.5 Optička koherentna tomografija angiografija**

OCT angiografija (OCTA) je nova, neinvazivna slikovna metoda koja pruža cjelovit uvid u stanje koriokapilarisa žilnice pri čemu osigurava važne podatke o gustoći vaskularne mreže i protoku CC-a, ali i podatke o njegovoj morfologiji. (47, 50)

U ranim fazama bolesti, čak i prije uočljivih promjena debljine, OCTA može pokazati značajne strukturalne promjene koriokapilarisa, prije svega bujanje stromalnog tkiva i njegovu dominaciju nad vaskularnom mrežom. (51) Kako bolest napreduje uočava se i stanjivanje CC-a, a u područjima s razvijenom GA dolazi do potpunog gubitka CC-a uz njegove asimetrične promjene na rubovima atrofičnih lezija. (50)

Zahvaljujući dobroj rezoluciji CNV lezija, OCTA doprinosi ranom prepoznavanju konverzije u vlažnu formu AMD-a. Osjetljivost OCTA za otkrivanje aktivnih CNV lezija kreće se oko 80%. (6, 40) OCTA je, u stanovitoj mjeri, zamijenila FA i ICGA, no ni OCT, ni OCTA ne mogu u potpunosti zamijeniti klasičnu FA u razlikovanju suhe od eksudativne forme bolesti. FA je jedina dijagnostička metoda kojom se izravno može otkriti aktivna eksudacija patoloških krvnih žila u mrežnični parenhim. (1, 41)

## 7. PREVENCIJA I LIJEČENJE

U ovom trenutku još uvijek ne postoji odobrena terapija za zbrinjavanje pacijenata oboljelih od suhe forme senilne makularne degeneracije. (52) U tijeku su brojna klinička ispitivanja čiji je krajnji cilj razvoj učinkovitih terapijskih opcija u svrhu prevencije bolesti, usporavanja ili zaustavljanja progresije bolesti te oporavka vidne funkcije. (53)

### 7.1 Prevencija

S obzirom da oksidativni stres ima ključnu ulogu u razvoju i progresiji suhog AMD-a, AREDS i AREDS2 formula, zahvaljujući svojim antioksidativnim svojstvima, zauzimaju važno mjesto u prevenciji progresije suhe forme senilne makularne degeneracije. (52, 53)

AREDS studija je dvostruko slijepo, randomizirano i multicentrično kliničko ispitivanje dizajnirano u svrhu procjene preventivnih učinaka antioksidansa u osoba sa suhim AMD-om. AREDS formulu čini 400IU vitamina E, 500mg vitamina C, 15mg  $\beta$ -karotena, 2mg bakar-oksida te 80mg cink-oksida. (53) Pokazalo se da primjena AREDS formule smanjuje rizik za progresiju bolesti, prvenstveno u ispitanika svrstanih u kategorije 3 i 4, gdje se bilježi smanjenje rizika za 25% unutar pet godina. (52) U niskorizičnih ispitanika, poglavito onih sa samo jednim čimbenikom rizika, stopa progresije se, uz primjenu AREDS formule, neznatno razlikovala od stope zabilježene u onih koji su liječeni placebom. U tih se pacijenata ne preporučuje primjena AREDS formule budući da, u ovom slučaju, dobiti dugotrajnog uzimanja vitaminskih pripravaka ne premašuju postojeće rizike. AREDS formula se pokazala djelotvornom i u sprječavanju konverzije suhog u vlažni oblik bolesti. (54) Također, tijekom 12 godina praćenja zamijećen je i 30% manji rizik za razvoj centralne GA i neovskularnog AMD-a u ispitanika s visokim unosom omega 3 masnih kiselina. (53)

AREDS2 studijom je ustanovljeno da dodatak luteina i zeaksantina te dugolančanih PUFAs (engl. *long-chain polyunsaturated fatty acids* - LCPUFA) poput eikozapentaenske (engl. *eicosapentaenoic acid* - EPA) i dokozaheksaenske (engl. *docosahexaenoic acid* - DHA) kiseline prvotnoj AREDS formuli ne dovodi do signifikantnog, dodatnog smanjenja rizika za progresiju bolesti. (53) U osoba koje su uzimale AREDS formulu, osobito u bivših pušača, zabilježena je povećana incidencija karcinoma pluća što se dovodi u vezu s učinkom  $\beta$ -karotenoida. To je nagnalo na zamjenu  $\beta$ -karotena kombinacijom luteina i zeaksantina budući

da uklanjanje  $\beta$ -karotena iz formule dokazano ne povećava rizik za progresiju bolesti. (52, 53) AREDS2 formula, između ostalog, sadrži i 10mg luteina te 2mg zeaksantina. (54)

## 7.2 Liječenje

### 7.2.1 Farmakološko liječenje

Podrobnije razumijevanje patofizioloških mehanizama u podlozi suhe makularne degeneracije dovelo je do prepoznavanja potencijalnih terapijskih meta kao što su:

1. Toksični produkti vidnog ciklusa
2. Upala i aktivacija alternativnog puta komplementa
3. Akumulacija toksičnih raspadnih produkata poput A $\beta$
4. Oksidativni stres
5. Atrofija koriokapilarisa
6. Gubitak stanica RPE i fotoreceptora
7. Akumulacija lipida. (52)

Posljednjih su godina pokrenuta brojna klinička ispitivanja u svrhu otkrivanja učinkovite terapije suhog AMD-a, a krajnji cilj većine njih je redukcija progresije bolesti prema njenim uznapredovalim formama. (55) Danas se istražuje nekoliko terapijskih opcija za smanjenje stope progresije bolesti koje, među ostalim, uključuju lijekove s antioksidativnim svojstvima, modulare vidnog ciklusa, protuupalne lijekove, inhibitore sustava komplementa, anti-amiloid beta lijekove, neuroprotektivne agense, pojačivače koroidalne perfuzije te gensku terapiju. (52, 53) Najveći broj istraživanja usmjeren je na inhibiciju kaskade komplementa i na tom se polju vide ohrabrujući rezultati. (55)

Sustav komplementa igra važnu ulogu u patogenezi suhog AMD-a zbog čega je, dosad, provedeno 30 kliničkih ispitivanja u kojima su istraživani učinci 13 različitih inhibitora sustava komplementa koji ciljaju C3 i C5 komponentu komplementa te regulatore sustava komplementa poput CFD, CFB i CFI. Unatoč tome što je većina ispitivanih inhibitora komplementa pokazala manjkav terapijski učinak, ALP-2 i Zimura pokazuju obećavajuće rezultate. Tijekom faze II pokazali su se učinkoviti u smanjenu stopu progresije GA te su oba lijeka uspješno ušla u fazu III kliničkog ispitivanja. ALP-2, poznatiji kao pegcetacoplan, inhibitor je C3 komponente komplementa. On dokazano smanjuje stopu progresije GA, no njegova je primjena povezana

s većom incidencijom CNV-a. Zimura, odnosno avacincaptad pegol, potentni je inhibitor C5 komponente komplementa. Intravitrealna primjena Zimure, tijekom faze II, u dozi 2mg i 4mg dovela je do smanjenja stope progresije GA za 27,4% i 27,8% unutar godinu dana. Rezultati faze III kliničkog ispitivanja pružit će važne informacije o budućoj, potencijalnoj ulozi Zimure u liječenju suhe forme senilne makularne degeneracije. Dodatno, razvoj genske terapije usmjerene na sustav komplementa te njeno kombiniranje s inhibitorima komplementne kaskade otvorit će nove mogućnosti u liječenju suhog AMD-a. (56)

### 7.2.2 Kirurško liječenje

Premda se različitim kirurškim postupcima pokušalo djelovati na suhi AMD, niti jedan od njih nije polučio znakovit uspjeh, stoga još uvijek nema ni prihvaćene kirurške terapije za suhu formu senilne makularne degeneracije.

*The Complications of Age-Related Macular Degeneration Prevention Trial (CAPT)* istražilo je učinak laserske fotokoagulacije druza na ishod AMD-a. Preliminarni rezultati CAPT studije ukazali su na to da fokalna laserska terapija dovodi do resorpcije druza te, kratkoročno, povoljno utječe na vidnu oštrinu. S druge strane, takav je tretman povezan s povećanim rizikom za razvoj CNV-a te, naposljetku, nije značajnije doprinio poboljšanju vidne funkcije.

Suha forma bolesti se u nekolicine pacijenata pokušala liječiti makularnom translokacijom. (54) Makularna translokacija je operacija čiji je primarni cilj premještanje foveje na novu lokaciju sa zdravijim subretinalnim tkivom kako bi se očuvala njena funkcija i oporavila centralna vidna oštrina. (57) Ipak, u većine se operiranih pacijenata razvio suhi AMD na mjestu nove makule pri čemu je obrazac RPE atrofije bio gotovo istovjetan onom koji je postojao prije translokacije. To dokazuje da RPE zauzima glavno mjesto u patofiziologiji bolesti. (54)

Budući da suhi AMD obilježava gubitak stanica RPE i popratni gubitak fotoreceptora, kao potencijalna terapijska opcija razmatra se i terapija matičnim stanicama. Stoga su u tijeku i klinička ispitivanja embrionalnih te induciranih pluripotentnih matičnih stanica. (52)

## **8. ZAHVALE**

Ponajprije se želim zahvaliti mentoru prof.dr.sc. Nenadu Vukojeviću na pristupačnosti, stručnim savjetima i strpljenju prilikom izrade ovog diplomskog rada. Također se zahvaljujem na ustupljenim fotografijama iz Arhive Kliničkog bolničkog centra Zagreb.

Velika hvala mojoj obitelji i prijateljima na iznimnoj podršci, strpljenju i razumijevanju tijekom cijelog školovanja.



## 9. LITERATURA

1. Thomas CJ, Mirza RG, Gill MK. Age-related macular degeneration. *Med Clin North Am.* 2021;105(3):473–91.
2. Flores R, Carneiro Â, Vieira M, Tenreiro S, Seabra MC. Age-related macular degeneration: Pathophysiology, management, and future perspectives. *Ophthalmologica.* 2021;244(6):495-511.
3. Maturi RK. Nonexudative (Dry) Age-Related Macular Degeneration (AMD): Practice Essentials, Background, Pathophysiology [Internet]. Medscape. 2021 [pristupljeno 16.7.2022.]. Dostupno na: <https://emedicine.medscape.com/article/1223154-overview>
4. Ambati J, Fowler BJ. Mechanisms of age-related macular degeneration. *Neuron.* 2012;75(1):26–39.
5. Ma HH, Liutkevičienė R. Age-related macular degeneration: What do we know so far? *Acta Med Litu.* 2021;28(1):36-47.
6. Deng Y, Qiao L, Du M, Qu C, Wan L, Li J, i sur. Age-related macular degeneration: Epidemiology, Genetics, pathophysiology, diagnosis, and targeted therapy. *Genes & Diseases.* 2022;9(1):62–79.
7. Wong WL, Su X, Li X, Cheung CM, Klein R, Cheng CY, i sur. Global prevalence of age-related macular degeneration and disease burden projection for 2020 and 2040: A systematic review and meta-analysis. *Lancet Glob Health.* 2014;2(2):e106-16.
8. Schultz NM, Bhardwaj S, Barclay C, Gaspar L, Schwartz J. Global burden of dry age-related macular degeneration: A targeted literature review. *Clin Ther.* 2021;43(10):1792–818.
9. Colijn JM, Buitendijk GHS, Prokofyeva E, Alves D, Cachulo ML, Khawaja AP, i sur. Prevalence of age-related macular degeneration in Europe. *Ophthalmology.* 2017;124(12):1753–63.
10. Lambert NG, ElShelmani H, Singh MK, Mansergh FC, Wride MA, Padilla M, i sur. Risk factors and biomarkers of age-related macular degeneration. *Prog Retin Eye Res.* 2016;54:64-102.
11. Salimiaghdam N, Riazi-Esfahani M, Fukuhara PS, Schneider K, Kenney MC. Age-related macular degeneration (AMD): A review on its epidemiology and risk factors. *Open Ophthalmol J.* 2019;13(1):90–9.

12. Heesterbeek TJ, Lorés-Motta L, Hoyng CB, Lechanteur YTE, den Hollander AI. Risk factors for progression of age-related macular degeneration. *Ophthalmic Physiol Opt.* 2020;40(2):140-70.
13. Kim LA. Age-related macular degeneration [Internet]. American Academy of Ophthalmology. 2022 [pristupljeno 11.7.2022]. Dostupno na: [https://eyewiki.aao.org/Age-Related\\_Macular\\_Degeneration#Risk\\_Factors](https://eyewiki.aao.org/Age-Related_Macular_Degeneration#Risk_Factors)
14. Maturi RK. Nonexudative (dry) age-related macular degeneration (AMD) clinical presentation: History, physical, causes [Internet]. Medscape. 2021 [pristupljeno 12.7.2022.]. Dostupno na: <https://emedicine.medscape.com/article/1223154-clinical#b5>
15. Bowes Rickman C, Farsiu S, Toth CA, Klingeborn M. Dry age-related macular degeneration: Mechanisms, therapeutic targets, and imaging. *Invest Ophthalmol Vis Sci.* 2013;54(14):ORSF68-80.
16. Tan LX, Germer CJ, La Cunza N, Lakkaraju A. Complement activation, lipid metabolism, and mitochondrial injury: Converging pathways in age-related macular degeneration. *Redox Biol.* 2020;37:101781.
17. Maturi RK. Nonexudative (Dry) Age-Related Macular Degeneration (AMD): Practice Essentials, Background, Pathophysiology [Internet]. Medscape. 2021 [pristupljeno 14.7.2022]. Dostupno na: <https://emedicine.medscape.com/article/1223154-overview#a6>
18. Zając-Pytrus HM, Pilecka A, Turno-Kręcicka A, Adamiec-Mroczek J, Misiuk-Hojło M. The Dry form of age-related macular degeneration (AMD): The current concepts of pathogenesis and prospects for treatment. *Adv Clin Exp Med.* 2015;24(6):1099-104.
19. Kim LA. Age-related macular degeneration [Internet]. American Academy of Ophthalmology. 2022 [pristupljeno 14.7.2022]. Dostupno na: [https://eyewiki.aao.org/Age-Related\\_Macular\\_Degeneration#RPE\\_atrophy](https://eyewiki.aao.org/Age-Related_Macular_Degeneration#RPE_atrophy)
20. Kolar P. Classification and clinical features of AMD. *Age-Related Macular Degeneration - Etiology, Diagnosis and Management - A Glance at the Future.* 2013;.
21. Scruggs BA, Avdic A, Gehrs KM. Age-related macular degeneration [slika s interneta]. The University of Iowa: EyeRounds.org; [pristupljeno 15.7.2022]. Slika 1a, These fundus photos show early AMD of two different patients. There are several (>15) small hard drusen in the macula. Dostupno na: <https://webeye.ophth.uiowa.edu/eyeforum/atlas/pages/AMD.htm>

22. Scruggs BA, Avdic A, Gehrs KM. Age-related macular degeneration [slika s interneta]. The University of Iowa: EyeRounds.org; [pristupljeno 15.7.2022]. Slika 2a, Eyes demonstrates intermediate AMD with high risk (i.e., large, confluent, soft drusen) non-neovascular, age-related macular degeneration. Dostupno na: <https://webeye.ophth.uiowa.edu/eyeforum/atlas/pages/AMD.htm>
23. Wu Z, Kumar H, Guymer RH. Reticular pseudodrusen in age-related macular degeneration: An update for optometrists [slika s interneta]. Macular Disease Foundation Australia; 2022 [pristupljeno 15.7.2022]. Slika 2, Example of another eye with large drusen and reticular pseudodrusen (RPD) as seen on a colour fundus photograph. Dostupno na: <https://www.mdfoundation.com.au/news/reticular-pseudodrusen-in-amd-update-for-optometrists/>
24. Karampelas M, Malamos P, Petrou P, Georgalas I, Papaconstantinou D, Brouzas D. Retinal pigment epithelial detachment in age-related macular degeneration. *Ophthalmol Ther.* 2020;9(4):739–56. Slika 4, Serial SD-OCT scans of a 68-year-old woman with soft drusen and an adjacent hypo-reflective space who was followed up for 3 years; str. 744.
25. Schultz NM, Braunack-Mayer L, Schwartz J, Gaspar L. The patient experience: Symptoms and impact of dry age-related macular degeneration. *Ophthalmol Ther.* 2021;10(1):151–64.
26. Taylor DJ, Smith ND, Binns AM, Crabb DP. The effect of non-neovascular age-related macular degeneration on face recognition performance. *Graefes Arch Clin Exp Ophthalmol.* 2018;256(4):815–21.
27. Ferris FL 3rd, Wilkinson CP, Bird A, Chakravarthy U, Chew E, Csaky K, i sur; Beckman Initiative for Macular Research Classification Committee. Clinical classification of age-related macular degeneration. *Ophthalmology.* 2013;120(4):844-51.
28. Miller JW, Bagheri S, Vavvas DG. Advances in age-related macular degeneration understanding and therapy. *US Ophthalmic Rev.* 2017;10(2):119-30.
29. Klaver CC, Assink JJ, van Leeuwen R, Wolfs RC, Vingerling JR, Stijnen T, i sur. Incidence and progression rates of age-related maculopathy: the Rotterdam Study. *Invest Ophthalmol Vis Sci.* 2001;42(10):2237-41.

30. Farinha C, Cachulo ML, Coimbra R, Alves D, Nunes S, Pires I, i sur. Age-related macular degeneration staging by color fundus photography vs. multimodal imaging-epidemiological Implications (The Coimbra Eye Study-Report 6). J Clin Med. 2020;9(5):1329. Tablica 1, Classification of mutually exclusive stages of age-related macular degeneration (AMD) according to the Rotterdam staging system; str. 4.
31. Age-Related Eye Disease Study Research Group. The Age-Related Eye Disease Study (AREDS): design implications. AREDS report no. 1. Control Clin Trials. 1999;20(6):573-600.
32. Age-related macular degeneration-determining appropriate use of treatments: A stakeholder summit [Internet]. Am J Manag Care: MJH Life Sciences; 2017 [pristupljeno 2.8.2022.]. Tablica 1, Age-Related Eye Disease Study (AREDS) AMD Classifications. Dostupno na: <https://www.ajmc.com/view/age-related-macular-degeneration-determining-treatments-article>
33. Davis MD, Gangnon RE, Lee LY, Hubbard LD, Klein BE, Klein R, i sur; Age-Related Eye Disease Study Group. The Age-Related Eye Disease Study severity scale for age-related macular degeneration: AREDS Report No. 17. Arch Ophthalmol. 2005;123(11):1484-98.
34. Ferris FL, Davis MD, Clemons TE, Lee LY, Chew EY, Lindblad AS, i sur; Age-Related Eye Disease Study (AREDS) Research Group. A simplified severity scale for age-related macular degeneration: AREDS Report No. 18. Arch Ophthalmol. 2005;123(11):1570-4.
35. Ferris FL, Davis MD, Clemons TE, Lee LY, Chew EY, Lindblad AS, i sur; Age-Related Eye Disease Study (AREDS) Research Group. A simplified severity scale for age-related macular degeneration: AREDS Report No. 18. Arch Ophthalmol. 2005;123(11):1570-4. Slika 1, Fundus photograph to illustrate drusen size; str. 7.
36. Apte RS. Age-Related Macular Degeneration. N Engl J Med. 2021;385(6):539-547. Slika 2, Severity Scale for AMD; str. 542.
37. Ferris FL, Davis MD, Clemons TE, Lee LY, Chew EY, Lindblad AS, i sur; Age-Related Eye Disease Study (AREDS) Research Group. A simplified severity scale for age-related macular degeneration: AREDS Report No. 18. Arch Ophthalmol. 2005;123(11):1570-4. Slika 3, Fundus photograph of an eye with 2 risk factors (large drusen and pigment abnormalities); str. 9.

38. Liew G, Joachim N, Mitchell P, Burlutsky G, Wang JJ. Validating the AREDS Simplified Severity Scale of age-related macular degeneration with 5- and 10-Year incident data in a population-based sample. *Ophthalmology*. 2016;123(9):1874-8.
39. Miller JW, Bagheri S, Vavvas DG. Advances in age-related macular degeneration understanding and therapy. *US Ophthalmic Rev*. 2017;10(2):119-30. Tablica 1, New Beckman staging of age-related macular degeneration and how it compares to Age-Related Eye Disease Study (AREDS) simplified grading scores and AREDS classification; str. 120.
40. Maturi RK. Nonexudative (dry) age-related macular degeneration (AMD) workup: Laboratory studies, imaging studies, other tests [Internet]. Medscape. 2021 [pristupljeno 30.7.2022]. Dostupno na: <https://emedicine.medscape.com/article/1223154-workup#showall>
41. Stahl A. The diagnosis and treatment of age-related macular degeneration. *Dtsch Arztebl Int*. 2020;117:513-20.
42. Miller KP, Fortun JA. Home monitoring for age-related macular degeneration. *Curr Ophthalmol Rep*. 2018;6(1):53–7.
43. Stahl A. The diagnosis and treatment of age-related macular degeneration. *Dtsch Arztebl Int*. 2020;117:513-20. Slika 2, Clinical manifestations of age-dependent macular degeneration (AMD); str. 515.
44. Kaarniranta K, Uusitalo H, Blasiak J, Felszeghy S, Kannan R, Kauppinen A, i sur. Mechanisms of mitochondrial dysfunction and their impact on age-related macular degeneration. *Prog Retin Eye Res*. 2020;79:100858.
45. Şahinoğlu Keşkek N, Şermet F. The use of fundus autofluorescence in dry age-related macular degeneration. *Turk J Ophthalmol*. 2021;51(3):169–76.
46. Mokwa NF, Ristau T, Keane PA, Kirchhof B, Sadda SR, Liakopoulos S. Grading of age-related macular degeneration: Comparison between color fundus photography, fluorescein angiography, and spectral domain optical coherence tomography. *Journal of Ophthalmology*. 2013;2013:1–6.
47. Farazdaghi MK, Ebrahimi KB. Role of the choroid in age-related macular degeneration: A current review. *J Ophthalmic Vis Res*. 2019;14(1):78-87.
48. Arias L, Monés J. Fluorescein angiography [Internet]. [www.amdbook.org](http://www.amdbook.org). 2011 [pristupljeno 1.8.2022]. Dostupno na: <https://amdbook.org/content/fluorescein-angiography-0>

49. Garcia-Layana A, Ciuffo G, Zarranz-Ventura J, Alvarez-Vidal A. Optical coherence tomography in age-related macular degeneration [Internet]. [www.amdbook.org](http://www.amdbook.org). 2017 [pristupljeno 1.8.2022]. Dostupno na: <https://amdbook.org/content/optical-coherence-tomography-age-related-macular-degeneration>
50. Waheed NK, Moulton EM, Fujimoto JG, Rosenfeld PJ. Optical coherence tomography angiography of dry age-related macular degeneration. *Dev Ophthalmol*. 2016;56:91–100.
51. Cicinelli MV, Rabiolo A, Sacconi R, Carnevali A, Querques L, Bandello F, i sur. Optical coherence tomography angiography in dry age-related macular degeneration. *Surv Ophthalmol*. 2018;63(2):236–44.
52. Čaljkušić-Mance T, Brumini I, Gržetić-Lenac R, Mišljenović-Vučerić T, Alpeza-Dunato Z. Nove mogućnosti liječenja „suhe” senilne makularne degeneracije. *Medicina Fluminensis*. 2019;55(2):121–32.
53. Cabral de Guimaraes TA, Daich Varela M, Georgiou M, Michaelides M. Treatments for dry age-related macular degeneration: Therapeutic avenues, clinical trials and future directions. *Br J Ophthalmol*. 2022;106(3):297-304.
54. Maturi RK. Nonexudative (dry) age-related macular degeneration (AMD) treatment & management: Medical care, surgical care, consultations [Internet]. *Medscape*; 2021 [pristupljeno 2.8.2022]. Dostupno na: <https://emedicine.medscape.com/article/1223154-treatment#d6>
55. Carrera W, Goldberg RA. Early-phase drugs in development for dry AMD. *Retin Physician*. 2022;19:22-6.
56. Qin S, Dong N, Yang M, Wang J, Feng X, Wang Y. Complement inhibitors in age-related macular degeneration: A potential therapeutic option. *J Immunol Res*. 2021;2021:1–15.
57. Ehlers JP, Toth CA. Macular Translocation. U: Ryan SJ, Schachat AP, Sadda SVR, Hinton DR, Wiedemann P, Wilkinson CP, ur. *Retina*. 5. izd. London: Saunders / Elsevier; 2013. Str. 1996–2009.

## 10. ŽIVOTOPIS

### Osobni podaci

Ime i prezime	Iva Solomun
Datum i mjesto rođenja	30. prosinca 1997. Nova Bila, Bosna i Hercegovina
E-mail	<a href="mailto:iva.solomun@hotmail.com">iva.solomun@hotmail.com</a>

### Obrazovanje

rujan 2016. - rujan 2022.	Medicinski fakultet, Sveučilište u Zagrebu
rujan 2012. - svibanj 2016.	Opća gimnazija Katolički školski centar "Petar Barbarić" Travnik
rujan 2007. - lipanj 2012.	Osnovna škola Katolički školski centar "Petar Barbarić" Travnik
rujan 2004. - lipanj 2007.	Osnovna škola "Novi Travnik"

### Strani jezici

Aktivno	Engleski jezik
Pasivno	Njemački jezik