

# Automatski ultrazvuk dojke u karakterizaciji lezija dojke

---

Štambuk, Vjekoslav

Master's thesis / Diplomski rad

2022

Degree Grantor / Ustanova koja je dodijelila akademski / stručni stupanj: **University of Zagreb, School of Medicine / Sveučilište u Zagrebu, Medicinski fakultet**

Permanent link / Trajna poveznica: <https://um.nsk.hr/um:nbn:hr:105:310417>

Rights / Prava: [In copyright](#)/[Zaštićeno autorskim pravom.](#)

Download date / Datum preuzimanja: **2025-03-22**



Repository / Repozitorij:

[Dr Med - University of Zagreb School of Medicine Digital Repository](#)



SVEUČILIŠTE U ZAGREBU  
MEDICINSKI FAKULTET

Vjekoslav Štambuk

**Automatski ultrazvuk dojke u karakterizaciji  
lezija dojke**

DIPLOMSKI RAD



Zagreb, 2022.

Ovaj diplomski rad izrađen je u Kliničkom zavodu za dijagnostičku i intervencijsku radiologiju Kliničke bolnice Dubrava pod vodstvom prof. dr. sc. Gordane Ivanac i predan je na ocjenu u akademskoj godini 2021/2022.

## **Popis oznaka i kratica**

**ABUS** automated breast ultrasound  
**ABVS** automated breast volume scanner  
**ACR** American College of Radiology  
**ADH** atipična duktalna hiperplazija  
**ALH** atipična lobularna hiperplazija  
**ANN** artificial neural network  
**AWBUS** automated whole breast ultrasound  
**BI-RADS** Breast Imaging Reporting and Data System  
**BRCA 1** breast cancer gene 1  
**BRCA 2** breast cancer gene 2  
**CADe** computer aided detection  
**CADx** computer aided diagnosis  
**CNB** core needle biopsy  
**DBT** digital breast tomosynthesis  
**DCIS** ductal carcinoma *in situ*  
**ER** estrogenski receptor  
**FNAC** fine needle aspiration cytology  
**HER-2** human epidermal growth factor receptor 2  
**HHUS** handheld ultrasound  
**IDC** invasive ductal carcinoma  
**LCIS** lobular carcinoma *in situ*  
**LIN** lobularna intraepitelna neoplazija  
**MMG** mamografija  
**MR** magnetna rezonancija  
**NOS** not otherwise specified  
**NST** no special type  
**PR** progesteronski receptor  
**SAUS** supine automated ultrasound  
**TLDU** terminal duct-lobular unit  
**UZV** ultrazvuk

## Sadržaj

Sažetak	v
Summary	vi
1. Uvod	1
2. Anatomija i funkcija dojke	2
2.1. Embriologija dojke.....	2
2.2. Građa dojke.....	2
2.3. Vaskularizacija i inervacija dojke.....	3
2.4. Limfna odvodnja dojke.....	4
3. Bolesti dojke	5
3.1. Prirodene i razvojne anomalije dojke.....	5
3.2. Upale dojke.....	5
3.3. Fibrocistične promjene i proliferativna bolest dojke.....	6
3.4. Stromalni tumori dojke.....	7
3.5. Karcinomi dojke.....	8
3.6. Neinvazivni karcinom dojke.....	9
3.7. Invazivni karcinom dojke.....	10
3.7.1. Histopatološka klasifikacija karcinoma dojke.....	10
3.7.2. Molekularna klasifikacija tumora dojke.....	12
3.8. Prognostički čimbenici karcinoma dojke.....	13
4.1. Klinički pregled.....	14
4.2. Slikovne dijagnostičke metode.....	14
4.2.1. Klasifikacija nalaza slikovnih metoda.....	15
4.3. Invazivne dijagnostičke metode.....	16
5. Ultrazvuk	17
5.1. Stvaranje ultrazvučne slike.....	17
5.2. Prikazi ultrazvučne slike.....	17
5.3. Doppler-ultrazvuk.....	18
5.4. 3D ultrazvuk.....	18
5.5. Prednosti i nedostaci dijagnostičkog ultrazvuka.....	19
6. Automatski ultrazvuk dojke	21
6.1. Povijesni razvoj automatskog ultrazvuka dojke.....	21
6.2. Tehnika snimanja dojke modernim ABUS uređajem.....	22
6.3. Karakterizacija i klasifikacija lezija dojke automatskim ultrazvukom.....	23

6.3.1. BI-RADS klasifikacija za ultrazvuk .....	23
6.3.2. Primjeri prikaza lezija dojke automatskim ultrazvukom.....	24
6.3.3. Usporedba automatskog ultrazvuka s drugim pretragama .....	28
6.3.4. Računalno potpomognuta dijagnostika .....	28
6.4. Klinička primjena i prednosti automatskog ultrazvuka dojke.....	29
6.5. Nedostatci automatskog ultrazvuka dojke .....	30
7. Zaključak .....	33
8. Zahvale .....	34
Literatura .....	35
Životopis .....	42

## Sažetak

### Automatski ultrazvuk dojke u karakterizaciji lezija dojke

Vjekoslav Štambuk

Karcinom dojke je najčešća zloćudna bolest u žena. Napretkom terapije karcinoma u zadnjih pola stoljeća naglo je narasla potreba za dijagnostičkim metodama sposobnim neinvazivno, precizno i pravovremeno pronaći i klasificirati lezije dojke. Automatski ultrazvuk dojke se razvio iz potrebe da se nadomjeste nedostaci konvencionalnog ručnog ultrazvuka i mamografije pri probiru i klasifikaciji lezija, posebno u mladih žena. Moderni uređaji za automatski ultrazvuk stvaraju trodimenzionalnu snimku dojke, koju radiolog naknadno interpretira. To omogućuje rekonstrukciju i analizu u više ravnina što nosi različite prednosti u odnosu na dvodimenzionalne slikovne metode. Reproducibilnost i neovisnost o operateru omogućuju korištenje podataka automatskog ultrazvuka dojke u treniranju modernih umjetnih neuronskih mreža i postavljaju podlogu za daljnji razvoj ovog obećavajućeg dijagnostičkog modaliteta. U ovom radu će biti opisane najčešće bolesti dojke i njihova klasifikacija, najčešće dijagnostičke metode za karakterizaciju lezija dojke, princip rada automatskog ultrazvuka dojke i tehnika snimanja, prednosti i nedostaci automatskog ultrazvuka u karakterizaciji i klasifikaciji lezija dojke te njegova usporedba s drugim dijagnostičkim modalitetima.

**Ključne riječi:** karcinom dojke, automatski ultrazvuk dojke, karakterizacija lezija dojke, 3D ultrazvuk, računalno potpomognuta dijagnoza

## Summary

### Automated breast ultrasound for breast lesion characterisation

**Vjekoslav Štambuk**

Breast cancer is the most common malignant disease in women. With advancements in pharmacotherapy made in the last fifty years there has been an increasing demand for non-invasive, precise, and timely diagnostic methods to detect and classify breast lesions. Automated breast ultrasound was developed to make up for some shortcomings of handheld ultrasound and mammography. Modern automated ultrasound devices scan a three-dimensional image of the breast, that gets interpreted by the radiologist later. This enables multiplanar viewing and analysis that bring multiple advantages over conventional two-dimensional imaging modalities. Reproducibility and operator independence enable automated ultrasound data to be used in modern artificial neural networks and are laying the foundations for future development of this promising diagnostic method. In this paper I will describe the most common breast diseases and their classification, the most common diagnostic methods for breast lesion characterisation, the principles of automated ultrasound technique and image acquisition, advantages and disadvantages of automatic ultrasound in lesion characterisation and classification and its comparison with other diagnostic modalities.

**Keywords:** breast cancer, automated breast ultrasound, breast lesion characterisation, 3D ultrasound, computer assisted detection



## **1. Uvod**

Karcinom dojke je najčešća maligna bolest u žena i druga po broju smrti među malignim bolestima u Hrvatskoj. Značajan je i sveprisutan socijalni i javnozdravstveni problem. Ova bolest je opisivana kroz povijest, no tek je kroz zadnjih pola stoljeća učinjen značajan napredak u liječenju ove bolesti. Napretkom medicine, a posebno farmakoterapije, dramatično je poboljšana mogućnost liječenja ove zloćudne bolesti. Ključan korak u liječenju svake bolesti je pravovremena i ispravna dijagnoza. [1]

Wild i Neal [2] su još 1952. godine opisali karakteristike dva tumora dojke koristeći se rudimentarnim ultrazvučnim uređajem. Vrlo se brzo, napretkom tehnologije i znanosti, ultrazvuk razvio u nezamjenjivi dijagnostički alat pri obradi pacijentica s lezijama dojke. Automatski ultrazvuk dojke je nastao kao rezultat pokušaja da se konvencionalni ultrazvučni pregled poboljša uvođenjem modernih tehnologija. Automatizacijom dijelova dijagnostičkog procesa možemo stvoriti precizniju, bržu i dostupniju metodu pravovremenog i ispravnog otkrivanja karcinoma dojke te omogućiti bolji terapijski ishod i preživljenje većem broju pacijentica. [3,4]

## 2. Anatomija i funkcija dojke

### 2.1. Embriologija dojke

Tkivo dojke se sastoji od žljezdanog parenhima, koji se razvija iz ektoderma, te stromalnog tkiva, nastalog iz mezenhima. Krajem prvog mjeseca embrionalnog razvoja, epitelne stranice trupa proliferiraju tvoreći parno epidermalno zadebljanje u obliku pruga. Zadebljanja se protežu od pazuha do prepone i nazivaju mliječne pruge ili grebeni. Veći dio mliječne pruge atrofira, ostavljajući samo mali dio zadebljanja, u području četvrtog interkostalnog prostora. U tom području epidermis urasta u mezenhim i podjeli se na 16-24 ogranaka na kojima se razvijaju epitelni pupoljci. Grananjem iz epitelnih pupoljaka kasnije nastaju sekundarni ogranci. Krajem trećeg tromjesečja prenatalnog života, ogranci kanaliziraju, tvoreći lumen mliječnih kanalića. Diferencijacijom unutrašnjeg sloja stanica mliječnih kanalića nastaju sekretorne stanice, a iz vanjskog sloja mioepitelne stanice. Kanalići se otvaraju u plitku epitelnu jamicu iz koje postnatalno nastaje prsna bradavica. Usporedno s razvojem žljezdanog tkiva dojke, mezenhimalne stanice regije se diferenciraju u fibroblaste, adipocite, stanice glatkih mišića i kapilarne endotelne stanice.[5–7]

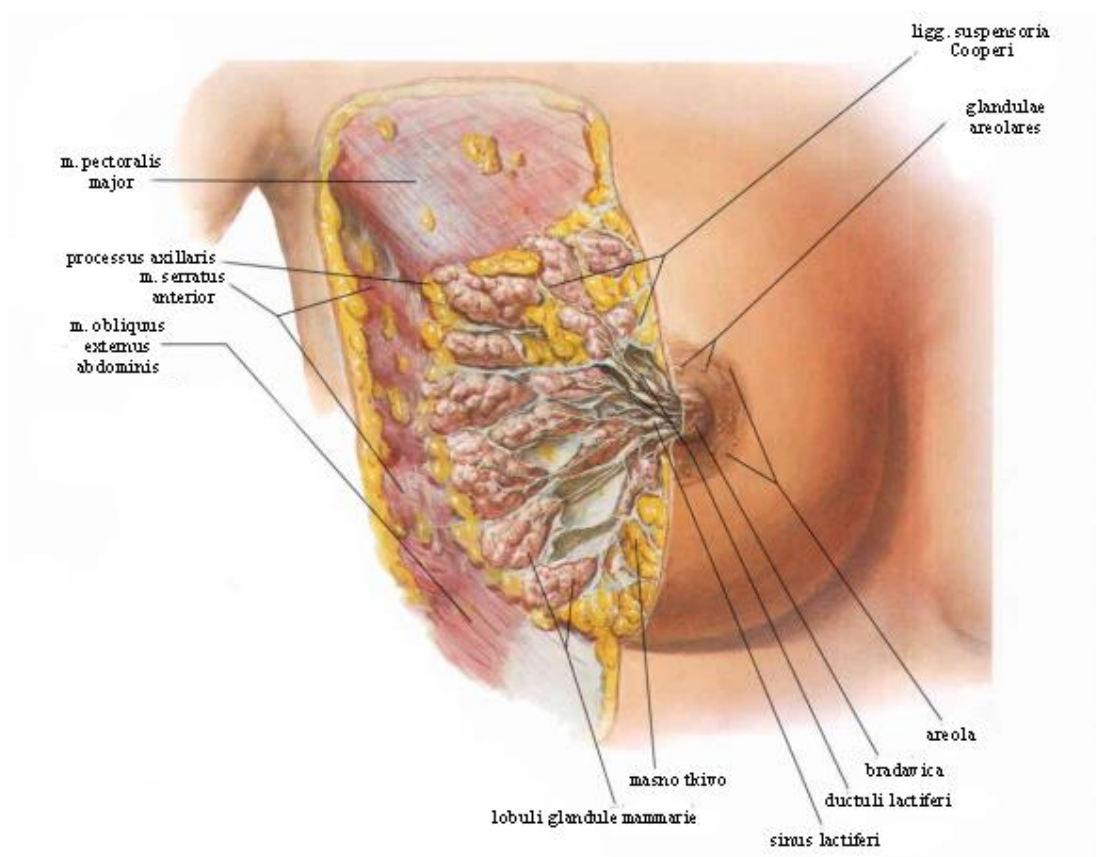
### 2.2. Građa dojke

Dojka je parni organ, smješten na prednjoj strani prsišta, između parasternalne i srednje pazušne linije. Dojka se sastoji od žljezdanog tkiva, vezivne strome i masnog tkiva. Ovisno o spolu, dobi i hormonalnom djelovanju, razlikuju se po veličini, strukturi i funkciji.

U spolno zrelih žena, dojka se nalazi u razini 2. do 6. rebra. Smještena je između listova površinske vezivne ovojnice prsa – *lamina superficialis et profunda fasciae pectoralis superficialis*. Manji, lateralni, dio dojke je povezan s fascijom *m. serratus anterior*. U razini drugog rebra dojka započinje zadebljanjem, korijenom dojke – *radix mammae*. Prema dolje se nastavlja u tijelo dojke – *corpus mammae*, koje završava kožnom brazdom – *sulcus submammaris*. Središnji dio dojke je pojačano pigmentiran, *areola mammae*, na kojoj se nalaze apokrine žlijezde - *glandulae areolares*. U središtu areole se nalazi bradavica dojke – *papilla mammae*. [8]

Mliječna žlijezda se dijeli na režnjeve – *lobi glandulae mammae*. Režnjevi se interlobarnim vezivnim tkivom dijele na režnjiće mliječne žlijezde - *lobuli glandulae mammae*. Režnjiće sačinjavaju žljezdane stanice, intralobularno vezivo i početni dijelovi izvodnih kanalića – *ductulus terminales*. Režnjići i *ductulus terminales* zajedno čine terminalnu duktulo-lobularnu jedinicu (engl. *terminal duct-lobular unit*, TDLU). Na njih se nastavlja mali izvodni kanali režnjića, *ductuli*, koji se spajaju u glavne izvodne kanale – *ductus lactiferi*. Izvodni kanali se prema distalno proširuju u sinuse – *sinus lactiferi*, koji se zatim otvaraju na bradavici.

Suspensorne sveze (*ligg. suspensoria Cooperi*) se pružaju s kože, između režnjića mliječne žlijezde, do dubokog lista *fasciae pectoralis superficialis*. Te sveze osiguravaju stabilnost i strukturu dojke. [8–10]



Slika 1 Osnovna anatomska građa dojke. Preuzeto s: Netter FH. Atlas of human anatomy. 4th ed. Philadelphia, PA: Saunders/Elsevier; 2006. 548 str.

### 2.3. Vaskularizacija i inervacija dojke

Medijalni dio dojke je vaskulariziran iz područja protoka podključne arterije, *a. subclavia*, ograncima unutarnje torakalne arterije – *rr. mammarii mediales a. thoracicae internae* te interkostalnih arterija 2. i 3. interkostalnog prostora – *aa. intercostales*. Opskrba lateralnog dijela dojke se vrši iz područja pazušne arterije – *a. axillaris*, preko ogranaka lateralne torakalne arterije – *rr. mammarii laterales a. thoracicae lateralis* te *rr. pectorales a. thoracoacromialis*. [9,11]

Venska vaskularizacija dojke se dijeli na površinsku i duboku. Površinske supkutane vene međusobno anastomoziraju ispod areole tvoreći *plexus venosus areolaris*. Većina površinskih vena se ulijeva u unutarnje prsne vene – *v. thoracica interna*. Duboke vene prate tok pripadajućih arterija. [8,9,11]

Regija dojke je inervirana iz tri izvora. Ventralne grane spinalnih živaca (*nn. intercostales II-VI*) inerviraju žljezdano tkivo i kožu dojke. Posebno velik broj živčanih završetaka nalazi se na koži areole. Ogranci *plexusa brachialis* inerviraju mišiće u regiji dojke – *nervus thoracicus*

*medialis (m. pectoralis major i minor), nervus thoracicus longus (m. serratus anterior) i nervus thoracodorsalis (m. latissimus dorsi).* Supraklavikularni živci, *nn. supraclaviculares*, inerviraju gornji dio prsa, ispod klavikule. [11]

#### **2.4. Limfna odvodnja dojke**

Limfna odvodnja dojke je od izrazite važnosti zbog uloge u metastaziranju raka dojke. Površinska limfna mreža se nalazi subkutano, dok duboka limfna mreža vrši odvodnju žljezdanog tkiva dojke. Te dvije mreže međusobno obilno anastomoziraju. Razlikujemo tri limfna pleksusa – intramamarni *plexus areolaris*, *plexus subareolaris* u žljezdanom tkivu i *plexus submamarius* na fasciji velikog i malog prsnog mišića. [9]

Oko 75% limfe dojke se drenira prema pazušnoj šupljini aksilarnim odvodnim žilama prema limfnim čvorovima – *nly. axillares*. Aksilarni limfni čvorovi se dijele u 5 skupina. Lateralna skupina aksilarnih limfnih čvorova se nalazi uz medijalnu stranu *v. axillaris*, i drenira većinu limfe gornjih udova. Anteriorni limfni čvorovi, *nly. pectorales*, se nalaze uz lateralni rub velikog prsnog mišića i dreniraju većinu limfe lateralnih dijelova dojke. Posteriorni limfni čvorovi, *nly. axillares subscapulares*, nalaze se ispred *m. subscapularis* i dreniraju limfu s područja leđa. Centralni limfni čvorovi se nalaze u središtu pazušne jame, među masnim tkivom te se u njih drenira limfa iz prijašnje tri skupine pazušnih čvorova. Apikalna skupina limfnih čvorova, *nly. apicales*, se nalazi na vršku aksile, uz prvo rebro. U njih se dreniraju svi limfni čvorovi aksilarne regije. Iz *nly. apicales* limfa polazi u *truncus lymphaticus* koji se lijevo ulijeva u venski kut između *v. subclavia* i *v. jugularis interna*, a desno direktno u *ductus thoracicus*. Uz tu podjelu, aksilarni limfni čvorovi se kirurški dijele na 3 razine – razina I (lateralno, do malog prsnog mišića), razina II (ispod malog prsnog mišića) i razina III (iznad malog prsnog mišića). Većina (80-90%) limfne drenaže dojke odvija kroz razinu I. [8,9,11]

Medijalno područje dojke se drenira parasternalnim putem, uz *v. thoracicu internu*, gdje se nalaze *nly. parasternales* te dijelom u supraklavikularne i infraklavikularne limfne čvorove. Iz tih čvorova se dalje odvod nastavlja u *truncus lymphaticus*. Važno je naglasiti i da limfne žile medijalnog dijela dojke mogu anastomozirati s žilama suprotne strane. [8,11]

Limfne žile gornjih kvadranta dojke i centralnog dijela mogu otjecati u Rottorove limfne čvorove, smještene između malog i velikog prsnog mišića. [8]

### 3. Bolesti dojke

#### 3.1 Prirodene i razvojne anomalije dojke

Prirodene anomalije dojke su rezultat poremećaja u embrionalnom razvoju tkiva dojke. U tu skupinu svrstavamo hipoplaziju ili smanjenje dojke, amastiju ili nepostojanje dojke, pojavu prekobrojnih dojki i, rijetko, pojavu ektopičnog tkiva dojke. Prekobrajne dojke najčešće se pojavljuju duž mliječnog grebena. U dijela žena može doći do prekomjernog rasta dojki za vrijeme adolescencije pa se taj razvojni poremećaj naziva graviditetna makromastija. [12]

#### 3.2. Upale dojke

Mastitis je upala tkiva dojke. Možemo ga podijeliti na laktacijske i na ne-laktacijske mastitise. Laktacijski mastitis je znatno češći. Najčešće se pojavljuje u prvih 12 mjeseci poslije porođaja. Pri dojenju, sisanje djeteta dovodi do stvaranja bolnih pukotina i fisura na bradavici i areoli. Bol dovodi do nepotpunog pražnjenja dojki i zastoja mlijeka koje penetrira u okolno vezivno tkivo i dovodi do primarne sterilne upale. Na primarnu upalu se nadovezuje sekundarna infektivna upala, najčešće uzročnicima iz nazofaringealne flore djeteta – *Staphylococcus Aureus* i *Streptococcus pyogenes*. Laktacijski mastitis klinički karakterizira oteklina i osjetljivost dojke, temperatura, umor te kod težih infekcija, izraženo crvenilo. Infekcija se može komplicirati nekrozom, krvarenjem te stvaranjem apscesa. Apsces se klinički prezentira kao tvrda, bolna, fluktuirajuća masa u dojci, s crvenilom nadležne kože. Razvije li se nekroza, ona će cijeliti ožiljkom te se može klinički zamijeniti tumorom. Infektivni mastitisi van laktacijskog razdoblja su povezani s različitim predisponirajućim dermatološkim stanjima koja dovode do oštećenja kože dojke i omogućuju ulazak uzročnicima u tkivo dojke. [12,13]

U skupinu ne-laktacijskih mastitisa svrstavamo idiopatski granulomatozni mastitis i periduktalni mastitis. Idiopatski granulomatozni mastitis je rijetka, benigna, kronična upala dojke, bez jasne etiologije. Prezentira se čvrstom masom u dojci, ponekad bolnom, u prosjeku 6 cm. Klinički se često može zamijeniti za karcinom dojke. Periduktalni mastitis (plazmastični mastitis) je rijetka bolest dojke karakterizirana kroničnom periduktalnom upalom i proširenjem izvodnih kanalića (duktalna ektazija). Klinički se manifestira seroznim, gnojnim ili krvavim iscjetkom, lokalnom bolnošću i znakovima upale dojke. Klinički, makroskopski, a i mamografski se može zamijeniti za karcinom dojke. [12–15]

Nekroza masnog tkiva dojke je lokalizirana palpabilna promjena do koje dolazi zbog oštećenja masnih stanica dojke. Najčešći uzroci su trauma, operativni zahvati na dojci te radioterapija. Klinički se najčešće prezentira kao bezbolna, površinski smještena masa u dojci, ponekad s zadebljanjem okolne kože. Nekroza masnog tkiva dojke je benigno stanje, a njena klinička važnost leži u mogućoj zamjeni s karcinomom. [12,14]

### **3.3. Fibrocistične promjene i proliferativna bolest dojke**

Fibrocistična promjena dojke je naziv za specifične mikroskopske promjene tkiva dojke, najčešće kod žena u dobi 20-50 godina. Simptomatski se prezentira samo u polovici slučajeva, a većinom ne uzrokuje znatne poteškoće. Klinički se najčešće nalazi bol tijekom menstrualnog ciklusa, iscjedak iz bradavice i palpabilne tvorbe u dojci. Fibrocistične promjene možemo podijeliti na neproliferativne lezije, proliferativnu bolest dojke bez znakova atipije i proliferativnu bolest dojke sa znakovima atipije. [12,16]

Najčešće neproliferativne lezije su ciste, fibrozne promjene i adenoza. Neproliferativne lezije ne nose povećani rizik za razvoj karcinoma dojke. Ciste su šuplje tvorbe ispunjene tekućinom. Nastaju iz TLDU. Ciste se često ne mogu klinički i mamografski razlikovati od solidnih tvorbi, pa se u tim slučajevima koristi ultrazvuk i aspiracija tankom iglom (eng. *fine needle aspiration*, FNA). Fibrozne promjene se očituju bujanjem hijalinog interlobularnog veziva, koje se proširi na intralobularni prostor. Adenoza se očituje povećanjem broja i gustoće acinusa, njihove dilatacije i stvaranja kalcifikata. [12,16]

Proliferativna bolest dojke bez znakova atipije je skupina bolesti u koje ubrajamo: duktalnu epitelnu hiperplaziju, sklerozirajuću adenozu, radijalni ožiljak i intraduktalni papilom. Ove lezije nose relativni rizik razvoja karcinoma dojke od 1.3-1.9. Duktalnom epitelom hiperplazijom se smatra bilo kakvo povećanje broja redova stanica koje oblažu kanaliće. Dijelimo je na blagu, umjerenu i floridnu. Blaga hiperplazija označava povećanje na 3-4 reda epitelnih stanica. Kod umjerene epitelne hiperplazije, broj redova epitelnih stanica kanalića je veći od 4. U floridnoj epitelnoj hiperplaziji opsežna proliferacija epitelnih stanica proširuje kanaliće i često obliterira njihov lumen. Sklerozirajuća adenoza je proliferativna lezija karakterizirana proliferacijom acinusa i kanalića te intralobularnom fibrozom. Često se pojavljuje zajedno s drugim proliferativnim lezijama. Klinički i mikroskopski se ponekad može zamijeniti s infiltrativnim karcinomom dojke. Radijalni ožiljak je proliferativna lezija karakterizirana obilnom fibroelastičnom jezgrom iz koje se zrakasto šire umnoženi kanalići. Obično je udružen s drugim proliferativnim promjenama. Intraduktalni papilom je benigni tumor dukalnog sustava dojke. Pokazuje preferenciju za krajnje dijelove kanalnog sustava – laktiferne sinuse i terminalne kanaliće. Mogu se pojaviti u multiplom obliku u sklopu

papilomatoze. Papilomatoza se definira kao minimalno 5 jasno odvojenih papiloma u lokaliziranom segmentu tkiva dojke. [12,16]

Proliferativna bolest dojke sa znakovima atipije je skupina lezija dojke među koje svrstavamo atipičnu duktalnu hiperplaziju (ADH) i atipičnu lobularnu hiperplaziju (ALH). Nose znatno veći relativni rizik za razvoj karcinoma dojke od ostalih lezija (3.9-13.0). Atipična duktalna hiperplazija je žarište proliferacije epitelnih stanica kanalića uz određeni stupanj atipije. Morfološki nalikuje na duktalni karcinom *in situ* (DCIS) te se smatra prijelaznim oblikom prema tom karcinomu. Atipična lobularna hiperplazija označava proliferaciju stanica u TLDU. Morfologija lezije je izrazito slična lobularnom karcinomu *in situ* (LCIS) od kojeg ju razlikuje samo nešto niži stupanj atipije stanica. Za razliku od ADH i DCIS, ALH i LCIS se ne smatraju pravim prekancerozama, već rizičnim faktorima za razvoj invazivnog karcinoma. Zbog spomenute sličnosti, ALH i LCIS se ponekad zajedno nazivaju lobularna neoplazija. [12,16]

### **3.4. Stromalni tumori dojke**

Stromalni tumori dojke se razvijaju iz interlobularne ili intralobularne strome. Najvažniji tumori ove skupine su fibroadenom, filoidni tumor, lipom, adenom i hamartom. [16]

Fibroadenom je najčešći benigni tumor dojke. Najčešće se pojavljuje kod žena ranog reproduktivnog razdoblja, s vrškom incidencije između 15 i 35 godina. Makroskopski je to kuglasta tvorba, najčešće u gornjem lateralnom kvadrantu. Histološki se sastoji od vezivne strome i žljezdanog tkiva. Tumor reagira na hormone, povećavajući se tijekom kasne faze menstrualnog ciklusa i u trudnoći, dok u postmenopauzi postupno involuira. Oko 50% fibroadenoma sadrži druge proliferativne promjene - adenoze, ciste, duktalnu epitelnu hiperplaziju. Takvi tumori se nazivaju kompleksni fibroadenomi. [12,16]

Filoidni tumor je rijetki, najčešće benigni tumor dojke građen od hipercelularne vezivne strome i žljezdanog epitela. Najčešće se pojavljuje kod žena srednje i starije dobi. U 15% slučajeva mogu biti maligni. Kod malignih oblika nalazimo celularniju stromu, veći broj mitozu, atipiju stanica te nejasne rubove prema zdravom tkivu. Maligniji oblici i neadekvatno ekscidirani tumori imaju izrazitu sklonost recidiviranju. [12]

Lipom dojke je benigni, najčešće solitarni tumor dojke, građen od masnih stanica strome. Prezentira se kao dobro ograničena, mekana, bezbolna masa. U određenim slučajevima predstavlja dijagnostički problem pri razlikovanju od malignih čvorova dojke pa se tada kirurški uklanja. [16]

Adenom dojke je tumorska tvorba, građena isključivo od epitelnih stanica. Najčešći oblici su laktacijski i tubularni adenom. Laktacijski se pojavljuje kod dojenja, kao mekana, pomična, bezbolna masa u dojci. Često spontano involuira. Ne recidivira i ne pokazuje maligni potencijal. Tubularni adenomi se prezentiraju kao čvrste, dobro ograničene tvorbe dojke.

Građom su nalik na fibroadenome, no histološki nedostaje fibrozna komponenta pa nalazimo isključivo žljezdane strukture. [12,16]

Hamartom dojke je rijedak benigni tumor dojke, građen od različitih kombinacija žljezdanog tkiva, fibroze i masnih stanica. Prezentira se kao dobro ograničena, inkapsulirana, bezbolna masa u dojci. Tvorbe su benigne, ali postoji mogućnost malignih epitelnih promjena unutar lezije. [16]

### **3.5. Karcinomi dojke**

Karcinom dojke je najčešći karcinom u žena. U 2019. godini u Hrvatskoj, otkriveno je 2999 novih karcinoma dojke, odnosno 25% svih novootkrivenih karcinoma u žena. Mortalitet karcinoma dojke je na drugom mjestu, netom iza karcinoma traheje, bronha i pluća. Od karcinoma dojke u 2019. godini su umrle 752 žene. [17]

Brojni rizični čimbenici su dovedeni u vezu s incidencijom karcinoma dojke – dob, reproduktivne značajke, prethodne lezije, genetička predispozicija, hormonski status i razni čimbenici okoliša. [12]

- 1) *Dob.* Karcinom dojke se može pojaviti u bilo kojoj dobi ali iznimno rijetko prije 25. godine života.
- 2) *Reproduktivni faktori.* Rizik za karcinom je smanjen kod žena s kasnijom menarhom i kod žena s ranijom menopauzom. Multiparitet smanjuje rizik za karcinom dojke, posebice kod žena koje su prvo dijete imale ranije. Smanjen rizik primijećen je i kod žena koje su dulje dojile djecu. [12,16]
- 3) *Benigna bolest dojke.* Rizik nastanka karcinoma je povećan kod žena s prethodnim atipičnim lezijama. Proliferativne lezije dojke bez atipije nose relativni rizik razvoja karcinoma dojke od 2, a proliferativne lezije s atipijom relativni rizik od 4. [18] Rizik je povećan i kod bolesnica s karcinomom u suprotnoj dojci, karcinomom endometrija ili tumorima jajnika koji stvaraju estrogen. [12]
- 4) *Obiteljska anamneza.* Izrazito važan čimbenik je pozitivna obiteljska anamneza za malignu bolest dojke, uz posebnu pažnju kod pojave u članova uže obitelji. Relativni rizik razvoja karcinoma dojke kod bolesnice čija je majka imala malignu bolest dojke je 1.7. [18] Snažnija je povezanost kod slučajeva gdje se bolest pojavljuje obostrano ili u mlađoj dobi. [12]
- 5) *Genetski faktori.* Hereditarni karcinomi dojke se pojavljuju u obiteljima s mutacijama određenih gena. Mutacije BRCA1 ili BRCA2 su najčešće i zaslužne za oko četvrtinu ovih karcinoma. Ove mutacije nose rizik razvoja karcinoma dojke prije pedesete godine života od preko 50% . [12,18]
- 6) *Hormonalni faktori.* Povećani postmenopauzalni BMI, odnosno pretilost, povećava rizik od karcinoma dojke. Vjerojatni razlog tome je djelovanje estrogena koji se stvara u



obilnom masnom tkivu. [12,18] Korištenje oralnih kontraceptiva je povezano uz povišen rizik razvoj karcinoma dojke s relativnim rizikom od 1.24 (1.15–1.33). [19] Slično je pronađeno i za nadomjesnu hormonsku terapiju. [20]

7) *Prehrana i navike.* Umjerenom unošenje alkohola povećava blago rizik od karcinoma dojke s relativnim rizikom od 1.10 (1.06–1.14). [21] Pušenje je također povezano s povećanom incidencijom karcinoma dojke. U usporedbi s nepušačima, žene koje su pušači duže od 40 godina imaju relativni rizik razvoja karcinoma dojke od 1.5 (1.2–1.9). (15) Povećani udio masti i mesa u prehrani je povezan uz blago povišen rizik od karcinoma dojke. [18,22]

8) *Okolišni faktori.* Ionizirajuće zračenje ima snažno dokazan utjecaj na incidenciju karcinoma dojke. Danas je to od kliničke važnosti primarno kod osoba izloženih radioterapiji te rjeđe radiološkim pretragama. Broj slučajeva uzrokovanih radiološkim pretragama je vjerojatno ispod 1% svih karcinoma dojke. [18,23]

9) *Ostali faktori.* Gustoća dojke na mamografiji je povezana s povećanom incidencijom karcinoma dojke. Relativni rizik za razvoj karcinoma dojke kod žena u gornjem kvartilu mamografske gustoće dojki u usporedbi s onima u donjem kvartilu je 3.9 (2.2-6.9). [18,24]

### **3.6. Neinvazivni karcinom dojke**

Karcinomi *in situ* ili neinvazivni karcinomi dojke sačinjeni su od nakupina morfološki zloćudno izmijenjenih epitelnih stanica. Od invazivnih karcinoma ih razlikuje održana bazalna membrana, odnosno izostanak stromalne invazije. Dijelimo ih na intraduktalne i intralobularne karcinome. [12]

Duktalni karcinom *in situ* (DCIS) je skupina neinvazivnih zloćudnih proliferacija epitelnih stanica dojke. Većina (90%) DCIS nastaje iz epitela TLDU-a. Promjene u sklopu DCIS-a se uglavnom ne prezentiraju makroskopski, već se pronalaze pri mamografiji ili biopsiji fibrocističnih promjena. [12] Većina sustava klasifikacije DCIS-a se bazira na određivanju nuklearnog gradusa tumorskih stanica. Ovisno o tome, lezija se svrstava u jednu od tri kategorije (dobro, umjerenom ili slabo diferencirani tumor). [25,26] Dobro diferencirani DCIS s vremenom nakupljaju genetske defekte, postupno prelazeći u lošije definirane oblike s većom tendencijom propagacije u invazivni karcinom. [27] Najvažniji histološki oblici DCIS-a su: solidni, komedo, mikropapilarni, papilarni, kribriformni i mješoviti karcinom. [12] DCIS i invazivni karcinom dojke pokazuju izrazito slične morfološke i biološke karakteristike. Prognostički biomarkeri za invazivni karcinom dojke se mogu primjenjivati i na DCIS, klasificirajući ih u iste podtipove (luminalni, bazalni erbB2). [27] Cilj ovih klasifikacijskih sustava je odrediti vjerojatnosti recidiva i progresije bolesti u invazivni karcinom, kako bi se bolje individualno optimizirala terapija i poboljšalo preživljenje. [26] Kod većine žena je, nakon adekvatnog kirurškog uklanjanja lezije, prognoza odlična.

Lobularni karcinom *in situ* (LCIS) je rijedak zloćudni tumor građen od malih stanica unutar lobularnih acinusa. Važno je naglasiti povezanost aALH i LCIS. Kako ove lezije vjerojatno predstavljaju spektar citoloških promjena od blažih (ALH) prema intenzivnijima (LCIS) dio autora ih svrstava pod pojam lobularna (intraepitelna) neoplazija (LN/LIN). [26] Ne prezentiraju se na palpaciju, a često ni mamografski. Zbog toga je prava incidencija u općoj populaciji nepoznata. LCIS čini 3-5% svih karcinoma dojke, odnosno 20% preinvazivnih. [12] Kako su citološki stanice u ALH i LCIS slične, lezije razlikujemo po udjelu patološki izmijenjenih stanica TLDU-a. Ako je izmijenjeno ispod 50% stanica TLDU-a onda je to ALH, a ako je više od 50% onda je to LCIS. (23) Važno je naglasiti da se ove lezije, za razliku od DCIS, smatraju rizičnim faktorima a ne pravim prekursorima invazivnog karcinoma dojke. [26] ALH nosi relativni rizik od razvoja invazivnog karcinoma dojke od 4-6, dok je relativni rizik kod LCIS 8-10. [28]

Mikroinvazivni karcinom dojke je definiran kao proliferacija zloćudnih stanica dojke koja probija bazalnu membranu i prodire u okolno tkivu u debljini manjoj od 0.1 cm. Uglavnom je to nalaz pri obradi zbog sumnje na *in situ* lezije dojke. [12] Najčešće nalikuje na DCIS i pokazuje dobru prognozu uz adekvatnu terapiju (ekscizija u kombinaciji s radioterapijom) [29,30]. Uz terapiju i praćenje kao za klasični DCIS preporučuje se i određivanje stadija zahvaćenosti limfnih čvorova. [29]

### **3.7. Invazivni karcinom dojke**

Invazivni karcinomi dojke su maligne bolesti, nastale abnormalnom proliferacijom stanica TLDU-a, probijanjem bazalne membrane i širenjem u okolna tkiva. Zbog velike varijabilnosti u biološkim karakteristikama, prognozi i odgovoru na terapiju, invazivne karcinome dojke smatramo heterogenom skupinom bolest, a ne jednim entitetom. Kako bi se omogućila adekvatna individualna terapija pacijenta osmišljeno je nekoliko skupina klasifikacijskih sustava invazivnih karcinoma dojke – klasična histopatološka klasifikacija, biološka klasifikacija i molekularna klasifikacija. [12,31]

#### **3.7.1. Histopatološka klasifikacija karcinoma dojke**

Tradicionalna histopatološka klasifikacija se bazira na patološkom nalazu bioptiranog ili ekscidiranog tumora. Većina (80%) invazivnih karcinoma dojke nema značajne patohistološke karakteristike po kojima bi se svrstali u neku specifičnu kategoriju. Ovakvi karcinomi bez specijalnog tipa se nazivaju samo „invazivni karcinom dojke“ ili skraćeno NOS ili NST (eng. *not otherwise specified* – NOS, *no special type* – NST). Dio autora ovaj tumor naziva i duktalni invazivni karcinom (IDC – eng. *invasive ductal carcinoma* ). U oko 10% slučajeva nalazimo lobularni invazivni karcinom dok su ostali oblici znatno rjeđi. Najvažniji histopatološki tipovi

dojke su invazivni duktalni karcinom dojke (NST), lobularni invazivni karcinom, pagetova bolest bradavice, karcinom s medularnim karakteristikama, mucinozni karcinom, tubularni karcinom i papilarni invazivni karcinom. [12,31,32]

Invazivni karcinom dojke (NST) je histološki karakteriziran skupinama atipičnih epitelnih stanica u nakupinama tračaka, solidnih žarišta, tubula, nekroze i mikrokalcifikata. U dijela tumora se pronalazi intravaskularna i perineuralna invazija. Ovi tumori razvijaju dezmplastičnu reakciju okolnog tkiva – ekstenzivnu gustu fibrozu, često palpabilnu i vidljivu mamografski. Zbog toga se većina ovih tumora dijagnosticira palpacijom ili mamografijom. Na palpaciji se prezentira kao mala, tvrda kvržica, obično ograničena od okolnog tkiva. U kasnijim stadijima bolesti dolazi do fiksacije tvorbe i uvlačenja nadilazeće kože ili bradavice. [12]

Lobularni invazivni karcinom dojke (eng. *invasive lobular carcinoma* - ILC) je histološki građen od malih, atipično izmijenjenih stanica organiziranih u jednoredne tračke koncentrično poredane oko kanalića. Ovi tumori ne uzrokuju dezmplastičnu reakciju pa se često dijagnosticiraju u kasnijem stadiju bolesti. Makroskopski se prezentira slično NST-tumorima ali uz veću tendenciju bilateralnog i multicentričnog pojavljivanja. [12]

Pagetova bolest bradavice je histološki poseban oblik duktalnog karcinoma. Nastaje proliferacijom epitelnih stanica glavnih izvodnih kanala i širi se prema koži. Nastaje kao neinvazivni karcinom ali se u dijela bolesnica ipak pronađe invazija. Klinički se prezentira najčešće tek kad zahvati kožu, s ulceracijama i fisurama. U odsutnosti invazije, prognoza je dobra. [12]

Invazivni karcinom s medularnim karakteristikama je također poseban oblik invazivnog duktalnog karcinoma. Od drugih oblika karcinoma ga izdvaja nedostatak žljezdanih struktura. Tumor je dobro ograničen pa je važno mamografski ga ne zamijeniti za dobroćudnu tvorbu. [12]

Mucinozni karcinom je spororastući, rijetki invazivni tumor dojke. Često se mikroskopski nalaze nakupine sluzi i razbacane izolirane tumorske stanice pomiješane sa žarištima invazivnog karcinoma. Dijagnoza mucinoznog karcinoma se postavlja samo ako je preko 90% tumora karakteristične slike – u suprotnome se smatra NST karcinomom. [12]

Tubularni karcinom dojke je rijedak invazivni karcinom dojke građen od tubula obloženih jednorednim, atipičnim epitelnim stanicama. Čisti tumori su rijetkost, a kao i kod mucinoznog karcinoma, dijagnoza se postavlja tek kada preko 90% tumora pokazuje karakterističnu histopatološku sliku. [12]

Invazivni papilarni karcinom je izrazito rijedak tumor dojke. Stanice tumora formiraju papile unutar lumena kanalića te urastaju u okolnu stromu. Ovaj tumor karakterizira pojava krvarenja iz bradavice, no izuzev toga klinički se ne razlikuje od ostalih invazivnih karcinoma dojke. [12]

Inflamatorni karcinom dojke je naziv za tumor dojke, neovisno o histopatološkom tipu, koji se proširi kroz limfne žile i uzrokuje karakterističnu kliničku sliku nalik mastitisu. Prezentira se edemom, crvenilom i toplinom kože dojke. Ovi su tumori često agresivni i s lošom prognozom, posebice ako su u trenutku dijagnoze zahvaćeni limfni čvorovi aksile. [12]

Najveći nedostatak histopatološke klasifikacije tumora je što velika većina tumora završi u NST skupini, koja je izrazito heterogena po ponašanju i odgovoru na terapiju. Zbog toga je klinička korist ove klasifikacije minimalna. [32]

### **3.7.2. Molekularna klasifikacija tumora dojke**

Kako bi se bolje istražilo biološko ponašanje pojedinih tipova tumora, individualiziralo liječenje te predvidio odgovor na terapiju, razvijen je sustav molekularne klasifikacije invazivnih tumora dojke. Imunohistokemijskim metodama se određuje ekspresija određenih gena u tumorskim stanicama čime se pojedini tumori klasificiraju u podtipove. Proučava se prisutnost nekoliko imunohistokemijskih karakteristika: estrogenski receptor (ER), progesteronski receptor (PR), receptor za ljudski epidermalni faktor rasta (HER-2) te anitgen Ki-67 (proliferacijski marker). Definirane su četiri molekularne skupina karcinoma dojke: luminalni A, luminalni B, HER-2 pozitivni, trostruko negativni. [12,31,32]

Luminalni A podtip uvijek ima eksprimirane receptore za estrogen (ER+) i progesteron (PR+). Ne stvara HER2 i ekspirira Ki-67 antigen u malim količinama (<20%). Ima manju sklonost metastaziranju i bolju prognozu od luminalnog tipa B. Hormonska terapija se preporučuje za ovaj podtip. [12,33]

Luminalni B podtip također ekspirira receptore za estrogen (ER+) dok mu HER-2 status može biti različit. Uz spomenuto, povećana je ekspresija Ki-67 antigena u ovoj podskupini. Dodatno se dijeli na dvije skupine ovisno o HER-2 ekspresiji. Za liječenje se koristi kombinacija hormonske terapije, kemoterapije te protutijela za HER2 receptor (ako je ekspiriran). [12,33]

HER-2 pozitivni podtip karakterizira pojačana ekspresija HER-2 receptora (HER-2+) uz izostanak hormonskih receptora (ER- i PR-). Ovaj podtip je vezan uz lošije preživljenje i čest recidiv. Za liječenje ovog podtipa koristi se kemoterapija i protutijela na HER2 receptor. [12,33]

Trostruko negativni karcinom dojke je onaj koji ne ekspirira niti jedan od spomenuta tri markera (ER- , PR-, HER2-). Karakterizira ih izrazito nepovoljna prognoza zbog nedostatka adekvatne ciljane terapije. [12,33]

### **3.8. Prognostički čimbenici karcinoma dojke**

Prognostičkim čimbenicima kvantificiramo informacije o očekivanom ishodu kod populacije pacijenata s sličnim karakteristikama bolesti. Omogućuju nam planiranje i individualizaciju terapije za pojedine pacijente. Dvije su osnovne skupine prognostičkih čimbenika: tradicionalni morfološki prognostički čimbenici i prediktivni čimbenici odgovora na terapiju. [12,34]

Tradicionalni morfološki prognostički čimbenici su: zahvaćenost regionalnih limfnih čvorova, veličina tumora, histološke karakteristike tumora te dob pacijentice. Zahvaćenost regionalnih limfnih čvorova je jedan od najvažnijih prognostičkih čimbenika. Zahvaćenost se određuje na mikroskopskom pregledu, najčešće nakon kirurškog uklanjanja aksilarnih limfnih čvorova. Desetogodišnje preživljenje bolesnica bez zahvaćenosti limfnih čvorova je 75%, a kod onih sa zahvaćenim limfnim čvorovima 25-30%. Veličina tumora također je snažno vezana uz preživljenje. Pacijenti s manjim tumorima imaju manju vjerojatnost recidiva, manju vjerojatnost zahvaćanja limfnih čvorova i veće preživljenje. Među histološkim karakteristikama prognostički su najvažniji diferenciranost (gradus), histološki tip, prisutnost vaskularne invazije ili tumorske nekroze. Mikroskopskim pregledom uzorka tumora određuje se njegova diferenciranost. Danas je općeprihvaćena Nottinghamamska shema po Elstonu i Ellisu po kojoj se tumor svstava u tri kategorije diferenciranosti – dobro, srednje i slabo diferenciran. Od histoloških tipova karcinoma većina posebnih oblika (tubularni, mucinozni, medularnom slični, lobularni, papilarni) imaju bolju prognozu nego NST tumori. Pojava vaskularne invazije i nekroze vjerojatno utječe na lošiju prognozu, posebno kod tumora visokog rizika ali ovi nalazi većinom nemaju značajniji utjecaj na donošenje odluka o terapiji. Dob pacijentice također je značajan prognostički faktor. Mlađa dob nosi značajno lošiju prognozu. [12,34]

Osim tradicionalnih morfoloških čimbenika u određivanju prognoze, izrazito su važni prediktivni čimbenici odgovora na terapiju. Oni imaju odlučujući utjecaj na odabir terapijskog protokola za pojedinog pacijenta. Dvije najvažnije skupine su receptori za steroidne hormone te receptori za faktore rasta. Tumori pozitivni na hormonske receptore (ER, PR) imaju značajno bolju prognozu, te 80% bolesnica odgovara na hormonsku terapiju. Hormonska terapija (tamoxifen, inhibitori aromataze) se koristi za luminalni A i luminalni B podtip dok za HER-2 pozitivne tumore postoje monoklonalna protutijela (trastuzumab, pertuzumab, lapatinib). Ove skupine ciljanih lijekova se mogu koristiti i u kombiniranoj terapiji zajedno s kemoterapijom. [12,33,34]

## **4. Dijagnostika i probir karcinoma dojke**

Pravovremena dijagnoza je izuzetno važan faktor za poboljšanje ishoda liječenja i preživljenja pacijentica s karcinomom dojke. Zlatnim standardom dijagnostike lezija dojke smatra se tzv. trostruka procjena lezije – kombinacija kliničkog pregleda, slikovne dijagnostike i citološko/histološke analize. [35]

### **4.1. Klinički pregled**

Klinički pregled palpacijom dojke je često prva metoda u obradi pacijentice s sumnjom na karcinom dojke. Palpacijom je moguće detektirati samo oko polovice tumora dojke i to sa značajnom varijabilnosti između različitih skupina. Značajno je manje osjetljiva i specifična od slikovnih metoda. Najmanje je osjetljiva kod pretilih i mlađih žena. Unatoč tome, u kombinaciji sa slikovnim metodama palpacija ima svoje mjesto u dijagnostičkom algoritmu zbog svoje jednostavnosti i dostupnosti. [36,37]

### **4.2. Slikovne dijagnostičke metode**

Osnovne slikovne metode za rano otkrivanje karcinoma dojke su mamografija, tomosinteza dojke, ultrazvuk i magnetska rezonancija (MR). [38]

Mamografija (MMG) je osnovna dijagnostička metoda karcinoma dojke koja je značajno poboljšala ranu detekciju i preživljenje pacijentica s karcinomom dojke. Razlikujemo probirnu i dijagnostičku mamografiju. Probirna mamografija se koristi za ranu detekciju karcinoma dojke kod asimptomatskih žena u općoj populaciji. U Hrvatskoj se probirna mamografija odvija kroz Nacionalni program mamografskog probira karcinoma dojke „Mamma“. Ciljna skupina za mamografski probir su žene u dobi od 50 do 69 godina. Osjetljivost mamografije je značajno slabija kod mlađih žena s gušćim dojkama, zbog obilnog žljezdanog parenhima koji može maskirati maligne tvorbe ili dati lažno pozitivan rezultat. Dijagnostička mamografija se koristi nakon detektiranih promjena na probirnoj mamografiji, ultrazvuku ili kliničkom pregledu. Mamografske znakove karcinoma možemo podijeliti u tri skupine – primarni, sekundarni i indirektni. Primarni znakovi uključuju mase i kalcifikacije. Sekundarni znakovi su promjene na koži kao što su zadebljanja ili retrakcije kože i uvrtnanje bradavice. Indirektni znakovi su arhitektonske distorzije, asimetrije i promjene na limfnim čvorovima.

Digitalna tomosinteza dojke (eng. *digital breast tomosynthesis* – DBT) je relativno nova metoda osmišljena kako bi se izbjegla superpozicija tkiva na konvencionalnim 2D mamografijama koja otežava detekciju lezija. Snimanjem nekoliko slojeva i naknadnom rekonstrukcijom dobije se 3D prikaz tkiva dojke. Takav prikaz rezultira većom osjetljivošću i specifičnošću u odnosu na konvencionalnu mamografiju. Cijena, dulje vrijeme interpretacije i veća doza zračenja su glavni nedostaci ove dijagnostičke metode. [38,39]

Uz mamografiju osnovu dijagnostičke obrade karcinoma dojke čini ručno izvođeni ultrazvuk (eng. *handheld ultrasound* – HHUS). Izrazito je koristan pri obradi lokalizirane abnormalnosti na mamografiji ili palpacijskom pregledu. Posebnu prednost ima pri obradi žena s gustim dojkama – najčešće žene mlađe od 30 godina, trudnice i žene koje doje. U tim slučajevima osjetljivost mamografije je značajno smanjena. Osim HHUS-a pregledi 3D ultrazvučnim uređajima te automatskim 3D ultrazvukom su sve češće korišteni. [38]

Magnetna rezonancija (MR) je najosjetljivija metoda za prikaz karcinoma dojke. Kako bi se adekvatno prikazao karcinom koristi se gadolinij kao kontrastno sredstvo. Zbog visoke cijene i slabije dostupnosti pretrage, MR ima uže indikacije od ostalih pretraga. Najčešće se koristi pri procjeni proširenosti već dijagnosticiranog karcinoma i predoperativnog određivanje stadija, procjenu učinka neoadjuvantne kemoterapije i kod rješavanja dvojbi uz dvosmislene nalaze mamografije i UZV.

#### 4.2.1. Klasifikacija nalaza slikovnih metoda

Nalazi slikovnih metoda u dijagnostici dojke se klasificiraju pomoću ACR BI-RADS (engl. *American College of Radiology Breast Imaging Reporting and Data System*). Ovaj sustav je stvoren kako bi se omogućilo uniformirano klasificiranje mamografskih nalaza, njihovo uspoređivanje između različitih centara i određivanje daljnjih dijagnostičkih i terapijskih postupaka. [40] BI-RADS definira nomenklaturu za opisivanje patoloških promjena te 7 glavnih kategorija za svrstavanje lezija:

**Tablica 1.** BI-RADS klasifikacijski sustav [40]

BI-RADS 0	nejasan nalaz, zahtjeva dodatnu dijagnostičku obradu	
BI-RADS 1	negativan nalaz, nema patoloških promjena	
BI-RADS 2	benigna promjena, ne zahtjeva daljnju obradu	
BI-RADS 3	vjerojatno benigna promjena, vjerojatnost da je maligna je ispod 2%	
BI-RADS 4	Sumnjiv nalaz, vjerojatnost maligniteta 2-96%	
	BI-RADS 4A	Niska sumnja za malignitet
	BI-RADS 4B	Umjerena sumnja za malignitet
	BI-RADS 4C	Visoka sumnja za malignitet
BI-RADS 5	vjerojatno maligna promjena, vjerojatnost >95%, zahtjeva potvrdu biopsijom	
BI-RADS 6	biopsijom dokazano maligna promjena	

### **4.3. Invazivne dijagnostičke metode**

Nakon što je tumorska tvorba pronađena na kliničkom pregledu ili slikovnim pretragama, konačnu potvrdu dijagnoze izvodimo uzimanjem uzorka tumorskog tkiva i patohistološkom analizom. Tri su osnovne metode uzimanja uzorka – citološka punkcija, perkutana biopsija širokom iglom i kirurška (otvorena) ekscizijska biopsija. [36]

Citološka punkcija ili biopsija tankom iglom (FNAC – eng. fine needle aspiration cytology) se najčešće izvodi pod kontrolom ultrazvuka. Tankom iglom se ulazi u tumorsku tvorbu i aspirira nekoliko uzoraka stanica koji se naknadno patohistološki analiziraju. Istom tehnikom se može uzeti i uzorak sumnjivih aksilarnih limfnih čvorova. Uzorak stanica omogućava i imunohistokemijsku analizu za status ER, PR i HER-2 receptora. Metoda je jeftinija i manje invazivna od perkutane biopsije. Glavni nedostaci su nemogućnost razlikovanja in situ karcinoma od invazivnih i značajniji udio neadekvatnih uzoraka. Osjetljivost je dobra (do 91%) dok je specifičnost relativno niska (56%). Rezultati FNA značajno variraju ovisno o iskustvu citologa. [36,41,42]

Češće izvođena metoda od FNAC je perkutana biopsija širokom iglom (CNB – eng. core needle biopsy). Najčešće se također izvod pod kontrolom ultrazvuka. Najveća prednost ove metode je izrazito velika osjetljivost (85-100%) i specifičnost (96-100%). Manje je invazivna od kirurške biopsije a značajno bolja od FNAC u prikazivanju granično invazivnih promjena i s manjim udjelom neadekvatnih uzoraka. [36,42]

Kirurška ekscizijska biopsija se najčešće provodi kada rezultati CNB nisu jasni. Ona podrazumijeva uklanjanje kompletne tvorbe, koja se zatim patohistološki analizira. Invazivnost je glavni nedostatak uz potrebu dodatnog zahvata ako se dokaže maligna bolest. Zbog dobrih rezultata CNB, kirurška ekscizijska biopsija se rijetko izvodi. [36]



## 5. Ultrazvuk

Ultrazvuk je slikovna metoda koja koristi visokofrekventne zvučne valove za prikaz različitih tkiva i struktura. Dijagnostički ultrazvuk se prvo počeo razvijati polovicom 20-og stoljeća. Rani uređaji su zahtijevali da pacijent bude uronjen u vodu i miruje duže vrijeme pa su bili nepraktični za korištenje. Tek daljnjim razvojem 70-tih godina ultrazvuk je dobio značajniju ulogu u kliničkoj praksi. [3]

### 5.1. Stvaranje ultrazvučne slike

Dijagnostički ultrazvuk uglavnom koristi frekvencije od 1 do 20MHz. Izvor ultrazvučnih valova u ultrazvučnom uređaju je piezoelektrični efekt kristala u pretvaraču sonde. Piezoelektrični efekt je sposobnost određenih materijala da stvaraju električni napon pri deformiranju. Primjenom mehaničke sile na piezoelektrični kristal, on se deformira, jedna strana kristala dobije pozitivan naboj a druga negativan čime se kristal polarizira i stvara se razlika potencijala, tj. napon. Uz to, postoji i obrnuti piezoelektrični efekt, gdje stavljanjem piezoelektričnog materijala u izmjenično električno polje oni osciliraju specifičnom frekvencijom. Uz pomoć ova dva efekta, ultrazvučna sonda funkcionira i kao senzor i kao odašiljač ultrazvučnih valova. U ultrazvučnoj sondi piezoelektrični kristali čine pretvarač (eng. *transducer*).

Nakon odašiljanja ultrazvučnog vala iz sonde, on prolazi kroz različita tkiva. Brzina zvučnog vala u tkivu ovisi o gustoći molekula pa je specifična za određeno tkivo. Akustička impedancija je umnožak brzine zvuka u tkivu i gustoće tog tkiva. Kada ultrazvučni val prelazi iz jedne vrste tkiva u drugo (kojima se gustoća, a time i akustička impedancija razlikuju) dolazi do refleksije i refrakcije zvuka. Ovaj efekt će biti više izražen što je razlika među impedancijom tih dvaju tkiva veća. Reflektirani zvuk putuje nazad prema ultrazvučnoj sondi, gdje deformira piezoelektrični kristal stvarajući električni napon. Ta promjena električnog napona se zatim računalno obrađuje i prikazuje kao slika na ekranu uređaja. [43–45]

### 5.2. Prikazi ultrazvučne slike

Tri su osnovna načina prikazivanja ultrazvučne slike: A, B i M-prikaz.

A-prikaz (eng. *amplitude* – A) je jednodimenzionalni prikaz dubine u odnosu na amplitudu reflektiranog vala. B-prikaz (eng. *brightness* – B) je dvodimenzionalni prikaz u kojem se intenzitet reflektiranih valova prikazuje svjetlinom točke. Udaljenost točaka na prikazu opisuje udaljenosti između pojedinih reflektirajućih točaka tkiva. Ovaj prikaz je najčešće korišten u ultrazvučnoj dijagnostici jer se njime najbolje prikazuju struktura i morfologija tkiva. Na M-prikazu (eng. *motion* – M) se odabire linija iz B-prikaza, koja se zatim ucrtava na graf. Na

apscisi grafa je vrijeme, a na ordinati udaljenost pojedinih točaka od sonde. Svjetlina točaka ponovno prikazuje amplitudu reflektiranog vala. [43,44]

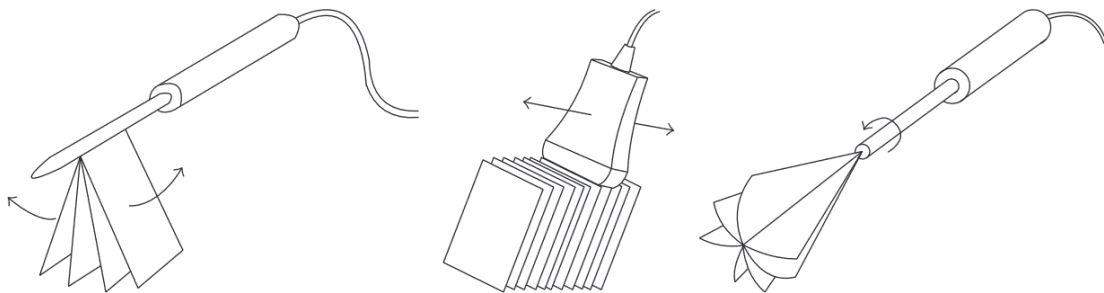
### **5.3. Doppler-ultrazvuk**

Uz spomenute ultrazvučne prikaze važno je istaknuti i Doppler-ultrazvuk. Doppler-ultrazvuk je baziran na Dopplerovu efektu. On opisuje promjenu izmjerene frekvencije zvučnog vala zbog kretanja izvora ili promatrača. Dopplerov pomak je razlika između odaslane i registrirane frekvencije. Kod Doppler-ultrazvuka promjena u frekvenciji nastaje zbog gibanja eritrocita od kojih se reflektira ultrazvučni val. Ako se izvor (reflektirani val s eritrocita) kreće prema promatraču (ultrazvučnoj sondi) frekvencija će biti veća a ako se kreće od promatrača biti će manja. Iz registriranog Dopplerovog pomaka možemo izračunati brzinu izvora, odnosno eritrocita koji reflektiraju ultrazvučni val. To je klinički iznimno korisno za procjenu brzine protoka krvi kroz krvne žile čime se mogu evaluirati različita patološka stanja. Jedna od važnih uloga je i u razlikovanju malignih i benignih tvorbi. Maligni tumori, zbog svojih visokih energetske potreba, imaju značajnije razvijenu vaskularizaciju u odnosu na benigne, što se dobro detektira Doppler-ultrazvukom. [43,46]

### **5.4. 3D ultrazvuk**

Trodimenzionalni (3D) ultrazvuk je relativno nova dijagnostička metoda kojom se uzima veći broj B-prikaza ultrazvuka kako bi se skeniralo cijelo željeno područje ili organ, te se zatim dobiveni podatci računalno rekonstruiraju u 3D model. Tri su osnovna pristupa – mehaničko skeniranje, ručno i elektroničko. Kod mehaničkog skeniranja motor translata, rotira ili naginje (slika 2) pretvarače ultrazvučne sonde oko područja koje se pregledava, čime se dobije veliki broj B-prikaza. Oni se zatim računalno rekonstruiraju i stvara se 3D model pregledavanog područja. Slike je moguće rekonstruirati slike u stvarnom vremenu, što se naziva i četverodimenzionalni (4D) ultrazvuk. Iz metoda translacijskog mehaničkog skeniranja se razvio moderni automatski ultrazvuk dojke. Metoda ručno skeniranog 3D ultrazvuka je nalik na klasično izvedeni ultrazvučni pregled. Konvencionalna 2D sonda se pomiče po traženoj regiji i registrira niz B-prikaza koji se računalno rekonstruiraju u 3D model. Osnovni problem ovog sistema je određivanje točne pozicije i orijentacije sonde kako bi se adekvatno složila trodimenzionalna slika. Jedan pristup koristi različite senzore (akustičke, optičke, senzore magnetnog polja za praćenje kretanja ultrazvučne sonde uz pomoć čega rekonstruira sliku. Najnoviji pristup 3D ultrazvuku koristi tzv. elektroničko skeniranje (eng. *electronic scanning*). Koriste se posebne sonde faznog linearnog niza (eng. *2D phased array transducer*). U ovim sondama svaki piezoelektrični element je elektronički povezan i kontroliran. Elektronički se ti elementi aktiviraju s kašnjenjem u odnosu jedan na drugi, čime se postiže zakretanje

ultrazvučnog vala i stvaranje ultrazvučne slike pod drugačijim kutom. Ovim pristupom se dobije velik broj slika u sekundi koje se mogu rekonstruirati i u stvarnom vremenu (3D i 4D). [47,48]



Slika 2 Shematski prikaz različitih načina mehaničkog skeniranja. Preuzeto s: Huang Q, Zeng Z. A Review on Real-Time 3D Ultrasound Imaging Technology. BioMed Res Int. 2017.;2017:1–20.

S poboljšanjem tehnologije 3D ultrazvuka sve se više koristi u svakodnevnoj kliničkoj praksi. U ginekologiji 3D sonde s mehaničkim skeniranjem se koriste za evaluaciju raznih perinatalnih abnormalnosti. [49] U kardiologiji razvoj 4D ultrazvuka omogućio je detaljnu volumetrijsku analizu srčanih komora i dinamičkih promjena za vrijeme srčanog ciklusa. [50] Uz to je moguća i evaluacija različitih vaskularnih patologija, prikazom anatomije krvnih žila te brzine i smjera protoka u stvarnom vremenu. [51] U ortopediji 3D ultrazvukom zglobova moguće je adekvatno prikazati sitne anatomske detalje malih zglobova, posebice kod reumatskih promjena. [52] Izrazito važna je uloga 3D ultrazvuka i u navođenju invazivnih zahvata – posebice biopsija, brahiterapija i krioterapija prostate pod kontrolom transrektalnog ultrazvuka (TRUS). [53,54]

### **5.5. Prednosti i nedostaci dijagnostičkog ultrazvuka**

Ultrazvuk ima mnogo prednosti nad ostalim slikovnim pretragama. Prije svega, ne koristi ionizirajuće zračenje što je posebno važno pri pregledu trudnica i djece. Prikaz struktura u stvarnom vremenu omogućuje uvid u fiziologiju pojedinih sustava (ehokardiografija). Doppler ultrazvuk omogućuje dodatnu dimenziju evaluacije fiziološkog stanja kardiovaskularnog sustava koja se ne može dobiti drugim pretragama. Značajno je jeftiniji i dostupniji nego CT i MR. Ultrazvučna pretraga se po potrebi lako može za vrijeme pregleda proširiti na druge organske sustave što uglavnom nije slučaj s drugim slikovnim modalitetima. Apsolutnih kontraindikacija za pregled dijagnostičkim ultrazvukom nema, za razliku od kontrastnog CT-a i MR.

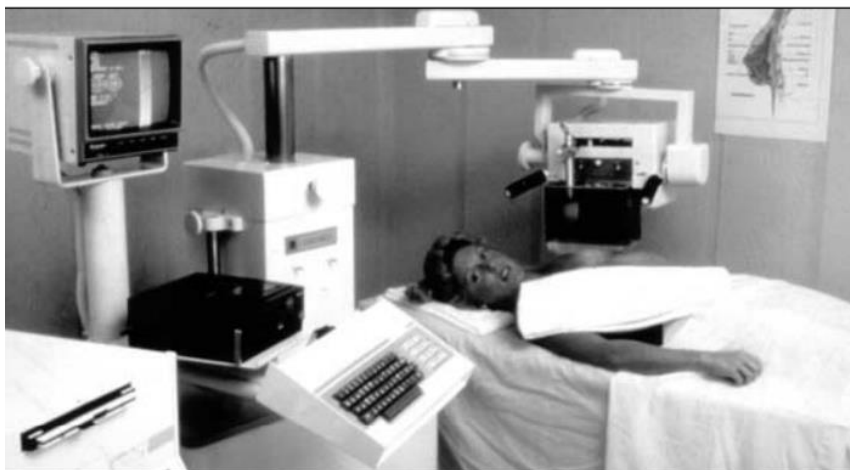
Glavni nedostatak ultrazvučnog pregleda je što značajno ovisi o iskustvu i vještini osobe koja izvodi pregled - ultrasoničara. Ultrazvukom nije moguće adekvatno evaluirati strukturu tkiva s visokom akustičkom impedancijom – kostiju, i struktura ispunjenih zrakom. Također, ultrazvučni je pregled kod izrazito pretilih osoba značajno otežan. [55]

## 6. Automatski ultrazvuk dojke

Automatski ultrazvuk dojke (eng. *automated breast ultrasound* – ABUS ili *automated whole breast ultrasound* - AWBUS) je relativno nova slikovna metoda u dijagnostici, probiru i praćenju bolesti dojke. Ultrazvučni pregled dojke je posebno važan pri evaluaciji žena s gustim glandularnim tkivom dojke. Pacijentice s gustim dojkama imaju veću šansu razvoja karcinoma dojke i značajno smanjenu osjetljivost mamografije. [56] Automatski ultrazvuk je osmišljen je kako bi se eliminirali neki od glavnih nedostataka ručno izvođenog ultrazvučnog pregleda – ovisnost o iskustvu i vještini ultrasoničara te relativno dugo vrijeme pregleda. [4]

### 6.1. Povijesni razvoj automatskog ultrazvuka dojke

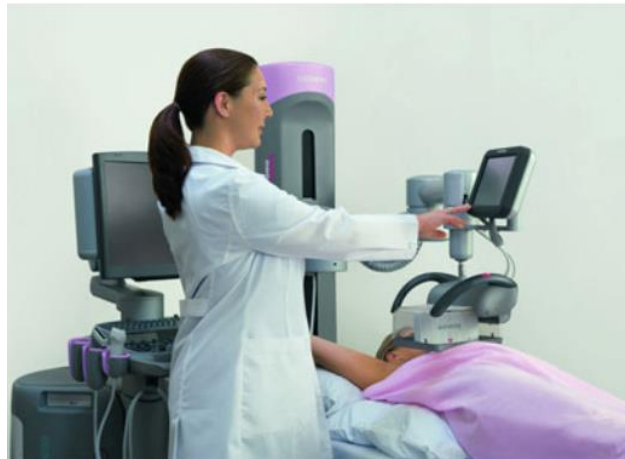Razvoj automatskog ultrazvuka je započeo 70-ih godina s razvojem tehnologije 3D ultrazvuka. Prvi opisan uređaj za automatski ultrazvuk je bio *Octoson* (Institut za ultrazvuk, Sydney, Australija, 1976. godina), kojeg su razvili Kossoff i Jellins [57] po dizajnu Wellsa i Evansa objavljenom 1968. godine. [1,58] To je bio uređaj proniranog tipa – pacijentica leži licem prema dolje, a dojke su joj uronjene u spremnik s vodom. U bazi tog spremnika postavljeni su ultrazvučni pretvarači (3-4.5 MHz). [59] Prvi supinirani tip ABUS uređaja je bio *Automated Tomographic US scanner* (Labsonics, Australija) (slika 3.) razvijen krajem 70-ih godina, po istraživanjima dr. Elizabeth Kelly–Fry. [1] Kod ovog uređaja pacijentica je ležala licem prema gore. Na dojke se zatim nanosilo mineralno ulje te vrećice ispunjene vodom koje su omogućavale adekvatan prijenos zvuka sa sonde na tkivo. Ultrazvučne snimke su se zatim snimale longitudinalno i transverzalno u intervalima od 3 mm. [59]



Slika 3 Prvi supinirani tip ABUS uređaja, Labsonics. Preuzeto s: Dempsey PJ. The History of Breast Ultrasound. J Ultrasound Med. srpanj 2004.;23(7):887–94.

Moderni uređaji za automatski ultrazvuk su se počeli razvijati 80-ih i 90-ih godina s implementacijom digitalnog signala umjesto analognog i značajnim naprecima u računalnoj tehnologiji. [1] Kako ovi uređaji sakupljaju trodimenzionalne volumetrijske podatke dio

autora koristi i naziv automatski volumetrijski skener dojke (eng. *automated breast volume scanner* - ABVS). Dva su osnovna tipa modernih uređaja automatskog ultrazvuka: suspenzijski i kompresijski. [59] Jedini komercijalno dostupan suspenzijski uređaj za automatski ultrazvuk je *ASU-1004* (Hitachi Aloka, Japan). [59] Kompresijske uređaje dijelimo po poziciji pacijentice na uspravne i supinirane. Uspravni uređaji funkcioniraju nalik na mamografske uređaje. Dojka je komprimirana između ploče s ultrazvučnim pretvaračem i kompresijske ploče. Glavni nedostatak ovog pristupa je otežani prikaz kompletnog tkiva dojke u žena s manjim dojkama. [59] Kompresijski supinirani uređaji (eng. *supine automated ultrasound* – SAUS) su najnoviji pristup automatskom ultrazvuku. Prvi ovakav uređaj odobren za kliničkoj uporabu je *somo•v ABUS* sistem (U-systems GE Healthcare, SAD). [59,60] Uz *somo•v ABUS* još je nekoliko sličnih sistema u široj uporabi – *Invenia ABUS 2.0* (GE Healthcare) i *ACUSON S2000 ABVS* (Siemens Healthineers) (Slika 4.) . [61,62]

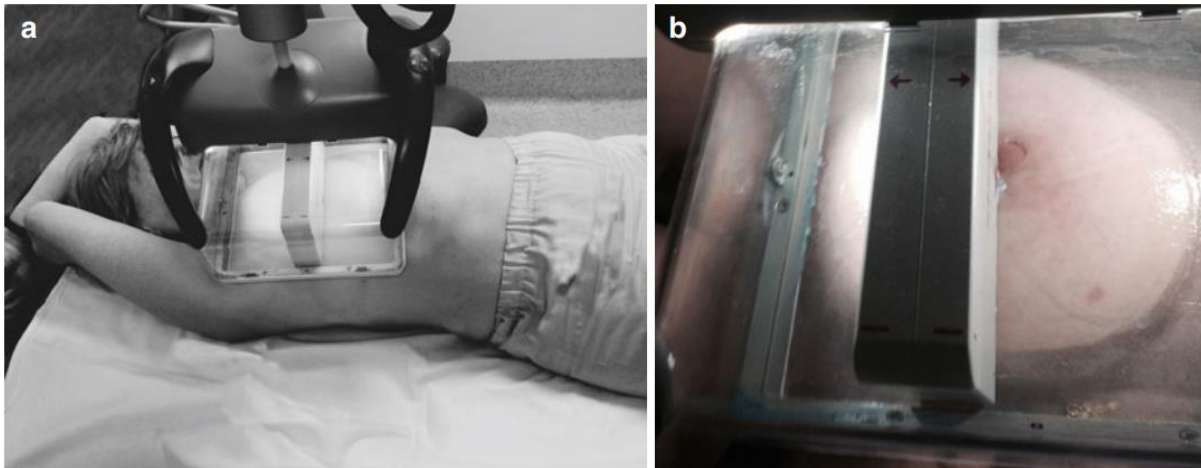


Slika 4 Moderni tip supiniranog kompresijskog ABUS uređaja, Siemens ACUSON S200 ABVS. Preuzeto s: Gazhonova V. 3D Automated Breast Volume Sonography A Practical Guide. 1. Moskva: Springer International Publishing; 2017. 122 str.

## 6.2. Tehnika snimanja dojke modernim ABUS uređajem

Široki ultrazvučni pretvarači su postavljeni na rigidni četvrtasti okvir, učvršćen na segmentiranu dršku s kuglastim zglobovima koja omogućuje njegovo pozicioniranje. S donje strane okvira se nalazi mekana kompresivna membrana, čija je uloga da zajedno s ultrazvučnim gelom eliminira artefakte slike zbog neadekvatnog kontakta. Nakon nanošenja ultrazvučnog gela na dojku, okvir uređaja se namješta da lagano komprimira dojku, te se njegova pozicija zaključava (Slika 5.). Ultrazvučni pretvarači na okviru se zatim transliraju, skenirajući kompletno područje. Preporučuje se snimanje 3 standardna volumna prikaza (anteriorno-posteriorni, lateralni i medijalni) te šest dodatnih (superiorni, inferiorni, aksilarni, gornji vanjski kvadrant, donji vanjski kvadrant i gornji unutarnji kvadrant).+ ovisno o veličini dojke.

Trodimenzionalni podatci koji se dobivaju skeniranjem rekonstrukcijski algoritam računala obrađuje i prikazuje u željenoj ravnini (frontalna, sagitalna, transverzalna). [1,59,62]



Slika 5 Tehnika snimanja anterioro-posteriornog prikaza. a) Pozicija pacijentice pri snimanju b) Pozicioniranje dojke ispod ultrazvučne sonde. Preuzeto s: Gazhonova V. 3D Automated Breast Volume Sonography A Practical Guide. 1. Moskva: Springer International Publishing:

### 6.3. Karakterizacija i klasifikacija lezija dojke automatskim ultrazvukom

#### 6.3.1. BI-RADS klasifikacija za ultrazvuk

Karakterizacija lezija dojke u ABUS snimkama se vrši uz pomoć BI-RADS leksikona. [61,62]

Prvo se određuje gustoća dojke kao jedan od 3 stupnja:

- a - homogena ehotekstura gdje dominira masno tkivo,
- b - homogena ehotekstura u kojoj dominira fibroglandularno tkivo
- c - heterogena ehotekstura

Iduće se opisuje pronađena patološka tvorba. BI-RADS leksikon definira različite karakteristike bolesti dojke od kojih su najvažnije – karakteristike lezije (oblik, orijentacija, izgled rubova, ehogenost, i prisutnost posteriornih fenomena), prisutnost i karakteristike kalcifikata te različite pojave povezane uz lezije dojke (eng. *associated features*). [40]

Oblik - s obzirom na njen oblik lezija može biti okrugla, ovalna ili nepravilna. Ovalne lezije su najčešće i rijetko maligne. Okrugle lezije su rijetke, ali nose značajan rizik maligniteta. Nepravilne lezije su one koje ne svrstavamo u nijednu od ovih kategorija i najčešća su prezentacija maligne lezije. [40,63]

Orijentacija – paralelnost lezije se gleda u odnosu na kožu. Paralelne lezije su horizontalno položene na snimci i češće su benigne tvorbe dok ne-paralelne lezije mogu predstavljati širenje u okolna tkiva. [40,63,64]

Rubovi – rubovi benignih lezija su uglavnom dobro ograničeni. S druge strane, maligne lezije se češće prezentiraju s nejasnim, ostrim, mikrolobuliranim ili zrakatasto (spikulirano) izmijenjenim rubovima. [40,63,64]

Ehogenost – ehogenost se određuje u odnosu na supkutano masno tkivo dojke. Hiperehogene tvorbe su rijetke, ali pretežno benigne. Većina benignih i malignih tvorbi dojke su hipoehogene pa nam ova informacija često ne pomaže u njihovom razlikovanju. Tvorbe mogu još biti izoehogene i anehogene. [40,63]

Posteriozni fenomeni – su dorzalno akustičko pojačanje, atenuacija snopa i mješoviti uzorak. Dorzalno akustičko pojačanje se može pojaviti kod različitih benignih (ciste, fibroadenomi) i malignih (invazivni duktalni karcinom, limfom) stanja pa zbog toga zahtjeva detaljniju evaluaciju. Atenuacija snopa može biti sumnjiv nalaz vidljiv kod nekih invazivnih karcinoma ali i kod benignih stanja (postoperativni ožiljak, gusto žljezdano tkivo). [40,63]

Kalcifikati – mogu se opisivati unutar tvorbe, van tvorbe te intraduktalno, Kalcifikati su čest nalaz i treba detaljnije evaluirati njihovu distribuciju u dojci kako bi procijenili da li su rezultat benigne ili manigne bolesti. Difuzno raspoređeni kalcifikati su čest i pretežno benignan nalaz koji ne zahtjeva daljnju obradu. Kalcifikati grupirani na manjoj regiji, segmentalno raspoređeni kalcifikati i linearni kalcifikati zahtijevaju dodatnu evaluaciju jer mogu biti povezani uz malignu bolest. [40,65]

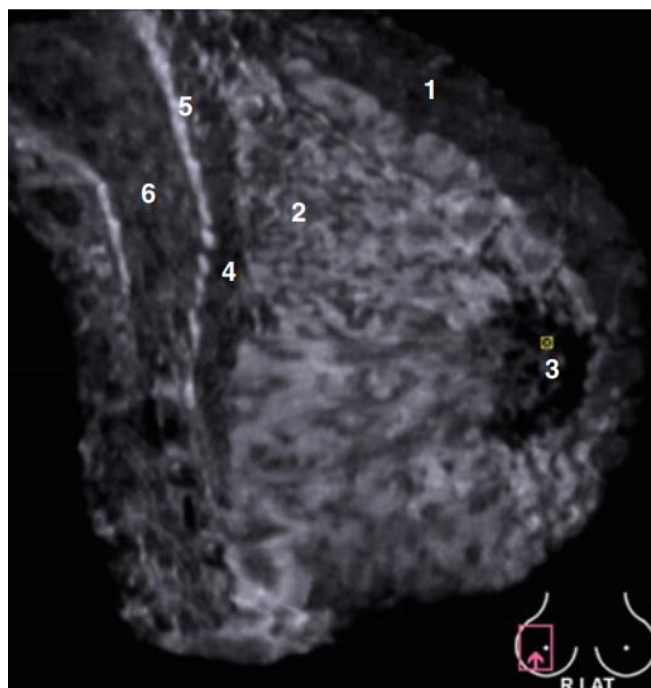
Povezana svojstva (eng. *associated features*) – su heterogena skupina nalaza koja nas najčešće upućuju na veći rizik od maligniteta. Tu svrstavamo: područja arhitektonske distorzije, duktalne promjene, retrakcija i zadebljanje kože, edem, abnormalna vaskularizacija (avaskularna tvorba, vaskularizacija unutar tvorbe, vaskularizacija na rubu tvorbe) te procjenu elasticiteta tvorbe. [40,63]

Nakon procjene svih spomenutih karakteristika ultrazvučne slike radiolog koji očitava nalaz procjenjuje BI-RADS skupinu (Tablica 1.) koja opisuje promatrani tumor. BI-RADS sustav za ultrazvuk se pokazao iznimno pouzdanim i dobrim sustavom za procjenu rizika u karcinomu dojke te za uniformiranje nalaza različitih centara. [4,61,62]

### **6.3.2. Primjeri prikaza lezija dojke automatskim ultrazvukom**

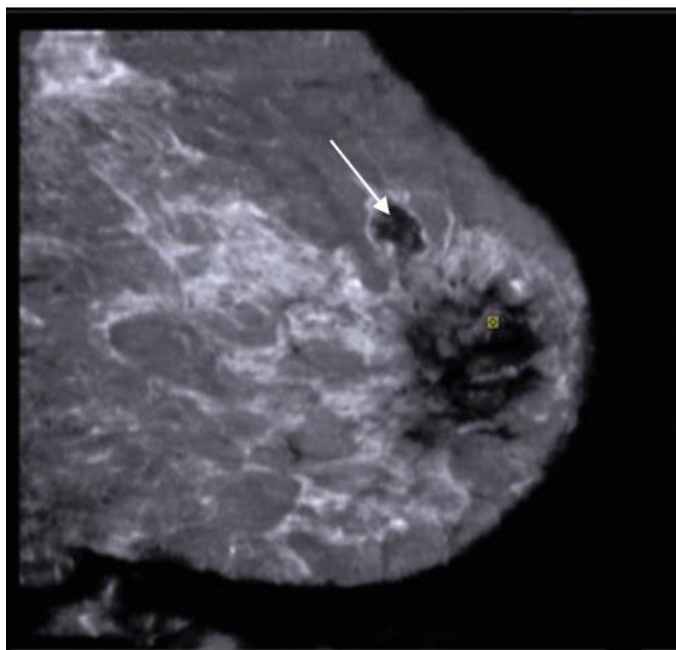
Prva snimka (Slika 6.) prikazuje normalno tkivo dojke dvadesetogodišnje žene. Dominira hiperehogeno glandularno tkivo. Brojevi 1 i 4 označavaju masno tkivo, broj 2 žljezdano tkivo, broj 5 površinsku fasciju velikog prsnog mišića, koji se nalazi netom ispod, pod brojem 6. [62]





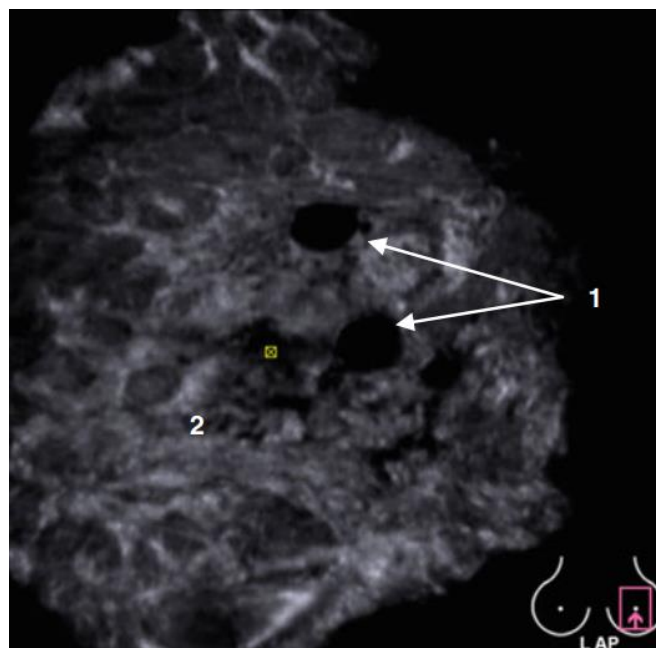
Slika 6 Normalni nalaz dojke u dvadesetogodišnje žene. Preuzeto s: Gazhonova V. 3D Automated Breast Volume Sonography A Practical Guide. 1. Moskva: Springer International Publishing; 2017. 122 str.

Fibroadenom – Slika 7 prikazuje hipoehogenu leziju, ovalnog oblika, paralelnu s kožom, jasno ograničenu od okolnog žljezdanog tkiva hiperehogenim rubom. Ovakav nalaz upućuje na tipični intrakalikularni fibroadenom. [62]



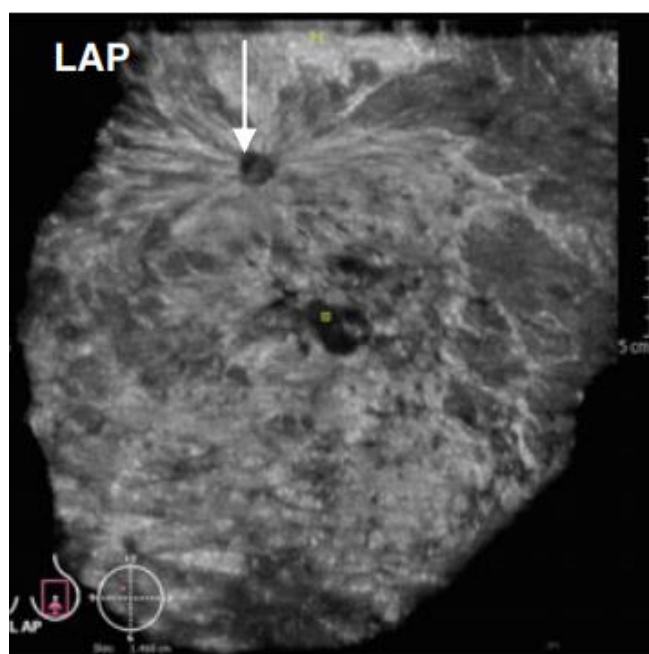
Slika 7 Nalaz intrakanalikularnog fibroadenoma u lijevoj dojci 48-godišnje žene. Preuzeto s: Gazhonova V. 3D Automated Breast Volume Sonography A Practical Guide. 1. Moskva: Springer International Publishing; 2017. 122 str.

Fibrocistične promjene – na slici 8 prikazuje se koronarni presjek lijeve dojke 29-ogodišnje žene. Vidljive su multiple ovalne anehogene lezije (broj 1), jasno ograničene od okolnog žljezdanog tkiva (broj 2) smještene u gornjem desnom kvadrantu. Ovakav nalaz je u skladu s dijagnozom fibrocističnih promjena dojke. [62]



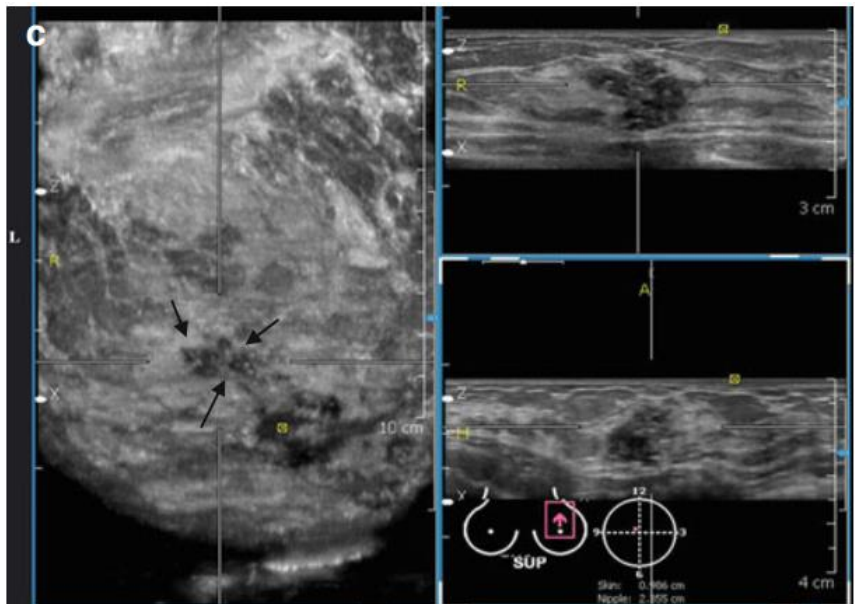
Slika 8 Koronarni presjek lijeve dojke 52-godišnje žene s fibrocističnim promjenama dojke. Preuzeto s: Gazhonova V. 3D Automated Breast Volume Sonography A Practical Guide. 1. Moskva: Springer International Publishing; 2017. 122 str.

Karcinom dojke – karcinom dojke se može prezentirati različito, a jedan od najvažnijih znakova vidljivih na ABUS snimkama je – retrakcijski fenomen. Retrakcijski fenomen se prezentira kao radijalno raspoređene hiperehogene linije sa središtem u leziji. Izrazito je specifičan indikator maligniteta lezije. Na slici 9 se vidi hipoehogena, dobro ograničena, okrugla lezija u u gornjem medijalnom kvadrantu lijeve dojke. Oko lezije vidimo izražen retrakcijski fenomen kao rezultat dezmodoplastične reakcije. [62]

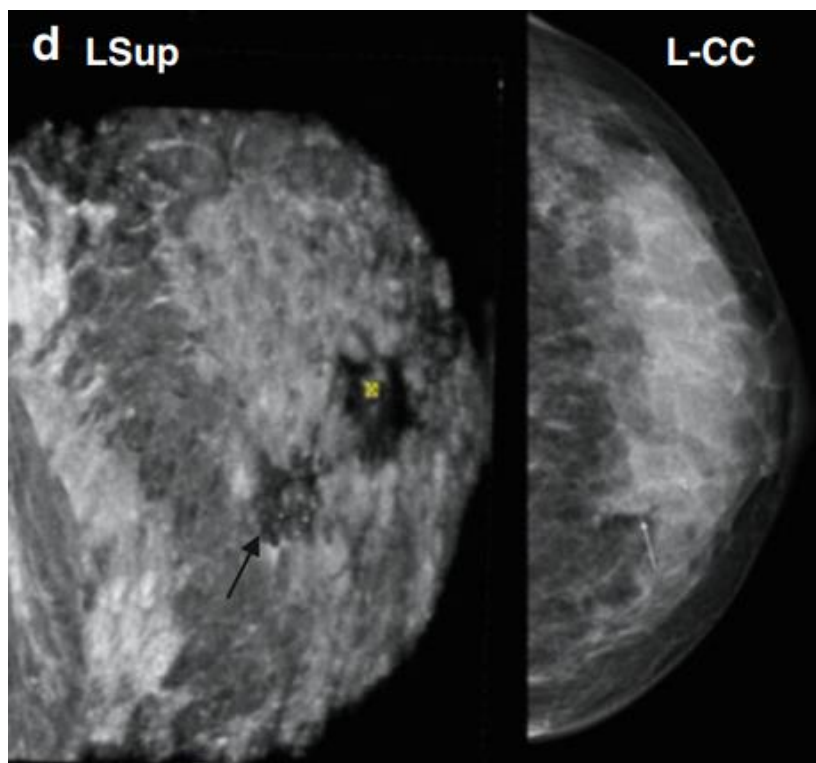


Slika 9 Koronarni presjek lijeve dojke 50-godišnje žene. Vidljiva je lezija u gornjem medijalnom kvadrantu s naznačenim retrakcijskim fenomenom. Preuzeto s: Gazhonova V. 3D Automated Breast Volume Sonography A Practical Guide. 1. Moskva: Springer International Publishing; 2017. 122 str.

Na slici 10 prikazana je mogućnost multiplanarne rekonstrukcije ABUS-a. S lijeve strane je koronarni presjek s vidljivom hipoehogenom, nepravilnom lezijom. Lezija je nejasno ograničena od okolnog tkiva i nalaze se mikrokacifikati, bolje vidljivi na sagitalnom presjeku (gore lijevo). Ta ista lezija prikazana je na slici 11 gdje je prikazana usporedba sa mamogramom. Tu je vidljiva značajna prednost ultrazvučnog prikaza gustih dojki u odnosu na mamografiju. [62]



Slika 10 Prikaz analize tumorske lezije na ABUS radnoj stanici uz pomoć multiplanarne rekonstrukcije. Preuzeto s: Gazhonova V. 3D Automated Breast Volume Sonography A Practical Guide. 1. Moskva: Springer International Publishing; 2017. 122 str.



Slika 11 Usporedba ABUS (lijevo) i mamografskog (desno) prikaza lezije u dojci s gustim fibroglandularnim tkivom. Preuzeto s: Gazhonova V. 3D Automated Breast Volume Sonography A Practical Guide. 1. Moskva: Springer International Publishing; 2017. 122 str.

### 6.3.3. Usporedba automatskog ultrazvuka s drugim pretragama

U istraživanju koje su proveli Chen i sur. [61], na uzorku od 344 histološki potvrđene maligne lezije, istraživana je pouzdanost klasifikacije tumora ABUS-om u odnosu na HHUS i mamografiju. Za BI-RADS 4-5, koji nose najveću kliničku važnost, HHUS i ABUS metodama je točno prepoznato preko 99% lezija a mamografijom nešto više od 95%. Podudaranje ABUS-a i HHUS-a je visoko, po Chenu i sur. je bilo 86.63%. Podudaranje mamografije i ABUS-a po istraživanju Zhanga i sur. je bilo također visokih 89.2%. [66] ABUS se pokazao točnijim u mjerenju veličine lezije u odnosu na HHUS [61,67]. Više istraživanja pokazuju više stope detekcije karcinoma dojke ABUS-om u odnosu na HHUS. Uz to se čini da ABUS ima veću osjetljivost i manju specifičnost od HHUS-a. [68–71]

Girometti i sur. [72] su prikazali kako se kombinacijom DBT i ABUS metoda može postići prihvatljiva dijagnostička preciznost u određivanju stadija karcinoma dojke usporediva s MR. Iako je MR još uvijek superiorniji po pitanju osjetljivosti, specifičnosti i dijagnostičke preciznosti u određivanju stadija karcinoma dojke, DBT/ABUS kombinacija može predstavljati kvalitetnu alternativu ako MR nije dostupan.

### 6.3.4. Računalno potpomognuta dijagnostika

Umjetne neuronske mreže (eng. *artificial neural network* – ANN) su statistički modeli, dizajnirani da simuliraju postupak učenja ljudskog mozga kako bi se riješili određeni problemi klasifikacije i predviđanja. Sastoje se od skupa procesnih jedinica – čvorova, koji prilagodbom (treniranjem) mreže dobivaju određenu obradbenu težinu. ANN su izrazito dobre u rješavanju problema koji nemaju algoritamski opisano rješenje, ili je ono izrazito kompleksno. Dobre su u rješavanju kompleksnih, nelinearnih problema u obradi relativno nepreciznih podataka – kao što je većina podataka u medicinskoj slikovnoj dijagnostici. Za prilagodbu neuronske mreže potreban je velik, robusan i donekle konzistentan skup podataka. ABUS podatci u odnosu na HHUS imaju značajnu prednost u ovom području. Unifomnost, reproducibilnosti i trodimenzionalnost podataka dobivenih ABUS-om omogućuje njihovu uporabu u treniranju umjetnih neuronskih mreža za poboljšanje detekcije i dijagnostike karcinoma dojke. Dva su osnovna pristupa korištenju ANN u slikovnoj dijagnostici – računalno potpomognuta detekcija (eng. *computer aided detection* – CADE) i računalno potpomognuta dijagnoza (eng. *computer aided diagnosis* – CADx). [73–76]

CADe pristup se primarno koristi u automatizaciji i poboljšanju probirnih protokola, i trenutno pokazuje obećavajuće rezultate kao metoda poboljšanja osjetljivosti i specifičnosti. [77]

Wang. i sur. [76] su predložili CADx sustav baziran na 3D konvolucijskoj neuronskoj mreži, dizajniran za klasifikaciju tumora dojke ABUS snimkama. Njihov sistem je samostalno

efektivno klasificirao karcinome dojke na maligne i benigne s osjetljivošću od 88.6% i specifičnošću od 87.6%. Najveća prednost u kliničkoj uporabi ovakvog sustava nije u samostalnom radu, već u suradnji s radiologom u takozvanom „*second viewer*“ pristupu, gdje bi radiolog i ANN pregledavali istu snimku. Kada bi radiolog pregledao snimku i dao odluku o malignosti, usporedio bi svoju odluku s rezultatom ANN te po potrebi revidirao nalaz. Ovakav pristup je doveo do statistički značajnog poboljšanja preciznosti, specifičnosti i osjetljivosti klasifikacije tumora dojke ABUS-om te postavlja podlogu za daljnji razvitak ove dijagnostičke metode. [76]

#### **6.4. Klinička primjena i prednosti automatskog ultrazvuka dojke**

Osnovne prednosti automatskog ultrazvuka su reproducibilnost, neovisnost o operateru i značajno brže vrijeme interpretacije.

Vrijeme konvencionalnog HHUS pregleda dojke i interpretacije iznosi oko 20 minuta. [4] Vrijeme intepretacije ABUS-a je značajno kraće i varira od oko 9 minuta [78] pa sve do 3 minute [79].

Velika dijagnostička prednost automatskog ultrazvuka je prikaz u koronarnoj ravnini. Taj prikaz se naziva i „kirurška ravnina“ (eng. *surgical plane*) zbog toga što je dojka tako viđena na operativnom stolu pri resekciji. Koronarni prikaz omogućuje ABUS-u prednost u evaluaciji veličine maligne tvorbe, razlikovanju solidne tvorbe od okolnih nehomogenih područja hiperplazije i preciznijoj lokalizaciji. Koronarna ravnina omogućava dobar prikaz dilatiranih vodova i patoloških intraluminarnih odjeka karakterističnih za DCIS. [80] Dezoplastična reakcija povezana s karcinomom dovodi do retrakcijskog fenomena, odnosno pojave hiperehogenih ravnih linija koje se zrakasto šire od površine lezije. Retrakcijski fenomen ima značajnu dijagnostičku važnost - najbolje se vidi na ABUS-u koronarnoj ravnini a ima specifičnost za malignu dijagnozu od 100%. [68,81]

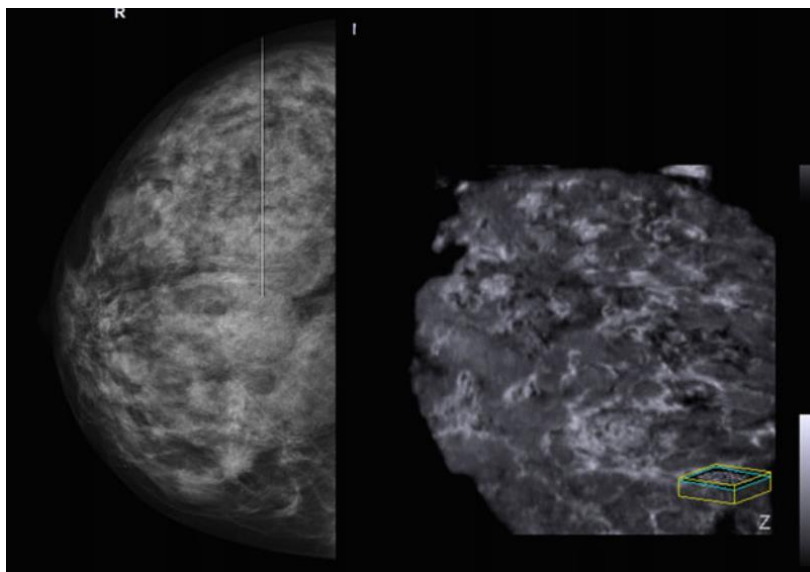
U istraživanju *SomoInsight* [82] koje je obuhvatilo 15318 žena, ABUS je u kombinaciji s mamografijom značajno poboljšao osjetljivost probira za karcinom dojke sa 73% na 100% te stopu detekcije za 1.9 na 1000 žena. Najznačajnije povećanje stope detekcije u kombiniranom probiru karcinoma dojke od 7.7 na 1000 žena objavili i Giuliano i sur. [83] Kombinacija mamografije i ABUS-a se pokazala iznimno uspješnom za probir žena s gustom građom dojki a negativnom mamografijom. Za tu indikaciju je odobreno korištenje ABUS-a u SAD-u 2012. godine. [60]

Foglia i sur. su analizirali utjecaj uvođenja kombiniranog probira karcinoma dojke (ABUS + mamografija) na troškove medicinskog sustava u Italiji. Zaključili su da ušteda na liječenju i njezi pacijentica koje će biti rano dijagnosticirane i adekvatno liječene daleko nadilazi povišenje cijene probira zbog uvođenja dodatnog modaliteta. [84]

ABUS pokazuje obećavajuće rezultate i za predoperativnu obradu pacijentica [85] te rano predviđanje ishoda neoadjuvantne kemoterapije [86].

### 6.5. Nedostatci automatskog ultrazvuka dojke

Lezije smještene periferno, posebice u kod većih dojki (slika 12), su značajno teže za detekciju ABUS-om u odnosu na HHUS. Ovaj problem se dijelom može smanjiti snimanjem dodatnih prikaza (superiorni, inferiorni). [4] U usporedbi s HHUS-om veliki nedostaci su nemogućnost pristupa aksili zbog evaluacije statusa limfnih čvorova, nedostatak informacija o vaskularizaciji dobivenih konvencionalnim Doppler-ultrazvukom i nemogućnost procjene elasticiteta lezije. Uz to HHUS omogućuje da se na dijagnostički pregled nastavi invazivna procedura i time upotpuni dijagnostička obrada lezije, što nije lako moguće uz ABUS.

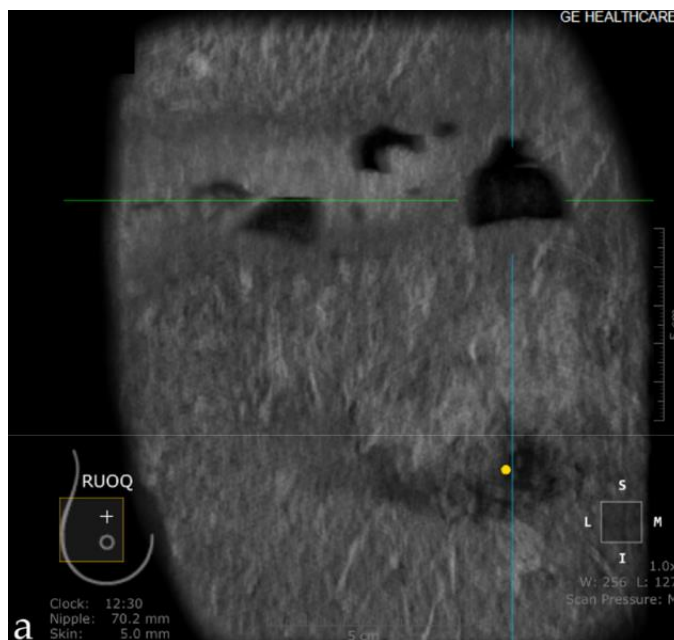

Slika 12 Usporedba mamografskog i ABUS prikaza dojke pacijentice s makromastijom. ABUS (lijevo) prikazuje samo polovicu polja koje pokriva MMG. Preuzeto s: Gazhonova V. 3D Automated Breast Volume Sonography A Practical Guide. 1. Moskva: Springer International Publishing; 2017. 122 str.

Kombinirani probir (mamografije i ABUS) je u većini slučajeva pokazao veću osjetljivost ali i nešto manju specifičnost nego probir isključivo mamografijom. Time je veći broj lažno pozitivnih nalaza i veća stopa ponovnog poziva pacijentica. [82,83] Slični rezultati su primijećeni u usporedbi ABUS-a i HHUS-a. [68–71] Jedan mogući uzrok ovog problema je nedostatak kvalitetnih podataka kojima bi se jasno definirali standardizirani interpretacijski kriteriji za ABUS. [87]

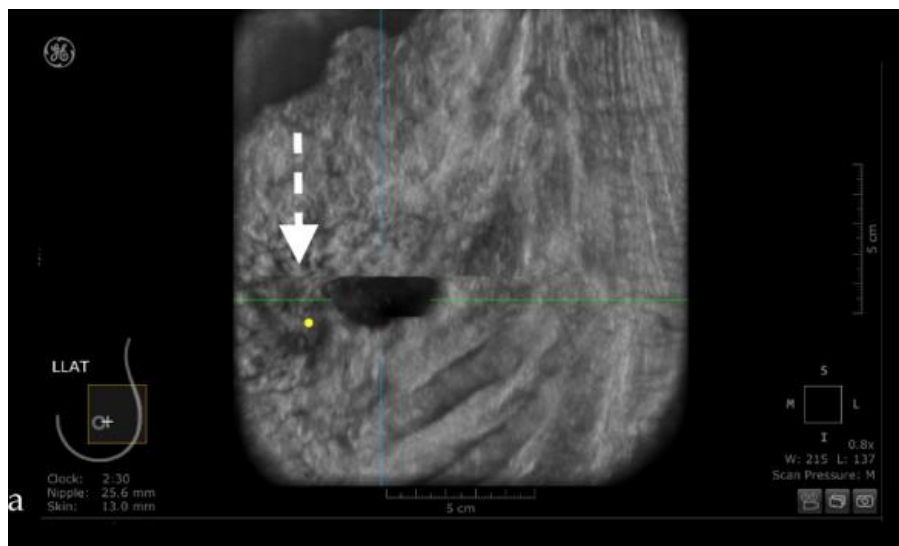
Uz spomenuto, važno je naglasiti specifičan spektar artefakata koji se pojavljuju kod snimanja ABUS-om. Najčešći od njih su artefakti zbog neadekvatne kompresije, pomicanja sonde, disanja i „skip“ artefakti. Neadekvatna kompresija i/ili nedovoljna primjena ultrazvučnog gela

može dovesti do interpozicije zraka i stvaranja artefakta nalik na hipohogene lezije (slika 13). [4, 62]



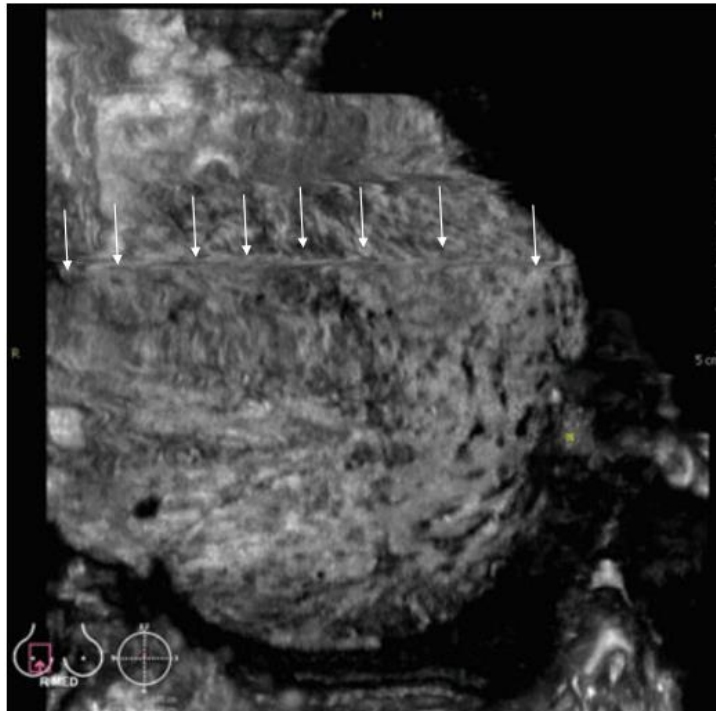
Slika 13 Prikaz artefakta zbog neadekvatne primjene ultrazvučnog gela i/ili kompresije. Preuzeto s: Boca (Bene) I, Ciurea AI, Ciortea CA, Dudea SM. Pros and Cons for Automated Breast Ultrasound (ABUS): A Narrative Review. J Pers Med. 23. srpanj 2021.;11(8):703.

„Skip“ artefakti se pojavljuju kada sonda ABUS uređaja naglo sklizne preko ruba površinski smještene lezije. Na slici se vidi kao oštra granična linija (slika 13) [4, 62]



Slika 14 Preskakanje sonde uzrokuje "Skip" artefakt kod većih površinski smještenih lezija. . Preuzeto s: Boca (Bene) I, Ciurea AI, Ciortea CA, Dudea SM. Pros and Cons for Automated Breast Ultrasound (ABUS): A Narrative Review. J Pers Med. 23. srpanj 2021.;11(8):703.

Snažniji pokreti disanja i govora za vrijeme pretrage mogu dovesti do specifičnog artefakta nalik na valove (Slika 14). [62]



Slika 15 Valoviti artefakti uzrokovani govorom tijekom izvođenja snimanja. Preuzeto s:  
Gazhonova V. 3D Automated Breast Volume Sonography A Practical Guide. 1. Moskva:  
Springer International Publishing; 2017. 122 str.



## **7. Zaključak**

Automatski ultrazvuk dojke je korisna slikovna metoda koja dobro nadopunjuje trenutni izbor dijagnostičkih modaliteta za karakterizaciju i klasifikaciju lezija dojke. Automatski ultrazvuk je pokazao da ima visoku osjetljivost, specifičnost i izniman prostorni prikaz uz kratko trajanje pretrage i visoku razinu reproducibilnosti. Podatci koji se sakupljaju su konzistentni i kvalitetni te prikladni za obradu s modernim umjetnim neuronskim mrežama koje zauzimaju sve važniju ulogu u radiologiji a i medicini uopće. Naravno, automatski ultrazvuk dojke nije bez svojih nedostataka ali kao komplementarna metoda drugim pretragama, pokazuje iznimnu vrijednost. S vremenom, uz dovoljno kliničkog iskustva i daljnji razvoj tehnologije može se razviti u integralni dio algoritma obrade pacijentica s karcinomom dojke.

## **8. Zahvale**

*Zahvaljujem svojoj mentorici prof. dr. sc. Gordani Ivanac na pomoći i na savjetima pri izradi ovoga diplomskog rada. Hvala mojoj obitelji i prijateljima na velikoj podršci tijekom svih godina studiranja. Hvala Tini na ljubavi, strpljenju i pomoći pri pisanju ovog rada.*

## Literatura

1. Dempsey PJ. The History of Breast Ultrasound. *J Ultrasound Med.* srpanj 2004.;23(7):887–94.
2. Wild JJ, Neal D. Use of high-frequency ultrasonic waves for detecting changes of texture in living tissues. *Lancet Lond Engl.* 24. ožujak 1951.;1(6656):655–7.
3. Newman PG, Rozycki GS. The History of Ultrasound. *Surg Clin North Am.* travanj 1998.;78(2):179–95.
4. Boca (Bene) I, Ciurea AI, Ciortea CA, Dudea SM. Pros and Cons for Automated Breast Ultrasound (ABUS): A Narrative Review. *J Pers Med.* 23. srpanj 2021.;11(8):703.
5. Sadler TW, Langman J. *Langman's medical embryology.* 12th ed. Philadelphia: Wolters Kluwer Health/Lippincott Williams & Wilkins; 2012. 384 str.
6. Macias H, Hinck L. Mammary gland development: Mammary gland development. *Wiley Interdiscip Rev Dev Biol.* srpanj 2012.;1(4):533–57.
7. Javed A, Lteif A. Development of the Human Breast. *Semin Plast Surg.* 23. svibanj 2013.;27(01):005–12.
8. Jalšovec D, Poloski N. Regija prsa, regio pectoralis, i dojka, mamma. U: *Sustavna i topografska anatomija čovjeka.* Zagreb: Skolska knjiga; 2005. str. 377–80.
9. Peuker Elmar T, Filler Timm J, Pera F. Cavitas thoracis, toraks, prsni koš i prsna šupljina, diaphragma, ošit. U: Fanghanel J, Pera F, Anderhuber F, Nitsch R, urednici. *Waldeyerova anatomija čovjeka.* 1. hrvatsko izdanje. Zagreb: Golden marketing-Tehnička knjiga; 2009. str. 786–91.
10. Netter FH. Mammary Gland. U: *Atlas of human anatomy.* 4th ed. Philadelphia, PA: Saunders/Elsevier; 2006.
11. Cieśla S, Wichtowski M, Poźniak-Balicka R, Murawa D. The surgical anatomy of the mammary gland. Vascularisation, innervation, lymphatic drainage, the structure of the axillary fossa (part 2.). *Nowotwory.* 2021.;71(1):62–9.
12. Jakić-Razumović J, Tomić S. Bolesti dojke. U: *Damjanov I, Seiwerth S, Jukić S, Nola M,* urednici. *Patologija, peto preuređeno i dopunjeno izdanje.* 5. Zagreb: Medicinska naklada; 2018. str. 639–58.
13. Omranipour R, Vasigh M. Mastitis, Breast Abscess, and Granulomatous Mastitis. U: *Alipour S, Omranipour R,* urednici. *Diseases of the Breast during Pregnancy and Lactation.* Cham: Springer International Publishing; 2020. str. 53–61.
14. Hoda SA. Inflammatory and Reactive Tumors. U: *Rosen PP, Hoda SA, Brogi E, Koerner FC,* urednici. *Rosen's breast pathology.* Fourth edition. Philadelphia: Wolters Kluwer Health; 2014. str. 37–77.
15. Mansel RE, Webster DJT, Sweetland HM, Hughes LE, Gower-Thomas K, Evans DGR, i ostali. The duct ectasia/periductal mastitis complex. U: *Hughes, Mansel & Webster's Benign Disorders and Diseases of the Breast.* Elsevier; 2009. str. 163–94.

16. Guray M, Sahin AA. Benign Breast Diseases: Classification, Diagnosis, and Management. *Benign Breast Dis.* 2006.;(11):435–49.
17. Hrvatski zavod za javno zdravstvo, Registar za rak Republike Hrvatske. Incidencija raka u Hrvatskoj 2019., Bilten 44, Zagreb, 2021.
18. Vogel VG. Epidemiology of Breast Cancer. U: Bland KI, Klimberg VS, Copeland EM, Gradishar WJ, urednici. *The breast: comprehensive management of benign and malignant diseases.* Fifth edition. Philadelphia, PA: Elsevier; 2018. str. 910–51.
19. Breast cancer and hormonal contraceptives: collaborative reanalysis of individual data on 53 297 women with breast cancer and 100 239 women without breast cancer from 54 epidemiological studies. *The Lancet.* lipanj 1996.;347(9017):1713–27.
20. Chlebowski RT, Anderson GL, Aragaki AK, Manson JE, Stefanick ML, Pan K, i ostali. Association of Menopausal Hormone Therapy With Breast Cancer Incidence and Mortality During Long-term Follow-up of the Women’s Health Initiative Randomized Clinical Trials. *JAMA.* 28. srpanj 2020.;324(4):369–80.
21. Ellison RC. Exploring the Relation of Alcohol Consumption to Risk of Breast Cancer. *Am J Epidemiol.* 15. listopada 2001.;154(8):740–7.
22. Boyd NF, Stone J, Vogt KN, Connelly BS, Martin LJ, Minkin S. Dietary fat and breast cancer risk revisited: a meta-analysis of the published literature. *Br J Cancer.* 03. studeni 2003.;89(9):1672–85.
23. Evans JS, Wennberg JE, McNeil BJ. The Influence of Diagnostic Radiography on the Incidence of Breast Cancer and Leukemia. *N Engl J Med.* 25. rujana 1986.;315(13):810–5.
24. Tamimi RM, Byrne C, Colditz GA, Hankinson SE. Endogenous Hormone Levels, Mammographic Density, and Subsequent Risk of Breast Cancer in Postmenopausal Women. *JNCI J Natl Cancer Inst.* 01. kolovoza 2007.;99(15):1178–87.
25. Holland R, Peterse JL, Millis RR, Eusebi V, Faverly D, van de Vijver MJ, i ostali. Ductal carcinoma in situ: a proposal for a new classification. *Semin Diagn Pathol.* kolovoza 1994.;11(3):167–80.
26. Klimberg VS, Bland KI. In Situ Carcinomas of the Breast. U: Bland KI, Klimberg VS, Copeland EM, Gradishar WJ, urednici. *The breast: comprehensive management of benign and malignant diseases.* Fifth edition. Philadelphia, PA: Elsevier; 2018. str. 570–629.
27. Allred DC, Wu Y, Mao S, Nagtegaal ID, Lee S, Perou CM, i ostali. Ductal Carcinoma *In situ* and the Emergence of Diversity during Breast Cancer Evolution. *Clin Cancer Res.* 15. siječanj 2008.;14(2):370–8.
28. Nakhliis F. How Do We Approach Benign Proliferative Lesions? *Curr Oncol Rep.* travanj 2018.;20(4):34.
29. Kim M, Kim HJ, Chung YR, Kang E, Kim E-K, Kim SH, i ostali. Microinvasive Carcinoma versus Ductal Carcinoma In Situ: A Comparison of Clinicopathological Features and Clinical Outcomes. *J Breast Cancer.* lipanj 2018.;21(2):197–205.

30. Solin LJ, Fowble BL, Yeh IT, Kowalyshyn MJ, Schultz DJ, Weiss MC, i ostali. Microinvasive ductal carcinoma of the breast treated with breast-conserving surgery and definitive irradiation. *Int J Radiat Oncol Biol Phys.* 1992.;23(5):961–8.
31. Korourian S. Infiltrating Carcinomas of the Breast. U: Bland KI, Klimberg VS, Copeland EM, Gradishar WJ, urednici. *The breast: comprehensive management of benign and malignant diseases.* Fifth edition. Philadelphia, PA: Elsevier; 2018. str. 630–75.
32. Viale G. The current state of breast cancer classification. *Ann Oncol.* 01. rujan 2012.;23:x207–10.
33. Senkus E, Kyriakides S, Ohno S, Penault-Llorca F, Poortmans P, Rutgers E, i ostali. Primary breast cancer: ESMO Clinical Practice Guidelines for diagnosis, treatment and follow-up†. *Ann Oncol.* 01. rujan 2015.;26:v8–30.
34. Arciero CA, Styblo TM. Clinically Established Prognostic Factors in Breast Cancer. U: Bland KI, Klimberg VS, Copeland EM, Gradishar WJ, urednici. *The breast: comprehensive management of benign and malignant diseases.* Fifth edition. Philadelphia, PA: Elsevier; 2018. str. 1065–168.
35. Brkljačić B, Brnić Z, Grgurević-Dujmić E, Jurković S, Kovačević J, Martić K, i ostali. Hrvatske smjernice za osiguranje kvalitete probira i dijagnostike raka dojke. Capak K, urednik. Zagreb: Hrvatski zavod za javno zdravstvo; 2017.
36. Anne Mallory M, Golshan M. Examination Techniques. U: Bland KI, Klimberg VS, Copeland EM, Gradishar WJ, urednici. *The breast: comprehensive management of benign and malignant diseases.* Fifth edition. Philadelphia, PA: Elsevier; 2018. str. 1354–78.
37. Baines CJ, Miller AB. Mammography Versus Clinical Examination of the Breasts. *JNCI Monogr. siječanj 1997.;1997(22):125–9.*
38. Bassett LW, Lawrence W S. Breast Imaging Screening and Diagnosis. U: Bland KI, Klimberg VS, Copeland EM, Gradishar WJ, urednici. *The breast: comprehensive management of benign and malignant diseases.* Fifth edition. Philadelphia, PA: Elsevier; 2018. str. 1379–438.
39. Naeim RM, Marouf RA, Nasr MA, Abd El-Rahman ME. Comparing the diagnostic efficacy of digital breast tomosynthesis with full-field digital mammography using BI-RADS scoring. *Egypt J Radiol Nucl Med.* 02. veljača 2021.;52(1):44.
40. Mandelson E, Böhm-Vélez M, Berg W, et.al. ACR BI-RADS® Ultrasound. U: ACR BI-RADS® Atlas, Breast Imaging Reporting and Data System. 5. ed. Reston, Va.: ACR, American College of Radiology; 2013.
41. Casaubon JT, Tomlinson-Hansen S, Regan J-P. Fine Needle Aspiration Of Breast Masses. U: StatPearls [Internet]. Treasure Island (FL): StatPearls Publishing; 2022 [citirano 29. lipanj 2022.]. Dostupno na: <http://www.ncbi.nlm.nih.gov/books/NBK470268/>
42. Mitra S, Dey P. Fine-needle aspiration and core biopsy in the diagnosis of breast lesions: A comparison and review of the literature. *CytoJournal.* 31. kolovoz 2016.;13:18.
43. Hertzberg BS, Middleton WD. Practical Physics. U: *Ultrasound: The Requisites.* Elsevier; 2016. str. 3–31.

44. Carovac A, Smajlovic F, Junuzovic D. Application of Ultrasound in Medicine. *Acta Inform Medica*. rujan 2011.;19(3):168–71.
45. Zhou Q, Lam KH, Zheng H, Qiu W, Shung KK. Piezoelectric single crystals for ultrasonic transducers in biomedical applications. *Prog Mater Sci*. 01. listopad 2014.;66:87–111.
46. Uppal T, Mogra R. RBC motion and the basis of ultrasound Doppler instrumentation. *Australas J Ultrasound Med*. veljača 2010.;13(1):32–4.
47. Huang Q, Zeng Z. A Review on Real-Time 3D Ultrasound Imaging Technology. *BioMed Res Int*. 2017.;2017:1–20.
48. Fenster A, Parraga G, Bax J. Three-dimensional ultrasound scanning. *Interface Focus*. 06. kolovoz 2011.;1(4):503–19.
49. Baba K, Okai T, Kozuma S, Taketani Y. Fetal abnormalities: evaluation with real-time-processible three-dimensional US--preliminary report. *Radiology*. svibanj 1999.;211(2):441–6.
50. Pedrosa J, Barbosa D, Almeida N, Bernard O, Bosch J, D`hooge J. Cardiac Chamber Volumetric Assessment Using 3D Ultrasound - A Review. *Curr Pharm Des*. 22(1):105–21.
51. Shabanimotlagh M, Janjic J, Raghunathan S, Pertijs MAP, De Jong N, Verweij M. The role of sub-dicing in the acoustical design of an ultrasound matrix transducer for carotid arteries imaging: 2016 IEEE International Ultrasonics Symposium. 2016 IEEE Int Ultrason Symp IUS 2016 [Internet]. 2016. [citirano 30. lipanj 2022.]; Dostupno na: <http://www.scopus.com/inward/record.url?scp=84996497428&partnerID=8YFLogxK>
52. Kane D, Balint PV, Sturrock R, Grassi W. Musculoskeletal ultrasound--a state of the art review in rheumatology. Part 1: Current controversies and issues in the development of musculoskeletal ultrasound in rheumatology. *Rheumatol Oxf Engl*. srpanj 2004.;43(7):823–8.
53. Vicini F, Vargas C, Gustafson G, Edmundson G, Martinez A. High dose rate brachytherapy in the treatment of prostate cancer. *World J Urol*. 01. rujan 2003.;21(4):220–8.
54. Chalasani V, Cool DW, Sherebrin S, Fenster A, Chin J, Izawa JI. Development and validation of a virtual reality transrectal ultrasound guided prostatic biopsy simulator. *Can Urol Assoc J J Assoc Urol Can*. veljača 2011.;5(1):19–26.
55. Kremkau FW. *Sonography: principles and instruments*. 9. St. Louis: Elsevier; 2016. 307 str.
56. Lynge E, Vejborg I, Andersen Z, von Euler-Chelpin M, Napolitano G. Mammographic Density and Screening Sensitivity, Breast Cancer Incidence and Associated Risk Factors in Danish Breast Cancer Screening. *J Clin Med*. 19. studeni 2019.;8(11):2021.
57. Kossoff G, Carpenter DA, Robinson DE, Radovanovich G, Garrett WJ. *Octoson — A New Rapid General Purpose Echoscope*. U: White D, Barnes R, urednici. *Ultrasound in Medicine* [Internet]. Boston, MA: Springer US; 1976 [citirano 30. lipanj 2022.]. str. 333–9. Dostupno na: [http://link.springer.com/10.1007/978-1-4613-4307-3\\_95](http://link.springer.com/10.1007/978-1-4613-4307-3_95)

58. Wells PNT, Evans KT. An immersion scanner for two-dimensional ultrasonic examination of the human breast. *Ultrasonics*. listopad 1968.;6(4):220–8.
59. Chou Y-H, Tiu C-M, Chen J, Chang R-F. Automated Full-field Breast Ultrasonography: The Past and The Present. *J Med Ultrasound*. 2007.;15(1):31–44.
60. PMA P110006 summary of safety and effectiveness. [Internet]. Food and Drug Administration; 2012 [citirano 01. srpanj 2022.]. Dostupno na: [https://www.accessdata.fda.gov/cdrh\\_docs/pdf11/P110006b.pdf](https://www.accessdata.fda.gov/cdrh_docs/pdf11/P110006b.pdf)
61. Chen H, Han M, Jing H, Liu Z, Shang H, Wang Q, i ostali. Dependability of Automated Breast Ultrasound (ABUS) in Assessing Breast Imaging Reporting and Data System (BI-RADS) Category and Size of Malignant Breast Lesions Compared with Handheld Ultrasound (HHUS) and Mammography (MG). *Int J Gen Med*. 01. prosinac 2021.;14:9193–202.
62. Gazhonova V. 3D Automated Breast Volume Sonography A Practical Guide. 1. Moskva: Springer International Publishing; 2017. 122 str.
63. Raza S, Goldkamp AL, Chikarmane SA, Birdwell RL. US of Breast Masses Categorized as BI-RADS 3, 4, and 5: Pictorial Review of Factors Influencing Clinical Management. *RadioGraphics*. rujan 2010.;30(5):1199–213.
64. Okello J, Kisembo H, Bugeza S, Galukande M. Breast cancer detection using sonography in women with mammographically dense breasts. *BMC Med Imaging*. 30. prosinac 2014.;14(1):41.
65. Arancibia Hernández PL, Taub Estrada T, López Pizarro A, Díaz Cisternas ML, Sáez Tapia C. Calcificaciones mamarias: descripción y clasificación según la 5.a edición BI-RADS. *Rev Chil Radiol*. travanj 2016.;22(2):80–91.
66. Zhang X, Lin X, Tan Y, Zhu Y, Wang H, Feng R, i ostali. A multicenter hospital-based diagnosis study of automated breast ultrasound system in detecting breast cancer among Chinese women. *Chin J Cancer Res*. travanj 2018.;30(2):231–9.
67. Schmachtenberg C, Fischer T, Hamm B, Bick U. Diagnostic Performance of Automated Breast Volume Scanning (ABVS) Compared to Handheld Ultrasonography With Breast MRI as the Gold Standard. *Acad Radiol*. kolovoz 2017.;24(8):954–61.
68. Chen L, Chen Y, Diao X-H, Fang L, Pang Y, Cheng A-Q, i ostali. Comparative study of automated breast 3-D ultrasound and handheld B-mode ultrasound for differentiation of benign and malignant breast masses. *Ultrasound Med Biol*. listopad 2013.;39(10):1735–42.
69. Wang H-Y, Jiang Y-X, Zhu Q-L, Zhang J, Dai Q, Liu H, i ostali. Differentiation of benign and malignant breast lesions: A comparison between automatically generated breast volume scans and handheld ultrasound examinations. *Eur J Radiol*. 01. studeni 2012.;81(11):3190–200.
70. Wang ZL, Xw JH, Li JL, Huang Y, Tang J. Comparison of automated breast volume scanning to hand-held ultrasound and mammography. *Radiol Med (Torino)*. 01. prosinac 2012.;117(8):1287–93.
71. Niu L, Bao L, Zhu L, Tan Y, Xu X, Shan Y, i ostali. Diagnostic Performance of Automated Breast Ultrasound in Differentiating Benign and Malignant Breast Masses in

- Asymptomatic Women: A Comparison Study With Handheld Ultrasound. *J Ultrasound Med.* 2019.;38(11):2871–80.
72. Girometti R, Tomkova L, Cereser L, Zuiani C. Breast cancer staging: Combined digital breast tomosynthesis and automated breast ultrasound versus magnetic resonance imaging. *Eur J Radiol.* listopad 2018.;107:188–95.
  73. Patel J, Goyal R. Applications of Artificial Neural Networks in Medical Science. *Curr Clin Pharmacol.* 01. rujun 2007.;2(3):217–26.
  74. Bertolaccini L, Solli P, Pardolesi A, Pasini A. An overview of the use of artificial neural networks in lung cancer research. *J Thorac Dis.* travanj 2017.;9(4):924–31.
  75. Picton P. Introduction to neural networks. 1. izd. Basingstoke, Hampshire: Macmillan; 1994. 168 str.
  76. Wang Y, Choi EJ, Choi Y, Zhang H, Jin GY, Ko S-B. Breast Cancer Classification in Automated Breast Ultrasound Using Multiview Convolutional Neural Network with Transfer Learning. *Ultrasound Med Biol.* 01. svibanj 2020.;46(5):1119–32.
  77. Moon WK, Huang Y-S, Hsu C-H, Chang Chien T-Y, Chang JM, Lee SH, i ostali. Computer-aided tumor detection in automated breast ultrasound using a 3-D convolutional neural network. *Comput Methods Programs Biomed.* srpanj 2020.;190:105360.
  78. Skaane P, Gullien R, Eben EB, Sandhaug M, Schulz-Wendtland R, Stoeblen F. Interpretation of automated breast ultrasound (ABUS) with and without knowledge of mammography: a reader performance study. *Acta Radiol.* 01. travanj 2015.;56(4):404–12.
  79. Huppe AI, Inciardi MF, Redick M, Carroll M, Buckley J, Hill JD, i ostali. Automated Breast Ultrasound Interpretation Times. *Acad Radiol.* prosinac 2018.;25(12):1577–81.
  80. Li N, Jiang Y-X, Zhu Q-L, Zhang J, Dai Q, Liu H, i ostali. Accuracy of an Automated Breast Volume Ultrasound System for Assessment of the Pre-operative Extent of Pure Ductal Carcinoma In Situ: Comparison with a Conventional Handheld Ultrasound Examination. *Ultrasound Med Biol.* 01. prosinac 2013.;39(12):2255–63.
  81. Zheng F-Y, Yan L-X, Huang B-J, Xia H-S, Wang X, Lu Q, i ostali. Comparison of retraction phenomenon and BI-RADS-US descriptors in differentiating benign and malignant breast masses using an automated breast volume scanner. *Eur J Radiol.* 01. studeni 2015.;84(11):2123–9.
  82. Brem RF, Tabár L, Duffy SW, Inciardi MF, Guingrich JA, Hashimoto BE, i ostali. Assessing improvement in detection of breast cancer with three-dimensional automated breast US in women with dense breast tissue: the SomoInsight Study. *Radiology.* ožujak 2015.;274(3):663–73.
  83. Giuliano V, Giuliano C. Improved breast cancer detection in asymptomatic women using 3D-automated breast ultrasound in mammographically dense breasts. *Clin Imaging.* 01. svibanj 2013.;37(3):480–6.
  84. Foglia E, Marinelli S, Garagiola E, Ferrario L, Depretto C, Cartia F, i ostali. Budget impact analysis of breast cancer screening in Italy: The role of new technologies. *Health Serv Manage Res.* svibanj 2020.;33(2):66–75.



85. Huang A, Zhu L, Tan Y, Liu J, Xiang J, Zhu Q, i ostali. Evaluation of automated breast volume scanner for breast conservation surgery in ductal carcinoma in situ. *Oncol Lett.* 01. listopad 2016.;12(4):2481–4.
86. Wang X, Huo L, He Y, Fan Z, Wang T, Xie Y, i ostali. Early prediction of pathological outcomes to neoadjuvant chemotherapy in breast cancer patients using automated breast ultrasound. *Chin J Cancer Res.* 2016.;28(5):478–85.
87. Wojcinski S, Gyapong S, Farrokh A, Soergel P, Hillemanns P, Degenhardt F. Diagnostic performance and inter-observer concordance in lesion detection with the automated breast volume scanner (ABVS). *BMC Med Imaging.* 12. studeni 2013.;13:36.

## **Životopis**

Rođen sam u Splitu 23. srpnja 1996. godine. Pohađao sam opću gimnaziju „Marko Marulić“ u Splitu, koju sam završio 2015. godine. Iste godine sam upisao Medicinski fakultet Sveučilišta u Zagrebu. Trenutno sam redoviti student 6. godine studija.

Za vrijeme studija sam bio član Studentske sekcije za radiologiju od njenog osnutka 2020. godine, prvo kao član Vijeća sekcije u akademskoj godini 2020./2021. i zatim kao predsjednik sekcije u akademskoj godini 2021./2022. U sklopu rada sekcije sam organizirao i vodio projekt „Ultrazvuk za studente medicine“ tijekom kojega smo održali velik broj edukacijskih radionica ultrazvuka na različitim studentskim kongresima i događanjima.

Tečno govorim engleski jezik. U slobodno vrijeme se bavim glazbom. Dugogodišnji sam član studentskog zbora studenata medicine „*Lege Artis*“ te od 2019. godine obavljam dužnost podpredsjednika zbora.

Dobitnik sam Posebne Dekanove nagrade za društveni doprinos fakultetu u akademskoj godini 2017./2018.