

Specifičnosti u liječenju bolesnika s prijelomima čeljusti

Marinović, Vesna

Master's thesis / Diplomski rad

2019

Degree Grantor / Ustanova koja je dodijelila akademski / stručni stupanj: **University of Zagreb, School of Medicine / Sveučilište u Zagrebu, Medicinski fakultet**

Permanent link / Trajna poveznica: <https://um.nsk.hr/um:nbn:hr:105:593263>

Rights / Prava: [In copyright](#)/[Zaštićeno autorskim pravom.](#)

Download date / Datum preuzimanja: **2024-07-10**



Repository / Repozitorij:

[Dr Med - University of Zagreb School of Medicine
Digital Repository](#)



**SVEUČILIŠTE U ZAGREBU
MEDICINSKI FAKULTET
SVEUČILIŠNI DIPLOMSKI STUDIJ SESTRINSTVA**

Vesna Marinović

**Specifičnosti u liječenju bolesnika s
prijelomima čeljusti**

DIPLOMSKI RAD

Zagreb, 2019.

Ovaj diplomski rad izrađen je u Kliničkoj bolnici Dubrava, u Klinici za kirurgiju lica, čeljusti i usta Medicinskog fakulteta Sveučilišta u Zagrebu, pod vodstvom mentorice prof. dr. sc. Narande Aljinović Ratković i predan na ocjenu u akademskoj godini 2018./2019.

Sadržaj

1. Sažetak
2. Summary
3. Uvod
 - 3.1. Anatomske osobitosti kostiju lica i čeljusti
 - 3.1.1. Srednje lice i gornja čeljust
 - 3.1.2. Donja čeljust
 - 3.2. Epidemiologija i etiologija prijeloma čeljusti
 - 3.3. Vrste ozljeda čeljusti i klinička slika
 - 3.3.1. Prijelomi srednjeg lica
 - 3.3.2. Prijelomi donje čeljusti
 - 3.4. Liječenje prijeloma čeljusti
 - 3.4.1. Medikamentozno liječenje
 - 3.4.2. Imobilizacija čeljusti
 - 3.4.3. Kirurško liječenje
 - 3.4.4. Prehrana bolesnika u tijeku liječenja prijeloma čeljusti
 - 3.4.5. Postupci sa zubima u tijeku liječenja prijeloma čeljusti
 - 3.5. Sprječavanje i postupci kod komplikacija liječenja prijeloma čeljusti
4. Zaključak
5. Zahvale
6. Literatura
7. Životopis

1. Sažetak

Prijelomi čeljusti mnogostruko se odražavaju na kvalitetu života ozlijeđenog jer utječu na funkciju žvakanja i hranjenja, izgled lica i osobne psiho-socialne aspekte. Prema epidemiološkim analizama većina osoba s prijelomom čeljusti je u mlađoj dobi i muškog spola. Postoji značajna povezanost kvalitete života i pravodobnog i optimalnog liječenja. Prvenstveni ciljevi liječenja su uspostavljanje i stabilizacija predoperativnog zagriža, sačuvane funkcije čeljusti i uspostavljanje izgleda lica kao i prije ozljede. Prijelomi čeljusti mogu biti prijelomi samo donje čeljusti ili prijelomi gornje čeljusti koji uvijek uključuju i dio ostalih kostiju srednjeg lica a klasificiraju se u tri razine po Le Fortu. Svaki od pojedinih vrsta prijeloma čeljusti ima tipične kliničke znakove i kirurški se liječi na tipičan način.

Liječenje prijeloma čeljusti nije jednostavno, a sam proces liječenja uključuje više različitih aspekata: medikamentoznu terapiju, kirurški zahvat, imobilizaciju čeljusti, prilagođenu prehranu pacijenta i pravilno održavanje oralne higijene. Odgođeno liječenje ili neadekvatni postupci mogu pogodovati razvoju infekcije, odgođenom koštanom cijeljenju, ožiljnom cijeljenju, dugotrajnim smetnjama otvaranja usta pa čak i rijetko dovesti do potpunog ukočenja temporomandibularnog zgloba.

Razumijevanje specifičnosti u svim postupcima koji se provode u liječenju prijeloma čeljusti je ključno za dobre rezultate liječenja.

2. Summary

Jaw fractures affect the quality of human life because of their influence on masticatory function, facial appearance, and accompanying social and psychological aspects. Analysing the epidemiology of maxillofacial fractures, the majority of the injured are younger people and males. There is a significant association between treatment timing and quality of fracture treatment. The primary goals in treating maxillofacial fractures are to establish and maintain normal occlusion and attain the preinjury mobility and function of the jaws and the preinjury facial contours. Jaw fractures can affect lower jaw only but if upper jaw is fractured the pattern usually involves other midface bones. The fractures of upper jaws are divided according to Le Fort in three levels. Each type of the fracture has typical clinical signs and also typical way of surgical treatment.

Maxillofacial fractures are not easy to treat effectively and accurately and the process of treatment includes several aspects: medicamentous therapy, surgical interventions, immobilisation of fractured jaws, nutritional aspects and maintenance of oral hygiene. Postponed or inappropriate intervention may lead to the infection, malunion of osseous callus and soft tissue fibrosis, the occurrence of facial deformity, reduced mouth opening and even temporomandibular joint ankylosis.

Understanding the specificity of the each aspect of the treatment is essential for good outcomes.

3.1 Uvod

Liječenje prijeloma čeljusti ima poseban značaj u današnjoj traumatologiji s obzirom da je lice, najvidljiviji dio tijela, odnosno uočavamo sve nepravilnosti ili unakaženja koja su mogla nastati uslijed traume ili su urođene.

Cilj ovog rada je prikazati koliko je maksilofacijalna regija kompleksan sustav kako anatomski zbog povezanosti sa svim osjetnim organima, okom, usnom šupljinom, nosom, zubima odnosno pravilnim zagrizom. Stoga je bitno rano prepoznavanje i pravovremeno i adekvatno liječenje za očuvanje i optimalno funkcioniranje čeljusti i lica. Važnu ulogu u prepoznavanju maksilofacijalnih ozljeda imaju liječnici hitne medicine, otorinolaringolozi te stomatolozi. Današnja moderna kirurgija i medicinska tehnologija (CT, MR) daje mogućnost preoperativnog planiranja samog zahvata (1). Dio prijeloma čeljusti udružen je i sa ozljedama neurokranija koje se onda zbrinjavaju multidisciplinarnim pristupom(2). Liječenje se odvija suradnjom više specijalista neurokirurga , oftalmologa, otorinolaringologa , anesteziologa i maksilofacijalnih kirurga. Svima u procesu liječenja maksilofacijalnih trauma treba biti za cilj, da osim samog kirurškog zahvata kojim se neposredno spašava bolesnik i onaj drugi dio tijeka liječenja. To je zadovoljavajući postoperativni tijek sa što je moguće manjim brojem postoperativnih komplikacija i eventualnih funkcijskih ispada . Jednako tome cilj mora biti i voditi brigu o subjektivnim pokazateljima kvalitete života i psihološkog stanja bolesnika. Deformacija lica, otežano gutanje, pojačana salivacija, smetnje disanja, otežan govor, poremećaji u osjetu mirisa i okusa, gubitak zuba i poremećena okluzija su pokazatelji koji nam ukazuju na kvalitetu života bolesnika. Moderna medicina te današnje mogućnosti rekonstruktivne i oralne kirurgije te protetski nadomjesci uvelike pomažu u očuvanju bolesnikova psihološkog stanja na zadovoljavajućoj razini. Pravilnim izborom rješavanja novonastalih problema nakon operacijskih zahvata i empatičnim pristupom, podrškom i

jasnim uputama o postoperativnom periodu možemo utjecati na psihološko stanje bolesnika i njegovo samopoštovanje.

Maksilofacijalne ozljede obuhvaćaju široko područje, od ozljeda samo mekih tkiva pa sve do višestrukih ozljeda osobnog skeleta (3). Iako same maksilofacijalne ozljede uglavnom ne ugrožavaju život, te samostalno nisu u prvom redu hitnosti, nerijetko su udružene s kraniocerebralnim ozljedama i ozljedama drugih dijelova tijela. Zbog važnosti funkcije i kompleksnosti anatomije lica, pravovremeno zbrinjavanje i liječenje maksilofacijalnih ozljeda od iznimne je važnosti. Nepravovremeno i neadekvatno liječene ozljede lica daleko je teže uspješno liječiti, a trajne posljedice su učestalije. Premda maksilofacijalne ozljede same po sebi rijetko neposredno ugrožavaju život bolesnika i u postupku trijaže i pružanja hitne pomoći nisu prioritetne, to ne znači da ih ne treba što prije liječiti osobito ako su udružene s kraniocerebralnim ozljedama i ozljedama drugih dijelova tijela (3).

3.2 Anatomske osobitosti kosti čeljusti

Kosti čeljusti sastavni su dio viscerokranija koji graniči s neurokranijском lubanjskom bazom (4).

Neurokranij je koštani oklop oko mozga, a čine ga konveksni svod i ravna baza. Možemo ga prema načinu okoštavanja podijeliti na membranski dio (*desmocranium*) i na hrskavični dio (*chondrocranium*). Neurokranij se sastoji od sedam kostiju, parne tjemene (*os parietale*) i sljepoočne (*os temporale*) kosti te neparne klinaste (*os sphenoidale*), čeone (*os frontale*) i zatiljne (*os occipitale*) kosti.

Viscerokranij ili splanhokranij dio je lubanje koji čini koštanu podlogu lica, u njemu se nalaze osjetni organi vida, njuha i okusa, zubi te početni dio probavnog i dišnog sustava.

Embriološki, viscerokranij najvećim dijelom nastaje od prvog škržnog luka. Viscerokranij čini šest parova kostiju te tri neparne kosti. Parne kosti viscerokranija su: gornja čeljust (*maxilla*), jagodična kost (*os zygomaticum*), nepčana kost (*os palatinum*), nosna kost (*os nasale*), suzna kost (*os lacrimale*) te donja nosna školjka (*concha nasalis inferior*). U neparne kosti viscerokranija spadaju rešetnica (*os ethmoidale*), raonik (*vomer*) i donja čeljust (*mandibula*). Također, viscerokraniju se pribrojavaju zigomatični nastavci temporalne kosti kao i pterigoidni nastavci sfenoidne kosti te jezična kost (*os hyoideum*).

3.2.1 Kostii gornje čeljusti i srednjeg lica

Srednja etaža lica podrazumijeva viscerokranij bez donje čeljusti i čini jedinstveni sklop međusobno sraslih kostiju te se u funkcionalnom i biomehaničkom smislu gornja čeljust (*os maxillae*) ne može razmatrati kao zasebna osim topografsko anatomski. Gornja granica srednjeg lica je gornji rub orbite, dok je donja granica zubni greben gornje čeljusti s pripadajućim zubima. Srednje lice nalazi se ispod prednje lubanjske jame, a granicu prema neurokraniju čine kribrozna lamina rešetnice, velika krila i pterigoidni nastavci klinaste kosti te bazalna strana čeone kosti. Kostii srednjeg lica međusobno, kao i s kostima neurokranija, povezane su vezivnim ili fibroznim spojevima i hrskavičnim spojevima, odnosno sinkondrozama. U vezivne spojeve spadaju sindezmoze (*syndesmoses cranii*) i šavovi (*suturæ*). Na lubanji postoje dvije sindezmoze, krilnospinalna i stilohioidna. Suture su najzastupljeniji spojevi na lubanji, povezuju međusobno većinu kostiju viscerokranija kao i neurokranija.

Kosti lubanje jedinstvene su, kako svojom ulogom tako i građom. Čeona kost, kostii gornje čeljusti, rešetnica te klinasta kost sadržavaju sluznicom obložene i zrakom ispunjene

šupljine (*sinus paranasales*) koje su pridruženi nosnoj šupljini. Sinusi se uglavnom razvijaju nakon rođenja te značajno pridonose izgledu lica. Oblikom i razvijenošću razlikuju se od pojedinca do pojedinca. Brojne su funkcije paranazalnih sinusa, zbog svog položaja i dimenzija te ispunjenosti zrakom, znatno smanjuju težinu same lubanje. Sluznica kojom su sinusi obloženi ima važnu funkciju u ovlaživanju i zagrijavanju zraka. Biomehanička struktura koštane potpore sinusa pruža veliku otpornost na sile nastale žvakanjem ili udarcem odozdo.

Gornja čeljust (*maxilla*) najveća je i središnja kost viscerokranija, parna je i četverokutna. Maksila je povezana s većinom ostalih kostiju viscerokranija i ima važnu ulogu u oblikovanju lica. Iako je šuplja i naizgled krhka, maksila zbog svoje specifične građe podnosi velike tlačne sile nastale žvakanjem koje se od mandibule preko zuba prenose na maksilarne stupove te konačno na ostatak lubanje. Anatomski se gornja čeljust sastoji od trupa (*corpus maxillae*) i četiri nastavka *processus frontalis*, *processus zygomaticus*, *processus alveolaris* i *processus palatinus*. Gornja ploha trupa maksile (*facies orbitalis*) čini dno očne šupljine, a medijalna stijenka trupa maksile (*facies nasalis*) sudjeluje u tvorenju nosne šupljine. (*Faceis anterior*) prednja strana gornje čeljusti tvori udubinu (*fossa cannina*), dok stražnja strana (*facies infratemporalis*) čini dio infratemporalne udubine. Najveći dio maksile zauzima pneumatizirani prostor (*sinus maxillaris*) koji se kroz svoju medijalnu stranu otvara u srednji nosni hodnik (*hiatus maxillaris*). Otvor je sužen okolnim strukturama, pa ga tako s gornje strane sužava *processus uncinatus* i *bulla ethmoidalis*. S donje strane hiatus sužava maksilarni nastavak donje nosne školjke, a sa stražnje ga strane zatvara maksilarna strana okomite ploče nepčane kosti. Gornja čeljust iznimno je važno anatomsko područje zbog prisutnosti brojnih krvnih žila kao i živaca. Na prednjoj strani maksile otvara se infraorbitalni kanal, istoimenim otvorom (*foramen infraorbitale*). To je mjesto na kojem izlazi infraorbitalni živac (*n. infraorbitalis*), nastavak maksilarne grane trigeminalnog živca te prolaze

infraorbitalne krvne žile. Gornja ploha sudjeluje u tvorbi donje orbitalne pukotine (*fissura orbitalis inferior*). Donja orbitalna pukotina mjesto je ulaska infraorbitalnog živca i arterija u očnu šupljinu. Na prednjoj strani uz medijalni rub, gornja čeljust ima duboki urez (*incisura nasalis*). Urez jedne strane zajedno s istim urezom suprotne strane omeđuje *aperturu piriformis*, kruškoliko formirani ulaz u donju nosnu šupljinu. Stražnja strana gornje čeljusti (*facies infratemporalis*) sadrži izbočinu (*tuber maxillae*) s mnogo malenih otvora (*foramina alveolaria*) za prolaz živčanih i krvožilnih ogranaka. Ti maleni otvori nastavljaju se u kanaliće (*canales alveolares*) koji se protežu kroz stijenku maksilarnog sinusa konačno do korijena kutnjaka. Na prednjem kraju spoja nepčanih nastavak (*sutura palatina mediana*) obiju gornjih čeljusti nalazi se otvor (*foramen incisivum*) koji vodi u istoimenu kanal (*canalis incisivum*). Kroz kanal prolazi ogranak nazopalatinskog živca, krvne žile te ostatak rudimentarne cjevčice (*ductus incisivus*). Incizivni se kanal otvara u donju nosnu šupljinu uz rub septuma.

Jagodična kost (*os zygomaticum*) parna je i malena, ali čvrsta kost viscerokranija. Anatomske osobitosti jagodične kosti su tri strane (lateralna, orbitalna i temporalna), dva izdanka (*processus temporalis* i *processus frontalis*), dvije strane (*facies orbitalis* i *facies lateralis*) i jedan rub (*margo infraorbitalis*). Temporalni nastavak jagodične kosti, zajedno sa zigomatičnim izdankom temporalne kosti, oblikuje najupečatljiviji dio jagodične kosti, luk (*arcus zygomaticus*). Ispod zigomatičnog luka nalazi se temporalna udubina s temporalnim mišićem. Zigomatična kost mjesto je vezanja temporalne fascije kao i polazište nekih mišića, između ostalog i žvakaćeg mišića (*m. masseter*). Jagodična se kost suturama spaja s čeonom, klinastom i na luku sa sljepoočnom kosti. Na orbitalnoj strani jagodične kosti nalazi se otvor (*foramen zygomaticoorbitale*) kroz koji ulazi *nervus zygomaticus* koji dalje prolazi kanalićem te daje ogranke za prednju i temporalnu stranu zigomatične kosti. Na prednjoj strani nalazi se mali otvor (*foramen zygomaticofaciale*), a na sljepoočnoj *foramen zygomaticotemporale*.

Nosna kost (*os nasale*) parna je kost smještena centralno i na vrhu nazalne piramide. Tvori podlogu nosnog hrpta. Nosna kosti spaja se s čeonom kosti, gornjom čeljusti te s nosnom kosti suprotne strane, a s donje strane na nosnu kost priliježu nosne hrskavice.

Nepčana kost (*os palatinum*) parna je kost nepravilnog oblika. Anatomski se dijeli na vodoravnu ploču (*lamina horizontalis*) i na okomitu ploču (*lamina perpendicularis*). Vodoravna ploča nepčane kosti spaja se s nepčanim nastavkom gornje čeljusti u palatomaksilarnoj suturi (*sutura palatina transversa*) te tvori tvrdo nepce. Na donjoj strani vodoravne ploče nalazi se otvor za žile i živce (*foramen palatinum majus*). Perpendunkularna lamina vrlo je tanka i spaja se s gornjom čeljusti kao i s klinastom kosti te rešetnicom. Na okomitoj ploči nalaze se dva grebena. Na gornji greben (*crista ethmoidalis*) veže se srednja nosna školjka, a na donji (*crista conchalis*) stražnji kraj donje nosne školjke. Gornji rub okomite ploče sadrži urez (*incisura sphenopalatina*) koji zajedno s klinastom kosti tvori otvor (*foramen sphenopalatinum*). Kroz taj otvor prolaze živci i krvne žile u nosnu šupljinu. Također, važnu ulogu u živčanoj i krvnoj opskrbi nosne školjke imaju kanalići (*canales*)

palatines minores) koji se nalaze na okomitoj ploči, a njihov broj i položaj razlikuje se od pojedinca do pojedinca. Suzna kost (*os lacrimale*) parna je i četverokutasta malena kost viscerokranija. Sa svojim vertikalnim grebenom (*crista lacrimalis posterior*) suzna kost zajedno s čeonim nastavkom gornje čeljusti sudjeluje u omeđenju udubine za suznu vrećicu (*fossa sacci lacrimalis*). Na donjem kraju suzne kosti može postojati izdanak (*hamulus lacrimalis*) čija prisutnost nije nužna.

Rešetnica (*os ethmoidale*) nepravilna je i neparna kost viscerokranija smještena između očnih šupljina, sudjeluje u tvorbi orbite te tvori krov nosa. Zahvaljujući sinusnim šupljinama, rešetnica ima malu težinu. Zbog svog jedinstvenog položaja, rešetnica sudjeluje u omeđenju nosne šupljine i tvorbi baze lubanje te tako odjeljuje nosnu šupljinu od mozga. Rešetnica se dijeli na okomitu ploču (*lamina perpendicularis, lamina mediana*) i vodoravnu,

rešetastu ploču (*lamina cribrosa*). Okomita ploča završava u lubanjskoj šupljini i tvori pijetlovu krestu (*crista galli*) za koju se veže vanjska, tvrda moždana ovojnica (*dura mater*) sa svojom duplikaturom (*falx cerebri*). Na vodoravnoj ploči nalaze se mali otvori (*foramina cribrosa*) kroz koje prolaze ogranci njušnog živca. S obje strane vodoravne ploče veže se po jedan etmoidni labirint (*labyrinthus ethmoidalis*). Etmoidni labirint s lateralne strane zatvara tanka koštana ploča (*lamina orbitalis*) koja čini medijalnu stjenku orbite. Etmoidnoj kosti pripadaju gornja i srednja nosna školjka. Između gornje i srednje nosne školjke nalazi se gornji hodnik (*meatus nasi superior*), a između srednje i donje nosne školjke je srednji nosni hodnik (*meatus nasi medius*). Iznimno može biti razvijen i najgornji nosni hodnik (*meatus nasi supremus*), iznad gornje nosne školjke.

Raonik (*vomer*) tanka je, neparna i nepravilna koštana ploča mediosagitalno smještena. Raonik izgrađuje donji dio koštane nosne pregrade. Anatomske specifični dijelovi vomera su parni krilasti koštani izdanci (*alae vomeris*). Na brazdu raonika (*sulcus vomeris*) naslanja se hrskavični dio nosne pregrade. Vomer se spaja s nazalnim grebenom maksile i s nepčanom kosti. U svom donjem dijelu odjeljuje koane.

Donja nosna školjka (*concha nasalis inferior*) nepravilna je i parna kost viscerokranija. Svojim prednjim, širim krajem veže se za gornju čeljust, dok se sa svojim stražnjim i šiljastim krajem veže za greben nepčane kosti. Ispod donje nosne školjke.

3.2.2 Donja čeljust

Donja čeljust (*mandibula*) neparna je kost viscerokranija i jedina pokretna kost na glavi. Smještena je u donjoj trećini lica. Mandibulu čini masivni trup (*corpus mandibulae*) na koji se sa svake grane nastavlja po jedna grana (*ramus mandibulae*). Na prednjem dijelu tijela

nalazi se podloga za bradu (*trigonum mentale*) te mjesto spajanja lijeve i desne strane trupa (*symphysis mandibulae*). Kut (*angulus mandibulae*) tvore grana i tijelo mandibule, mjesto je hvatišta (*tuberositas masseterica*) jakog žvačnog mišića (*m. masseter*), a veličina kuta varira. Pri rođenju kut mandibule je tup, a sa starenjem ide sve bliže pravom kutu. Na donjoj čeljusti nalaze se tri koštana nastavka, jedan se nalazi na tijelu (*processus alveolaris*), a dva na grani mandibule (*processus coronoideus* i *processus condylaris*). Alveolarni nastavak nalazi se duž tijela mandibule, a nastaje tek kad izniknu zubi. Također, alveolarni nastavak atrofira u slučaju da nema zubi. Mišićni nastavak (*processus coronoideus*) smješten je ispred zglobnog nastavka (*processus condylaris*), a za njega se hvataju niti temporalnog mišića. Zglobni nastavak ima prošireni dio, glavu (*caput mandibulae*) i suženi vrat (*collum mandibulae*). Glava mandibule konveksno je zglobno tijelo koje nasjeda u konkavno zglobno tijelo na sljepoočnoj kosti (*fossa mandibularis ossis temporalis*). Između zglobnih tijela nalazi se zglobni kolut (*discus articularis*). Temporomandibularni zglob kuglasti je zglob u kojem su mogući brojni pokreti, a specifičan je zato što se svaki pomak nužno odvija u lijevom i desnom zglobu. Između mišićnog i zglobnog nastavka nalazi se udubina (*incisura mandibulae*) kroz koju prolaze *nervus massetericus* i *arteria masseterica*. S unutarnje strane grane mandibule nalazi se otvor (*foramen mandibulae*). Mandibularni otvor mjesto je ulaska donjeg alveolarnog živca (*nervus alveolaris inferior*), ogranak mandibularne grane trigeminalnog živca, i donje alveolarne arterije. Otvor se dalje nastavlja u kanal (*canalis mandibulae*) koji se otvara na prednjoj strani trupa mandibule (*foramen mentale*).

3.3 Epidemiologija i etiologija prijeloma čeljusti

Prijelomi kostiju čeljusti i lica proporcionalno su najviše zastupljeni u mlađih odraslih osoba muškog spola (3,5). U svim dobnim skupinama prijelomi kostiju čeljusti i lica su češći u muškaraca, međutim ti omjeri nisu za sve dobne skupine isti. U dobnoj grupi 20-30 godine je

udio muškaraca prevladavajući (i do 80%) a u djece i starijih osoba je ta razlika manje izražena (5).

U 21. stoljeću u razvijenom svijetu s dobrom prometnom regulacijom i aktivnim zakonodavstvom, maksilofacijalne ozljede više nisu najčešće posljedica prometnih nesreća (6). Sve je veći udio ozljeda uzrokovanih nasiljem, padovima i sportom, dok su ozljede uzrokovane eksplozijama i vatrenim oružjem na posljednjem mjestu.

Globalnu težinu i učestalost stradavanja u prometu pokazuju podaci Svjetske zdravstvene organizacije jer godišnje u prometu pogine oko 1,2 milijuna ljudi, a broj ozlijeđenih je i do 50 milijuna. Smrtnost predstavlja vrh piramide s obzirom da je broj ozlijeđenih daleko veći.

Prometne nezgode i nesreće mogu biti: automobilske, motociklističke, biciklističke i pješačke. Dijelimo ih na one nastale pri velikoj brzini kada je veća energija udara te ozljede nastale pri manjoj brzini vozila. U prometnoj se nesreći može sudjelovati kao aktivni sudionik (vozač ili pješak u pokretu) i kao pasivni sudionik (suvozač ili pješak u mirovanju).

Najteže maksilofacijalne ozljede u hospitaliziranih pacijenata uvjetovane su upravo prometom. Stupanj ozljede dijelom ovisi o poštovanju sigurnosnih mjera u prometu. Vozači vezani sigurnosnim pojasom te biciklisti i motociklisti zaštićeni kacigama zadobivaju lakše ozljede od onih koji ove mjere ne poštuju (8).

Prijelomi kostiju lica udruženi s ozljedom neurokranija (potres i nagnječenje mozga, krvarenje u lubanji itd.) najčešće nastaju u automobilskim nesrećama (5,6). Na vrstu i težinu ozljede utječu brojne okolnosti: brzina, mjesto vozača, suvozača ili putnika na stražnjem sjedalu. Posebnu opasnost predstavlja alkoholizirano stanje vozača kada su oprez i vrijeme reagiranja minimalizirani, a ozljede teže. Biciklističke su nezgode česte u prometu, a osobito na takav način stradavaju djeca. Vozači bicikla i motocikla posebno su ranjivi u prometu,

stoga je nošenje kacige, koja ozljede glave smanjuje na trećinu, od iznimne važnosti. Biciklističke su nezgode različite: pad s bicikla, nalet na pješaka ili neku prepreku te sudar s automobilom

U maksilofacijalnoj traumatologiji nasilje je čest uzrok trauma. Traume mogu biti posljedica udarca šakom, nogom, tupim ili oštrim predmetom te vatrenim oružjem. Traumatizirani, hospitalizirani pacijenti frakture zadobiju bilo kao sudionici sukoba s jednom osobom ili kao žrtve premlaćivanja od strane više osoba. Veliki utjecaj na učestalost nasilja u društvu ima socioekonomski status kao i funkcioniranje institucija pravne države. Značajni čimbenik, a često i pokretač nasilja, su alkohol i droge (9). Način na koji su nanesene ozljede teško je precizirati, stoga je nužno detaljno ispitati anamnezu i ako je potrebno, heteroanamnezu. Budući da se svaki slučaj nasilja u roku od 24 sata prijavljuje policiji, anamneza i heteroanamneza važni su dokazni materijali.

Padovi su također česti uzroci ozljeda ličnog skeleta, posebno kod hospitaliziranih pacijenata starije životne dobi. Pad može biti u razini ili s visine. Uz visinu s koje je pacijent pao, važno je i o kakvu je podlogu udario. Iako su uz pad najčešće vezane ozljede po tipu udarca tupog predmeta, moguće su i rezne kao i ubodne ozljede.

Sportske ozljede i ozljede na radu specifično su etiološko područje jer obuhvaćaju široki spektar aktivnosti. Sportske ozljede vezane su za pacijente mlađe životne dobi. Iako su sportske ozljede moguće u gotovo svim sportovima, u nekim su sportovima ipak učestalije. Tako maksilofacijalne ozljede zadobivene u sportu prvenstveno možemo očekivati u borilačkim i kontaktnim sportovima.

Patološki prijelomi koji nastaju uslijed oslabljenosti kosti djelovanjem sila koje inače ne bi dovele do prijeloma kao komplikacije većih cista i tumora čeljusti, kroničnih upalnih stanja (osteomijelitis, osteoradionekroza) pa čak i kao komplikacije vađenja zuba (ekstrakcije,

alveotomije) su rijetki (3).

3.4 Vrste prijeloma čeljusti

Prijelomi lica dijele se na prijelome srednjeg lica, prijelome donje čeljusti te kombinirane prijelome. Prijelomi se, osim po lokalizaciji prijeloma, dijele i po vrsti i tipu prijeloma te po smjeru frakturne linije. Prema prisutnosti rane, odnosno komunikacije s usnom šupljinom, dijele se na zatvorene i otvorene prijelome. Po tipu prijeloma dijele se na infrakcije (ulomljenje) i subperiostalne prijelome (u djece), linearne, multifragmentalne i prijelome s defektom kosti (3). Prema smjeru frakturne linije lomovi se dijele na povoljne i nepovoljne, ovisno o djelovanju mišićnog vlaka na frakturne ulomke. Ukoliko se radi o frakturama koje su okomite na mišićni vlak, govori se o povoljnim frakturama, jer nema velikog pomaka ulomaka, dok su nepovoljne frakture usporedne s mišićnim vlaknima te su pomaci česti i značajni.

Ozljede mogu nastati uslijed djelovanja jakih sila, tzv. "high energy" trauma (prometne nezgode, pad velike visine) te slabijim silama (udarci, padovi, sportske ozljede). Najteža klinička slika vidljiva je kod ozljeda nastalih pod djelovanjem velikih sila. Djelovanjem velikih sila rijetko se viđaju lomovi pojedinačnih kostiju. Panfacijalni prijelomi zahvaćaju lomove svih dijelova lica te su posljedica djelovanja izrazito jakih sila na lični skelet. Prijelomi čeljusti i kostiju lica često su povezani i s ostalim ozljedama, a osobito s neurokirurškim. Kombinirani kraniofacijalni prijelomi uključuju kombinirane ozljede neurokranija i viscerokranija, a često su udružene s povredama mozga.

3.4.1 Prijelomi donje čeljusti

Prema načinu nastanka prijelomi donje čeljusti se dijele na direktne prijelome koji nastaju neposredno na mjestu djelovanja sile (udara) i indirektne prijelome koji se događaju na mjestima stanjene ili prenapregnute kosti uslijed prenošenja sile duž kosti čeljusti. Učestalost pojedinih mjesta prijeloma se razlikuje u raznim izvještajima (8,10) ali je sigurno da su češće lokalizacije prijeloma mandibule kolum, angulus, simfiza i korpus, a rjeđe alveolarni nastavak, uzlazni krak i mišićni nastavak.

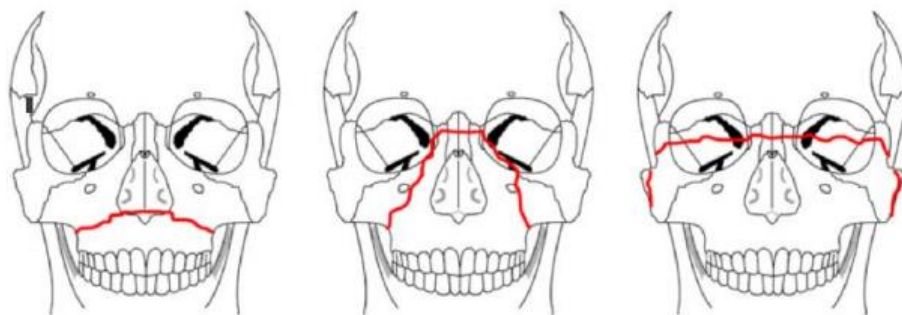
Direktni su najčešće prijelomi simfize, korpusa i alveolarnog grebena, indirektni prijelomi najčešći su u području zglobnog nastavka, te čeljusnog kuta. Prema broju prijeloma na mandibuli mogu biti jednostruki (40-50%), dvostruki (30%) i mnogostruki (10,3). U dvostrukih i višestrukih prijeloma najčešće je jedna od linija loma posljedica indirektnog djelovanja sile. Frakture mandibule nastaju na najslabijim područjima kosti (zglobni nastavak, mandibularni kut, područje kanina). Zglobni nastavak je po debljini kosti najslabiji i zbog toga je najčešće mjesto prijeloma (3). Frakture donje čeljusti mogu biti nepotpune i bez pomaka (frakture zelene grančice), jednostavne i složene. Jednostavni prijelomi su oni sa jednom frakturnom pukotinom i bez više ulomaka a kominutivni prijelom imaju mnogo fragmenata. Složeni prijelomi su otvoreni prema sluznici ili koži. Prijelomi donje čeljusti u regiji zubnog niza najčešće su otvoreni prema usnoj šupljini u području sluznice oko zuba, a prema koži lica rijetko, najčešće kod udara oštih predmeta. Prijelomi zglobnog nastavka i uzlaznog kraka su najčešće zatvoreni.

Vanjski znaci prijeloma mandibule su: otekline i vanjski i unutarnji podljevi, krvarenje u usnoj šupljini i poremećeni zagriz. Otvaranje usta je ograničeno, a potpuno zatvaranje također. Pri pregledu se mogu vidjeti laceracije, hematomi te frakture zuba.

Ozlijeđena osoba nije u mogućnosti žvakati, a pri pomacima čeljusti ima bolove što može otežati razgovijetnost govora.

3.4.2 Prijelomi gornje čeljusti u sklopu prijeloma srednjeg lica

Postoji više klasifikacija prijeloma srednjeg lica međutim je uvriježena klasifikacija po Le Fortu. Jedinstvene lomne linije karakteristične za frakture srednjeg lica prate linije slabijeg koštanog otpora, odnosno lome se stanjeni dijelovi kosti. Prema Rene Le Fort-u, a dijele se na tri razine. Tip prijeloma Le Fort I prati horizontalnu liniju povrh vrha nosa do pterigomaksilarne fisure. Le Fort II prijelom je piramidalnog tipa koji seže do nosnih kostiju, zahvaća orbitu preko zigomatičnomaksilarne suture, a proteže se prema dolje i lateralno na pterigoidni nastavak sfenoidne kosti. Fraktura po tipu Le Fort III kraniofacijalna je disjunkcija. Dolazi do kompletnog odvajanja viscerokranija od neurokranija. Lomna linija proteže se od nosnih kostiju preko medijalnog dijela orbite na donju orbitalnu fisuru. Lateralno prati spojna mjesta frontalne sa zigomatičnom i temporalnom kosti kao i suturu na zigomatičnom luku.



Slika 1. Podjela prijeloma srednjeg lica po Le Fortu (lijevo-tip I, sredina-tip II, desno-tip III)

Prijelomi tipa Le Fort najčešće su praćeni karakterističnim otvorenim zagrizom zbog retruzije i rotacije frakturiranog segmenta. Stražnji pomak – retruzija nastaje kao posljedica sile samog udara u čeljust pa se zbog toga pri zagrizu mogu sastaviti samo stražnji kutnjaci gornje i donje čeljusti, a čitav gornji zubni luk je u odnosu na donji utisnut prema natrag. Prijelomi gornje čeljusti također uzrokuju smetnje otvaranja i zatvaranja usta i smetnjama žvakanja čvrste hrane. Više od polovice ozljeđenika s prijelomima Le Fort tipa nema simetričnu frakturu već kombinaciju različitih nivoa (3), a u manjeg broja mogu biti i unilateralne. Ukoliko je prijelom na više razina tip prijeloma (Le Fort 1-3) se određuje prema najvišoj razini loma. Asimetrične Le Fort frakture mogu biti praćene sagitalnim prijelomom palatinalnog segmenta najčešće medijalno ili paramedijalno. Sagitalni prijelom je prisutan u 10%-20% obostranih Le Fort prijeloma. Kod sagitalnih prijeloma postoji prekid zubnog luka na mjestu prijeloma. Prijelomi gornje čeljusti tipa Le Fort uzrokuju epistaksom koja je najizraženija kod tipa II i III (3). Prijelomi tipa Le Fort II i III mogu biti udruženi s prijelomom dna prednje lubanjske jame i tada se ukazuje i pneumocefalus, nazolikovoreja i smetnje njuha zbog oštećenja njušnog živca.

Kod prijeloma LE Fort tip I kreptacije se mogu osjetiti palpacijom u gornjem vestibulumu gdje se javljaju i najizraženiji hematomi. Kod prijeloma tipa II centralni dio lica je utisnut s

produbljenjem nazolabijalnih brazdi, a hematomi su najizraženiji u donjim vjeđama. Krepitacije i koštani diskontinuitet mogu se napipati na donjem rubu orbite, a mogu biti prisutni i poremećen položaj oka prema unutra i poremećaj gibanja oka (bulbomotorike). Kod prijeloma tipa II i III može doći do sedlaste deformacije nosa, praćene povećanjem razmaka između medijalnih očnih kuteva (telekantus). Najuočljivija vanjska deformacija nastaje kod tipa III jer su uključene i zigomatične kosti, pa se nastala udubljenost lica opisuje kao lice poput zdjele (engl. *dish face*), a hematomi su poput naočala. Rinolikvoreja i pneumocefalus najčešće su udruženi s ovim prijelomima.

3.4. Liječenje prijeloma čeljusti

U liječenju prijelom čeljusti razlikujemo više grupa postupaka:

- postupke koji su neophodni neposredno nakon ozljede koji uključuju nadzor vitalnih parametara, ranu dijagnostiku i opće postupke stabilizacije pacijenta,
- medikamentozno liječenje (antibiotici, analgetici, prema potrebi parenteralna nadoknada i korekcija elektrolita itd.),
- postupke kojima neposredno interveniramo na samom mjestu prijeloma (imobilizacija intermaksilarnom fiksacijom, repozicija, otvorena fiksacija osteosintezom),
- postupke s usnom šupljinom i operativnim ranama za održavanje higijene i prevenciju infekcije,
- postupke nadzora i upravljanja prehranom bolesnika koje je važna u oporavku i cijeljenju prijeloma,
- te postupke u slučaju eventualnih komplikacija.

3.4.1 Inicijalno liječenje i postupci kod prijeloma čeljusti

Prijelomi čeljusti kao takvi direktno ne ugrožavaju život ozlijeđenoga, ali utječu na prohodnost dišnog puta što je najčešći razlog hitnosti zbrinjavanja. Kod politraumatiziranih osoba mogu biti istovremeno prisutne ozljede grudnog koša, trbuha, zdjelice i ekstremiteta. Primarna procjena nalaže otkriti i odmah liječiti po život opasne ozljede. Tijekom primarne procijene nije nužno odmah detaljno dijagnosticirati ozljede kostiju lica, već se tim mora koncentrirati na životno ugrožavajuće situacije kao što je opstrukcija dišnog puta, moguće ozljede vratne kralježnice, disanja i respiratorne funkcije, kontrola krvarenja i cirkulacije, poremećaje svijesti i druge neurološke ispade. Pokušavajući razgovarati sa bolesnikom, provjeravamo prohodnost dišnih puteva, a ujedno i stanje svijesti. Prijelomi čeljusti nerijetko su povezani sa prekomjernom konzumacijom alkohola ili droga (9), što može zamaskirati hipoksiju, hipotenziju i opće stanje šoka nakon doživljene traume . Oslobađanjem dišnog puta, primjenom kisika korigirati hipoksiju te ako je bolesnik pri svijesti postaviti ga u adekvatan položaj kojim ćemo olakšati disanje i privremeno usporiti krvarenje te umanjiti mogućnost za aspiracijom. Istovremeno je potrebno slušati i definirati karakteristike zvukova prilikom disanja poput stridora, hrkanja ili grgljanja. Ukoliko se radi o obostranom prijelomu mandibule , jezik gubi prednju potporu pa se u tom slučaju dišni put oslobađa povlačenjem prednjeg dijela mandibule. Djelomična opstrukcija dišnog puta može nastati pri frakturi maksile s pomakom prema straga (klinički nalaz je prolaz donjih prednjih zubi ispred gornjih). Primarno zbrinutog bolesnika potrebno je adekvatno transportirati u regionalan centar za maksilofacijalnu kirurgiju. Optimalni rezultati liječenja se postižu ukoliko se prijelom čeljusti definitivno zbrine što ranije (11) pa se i bolesnik može vrlo brzo otpustiti s liječenja ako nije politraumatiziran.

3.4.1 Medikamentozno liječenje

Većina prijeloma čeljusti otvorena je prema usnoj šupljini. Bakterijska flora usne šupljine fiziološki uključuje potencijalno patogene klice, a pogotovo u pacijenata sa nesaniranim zubnim karijesom i lošom oralnom higijenom. Uz prijelom se često pojavljuju nagnječenja i hematomi u okolnom tkivu koji pogoduju razvoju infekcije. Zbog ovih se razloga u prijeloma čeljusti u pravilu uključuje antibiotska profilaksa (12, 13). Profilaksom se cilja na potencijalne uzročnike infekcije, najčešće gram pozitivne koke i anaerobne koke tako da se primjenjuje antibiotik širokog spektra (penicilinske ili cefalosporinske grupe) zajedno s antibiotikom koji ciljano djeluje na anaerobe (metronidazol). U slučaju preosjetljivosti na penicilinsku-cefalosporinsku grupu uključuje se klindamicin koji dobro prodire u koštane strukture, a pokriva i veći dio anaerobne skupine. Zbog svojih potencijalnih nuspojava (najčešće gastrointestinalne tegobe) nema prednost u osoba koje nisu preosjetljive na penicilinsku-cefalosporinsku grupu.

Uz antibiotike također se u većine bolesnika s prijelomima čeljusti uključuju analgetici (nesteroidni antireumatici, paracetamol, analgin i sl.). Najčešće nema potrebe za analgeticima opijatne grupe.

Lokalna terapija za održavanje oralne higijene uključuje antiseptičke otopine za oralnu primjenu (14), koje treba redovito primjenjivati, pazeći pritom da bolesnik ne napuhuje obraze pri ispiranju, kako se ne bi razvila dehiscencija intraoralnih rana. Kod imobilizacije nije moguća klasična metoda četkanja zuba, ali potrebno je redovito čistiti usnu šupljinu od ostataka hrane prikladnim špatulama ovijenim gazom, koja je natopljena u antiseptičku otopinu te tako zamjenjuje antiseptički učinak koji u normalnim okolnostima ima pasta za zube.

3.4.2. Imobilizacija čeljusti

U prijelomima čeljusti bez dislokacije, osobito ako je prijelom samo donje čeljusti, moguće je liječenje tekućom dijetom kroz 4-6 tjedana tijekom kojih pacijent mora izbjegavati svu čvrstu hranu i jako otvaranje usta. Ovim se načinom najčešće liječe prijelomi mišićnog nastavka, prijelomi uzlaznog kraka bez pomaka, prijelomi same zglobne glavice unutar zgloba te ostali prijelomi zglobnog nastavka u kojih nema pomaka i zagriz nije poremećen (3).

Imobilizacija kod prijeloma i donje i gornje čeljusti vrši se povezivanjem zuba u poziciji vlastitog prirodnog zagrizu (15). Ta se metoda naziva intermaksilarna (međučeljusna) fiksacija. Intermaksilarna fiksacija se još od perioda II. svjetskog rata rutinski provodila postavljanjem metalnih lukova koji se pričvrste za zube gornje i donje čeljusti te povežu gubicama (16). Krajem prošlog stoljeća (17) predstavljena je i vrlo brzo široko prihvaćena metoda intermaksilarne fiksacije preko vijaka koji se iznad zuba postavljaju u alveolarne nastavke gornje i donje čeljusti i međusobno povežu žičanim omčama ili gubicama u položaj zagrizu. Ovaj oblik često se koristi u tijeku operacije za uspostavljanje okluzije, a omogućava bolju higijenu usne šupljine od drugih oblika intermaksilarne fiksacije (16). Kada bolesnik nema dovoljno zuba u čeljustima moguće je temeljem otisaka čeljusti na sadrenim modelima napraviti akrilatne udlage, fiksirati žicama ili vijcima za čeljust te međusobno povezati u intermaksilarnu fiksaciju (18). Takve su udlage slične potpunim i djelomičnim protezama jer nalježu na bezubi alveolarni greben i preostale zube te nadomještaju prostor u zagrizu gdje zuba nema. Kada se IMF koristi kao isključiva metoda liječenja treba biti zadržana kroz 5-6 tjedana, osim kod prijeloma zglobnog nastavka (3, 15) kod kojih ne smije trajati duže od 3 tjedna zbog rizika posljedica na pomičnost zgloba. Nakon skidanja fiksacije preporuča se mekša hrana još 4 tjedna.

Kod prijeloma zuba i zubnog grebena donje ili gornje čeljusti imobilizira se samo jedan zubni luk pomoću akrilatne individualne šinje ili žičano-kompozitnih splintova (akrilatom učvrćenih žica koje povezuju zube). Taj se način naziva monomaksilarna fiksacija (MMF).

I intermaksilarna i monomaksilarna fiksacija otežavaju održavanje oralne higijene, a i prehranu bolesnika stoga je potrebna upotreba oralnih antiseptika i odgovarajućih dodataka u prehrani.

3.4.3. Kirurško liječenje

Kirurško liječenje primjenjuje se kod prijeloma donje čeljusti s pomakom, višestrukih prijeloma i prijeloma s gubitkom kosti i u gotovo svih prijeloma gornje čeljusti osim kada je kirurško liječenje kontraindicirano. Da bi se prelomljeni dijelovi stavili u pravilan položaj (repozicija) i povezali, potrebni su kirurški rezovi koji se kad god je moguće rade u donjem i gornjem predvorju usta (prijelomi mandibule osim zglobnog nastavka, prijelomi Le Fort). Kada nije moguće pristupiti i stabilizirati prijelom intraoralnim putem čine se vanjski rezovi u odabranim dijelovima lica (ispod čeljusnog kuta ili ispred uha za pristup na zglobni nastavak, kroz gornju i donju vjeđu za pristup na Le Fort prijelome).

Za učvršćivanje lomova postavljaju se pločice i vijci za spajanje kosti čeljusti koje su od titanske biokompatibilne legure te ih nije potrebno kasnije odstraniti. U području gornje čeljusti i kod prijeloma donje čeljusti bez gubitka kosti, najčešće se upotrebljavaju pločice s vijcima promjera 2 mm (19). U višestrukih prijeloma donje čeljusti, osobito s defektom kosti i u bezubih čeljusti, koriste se jake ploče (promjer >2mm) koje nose čitavo opterećenje žvačne sile (3,19).

Liječenje osteosintezom najčešći je oblik liječenja prijeloma donje čeljusti (>70%) čak i kod onih prijeloma koji nisu dostupni operacijom kroz usta (19). Pri liječenju prijeloma donje čeljusti osteosintezom, intermaksilarna fiksacija se također primjenjuje, ali kraće (20).

Repozicija i osteosinteza prijeloma donje čeljusti treba uspostaviti uredni zagriz i učvrstiti ulomke u povezanoj poziciji što sličnije položaju koji su imali i prije prijeloma. Kod prijeloma gornje čeljusti tipa Le Fort zadatak repozicije i osteosinteze je složeniji, jer uz uspostavu dobrog zagriža treba uspostaviti i adekvatnu visinu i anteroposteriornu projekciju srednjeg lica (21), a kod tipa LE Fort II i III ostvariti povoljan odnos kostiju koje čine orbitu kako ne bi došlo do pomaka oka. Zbog toga je osteosinteza sastavni dio liječenja gotovo svih prijeloma gornje čeljusti (21) pa čak i atipičnih i rijedih oblika prijeloma (22). Izuzetak su samo prijelomi grebena gornje čeljusti, koji se kao i prijelomi grebena donje čeljusti liječe monomaksilarnom fiksacijom. U prijeloma Le Fort I osteosinteza se postavlja intraoralnim pristupom kroz gornje predvorje usta. U prijeloma Le Fort II prilazi se izvana kroz donju vjeđu i povezuje metalnim pločicama mjesto prijeloma na donjem rubu orbite (3). Kod prijeloma Le Fort III osteosinteza se također mora učiniti na lateralnom rubu orbite, a rez je kroz gornju vjeđu(3). Prijelomi Le Fort II i III daleko su najsloženiji kako za repoziciju ulomaka tako i za spajanje ulomaka, jer su kosti srednjeg lica daleko tanje od mandibule i zaokružuju koštane šupljine (orbite, nosna šupljina, sinusi), čiji se prvobitni oblik mora vratiti da se očuva funkcija organa koje sadrže.

Pacijenti s prijelomima gornje čeljusti tipa Le Fort II i III imaju vanjske rane u području vjeđa, što zahtjeva dodatnu pažnju i u kirurškoj izvedbi i u cijeljenju rane. Poslije operacije potrebna je svakodnevno čišćenje rana fiziološkom otopinom i primjena antibiotske masti, prikladne za blizinu očne sluznice.

3.4.4. Prehrana bolesnika u tijeku liječenja prijeloma čeljusti

Ishranjenost i pravilan unos hrane je jedan od ključnih čimbenika kvalitete života. Nedostatak pravilne ishrane utječe i na zdravu osobu, a kod ozlijeđene osobe može utjecati i na cijeljenje rane (23). Za koštano cijeljenje važan je unos proteina, a uslijed stresa same ozljede i stresa operacijskog liječenja dolazi do stresnog hipermetabolizma, koji redistribuira tjelesne rezerve i stvara uvjete hipoproteinemije. Zbog toga se u prehrani bolesnika s maksilofacijalnim operacijama i prijelomima čeljusti preporuča, uz visoko energetske bogatu hranu (ugljikohidratima i mastima), dodatak esencijalnih aminokiselina, proteina, minerala i vitamina (23) u trajanju najmanje 7-10 dana, ili čak duže u slučajevima gubitka tjelesne težine.

Budući da prijelomi čeljusti utječu na unos hrane, formiranje zalogaja i gutanje hrane, a kako su i operativni rezovi često u sluznicama usne šupljine, razumljivo je da je prehrana takvih pacijenata otežana i unos hrane smanjen. Prema američkoj studiji iz New Orleansa iz 2019. g. u 439 bolesnika s prijelomom donje čeljusti ustanovljeno je da su u prosjeku izgubili oko 5% tjelesne težine koju u cijelosti nisu povratili i do 99 dana od ozljede (24). Još su veći gubitak uočili kod pacijenata s udruženim ozljedama koji su zbog toga dijelom boravili i u jedinici intenzivne njege, u tih je bolesnika uočen gubitak od 8,8% tjelesne težine.

Bolesnicima s operacijama čeljusti preporučeno je pratiti indeks tjelesne težine (BMI body mass index), znakove pothranjenosti (edemi, upalna oštećenja kože i sluznica, gubitak potkožnog masnog tkiva itd.) i laboratorijske pokazatelje (albumini, ureja, elektroliti itd.). U ranoj fazi liječenja korekcije se provode parenteralnim unosom, a potom obogaćenom prehranom i dodacima koji najčešće uz kalorijski i proteinski udio sadrže i minerale i

vitamine te imunonutrijente koji utječu na cijeljenje i djeluju antiinflamatorno kao npr. glutamin, argini i omega3 masne kiseline (23).

Posebne uvjete prehrane imaju bolesnici s intermaksilarnom fiksacijom koji mogu uzimati samo sasvim tekuću hranu te je potrebna veća količina i broj obroka da se zadovolje dnevne potrebe unosa hrane. U navedenoj studiji(24) doduše nije uočena bitna razlika u gubitku težine među bolesnicima koji jesu ili nisu imali intermaksilarnu fiksaciju te autori gubitak težine prvenstveno pripisuju otežanom i bolnom gibanju čeljusti kod hranjenja.

Prehrana na sondu se primjenjuje rjeđe i kratkotrajno u složenih prijeloma i donje i gornje čeljusti i u pacijenata koji imaju istovremenu kranio cerebralnu ozljedu. U tih se bolesnika dnevni unos pojačava posebnim hranjivim pripravcima koji sadrže dostatan broj esencijalnih aminokiselina, proteina, masti i ugljikohidrata.

3.4.5. Postupci s usnom šupljinom i zubima u tijeku liječenja prijeloma čeljusti

Njega usne šupljine i zuba naročito je važna kod bolesnika koji imaju intermaksilarnu fiksaciju zbog otežanih uvjeta čišćenja usne šupljine. Slomljene krune zuba izvor su dodatnih bolova zbog možebitne izloženosti pulpe. Popravak zuba u ranoj fazi liječenja rijetko je moguć zbog imobilizacije pa je oralna higijena tim značajnija da ne dođe do upalnih promjena zuba i desni.

Za oralnu dezinfekciju najčešće se koriste pripravci na bazi klorheksidina i alfa-bisabola (14). Redovitom njegom usne šupljine sprečava se dehiscenca intraoralnih rana i infekcija te smanjuje bolni period.

Premda se pacijentima uvodi dijeta s konzumacijom tekuće i polutekuće hrane, ostaci hrane u usnoj šupljini mogu pogodovati porastu patogenih bakterija. Oralna higijena je vrlo bitna da bi maksimalno smanjila mogućnost infekcije. U pacijenata bez intermaksilarne fiksacije oralna se higijena provodi uobičajenim postupcima, dok je u onih s internom fiksacijom potrebna dodatna edukacija o provedbi oralne higijene. Ako nije moguće čišćenje mekom četkicom, indiciran je tuš za usta. Oralni dezinficijensi se koriste minimalno tri puta na dan.

Fizioterapija je važan aspekt postoperativne njege u prijeloma u kojih se može očekivati produžene smetnje otvaranja usta kao što su prijelomi zglobnog nastavka. Od fizioterapije preporučuju se magnetoterapija, terapija laserom, terapija ultrazvukom i elektroterapija. Kod fraktura donje čeljusti najbolja se pokazala terapija laserom, magnetoterapija i vježbanje mišića (kinezioterapija). Počinje se vježbati što prije. Svrha je terapije normalno otvaranje usta najmanje 40 mm i potpuni povratak funkcije temporomandibularnoga zgloba.

3.6 Sprečavanje i postupci kod komplikacija liječenja prijeloma čeljusti

Neuspjeh liječenja prijeloma čeljusti može biti posljedica kompleksnosti ozljede, pogreške tijekom kirurškog postupka, infekcije ili nepridržavanja postoperativnih smjernica. Posljedice komplikacija mogu biti izražene kao odstupanje od anatomske morfologije ili kao nemogućnost obavljanja funkcije. Najučestalije su komplikacije infekcija, nezarastanje ili pogrešno zarastanje uz malokluziju, ankiloza, ispadi osjeta i neuspjeh fiksacije.

Komplikacije nisu česte, kod prijeloma donje čeljusti prema studiji iz Zuricha 2017 (25) između 450 operiranih pacijenata četvero je imalo osteomijelitis (0.8%), 13 pseudoartrozu (2.8%), a sedmero infekciju povezanu s osteosintetskim materijalom (1.5%).

Zakašnjelim zarastanjem smatramo situaciju u kojoj do zarastanja nije došlo unutar 2 mjeseca od operacije. Zakašnjelo zarastanje, prema definiciji, jest produljeno zarastanje do kojeg će ipak doći bez potrebe za dodatnom operacijom. Uzroci su infekcija, pomičnost fragmenata, atrofija, starija životna dob, sustavne bolesti i dr. Incidencija je manja kod rigidne fiksacije nego kod nerigidne. Nesrastanje je potpuni neuspjeh terapije i iziskuje novu operaciju. Uzrocima se smatraju mobilnost i infekcija, dok su predisponirajući čimbenici velika frakturna pukotina i razmak među fragmentima, starost, otvorena rana, sustavne bolesti i nekroza tkiva. Terapija se sastoji od ponovnog otvaranja rane, čišćenja nekrotičnih dijelova, ponovnog uspostavljanja okluzije i po potrebi korištenja koštanih presadaka te rigidne fiksacije (26).

Najčešća komplikacija je upala . Rizik je povećan ako je riječ o frakturama u kojima nalazimo komunikaciju između usne šupljine i same kosti (otvorene frakture). Od ostalih uzroka navode se nekrotična pulpa, loša oralna higijena, nekrotična kost, pomičnost fragmenata, loše hlađenje prilikom preparacije kosti (termička oštećenja), zub u frakturnoj pukotini, dob, neki lijekovi i dr. Klinički, nalazimo bol, eritem, edem, apsces, fistulu, osteomijelitis i rijetko nekrotizirajući fasciitis. Terapija ovisi o opsegu upale, kod apscedirajućih upala radi se incizija i drenaža gnojnog sadržaja. Ordiniraju se antibiotici širokoga spektra, sve dok ne dođe nalaz antibiograma. Ako je zub uzročnik, zub se najčešće izvadi. Ako je potrebno, vadi se osteosintetska pločica, ukloni se nekrotično tkivo, nanovo stabiliziraju rubovi i rigidno se fiksiraju fragmenti .

Malokluzija se pojavljuje u 0 do 4,2% slučajeva, a uzroci su loše intraoperativno uspostavljena okluzija, nesuradnja pacijenta, pogrešna uporaba rigidnih osteosintetskih fiksatora, pogrešno namještanje slomljenih ulomaka, nemogućnost procjene pacijentove habitualne okluzije, loša primarna stabilnost prijeloma itd. Uočeno je da je malokluzija češća u pacijenata koji imaju opsežnije ozljede u automobilskim i motociklističkim nesrećama (27)

kao i u onih koji imaju udružene ozljede drugih dijelova tijela. Terapija se sastoji od detekcije uzroka, pokušaja ortodontskog ispravljanja malokluzije, ako je moguće, i osteotomije. . Kod osteotomije se poduzimaju kontrolirano lomljenje pogrešno srasle kosti, modelacija rubova, novo pozicioniranje fragmenata u pravilan položaj, uspostavljanje ispravne okluzije i rigidne fiksacije. Kod većih zahvata indicirana je i transplantacija koštanoga tkiva.

Kao komplikacija mogući je prolongirani trizmus, odnosno reducirano otvaranje usta u odnosu na ranije stanje prije prijeloma (27). Ova komplikacija je češća u prijeloma zglobnog nastavka naročito same glavice mandibule i kod kombiniranih prijeloma donje i gornje čeljusti. Otežano otvaranje usta i otežano žvakanje može trajati i do 6 tjedana nakon operacije, a kada traje duže potrebno je provoditi vježbe s metalnim otvaračem ili individualnim otvaračem s oprugom, a po potrebi uključiti fizikalnu terapiju..

Najteža komplikacija je ukočenje temporomandibularnog zgloba - ankiloza kada dolazi do fibroznog ili rjeđe koštanog srašavanja između kondila i kosti glenoidalne udubine. Ova komplikacija je najčešće vezana uz višeiverne prijelome zglobne glavice osobito kod pacijenata koji nisu dovoljno aktivno razgibavali čeljust. Terapijski, jedina je opcija nova operacija i artroplastika .

Rjeđe komplikacije su lom pločice i nekroza kosti oko vijaka, te ozljeda živaca. Ozljeda živaca najčešće nastupa uslijed samog loma što se ne smatra komplikacijom nego posljedicom ozljede, ali se može dogoditi i pri neadekvatnom postavljanju vijaka, osobito u području mandibularnog kanala. Dođe li do ozljede živca, dolazi i do gubitka osjeta donjega alveolarnog ili mentalnog živca ako se radi o donjoj čeljusti, odnosno infraorbitalnog živca ako se radi o gornjoj čeljusti. Poboljšanje se postiže medikamentoznim liječenjem vitaminima B (koji pospješuju oporavak živaca) i po potrebi fizioterapijom.

4. Zaključak

Liječenje prijeloma čeljusti je po brojnim elementima vrlo specifično i razlikuje se od liječenja prijeloma ostalih dijelova tijela. Budući su čeljusti na samom početku probavnog i dišnog trakta, pri ozljedi, ali i u postupku liječenja mogu se očekivati problemi s disanjem, govorom, otežan unos hrane te posljedično gubitak tjelesne težine, otežana oralna higijena, bolni periodi praćeni nesanicama te deformacija lica s otokom i podljevimima koja traje i po više tjedana. Svi ovi elementi značajno utječu na kvalitetu života i socijalne funkcije bolesnika. Poznavanjem specifičnosti u liječenju prijeloma čeljusti i primjenom adekvatnih postupaka možemo pomoći bolesniku da se te poteškoće smanje i izbjegnu nepotrebne posljedice i komplikacije.

Rano i adekvatno dijagnosticiranje maksilofacijalnih ozljeda preduvjet je pravovremenog liječenja. Neadekvatno liječene ozljede čeljusti lica daleko je teže uspješno riješiti, a trajne posljedice su učestalije. U prepoznavanju i liječenju maksilofacijalnih ozljeda veliku ulogu imaju liječnici opće medicine i dentalne medicine koji djeluju u sklopu hitne medicinske pomoći, opći kirurzi, oralni kirurzi i anesteziolozi, jer je maksilofacijalna kirurgiju u okviru hitnog prijema organizirana samo u regionalnim centrima poput K.B.“Dubrava“. Odgoda liječenja maksilofacijalne ozljede produžava period liječenja kao i oporavak bolesnika te neposredno utječe na slabiji rezultat liječenja i pojavu komplikacija u politraumatiziranih bolesnika.

5. Zahvale

Najveću zahvalu upućujem mentorici prof. dr. sc. Naranđi Aljinović Ratković na svoj nesebičnoj pomoći, podršci, prijedlozima i sugestijama kako bi još jedan diplomski rad mogao biti obranjen, a cjelokupno društvo bogatije za još jednu školovanu medicinsku sestru.

Zahvaljujem svojoj djeci, Tonki i Frani koji su mi bili podrška na način da su zbog mojih izbivanja od doma zbog fakultetskih obveza, postali odgovorna i samostalna djeca.

Zahvaljujem svim svojim suradnicima Kliničkog zavoda za stomatološku protetiku , posebno kolegicama, medicinskim sestrama i predstojniku Zavoda izv. prof. dr. sc. Domagoju Žabaroviću na razumijevanju i organizaciji da ovaj studij privedem kraju.

Posebno zahvaljujem mojem dragom prijatelju Z. P. bez čije financijske potpore ovaj studij ne bih mogla upisat.

6. Literatura

1. Zeng W, Lian X, Chen G, Ju R, Tian W, Tang W: Digital Diagnosis and Treatment Program for Maxillofacial Fractures: A Retrospective Analysis of 626 Cases. *J Oral Maxillofac Surg* 2018; 76:1470-1478
2. Hardt N, Kessler P: Surgical Repair of Craniofacial Fractures. In: Hardt N., Kessler P., Kuttnerberger J. (eds) *Craniofacial Trauma*. Springer, Cham, 2019 https://doi.org/10.1007/978-3-319-77210-3_8
3. Aljinović Ratković N: *Maksilofacijalna traumatologija*, U: Šoša T i sur: *Kirurgija*, Zagreb, Naklada Ljevak 2007
4. Krmpotić-Nemanić J, Marušić A: *Anatomija čovjeka*, Zagreb, Medicinska zaklada, 2007
5. Singaram M, G SV, Udhayakumar RK. Prevalence, pattern, etiology, and management of maxillofacial trauma in a developing country: a retrospective study. *J Korean Assoc Oral Maxillofac Surg*. 2016.;42(4):174-179.
6. Al-Dajani M, Quiñonez C, Macpherson AK, Clokie C, Azarpazhooh A. Epidemiology of maxillofacial injuries in Ontario, Canada. *J Oral Maxillofac Surg*. 2015.;73(4):693.e1-693.e9.
7. Erol B, Tanrikulu T, Görgün B: Maxillofacial Fractures. Analysis of demographic distribution and treatment in 2901 patients (25-year experience) *J Cranio-Maxillofac Surg* 2004; 32(5): 308-313 <https://doi.org/10.1016/j.jcms.2004.04.004>
8. Schneider D, Kämmerer PW, Schön G, Dinu C, Radloff S, Bschorer R. Etiology and injury patterns of maxillofacial fractures from the years 2010 to 2013 in Mecklenburg-Western Pomerania, Germany: A retrospective study of 409 patients. *J Craniomaxillofac Surg*. 2015;43(10):1948-1951.
9. Laverick S, Patel N, Jones DC. Maxillofacial trauma and the role of alcohol. *Br J Oral Maxillofac Surg* 2008; 46(7):542-546, doi:10.1016/j.bjoms.2008.01.021
10. Anyanechi CE, Saheb B D : Mandibular sites prone to fracture: analysis of 174 cases in a Nigerian tertiary hospital. *Ghana med J* 2011; 45(3):111-114.

11. Shiva Subramaniam, Anthony Febbo, James Clohessy, Alexander Bobinskas.: Retrospective analysis of postoperative interventions in mandibular fractures: a shift towards outpatient day surgery care. *Br J Oral Maxillofac Surg* 2018; 56(6): 486-489
12. Andreasen JO, Jensen SS, Schwartz O, Hillerup Y. A systematic review of prophylactic antibiotics in the surgical treatment of maxillofacial fractures. *J Oral Maxillofac Surg* 2006;64(11):1664 - 8.
13. Kyzas PA :Use of Antibiotics in the Treatment ofMandible Fractures: A Systematic Review. *J Oral Maxillofac Surg* 69:1129-1145, 2011
14. Amora-Silva, B.F., Ribeiro, S.C., Vieira, C.L. et al. Clinical efficacy of new α -bisabolol mouthwashes in postoperative complications of maxillofacial surgeries: a randomized, controlled, triple-blind clinical trial. *Clin Oral Invest* (2019) 23: 577-584. <https://doi.org/10.1007/s00784-018-2464-4>
15. Van den Bergh B, Blankestijn J, van der Ploeg T, Tuinzing DB, Forouzanfar T: Conservative treatment of a mandibular condyle fracture: Comparing intermaxillary fixation with screws or arch bar. A randomised clinical trial. *J Craniomaxillofac Surg*. 2015 ;43(5):671-6. doi: 10.1016/j.jcms.2015.03.010.
16. Qureshi AA, Reddy UK, Warad NM, Badal S, Jamadar AA, Qurishi N: Intermaxillary fixation screws versus Erich arch bars in mandibular fractures: A comparative study and review of literature. *Ann Maxillofac Surg*. 2016; 6(1): 25–30. doi: 10.4103/2231-0746.186129: 10.4103/2231-0746.186129
17. Arthur G, Berardo N. A simplified technique of maxillomandibular fixation. *J Oral Maxillofac Surg* 1989;47:1234-38.
18. Shah, SP, Verma VB, Talkal AK, Saini S; Shah RJ: Gunning Splint Modified to Complete Dentures Prosthesis: A Conservative Management of Edentulous Mandibular Fracture. *J Clinic Diag Res* 2018 ;12(7) p1-3.
19. Oruç M, Işık VM, Kankaya Y, Gürsoy K, Sungur N, Aslan G, Koçer U.: Analysis of Fractured Mandible Over Two Decades. *J Craniofac Surg*. 2016 ; 27(6): 1457–1461

- 20 Kopp RW, Crozier DL, Goyal P, Kellman RM, Suryadevara AC1. Decade review of mandible fractures and arch bar impact on outcomes of nonsubcondylar fractures. *Laryngoscope*. 2016 ;126(3):596-601. doi: 10.1002/lary.25671.
21. Kim HS, Kim SE, Lee HT: Management of Le Fort I fracture *Arch Craniofac Surg*. 2017; 18(1): 5–8. doi: 10.7181/acfs.2017.18.1.5
22. Regmi KP, Tu J, Ge S, Hou C, Hu X, Li S, Du J: Retrospective Clinical Study of Maxillary Sagittal Fractures: Predictors of Postoperative Outcome . *J Oral Maxillofac Surg* 75:576-583, 2017
23. Giridhar VU: Role of nutrition in oral and maxillofacial surgery patients. *Natl J Maxillofac Surg*. 2016; 7(1): 3–9. doi: 10.4103/0975-5950.196146
24. Christensen BJ,. Chapple AG, King BJ: How Much Weight Loss Can Be Expected After Treating Mandibular Fractures? *J Oral Maxillofac Surg* 77:777-782, 2019
- 25.. Zhou HH, Lv K, Yang RT, Li Z, Yang XW, Li ZB: Clinical, retrospective case-control study on the mechanics of obstacle in mouth opening and malocclusion in patients with maxillofacial fractures. *Sci Rep*. 2018 May 16;8(1):7724. doi: 10.1038/s41598-018-25519-0.
26. Stojanovic A, Jacobson C, Gratz KW, Schenkel JS, Rucker M, et al. (2017) Postoperative Complications in the Lower Jaw in Trauma Patients. *Trauma Acute Care* 2:45. doi:10.21767/2476-2105.100045
27. Ostrander, BT, Wang HD,Cusano A, MansonPN, Nam AJ, MD, Dorafshar AH: Contemporary Management of Mandibular Fracture Nonunion—A Retrospective Review and Treatment Algorithm. *J Oral Maxillofac Surg* 76:1479-1493, 2018

7. Životopis

Osobni podaci Vesna Marinović, rođena Hrgovan

Rođena 11.9.1974. u Zagrebu

Email: vmarinovic1974gmail.com

Obrazovanje: 1993. g. završila srednju školu za medicinske sestre “Sestre milosrdnice” u Vinogradskoj , 2007. diplomirala na Zdravstvenom Veleučilištu u Zagrebu smjer sestrinstvo, 2017. g. upisujem Diplomski studij sestrinstava na Medicinskom fakultetu Sveučilišta u Zagrebu.

Najveći dio svog radnog vijeka provela sam u K. B. ”Dubrava”, od 1995. g. od toga sam dvije godine radila u Domu zdravlja “Vrbovec “u Hitnoj medicinskoj pomoći.

U K. B. ”Dubrava“ od 1995. g. radim na Zavodu za traumatologiju i ortopediju 15 godina.

Rođenjem prvog djeteta ,u potrazi za jutarnjim radom prelazim na Klinički zavod za stomatološku protetiku ,na kojem sam i danas glavna sestra Kliničkog zavoda.