

# Magnetska rezonancija u dijagnostici invazivnih i in-situ karcinoma dojke

---

**Barić, Anamarija**

**Master's thesis / Diplomski rad**

**2014**

*Degree Grantor / Ustanova koja je dodijelila akademski / stručni stupanj:* **University of Zagreb, School of Medicine / Sveučilište u Zagrebu, Medicinski fakultet**

*Permanent link / Trajna poveznica:* <https://um.nsk.hr/um:nbn:hr:105:073584>

*Rights / Prava:* [In copyright](#)/[Zaštićeno autorskim pravom.](#)

*Download date / Datum preuzimanja:* **2024-07-17**



*Repository / Repozitorij:*

[Dr Med - University of Zagreb School of Medicine Digital Repository](#)



**SVEUČILIŠTE U ZAGREBU  
MEDICINSKI FAKULTET**

**Anamarija Barić**

**Magnetska rezonancija u dijagnostici  
invazivnih i in-situ karcinoma dojke**

**DIPLOMSKI RAD**



**Zagreb, 2014.**

**SVEUČILIŠTE U ZAGREBU  
MEDICINSKI FAKULTET**

**Anamarija Barić**

**Magnetska rezonancija u dijagnostici  
invazivnih i in-situ karcinoma dojke**

**DIPLOMSKI RAD**

**Zagreb, 2014.**

Ovaj diplomski rad izrađen je na Zavodu za dijagnostičku i intervencijsku radiologiju Kliničke bolnice Dubrava pod vodstvom prof. dr. sc. Borisa Brkljačića i predan je na ocjenu u akademskoj godini 2013/2014.

## KRATICE

BI-RADS – eng. Breast Imaging – Reporting and Data System

BRCA 1 – eng. breast cancer 1 gene

BRCA 2 – eng. breast cancer 2 gene

DCIS – eng. ductal carcinoma in situ

EUSOBI – eng. European Society of Breast Imaging

FOV – eng. Field of view

Gd-DTPA – gadolinijev dietiltriaminopentoacetat

HER2/neu – eng. Human epidermal growth factor receptor 2

HZJZ – Hrvatski zavod za javno zdravstvo

IARC – eng. International Agency for Research of Cancer

LCIS – eng. Lobular carcinoma in situ

MRI – eng. Magnetic resonance imaging

NST – eng. No special type

UZV - ultrazvuk

# SADRŽAJ

SAŽETAK

SUMMARY

1. TUMORI DOJKE .....	1
1.1. DOBROĆUDNI TUMORI DOJKE .....	1
1.2. ZLOĆUDNI TUMORI DOJKE .....	2
2. MAGNETSKA REZONANCIJA .....	4
2.1. OSNOVE MAGNETSKE REZONANCIJE .....	4
2.2. OSJETLJIVOST I SPECIFIČNOST MAGNETSKE REZONANCIJE .....	5
2.3. INDIKACIJE ZA UPORABU MAGNETSKE REZONANCIJE .....	6
2.4. TEHNIKA I PROTOKOL IZVOĐENJA MRI DOJKE .....	9
2.5. ARTEFAKTI.....	11
3. INTERPRETACIJA NALAZA MRI I BI-RADS KRITERIJI .....	12
3.1. PROCJENA KINETIČKIH SVOJSTAVA LEZIJE .....	14
3.2. BI-RADS KATEGORIJE .....	15
4. NALAZI MAGNETSKE REZONANCIJE .....	16
4.1. BENIGNE LEZIJE.....	16
4.2. MALIGNNE LEZIJE.....	18
5. ZAKLJUČAK .....	21
6. ZAHVALE .....	22
7. POPIS LITERATURE .....	23
8. ŽIVOTOPIS .....	25

## MAGNETSKA REZONANCIJA U DIJAGNOSTICI INVAZIVNIH I IN-SITU KARCINOMA DOJKE

Anamarija Bari

### SAŽETAK

Karcinom dojke ini naj eš i karcinom u žena u Republici Hrvatskoj prema incidenciji i mortalitetu i kao takav predstavlja velik javnozdravstveni problem. U radiološkoj dijagnostici karcinoma dojke važno mjesto sve više zauzima magnetska rezonancija. MRI je slikovna dijagnostička tehnika koja omogućuje prikaz tkiva s velikom prostornom razlučivošću. Posljednjih godina, napretkom tehnologija na području MRI, njezina primjena u dijagnostici karcinoma dojke se uvelike proširila. Prema EUSOBI smjernicama MRI se koristi za pacijentice sa silikonskim implantatima; u probiru žena s visokim rizikom od karcinoma dojke; nejasnog nalaza pri konvencionalnom oslikavanju dojki; kod pacijentica sa metastazama, a nepoznatim primarnim tumorom; za određivanje proširenosti bolesti kod pacijentica s prethodno dijagnosticiranim tumorom; kod pacijentica s parcijalnom resekcijom dojke gdje je potrebno razlikovati ožiljak od lokalnog recidiva tumora; za procjenu terapijskog odgovora neoadjuvantno primijenjene kemoterapije te biopsija pod kontrolom MRI koja u Republici Hrvatskoj nije dostupna. Široj dijagnostici koj primjeni doprinio je i BI-RADS klasifikacijski sustav koji donosi standardizaciju terminologije korištene u interpretaciji nalaza MRI. Unatoč visokoj osjetljivosti MRI u dijagnostici karcinoma dojke, ono što predstavlja određeni nedostatak je relativno niska specifičnost. MRI predstavlja svakako važan dio dijagnostike invazivnih i in-situ karcinoma dojke, no njezina prava vrijednost i mogućnosti i dalje su tema brojnih istraživanja.

Ključne riječi: karcinom dojke, magnetska rezonancija (MRI), EUSOBI, BI-RADS

# MAGNETIC RESONANCE IN THE DIAGNOSTICS OF INVASIVE AND IN-SITU BREAST CARCINOMAS

Anamarija Bari

## SUMMARY

Breast cancer is the most common cancer in women in the Republic of Croatia according to the incidence and mortality and as such represents a major public health problem. Magnetic resonance imaging is becoming more important in the radiologic imaging of the breast cancers. MRI is a diagnostic imaging technique that allows the display of tissue with high spatial resolution. Application of MRI in the diagnosis of breast cancer has greatly expanded in the recent years due to the advances in the field of MRI technology. According to the EUSOBI guidelines, MRI is used in patients with silicone implants; screening of patients with a high risk of breast cancer; inconclusive findings in conventional breast imaging; in patients with diagnosed metastases, but unknown primary tumor site; to determine the extent of disease in patients with previously diagnosed tumor; in patients with partial resection of the breast where it is necessary to distinguish between the scar tissue and the local recurrence of the tumor; for the assessment of the therapeutic response after neoadjuvant chemotherapy and for MRI-guided biopsy that is not available in the Republic of Croatia. BI-RADS classification system contributed to the wider application of the MRI by presenting the standardization of terminology used in the interpretation of MRI findings. Despite the high sensitivity of the MRI in the diagnosis of breast cancers, relatively low specificity is a certain drawback. MRI represents an important part of the diagnosis of invasive and in-situ carcinomas of the breast, but its true value and potential are still the subjects of numerous studies.

Key words: breast cancer, magnetic resonance (MRI), EUSOBI, BI-RADS



# 1. TUMORI DOJKE

Karcinom dojke naj eš i je karcinom u žena te je njegovo pravovremeno otkrivanje veoma bitno. Više od 411 000 smrti godišnje je posljedica karcinoma dojke što ini 16% smrti me u ženama od svih uzroka (IARC, World Cancer Report 2008). U Republici Hrvatskoj s 2094 novooboljelih i 894 umrlih u 2011. godini, karcinom dojke tako er ini naj eš e sijelo karcinoma u žena prema incidenciji i mortalitetu (Registar za rak, HZJZ, 2013.). Ostale promjene dojke bitne su jer uzrokuju zabrinutost kod pacijenata te ih je potrebno razlu iti od karcinoma. Tumori dojke mogu se podijeliti na dobro udne i zlo udne te prema svom nastanku u pojedinim dijelovima dojke.

## 1.1. DOBRO UDNI TUMORI DOJKE

Dobro udni tumori dojke zna ajni su jer mogu imati klini ke manifestacije kao bol, palpabilna tvorba, pove ana gusto a na mamografiji i pojava sitnih kalcifikacija što može stvarati diferencijalnodijagnosti ke probleme malignim tumorima. Benigni tumori dojke dijele se na dobro udne epitelne tumore, dobro udne fibroepitelne tumore i dobro udne mezenhimalne tumore dojke.

Fibroadenom je naju estaliji benigni tumor dojke koji se naj eš e pojavljuje u žena izme u 20. i 50. godine života, a naj eš e u adolescenata i mladih žena. Nastaje kombinacijom stromalne i žljezdane proliferacije (Šamija M. i sur. 2007). Obi no se pojavljuju kao oštro ograni ene bezbolne tvorbe, konzistencije kao gume. Lijeva dojka eš e je pogo ena od desne, a u najve em broju slu ajeva nalazi se u gornjem vanjskom kvadrantu. U 15% pacijentica javljaju se multiplo, u jednoj ili obje dojke (Šamija M. i sur. 2007). Fibroadenom je podložan hormonskim utjecajima te njegova veli ina raste tijekom menstrualnog ciklusa, trudno e, za vrijeme laktacije. Kao takav može se prezentirati kao palpabilna masa u dojci i pove anom gusto om na mamografiji dok se kod žena u postmenopauzi unutar fibroadenoma mogu rijetko pojaviti i kalcifikati.

## 1.2 ZLO UDNI TUMORI DOJKE

Brojni čimbenici rizika koji se povezuju s nastankom karcinoma dojke uključuju genetske i hormonske čimbenike. Prema tome zlo udne tumore dojke možemo podijeliti na obiteljski oblik i sporadičan oblik. Obiteljski oblik je povezan s nasljednim mutacijama jednog ili više gena i čini oko 10% svih karcinoma dojke. Najčešće je riječ o mutaciji BRCA1 i BRCA2 gena te mutaciji gena za tumorsupresor p53. Sporadičan oblik povezan je s hormonskim promjenama (dob menarhe i menopauze, dob prvog porođaja, dojenje, egzogeni unos hormona, pretilost).

Karcinom dojke se češće javlja u lijevoj dojci dok 4% do 6% žena sa karcinomom dojke ima multifokalni tumor ili primarni bilateralni tumor. Najčešća lokacija unutar dojke je gornji vanjski kvadrant gdje je smješteno 50% svih karcinoma. Zatim prema uestalosti lokacije slijede centralni dio dojke 20%, donji vanjski kvadrant 10%, gornji unutarnji kvadrant 10% i donji unutarnji kvadrant 10%.

Epitelijalni zlo udni tumori dojke dijele se u dvije skupine: neinvazivni, in-situ karcinomi dojke koji su ograničeni na proliferaciju tumorskih stanica bez prodora bazalne membrane i invazivni karcinomi koji prodiru bazalnu membranu i šire se u okolno tkivo. In-situ i invazivni karcinomi možemo podijeliti na duktalne i lobularne karcinome.

Duktalni karcinom in-situ (DCIS) je proliferacija atipičnih, tumorskih stanica unutar izvodnih kanala žljezdanog tkiva dojke bez probijanja bazalne membrane. Postoji nekoliko histoloških tipova DCIS, a najčešći su komedo, papilarni, mikropapilarni, kribriformni i solidni. Komedo DCIS je agresivniji i brže proliferira od ostalih oblika. Vjerojatnost da DCIS prijeđe u invazivni oblik u 10 godina iznosi oko 30% do 35% (Šamija M. i sur. 2000).

Lobularni karcinom in-situ (LCIS) je neinvazivna proliferacija atipičnih stanica u lobulima žljezdanog tkiva dojke i čini 1-6% svih karcinoma dojke. Prosječna dob žena s LCIS je između 44 i 46 godina, a više od 80% nastaje u premenopauzalnih žena (Šamija M. i sur. 2007). LCIS ne smatra se prekursorskom lezijom za razvoj invazivnog karcinoma već je povezan s rizikom za njegov razvoj.

Invazivni duktalni karcinom je najčešći tip karcinoma dojke i čini 65 – 80% svih karcinoma dojke. Definiran je kao karcinom čija histološka slika ne odgovara nijednom posebnom tipu karcinoma te ga neki autori označuju kao NST („no special type“ – nikakav poseban oblik) (Šamija M. i sur. 2007). Karcinom se najčešće otkriva kao palpabilan čvor ili kao mamografski nalaz u žena starijih od 50 godina. Veličina varira od nekoliko milimetara pa do 10 cm i više u promjeru. Najčešće su vrste, zvjezdolika izgleda s nepravilnim rubovima.

Kako je rije o heterogenoj skupini tumora, od prognosti ki povoljnih do nepovoljnih karcinoma, prognoza se procjenjuje individualno prema ve em broju prognosti kih imbenika kao što su status estrogenskih receptora i HER2/neu status.

Invazivni lobularni karcinom drugi je po u estalosti invazivni karcinom dojke. Javlja se naj eš e od 45. do 56. godine kao neoštro ograni ena masa ili zadebljanje. Veli inom varira od mikroskopskih žarišta do difuzne zahva enosti cijele dojke. (Šamija M. i sur. 2007). U 8-19% slu ajeva zahva ena je i druga dojka. Izme u pacijenata s invazivnim duktalnim i lobularnim karcinomom nema znatnije razlike u preživljavanju, a najvažniji prognosti ki imbenici su veli ina tumora i status limfnih vorova (Šamija M. i sur. 2007).

## 2. MAGNETSKA REZONANCIJA

Magnetska rezonancija dojke je slikovna dijagnostička pretraga koja se radi unazad dvadesetak godina. U posljednje vrijeme njena primjena se izrazito širi jer joj je uvelike doprinio napredak na području tehnologije MRI.

### 2.1. OSNOVE MAGNETSKE REZONANCIJE

Magnetska rezonancija (MRI) vizualizira unutarnju strukturu tkiva s velikom prostornom razlučivošću i kontrastom između različitih vrsta tkiva. Princip rada se zasniva na interakciji magnetnog momenta jezgri atoma s primijenjenim magnetnim poljem uz istovremenu pobudu jezgri elektromagnetskim zračenjem, odnosno radiovalovima. Snaga magnetnog polja stvorena magnetom MRI uređaja mjeri se u Teslama, a s obzirom na razvijenu snagu magnetnog polja, MRI uređaji se dijele na uređaje niske, srednje i visoke snage. Nastanak slike se temelji na atomima koji imaju neparan broj protona i/ili neutrona u jezgri te samim time i vlastiti magnetni moment. Takvu osobinu ima jezgra atoma vodika koja je u ljudskom tijelu veoma rasprostranjena. Atomi vodika se u magnetnom polju poravnavaju sa smjerom polja. Zatim se izlažu djelovanju kratkih pulseva radiovalova odgovarajuće frekvencije pri čemu dolazi do rezonancije protona i promjene njihova usmjerenja. Nakon prestanka djelovanja radiovalova, protoni se vraćaju u prvotni položaj, u smjer glavnog magnetnog polja i pritom emitiraju signal kojeg detektiraju radiofrekventne zavojnice. Razlikuje se T1 relaksacija kao oporavak longitudinalne magnetizacije i T2 relaksacija kao gubitak transverzalne magnetizacije. Tkiva s kratkim T1 vremenom kao što je masno tkivo će na T1 opterećenju sličiti svjetlija, hipointenzivna, dok će voda imati dugo T1 vrijeme i biti tamnija, hiperintenzivna. Na T2 opterećenim snimkama tkiva s dugim T2 vremenom će biti svjetlija.

U magnetskoj rezonanciji primjenjujemo i kontrastna sredstva kako bi smo poboljšali dobivene informacije o patologiji organa. Kontrastna sredstva u MRI skraćuju vrijeme T1 relaksacije i tako pojačavaju kontrast između normalnog i tumorskog tkiva. Kao kontrast kod MRI dojke koristi se gadolinijev dietiltriainopentoacetat (Gd-DTPA). Do jasnijeg prikaza tumorskog tkiva dolazi zbog izvanstaničnog nakupljanja kontrastnog sredstva uzrokovanog oslobađanjem tumorskog tkiva faktora rasta žilnog endotela, posljedice neovaskularizacije i povećane propusnosti novostvorenih krvnih žila. Nuspojave koje se mogu javiti pri primjeni Gd-DTPA su glavobolja, vrtoglavica, mučnina, povraćanje te bol i osjećaj topline na mjestu

injiciranja. Osim ovih, naj eš ih nuspojava, mogu a je i pojava vru ice, bolova u prsima i anafilakti ke reakcije. Gd-DTPA se iz organizma odstranjuje putem bubrega te treba biti na oprezu kod pacijenata s bubrežnom insuficijencijom ili bubrežnim zatajenjem zbog mogu eg nagomilavanja kontrasta u tijelu.

## **2.2. OSJETLJIVOST I SPECIFI NOST MAGNETSKE REZONANCIJE**

Pove anjem snage magnetskog polja, uporabom posebnih zavojnica za dojke i poboljšanja u protokolu izvo enja pretrage dovelo je do zna ajnog poboljšanja u dijagnosti koj to nosti MRI. MRI dojke pokazuje visoku osjetljivost u dijagnozi karcinoma dojke bez obzira na dob pacijentica i gusto u parenhima dojke (Gilbert F. J. 2005). Osjetljivost MR u otkrivanju invazivnog karcinoma dojke je preko 90%, a specifi nost oko 70%. Kod DCIS je osjetljivost bolja nego što se to u po etku primjene MRI smatralo te ukupna osjetljivost za sve DCIS iznosi oko 60-80% (Brklja i B. 2009). No, nedostatak MRI je njezina niska specifi nost koja je posljedica nakupljanja kontrasta i u benignim lezijama i fiziološkim stanjima. Niska specifi nost u kombinaciji s visokom osjetljivoš u može dovesti do lažno pozitivnih nalaza, otkrivaju i lezije koje nisu uo ljive tijekom klini kog pregleda, mamografije ili ultrazvuka dojki, a koje nisu klini ki zna ajne ( Petralia G. i sur. 2011).

### 2.3. INDIKACIJE ZA UPORABU MAGNETSKE REZONANCIJE

Godine 2008. EUSOBI (European Society of Breast Imaging) je na temelju dotadašnjih kliničkih spoznaja predložilo smjernice za korištenje MRI u dijagnostici bolesti dojke. Prema tim smjernicama MR se preporuča:

1. Nejasan nalaz pri konvencionalnim metodama oslikavanja dojki. MRI dojke ima veću osjetljivost u dijagnostici tumora dojke od ostalih slikovnih metoda. Negativan nalaz na MRI isključuje maligni proces. Iznimka je nalaz mikrokalifikacija na mamografiji kada MRI ne može sa dovoljnom sigurnošću isključiti karcinom dojke. Tada se odluka o biopsiji donosi na temelju nalaza mamografije.

2. Preoperativno određivanje stadija bolesti. Uporabom mamografije ili ultrazvuka može se podcijeniti veličina tumora, pogotovo kod onih većih od 2 cm. Velicina invazivnih tumora prikazanih na MRI uglavnom odgovara pravoj veličini tumora. No, unatoč tome, MRI može precijeniti veličinu DCIS. Osim procjene veličine tumora, MRI je pouzdana za otkrivanje multifokalnosti/multicentričnosti i bilateralnosti tumora dojke. Nadalje, kod pacijentica s histološki potvrđenim invazivnim lobularnim karcinomom, preporuča se MRI jer ovi tumori pokazuju sklonost prožimajućem uzorku rasta, često su multifokalni/multicentrični i komplicirani bilateralnim tumorom.

3. Nepoznata lokacija primarnog tumora. Kod pacijentica kod kojih se pronalaze metastaze, ali na mamografiji se ne uočava primarni tumor dojke, MRI će pokazati abnormalnosti u čak 50%, odnosno 75% ako je riječ o metastazama u aksilarnim limfnim čvorovima. Osim u aksilarnim limfnim čvorovima, metastaze se mogu naći u supraklavikularnim limfnim čvorovima, kostima, jetri, na mozgu ili plućima.

4. Procjena terapijskog odgovora kod neoadjuvantno primijenjene kemoterapije. Neoadjuvantna kemoterapija je primjena kemoterapeutika kod neresektabilnih tumora sa ciljem smanjenja njegove veličine na onu koja dopušta kiruršku resekciju. MRI je superiornija u evaluaciji terapijskog odgovora tumora prema kliničkom pregledu, mamografiji i ultrazvuku. Ako se kod pacijentice primjenjuje neoadjuvantna kemoterapija, prva MRI dojke mora se učiniti prije početka kemoterapije. Za procjenu učinka kemoterapije na tumor, druga MRI dojke treba se učiniti na polovici ciklusa

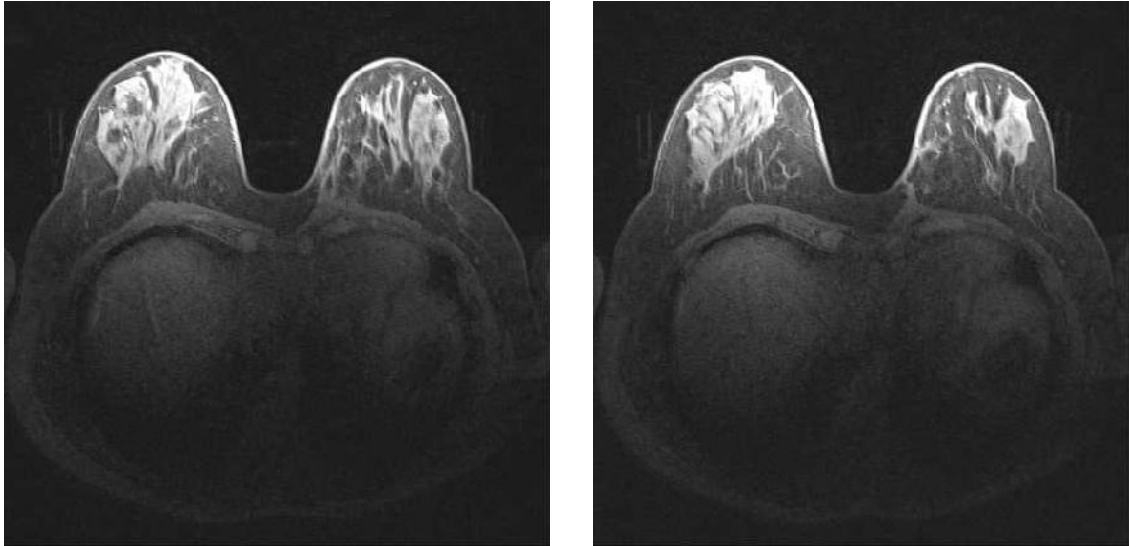
kemoterapije. Treba MRI dojke treba se primijeniti nakon završenog ciklusa kemoterapije zbog procjene rezidualnog tumora (Slika 1).

5. Dijagnostika dojke nakon konzervativne resekcije dojke. MRI se preporuča nakon poštedne resekcije dojke zbog procjene rezidualnog tumora kod pozitivnih resekcijskih rubova. Pri sumnji na ponovnu pojavu bolesti nakon kliničkog pregleda, mamografije ili ultrazvuka također se preporuča uporaba MR koja sa visokom negativnom prediktivnom vrijednošću može isključiti ponovnu pojavu bolesti i tako spriječiti nepotrebne biopsije (Slika 2).

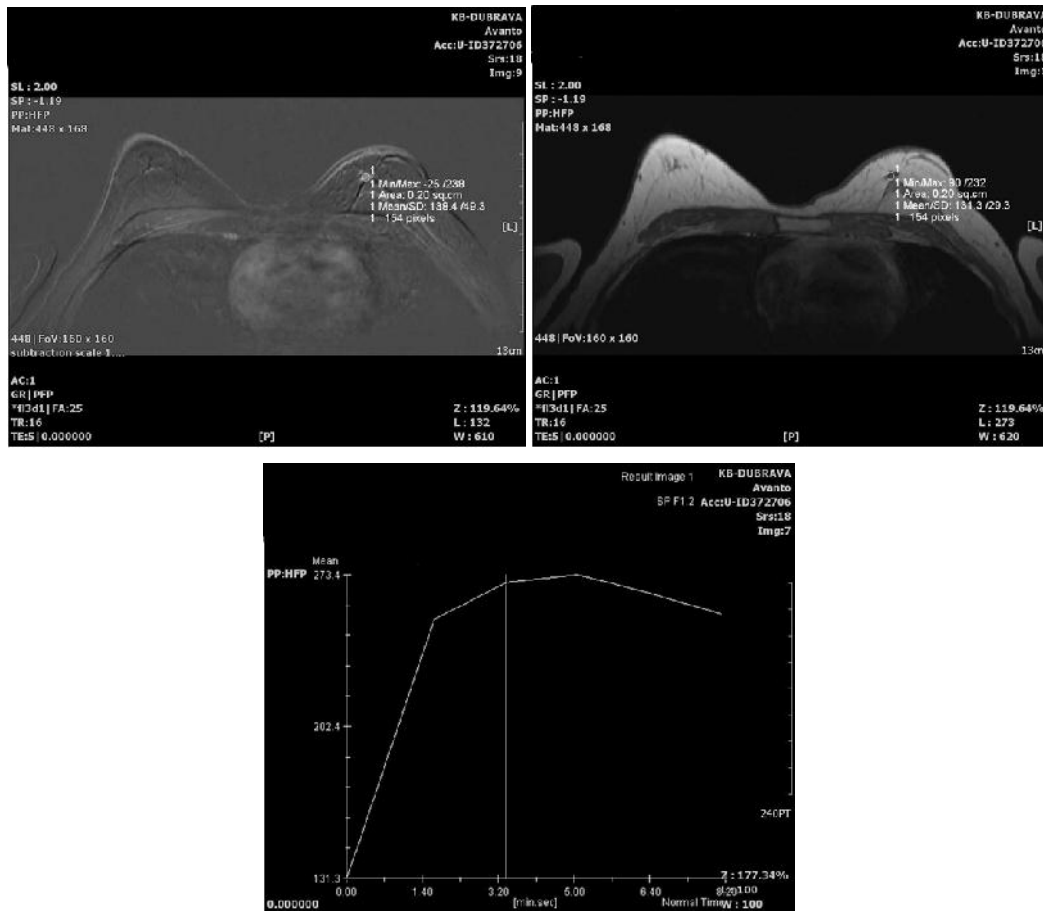
6. Probir žena s visokim rizikom za karcinom dojke. Kod žena s visokim rizikom za razvoj karcinoma dojke (20-25%) preporuča se pregled MRI. Ovdje pripadaju žene nositeljice BRCA mutacije, njihove rođakinje u prvom koljenu, žene s pozitivnom obiteljskom anamnezom karcinoma dojke, pacijentice koju su tokom drugog ili trećeg desetljeća života bile izložene radioterapiji prsnog koša te pacijentice s nasljednim sindromima kao što su LiFraumani i Cowdenov sindrom.

7. Pacijentice sa silikonskim implantatima. Kod pacijentica sa silikonskim implantatima MRI se može koristiti za procjenu cijelosti implantata te kod sumnje na ponovnu pojavu bolesti ili kao postoperativna metoda probira. Prema dosadašnjim spoznajama, prisutnost silikonskih implantata ne smanjuje osjetljivost MRI (Slika 3).

8. Biopsija pod kontrolom MRI. Iako se većina lezija otkrivenih MRI, može vidjeti i pri sekundarnom pregledu ultrazvukom (tzv. „second look“ UZV), neke se ipak ne mogu. Tada nije moguće uiniti biopsiju pod kontrolom ultrazvuka te se mora izvesti biopsija pod kontrolom MRI. U Republici Hrvatskoj trenutno nema mogućnosti MRI biopsije.

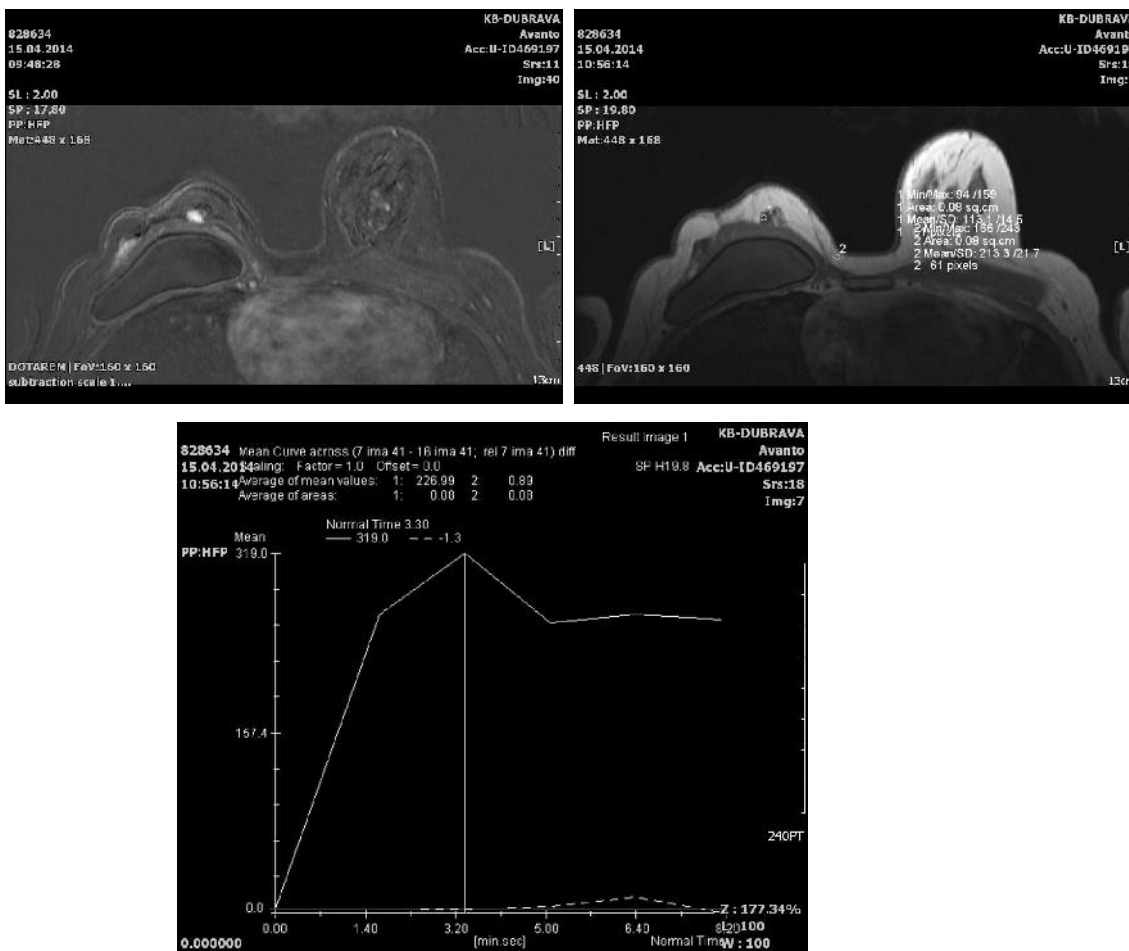


Slika 1. MRI dojki nakon kemoterapije. Ostatni tumor priliježe uz pektoralni miši , ali u njemu nema nakupljanja kontrasta. (Ljubaznoš u prof. dr. sc. Brklja i B. i sur, KB Dubrava, 2014)



Slika 2. Stanje nakon operacije invazivnog dukalnog karcinoma lijeve dojke i rekonstrukcije miši nim režnjem. Kontrolni MRI pokazuje područje pojačane imbibicije u lijevoj dojci. (Ljubaznoš u prof. dr. sc. Brklja i B. i sur, KB Dubrava, 2014)





Slika 3. Stanje nakon mastektomije desne dojke i rekonstrukcije silikonskim implantatom. Na suptraksijskoj snimci, ventralno od implantata, podru je nakupljanja kontrasta tipa tvorbe, 9x7 mm uz vidljivu tamnu internu septaciju. Uo eno podru je nakupljanja pokazuje krivulju tipa wash-out. Tvorba je suspektna na recidiv. (Ljubaznoš u prof. dr. sc. Brklja i B. i sur, KB Dubrava, 2014)

## 2.4. TEHNIKA I PROTOKOL IZVO ENJA MRI DOJKE

Prije izvo enja MRI dojke važno je dobro uputiti pacijenticu u na in izvo enja pretrage. Pacijentica se mora smjestit što je udobnije mogu e u leže em položaju kako bi izbjegli pojavu artefakata zbog njenog pomicanja. Prilikom smještaja pacijentice važno je da su dojke postavljene što dublje unutar zavojnica sa bradavicama usmjerenima prema dolje. Mogu e je dodatno poduprijeti dojke kako bismo smanjili artefakte zbog pomicanja, ali prekomjerni pritisak treba izbjegavati jer može utjecati na perfuziju kontrastnog sredstva unutar dojke

(Lobbes M, Boetes C 2012). MRI dojke mora se izvoditi na supravodljivim uređajima visoke snage magnetskog polja (1,5 – 3 T) uz korištenje posebnih obostranih zavojnica za dojke uz aplikaciju posebnih paramagnetnih kontrastnih sredstava (Brklja i B. 2009). Apsorpcija kontrastnog sredstva u tkivu dojke kod žena u premenopauzi ovisi o fazi menstrualnog ciklusa. Optimalno vrijeme za izvođenje pretrage je između petog i dvanaestog dana menstrualnog ciklusa (Mann R. M. i sur. 2008) Količina primjenjenog Gd-kelata treba biti 0,1 – 0,2 mmol po kilogramu tjelesne težine pacijentice (Brklja i B. 2009). Kontrast se primjenjuje intravenski, automatskim injektorom kako bi se omogućio ravnomjeran protok kontrasta. Nakon primjene kontrasta daje se bolus fiziološke otopine kako bi se osigurala potpuna primjena doze (Lobbes M, Boetes C 2012).

Konvencionalna MRI dojke započinje prekontrastnim T1 - mjerenim i T2 - mjerenim snimkama. Uobičajeno korištena sekvenca u MRI dojke je T1 - mjerena dinamička kontrastna sekvenca. Snimanje se vrši prije primjene kontrasta i ponavlja se više puta nakon njegove primjene. Postoji mogućnost 2D i 3D prikaza. 3D sekvenca nudi jači kontrast na T1 – mjerenim snimkama i tanje tkivne rezove od 2D sekvence. S druge strane, 2D sekvenca manje je podložna artefaktima zbog pomicanja i pulsacija. I 2D i 3D sekvence mogu se provesti i bez masne supresije.

Prilikom izvođenja MRI dojke veoma je važna orijentacija u injektiranim snimkama. Kod bilateralne dinamičke MRI dojke najčešće korištene su aksijalna i koronarna orijentacija snimki (Mann R. M. i sur. 2008). Prednosti koronarne projekcije su u smanjenju artefakata zbog pulsacije srca, ali je podložnija pojavi artefakata zbog respiratornih pokreta. Vršak preuzimanja kontrasta/imbibiranja kod karcinoma dojke događa se unutar prve dvije minute nakon aplikacije kontrasta. Ovo nam omogućava praćenje dinamike preuzimanja kontrasta nakon njegove primjene jer dobro vaskularizirani tumori dojke pokazuju brži unos kontrasta od okolnog tkiva dojke. Razlika u imbibiciji između karcinoma dojke i okolnog žljezdanog tkiva je najvažnija u veoma ranoj postkontrastnoj fazi što nam omogućuje detaljnu analizu. Kod tumora, već 2 do 3 minute nakon primjene kontrasta može doći do brzog ispiranja kontrasta, što je fenomen koji se naziva „wash-out“, dok okolno žljezdano tkivo još može sadržavati značajnu količinu kontrasta. T1 – mjerena dinamička sekvenca zahtijeva mjerenje u najmanje tri vremena. Prvo mjerenje je prije primjene kontrasta. Sljedeće je otprilike nakon 2 minute od primjene kontrasta te mu je cilj uhvatiti vršak nakupljanja kontrasta. Treće mjerenje je u kasnijoj fazi te mu je cilj procijeniti da li se nakupljanje kontrasta lezije nastavlja, pokazuje li plato ili rano ispiranje kontrasta, tj. „wash-out“ fenomen (Mann R. M. i sur. 2008).

Moguće je izravna analiza morfologije lezija na uvećanim snimkama sa masnom supresijom. No, kako rezidualni signal masnog tkiva, koji se na T1 – mjerenim snimkama prikazuje hiperintenzivno, može prouzročiti poteškoće u interpretaciji preporuka se subtrakcija prekontrastnih i postkontrastnih seriji snimki. Subtrakcija snimki potiskuje signal masnog tkiva te kada se ona izvodi, masna supresija nije potrebna. A kako je kod aksijalnih i koronarnih projekcija potrebno veliko vidno polje, homogena masna supresija se često teško postiže (Mann R. M. i sur. 2008).

U većini slučajeva karcinom dojke ne daje jak signal na T2 - mjerenim snimkama, ali se edematozne lezije i lezije sa visokim udjelom vode, kao što su manje ciste i miksoidni fibroadenomi, dobro prikazuju te T2 – mjerene snimke mogu poslužiti u diferencijaciji benignih i malignih promjena. No, kako se većina ovih lezija može dobro prikazati na T1 - mjerenim snimkama, prema EUSOBI smjernicama, nema dovoljnih dokaza o vrijednosti korištenja dodatnih T2 - mjerenih slika kod MRI dojke.

## **2.5. ARTEFAKTI**

### **1. Artefakti zbog kemijskog pomaka**

Artefakt zbog kemijskog pomaka nastaje zbog premještanja signala između masnog tkiva i vode duž frekvencijske osi slike. Zbog ovog dolazi do gubitka signala i praznine na slici kada su ova dva područja u neposrednoj blizini (Westbrook C. 2002). Ovaj artefakt može se ukloniti korištenjem masne supresije ili proširiti raspon frekvencija.

### **2. Artefakti zbog magnetske osjetljivosti**

Artefakt zbog magnetske osjetljivosti posljedica je prisutnosti metala sa feromagnetskim svojstvima koji može uzrokovati distorziju slike i gubitak signala (Westbrook C. 2002).

### **3. Artefakt zbog pokreta**

Ovi artefakti posljedica su pokreta prilikom snimanja. Nazivaju se još i artefakti duhovi jer se na snimci vide mutnine i nejasnoće (Westbrook C. 2002). Jedan od načina uklanjanja ovog artefakta je dodatno podupiranje dojke unutar zavojnica kako bi se smanjilo njihovo pomicanje.

#### 4. Artefakti preklapanja

Artefakti preklapanja nastaju kada se signal tkiva izvan vidnog polja (FOV) dodaje signalu tkiva unutar vidnog polja što rezultira preklapanjem slika na rubovima te može imitirati patološki proces ili onemogućiti interpretaciju slike (Westbrook C. 2002).

### 3. INTERPRETACIJA NALAZA MRI I BI-RADS KRITERIJI

Prilikom interpretacije nalaza potrebno je koristiti to no određene BI-RADS (Breast Imaging Reporting and Data System) kriterije. Ovi kriteriji doneseni su kako bi se standardizirala terminologija korištena kod interpretacije MRI snimki i olakšala međusobna komunikacija stručnjaka uključenih u dijagnosticiranje i liječenje bolesti dojke. Kriteriji su doneseni od strane American College of Radiology 2003. godine.

Osnovna sekvencija za analizu nalaza MRI je prva postkontrastna sekvencija u tehnici visoke rezolucije, kada patološke promjene pokazuju najveću imbibiciju kontrastnim sredstvom i tako se najbolje razlikuju od okolnog, zdravog tkiva dojke. Mogu se uočiti tri uzorka nakupljanja kontrasta: fokusi, tvorbe i fokalna područja nakupljanja kontrasta koje ne nalikuju tvorbama („non-mass“ lezije).

Fokusi su lezije koje se mogu opisati kao maleno područje nakupljanja kontrasta, veličine manje od 5 milimetara. Dimenzije fokusa su premale da bi analiza oblika i granica bila moguća (Brklja i sur. 2006). Predstavljaju uglavnom benigni nalaz, iako je za potpunu analizu u obzir potrebno uzeti građu u dojki, simetričnost i eventualno postojanje drugih žarišta u dojci.

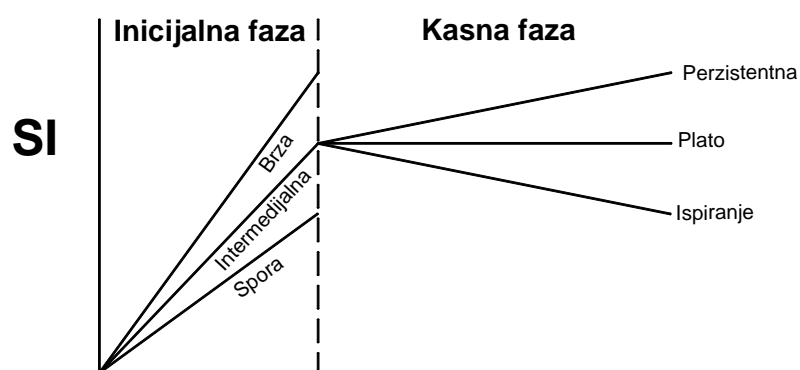
Tvorbe su lezije koje zauzimaju određeni volumen tkiva te su karakterizirane svojim oblikom, granicama i značajkama preuzimanja kontrasta. Oblik i granica tvorbe koriste se u razlikovanju benignih od malignih tvorbi (Brklja i sur. 2006). Oblikom tvorbe mogu biti okrugle, ovalne, lobulirane ili iregularne, te mogu imati glatke, iregularne ili spikulirane rubove. Glatke granice su značajke benignih promjena, dok iregularni ili spikulirani rubovi predstavljaju maligne promjene. Analizu oblika i granica tvorbi potrebno je učiniti na prvim postkontrastnim snimkama kako bi se izbjeglo ispiranje kontrasta i manja razlika u imbibiciji tvorbe i okolnog zdravog tkiva dojke. Tvorbe mogu pokazivati homogenu ili heterogenu imbibiciju kontrastnim sredstvom (Brklja i sur. 2006). Homogena imbibicija predstavlja jednoliko preuzimanje kontrasta u istavom volumenu tvorbe i značajka je benignih tvorbi. Heterogena imbibicija predstavlja varijabilan intenzitet signala u različitim dijelovima tvorbe

te je značajka uglavnom malignih tvorbi. Lažno pozitivni nalaz moguće je kod benigne nekroze masnog tkiva i upalno promijenjenih cista dojke koji pokazuju rubno imbibiranje kontrastom, no anamnestički podaci i pretkontrastne slike pomoćni su u diferencijalnoj dijagnozi.

Područja imbibiranja kontrastnim sredstvom koja ne zadovoljavaju značajke tvorbe i fokusa karakterizirana su činjenicom da se na pretkontrastnim snimkama ne mogu razlikovati od okolnog parenhima, ne postoji trodimenzionalnost lezije koja zauzima određen volumen tkiva, već samo područje patološke postkontrastne imbibicije (Brklja i sur. 2006). Ova „non-mass“ područja određena su značajkama preuzimanja kontrasta, distribucijom i simetrijom. Distribucija ovih lezija može biti fokalna, linearna, duktalna, segmentalna, regionalna, a mogu zahvaćati i multipla područja ili imbibicija može biti difuzna. Fokalno područje obuhvaća manje od 25 % kvadranta jedne dojke, linearna imbibicija ima izgled linije, dok duktalna imbibicija može nalikovati na linearnu, a mogu biti prisutna i grananja kontrasta. Grananje imbibicije te njegovo širenje prema bradavici ukazuje na malignost, kao i segmentalna imbibicija koja ima oblik trokuta sa vrhom usmjerenim prema bradavici. Distribucija imbibicije može dodatno biti okarakterizirana i uzorkom imbibicije koji može biti homogen, heterogen, točkast, grudast ili retikularan. Točkasti uzorak predstavlja brojne točkaste fokuse raspršene u volumenu dojke te se nalaze u sklopu benignih promjena. Grudasta područja predstavljaju manje fokuse ili tvorbe koji se imbibiraju i mogu konfluirati. Prisutnost grudaste imbibicije ukazuje na duktalni karcinom in situ. Retikularni uzorak je karakterističan za involutivne dojke. Ako je to moguće, MRI pregled mora uključivati obje dojke i tada treba promatrati i simetriju nalaza. Asimetrična imbibicija može biti u prilog područja koja ne zadovoljavaju kriterije tvorbe.

### 3.1. PROCJENA KINETI KIH SVOJSTAVA LEZIJE

Procjena kineti kih svojstava lezije temelji se na intravenskoj primjeni kontrastnog sredstva. Regija interesa pozicionira se na mjesto unutar lezije koje pokazuje najja u imbiciju kontrasta. Kinetiku lezije treba analizirati uvijek u najsuspektnijem području lezije te nalaz mora uključivati najnepovoljniji oblik krivulje. Intenzitet signala analiziramo kao funkciju vremena (Brklja i i sur. 2006). Razlikujemo inicijalnu fazu krivulje koja uključuje prve dvije minute od aplikacije kontrasta ili do promjene krivulje i kasnu fazu krivulje koja uključuje vrijeme nakon dvije minute od aplikacije kontrasta ili od trena kada krivulja po inje mijenjati svoj oblik. Inicijalna faza krivulje temelji se na brzini preuzimanja sredstva i može se karakterizirati kao sporo preuzimanje kontrastnog sredstva, intermedijarna brzina preuzimanja i brzo preuzimanje kontrastnog sredstva. Kasna faza krivulje može se okarakterizirati kao kontinuirano preuzimanje kontrastnog sredstva u kasnoj fazi, zadržavanje stabilne koncentracije kontrastnog sredstva ili naglo smanjenje koncentracije kontrastnog sredstva. Postoje tri tipa krivulje koja se temelje na obliku krivulje (Brklja i i sur. 2006). Na temelju izgleda kasne faze krivulje razlikovamo perzistentni tip krivulje, plato tip krivulje i wash-out tip krivulje ili tip krivulje s ispiranjem (Slika 4). Važnost kineti ke analize lezije je mogu nost utjecaja na odluku o biopsiji tvorbe koja je morfološki suspektno benigna. Naravno, lezije ija morfologija je suspektno maligna zahtijevat e biopsiju bez obzira na nalaz kineti ke analize lezije (Brklja i i sur. 2006).



Slika 4. Inicijalna faza krivulje analizira se prve dvije minute ili do promjene oblika krivulje. Kasna faza analizira se nakon dvije minute ili nakon promjene oblika krivulje.

### 3.2. BI-RADS KATEGORIJE

Na temelju morfoloških karakteristika lezija i njihovih kinetičkih značajki donosi se konačna procjena dijagnosticiranih promjena. Prema BI-RADS leksikonu te promjene se mogu svrstati u 7 kategorija (0-6).

Kategorija 0 označava potrebu za dodatnom procjenom te je najčešće rezultat tehnički nezadovoljavajućih rezultata pretrage ili nedostatnih kliničkih podataka za analizu.

Kategorija 1 označava negativan nalaz gdje pregledom nisu uočena područja patološke imbibicije kontrastnim sredstvom.

Kategorija 2 označava benigni nalaz te isključuje leziju suspektu za karcinom dojke.

Kategorija 3 označava lezije koje vjerojatno označavaju benigni proces uz preporuku kontrolnog snimanja u kraćem vremenu.

Kategorija 4 označava nalaz suspektan za malignu promjenu uz preporuku biopsije. Ovdje lezije nemaju tipičan nalaz za karcinom dojke, ali postoji definitivan rizik.

Kategorija 5 označava nalaz visokosuspektan za malignu bolest.

Kategorija 6 označava lezije kojima je prethodnom patohistološkom analizom dokazan malignitet.

## 4. NALAZI MAGNETSKE REZONANCIJE

Sposobnost diferencijalne dijagnoze uo enih lezija na MRI zahtijeva stručnost i veliko iskustvo rada na području MRI dojke. Također, važno je prije donošenje bilo kojeg zaključka na temelju MRI nalaza, u obzir uzeti i postojeće nalaze mamografije, ultrazvuka, anamnestičke i kliničke podatke o samom pacijentu. Odnosno, unatoč postojanju tipičnih nalaza MRI za pojedine lezije dojke, važan je individualni pristup svakom pacijentu.

### 4.1. BENIGNE LEZIJE

#### Normalno tkivo dojke

Normalno tkivo dojke pokazuje varijabilno nakupljanje kontrasta tijekom dinamičke sekvence. Stupanj nakupljanja kontrasta ovisi o grafi dojki, odnosno o odnosu žljezdanog, masnog i vezivnog tkiva dojke, ali i hormonskom statusu pacijentice. Nalaz normalnog tkiva dojke često se opisuje kao pozadinska imbibicija. U inicijalnoj fazi normalno tkivo dojke neće pokazivati nakupljanje kontrasta, dok će u kasnoj fazi pokazati konstantno, ali slabo nakupljanje (Kuhl C 2007). Kod žena u premenopauzi, kao odgovor na cikličke promjene razine estrogena tijekom menstrualnog ciklusa, može doći do promijenjenog nakupljanja kontrasta. Tada se normalno tkivo dojke prikazuje brzim i izrazitim nakupljanjem kontrasta što se opisuje kao „guste“ dojke na MRI. Kako bi se izbjegla ova povećana imbibicija normalnog tkiva dojke, MRI se izvodi između petog i petnaestog dana menstruacijskog ciklusa.

#### Fibroadenom

Fibroadenom se na MRI dojke prikazuje kao tvorba, ovalnog ili okruglog oblika te glatkih rubova (Kuhl C 2007). Najčešće pokazuju homogenu imbibiciju kontrastnim sredstvom ili imbibiciju sa tamnim septama. Ove septe odraz su lobulirane građe fibroadenoma. Ovisno o hormonskom statusu pacijentice i stupnju fibroze, fibroadenom može pokazivati varijabilno nakupljanje kontrasta (Slika 5).



### Ciste dojke

Ciste se na pretkontrastnim snimkama prikazuju sa jednakim ili slabijim intenzitetom signala kao i okolno tkivo dojke. Na postkontrastnim T1 – mjerenim snimkama sa masnom supresijom ne pokazuju nakupljanje kontrasta, osim moguće tankog, rubnog nakupljanja (Moris E A, Liberman L 2005). Važnost nalaza cista na MRI je što katkada inflamirane ciste mogu biti diferencijalnodijagnostički problem prema invazivnim karcinomima dojke.

### Ožiljak

Ožiljak se na MRI može prikazati kao tvorba ili kao „non-mass“ područja, iregularnog oblika i rubova. Izostaje nakupljanje kontrasta u inicijalnoj i kasnoj fazi od primjene kontrasta, a na T2- mjerenim snimkama uočava se veoma slab intenzitet signala (Moris E A, Liberman L 2005). Ožiljak se često nalazi kod žena koje su bile zračene u području vrata i prsnog koša ili kod žena koje su već imale operativni zahvat.

### Nekroza masnog tkiva

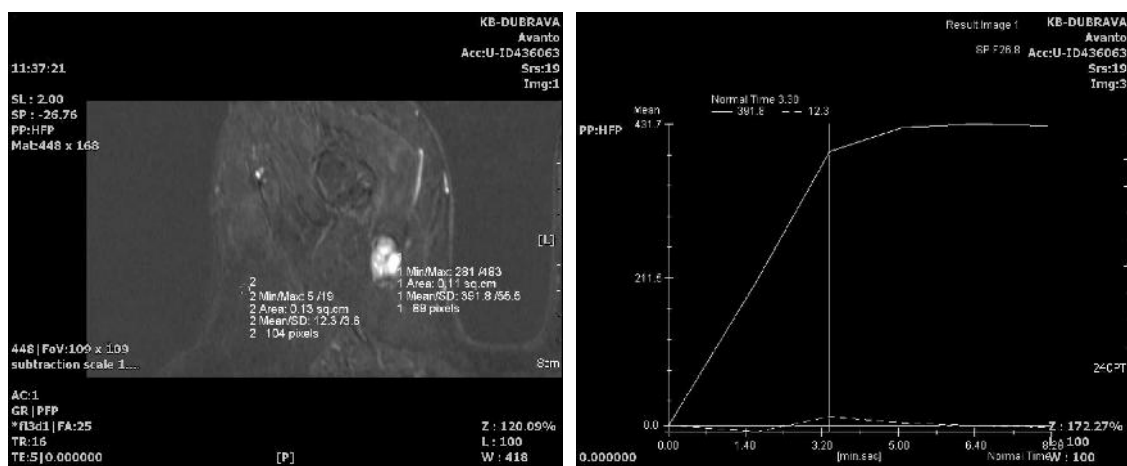
Nekroza masnog tkiva može biti posljedica traume ili operativnog zahvata, a njezina je važnost jer može oponašati izgledom maligni proces. Na MRI snimkama nekroza masnog tkiva se prikazuje kao iregularna ili okrugla tvorba, iregularnih rubova. Na T1 – mjerenim snimkama bez masne supresije i prije primjene kontrasta otkriva se centralnim visokim intenzitetom signala, dok se nakon aplikacije kontrasta vidi brzo preuzimanje kontrastnog sredstva i „wash-out“ fenomen u kasnoj fazi (Kuhl C 2007).

### Limfni čvorovi unutar dojke

Limfni čvorovi unutar dojke mogu se pojaviti u bilo kojem dijelu dojke, a predilekcijsko mjesto je gornji vanjski kvadrant (Meyer JE i sur. 1993). Ovi limfni čvorovi daju nalaz tvorbe, okruglog ili ovalnog oblika, glatkih rubova. Na T1- mjerenim snimkama prije injiciranja kontrasta i bez masne supresije otkriva se centralnim visokim intenzitetom signala, a nakon primjene kontrasta uočava se brzo preuzimanje i „wash-out“ fenomen (Moris E A, Liberman L 2005).

## Benigne mastopatske promjene

Benigne mastopatske promjene ili fokalna adenoza ini najvažniju diferencijalnu dijagnozu prema DCIS (Kuhl C 2007). Adenoza dojke je neneoplasti na proliferacija terminalnih duktalnih segmenata (Brklja i B, Brni Z, 2007). Na MRI snimkama fokalna adenoza se prikazuje kao fokalna nakupljanja kontrasta ili kao „non-mass“ lezije (Kuhl C 2007). Distribucija lezija ne prati duktalni sustav dojke te može biti fokalna, difuzna, regionalna ili simetri na. Nakupljanje kontrasta u inicijalnoj fazi može biti brzo ili sporo, dok u kasnoj fazi može pokazati kontinuitet, plato, a veoma rijetko i „wash-out“ kontrasta.



Slika 5. U desnoj dojci prikazuje se lezija glatkih kontura te se postkontrastno imbibriraju uz prikaz tamnih internih septacija. Nalaz vjerojatno odgovara fibroadenomiu. (Ljubaznoš u prof. dr. sc. Brklja i B. i sur, KB Dubrava, 2014)

## 4.2. MALIGNNE LEZIJE

### Duktalni karcinom in-situ

Karakteristi no se DCIS na MRI snimci uo ava kao asimetri na „non-mass“ lezija segmentalne ili duktalne distribucije kontrasta (Kuhl C 2007). DCIS pokazuju heterogenu imbibiciju sa prisutnoš u grudaste imbibiције. Analiza kineti kih svojstava DCIS je nepouzdana jer svega 70% pokazuje brzo nakupljanje kontrasta u inicijalnoj fazi, dok je u kasnoj fazi nakupljanje kontrasta varijabilno (Kuhl C 2007). Ujedno istraživanja pokazuju kako osjetljivost MRI u dijagnostici DCIS raste sa porastom nuklearnog gradusa DCIS, a prema istraživanju Kuhl CK i suradnika ak 43% mamografski okultnih DCIS otkriveno je uporabom MRI (Kuhl CK i sur. 2007).

### Lobularni karcinom in-situ

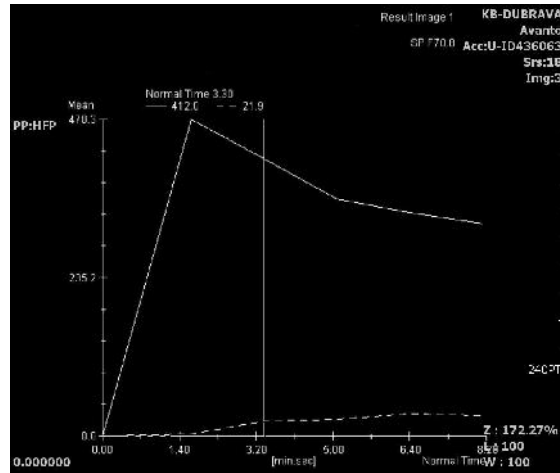
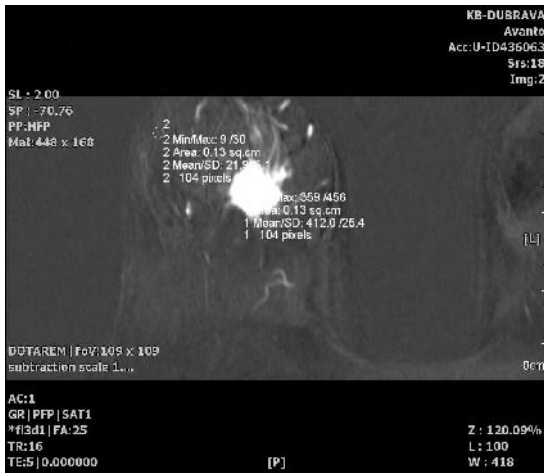
Smatralo se kako LCIS ne pokazuje karakterističan nalaz na MRI te da je kao i kod mamografije sluajan nalaz. No pokazalo se kako LCIS ima 10% svih suspektnih linernih duktalnih nakupljanja kontrasta (Moris EA, Liberman L 2005).

### Invazivni duktalni karcinom

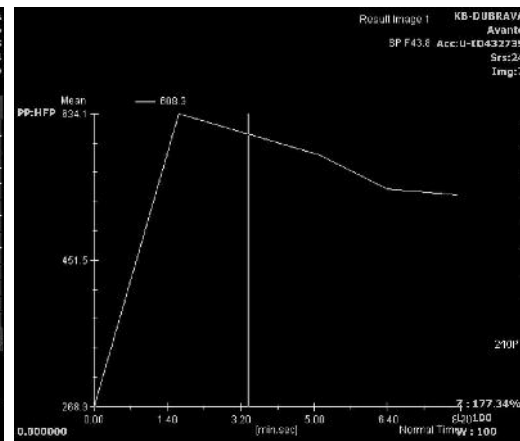
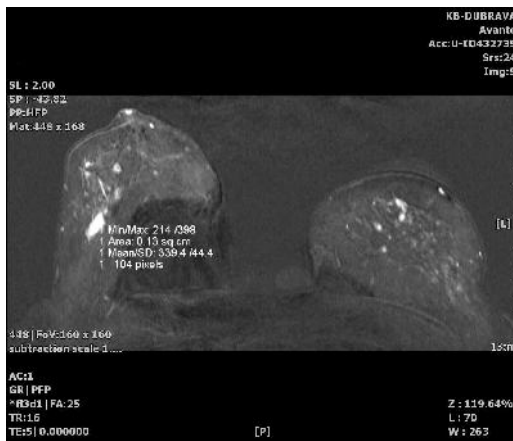
Invazivni duktalni karcinom se oituje kao tvorba nepravilnog oblika, spikuliranih ili nepravilnih rubova. Imbibicija tvorbe može biti heterogena ili pokazivati rubno nakupljanje kontrasta. U inicijalnoj fazi nakupljanje kontrasta je brzo, dok je u kasnoj fazi prisutan plato ili ispiranje kontrasta (Slika 6,7). Iako je za invazivni duktalni karcinom tipično nakupljanje kontrasta karakteristika tvorbe, pridružena „non-mass“ duktalna nakupljanja kontrasta treba gledati s oprezom jer mogu ih imati in-situ ili dodatni invazivni karcinom (Moris EA, Liberman L 2005).

### Invazivni lobularni karcinom

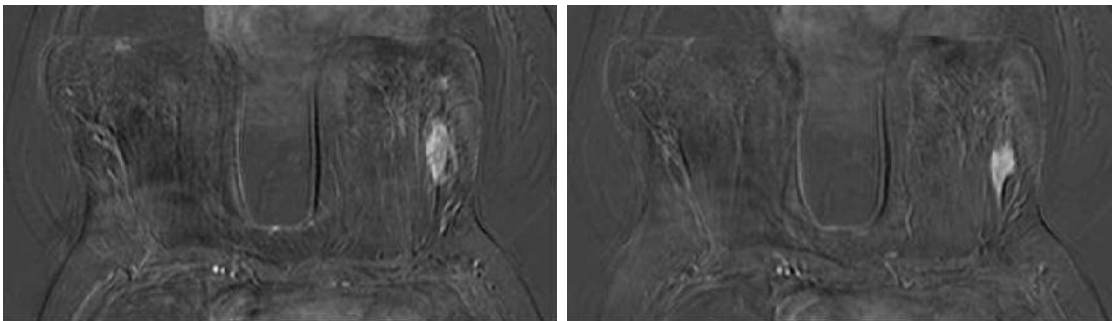
Kako ovi karcinomi pokazuju difuzan uzorak rasta, na MRI snimkama mogu se uočiti kao tvorbe, ali puno češće kao „non-mass“ lezije, čiji rubovi i oblici znatno variraju (Slika 8). Imbibicija lezije je heterogena, dok kod analize kinetičke krivulje uočavamo „wash-out“ kontrasta u kasnoj fazi kod brzog inicijalnog nakupljanja kontrasta i perzistentnu krivulju nakupljanja kontrasta kod spore početne imbibicije. Varijabilnost nakupljanja kontrasta i morfologija nalaza odraz je histologije invazivnog lobularnog karcinoma (Moris EA, Liberman L 2005).



Slika 6. U desnoj dojci prikazuje se tvorba spikuliranih rubova, dimenzija 22 x 21 mm koja heterogeno nakuplja kontrastno sredstvo s krivuljom koja pokazuje brzo preuzimanje kontrasta u inicijalnoj fazi i wash-out kontrasta u kasnoj fazi. Nalaz odgovara invazivnom duktalnom karcinomu. (Ljubaznoš u prof. dr. sc. Brklja i B. i sur, KB Dubrava, 2014)



Slika 7. Na suprakcijskoj snimci desne dojke vidi se ovalna lezija koja je relativno oštro ograničena od okolnog parenhima te pokazuje patološku krivulju nakupljanja kontrasta s brzim nakupljanjem u inicijalnoj fazi i wash-out kontrasta u kasnoj fazi. (Ljubaznoš u prof. dr. sc. Brklja i B. i sur, KB Dubrava, 2014)



Slika 8. Patohistološki verificirani invazivni lobularni karcinom lijeve dojke. (Ljubaznoš u prof. dr. sc. Brklja i B. i sur, KB Dubrava, 2014)

## 5. ZAKLJUČAK

Nakon pregleda literature koja istražuje primjenu i vrijednost MRI u dijagnostici invazivnih i in-situ karcinoma dojke možemo zaključiti kako je napredak na području tehnologije MRI kao i BI-RADS klasifikacijski sustav doveo do sve veće važnosti MRI kao dijagnostičke metode. MRI je postala neophodna u dijagnostici žena s visokim rizikom od karcinoma dojke, žena s silikonskim implantatima, kod nepoznate lokacije primarnog tumora kao i kod žena s prethodno operiranim karcinomom dojke, a također je pronašla i ulogu u preoperativnom određivanju stadija bolesti.

Specifičnost MRI ograničena je sličnostima morfološkog izgleda i kinetike nakupljanja kontrasta benignih i malignih lezija. Unatoč relativno niskoj specifičnosti, MRI pokazuje visoku osjetljivost u dijagnostici DCIS i invazivnih karcinoma dojke. Ono što je važno za kliničku praksu je to da MRI može detektirati neinvazivne i invazivne karcinome dojke koji su klinički i mamografski okultni i time pridonijeti boljim dijagnostičkim i terapijskim rezultatima.

Stručnjaci uključeni u dijagnostičku obradu karcinoma dojke trebali bi biti veoma dobro upoznati sa tehnikom i protokolom izvornog MRI pretrage, a naročito bi trebali biti educirani u analizi nalaza MRI. Jedna od prednosti MRI je mogućnost analize kinetičkih parametara uočenih lezija koja može utjecati na odluku o biopsiji lezija koje morfološki imponiraju kao benigne. No, prilikom analize kinetičkih svojstava lezije treba zapamtiti da lezije koje su morfološki suspektne maligne, treba patohistološki verificirati bez obzira na nalaz analize kinetičke krivulje.

Ipak, unatoč svim prednostima koje metoda MRI nudi, potrebna su daljnja istraživanja kako bi se metoda i dalje razvijala, a samim time i njezina dijagnostička vrijednost.

## **6. ZAHVALE**

Zahvaljujem se mentoru prof. dr. sc. Borisu Brklja i u na stručnoj pomoći, korisnim savjetima i idejama tijekom izrade ovog diplomskog rada.

Također zahvaljujem svima, posebno Luki, koji su svojom podrškom ili savjetima pomogli u pisanju ovog diplomskog rada.

## 7. POPIS LITERATURE

Brklja i B, Hricak H, Liberman L, Huzjan-Koruni R (2006) ACR-BIRADS. Postupci oslikavanja dojki i sustav tumačenja i kategorizacije nalaza. Zagreb, Medicinski fakultet Sveučilišta u Zagrebu, Merkur a.b.d.

Brklja i B, Brni Z (2007) Dojka, Hebrang A, Klari - ustovi R, Radiologija, Zagreb, Medicinska naklada.

Brklja i B. (2009) Uloga magnetske rezonancije dojke prije operacije karcinoma s o uvanjem dojke; Znanstveni sastanak Bolesti dojke

Gilbert FJ (2005) Should we use MRI to screen women at high-risk of breast cancer? Cancer Imaging 5:32-38

International Agency for Research on Cancer (2008) World Cancer Report

<http://www.iarc.fr/en/publications/pdfs-online/wcr/>

Kuhl C (2007) The Current Status of Breast MR Imaging, Part 1. Choice of Tehnique, Image Interpretation, Diagnostic Accuracy, and Transfer to Clinical Practice, Radiology 244:356-378.

Kuhl CK, Schrading S, Bieling HB, Wardelmann E, Leutner CC, Koenig L, Kuhn W, Schild HH (2007) MRI for diagnosis of pure ductal carcinoma in-situ: a prospective observational study. Lancet 370:485-492.

Lobbes M, Boetes C (2012) Magnetic Resonance Imaging of the Breast, Imaging of the Breast - Technical Aspects and Clinical Implication, Tabar L (Ed.), InTech, <http://www.intechopen.com/books/imaging-of-the-breast-technical-aspects-and-clinical-implication/magnetic-resonance-imaging-of-the-breast>

Mann RM, Kuhl CK, Kinkel K, Boetes C (2008) Breast MRI: guidelines from the European Society of Breast Imaging. Eur Radiol 18:1307-1318.

Meyer JE, Ferraro FA, Frenna TH, DiPiro TH, Denison CM (1993) Mamographic appearance of normal intramammary lymph nodes in an atypical location. AJR 161:779-780.

Moris EA, Liberman L (2005) Breast MRI: Diagnosis and Intervention, Springer

Petralia G, Bonello L, Priolo F, Summers P, Bellomi M (2011) Breast MR with special focus on DW-MRI and DCE-MRI. Cancer Imaging 11:76-90.

Registar za rak (2011) Zagreb, Hrvatski zavod za javno zdravstvo

<http://hzjz.hr/sluzbe/sluzba-za-epidomologiju/odjel-za-nadzor-i-istrazivanje-ne-zaraznih-bolesti/odsjek-za-zlocudne-bolesti-s-registrom-za-rak/>

Šamija M, Juzbašić S, Šeparović V, Vrdoljak VD (2007) Tumori dojke, Zagreb, Medicinska naklada

Šamija M i suradnici (2000) Onkologija, Zagreb, Medicinska naklada

Westbrook C (2002) MRI at a Glance, Blackwell Science Ltd.



## 8. ŽIVOTOPIS

Rođena sam 10. 9. 1989. Godine 2004. završila sam OŠ Veliko Trojstvo i upisala Op u Gimnaziju u Bjelovaru koju sam završila s odličnim uspjehom 2008. godine. Iste godine upisujem Medicinski fakultet u Zagrebu koji redovito pohađam. Od stranih jezika koristim se engleskim i njemačkim jezikom u govoru i pismu.