

Konvulzije u novorođenačkoj dobi

Vrcić, Marija

Master's thesis / Diplomski rad

2022

Degree Grantor / Ustanova koja je dodijelila akademski / stručni stupanj: **University of Zagreb, School of Medicine / Sveučilište u Zagrebu, Medicinski fakultet**

Permanent link / Trajna poveznica: <https://um.nsk.hr/um:nbn:hr:105:577458>

Rights / Prava: [In copyright](#)/[Zaštićeno autorskim pravom.](#)

Download date / Datum preuzimanja: **2024-07-22**



Repository / Repozitorij:

[Dr Med - University of Zagreb School of Medicine Digital Repository](#)



SVEUČILIŠTE U ZAGREBU

MEDICINSKI FAKULTET

Marija Vrcić

KONVULZIJE U NOVOROĐENAČKOJ DOBI

DIPLOMSKI RAD



Zagreb, 2022.

Ovaj diplomski rad izrađen je u Kliničkom bolničkom centru Zagreb na Klinici za pedijatriju pod vodstvom prof. dr. sc. Nade Sindičić Dessardo, dr. med. i predan je na ocjenu u akademskoj godini 2021./2022.

POPIS KRATICA KORIŠTENIH U RADU

aCGH	eng. <i>array comparative genomic hybridization</i> , hrv. komparativna genomska hibridizacija
ACNS	eng. <i>American Clinical Neurophysiology Society</i> , hrv. Američko kliničko neurofiziološko društvo
aEEG	amplitudno integrirana elektroencefalografija
cEEG	kontinuirana elektroencefalografija
CMV	citomegalovirus
CNS	eng. <i>central nervous system</i> , hrv. središnji živčani sustav
CRP	C-reaktivni protein
CT	eng. <i>computerised tomography</i> , hrv. kompjuterizirana tomografija
DKS	diferencijalna krvna slika
GABA	gamaaminobutirična kiselina
GLUT1	eng. <i>glucose transporter 1</i> , hrv. transporter glukoze 1
HIE	hipoksično-ishemijska encefalopatija
HSV	herpes simplex virus
ILAE	eng. <i>International League Against Epilepsy</i> , hrv. Međunarodna liga protiv epilepsije

IVH	eng. <i>intraventricular hemorrhage</i> , hrv. intraventrikularno krvarenje
KKS	kompletna krvna slika
LP	lumbalna punkcija
MR	magnetska rezonanca
PCT	eng. procalcitonin, hrv. Procalcitonin
SAH	eng. <i>subarachnoidal hemorrhage</i> , hrv. subarahnoidalno krvarenje
SV2A	eng. <i>synaptic vesicle glycoprotein 2A</i> , hrv. sinaptički vezikularni glikoprotein 2A
UZV	ultrazvuk

SADRŽAJ

SAŽETAK

SUMMARY

1. UVOD.....	1
2. KONVULZIJE U NOVOROĐENČADI	2
2.1. EPIDEMIOLOGIJA	2
2.2. ETIOLOGIJA	2
2.2.1. Stečene (simptomatske) konvulzije.....	4
2.2.1.1. Hipoksično-ishemijska encefalopatija (HIE)	5
2.2.1.2. Perinatalni moždani udar.....	5
2.2.1.3. Intrakranijalna krvarenja (engl. <i>intracranial hemorrhage</i> , ICH)	6
2.2.1.4. Infekcije središnjeg živčanog sustava	7
2.2.1.5. Metabolički poremećaji.....	7
2.2.1.5.1. Hipoglikemija.....	7
2.2.1.5.2. Hipokalcemija i hipomagnezemija	7
2.2.1.5.3. Hipernatremija i hiponatremija	8
2.2.2. Genetske (neprovocirane) konvulzije.....	8
2.3. PATOFIZIOLOGIJA.....	9
2.4. KLASIFIKACIJA NOVOROĐENAČKIH KONVULZIJA	10
2.4.1. Subkliničke konvulzije	10

2.4.2. Kloničke konvulzije	11
2.4.3. Toničke konvulzije	11
2.4.4. Mioklone konvulzije.....	11
2.5. DIJAGNOSTIKA	12
2.5.1. Anamneza	12
2.5.2. Fizikalni pregled.....	13
2.5.3. Laboratorijska dijagnostika.....	13
2.5.4. Neuroslikovne dijagnostičke metode	13
2.5.5. Elektroencefalografija (EEG)	14
2.5.5.1. Kontinuirana elektroencefalografija (cEEG).....	14
2.5.5.2. Amplitudno integrirana elektroencefalografija (aEEG).....	15
2.5.6. Molekularno genetičke dijagnostičke metode (kariotip ili arrayCGH, klinički egzom).....	15
2.6. LIJEČENJE	15
2.7. DIFERENCIJALNA DIJAGNOZA	17
2.8. PROGNOZA	17
2.8.1. Scenarij A: Akutne simptomatske konvulzije koje koreliraju s akutnom ozljedom mozga i samoograničavajuće su	18
2.8.2. Scenarij B: Nprovocirane konvulzije/kasne simptomatske konvulzije kao posljedica strukturnih abnormalnosti mozga ili genetskog poremećaja	19
2.8.3. Scenarij C: Akutne simptomatske konvulzije koje prestaju nakon nekoliko dana ili tjedana, ali nakon latentnog perioda varijabilnog trajanja evoluiraju u postneonatalnu epilepsiju	19

2.8.4. Scenarij D: Akutne simptomatske konvulzije koje bez prestanka izravno evoluiraju u postneonatalnu epilepsiju	19
3. ZAKLJUČAK.....	21
4. ZAHVALE	22
5. LITERATURA	23
6. ŽIVOTOPIS.....	31

SAŽETAK

Marija Vrcić

Konvulzije u novorođenačkoj dobi

Konvulzije u novorođenačkoj dobi predstavljaju posebni dobno specifični entitet koji se vrlo često javlja kao jedini simptom bolesti središnjeg živčanog sustava u novorođenčeta, a zahtijeva promptnu procjenu i liječenje zbog vrlo nepovoljnog utjecaja na daljnji neurološki razvoj.

Neonatalne konvulzije definirane su kao nagla pojava stereotipnih, paroksizmalnih događaja promijenjene neurološke funkcije (ponašanje, motorička aktivnost, autonomne funkcije) zbog paroksizmalnih električnih izbijanja u mozgu, a događaju se tijekom prvih 28 dana života. U većini slučajeva konvulzije su stečene ili provocirane, što znači da u podlozi imaju određeni akutni nepovoljni događaj, primjerice moždani udar, intrakranijalno krvarenje, infekciju ili metabolički poremećaj. S druge strane neprovocirane konvulzije nastaju bez jasnog okidača, najčešće u sklopu genetskih epileptičkih sindroma.

Među češćim uzrocima konvulzija u novorođenačkoj dobi izdvajaju se hipoksično-ishemijska encefalopatija, ishemijski moždani udar, intrakranijalno krvarenje, infekcije središnjeg živčanog sustava i metabolički poremećaji.

Razlog zašto je baš u novorođenačko doba mozak najskloniji konvulzijama leži u činjenici da je mozak u tom periodu u fazi razvoja kada postoji neravnoteža između ekscitacijskih i inhibicijskih signala. U to vrijeme broj sinapsi i dendritičkih trnova je najveći, a glutamatni receptori su u relativnom suvišku. Nezrelost neurona ujedno je i razlog zašto je u ovoj populaciji odgovor na konvencionalnu antikonvulzivnu terapiju slabiji.

U dijagnostici konvulzija kod novorođenčadi kontinuirana videoencefalografija smatra se zlatnim standardom jer osim što je jedina pouzdana metoda za dijagnozu, također omogućuje i praćenje terapijskog odgovora. U zadnjem desetljeću sve veću popularnost stječe amplitudno integrirani elektroencefalogram koji omogućuje detekciju napadaja u realnom vremenu. Primjena i interpretacija aEEG-a manje je zahtjevna od EEG-a zbog čega je sve prisutniji u kliničkoj praksi. Neuromonitoring u rizične novorođenčadi je od iznimne važnosti s obzorom da su konvulzivni napadi u ove populacije nerijetko samo elektrofiziološki.

Važno je pokušati utvrditi podliježecu etiologiju neonatalnih konvulzija kako bi se mogle provesti specifične mjere liječenja i umanjiti nepovoljan ishod.

Prognoza novorođenačkih konvulzija uvelike ovisi o njihovoj etiologiji. Povezuju se s razvojem cerebralne paralize, kognitivnih i razvojnih teškoća te epilepsije u kasnijoj dobi.

Ključne riječi: konvulzije, novorođenče, elektroencefalografija, epilepsija, neurološki ishod

SUMMARY

Marija Vrcić

Neonatal convulsions

Neonatal convulsions are a unique „age specific“ entity which commonly present as the only symptom of a central nervous system disorder in the neonate, and requires prompt evaluation and treatment because of its unfavorable influence on the child's neurodevelopment.

Neonatal seizures are defined as a sudden onset of stereotypical, paroxysmal events of altered neurological function (behavioral, motor activity, autonomous function) caused by paroxysmal electric discharges in the brain, which happen during the first 28 days of life. The majority of seizures are aquired or provoked, meaning there is an underlying acute adverse event, like ischemic stroke, intracranial hemorrhage, infection or metabolic disturbance. On the other hand, unprovoked seizures occur without a trigger and most commonly are the result of genetic epileptic syndromes.

Some of the more common causes of neonatal seizures are hypoxic-ischemic encephalopathy, ischemic stroke, intracranial hemorrhage, central nervous system infections and metabolic disturbances.

The reason why the human brain is most susceptible to seizures in the neonatal period lies in the fact that the brain is still in its early development phase and there is an imbalance between excitatory and inhibitory signals. The number of synapses and dendritic spines is at its highest during this time, and there is a relative surplus of glutamate receptors. Immaturity of the neurons is also the reason for weaker response to treatment in this population.

Continuous video electroencephalography is considered the gold standard in diagnosing seizures in neonates; not only is it the only reliable method of detection, but it also allows monitoring the response to treatment. In the last decade amplitude-integrated electroencephalogram, which enables real time seizure detection, has seen a rise in popularity. Application and interpretation of aEEG is less challenging than standard EEG which explains the ever growing presence of this method in clinical practice. Neuromonitoring of high-risk neonates is of extreme importance seeing as convulsive seizures in this population often present only electrophysiologically.

It is important to establish the etiology of neonatal seizures in order to undertake specific treatment measures and diminish the chance of negative outcomes.

The prognosis of neonatal seizures largely depends on their etiology. Neonatal seizures have been linked to cerebral palsy, cognitive and developmental impairment and epilepsy at an older age.

Key words: seizures, neonate, electroencephalography, epilepsy, neurologic outcome

1. UVOD

Novorođenačke konvulzije česta su neurološka pojava u neonatologiji (1,2). Definirane su kao nagla pojava paroksizmalnih, abnormalnih električnih izbijanja u mozgu u bilo kojem trenutku od rođenja do kraja novorođenačkog razdoblja (3). U 80% slučajeva konvulzije se javljaju tijekom prvog tjedna, a najčešće u prva dva dana života. Uglavnom nastaju kao posljedica akutne ozljede mozga te u tom slučaju govorimo o stečenim, simptomatskim ili provociranim konvulzijama. Iako se ova dva pojma često koriste kao sinonimi valja razlikovati da se akutne simptomatske konvulzije odnose specifično na ozljedu mozga, kao što su moždani udar, trauma ili infekcija, dok se za razliku od toga pojam provocirane konvulzije primjenjuje na one koje su uzrokovane prolaznim i reverzibilnim stanjima metaboličkog ili toksičnog porijekla. Iako rjeđe, konvulzije u novorođenčeta mogu biti i neprovocirane (4). One su definirane kao napadaji koji nastaju bez jasnog kauzalnog kliničkog stanja ili izvan vremenskog okvira u kojem obično nastaju akutni simptomatski napadaji (5). Primjeri ovakvih konvulzivnih kriza su one koje se javljaju u sklopu strukturnih epilepsija ili genetskih epileptičkih sindroma (6).

Konvulzivna kriza može biti prvi znak ozbiljnog neurološkog poremećaja, zato je pravovremeno prepoznavanje ključno za što ranije postavljanje dijagnoze, pravovremeno započinjanje terapije i kupiranje napada te prevenciju moždanog oštećenja (7).

2. KONVULZIJE U NOVOROĐENČADI

2.1. EPIDEMIOLOGIJA

Incidencija konvulzija u novorođenačkoj dobi varira među različitim izvorima, od 1 do 5,5 na 1000 živorođene donešene novorođenačadi, a incidencija je daleko veća u nedonoščadi (8, 9). Međutim, prava incidencija nije poznata jer populacijske studije ne uzimaju u obzir nisku pouzdanost dijagnoze postavljene na temelju samo kliničke opservacije (10). Kontinuirana videoencefalografija (cEEG) metoda je koja se smatra zlatnim standardom u dijagnostici neonatalnih konvulzija, ali nažalost nije uvijek dostupna u kliničkoj primjeni (11). Incidencija u SAD-u se procjenjuje na 80-120 slučajeva na 100.000 novorođenačadi godišnje (1). Incidencija je to veća što je gestacijska dob niža. Prema rezultatima talijanske grupe autora, čija analiza je u obzir uzimala samo EEG-om potvrđene konvulzije, utvrđena je incidencija konvulzija u novorođenačadi rođene između 31. i 36. gestacijskog tjedna 5/1000, za rođene između 28. i 30. tjedna 54,9/1000, a čak 85,6/1000 za one ispod 28 tjedana gestacije (12). Dodatan rizik za pojavu konvulzija u novorođenčeta je i niska porođajna masa (6, 13).

2.2. ETIOLOGIJA

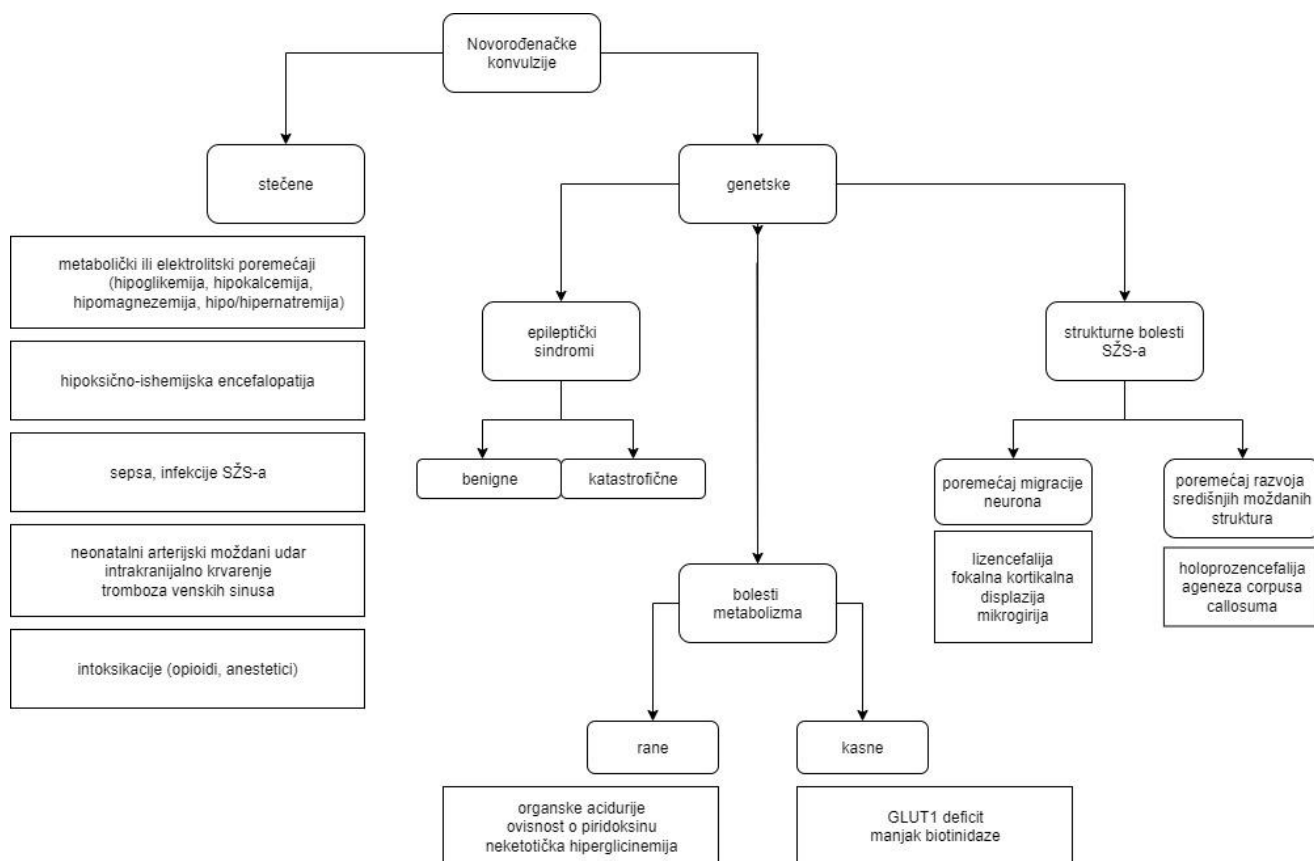
Niz je kliničkih studija nastojalo utvrditi rizične čimbenike za pojavu neonatalnih konvulzija (9, 14). Opisani rizični čimbenici svrstavaju se u tri skupine i to u maternalne, intrapartalne te neonatalne, a najznačajniji rizični čimbenici prikazani su u Tablici 1.

Tablica 1. *Rizični čimbenici koji se povezuju s pojavom konvulzija u novorođenčadi.*

Maternalni	Intrapartalni	Neonatalni
Starija dob roditelja (>40 godina)	Znaci fetalnog distresa	Niska gestacijska dob
Nulipara	Patologija placente i/ili pupčane vrpce	Niska porođajna težina
Dijabetes melitus (prije trudnoće ili gestacijski)	Febrilitet roditelja u porodu	Postmaturitet (>42 tj. gestacije)
	Korioamnionitis	Muški spol
	Produljeno drugo porođajno doba	

Diferencijalna dijagnoza konvulzija u novorođenačkoj dobi vrlo je široka, uključuje strukturne, metaboličke i genske uzroke, a vrlo često su konvulzije i jedina manifestacija teške bolesti središnjeg živčanog sustava ili drugog podliježećeg poremećaja (npr. metaboličke bolesti, glukozno-elektrolitskog poremećaja ili infekcije) (15).

S obzirom na etiologiju mogu se podijeliti u dvije osnovne skupine, stečene (simptomatske) i genetske (neprovocirane) (Slika 1.).



Slika 1. Podjela neonatalnih konvulzija s obzirom na etiologiju. Preuzeto i modificirano, Pressler RM i sur. (15). SŽS – središnji živčani sustav; GLUT1 – transporter glukoze 1

2.2.1. Stećene (simptomatske) konvulzije

Akutni događaji koji vode do ozljede mozga, kao hipoksijsko-ishemična encefalopatija (HIE), moždani udar i hemoragije, odgovorni su za veliku većinu stećenih napadaja u novorođenčadi, oni čine oko 75% slučajeva u terminske novorođenčadi

Intraventrikularno krvarenje najčešći je uzrok konvulzija u nedonoščadi, zaslužan za 16-45% svih slučajeva (16, 17).

U 84% terminske novorođenčadi akutne simptomatske konvulzije javljaju se unutar prva tri dana života (17). Da bi neki napadaj bio definiran kao stećeni, odnosno simptomatski, u njegovoj podlozi mora postojati prepoznatljiva etiologija koja jasno vremenski korelira s nastupom napadaja. Akutne i kasne simptomatske konvulzije razlikujemo upravo prema vremenu nastupa u odnosu na događaj koji ga je uzrokovao, naime akutne se javljaju unutar

tjedan dana od događaja, a kasne nakon (5). Ovdje vrijedi spomenuti da iako novorođenčad s akutnom ozljedom mozga ima povećan rizik razvoja postneonatalne epilepsije uslijed sekundarne epileptogeneze (18, 19), po definiciji rizik ponovne pojave akutnih simptomatskih konvulzija je mali, osim ako stanje koje ih je uzrokovalo nije bilo izrazito teško ili i dalje perzistira (6, 20). Stanja koja mogu dovesti do pojave akutnih simptomatskih konvulzija uključuju metaboličke poremećaje, HIE, intrakranijalna krvarenja, tromboembolijske incidente, infekcije i dr. (21-25).

U nastavku su opisani najčešći uzroci konvulzija u novorođenčadi.

2.2.1.1. Hipoksično-ishemijska encefalopatija (HIE)

HIE je najčešći uzrok simptomatskih konvulzija u novorođenčadi s incidencijom od 1-2 na 1000 živorođenih (8). HIE je ozljeda mozga koja nastaje kao posljedica značajne perinatalne asfiksije, a sama perinatalna asfiksija definirana je kao poremećaj u placentalnoj cirkulaciji koji vodi do niske perfuzije fetalnih tkiva, hipoksije, hiperkapnije i acidoze (26). Konvulzije uzrokovane HIE-om obično se javljaju u prva dva dana života. Nose povećan rizik za razvoj epilepsije i neurološkog ili kognitivnog deficita (27). Od novorođenčadi koja ima HIE, njih 40-60% će se prezentirati konvulzijama (28).

2.2.1.2. Perinatalni moždani udar

Perinatalni moždani udar čini heterogenu skupinu cerebrovaskularnih ozljeda koje se javljaju u ranom razdoblju moždanog razvoja, od 20. tjedna fetalnog života do 28. dana života. Dolazi do poremećaja u moždanoj cirkulaciji te pojedini dijelovi mozga nisu dostatno opskrbljeni kisikom i hranjivim tvarima. Incidencija mu se procjenjuje na 1:1600 do 1:2300 živorođenih, a vjerojatno je i veća jer dio pacijenata ostaje neprepoznat. Mogući čimbenici rizika uključuju nuliparitet, trombofiliju, patologiju posteljice, produljeno drugo porođajno doba i muški spol, a može biti i posljedica bakterijskog meningitisa i urođene srčane greške. Akutni se oblici uglavnom prezentiraju konvulzijama nakon latentnog perioda, najčešće 12 sati. Za dokazivanje se koristi EEG kojim se potvrđuju konvulzije i ultrazvuk (UZV) mozga koji omogućuje prikaz patoloških procesa (29).

2.2.1.3. Intrakranijalna krvarenja (engl. intracranial hemorrhage, ICH)

Nakon HIE i ishemijskog moždanog udara, ICH je najčešći uzrok konvulzija u novorođenčadi, a drugi najčešći uzrok trajne neprogresivne neurološke bolesti. Do krvarenja dolazi zbog hipoksije i promjena u perfuziji, odnosno tlaku u moždanim krvnim žilama, dok se puno rjeđe kao uzroci krvarenja sreću mehanička trauma, urođene anomalije krvnih žila i poremećaji koagulacije. Krvarenje može biti praćeno pojavom konvulzivnih kriza obilježenih stereotipnim pokretima mljackanja, žvakanja, treptanja, plivanja, devijacijom očnih jabučica, prolaznim stavom boksača, itd. (26).

Intraventrikularno krvarenje (engl. *intraventricular hemorrhage*, IVH) najčešći je oblik ICH-a u nedonoščadi, a u novorođenčadi rođene u terminu se gotovo nikad ne sreće. Razlog tomu je što do krvarenja dolazi u području tzv. germinativnog matriksa koji nakon 34. tjedna intrauterinog razvoja involuira. U germinativnom matriksu se umnožavaju neuroni i glija stanice, a kapilare kojima je on gusto prožet jako su osjetljive na hipoksiju i promjene tlaka te njihove tanke stijenke vrlo lako pucaju. Većina krvarenja u nedonoščadi se vidi tijekom prva tri dana života. Ultrazvučnom dijagnostikom moguće je krvarenju pripisati jedan od četiri stupnja proširenosti prema Papileu. Naime, krvarenje može biti ograničeno na germinativni matriks (IVH stupanj 1), može prodrijeti u bočne komore bez da ih širi (IVH stupanj 2), može ih ispuniti (IVH stupanj 3), a pritisak može dovesti do ishemije ili venske staze koja rezultira krvarenjem u parenhimu mozga (IVH stupanj 4).

Subduralna krvarenja (engl. *subdural hemorrhage*) najrjeđi su oblik intrakranijalnog krvarenja u novorođenčeta, što je prvenstveno odraz sve bolje perinatalne skrbi. Naime, njihov najčešći uzrok je upravo porođajna trauma, obično u terminske novorođenčadi (26). Pacijenti sa subduralnim krvarenjem najčešće se prezentiraju apnejom, bradikardijom i konvulzijama, a pod rizikom su i za razvoj posttraumatske epilepsije (30).

Primarno subarahnoidalno krvarenje (engl. *subarachnoidal hemorrhage*, SAH) je najčešće posljedica porođajne traume s rupturom vena koje premošćuju subarahnoidalni prostor i češće je u donešene djece. U slučaju manjeg krvarenja prolazi asimptomatski, a veća se prezentiraju u prvom redu cerebralnim napadajima. SAH se dokazuje nalazom krvi u cerebrospinalnom likvoru i magnetskom rezonancom (MR) te po potrebi kompjuteriziranom tomografijom (CT). Prognoza je odlična, a oporavak uglavnom potpun, bez sekvela.

Sekundarni SAH posljedica je progresije intraventrikularnog ili subduralnog hematoma pa se češće susreće u nedonoščadi (26).

2.2.1.4. Infekcije središnjeg živčanog sustava

Infekcije središnjeg živčanog sustava uzrok su 5-10% slučajeva konvulzija u novorođenčadi (16). Najčešći oblik infekcije je bakterijski meningitis, ali ni virusni meningoencefalitis uzrokovan herpes simplex virusom (HSV) nije rijetkost. Od bakterijskih uzročnika izdvajaju se beta hemolitički streptokoki skupine B, *Escherichia coli* i *Listeria monocytogenes* (21), a od virusnih uzročnika, uz već spomenuti HSV moguće su i infekcije enterovirusima, ali i intrauterina infekcija citomegalovirusom (CMV). Pobjoljšana perinatalna i neonatalna skrb dovele su do pada incidencije infekcija središnjeg živčanog sustava koje mogu dovesti do konvulzija. Ipak, svako novorođenče koje se prezentira konvulzijama bez jasnog patološkog supstrata mora biti podvrgnuto lumbalnoj punkciji radi isključenja infektivne etiologije (9).

2.2.1.5. Metabolički poremećaji

2.2.1.5.1. Hipoglikemija

Hipoglikemija je relativno čest metabolički poremećaj u novorođenčadi, naročito u nedonoščadi, novorođenčadi niske porođajne mase, ili one majki dijabetičarki. Konvulzije su u ovom slučaju manifestacija akutne, hipoglikemijom izazvane neurološke disfunkcije, a uzrok su oko 3% konvulzija u novorođenčadi. Dobra vijest je da je zbog kontinuiranog napretka u kvaliteti zdravstvene skrbi unatrag zadnja tri desetljeća došlo do deseterostrukog smanjenja učestalosti konvulzija izazvanih hipoglikemijom (9).

2.2.1.5.2. Hipokalcemija i hipomagnezemija

Hipokalcemija se smatra uzrokom 1% svih konvulzija u novorođenčadi. Može se javiti rano, unutar prva 2-3 dana ili kasnije, do kraja 2. tjedna života. Hipokalcemija s ranim početkom tipično se vidi u novorođenčadi niske porođajne mase i djece majki dijabetičarki (čak do 50%), a smatra se posljedicom prolazne hipoparatiroidoze. Može biti i posljedica endokrinopatija (hiperparatiroidizam majke), deficita vitamina D u majke ili DiGeorgeovog

sindroma (9, 26). U slučaju novorođenačkih konvulzija zbog hipokalcemije koja ne reagira na terapiju treba isključiti hipomagnezemiju, jer je moguće da ona suprimira funkciju paratireoidne žlijezde. U takvom slučaju konvulzije se mogu suzbiti samo davanjem magnezija (26).

2.2.1.5.3. Hipernatremija i hiponatremija

U ekstremno nezrele nedonoščadi i one izrazito niske porođajne mase često se sreću prolazni poremećaji razine natrija koji mogu izazvati konvulzije. Iako je ovakve poremećaje lako dijagnosticirati i korigirati, težak i prolongiran disbalans može dovesti do dugoročnih neurorazvojnih poteškoća. Prolazna hipernatremija se ponekad može vidjeti i u terminske novorođenčadi, kao posljedica gladovanja i većeg gubitka na tjelesnoj masi, zbog nedovoljnog unosa majčinog mlijeka, ali rijetko uzrokuje konvulzije. Teži slučajevi hipernatremije zabilježeni su prilikom ranog otpuštanja iz bolnice prije nego što je usvojena ishrana dojenjem. U slučajevima hipernatremije konvulzije mogu biti izazvane prebrzom rehidracijom hipotoničnim otopinama (9).

2.2.2. Genetske (neprovocirane) konvulzije

Neprovocirane konvulzije definirane su kao napadaji koji nastaju bez jasnog kauzalnog kliničkog stanja ili van vremenskog okvira u kojem obično nastaju akutni simptomatski napadaji. Dok je većina konvulzija u novorođenčadi povezana s akutnom ozljedom mozga, oko 15% konvulzija u novorođenačkoj dobi nastaje zbog genetske osnove. U toj skupini podjednaka je učestalost neonatalnih konvulzija koje su posljedica prirođenih malformacija mozga (shizencefalija, lizencefalija, holoproencefalija, hidranencefalija) i onih zbog nasljednih metaboličkih bolesti sa selektivnim nedostatkom enzima (poremećaj ciklusa ureje, peroksisomske bolesti, organske acidurije, poremećaji razgradnje aminokiselina, deficit piridoksina), a ukupno čine više od 80 % slučajeva konvulzija s nasljednom osnovom. Genetički epileptički sindromi s početkom u novorođenačkoj dobi (benigne familijarne novorođenačke konvulzije, benigne nefamilijarne (idiopatske) novorođenačke konvulzije, rana mioklona encefalopatija, rana infantilna epileptička encefalopatija (Ohtaharin sindrom) daleko su rjeđe zastupljeni (oko 6 %) (24, 25).

U prvim tjednima života potrebno je provesti visokorezolucijske neuroslikovne pretrage (31), detaljan biokemijski probir i genetsku obradu kako bi se identificirala etiologija napadaja i započela optimalna terapija (32).

Dva epileptička sindroma s početkom u novorođenačkoj dobi, rana infantilna epileptička encefalopatija (Ohtaharin sindrom) i rana mioklona encefalopatija, prezentiraju se specifičnim EEG obrascima i tipovima napadaja, visoko su refraktorni na terapiju i imaju nepovoljnu prognozu (33, 34). Jedino tzv. benigna, samoograničavajuća familijarna novorođenačka epilepsija spontano prolazi unutar prve godine života (35). Iako većina pacijenata s benignom familijarnom novorođenačkom epilepsijom ima normalan neurološki i kognitivni razvoj, u nekih bolesnika zapažaju se manje intelektualne poteškoće tijekom ranog djetinjstva (36).

Strukturne epilepsije koje nastaju kao posljedica poremećaja u neuronalnoj migraciji, kao što su tuberozna skleroza, fokalna kortikalna displazija, hemimegalencefalija, lizencefalija, sve se češće prepoznaju prenatalno zahvaljujući uznapredovalim neuroslikovnim dijagnostičkim metodama, prvenstveno fetalnom MR-u (37).

2.3. PATOFIZIOLOGIJA

Mozak novorođenčeta je jedinstven u odnosu na bilo koju drugu dobnu skupinu, u fazi je intenzivnog razvoja te se bilo kakvo patološko zbivanje može manifestirati konvulzijama (8). Konvulzije su abnormalna, sinkrona, neuralna izbijanja, a mogu nastati kao posljedica prekomjernih ekscitacijskih ili manjka inhibicijskih potencijala. S obzirom na svoju nezrelu strukturu, novorođenački mozak je sklon konvulzijama zbog neravnoteže između ekscitacijskih i inhibicijskih signala (8, 11). Ova neravnoteža nastaje zbog nekoliko čimbenika. Novorođenačko razdoblje je doba intenzivne fiziološke sinaptogeneze, kad je gustoća sinapsi i dendritičkih trnova najveća, a kasnije se smanji na razinu koja se vidi u odraslog čovjeka (38, 39). Ovo obilje sinapsi prati i relativan višak glutamatnih receptora. Kako je glutamat glavni ekscitacijski neurotransmiter u mozgu, visoka ekspresija glutamatnih receptora igra važnu ulogu u povećanoj ekscitabilnosti mozga u najranijem postnatalnom periodu (40). Nadalje, u zrelom mozgu GABA (gamaaminomaslačna kiselina, eng. gamaaminobutyric acid) receptor je odgovoran za stvaranje inhibicijskog potencijala, a to se postiže uspostavom sniženog membranskog potencijala modulacijom kloridnih i kalijevih kanala (8). Omogućujući ulazak

kloridnih iona u stanicu, GABA receptor čini membranski potencijal neurona negativnim, suprotstavljajući se na taj način ekscitacijskim postsinaptičkim potencijalima posredovanim glutamatom (41). Međutim, koncentracija klorida u novorođenačkom mozgu je visoka, što obrće kloridni ionski gradijent. Stoga kad se stimulira GABA receptor, kloridni se kanali otvaraju, ali kloridni ioni napuštaju stanicu, što zajedno s ulaskom natrijevih i kalcijevih iona uzrokuje depolarizaciju stanice. Drugi čimbenici koji doprinose ovoj neravnoteži su raniji razvoj ekscitacijskih sinapsi u odnosu na inhibicijske i ranije sazrijevanje kanala reguliranih naponom specifičnih za depolarizaciju (8).

Nadalje, kako ekscitacijski i inhibicijski neuroni još uvijek nisu zreli, ne postoje dobro definirane “mete” na koje bi antikonvulzivni lijekovi djelovali. Tako može postojati “rezistencija” na lijekove koji djeluju kao GABA agonisti, što zbog kloridnog koncentracijskog gradijenta, to zbog niže ekspresije receptora (8, 11, 41).

2.4. KLASIFIKACIJA NOVOROĐENAČKIH KONVULZIJA

Prema klasifikaciji epileptičkih napadaja koje je 2017. godine dala ILAE (engl. *International League Against Epilepsy*) novorođenačke konvulzije ne bi trebalo smatrati izdvojenim entitetom već bi ih trebalo uklopiti u predloženu shemu žarišnih i ostalih epileptičkih napadaja (42). Najčešće korištena klinička klasifikacija koju su Volpe i Mizrahi predložili prije tridesetak godina i danas je u širokoj upotrebi a novorođenačke konvulzije svrstava u četiri osnovna tipa (43, 44):

- 1) subkliničke
- 2) kloničke
- 3) toničke
- 4) mioklone

Svaki od podtipova može biti fokalni, multifokalni i/ili generalizirani.

2.4.1. Subkliničke konvulzije

Subkliničke konvulzije predstavljaju najčešći tip i čine oko 50% svih novorođenačkih konvulzija, a opisuju se kao motorički automatizmi i češći su u nedonoščadi nego terminske

novorođenčadi. Mogu se prezentirati kao iznenadne motoričke kretnje (očni pokreti, oralno-bukalno-jezični pokreti, složeni pokreti ekstremitetima, složeni besciljni pokreti) ili promjene u autonomnim funkcijama (apneja, iznenadne promjene u srčanoj frekvenciji, arterijskom tlaku i disanju). Mogu nalikovati normalnom ponašanju i uobičajenim reakcijama novorođenčeta te se nerijetko previde (45).

2.4.2. Kloničke konvulzije

Kloničke konvulzije obilježene su pravilnim ritmičkim pokretima sporih frekvencija (1-3 u sekundi) koji zahvaćaju lice, ruke, noge i/ili trup, mogu biti fokalni ili multifokalni, a svijest je uvijek očuvana. Ne može se zaustaviti fizičkom supresijom pokreta ili repozicijom udova. Najčešće nastaju kao posljedica lokalizirane strukturne promjene mozga, tranzitornog metaboličkog poremećaja ili infekcije. U EEG zapisu se gotovo uvijek registrira sinkrona paroksizmalna aktivnost (44).

2.4.3. Toničke konvulzije

Toničke konvulzije su češće generalizirane i prezentiraju se ekstenzijom gornjih i donjih ekstremiteta ili toničkom fleksijom ruku uz ekstenziju nogu. Vrlo često postoji prateća tonička devijacija očnih bulbusa, klinički trzajevi, apneja i/ili letargija između toničkih kriza. Ako se generalizira može nalikovati decerebracijskom (tonička ekstenzija gornjih i donjih ekstremiteta) ili dekortikacijskom rigoru (fleksija gornjih i ekstenzija donjih udova). EEG zapis obilježen je multifokalnim abnormalnostima, po tipu paroksizam-supresija obrascu (engl. *burst-suppression*) ili značajno sniženom električnom aktivnošću, a prognoza im je nepovoljna (44).

2.4.4. Mioklone konvulzije

Mioklone konvulzije su iznenadni, izolirani ili ponavljajući neritmički trzajevi mišića u jednom ili više dijelova tijela. Ako se generaliziraju, napadaji mogu izgledati kao bilateralni trzaji fleksornih mišića gornjih i donjih ekstremiteta. Brže su frekvencije i fleksornog su tipa u odnosu na kloničke. EEG zapis je uvijek obilježen sinkronim paroksizmalnim promjenama, dok prognoza ovisi o podliježućoj etiologiji (46, 47).

2.5. DIJAGNOSTIKA

Obrada započinje uzimanjem detaljne perinatalne anamneze i identificiranjem potencijalnih rizičnih čimbenika, a također i detaljnom obiteljskom anamnezom. Kompletni fizikalni pregled novorođenčeta uz početnu laboratorijsku obradu predstavljaju osnovu kod zbrinjavanja novorođenčeta sa konvulzijama.

2.5.1. Anamneza

Kako često postoji provocirajući faktor u podlozi, u uzimanju anamneze potrebno je fokusirati se na rizične faktore i moguću etiologiju (11). Anamneza bi uvijek trebala uključivati pitanja koja se tiču vremena nastupa konvulzija, obiteljske anamneze (naročito majčine) i poroda.

Majčina anamneza trebala bi biti usmjerena na postojanje kako genskih, tako i stečenih stanja koja mogu provocirati konvulzije u novorođenčeta. U to spadaju i podaci o spontanom pobačajima (koji mogu sugerirati genetski poremećaj), gestacijskom dijabetesu (hipertrofično novorođenče, potencijalno otežan porod), infekcijama (spolno prenosivim, ili infekcijama prenesenim maternalno-fetalnom transmisijom), prenatalnoj izloženosti lijekovima ili opojnim sredstvima, nasljednim trombofilijama i drugim poremećajima zgrušavanja (48).

U slučajevima patološkog kardiokografskog zapisa, abrupcije posteljice, prolapsa pupkovine, nalaza mekonijske plodove vode, novorođenče je vrlo izvjesno bilo izloženo hipoksiji te konvulzije mogu biti dio kliničke slike HIE. Za isključenje mogućnosti ICH-a potrebno je ispitati je li tokom poroda novorođenče bilo izloženo riziku zadobivanja porodnih ozljeda, primjerice je li bilo potrebe za korištenjem forcepsa ili vakuum ekstraktora (48). Obiteljsku anamnezu treba usmjeriti na pitanja o prisutnosti epilepsije u obitelji, o ranoj smrti braće ili sestara koja bi mogla upućivati na ozbiljne genetske sindrome i nasljedne metaboličke poremećaje (49).

2.5.2. Fizikalni pregled

Općim fizikalnim pregledom važno je procijeniti vitalne znakove, prisustvo dismorfni obilježja i prisutnost porođajnih ozljeda. Posebnu pažnju treba posvetiti pregledu velike fontanele te procijeniti napetost, osjetiti pulsiranje krvnih žila, itd. (50). U neurološkom statusu potrebno je procijeniti svijest, mišićni tonus, kretnje ekstremiteta, kranijalne živce te primitivne i tetivne reflekse. Nadalje, potrebno je detaljno opisati abnormalne kretnje koje bi mogle biti klinički korelat konvulzivnog zbivanja (48). Pregled kože radi se sa svrhom isključenja konatalne infekcije kao i određivanja stanja perfuzije (50). Klinička slika respiratornog distresa ili letargije može upućivati na nasljedni metabolički poremećaj (49).

2.5.3. Laboratorijska dijagnostika

Inicijalna laboratorijska obrada usmjerena je dijagnosticiranju potencijalno lječivih uzroka bilo da bi se reduciralo daljnje oštećenje mozga i posljedično umanjio nepovoljni neurorazvojni ishod.

Potrebno je kao prvo isključiti hipoglikemiju (testom glukoze u krvi), hiponatremiju, hipomagnezemiju, hipokalcemiju (testom elektrolita) te sepsu, meningitis ili encefalitis (pretragama koje uključuju kompletnu i diferencijalnu krvnu sliku, C-reaktivni protein, prokalcitonin, hemokulture i lumbalnu punkciju) (51). Ako su svi testovi dosad bili negativni, a pacijent i dalje ima konvulzije, potrebno je napraviti obradu na nasljedne metaboličke bolesti. Ova obrada uključuje plinsku analizu krvi, piruvat, laktat, aminokiseline u urinu i organske kiseline (52).

2.5.4. Neuroslikovne dijagnostičke metode

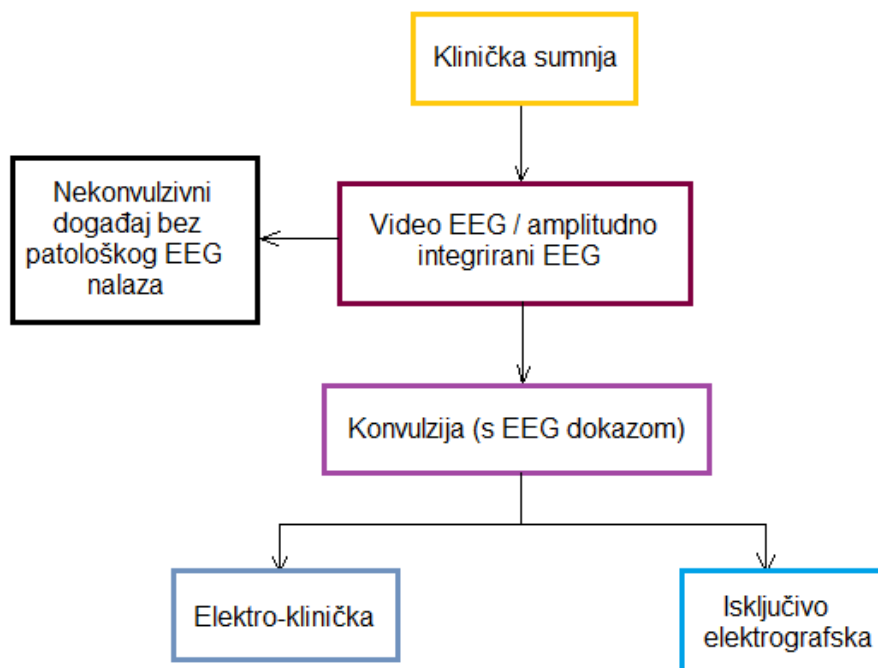
Većina jedinica intenzivnog liječenja novorođenčadi kao prvu metodu izbora koristi intrakranijski UZV mozga obzirom na njegovo jednostavno korištenje i neškodljivost te izvođenje uz krevet djeteta (53).

Neurosonografskim pregledom mogu se identificirati mnogi uzroci konvulzija, kao što su primjerice IVH, perinatalni moždani udar i malformacije. CT mozga je rezervirana za novorođenčad u koje očekujemo potrebu za hitnom neurokirurškom intervencijom. MR mozga

danas predstavlja "zlatni standard" za slikovni prikaz mozga i detekciju niza patoloških entiteta u novorođenačkoj dobi (54).

2.5.5. Elektroencefalografija (EEG)

Na slici 2. prikazan je preporučeni dijagnostički algoritam u novorođenačeta sa sumnjom na konvulzivnu krizu.



Slika 2. Dijagnostički algoritam kod djeteta koje se prezentira konvulzijama

2.5.5.1. Kontinuirana elektroencefalografija (cEEG)

Prema novim smjernicama Američkog kliničkog neurofiziološkog društva (American Clinical Neurophysiology Society, ACNS) cEEG uz videonadzor, s elektrodama postavljenim u skladu s međunarodno prihvaćenim "10-20" sustavom prilagođenim novorođenačadi, zlatni je standard za dijagnostiku i praćenje novorođenačkih konvulzija (55, 56). Smatra se jedinom metodom kojom se pouzdano mogu detektirati konvulzije i pratiti terapijski odgovor (6, 54). Moguće prepreke u implementaciji ove metode su potreba za osobljem obučanim za pravilnu primjenu i interpretaciju nalaza, ograničena dostupnost opreme kao i visoki troškovi. Preporučljivo trajanje snimanja je najmanje 24 sata od zadnjeg registriranog napadaja (54).

2.5.5.2. Amplitudno integrirana elektroencefalografija (aEEG)

Kao prikladna alternativa cEEG-u nudi se amplitudno integrirani elektroencefalogram (aEEG) koji sve više dobiva na popularnosti unazad desetak godina, budući da je dostupniji i jednostavniji za primjenu i interpretaciju nalaza. Pokazuje dobre rezultate u detekciji prolongiranih napadaja i epileptičkog statusa, ali može propustiti kraće fokalne napadaje, kao i one nižih amplituda, a koji se naročito često viđaju baš u novorođenačkoj populaciji (57, 58).

2.5.6. Molekularno genetičke dijagnostičke metode (kariotip ili arrayCGH, klinički egzom)

S obzirom da oko 15% konvulzija u novorođenačkoj dobi nastaje zbog genetske osnove, bilo u sklopu prirođenog metaboličkog poremećaja, bilo nasljednog epileptičkog sindroma, u novorođenčadi s konvulzijama bez vidljivog patološkog supstrata valja provesti specifično genetsko testiranje (49). Jedna od dostupnih metoda za genetsko testiranje je primjerice arrayCGH.

2.6. LIJEČENJE

Nakon osiguranja dišnog puta i uspostavljanja intravenskog puta u svrhu osiguravanja hemodinamske stabilnosti, idući terapijski koraci trebaju biti usmjereni na etiologiju konvulzija. To može značiti terapijsku hipotermiju u slučaju HIE-e (58), primjenu antimikrobnih lijekova u slučaju sepse ili meningitisa, primjenu glukoze u slučaju hipoglikemije, korekciju elektrolitnih abnormalnosti ili neurokiruršku intervenciju ukoliko postoje dokazi opsežnog ICH-a. Ako postoji sumnja da pacijent ima nasljedni metabolički poremećaj, uputno je prekinuti hranjenje, korigirati poremećene vrijednosti metabolita koliko je moguće i započeti empirijsku supstitucijsku terapiju vitaminima i kofaktorima (49, 52).

U standardnim kliničkim uvjetima konvulzije se pokušavaju zaustaviti određenim redoslijedom:

Ako je moguće, potrebno je izmjeriti glukozu u krvi, a ako to nije moguće ili je već poznato da je novorođenče hipoglikemično, započinje se intravenska terapija 10%-tnom otopinom glukoze, u dozi 2-3 mL/kg. Nakon jedne doze valja ponoviti mjerenje i ako je

potrebno ponoviti postupak, naročito kad postoji velika sklonost ponavljanju hipoglikemije ponovi, primjerice u hiperinzulinizmu.

Ukoliko nema poboljšanja na ovu terapiju, idući korak je primjena 10%-tnog kalcijevog glukonata i to u dozi 50-100 mg/kg. Primjenjuje se intravenski i to kroz najmanje 5 minuta.

Izostane li terapijski uspjeh, primjenjuje se piridoksin hidroklorid intravenski, prvo u dozi od 100 mg. Poželjno je da se djetetu istovremeno snima EEG; ako napadaj prestane i EEG nalaz se stabilizira, smatra se da je riječ o nasljednom poremećaju uzrokovanom deficitom piridoksina. Međutim, izostanak terapijskog odgovora nakon davanja probne doze ne eliminira u potpunosti mogućnost da je u pitanju ovaj poremećaj, jer neki pacijenti imaju kasniji odgovor na terapiju. U tu svrhu se peroralna terapija u dozi 30 mg/kg/dan nastavlja kroz još 5 dana čak i ako nije bilo odgovora na probnu dozu.

U slučaju hipomagnezemije koja može biti uzrok tvrdokorne hipokalcemije primjenjuje se magnezijev sulfat intravenski, u dozi 50-100 mg/kg, kroz 1-2 sata. Ovaj korak može se preskočiti ako hipomagnezemija nije vjerojatna, npr. u slučaju normokalcemije (26).

Ako na dosadašnje mjere učinak izostane, antikonvulzivni lijek izbora je fenobarbiton. Pri uvođenju se primjenjuje u dozi 20 mg/kg polako intravenski, a po potrebi se doza može povisiti do maksimalne doze od 40 mg/kg. Fenobarbiton ima dugi poluvijek (cca 140 sati) i sporo se eliminira, stoga je po njegovu uvođenju potrebno nadzirati disanje i srčanu frekvenciju te koncentraciju lijeka u krvi (59). Željeni se terapijski učinak u prvih 48 sati vidi u tek 50-64% pacijenata (6). Tijekom proteklih desetak godina sve je zastupljenija primjena levetiracetama, derivata pirolidina sa djelovanjem na SV2A proteinu, jer se metabolizira putem hepatične cirkulacije, nema interakcije s drugim lijekovima i ima mali broj nuspojava. Levetiracetam se opisuje kao lijek druge linije koji u dozi zasićenja ("*loading dose*") primijenjen intravenski zaustavlja neonatalne konvulzije unutar 24 sata od primjene u 75% pacijenata, od čega u 50% pacijenata unutar nekoliko sati (60). Benzodiazepini su treća linija antikonvulzivnih lijekova. Ukoliko se ne postigne terapijski učinak može se primijeniti fenitoin ili lidokain (26).

Započevši akutno zbrinjavanje napadaja, potrebno je što prije započeti kontinuirani EEG monitoring kojim se može potvrditi konvulzivno zbivanje i pratiti terapijski učinak lijekova (61).

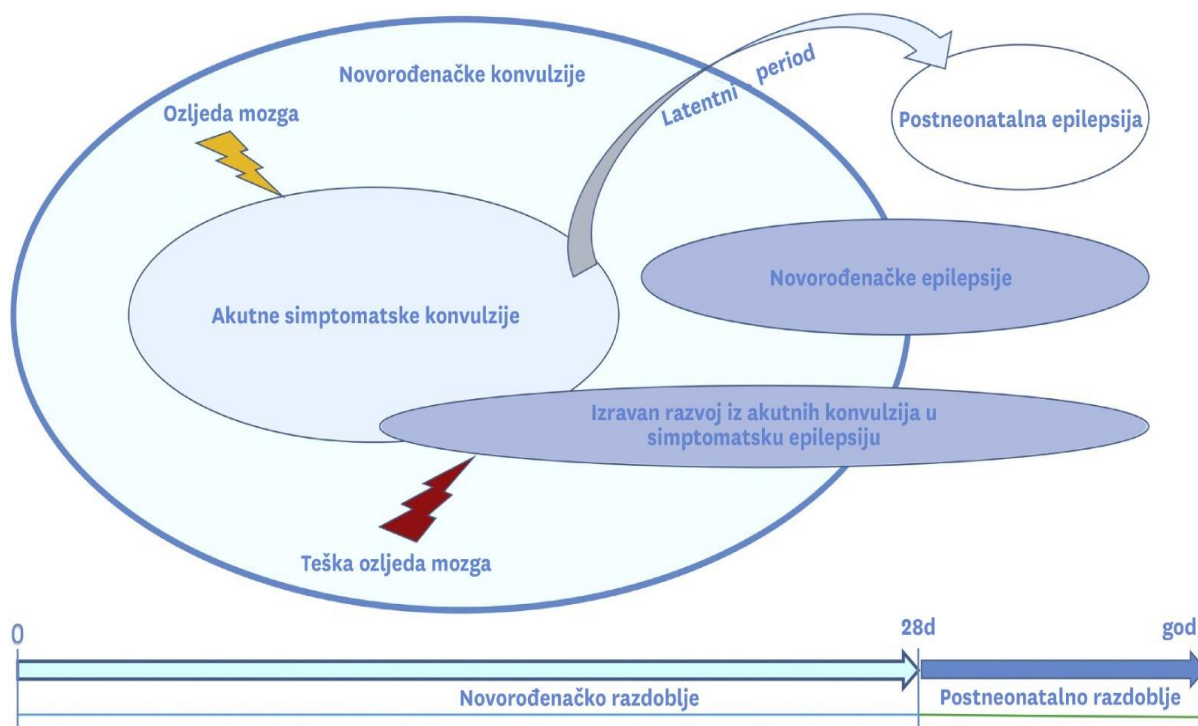
2.7. DIFERENCIJALNA DIJAGNOZA

Važno je razlikovati neepileptičke događaje od novorođenačkih konvulzija (62). U te svrhe jako korisnim se pokazao EEG (10). Normalne pojave u novorođenčeta koje mogu nalikovati na konvulzije uključuju pokrete sisanja, štucanja, drhtanja, tremor i benigni mioklonus u spavanju. Tremor je nevoljna, ritmična, oscilirajuća kretnja jednakih amplituda oko osi i može biti fini, visokih frekvencija (>6 Hz) i niskih amplituda (<3 cm), ili grubi, niskih frekvencija i visokih amplituda. Drhtavica se odnosi na ponavljajući tremor. Tremor predstavlja najčešći oblik nevoljnih kretanja u novorođenačkoj dobi i javlja se u do dvije trećine zdrave novorođenčadi u prvim danima života (63). Benigni novorođenački mioklonus spavanja obilježen je ritmičkim mioklonim trzajevima samo u spavanju i vrlo često se zamijeni za konvulzije, uvijek je bilateralan i često se ponavlja (62). Vrlo rijetki klinički entiteti koji mogu predstavljati problem u kliničkoj praksi i koji se često zamijene konvulzijama su hiperekpleksija i benigni paroksizmalni tortikolis (63).

2.8. PROGNOZA

Mortalitet među novorođenčadi koja doživi konvulzije iznosi i do 20% (65), a u one koja preživi česti su neurološko oštećenje, invalidnost, zaostajanje u razvoju i epilepsija (17). Postneonatalni ishod novorođenačkih konvulzija uvelike ovisi o njihovoj etiologiji.

Konvulzije u novorođenčadi mogu se prezentirati kroz četiri različita scenarija, svaki od kojih ima karakterističnu postneonatalnu evoluciju (slika 3.). U scenarijima A, C i D, radi se o stečenim konvulzijama koje mogu biti samoograničavajuće (A), mogu nakon latentnog perioda evoluirati u postneonatalnu epilepsiju (C) ili mogu izravno evoluirati u postneonatalnu epilepsiju (D). Za razliku od ovih, scenarij B predstavlja konvulzije koje su prva manifestacija strukturne ili genetski naslijeđene bolesti uključujući epilepsije s genetskom podlogom (6). Na slici 3. shematski su prikazani spomenuti klinički scenariji i njihov postneonatalni razvoj.



Slika 3. Klinički scenariji u slučaju konvulzija u novorođenačkoj dobi i njihova postneonatalna evolucija. Preuzeto i modificirano, Pisani et.al. (6)

Uz sve dosad rečeno ipak treba znati da ova podjela, iako korisna kao koncept, u praksi nerijetko nije moguća sve do kasnije dojenačke dobi. Također, mana ove podjele leži i u činjenici da jedna te ista etiologija (primjerice HIE) može imati različitu kliničku ekspresiju ovisno o težini ozljede, drugim komorbiditetima i genetskim čimbenicima (6).

2.8.1. Scenarij A: Akutne simptomatske konvulzije koje koreliraju s akutnom ozljedom mozga i samoograničavajuće su

Novorođenačke konvulzije koje se javljaju tijekom prvih 72 sata života dominantno su akutne simptomatske, mogu biti posljedica moždanog udara, bakterijskog meningitisa, intrauterine infekcije, IVH u nedonoščadi ili metaboličkih poremećaja (4). Ovakve konvulzije najčešće staju nekoliko dana nakon događaja koji im je okidač, primjerice moždanog udara, neovisno o terapijskoj intervenciji. Važno je pravovremeno prepoznati patološki supstrat koji ih izaziva te što ranije započeti etiološko liječenje ako ono postoji. Ovi pacijenti nisu skloni ponavljanim napadajima, što kontinuiranu terapiju čini neopravdanom (6, 65).

2.8.2. Scenarij B: Neprovocirane konvulzije/kasne simptomatske konvulzije kao posljedica strukturnih abnormalnosti mozga ili genetskog poremećaja

Ove konvulzije predstavljaju prvu kliničku manifestaciju strukturnih anomalija ili genetski naslijeđenih epilepsija. Obično pokazuju slab odgovor na antikonvulzivnu terapiju. Ove epilepsije ILAE definira kao one koje postoje u odsutnosti akutnog kliničkog stanja koje bi ih moglo uzrokovati ili van uobičajenog vremenskog intervala u kojem se obično javljaju stečene konvulzije (66). Uz strukturne i genetski uvjetovane epilepsije, konvulzije koje nastaju kao posljedica kongenitalne CMV infekcije ili drugih kongenitalnih infekcija također se smatraju kasnim simptomatskim konvulzijama (5, 6).

2.8.3. Scenarij C: Akutne simptomatske konvulzije koje prestaju nakon nekoliko dana ili tjedana, ali nakon latentnog perioda varijabilnog trajanja evoluiraju u postneonatalnu epilepsiju

Osamnaest do trideset tri posto novorođenčadi koja preživi konvulzije kasnije se prezentira neprovociranim, kasnim simptomatskim napadajima, uglavnom unutar prve godine života (18, 19). Osim epilepsije nerijetko imaju i druge neurološke deficite kao što je cerebralna paraliza i različita odstupanja u kognitivnom razvoju (13, 67). U stanjima kao što su perinatalni ishemijski moždani udar rizik od razvoja postneonatalne epilepsije je relativno visok, s latencijom duljom od deset godina (68). U djece koja su preboljela perinatalni ishemijski moždani udar praćen neonatalnim konvulzijama, incidencija epilepsije unutar prvog desetljeća života je 54% (6, 69).

2.8.4. Scenarij D: Akutne simptomatske konvulzije koje bez prestanka izravno evoluiraju u postneonatalnu epilepsiju

U ove je novorođenčadi rano nepovoljno kliničko zbivanje dovelo je do teške ozljede mozga kojom je promijenjena plastičnost mozga uslijed značajne preraspodjele neuronskih mreža u ranom razvoju (70). To pak rezultira pojavom neprovociranih napadaja, koji su isprva u bliskom vremenskom odnosu s noksom koja je dovela do ozljede mozga ali perzistiraju i dalje, bez ikakvog latentnog perioda u kojem nema napadaja. Nije stoga začuđujuće da u ovom scenariju nije uvijek lako razlikovati napadaje akutnog stadija od onih kasnog stadija. Ovaj

scenarij je, srećom, najmanje zastupljen, a sreće se u slučajevima infektivnog encefalitisa (71), teške HIE (72), i teške (prolongirane) novorođenačke hipoglikemije (74).

3. ZAKLJUČAK

Kako konvulzije u rizične novorođenčadi predstavljaju značajni čimbenik nepovoljnog ishoda u vidu rane smrtnosti te kasnijih neuroloških oštećenja važno je što ranije utvrditi etiologiju podliježućih konvulzija te na primjereni način provesti liječenje. Kad je riječ o novorođenačkim konvulzijama, uloga liječnika je višestruka. Najveći javnozdravstveni značaj ima primarna prevencija, dakle rad na suzbijanju svih onih stanja koja mogu dovesti do konvulzija, što u prvom redu znači bolju perinatalnu i neonatalnu skrb. U dijagnostici konvulzija u novorođenčadi naročito se ističe cEEG, kao zlatni standard u ne samo detekciji već i praćenju terapijskog odgovora. Unatoč njegovom relativno visokom trošku i potrebi za visoko obučanim osobljem, njegova korist u kliničkoj praksi opravdava te zahtjeve, stoga u budućnosti treba težiti tome da svaka neonatalna jedinica intenzivnog liječenja bude opremljena cEEG-om. Nadalje, budući da su neke konvulzije benigne naravi i ne ostavljaju posljedice na neurološki razvoj, potrebno je uspješno diferencirati novorođenčad čije su konvulzije benigne naravi od one čiji je razvoj ugrožen zbog konvulzija kako bi se potonjim mogla što prije uvesti antikonvulzivna terapija i kako bi se spriječila nepotrebna uporaba lijekova u prvoj skupini. U djece s prisutnim neurološkim i kognitivnim posljedicama od iznimne je važnosti osigurati što bolju (re)habilitaciju i integraciju u okolinu.

4. ZAHVALE

Želim zahvaliti svojoj mentorici, prof. dr. sc. Nadi Sindičić Dessardo, dr. med., na izdvojenom vremenu i volji da mi pomogne pri izradi ovog diplomskog rada.

Hvala mami Duški za sve što tiho čini za nas, hvala seki Ani i bracama Božidaru i Filipu na ljubavi i smijehu, najdraže ste mi društvanice.

Hvala Sari za jedanaest godina šala i pošalica i beskonačno pitanja o endotrahealnoj intubaciji, nećeš se nikad probuditi usred operacije, ne brini.

Hvala Kristini jer je uvijek tu za mene.

5. LITERATURA

1. Krawiec C, Muzio MR. Neonatal Seizure. [Updated 2022 Apr 30]. In: StatPearls [Internet]. Treasure Island (FL): StatPearls Publishing; 2022 Jan-. Available from: <https://www.ncbi.nlm.nih.gov/books/NBK554535/#>
2. Plouin P, Kaminska A. Neonatal seizures. *Handb Clin Neurol*. 2013; 111:467-76.
3. Abend NS, Wusthoff CJ. Neonatal seizures and status epilepticus. *J Clin Neurophysiol*. 2012; 29(5):441-8.
4. Ramantani G, Schmitt B, Plecko B, Pressler RM, Wohlrab G, Klebermass-Schrehof K i sur. Neonatal seizures-are we there yet? *Neuropediatrics*, 2019; 50:280-293.
5. Beghi E, Carpio A, Forsgren L, Hesdorffer DC, Malmgren K, Sander JW i sur. Recommendation for a definition of acute symptomatic seizure. *Epilepsia*, 2010; 51:671-675.
6. Pisani F, Spagnoli C, Falsaperla R, Nagarajan L, Ramantani G. Seizures in the neonate: A review of etiologies and outcomes. *Seizure*, 2021; 85:48-56.
7. Nunes ML, Yozawitz EG, Zuberi S, Mizrahi EM, Cilio MR, Moshé SL i sur. Task Force on Neonatal Seizures, ILAE Commission on Classification & Terminology. Neonatal seizures: Is there a relationship between ictal electroclinical features and etiology? A critical appraisal based on a systematic literature review. *Epilepsia Open*. 2019; 4(1):10-29.
8. Jensen FE. Neonatal seizures: an update on mechanisms and management. *Clin Perinatol*. 2009; 36(4):881-900.
9. Vasudevan C, Levene M. Epidemiology and aetiology of neonatal seizures. *Semin Fetal Neonatal Med*. 2013; 18(4):185-91.
10. Malone A, Ryan CA, Fitzgerald A, Burgoyne L, Connolly S, Boylan GB Interobserver agreement in neonatal seizure identification. *Epilepsia*. 2009; 50(9):2097–101.

11. Glass HC. Neonatal seizures: advances in mechanisms and management. *Clin Perinatol.* 2014; 41(1):177-90.
12. Pisani F, Facini C, Bianchi E, Giussani G, Piccolo B, Beghi E. Incidence of neonatal seizures, perinatal risk factors for epilepsy and mortality after neonatal seizures in the province of Parma, Italy. *Epilepsia*, 2018; 59:1764-1773.
13. Uria-Avellanal C, Marlow M, Rennie JM. Outcome following neonatal seizures. *Semin Fetal Neonatal Med*, 2013; 18:224-232.
14. Hall DA, Wadwa RP, Goldenberg NA, Norris JM. Maternal Risk Factors for Term Neonatal Seizures: Population-Based Study in Colorado, 1989-2003, *J Child Neurol* 2006; 21(9):795-8.
15. Pressler RM, Cilio MR, Mizrahi EM, Moshé SL, Nunes ML i sur. The ILAE classification of seizures and the epilepsies: Modification for seizures in the neonate. Position paper by the ILAE Task Force on Neonatal Seizures. 2021 <https://doi.org/10.1111/epi.16815>
16. Soul JS. Acute symptomatic seizures in term neonates: Etiologies and treatments. *Semin Fetal Neonatal Med.* 2018; 23(3):183-190.
17. Tekgul H, Gauvreau K, Soul J, Murphy L, Robertson R, Stewart J i sur. The current etiologic profile and neurodevelopmental outcome of seizures in term newborn infants. *Pediatrics*, 2006; 117:1270-1280.
18. Andreolli A, Turco EC, Pedrazzi G, Beghi E, Pisani F. Incidence of epilepsy after neonatal seizures: a population-based study. *Neuroepidemiology*, 2019; 52:144-151.
19. Pisani F, Facini C, Pavlidis E, Spagnoli C, Boylan G. Epilepsy after neonatal seizures: literature review. *Eur J Paediatr Neurol*, 2015; 19:6-14.
20. Hesdorffer DC, Logroscino G, Cascino G, Annegers JF, Hauser WA. Risk of unprovoked seizure after acute symptomatic seizure: effect of status epilepticus. *Ann Neurol*, 1998; 44:908-912.

21. Ku LC, Boggess KA, Cohen-Wolkowicz M. Bacterial meningitis in infants. *Clin Perinatol.* 2015; 42(1):29-45.
22. Caviness AC, Demmler GJ, Selwyn BJ. Clinical and laboratory features of neonatal herpes simplex virus infection: a case-control study. *Pediatr Infect Dis J.* 2008; 27(5):425-30.
23. Silverstein FS, Jensen FE. Neonatal seizures. *Ann Neurol.* 2007; 62(2):112-20.
24. Yu JY, Pearl PL. Metabolic causes of epileptic encephalopathy. *Epilepsy Res Treat.* 2013;2013:124934.
25. Shellhaas RA, Wusthoff CJ, Tsuchida TN, Glass HC, Chu CJ, Massey SL i sur. Profile of neonatal epilepsies: characteristics of a prospective US cohort. *Neurology* 2017; 29;89(9):893-899.
26. Mardešić D i sur. *Pedijatrija. Novorođenčće.* Zagreb: Školska knjiga; 2016. str. 347-348.
27. Ronen GM, Buckley D, Penney S, Streiner DL. Long-term prognosis in children with neonatal seizures: a population-based study. *Neurology.* 2007; 69(19):1816–1822.
28. Gluckman PD, Wyatt JS, Azzopardi D, Ballard R, Edwards AD, Ferriero DM i sur. Selective head cooling with mild systemic hypothermia after neonatal encephalopathy: multicentre randomised trial. *Lancet.* 2005; 365(9460):663–670.
29. Laugesaar R, Kolk A, Tomberg T, Metsvaht T, Lintrop M, Varendi H i sur. Acutely and retrospectively diagnosed perinatal stroke: a population-based study. *Stroke.* 2007; 38(8):2234-40.
30. Volpe JJ. Intracranial hemorrhage: subdural, primary subarachnoid, intracerebellar, intraventricular (term infant), and miscellaneous. In: *Neurology of the newborn*, 5th edn. WB Saunders, Philadelphia, 2008:481–588.
31. Gaillard WD, Chiron C, Cross JH, Harvey AS, Kuzniecky R, Hertz-Pannier L i sur. Guidelines for imaging infants and children with recent-onset epilepsy. *Epilepsia*, 2009; 50:2147-2153.

32. McTague A, Howell KB, Cross JH, Kurian MA, Scheffer IE. The genetic landscape of the epileptic encephalopathies of infancy and childhood. *Lancet Neurol*, 2016; 15:304-316.
33. Ohtahara S, Yamatogi Y. Ohtahara Syndrome: with special reference to its developmental aspects for differentiating from early myoclonic encephalopathy. *Epilepsy Res*, 2006; 70(1): 58-67.
34. Djukic A, Lado FA, Shinnar S, Moshé SL. Are early myoclonic encephalopathy (EME) and the Ohtahara syndrome (EIEE) independent of each other? *Epilepsy Res*, 70, 2006; 70(1):68-76.
35. Grinton BE, Heron SE, Pelekanos JT, Zuberi SM, Kivity S, Afawi Z i sur. Familial neonatal seizures in 36 families: clinical and genetic features correlate with outcome. *Epilepsia*, 2015; 56(7):1071-1080.
36. Pisano T, Numis AL, Heavin SB, Weckhuysen S, Angriman M, Suls A i sur. Early and effective treatment of KCNQ 2 encephalopathy. *Epilepsia*, 2015; 56(5):685-691.
37. Barkovich AJ, Guerrini R, Kuzniecky RI, Jackson GD, Dobyns WB. A developmental and genetic classification for malformations of cortical development: update 2012. *Brain*. 2012; 135(5):1348-1369.
38. Huttenlocher PR, de Courten C, Garey LJ, Van der Loos H. Synaptogenesis in human visual cortex--evidence for synapse elimination during normal development. *Neurosci Lett*. 1982; 13;33(3):247-52.
39. Takashima S, Chan F, Becker LE, Armstrong DL. Morphology of the developing visual cortex of the human infant: a quantitative and qualitative Golgi study. *J Neuropathol Exp Neurol*. 1980; 39(4):487-501.
40. Sanchez RM, Jensen FE. Maturation aspects of epilepsy mechanisms and consequences for the immature brain. *Epilepsia*. 2001; 42(5):577-85.
41. Dulac O, Milh M, Holmes GL. Brain maturation and epilepsy. *Handb Clin Neurol*. 2013; 111:441-6.

42. Fisher RS, Cross JH, D'souza C French JA, Haut SR, Higurashi N i sur. Instruction manual for the ILAE 2017 operational classification of seizure types. *Epilepsia* 2017; 58(4):531-42.
43. Volpe JJ. *Neurology of the newborn*. 5th ed. Philadelphia: Saunders/Elsevier; 2008.
44. Mizrahi EM. Neonatal seizures: Problems in diagnosis and classification. *Epilepsia*, 1987; 28(1):46-55.
45. Dang LT, Shellhaas RA. Diagnostic yield of continuous video electroencephalography for paroxysmal vital sign changes in pediatric patients. *Epilepsia*. 2016; 57(2):272-8.
46. Volpe JJ. Neonatal seizures: current concepts and revised classification. *Pediatrics*. 1989; 84(3):422-8.
47. Sharma D, Pandita A, Murki S, Pratap OT. Neonatal seizures: an emergency condition commonly seen in neonatal intensive care unit. *BMJ Case Rep*. 2014; 31;2014
48. Martinello K, Hart AR, Yap S, Mitra S, Robertson NJ. Management and investigation of neonatal encephalopathy: 2017 update. *Arch Dis Child Fetal Neonatal Ed*. 2017; 102(4):F346-F358.
49. van Karnebeek CDM, Sayson B, Lee JJY, Tseng LA, Blau N, Horvath GA, Ferreira CR. Metabolic Evaluation of Epilepsy: A Diagnostic Algorithm With Focus on Treatable Conditions. *Front Neurol*. 2018; 9:1016.
50. Han YY, Carcillo JA, Dragotta MA, Bills DM, Watson RS, Westerman ME, Orr RA. Early reversal of pediatric-neonatal septic shock by community physicians is associated with improved outcome. *Pediatrics*. 2003; 112(4):793-9.
51. Nardone R, Brigo F, Trinka E. Acute Symptomatic Seizures Caused by Electrolyte Disturbances. *J Clin Neurol*. 2016; 12(1):21-33.
52. Ficicioglu C, Bearden D. Isolated neonatal seizures: when to suspect inborn errors of metabolism. *Pediatr Neurol*. 2011; 45(5):283-91.

53. Hallberg B, Blennow M. Investigations for neonatal seizures. *Seminars in Fetal and Neonatal Medicine* 2013; 18(4):196-201.
54. Shellhaas RA, Chang T, Tsuchida T, Scher MS, Riviello JJ, Abend NS i sur. The American Clinical Neurophysiology Society's Guideline on Continuous Electroencephalography Monitoring in Neonates. *J Clin Neurophysiol.* 2011; 28(6):611-7.
55. Wusthoff CJ. Diagnosing neonatal seizures and status epilepticus. *J Clin Neurophysiol.* 2013; 30(2):115-21.
56. McCoy B, Hahn CD. Continuous EEG monitoring in the neonatal intensive care unit. *J Clin Neurophysiol.* 2013; 30(2):106-14.
57. Rakshasbhuvankar A, Paul S, Nagarajan L, Ghosh S, Rao S. Amplitude-integrated EEG for detection of neonatal seizures: a systematic review. *Seizure*, 2015; 33:90-98.
58. Committee on Fetus and Newborn. Papile LA, Baley JE, Benitz W, Cummings J, Carlo WA, Eichenwald E, Kumar P, Polin RA, Tan RC, Wang KS. Hypothermia and neonatal encephalopathy. *Pediatrics.* 2014; 133(6):1146-50.
59. Pacifici GM. Clinical Pharmacology of Phenobarbital in Neonates: Effects, Metabolism and Pharmacokinetics. *Curr Pediatr Rev.* 2016; 12(1):48-54.
60. Loiacono G, Masci M, Zaccara G, Verrotti A. The treatment of neonatal seizures: focus on Levetiracetam. *J Matern Fetal Neonatal Med* 2014; 29(1):69-74.
61. Mulkey SB, Swearingen CJ. Advancing neurologic care in the neonatal intensive care unit with a neonatal neurologist. *J Child Neurol.* 2014; 29(1):31-5.
62. Cross JH. Differential diagnosis of epileptic seizures in infancy including the neonatal period. *Semin Fetal Neonatal Med.* 2013; 18(4):192-5.
63. Huntsman RJ, Lowry NJ, Sankaran K. Nonepileptic motor phenomena in the neonate. *Paediatr Child Health* 2008; 13(8):680-4.

64. Glass HC, Shellhaas RA, Wusthoff CJ, Chang T, Abend NS, Chu CJ i sur. Neonatal Seizure Registry Study Group. Contemporary Profile of Seizures in Neonates: A Prospective Cohort Study. *J Pediatr.* 2016; 174:98-103.
65. Fitzgerald MP, Kessler SK, Abend NS. Early discontinuation of antiseizure medications in neonates with hypoxic–ischemic encephalopathy. *Epilepsia*, 2017; 58(6):1047-1053.
66. Scheffer IE, Berkovic S, Capovilla G, Connolly MB, French J, Guilhoto L i sur. ILAE classification of the epilepsies: position paper of the ILAE Commission for Classification and Terminology. *Epilepsia*, 2017; 58(4):512-521.
67. Pisani F, Spagnoli C. Neonatal seizures: a review of outcomes and outcome predictors. *Neuropediatrics*, 2016; 47(01):012-019.
68. Pisani F, Pavlidis E, Facini C, La Morgia C, Fusco C, Cantalupo G. A 15-year epileptogenic period after perinatal brain injury. *Functional neurology*, 2017; 32(1):49.
69. Fox CK, Glass HC, Sidney S, Smith SE, Fullerton HJ. Neonatal seizures triple the risk of a remote seizure after perinatal ischemic stroke. *Neurology*, 2016; 86(23):2179-2186.
70. Kline-Fath BM, Horn PS, Yuan W, Merhar S, Venkatesan C, Thomas CW i sur. Conventional MRI scan and DTI imaging show more severe brain injury in neonates with hypoxic-ischemic encephalopathy and seizures. *Early Human Development*, 2018; 122:8-14.
71. Pinninti SG, Kimberlin DW. Neonatal herpes simplex virus infections. *Pediatric Clinics*, 2013; 60(2):351-365.
72. Inoue T, Shimizu M, Hamano SI, Murakami N, Nagai T, Sakuta R. Epilepsy and West syndrome in neonates with hypoxic–ischemic encephalopathy. *Pediatrics International*, 2014; 56(3):369-372.
73. Gataullina S, Delonlay P, Lemaire E, Boddaert N, Bulteau C, Soufflet C. Seizures and epilepsy in hypoglycaemia caused by inborn errors of metabolism. *Developmental*

Medicine & Child Neurology, 2015; 57(2):194-199.

6. ŽIVOTOPIS

Rođena sam 30. lipnja 1997. godine u Šibeniku. Osnovnu školu završila sam u Vrpolju, a jezičnu gimnaziju u Šibeniku.

Medicinski fakultet Sveučilišta u Zagrebu upisala sam u akademskoj godini 2015./2016. Za vrijeme svog studentskog obrazovanja sam bila članica Studentske sekcije za infektologiju čije aktivnosti služe približavanju infektoloških tema studentima i mladim liječnicima. Sudjelovala sam u provođenju projekta „Volontiraj na Zaraznoj“ tijekom pandemije SARS-CoV-2, u sklopu kojeg sam više mjeseci volontirala na Klinici za infektivne bolesti „Dr. Fran Mihaljević“ za što sam dobila Rektorovo priznanje. Od 2019. godine sam članica Pjevačkog zbora Medicinskog fakulteta "Lege Artis".

Tijekom svog obrazovanja sam radila razne studentske poslove.