

Liječenje hallux valgusa

Darapi, Jurica

Master's thesis / Diplomski rad

2015

Degree Grantor / Ustanova koja je dodijelila akademski / stručni stupanj: **University of Zagreb, School of Medicine / Sveučilište u Zagrebu, Medicinski fakultet**

Permanent link / Trajna poveznica: <https://um.nsk.hr/um:nbn:hr:105:306201>

Rights / Prava: [In copyright](#)/[Zaštićeno autorskim pravom.](#)

Download date / Datum preuzimanja: **2025-03-18**



Repository / Repozitorij:

[Dr Med - University of Zagreb School of Medicine Digital Repository](#)



SVEUČILIŠTE U ZAGREBU
MEDICINSKI FAKULTET

Jurica Darapi

Liječenje hallux valgusa

DIPLOMSKI RAD



Zagreb, 2015.

Ovaj diplomski rad izrađen je u Klinici za ortopediju Kliničkog bolničkog centra Zagreb i Medicinskog fakulteta Sveučilišta u Zagrebu pod vodstvom doc.dr.sc Gorana Bićanića i predan je na ocjenu u akademskoj godini 2014./2015.

Sadržaj

1. Sažetak.....	
2. Summary	
3. Uvod	1
4. Anatomija.....	2
4.1 Kostii stopala	2
4.2. Zglobovi stopala	4
4.2.1 Gornji nožni zglob.....	4
4.2.2 Donji nožni zglob	4
4.2.3 Zglob petne i kockaste kosti	5
4.2.4 Zglobovi između preostalih kostiju nožja	6
4.2.5 Zglobovi nožja i donožja	6
4.2.6 Zglobovi između kostiju donožja.....	6
4.2.7 Metatarzofalangealni zglobovi	7
4.2.8 Srednji i krajnji zglobovi prstiju.....	7
4.3 Svodovi stopala.....	7
4.4 Mišićii stopala	8
4.5 Inervacija i irigacija.....	11
5. Biomehanika hoda.....	12
6. Biomehanika tetiva fleksora i etiopatogeneza hallux valgusa	16
7. Prevencija nastanka hallux valgusa.....	18
8. Konzervativno liječenje hallux valgusa	20
9. Operativno liječenje hallux valgusa	21
9.1 Principi operativnog liječenja.....	21
9.1.1 RTG mjerenja	21
9.1.2 Algoritam za kirurško zbrinjavanje hallux valgusa	23
9.2 Zahvati na mekim tkivima.....	25
9.2.1 Modificirani McBride u liječenju hallux valgusa.....	25
9.3 Osteotomije baze falange	34
9.3.1 Osteotomija po Akinu	35
9.4 Osteotomije distalnog dijela metatarzalne kosti	38
9.4.1 Osteotomija distalnog dijela metatarzalne kosti po Mitchellu.....	38
9.4.2 Modifikacije osteotomije distalnog dijela metatarzalne kosti po Mitchellu .	42

9.4.3 Osteotomija distalnog dijela metatarzalne kosti po Chevronu	43
9.5 Osteotomije dijafize metatarzalne kosti.....	48
9.5.1 SCARF osteotomije	48
9.6 Osteotomije baze metatarzalne kosti	53
9.6.1 Osteotomija baze prve metatarzalne kosti po Chevronu	54
9.7 Artrodeze u liječenju hallux valgusa	57
9.7.1 Artrodeza prvog metatarzofalangealnog zgloba	57
9.7.2 Artrodeza prvog tarzometatarzalnog zgloba po Lapidusu	61
10. ZAKLJUČAK.....	64
11. LITERATURA	66

1. Sažetak

Liječenje hallux valgusa

Jurica Darapi

Hallux valgus je najčešća i najznačajnija deformacija stopala. Patofiziološki, hallux valgus nastaje kao posljedica statičke i dinamičke neravnoteže unutar struktura u prednjem dijelu stopala. Deformacija je definirana kao lateralna devijacija palca uz medijalnu devijaciju prve metatarzalne kosti. Etiologija hallux valgusa je multifaktorijalna. Liječenje može biti konzervativno ili operativno. Mogućnosti konzervativnog oblika liječenja su ograničene i uključuju odmor, hlađenje, nošenje različitih ortoza i uložaka te primjenu medikamenata. Konzervativno liječenje može ublažiti simptome, ali ne može ispraviti deformitet. Ukoliko je bol trajna, potrebno je operativno liječenje. Izbor odgovarajućeg kirurškog postupka definiran je različitim radiološkim kutnim mjerenjima deformacije te kliničkim statusom pacijenta. Budući da postoji više od 150 različitih vrsta operativnih zahvata u liječenju hallux valgusa, ovdje će biti opisano samo nekoliko. Zahvati na mekim tkivima provode se uz sve vrste osteotomija i uz artrodezu prvog tarzometatarzalnog zgloba po Lapidusu. Za deformitete blagog oblika primjenjuju se procedure na mekim tkivima (modificirani McBride) te osteotomije distalnog dijela prve metatarzalne kosti (Mitchell, Chevron). Liječenje deformiteta umjerenog do teškog stupnja daje najbolje rezultate uz kombinaciju mekotkivnih procedura i osteotomije baze prve metatarzalne kosti. Za teške oblike deformiteta najbolja metoda je artrodeza prvog metatarzofalangealnog zgloba. Artrodeza po Lapidusu metoda je izbora za teške oblike deformiteta uz pridruženu hipermobilnost prvog tarzometatarzalnog zgloba. Najčešće kirurške komplikacije koje se pojavljuju su avaskularna nekroza, ponovna pojava deformiteta, hallux varus i metatarzalgija.

Ključne riječi – hallux valgus, operativno liječenje, kirurške komplikacije

2. Summary

Treatment of hallux valgus

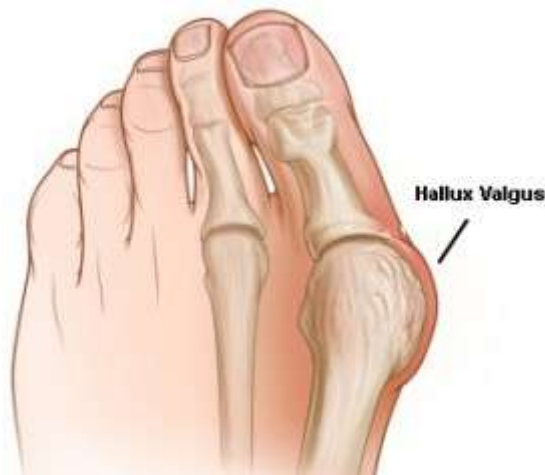Jurica Darapi

Hallux valgus is the most common and most important foot deformity. Pathophysiologically, hallux valgus arises from static and dynamic unbalance of the forefoot. It is defined as a lateral deviation of a great toe with medial deviation of the first metatarsal. The etiology of hallux valgus is likely multifactorial. The treatment of hallux valgus can be conservative or operative. Possibilities of conservative treatment are limited and include rest, icing, foot supports (orthotics) and medications. Non-operative treatment may alleviate symptoms but does not correct the deformity of the big toe. Surgery is indicated if the pain persists. The appropriate surgical procedure is dictated by the abnormal radiographic angular measurements in concordance with underlying clinical abnormalities. The correct surgical procedure must be selected from a wide variety of available techniques. With more than 150 procedures recommended for the treatment of hallux valgus, it is practical to describe only a few. All patients should undergo a soft tissue release with all associated osteotomies and first TMT arthrodesis (Lapidus). For mild deformities, soft tissue procedure (modified McBride procedure) or distal osteotomy (Chevron or Mitchell type) should be considered. Moderate to severe deformities are best treated with soft tissue release and proximal metatarsal osteotomy. Metatarsophalangeal joint arthrodesis is the best option for surgical treatment of severe deformities. Lapidus procedure is indicated for severe deformity and associated hypermobile 1st ray. Most common surgical complications include avascular necrosis, recurrence, hallux varus and metatarsalgia.

Key words – hallux valgus, surgical treatment, surgical complications

3. Uvod

Hallux valgus je najčešća i najznačajnija deformacija stopala. Nalazimo ga u svih naroda i rasa, nešto češće u civiliziranih naroda. Smatra se da 25 – 30% civiliziranoga stanovništva ima takav deformitet u većoj ili manjoj mjeri. To je prosječna vrijednost svih dobnih skupina, uz napomenu da je deformacija najčešće klinički izražena u 4. desetljeću života. Učestaliji je u žena nego u muškaraca u odnosu oko 10:1 premda udio žena koje se javljaju na liječenje iznosi i više od 95%. Ne postoji jedinstveni uzrok već govorimo o predisponirajućim čimbenicima za razvoj deformiteta. Njih možemo podijeliti u dvije skupine čimbenika: jedna je endogena, povezana s anatomskim varijacijama i naslijeđem, a drugo je egzogena koju određuju životne navike i stil života. Deformacija se obično pojavi u adolescenciji te postupno napreduje. (Pećina et al., 2004)



Slika 3.1. Hallux valgus (preuzeto s <http://www.jobi.se/nyhetsbrev/november/hallux-valgus.html>)

Hallux valgus je karakteriziran: (Pećina et al., 2004)

1. valgusnim položajem palca
2. povećanim I. intermetatarzalnim kutem
3. pseudoegzostozom odnosno burzitisom u području medijalne strane glavice I. metatarzalne kosti
4. unutrašnjom rotacijom palca u izraženijim slučajevima

4. Anatomija

4.1 Kostii stopala

Kosti stopala dijele se u tri skupine: (Nitsch et al., 2009)

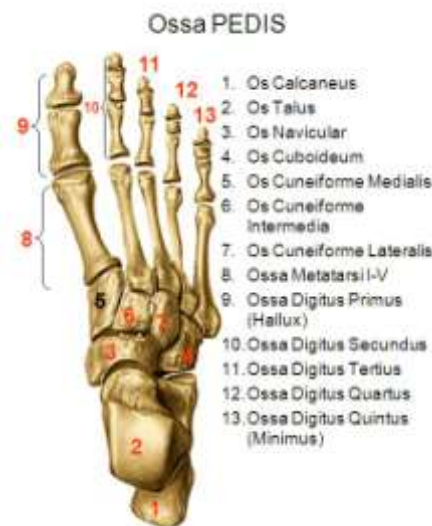- kosti nožja, ossa tarsi (tarsalia)
- kosti donožja, ossa metatarsi (metatarsalia) I-V
- kosti prstiju, ossa digitorum (phalanges)

Osim toga, kosti stopala dijele se u medijalni i lateralni niz. (Nitsch et al., 2009)

1. Medijalni (tibijalni) niz čine gležanjaska kost, talus, čunasta kost, os naviculare, tri klinaste kosti, ossa cuneiformia, kosti donožja I-III i prsti I-III.

2. Lateralni (fibularni) niz čine petna kost, calcaneus, kockasta kost, os cuboideum, ossa metatarsalia IV-V i ossa digitorum IV-V. (Nitsch et al., 2009)

Distalno su nizovi blizu jedan drugome. Proksimalno leže jedan preko drugoga. Zbog toga nastaju uzdužni i poprečni svodovi stopala. (Nitsch et al., 2009)

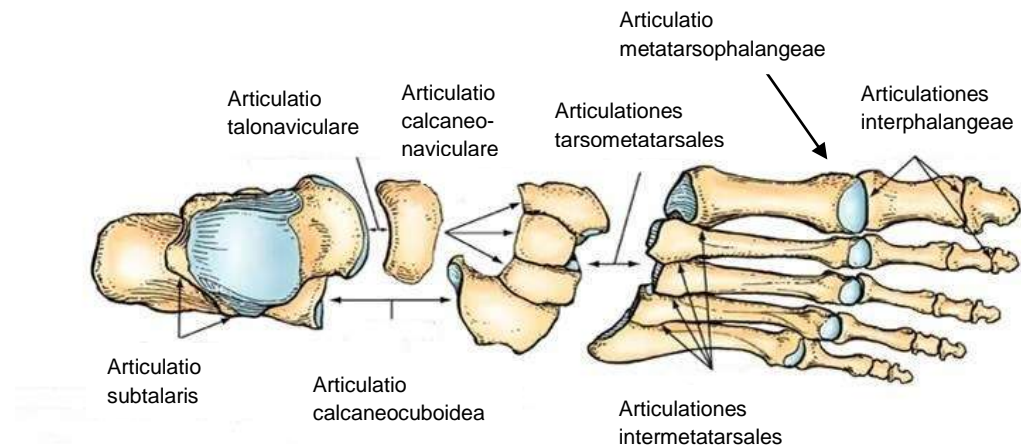


Slika 4.1. Kosti stopala (preuzeto s <http://cafe-radiologi.blogspot.com/2010/11/teknik-pemeriksaan-ossa-pedis-proyeksi.html>)

Tablica 4.1. Kostii stopala. (preuzeto iz *Waldeyerova anatomija čovjeka*) (Nitsch et al., 2009)

Naziv kosti	Opis kosti
Talus	<ul style="list-style-type: none"> ▪ prenosi teret tijela s potkoljenice na suptalarni kostur stopala ▪ u gornjemu nožnom zglobu talus je u vezi s tibijom i fibulom ▪ u donjem nožnom zglobu s petnom kosti, calcaneus, čunastom kosti, os naviculare i s lig. calcaneonaviculare plantare ▪ dvije trećine površine talusa prekriveno je hrskavicom ▪ od proksimalno prema distalno dijeli se u: tijelo, corpus tali, vrat, collum tali, glavu, caput tali.
Calcaneus	<ul style="list-style-type: none"> ▪ najveća stopalna kost. ▪ pri uspravnom držanju tijela samo tuber calcanei dotiče tlo ▪ hrapavi stražnji dio tuber calcanei služi Ahilovoj tetivi kao hvatište ▪ distalna površina nosi kao sedlo iskrivljenu facies articularis cuboidea ▪ na dorzalnoj strani se nalaze korespondirajuće zglobne površine za artikulaciju s talusom ▪ između zglobnih površina nalazi se sulcus calcanei, koji stvara dno sinus tarsi i ima brojne otvore za krvne žile.
Os naviculare	<ul style="list-style-type: none"> ▪ nalazi se na medijalnom rubu stopala između glave talusa i tri klinaste kosti. ▪ proksimalna zglobna površina je dio donjega nožnoga zgloba ▪ na distalnoj strani se nalaze tri različito velike zglobne fasete za ossa cuneiformia ▪ na medijalnom rubu pojavljuje se tupa, plantarno usmjerena kvrga, tuberositas ossis navicularis.
Ossa cuneiformia	<ul style="list-style-type: none"> ▪ imaju klinasti oblik ▪ baza os cuneiforme mediale usmjerena je prema plantarno, od ossa cuneiformia intermedium i laterale prema dorzalno ▪ takav raspored pojačava poprečni svod stopala ▪ proksimalno klinaste kosti artikuliraju s os naviculare, distalno s ossa metatarsalia I-III. ▪ među klinastim kostima jednako tako postoje korespondirajuće zglobne površine
Os cuboideum	<ul style="list-style-type: none"> ▪ kost se nalazi u lateralnom stopalnom nizu ▪ lateralna strana kosti kraća je od medijalne ▪ nosi zglobnu površinu oblika sedla za calcaneus, dvije fasete za ossa metatarsalia IV. i V. i zglobnu površinu za os cuneiforme laterale ▪ tuberositas ossis cuboidei služi dugoj tetivi peroneusa kao točka preusmjeravanja.
Ossa metatarsalia	<ul style="list-style-type: none"> ▪ razlikujemo: tijelo-corporus, bazu-basis, glavu-caput ▪ corpus. Tijelo je u plantarnom pravcu konkavno savijeno. Os metatarsale I. najjača je i najkraća kost. Najduža je os metatarsale II. Snažnija je k tomu os metatarsale V. ▪ basis. Proksimalne zglobne površine artikuliraju s ossa cuneiformia i s os cuboideum (→ Lisfrancova zglobna linija). Baza od os metatarsale I. nosi plantarno-lateralno tuberositas ossis metatarsalis I. za hvatište m. peroneus longus. Tuberositas ossis metatarsalis V. služi pak kao hvatište za m. peroneus brevis. ▪ caput. Sa strana sploštene glave nose konveksne zglobne površine. Kod os metatarsale I. plantarna zglobna površina završava s dva žlijeba u kojima se „kližu“ ossa sesamoidea, koja konstantno postoje u metatarzofalangealnom zglobu nožnog palca. U 10-13% postoji lateralna sezamoidna kost na os metatarsale V.
Ossa digitorum pedis	<ul style="list-style-type: none"> ▪ kosti prstiju stopala slične su kostima prstiju šake ▪ palac ima dvije falange, a s vi ostali prsti imaju po tri falange.

4.2. Zglobovi stopala



Slika 4.2. Zglobovi stopala. (preuzeto s <http://imgarcade.com/1/inter-tarsal-joint/>)

4.2.1 Gornji nožni zglob

U gornjem nožnom zglobu uzglobljuju se facies articularis inferior tibije i facies superior trochleae tali. Obraze kolotura talusa obuhvaćaju obrazi gležnja.

Ligamentarni aparat čine syndesmosis tibiofibularis, lig. deltoideum, lateralne ligamentarne strukture (lig. talofibulare anterius i posterius, lig. calcaneofibulare). Zglobna čahura pričvršćena je za rubove površina presvučenih hrskavicom. Gležnjevi su goli. Sprijeda i straga je tanka te je zbog toga i ranjivija.

Gornji nožni zglob je po obliku zglobnih tijela kutni zglob. Stopalo se prema potkoljenici može dorzalno ekstenirati 20-30° i plantarno flektirati za 40-50°. (Nitsch et al., 2009)

4.2.2 Donji nožni zglob

Donji nožni zglob čine dva zasebna zgloba: (Nitsch et al., 2009)

1. articulatio subtalaris
2. articulatio talocalcaneonavicularis

U articulatio subtalaris uzglobljuju se konkavni facies articularis calcanea posterior talusa i konveksni facies articularis talaris posterior calcaneusa. Za rubove zglobnih površina pričvršćena je tanka čahura pojačana s lig. talocalcaneum laterale, mediale et posterior te s pars tibiocalcanea lig. deltoidei. (Nitsch et al., 2009)

U articulatio talocalcaneonavicularis u prednjoj komori artikuliraju talus, calcaneus, os naviculare i fibrocartilago navicularis s lig. calcaneonaviculare plantare.

Ligamentarni aparat koji osigurava zglob čine: lig. talonaviculare dorsale, pars tibionavicularis lig. deltoidei, lig. calcaneonaviculare mediale te lig. calcaneonaviculare kao dio lig. bifurcatum. (Nitsch et al., 2009)

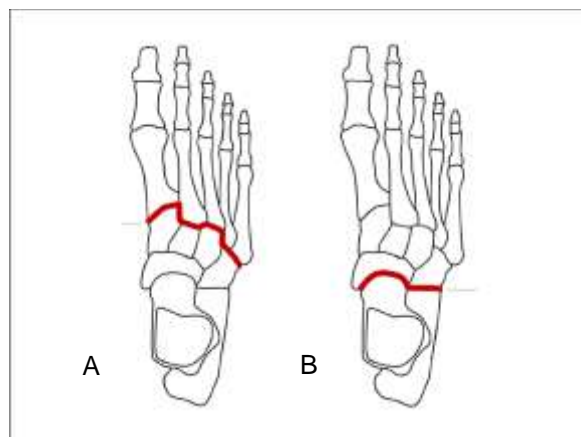
Prednji i stražnji dio donjega nožnog zgloba dijeli sinus tarsi. U tom prostoru nalazi se veći broj vlakana ligamenata: lig. talocalcaneum interosseum, retinaculum mm. extensorum inferius i lig. canalis tarsi.

Donji nožni zglob je obrtno kuglasti zglob. Omogućuje inverziju od 35-60° te everziju od 15-30°. (Nitsch et al., 2009)

4.2.3 Zglob petne i kockaste kosti

Površine calcaneusa i os cuboideum, okrenute jedna prema drugoj, sedlaste su.

Skupa s articulatio talonavicularis donjega nožnoga zgloba čine articulatio tarsi transversa (Chopartov zglob). Zglobna čahura prati rubove zglobnih površina. Dorzalno, lateralno i plantarno pojačana je ligamentima: lig. calcaneocuboideum dorsale, laterale, plantare. U articulatio calcaneocuboidea dolazi do okretajnih kretnji, neznatno i do plantarne fleksije i dorzalne ekstenzije prednjega dijela stopala. (Nitsch et al., 2009)



Slika 4.3. A, Lisfrancova i B, Chopartova zglobna linija (preuzeto s <http://shareonfacebook.net/what-it-is-lisfranc-the-lisfranc-joint-complex-is-located-in-the>)

4.2.4 Zglobovi između preostalih kostiju nožja

Articulatio cuneonavicularis, zglob klinaste i čunaste kosti, articulationes intercuneiformes, međuklinasti zglobovi, articulatio cuneocuboidea, zglob klinaste i kockaste kosti predstavljaju manje zglobove nožja. Zbroj malih kretnji u pojedinačnim zglobovima omogućuje prilagođivanje stopala tlu. (Nitsch et al., 2009)

4.2.5 Zglobovi nožja i donožja

Ovi zglobovi su amfiartroze. Korespondirajuća zglobna tijela čine proksimalno os cuboideum kao i ossa cuneiformia i distalno baze ossa metatarsalia. Osnovane su po tri podijeljene zglobne šupljine: (Nitsch et al., 2009)

- u prvoj artikuliraju os cuneiforme mediale i os metatarsale I.
- u drugome os cuneiforme intermedium i laterale s 2. i 3. kosti donožja
- os cuboideum i baze 4. i 5. kosti donožja čine treću zglobnu šupljinu

Ti zglobovi zajedno čine Lisfrancovu zglobnu liniju koja je zbog različite veličine i položaja kostiju donožja višestruko prelomljena. Ovi zglobovi koji su amfiartroze, dopuštaju kretnje u manjoj mjeri: plantarna fleksija i dorzalna ekstenzija distalnih dijelova stopala te sudjelovanje pri izvrtanju prednjega dijela stopala. (Nitsch et al., 2009)

4.2.6 Zglobovi između kostiju donožja

Zglobne površine nalaze se na bazama metatarzalnih kostiju II.-V., koje su okrenute jedna prema drugoj. Lig. plantare longum koji seže prema dorzalno, plantarno i međukoštano učvršćuje zglobove te sudjeluje u održavanju uzdužnoga svoda stopala. (Nitsch et al., 2009)

4.2.7 Metatarzofalangealni zglobovi

Glave kostiju donožja artikuliraju s bazama proksimalnih falangi prstiju. Plantarno se metatarzalne glave kližu po fibrozno-hrskavičnim pločama.

Zglobnu čahuru pojačavaju dorzalna aponeuroza i ligg. collateralia.

Metatarzofalangealni zglob omogućuje kutne kretnje. Prsti se mogu aktivno saviti za 30-40° i ispružiti za 50-60°. Bočne kretnje moguće su samo u manjoj mjeri. Nožni palac može se saviti za 40-45° i ispružiti za 60-70°. (Nitsch et al., 2009)

4.2.8 Srednji i krajnji zglobovi prstiju

Ovdje artikuliraju zglobne površine proksimalnih i srednjih glava falangi s bazama srednjih i krajnjih falangi. Zglobne čahure pojačava dorzalna aponeuroza i postranični ligamenti. Plantarno potporu zglobu čine fibrozno-hrskavične plantarne ploče.

Zglobovi prstiju su kutni zglobovi. U srednjemu zglobu su moguće samo plantarne fleksije za 35°. U krajnjim zglobovima se može savijati do 60° i ispružati do 30°.

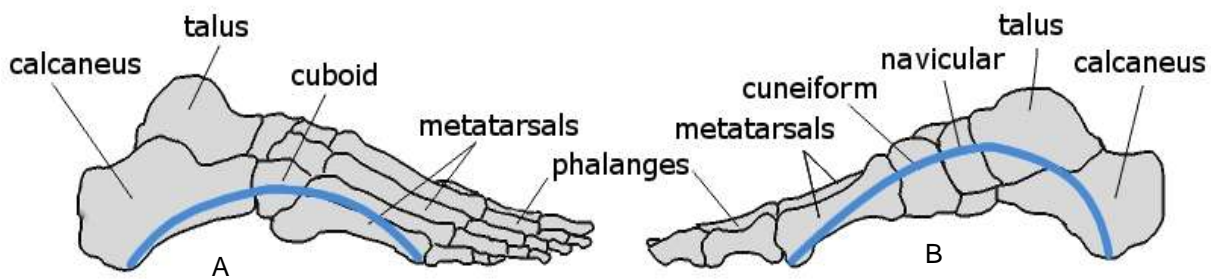
Savijanje nožnoga palca je u interfalangealnom zglobu moguće za 70-80°. (Nitsch et al., 2009)

4.3 Svodovi stopala

Koštani dijelovi stopala čine dva uzdužna i jedan poprečni svod stopala.

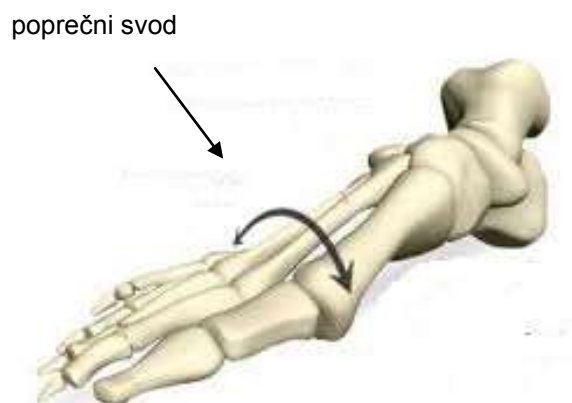
Medijalni uzdužni svod viši je nego lateralni uzdužni svod. Medijalno svod seže od tuber calcanei preko talusa, os naviculare, ossa cuneiformia prema glavama metatarzalnih kostiju. Lateralni svodni luk seže preko tuber calcanei prema os cuboideum i prema glavama IV. i V. metatarzalne kosti. Uzdužni svod osiguravaju m. tibialis posterior, kratki mišići tabana kao i plantarni ligamenti i plantarna aponeuroza.

(Nitsch et al., 2009)



Slika 4.4. Uzdužni svodovi stopala. A. Lateralni svodni luk, B. Medijalni svodni luk (preuzeto s <http://www.somastruct.com/arches-of-the-foot/>)

Poprečni svod uvjetovan je položajem calcaneusa, talusa i os naviculare kao i ossa cuneiformia i os cuboideum, a učvršćuju ga ligamenti, mišići i tetive. Vlaka tetive m. tibialis posterior, koja se vežu za srednju i bočnu klinastu kost, i tetiva m. preoneus longus, koja seže ukoso od os cuboideum prema bazi os metatarsale I., osobito služe održavanju poprečnog svoda. (Nitsch et al., 2009)



Slika 4.5. Poprečni svod stopala (preuzeto s <http://sportspodiatryinfo.wordpress.com/2010/08/09/the-transverse-metatarsal-arch/>)

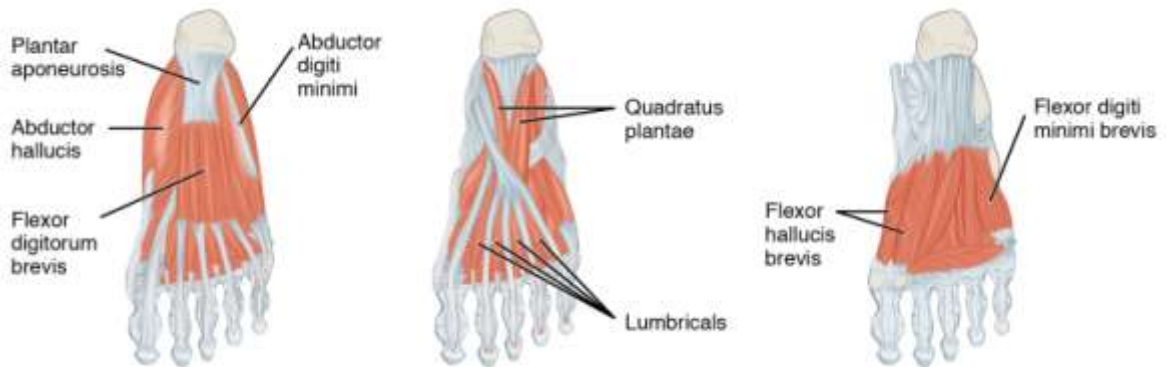
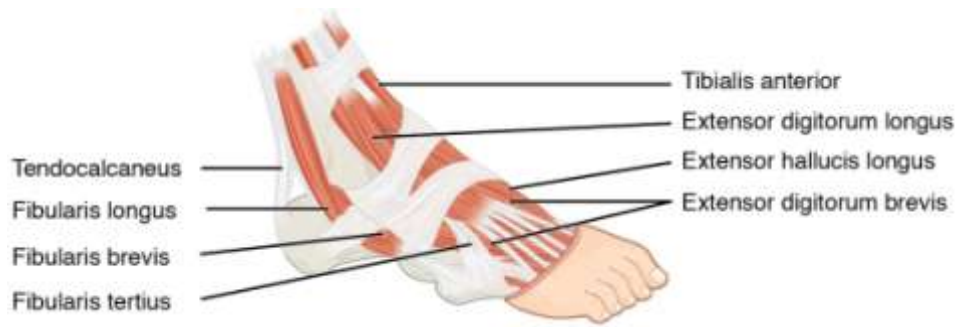4.4 Mišići stopala

Zglobove stopala pokreću mišići koji se dijele na intrinzične i ekstrinzične ovisno o njihovoj lokalizaciji. Ekstrinzični mišići polaze s potkoljenice, a intrinzični s plantarne odnosno dorzalne strane stopala. Na stopalu razlikujemo kratke mišiće gornje strane stopala i mišiće tabana. Mišiće tabana dalje možemo razvrstati u tri grupe – površinsku, srednju i duboku. Dvije su značajne uloge mišića stopala: (Nitsch et al., 2009)

1. održavanje svodova stopala i stabilizacija
2. hod – bez njih je nemoguće odvajanje stopala od podloge

Tablica 4.2. Mišići stopala. (preuzeto iz *Waldeyerova anatomija čovjeka*) (Nitsch et al., 2009)

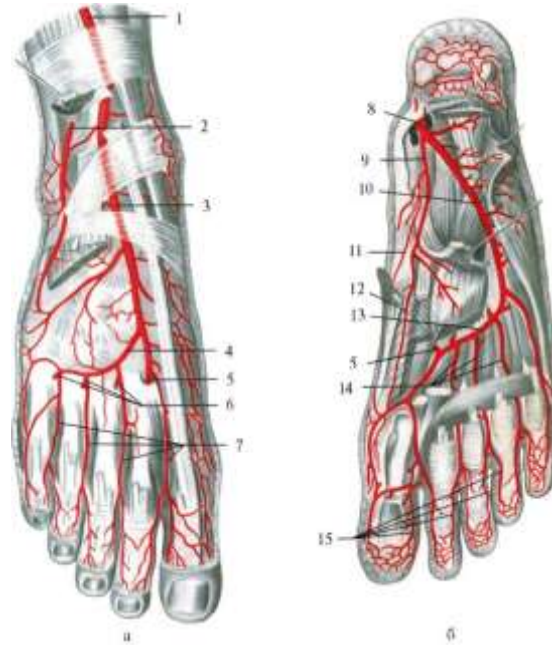
Naziv	Polazište	Hvatište	Inervacija i irigacija	Funkcija
Mišići gornje strane stopala				
<i>m. extensor digitorum brevis</i>	calcaneus i uz retinaculum mm. extensorum inferius	dorzalna aponeuroza II – IV. prsta	n. peroneus profundus, a. dorsalis pedis	ekstenzija II – IV. prsta
<i>m. extensor hallucis brevis</i>	calcaneus uz ulaz u sinus tarsi	dorzalna aponeuroza palca	n. peroneus profundus, a. dorsalis pedis	ekstenzija u osnovnom zglobu palca
Mišići tabana				
<i>m. abductor hallucis</i>	processus medialis tuberis calcanei, tuberositas ossis navicularis, os cuneiforme mediale, aponeurosis plantaris	baza prve falange palca	n. plantaris medialis, a. plantaris medialis	vuče palac prema medijalno, fleksija u metatarzo-falangealnom zglobu palca, podupire uzdužni svod stopala
<i>m. flexor hallucis brevis</i>	os cuneiforme mediale, lig. calcaneo-cuboideum plantare, ovojnice tetive m. tibialis posterior	dvoglavi <i>caput mediale</i> : preko medijalne sezamoidne kosti za bazu prve falange palca <i>caput laterale</i> : preko lateralne sezamoidne kosti za bazu prve falange palca	n. plantaris medialis et lateralis, a. plantaris medialis	fleksija palca u metatarzo-falangealnom zglobu
<i>m. adductor hallucis</i>	<i>caput obliquum</i> : baze ossa metatarsalia II.-V., os cuneiforme laterale, os cuboideum <i>caput transversum</i> : lig. metatarsale transversum profundum, zglobna čahura metatarzo-falangealnih zglobova prstiju	jedinstvenom tetivom preko lateralne sezamoidne kosti za basis phalangis proximalis	ramus profundus iz n. plantaris lateralis, arcus plantaris	adukcija palca <i>caput obliquum</i> : fleksija u metatarzo-falangealnom zglobu <i>caput transversum</i> : podupire aktivno poprečni svod
<i>m. flexor digitorum brevis</i>	processus medialis tuberis calcanei, aponeurosis plantaris	baze srednjih falangi II. - V.	n. plantaris medialis, a. plantaris lateralis	fleksija srednjeg i metatarzo-falangealnog zgloba prstiju II. – V.
<i>m. quadratus plantae</i>	medijalni i lateralni rub calcaneusa	hvatišna tetiva m. flexor digitorum longus	n. plantaris lateralis, a. plantaris lateralis	akcesorni fleksor prstiju
<i>mm. lumbricales</i>	hvatišne tetive m. flexor digitorum longus	zglobne čahure metatarzo-falangealnih zglobova II – V., baze osnovnih falangi II – V., dorzalna aponeuroza prstiju II – V.	n. plantaris medialis et lateralis, arcus plantaris profundus	fleksija u metatarzo-falangealnim zglobovima II. - V.
<i>mm. interossei</i>	<i>mm. interossei plantares</i> : medijalni rub ossa metatarsalia III – V., lig. plantare longum <i>mm. interossei dorsales</i> : površine ossa metatarsalia I – V. okrenutim jedna prema drugoj, lig. plantare longum	ligg. plantaria, baze osnovnih falangi prstiju II – IV., dorzalna aponeuroza prstiju II – V.	n. plantaris lateralis, arcus plantaris profundus	fleksija metatarzo-falangealnog zgloba prstiju II – V., ekstenzija u srednjem i kranjem zglobu prstiju, stabiliziraju ligg. plantaria
<i>m. abductor digiti minimi</i>	tuber calcanei, aponeurosis plantaris	lateralna strana proksimalne falange V. prsta	n. plantaris lateralis, a. plantaris lateralis	plantarna fleksija i abdukcija malog prsta, podupire uzdužni svod stopala
<i>m. flexor digiti minimi brevis</i>	lig. plantare longum, basis ossis metatarsalis V.	baza proksimalne falange malog prsta	n. plantaris lateralis, a. plantaris lateralis	savijanje i abdukcija malog prsta u osnovnom zglobu
<i>m. opponens digiti minimi</i>	lig. plantare longum, basis ossis metatarsalis V.	lig. plantare longum, basis ossis metatarsalis V.	n. plantaris lateralis, a. plantaris lateralis	pomiče os metatarsale V. u tarzo-metatarsalnom zglobu III. medijalno i laterano



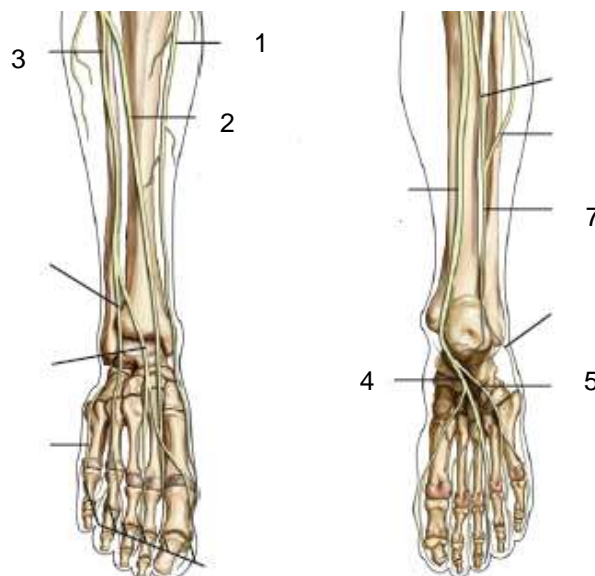
Slika 4.6. Mišići stopala (preuzeto s http://commons.wikimedia.org/wiki/File:1124_Intrinsic_Muscles_of_the_Foot.jpg)

4.5 Inervacija i irigacija stopala

Krvna opskrba i inervacija stopala vrši se preko 6 živaca i 3 krvne žile. (Nitsch et al., 2009)



Slika 4.7. Krvne žile stopala. 1. a. tibialis anterior, 2. r. perforans a. fibularis, 3. a. dorsalis pedis, 4. a. arcuata, 5. a. plantaris profunda, 6. rr. perforantes, 7. aa. metatarsales dorsales, 8. a. tibialis posterior, 9. a. plantaris medialis, 10. a. plantaris lateralis, 11. r. superficialis a. plantaris medialis, 12. r. profundus a. plantaris medialis, 13. arcus plantaris profundus, 14. a. metatarsales plantares, 15. a. digitales plantares (preuzeto s http://vmede.org/sait/?page=18&id=Anatomija_topograficheska_kagin_4emezov_2009&menu=Anatomija_topograficheska_kagin_4emezov_2009)



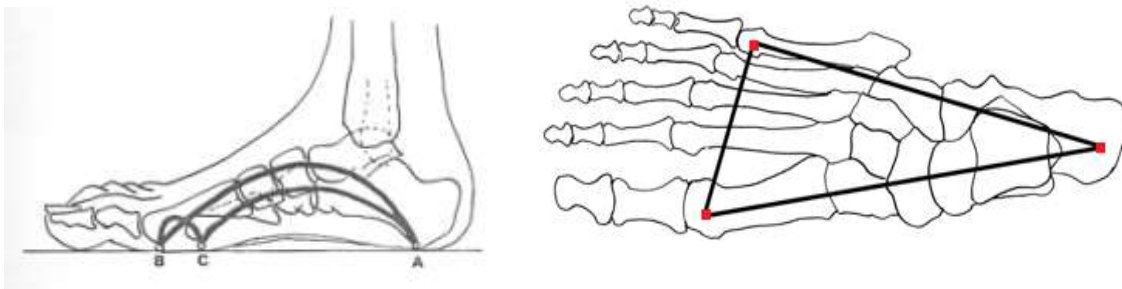
Slika 4.8. Živci stopala. 1. n. saphenus, 2. n. peroneus profundus, 3. n. peroneus superficialis, 4. n. plantaris medialis, 5. n. plantaris lateralis, 6. n. suralis (preuzeto iz *Review of orthopaedics 6th edition*)

5. Biomehanika hoda

Stopalo je jedinstvena funkcionalna cjelina čija složena građa omogućuje temeljne zadaće kao organa oslonca, odnosno kretanja. (Nitsch et al., 2009)

Stopalo ima tri točke neposrednog koštanog uporišta: (Nitsch et al., 2009)

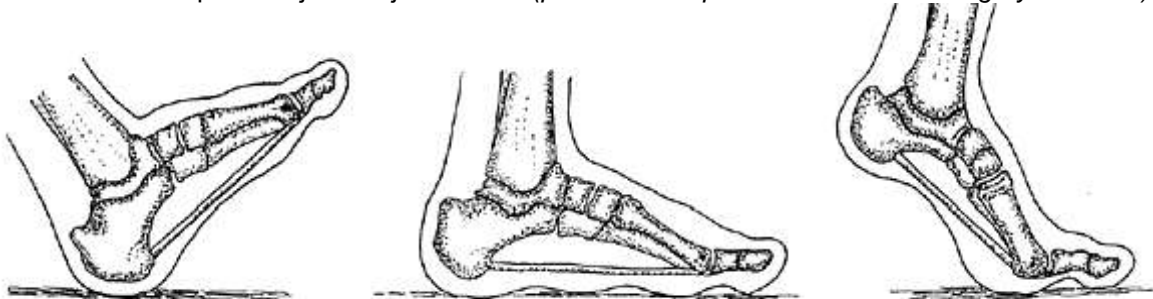
- tuber calcaneusa – čini stražnju uporišnu točku
- glavica I. metatarzalne kosti čini unutrašnju uporišnu točku
- glavica V. metatarzalne kosti čini vanjsku uporišnu točku



Slika 5.1. Uporišne točke stopala (preuzeto s <http://sportspodiatryinfo.wordpress.com/2010/08/09/the-transverse-metatarsal-arch/>)

Te tri uporišne točke spojene su uzdužnim i poprečnim svodovima stopala koji se pri hodu skraćuju, produžuju, napinju, olabavljuju te na taj način stopalo djeluje kao trokraka elastična opruga. (Nitsch et al., 2009)

Slika 5.2. Točke opterećenja za vrijeme hoda. (preuzeto s <http://dubinchiro.com/category/features/>)

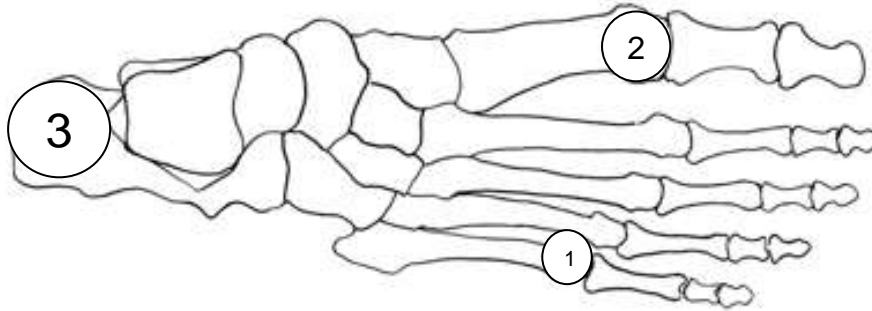


Pri dodiru s tlom stopalo je u inverziji i oslanja se na petu i na vanjski rub stopala.

Porastom opterećenja, stopalo iz inverzije prelazi u everziju i oslanja se na unutrašnje dijelove stopala, a taban se izravna.

Peta se podiže, stopalo se oslanja na glavice I – V. metatarzalne kosti. Zatim se odižu prednje uporišne točke stopala, a preko palca se izvrši propulzija.

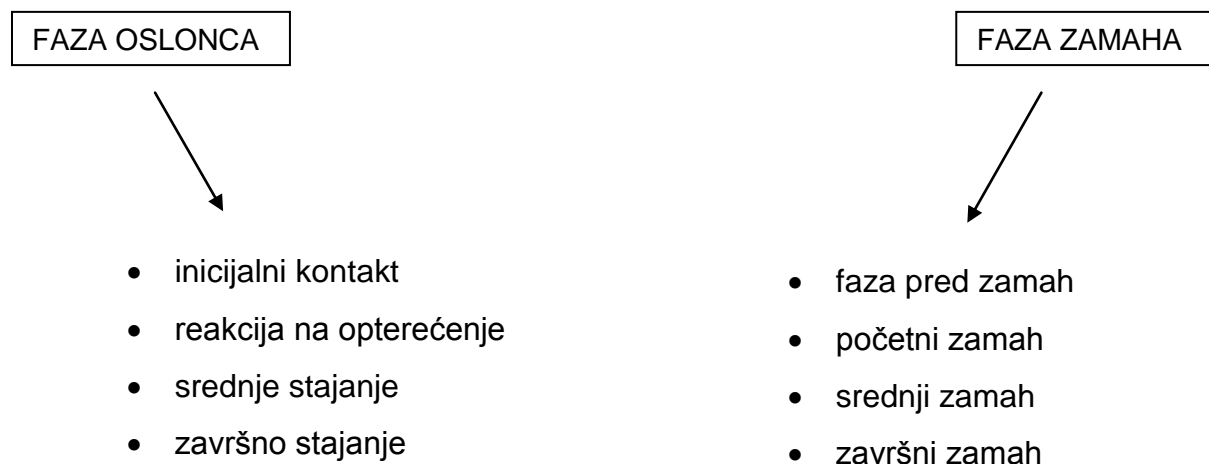Važan je i način prenošenja tjelesne težine na stopalo. Težina opterećenja prenosi se s potkoljenice na talus koji je biomehaničko središte u prenošenju tjelesne težine na svodove stopala. Odavde se veći dio prenosi na petu, a manji dio na prednje uporišne točke stopala. Promatrajući odozgo, opterećenje se najviše prenosi prema kalkaneusu. Prema naprijed veći dio se prenosi na glavicu I. metatarzalne kosti, a manji dio na glavicu V. metatarzalne kosti i to u omjeru 3:2:1. (Pećina et al., 2004)

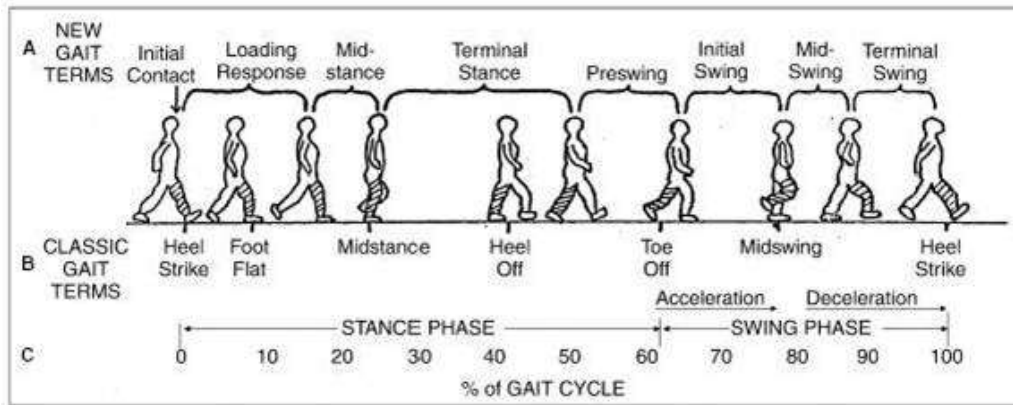


Slika 5.3. Uporišne točke stopala (preuzeto s <http://www.yogaartandscience.com/pblog/archive/files/category-anatomy.php>)

Dvonožni hod je jedna od najvažnijih karakteristika ljudi. Izvodi se automatski kao slijed naizmjeničnih pokreta.

Ciklus hoda dijelimo u dvije faze:





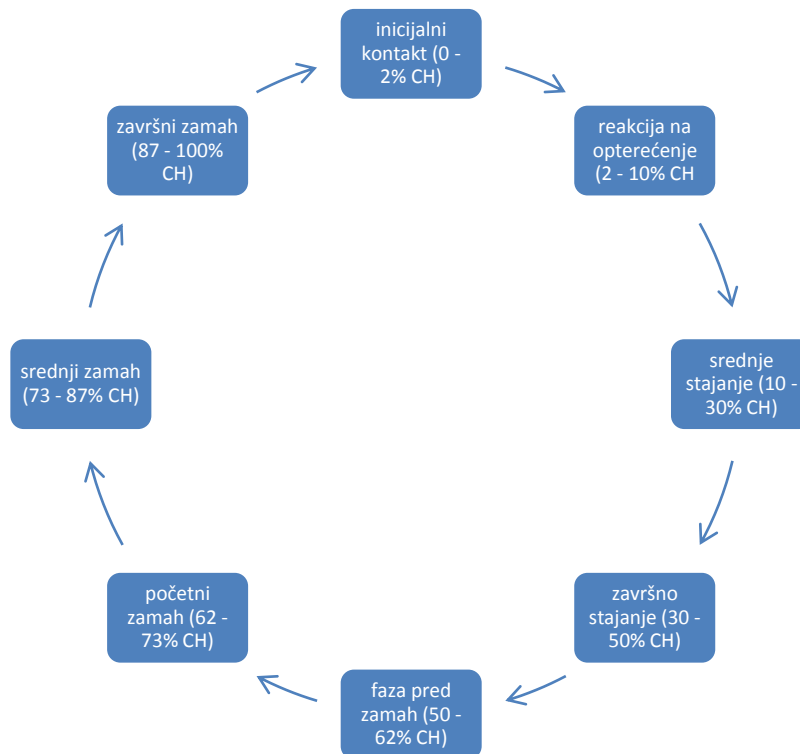
Slika 5.4. Ciklus hoda (preuzeto s http://www.physio-pedia.com/Gait_Cycle)

Faza oslonca započinje inicijalnim kontaktom, udarcem pete – to je trenutak kada peta počinje dodirivati podlogu, ali je prsti još uvijek ne dotiču. U fazi srednjeg stajanja, noga je punim stopalom oslonjena na podlogu. Nakon toga slijedi faza završnog stajanja kada najprije dolazi do odizanja pete od podloge i zatim u fazi pred zamah, do odizanja prednjeg dijela stopala i propulzije preko palca čime započinje faza njihanja. Faza njihanja traje od odizanja stopala do ipsilateralnog udarca pete o podlogu.

U fazi njihanja možemo razlikovati dvije dodatne faze – fazu akceleracije i fazu deceleracije.

Faza akceleracije traje od odvajanja prstiju od podloge do faze srednjeg zamaha, dok faza deceleracije traje od srednjeg zamaha do ponovnog udarca pete o podlogu. U fazi akceleracije, noga kojom zamahujemo ubrzava prema naprijed s ciljem prenošenja težine tijela prema naprijed.

Faza deceleracije služi za usporenje brzine kojom tijelo ide prema naprijed u cilju sigurnog spuštanja stopala na podlogu. Između te dvije faze odvija se faza srednjeg zamaha. U toj fazi obje se noge nalaze ispod tijela, a pete se nalaze paralelno jedna uz drugu.



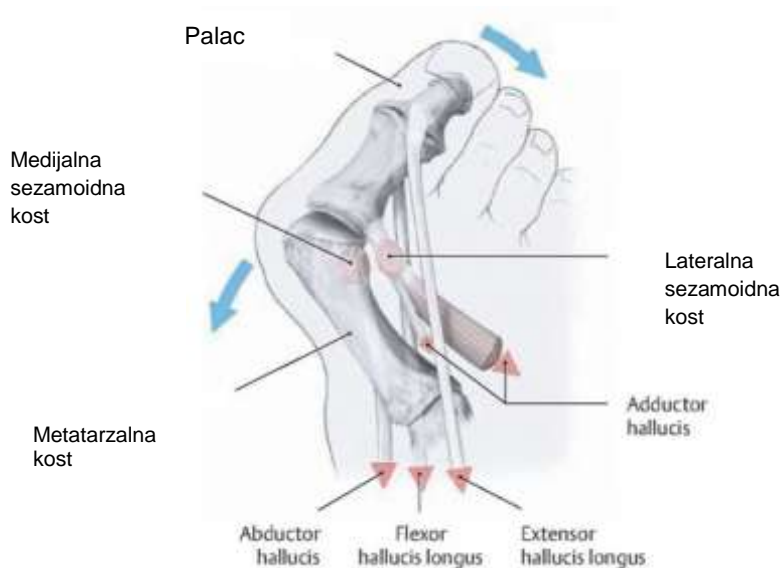
Slika 5.5. Faze ciklusa hoda (preuzeto s www.medri.uniri.hr/katedre/Anatomija/normalnihod.doc)

Od svih struktura stopala koje sudjeluju u normalnom ciklusu hoda, jednu od najvažnijih biomehaničkih uloga ima palac. Za vrijeme stajanja, palac podnosi veći pritisak od svih 5 metatarzalnih kostiju te dvostruko veći pritisak od ostala 4 prsta zajedno. Za vrijeme hodanja palac ima još i važniju funkciju. Pasivno se dorziflektira što omogućuje podizanje longitudinalnog stopalnog luka, supinaciju stražnjeg dijela stopala, vanjsku rotaciju noge i napinjanje plantarne aponeuroze. Ovaj slijed pokreta u stopalu započet dorzifleksijom palca od iznimne je važnosti za normalno odvijanje ciklusa hoda budući da napinje plantarnu fasciju i na taj način formira rigidnu polugu u stopalu neophodnu za fazu odvajanja stopala od podloge. Ukoliko je opisan mehanizam pokreta promijenjen, dolazi do poremećaja u efektivnosti propulzije palca te posljedično do poremećaja biomehanike hoda. Zbog toga bolesti palca uzrokuju neminovne poremećaje u statičkoj i dinamičkoj ravnoteži. (Hsin-Yi Kathy Cheng et al., 2009)

6. Biomehanika tetiva fleksora i etiopatogeneza halluxa valgusa

Za normalan oblik i funkciju stopala važni su pravilan oblik i položaj kosti, čvrsti ligamenti i dobro razvijeni mišići. Kada između snage stopala i opterećenja nastane nesrazmjer, tada stopalni svodovi počinju popuštati. (Pećina et al., 2004)

- Dolazi do divergencije I – V. metatarzalne kosti tako da je prednji dio stopala lepezasto proširen (metatarsus latus). (Pećina et al., 2004)
- Prva metatarzalna kost ide u adukciju. (Pećina et al., 2004)
- Budući da palac zbog napetih tetiva mišića (aduktora i ekstenzora) ne može slijediti divergenciju I. metatarzalne kosti, on ide u abdukciju i ponaša se kao poluga s hipomohlionom na glavici I. metatarzalne kosti. Isto tako, palac zbog nefiziološke obuće istim mehanizmom, ali u obrnutu stranu, pojačava adukciju I. metatarzalne kosti. (Pećina et al., 2004)
- Tako nastaje subluksacija u metatarzofalangealnome zglobu te glavica I. metatarzalne kosti prominira medijalno čineći pseudoegzostozu. Burza koja se tu nalazi često se zbog pritiska obuće inflamira. (Pećina et al., 2004)
- Sezamoidne košćice koje se nalaze u tetivama m. flexora hallucis brevis zaostaju lateralno u I. metatarzalnom prostoru. Zbog promjena položaja palca, odnosno I. metatarzalne kosti, mijenjaju se položaj i smjer, a time i djelovanje mišića koji se hvataju za njih. (Pećina et al., 2004)
- U izraženijim slučajevima palac potiskuje susjedni prst prema lateralno, tako da ide preko (hallux superductus) ili češće, ispod njega (digitus II. superductus). Zglobna je čahura s medijalne strane rastegnuta i često adherira na kost, a s lateralne strane je skvrčena te zajedno s aduktorom priječi pokušaj pasivnog pomicanja palca prema medijalno pri neopterećenom stopalu. (Pećina et al., 2004)

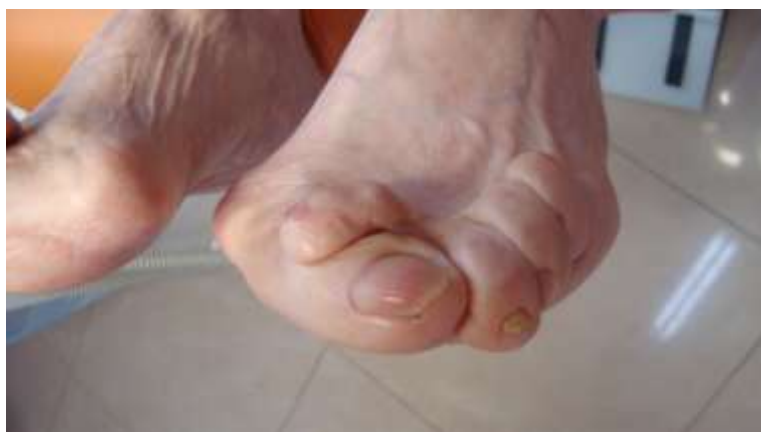

Slika 6.1. Biomehanika tetiva fleksora pri nastanku hallux valgusa (preuzeto s <http://bodymind.typepad.com/footmechanic/2010/01/bunions.html>)

Napeta tetiva palčanog ekstenzora je pomaknuta lateralno i izgleda kao tetiva na luku s abducirajućim djelovanjem na palac. (Pećina et al., 2004)

Hvatište palčanog abduktora koji se jedini odupire lateralnom pomaku palca pomaknuto je plantarno, a time je snaga oslabljena tako da zajedno s aduktorom palca obavlja medijalnu rotaciju dovodeći palac u pronaciju. (Pećina et al., 2004)

Snaga fleksora je također oslabljena zbog lateralnog pomaka pa i oni djeluju kao abduktori. Vidimo da su svi mišići postali funkcionalni abduktori palca. (Pećina et al., 2004)

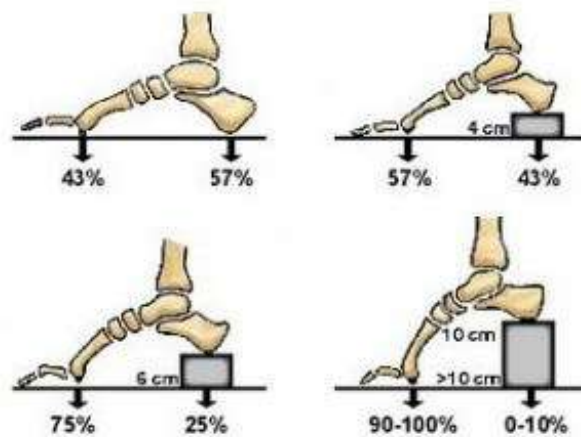


Slika 6.2. Digitus II. superductus. (preuzeto s <http://podologic.org/?p=399>)

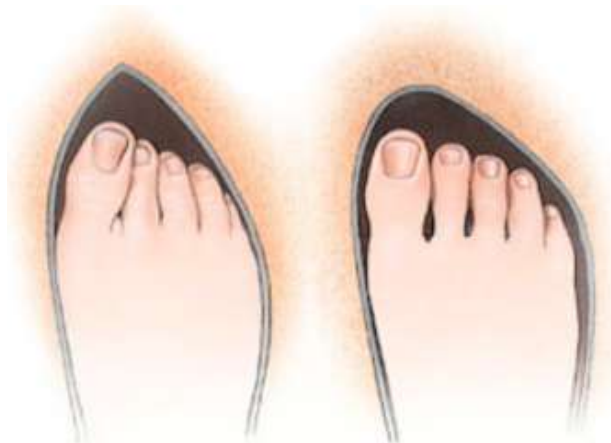U uznapredovalim slučajevima nastupe i sekundarne, artrotične promjene u bazalnome zglobu palca s osteofitima, suphondralnom sklerozom i degenerativnim koštanim cistama. Pojavljuju se boli u palčanome bazalnom zglobu, bolni burzitis i metatarzalgija, tako da su otežani stajanje, hodanje i nošenje obuće. (Pećina et al., 2004)

7. Prevencija nastanka hallux valgusa

Osim genetskih čimbenika, najveći utjecaj na nastanak hallux valgusa ima stil života. Nošenje moderne obuće pospješuje nastanak deformacije. Povišenjem pete cipele raste opterećenje na prednji dio stopala, osobito kod ljudi koji duže stoje ili hodaju te ako imaju povišenu tjelesnu težinu. Urušavanjem uzdužnog dijela stopala dolazi do širenja njegovog prednjeg dijela poput lepeze, a prsti zadržani u uskoj cipeli te slabije pomični radi tijesnog prostora, približavaju se i deformiraju.



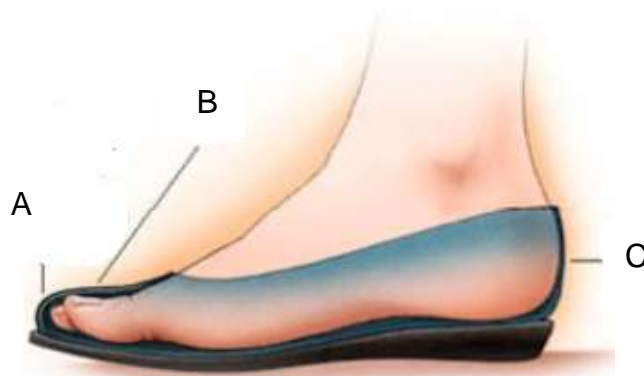
Slika 7.1. Raspored sila koje djeluju na stopalo ovisno o visini potpetice.
(preuzeto s <http://p-ortho.com/bunion/>)



Slika 7.2. Položaj stopala u uskoj i normalno širokoj obući.
(preuzeto s <http://p-ortho.com/bunion/>)

Nošenje primjerene obuće važan je oblik prevencije nastanka hallux valgusa. Obuća bi trebala biti prilagođena obliku stopala i dovoljno prostrana, posebno u predijelu prstiju. Tri su važna čimbenika pri pravilnom odabiru obuće:

- A)** 1 cm slobodnog prostora između palca i vrha cipele
- B)** mogućnost ekstenzije svih prstiju
- C)** čvrsto prijanjanje pete o stražnji rub cipele

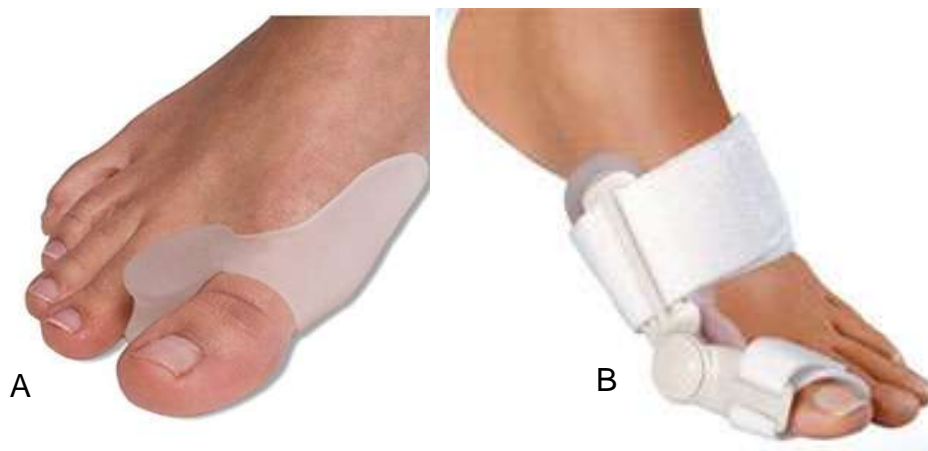

Slika 7.3. Čimbenici pravilnog odabira obuće. (preuzeto s <http://p-ortho.com/bunion/>)

Budući da nošenje visokih peta također povećava rizik od nastanka hallux valgusa, važno je u što većoj mjeri nositi obuću s niskom ili ravnom petom.

8. Konzervativno liječenje hallux valgusa

Liječenje hallux valgusa može biti konzervativno i operativno. Konzervativnim liječenjem može se zaustaviti progresija, ali se nikako ne može ispraviti deformacija. Neoperativno liječenje uključuje nošenje ortopedskih uložaka s metatarzalnim jastučićem, adekvatne obuće (široke i mekane), u nekim slučajevima ortoza, medikamentno liječenje te intenzivne vježbe za intrinzične mišiće stopala i mišiće potkoljenice iako je njihova vrijednost upitna.



Slika 2Slika 8.1. Konzervativno liječenje hallux valgusa. A, šina s imobilizatorom između prva dva prsta. B, ortoza za hallux valgus (preuzeto s <http://www.die-fussexperten.de/fussbeschwerden/hallux-valgus.html>)

Konzervativno liječenje hallux valgusa ima najbolji učinak u samom začetku nastanka deformacije. Prije svega, prva pomoć pri nastajanju deformacije jest svakodnevno nošenje dovoljno prostrane obuće s niskom ili ravnom potpeticom. Različiti oblici uložaka te šine za hallux valgus podržavaju prednji svod stopala te smanjuju pritisak koji palac vrši na ostale prste stopala. Smatra se da i provođenje vježbi može u ranim stadijima nastanka deformacije imati pozitivnu ulogu u usporeju nastanka hallux valgusa budući da se vježbanjem intrinzične muskulature stopala i mišića potkoljenice aktivira prirodna napetost mekih struktura stopala koja nadalje omogućuje očuvanje čvrstoće prednjeg svoda stopala. U konzervativne oblike liječenja ubraja se i medikamentno liječenje, a prvenstveno se upotrebljava u smanjenju boli koja se javlja kao posljedica razvoja i napredovanja deformiteta.

(Lucijanić et al., 2011)

9. Operativno liječenje hallux valgusa

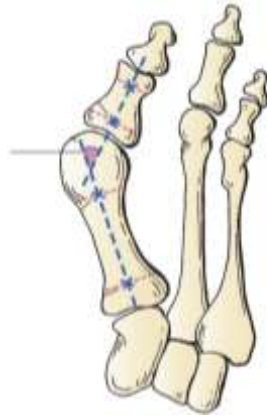9.1 Principi operativnog liječenja

Postoji velik broj različitih operativnih zahvata dostupnih u liječenju hallux valgusa. Odabir najprimjerenije metode ovisi o radiološkom nalazu, radiološkim kutnim mjerenjima deformacije te o kliničkom statusu pacijenta. (Miller et al., 2012)

9.1.1 RTG mjerenja

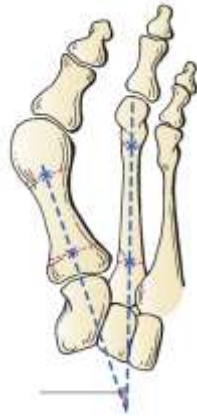U određivanju vrste zahvata koji će se primjeniti u liječenju hallux valgusa, koristi se više različitih radiografskih mjera: (Miller et al., 2012)

- kut između osi prve metatarzalne kosti i osi proksimalne falange palca – HVA (od eng. hallux valgus angle)
 - normalno $< 15^\circ$



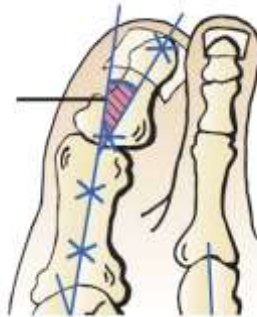Slika 9.1. HVA. (preuzeto iz *Review of orthopaedics 6th edition*)

- kut između osi prve metatarzalne kosti i osi druge metatarzalne kosti – IMA (od eng. intermetatarsal angle)
 - normalno $< 9^\circ$



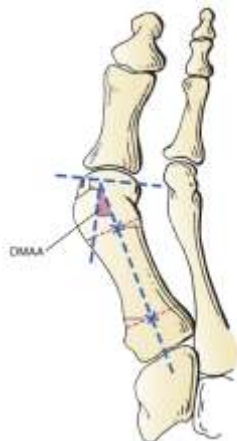Slika 9.2. IMA. (preuzeto iz *Review of orthopaedics 6th edition*)

- kut između osi proksimalne falange i osi distalne falange palca – HVI (od eng. hallux valgus interphalangeus angle)
 - normalno $< 10^\circ$



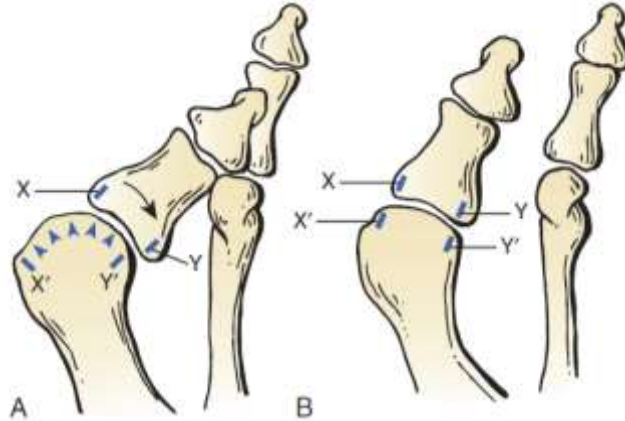
Slika 9.3. HVI. (preuzeto iz *Review of orthopaedics 6th edition*)

- kut između linije kroz zglobnu površinu prve metatarzalne kosti i linije okomite na os prve metatarzalne kosti – DMAA (od eng. distal metatarsal articular angle)
 - normalno $< 10^\circ$



Slika 9.4. DMAA. (preuzeto iz *Review of orthopaedics 6th edition*)

- kongruentnost koja je određena linijama koje spajaju medijalne i lateralne rubove zglobne površine glave prve metatarzalne kosti s podudarajućim linijama proksimalne falange palca. Kada su te linije paralelne, zglob je kongruentan, a kada nisu, zglob je inkongruentan. (Miller et al., 2012)



Slika 9.5. Kongruentnost zglobnih linija. A. inkongruentan zglob. B. kongruentan zglob.
(preuzeto iz *Review of orthopaedics 6th edition*)

Osim radiografskih mjerenja, pri odabiru najprimjerenije metode potrebno je obratiti pažnju i na određene RTG specifičnosti. To su: (Miller et al., 2012)

- ossa sesamoidea – potrebno je ocijeniti položaj sezamoidnih kostiju. U težim i kroničnim oblicima deformiteta, sezamoidne kosti često su pomaknute lateralno.
- potrebno je ocijeniti prisutnost degenerativnih promjena I. metatarzo-falangealnog i metatarzokuneiformnog zgloba

9.1.2 Algoritam za kirurško zbrinjavanje hallux valgusa

Zahvati na mekim tkivima obavezni su uz sve vrste osteotomija i artrodeze I. tarzometatarzalnog zgloba (Lapidus). (Miller et al., 2012)

Za korekciju deformiteta kod kojih je IMA $\leq 13^\circ$ i HVA $\leq 40^\circ$ primjenjuje se: (Miller et al., 2012)

- osteotomija po Chevronu
- osteotomija po Mitchellu
- zahvati na mekim tkivima
- kapsulorafija

Za korekciju deformiteta kod kojih je IMA > 13° ili HVA > 40° primjenjuje se: (Miller et al., 2012)

- osteotomija proksimalnog dijela prve metatarzalne kosti
- zahvati na mekim tkivima
- kapsulorafija

Za korekciju nestabilnosti I. tarzometatarzalnog zgloba primjenjuje se: (Miller et al., 2012)

- artrodeza I. tarzometatarzalnog zgloba (Lapidus)
- zahvati na mekim tkivima
- kapsulorafija

Za korekciju hallux valgus interphalangeusa primjenjuje se: (Miller et al., 2012)

- osteotomija po Akinu – može biti izvedena samostalno ili u kombinaciji s drugim zahvatima

Tablica 9.1. Algoritam kirurške korekcije hallux valgusa
(preuzeto iz *Review of orthopaedics 6th edition*) (Miller et al., 2012)

Algoritam kirurške korekcije hallux valgusa
IMA ≤ 13° i HVA ≤ 40° <ul style="list-style-type: none">▪ osteotomija po Chevronu▪ osteotomija po Mitchellu
IMA > 13° ili HVA > 40° <ul style="list-style-type: none">▪ osteotomija proksimalnog dijela I. metatarzalne kosti
nestabilnost I. tarzometatarzalnog zgloba <ul style="list-style-type: none">▪ Lapidus
artritis ili spasticitet <ul style="list-style-type: none">▪ artrodeza prvog metatarzofalangealnog zgloba
hallux valgus interphalangeus <ul style="list-style-type: none">▪ osteotomija po Akinu

Učestalost komplikacija kirurškog liječenja hallux valgusa ovisi o vrsti primijenjenog operativnog zahvata. Najčešće se javljaju avaskularna nekroza, matatarzalgija, ponovna pojava deformiteta i hallux varus. (Miller et al., 2012)

9.2 Zahvati na mekim tkivima

Prema kriterijima za odabir pacijenata, kandidati za korekcije na mekim tkivima su: (Greer Richardson et al., 2012)

- osobe u dobi od 30 do 50 godina s kliničkim simptomima
- HVA između 15° i 25°
- IMA $< 13^\circ$
- HVI $< 15^\circ$
- odsustvo degenerativnih promjena metatarzofalangealnog zgloba
- bez povijesti neuspjelog liječenja deformiteta ovom vrstom zahvata.

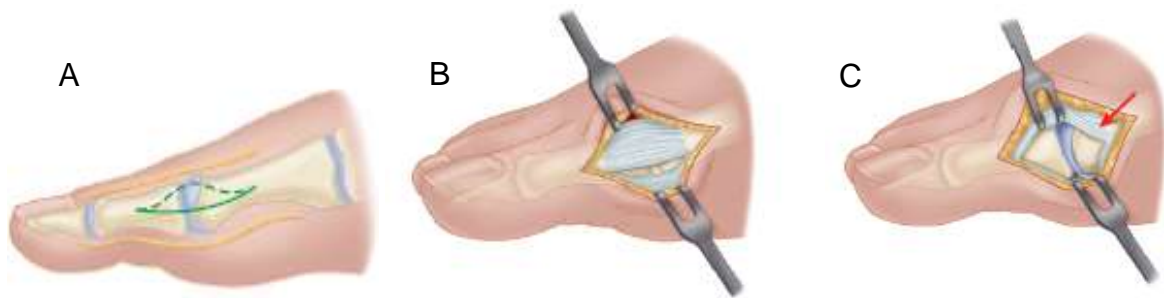9.2.1 Modificirani McBride u liječenju hallux valgusa

Modificirani McBride sastoji se od slijedećih koraka: (Greer Richardson et al., 2012)

- incizija kože
- incizija kapsule – longitudinalna ili L-oblika
- odstranjivanje egzostoze
- lateralno otpuštanje kapsule i adductor hallucisa
- fibularna sezamoidektomija: dorzalni ili plantarni pristup
- medijalna imbrikacija kapsule i zatvaranje rane
- zatvaranje invertirane L-kapsulotomije
- postoperativna njega

Incizija kože

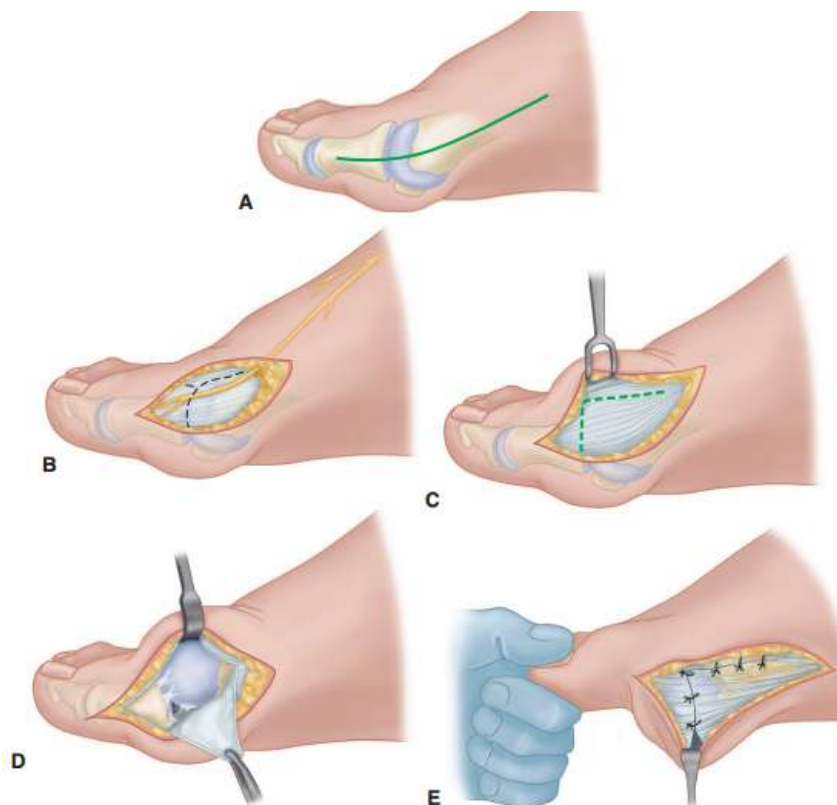
Incizija polazi sa sredine proksimalne falange do 2 cm proksimalno od egzostoze. Najčešće prolazi interneuralno između najmedijalnije grane n. peroneus superficialis dorzalno i medijalne grane nn. digitales plantares proprii od n. plantaris medialis plantarno. Mobilizira se 2-3 mm kože dorzalno i plantarno kako bi se osiguralo da se za vrijeme incizije kapsule ne oštete osjetni živci u tom području. Površinske vene se koaguliraju kako bi se spriječilo postoperativno krvarenje. (Greer Richardson et al., 2012)



Slika 9.6. Procedura po modficiranom McBrideu. A, incizija kože. B, longitudinalna incizija kapsule i C, ekspozicija metatarzofalangealnog zgloba (preuzeto iz *Cambell's operative orthopaedics*)

Incizija kapsule

Longitudinalna kapsularna incizija izvodi se 3-4 mm plantarno od linije incizije kože. Oštrom disekcijom odiže se periost dorzalno i plantarno od baze proksimalne falange do proksimalnog ruba egzostoze. Kapsula se podiže dorzalno i plantarno kako bi se dobio uvid u dorzalni dio glave metatarzalne kosti, egzostožu i plantarnu ploču. (Greer Richardson et al., 2012)

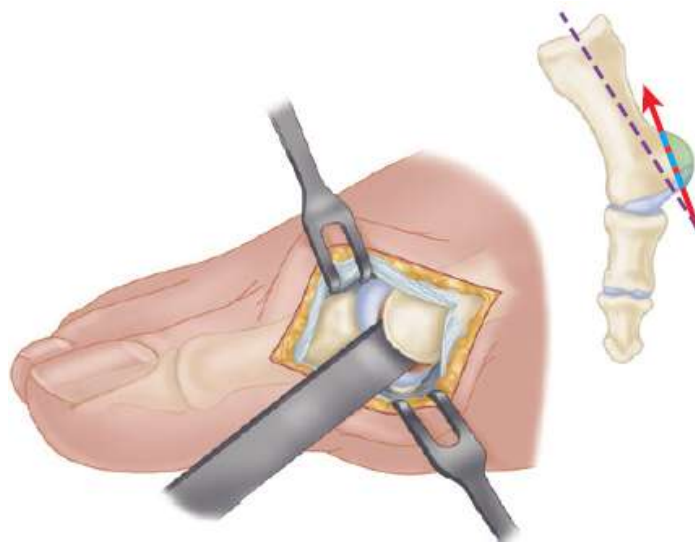


Slika 9.7. Incizija kapsule obrnutog L – oblika. A, incizija kože. B, najmedijalnija grana od n. peroneus superficialis. C, granice kapsulotomije. D, odizanje kapsule i ekspozicija zglobnih površina. E, zatvaranje kapsulotomije. (preuzeto iz *Cambell's operative orthopaedics*)

Alternativan način incizije kapsule jest obrnuti L – oblik. Incizija se izvodi na dorzomedijalnoj strani prve metatarzalne kosti i 2-3 mm medijalno od tetive m. extensor hallucis longus. Okomiti dio kapsularne incizije izvodi se u razini metatarzofalangealnog zgloba i završava 2 – 3 mm od tibialne sesamoidne kosti; ovaj okrajak incizije siječe kapsularnu inserciju m. abductor hallucis. Počevši s plantarne strane, kapsula se odmiče od medijalne eminencije u smjeru od unutra prema van. Kapsula se oslobađa subperiostalno na svojoj dorzomedijalnoj strani i povlači se proksimalno i plantarno. Postave se dva retraktora, jedan na dorzolateralnoj površini metatarzalne kosti i drugi ispod glave na spoju glave i vrata metatarzalne kosti. Palac se plantarno flektira kako bi se dobio bolji uvid u zglobnu površinu za daljnu procjenu i orijentaciju. (Greer Richardson et al., 2012)

Odstranjenje egzostoze

Najprije se pregleda metatarzo-falangealni zglob kako bi se uočile degenerativne promjene zgloba ili sinovijalne abnormalnosti. Prije izvođenja osteotomije uvijek je potrebno pregledati pre-operativne RTG nalaze kako bi se ustanovilo koliko kosti je potrebno odstraniti. Egzostoza se odstranjuje tako da se naprije osteotomom označi proksimalni rub gdje se egzostoza spaja s tijelom metatarzalne kosti. Zatim se taj isti osteotom premješta na distalnu stranu egzostoze gdje se započinje s osteotomijom u smjeru od distalno prema medijalno do proksimalno označenog ruba egzostoze. Usmjeravanje osteotoma medijalno kao i proksimalno označavanje ruba egzostoze osigurava povoljan smjer osteotomije te ujedno prevenira razdvajanje metatarzalne kosti prilikom izvođenja zahvata. Nakon što je egzostoza uklonjena, potrebno je turpijom sastrugati oštre koštane djelove na dorzalnoj i plantarnoj strani medijalnog dijela glave metatarzalne kosti. Na mjesto zahvaćeno osteotomijom stavlja se koštani vosak i time je postupak odstranjivanja egzostoze završen. (Greer Richardson et al., 2012)



Slika 9.8. Odstranjenje egzostoze. (preuzeto iz *Cambell's operative orthopaedics*)

Otpuštanje tetive aduktora i lateralnog dijela kapsule

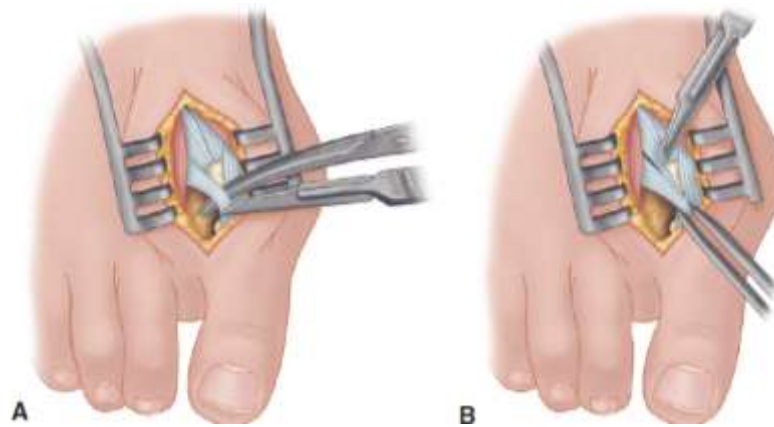
Postupak započinje dorzalnom longitudinalnom incizijom koja kreće 2 – 3 mm proksimalno od dorzalnog dijela prvog tkivnog prostora kako bi se izbjegle postoperativne tkivne kontrakture. Incizija seže 3 – 4 cm proksimalno između prve i druge metatarzalne kosti. Takvim pristupom omogućuje se adekvatna ekspozicija hvatišta aduktora za bazu proksimalne falange, lateralne glave m. flexor hallucis brevis te cijelog lateralnog dijela zglobne kapsule. Glavni dio tetive aduktora hvata se plantarno od longitudinalne osi za bazu proksimalne falange. (Greer Richardson et al., 2012)

Manji dio tetive ima hvatište zajedno s tetivom m. flexor hallucis brevis za lateralnu sesamoidalnu kost. Najjednostavnija tehnika za identifikaciju hvatišta tetive aduktora jest postavljanje malog, zavijenog hemostata na dorzolateralnu bazu proksimalne falange koja se zatim lagano spusti plantarno, a nakon toga podigne dorzalno i lateralno i na taj način kraj instrumenta zahvati tetivu aduktora. (Greer Richardson et al., 2012)

Kada se primarno hvatište otpusti, tetiva se premješta dorzalno i lateralno kako bi se daljnje disekcije odvijale medijalno od aduktorne tetive. (Greer Richardson et al., 2012)

Prva i druga metatarzalna kost rašire se retraktorom, dok drugi retraktor drži nategnutom tetivu aduktora što olakšava prikaz lateralne glave m. flexor hallucis brevis i lateralne sesamoidalne kosti u dubini rane. Duboki transverzalni intermetatarzalni ligament koji leži plantarno od aduktora, može biti otpušten incizijom koja se pruža lateralnom stranom sesamoidalne kosti. (Greer Richardson et al., 2012)

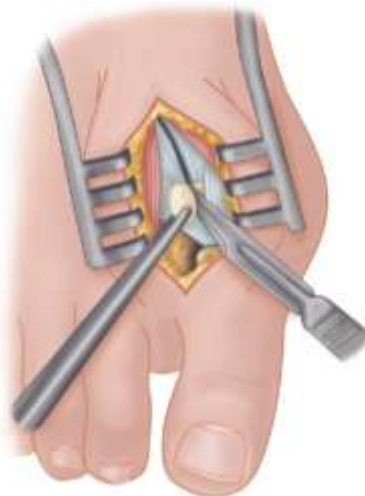Također, može se otpustiti incizijom lateralnog dijela kapsule pazeći na neurovaskularni snop koji se nalazi odmah ispod ligamenta. (Greer Richardson et al., 2012)



Slika 9.9. A. Ekspozicija i B. otpuštanje tetive aduktora. (preuzeto iz *Cambell's operative orthopaedics*)

Fibularna (lateralna) sezamoidektomija – dorzalni pristup

Lateralna sezamoidektomija, ukoliko je potrebna, slijedi nakon otpuštanja tetive aduktora i lateralnog dijela kapsule. Uz ekspoziciju već postojećeg operativnog polja, potrebno je plantarno flektirati metatarzofalangealni zglob za 10 - 20° kako bi se smanjila napetost sezamoida. Lateralna sezamoidna kost uhvati se Kocherovom stezaljkom i povuče se lateralno u intermetatarzalni prostor. Tada se otpusti intersezamoidni ligament i lateralna sezamoidna kost povuče se u intermetatarzalni prostor odakle se izvuče van. Pri otpuštanju intersezamoidalnog ligamenta treba biti oprezan kako se ne bi ozlijedila tetiva m. flexor hallucis longus koja se nalazi plantarno, vrlo blizu samog ligamenta. (Greer Richardson et al., 2012)



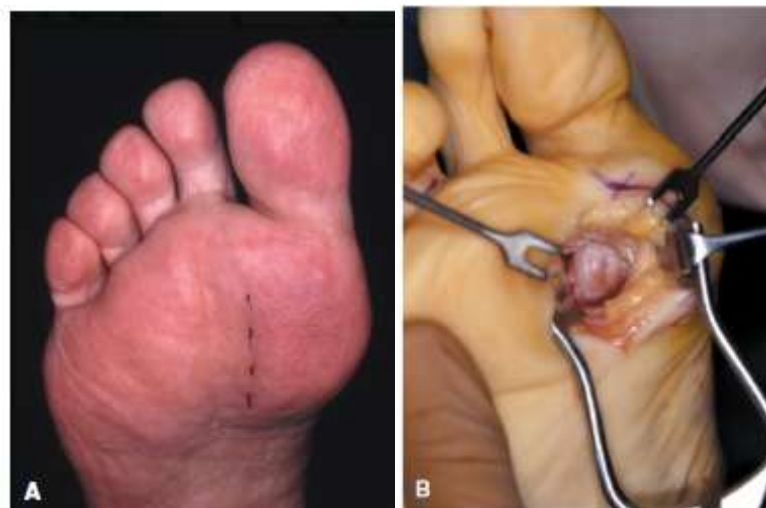Slika 9.10. Odstranjivanje lateralne sezamoidne kosti. (preuzeto iz *Cambell's operative orthopaedics*)

Fibularna (lateralna) sezamoidektomija – plantarni pristup

Ukoliko se odabere plantarni pristup, potreban je asistent koji će držati gležanj u dorzifleksiji i pomoći pri osvjetljenju dubine rane. (Greer Richardson et al., 2012)

Longitudinalna incizija izvodi se plantarno, 1 – 1.5 cm distalno od metatarzo-falangealnog zgloba i ide proksimalno 3.5 – 4 cm između prve i druge metatarzalne kosti. Retraktorom se odvoje koža i fascija te se identificiraju neurovaskularne strukture i povuku medijalno ili lateralno, ovisno o položaju sezamoida. Locira se tetiva m. flexor hallucis longus i povuče medijalno. (Greer Richardson et al., 2012)

Vizualizira se intersezamoidni ligament i u potpunosti se odijeli skalpelom. Lateralna sezamoidalna kost uhvati se Kocherovom stezaljkom i odvoji se hvatište m. flexor hallucis brevis, a nakon toga i m. adductor hallucis od lateralnog, distalnog ruba kosti.



Slika 9.11. Fibularna sezamoidektomija – plantarni pristup. A, mjesto incizije kože. B, intraoperativni prikaz prvog tkivnog prostora. (preuzeto iz *Cambell's operative orthopaedics*)

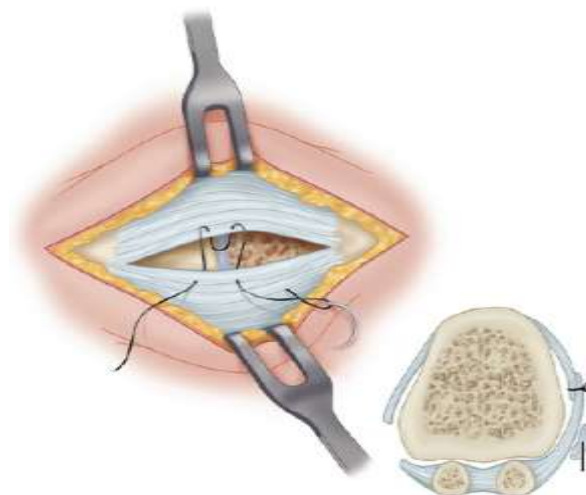
Zadnja se odvoji veza plantarne ploče s distalnim dijelom sezamoidalne kosti. Kada je kost oslobođena veza s ostalim stukturama, vadi se van i provjerava postoji li krvarenje. (Greer Richardson et al., 2012)

Medijalna imbrikacija kapsule i zatvaranje rane

Prije početka imbrikacije, asistent postavi metatarzofalangealni zglob u željeni varus – valgus i fleksija – ekstenzija položaj. Nakon toga kreće postavljanje šava: (Greer Richardson et al., 2012)

- inicijalni šav postavlja se kroz plantarni list kapsule u točki 4 – 5 mm medijalnoj od proksimalne medijalne granice tibijalne sezamoide kosti u smjeru izvana prema unutra.
- zatim igla na istoj razini i u istom smjeru prolazi kroz dorzalni list kapsule.
- igla se vraća natrag kroz dorzalni list u smjeru iznutra prema van
- igla prolazi kroz plantarni list u smjeru iznutra prema van

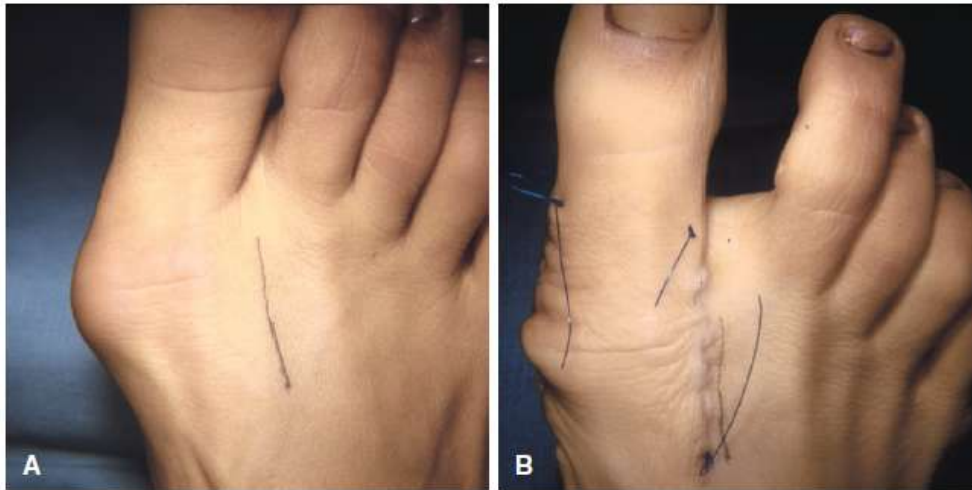
Držeći palac u željenom položaju, potrebno je zategnuti šav, kako bi plantarni list čahure prekrivio dorzalni list, te kako bi se plantarno dislocirani m. abductor hallucis povukao prema središtu longitudinalne osi proksimalne falange i prve metatarzalne kosti. Ukoliko je prije odstranjena egzostoza bila velika i postojala dulji niz godina, ponekad je potrebno ekscidirati dio dorzalnog dijela kapsule prije njenog zatvaranja. Nakon postavljanja šava, palac se pusti kako bi se procijenio položaj i napetost na kapsularnom šavu. Ako je položaj palca u mirovanju zadovoljavajuć, preostali otvoreni dio kapsule zatvara se apsorbirajućim šavovima. (Greer Richardson et al., 2012)



Slika 9.12. Šivanje kapsule. (preuzeto iz *Cambell's operative orthopaedics*)

Zatvaranje invertirane L – kapsulotomije

Prvi šav postavlja se na proksimalnom rubu longitudinalnog krila kapsule, a zatim se šavovi postavljaju svakih 5 mm do slobodnog kuta kapsule. Okomiti dio počinje se zatvarati u medijalnom plantarnom dijelu. Palac se drži napetim u metatarzo-falangealnom zglobu dok nisu postavljeni svi šavovi. Ako je okomiti dio zašivenog kapsularnog krila prelabav i dopušta da palac ide u valgusni položaj, potrebno je provjeriti postoji li višak tkiva kapsule te ga ukloniti. Na taj se način izvrši znatna korekcija labavosti kapsule te se ispravi valgusni položaj palca. Na kraju zahvata, palac bi trebao ležati na glavi metatarzalne kosti u položaju 5% valgusa i 10 % ekstenzije. (Greer Richardson et al., 2012)



Slika 9.13. Hallux valgus liječen modificiranim zahvatom po McBrideu. A, preoperativni deformitet u 30-godišnjeg pacijenta. B, korekcija postignuta zahvatom. (preuzeto iz *Cambell's operative orthopaedics*)

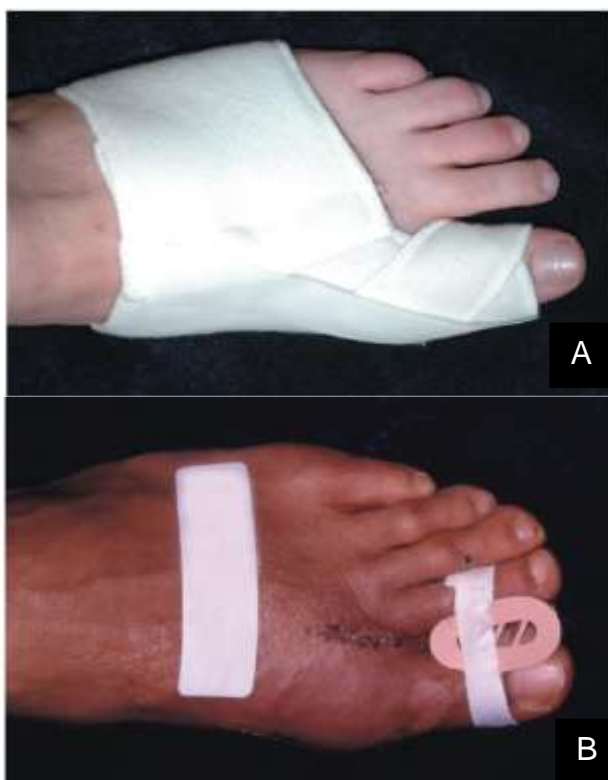Ukoliko je u podvezivanju korišten elastični zavoj, potrebno ga je ukloniti te naložiti pacijentu da flektira i ekstendira prste kako bi se procijenila funkcija palca. Rana se drenira, osigura se hemostaza te se koža zatvori šavovima. (Greer Richardson et al., 2012)

Postoperativno zbrinjavanje

Prednji dio stopala omota se debelim slojem zavoja te se noga stavlja u položaj maksimalne elevacije 48 do 72 sata. Preporuča se izbjegavanje hoda ili rasterećenje uz štike postoperativno u trajanju od 3 tjedna. Nakon tri tjedna, ukoliko rana dobro zarasta, vade se šavovi. (Greer Richardson et al., 2012)

Preporuča se: (Greer Richardson et al., 2012)

- nošenje imobilizatora koji se umeće između prvog i dugog prsta kako bi osigurao pravilan razmak među prstima u trajanju od 6 tjedana
- nošenje noćne šine koja drži palac u korigiranom položaju u trajanju 6 – 8 tjedana
- nošenje cipela s drvenim đonom u periodu od nekoliko mjeseci nakon operacije

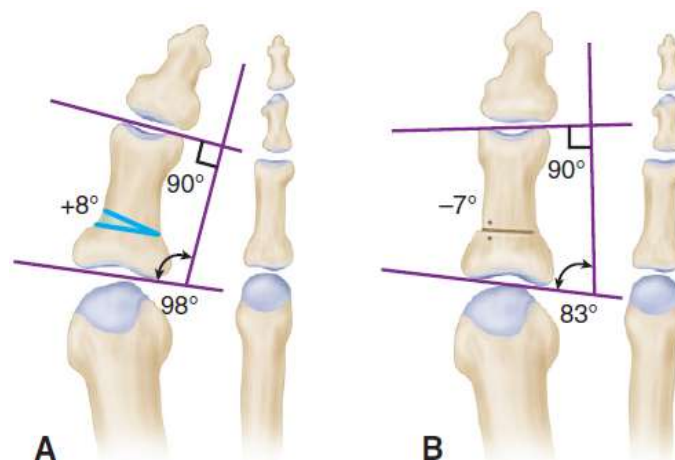


Slika 9.14. A. Šina za palac i B. imobilizator koji se koriste u postoperativnom zbrinjavanju.
(preuzeto iz *Cambell's operative orthopaedics*)

9.3 Osteotomije baze falange

Osteotomija baze falange vrlo se rijetko koristi kao izolirani postupak u liječenju hallux valgusa. Mnogo češće izvodi se u kombinaciji s drugim zahvatima kako bi se korigirale različite komponente deformiteta. Preoperativno je radiografski potrebno izmjeriti kutove deformiteta. Falangealni zglobni kut i HVI (hallux valgus interphalangeus) određuju se povlačenjem okomice na linije paralelne sa zglobnim površinama. Osteotomijom po Akinu ispravlja se otprilike 8° valgusa za svaka 2.5 – 3 mm koštanog klina uklonjenog s baze proksimalne falange. (Greer Richardson et al., 2012)

Osteotomija po Akinu najkorisnija je u korekciji hallux valgus interphalangeusa te u slučajevima kada je potrebno 5 - 10° dodatne korekcije jer se primarnom procedurom ne postiže zadovoljavajuć rezultat. Zahvat je posebno pogodan u starijih pacijenata s umjerenim deformitetom u kombinaciji s otpuštanjem aduktora, osteotomijom egzostoze i medijalnom imbrikacijom kapsule ukoliko je kapsula dovoljno čvrsta za šivanje. (Greer Richardson et al., 2012)



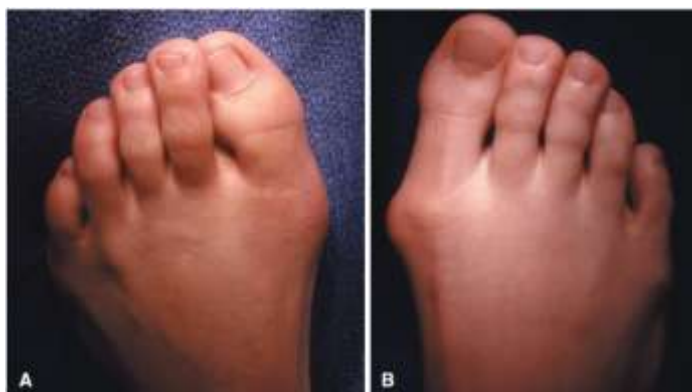Slika 9.15. Mjerenje kutova zbog procjene hallux valgus interphalangeusa i procjene moguće korekcije. A, preoperativno. B, postoperativno. (preuzeto iz *Cambell's operative orthopaedics*)

Kriteriji za provođenje osteotomije po Akinu su: (Greer Richardson et al., 2012)

- dob iznad 55 godina
- hallux valgus interphalangeus (u pacijenata bilo koje dobi)
- HVA < 25° , IMA < 13°
- dobra pokretljivost metatarzofalangealnog zgloba bez boli lokalizirane u zglobu

Kontraindikacije za provođenje postupka su: (Greer Richardson et al., 2012)

- reumatoidni artritis
- umjeren – težak osteoartritis metatarzofalangealnog zgloba
- HVA > 30°
- IMA > 13°
- lateralna subluksacija medijalne sezamoidne kosti za više od 50% njezine širine



Slika 9.16. A, deformitet prikladan za primjenu osteotomije po Akinu. B, deformitet neprikladan za osteotomiju po Akinu (preuzeto iz *Cambell's operative orthopaedics*)

9.3.1 Osteotomija po Akinu

Osteotomija po Akinu sastoji se od slijedećih koraka: (Greer Richardson et al., 2012)

- incizija kože i kapsule, uklanjanje egzostoze
- tenotomija aduktora
- osteotomija proksimalne falange
- zatvaranje kapsule i rane
- postoperativno zbrinjavanje

Incizija kože i kapsule, uklanjanje egzostoze

Izvede se longitudinalna medijalna incizija uzduž proksimalne dvije trećine proksimalne falange i produži se preko egzostoze kako bi se prikazala kapsula i distalni dio tijela metatarzalne kosti 2 – 3 mm proksimalno od spajanja s vratom metatarzalne kosti. Resecira se periost i kapsula zbog pristupa proksimalnoj falangi i

egzostozi. Ukloni se egzostoza na način opisan u poglavlju o zahvatima na mekim tkivima. (Greer Richardson et al., 2012)

Tenotomija aduktora

Učini se druga linearna incizija i prikaže se tetiva aduktora. Incizija počinje 2.5 – 3 cm proksimalno od dorzalnog ruba prvog tkivnog prostora i završava 2 – 3 mm prije kožnog nabora. Potrebno je očuvati neurovaskularne strukture u što je moguće većoj mjeri. Nakon identifikacije tetive aduktora, potrebno ju je odvojiti od hvatišta za bazu proksimalne falange kao što je opisano u poglavlju o zahvatima na mekim tkivima. (Greer Richardson et al., 2012)

Osteotomija proksimalne falange

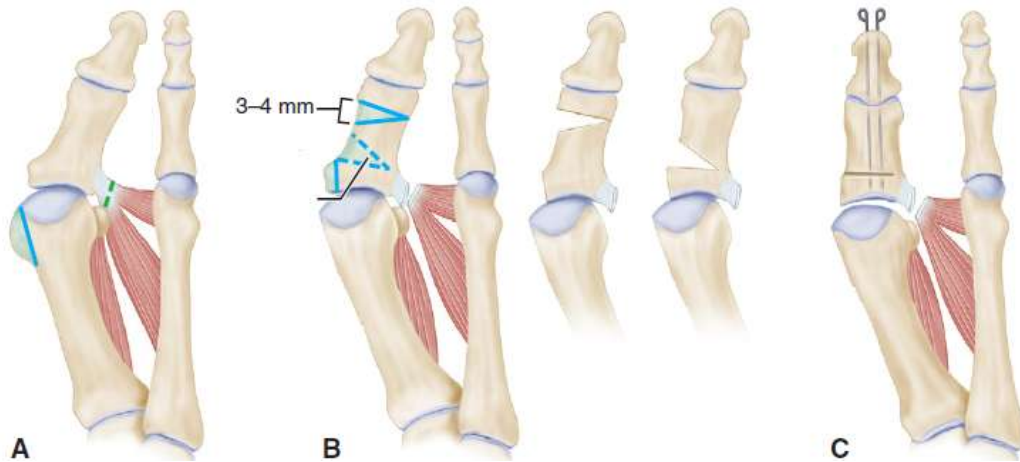
Na mjestu inicijalne incizije postavljaju se retraktori zbog boljeg prikaza operativnog polja. Započinje se s proksimalnom transverzalnom falangealnom osteotomijom 6 – 8 mm distalno od metatarzofalangealne zglobne površine proksimalne falange i paralelno s vrhom konkavитета proksimalne zglobne površine falange.^[8]

Druga osteotomija izvodi se 3 – 4 mm distalno od prve i usmjerena je koso i proksimalno tako da siječe prvu u području lateralnog korteksa. Koštani klin se odstrani Kocherovom stezaljkom i osteotomija se zatvori. Nakon toga se, držeći interfalangealni zglob u neutralnom položaju, kroz proksimalnu i distalnu falangu umetne Kirschnerova žica. Još jedna Kirschnerova žica postavlja se paralelno s prvom kako bi se osigurala kontrola rotacije u području osteotomije. Ukoliko je kapsula pretanka da drži palac na njegovom mjestu na glavi metatarzalne kosti, potrebno je provesti žice kroz zglob i u metatarzalnu kost kako bi se omogućilo cijeljenje kapsule. (Greer Richardson et al., 2012)

Zatvaranje kapsule i rane

Listovi kapsule se preklope kako bi se ustanovilo postoji li višak koji se, ukoliko postoji, odstrani s dorzalnog lista čahure. Kapsula se zatvori apsorbirajućim koncem. Odstrani se čvrsti zavoj te se osigura hemostaza. Krajevi Kirschnerovih žica koji

protrudiraju iz distalnog dijela palca se saviju kako bi se spriječilo njihovo pomicanje te se šavovima zatvori koža. Mjesto zahvata prekrije se sterilnim zavojem. (Greer Richardson et al., 2012)



Slika 9.17. Tehnika izvođenja osteotomije po Akinu. A, odstranjivanje egzostoze i tenotomija aduktora. B, bazalna osteotomija i odstranjivanje koštanog klina. C, palac u korigiranom položaju. (preuzeto iz *Cambell's operative orthopaedics*)

Postoperativno zbrinjavanje

Pacijenta se uputi da odmara nogu i drži je u elevaciji 72 sata nakon operacije. U načelu, nije potrebno nošenje sadrene imobilizacije osim u pacijenata adolescentne dobi s izraženim hallux valgus interphalangeusom kod kojih je u prvih mjesec dana nakon operacije najbolje primijeniti sadrenu imobilizaciju oblika čizme koja će prste stopala držati u ekstenziji. Šavovi i žice vade se za 3 – 4 tjedna kada se može početi nositi široka, duboka i mekana obuća. Nakon vađenja šavova može se započeti s laganim vježbama aktivnog i pasivnog povećanja opsega pokreta. Osteotomija obično postaje klinički stabilna nakon 4 – 6 tjedana, ali radiografsko cijeljenje može potrajati i 3 – 6 mjeseci. (Greer Richardson et al., 2012)

9.4 Osteotomije distalnog dijela metatarzalne kosti

Osteotomije distalnog dijela metatarzalne kosti opisane su od brojnih autora, a među najčešće izvođenima su osteotomije po Mitchellu sa svojim modifikacijama i distalna osteotomija metatarzalne kosti po Chevronu. (Greer Richardson et al., 2012)

9.4.1 Osteotomija distalnog dijela metatarzalne kosti po Mitchellu

Osteotomija po Mitchellu ima neizostavnu ulogu u povijesti operativnog liječenja hallux valgusa. Zahvat se koristi u liječenju blagog do umjerenog stupnja deformiteta, a postotak zadovoljavajućih rezultata u liječenju deformiteta ovom metodom je između 74% i 95%. Najčešća komplikacija ovog zahvata jest metatarzalgija.

Osteotomija po Mitchellu sastoji se od slijedećih koraka: (Greer Richardson et al., 2012)

- incizije kože i kapsule
- odstranjenja egzostoze
- ekspozicije vrata i tijela metatarzalne kosti i postavljanja rupa vodilica
- dvostruke osteotomije vrata metatarzalne kosti
- lateralnog pomicanja kapitalnog fragmenta
- medijalne kapsulorafije
- postoperativnog zbrinjavanja

Tablica 9.2. Preporuke za izbjegavanje komplikacija osteotomije po Mitchellu (preuzeto iz *Cambell's operative orthopaedics*) (Greer Richardson et al., 2012)

Preporuke za izbjegavanje komplikacija osteotomije po Mitchellu
<ul style="list-style-type: none">• osteotomija se ne smije izvoditi proksimalnije nego je preporučeno jer kost u tom području duže cijeli, a uz to je teže održati palac u željenom položaju• potrebno je zaštititi šavove i čvrsto ih svezati kako bi se spriječilo njihovo oslabljivanje i pomicanje tijekom izvođenja osteotomije• rupe za šavove moraju se izbušiti okomito na tijelo metatarzalne kosti kako ne bi komunicirale s mjestom osteotomije• potrebno je izbjeći nejednakost ili asimetriju lateralnog šiljka na distalnom fragmentu kako ne bi došlo do nestabilnosti• prvu metatarzalnu kost treba se poravnati sa drugom kako bi se varus prve metatarzalne kosti ispravio u metatarzofalangealnom zglobu• zbog prevencije metatarzalgije nakon zahvata valja izbjeći dorzalnu angulaciju ili pomicanje glave metatarzalne kosti• krila incizije Y – oblika ne smiju se izvesti previše proksimalno jer je u tom području tkivo tanje i osjetljivije te može otežati procese cijeljenja• potrebno je izbjeći skidanje kapsule s lateralnog dijela metatarzalne kosti kako bi se smanjila šansa od osteonekroze glave metatarzalne kosti

Incizija kože i kapsule

Inicijalna incizija počinje na dorzomedijalnoj strani stopala, na sredini proksimalne falange i usmjerena je dorzalno, prolazi preko egzostoze i završava 3 cm proksimalno od metatarzofalangealnog zgloba s medijalne strane metatarzalne kosti. Potreban je oprez kako bi se izbjegle krajnje grane medijalnog dijela n. peroneus superficialis. Oštrom disekcijom identificira se egzostoza prekrivena kapsulom i burzom. Nakon toga započinje se s incizijom Y – oblika na dorzomedijalnom rubu metatarzofalangealnog zgloba koja je usmjerena prema srednjoj medijalnoj liniji gdje se spajaju egzostoza i tijelo metatarzalne kosti. Ovaj krak incizije Y – oblika obično je dug 10 – 15 mm ovisno o veličini egzostoze i duljini prve metatarzalne kosti. Plantarni krak incizije iste je dužine i usmjeren je prema plantarno – medijalnom dijelu metatarzofalangealnog zgloba. Ravni dio incizije usmjeren je proksimalno uz tijelo metatarzalne kosti. Zatim se podignu resecirana krila kapsule kako bi se dobio uvid u metatarzofalangealni zglob. (Greer Richardson et al., 2012)

Potreban je oprez kako se dijelovi kapsule ne bi oštetili ili odstranili s obzirom na kasniju ulogu kapsule u stabilizaciji i korekciji hallux valgusa. (Greer Richardson et al., 2012)

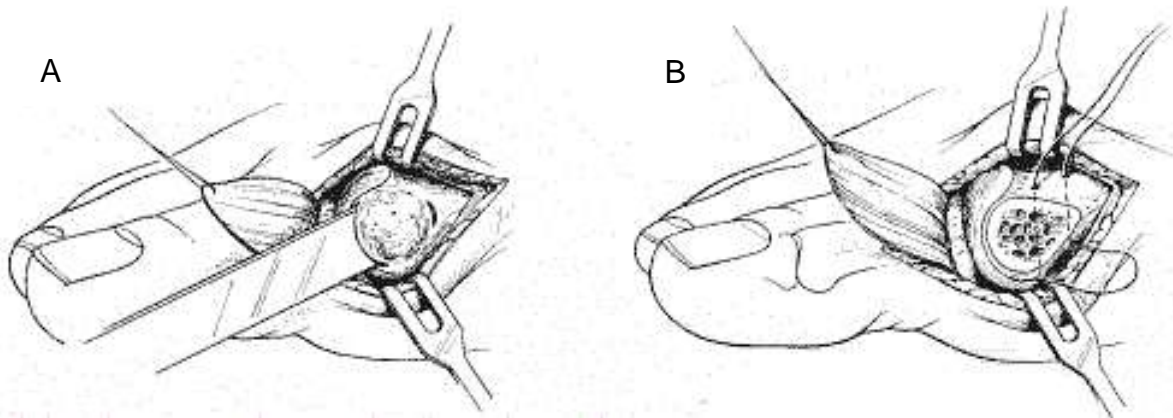
Odstranjenje egzostoze

Identificira se parasagitalno uleknuće i spoj egzostoze s tijelom metatarzalne kosti koji se označi osteotomom kao orijentacijska točka. Koristeći isti osteotom, odstranjuje se egzostoza počevši s dorzalnog krila parasagitalnog žlijeba. Osteotomija se usmjerava proksimalno, plantarno i blago medijalno prema prethodno označenom dijelu kosti. Usmjeravanjem osteotoma na ovaj način, sprječava se mogućnost razdvajanja tijela metatarzalne kosti. (Greer Richardson et al., 2012)

Ekspozicija tijela i vrata metatarzalne kosti i postavljanje rupa vodilica

Periost se odiže dorzalno i plantarno kako bi se vizualizirao dorzalni dio vrata i distalnih 2 – 3 cm tijela metatarzalne kosti. Lateralni dio kapsule glave i vrata metatarzalne kosti ne resecira se jer pridonosi krvnoj opskrbi glave metatarzalne kosti. Izbuše se dvije paralelne rupe kroz tijelo metatarzalne kosti usmjerene od dorzalno prema plantarno, dovoljno široke za prolazak konca 1-0. Prva rupa izbuši se

otprilike 1.5 cm priksimalno od distalnog ruba zglobne površine glave metatarzalne kosti i usmjerena je prema medijalnom korteksu. Druga rupa izbuši se 1 cm proksimalno od prve rupe, ali je usmjerena prema lateralnom korteksu tijela metatarzalne kosti. Kroz rupe se provuče apsorbirajući, monofilamentni konac veličine 1-0 tako da se može zavezati s dorzalne strane. (Greer Richardson et al., 2012)



Slika 9.18. Tehnika izvođenja osteotomije po Mitchellu. A. početak osteotomije i B. provlačenje apsorbirajućeg monofilamentnog konca (preuzeto s <http://www.gkb13.ru/otdeleniq/travmatologii/ortopedieskoe/ortopedieskie/>)

Dvostruka osteotomija vrata metatarzalne kosti

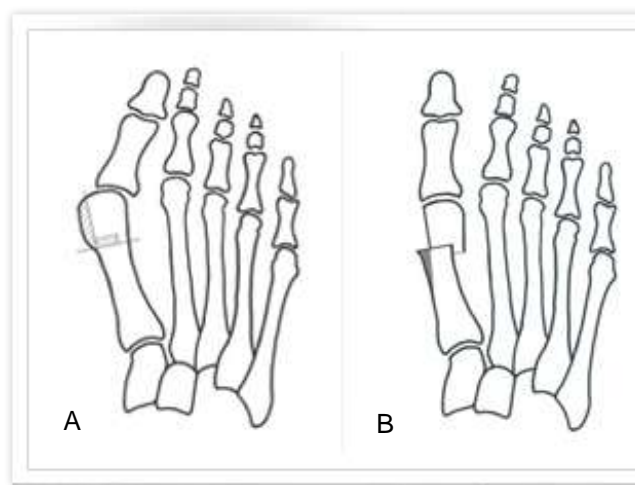
Prvi rez načini se distalno, paralelno s medijalnom granicom vrata metatarzalne kosti, 3 – 4 mm proksimalno od distalne rupe. Ova osteotomija nije potpuna i treba ostaviti 3 – 6 mm lateralnog dijela tijela netaknutim. Širina lateralnog šiljka ovisi o opsegu korekcije koji je potreban da bi se relaksirale mekotkivne strukture metatarzofalangealnog zgloba. Drugim riječima, ovisi o veličini deformiteta. Ako je IMA 10° - 12° dovoljno je 3 – 4 mm šiljka, a ako je IMA 13° - 15° potrebno je 5 – 6 mm šiljka. Druga osteotomija izvodi se u istom smjeru, paralelno s tijelom metatarzalne kosti počevši medijalno, 3 – 4 mm proksimalno od prvog reza. Ova osteotomija je potpuna i prolazi kroz lateralni korteks metatarzalne kosti. 3 – 4 mm kosti se odstrani s distalnog fragmenta. (Greer Richardson et al., 2012)

Lateralno pomicanje kapitalnog fragmenta

Po završetku osteotomije i oblikovanja lateralnog šiljka, cijeli kapitalni fragment ručno se pomakne lateralno sve dok se šiljak ne smjesti na lateralnom korteksu proksimalnog fragmenta. Ovim manevrom metatarzalna kost skрати se za 5 – 6 mm, smanji se varusna deformacija metatazalne kosti, poravnaju se zglobne strukture prve metatarzalne kosti s drugom te se relaksira m. adductor hallucis. Kapitalni fragment plantarno se flektira te se učvrste šavovi. (Greer Richardson et al., 2012)

Medijalna kapsulorafija

Prije zatvaranja kapsule, odstrani se medijalni stršeći dio kosti na proksimalnoj strani osteotomije tako da se poklapa s medijalnim rubom pomaknutog kapitalnog fragmenta. Medijalna kapsulorafija izvodi se u varusnom položaju palca od 5° i u plantarnoj fleksiji. (Greer Richardson et al., 2012)



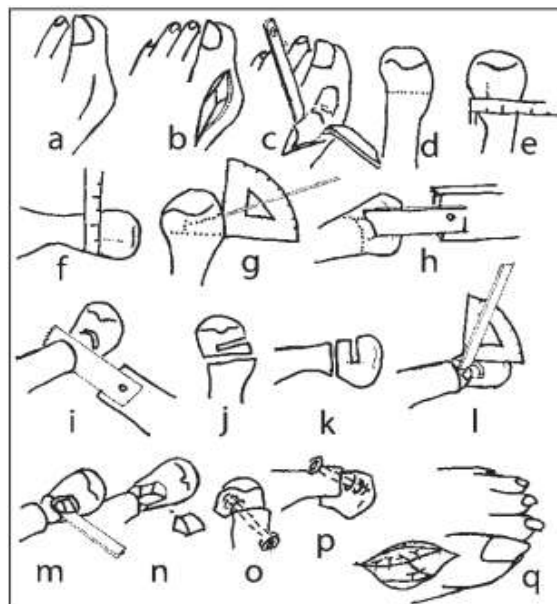
Slika 9.19. A. preoperativni i B. postoperativni prikaz stopala kod zahvata po Mitchellu
(preuzeto s <http://www.bunioncenter.com/treatment/treatment-concept>)

Postoperativno zbrinjavanje

Prvih 10 dana nakon operacije plantarno, medijalno i dorzalno se na stopalo stavljaju podstavljene poluge stabilizirane narolanom gazom. Nakon toga vade se šavovi i primjenjuje se sadrena imobilizacija oblika čizme s potporom za prste kako bi se izbjegla angulacija fragmenata ili njihovo pomicanje u dorzalnom smjeru. Imobilizacija se nosi sve dok osteotomija ne zaraste, obično 6 – 8 tjedana. (Greer Richardson et al., 2012)

9.4.2 Modifikacije osteotomije distalnog dijela metatarzalne kosti po Mitchellu

Iako osteotomija po Mitchellu ima neosporni povijesni značaj u razvoju kirurških tehnika za liječenje hallux valgusa, u novije vrijeme više se koriste modifikacije originalne tehnike po Mitchellu. Jedna od najčešćih je modifikacija s fiksacijom fragmenata pomoću vijaka. Prednost modificirane tehnike jest što omogućuje korekciju haluksa valgusa u sve tri ravnine u prostoru, rješava problem metatarzalgije, a stabilna osteosinteza omogućuje izdašno pomicanje distalnog fragmenta (glavice prve metatarzalne kosti) u sve tri ravnine i dovodi do brzog i sigurnog cijeljenja kosti uz kratak i lak oporavak.. Za ovaj oblik kirurškog liječenja hallux valgusa prikladni su pacijenti s kutom haluksa valgusa ne većim od 50° te intermetatarzalnim kutom do 20°, bez neurocirkulatornih i upalnih bolesti stopala, bez artrotskih, upalnih te reumatskih promjena u prvome metatarzofalangealnom zglobu, tj. bolesnici s umjerenom deformacijom. (Lucijanić et al., 2011)



Slika 9.20. Shematski prikaz operativnog liječenja haluksa valgusa modifikacijom Mitchella: A – medijalni rez kože, B – incizija zglobne čahure u obliku slova Y, C – subperiostalno prikazivanje vrata prve metatarzalne kosti, D – određivanje mjesta proksimalne supkapitalne osteotomije, E – određivanje lateralnog pomaka, F – određivanje plantarnog pomaka, G – određivanje smjera distalne supkapitalne osteotomije, H – distalna supkapitalna osteotomija, I – proksimalna subkapitalna osteotomija, J – izgled osteotomija s dorzalne strane, K – izgled osteotomija s medijalne strane, L – spajanje osteotomija na dorzalnoj strani pod kutom ovisnim o pronaciji prve metatarzalne kosti, M – spajanje osteotomija na medijalnoj strani i isijecanje koštanog klina osteotomom, N – klin je isječen, fragmenti su razdvojeni, a na distalnom zaostaje zubac kosti lateralno-plantarno, O – izgled s dorzalne strane nakon što je distalni fragment pomaknut u prostoru i postavljen na proksimalni te učinjena osteosinteza, P – izgled s medijalne strane, Q – medijalna kapsulorafija (preuzeto iz Lucijanić I, Bičanić G, Cicvara Pećina T, Pećina M, Kirurško liječenje haluksa valgusa vlastitom metodom: operacijska tehnika i prikaz 100 bolesnika, Liječ Vjesn 2011;133:20–25)

9.4.3 Osteotomija distalnog dijela metatarzalne kosti po Chevronu

Osteotomija distalnog dijela metatarzalne kosti po Chevronu intrakapsularna je osteotomija koja se primjenjuje u liječenju blagih do umjereno teških deformiteta, a uspješnost ove metode bilježi se u 85% do 95% pacijenata. Prednosti osteotomije po Chevronu nad osteotomijom po Mitchellu uključuju samu lokaciju osteotomije koja smanjuje rizik od produljenog cijeljenja, zatim manje skraćenje metatarzalne kosti te povećanu stabilnost osteotomije. Osteotomija po Chevronu preporuča se pacijentima mlađima od 50 godina, u kojih je HVA < 40° i IMA < 20°. Ovim zahvatom sužava se prednji dio stopala, popravljaju se kozmetički izgled stopala te se omogućava adekvatna dorzifleksija u metatarzofalangealnom zglobu. (Greer Richardson et al., 2012)

Osteotomija distalnog dijela metatarzalne kosti po Chevronu sastoji se od slijedećih koraka: (Greer Richardson et al., 2012)

- incizije kože i kapsule
- odstranjivanja egzostoze
- osteotomije V – oblika u transverzalnoj ravnini
- lateralnog pomaka kapitalnog fragmenta i fiksacije
- odstranjivanja medijalnog koštanog fragmenta
- medijalne kapsulorafije
- postoperativnog zbrinjavanja

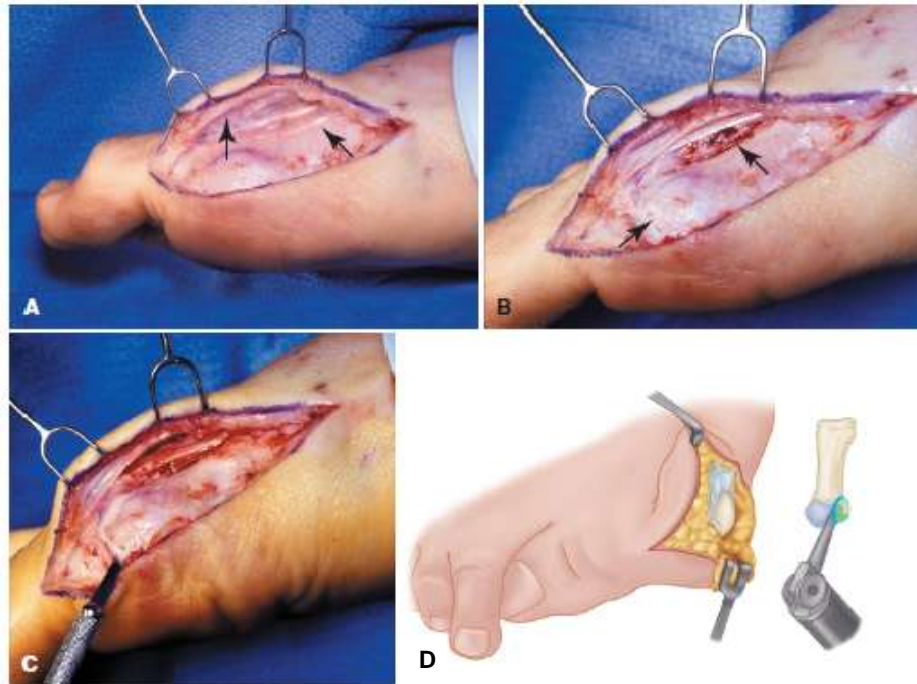
Incizija kože i kapsule

Incizija počinje s dorzomedijalne strane sa sredine proksimalne falange i lagano zakreće dorzalno i proksimalno preko egzostoze te tako plantarno usmjerena završava 2 cm proksimalno od egzostoze u području medijalnog dijela tijela prve metatarzalne kosti. Nježno se odiže koža pazeći pritom da se očuvaju neurovaskularne strukture. Incizija kapsule može biti ili longitudinalna ili Y – oblika. U oba slučaja potrebno je očuvati dorzolateralne i lateralne dijelove kapsule glave i vrata metatarzalne kosti kako bi se zaštitila krvožilna opskrba kapitalnog fragmenta.

(Greer Richardson et al., 2012)

Odstranjivanje egzostoze

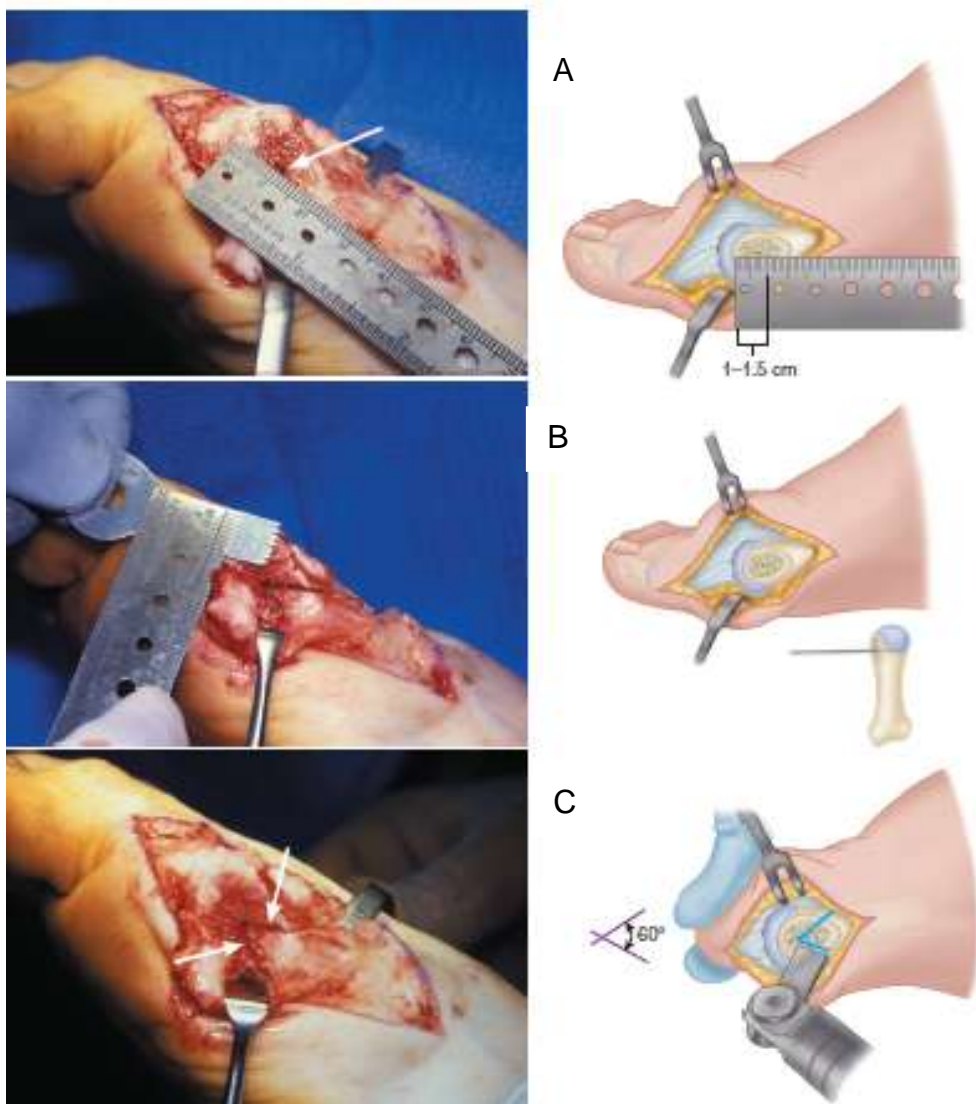
Osteotomija počinje dorzomedijalno u parasagitalnom žlijebu i usmjerena je proksimalno i medijalno prema spoju egzostoze s tijelom metatarzalne kosti.



Slika 9.21. Distalna osteotomija metatarzalne kosti po Chevronu. A, osjetna grana n. peroneus superficialis(lijeva strelica) i m. extensor hallucis longus accessorius. B, kapsulotomija obrnutog L- oblika. C, transverzalni krak kapsulotomije. D, odstranjivanje egzostoze (preuzeto iz *Cambell's operative orthopaedics*)

Osteotomija V – oblika u transverzalnoj ravnini

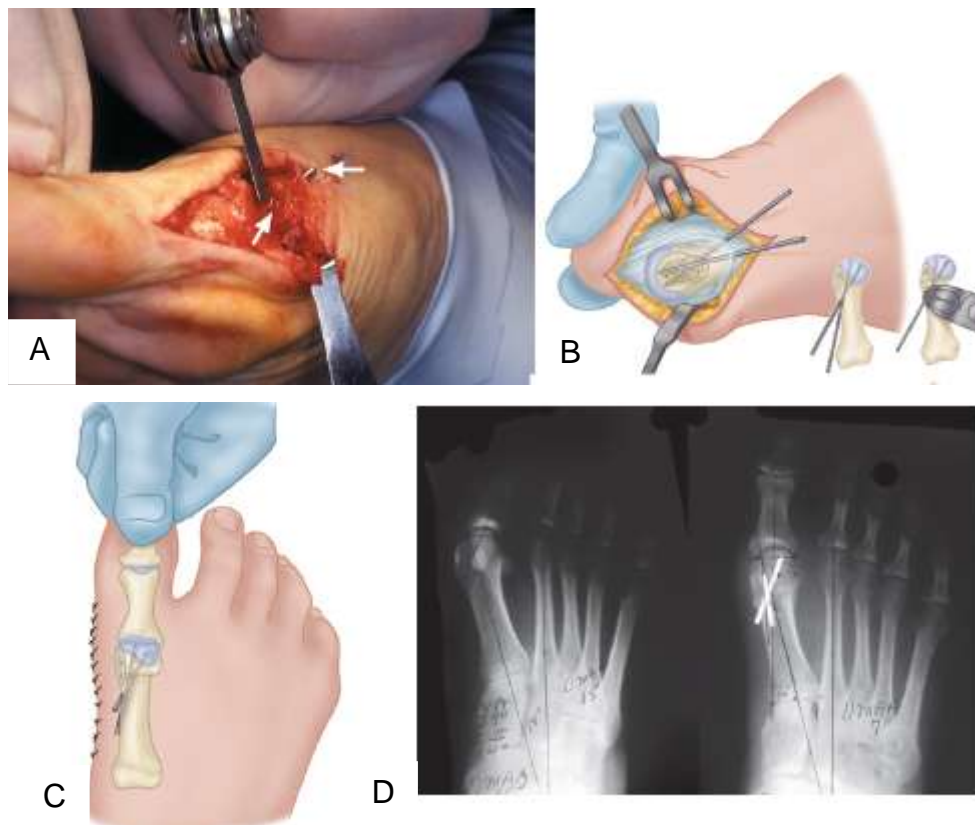
Koštanom pilom oštice širine 9 mm, započinje se s izvođenjem dorzalnog kraka osteotomije u području glave metatarzalne kosti blizu subhondralnog dijela kosti, 3 – 4 mm proksimalno od medijalnog ruba zglobne površine glave metatarzalne kosti. Oštrica se usmjerava za oko 30° od longitudinalne ravnine metatarzalne kosti. Na isti način usmjerava se i plantarni krak osteotomije za 30° stupnjeva od longitudinalne ravnine tako da je u konačnici kut između dva kraka osteotomije 60° - 70°. Ovaj kut se preporuča kako bi se ostvario maksimalni koštani kontakt i održala stabilnost osteotomije nakon pomicanja. Stabilnost se smanjuje kako se povećava kut među krakovima osteotomije. Krakovi osteotomije V – oblika obično su dugački 10 – 12 mm. Potreban je oprez kako se pri izvođenju osteotomije ne bi previše penetriralo u kost i tako ugrozilo krvožilnu opskrbu glave metatarzalne kosti. (Greer Richardson et al., 2012)



Slika 9.22. Položaj i tehnika izvođenja osteotomije po Chevronu. A. određivanje duljine osteotomije, B. prikaz operativnog polja i određivanje kuta osteotomije, C. osteotomija V-oblika (preuzeto iz *Cambell's operative orthopaedics*)

Lateralni pomak kapitalnog fragmenta i fiksacija

Metatarzalna kost se stabilizira te se kapitalni fragment pomakne u lateralnom smjeru za 4 – 5 mm i za maksimalno 40% - 50% širine metatarzalne kosti. Fiksacija se izvodi pomoću dvije Kirschnerove žice koje se ukoso uvedu u mjesto osteotomije. Prva se žica uvodi od dorzomedijalno prema proksimalno u smjeru prema lateralnom dijelu kapitalnog fragmenta. Druga žica uvodi se u glavu metatarzalne kosti 3 – 4 mm plantarno i paralelno s prvom žicom. (Greer Richardson et al., 2012)



Slika 9.23. Fiksacija nakon osteotomije distalnog dijela metatarzalne kosti po Chevronu. A. odstranjivanje viška kosti s metatarzalne kosti, B. prikaz položaja Kirschnerovih žica nakon fiksacije. C. korekcija ostvarena tehnikom po Chevronu, D. RTG prikaz preoperativno i postoperativno (preuzeto iz *Cambell's operative orthopaedics*)

Odstranjivanje medijalnog koštanog fragmenta

Nakon što je kapitalni fragment premješten lateralno, s proksimalne strane metatarzalne kosti zaostaje medijalna projekcija metatarzalne kosti. Počevši s reznom linijom dorzomedijalno i usmjeravajući je medijalno i proksimalno, ovaj dio potrebno je prilagoditi novonastalom odnosu te odstraniti višak kosti s medijalne strane. (Greer Richardson et al., 2012)

Medijalna kapsulorafija

Palac se postavi u položaj 5% valgusa i pregleda se osteotomija. Ukoliko je ona stabilna, nastavlja se s kapsulorafijom. Ako osteotomija nije stabilna, potrebna je unutarnja fiksacija osteotomije nakon koje slijedi kapsulorafija koja drži palac u položaju 5% - 10% valgusa. Kapsula se može zatvoriti tako da plantarni dio

djelomično prekrije dorzalni ili tako da su listovi kapsule jedan uz drugoga. Povlačenjem plantarnog lista kapsule moguće je reponirati sezamoidni aparat ukoliko ne postoji kontraktura. (Greer Richardson et al., 2012)

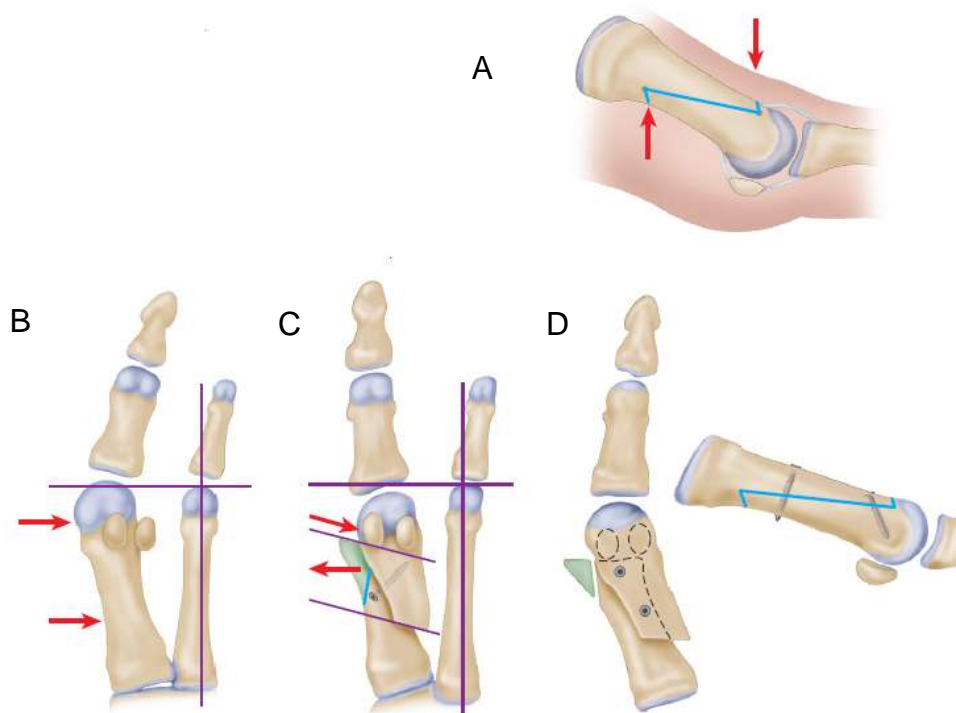
Postoperativno zbrinjavanje

Tri dana nakon operacije skidaju se glomazni zavoji te se postavlja sadrena imobilizacija oblika čizme s dorzalnim i plantarnim potpornjima za prste. Potpuno opterećenje stopala dopušteno je tek nakon što osteotomija zacijeli (6 – 8 tjedana). (Greer Richardson et al., 2012)

9.5 Osteotomije dijafize metatarzalne kosti

9.5.1 SCARF osteotomije

SCARF osteotomija je horizontalno usmjerena osteotomija Z – oblika smještena u dijafizi metatarzalne kosti. Ovaj oblik i smještaj osteotomije osigurava veliku unutrašnju stabilnost osteotomije, posebno u sagitalnoj ravnini i omogućava široku površinu za cijeljenje kosti. Istraživanja su pokazala da SCARF osteotomija ima dvostruko veću stabilnost od osteotomije distalne metatarzalne kosti po Chevronu ili proksimalne polumjesečaste osteotomije. Još jedan razlog velike popularnosti SCARF osteotomije jest njezina raznovrsnost. Ona omogućava lateralno pomicanje plantarnog koštanog fragmenta čime se reducira IMA, zatim medijalno pomicanje kapitalnog fragmenta za korekciju hallux varusa, plantarno pomicanje zbog povećanja nosivosti te elongaciju ili skraćivanje prve metatarzalne kosti. (Greer Richardson et al., 2012)



Slika 9.24. SCARF osteotomija. A, rezne linije osteotomije. B, lateralni pomak se postiže ukoliko su kratke rezne linije osteotomije okomite na longitudinalnu os stopala. C, proksimalni nagib kratkih rezova omogućuje skraćivanje ovisno o stupnju nagiba i translacije. D, fiksacija minifragmentarnim vijcima nakon lateralnog pomaka. (preuzeto iz *Cambell's operative orthopaedics*)

Velika stabilnost osteotomije omogućava ranije opterećenje stopala i povratak svakodnevnim aktivnostima. SCARF osteotomija najčešće se kombinira sa lateralnim otpuštanjem mekih tkiva, ekscizijom egzostoze, medijalnom kapsulorafijom i ponekad s proksimalnom falangealnom osteotomijom. Zadovoljstvo pacijenata nakon provedenog zahvata iznosi otprilike 90%. (Greer Richardson et al., 2012)

Najčešća komplikacija SCARF osteotomije jest spuštanje metatarzalne kosti s gubitkom visine i funkcionalnim poremećajem cijeljenja. (Greer Richardson et al., 2012)

Ostale komplikacije o kojima postoje izvještaji su produljeno cijeljenje, rotacijski poremećaj cijeljenja, proksimalne frakture, rano vraćanje deformiteta, metatarzalgija, infekcija, osteonekroza glave prve metatarzalne kosti, iritacija uzokovana prominentnim čavlom i neuralgija. Indikacije za izvođenje SCARF osteotomije su:

- blagi do umjereni stupanj deformiteta
- IMA 11° - 18°
- HVA 20° - 40°

Budući da je SCARF osteotomija preklapajuća osteotomija, limitirajući čimbenik korekcije nije IMA, već širina prve metatarzalne kosti – što je kost šira, moguće je postići veći stupanj korekcije. Minimalan stupanj preklapanja koji još uvijek omogućava zadovoljavajuću stabilnost jest jedna trećina širine metatarzalne kosti, iako iskusni kirurzi mogu postići zadovoljavajuć rezultat i sa samo jednom četvrtinom preklapanja. Kontraindikacije za izvođenje SCARF osteotomije su:

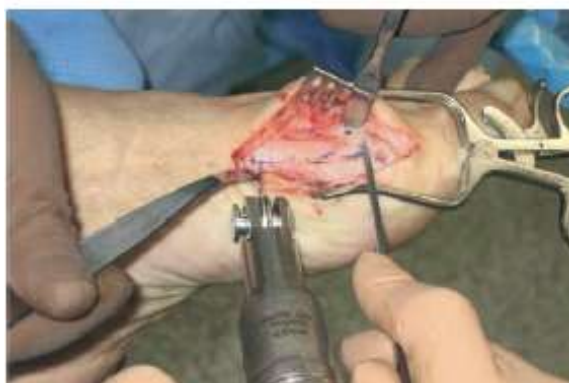- slabost ligamentarnog aparata oko Lisfrancove zglobne linije
- osteoartritis metatarzofalangealnog zgloba
- teška osteoporoza

Tehnika izvođenja SCARF osteotomije

Incizija kože usmjerena medijalno i longitudinalno polazi od proksimalne polovice proksimalne falange preko metatarzofalangealnog zgloba i završava na sredini prve metatarzalne kosti. Proksimalna falanga i prva metatarzalna kost oslobađaju se mekih tkiva pazeći na krvnu opskrbu distalnih dijelova kostiju i bez disekcije mekih tkiva s plantarne strane metatarzalne kosti. (Greer Richardson et al., 2012)

Nakon ekspozicije medijalnog dijela prve metatarzalne kosti, započinje se s izvođenjem osteotomije Z – oblika. Longitudinalni rez počinje u razini glave meta-

tarzalne kosti, 5 mm od zgloba na granici dorzalne trećine i plantarnih dviju trećina metatarzalne kosti. Duljina reza može biti duža ili kraća i ovisi o težini deformiteta, ali u načelu završava na proksimalnom dijelu dijafize. Gledajući u frontalnoj ravnini, rez je paralelan s linijom opterećenja ili blago koso položen od dorzomedijalno do plantarno – lateralno. (Greer Richardson et al., 2012)

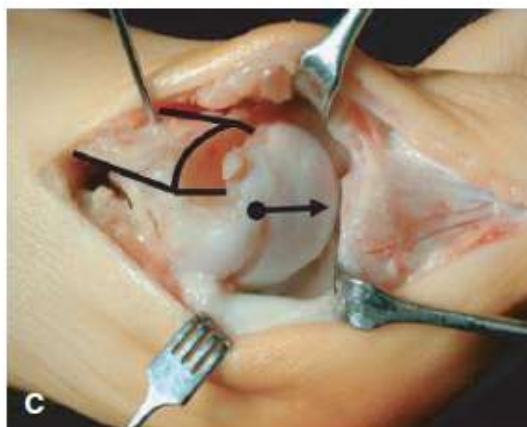


Slika 9.25. SCARF osteotomija – položaj reznih linija. (preuzeto iz *Cambell's operative orthopaedics*)

Prvi transverzalni rez izvodi se distalno i dorzalno, okomito na dugu os druge metatarzalne kosti ukoliko duljina prve metatarzalne kosti mora ostati jednaka. Transverzalni rez je obično paralelan s linijom hrskavice prve metatarzalne kosti. Za produljenje prve metatarzalne kosti potrebno je usmjeriti transverzalni rez u horizontalnoj ravnini od medijalno – proksimalno do distalno – lateralno pod kutem koji će omogućiti distalno pomicanje. Ukoliko je potrebno skratiti metatarzalnu kost, transverzalni rez usmjerava se u horizontalnoj ravnini od medijalno – distalno prema lateralno – proksimalno; što je rez bolje ukošen i što je veći lateralni pomak, postići će se veće skraćivanje metatarzalne kosti. Alternativna metoda skraćivanja metatarzalne kosti jest odstranjivanje segmenta kosti one veličine za koju želimo skratiti metatarzalnu kost tako da se izvede još jedan rez proksimalno od prvog. Taj način skraćivanja kosti je mnogo predvidljivija metoda skraćivanja metatarzalne kosti.^[8]

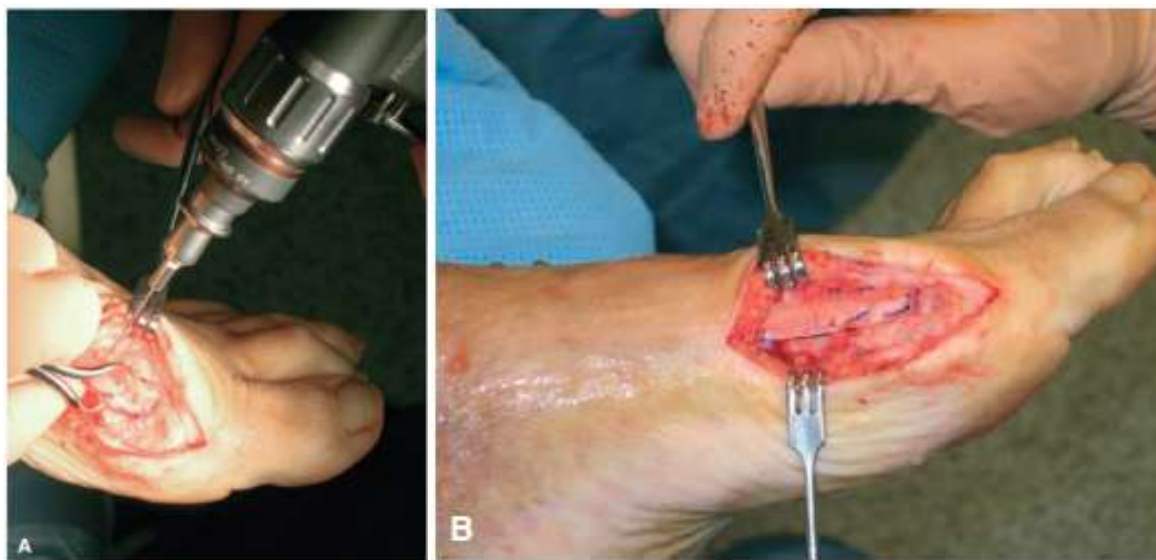Drugi transverzalni rez izvodi se paralelno s prvim rezom, ali na proksimalnom i plantarnom kraju longitudinalnog reza. (Greer Richardson et al., 2012)

Nakon toga se plantarno – distalni segment pomiče lateralno u intermetatarzalni prostor. Ukoliko je potrebno, može se izvesti i rotacija kako bi se korigirao patološki distalni metatarzalni kut. (Greer Richardson et al., 2012)



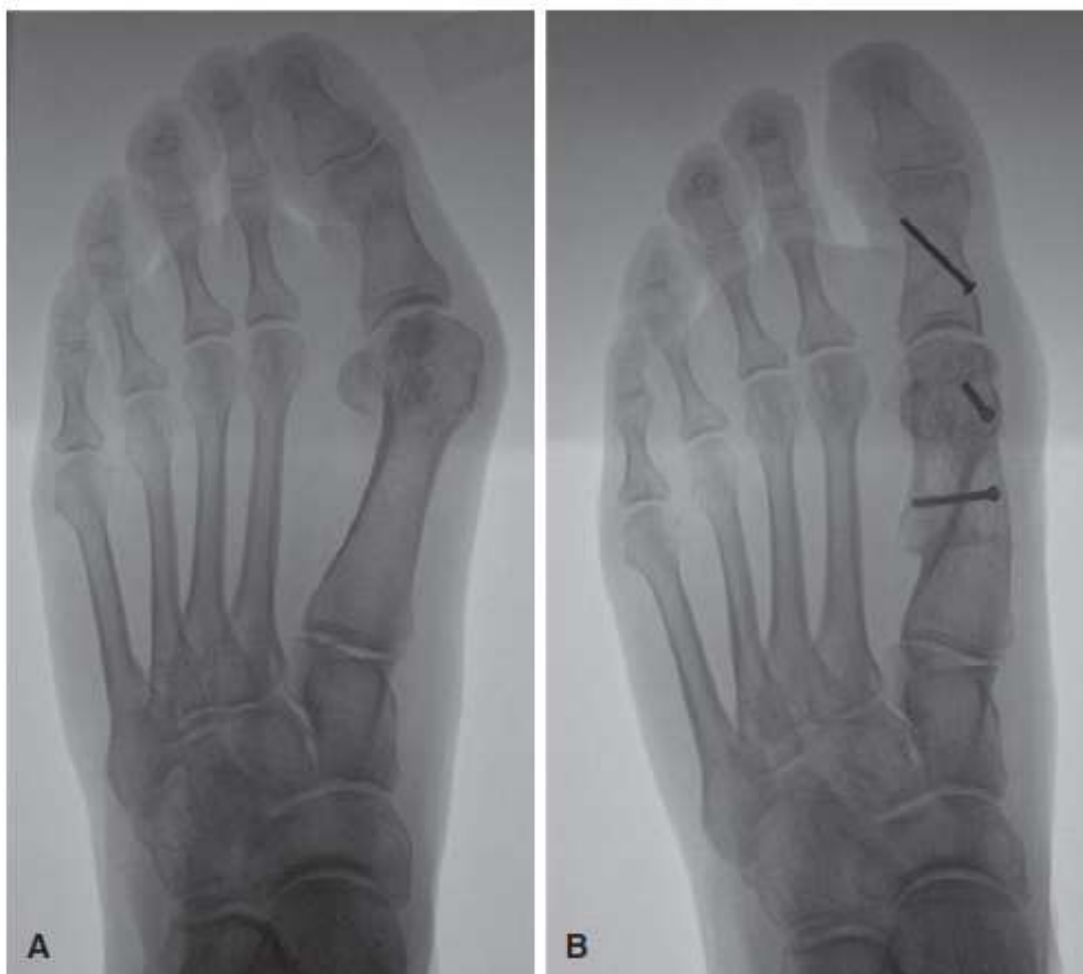Slika 9.26. SCARF osteotomija – lateralni pomak kapitalnog fragmenta.
(preuzeto iz Cambell's operative orthopaedics)

Fiksacija osteotomije provodi se Kirschnerovom žicom koja se provede iz proksimalnog fragmenta u distalni pazeći da se žicu ne postavi na mjesto gdje će biti postavljen distalni vijak za konačnu fiksaciju. Zatim se simulira test opterećenja na prednji dio stopala kojim se provjerava položaj stopala nakon korekcije. Palac bi trebao biti pravilno ili gotovo pravilno namješten na glavu metatarzalne kosti, a glava bi trebala biti smještena iznad sezamoidnih kostiju. (Greer Richardson et al., 2012)



Slika 9.27. SCARF osteotomija – fiksacija. A. uvođenje Kirschnerovih žica, B. stanje nakon fiksacije
(preuzeto iz Cambell's operative orthopaedics)

Ukoliko to nije slučaj, provodi se ili osteotomija po Akinu ili dodatno lateralno otpuštanje mekih tkiva sa tenotomijom m. adductor hallucis, ovisno o uzroku zaostajanja preostalog deformiteta. (Greer Richardson et al., 2012)



Slika 9.28. A, pacijent sa srednje teškim oblikom deformiteta. B, korekcija postignuta kombinacijom SCARF osteotomije i procedure po Akinu. (preuzeto iz *Cambell's operative orthopaedics*)

Nakon provedenog testa pristupa se osiguravanju osteotomije koje se izvodi pomoću dva minifragmentarna vijka (2.0 – 2.7 mm). Zatim se ukloni prominirajuća egzostoza i dorzalno – medijalni dio tijela metatarzalne kosti zaostao nakon pomicanja plantarno – distalnog dijela lateralno. Ukoliko postoji rezidualni deformitet, potrebno ga je tretirati prije zatvaranja kapsule jer kapsula neće moći zadržati korekciju ukoliko hallux valgus nije korigiran osteotomijom ili mekotkivnim procedurama. Zatim se pristupa medijalnom zatvaranju kapsule, osiguravanju hemostaze i rutinskom zatvaranju kožne incizije. (Greer Richardson et al., 2012)

Pacijentima je 2 tjedna nakon operacije dozvoljeno hodanje uz samo oslanjanje na petu, a zatim 4 tjedna djelomičnog oslanjanja na nogu prije početka programa rehabilitacije. (Greer Richardson et al., 2012)

9.6 Osteotomije baze metatarzalne kosti

Ukoliko bilo primarni, bilo sekundarni varus prve metatarzalne kosti pridonosi nastanku hallux valgusa, tada je razumljivo da se korekcijom u području samog nastanka deformiteta u kombinaciji s mekotkivnim procedurama u području prvog metatarzofalangealnog zgloba mogu postići vrlo dobri rezultati. Pomak od samo nekoliko stupnjeva na bazi metatarzalne kosti uzrokuje značajno poboljšanje varusnog položaja na distalnom kraju prve metatarzalne kosti. Kandidati za osteotomije baze metatarzalne kosti i pridružene mekotkivne procedure su pacijenti bez značajnijeg artritisa prvog metatarzofalangealnog zgloba u kojih je HVA > 35°, a IMA > 10°. (Greer Richardson et al., 2012)

Prednosti osteotomije baze falange su: (Greer Richardson et al., 2012)

- široke kontaktne površine među koštanim fragmentima osiguravaju ranu stabilnost (3 – 5 tjedana) i brzo cijeljenje (6 – 8 tjedana)
- korekcije malog stupnja na mjestu osteotomije rezultiraju odličnim rezultatima na distalnom dijelu metatarzalne kosti gdje su simptomi najuočljiviji
- skraćanje metatarzalne kosti je minimalno
- moguće su korekcije velikih kuteva između prve i druge metatarzalne kosti
- blago naginjanje distalnog fragmenta u plantarnom smjeru reducira opterećenje druge metatarzalne kosti i tako smanjuje rizik od nastanka metatarzalgije
- izvrstan kozmetički rezultat

Uz neosporne prednosti ovih procedura, postoje i određeni nedostaci: (Greer Richardson et al., 2012)

- potrebna je opsežna disekcija mekih tkiva
- distalni fragment može se pomaknuti dorzalno ili medijalno osim ako ga se ne fiksira
- potrebne su tri incizije ako se bazalna osteotomija izvodi dorzalno
- procedura se teže izvodi u regionalnoj blok anesteziji
- učestaliji su rani postoperativni simptomi u vidu boli i oticanja
- učestalija je potreba za sadrenom imobilizacijom

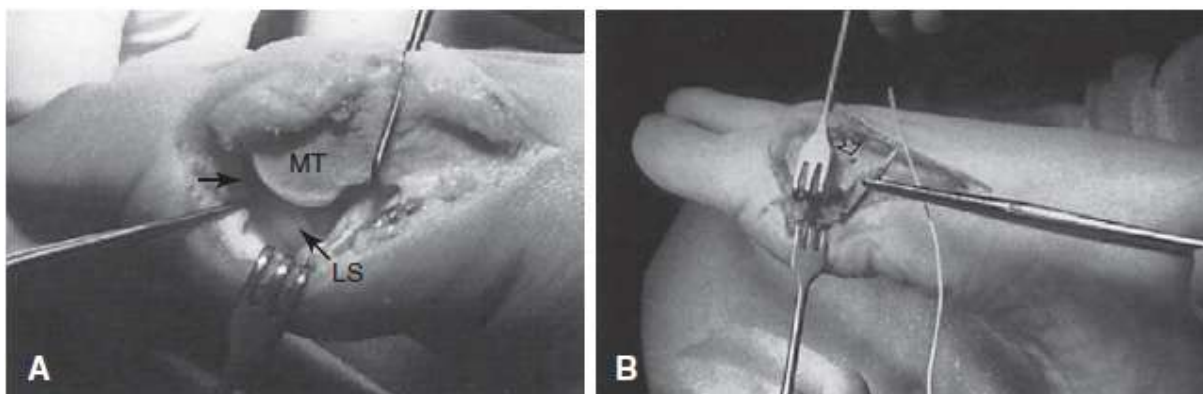
9.6.1 Osteotomija baze prve metatarzalne kosti po Chevronu

Osteotomija po Chevronu koristi se u liječenju umjerenih do teških stupnjeva deformiteta. Najveća prednost ovog zahvata jest izrazita stabilnost mjesta osteotomije iako je za postizanje stabilnosti potrebna unutarnja fiksacija čavlom ili vijkom. (Greer Richardson et al., 2012)

Tehnika izvođenja osteotomije

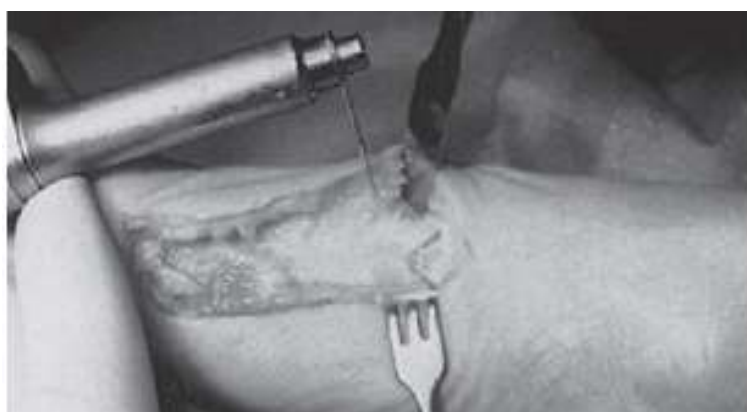Nakon dovršetka standardnih preoperativnih priprema, izvodi se zakrivljena incizija koja počinje medijalno na proksimalnoj falangi, zavija plantarno ispod egzostoze te nastavlja proksimalno uzduž tijela prve metatarzalne kosti do točke 1 cm distalno od metatarzocuneiformog zgloba. Duboka tkiva razdvoje se na strane kao i koža. (Greer Richardson et al., 2012)

Metatarzofalangealna kapsula odigne se od medijalnog kondila prve metatarzalne kosti te se eventualni višak resekira s dorzalnog krila kapsule. Nakon toga se uklanja egzostoza 1 mm medijalno od sulkusa na distalnoj zglobnoj površini metatarzalne kosti i u liniji s medijalnim korteksom tijela metatarzalne kosti. Odvajaju se i plantarni kapsularni privjesci s vrata metatarzalne kosti kako bi se mobilizirale sesamoidne kosti. Palac se flektira te se u položaju plantarne fleksije primijeni longitudinalna trakcija. Pomoću male koštane hvataljke podigne se vrat metatarzalne kosti te se prikaže fibularna sesamoidna kost. Pomoću kožne hvataljke, fibularna se sesamoidna kost povuče medijalno te se oštrom disekcijom od nje pažljivo odvoji fibularni sesamoidno – metatarzalni ligament i hvatište tetive m. adductor hallucis. Medijalnom trakcijom na sesamoidni kompleks, povlače se kapsula i tetiva aduktora podalje od neurovaskularnih struktura prvog tkivnog prostora. Zatim se vlakna tetive aduktora pažljivo odvajaju od fibularnog sesamoidno – metatarzalnog ligamenta i od hvatišta za proksimalnu falangu. Transverzalni metatarzalni ligament se ne odvaja. Incizija kapsule se zatim produljuje u dorzalnom smjeru kako bi se oslobodio lateralni dio kapsule. Kako bi se ustanovilo da su otpuštene sve lateralne mekotkivne strukture, potrebno je manipulirati palcem u različitim smjerovima. (Greer Richardson et al., 2012)



Slika 9.29. Tehnika izvođenja zahvata. A, dorzalna retrakcija prve metatarzalne kosti, povlačenje lateralne sezamoidne kosti medijalno, otpuštena tetiva m. adductor hallucis, dorzalno produljena incizija zbog otpuštanja lateralnog dijela kapsule. B, Dacronov šav postavljen perkutano oko lateralne strane vrata druge metatarzalne kosti, plantarni kraj šava postavljen od lateralno prema medijalno kroz transverzalno izbušenu rupu u prvoj metatarzalnoj kosti, dorzalni kraj šava povučen ispod ekstenzorih tetiva kako bi se zavezao iznad metatarzalnih kostiju. (preuzeto iz *Cambell's operative orthopaedics*)

Nakon toga se pomoću oštire igle oko vrata druge metatarzalne kosti prekutano provede Dacronov poliesterski šav nakon čega igla izađe ispod prve metatarzalne kosti u ranu. Zatim se preko vrata prve i druge metatarzalne kosti i ispod tetiva ekstenzora palca provede zakrivljeni hemostat koji izađe kroz otvor načinjen iglom. Slobodni kraj šava uhvati se hemostatom i povuče ispod kože i tetiva te izađe preko prve metatarzalne kosti medijalno kroz ranu. Duboki dio šava provede se kroz 2 mm široku transverzalnu rupu izbušenu u dorzalnoj polovici spoja glave i vrata prve metatarzalne kosti. (Greer Richardson et al., 2012)



Slika 9.30. Rezne linije proksimalne osteotomije po Chevronu. (preuzeto iz *Cambell's operative orthopaedics*)

Slijedi poprečna Chevronova osteotomija pod kutem od 45° i s vrhom usmjerenim distalno prema dijafizno – metafiznom spoju prve metatarzalne kosti. Proksimalni krakovi osteotomije bi trebali završiti 1-5 cm od metatarzocuneiformnog zgloba.

Zatim se distalni fragment pomiče lateralno kako bi se ispravio varusni položaj metatarzalne kosti te se osteotomija fiksira pomoću čavla, a korekcija deformiteta provjeri se radiografski. (Greer Richardson et al., 2012)



Slika 9.31. Proksimalna osteotomija po Chevronu. (preuzeto iz *Cambell's operative orthopaedics*)

Ukoliko je postignuta zadovoljavajuća korekcija, provodi se daljnja fiksacija pomoću 4 mm vijka. Vijak ne bi smio prijeći tarzometatarzalni zglob. Vijak se uvodi iz plantarnog dijela distalnog fragmenta i usmjeravan dorzalno i lateralno završava u proksimalnom fragmentu. Prije konačnog učvršćenja vijka, učvršćuje se Dacronov šav. (Greer Richardson et al., 2012)

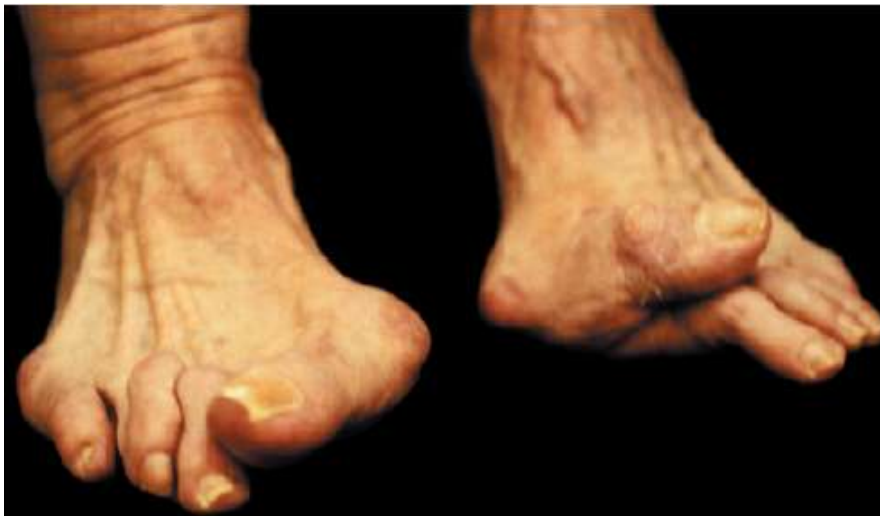Kako bi se dodatno ispravio hallux valgus i učvrstio sezamoidni kompleks ispod glave prve metatarzalne kosti, medijalna kapsula se zatvara pomoću šavova postavljenih u smjeru od dorzalno – distalno prema plantarno – proksimalno. Naposljetku se zatvara koža. (Greer Richardson et al., 2012)

9.7 Artrodeze u liječenju hallux valgusa

9.7.1 Artrodeza prvog metatarzofalangealnog zgloba

Artrodeza prvog metatarzofalangealnog zgloba najprimjereniji je zahvat u pacijenata odabaranih po slijedećim kriterijima: (Greer Richardson et al., 2012)

- težak stupanj deformiteta – IMA > 20°, HVA > 45°, izrazita pronacija palca
- artroza zgloba prisutna uz hallux valgus
- rekurirajući hallux valgus
- u pacijenata s hallux valgusom uzrokovanim neuromuskularnim poremećajima
- posttraumatski hallux valgus s teškom disrupcijom medijalnih struktura kapsule koje ne mogu biti adekvatno rekonstruirane
- reumatoidni artritis, poglavito u osoba mlađih od 55 godina



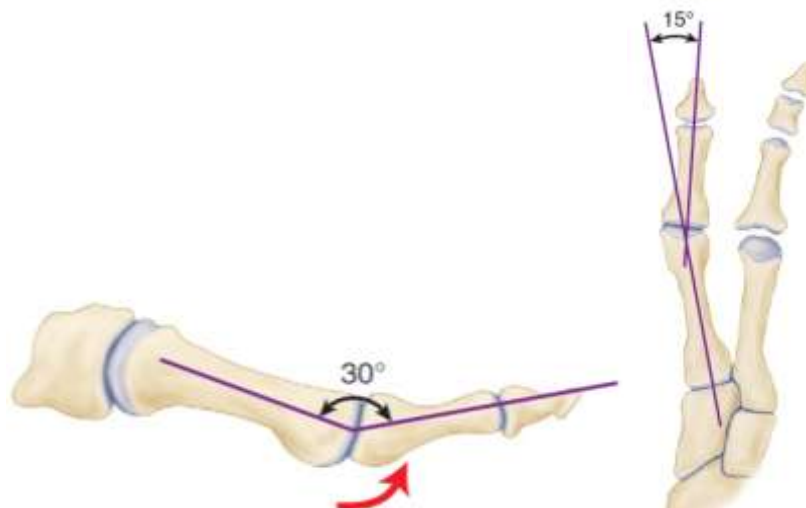
Slika 9.32. Težak oblik hallux valgusa – dobra je indikacija za artrodezu prvog metatarzo-falangealnog zgloba, posebno ukoliko postoji povijest ranijeg neuspjelog liječenja.
(preuzeto iz *Cambell's operative orthopaedics*)

Tehnika izvođenja operativnog zahvata ovisi o tipu osteotomije i vrsti fiksacije koje se koriste. Zglobne površine mogu biti izrezane ravno ili konično, a za fiksaciju se mogu koristiti Kirschnerove žice, kortikalni ili kompresivni vijci i dorzalne pločice. Biomehaničkim proučavanjima ustanovilo se da se najbolji rezultati dobivaju kod fiksacije kompresivnim vijkom i dorzalnom pločicom. (Greer Richardson et al., 2012)

Tehnika izvođenja artrodeze prvog metatarzofalangealnog zgloba pomoću male pločice

Dorzalna incizija počinje na medijalnom rubu tetive m. extensor hallucis longus, nekoliko milimetara proksimalno od interfalangealnog zgloba palca i izvodi se u proksimalnom smjeru u duljini od 5 – 6 cm. Koža i potkožno tkivo se prepariraju te se identificira n. peroneus superficialis i njegove grane na dorzomedijalnom dijelu palca. Incizija prolazi kroz ekstenzorni aparat do baze proksimalne falange i kroz periost prve metatarzalne kosti. Oštrom disekcijom prikaže se egzostoza i prvi metatarzofalangealni zglob s dorzalne, medijalne i lateralne strane. Ukoliko postoje dorzalni osteofiti na bazi proksimalne falange ili na glavi metatarzalne kosti, oni se odstrane. Koristeći koštanu pilu s nožem širine 9 mm, odstrani se distalna površina prve metatarzalne kosti 3 – 4 mm proksimalno od zglobne hrskavice, usmjeravajući rez okomito na tijelo prve metatarzalne kosti. (Greer Richardson et al., 2012)

Palac i prva metatarzalna kost poravnaju se u položaju 15° dorzifleksije u odnosu na plantarnu površinu stopala ili $25^\circ - 30^\circ$ dorzifleksije u odnosu na kut inklinacije prve metatarzalne kosti te u položaju od otprilike 15° valgusa i u neutralnoj rotaciji.

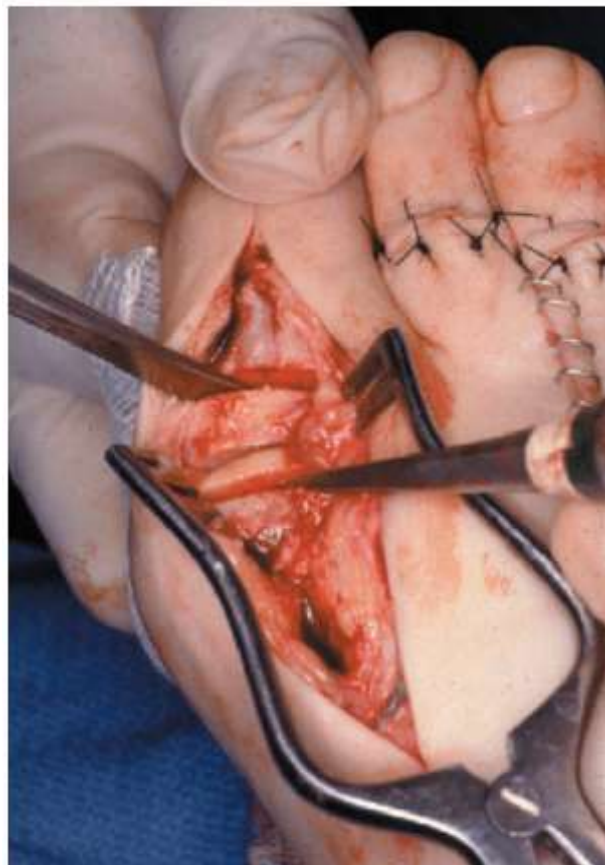


Slika 9.33. Kutevi koje je potrebno postići pri artrodezi prvog metatarzofalangealnog zgloba. (preuzeto iz *Cambell's operative orthopaedics*)

Kad je palac u ovom položaju, odstrani se baza proksimalne falange u smjeru paralelnom s prethodnim rezom na prvoj metatarzalnoj kosti. Potrebno je ostaviti dovoljno metafizne kosti na bazi falange kako bi se mogla izvršiti fiksacija.

Na bazi proksimalne falange i na glavi prve metatarzalne kosti pomoću Kirschnerovih žica izbuši se više manjih rupa. Kada je palac postavljen u željeni položaj, pomoću jedne ili dviju Kirschnerovih žica usmjerenih od dorzalno – distalno prema proksimalno – medijalno, izvrši se privremena fiksacija. (Greer Richardson et al., 2012)

Žice moraju biti postavljene u gornjoj četvrtini falange i glave metatarzalne kosti kako bi ostalo dovoljno mjesta za interfragmentarni vijak koji će se postaviti plantarno u sredini proksimalne falange. Potrebno je očuvati tetivu m. flexor hallucis longus, a sva druga meka tkiva koja okružuju bazu proksimalne falange treba ekscidirati kako ne bi zaostala i invaginirala područje artrodeze. (Greer Richardson et al., 2012)

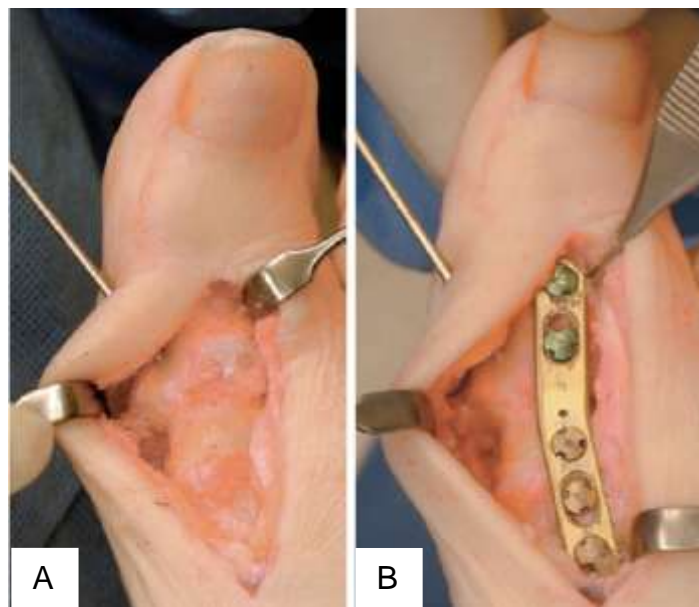


Slika 9.34. Tehnika izvođenja artrodeze prvog metatarzofalangealnog zgloba – resekcija glave prve metatarzalne kosti. (preuzeto iz *Cambell's operative orthopaedics*)

Nakon toga se postavlja interfragmentarni vijak kroz plantarno – medijalni aspekt baze proksimalne falange i usmjerava se lateralno u područje glave metatarzalne kosti. Izbuše se dvije rupe na bazi proksimalne falange, jedna s dijetlom debljine 3.5 mm, druga pomoću dijetla debljine 2 mm. Izmjeri se duljina vijka, napipa se rupa te se u nju umetne vijak. Prije konačnog pričvršćenja vijka, izvade se Kirschnerove žice kako bi se maksimalizirala kompresija. (Greer Richardson et al., 2012)

Zatim se odstranjuje egzostoza i provjerava prisutnost osteofita s lateralne strane koji se, ukoliko postoje, odstranjuju. (Greer Richardson et al., 2012)

Kada je postignuta ograničena fiksacija interfragmentarnim vijkom, postavlja se pločica s dorzalne strane. Najčešće se izbuše tri rupe na metatarzalnoj i dvije rupe na proksimalnoj falangi. Pločica se postavlja na sredinu proksimalne falange i metatarzalne kosti, a za položaj artrodeze važno je da lateralni rub falange bude u liniji s lateralnim rubom glave metatarzalne kosti. Nakon što se provjerom utvrdi pravilan položaj pločice i artrodeze, pločica se pričvrsti pomoću malih vijaka tako da se prvo postave vijci najbliže mjestu artrodeze, a na kraju oni najudaljeniji od mjesta artrodeze. Duljinu vijaka potrebno je točno odrediti kako ne bi došlo do probijanja m. flexor hallucis longus uzrokovanog prevelikom duljinom vijaka. (Greer Richardson et al., 2012)



Slika 9.35. Postupak fiksacije. A, postavljanje Kirschnerove žice i B, konačna fiksacija pločicom (preuzeto iz *Cambell's operative orthopaedics*)

Na kraju postupka zatvara se kapsula, reponira se m. extensor hallucis longus prema dorzalno te se na kraju zatvara koža. (Greer Richardson et al., 2012)

Postoperativno pacijenti moraju izbjegavati opterećenje operiranog stopala te im se savjetuje upotreba štaka ili štapa za hodanje te nošenje posebnih cipela. Artrodeza zacijeli u periodu od 12 tjedana nakon operacije i tada se pacijentima dopušta nošenje bilo koje vrste obuće koja pristaje stopalu. (Greer Richardson et al., 2012)

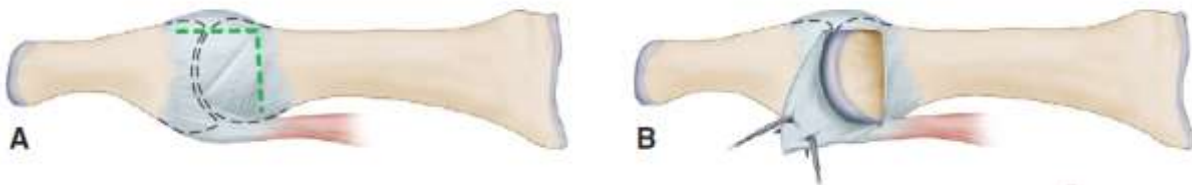
9.7.2 Artrodeza prvog tarzometatarzalnog zgloba po Lapidusu

Artrodeza prvog tarzometatarzalnog zgloba po Lapidusu je vrsta artrodeze kojoj je cilj redukcija pokreta u tom zglobu i posljedično ispravljanje i stabilizacija hallux valgusa. Hiperobilnost u prvom tarzometatarzalnog zglobu glavni je i najčešći razlog za odabir ove procedure u liječenju hallux valgusa. (Greer Richardson et al., 2012)

Tehnika izvođenja artrodeze po Lapidusu

Zahvat se izvodi kroz tri incizije: prva je smještena iznad egzostoze, druga dorzalno u prvom tkivnom prostoru, a treća dorzalno iznad metatarzocuneiformnog zgloba.

Nakon izvođenja prve incizije medijalno iznad egzostoze, učini se i incizija kapsule obrnutog L – oblika prema distalno. Po učinjenoj inciziji kapsule pristupa se odstranjivanju egzostoze. (Greer Richardson et al., 2012)

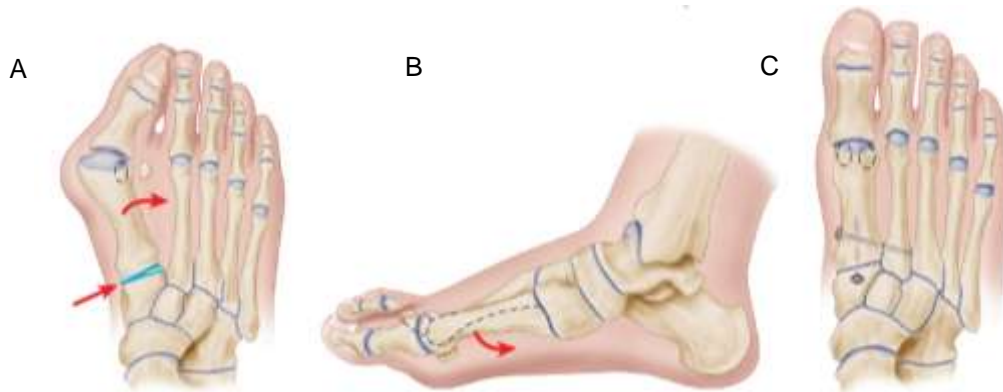

Slika 9.36. Procedura po Lapidusu. A, kapsulotomija obrnutog L – oblika. B, ekspozicija egzostoze nakon odmicanja krila kapsule (preuzeto iz *Cambell's operative orthopaedics*)

Druga incizija omogućava ekspoziciju mekotkivnih struktura prvog tkivnog prostora i nakon što se učini slijedi otpuštanje m. adductor hallucis od njegovih hvatišta na bazi proksimalne falange i lateralnom rubu fibulosezamoidnog ligamenta. Kapsulo sezamoidni ligament presiječe se u središnjoj ravnini i sezamoidne kosti mobiliziraju se ispod prve metatarzalne kosti. M. adductor hallucis ne šiva se ponovno u prvom tkivnom prostoru. Ovaj postupak omogućava korekciju varusnog položaja prve metatarzalne kosti translacijom i rotacijom kosti i pridruženih mekih tkiva.^[8]

Treća incizija koja se izvodi iznad metatarzocuneiformnog zgloba mora biti dovoljno duga da u potpunosti prikaže dorzalni venski luk i većinu medijalnih grana n. peroneus superficialis. Za prikaz zgloba učini se incizija preko baze prve metatarzalne kosti na medijalnu cuneiformnu kost uz nježnu medijalnu i lateralnu

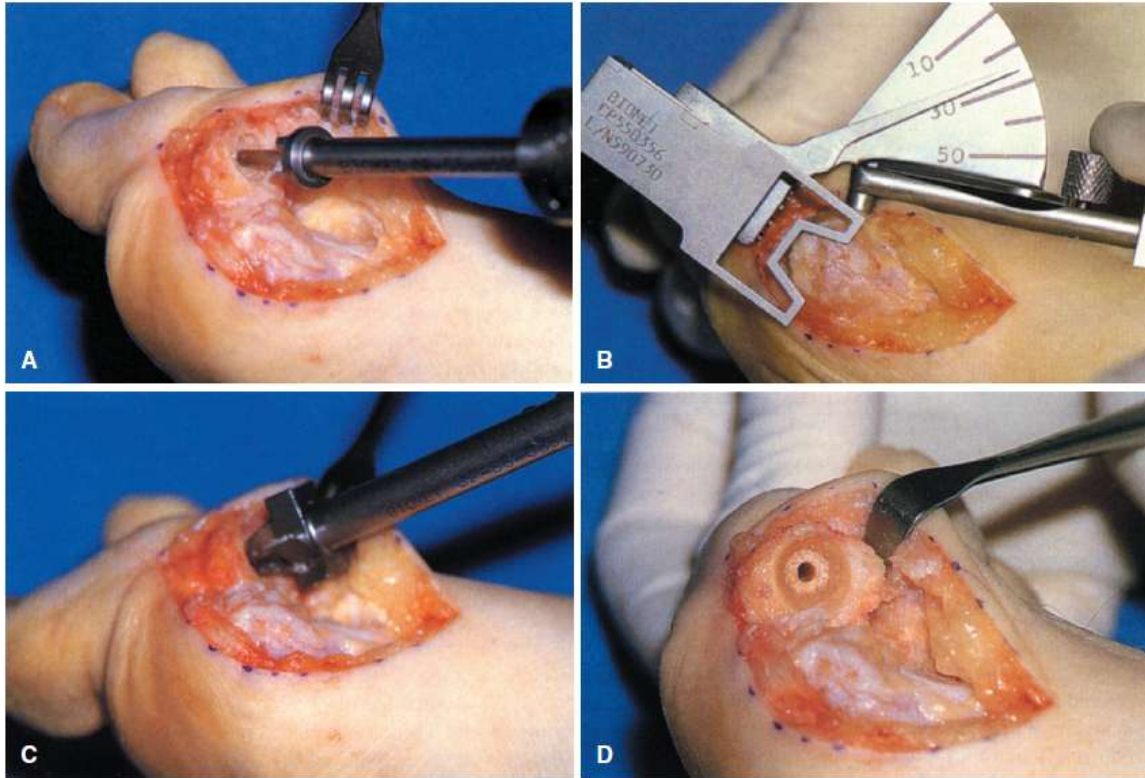
subperiostalnu disekciju. Za vrijeme lateralne disekcije potreban je oprez kako bi se izbjegle perforirajuće grane od a. dorsalis pedis.



Slika 9.37. Korekcija varusnog položaja prve metatarzalne kosti postignuta A, translacijom B, blagom rotacijom metatarzalne kosti i C, fiksacijom korigiranog položaja. (preuzeto iz *Cambell's operative orthopaedics*)

Plantarno i lateralno se sa zgloba odstrani mali klin kosti kako bi se osigurala plantarna fleksija prve metatarzalne kosti. Cilj je odstraniti što manje kosti. Prva metatarzalna kost treba biti flektirana i aducirana, a dorzalna strana artrodeze nikad ne bi smjela biti šira od plantarne strane što je teško postići zbog dubokog plantarnog udubljenja na bazi prvog metatarzocuneiformnog zgloba. (Greer Richardson et al., 2012)

Fiksacija zgloba izvodi se držeći metatarzalnu kost u željenom položaju pomoću Kirschnerove žice. Korigirani položaj zgloba potrebno je provjeriti radiografskim nalazom. Nakon toga se postavljaju dva 3.5 mm kortikalna vijka u smjeru od dorzalno prema plantarno od medijalne cuneiformne kosti proksimalno do prve metatarzalne kosti distalno koji se nakon postavljanja odmah i učvršćuju. Moguća varijanta fiksacije je i postavljanje jednog vijka na opisani način, dok drugi vijak ide od baze prve metatarzalne kosti medijalno prema bazi druge metatarzalne kosti lateralno. Na dorzalnoj i medijalnoj strani mjesta artrodeze izdube se dva ili tri manja žlijeba u koje se umeće autologni koštani presadak koji se uzima s jedne od tarzalnih kostiju, kalkaneusa ili distalnog dijela tibije. Zatim je potrebno pomicanjem metatarzofalangealnog zgloba u svim smjerovima unutar zadanog opsega pokreta procijeniti u kojem je položaju zglob najkongruentniji. Ovo je vrlo važan korak jer ukoliko je IMA nedovoljno korigiran ili je HVA prevelik, postavljanje palca u ravan položaj može dovesti do impigment sindroma ili inkongruencije što rezultira gubitkom opega pokreta metatarzofalangealnog zgloba. (Greer Richardson et al., 2012)



Slika 9.38. Usječena konična artrodeza. A, priprema baze proksimalne zalange za bušenje. B, mjerenje metatarzalnog kuta prije bušenja. C, izvođenje udubljenog konusa u kosti. D, baza proksimalne falange nakon zahvata. (preuzeto iz *Cambell's operative orthopaedics*)

Kada se pronađe idealan položaj metatarzofalangealnog zgloba, može se izvesti reparacija kapsule. Ako je potrebno dodati nekoliko stupnjeva korekcije, može se dodatno izvesti i osteotomija baze falange po Akinu. (Greer Richardson et al., 2012)

Ukoliko kutevi kapsulotomije L – oblika ne mogu biti zašiveni zbog manjka tkiva, može se upotrijebiti Kirschnerova žica kako bi se izbušila mala rupa u vratu metatarzalne kosti za pripajanje kapsule. (Greer Richardson et al., 2012)

Šest tjedana nakon operacije nosi se sadrena imobilizacija u obliku čizme. Nakon toga može se dodatno preporučiti nošenje longete u trajanju od 3 – 6 tjedana. Otekline u području zahvata moguća je u trajanju od 4 – 6 mjeseci pa se tek nakon tog perioda može nastaviti s nošenjem normalne obuće. (Greer Richardson et al., 2012)

10. ZAKLJUČAK

Stopalo kao jedinstvena anatomska cjelina služi u statičkom i dinamičkom prenošenju težine cijelog tijela na podlogu. Za svladavanje sila pri opterećenju nužan je pravilan odnos između koštanih i mekotkivnih struktura stopala. Pri poremećajima odnosa stopalnih struktura dolazi do pojave deformacija. Najčešća i najznačajnija deformacija stopala koja se javlja kao poremećaj biomehanike prednjeg dijela stopala jest hallux valgus. Etiološki na pojavnost ovog deformiteta utječu mnogi endogeni i egzogeni čimbenici. U endogene čimbenike ubrajaju se anatomske varijacije i naslijeđe, a egzogenim se čimbenicima smatraju određene životne navike i stil života. Hallux valgus određen je valgusnim položajem palca, povećanim I. intermetatarzalnim kutem, pseudoegzostozom odnosno burzitisom u području medijalne strane glavice I. metatarzalne kosti te unutrašnjom rotacijom palca u izraženijim slučajevima. Liječenje hallux valgusa može biti konzervativno ili operativno. Konzervativno liječenje uključuje odmor, hlađenje, nošenje različitih ortoza i uložaka te primjenu medikamenata. Ovaj oblik liječenja ograničenih je mogućnosti i služi prije svega za ublažavanje simptoma. Budući da se konzervativnim metodama ne može spriječiti progresija bolesti niti ispraviti deformitet, operativno liječenje je uobičajen način za trajno zbrinjavanje hallux valgusa. Postoji vrlo velik broj različitih operativnih tehnika, a najpogodnija se odabire prema rezultatima radioloških kutnih mjerenja i prema kliničkom statusu pacijenta. Uobičajeno se operativni zahvati razvrstavaju prema razinama na kojima se vrši određena vrsta osteotomije na: osteotomije proksimalnog dijela falange, osteotomije distalnog dijela prve metatarzalne kosti, osteotomije dijafize prve metatarzalne kosti te osteotomije baze prve metatarzalne kosti. Osim osteotomija, u operativnom liječenju hallux valgusa primjenjuju se i artrodeza prvog metatarzofalangealnog te artrodeza prvog tarzometatarzalnog zgloba. Kako bi uspješnost kirurškog liječenja bila što veća, sve vrste osteotomija te artrodeza prvog tarzometatarzalnog zgloba kombiniraju se sa zahvatima na mekim tkivima. Različite kirurške tehnike upotrebljavaju se ovisno o stupnju težine deformiteta. Osteotomija baze falange najčešće se izvodi u kombinaciji s drugim zahvatima kako bi se korigirale različite komponente deformiteta. Osteotomija po Akinu najkorisnija je u korekciji hallux

valgus interphalangeusa te u slučajevima kada je potrebno 5 - 10° dodatne korekcije jer primarna procedura ne daje potpuno zadovoljavajuć rezultat.

Osteotomije distalnog dijela prve metatarzalne kosti opisane su od brojnih autora, a među najčešće izvođenima su osteotomije po Mitchellu sa svojim brojnim modifikacijama te distalna osteotomija prve metatarzalne kosti po Chevronu. Koriste se u kirurškom liječenju hallux valgusa blagog stupnja i daju iznimno zadovoljavajuće rezultate (74 – 95%) s malim brojem komplikacija.

Osteotomije dijafize metatarzalne kosti koriste se u liječenju blagog do umjerenog stupnja deformiteta, a najčešće izvođena jest SCARF osteotomija. To je horizontalno usmjerena osteotomija Z – oblika smještena u dijafizi metatarzalne kosti čiji oblik i smještaj osiguravaju veliku unutrašnju stabilnost osteotomije, posebno u sagitalnoj ravnini i omogućavaju široku površinu za cijeljenje kosti. Zadovoljstvo pacijenata nakon provedenog zahvata iznosi otprilike 90%.

Osteotomije baze prve metatarzalne kosti provode se ukoliko bilo primarni, bilo sekundarni varus prve metatarzalne kosti pridonose nastanku hallux valgusa. Korekcijom u području samog nastanka deformiteta, u kombinaciji s mekotkivnim procedurama u području prvog metatarzofalangealnog zgloba, mogu se postići vrlo dobri rezultati. Pomak od samo nekoliko stupnjeva na bazi metatarzalne kosti uzrokuje značajno poboljšanje varusnog položaja na distalom kraju prve metatarzalne kosti. Kandidati za osteotomije baze prve metatarzalne kosti i pridružene mekotkivne procedure su pacijenti s umjerenim do teškim stupnjem deformiteta bez značajnijeg artritisa prvog metatarzofalangealnog zgloba.

Artrodeze u liječenju hallux valgusa dijele se na artrodeze prvog metatarzofalangealnog zgloba te na artrodeze prvog tarzometatarzalnog zgloba po Lapidusu. Artrodeza prvog metatarzofalangealnog zgloba najprimjereniji je zahvat u pacijenata s teškim oblikom deformiteta uz pridruženu artrozu zgloba ili reumatoidni artritis te u pacijenata s rekurirajućim hallux valgusom. Procedura po Lapidusu je vrsta artrodeze kojoj je cilj redukcija pokreta u prvom tarzometatarzalnog zglobu i posljedično ispravljanje i stabilizacija hallux valgusa. Hiperobilnost u prvom tarzometatarzalnog zglobu glavni je i najčešći razlog za odabir ove procedure u liječenju hallux valgusa.

11. LITERATURA

1. Pećina M. i sur. Ortopedija. Zagreb: Naklada Ljevak; 2004.
2. Fanghanel J, Pera F, Anderhuber F, Nitsch R, ur. Waldeyerova anatomija čovjeka. Zagreb: Golden marketing – tehnička knjiga; 2009.
3. Katedra za anatomiju Medicinskog fakulteta Sveučilišta u Rijeci. [online], dostupno na <http://www.medri.uniri.hr/katedre/Anatomija/normalnihod.doc> [22.11.2014.]
4. Hsin-Yi Kathy Cheng, Chun-Li Lin, Shih-Wei Chou i sur. The importance of the great toe in balance performance. *Journal of Orthopaedic Research* 2009; 27(4):549-54.
5. Lucijanić I, Bićanić G, Cicvara Pećina T, Pećina M. Kirurško liječenje haluksa valgusa vlastitom metodom: operacijska tehnika i prikaz 100 bolesnika, *Liječ Vjesn* 2011;133:20–25
6. [jointsurgeon.com](http://www.joint-surgeon.com/orthopedic-services/foot-and-ankle/hallux-valgus-hallux-rigidus-bunion-surgery.html) [online], dostupno na <http://www.joint-surgeon.com/orthopedic-services/foot-and-ankle/hallux-valgus-hallux-rigidus-bunion-surgery.html> [24.11.2014]
7. Miller D Mark, Thompson R Stephen, Hart A Jennifer. *Review of orthopaedics*, 6th edition. Philadelphia: Saunders; 2012.
8. Canale S. Terry, Beaty James H. *Campbell operative orthopaedics*, 12th edition. U: Richardson E Greer. *Disorders of the hallux*. Philadelphia: Mosby Publishers; 2012, str. 3805 – 3901.
9. [jobi.se](http://www.jobi.se/nyhetsbrev/november/hallux-valgus.html) [online], dostupno na <http://www.jobi.se/nyhetsbrev/november/hallux-valgus.html> [12.11.2014]
10. [cafe-radiologi.blogspot.com](http://cafe-radiologi.blogspot.com/2010/11/teknik-pemeriksaan-ossa-pedis-proyeksi.html) [online], dostupno na <http://cafe-radiologi.blogspot.com/2010/11/teknik-pemeriksaan-ossa-pedis-proyeksi.html> [12.11.2014]

11. imarcade.com [online], dostupno na <http://imgarcade.com/1/intertarsal-joint/> [12.11.2014]
12. somastruct.com [online], dostupno na <http://www.somastruct.com/arches-of-the-foot/> [13.11.2014]
13. sportspodiatryinfo.wordpress.com [online], dostupno na <http://sportspodiatryinfo.wordpress.com/2010/08/09/the-transverse-metatarsal-arch/> [13.11.2014]
14. commons.wikimedia.org [online], dostupno na http://commons.wikimedia.org/wiki/File:1124_Intrinsic_Muscles_of_the_Foot.jpg) [14.11.2014]
15. vmede.org [online], dostupno na http://vmede.org/sait/?page=18&id=Anatomija_topograficheska_kagin_4emezov_2009&menu=Anatomija_topograficheska_kagin_4emezov_2009 [14.11.2014]
16. sportspodiatryinfo.wordpress.com [online], dostupno na <http://sportspodiatryinfo.wordpress.com/2010/08/09/the-transverse-metatarsal-arch/> [15.11.2014]
17. dubinchiro.com [online], dostupno na <http://dubinchiro.com/category/features/> [01.12.2014]
18. yogaartandscience.com [online], dostupno na <http://www.yogaartandscience.com/pblog/archive/files/category-anatomy.php> [01.12.2014]
19. physio-pedia.com [online], dostupno na http://www.physio-pedia.com/Gait_Cycle [05.12.2014]
20. bodymind.typepad.com [online], dostupno na <http://bodymind.typepad.com/footmechanic/2010/01/bunions.html> [05.12.2014]
21. podologic.org [online], dostupno na <http://podologic.org/?p=399> [10.12.2014]
22. p-ortho.com [online], dostupno na <http://p-ortho.com/bunion/> [12.12.2014]

23. diefussexperten.de [online], dostupno na <http://www.die-fussexperten.de/fussbeschwerden/hallux-valgus.html> [15.12.2014]

24. gkb13.ru [online], dostupno na <http://www.gkb13.ru/otdeleniq/travmatologii/ortopedieskoe/ortopedieskie/> [04.02.2015]

25. bunioncenter.com [online], dostupno na <http://www.bunioncenter.com/treatment/treatment-concept> [05.02.2015]