

# Vidni evocirani potencijali kod ispitanika s cistično promijenjenom pinealnom žlijezdom

---

**Bošnjak, Jelena**

**Doctoral thesis / Disertacija**

**2011**

*Degree Grantor / Ustanova koja je dodijelila akademski / stručni stupanj:* **University of Zagreb, School of Medicine / Sveučilište u Zagrebu, Medicinski fakultet**

*Permanent link / Trajna poveznica:* <https://urn.nsk.hr/urn:nbn:hr:105:279300>

*Rights / Prava:* [In copyright](#)/[Zaštićeno autorskim pravom.](#)

*Download date / Datum preuzimanja:* **2024-06-26**



*Repository / Repozitorij:*

[Dr Med - University of Zagreb School of Medicine Digital Repository](#)





## **Središnja medicinska knjižnica**

**Bošnjak, Jelena (2011) *Vidni evocirani potencijali kod ispitanika s cistično promijenjenom pinealnom žlijezdom [Visual evoked potentials in patients with pineal gland cyst].* Doktorska disertacija, Sveučilište u Zagrebu.**

<http://medlib.mef.hr/1016>

University of Zagreb Medical School Repository

<http://medlib.mef.hr/>

**SVEUČILIŠTE U ZAGREBU  
MEDICINSKI FAKULTET**

**Jelena Bošnjak**

**Vidni evocirani potencijali kod ispitanika s  
cistično promijenjenom pinealnom žlijezdom**

**DISERTACIJA**



**Zagreb, 2011.**

**SVEUČILIŠTE U ZAGREBU  
MEDICINSKI FAKULTET**

**Jelena Bošnjak**

**Vidni evocirani potencijali kod ispitanika s  
cistično promijenjenom pinealnom žlijezdom**

**DISERTACIJA**

**Zagreb, 2011.**

Disertacija je izrađena u Kliničkoj jedinici za elektrofiziološku i neurofiziološku dijagnostiku, Klinike za neurologiju, Kliničkog bolničkog centra „Sestre milosrdnice“ u Zagrebu.

Mentor: Akademkinja Vida Demarin, specijalist neuropsihijatar

Komentor: doc.dr.sc. Ivan Mikula, specijalist neurolog

Najljepše se zahvaljujem mentorici Akademkinji Vidi Demarin koja me uvela u područje neurologije. Bez njene podrške te podijeljenom znanju ovo se istraživanje ne bi moglo ostvariti.

Veliku zahvalu dugujem komentoru doc.dr.sc.Ivanu Mikuli na podršci, uloženom vremenu i trudu, te na nesebično podijeljenom znanju i iskustvu.

Zahvaljujem dr.Darku Bedeku na pomoći i podijeljenom znanju iz neuroradiologije.

Iskreno se zahvaljujem vft. Božici Hadžić i vft. Romani Brčić na tehničkoj pomoći, dr.Ivanu Pristašu na pomoći u statističkoj obradi podataka te dr.Goranu Ivkiću na podijeljenom znanju.

Ovu disertaciju posvećujem mojim dragim roditeljima koji su mi sve ove godine pružali bezrezervnu podršku i ljubav.

## SADRŽAJ

1. POPIS KRATICA.....	1
2. UVOD .....	2
3. PINEALNA ŽLIJEZDA .....	4
3.1.FUNKCIJA PINEALNE ŽLIJEZDE .....	4
3.2. CISTE PINEALNE ŽLIJEZDE .....	8
4. VIDNI PUT.....	12
4.1. „KLASIČNI“ ILI „GENIKULARNI“ VIDNI PUT .....	12
4.2. „ALTERNATIVNI“ ILI „EKSTRAGENIKULARNI“ VIDNI PUT .....	16
5. VIDNI EVOCIRANI POTENCIJALI.....	27
5.1. METODA .....	27
5.2. DOSADAŠNJE SPOZNAJE .....	36
6. HIPOTEZA .....	37
7. CILJEVI ISTRAŽIVANJA.....	38
8. ISPITANICI I METODE .....	39
8.1 OPIS ISPITANIKA .....	39
8.2. METODE ISTRAŽIVANJA .....	42
8.3. STATISTIČKE METODE .....	45
9. REZULTATI.....	46
9.1. REZULTATI STATISTIČKE ANALIZE NALAZA VEP .....	46
9.2. OSJETLJIVOST I SPECIFIČNOST VEP .....	57
9.3. PRIMJERI NALAZA VEP.....	58
10. RASPRAVA.....	62
11. ZAKLJUČAK.....	67
12. SAŽETAK .....	69
13. SUMMARY .....	70
14. ŽIVOTOPIS .....	71
15. LITERATURA.....	72

## 1. POPIS KRATICA

MR- magnetska rezonanca

VEP- vidni evocirani potencijali

CGL- lat. corpus geniculatum laterale; hrv. lateralno koljenasto tijelo

AOS- akcesorni optički sustav

PVN- paraventrikularna jezgra hipotalamusa

PCAP- en. pituitary adenylate cyclase-activating polypeptide

WHO- en. World Health Organization; hrv. Svjetska zdravstvena organizacija

PON- pretektalna olivarna jezgra, lat. nucleus olivaris pretectalis

SNr- supstancija nigra

CGM- lat. corpus geniculatum mediale; hrv. medijalno koljenasto tijelo

PSVEP – vidni evocirani potencijali dobiveni stimulacijom inverzijom uzorka šahovskog polja; eng. pattern shift visual evoked potentials

VEP- vidni evocirani potencijali

ISCEV- en. International Society for Clinical Neurophysiology of Vision

PPRF– paramedijalna pontina retikularna formacija



## 2. UVOD

Pinealna žlijezda (epifiza) je endokrina žlijezda lokalizirana rostro-dorzalno od gornjih kolikula te iza i spod strije medullaris, između talamičkih jezgara (1). Na serijama magnetske rezonance (MR) mozga učestalost asimptomatskih pinealnih cista iznosi od 0.2% (2) do 10.8% (3) zdravih dobrovoljaca te između 1.26% (4) i 4.3% (5) bolesnika koji su pregledani radi različitih neuroloških simptoma. MR mozga je pokazala da 23% dobrovoljaca ima pinealnu cistu srednje veličine 4.3 mm (od 2-14mm), a 13% ima manje ciste sa promjerom manjim od 2 mm (6). MR mozga je „zlatni standard“ u dijagnosticiranju ciste pinealne žlijezde kao i kompresije ciste pinealne žlijezde na okolne strukture mozga. Postoje radiološki kriteriji koji definiraju benigne pinealne ciste od ostalih tumora ove regije. Simptomi koji se pojavljuju kao posljedica ciste pinealne žlijezde rezultat su kompresivnog učinka ciste na okolne strukture mozga, posebno na kvadrigeminalnu ploču i cerebralni akvedukt. Kompresivni učinak ciste pinealne žlijezde je najčešće vidljiv na gornjim kolikulima.

Vidni put možemo podijeliti na: 1. klasični ili „genikularni“ i 2. alternativni ili „ekstragenikularni“. Klasični vidni put počinje u mrežnici te se preko optičkog živca, hijazme optičkog živca, optičkog trakta, lateralnog koljenastog tijela i optičke radijacije projicira u vidni korteks. Dijelovi „alternativnog“ ili „ekstragenikularnog“ vidnog puta su: retinotektalna vlakna, vlakna koja potječu od površnih slojeva gornjih kolikula i projiciraju se u dijelove pulvinara te vlakna koja iz pulvinara odlaze u primarne i u sekundarne vidne kortikalne areje.

Vlakna koja tvore „ekstragenikularni“ dio vidnog puta, povezuju vidni sustav s centrima koji upravljaju aktivnošću unutrašnjih i vanjskih mišića oka te sudjeluju u refleksu akomodacije i refleksu pupile (7-12).

Vidni evocirani potencijali (VEP) su evocirani potencijali kore mozga dobiveni vidnim stimulusom, a služe za neinvazivnu procjenu funkcionalnog stanja optičkih putova i vidnog korteksa (13). VEP se većinom koriste u kliničkom radu za određivanje funkcionalnog oštećenja prehijazmalnog dijela vidnog puta. Stimulacija s polovicom vidnog polja uz veći broj registracijskih elektroda na skalpu, omogućava važne podatke u procjeni oštećenja na razini hijazme optičkog živca i posthijazmalnog dijela vidnog puta (14-16) o čemu do danas ima malo dostupnih istraživanja.

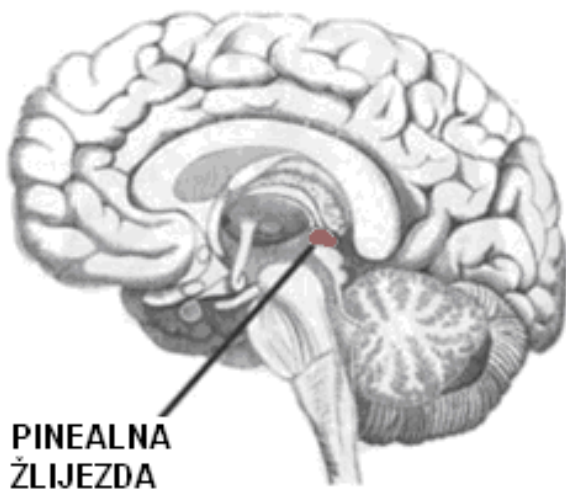
Do danas je opisan jedan prikaz slučaja s promjenama na VEP kod tumora pinealne regije (17) gdje se navodi asimetrija amplitude te produljena vrijednost latence vala P100 kod 11-godišnjeg dječaka s pineocitomom.

Do danas nije poznata korisnost VEP u procjeni funkcionalnog oštećenja vidnog puta kao rezultat mogućeg kompresivnog učinka cistično promijenjene pinealne žlijezde na okolne strukture mozga.

### 3. PINEALNA ŽLIJEZDA

#### 3.1.FUNKCIJA PINEALNE ŽLIJEZDE

Pinealna regija uključuje uz pinealnu žlijezdu (Slika 1) također i: stražnji dio treće moždane komore i cerebralnog akvedukta, supraklinoide cisterne (kvadrigeminalnu ploču, cisternu ambiens i vellum interpositum), mozak (tectum, moždano deblo, talamus, splenium corpus callosum), tentorijalni vrh dure i krvne žile (unutrašnje moždane vene i vena Galeni, stražnje koroidalne i stražnje moždane arterije) (18).



Slika 1. Lokalizacija pinealne žlijezde

Pinealna žlijezda (epifiza) je endokrina žlijezda veličine 5-8mm. Nalazi se rostro-dorzalno od gornjih kolikula te iza ispod strije medularis te između talamičkih jezgara. Pinealna žlijezda je dio epitalamusa (habenula, stria medullaris i pinealna žlijezda). Histološki se sastoji od lobularnog parenhima pinealocita koji izlučuju melatonin. Parenhim žlijezde je okružen vezivnim tkivom, a površina žlijezde je prekrivena pijalnom ovojnicom (1). Pinealna žlijezda kod ljudi nije izolirana krvno moždanom barijerom (19).

Kod ljudi pinealna žlijezda raste do 1. ili 2. godine života, te nakon toga ostaje jednake veličine, iako se njena težina povećava od puberteta nadalje, pretežno radi većeg udjela tzv. corpora aranacea koja sadrže: kalcij fosfat, kalcij karbonat, magnezij fosfat i amonij-fosfat (20, 21).

Pinealna žlijezda je, osim mrežnice, najbolje razvijeni organ za fotorecepciju. Prisutna je samo u kralježnjaka. Molekularna i fenotipska istraživanja su pokazala blisku evolucijsku povezanost između pinealne žlijezde i mrežnice, posebno u njenom fotoreceptornom sloju. Kod sisavaca, pinealna žlijezda nije fotosenzitivni organ, već neuroendokrini organ kod koga je izlučivanje melatonina regulirano vanjskim neuralnim impulsima iz simpatičkih vlakana. Funkcionalna promjena pinealne žlijezde iz fotoreceptora u neuroendokrini organ je povezana sa promjenama u njenom staničnom sastavu i morfologiji (22).

Svjetlosni stimulus započinje na fotosenzitivnim ganglijskim stanicama mrežnice koje sadrže fotopigment melanopsin. Preko optičkog živca i optičke hijazme stimulus dolazi do suprahijazmalne žlijezde koja informacije prenosi u ostale hipotalamičke jezgre i pinealnu žlijezdu radi moduliranja tjelesne temperature i produkcije hormona kao što su kortizol i melatonin. Neuronu u suprahijazmalnoj žlijezdi odašilju akcijski potencijal u 24-satnom ritmu u paraventrikularnu jezgru hipotalamusa (PVN) s

najvećom frekvencijom u podne, a najnižom tijekom noći (23). Cirkadijani signali se dalje prenose u kralježničnu moždinu te preko simpatičkih vlakana u gornji cervikalni ganglij od kuda vlakna odlaze u pinealnu žlijezdu. Parasimpatička vlakna koja inerviraju pinealnu žlijezdu dolaze iz sfenopalatinog i otičkog ganglija. Neuronu u trigeminalnom gangliju inerviraju pinealnu žlijezdu sa živčanim vlaknima koji sadrže neuropeptid PCAP (Pituitary adenylate cyclase-activating polypeptide).

Pinealna žlijezda je bila predmet istraživanja još iz vremena grčkih filozofa. Jedan od najistaknutijih autora je filozof Rene Decartes (1596-1650) koji je uveo neuropsihofiziološku doktrinu u ovom području. Decartes je koristio grčku filozofsku analizu iz doba Galena o povezanosti ljudskog tijela i duše. Tvrdio je da ljudsko tijelo ima specifično anatomsko sjedište - pinealnu žlijezdu. Pinealna žlijezda prema njegovom vjerovanju vrši kontrolu nad preciznim funkcioniranjem ljudskog tijela, uključujući emocije. Smatrao je da se pinealna žlijezda, kao i ostali dio mozga, sastoji od filamenata koji su odijeljeni porama te da izlučuje fine djeliće koji se otopljeni u krvi iz koroidnog pleksusa pretvaraju u dušu. Prema njegovoj teoriji, aktivna gibanja pinealne žlijezde šalju animalne duše iz moždanih klijetki u ostale dijelove tijela, prolazeći kroz veliki broj pora koje se nalaze u zidovima moždanih klijetki. Pore se mogu otvarati i zatvarati ovisno o vrsti i stupnju osjetnog podražaja te mogu ograničiti protok duše iz pinealne žlijezde. Početak današnjeg modernog znanstvenog shvaćanja pinealne žlijezde je započelo 1958. godine kada su Aaron B. Lerner i njegovi suradnici sa Sveučilišta Yale izolirali N-acetil-5-metoksitriptamin, nazvan melatonin (od grčke riječi melas što znači crno ili tamno) iz goveđe pinealne žlijezde (24).

Melatonin (N-acetil-5-metoksitriptamin) djeluje preko melatoninskih receptora kao antioksidans posebno na razini nuklearne i motohondrijske DNA (25). Proizvodnja melatonina je inhibirana svjetlosnim stimulusom i omogućena tijekom mraka. Kod djeteta nakon trećeg mjeseca života, koncentracija melatonina postaje pravilna, s najvećom koncentracijom u 3 sata ujutro uz postupno smanjenje koncentracije tijekom druge polovice noći (26). Povećanje koncentracije melatonina kod djece inhibira razvoj puberteta, dok se u pubertetu razine melatonina smanjuju. Melatonin može smanjiti libido inhibirajući izlučivanje luteinizirajućeg (LH) i folikulostimulirajućeg hormona (FSH). Izlučuje se i iz perifernih organa kao što je koštana srž, limfociti i epitelne stanice, no izlučivanje nije regulirano fotičkim stimulusom (27, 28). Tijekom noći, melatonin smanjuje koncentraciju leptina, hormona koji igra ključnu ulogu u reguliranju unosa i potrošnje energije, uključujući apetit. Melatonin je uključen u ciklus budnosti i spavanja time što uzrokuje pospanost i smanjuje tjelesnu temperaturu iako se danas smatra da glavnu ulogu pri tome igra suprahijazmalna jezgra svojim parakrinim i endokrinim djelovanjem (29, 30).

### 3.2. CISTE PINEALNE ŽLIJEZDE

Tumori pinealne regije uključuju tumore pinealne žlijezde i okolnih anatomskih struktura, te čine 0.4-1.0% svih intrakranijalnih tumora. Imaju varijabilnu histološku sliku, koja je rezultat disembriogeneze, maligne transformacije pinealnih parenhimskih stanica ili transformacije okolne astroglije. Oko deset puta su češći u djece nego u odraslih (31). U odraslih su 60% pinealnih tumora benigni, dok se kod djece u oko 60% slučajeva radi o malignim tumorima. Mogu se podijeliti u četiri kategorije: 1. tumori germinativnog porijekla, 2. parenhimalni tumori pinealne žlijezde, 3. tumori stanica intersticija i 4. ciste (32, 33). Prema posljednjoj klasifikaciji tumora središnjeg živčanog sustava Svjetske zdravstvene organizacije (en. World Health Organisation-WHO), pinealni parenhimalni tumori se mogu podijeliti na: pineocitome, pinealne parenhimalne tumore sa intermedijalnom diferencijacijom, pineoblastome te papilarni tumor pinealne regije (34). U ovoj regiji još se mogu javiti meningeomi, a pinealna regija može biti sijelo metastaza iz udaljenih područja kao i različitih ne-neoplastičnih tvorbi.

Na serijama magnetske rezonance (MR) mozga učestalost asimptomatskih pinealnih cista iznosi od 0.2% (2) do 10.8% (3) zdravih dobrovoljaca te između 1.26% (4) i 4.3% (5) bolesnika koji su pregledani radi različitih neuroloških simptoma. MR mozga je pokazala da 23% dobrovoljaca ima pinealnu cistu srednje veličine 4.3 mm (od 2-14mm), a 13% ima manje ciste sa promjerom manjim od 2 mm (6).

Pinealne ciste se pojavljuju u svim dobnim skupinama, od fetalnog perioda do starosti, najčešće u odraslih u četvrtom desetljeću života i to kod žena, dok su simptomatske ciste najčešće kod mladih žena (35).

Postoje radiološki kriteriji koji definiraju benigne pinealne ciste od ostalih tumora ove regije. Benigna pinealna cista je na MR mozga tipično ovalna, unilokularna, sa debljinom zida manjom od 2mm, izointenzivna ili blago hiperintenzivna u odnosu na signal likvora na T1 i FLAIR snimkama te izointenzivna u odnosu na signal likvora na T2 mjerenim snimkama (6, 35). MR mozga je „zlatni standard“ u dijagnosticiranju ciste pinealne žlijezde kao i kompresije ciste pinealne žlijezde na okolne strukture mozga.

Zid pinealne ciste se sastoji od tri sloja: glijalnog, pinealnog i vezivnog (36). Histološki se pinealne ciste najčešće mogu zamijeniti sa pinealocitoma koje karakteriziraju klasično prisutne rozete koje tvore pinealociti (37).

Nastanak pinealnih cisti do danas nije potpuno objašnjen. Pinealna žlijezda nastaje proliferacijom zida divertikula treće moždane komore u krovu diencefalona. Smatra se da pinealna cista nastaje od ostatka pinealnog divertikula ili proširenjem njegovog obliterated dijela (38). Pojedini radovi navode teoriju prema kojoj pinealne ciste nastaju od nekrotizirajućih i hemoragičnih promjena koje su nađene u fetalnim pinealnim žlijezdama (39).



Pinealne ciste obično nemaju kliničkih simptoma te ostaju godinama asimptomatske. Simptomi koji se pojavljuju rezultat su kompresivnog učinka ciste na okolne strukture mozga, posebno na kvadrigeminalnu ploču i cerebralni akvedukt. Najčešći simptomi su: glavobolja različitog intenziteta, vrtoglavica, vidni i okulomotorni simptomi te opstruktivni hidrocefalus (32, 40-43). Rjeđi simptomi opisani u literaturi uključuju: ataksiju, Parinaud's sindrom (44), motorna i senzorna oštećenja (45), mentalne i emocionalne promjene (36), epilepsiju (46, 47), promjene cirkadijanog ritma (31) te hipotalamičku disfunkciju i preuranjeni pubertet (48).

Posljednjih godina postoji više objavljenih studija o pojavi sekundarnog parkinsonizma koji se povezuje s cistama pinealne žlijezde (49), a opisani su i slučajevi nagle smrti vezane uz cistu pinealne žlijezde (50).

Općenito se smatra da postoji ovisnost između pojave kliničkih simptoma i veličine pinealne ciste, no u mnogim slučajevima ta povezanost nije uočena. Rizik za povećanje pinealne ciste tijekom vremena također do danas nije u potpunosti utvrđen (51).

U dosadašnjoj literaturi se navodi da ciste pinealne žlijezde mogu varirati u veličini od 7 mm do 45 mm. Asimptomatske ciste većinom su manje od 10 mm u promjeru, no opisuju se također ciste od 20 mm bez kliničkih simptoma.

Smatra se da su klinički simptomi povezani sa brzim rastom pinealne ciste, brzim spajanjem postojećih manjih šupljina u cisti, povećanjem gradijenta tlaka tekućine između treće moždane komore i šupljine ciste ili izravnim utokom likvora zbog komunikacije ciste i treće moždane komore (35).

Do danas još uvijek postoje dileme oko liječenja tumora pinealne regije radi njihovog vrlo različitog histološkog izgleda te anatomske lokalizacije blizu kritičnih krvožilnih i funkcionalnih struktura (52). Prema dosadašnjim spoznajama neurokirurški zahvat treba provoditi u bolesnika s hidrocefalusom, progresijom neuroloških simptoma ili kod povećanja pinealne ciste. Definitivna dijagnoza je moguća nakon patohistološke obrade, a uzorak se može uzeti otvorenim operativnim zahvatom, stereotaksijskom biopsijom ili neuroendoskopijom (53).

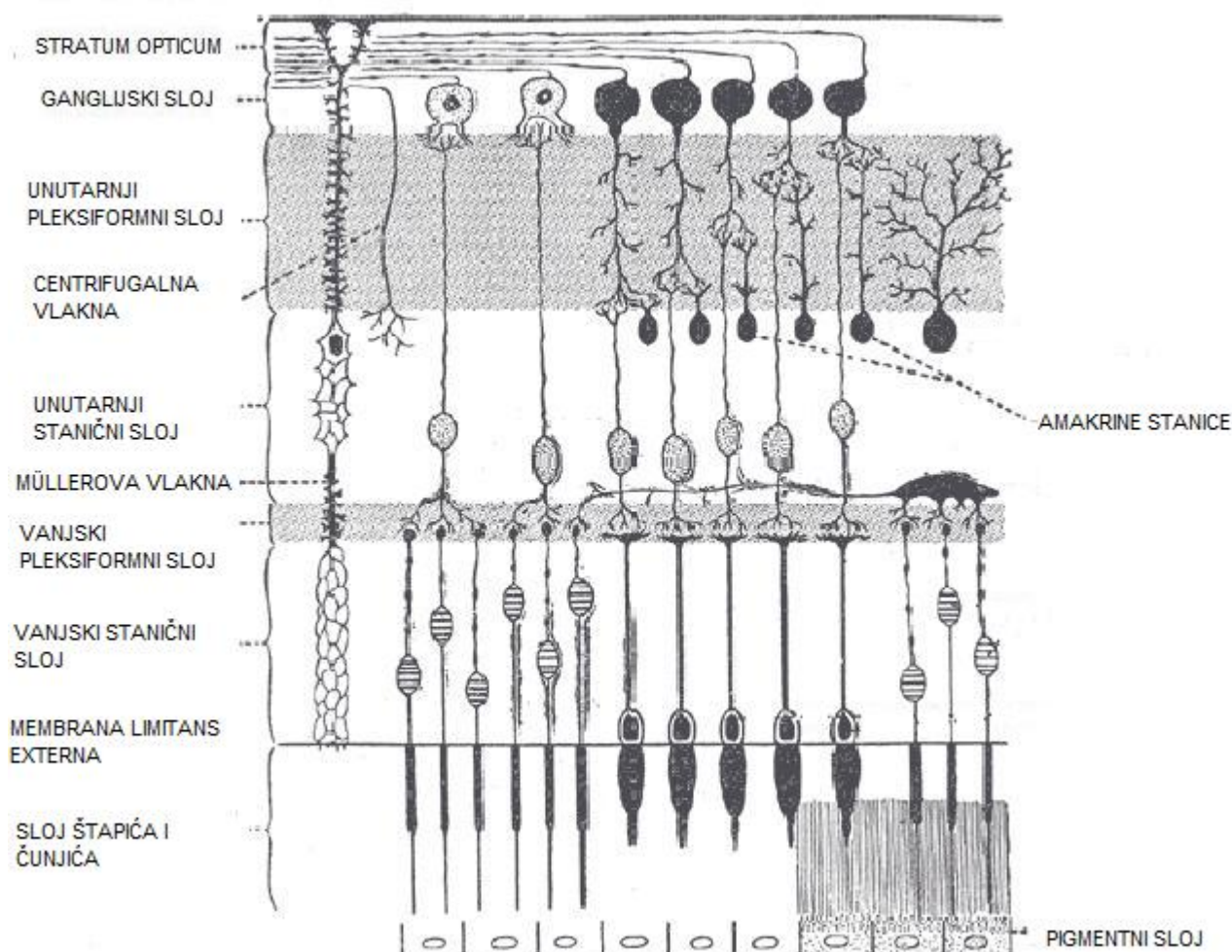
Dva glavna operativna pristupa tumorima pinealne regije su: infratentorijalni supracerebelarni i okcipitalni transtentorijalni pristup (54).

## 4. VIDNI PUT

### 4.1. „KLASIČNI“ ILI „GENIKULARNI“ VIDNI PUT

Ganglijske stanice mrežnice predstavljaju treći neuron vidnog puta (ukoliko se fotoreceptori, štapići i čunjići uzmu kao prvi neuron vidnog puta) (Slika 2).

Osim fotoreceptora štapića i čunjića, kod ljudi postoje i fotosenzitivne ganglijske stanice koje sadrže fotoreceptor melanopsin, uključen u cirkadijani ritam (55).



Slika 2. Anatomija mrežnice; preuzeto sa <http://en.wikipedia.org/wiki/File:Gray881.png>

Štapići se nalaze na perifernom dijelu mrežnice i služe za gledanje kod niže razine svjetlosti. Čunjići se nalaze u centru mrežnice (fovea centralis), a njihova funkcija je razlikovanje boja. Fotoreceptori daju sinapse na bipolarne stanice te dalje na ganglijske stanice mrežnice koje prenose akcijski potencijal vidnim putem do moždane kore. Postoje tri tipa ganglijskih stanica u mrežnici koje imaju različite krajnje ciljne točke.

Oko 90% aksona u optičkom živcu odlazi do lateralnog koljenastog tijela (CGL). Aksoni potječu iz M, P i K ganglijskih stanica.

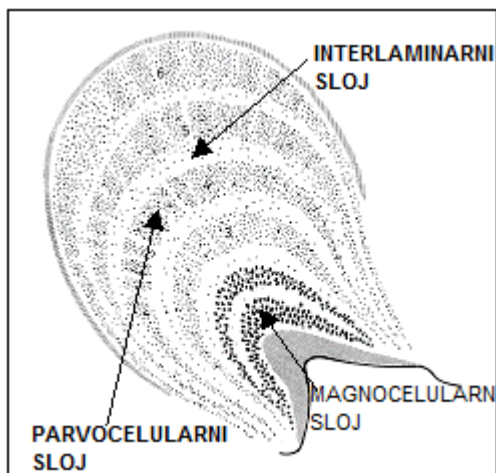
Dio ganglijskih stanica šalje svoje projekcije u gornji kolikulus mezencefalona koji služi za kontroliranje pokreta očnih bulbusa.

Ostatak ganglijskih stanica koje sadrže melanopsin šalje informacije u pretektalnu olivarnu jezgru (PON) za refleks pupile te u suprahijazmalnu (SCN) i ventrolateralnu preoptičku jezgru koje služe za regulaciju budnosti i spavanja.

Vlakna optičkog živca iz oba oka se spajaju te dio vlakana prelazi stranu u hijazmi optičkog živca. Nazalna vlakna (za temporalni dio vidnog polja) se križaju te prelaze na suprotni dio vidnog puta dok temporalna vlakna (za nazalne dijelove vidnog polja) ostaju na ipsilateralnom dijelu vidnog puta. Desna polovica vidnog polja se projicira u lijevi primarni vidni korteks i obrnuto, lijeva polovica vidnog polja se projicira u desni vidni korteks. Manji dio centralnog dijela vidnog polja se projicira u obje polovice primarnog vidnog korteksa.

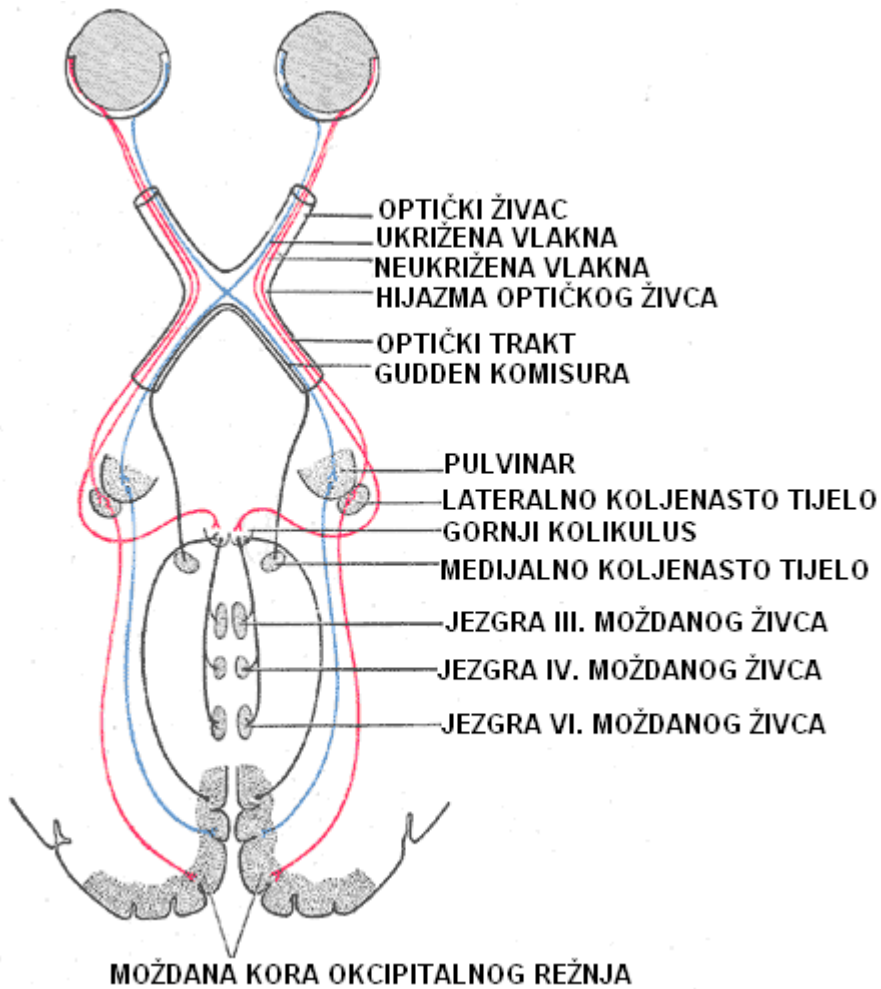
Optički trakt završava u CGL, strukturi koja služi kao „prijenosna stanica“ za senzorne podražaje, a dio je talamusa. Kod ljudi se sastoji od šest slojeva (Slika 3). Slojevi 1, 4, i 6 primaju informacije iz kontralateralnih ukriženih dijelova vidnog polja, dok slojevi 2, 3, i 5 primaju informacije iz neukriženih ipsilateralnih dijelova vidnog polja. Sloj 1 sadrži M stanice koje odgovaraju M (magnocelularnim) stanicama

optičkog živca kontralateralnog oka, a zaduženi su za određivanje pokreta i dubine. Slojevi 4 i 6 se vežu sa P stanicama optičkog živca kontralateralnog oka, a zaduženi su za određivanje boja i rubova. Slojevi 2, 3, i 5 se vežu za M i P stanice ipsilateralnog optičkog živca. Između šest slojeva CGL nalaze se male stanice koje dobivaju informacije od K stanica mrežnice, a služe za određivanje boje. Neuroni iz CGL prenose vidne podražaje optičkom radijacijom u primarni vidni korteks u okcipitalnom režnju mozga koji se naziva V1 ili strijatalni korteks (Slika 4). Vidne informacije zatim prelaze u V2, V3, V4 i V5/MT areju koje se još nazivaju sekundarne vidne areje (tzv „ekstrastrijatalni vidni korteks“) (7-12).



Slika 3. Slojevi lateralnog koljenastog tijela (lat.CGL- corpus geniculatum laterale);

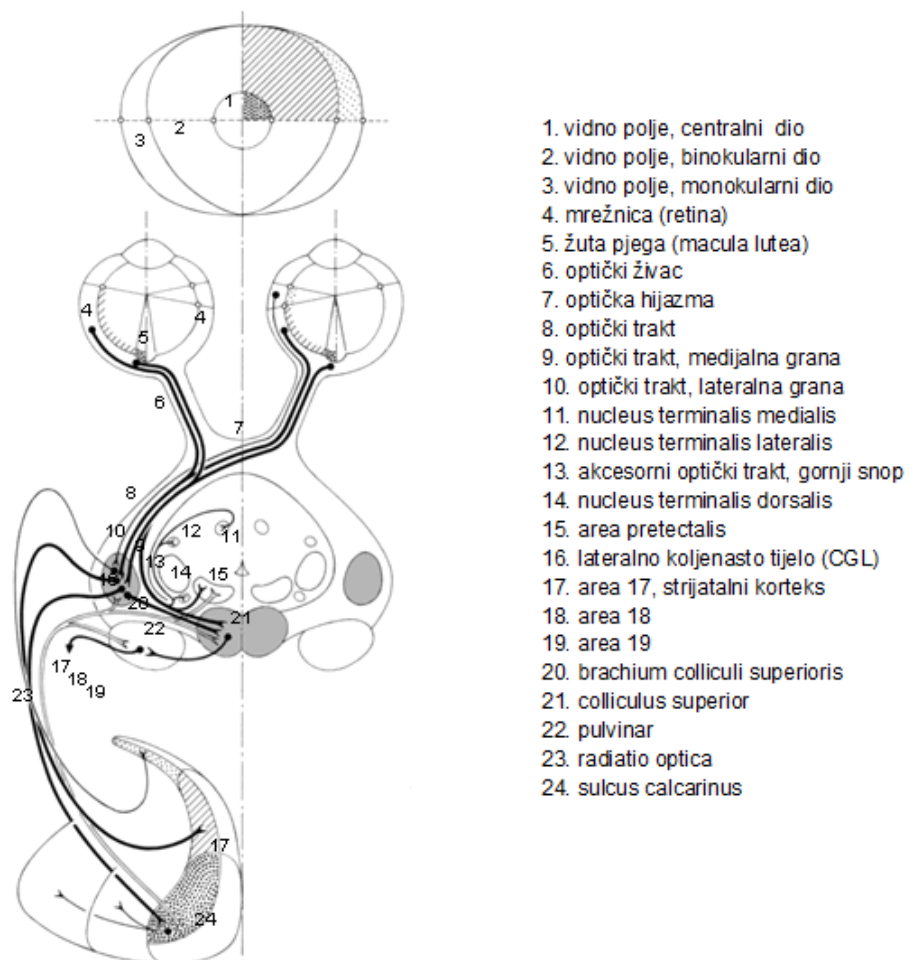
preuzeto sa: <http://edoc.hu-berlin.de/habilitationen/brandt-stephan-a-2001-12-04/HTML/brandt-ch2.html>



Slika 4. Anatomija vidnog puta, preuzeto sa: <http://nl.wikipedia.org>

## 4.2. „ALTERNATIVNI“ ILI „EKSTRAGENIKULARNI“ VIDNI PUT

Većina retinalnih projekcijskih vlakana završavaju u CGL nakon čega slijedi optička radijacija. Međutim, određeni manji broj vlakana (tzv. retinotektalna vlakna) neprekinuto nastavljaju u mediokaudalnom smjeru i prolaze kroz brachium colliculi superioris do: gornjeg kolikula i pretektalne regije mezencefalona (Slika 5).



Slika 5. Projekcije vidnog puta u gornje kolikule, pretektalnu regiju te akcesorni optički sustav (AOS); preuzeto iz: Nieuwenhuys R, Voogd J, van Huijzen C. (2008) The Human Central Nervous System. A Synopsis and Atlas. 4th ed. Berlin-Heidelberg-New York: Springer-Verlag.

Gornji kolikuli imaju laminarnu strukturu, koja se sastoji od naizmjenice složenih sivih i bijelih slojeva. Od površine prema dubini, razlikujemo slojeve:

1. Stratum zonale
2. Stratum griseum superficiale
3. Stratum opticum
4. Stratum griseum medium
5. Stratum album medium (ili stratum lemnisci)
6. Stratum griseum profundum
7. Stratum album profundum

Na osnovi funkcije i povezanosti s ostalim dijelovima mozga, slojevi gornjeg kolikula se mogu podijeliti u površinsku i duboku zonu. Površinska zona (obuhvaća slojeve 1-3) prima primarne vidne aferencije i sudjeluje u uzlaznim putovima prema moždanoj kori. Duboka zona (slojevi 4-7) prima različite aferentne projekcije i šalje silazna vlakna prema centrima u moždanom deblu i leđnoj moždini. Ovi slojevi gornjeg kolikula primaju mnoštvo različitih projekcija, koje uključuju: vlakna koja potječu iz brojnih ne-vidnih kortikalnih areja, npr. motoričkog korteksa, frontalnog polja za očne pokrete i slušnog korteksa, somatosenzorna spinotektalna i trigeminotektalna vlakna, projekcije koje dolaze iz pars reticulata supstancije nigre (SNr) te vlakna iz malog mozga (nucleus fastigii).

Komisuralna vlakna povezuju duboke sive slojeve dva gornja kolikula. Jedna od glavnih uloga gornjih kolikula je sudjelovanje u kontroli orijentacijskih odgovora, tj. usmjeravanje brzih kombiniranih pokreta očiju, glave i tijela u smjeru vanjskog podražaja.



Pretektalna regija se nalazi neposredno rostralno i ventralno od gornjih kolikula, na razini stražnje komisure. Prema dosadašnjim istraživanjima na majmunima ta regija se može podijeliti u pet različitih skupina stanica:

1. Jezgra optičkog trakta (nucleus tractus opticus),
2. Pretektalna olivarna jezgra (nucleus olivaris praetectalis)
3. Medijalna pretektalna jezgra (nucleus praetectalis medialis)
4. Prednja pretektalna jezgra (nucleus praetectalis anterior)
5. Stražnja pretektalna jezgra (nucleus praetectalis posterior)

Vlakna iz mrežnice dolaze većinom do kontralateralne pretektalne regije. Pretektalna olivarna jezgra i jezgra optičkog trakta primaju guste bilateralne projekcije, dok su stražnja i medijalna pretektalna jezgra u manjoj mjeri inervirane od strane mrežnice. Vlakna koja završavaju u jezgri optičkog trakta stvaraju prijenos puteva koji spajaju mrežnicu s malim mozgom.

Aksesorni optički sustav (AOS) predstavlja skupinu primarnih optičkih vlakana koja potječu iz optičkog trakta i projiciraju se u tri mezencefaličke jezgre: 1. Nucleus terminalis dorsalis AOS, 2. Nucleus terminalis lateralis AOS i 3. Nucleus terminalis medialis AOS.

Najveći dio projekcija u AOS dolazi iz vlakana „fasciculus superior“ od tractus opticus accessorius. Fasciculus superior se odvaja od glavnog optičkog trakta između gornjeg kolikula i medijalnog koljenastog tijela (corpus geniculatum mediale-CGM), nastavlja se površno kroz cerebralni pedunkul i završava ventromedijalno u blizini izlazišta trećeg moždanog živca. Sve tri terminalne jezgre primaju projekcijska vlakna pretežno iz kontralateralnog oka.

Oko 90% svih ganglijskih stanica mrežnice projiciraju svoje aksone u CGL, dok se preostalih 10% aksona projiciraju u gornje kolikule (Slika 6-8).

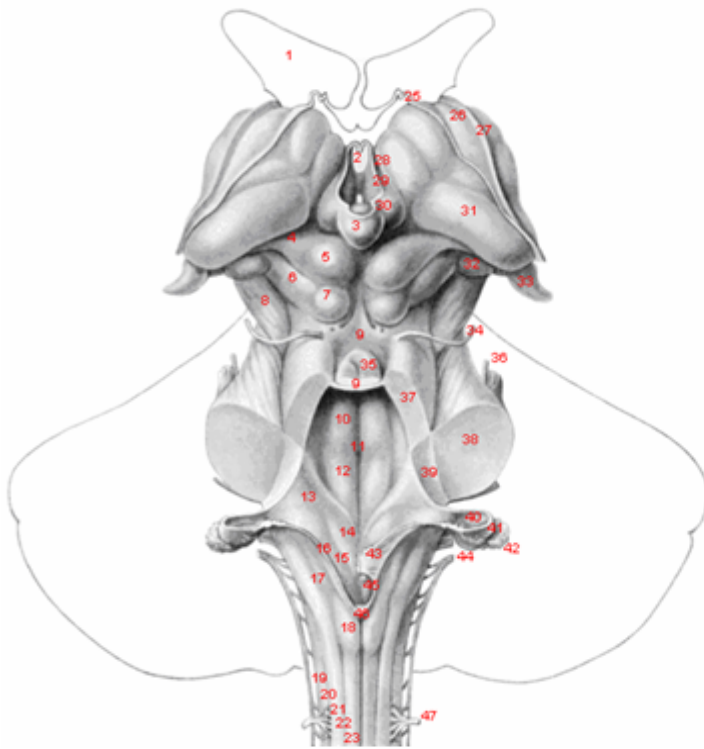
Dijelovi „alternativnog“ ili „ekstragenikularnog“ vidnog puta su:

1. retinotektalna vlakna (Slika 8),
2. vlakna koja potječu od površnih slojeva gornjih kolikula i projiciraju se u dijelove pulvinara te
3. vlakna koja iz pulvinara odlaze u primarne i u sekundarne vidne kortikalne areje.

Vlakna koja tvore „ekstragenikularni“ dio vidnog puta, povezuju vidni sustav s centrima koji upravljaju aktivnošću unutrašnjih i vanjskih mišića oka te također predstavljaju dio tzv. „alternativne“ ili „ekstragenikularne“ projekcije u moždanu koru.

Uloga „ekstragenikularnog“ vidnog puta je u vidnoj orijentaciji i pozornosti.

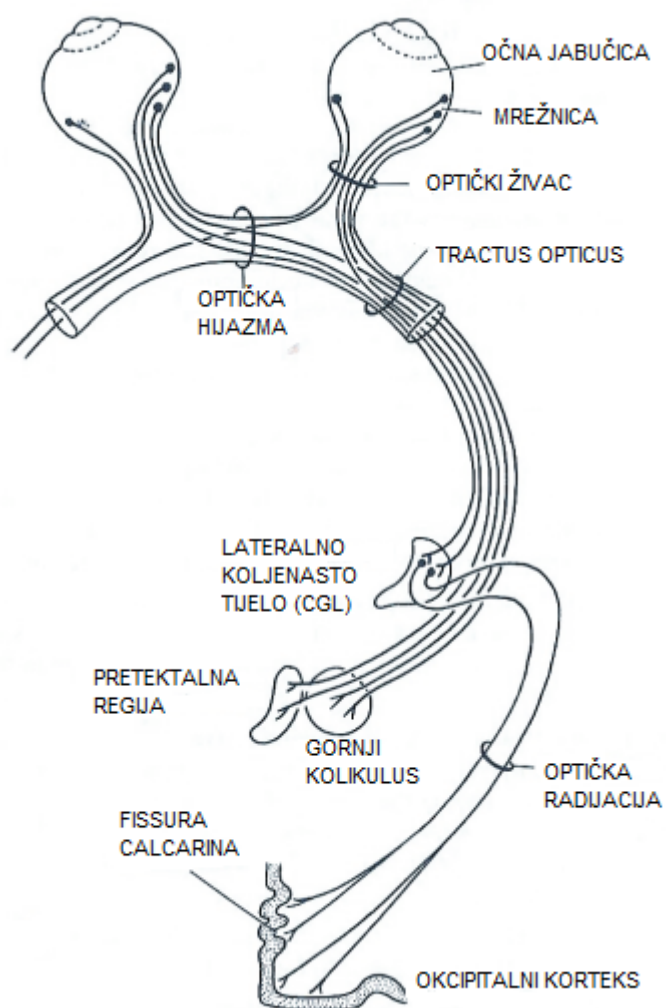
Vidni korteks se projicira prema različitim subkortikalnim centrima. Eferentna vlakna, poglavito iz strijatalnog korteksa (area 17), protežu se kroz sve slojeve lateralnog koljenastog tijela, ali i na brojne druge talamičke jezgre, kao npr. pulvinar i retikularnu jezgru talamusa u pretektalnu regiju i gornje kolikule.



1. lateralna moždana komora
2. treća moždana komora
3. pinealna žlijezda
4. brachium colliculi superioris
5. gornji kolikul
6. brachium colliculi inferioris
7. donji kolikul
8. vestibularna regija
9. trigonum XII. moždanog živca
10. trigonum X. moždanog živca
11. tenia IV. Moždane komore
12. tuberculum nucleus gracilis
13. tuberculum nucleus cuneatus
14. lateralna kolumna
15. sulcus posterolateralis
16. fasciculus cuneatus
17. sulcus intermedius posterior
18. fasciculus gracilis
19. sulcus medianus posterior
20. tenia choroidea
21. lamina affixa
22. stria terminalis
23. stria thalami medullaris
24. tenia thalami
25. trigonum habenulare
26. pulvinar
27. medijalno koljenasto tijelo
28. lateralno koljenasto tijelo

Slika 6. Anatomski prikaz moždanog debla- pogled odostraga; preuzeto iz: Nieuwenhuys R, Voogd J, van Huijzen C. (2008) The Human Central Nervous System. A Synopsis and Atlas. 4th ed. Berlin-Heidelberg-New York: Springer-Verlag.

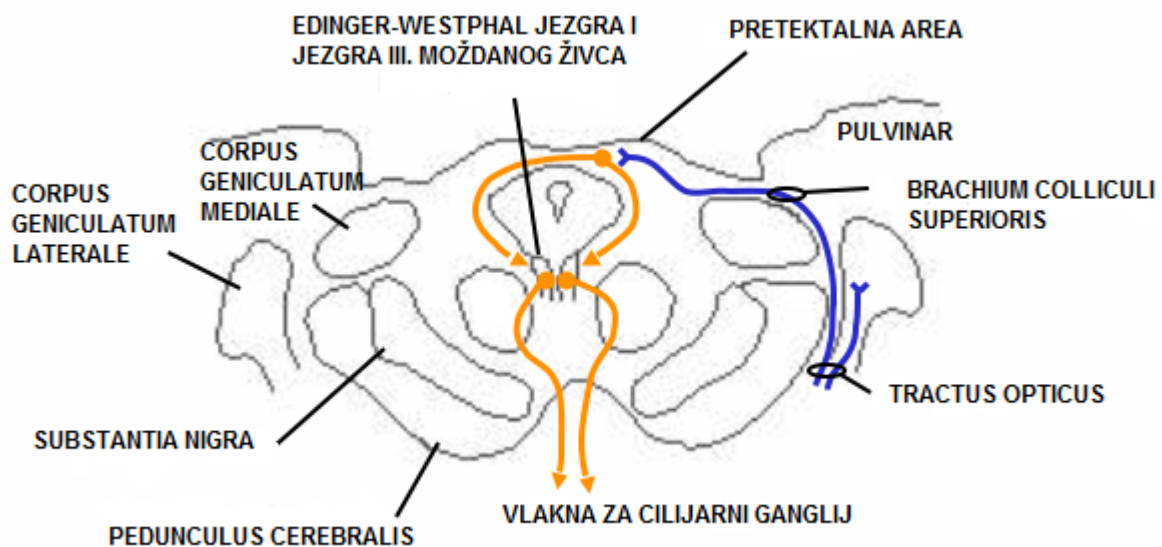




Slika 8. Anatomski prikaz vidnog puta- „alternativni“ ili „ekstragenikularni“ vidni put; preuzeto sa <http://www.skillslab.ugent.be/leerpadNeurOnd/30neurologieCZ.html>

Pretektalna regija i gornji kolikuli su također uključeni u refleks pupile i akomodaciju.

Svjetlo koje dolazi u jedno oko dovodi do konsenzualne kontrakcije m. sphincter pupillae što se naziva i refleks pupile. Stimulus prolazi optičkim živcem, odvaja se na razini brachium colliculi superioris u ipsilateralnu pretektalnu regiju, odakle odlazi u ipsilateralnu i kontralateralnu Edinger-Westphalovu jezgru (vlakna prelaze stranu preko stražnje komisure). Iz Edinger-Westphalove jezgre se preganglijska parasimpatička vlakna projiciraju kroz III. moždani živac u cilijarni ganglij odakle postganglijska vlakna odlaze u m. sphincter pupillae (Slika 9).



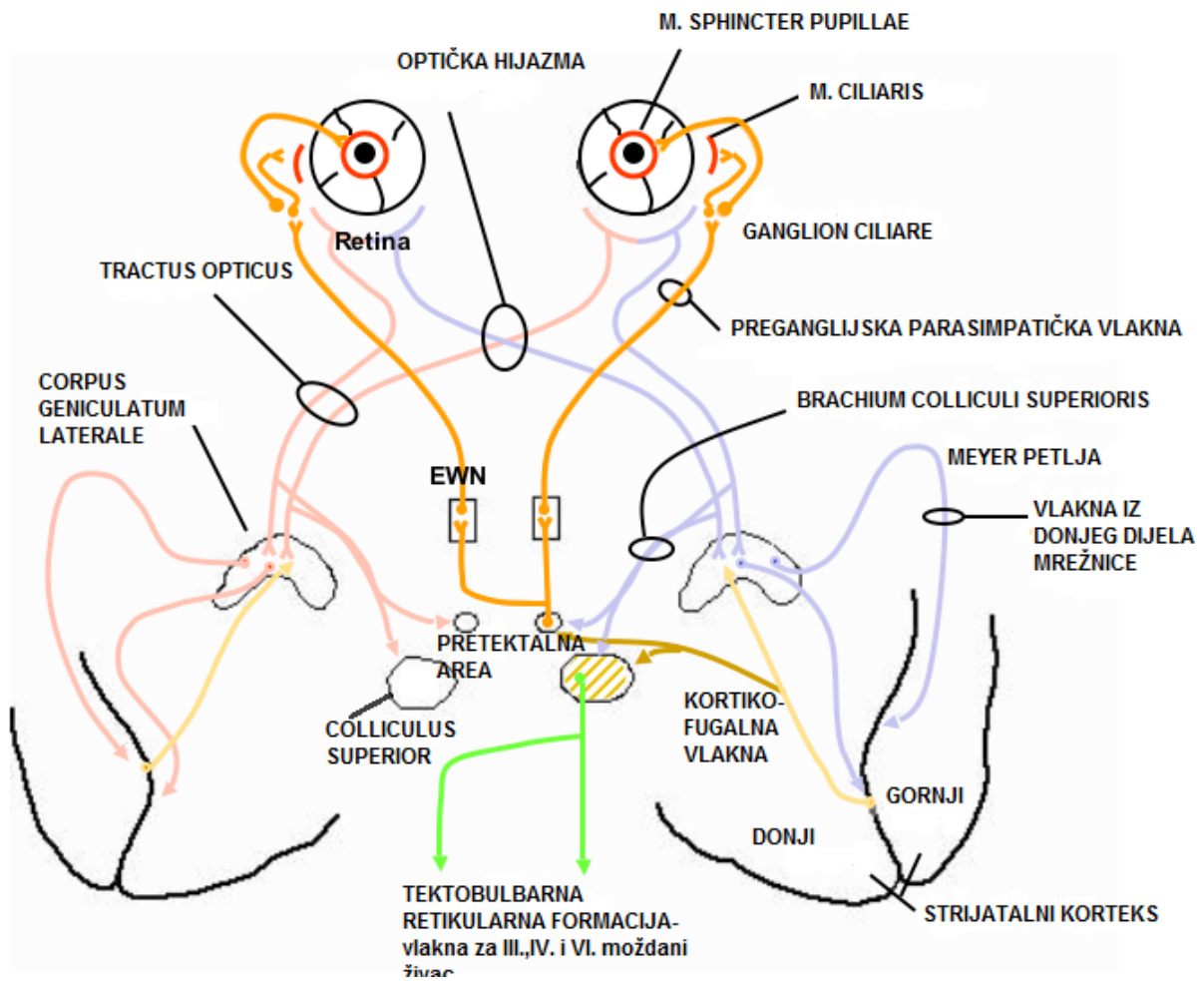
Slika 9. Refleks pupile; preuzeto sa: [http://sprojects.mmi.mcgill.ca/cns/histo/systems/visual\\_system/main.htm](http://sprojects.mmi.mcgill.ca/cns/histo/systems/visual_system/main.htm)

Fokusiranje na objekt u blizini zahtijeva akomodaciju, što obuhvaća:

1. kontrakciju m. sphincter pupillae radi potrebe smanjenja otvora za leću;
2. promjene oblika, a time i jakosti leće pomoću m. ciliaris te
3. konvergenciju.

Da bi se postigla akomodacija potrebno je da slika iz dva oka dođe u vidni korteks. Radi nemogućnosti registriranja dvije slike dolazi do eferentnog odgovora iz vidnog korteksa s ciljem da se objekt nađe u fokusu. Za kontrakciju m. sphincter pupillae, kortikofugalna vlakna iz vidnog korteksa odlaze u pretektalnu regiju, odakle nastavljaju u Edinger-Westphalovu jezgru te u cilijarni ganglij što dovodi do kontrakcije m. sphincter pupillae i m. ciliaris. Ostala kortikofugalna vlakna dolaze u gornji kolikulus odakle tektobulbarnim vlaknima odlaze u retikularnu formaciju za inervaciju III., IV. i VI. moždanog živca što dovodi do konvergencije dvaju bulbosa (Slika 10).

Gornji kolikulus i paramedijalna pontina retikularna formacija (PPRF) su uključeni i u nastanak sakadičnih pokreta očiju koji su iz frontalnog korteksa voljno, a iz parijetalnog korteksa senzorno aktivirani.



Slika 10. Funkcija krotikofugalnih i tektobulbarnih vlakana u akomodaciji; preuzeto sa: [http://sprojects.mmi.mcgill.ca/cns/histo/systems/visual\\_system/main.htm](http://sprojects.mmi.mcgill.ca/cns/histo/systems/visual_system/main.htm)



Zaključno možemo reći da vidna aferentna vlakna gornjeg kolikula potječu iz oba oka, a dijelom iz ipsilateralnog vidnog korteksa. Vlakna iz mrežnice prolaze kroz optički trakt i dospjevaju do gornjeg kolikula preko brachium colliculi superioris do sloja stratus opticus gornjeg kolikula. Eferentne projekcije iz površinskog sloja stratum griseum gornjeg kolikula odlaze u pulvinar te iz pulvinara u vidni korteks (7-12). Jedna od glavnih uloga gornjih kolikula je sudjelovanje u kontroli orijentacijskih odgovora, tj. usmjeravanje brzih kombiniranih pokreta očiju, glave i tijela u smjeru vanjskog podražaja. Pretektalna regija i gornji kolikuli su također uključeni u refleksi pupile i akomodaciju.

Kompresivni učinak cistično promijenjene pinealne žlijezde je najčešće vidljiv na gornjim kolikulima. Površinski sloj gornjih kolikula koji je zahvaćen kompresivnim učinkom daje projekcije u pulvinar te iz pulvinara dalje u vidni korteks.

Pretpostavka je da kompresivni učinak cistično promijenjene pinealne žlijezde može zahvatiti dio vidnog puta koji prolazi kroz gornji kolikul (Slika 5).

## 5. VIDNI EVOCIRANI POTENCIJALI

### 5.1. METODA

Vidni evocirani potencijali (VEP) su evocirani potencijali kore mozga dobiveni vidnim stimulusom, a služe za neinvazivnu procjenu funkcionalnog stanja optičkih putova i vidnog korteksa (13).

Specifičnost VEP prema ostalim pretragama je u tome što procjenjuje funkcionalno stanje putova između retine i korteksa te je koristan u otkrivanju organskog supstrata deficita vida. Oštrina vida (visus) i testovi kontrastne osjetljivosti koncentrirani su na fovealni vid, perimetrija na granice vidnog polja, a elektroretinogram određuje funkciju retine.

VEP se većinom koriste u kliničkom radu za određivanje funkcionalnog oštećenja prehijazmalnog dijela vidnog puta. Stimulacija s polovicom vidnog polja uz veći broj registracijskih elektroda na skalpu, omogućava važne podatke u procjeni oštećenja na razini hijazme optičkog živca i posthijazmalnog dijela vidnog puta (14-16) o čemu do danas ima malo dostupnih istraživanja.

VEP mogu prikazati patološke promjene kod ispitanika s vidnim simptomima, sa ili bez kliničkog nalaza te također u ispitanika bez vidnih simptoma (56).

Stimulusi pri mjerenju VEP mogu biti:


1. promjena svjetline pomoću stroboskopa ili bljeska uzorka gdje je varijabilnost normalnog odgovora velika te se dobivaju više kvalitativne nego kvantitativne procjene. Njihova klinička upotreba je kod nesuradljivih ispitanika (npr. kod dojenčadi) te kod ispitanika s vrlo slabim vidom.

2. stimulacija inverzijom uzorka šahovskog polja (PSVEP- pattern shift visual evoked potentials) gdje je za razliku od stimulacije bljeskom, svjetlina (luminancija) prezentacije uzorka konstantna.

TV stimulator je najjednostavniji za upotrebu, zbog mogućnosti izbora različitih veličina polja i uzoraka (Slika 11).

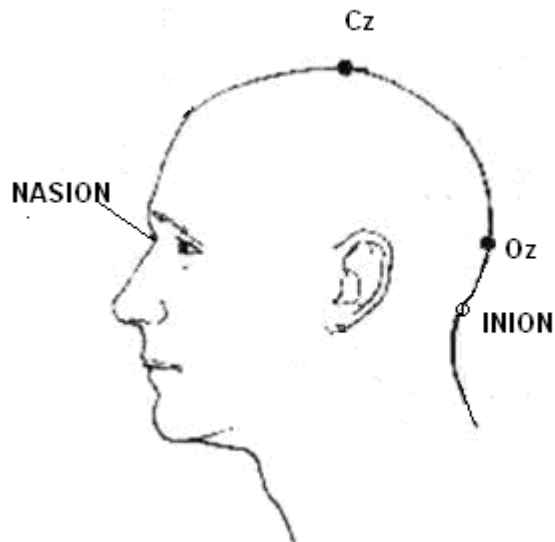
Karakteristike stimulusa kod VEP sa stimulacijom inverzijom uzorka šahovskog polja (PSVEP) su:

1. luminancija- jači kontrast je bolji, potrebno je ograničiti varijacije kontrasta jer utječu na rezultate;
2. veličina šahovskog polja i veličina uzorka;
3. brzina promjene uzorka – treba biti što veća;
4. boja ekrana treba biti crno-bijela;
5. fiksacijske točke na ekranu su potrebne za zadržavanje pogleda na centru polja tijekom prezentacije promjene uzorka;
6. osvjetljenje okoline mora biti dovoljno slabo da uzorak ne bi izbljeđivao.



Slika 11. Ekran s uzorkom šahovnice

Pretraga VEP se izvodi tako da ispitanik sjedi 75 cm udaljen od ekrana pogleda fiksiranog na ekran. Ekran veličine 32.5x24.2 cm ima na sebi uzorak šahovnice sa 16 crnih i 16 bijelih polja veličine 2x2 cm te vidnim kutom od 60°. Elektrode na skalpu se dijele na: aktivne (5 elektroda) i referentnu elektrodu. Uzemljenje se može postaviti na bilo koji dio tijela osim glave. Srednja okcipitalna elektroda (Oz) je smještena 5 cm iznad iniona. Lateralne okcipitalne elektrode su smještene 5 cm od Oz elektrode (sa desne strane O2, sa lijeve strane O1). Temporalne elektrode (desna elektroda T6 i lijeva elektroda T5) su smještene 10 cm od Oz elektrode sa svake strane. Referentna elektroda (Cz) je smještena prema Internacionalnom 10-20 sistemu (57), na 50% udaljenosti između nasiona i iniona u sagitalnoj liniji (Slika 12).



Slika 12. Postavljanje elektroda kod izvođenja vidnih evociranih potencijala; preuzeto sa: <http://www.acadjournal.com/2006/V17/part1/p3/>

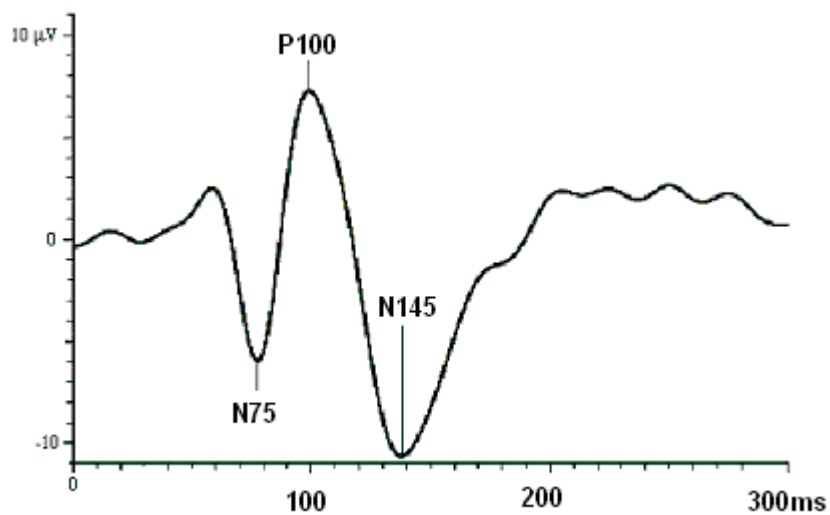
Prema međunarodnim standardima (ISCEV -International standards for clinical visual evoked potentials), impedancija (otpor) elektroda mora biti manja od  $4\Omega$ . Filter za frekvencije se postavlja na donju granicu od 1Hz te gornju granicu od 100 Hz, pojačivač (amplifier) na 2.5mV, kontrast na 100% te osjetljivost na 20  $\mu$ V, broj ponavljanja (repetition rate) na 1.9/s te trajanje odgovora na zaslonu (sweep duration) na 300ms.

Test sa stimulacijom polovicama vidnog polja se radi tako da bolesnik gleda u ekran s cijelim vidnim poljem sa oba oka, te zatim pojedinačno s lijevim i desnim okom. Nakon toga gleda samo desno vidno polje pa zatim lijevo vidno polje pojedinačno sa lijevim i desnim okom. Oko kojim ispitanik ne gleda prekriva se povojem.

Evocirani potencijali vidljivi na zaslonu rezultat su uprosječenih odgovora nakon 128 stimulusa, a sastoje se od:

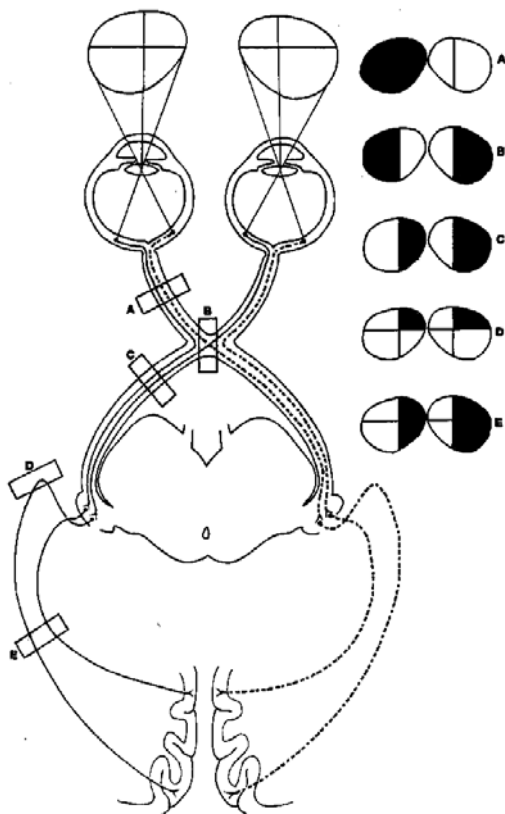
- 1.) negativne komponente koju nazivamo N75,
- 2.) pozitivne komponente P100 te
- 3.) druge negativne komponente N145 (Slika 13).

Rezultati VEP se prikazuju kao: latence valova N75, P100 i N145 te amplituda vala P100 mjerena u  $\mu\text{V}$ .



Slika 13. Izgled negativnih i pozitivnih komponenti vidnih evociranih potencijala (N75, P100 i N145); preuzeto sa: <http://www.electropsychology.com/electrical-brain-potentials.php>

Projekcije vidnog polja su: 1. lijevo vidno polje se projicira u desni okcipitalni korteks, desno vidno polje u lijevi okcipitalni korteks, 2. makula u okcipitalne polove; 3. periferni dijelovi vidnog polja u medijalni dio korteksa pored fisure calcarine i 4. donji dijelovi vidnog polja u dio korteksa iznad fisure calcarine (obrnuto za gornje dijelove vidnog polja). Razdvajanje optičkih vlakana iz jednog oka u dva optička trakta nalazi se u optičkoj hijazmi. Temporalni dijelovi vidnog polja (nazalni dio retine) se projicira u kontralateralni, a nazalni dio vidnog polja (temporalni dio retine) u ipsilateralni okcipitalni korteks (14) (Slika 14).



Slika 14. Vidni put i moguće razine oštećenja: A- optički živac; B-optička hijazma; C-tractus opticus; D,E- optička radijacija; preuzeto sa: [http://sprojects.mmi.mcgill.ca/cns/histo/systems/visual\\_system/main.htm](http://sprojects.mmi.mcgill.ca/cns/histo/systems/visual_system/main.htm)



Val P100 (interval od stimulusa do prvog velikog pozitivnog vrha nad okcipitalnim dijelom korteksa) je najpouzdaniji i najosjetljiviji pokazatelj u interpretaciji nalaza VEP, a označava funkciju najbržih aksona optičkog živca. Generira se u strijatalnom i prestriajatalnom korteksu ne samo kao rezultat primarne aktivacije nego i iz talamokortikalnih stimulusa iako točan izvor vala P100 nije do kraja razjašnjen. Produljena latenca vala P100 (veća od srednje vrijednosti + 3 standardne devijacije) ukazuje na oštećenje u provođenju optičkog živca kao rezultat demijelinizirajućeg procesa najčešće bez promjena u izgledu vala. Amplituda vala P100 je varijabilna te se zbog toga uspoređuje razlika amplitude između dva oka, a kao značajan pad amplitude se uzima razlika veća ili jednaka od 50%. Apsolutna vrijednost amplitude vala P100 ovisi o: veličini zjenice, refrakcijskim anomalijama, bolestima mrežnice, zamućenjima leće ili rožnice, prisutnosti optičkog neuritisa te kompresivnih oštećenja vidnog živca. Kod smetnji provođenja u optičkom živcu produljenje latence vala P100 pojavljuje se zajedno ili često prije promjena u amplitudi vala P100. Produljeno trajanje vala P100 je uvijek povezano sa abnormalnim vrijednostima latence vala P100 i/ili amplitude vala P100 te se ne koristi u interpretaciji nalaza VEP. Val P100 se ponekada sastoji od dva pozitivna vrha udaljena 10-50 ms, tzv. „bifid“ ili „W“ izgled vala P100 što se izuzetno rijetko viđa kod zdravih ispitanika te upućuje na patološki nalaz VEP (14).

Oštećenja u vidnom putu iza optičke hijazme dovode do oštećenja u homonimnom vidnom polju na oba oka te do tzv. „neukrižene asimetrije“ na VEP. Oštećenja na razini hijazme optičkog živca dovode do promjena koje su vidljive na oba oka kod stimulacije s polovicama vidnog polja (heteronimna hemianopsija) te dovode do tzv. „ukrižene asimetrije“ na VEP.

Prema podacima iz dosadašnjih istraživanja, promjene na VEP su uočene u slijedećim bolestima: 1. multipla skleroza, 2. optički neuritis, 3. transverzalni mijelitis, 4. edem optičkog diska, 5. pseudotumor cerebri, 6. tumorski procesi na području vidnog puta, 7. albinizam, 8. alkoholizam, 9. Alzheimerova bolest, 10. bolest Charcot-Marie-Tooth, 11. kronična upalna demijelinizirajuća polineuropatija, 12. šećerna bolest, 13. značajna trauma glave (bolesnici koji su bili u komatoznom stanju nekoliko sati ili dana), 14. jetrena insuficijencija, 15. Huntingtonova koreja, 16. hipotiroidizam (12-24 tjedana nakon uvođenja terapije), 17. leukodistrofije, 18. miotona distrofija, 19. neurosifilis, 20. Parkinsonova bolest, 21. bubrežna insuficijencija, 22. fenilketonurija, 23. neurosarkoidoza, 24. spinocerebelarna degeneracija, 25. deficit vitamina B12, 26. ishemijska oštećenja moždanog parenhima, 27. migrena, 28. kortikalna sljepoća, 29. oštećenja mrežnice, 30. glaukom, 31. oštećenja optičkog živca i 32. slabovidnost (14).

## **5.2. DOSADAŠNJE SPOZNAJE**

Do danas je opisan jedan prikaz slučaja s promjenama na VEP kod tumora pinealne regije (17) gdje se navodi asimetrija amplitude te produljena vrijednost latence vala P100 kod 11-godišnjeg dječaka s pineocitomom.

Do danas nije poznata korisnost VEP u procjeni funkcionalnog oštećenja vidnog puta kao rezultat mogućeg kompresivnog učinka cistično promijenjene pinealne žlijezde na okolne strukture mozga.

## **6. HIPOTEZA**

Hipoteza: Patološki promijenjenim vidnim evociranim potencijalima (VEP) može se otkriti kompresivan učinak cistično promijenjene pinealne žlijezde na okolne strukture mozga koje su dio vidnog puta.

## 7. CILJEVI ISTRAŽIVANJA

### **Glavni cilj istraživanja:**

1. opisati promjene na VEP kod ispitanika sa cistično promijenjenom pinealnom žlijezdom.

### **Specifični ciljevi istraživanja:**

1. istražiti učestalost patoloških nalaza VEP kod ispitanika sa cistično promijenjenom pinealnom žlijezdom;
2. ustanoviti dijagnostičku vrijednost nalaza VEP u kompresiji vidnog puta kod cistično promijenjene pinealne žlijezde;
3. utvrditi jesu li promjene na VEP povezane sa veličinom cistično promijenjene pinealne žlijezde opisane na magnetskoj rezonanci (MR) mozga;
4. utvrditi jesu li nalazi opisane kompresije cistično promijenjene pinealne žlijezde na okolne strukture mozga u korelaciji s nalazom funkcionalnog oštećenja vidnog puta vidljivim na VEP;
5. objasniti kliničku važnost promjena na VEP kod ispitanika sa cistično promijenjenom pinealnom žlijezdom.

## 8. ISPITANICI I METODE

### 8.1 OPIS ISPITANIKA

U ovo istraživanje su uključeni ispitanici stariji od 10 godina kod kojih je prethodno učinjena MR mozga pokazala cistično promijenjenu pinealnu žlijezdu, a isključene su druge patomorfološke promjene na mozgu. Indikaciju za MR mozga je postavio nadležni neuropedijatar, neurolog, ili neurokirurg za sve ispitanike u ispitivanoj i kontrolnoj skupini. Kod svakog ispitanika uzeta je:

1. detaljna anamneza kako bi se saznali simptomi zbog kojih je bila indicirana MR mozga te da bi se isključile endokrinološke i metaboličke bolesti koje bi mogle utjecati na rezultat VEP,

2. analiziran je nalaz MR mozga:

a) veličina cistično promijenjene pinealne žlijezde u tri dimenzije (anteroposteriorno-AP; laterolateralno-LL i kraniokaudalno-CC). Veličina cistično promijenjene pinealne žlijezde je prikazana kao volumen  $AP \times LL \times CC$  u  $mm^3$ .

b) eventualno postojanje kompresivnog učinka cistično promijenjene pinealne žlijezde na okolne strukture mozga.

Svi ispitanici su neurološki pregledani te je zabilježen neurološki status.

Svi ispitanici su učinili oftalmološki pregled da bi se isključile bolesti oka ili vidnog živca.

U ispitivanu skupinu uključeni su ispitanici s cistično promijenjenom pinealnom žlijezdom (sa ili bez opisanog kompresivnog učinka cistično promijenjene pinealne žlijezde na okolne strukture mozga), a bez opisanih drugih patomorfoloških promjena na MR mozga.

U kontrolnu skupinu uključeni su ispitanici s urednim nalazom MR mozga (MR mozga je bez opisane cistično promijenjene pinealne žlijezde ili drugih patomorfoloških promjena).

Kriteriji za isključivanje ispitanika iz ispitivane ili kontrolne skupine su:

- 1.) neurološke bolesti (bolesti bijele tvari mozga, tumori, neurodegenerativne bolesti, cerebrovaskularne bolesti, trauma, migrena),
- 2.) sistemske bolesti (šećerna bolest, alkoholizam, nedostatak vitamina B12, bolesti jetre, bubrega, bolesti štitnjače) i
- 3.) bolesti oka ili vidnog živca (bolesti mrežnice, neuropatije optičkog živca, glaukom) radi mogućih promjena na VEP kod navedenih bolesti.

Nakon uključivanja u ispitivanu ili kontrolnu skupinu prema navedenim kriterijima, ispitaniku je učinjen strukturirani VEP prema međunarodnim standardima (31).

Rezultati su prikazani kao: latence valova N75, P100 i N145 u milisekundama (ms) te amplituda vala P100 mjerena u mikrovoltima ( $\mu V$ ).

Prilikom izračuna veličine uzorka korišteni su podaci VEP dobiveni pilot studijom na 20 ispitanika s cistično promijenjenom pinealnom žlijezdom opisanom na MR mozga te 20 kontrolnih ispitanika s urednim nalazom MR mozga. Izračun veličine uzorka dobiven je power analizom te je izračunom dobiveno da je za  $\alpha=0,05$  uz statističku snagu od 90% potrebno uključiti najmanje 29 ispitanika sa cistično promijenjenom pinealnom žlijezdom.

U istraživanje je uključeno 68 ispitanika u ispitivanu i u kontrolnu skupinu.

Istraživanje je provedeno u Laboratoriju za evocirane potencijale, u Kliničkoj jedinici za elektrofiziološku i neurofiziološku dijagnostiku, Klinike za neurologiju, Kliničkog bolničkog centra „Sestre milosrdnice“ u Zagrebu.

Istraživanje je odobreno od Etičkog povjerenstva Medicinskog fakulteta Sveučilišta u Zagrebu te Etičkog povjerenstva Kliničkog bolničkog centra „Sestre milosrdnice“ u Zagrebu.



## 8.2. METODE ISTRAŽIVANJA

Strukturirani PSVEP, za razliku od ostalih vrsta VEP, je u ovom istraživanju metoda izbora jer su rezultati (izgled dobivenog potencijala te latenca vala P100) manje varijabilni kod istog ispitanika i u usporedbi sa zdravom populacijom.

Kod svih ispitanika učinjen je strukturirani PSVEP prema međunarodnim standardima (31). Korištena je šahovska ploča sa 16 crnih i 16 bijelih uzoraka veličine 2x2 cm, veličine vidnog polja od 60° i vidnim kutom uzorka od 5.2°. PSVEP je proveden prema međunarodnim ISCEV standardima za potrebe procjenjivanja funkcije posthijazmalnog dijela vidnog puta. Luminancija je postavljena na 50 cd/m<sup>2</sup>, Michelson kontrast =80%. Korišteno je pet registracijskih elektroda (O1, O2, Oz, T5, T6 ), Cz kao referentna elektroda te uzemljenje.

VEP je registriran sa svih pet registriranih elektroda (O1, O2, Oz, T5, T6). Prvo je učinjena stimulacija cijelim vidnim poljem sa oba oka, zatim cijelim vidnim poljem pojedinačno za lijevo i desno oko, te naknadno stimulacija polovicama vidnog polja, prvo desno vidno polje za lijevo oko, zatim lijevo vidno polje za lijevo oko, nakon čega je stimulacija s polovicama vidnih polja učinjena i za desno oko. Oko koje ne gleda prekriveno je pivojem. Signal je pojačan, filtriran sa širinom frekvencijske propusnosti između 1 i 100 Hz uz broj ponavljanja 1.9/s te trajanje odgovora na zaslonu (sweep duration) od 300ms. Latenca vala P100 je određena automatski, a definirana je kao latenca najvećeg pozitivnog otklona.

Korištena je aparatura za VEP: Medelec Synergy, Version 10.1, Oxford Instruments Medical, United Kingdom, godina proizvodnje: 2002.

Evocirani potencijali vidljivi za zaslonu rezultat su uprosječenih odgovora nakon 128 stimulusa, a sastoje se od:

- 1.) negativne komponente koju nazivamo N75,
- 2.) pozitivne komponente P100 te
- 3.) druge negativne komponente N145.

Rezultati su prikazani kao: latence valova N75, P100 i N145 u milisekundama (ms) te amplituda vala P100 mjerena u mikrovoltima ( $\mu\text{V}$ ). Latenca vala P100 pokazuje najmanje varijacije između lijevog i desnog oka te kod ponavljanih mjerenja u istog ispitanika te se uzima kao najvažnija varijabla u rezultatima.

Gornja granica uredne latence vala P100 u Laboratoriju za evocirane potencijale gdje je provedeno istraživanje je 116 ms (95% Confidence Limits), srednja vrijednost latence vala P100 je 100.1ms (SD=5.3). Kao značajna je uzeta latenca vala P100 veća od 116ms te razlika u amplitudi vala P100 veća ili jednaka od 50%.

Nalazi VEP su naknadno grupirani kao: 1. uredan nalaz, 2. prehijazmalne promjene, 3. posthijazmalne promjene te 4. prehijazmalne i posthijazmalne promjene.

Kriteriji definiranja prehijazmalnih i posthijazmalnih promjena na VEP su:

1.) prehijazmalne promjene na VEP se opisuje ukoliko su značajne promjene u latenci i amplitudi vala P100 detektirane na jednom oku, neovisno o tome kojom polovicom vidnog polja je oko stimulirano;

2.) posthijazmalne promjene na VEP se opisuju ukoliko su značajne promjene u latenci i amplitudi vala P100 detektirane kod oba oka prilikom stimulacije jednom stranom vidnog polja (lijevom ili desnom);

3.) prehijazmalne i posthijazmalne promjene na VEP se opisuju ukoliko se značajne promjene u latenci i amplitudi vala P100 registriraju na oba oka neovisno o tome kojom polovicom vidnog polja je oko stimulirano.

### 8.3. STATISTIČKE METODE

Rezultati su prikazani kao kontinuirane varijable amplitude ( $\mu\text{V}$ ) i latence (ms) vala P100 te naknadno grupirani kao: 1. uredan nalaz, 2. prehijazmalne promjene, 3. posthijazmalne promjene te 4. prehijazmalne i posthijazmalne promjene na VEP prema definiranim kriterijima.

Podaci su prikazani tablično i grafički.

Distribucija kvantitativnih varijabli (latenca vala P100) je testirana na normalnost Smirnov-Kolmogorov testom. Za usporedbu latenci vala P100 između ispitivane i kontrolne skupine kao i za usporedbu latenci vala P100 između ispitanika sa kompresivnim učinkom cistično promijenjene pinealne žlijezde na okolne strukture mozga i bez kompresivnog učinka cistično promijenjene pinealne žlijezde unutar ispitivane skupine korišten je neparametrijski Mann-Whitney test.

Hi-kvadrat test je korišten za istraživanje povezanosti postojanja cistično promijenjene pinealne žlijezde na MR mozga između ispitivane i kontrolne skupine. Hi kvadrat test je također korišten za istraživanje povezanosti volumena cistično promijenjene pinealne žlijezde te kompresivnog učinka cistično promijenjene pinealne žlijezde na okolne strukture mozga s patološkim nalazom VEP.

Razina statističke značajnosti je postavljena za  $p < 0.05$ .

## 9. REZULTATI

### 9.1. REZULTATI STATISTIČKE ANALIZE NALAZA VEP

Ispitanici s cistično promijenjenom pinealnom žlijezdom su imali slijedeće simptome: glavobolja, epilepsija, vrtoglavica, vidni simptomi, Parinaud's sindrom, emocionalni simptomi, senzorni simptomi i opstruktivni hidrocefalu. Simptomi su bili izolirani ili u kombinaciji (Tablica 1). Podaci o nalazu MR mozga kod ispitanika s cistično promijenjenom pinealnom žlijezdom su prikazani u tablici 2.

Tablica 1. Podaci o ispitanicima s cistično promijenjenom pinealnom žlijezdom

	broj ispitanika	dob (godine)
Spol		28,5 ± 17,7
žene	46	
muškarci	22	
Simptomi:		
glavobolja	35	
epilepsija	20	
vrtoglavica	13	
vidni simptomi	6	
Parinaud's sindrom	2	
senzorni simptomi	3	
emocionalni simptomi	1	
opstruktivni hidrocefalus	1	

Tablica 2. Nalaz magnetske rezonance (MR) mozga kod ispitanika s cistično promijenjenom pinealnom žlijezdom

	broj ispitanika
Volumen ciste pinealne žlijezde:	
0-100 mm <sup>3</sup>	16
101-600 mm <sup>3</sup>	28
601-2000 mm <sup>3</sup>	17
>2000 mm <sup>3</sup>	7
Kompresija ciste na gornje kolikule:	
da	12
ne	56

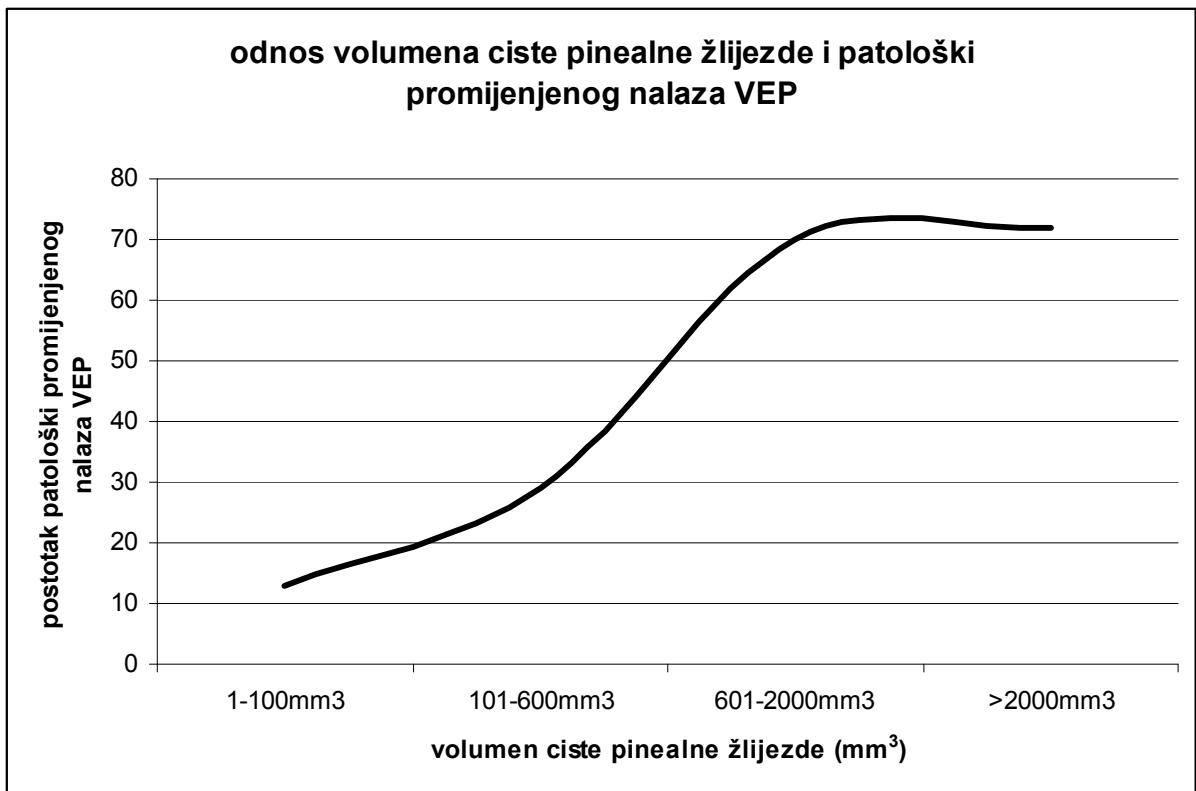
U ispitivanoj skupini posthijazmalne promjene su prisutne kod 25/68 (36,8%) ispitanika, kod 1/68 ispitanika (1,5%) vidljive su prehijazmalne ili kombinacija prehijazmalnih i posthijazmalnih promjena na VEP.

U kontrolnoj skupini 2/70 (2,9%) ispitanika ima prisutne prehijazmalne promjene, dok 68/70 (97,1%) ispitanika ima uredan nalaz VEP.

Postoji statistički značajna razlika između ispitivane i kontrolne skupine u nalazu VEP, pretežno radi učestalosti posthijazmalnih promjena na VEP u ispitivanoj skupini ( $\chi^2=32,999$ ,  $df=3$ ,  $p<0,001$ ).

Ispitanici su grupirani prema veličini cistično promijenjene pinealne žlijezde u četiri skupine. Skupina A su ispitanici s volumenom cistično promijenjene pinealne žlijezde 0-100mm<sup>3</sup>, grupa B 101-600 mm<sup>3</sup>, grupa C 601-2000 mm<sup>3</sup> te grupa D ispitanici s volumenom cistično promijenjene pinealne žlijezde većom od 2000 mm<sup>3</sup>. Patološki nalaz VEP je prisutan kod 2/16 (12,5%) ispitanika u grupi A, 8/28 (28,6%) ispitanika u grupi B, 12/17 (70,6%) u grupi C te 5/7 (71,4%) ispitanika u grupi D.

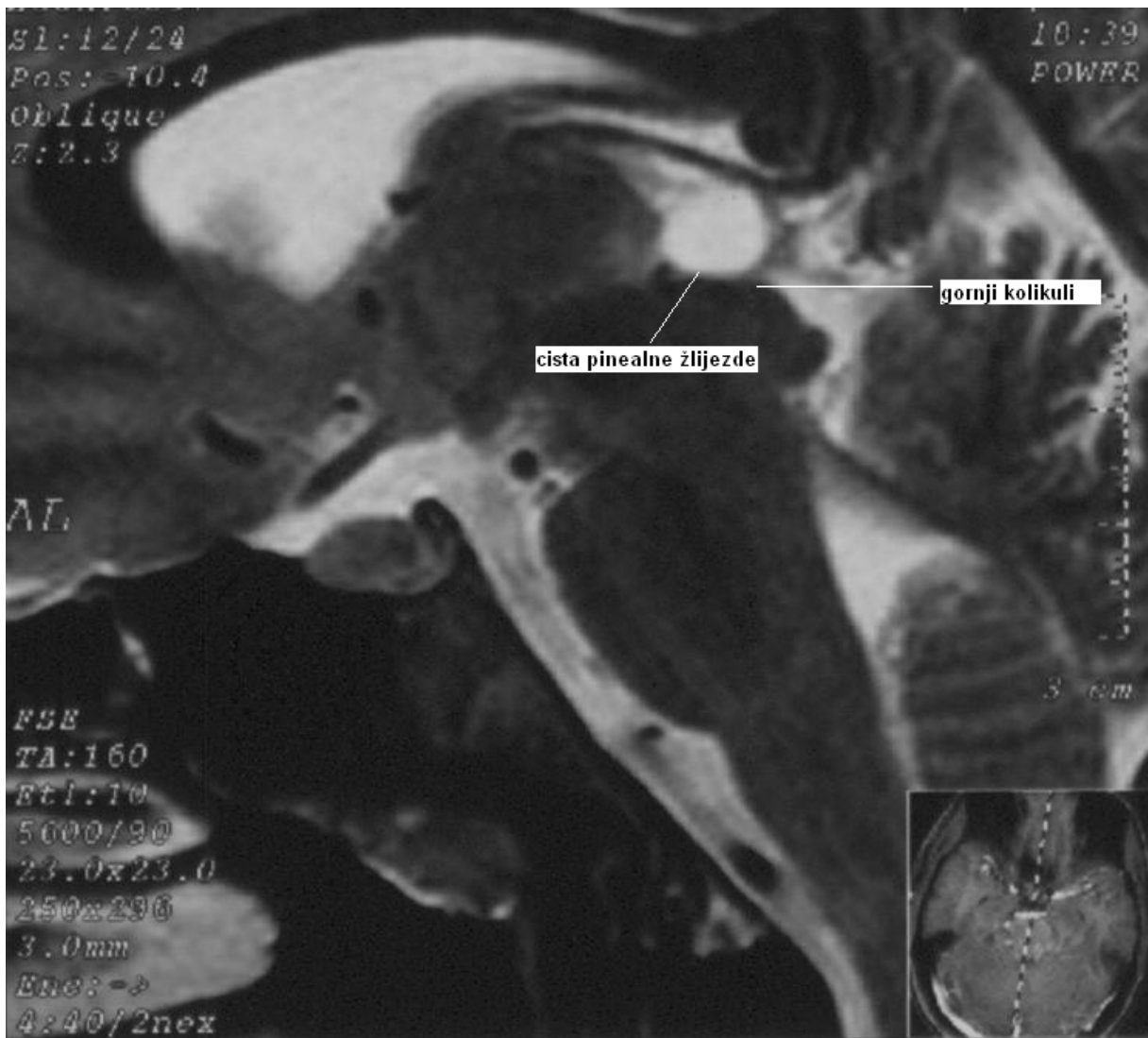
Postoji statistički značajna razlika s obzirom na patološki promijenjen nalaz VEP ovisno o volumenu cistično promijenjene pinealne žlijezde ( $\chi^2$  test=16,111, df=3, p=0,001). Ispitanici s većim volumenom cistično promijenjene pinealne žlijezde imaju češće prisutan patološki promijenjen nalaz VEP (Slika 15).



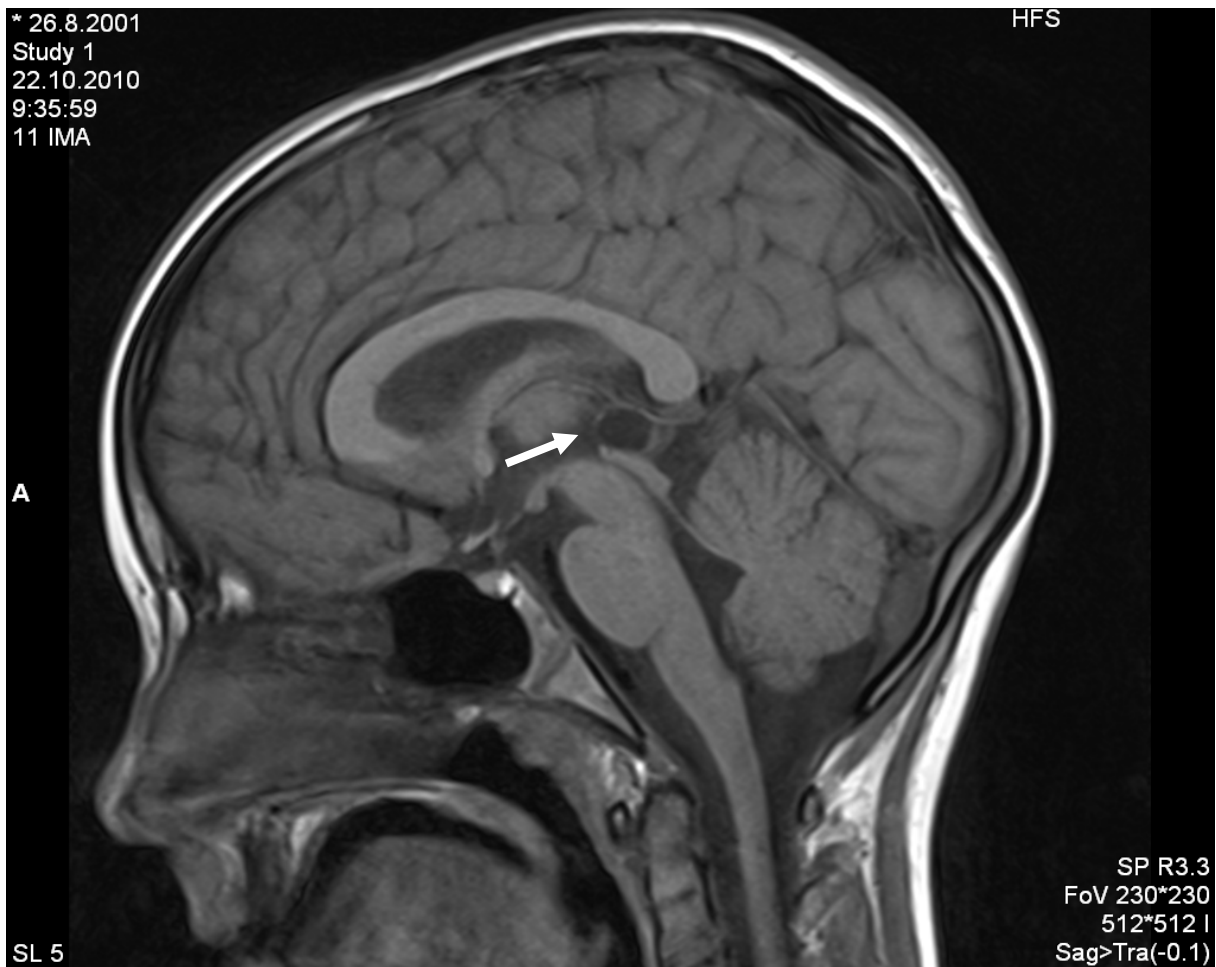Slika 15. Odnos volumena cistično promijenjene pinealne žlijezde i patološki promijenjenog nalaza VEP

Kompresija cistično promijenjene pinealne žlijezde na gornje kolikule je opisana u 13/68 (19,1%) ispitanika (Slika 15-18).

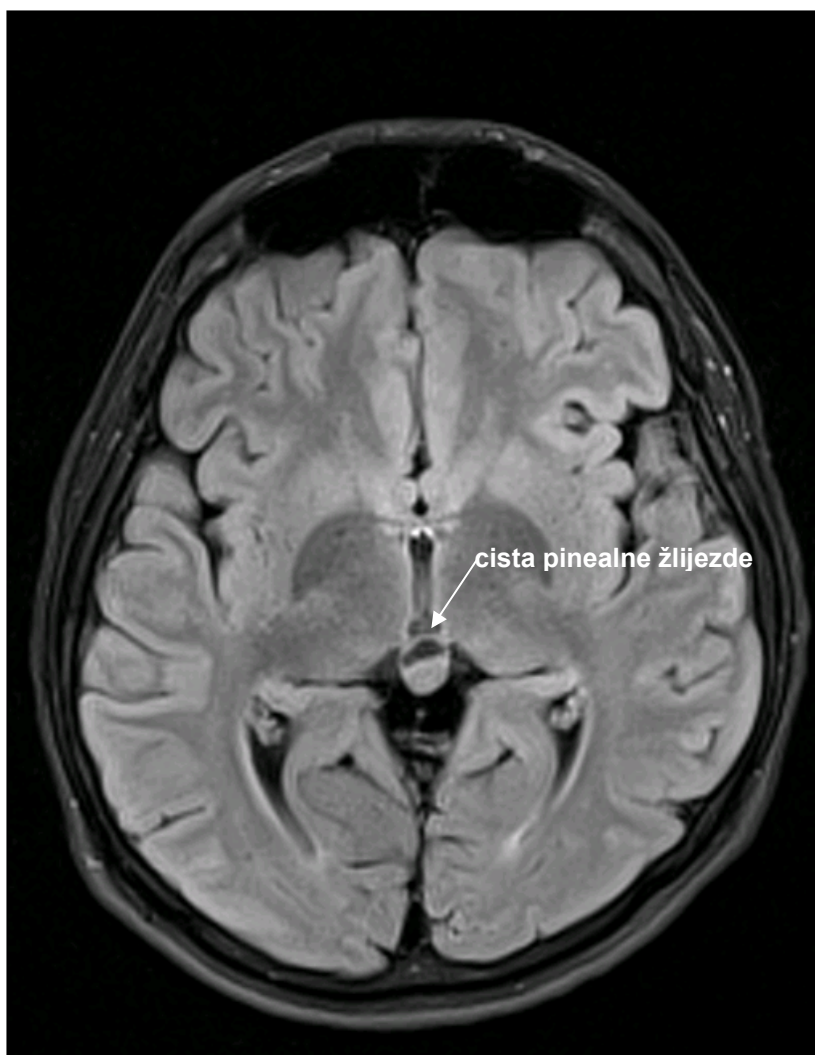



Slika 16. Cistično promijenjena pinealna žlijezda s kompresivnim učinkom na gornje kolikule kod mladića od 18 godina - MR mozga, T2 sagitalni prikaz.



Slika 17. Cistično promijenjena pinealna žlijezda (strelica) s kompresivnim učinkom na gornje kolikule kod dječaka od 11 godina- MR mozga, T1 sagitalni prikaz.



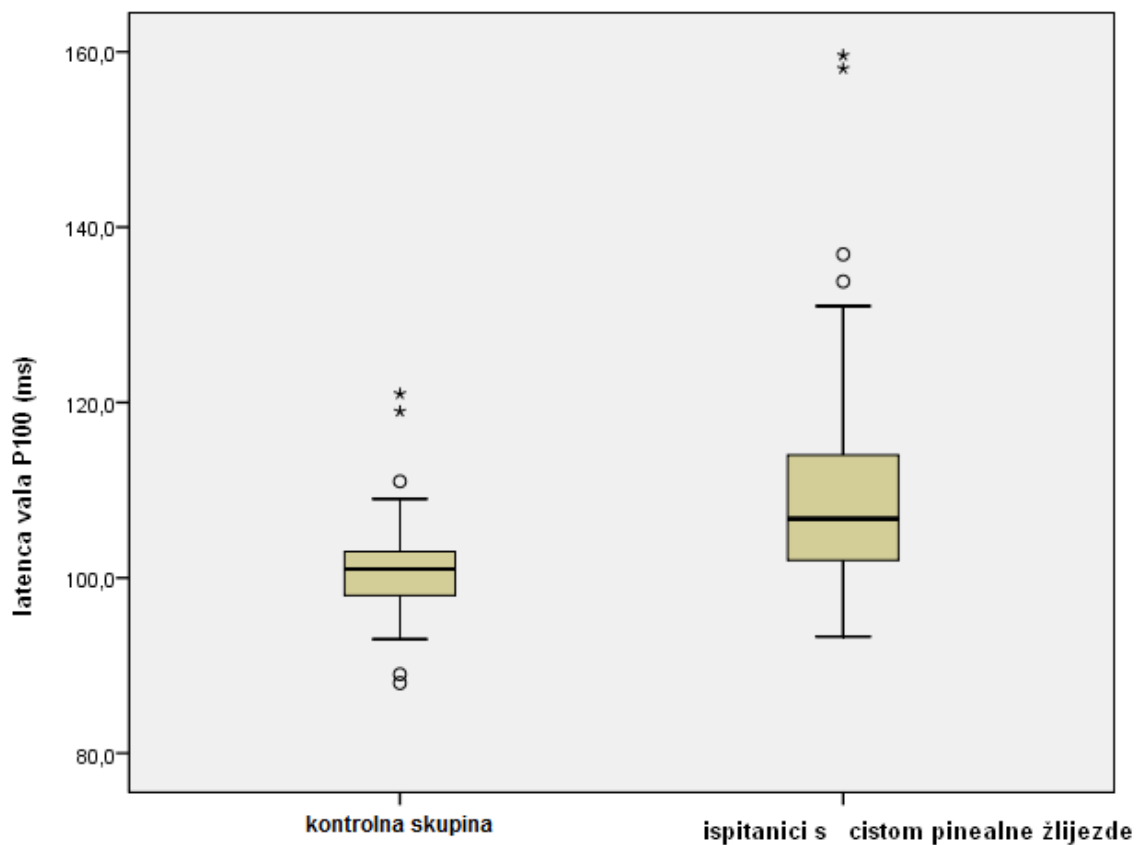
Slika 18. Cistično promijenjena pinealna žlijezda (strelica) kod mladića od 18 godina-  
MR mozga, T1 aksijalni prikaz.

Patološki nalaz VEP je opisan kod 9/13 (69,2%) ispitanika s opisanom kompresijom cistično promijenjene pinealne žlijezde na gornje kolikule. Posthijazmalne promjene su opisane kod 8/13 (61,5%) ispitanika, dok su prehijazmalne promjene opisane kod 1/13 (7,7%) ispitanika s kompresijom cistično promijenjene pinealne žlijezde na gornje kolikule.

Postoji statistički značajna razlika u nalazu VEP između ispitanika s opisanom kompresijom cistično promijenjene pinealne žlijezde na gornje kolikule i ispitanika bez opisane kompresije cistično promijenjene pinealne žlijezde na gornje kolikule ( $\chi^2$  test=9,474, df=3, p=0,024).

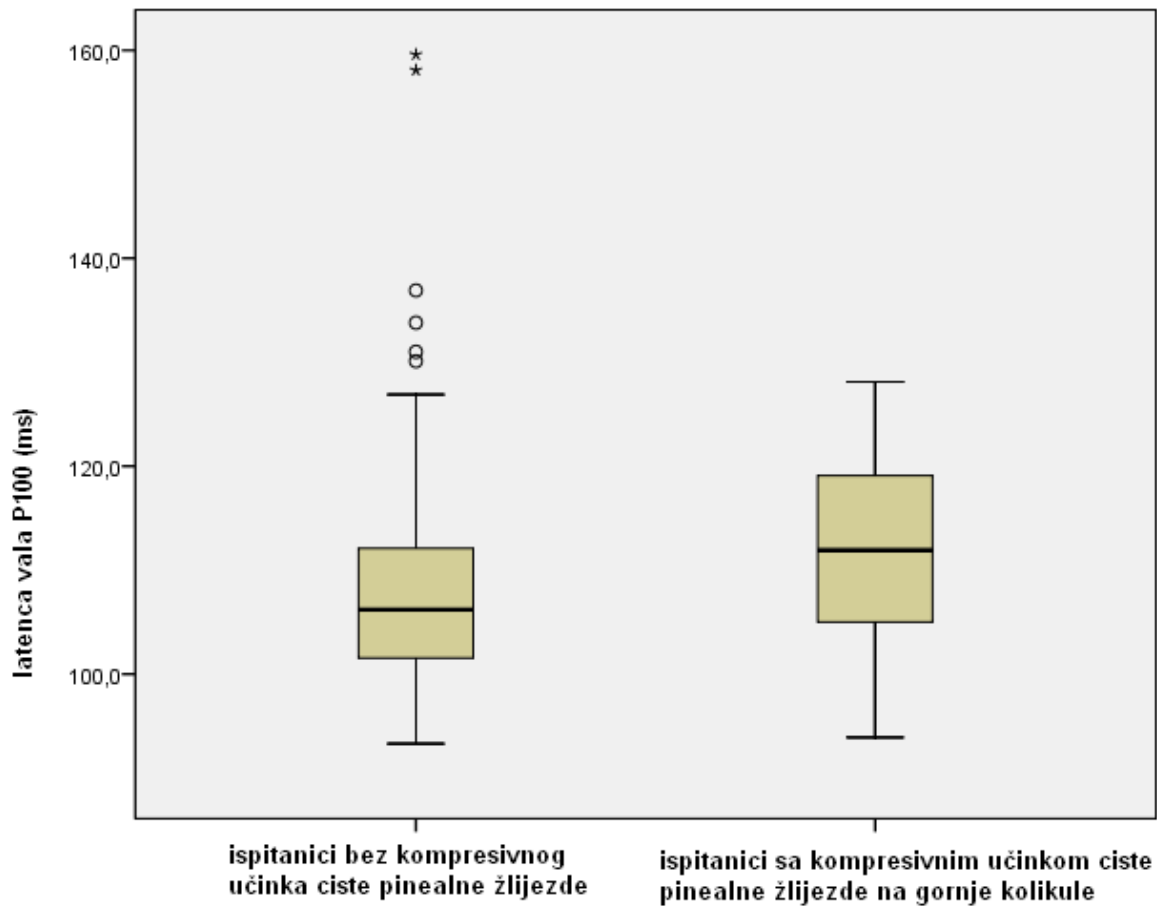
U ispitivanoj skupini srednja latenca vala P100 na Oz-Cz registracijskoj elektrodi je  $110,26 \pm 13,23$  ms, dok je u kontrolnoj skupini srednja vrijednost  $101,01 \pm 5,36$  ms pri čemu se uzimala u obzir najveća vrijednost latence vala P100 registrirane na Oz-Cz elektrodi kod svakog ispitanika.

Postoji statistički značajna razlika između vrijednosti latence vala P100 između ispitivane i kontrolne skupine (Mann Whitney test, p<0,01) (Slika 19).



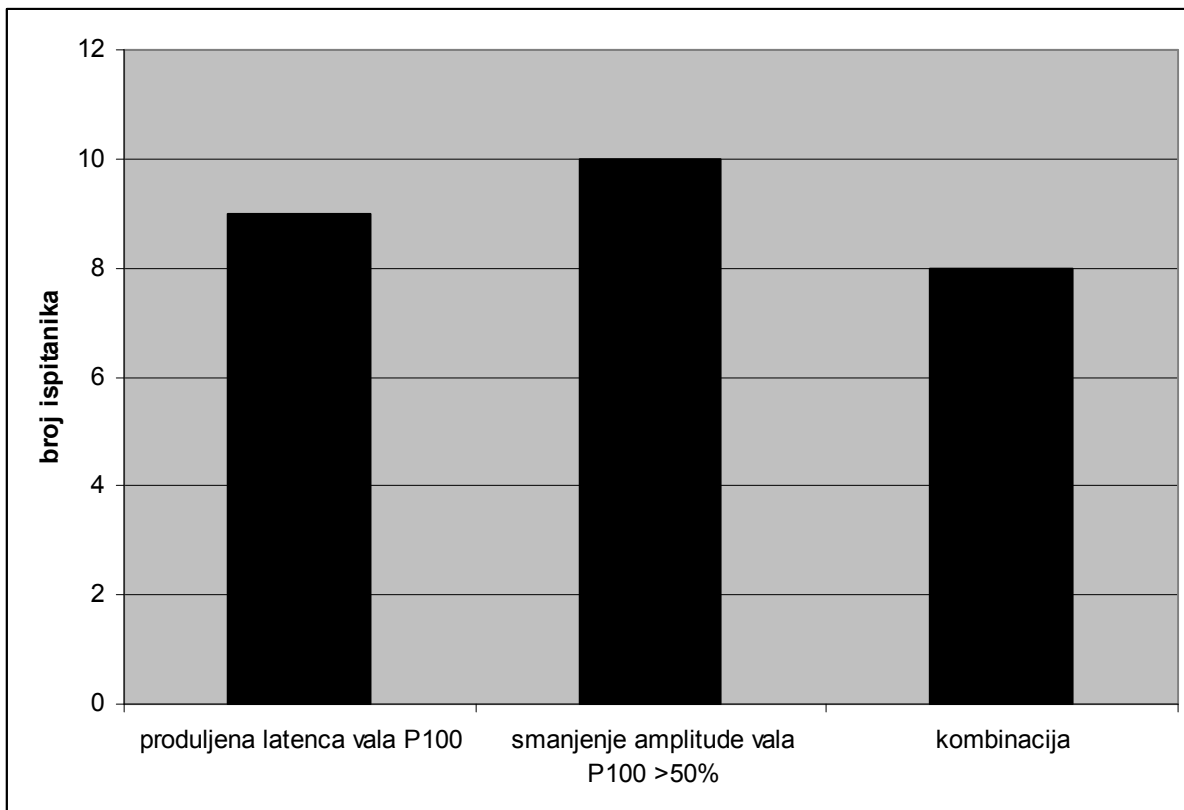
Slika 19. Raspodjela vrijednosti latence vala P100 na Oz-Cz elektrodi u kontrolnoj skupini i kod ispitanika s cistično promijenjenom pinealnom žlijezdom

Srednja latenca vala P100 na Oz-Cz elektrodi kod ispitanika s kompresivnim učinkom cistično promijenjene pinealne žlijezde na gornje kolikule je  $111,85 \pm 9,67$  ms, kod ispitanika bez kompresivnog učinka cistično promijenjene pinealne žlijezde na gornje kolikule  $109,89 \pm 13,99$  ms. Statističkom analizom nije dobivena značajna razlika u latencama vala P100 između ove dvije skupine (Mann Whitney test,  $p=0,19$ ) (Slika 20).



Slika 20. Raspodjela vrijednosti latence vala P100 kod ispitanika s cistično promijenjenom pinealnom žlijezdom sa i bez kompresivnog učinka na gornje kolikule.

Patološki nalaz VEP u ispitivanoj skupini odnosi se na: promjene amplitude vala P100 kod 10/27 (37,0%) ispitanika, produljenu latencu vala P100 kod 9/27 (33,3%) ispitanika te kombinacija promjene amplitude i latence vala P100 kod 8/27 (29,6%) ispitanika (Slika 21).



Slika 21. Promjene u latenci i amplitudi vala P100 kod ispitanika s cistično promijenjenom pinealnom žlijezdom

## **9.2. OSJETLJIVOST I SPECIFIČNOST VEP**

Osjetljivost VEP u otkrivanju cistično promijenjene pinealne žlijezde je 97,14%, dok je specifičnost 39,71% pri čemu se u obzir uzimaju patološki nalazi VEP (prehijazmalne, posthijazmalne i kombinacija prehijazmalnih i posthijazmalnih promjena na VEP).

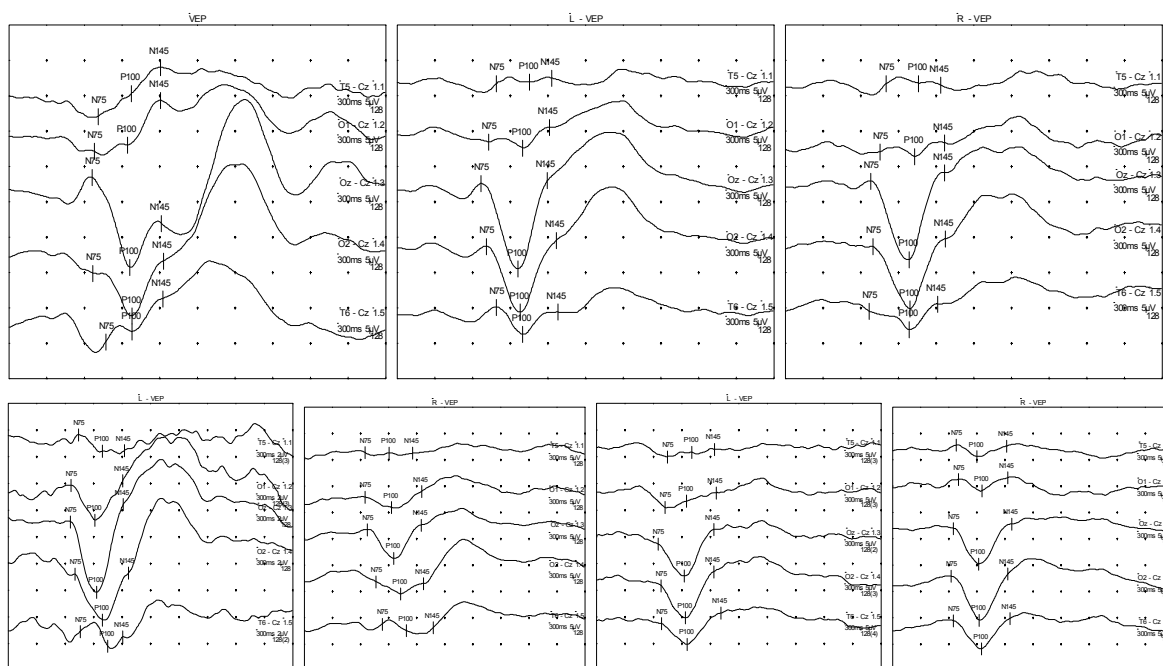


### 9.3. PRIMJERI NALAZA VEP

**Primjer 1.** Ispitanica C.D., 21 godina, MR mozga- cistično promijenjena pinealna žlijezda veličine 7x5x5mm<sup>3</sup> (tablica 3, slika 22)

VEP stimulacija	P100 latenca (ms) na Oz-Cz	P100 amplituda (µV) na Oz-Cz
cijelo vidno polje- oba oka	96,3	10,1
lijevo oko	96,0	12,2
desno oko	98,4	11,2
desno vidno polje- lijevo oko	92,4	6,0
desno oko	91,8	6,8
lijevo vidno polje- lijevo oko	93,0	5,3
desno oko	95,7	5,6

Tablica 3. Latence i amplitude vala P100 na registracijskoj elektrodi Oz-Cz ovisno o tipu stimulacije. Vrijednosti latence i amplitude vala P100 su uredne.

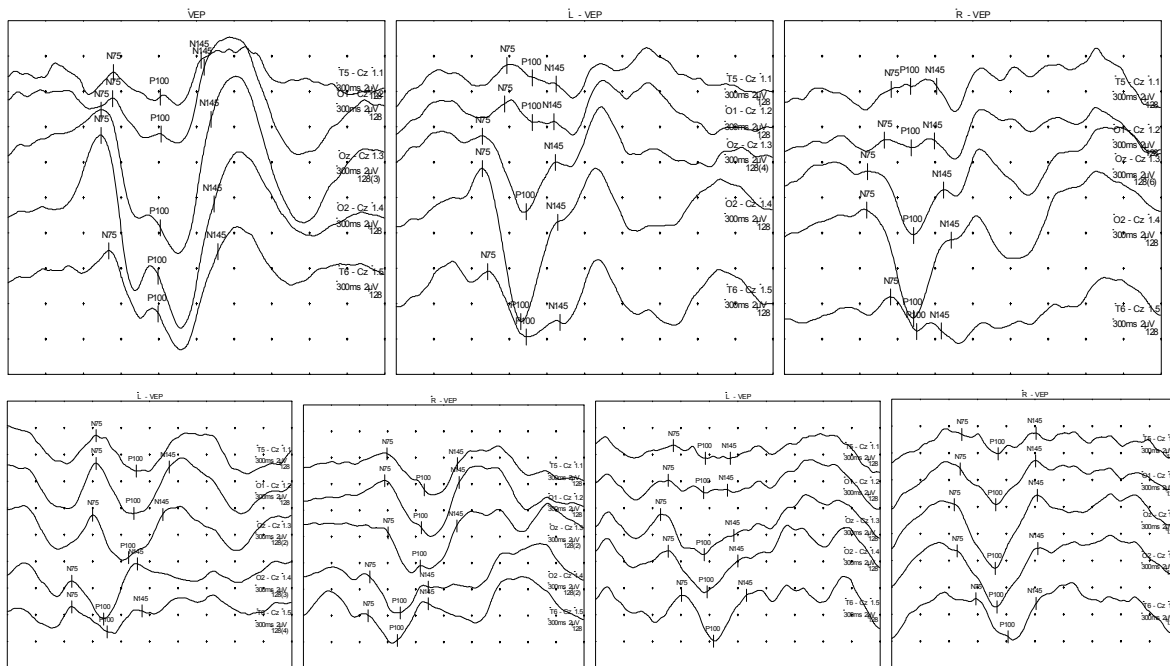


Slika 22. Uredan nalaz VEP kod ispitanice C.D.

**Primjer 2.** Ispitanica M.I., 21 godina, MR mozga- cistično promijenjena pinealna žlijezda veličine 17x12x10mm<sup>3</sup> s kompresivnim učinkom na gornje kolikule (tablica 4, slika 23)

VEP stimulacija	P100 latenca (ms) na Oz-Cz	amplituda P100 (µV) na Oz-Cz
cijelo vidno polje- oba oka	121,2	6,7
lijevo oko	103,2	4,3
desno oko	102,9	3,6
desno vidno polje- lijevo oko	127,8	3,2
desno oko	124,8	2,5
lijevo vidno polje- lijevo oko	114,3	3,1
desno oko	108,6	4,8

Tablica 4. Latence i amplitude vala P100 na registracijskoj elektrodi Oz-Cz ovisno o vrsti stimulacije na VEP: vidljiva je posthijazmalna disfunkcija – produljene su vrijednosti latence vala P100 na Oz-Cz na oba oka kod stimulacije desnim vidnim poljem.



Slika 23. Posthijazmalne promjene na VEP kod ispitanice M.I.

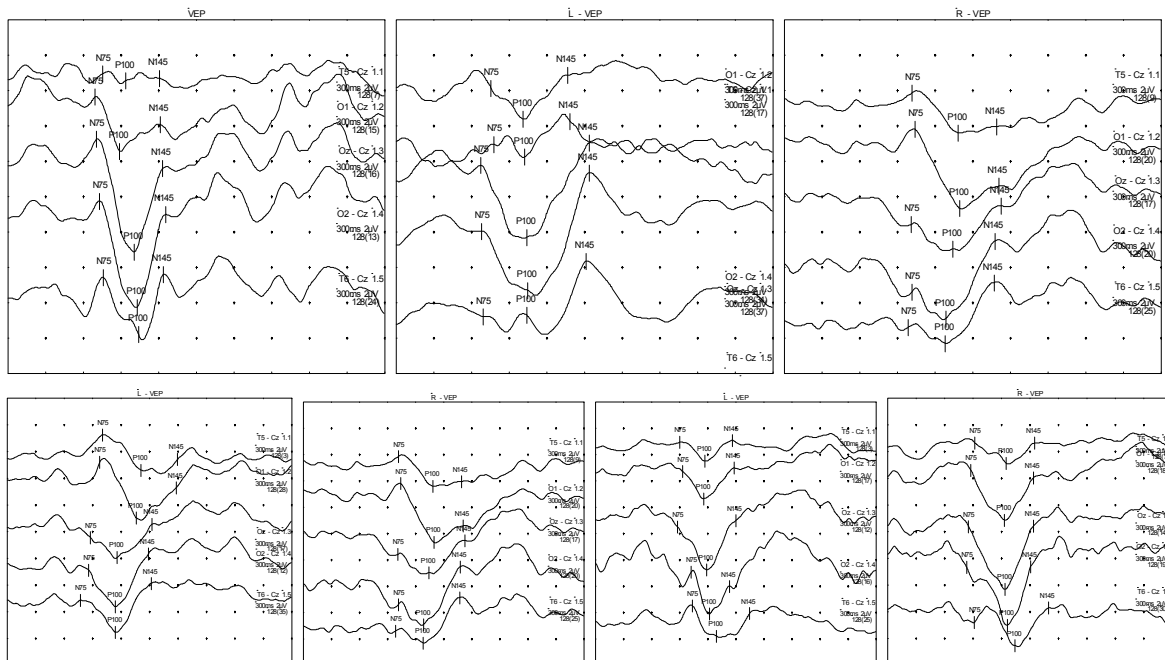
**Primjer 3.** Ispitanik M.N., 34 godine, MR mozga- cistično promijenjena pinealna žlijezda veličine 11x12x12mm<sup>3</sup> s kompresivnim učinkom na gornje kolikule

(tablica 5, slika 24)

Tablica 5. Latence i amplitude vala P100 na registracijskoj elektrodi Oz-Cz ovisno o vrsti stimulacije na VEP: vidljiva je posthijazmalna disfunkcija – značajna razlika u amplitudi vala

VEP stimulacija	P100 latenca (ms) na Oz-Cz	amplituda P100 ( $\mu$ V) na Oz-Cz
cijelo polje- oba oka	100,5	6,4
lijevo oko	104,1	4,1
desno oko	107,1	3,9
desno vidno polje- lijevo oko	116,5	1,5
desno oko	133,8	1,4
lijevo vidno polje- lijevo oko	118,8	3,2
desno oko	123,9	4,8

P100 na Oz-Cz ( $\geq 50\%$ ) na oba oka kod stimulacije desnim vidnim poljem te produljene vrijednosti latence vala P100 na Oz-Cz na oba oka kod stimulacije lijevom i desnim vidnim poljem.

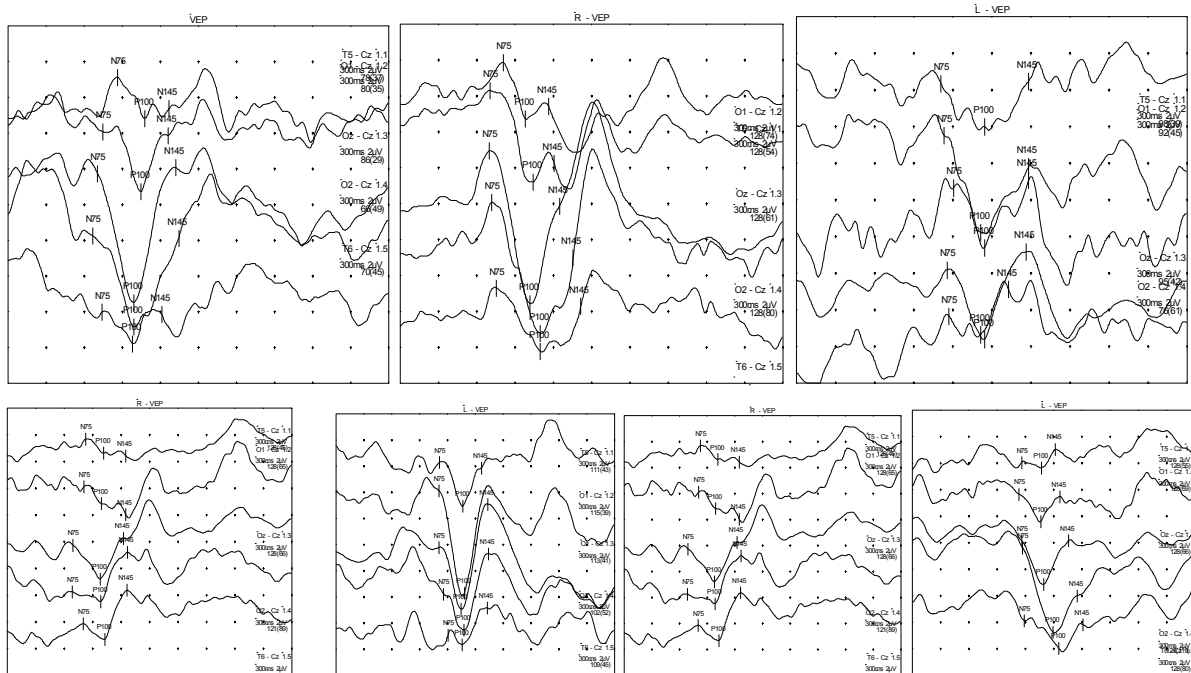


Slika 24. Posthijazmalne promjene na VEP kod ispitanika M.N.

**Primjer 4.** Ispitanik P.D., 38 godina, upućen od oftalmologa radi mutnog vida na lijevom oku (ispitanik nije uključen u istraživanje) (tablica 6, slika 25)

VEP stimulacija	P100 latenca (ms) na Oz-Cz	amplituda P100 ( $\mu$ V) na Oz-Cz
cijelo polje- oba oka	99,00	7,3
lijevo oko	134,7	4,8
desno oko	101,7	8,5
desno vidno polje- lijevo oko	144,3	3,8
desno oko	97,8	2,5
lijevo vidno polje- lijevo oko	139,8	3,2
desno oko	101,9	2,8

Tablica 6. Latence i amplitude vala P100 na registracijskoj elektrodi Oz-Cz ovisno o vrsti stimulacije na VEP: vidljiva je prehijazmalna disfunkcija na lijevom oku – produljene vrijednosti latence vala P100 na Oz-Cz na lijevom oku



Slika 25. Prehijazmalne promjene na VEP kod ispitanika P.D.

## 10. RASPRAVA

Podaci dobiveni u ovom istraživanju pokazuju da 39,7% ispitanika s cistično promijenjenom pinealnom žlijezdom utvrđenom na MR mozga imaju patološki nalaz VEP (posthijazmalne, prehijazmalne ili kombinaciju prehijazmalnih i posthijazmalnih promjena) što je statistički značajno u usporedbi sa kontrolnom skupinom ispitanika. Kod ispitanika s cistično promijenjenom pinealnom žlijezdom, posthijazmalne promjene su utvrđene kod 25/27 (92,6%) ispitanika koji su imali patološki promijenjen nalaz VEP.

Kompresija cistično promijenjene pinealne žlijezde na gornje kolikule je opisana u 13/68 (19,1%) ispitanika, od čega 9/13 (69,2%) ispitanika ima patološki promijenjen nalaz VEP. U 8/9 slučajeva s patološkim nalazom VEP opisane su posthijazmalne promjene što je statistički značajno u usporedbi sa ispitanicima bez kompresivnog učinka cistično promijenjene pinealne žlijezde.

Učestalost patološki promijenjenih nalaza VEP je statistički značajno veći kod ispitanika s većim volumenom cistično promijenjene pinealne žlijezde. Patološki nalaz VEP (posthijazmalne promjene te kombinacija prehijazmalnih i posthijazmalnih promjena) je prisutan kod 71,4% ispitanika s volumenom cistično promijenjene pinealne žlijezde većim od  $2000\text{mm}^3$  što ukazuje na povezanost veličine cistično promijenjene pinealne žlijezde i funkcionalnih promjena na vidnom putu.

Prilikom usporedbe latence vala P100 na Oz-Cz registracijskoj elektrodi između ispitivane i kontrolne skupine, utvrđeno je da postoji značajno produljenje latence vala P100 kod ispitanika s cistično promijenjenom pinealnom žlijezdom.

Produljena latenca vala P100 ukazuje na oštećenje u provođenju akcijskog potencijala kroz optički živac kao rezultat demijelinizirajućeg procesa najčešće bez promjena u izgledu vala P100. Val P100 nastaje u strijatalnom i prestrijatalnom korteksu ne samo kao rezultat primarne aktivacije nego i iz talamokortikalnih stimulusa, a označava funkciju najbržih aksona optičkog živca te je najosjetljiviji pokazatelj u interpretaciji nalaza VEP.

Promjene u latenci i amplitudi vala P100 dobivene u VEP kod ispitanika s cistično promijenjenom pinealnom žlijezdom mogu se objasniti desinhronizacijom u provođenju akcijskog potencijala kroz vidni put koji nastaje usljed mehaničkog učinka cistično promijenjene pinealne žlijezde na okolne strukture mozga.

Kao što je u uvodu objašnjeno, većina retinalnih vlakana završava u lateralnom koljenastom tijelu (CGL) te se optičkom radijacijom projiciraju u vidni korteks. Manji broj vlakana se projicira preko brachium colliculi superioris u gornje kolikule i pretektalnu regiju. Ta vlakna povezuju vidni sustav s centrima koji kontroliraju aktivnost unutrašnjih i vanjskih očnih mišića, a nazivaju se još i „ekstragenikularni“ ili „alternativni“ vidni put (7-12).

Kompresivni učinak cistično promijenjene pinealne žlijezde može dovesti do funkcionalnog oštećenja u provođenju akcijskog potencijala na dijelu „ekstragenikularnog“ vidnog puta koji prolazi kroz gornje kolikule. Kod kompresivnog učinka dolazi do oštećenja površinskih slojeva gornjeg kolikulusa. Površinski slojevi gornjeg kolikulusa primaju aferentne projekcije koje potječu dijelom iz oba oka, a

dijelom iz ipsilateralnog vidnog korteksa, a eferentne projekcije odlaze u pulvinar te iz pulvinara dalje u vidni korteks.

Ovom teorijom se može objasniti pojava posthijazmalnih promjena na VEP kod ispitanika s cistično promijenjenom pinealnom žlijezdom te veći postotak posthijazmalnih promjena kod opisanog kompresivnog učinka cistično promijenjene pinealne žlijezde na gornje kolikule.

Drugi mogući mehanizam kojim možemo objasniti pojavu prehijazmalnih promjena na VEP nastaje kompresivnim učinkom cistično promijenjene pinealne žlijezde na cerebralni akvedukt što može dovesti do opstruktivnog hidrocefalusa. U ovom istraživanju je opstruktivni hidrocefalus utvrđen kod jednog ispitanika. Moguće je da kod ispitanika s cistično promijenjenom pinealnom žlijezdom dolazi do povremene reverzibilne opstrukcije protoka likvora iz treće u četvrtu moždanu komoru kroz cerebralni akvedukt te do intermitentnog povećanja intrakranijalnog tlaka što dovodi do oštećenja optičkog živca. Optički živac je osjetljiv na najmanje promjene intrakranijalnog tlaka koje mogu dovesti do funkcionalnog oštećenja usljed desinhronizacije akcijskog potencijala. Intermitetna pojava kompresivnog učinka cistično promijenjene pinealne žlijezde na cerebralni akvedukt ne mora biti vidljiva neuroradiološkim morfološkim prikazom (MR mozga) dok VEP mogu otkriti prve funkcionalne promjene na živcu. Ovom teorijom se može objasniti pojava prehijazmalnih promjena na VEP, a također i pojava simptoma kod ispitanika s cistično promijenjenom pinealnom žlijezdom bez opisanog kompresivnog učinka na okolne strukture mozga na magnetskoj rezonanci.

Potrebno je također uzeti u obzir činjenicu da MR mozga služi kao zlatni standard u detektiranju cistično promijenjene pinealne žlijezde, no do danas ne postoje definirani kriteriji u otkrivanju kompresivnog učinka cistično promijenjene pinealne žlijezde na

okolne strukture mozga te je moguće da usljed nepostojanja definiranih kriterija u pojedinim slučajevima opis kompresivnog učinka ovisi o subjektivnoj neuroradiološkoj procjeni.

Navedena objašnjenja promjena na VEP kod ispitanika s cistično promijenjenom pinealnom žlijezdom su također u korelaciji s rezultatima dobivenim u ovoj disertaciji. Utvrđena je statistički značajna razlika u učestalosti patološki promijenjenog nalaza VEP kod opisanog kompresivnog učinka cistično promijenjene pinealne žlijezde na gornje kolikule kao i kod ispitanika s većim volumenom cistično promijenjene pinealne žlijezde.

Kod ispitanika s cistično promijenjenom pinealnom žlijezdom indikacija za MR mozga su bili slijedeći simptomi: glavobolja, epilepsija, vrtoglavica, vidni simptomi, senzorni simptomi, emocionalne promjene, Parinaud's sindrom te opstruktivni hidrocefalus. Kao što se navodi u dosadašnjoj literaturi, vrlo često ne postoji odnos između veličine cistično promijenjene pinealne žlijezde i postojećih simptoma (51). U ovoj disertaciji samo 6/68 (8,8%) ispitanika je imalo vidne simptome koje su najčešće opisivali kao nespecifične tegobe (zamućenje vida, „umorne oči“). Vidni simptomi se mogu objasniti promjenama u intrakranijalnom tlaku čime se direktno oštećuje vidni živac i/ili kompresivnim učinkom cistično promijenjene pinealne žlijezde na „ekstragenikularni“ dio vidnog puta koji povezuje vidni sustav s centrima koji upravljaju aktivnošću unutrašnjih i vanjskih mišića oka.

Ovo istraživanje pokazuje da u stvaranju VEP osim klasičnog (genikularnog) također sudjeluje i alternativni (ekstragenikularni) dio vidnog puta sa svojim projekcijama preko gornjih kolikula i pulvinara do vidnog korteksa.



VEP ima visoku osjetljivost (97,1%) i nisku specifičnost (39,7%) u otkrivanju funkcionalnog oštećenja vidnog puta kod ispitanika s cistično promijenjenom pinealnom žlijezdom te se time pokazao kao korisna dijagnostička metoda.

Do danas postoji dogovor da se kirurško liječenje cistično promijenjene pinealne žlijezde provodi u pacijenata s opstruktivnim hidrocefalusom, progresijom kliničkih simptoma ili kod povećanja cistično promijenjene pinealne žlijezde (52-54). Prema rezultatima ove disertacije, VEP se mogu koristiti kod ispitanika s cistično promijenjenom pinealnom žlijezdom za procjenu funkcionalnog oštećenja vidnog puta koji može nastati usljed kompresivnog učinka na gornje kolikule te kao rezultat promjena u intrakranijalnom tlaku uzokovanih kompresivnim učinkom cistično promijenjene pinealne žlijezde na cerebralni akvedukt.

VEP služi kao raniji i pouzdaniji prikaz funkcionalnog oštećenja vidnog puta te omogućava objektivnije kriterije za eventualno provođenje neurokirurškog zahvata kao i u praćenju ispitanika s cistično promijenjenom pinealnom žlijezdom.

Prema pretraživanju dosadašnje literature do danas postoji jedan prikaz slučaja 11-godišnjeg dječaka s pineocitomom gdje su autori istraživali promjene na VEP (17). U rezultatima je opisana asimetrija amplitude te produljene vrijednosti latence vala P100.

Ovo je prvo istraživanje VEP na većem broju ispitanika s promjenama na pinealnoj žlijezdi. Cistično promijenjena pinealna žlijezda je relativno čest nalaz na MR mozga te je radi toga pogodna za istraživanje promjena na VEP. Možemo pretpostaviti da osim cistično promijenjene pinealne žlijezde i ostale patološke promjene pinealne žlijezde koje uzrokuju mehaničku kompresiju na okolne strukture mozga mogu imati utjecaj na VEP.

## 11. ZAKLJUČAK

Vidni evocirani potencijali (VEP) se mogu koristiti u otkrivanju kompresivnog učinka cistično promijenjene pinealne žlijezde na okolne strukture mozga. VEP imaju visoku osjetljivost i nisku specifičnost u otkrivanju funkcionalnih promjena na vidnom putu kod ispitanika s cistično promijenjenom pinealnom žlijezdom.

Posthijazmalne promjene na VEP se mogu utvrditi u 36,8% ispitanika, prehijazmalne ili kombinacija prehijazmalnih i posthijazmalnih promjena u 1,5% ispitanika s cistično promijenjenom pinealnom žlijezdom.

Patološki promijenjen nalaz VEP je češće prisutan kod ispitanika s većim volumenom cistično promijenjene pinealne žlijezde prema opisu MR mozga. Ispitanici s opisanom kompresijom cistično promijenjene pinealne žlijezde na gornje kolikule imaju češće patološki promijenjeni nalaz VEP u odnosu na ispitanike bez opisane kompresije pri čemu se u najvećem postotku slučajeva radi o posthijazmalnim promjenama.

Posthijazmalne promjene na VEP mogu se objasniti mehaničkom kompresijom cistično promijenjene pinealne žlijezde na gornje kolikule što može dovesti do funkcionalnog oštećenja u provođenju akcijskog potencijala na tzv. „ekstragenikularnom“ ili „alternativnom“ dijelu vidnog puta. Drugi mogući mehanizam, pri čemu se mogu objasniti prehijazmalne promjene na VEP, je kompresivni učinak cistično promijenjene pinealne žlijezde na cerebralni akvedukt što može dovesti do promjena tlaka likvora te oštećenja vidnog živca.

VEP je objektivna dijagnostička metoda kojom možemo procijeniti moguće funkcionalno oštećenje vidnog puta kod ispitanika s cistično promijenjenom pinealnom žlijezdom.

VEP služi kao raniji i pouzdaniji prikaz funkcionalnog oštećenja vidnog puta te omogućava objektivnije kriterije za eventualno provođenje neurokirurškog zahvata kao i u praćenju ispitanika s cistično promijenjenom pinealnom žlijezdom.

Ovo istraživanje pokazuje da u generiranju vidnih evociranih potencijala, osim klasičnog „genikularnog“ vidnog puta sudjeluje također i tzv. alternativni, „ekstragenikularni“ dio vidnog puta sa svojim projekcijama u vidni korteks preko gornjih kolikula i pulvinara.

## 12. SAŽETAK

Cilj ovog rada je istražiti vidne evocirane potencijale (VEP) kod ispitanika s cistično promijenjenom pinealnom žlijezdom.

Hipoteza istraživanja je: patološki promijenjenim vidnim evociranim potencijalima (VEP) se može detektirati kompresivan učinak cistično promijenjene pinealne žlijezde na okolne strukture mozga koje su dio vidnog puta.

Učinjen je VEP kod 68 ispitanika (46 žena i 22 muškarca, srednje dobi  $28,5 \pm 17,7$  godina) s cistično promijenjenom pinealnom žlijezdom opisanom na MR mozga (ispitivana skupina) te 68 kontrolnih ispitanika s urednim nalazom MR mozga (kontrolna skupina).

Prikupljeni su podaci o amplitudi i latenci vala P100 na VEP sa pet registracijskih elektroda. Nalazi VEP su grupirani kao: 1. uredan nalaz, 2. prehijazmalne promjene, 3. posthijazmalne promjene te 4. prehijazmalne i posthijazmalne promjene.

Nalaz VEP se značajno razlikovao između ispitivane i kontrolne skupine ( $p < 0.001$ ), većinom radi veće učestalosti posthijazmalnih promjena u ispitivanoj skupini. Patološki nalaz VEP je značajno veći kod ispitanika s većim volumenom cistično promijenjene pinealne žlijezde ( $p = 0,001$ ) te kod ispitanika s opisanim kompresivnim učinkom cistično promijenjene pinealne žlijezde na gornje kolikule ( $p = 0,024$ ).

Ovo istraživanje pokazuje da je VEP korisna dijagnostička metoda za utvrđivanje funkcionalnog oštećenja vidnog puta kod ispitanika s cistično promijenjenom pinealnom žlijezdom.

### 13. SUMMARY

Jelena Bošnjak, MD: Visual evoked potentials in patients with pineal gland cyst; 2011.

The aim of this study is to investigate the visual evoked potentials (VEP) in patients with pineal gland cyst. The hypothesis is that pathological changes of VEP can be used to detect compressive effect of pineal gland cyst on surrounding brain structures which are part of the visual pathway.

Pattern-reversal checkerboard VEPs (PSVEP) were recorded in 68 patients (46 female and 22 male, mean age  $28,7 \pm 17,6$  years) with pineal gland cyst detected on MR of the brain (subject group) and 68 control subjects with normal MR of the brain (control group). Amplitudes and P100 latencies were collected and afterwards grouped as: 1.) normal VEP, 2.) prechiasmal, 4.) postchiasmal and 3.) prechiasmal and postchiasmal VEP dysfunction.

VEP findings differed significantly between subject and control group ( $p < 0,001$ ), mainly due to the postchiasmal dysfunction frequency in the subject group. VEP findings differed significantly according to the volume of the pineal gland cyst ( $p = 0,001$ ) with more frequent pathological VEP findings among subjects with larger pineal gland cysts. Pathological VEP findings were significantly more frequent in patients with described compression of pineal gland cyst on surrounding brain structures ( $p = 0,024$ ).

This study shows that VEP serve as a useful method to determine the functional impairment of visual pathway in patients with pineal gland cyst.

## 14. ŽIVOTOPIS

Jelena Bošnjak, dr.med., specijalist neurolog, rođena je 22. ožujka 1978. godine u Slovenj Gradecu, Republika Slovenija. Studirala je na Medicinskom fakultetu Sveučilišta u Zagrebu od 1996. do 2002. godine. Tijekom dodiplomskog studija medicine nagrađena je Rektorovom nagradom Sveučilišta u Zagrebu za istraživanje pod naslovom: „Kvantitativna analiza morfologije dendritičkih trnova kod djece sa Down sindromom“. 2003. godine je upisala poslijediplomski studij „Biomedicina i zdravstvo“ na Medicinskom fakultetu Sveučilišta u Zagrebu. Od 2003. do 2004. godine je radila kao znanstveni novak na Institutu za istraživanje mozga pod mentorstvom akademika Ivica Kostovića na istraživanjima vezanim uz volumetrijsku analizu slikovnih prikaza mozga magnetskom rezonancom. Specijalizaciju iz neurologije započinje 2004. godine na Klinici za neurologiju, Kliničkog bolničkog centra „Sestre milosrdnice“ pod mentorstvom akademkinje Vide Demarin te uspješno polaže specijalistički ispit 2008. godine. 2008. godine je završila edukaciju iz elektromioneurografije na Institutu za neurofiziologiju, Kliničkog bolničkog centra u Ljubljani, Republika Slovenija. Do sada je aktivno sudjelovala na brojnim domaćim i stranim kongresnim skupovima iz područja neurologije. Članica je Hrvatske liječničke komore, Hrvatskog neurološkog društva, Hrvatskog društva za neuroznanost, Hrvatskog društva za cerebrovaskularne poremećaje, FENS (Federation of European Neuroscience Society), te IBRO (International Brain Research Organization).

Poseban interes je pokazala za područje neurofiziologije. Autor je 12 znanstvenih i stručnih radova od kojih je pet objavljeno u časopisima indeksiranim u *Current Contents*. U slobodno vrijeme aktivno se bavi plesom i plivanjem.

## 15. LITERATURA

1. Macchi MM, Bruce JN. Human pineal physiology and functional significance of melatonin. *Front Neuroendocrinol* 2004;25:177–95.
2. Katzman GL, Dagher AP, Patronas NJ. Incidental findings on brain magnetic resonance imaging from 1000 asymptomatic volunteers. *JAMA* 1999;282:36-9.
3. Jinkins JR, Xiong L, Reiter RJ. The midline pineal „eye“: MR and CT characteristics of the pineal gland with and without benign cyst formation. *J Pineal Res* 1995;19:64-71.
4. Petitcolin V, Garcier JM, Mohammedi R i sur. Prevalence and morphology of pineal cysts discovered at pituitary MRI: review of 1844 examinations. *J Radiol* 2002;83:141-5.
5. Mamourian AC, Towfighi J. Pineal cysts: MR imaging. *AJNR Am J Neuroradiol* 1986;7:1081-6.
6. Pu Y, Mahankali S, Hou J i sur. High prevalence of pineal cysts in healthy adults demonstrated by high-resolution, noncontrast brain MR imaging. *Am J Neuroradiol* 2007;28:1706-9.
7. Beckstead RM, Morse JR, Norgren R. The nucleus of the solitary tract in the monkey: projections to the thalamus and brain stem nuclei. *J Comp Neurol* 1980;190:259-82.
8. Distel H, Fries W. Contralateral cortical projections to the superior colliculus in the macaque monkey. *Exp Brain Res* 1982;48:157-62.
9. Graybiel AM. Organization of the nigrotectal connection: an experimental tracer study in the cat. *Brain Res* 1978;143:339-48.

10. Leichnetz GR, Spencer RF, Hardy SG, Astruc J. The prefrontal corticotectal projection in the monkey: an anterograde and retrograde horseradish peroxidase study. *Neuroscience* 1981;6:1023-41.
11. Harting JK, Updyke BV, Van Lieshout DP. The visual-oculomotor striatum of the cat: functional relationship to the superior colliculus. *Exp Brain Res* 2001;136:138-42.
12. Harting JK, Huerta MF, Hashikawa T, Van Lieshout DP. Projection of the mammalian superior colliculus upon the dorsal lateral geniculate nucleus: organization of tectogeniculate pathways in nineteen species. *J Comp Neurol* 1991;304:275-306.
13. Dabić-Jeftić M, Mikula I. Vidni evocirani potencijali. U: Dabić-Jeftić M, Mikula I, ur. Evocirani potencijali kore mozga. Zagreb: Školska knjiga;1994, str.69-92.
14. Chiappa KH, Hill RA. Pattern-shift visual evoked potentials: interpretation. U: Chiappa KH, ur. Evoked potential in clinical medicine. 3. izd. Philadelphia: Lippincott-Raven Publishers;1997, str.95-131.
15. Blumhardt LD, Barrett G, Halliday AM. The asymmetrical visual evoked potential to pattern reversal in one half field and its significance for the analysis of visual field defects. *British Journal of Ophthalmology* 1977;61:454-61.
16. Pietrangeli A, Jandolo B, Occhipinti E, Carapella CM, Morace E. The VEP in evaluation of pituitary tumors. *Electromyogr Clin Neurophysiol* 1991;31:163-5.
17. Halliday AM. The visual evoked potentials in the investigation of diseases of the optic nerve. U: Halliday AM, ur. Evoked potentials in clinical testing. London: Churchill Livingstone; 1982, str. 227-28.



18. Korogi Y, Takahashi M, Ushio Y. MRI of pineal region tumors. *J Neurooncol*. 2001;54:251-61.
19. Moore RY, Heller A, Wurtman RJ, Axelrod J. Visual pathway mediating pineal response to environmental light. *Science* 1967;155:220–3.
20. Bocchi G, Valdre G. Physical, chemical, and mineralogical characterization of carbonate-hydroxyapatite concretions of the human pineal gland. *J Inorg Biochem* 1993;49:209–20.
21. Sumida M, Barkovich AJ, Newton TH. Development of the pineal gland: measurement with MR. *AJNR Am J Neuroradiol* 1996;17:233-6.
22. Mano H, Fukada Y. A median third eye: pineal gland retraces evolution of vertebrate photoreceptive organs. *Photochem Photobiol* 2007;83:11-8.
23. Bernard S, Gonze D, Cajavec B, Herzel H, Kramer A. Synchronization-induced rhythmicity of circadian oscillators in the suprachiasmatic nucleus. *PLoS Comput Biol* 2007;3:68.
24. Lopez-Munoz F, Alamo C. Cartesian theories on the passions, the pineal gland and the pathogenesis of affective disorders: an early forerunner. *Psychol Med* 2010;14:1-3.
25. Reiter RJ, Acuña-Castroviejo D, Tan DX, Burkhardt S. Free radical-mediated molecular damage. Mechanisms for the protective actions of melatonin in the central nervous system. *Ann N Y Acad Sci* 2001;939:200–15.
26. Ardura J, Gutierrez R, Andres J, Agapito T. Emergence and evolution of the circadian rhythm of melatonin in children. *Horm Res* 2002;59:66–72.
27. Maestroni GJ. The immunotherapeutic potential of melatonin. *Expert Opin Investig Drugs* 2001;10:467–76.

28. Conti A, Conconi S, Hertens E, Skwarlo-Sonta K, Markowska M, Maestroni JM. Evidence for melatonin synthesis in mouse and human bone marrow cells. *J Pineal Res* 2000;28:193–202.
29. Richardson GS. The human circadian system in normal and disordered sleep. *J Clin Psychiatry* 2005;66Suppl 9:3-9.
30. Perreau-Lenz S, Pévet P, Buijs RM, Kalsbeek A. The biological clock: the bodyguard of temporal homeostasis. *Chronobiol Int* 2004;21:1–25.
31. Engel U, Gottschalk S, Niehaus L i sur. Cystic lesions of the pineal region-MRI and pathology. *Neuroradiology* 2000;42:399-402.
32. Louis DN, Ohgaki H, Wiestler OD i sur. The 2007 WHO classification of tumours of the central nervous system. *Acta Neuropathol* 2007;114:97-109.
33. Kumar P, Tatke M, Sharma A, Singh D. Histological analysis of lesions of the pineal region: A retrospective study of 12 years. *Pathol Res Pract* 2006;202:85-92.
34. Sato K, Kubota T. Pathology of pineal parenchymal tumors. *Prog Neurol Surg* 2009;23:12-25.
35. Taraszewska A, Matyja E, Koszewski W, Zaczynski A, Bardadin K, Czernicki Z. Asymptomatic and symptomatic glial cysts of the pineal gland. *Folia Neuropathol* 2008;46:186-95.
36. Tamaki N, Shirataki K, Lin TK, Masumura M, Katayama S, Matsumoto S. Cysts of the pineal gland. A new clinical entity to be distinguished from tumors of the pineal region. *Childs Nerv Syst* 1989;5:172-6.
37. Tapp E. The histology and pathology of the human pineal gland. U: Kappers JA, Pévet P, ur. The pineal gland of vertebrates including man. Amsterdam: Elsevier/North-Holland; 1979, str.481-500.

38. Sawamura Y, de Tribolet N. Neurosurgical management of pineal tumours. *Adv Tech Stand Neurosurg* 2002;27:217-44.
39. Laure-Kamionowska M, Maślińska D, Deregowski K, Czichos E, Raczkowska B. Morphology of pineal glands in human fetuses and infants with brain lesions. *Folia Neuropathol* 2003;41:209-15.
40. Demarin V, ur. Priručnik iz neurologije. Bjelovar: Prosvjeta d.d.;1998.
41. Demarin V, ur. Znanstveni pristup dijagnostici i terapiji glavobolja. HAZU 2005.
42. Bosnjak J, Budisic M, Azman D, Strineka M, Crnjakovic M, Demarin V. Pineal gland cyst-an overview. *Acta Clin Croat* 2009;48:355-8.
43. Budisic M, Bosnjak J, Lovrencic-Huzjan A, Mikula I, Bedek D, Demarin V. Pineal gland cyst evaluated by transcranial sonography. *Eur J Neurol* 2008;15:229-33.
44. Michielsen G, Benoit Y, Baert E, Meire F, Caemaert J. Symptomatic pineal cysts: clinical manifestations and management. *Acta Neurochir (Wien)* 2002;144:233-42.
45. Mena H, Armonda RA, Ribas JL, Ondra SL, Rushing EJ. Nonneoplastic pineal cyst: a clinicopathologic study of twenty-one cases. *Ann Diagn Pathol* 1997;1:11-8.
46. Fain JS, Tomlinson FH, Scheithauer BW i sur. Symptomatic glial cysts of the pineal gland. *J Neurosurg* 1994;80:454-60.
47. Manderla M, Marcol W, Bierzynska-Macyszyn G, Kluczevska E. Pineal cysts in childhood. *Childs Nerv Syst* 2003;19:750-5.
48. Dickerman RD, Stevens QE, Steide JA, Schneider SJ. Precocious puberty associated with pineal cyst: is it disinhibition of the hypothalamic-pituitary axis? *Neuroendocrinol Lett* 2004;25:173-5.

49. Morgan JT, Scumpia AJ, Webster TM, Mittler MA, Edelman M, Schneider SJ. Resting tremor secondary to a pineal cyst: case report and review of the literature. *Pediatr Neurosurg* 2008;44:234-8.
50. Milroy CM, Smith CL. Sudden death due to a glial cyst of the pineal gland. *J Clin Pathol* 1996;49:267-9.
51. Barboriak DP, Lee L, Provenzale JM. Serial MR imaging of pineal cyst: implications for natural history and follow-up. *AJR Am J Roentgenol* 2001;176:737-43.
52. Reyns N, Hayashi M, Chinot O i sur. The role of Gamma Knife radiosurgery in the treatment of pineal parenchymal tumours. *Acta Neurochir (Wien)* 2006;148:5-11.
53. Chernov MF, Kamikawa S, Yamane S, Ishihara S, Kubo O, Hori T. Neurofiberoscopic biopsy of tumors of the pineal region and posterior third ventricle: indications, technique, complications and results. *Neurosurgery* 2006;59:267-77.
54. Sajko T, Kudelić N, Lupret V, Lupret V Jr., Nola IA. Treatment of pineal region lesions: our experience in 39 patients. *Coll Antropol* 2009;33:1259-63.
55. Güler AD, Ecker JL, Lall GS i sur. Melanopsin cells are the principal conduits for rod-cone input to non-image-forming vision. *Nature* 2008;453:102-5.
56. Tobimatsu S, Celesia GG. Studies of human visual pathophysiology with visual evoked potentials. *Clin Neurophysiol* 2006;117:1414-33.
57. Odom JV, Bach M, Brigell M i sur. ISCEV standard for clinical visual evoked potentials (2009 update). *Doc Ophthalmol* 2010;120:111-19.