

Sindrom kubitalnog tunela

Kancir, Dominik

Master's thesis / Diplomski rad

2015

Degree Grantor / Ustanova koja je dodijelila akademski / stručni stupanj: **University of Zagreb, School of Medicine / Sveučilište u Zagrebu, Medicinski fakultet**

Permanent link / Trajna poveznica: <https://um.nsk.hr/um:nbn:hr:105:842334>

Rights / Prava: [In copyright](#)/[Zaštićeno autorskim pravom.](#)

Download date / Datum preuzimanja: **2024-12-12**



Repository / Repozitorij:

[Dr Med - University of Zagreb School of Medicine Digital Repository](#)



**SVEUČILIŠTE U ZAGREBU
MEDICINSKI FAKULTET**

Dominik Kancir

Sindrom kubitalnog tunela

DIPLOMSKI RAD



Zagreb, 2015.

**SVEUČILIŠTE U ZAGREBU
MEDICINSKI FAKULTET**

Dominik Kancir

Sindrom kubitalnog tunela

DIPLOMSKI RAD

Zagreb, 2015.

Ovaj rad izrađen je u Klinici za ortopediju Kliničkoga bolničkoga centra Zagreb i Medicinskoga fakulteta Sveučilišta u Zagrebu pod vodstvom doc. dr. sc. Ivana Bojanića i predan je na ocjenu u akademskoj godini 2014./2015.

SADRŽAJ

1. SAŽETAK	
2. SUMMARY	
3. UVOD	1
4. ANATOMIJA	2
5. EPIDEMIOLOGIJA	8
6. ETIOLOGIJA I PATOGENEZA	9
7. KLINIČKA SLIKA	11
8. DIJAGNOSTIKA I DIFERENCIJALNA DIJAGNOSTIKA	15
9. LIJEČENJE	27
9.1. KONZERVATIVNO LIJEČENJE	28
9.2. KIRURŠKO LIJEČENJE	29
10. ZAHVALE	45
11. LITERATURA	46
12. ŽIVOTOPIS	49

1. SAŽETAK

Sindrom kubitalnog tunela

Dominik Kancir

Sindrom kubitalnog tunela jest druga najčešća kompresivna neuropatija u ljudi nakon sindroma karpalnog kanala, a zahvaća ulnarni živac u području lakta. Kompresija ulnarnoga živca može se dogoditi na 5 mjesta u području lakta: područje medijalnoga intermuskularnoga septuma, medijalni epikondil nadlaktične kosti, epikondilarni žlijeb, kubitalni tunel i duboka aponeuroza fleksornih i pronatornih mišića, uz napomenu da je najčešće mjesto kompresije upravo kubitalni tunel. Do sindroma kubitalnog tunela dolazi zbog pritiska na živac ili zbog istezanja živca ili zbog kombinacije tih djelovanja. Klinička slika je raznovrsna te se kreće od smetnji osjeta, kao što su hipestezija te blage, intermitentne parestezije u inervacijskom području živca pa sve do atrofije mišića. Dijagnoza sindroma kubitalnog tunela postavlja se na osnovi anamneze i kliničkoga pregleda, a potrebno ju je potvrditi elektrofiziološkim dijagnostičkim pretragama. Početno je liječenje konzervativno, no ukoliko simptomi perzistiraju, a napose ukoliko je prisutna atrofija mišića, savjetuje se kirurško liječenje. Iako je u literaturi opisano nekoliko metoda kirurškoga liječenja sindroma kubitalnog tunela (jednostavna dekompresija, medijalna epikondilektomija, subkutana, intramuskularna i submuskularna antepozicija), još uvijek nije utvrđen zlatni standard. U suvremenoj literaturi opisana je i endoskopska dekompresija pa i endoskopska antepozicija ulnarnoga živca.

Ključne riječi: ulnarni živac, kompresija, kubitalni tunel, dijagnostika, liječenje

2. SUMMARY

Cubital tunnel syndrome

Dominik Kancir

Cubital tunnel syndrome is the second most common compression neuropathy in men after carpal tunnel syndrome and includes ulnar nerve compression at the elbow. Ulnar nerve compression at the elbow can occur at 5 sites: area of the intermuscular septum, medial epicondyle, epicondylar groove, cubital tunnel and deep flexor pronator aponeurosis, but the most common site of compression is the cubital tunnel. Etiology of the cubital tunnel syndrome includes ulnar nerve compression or traction or their combination. Clinical findings vary from hypesthesia and mild, intermittent paresthesias in ulnar nerve distribution to muscle atrophy. The diagnosis of the cubital tunnel syndrome is based on patient's clinical history and physical examination and requires electrodiagnostic confirmation. Initial treatment is conservative but when patient has persistent symptoms, especially muscle atrophy, operative treatment should be considered. Despite several surgical procedures described in literature (simple decompression, medial epicondylectomy, subcutaneous, intramuscular and submuscular transposition), there is yet no golden standard. More recently, endoscopic decompression and endoscopic ulnar nerve transposition have been described.

Key words: ulnar nerve, compression, cubital tunnel, diagnostics, treatment

3. UVOD

Sindrom kubitalnog tunela jest druga najčešća kompresivna neuropatija u ljudi nakon sindroma karpalnog kanala (Palmer & Hughes 2010). Ulnarni živac može biti komprimiran i prije ulaska u kubitalni tunel, koji se nalazi sa stražnje strane medijalnoga epikondila nadlaktične kosti (lat. humerus), u samom tunelu, a i odmah po izlasku iz njega, a bez obzira na mjesto kompresije, uvijek se očituje karakterističnom simptomatologijom.

Simptomatologija sindroma kubitalnog tunela kreće se od smetnji osjeta, kao što su hipestezija te blage, intermitentne parestezije u inervacijskom području živca pa sve do motoričkih ispada koji mogu, ukoliko se ne liječe, završiti kao pandžasta šaka (Palmer & Hughes 2010; Kroonen 2012; Verheyden 2013).

Godine 1878. Panas je dao prvi opis neuropatije ulnarnoga živca u području lakta kod bolesnika, koji je, kao dijete, zadobio prijelom u području lakta, te je razvio tešku parezu ulnarnoga živca. S druge strane, prvi slučaj kompresivne neuropatije ulnarnoga živca u području lakta, koji nije bio povezan s traumom, dali su 1949. godine Magee and Phalen (Kroonen 2012). Naziv sindrom kubitalnog tunela u medicinsku su literaturu uveli Feindel i Stratford 1958. te su istaknuli da je riječ o kompresivnoj neuropatiji, kao i kod sindroma karpalnog kanala (Verheyden 2013).

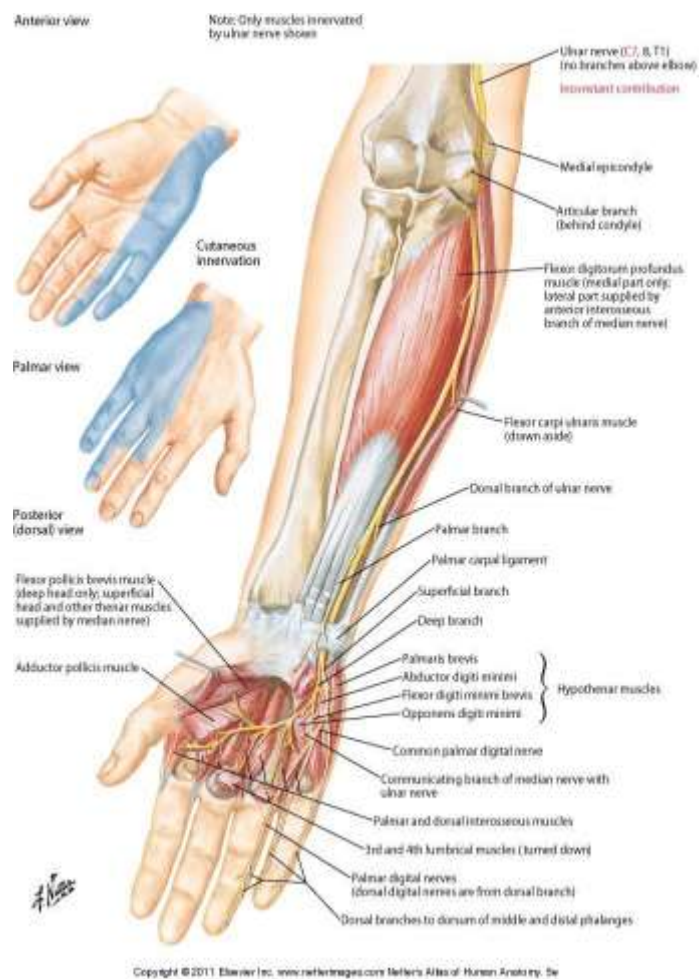
Svrha ovoga rada je opisati osnovna anatomska obilježja ulnarnoga živca i mjesta na kojima može doći do kompresije ulnarnoga živca u području lakta, potom objasniti etiologiju i patogenezu sindroma kubitalnog tunela, kao i, naposljetku, dati pregled dijagnostičkih i terapijskih mogućnosti opisanih u suvremenoj medicinskoj literaturi.

4. ANATOMIJA

Ulnarni živac (lat. nervus ulnaris) je mješoviti živac koji čine vlakna prednjih korjenova C8-T1 brahijalnoga pleksusa. Odvaja se od medijalnoga snopa brahijalnoga pleksusa i proteže se od pazušne jame do vrhova prstiju šake. Ulnarni živac motorno inervira: m. flexor carpi ulnaris, m. flexor digitorum profundus (za 4. i 5. prst), m. palmaris brevis, m. flexor digiti minimi brevis, m. abductor digiti minimi, m. opponens digiti minimi, mm. lumbricales III-IV, mm. interossei palmares et dorsales, m. adductor pollicis i caput profundum m. flexoris pollicis brevis. Osjetno inervira: čahuru lakatnoga zgloba, kožu distalne trećine posteromedijalnoga dijela podlaktice, kožu palmarne strane šake medijalno od ravnine koja prolazi uzdužnom osi 4. prsta, kožu palmarne strane 5. i medijalne polovice 4. prsta, kožu dorzuma šake medijalno od ravnine koja prolazi uzdužnom osi 3. prsta, kožu dorzalne strane 5. prsta, kožu stražnje strane proksimalnoga članka, kao i medijalne polovice srednjega i distalnoga članka 4. prsta te kožu medijalne polovice proksimalnoga članka 3. prsta. (Slika 1.) Ulnarni se živac u pazušnoj jami nalazi medijalno i iza pazušne arterije (lat. a. axillaris), tj. između pazušne arterije i vene. Spušta se medijalnom stranom nadlaktice medijalno od brahijalne arterije (lat. a. brachialis). U distalnoj trećini nadlaktice ulnarni živac zakreće prema straga, probija medijalni intermuskularni septum (lat. septum intermusculare brachii mediale) i tako prelazi iz prednje u stražnju mišićnu ložu nadlaktice. Neposredno prije nego probije intermuskularni septum, ulnarnom se živcu priključuje gornja kolateralna ulnarna arterija (lat. a. collateralis ulnaris superior), koja potom ide zajedno sa živcem do stražnje strane lakta. Unutar stražnje mišićne lože nadlaktice, ulnarni se živac spušta po medijalnoj strani medijalne glave troglavoga nadlaktičnoga mišića (lat. m. triceps brachii), pri čemu je prekriven samo vezivnom ovojnicom nadlaktice i kožom. Došavši u područje lakta, ulnarni se živac nalazi u žlijebu ulnarnoga živca (lat. sulcus n. ulnaris) na stražnjoj strani medijalnoga

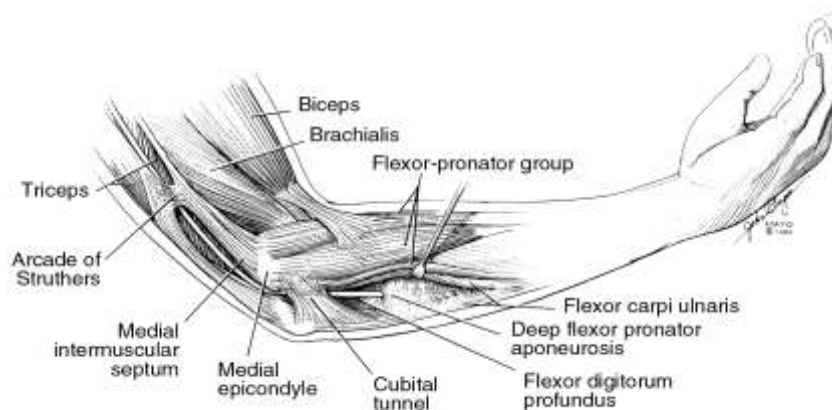
epikondila nadlaktične kosti, prekriven samo lokalnim zadebljanjem nadlaktične vezivne ovojnice. Na nadlaktici ulnarni živac ne daje ogranaka. Distalno od medijalnoga epikondila, ulnarni živac prolazi između humeralne i ulnarne glave m. fleksora karpi ulnarisa te ulazi u ularnu brazdu podlaktice između m. fleksora karpi ulnarisa i m. fleksora digitoruma superficialisa. U proksimalnom dijelu ulnarne brazde podlaktice, a ispod razine distalnoga ruba m. pronatora teresa, ulnarnom se živcu priključuje, s lateralne strane, ularna arterija s dvije prateće vene. Takav topografski odnos prema živcu je održan cijelom duljinom podlaktice. U distalnom dijelu podlaktice živac prekrivaju samo vezivna ovojnica podlaktice i koža. Iz prednje podlaktične lože u područje dlana ulnarni živac dolazi kroz ulnarni (Guyonov) kanal te se u proksimalnom dijelu dlana podijeli na dvije završne grane, površinsku (lat. r. superficialis) i duboku granu (lat. r. profundus). Neposredno distalno od Guyonova kanala, živac prekrivaju samo palmarna aponeuroza i m. palmaris brevis. Grane ulnarnoga živca su: rami articulares, rami musculares, ramus dorsalis, ramus palmaris, ramus superficialis i ramus profundus. Od važnosti za sindrom kubitalnog tunela su rr. articulares koji se odvajaju od ulnarnoga živca, dok se nalazi unutar žlijeba, na stražnjoj strani medijalnoga epikondila. Ogranci osjetno inerviraju čahuru lakatnoga zgloba. Rr. musculares polaze od živca neposredno ispod lakta i inerviraju m. flexor carpi ulnaris i m. flexor digitorum profundus (dio za 4. i 5. prst) (Jalšovec 2005). Ulnarni živac prima krv od ogranaka brahijalne arterije (gornja i donja ularna kolateralna arterija) i od stražnje rekurentne ulnarne arterije, koja je ogranak ulnarne arterije (Kenniston & Steinberg 2009).

U području lakta, ulnarni živac može biti komprimiran na 5 mjesta: 1. područje medijalnoga intermuskularnoga septuma, 2. medijalni epikondil nadlaktične kosti, 3. epikondilarni žlijeb, 4. kubitalni tunel i 5. duboka aponeuroza fleksornih i pronatornih mišića (Kenniston & Steinberg 2009). (Slika 2.)



Slika 1. Osjetno i motorno inervacijsko područje ulnarnoga živca.

Preuzeto sa: <https://code.google.com/p/ahuman/wiki/HumanNervesSpinalCervical>



Slika 2. Najčešća mjesta kompresije ulnarnoga živca u području lakta.

Preuzeto sa: <http://www.innova-pain.com/2012/07/04/peripheral-nerve-entrapments-of-the-arm/>

U području medijalnoga intermuskularnoga septuma postoje 3 mjesta moguće kompresije ulnarnoga živca: a) Struthersova arkada, b) medijalni intermuskularni septum i c) medijalna glava troglavoga mišića nadlaktice (Posner 1998; Kenniston & Steinberg 2009). Struthersova arkada je mišićnovezivni tračak, širine od 1,5 do 2 cm, a nalazi se približno 8 cm proksimalno od medijalnoga epikondila nadlaktične kosti (Posner 1998). Pruža se od medijalne glave troglavoga mišića nadlaktice do medijalnoga intermuskularnoga septuma (Kroonen 2012). Godine 1973. Kane i sur. su utvrdili postojanje spomenute arkade kod 70% kadavera, a nazvali su je prema Struthersu (Tubbs et al. 2011). Tubbs i sur. su 2011. godine proveli istraživanje na 15 kadavera (30 laktova) te su utvrdili postojanje Struthersove arkade u 86,7% laktova (Tubbs et al. 2011). Struthersova arkada ne smije se zamijeniti sa Struthersovim ligamentom koji se nalazi u 1% populacije (Verheyden 2013), a prvi ga je opisao Sir John Struthers 1854. godine (De Jesus & Dellon 2003). Struthersov ligament je vezivni tračak koji se pruža od anomalnoga suprakondilarnoga nastavka do medijalnoga epikondila nadlaktične kosti, a može uzrokovati kompresiju medijalnoga živca (De Jesus & Dellon 2003; Tubbs et al. 2011). Medijalni intermuskularni septum se pruža od korakobrahijalnoga mišića proksimalno, gdje započinje kao tanka i slaba struktura, a hvata se na medijalni epikondil nadlaktične kosti i to kao izraženija struktura (Verheyden 2013). Ovom prilikom valja ponoviti da ulnarni živac u distalnoj trećini nadlaktice probija taj septum i tada prelazi iz prednje u stražnju mišićnu ložu nadlaktice (Posner 1998; Jalšovec 2005). Medijalna glava troglavoga mišića nadlaktice može komprimirati ulnarni živac ako hipertrofira (npr. kod osoba koje se intenzivno bave tjelovježbom) ili ako nastane ruptura medijalne glave, zbog čega se ona tane o ulnarni živac uzrokujući neuritis uslijed trenja živca (eng. friction neuritis) (Posner 1998; Kenniston & Steinberg 2009).

Medijalni epikondil nadlaktične kosti sljedeće je moguće mjesto kompresije ulnarnoga živca. Kompresija ili snažna trakcija ulnarnoga živca u tom području mogu nastati kao

posljedica valgusne ili varusne deformacije lakatnoga zgloba, koje mogu biti prirođene ili se razviti tijekom života kao posljedica suprakondilarnih prijeloma nadlaktične kosti ili zbog nastanka osteofita u sklopu osteoartritisa lakta (Kenniston & Steinberg 2009).

Epikondilarni žlijeb također može biti mjesto kompresije ulnarnoga živca. Riječ je o koštanovezivnom žlijebu koji je omeđen sprijeda medijalnim epikondilom, a lateralno olekranonom i ulnohumeralnim ligamentom. Medijalno je žlijeb pokriven Osborneovim ligamentom. Kompresija u tom području može biti uzrokovana raznovrsnim uzrocima koji se mogu podijeliti u 3 skupine: a) uzroci u samom žlijebu, b) uzroci izvan žlijeba i c) uzroci koji pomiču živac izvan žlijeba (Posner 1998). Bolesti i lezije što se javljaju u području epikondilarnoga žlijeba, a mogu uzrokovati kompresiju ulnarnoga živca u žlijebu su pomak ulomaka nakon prijeloma medijalnoga epikondila, loše srasli prijelom medijalnoga epikondila, hipertrofični kalus, osteofiti koji nastaju u sklopu osteoartritisa lakta, tumori (npr. gangliomi), zadebljanje sinovijalne ovojnice u sklopu reumatoidnoga artritisa, infekcije (npr. granulomi u sklopu tuberkuloze) i hematomi koji mogu biti traumatskoga porijekla ili nastati u sklopu poremećaja zgrušavanja krvi, kao što je hemofilija (Posner 1998; Pais et al. 2009). Kompresija zbog uzroka izvan epikondilarnoga žlijeba javlja se kod osoba koje se oslanjaju na lakat tijekom duljeg vremena (npr. vozači kamiona koji naslanjaju lakat na okvir prozora tijekom vožnje i to tijekom duljeg razdoblja, bolesnici prikovani za krevet) te u onih u kojih je prisutan anomalni mišić anconeus epitrochlearis (Posner 1998). Anconeus epitrochlearis prvi je opisao Wood 1868. godine (Gervasio & Zaccone 2008). Nalazi se izvan epikondilarnoga žlijeba, a pruža se od medijalnoga dijela olekranona i hvata se za medijalni epikondil (Posner 1998). Istraživanja na kadaverima pokazuju da je anconeus epitrochlearis prisutan u 28% kadavera, dok malobrojna klinička istraživanja pokazuju da je taj mišić uzrokom kompresije ulnarnoga živca u 5 do 16% slučajeva (Gervasio & Zaccone 2008; Nellans et al. 2014). Kod ljudi je anconeus epitrochlearis vjerojatno atavizam i zamijenjen je vezivnim tračkom koji

ima isti tijek kao i mišić, a u literaturi se opisuje kao ligamentum epitrochleoanconeum, a zamjenjuje Osborneov ligament kada je prisutan (Posner 1998; Nellans et al. 2014). Treća skupina uzroka odnosi se na patološka stanja koja dovode do pomaka ulnarnoga živca tijekom kretnje fleksije lakta izvan žlijeba, dok se ponovnim ispružanjem lakta živac vraća u prvobitni položaj. Ovakva situacija može se javiti kao posljedica prirođene slabosti fibroaponeurotskoga pokrova epikondilarnoga žlijeba. Pomaku živca mogu pridonijeti i neka prirođena stanja (npr. hipoplazija trohlee) ili pak poslijetraumatska deformacija medijalnoga epikondila. Dakle, pomak ili dislokacija živca van žlijeba jest patološko stanje i ne smije se zamijeniti s asimptomatskom hiperomobilnošću živca, koja je, u pravilu, bilateralna i nalazi se u oko 20% populacije. No, valja istaknuti da ta hiperomobilnost živca povećava mogućnost nastanka kompresivne neuropatije ulnarnoga živca (Posner 1998).

Najčešće mjesto kompresije ulnarnoga živca je kubitalni tunel koji omeđuju humeralna i ulnarna glava m. fleksora karpi ulnarisa. Dno tunela je medijalni kolateralni ligament lakatnoga zgloba, a krov (Osborneov ligament) je vezivni tračak koji je nastavak fibroaponeurotskoga pokrova epikondilarnoga žlijeba (Posner 1998).

Kompresiju ulnarnoga živca može uzrokovati i duboka aponeuroza fleksornih i pronatornih mišića, odnosno mjesto gdje se živac odvaja od m. fleksora karpi ulnarisa. U pravilu, živac prolazi kroz sam mišić u kubitalnom tunelu, ostaje intramuskularno približno 5 cm svojom duljinom i nakon toga probija vezivnu ovojnica i dopijeva između m. fleksora digitoruma superficijalisa i m. fleksora digitoruma profundusa. Ovdje živac može komprimirati vezivna ovojnica fleksornih i pronatornih mišića (Posner 1998).

5. EPIDEMIOLOGIJA

Incidencija sindroma kubitalnog tunela u općoj populaciji iznosi 25 slučajeva na 100000 ljudi godišnje (Trehan et al. 2012), s time da se 3-8 puta češće javlja kod muškaraca (Verheyden 2013).

Budući da tijekom fleksije lakta dolazi do izrazitoga povećanja tlaka kako u kubitalnom tunelu, tako i unutar živca razvidno je da su nastanku sindroma kubitalnog tunela podložnije osobe koje tijekom svoga rada kontinuirano imaju lakat u fleksiji. Tako se primjerice u osoba koje tijekom svoga rada drže alat ili oruđe za rad u ruci koja je flektirana u laktu (npr. držanje mobilnih telefona ili sušila za kosu) češće javlja sindrom kubitalnog tunela, kao i u osoba koje rabe vibracijske alate (npr. udarna bušilica) te u osoba koje tijekom radnih aktivnosti čine ponavljajuće kretnje fleksije i ekstenzije u laktu. Tako se prema rezultatima istraživanja prevalencija sindroma kubitalnog tunela kreće u rasponu od 2,8% među radnicima čiji posao zahtijeva ponavljajuće kretnje u laktu (npr. radnici na pokretnoj traci, prodavači na blagajni) do 6,8% kod čistača podova i 42,5% kod radnika koji koriste vibrirajuće alate (Trehan et al. 2012).

Nastanku sindroma kubitalnog tunela skloni su i sportaši koji izvode ponavljajuće i snažne kretnje fleksije i ekstenzije u laktu. Pri takvim pokretima lakat dolazi u valgusni položaj pri čemu se javlja snažna trakcija ulnarnoga živca (npr. bacači lopti u bejzbolu, golferi, tenisači) (Lee & Rosenwasser 1999; Cutts 2007; Trehan et al. 2012). Valja istaknuti i češću pojavu sindroma kod osoba s angularnim deformitetom lakta (cubitus varus ili cubitus valgus) (Posner 1998). Češća pojava sindroma zapažena je i u osoba koje boluju od šećerne bolesti, budući da šećerna bolest, uslijed metaboličkoga poremećaja, oštećuje ulnarni živac zbog čega on postaje osjetljiviji na kompresiju (Cutts 2007; Trehan et al. 2012).

Prema rezultatima istraživanja Bartelsa i Verbeeka iz 2007. godine kao rizični čimbenici za razvoj kompresije ulnarnoga živca u području lakta, identificirani su pušenje cigareta, niži stupanj obrazovanja i s njime povezana zanimanja, odnosno poslovi (poljoprivredni radnici, radnici na blagajnama, konobari, čistači, radnici u prehrambenoj industriji, električari, vozači kamiona, mobilni operateri) (Bartels & Verbeek 2007). Naprotiv, spol, indeks tjelesne mase, konzumacija alkoholnih pića, prethodna trauma lakta, šećerna bolest i arterijska hipertenzija nisu identificirani kao rizični čimbenici za razvoj kompresije ulnarnoga živca u području lakta.

6. ETIOLOGIJA I PATOGENEZA

Do oštećenja ulnarnoga živca u području lakta dolazi ili zbog pritiska na živac (kompresija), ili zbog istezanja živca (trakcija) ili zbog kombinacije tih djelovanja (Posner 1998; Trehan et al. 2012).

Kao što je već istaknuto, sindrom kubitalnog tunela najčešće nastaje upravo u samom anatomskom području kubitalnog tunela, a etiopatogenetski mehanizam podrazumijeva kompresiju i trakciju ulnarnoga živca u tunelu (Posner 1998; Kroonen 2012). Naime, pri ispruženom laktu poprječni presjek kubitalnog tunela je ovalan, dok u fleksiji postaje elipsoidan i dolazi do smanjenja promjera za oko 55% , što rezultira porastom prosječnoga intraneuralnoga tlaka od 7 do 14 mmHg (Posner 1998; Trehan et al. 2012; Verheyden 2013). Do suženja promjera kubitalnog tunela dolazi zbog toga što se prilikom fleksije u laktu Osborneov ligament rasteže i postaje napet, dok se medijalni kolateralni ligament opušta i izbočuje medijalno. Osborneov ligament se rasteže 5 mm za svakih 45° fleksije u laktu, pri

čemu se od maksimalne ekstenzije do maksimalne fleksije produlji za 40% (Posner 1998). Ako tome dodamo da se prilikom fleksije živac dodatno još i isteže između 4,5 i 8 mm, jasno je da dolazi do izrazitoga povećanja pritiska unutar živca (Trehan et al. 2012). Prema istraživanju koje su proveli Iba i sur., prosječni tlak u kubitalnom tunelu kod bolesnika sa sindromom kubitalnog tunela, mjeren intraoperativno, bio je 105 mmHg, u usporedbi s normalnim vrijednostima između 17 i 65 mmHg, koje su izmjerene na kadaverima (Kroonen 2012). Istraživanja su također pokazala da su u kubitalnom tunelu intraneuralni i ekstraneuralni tlakovi najniži pri fleksiji od 45° pa se položaj lakta u fleksiji od 45° smatra optimalnim za imobilizaciju lakta kako bi se smanjio pritisak, tj. tlak na živac (Verheyden 2013). Kada je lakat u položaju fleksije od 130°, prosječni intraneuralni tlak je za 45% viši od prosječnoga ekstraneuralnoga tlaka (tj. tlaka u kubitalnom tunelu) te se pri tom stupnju fleksije lakta javlja značajna kompresija živca. Kombinacija abdukcije u ramenu, fleksije u laktu i ekstenzije u ručnom zglobu rezultira najvećim porastom tlaka u kubitalnom tunelu, pri čemu se intraneuralni tlak poveća 6 puta (Verheyden 2013), a istodobno se i ulnarni živac isteže za 4,7 mm (Posner 1998). Zaključno, fleksijom u laktu, dolazi istovremeno i do kompresije i do trakcije ulnarnoga živca u kubitalnom tunelu pa možemo zaključiti da ova dva patogenetska mehanizma zajedno uzrokuju pojavu sindroma kubitalnog tunela (Posner 1998; Trehan et al. 2012; Verheyden 2013).

No, sindrom kubitalnog tunela može nastati i samo kao posljedica dugotrajnoga izravnoga pritiska na stražnji dio lakta, zbog čega je živac najčešće pritisnut u području epikondilarnoga žlijeba, a to se može vidjeti kod osoba koje su prikovane za krevet i kod osoba koje se tijekom duljeg vremena oslanjaju laktom u fleksiji na tvrdu površinu (npr. vozači kamiona i taksija koji naslanjaju lakat na okvir prozora tijekom vožnje i to tijekom duljeg razdoblja, osobe u invalidskim kolicima) (Posner 1998; Elhassan & Steinmann 2007; Pais et al. 2009). Osim toga, sindrom kubitalnog tunela može nastati i mehanizmom trakcije i

to u slučajevima valgusne ili varusne deformacije zgloba lakta koje su nastale kao posljedice ozljede epifize lateralnoga kondila ili zbog loše zarasloga suprakondilarnoga prijeloma nadlaktične kosti (Posner 1998; Trehan et al. 2012).

7. KLINIČKA SLIKA

Karakteristično je da se tegobe u sklopu sindroma kubitalnog tunela razvijaju postupno pa se tako bolesnici isprva žale samo na smetnje osjeta, tj. žale se na hipesteziiju i povremene parestezije u inervacijskom području ulnarnoga živca (Trehan et al. 2012). Iako smetnje osjeta obično zahvaćaju inervacijsko područje ulnarnoga živca, ipak fiziološke varijacije osjetne inervacije putem ulnarnoga živca mogu te smetnje proširiti i na područje trećega prsta ili ih ograničiti na mali prst. Ispitivanje smetnji osjeta u dorzoulnarnom dijelu šake i dorzalnom dijelu maloga prsta pomaže u razlikovanju kompresije ulnarnoga živca u području lakta od one u području ručnoga zgloba. Kada je kompresija ulnarnoga živca u razini ručnoga zgloba, u Guyonovom kanalu (sindrom ulnarnog tunela), dorzalni osjet ostaje intaktan jer je to područje inervirano dorzalnim osjetnim ogrankom ulnarnoga živca, a on se odvaja od glavnoga debla ulnarnoga živca 5-6 cm proksimalnije od stiloidnoga nastavka lakatne kosti (Posner 1998). Valja istaknuti da se simptomi sindroma kubitalnog tunela pojačavaju ukoliko osoba dulje vrijeme zadržava položaj veći od 90° fleksije u laktu (npr. prilikom duljega razgovora na mobilni telefon, sušenja kose sušilom za kosu, rada na računalu), kao i da obično nema pogoršanja tegoba noću, kao, primjerice, kod osoba sa sindromom karpalnog kanala (Tang & Nellans 2009; Palmer & Hughes 2010; Trehan et al. 2012). Dakle, smetnje osjeta, poput hipesteziije i parestezija, su predominantni simptomi u

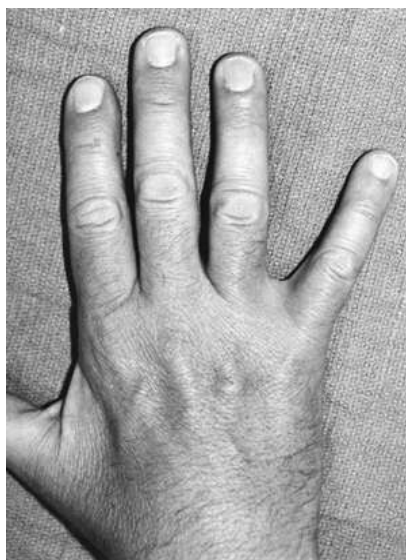ranom razdoblju razvoja bolesti, dok je bol manje učestali simptom te je obično lokalizirana u medijalnom dijelu lakta (Posner 1998; Palmer & Hughes 2010; Trehan et al. 2012).

Dulje razdoblje kompresije živca dovodi i do hipotrofije i atrofije mišića koje inervira ulnarni živac. Tada se bolesnici mogu žaliti na nespretnost šake pri hvatanju predmeta ili pri radu na računalu, na poteškoće pri otvaranju staklenki ili boca sa čepovima, na poteškoće pri nekim preciznim aktivnostima kao što je zakopčavanje dugmadi ili se jednostavno žale na brzi zamor šake pri ponavljajućim aktivnostima (Palmer & Hughes 2010; Trehan et al. 2012).

Hipotrofija (najranije se uočava u prvom metakarpalnom prostoru) i atrofija znatno češće zahvaćaju unutarnje mišiće šake nego vanjske mišiće podlaktice, što se može objasniti Sunderlandovim istraživanjem intraneuralne topografije ulnarnoga živca (Posner 1998).

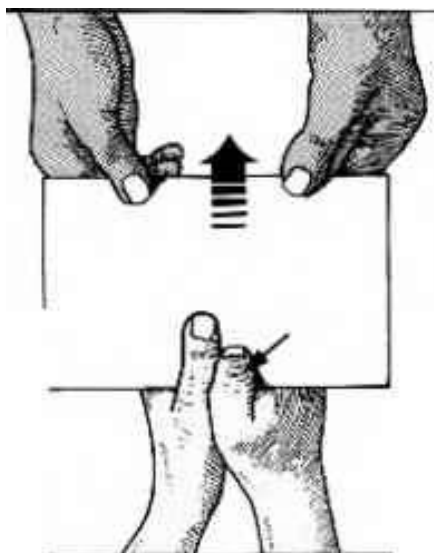
Naime, motorni, kao i osjetni, živčani snopići za unutarnje mišiće šake su položeni medijalnije ili površnije u ulnarnom živcu u laktu od motornih živčanih snopića za vanjske mišiće podlaktice pa su prema tome osjetljiviji na kompresiju (Posner 1998). U uznapredovaloj bolesti mogu se naći objektivni znakovi slabosti mišića koje inervira ulnarni živac, kao i znakovi njihove hipotrofije i atrofije (Trehan et al. 2012). Tako se u uznapredovalim stadijima bolesti može javiti izravnavanje dorzalnoga poprječnoga metakarpalnoga luka (Masseov znak) zbog čega se cijela šaka doima izravnatom, a takvo je stanje posljedica pareze ili paralize hipotenarnih mišića, što onemogućuje normalnu fleksiju 5. metakarpalne kosti (Palmer & Hughes 2010). Bolesnici se mogu žaliti na oslabljenu abdukciju prstiju zbog hipotrofije i atrofije interosealnih mišića (Trehan et al. 2012). Kada bolesnik ispruži prste šake, zbog slabosti interosealnih mišića, ne može primaknuti mali prst prstenjaku i ostalim prstima (Wartenbergov znak), a to bolesniku stvara značajne probleme u svakodnevnom životu, napose kada pokušava ugurati šaku u džep od hlača. (Slika 3.) Ukoliko se razvila slabost interosealnih mišića, bolesnik također neće moći prebaciti kažiprst preko srednjega prsta ili obratno (eng. crossed fingers test) (Posner 1998). Atrofija m. aduktora

policisa, prvoga dorzalnoga interosealnoga mišića i m. fleksora policisa brevisa uzrokuje slabost stiska palcem zbog čega se kompenzatorno javlja fleksija u interfalangealnom zglobu palca (Fromentov znak) te se, ujedno, javlja i hiperekstenzija metakarpofalangealnoga zgloba palca (Jeannin znak) (Posner 1998; Trehan et al. 2012). (Slika 4.) Konačno, dolazi do pojave fleksijske kontrakture u interfalangealnim zglobovima maloga prsta i prstenjaka, uz kompenzatornu hiperekstenziju u metakarpofalangealnim zglobovima tih prstiju (pandžasta šaka ili Duchennov znak), a javlja se kao rezultat atrofije lumbrikalnih i interosealnih mišića (Palmer & Hughes 2010; Trehan et al. 2012). Promjene u sklopu pandžaste šake najčešće zahvaćaju prstenjak i mali prst, dok su kažiprst i treći prst često pošteđeni jer su lumbrikalni mišići za te prste inervirani medijanim živcem (Palmer & Hughes 2010). (Slika 5.) Kada se razvije slabost vanjskih mišića podlaktice, što je rjeđi slučaj, tada je uvijek zahvaćen m. flexor digitorum profundus za mali prst. Može se razviti i slabost m. fleksora digitoruma profundusa za prstenjak, ali, uobičajeno, ne istoga stupnja kao za mali prst, zato što su vlakna ovoga mišića za prstenjak često dvostruko inervirana i ulnarnim i prednjim interosealnim ogrankom medijanoga živca (Posner 1998). Pri distalnije smještenim kompresijama ulnarnoga živca, kao što je to u Guyonovom kanalu, nije zahvaćen m. flexor digitorum profundus, a taj je nalaz od pomoći u diferencijalnoj dijagnostici kompresije ulnarnoga živca u području lakta. Nezahvaćenost spomenutoga mišića naziva se ulnarnim paradoksom, što znači da je pandžasta šaka manje izraženija kako je mjesto kompresije ulnarnoga živca distalnije, jer je pošteđen m. flexor digitorum profundus (Wojewnik & Bindra 2009). Rijetko se razvije slabost m. fleksora karpi ulnarisa (Posner 1998).



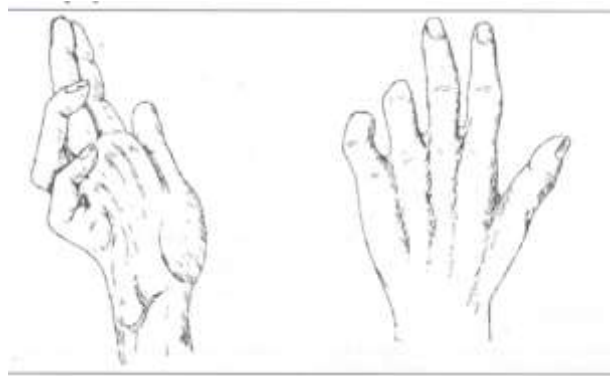
Slika 3. Wartenbergov znak.

Preuzeto sa: <http://www.msdlatinamerica.com/ebooks/HandSurgery/sid731790.html>



Slika 4. Fromentov znak. Strjelica prikazuje fleksiju interfalangealnoga zgloba palca.

Preuzeto sa: <http://www.arthritisresearch.us/rheumatoid-arthritis/dermatome.html>



Slika 5. Duchennov znak ili pandžasta šaka.

Preuzeto sa: <http://quizlet.com/17070957/daa-lesions-of-the-brachial-plexus-flash-cards/>

8. DIJAGNOSTIKA I DIFERENCIJALNA DIJAGNOSTIKA

Dijagnoza sindroma kubitalnog tunela se postavlja na osnovi anamneze i kliničkoga pregleda koji valja upotpuniti kliničkim testovima (Posner 1998; Trehan et al. 2012).

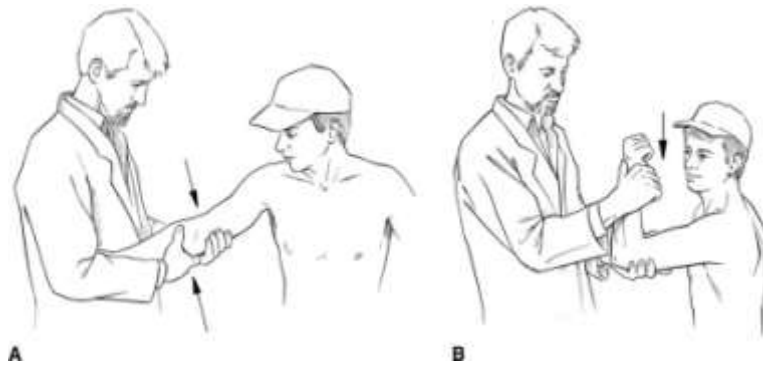
Iz anamneze valja pokušati saznati kada su se i kakvi simptomi javili kod bolesnika, koliko dugo traju i jesu li oni povezani s nekim provocirajućim aktivnostima. Anamnezom treba dobiti i podatke o supostojećim bolestima, pogotovo ako su povezane s povećanim rizikom za razvoj sindroma kubitalnog tunela (npr. šećerna bolest, hemofilija, reumatoidni artritis). Bolesnika valja pitati i o prethodnoj traumi lakta budući da trauma može predisponirati nastanak sindroma kubitalnog tunela (Posner 1998; Palmer & Hughes 2010; Trehan et al. 2012).

Da bi se klinički pregled mogao valjano obaviti, bolesnik mora biti razodjeven do pojasa. Bolesnikov gornji dio trupa i ruke moraju biti u potpunosti razodjeveni i pristupačni inspekciji i pregledu. Pri pregledu se moraju ispitati sva mjesta moguće kompresije ulnarnoga živca zbog čega pregled valja započeti pregledom vrata (Posner 1998; Trehan et al. 2012). Bilo kakvo ograničenje gibljivosti vratne kralježnice, pogotovo ako je praćeno s boli, može upućivati na bolest intervertebralnoga diska ili na spondiloartritis vratne kralježnice. Aksijalna kompresija živčanih korjenova kralježnične moždine može rezultirati radikularnom boli koja se prenosi u ruku pa može imitirati kliničku sliku kompresije ulnarnoga živca. Moguću kompresiju brahijalnoga plexusa (pri čemu može biti komprimiran korijen ulnarnoga živca) možemo ispitati Tinelovim testom koji se izvodi perkusijom supraklavikularnoga i infraklavikularnoga područja. Ukoliko je Tinelov test pozitivan, javit će se parestezije u području gornjeg ekstremiteta. Kompresija brahijalnoga plexusa i, posljedično, ulnarnoga živca može nastati i zbog sindroma gornjega otvora prsišta (eng. thoracic outlet syndrome) (Posner 1998). Zatim slijedi pregled lakta, pri čemu inspekcijom valja odmah pokušati uočiti i neke vizualno upečatljive detalje u području oko lakta, kao što su primjerice izljev u zglobu, promjenu „nosećeg kuta“ lakta (cubitus varus ili valgus), izraziti deformitet, postojanje tumorskih masa oko lakta, spazam mišića te atrofiju mišića i to napose podlaktice i šake. Pregled valja nastaviti ispitivanjem opsega pokreta, palpacijom dostupnih struktura da se utvrdi mjesto najjače bolnosti te provođenjem kliničkih testova kojima se procjenjuje stabilnost zgloba (Posner 1998; Trehan et al. 2012; Verheyden 2013). Osobitu pozornost valja obratiti u onih bolesnika u kojih je vodeći simptom bol u medijalnom dijelu lakta jer je u njih kliničkim pregledom potrebno razlučiti je li riječ o sindromu kubitalnog tunela, medijalnom epikondilitisu ili nestabilnosti lakatnoga zgloba, što je od važnosti u daljnjem dijagnostičkom postupku (Trehan et al. 2012).

Tijekom pregleda valja ispitati ima li bolesnik hipermobilni (nestabilni) ulnarni živac (Kenniston & Steinberg 2009; Calfee et al. 2010; Kroonen 2012). Hipermobilnost ulnarnoga živca se klasificira kao nepotpuna ili subluksacija (kada se ulnarni živac pomiče na medijalni epikondil pri fleksiji lakta, ali ga ne preskače) te kao potpuna ili dislokacija (kada ulnarni živac preskoči preko medijalnoga epikondila pri fleksiji lakta). Pri pregledu liječnik najprije zamoli bolesnika da aktivno izvodi fleksiju i ekstenziju lakta te inspekcijom nastoji uočiti postoji li pomak ulnarnoga živca preko medijalnoga epikondila. Zatim liječnik palpacijom lakta nastoji utvrditi nalazi li se ulnarni živac u kubitalnom tunelu ili izvan njega. Potom liječnik zamoli bolesnika da aktivno flektira lakat tako da mu je podlaktica u supinaciji. Kada bolesnik maksimalno flektira lakat, liječnik ponovno stavlja svoj prst na medijalni epikondil pokušavajući palpirati ulnarni živac i u tom trenutku zamoli bolesnika da ispruži lakat. Ako pri tom liječnik palpira ulnarni živac s prednje strane svoga prsta, radi se o dislokaciji živca, a ako ga palpira ispod prsta, radi se o subluksaciji živca. Ukoliko liječnik ne palpira živac, on se nalazi u svom prirodnom položaju. Prema rezultatima provedenih istraživanja hipermobilni ulnarni živac se nalazi u 2 do 47% populacije (Calfee et al. 2010). Childress je 2000. godine proveo istraživanje na 2000 ljudi koji su bili bez tegoba (Verheyden 2013). U 325 (16,2%) osoba pronađena je subluksacija ulnarnoga živca, uz napomenu da je samo kod 14 subluksacija bila jednostrana. Subluksacija ulnarnoga živca u pravilu ne uzrokuje sindrom kubitalnog tunela, ali trenje koje se javlja pri ponavljanim subluksacijama može dovesti do upale živca, a i sam je živac osjetljiviji i na neznatnu traumu ukoliko se nalazi u neprirodnom položaju (Verheyden 2013).

Klinički pregled valja upotpuniti kliničkim testovima, među kojima su osobito značajni provocirajući testovi. Naime, u ranom stadiju sindroma kubitalnog tunela bolesnici ne moraju imati stalne simptome pa im ih valja isprovocirati kliničkim testovima (Trehan et al. 2012). Najčešće se rabe test fleksije lakta (eng. the elbow flexion test) i Tinelov test (Palmer &

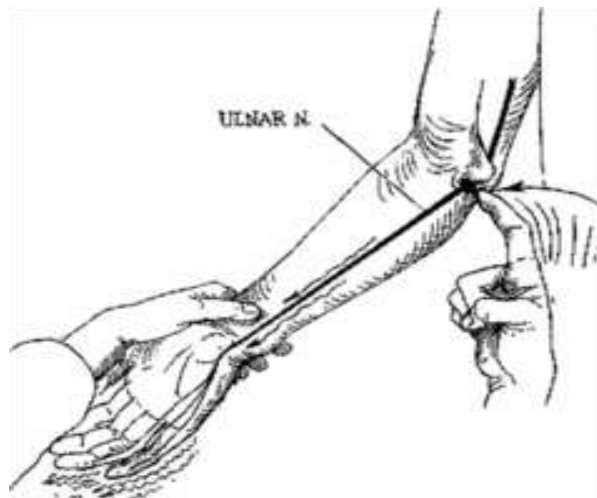
Hughes 2010). Test fleksije lakta se izvodi tako da liječnik zadržava bolesnikov lakat u maksimalnoj fleksiji uz supiniranu podlakticu i srednji položaj ručnoga zgloba tijekom 60 sekundi (Kroonen 2012; Trehan et al. 2012). (Slika 6.) Tinelov test se izvodi tako da liječnik jednom rukom postavi bolesnikov lakat u blagu fleksiju, dok srednjim prstom druge ruke nekoliko puta lupne o ulnarni živac neposredno iza medijalnoga epikondila (Tang & Nellans 2009; Trehan et al. 2012). (Slika 7.) Oba su testa pozitivna ukoliko se bolesnik požali na pojavu boli i/ili parestezija u inervacijskom području ulnarnoga živca (Kroonen 2012; Trehan et al. 2012). U literaturi postoje razlike glede položaja bolesnikove ruke za izvođenje testa fleksije lakta, kao i glede vremena potrebnoga za zadržavanje tog položaja. Prema Buehleru i Thayeru test fleksije lakta izvodi se na način da su bolesnikova ramena u položaju adukcije, laktovi u položaju pune fleksije, dok su podlaktice supinirane, a ručni zglobovi ispruženi. Novak i sur. savjetuju položaj pune supinacije podlaktica te neutralni položaj ručnih zglobova, uz napomenu da se taj položaj najčešće koristi. Nathan i sur. savjetuju položaj laktova u fleksiji, dok su podlaktice u položaju pronacije (Kuschner et al. 2006). Vrijeme potrebno za zadržavanje odgovarajućega položaja ruke pri testu fleksije lakta varira te iznosi između 30 sekundi i 5 minuta, no najčešće to vrijeme iznosi od 1 do 3 minute (Kuschner et al. 2006). Prema rezultatima istraživanja test fleksije lakta ima visoku pozitivnu prediktivnu vrijednost (97%) i specifičnost (99%), dok mu je osjetljivost 75% (Behr & Altchek 1997). Tinelov test ima specifičnost 98% te osjetljivost 70% (Novak et al. 1994), uz napomenu da može biti pozitivan kod 24% asimptomatskih osoba (Verheyden 2013).



Slika 6. Tehnika izvođenja testa fleksije lakta.

A-početni položaj, B-fleksija lakta uz supiniranu podlakticu.

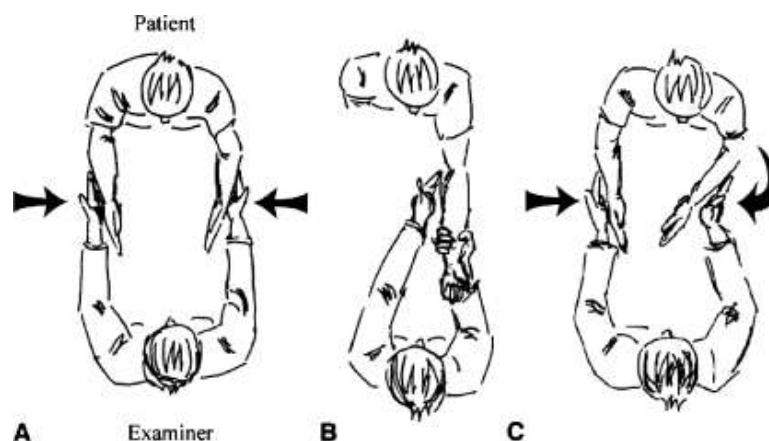
Preuzeto sa: <http://imgarcade.com/1/elbow-flexion-test/>



Slika 7. Tehnika izvođenja Tinelova testa.

Preuzeto sa: <http://quizlet.com/20507659/upper-arm-and-elbow-flash-cards/>

Opisani su još neki provocirajući testovi, ali se rjeđe rabe, kao što su test kompresije (eng. the compression test), test fleksije i kompresije (eng. the elbow flexion-compression test) i test grebanje-kolaps (the scratch-collapse test) (Palmer & Hughes 2010; Kroonen 2012). Pri izvođenju testa kompresije bolesnikov lakat treba biti u položaju fleksije od 20°, a podlaktica u punoj supinaciji, dok liječnik 2. i 3. prstom svoje šake vrši pritisak na ulnarni živac proksimalno od kubitalnog tunela tijekom 60 sekundi. Test je pozitivan ukoliko se bolesnik požali na pojavu boli i/ili parestezija u inervacijskom području živca (Trehan et al. 2012). Pri testu fleksije i kompresije bolesnikov lakat treba biti u položaju pune fleksije, dok liječnik istodobno 2. i 3. prstom svoje šake vrši pritisak na ulnarni živac u kubitalnom tunelu tijekom 60 sekundi. Test je pozitivan ukoliko se bolesnik požali na pojavu boli i/ili parestezija u inervacijskom području živca (Palmer & Hughes 2010; Kroonen 2012). Prema rezultatima istraživanja test kompresije ima osjetljivost 89%, a test fleksije i kompresije 98% (Trehan et al. 2012). Test grebanje-kolaps je opisao John L. Beck, a izvodi se tako da bolesnik sjedi nasuprot liječniku s rukama uz tijelo pri čemu su laktovi u fleksiji od 90°, dok su podlaktice i ručni zglobovi u neutralnom položaju (Brown et al. 2010). Liječnik tada potiskuje bolesnikove podlaktice jednu prema drugoj, a bolesnik se opire potisku čineći vanjsku rotaciju u ramenima. (Slika 8.A) Nakon toga liječnik vrškovima prstiju zagrebe ili udari po mjestu koje se nalazi točno iznad mogućega mjesta kompresije ulnarnoga živca u području lakta. (Slika 8.B) Potom se ponovno izvede test. Ako se bolesnik ne uspije oduprijeti potisku na ruci na kojoj se sumnja da je razvijen sindrom kubitalnog tunela, test grebanje-kolaps se smatra pozitivnim. (Slika 8.C) Prema rezultatima istraživanja test grebanje-kolaps ima osjetljivost 69% i specifičnost 99% (Brown et al. 2010).



Slika 8. Test grebanje-kolaps. (Opis u tekstu.)

Preuzeto sa: <http://www.ncbi.nlm.nih.gov/pmc/articles/PMC2880669/figure/Fig1/>

Osjet treba ocijeniti na medijalnoj i lateralnoj polovici svakoga prsta kako bi se utvrdilo postoji li poremećaj osjeta u inervacijskom području koje odgovara ulnarnom živcu, a pri tom je važno usporediti nalaz na obje ruke (Kroonen 2012). U tom smislu korisno je odrediti prag 2 točaka (eng. threshold testing), tj. odrediti najmanju udaljenost na kojoj se 2 podražaja još zamjećuju kao različiti. Prag 2 točaka može se odrediti laganim dodirom Semmes-Weinsteinovim monofilamentima i ispitivanjem percepcije vibracijskih podražaja (Doyle 2006; Verheyden 2013).

Nakon osjetne valja ispitati i motornu funkciju ulnarnoga živca pri čemu je važno utvrditi postojanje eventualnih motoričkih ispada. Bolesnika valja zatražiti da ispruži i raširi prste obiju šaka i potom da skupi prste. Ukoliko se razvila slabost interosealnih mišića, bolesnik neće moći primaknuti mali prst prstenjaku i ostalim prstima na ruci na kojoj ima sindrom kubitalnog tunela (Wartenbergov znak) (Kroonen 2012). (Slika 3.) Nakon toga, od bolesnika valja ponovno zatražiti da ispruži i raširi prste obiju šaka te da pokuša prebaciti kažiprst preko srednjega prsta ili obratno (eng. crossed fingers test). Ukoliko se razvila slabost interosealnih mišića, bolesnik to neće moći učiniti na ruci na kojoj ima sindrom kubitalnog tunela (Posner 1998). Ako bolesniku damo da stisne papir između palca i kažiprsta i

zamolimo ga da nam ne dopusti da ga izvučemo, on će se tom pokušaju izvlačenja oduprijeti fleksijom u interfalangealnom zglobu palca jer je zbog kompresije došlo do ispada funkcije m. aduktora policisa (Fromentov znak), a istovremeno će doći i do hiperekstenzije u metakarpofalangealnom zglobu palca (Jeannin znak) (Posner 1998; Kroonen 2012). (Slika 4.)

U literaturi nalazimo nekoliko klasifikacija koje se koriste za ocjenu težine sindroma kubitarnog tunela, a u svakodnevnom se radu najviše rabe McGowanova klasifikacija i Dellonova klasifikacija (Posner 1998; Palmer & Hughes 2010; Trehan et al. 2012). (Tablica 1. i 2.)

Tablica 1. McGowanova klasifikacija težine sindroma kubitarnog tunela (Verheyden 2013)

1. stupanj/blaga bolest	parestezije u inervacijskom području ulnarnoga živca, nespretnost pri korištenju šake tijekom svakodnevnih aktivnosti; uredna trofika intrinzičkih mišića bez naznaka njihove slabosti
2. stupanj/umjereno teška bolest	slabost interosealnih mišića uz naznake njihove atrofije
3. stupanj/teška bolest	izražena slabost šake tijekom svakodnevnih aktivnosti uz paralizu interosealnih mišića

Tablica 2. Dellonova klasifikacija težine sindroma kubitalnog tunela (<http://www.cubital-tunnel.com/blog/severity-scale-for-cubital-tunnel-syndrome/>)

1. Blaga bolest	povremene parestezije, pojačan osjet vibracije; slabost i nespretnost pri korištenju šake tijekom svakodnevnih aktivnosti uz gubitak koordinacije pokreta; mogu biti pozitivni test fleksije lakta ili Tinelov test
2. Umjereno teška bolest	povremene parestezije, osjet vibracije normalan ili smanjen; naznačena slabost šake, pogotovo stiska ili hvatanja; pozitivni su test fleksije lakta ili Tinelov test; test križanja prstiju također može biti pozitivan
3. Teška bolest	stalne parestezije, smanjen osjet vibracije; izražena slabost šake uz znakove atrofije mišića; pozitivni su test fleksije lakta ili Tinelov test; test križanja prstiju obično pozitivan

Gabel i Amadio su izradili klasifikaciju za stupnjevanje težine sindroma kubitalnog tunela i to tako što se boduju 3 osnovna čimbenika: motorna funkcija, osjet i bol (<http://www.cubital-tunnel.com/blog/severity-scale-for-cubital-tunnel-syndrome/>). (Tablica 3.) Navedeni se čimbenici boduju s 3, 2, 1, odnosno 0 bodova, s time da se veći broj bodova daje manje težim simptomima, a manji se broj bodova daje težim simptomima, uz napomenu da se najteži simptomi ne boduju (tj. dobivaju 0 bodova).

Tablica 3. Gabel-Amadiova klasifikacija težine sindroma kubitalnog tunela

(<http://www.cubital-tunnel.com/blog/severity-scale-for-cubital-tunnel-syndrome/>)

Bodovi	Motorna funkcija	Osjet	Bol
3	normalna	bez parestezija	bez boli
2	slabija u usporedbi s drugom rukom	normalan prag 2 točaka; povremene parestezije	povremena bol
1	izrazita atrofija	prag razlikovanja 2 različita podražaja veći od 6 mm; stalne parestezije	stalna bol; povremeno potrebni lijekovi
0	paraliza intrinzičkih mišića s pandžastom šakom	prag razlikovanja 2 različitih podražaja veći od 10 mm; anestezija	stalno potrebni lijekovi

Na temelju ukupnoga zbroja bodova prema Gabel-Amadiovoj klasifikaciji moguće je vrednovati uspjeh nakon kirurškoga liječenja sindroma kubitalnog tunela tako da se uspoređi ukupni zbroj bodova prije i poslije operacije. Ako je ukupni zbroj bodova 9, radi se o odličnom uspjehu, ako je zbroj 2 ili više bodova u svakoj kategoriji s porastom zbroja u svakoj kategoriji za 1 ili više bodova ili porastom ukupnoga zbroja za 4 ili više bodova, radi se o dobrom uspjehu, a ako je zbroj manji od 2 boda u bilo kojoj kategoriji, ali s porastom ukupnoga zbroja za 1 do 3 bodova, radi se o prihvatljivom uspjehu. Ako nema promjene ili smanjenja ukupnoga zbroja bodova prije i nakon operacije, radi se o neuspjehu kirurškog liječenja (<http://www.cubital-tunnel.com/blog/severity-scale-for-cubital-tunnel-syndrome/>).

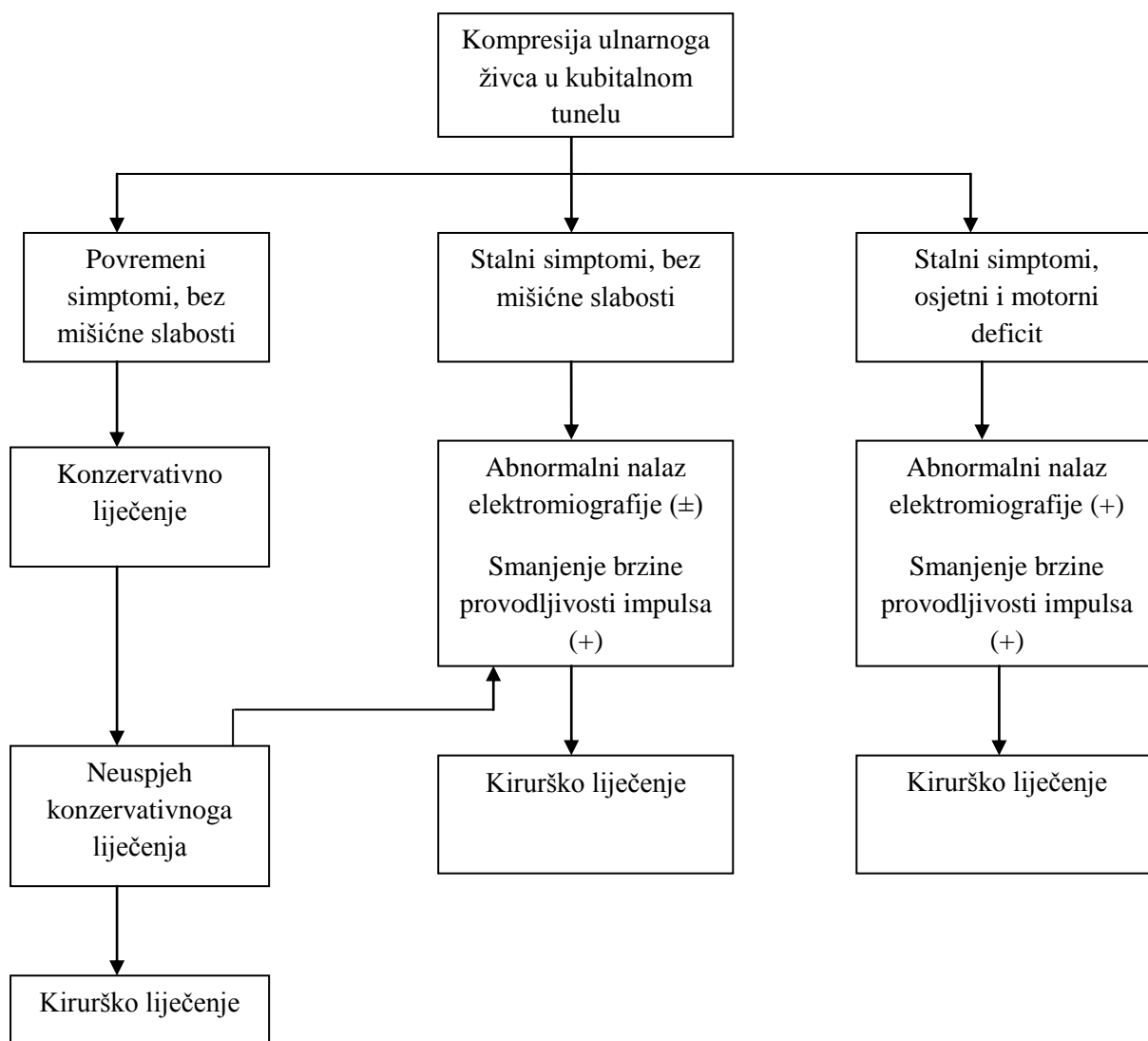
Ukoliko se tijekom kliničkoga pregleda postavi sumnja na sindrom kubitalnog tunela, obavezno treba učiniti elektrofiziološko testiranje gornjih ekstremiteta koje će nam objektivno i točno pokazati u kojem je području živac komprimiran i koliko je oštećen (Posner 1998; Palmer & Hughes 2010; Trehan et al. 2012). Elektrofiziološke dijagnostičke pretrage podrazumijevaju ispitivanje brzine provodljivosti osjetnih i motoričkih živčanih impulsa te elektromiografiju (Posner 1998). Na kompresiju ulnarnoga živca upućuje apsolutno ili relativno smanjenje brzine provodljivosti motoričkih impulsa (Kroonen 2012). Smanjenje brzine provodljivosti motoričkih impulsa je apsolutno kada ta brzina iznosi manje od 50 m/s. Kada je brzina provodljivosti motoričkih impulsa manja za više od 10 m/s u području lakta nego distalnije u podlaktici (od lakta do ručnoga zgloba) ili proksimalnije u nadlaktici (od pazuha do lakta), smanjenje brzine je relativno (Posner 1998). Ispitivanje brzine provodljivosti osjetnih impulsa slično je onom u slučaju motoričkih impulsa (snima se akcijski potencijal koji je udaljen od mjesta stimulacije živca), no razlika je u tome što se osjetna vlakna mogu stimulirati u 2 smjera: u fiziološkom smjeru provođenja impulsa (od distalno prema proksimalno ili ortodromno) i u suprotnom smjeru (od proksimalno prema distalno ili antidromno). U slučaju ispitivanja ulnarnoga živca u području lakta, lakše je pobuditi antidromne odgovore (impulse) (Posner 1998). Na kompresiju ulnarnoga živca upućuje razdoblje latencije osjetnih impulsa veće od 3,2 milisekunde (Kenniston & Steinberg 2009). Elektromiografija ukazuje na postojanje degeneracije aksona za mišićna vlakna (Posner 1998). Mišić koji najčešće i najranije ukazuje na abnormalnosti koje nastaju kao posljedica kompresije ulnarnoga živca je prvi dorzalni interosealni mišić (Posner 1998; Trehan et al. 2012). Budući da se ovakve promjene razvijaju tek u slučaju dugotrajne kompresije živca, u dijagnostici ranih znakova kompresije korisnije je provesti ispitivanje brzine provodljivosti impulsa nego elektromiografiju (Posner 1998).

Valja istaknuti da uvijek treba učiniti standardnu radiološku obradu lakta kod svih bolesnika kako bi se u prvom redu odbacila mogućnost osteoartritisa lakatnoga zgloba koji stvaranjem osteofita može dovesti do kompresije kubitalnog tunela, a kao drugo na standardnim radiološkim snimkama se mogu uočiti znakovi nestabilnosti ili deformacije lakatnoga zgloba zbog prethodnih trauma (Palmer & Hughes 2010). Magnetska se rezonancija ne koristi rutinski u dijagnostici sindroma kubitalnog tunela, ali u slučajevima rastućih lezija, poput tumora, može biti korisna. Danas se sve češće za dijagnostiku sindroma kubitalnog tunela rabi i visokorazlučivi ultrazvuk (eng. high-resolution ultrasound) i njime se mogu prikazati rastuće lezije, kao i mjeriti promjer ulnarnoga živca (Trehan et al. 2012).

U diferencijalnoj dijagnostici sindroma kubitalnog tunela valja pomisliti i na druga stanja koja mogu dovesti do simptoma kompresije ulnarnoga živca, a to su C8-T1 radikulopatija, sindrom gornjega otvora prsišta (eng. thoracic outlet syndrome), amiotrofična lateralna skleroza, kao i na tzv. sekundarne periferne neuropatije koje nastaju zbog alkoholizma, šećerne bolesti, manjka vitamina B₁₂, hipotireoze. Ovom prilikom treba naglasiti i na mogućnost tzv. „double crush“ sindroma jer kad je živac već oštećen na jednoj razini (primjerice korijen živca na razini vratne kralježnice), znatno je skloniji oštećenju na drugim mjestima. Pa tako, primjerice u slučaju ulnarnoga živca, „double crush“ sindrom može nastati ukoliko je sindrom kubitalnog tunela povezan sa C8-T1 radikulopatijom, sindromom gornjega otvora prsišta ili kompresijom brahijalnoga pleksusa (Posner 1998; Trehan et al. 2012).

9. LIJEČENJE

U početnom stadiju, dok se bolesnik žali samo na ispade osjeta u inervacijskom području ulnarnoga živca, savjetuje se započeti s konzervativnim metodama liječenja. No, ukoliko simptomi perzistiraju usprkos liječenju, a napose ukoliko su već prisutni motorni ispadi, primjerice atrofija intrinzičkih mišića, savjetuje se kirurško liječenje (Posner 1998; Trehan et al. 2012). Algoritam odabira prikladne metode liječenja sindroma kubitalnog tunela prema Kenniston i Steinbergu prikazuje slika 9 (Kenniston & Steinberg 2009).



Slika 9. Algoritam liječenja sindroma kubitalnog tunela.

9.1. KONZERVATIVNO LIJEČENJE

Konzervativno liječenje ima smisla samo kod bolesnika s blagim i umjerenim stupnjem sindroma kubitalnog tunela. Osnova toga liječenja jest edukacija bolesnika usmjerena tome kako da izbjegava provocirajuće kretnje, napose fleksiju lakta, a uloga liječnika je da ukaže na mogućnosti kako to sprovesti. Pa se tako, primjerice, može korištenjem slušalica (eng. hands-free) smanjiti nepovoljan položaj maksimalne fleksije lakta tijekom razgovora mobilnim telefonom. Nošenjem ekstenzijske udlage za lakat tijekom noći (ili, jednostavnije, omotavanjem šala oko lakta) također se ograničava fleksija lakta, dok se pri obavljanju posla bolesniku savjetuje korištenje onog položaja ruke kojim će se što je moguće više ograničiti fleksija lakta. Osim navedenog, kako bi se ublažile akutna bol i upala, bolesnicima se savjetuje samo uzimanje nesteroidnih protuupalnih lijekova te primjena hladnih obloga (Posner 1998; Trehan et al. 2012).

Prema rezultatima istraživanja Svernlova i sur. kod bolesnika s blagim i umjerenim stupnjem sindroma kubitalnog tunela poboljšanje je postignuto u čak 89,5% bolesnika primjenom metoda konzervativnoga liječenja pa autori zaključuju da je adekvatna edukacija bolesnika dovoljna metoda liječenja (Palmer & Hughes 2010). Dellon i sur. su izvijestili o poboljšanju tegoba kod 90% bolesnika s blagim stupnjem sindroma kubitalnog tunela, no istaknuli su da je kod bolesnika s umjerenim stupnjem sindroma kubitalnog tunela do poboljšanja došlo u svega 38% bolesnika (Trehan et al. 2012). Također su ustanovili da je prethodna trauma lakta loš prognostički čimbenik glede uspjeha konzervativnoga liječenja, odnosno da je u tim slučajevima češće potrebno kirurško liječenje.

9.2. KIRURŠKO LIJEČENJE

Iako je u literaturi opisano nekoliko metoda kirurškoga liječenja sindroma kubitalnog tunela, ipak još uvijek nije utvrđen zlatni standard. Kirurško liječenje podrazumijeva jednostavnu dekompresiju ulnarnoga živca, medijalnu epikondilektomiju i dekompresiju s premještanjem živca na prednju stranu lakta što se naziva antepozicijom. Metode koje podrazumijevaju samo dekompresiju ulnarnoga živca su jednostavna dekompresija i medijalna epikondilektomija. S druge strane, ovisno o tome gdje se smješta ulnarni živac nakon dekompresije, razlikujemo subkutanu antepoziciju (živac se smješta u masno tkivo ispod kože), intramuskularnu antepoziciju (živac se smješta u mišić) i submuskularnu antepoziciju (živac se smješta ispod mišića) (Posner 1998). U novije se vrijeme sve više koristi endoskopska dekompresija ulnarnoga živca (Karatras et al. 2009; Palmer & Hughes 2010).

Rezultati istraživanja uspjeha jednostavne dekompresije u liječenju bolesnika sa sindromom kubitalnog tunela pokazuju da se u 75% do 90% bolesnika može postići dobar ili odličan uspjeh u pogledu ublažavanja njihovih tegoba primjenom spomenute metode, dok je u 7% do 15% bolesnika ova metoda neuspješna (Trehan et al. 2012). Unatoč nesuglasjima u literaturi glede potencijalnih prednosti (npr. minimalno oštećenje vaskularne opskrbe ulnarnoga živca) i nedostataka (npr. malo operativno polje što ograničava istraživanje ostalih mogućih mjesta kompresije ulnarnoga živca i povećava rizik nastanka postoperativne subluksacije živca) jednostavne dekompresije nasuprot metoda antepozicije, rezultati metaanaliza koje su proveli Goldfarb i sur. (Trehan et al. 2012), Zlowodzki i sur. (Zlowodzki et al. 2007) te Macadam i sur. (Macadam et al. 2008) pokazuju da ne postoje značajne razlike

u uspjehu liječenja bolesnika sa sindromom kubitalnog tunela između jednostavne dekompresije i metoda antepozicije.

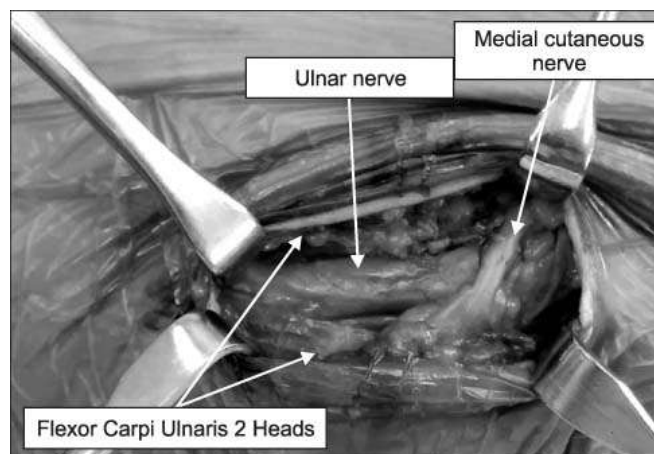
JEDNOSTAVNA DEKOMPRESIJA

Jednostavna dekompresija (eng. *in situ* decompression/simple decompression) je najjednostavnija i najčešće primjenjivana metoda kirurškoga liječenja sindroma kubitalnog tunela. Ovu metodu prvi je predložio Farquhar Buzzard 1922. godine (Posner 1998; Karatas et al. 2009; Palmer & Hughes 2010). Indikacije za primjenu ove metode su: blagi stupanj kompresije ulnarnoga živca s blagim kliničkim simptomima i malim usporenjem provodljivosti živčanih impulsa prema nalazima elektrofizioloških pretraga (Kenniston & Steinberg 2009). Kontraindikacije su: teži stupnjevi kompresije ulnarnoga živca (pogotovo u slučaju poslijetraumatske kompresije živca zbog perineuralnoga ožiljkavanja), lezije s potencijalom daljnjega rasta (npr. tumori) i kronična nestabilnost, tj. subluksacija ili dislokacija ulnarnoga živca (Posner 1998; Kenniston & Steinberg 2009).

Pod nazivom jednostavna dekompresija podrazumijeva se lokalizirana dekompresija ulnarnoga živca, na mjestu gdje on prolazi između 2 glava m. fleksora karpi ulnarisa (tj. u kubitalnom tunelu) (Posner 1998). Zahvat se može izvesti u lokalnoj anesteziji (s ili bez sedacije bolesnika) ili u općoj anesteziji, a započinje incizijom kože duljine 4 cm koja se učini na pola puta između medijalnoga epikondila i olekranona od proksimalno prema distalno. U većini slučajeva se može uočiti zadebljanje tkiva površnije od ulnarnoga živca, a to je zadebljanje Osborneov ligament (krov kubitalnog tunela). Osborneov se ligament presječe te se prikaže kubitalni tunel, a potrebno je uzdužno presjeći i površinsku fasciju m. fleksora karpi ulnarisa i to u smjeru od proksimalno prema distalno u duljini od 2 do 3 cm. (Slika 10.)

Posebnu pozornost treba obratiti na tijek ulnarnoga živca pri njegovom ulasku u m. flexor carpi ulnaris. Naime, često se mogu naći vezivni tračci površinske fascije m. fleksora karpi ulnarisa, a značajni su iz tog razloga što također mogu uzrokovati kompresiju živca. Ukoliko su takvi tračci prisutni, potrebno ih je odstraniti. Kada je živac u potpunosti dekomprimiran, potrebno je ispitati opseg kretnji u lakatnom zglobu, a pritom valja provjeriti stabilnost živca tijekom kretnji. Ako je živac nestabilan te preskače preko medijalnoga epikondila u tijeku fleksije lakta, savjetuje se učiniti medijalnu epikondilektomiju ili primijeniti neku od metoda antepozicije. Ukoliko je živac stabilan, rana se zašije i bolesnik od prvog poslijeoperacijskog dana započinje s vježbama razgibavanja lakta (Kroonen 2012).

Među prednostima jednostavne dekompresije valja u prvom redu istaknuti minimalnu manipulaciju živcem tijekom zahvata i zbog toga praktički u potpunosti očuvanu vaskularnu opskrbu živca, potom mali kirurški rez i ne suviše zahtjevnu kiruršku tehniku te normalne kretnje laktom bez imobilizacije od prvog poslijeoperacijskog dana. Osim već spomenutog rizika nastanka subluksacije živca, među nedostatke valja spomenuti još i potencijalno veći rizik recidiva bolesti te poslijeoperacijsku bol (Brauer & Graham 2007; Kenniston & Steinberg 2009).



Slika 10. Prikaz ulnarnoga živca pri jednostavnoj dekompresiji.

Preuzeto sa:

<http://synapse.koreamed.org/DOIx.php?id=10.4055/jkoa.2014.49.5.346&vmode=PUBREADER#!po=56.2500>

MEDIJALNA EPIKONDILEKTOMIJA

Medijalnu epikondilektomiju opisali su King i Morgan 1950. godine kako bi onemogućili trakciju ulnarnoga živca pri njegovom prolasku oko medijalnoga epikondila, pogotovo u fleksijskom položaju lakatnoga zgloba (Kroonen 2012). Metoda koju su opisali King i Morgan podrazumijevala je jednostavnu dekompresiju koja je bila dopunjena isijecanjem medijalnoga epikondila (King & Morgan 1959; Posner 1998). Isijecanjem medijalnoga epikondila miče se preprjeka za ulnarni živac i omogućava se položaj mirovanja živca s prednje strane lakta. Na taj se način značajno smanjuje naprezanje živca, u odnosu na jednostavnu dekompresiju (Kroonen 2012). Indikacije za medijalnu epikondilektomiju su: prijelomi medijalnoga epikondila s dislokacijom ulomaka i simptomima kompresije ulnarnoga živca, neprikladno ležište za ulnarni živac u epikondilarnom žlijebu, simptomatska subluksacija ulnarnoga živca i supostojeći medijalni epikondilitis. Ova je metoda kontraindicirana za sportaše kojima je bacanje važan dio sportske aktivnosti (primjerice

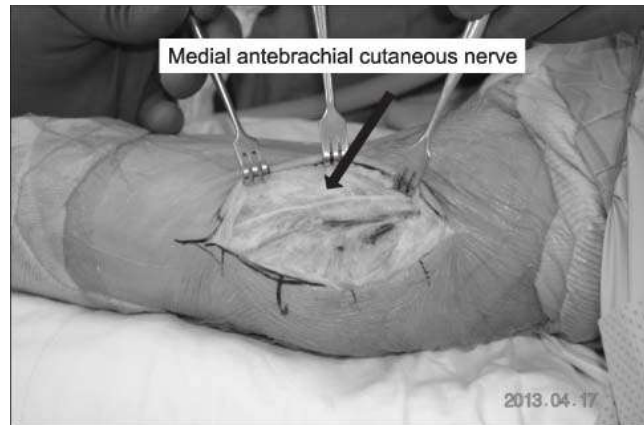
bačači lopte u bejzbolu i bačači diska) zbog pojačanoga opterećenja medijalnoga dijela lakta te za bolesnike koji, zbog prirode svoga posla, izvode snažne ponavljajuće kretnje fleksije i ekstenzije u laktu (primjerice poljoprivredni radnici, konobari, čistači podova) (Kenniston & Steinberg 2009; Verheyden 2013).

Za medijalnu epikondilektomiju je potrebna veća duljina incizije kože, u odnosu na jednostavnu dekompresiju. Incizija počinje 8 do 10 cm proksimalno od medijalnoga epikondila i to točno iznad medijalnoga intermuskularnoga septuma koji se može palpirati prstima. Incizija se dalje nastavlja preko epikondilarnoga žlijeba, potom između medijalnoga epikondila i vrha olekranona te završava 5 do 7 cm distalno od medijalnoga epikondila iznad ulnarnoga živca, koji se obično može palpirati duž prolaska kroz m. flexor carpi ulnaris. Prilikom presijecanja potkožnoga tkiva, pozornost se mora obratiti na zaštitu stražnjega ogranka (ili ogranaka) medijalnoga kožnoga živca podlaktice (Posner 1998). (Slika 11.) U područje lakta medijalni kožni živac podlaktice dolazi ulnarnom stranom gornjega ekstremiteta s medijalne strane brahijalne arterije, a na anteromedijalnoj strani lakta dijeli se na prednji i stražnji ogranak. Stražnji ogranak prolazi koso prema dolje s medijalne strane bazilarne vene i prednje strane medijalnoga epikondila i potom odlazi na stražnju stranu podlaktice spuštajući se njezinom ulnarnom stranom prema ručnom zglobu (Posner 1998; Jalšovec 2005). Njegova ozljeda može uzrokovati bol i parestezije u području ožiljka. Režnjevi kože trebaju se dovoljno razmaknuti kako bi se prikazali medijalni intermuskularni septum i fascija koja obavija polazište mišića fleksora i pronatora podlaktice. Prethodno spomenuta fascija se potom presječe duž tijeka ulnarnoga živca sa stražnje strane medijalnoga intermuskularnoga septuma. Presijecanje fascije slijedi presijecanje fibroaponeurotskoga pokrova epikondilarnoga žlijeba, Osborneova ligamenta i fascije m. fleksora karpi ulnarisa. Opisani postupci vrijede kao opći principi kako za medijalnu epikondilektomiju tako i za metode antepozicije. Sljedeći postupak pri medijalnoj epikondilektomiji jest prikazivanje

površinskoga dijela ulnarnoga živca proksimalno od medijalnoga epikondila u epikondilarnom žlijebu i u kubitalnom tunelu. Živac se pri tom ne miče iz svoga prirodnoga položaja, iako se može učiniti epineuroliza ukoliko je to potrebno. Medijalni se epikondil prikazuje subperiostalno presijecanjem polazišta mišića fleksora i pronatora s prednje strane i presijecanjem periosta sa stražnje strane (Posner 1998). Zatim slijedi isijecanje medijalnoga epikondila dlijetom koje može biti potpuno ili djelomično (Posner 1998; Tang & Nellans 2009). King i Morgan su predlagali isijecanje cijeloga medijalnoga epikondila zajedno s 2,54-5,08 cm podležecoga medijalnoga suprakondilarnoga grebena (King & Morgan 1959). Novija istraživanja predlažu da se odstrani samo dio medijalnog epikondila i to u prvom redu kako bi se sačuvalo polazište medijalnoga kolateralnoga ligamenta. Naime, prema rezultatima istraživanja koje su proveli O'Driscoll i sur. isijecanje više od 20% širine medijalnoga epikondila u frontalnoj ravnini može oštetiti medijalni kolateralni ligament (Tang & Nellans 2009). Mjesto isijecanja potrebno je zagladiti rašpom, a prethodno razmaknuta meka tkiva se zatvaraju šavovima iznad kosti kako bi se osiguralo mekano ležište za živac. (Slika 12.) Nakon toga valja ispitati ponašanje ulnarnoga živca tijekom kretnji lakta. On bi se tijekom fleksije lakta trebao kretati bez zapinjanja o medijalni epikondil, što zapravo znači da bi se živac tijekom fleksije lakta trebao kretati naprijed preko medijalnoga epikondila. Postoperativna imobilizacija nije potrebna (Posner 1998).

Prednost medijalne epikondilektomije jest u tome što omogućuje potpuniju dekompresiju ulnarnoga živca u usporedbi s jednostavnom dekompresijom, a budući da se pri tom mijenja položaj ulnarnoga živca te se on pomiče prema naprijed fleksijom lakta, radi se o svojevrsnoj „mini-antepoziciji“ ulnarnoga živca (Posner 1998; Verheyden 2013). U usporedbi s metodama antepozicije, medijalna epikondilektomija minimalno oštećuje ulnarni živac i njegovu vaskularnu opskrbu te štiti male proksimalne ogranke živca koji mogu biti žrtvovani pri antepoziciji. Nedostaci su veća pokretljivost ulnarnoga živca pri fleksiji lakta, veći rizik

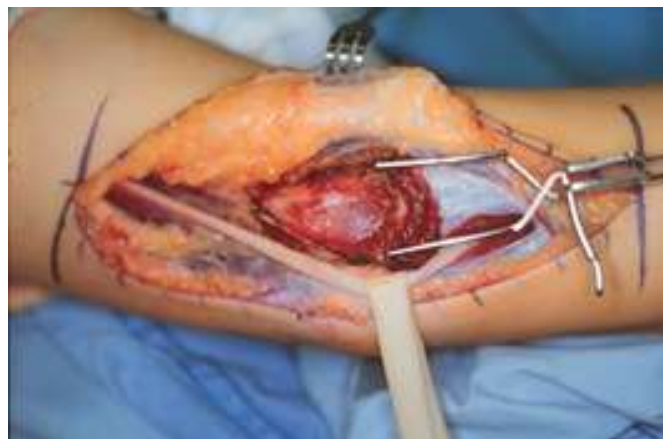nestabilnosti lakatnoga zgloba zbog mogućega oštećenja medijalnoga kolateralnoga ligamenta, veći rizik fleksijskih kontraktura lakatnoga zgloba te poslijeoperacijska bol (Kenniston & Steinberg 2009; Verheyden 2013).



Slika 11. Medijalni kožni živac podlaktice.

Preuzeto sa:

<http://synapse.koreamed.org/DOIx.php?id=10.4055/jkoa.2014.49.5.346&vmode=PUBREAD>
PU#!po=56.2500



Slika 12. Medijalna epikondilektomija.

Preuzeto sa: <http://www.drtoaino.com/article.php?id=95>

METODE ANTEPOZICIJE

Već smo rekli da ovisno o tome gdje se smješta ulnarni živac na prednjoj strani lakta nakon dekompresije, razlikujemo subkutanu, intramuskularnu i submuskularnu antepoziciju. Indikacije za antepoziciju ulnarnoga živca su: neprikladno ležište za ulnarni živac (npr. zbog osteofita), lezije s potencijalom rasta koje čine kompresiju živca (npr. tumori), anomalni mišić *anconeus epitrochlearis*, heterotopična osifikacija, izrazito naprezanje ulnarnoga živca pri fleksiji u laktu, subluksacija ulnarnoga živca pri fleksiji u laktu, prirodene ili stečene deformacije lakatnoga zgloba i nestabilnost lakatnoga zgloba. Prednost metoda antepozicije jest u tome što se ulnarni živac premješta u područje koje je manje izloženo ozljedama, a osim toga značajno se smanjuje naprezanje živca pri fleksiji lakta jer se živac premješta na prednju stranu lakta (Kenniston & Steinberg 2009). Osim navedenog, prednost metoda antepozicije jest i to što se značajno smanjuje istezanje živca u slučajevima teške valgusne deformacije lakta (Palmer & Hughes 2010). Nedostaci ovih metoda su zahtjevnija tehnika u odnosu na jednostavnu dekompresiju, kao i znatno veći rizik nastanka komplikacija i to ne samo što se ulnarni živac miče iz svoga prirodnoga položaja, već i zbog oštećenja njegove vaskularne opskrbe, odnosno njega samog, do čega može doći tijekom tog premještanja (Kenniston & Steinberg 2009; Verheyden 2013). Kao i u slučaju medijalne epikondilektomije, tako i u slučaju metoda antepozicije postoji veći rizik nastanka ozljede stražnjega ogranka medijalnoga kožnoga živca podlaktice (Trehan et al. 2012).

Kirurški pristup na živac, neovisno o vrsti antepozicije, je isti kao što smo opisali za činjenje medijalne epikondilektomije. Nakon što se pristupi na ulnarni živac, isječe se fibrozni rub medijalnoga intermuskularnoga septuma, pogotovo distalno, gdje je izraženiji i deblji nego proksimalno jer se time nastoji izbjeći kompresija živca na prednjoj strani lakta, gdje se on premješta. Tijekom presijecanja distalnoga dijela medijalnoga intermuskularnoga septuma, valja obratiti pozornost na krvne žile koje čine važan dio kolateralne cirkulacije u području

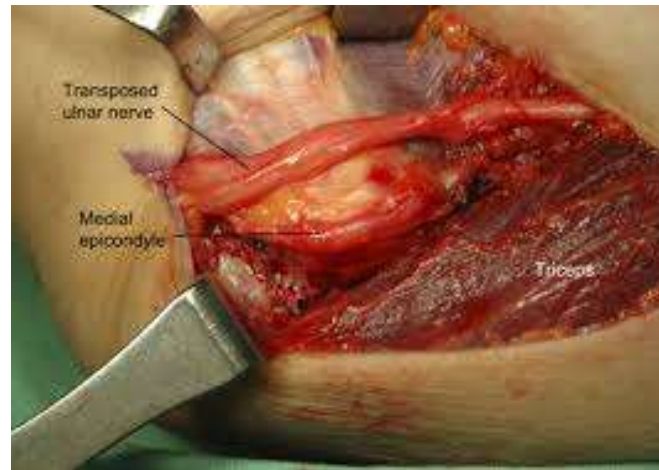lakta. Pri premještanju ulnarnoga živca iz njegova prirodnoga položaja, manipulaciju i istežanje živca treba svesti na najmanju moguću mjeru. Ulnarni se živac može sigurno premjestiti od Struthersove arkade do duboke aponeuroze mišića fleksora i pronatora, na udaljenosti od oko 15 cm, bez rizika od oštećenja ekstrinzičke vaskularne opskrbe živca koju čine gornja kolateralna ulnarna arterija i stražnja rekurentna ulnarna arterija (Posner 1998; Kroonen 2012).

a) Subkutana antepozicija

Subkutanu antepoziciju prvi je opisao Curtis 1898. godine (Verheyden 2013). Kada se ulnarni živac premjesti u potkožno masno tkivo, potrebno ga je stabilizirati u novom položaju kako bi se onemogućio pomak živca prema natrag u epikondilarni žlijeb (Posner 1998). To se može načiniti na različite načine, a najjednostavniji jest šivanje potkožnoga tkiva za periost medijalnoga epikondila. Drugi način podrazumijeva oblikovanje tkivnoga reznja od fascije koja pokriva mišiće fleksore i pronatore (Posner 1998; Kroonen 2012). (Slika 13.) Nakon subkutane antepozicije nije potrebna postoperativna imobilizacija te se bolesnicima savjetuje rano razgibavanje lakta, uz postepeno povećanje napora (Kenniston & Steinberg 2009; Kroonen 2012).

Subkutana antepozicija bi mogla biti metoda izbora za sportaše kojima je bacanje važan dio sportske aktivnosti i koji nemaju atrofiju mišića. Prednost subkutane antepozicije jest jednostavnost izvedbe u odnosu na ostale metode antepozicije, a ujedno je i dobra metoda liječenja sindroma kubitalnog tunela u starijih bolesnika, te bolesnika s osteoartritisom lakatnoga zgloba i pretelih bolesnika koji imaju deblji sloj potkožnoga masnoga tkiva koje štiti ulnarni živac pri subkutanoj antepoziciji (Posner 1998). Nedostaci su: povećana osjetljivost živca na ozljede zbog njegovoga novoga, površnijega položaja, pogotovo kod osoba s malom

količinom potkožnoga masnoga tkiva i veći poslijeoperacijski ožiljak u odnosu na jednostavnu dekompresiju (Brauer & Graham 2007; Kenniston & Steinberg 2009; Verheyden 2013).



Slika 13. Subkutana antepozicija.

Preuzeto sa: http://jbj.org/content/86/1_suppl_2/169

b) Intramuskularna antepozicija

Intramuskularna antepozicija, koju je prvi opisao Adson 1918. godine, je najmanje popularna metoda liječenja sindroma kubitalnog tunela (Posner 1998; Verheyden 2013). Prema izvješćima iz literature, za ovu je metodu utvrđen najmanji broj odličnih rezultata liječenja s jedne strane i najveći broj recidiva bolesti s druge strane (Verheyden 2013). Nasuprot tome, Kleinman i Bishop izvješćuju o odličnom poslijeoperacijskom rezultatu, uz napomenu da je dobar ili odličan rezultat postignut u 87% od 40 bolesnika primjenom intramuskularne antepozicije (Kleinman & Bishop 1989). No uzevši u obzir sve rečeno, intramuskularna antepozicija izaziva najviše kontroverzi od svih ostalih metoda antepozicije. Zagovornici intramuskularne antepozicije tvrde da ona ne uzrokuje ožiljkavanje, dok protivnici ove metode smatraju da je ožiljkavanje česta komplikacija zbog toga što se živac

smješta u mišić u okomitom smjeru na mišićna vlakna, gdje je izložen silama istezanja (Posner 1998).

Nakon dekompresije, ulnarni se živac smješta u mišić tako da se oblikuje tunel dubine 0,5 do 1 cm u polazištu mišića fleksora i pronatora s kojeg se prethodno presiječe i djelomično oguli fascija, a nakon što se ulnarni živac smjesti u tunel na prednjoj strani lakta, prethodno presječena fascija mišića fleksora i pronatora se zašije iznad živca (Posner 1998; Elhassan & Steinmann 2007). Nakon intramuskularne antepozicije potrebno je nošenje imobilizacije u trajanju do tri tjedna, a pri tome je lakat u fleksiji od 90°, dok je podlaktica u položaju pune pronacije (Kenniston & Steinberg 2009; Kroonen 2012).

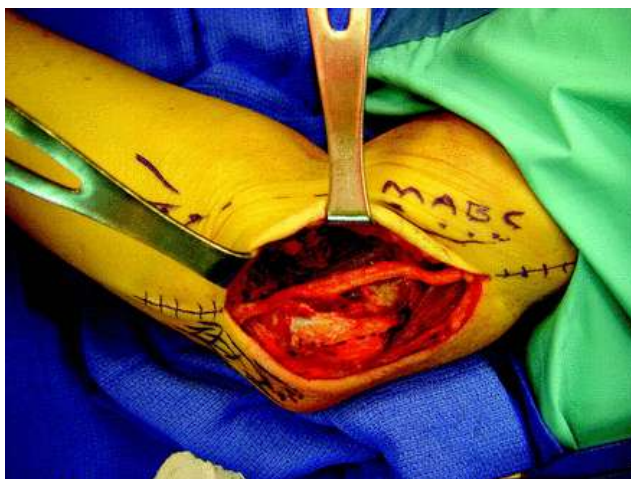Prednost intramuskularne antepozicije jest u tome što omogućava smještanje ulnarnoga živca duboko u tkivo čime je zaštićen od ozljeda, a također omogućava da živac u potpunosti bude okružen dobro vaskulariziranim mišićnim tkivom. Osim zahtjevnije kirurške tehnike i opsežnijega presijecanja mekih tkiva, nedostaci intramuskularne antepozicije su i veći rizik nastanka perineuralnoga ožiljkavanja, kao i veći rizik ozljede živca uslijed učestalih i snažnih kontrakcija mišića jer se sada živac nalazi u mišiću (Verheyden 2013).

c) Submuskularna antepozicija

Submuskularnu antepoziciju prvi je opisao Learmonth 1942. godine (Kroonen 2012). Svrha submuskularne antepozicije jest premještanje ulnarnoga živca na prednju stranu lakta ispod mišića fleksora i pronatora. Nakon što se pristupi na ulnarni živac, on se dekomprimira kao i pri subkutanoj antepoziciji. Potom se prereže polazište mišića fleksora i pronatora 1 do 2 cm distalno od medijalnoga epikondila, a pri tom valja obratiti pozornost na zaštitu medijalnoga kolateralnoga ligamenta i medijanoga živca. Ulnarni se živac zatim smješta na prednju stranu lakta ispod polazišta mišića fleksora i pronatora, uz napomenu da u tom novom

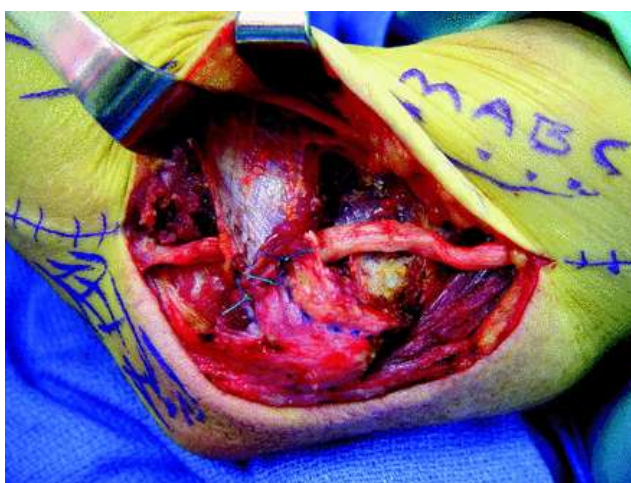položaju usporedno prati medijani živac (Palmer & Hughes 2010). (Slike 14., 15. i 16.) Nakon submuskularne antepozicije potrebno je nošenje imobilizacije u trajanju do 3 tjedna, a pri tome je lakat u fleksiji od 45°, dok je podlaktica u položaju blage pronacije ili u neutralnom položaju (Kenniston & Steinberg 2009).

Prema rezultatima istraživanja submuskularna antepozicija je metoda antepozicije koja osigurava najbolje rezultate liječenja s najmanjim brojem recidiva. Ujedno je najbolja revizijska metoda kada zataje prethodne metode kirurškoga liječenja sindroma kubitalnog tunela. Dobra je alternativa za vrlo mršave osobe kod kojih bi subkutana antepozicija mogla biti povezana s većim rizikom oštećenja ulnarnoga živca. Brojni autori ovu metodu smatraju metodom izbora za profesionalne sportaše kojima je bacanje važan dio sportske aktivnosti. Kontraindikacije za submuskularnu antepoziciju su oštećenja čahure lakatnoga zgloba, kao što je to u slučaju loše srasloga prijeloma nadlaktične kosti ili ekscizijske artroplastike lakatnoga zgloba (Verheyden 2013). Među nedostacima submuskularne antepozicije valja spomenuti vrlo zahtjevnu kiruršku tehniku, opsežno presijecanje mekih tkiva, a bolesnicima zaostaje i veliki poslijeoperacijski ožiljak. Upravo ta složenost zahvata, kao i potreba nošenja poslijeoperacijske imobilizacije, usporavaju oporavak bolesnika pa se zbog toga u čak 5 do 10% bolesnika nakon tako načinjenog zahvata razvija fleksijska kontraktura lakta (Brauer & Graham 2007; Verheyden 2013).



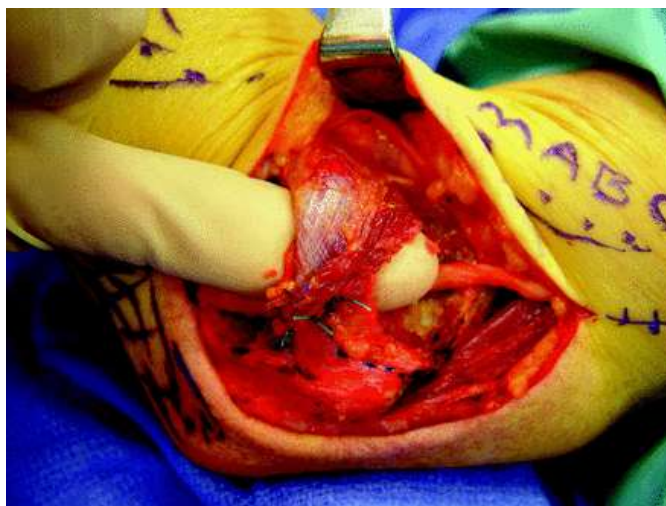
Slika 14. Submuskularna antepozicija. Ulnarni živac premješten na brahijalni mišić.

Preuzeto sa: http://jbjs.org/content/86/1_suppl_2/169



Slika 15. Submuskularna antepozicija. Ponovno spajanje mišića iznad ulnarnoga živca.

Preuzeto sa: http://jbjs.org/content/86/1_suppl_2/169



Slika 16. Submuskularna antepozicija. Ulnarni živac u novom položaju ispod mišića.

Preuzeto sa: http://jbjs.org/content/86/1_suppl_2/169

ENDOSKOPSKA DEKOMPRESIJA

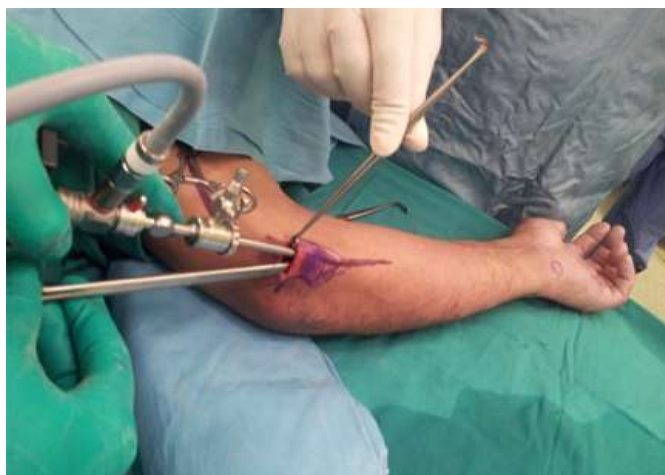Endoskopsku dekompresiju ulnarnoga živca u području lakta prvi su opisali Tsai i sur. 1995. godine. Sve endoskopske metode započinju malom incizijom kože iznad ulnarnoga živca u području epikondilarnoga žlijeba. (Slika 17.) Raznovrsnost ovih metoda proizlazi iz različitih tehnika retrakcije potkožnih tkiva kako bi se prikazao ulnarni živac, budući da u meka tkiva nije moguće insuflirati zrak kao u trbušnu šupljinu (Hoffmann & Siemionow 2006; Palmer & Hughes 2010). Nakon što se vizualizira ulnarni živac, vrši se dekompresija živca na sličan način kao i kod otvorene jednostavne dekompresije (Kroonen 2012). Hoffmann i Siemionow su opisali korištenje kliješta (eng. tunneling forceps) za odizanje potkožnih tkiva kako bi se prikazao živac, a pri tom su izvijestili o primjeni spomenute metode u 75 bolesnika sa sindromom kubitalnog tunela, uz napomenu da je značajno olakšanje tegoba postignuto u 96% bolesnika (Hoffmann & Siemionow 2006). Ahcan i Zorman su opisali drugu metodu za koju su rabili endoskop standardnoga promjera 4 mm i

duljine 18 cm, a aponeurozu mišića fleksora i pronatora su presijekali distalno i proksimalno do razine Struthersove arkade kako bi osigurali dekompresiju kubitalnog tunela, a opisanu su metodu primijenili u 36 bolesnika, uz napomenu da je u 58% bolesnika postignut odličan uspjeh, a dobar u 33% (Ahcan & Zorman 2007).

Među prednostima endoskopske dekompresije valja spomenuti minimalno invazivnu tehniku što mogućnost ozljede vaskularne opskrbe živca, kao i njega samoga svodi na najmanju moguću mjeru. Osim spomenutoga, nakon endoskopske dekompresije nije potrebna imobilizacija te zaostaje tek mali poslijeoperacijski ožiljak što sve zajedno skraćuje vrijeme bolesnikova oporavka te povećava zadovoljstvo bolesnika ovom metodom liječenja sindroma kubitalnog tunela (Hoffmann & Siemionow 2006; Palmer & Hughes 2010). Kontraindikacije za endoskopsku dekompresiju su subluksacija ulnarnoga živca, teška valgusna deformacija lakta, osteoartritis lakatnoga zgloba i recidiv sindroma kubitalnog tunela (Mirza et al. 2011; Kroonen 2012). Moguće komplikacije endoskopske dekompresije su ozljeda ogranaka medijalnoga kožnoga živca podlaktice, ozljeda ulnarnoga živca, hematoma, keloidni ožiljak i recidiv sindroma kubitalnog tunela (Mirza et al. 2011).

Prema rezultatima istraživanja koje su proveli Cobb i sur. 2014. godine vrijeme radne onesposobljenosti bolesnika jest kraće nakon endoskopske dekompresije u usporedbi s metodama antepozicije što dovodi i do manjih ukupnih troškova liječenja bolesnika sa sindromom kubitalnog tunela (Cobb et al. 2014). Iz spomenutoga se istraživanja također može zaključiti da će na uspjeh endoskopske dekompresije glede poboljšanja bolesnikovih tegoba i njegova zadovoljstva utjecati i stupanj sindroma kubitalnog tunela utvrđen prijeoperacijski, tako da se kod bolesnika s težim stupnjem sindroma kubitalnog tunela može očekivati manje zadovoljavajući poslijeoperacijski rezultat.

Valja spomenuti da su u novije vrijeme Morse i sur. opisali endoskopsku antepoziciju ulnarnoga živca (Morse et al. 2014). Indikacije su iste kao i za otvorenu antepoziciju, simptomatska hipermobilnost ulnarnoga živca i neprikladno prirodno ležište ulnarnoga živca.



Slika 17. Endoskopska dekompresija ulnarnoga živca.

Preuzeto sa: <http://charmssingapore.com/cubital-tunnel-syndrome/>

10. ZAHVALE

Na kraju rada želim se zahvaliti svom mentoru, doc. dr. sc. Ivanu Bojaniću, dr. med, na ustupljenoj literaturi za izradu ovoga rada, a osobito se zahvaljujem na velikom vremenu i trudu uložanima u izradu ovoga rada, kao i na riječima ohrabrenja tijekom pisanja rada.

11. LITERATURA

1. Ahcan U, Zorman P (2007) Endoscopic decompression of the ulnar nerve at the elbow. *J Hand Surg* 32(8):1171-1176.
2. Bartels RHMA, Verbeek ALM (2007) Risk factors for ulnar nerve compression at the elbow: a case control study. *Acta Neurochir* 149:669-674.
3. Brauer CA, Graham B (2007) The surgical treatment of cubital tunnel syndrome: a decision analysis. *J Hand Surg* 32:6:654-662.
4. Brown JM, Mokhtee D, Evangelista MS, Mackinnon SE (2010) Scratch collapse test localizes Osborne's band as the point of maximal nerve compression in cubital tunnel syndrome. *Hand (N Y)* 5(2):141-147.
5. Calfee RP, Manske PR, Gelberman RH, Van Steyn MO, Steffen J, Goldfarb CA (2010) Clinical assessment of the ulnar nerve at the elbow: Reliability of instability testing and the association of hypermobility with clinical symptoms. *J Bone Joint Surg Am* 92(17):2801-2808.
6. Cobb TK, Walden AL, Merrell PT, Lemke JH (2014) Setting expectations following endoscopic cubital tunnel release. *Hand (N Y)* 9(3):356-363.
7. De Jesus R, Dellon AL (2003) Historic origin of the „Arcade of Struthers“. *J Hand Surg* 28A:528-531.
8. Doyle, JR (2006) *Hand and Wrist*.
https://books.google.hr/books?id=vIgv982Vkt0C&sitesec=buy&hl=hr&source=gbs_vpt_read.
Pristupljeno: 12.3.2015. 18:29
9. Elhassan B, Steinmann SP (2007) Entrapment neuropathy of the ulnar nerve. *J Am Acad Orthop Surg* 15:672-681.
10. Gervasio O, Zaccone C (2008) Surgical approach to ulnar nerve compression at the elbow caused by the epitrochleoanconeus muscle and a prominent medial head of the triceps. *Neurosurgery* 62:186-193.
11. Hoffmann R, Siemionow M (2006) The endoscopic management of cubital tunnel syndrome. *J Hand Surg* 31B:1:23-29.
12. Jalšovec D (2005) Sustavna i topografska anatomija čovjeka. Zagreb:Školska knjiga, str. 321-324.
13. Karatas A, Apaydin N, Uz A, Tubbs SR, Loukas M, Gezen F (2009) Regional anatomic structures of the elbow that may potentially compress the ulnar nerve. *J Shoulder Elbow Surg* 18:627-631.

14. Kenniston JA, Steinberg DR (2009) Cubital tunnel release and ulnar nerve transposition. <https://www.us.elsevierhealth.com/media/us/samplechapters/9781416048206/Chapter%2007.pdf>. Pristupljeno: 2. 12. 2014. 13:45
15. King T, Morgan FP (1959) Late results of removing the medial humeral epicondyle for traumatic ulnar neuritis. *J Bone Joint Surg Br* 41:51-55.
16. Kleinman WB, Bishop AT (1989) Anterior intramuscular transposition of the ulnar nerve. *J Hand Surg Am* 14(6):972-979.
17. Kroonen LT (2012) Cubital tunnel syndrome. *Orthop Clin N Am* 43:475–486.
18. Kuschner SH, Ebramzadeh E, Mitchell S (2006) Evaluation of elbow flexion and Tinel tests for cubital tunnel syndrome in asymptomatic individuals. *Orthopedics* 29(4):305-308.
19. Macadam SA, Gandhi R, Bezuhly M, Lefaivre KA (2008) Simple decompression versus anterior subcutaneous and submuscular transposition of the ulnar nerve for cubital tunnel syndrome: A meta-analysis. *J Hand Surg* 33A:1314-1324.
20. Mirza A, Reinhart MK, Bove J, Litwa J (2011) Scope-assisted release of the cubital tunnel. *J Hand Surg* 36A:147-151.
21. Morse LP, McGuire DT, Bain GI (2014) Endoscopic ulnar nerve release and transposition. *Tech Hand Up Extrem Surg* 18(1):10-14.
22. Nellans K, Galdi B, Kim HM, Levine WN (2014) Ulnar neuropathy as a result of anconeus epitrochlearis. *Orthopedics* 37(8):743-745.
23. Pais R, Fodor D, Fisher T (2009) Bilateral cubital tunnel syndrome. Case report with review of the literature. *Medical ultrasonography* 11(2):31-36.
24. Palmer BA, Hughes TB (2010) Cubital tunnel syndrome. *J Hand Surg* 35A:153–163.
25. Posner MA (1998a) Compressive ulnar neuropathies at the elbow: I. Etiology and diagnosis. *J Am Acad Orthop Surg* 6:282-288.
Posner MA (1998b) Compressive ulnar neuropathies at the elbow: II. Treatment. *J Am Acad Orthop Surg* 6:289-297.
26. Tang P, Nellans KW (2009) Cubital tunnel syndrome. Surgical treatment techniques. *Oper Tech Orthop* 19:235-242.
27. Trehan SK, Parziale, JR, Akelman E (2012) Cubital tunnel syndrome: Diagnosis and management. *Med Health R I* 95(11):349-352.
28. Tubbs SR, Deep A, Shoja MM, Mortazavi MM, Loukas M, Cohen-Gadol AA (2011) The arcade of Struthers: An anatomical study with potential neurosurgical significance. *Surg Neurol Int* 2:184.
29. Verheyden JR (2013) Cubital tunnel syndrome. <http://emedicine.medscape.com/article/1231663-treatment>. Pristupljeno: 2. 12. 2014. 13:30

30. Wojewnik B, Bindra R (2009) Cubital tunnel syndrome. Review of current literature on causes, diagnosis and treatment. *J Hand Microsurg* 1(2):76-81.
31. Zlowodzki M, Chan S, Bhandari M, Kalliainen L, Schubert W (2007) Anterior transposition compared with simple decompression for treatment of cubital tunnel syndrome. *J Bone Joint Surg Am* 89:2591-2598.
32. <http://www.cubital-tunnel.com/blog/severity-scale-for-cubital-tunnel-syndrome/>.
Pristupljeno: 13.3.2015. 1:09
33. <http://www.iog.com.sg/cubital-tunnel-syndrome>. Pristupljeno: 27.2.2015. 15:30
34. <http://nervesurgery.wustl.edu/ev/evaluation/sensory-specificexam/Pages/sensorytests.aspx>. Pristupljeno: 12.3.2015. 17:56
35. http://www.physio-pedia.com/Cubital_Tunnel_Syndrome_II. Pristupljeno: 27.2.2015. 15:45

12. ŽIVOTOPIS

Rođen sam 10. kolovoza 1990. godine u Zagrebu. Osnovnu školu i opću gimnaziju završio sam u Pregradi. Medicinski fakultet u Zagrebu upisao sam 2009. godine. Tijekom 3. godine fakulteta bio sam član CroMSIC-a. Zanimaju me ortopedija i interna medicina. Aktivno govorim engleski jezik, a njemački pasivno. Završio sam i osnovnu i srednju glazbenu školu te se u slobodno vrijeme bavim sviranjem klavira.