

Prikaz anatomskih varijacija sfenoidnog sinusa kompjutoriziranom tomografijom

Dobec Meić, Biserka

Doctoral thesis / Disertacija

2011

Degree Grantor / Ustanova koja je dodijelila akademski / stručni stupanj: **University of Zagreb, School of Medicine / Sveučilište u Zagrebu, Medicinski fakultet**

Permanent link / Trajna poveznica: <https://urn.nsk.hr/urn:nbn:hr:105:129529>

Rights / Prava: [In copyright](#)/[Zaštićeno autorskim pravom.](#)

Download date / Datum preuzimanja: **2024-07-11**



Repository / Repozitorij:

[Dr Med - University of Zagreb School of Medicine Digital Repository](#)





Središnja medicinska knjižnica

Dobec Meić, Biserka (2011) *Prikaz anatomskih varijacija sfenoïdnog sinusa kompjutoriziranom tomografijom. Doktorska disertacija, Sveučilište u Zagrebu.*

<http://medlib.mef.hr/1358>

University of Zagreb Medical School Repository

<http://medlib.mef.hr/>

**SVEUČILIŠTE U ZAGREBU
MEDICINSKI FAKULTET**

Biserka Dobec Meić

**PRIKAZ ANATOMSKIH VARIJACIJA
SFENOIDNOG SINUSA
KOMPJUTORIZIRANOM TOMOGRAFIJOM**

DISERTACIJA



Zagreb, 2011.

Disertacija je izrađena na Kliničkom zavodu za dijagnostičku i intervencijsku radiologiju Kliničkog bolničkog centra Zagreb Medicinskog fakulteta Sveučilišta u Zagrebu

Voditelj rada: prof. dr. sc. Dubravko Jalošovec

Zahvaljujem se svom mentoru prof. dr. sc. Dubravku Jalošovcu na nesebičnoj pomoći i podršci.

Ujedno zahvaljujem svima ostalima koji su mi na bilo koji način pomogli.

Rad posvećujem svom sinu Domagoju.

SADRŽAJ

1. UVOD	1
1.1. Anatomija paranazalnih sinusa	1
1.1.1. Anatomija klinaste kosti	1
1.1.2. Pneumatizacija paranazalnih sinusa	7
1.1.3. Prenatalni i postnatalni razvoj sfenoidnog sinusa	8
1.1.4. Fiziologija paranazalnih sinusa	11
1.2. Kliničko značenje sfenoidnog sinusa	12
1.3. Dosadašnja istraživanja	16
1.4. Radiološka dijagnostika	19
2. HIPOTEZA I CILJEVI ISTRAŽIVANJA	
2.1. Hipoteza	23
2.2. Ciljevi istraživanja	23
3. ISPITANICI I METODE	24
3.1. Ispitanici	24
3.2. Metode istraživanja	24
3.3. Radiološki dijagnostički kriteriji	27
3.4. Statističke metode	30
4. REZULTATI	
4.1. Broj i spol ispitanika	31
4.2. Septiranost sinusa	32
4.3. Pneumatizacija sinusa	35
4.4. N. Vidian	40

4.5. N. Maxillaris	44
4.6. N. Opticus	47
4.7. Položaj drenažnog otvora	50
4.8. Koleracija parametara pneumatizacije i protruzije	52
5. RASPRAVA	56
5.1. Septiranost sfenoidnog sinusa	56
5.2. Pneumatizacija sfenoidnog sinusa	58
5.3. Odnos sfenoidnog sinusa i Vidijevog živca	61
5.4. Odnos sfenoidnog sinusa i maksilarnog živca	63
5.5. Odnos sfenoidnog sinusa i optičkog živca	65
5.6. Položaj drenažnog otvora	67
5.7. Koleracija parametara pneumatizacije i protruzije	67
5.8. Mogući znanstveni doprinos	68
6. ZAKLJUČCI	70
7. SAŽETAK	73
8. SUMMARY	75
9. LITERATURA	77
10. ŽIVOTOPIS	83
11. POPIS TABLICA	86
12. POPIS SLIKA	88

POPIS OZNAKA I KRATICA

FESS funkcijska endoskopska kirurgija sinusa

MSCT višeslojna kompjutorizirana tomografija

CT kompjutorizirana tomografija

MR magnetna rezonancija

UZV ultrazvuk

ON optički živac

MN maksilarni živac

VN Vidijev živac

GWS velika krila klinaste kosti

PP pterigoidni nastavci klinaste kosti

ACP prednji klinoidni nastavci klinaste kosti

CD kompaktni disk

1. UVOD

1. UVOD

1.1. ANATOMIJA PARANAZALNIH SINUSA

Paranasalni sinusi su šupljine u kostima glave ispunjene zrakom koje komuniciraju s nosnom šupljinom putem otvora (orificium) ili kanala (ductus) i obloženi su tankom respiratornom sluznicom. Paranasalne sinuse dijelimo prema kostima unutar kojih su smješteni:

1. maksilarni sinusi- najveći od sinusa smješteni u gornjoj čeljusti, ispod očiju
2. frontalni sinus - smješten iznad očiju u čeonj kosti
3. etmoidni sinusi - čine ih mali prostori unutar etmoidne kosti između nosa i očiju
4. sfenoidni sinus - smješten u sfenoidnoj kosti ispod hipofize

1.1.1. ANATOMIJA KLINASTE KOSTI

Klinasta kost, os sphenoidale, neparna je kost glave i čini dno srednje lubanjske jame, dio krova i lateralne stijenke očne šupljine, prednji dio sljepoočne regije, te sudjeluje u tvorbi nosnih stijenki¹.

Dijelovi klinaste kosti:

- corpus, trup
- alae minores, mala krila
- alae majores, velika krila
- processus pterygoidei, krilni nastavci

Trup, corpus, klinaste kosti smješten je u središnjem dijelu kosti, pneumatiziran je i čini sfenoidni sinus, sinus sphenoidalis.

Na gornjoj strani trupa nalazi se koštana tvorba u obliku turskog sedla, sella turcica. Središnji je dio turskog sedla udubljen, fossa hypophyseos, i u njoj je smještena hipofiza¹.

Prednje omeđenje hipofizealne udubine čini koštana izbočina prednjeg dijela turskog sedla, tuberculum sellae, a njezino stražnje omeđenje čini koštani izdanak stražnjeg dijela turskog sedla, dorsum sellae.

Prednja je strana dorzuma udubljena, fossa neurohypophyseos.

Dorsum sellae prema postranično, lijevo i desno završava koštanim izdankom, processus clinoides posterior.

Ispred tuberkula sedla nalazi se poprečno postavljen žlijeb, sulcus interopticus, povezuje lijevi i desni kanal vidnog živca.

Prednje omeđenje interoptičkog sulkusa jest poprečno postavljeni koštani rub, limbus sphenoidalis¹.

Limbus sphenoidalis prema postranično se spaja s prednjim korijenom malog krila, a ispred limbusa nalazi se ravno koštano polje, planum sphenoidale, koje je prema postranično u kontinuitetu s medijalnim krajem malog krila klinaste kosti.

Prednja strana trupa klinaste kosti u mediosagitalnoj liniji ima koštani greben, crista sphenoidalis, koji se prema dolje proširuje u koštani izdanak, rostrum sphenoidale.

Na lateralnoj strani trupa klinaste kosti koštani je žlijeb, sulcus caroticus, od kojeg se s njegova prednjeg kraja pruža prema straga i lateralno koštani izdanak, lingula sphenoidalis, što svojim krajem zadire u razdrti otvor, foramen lacerum¹.

Omeđenje foramen laceruma:

- anterolateralno - stražnji korijen velikog krila klinaste kosti

- medijalno - trup klinaste kosti
- posterolateralno - krajnji medijalni dio prednje strane piramide

sljepoočne kosti

- posteromedijalno - bazalni dio zatiljne kosti

Razdrti otvor nastavlja se prema posterolateralno u dva koštana procjepa, tj. u sfenopetrozni i petrookcipitalni koštani procjep.

Fissura sphenopetrosa nalazi se između stražnjeg korijena velikog krila klinaste kosti i piramide temporalne kosti, dok se fissura petrooccipitalis pruža između piramide temporalne kosti, te bazalnog i lateralnog dijela zatiljne kosti.

Mala krila, alae minores, započinju sa dva korijena, prednjim i stražnjim, koji se odvajaju od trupa klinaste kosti. Prednji se korijen nalazi u razini limbus sfenoidalisa, dok se stražnji nalazi u razini tuberkula sele. Oba se korijena prema lateralno spoje, oblikujući pri tome kanal vidnog živca, canalis opticus. Prema medijalno u području prednjeg korijena mala su krila u kontinuitetu s planum sfenoidale, dok su prema lateralno u odnosu sa središnjim prednjim dijelom velikih krila klinaste kosti¹.

Između donje strane malih krila i gornjeg ruba orbitalne plohe velikog krila, a postranično od trupa sfenoida, nalazi se komunikacija orbitalne šupljine i srednje lubanjske jame, gornja orbitalna pukotina, fissura orbitalis superior.

Stražnji je rub malih krila oštar, čineći greben malog krila, crista alaris, koji prema medijalno završava koštanim zadebljanjem, processus clinoideus anterior.

Crista alaris čini granicu prednje i srednje lubanjske jame.

Velika krila, alae majores, svojim prednjim, srednjim i stražnjim korijenom polaze od postranične strane trupa klinaste kost. Velika su krila usmjerena prema

postrance i naprijed¹.

Između prednjeg i srednjeg korijena velikog krila nalazi se okrugli koštani otvor foramen rotundum, dok se između srednjeg i stražnjeg korijena nalazi ovalni koštani otvor foramen ovale.

Stražnji korijen velikog krila završava koštanim izdankom prema straga i lateralno, spina ossis sphenoidalis, na kojem se nalazi otvor, foramen spinosum. Medijalno od navedenog koštanog izdanka koštani je žlijeb, sulcus tubae auditivae.

Veliko krilo klinaste kosti ima tri plohe, orbitalnu, facies orbitalis, unutarnju, facies cerebrealis, te vanjsku, facies temporalis et infratemporalis.

Orbitalna ploha, facies orbitalis, tvori dio lateralne stijenke očne šupljine, a svojim donjim rubom sudjeluje u omeđenju donje orbitalne pukotine fissura orbitalis inferior¹.

Unutarnja ploha, facies cerebrealis, čini prednji dio dna srednje lubanjske jame i sadrži koštane otiske vijuga i brazda velikog mozga, impressiones digitatae et jugacerebralia.

Vanjska je strana anteroposteriorno postavljenim koštanim grebenom, crista infratemporalis, podijeljena u dva dijela, gornji i donji.

Crista infratemporalis nalazi se u razini jagodičnog koštanog luka.

Gornji dio vanjske strane, facies temporalis, čini dno prednjeg dijela temporalne udubine, dok donji dio, facies infratemporalis, čini krov infratemporalne udubine.

Infratemporalna ploha posterolateralno od foramen spinozuma pruža koštani idanak usmjeren prema dolje, spina angularis.

Krilni nastavci, processus pterygoidei, pružaju se okomito prema dolje od

medijalnog dijela velikih krila.

Krilni nastavak, processus pterygoideus, čine dvije koštane ploče, medijalna, lamina medialis processus pterygoidei, te lateralna, lamina lateralis processus pterygoidei¹.

Medijalna ploča, lamina medialis, na svojem gornjem stražnjem dijelu ima udubinu usmjerenu posterolateralno, fossa scaphoidea, dok na svojem donjem kraju završava kukičastim koštanim izdankom, hamulus pterygoideus.

Lateralna ploča, lamina lateralis, može imati koštani izdanak, processus pterygospinosus, što se pruža od stražnjeg ruba ploče prema straga.

Medijalna i lateralna ploča krilnog nastavka, na izoliranom koštanom preparatu klinaste kosti, međusobno se razdvajaju prema dolje, oblikujući koštani urez, incisura pterygoidea. Navedeni koštani urez ispunjava piramidni nastavak nepčane kosti, oblikujući tako udubinu koja gleda prema straga, fossa pterygoidea.

Korijenom krilnog nastavka prolazi koštani kanal, canalis pterygoideus.

Prednja strana gornjeg dijela medijalne i lateralne ploče krilnog nastavka tvori koštanu plohu, facies sphenomaxillaris, u području koje se nalazi vanjski otvor foramen rotundusa¹.

Otvori i kanali klinaste kosti i strukture koje njima prolaze:

Canalis opticus

komunikacija – endokranija srednje lubanjske jame i očne šupljine

strukture

- n. opticus
- a. ophtalmica, a. et v. centralis retinnae
- vlakna simpatikusa za očnu jabučicu

Fissura orbitalis superior

komunikacija – endokranija i očne šupljine

strukture

- n. oculomotorius, n. trochlearis, n. abducens, n. nasociliaris, n. lacrimalis, n. frontalis

- r. meningeus a. lacrimalis

- v. ophthalmica superior

Foramen rotundum

komunikacija – endokranija i krilnonepčane udubine

strukture

- n. maxillaris

Foramen ovale

komunikacija – endokranija i infratemporalne udubine

strukture

- n. mandibularis

- plexus venosus foraminis ovalis

Foramen spinosum

komunikacija – endokranija i infratemporalne udubine

strukture

- r. meningeus n. mandibularis

- a. et v. meningea media

Canalis pterygoideus (Vidii)

komunikacija – područja foramen laceruma i pterigopalatinske udubine

strukture

- n. petrosus superficialis major, n. petrosus profundus
- a. et v. canalis pterygoidei

1.1.2. PNEUMATIZACIJA PARANAZALNIH SINUSA

O tome zbog čega i na koji način dolazi do pneumatizacije kostiju koje okružuju nosnu šupljinu pisano je mnogo. U literaturi se obično navodi da pneumatizacija nastaje tako da sluznica iz nosne šupljine razara spužvastu koštanu supstanciju. Prema nekim spoznajama to nije točno, jer sluznica nigdje i ne dodiruje spongioznu kost. Između spongiozne supstancije i sluznice uvijek se nalazi tanki sloj kompaktne koštane supstancije kao neki štit. U području tog štita razvija se cijeli pneumatizacijski proces. Na strani sluznice, dolazi djelovanjem osteoklasta do resorpcije kosti na pločici (štitu), dok sa strane spongioze dolazi djelovanjem osteoblasta do stvaranja nove kosti. Tako pločica ostaje iste debljine i pomiče se u smjeru razvitka pneumatične šupljine. Ta se dva antagonistička procesa zbivaju usporedno; jedan uvjetuje drugi. Čim prestaje jedan, prestaje i drugi. Koliko s jedne strane koštane supstancije bude resorbirano, s druge strane se stvori².

Proces pneumatizacije zaustavlja se u trenutku kada nema više spongiozne koštane supstancije, jer u tom slučaju ne može više doći do apozicije, a tada automatski prestaje i resorpcija. U području septuma, na pr. u čeonom sinusu, postoje dvije kompaktne ploče odvojene spongiozom. Obje se ploče pomiču jedna prema drugoj, a kad nestane spongioza i obje se kompaktne ploče dodirnu, pneumatizacija automatski prestaje, a septum dobiva imunitet³.

U čeonj kosti se nalazi čeon sinus, u gornjoj su čeljusti maksilarni sinusi, u

predjelu etmoida etmoidni labirint, koji na svakoj strani ima 6 – 8 zrakom ispunjenih šupljina. U trupu sfenoidne kosti je sfenoidni sinus.

Paranasalni sinusi pokazuju niz varijacija s obzirom na oblik i veličinu. Između potpune jednostrane ili obostrane aplazije postoje prijelazi, preko hipoplastičnih do normalno razvijenih sinusa te hiperplastičnih sinusa kada se jedan sinus širi na račun drugoga ili pneumatizira kosti koje normalno nisu pneumatizirane³.

1.1.3. PRENATALNI I POSTNATALNI RAZVOJ SFENOIDNOG SINUSA

Sfenoidni sinus i tursko sedlo podliježu mnogobrojnim morfološkim promjenama tijekom prenatalnog, ali postnatalnog razvoja⁴⁻⁶.

Ovaj se razvoj može podijeliti u pet stadija:

- a. hondrifikacija tijela klinaste kosti
- b. prenatalna osifikacija
- c. postnatalni razvoj planuma sfenoidale
- d. promjenjivi kasniji rast planuma sfenoidale
- e. progresivna pneumatizacija

Hondrifikacija tijela klinaste kosti prvobitno se odvija iza pituitarne žlijezde, te se potom hrskavična ploča širi naprijed okružujući Ratkeovu vreću i oblikuje hrskavični presfenoid⁵.

S šesnaest tjedana fetalnog života dno turskog sedla (sella turcica) je

oblikovano okoštavanjem postsfenoida, dok je središnji presfenoid još hrskavičan ⁶. U isto vrijeme mala krila klinaste kosti su gotovo okoštala. Hrkavični presfenoid biva potpuno okoštan u u zadnjem tromjesječju fetalnog života i to ponajprije u svom stražnjem i srednjem dijelu ⁷. Progresivno smanjenje stupca hrskavice nalazi se u središtu okoštavajućeg sfenoida na mjestu gdje će se kasnije razviti prednji zid turskog sedla tuberkulum sele. Taj stupac hrskavice proteže se od gornje do donje površine trupa klinaste kosti. U vrijeme poroda gornji kraj, prije navedenog hrskavičnog stupca, je okoštao, dok intrasfenoidni i donji dio stupca ne mora biti u cijelosti okoštao sve do kraja prve godine života ^{4,7}.

U doba poroda, gornja ploha trupa klinaste kosti sastoji se od okošanog dorzuma sele, postsfenoida koji oblikuju anterosuperiorni zid turskog sedla, te se proteže naprijed prema kribriformnoj ploči etmoida ⁶.

Planum sfenoida koji spaja oba mala krila klinaste kosti u porodu još nije oblikovan. Nastaje tijekom prve godine života na jedan od dva moguća načina. Središnji dio presfenoida raste u visinu, te se spoji s anterosuperiornim korijenom malog krila što rezultira nastankom planuma ili se pak mala krila klinaste kosti mogu proširiti do medijalne linije i spajanjem oblikovati planum bez posredovanja središnjeg dijela presfenoida ^{4,7}.

Planum sphenoidale tijekom prve godine života svojim rastom može djelomično preklopiti plohu presfenoida. U vrijeme tog rasta stražnji rub planuma (limbus sphenoidalis) jest odijeljen od presfenoida, dok dok se te dvije strukture spojene u odraslih osoba. Rast stražnjeg dijela planuma je čimbenik koji određuje konfiguraciju gornje plohe definitivnog prednjeg dijela klinaste kosti. Dio pak presfenoida što ne biva preklopljen planumom ostaje kao definitivni hijazmatski žlijeb

(sulcus hiasmaticus). Tako je, konačno, uski planum udružen sa širokim hijazmatskim žljebom i obrnuto⁸.

Pneumatizacija klinaste kosti napreduje o sprijeda te se širi prema straga i medijalno. Nerijetko, se proces pneumatizacije nastavlja i u odrasloj životnoj dobi šireći se inferolateralno u jezičac klinaste kosti (lingula sphenoidalis) i krilni nastavak, lateralno u velika krila (ala major), te gore u mala krila (ala minor) i prednji klinoidni nastavak (processus clinoides anterior). U mnogim slučajevima pneumatizacija klinaste kosti se zaustavlja na sfenookcipitalnoj sinhondrozi, ali se može proširiti i dublje u zatiljnu kost⁴.

Prema dubini pneumatizacije sfenoidni se sinus dijeli u tri kategorije:

a. konhalni ili fetalni tip sinusa

(pneumatizacija je minimalna i ograničena na prednji dio trupa klinaste kosti)

b. juvenilni ili preselarni tip sinusa

(pneumatizacija doseže do područja intrasfenoidne sinhondroze, tj. prednjeg zida turskog sedla)

c. adultni ili postsfenoidni tip sinusa

(pneumatizacija se proteže ispod turskog sedla do u postsfenoid)⁶.

Proces pneumatizacije može promijeniti i neke odnose. Pneumatizacija jezička klinaste kosti (lingula sphenoidalis) dovodi do povećanja razdaljine između pterigoidnog i okruglog kanala. Ukoliko se pak pneumatizacija širi prema tuberkulum sele, hijazmatski žlijeb biva slabije izrazitim i manje okomitih rubova⁸. Unutar sfenoidnog sinusa mogu postojati pregrade od kojih transverzalna pregrada ujedno pokazuje i granicu presfenoida i postsfenoida, tj. njihove sinhondroze⁹⁻¹⁰.

1.1.4. FIZIOLOGIJA PARANAZALNIH SINUSA

Paranasalnim se šupljinama pripisivala višestruka funkcija. Smatralo se da sinusi pomažu sluznici nosa u vlaženju i grijanju udahnutog zraka. Poznato je, naime da se zrak iz atmosfere prolaskom kroz nos grije i vlaži, pa se smatralo da šupljine koje su u izravnoj komunikaciji s nosnom šupljinom pridonose toj važnoj funkciji nosa. Da bi ta funkcija bila značajnija, bilo bi potrebna stalna i brza izmjena zraka između sinusa i nosne šupljine. Mjerenja su pokazala da se sa svakim respiratornim ciklusom izmijenjuje tek 0,1 % zraka iz maksilarnog sinusa, što znači da se zrak u sinusu izmijeni u cijelosti tek kroz nekoliko sati. Uzmemo li u obzir volumen maksilarnog sinusa koji ne iznosi više od 30 ml, jasno je da doprinos sinusa vlaženju i grijanju udahnutog zraka nije niti od teoretskog značenja³.

Druga je teoretska pretpostavka bila da paranazalne šupljine služe za termičku izolaciju okolnih struktura, odnosno da na neki način štite orbitu i intrakranij od promjena u temperaturi koje se događaju u nosnoj šupljini prilikom respiracije. I ova pretpostavka je malo vjerojatna, jer najveća paranazalna šupljina, a to je maksilarni sinus, nije smještena između nosa i neke važne strukture³.

Jedna od teorija bila je da sinusi doprinose smanjenju težine glave. Smatralo se da se kost resorbira na mjestima gdje je funkcionalno neopterećena da bi se smanjila težina i masa. Međutim, kada bi se svi sinusi ispunili koštanim tkivom nastao bi porast težine glave za 1 % što se drži beznačajnim¹¹.

U životinja se u sinusima nalaze pomoćni olfaktorni organi¹², pa se spekuliralo i o nekoj olfaktornoj funkciji u ljudi. Ova teorija odbačena. Histoanatomski nikad nije dokazano ni najmanjeg zaostatka olfaktornog epitela ili

živčanih komunikacija s centrom za njuh.

Paranasalne šupljine sasvim sigurno imaju određenu ulogu kao rezonantni prostori, no neozbiljno bi bilo tvrditi da su sinusi nastali zbog toga da bi poboljšali kvalitetu glasa čovjeka¹³.

Jedna od zanimljivih teorija je i teorija o hlađenju mozga. U većine sisavaca na bazi mozga nalazi se mreža arterija, sliva karotidne arterije. One su u bliskom kontaktu sa venama te između njih dolazi do transfera topline. U nekih sisavaca u nosnoj šupljini nalaze se nosne školjke koje su prokrvljene. Zrak koji prolazi kroz nos hladi vensku krv prije nego što ona dođe do karotidne mreže. Arterijska krv na svom putu prema mozgu odaje toplinu hladnoj venskoj krvi. Unutarnja karotidna arterija s ohlađenom arterijskom krvi, prolaskom kroz kavernozi sinus, koji je smješten na bočnoj strani sfenoidnog sinusa, na taj način možda sudjeluje u procesu koji štiti mozak od pregrijavanja¹⁴.

Navedene teorije zaista su samo teorije. Sinusi nisu nastali u ljudskom organizmu kao organi s nekom točno određenom funkcijom, već su nastali kao usputni produkt arhitektonike i statičke strukture glave¹³. Neprestani postnatalni rast glave uvjetuje prestrukturiranje skeleta glave s posljedičnom resorpcijom onog dijela kosti koji je izgubio funkciju. U te prostore urasta epitel respiratorne sluznice procesom pneumatizacije koji je naveden u prijašnjem poglavlju.

1.2. KLINIČKO ZNAČENJE SFENOIDNOG SINUSA

Sfenoidni sinus, kako je u prethodnim poglavljima već navedeno, smješten je u trupu klinaste kosti. Samo tanke pločice koštanog tkiva razdvajaju sinus od

okolnih važnih struktura kao što su optički živac, optička hijazma, kavernozi sinus, pituitarna žlijezda, a u slučaju širenja pneumatizacije u velika krila i pterigoidne nastavke klinaste kosti i sa okruglim i ovalnim otvorom te Vidijevim kanalom. Upalni procesi sfenoidnog sinusa nisu česti, ali zbog položaja drenažnog otvora visoko u prednjem zidu sinusa koji se otvara u gornji nosni hodnik iznad gornje nosne školjke u recessus sphenoethmoidalis, u slučajevima upale i otoka sluznice može u sinusu doći do nakupljanja patološkog tekućeg sadržaja. Ta tekućina neće moći istjecati u nosnu šupljinu dok se sinus ne ispuni do visine drenažnog otvora. Drenaža je dakle slaba. Upalni procesi sinusa mogu se širiti u okolne anatomske strukture, ali i obrnuto, upalni procesi okolnih anatomskih struktura mogu se proširiti u sfenoidni sinus. Intrakranijalne komplikacije upalnih procesa sinusa nisu česte, ali jedna od ozbiljnih komplikacija je tromboza kavernoznog sinusa³.

Komplikacija sinuitisa u stražnjoj grupi paranazalnih sinusa je retrobulbarni neuritis. Smatra se da je oko 15% retrobulbarnih neuritisa posljedica upalnih procesa stražnje skupine paranazalnih sinusa (etmoidnih i sfenoidnog sinusa). U tim se slučajevima upala širi izravno kroz stijenku sinusa ili putem komunikacijskih vena. Očituje se iznenadnim ili postupnim gubitkom vida, uz uredan nalaz na fundusu, a pretpostavlja se da uzrok ne mora biti isključivo upalan, već da nastaje i zbog edema vidnog živca u optičkom kanalu. U takvim slučajevima iznimno je važno kirurški intervenirati čim prije jer se u kasnijim stadijima ne postiže poboljšanje i vid ostaje definitivno izgubljen³.

Zbog prodora upale ili edema u područje gornje orbitalne fisure može se pojaviti „sindrom gornje orbitalne fisure“. Prvo biva zahvaćen 6. kranijalni živac, pa 3., 4. i 1. grana 5. kranijalnog živca n. ophtalmicus s pojavom parcijalne ili totalne

oftalmoplegije, egzoftalmusa, fotofobije i retrobulbarne boli, a moguće su i lezije vidnog živca³.

Tumori paranazalnih sinusa isto tako mogu se proširiti iz sinusa u okolne anatomske strukture i izazvati intrakranijalne komplikacije, ali i obrnuto, tumori okolnih anatomske struktura mogu se proširiti u sinus.

Tumori područja nosa i paranazalnih sinusa su rijetki, prema svjetskim studijama čine manje od 1% svih zloćudnih tumora i oko 3% zloćudnih tumora glave i vrata. Prema podacima Hrvatskoga Zavoda za javno zdravstvo, učestalost tumora nosa i sinusa u Republici Hrvatskoj je 0.4 novooboljela na 100 000 stanovnika. Najčešći su u maksilarnim sinusima, zatim u nosnim šupljinama, etmoidnim sinusima, a najrjeđe se pojavljuju u frontalnom i sfenoidnom sinusu. Tumori ove regije mogu biti dobroćudni (papilomi, adenomi, osteomi, hondromi, hemangiomi, tumori živčanih ovojnica) i zloćudni (karcinom pločastih stanica, adenokarcinom, adenoid cistični karcinom, sarkomi, teratom, limfomi itd.). Do 80% svih tumora nosa i sinusa čini karcinom pločastih stanica (planocelularni karcinom; squamous cell carcinoma)¹⁵.

Tumori sinusa rijetko se otkrivaju u ranijim fazama bolesti i tada se najčešće očituju nespecifičnim simptomima. Prvi korak u dijagnostici je naravno otorinolaringološki pregled. Bolji uvid u status nosnih šupljina i sinusa daje pretraga fiberskopom (fleksibilnim endoskopom).

Zadnjih godina, usporedno s ostalim kirurškim zahvatima, značajno se razvila tzv. funkcijska endoskopska kirurgija sinusa (FESS; functional endoscopic sinus surgery). Riječ je o tehnici, kojom se upotrebom posebno konstruiranih optičkih instrumenata, dakle bez vanjskih rezova, može operirati najveći dio patologije sinusa, u zadnje vrijeme i onih dubljih anatomske prostora sinusa kao što je i sfenoidni

sinus¹⁵⁻¹⁶.

Za izvođenje kvalitetne i sigurne funkcijske endoskopske kirurgije sinusa kod odstranjivanja patoloških promjena tkiva, ključna je dobra prijeoperacijska priprema i dijagnostika, čemu je uvelike pridonio razvoj radioloških tehnika snimanja, prije svega kompjutorizirane tomografije (MSCT) i magnetne rezonance (MR)¹⁶.

Jasno je iz prethodnog izlaganja, da sfenoidni sinus zbog svog smještaja i brojnih mogućih anatomskih varijacija predstavlja dijagnostički izazov. Posebnu ulogu u detekciji tih varijacija i detaljnu analizu anatomije samog sfenoidnog sinusa i okolnih anatomskih struktura zauzima kompjutorizirana tomografija, posebice multidetektorski uređaji kompjutorizirane tomografije koji omogućuju analizu anatomskih struktura u više ravnina; aksijalnoj, frontalnoj i sagitalnoj te po potrebi i kosim ravninama¹⁶.

Kompjutorizirana tomografija posljednjih godina postaje zlatni standard u preoperacijskoj evaluaciji u bolesnika kod kojih se planira operativno odstranjenje tumora hipofize transsfenoidnim pristupom. Danas se preko 95% svih adenoma hipofize uspješno odstranjuje tim pristupom. Koriste se prirodni slobodni prostori nosne šupljine i sfenoidnog sinusa, za pristup u središte baze lubanje, tj. u selu turciku, a potom i u širu periselarnu regiju, uz minimalnu operacijsku traumu. Važno je napomenuti, da se kod tog mikroneurokirurškog zahvata moraju prikazati oba otvora sfenoidnog sinusa te se nakon toga resekira prednji zid sinusa zajedno s rostrumom. Odstranjuje se septum sinusa, koji je često smješten lateralno od sagitalne ravnine i kompletna sluznica sfenoidnog sinusa. Nakon dobre pripreme i inspekcije sfenoidnog sinusa prikaže se prednji zid i dno sele turcike te se nakon njihove detaljne inspekcije pristupa otvaranju sele turcike mikrokirurškim instrumentima. Različite modifikacije i

prošireni transfenoidni pristup omogućuje odstranjenje tumora koji rastu izvan okvira sele turcike i supraselarnih cisterni. Pristup može biti proširen superiorno za resekciju supraselarne lezije, inferiorno za resekciju lezije klivusa i lateralno za lezije kavernoznog sinusa¹⁷⁻¹⁸.

Iz ovog kratog izlaganja, jasno je koliko je važno dobro poznavanje eventualnih anatomskih varijacija sfenoidnog sinusa.

1.3. DOSADAŠNJA ISTRAŽIVANJA

Sfenoidni sinus zbog smještaja u trupu klinaste kosti duboko u središtu glave i okruženosti važnim anatomskim strukturama oduvijek predstavlja dijagnostički izazov. Anatomske varijacije sfenoidnog sinusa nisu rijetkost. U oko 20-25% populacije susreću se produžeci sfenoidnog sinusa u okolne strukture (mala i velika krila klinaste kosti, u pterigoidne nastavke klinaste kosti, orbitalni dio nepčane kosti, bazilarni dio okcipitalne kost, vomer).

Pojava i razvoj kompjutorizirane tomografije dovela je do napretka u dijagnostici bolesti paranazalnih sinusa. Brojni autori ističu imaging metode nezaobilaznim i presudnim u dijagnostici bolesti sinusa i preoperativnoj evaluaciji planiranih operativnih zahvata na sinusima i okolnim strukturama.

Krmpotić-Nemanić i suradnici su na skupini od 184 ispitanika kod kojih je učinjena kompjutorizirana tomografija izvršili detaljna mjerenja dimenzija etmoidnog labirinta i sfenoidnog sinusa sa ciljem utvrđivanja koje anatomske varijacije spomenutih sinusa mogu biti rizične tijekom kliničkih endoskopskih intervencija i ukazali na vrijednost kompjutorizirane tomografije u preoperativnoj evaluaciji¹⁹.

Jalšovec je u svojoj doktorskoj disertaciji izvršio mjerenja otvora i kanala klinaste kosti na 439 koštanih preparata ljudskih lubanja. Rezultati studije iznose dimenzije otvora i kanala klinaste kosti u odnosu na dob, spol i stranu glave. Rast otvora i kanala ne završava se završetkom rasta cijelog organizma, nego se tijekom cijelog života vrši pregradnja otvora i kanala, što rezultira i promjenama dimenzija samih otvora i kanala kao i njihovih međusobnih odnosa⁴.

Hewaidi i suradnici su u 300 ispitanika učinili koronarne presjeke klinaste kosti kompjutoriziranom tomografijom i istražili širenje pneumatizacije sfenoidnog sinusa u krilne nastavke, prednje klinoidne nastavke, te u velika krila klinaste kosti i istražili protruziju i dehiscijenciju unutarnje karotidne arterije, optičkog živca, maksilarnog živca i Vidijeveg živca u sfenoidni sinus²⁰.

Siricki i suradnici su u 92 ispitanika učinili koronarne i aksijalne presjeke sfenoidnog sinusa kompjutoriziranom tomografijom i u 26,1% ispitanika našli su protruziju unutarnje karotidne arterije u sfenoidni sinus, a u 29,3% protruziju optičkog živca u sinus. Pneumatizirani pterigoidni nastavci nađeni su u 29,3% ispitanika. Statistički značajna povezanost nađena je u odnosu pneumatizacije prednjih klinoidnih nastavaka i protruzije optičkog živca u sfenoidni sinus. ($p=0.007$)²¹.

Ossama i suradnici su napravili CT i MR u 296 ispitanika prije transsfenoidnog pristupa turskom sedlu radi odstranjenja adenoma hipofize. U 6 ispitanika našli su pneumatizirane nosne školjke, u 62 ispitanika preselarnu, u 162 selarnu i u 66 ispitanika postselarnu pneumatizaciju. Izbočenje turskog sedla u sfenoidni sinus bilo je prisutno u 232 ispitanika. U 32 ispitanika središnji septum sfenoidnog sinusa nije postojao, jedan središnji septum imalo je 212 ispitanika, a akcesorni septum imala su 32 ispitanika²².

Bansberg i suradnici u svom istraživanju korištenjem kompjutorizirane tomografije opisuju odnose optičkog živca i sfenoidnog sinusa te stražnjih etmoidnih celula i upućuju na rizične anatomske varijacije spomenitih struktura²³.

Kazakayasi i sur. smatraju operativne zahvate sfenoidnog sinusa rizičnim kirurškim zahvatima upravo zbog raznih i čestih anatomskih varijacija sinusa. U svojoj studiji u koju je bilo uključeno 267 ispitanika i u kojih je učinjen CT tijekom uobičajenih dijagnostičkih postupaka zbog bolesti sinusa, detaljno opisuju anatomske varijacije kao što se širenje pneumatizacije u okolne anatomske strukture, dehiscijencije zidova sinusa što može uvjetovati protruzije optičkog živca i unutarnje karotidne artetrije u sinus²⁴.

Haetinger i sur. u svom istraživanju anatomskih varijacija sfenoidnog sinusa kompjutoriziranom tomografijom nalaze u čak 65% svojih ispitanika bazilarnu ekspanziju tj. širenje pneumatizacije prema okcipitalnoj kosti. Smatraju debljinu stražnjeg zida klivusa od 2 mm kritičnom i tu važnu anatomsku varijaciju nalaze u čak 44% svojih ispitanika²⁵.

Leunig i sur. retrospektivno analiziraju snimke učinjene multidetektorskim uređajem kompjutorizirane tomografije u 641 ispitanika u kojih je spomenutom metodom učinjena preopretivna evaluacija zbog planiranih operativnih zahvata paranazalnih sinusa. Ističu prednost te metode zbog mogućnosti multiplanarnih rekonstrukcija koje omogućuju analizu anatomskih struktura u više ravnina; aksijalnoj, frontalnoj i sagitalnoj te po potrebi i kosim²⁶.

Lehmann i suradnici, Dammann, te Zimmermann i suradnici smatraju kompjutoriziranu tomografiju (CT) obaveznom prije endovaskularnih i endoskopskih sinonazalnih procedura radi utvrđivanja anatomskih varijacija, jer njihovo

nepoznavanje može uvjetovati ozbiljne komplikacije tijekom zahvata kao što su oštećenja vaskularnih, živčanih ili koštanih struktura²⁷.

Detaljna morfološka analiza i utvrđivanje svih postojećih anatomskih varijacija sfenoidnog sinusa korištenjem multidetektorskih uređaja kompjutorizirane tomografije od izuzetne je važnosti u preoperativnoj analizi, bilo da se radi o endoskopskim zahvatima na samom sinusu ili mikrokirurškom transsfenoidnom pristupu selarnom ili paraselarnom području; skraćuje vrijeme operativnog zahvata, smanjuje broj komplikacija tijekom i nakon operativnog zahvata²⁸. Isto tako dobro poznavanje anatomskih varijacija sfenoidnog sinusa doprinosi boljem razumijevanju mogućih širenja bilo upalnih bilo tumorskih procesa sfenoidnog sinusa na okolne strukture i utječe na izbor i trajanje terapijskog postupka²⁹⁻³⁹.

1.4. RADIOLOŠKA DIJAGNOSTIKA

Klasična RTG snimka paranazalnih sinusa prema Watersu još se uvijek često koristi u praksi iako je informativnost ove metode dosta mala. Slično kao Schullerove i Stenversove snimke temporalne kosti u dijagnostici bolesti uha, ova metoda postaje opsolentna zbog postojanja puno bolje metode, a to je kompjutorizirana tomografija (CT) i magnetska rezonancija (MR)¹⁶.

CT paranazalnih sinusa postao je „zlatni standard“ među morfološkim dijagnostičkim pretragama. Suvremena tehnologija omogućila je osim boljeg prikaza struktura i primjenu nižih doza radijacije uz zadovoljavajući rezultat, no iako je riječ o malim dozama, treba racionalno postavljati indikaciju za CT pretragu. Pri snimanju CT paranazalnih sinusa najosjetljivija struktura je očna leća. Jedna klasična CT pretraga

paranasalnih sinusa izlaže pacijenta dozi od otprilike 22mGy, a ako se radi o CT pretrazi s preklapanjem slojeva doza je 42mGy⁴⁰. Te su doze znatno manje od doza koje bi mogle izazvati kataraktu, ali treba biti oprezan, osobito kod mladih pacijenata kod kojih se može očekivati ponavljanje izlaganja dijagnostičkoj radijaciji tijekom života i posljedičnom kumuliranju doza zračenja.

Sama CT pretraga također se unaprijeđuje. Zadnji veći tehnološki pomak dogodio se 1992. pojavom takozvanog spiralnog ili „multislice“ CT-a (MSCT)⁴¹. Spiralni CT ima slijedeće prednosti pred „klasičnim“ CT aparatom: bolju prostornu rezoluciju (osobito u z-osi, što konkretno znači mogućnost prikaza sagitalnih presjeka), veću brzinu (i posljedično tome manje artefakata zbog neželjenih pomaka (što znači manje zračenja za veću informativnost pretrage). Upotreba MSCT-a omogućava i trodimenzionalnu (3-D) rekonstrukciju struktura, što može biti korisno operateru pri orijentaciji u ovom, anatomske izrazito složenom i varijabilnom prostoru. Ipak, 3-D rekonstrukcija za sada se manje koristi u „klasičnoj“ endoskopskoj kirurgiji sinusa, a češće pri koštanoj rekonstrukciji poslije traumi ličnog skeleta.

Još jedna mogućnost primjene nove tehnologije koja se temelji na MSCT-u je takozvana intraoperativna navigacija⁴². Radi se o tome da se primjenom elektromagnetskih detektora može odrediti točna pozicija vrha instrumenta (najčešće posebne pumpe ili sonde) u operativnom području. Ta pozicija pokazuje se u realnom vremenu na monitoru u tri standardne ravnine. Na taj način operater točno zna gdje se nalazi, što smanjuje rizik od jatrogene ozljede važnih struktura poput optičkog živca, karotide ili mozga. Ova metoda još nije postala standardna pomoć pri operiranju, prvenstveno zbog svoje visoke cijene. Još jedan od nedostataka je potreba da se uređaj postavi na glavu pacijenta pri operaciji i kalibrira, što produžuje operativno vrijeme.

Također, treba biti svjestan da je slika na monitoru (na kojem se prikazuje položaj instrumenta) snimljena prijeoperativno. To znači da nakon što kirurški odstranimo određene strukture, one će i dalje biti prikazane na monitoru. Trenutno se radi na usavršavanju kompjutorskog programa kojim bi se računalno obnavljala slika na monitoru čime bi se ovaj nedostatak premostio. U centrima koji posjeduju navigacijske sisteme danas ih se ipak ne koristi pri rutinskim operacijama, nego prvenstveno kao pomoć pri reoperacijama kada nedostaju anatomske orijentire, pri opsežnoj bolesti ili operiranju u dubljim regijama poput sfenoidnog sinusa. Intraoperativna navigacija odlična je pomoć pri učenju i vježbanju endoskopske kirurgije. Iako se radi o vrlo preciznoj metodi, ipak je moguća greška do 2 mm (dobrim kalibriranjem uređaja se greška minimizira) što može biti dovoljno za ozljedu strukture kao što je optički živac. Na temelju svega navedenog može se očekivati da će u relativno bliskoj budućnosti intraoperativna nanavigacija postati svakodnevna pomoć pri operiranju paranazalnih sinusa¹⁶.

Još jedna spomenuta morfološka dijagnostička metoda je magnetska rezonancija. Ova metoda ima prednost zbog svoje neškodljivosti (bar do sada nije dokazana), i dobrog prikaza i diferenciranja mekih tkiva. Budući da endoskopskog kirurga prvenstveno zanimaju koštane granice područja koje mu daju i glavnu orijentaciju, MR ima manju ulogu u kirurgiji paranazalnih sinusa nego CT. Tehnološki napredak teži spajanju CT i MR uređaja u jedan jedinstveni aparat, što će u budućnosti dovesti do još boljeg prikaza struktura i veće informativnosti pretrage¹⁶.

Od morfoloških dijagnostičkih metoda treba spomenuti i ultrazvuk (UZV). Najveće ograničenje UZV-a u dijagnostici bolesti paranazalnih sinusa je njihov smještaj u kosti i ispunjenost zrakom. Zbog fizikalnih svojstava ultrazvuka, na granici

između medija kost-zrak dolazi do gotovo potpune refleksije ultrazvučnog snopa, tako da se na monitoru prikazuju samo linije reverberacije. Zbog toga su ultrazvučnoj dijagnostici dostupni samo frontalni i maksilarni sinusi, i to ne u potpunosti. Moguće je naime registrirati samo debljinu sluznice prednje stijenke i eventualno prisustvo izljeva ili patologije koja je u kontaktu s prednjom stijenkom. Primjerice, patologija u sinusu koja zahvaća stražnju stijenku a odvojena je od prednje stijenke sinusa slojem zraka neće se na UZV pregledu uopće prikazati. Poznavajući mogućnosti i ograničenja UZV-a možemo koristiti ovu metodu pri određenim indikacijama kao npr. praćenju rezultata liječenja u smislu kontroliranja debljine sluznice sinusa ili perzistiranja izljeva¹⁶.

2. HIPOTEZA I CILJEVI ISTRAŽIVANJA

2. HIPOTEZA I CILJEVI ISTRAŽIVANJA

2.1. HIPOTEZA

- 1. Uz uobičajeni oblik sfenoidnog sinusa očekuje se u barem 25% ispitanika oblik s najmanje dvije varijacije.**
- 2. Kombinacije od po dvije različite varijacije jednolike su učestalosti.**
- 3. Varijabilnost oblika sfenoidnog sinusa nije vazana uz spol.**

2.2. CILJEVI ISTRAŽIVANJA

- 1. Utvrditi anatomske varijacije sfenoidnog sinusa:**
 - a. septiranost sfenoidnog sinusa**
 - b. širenje pneumatizacije zatona sfenoidnog sinusa u dijelove klinaste kosti; prednje klinoidne nastavke, veliko krilo klinaste kosti, te krilne nastavke klinaste kosti**
 - c. odnos sfenoidnog sinusa i Vidijevog živca**
 - d. odnos sfenoidnog sinusa i maksilarnog živca**
 - e. odnos sfenoidnog sinusa i optičkog živca**
 - f. položaj drenažnog otvora sfenoidnog sinusa**

3. ISPITANICI I METODE

3. ISPITANICI I METODE

3.1. ISPITANICI

Ova je doktorska disertacija je retrospektivno-prospektivna epidemiološko-anatomska studija s ciljem utvrđivanja anatomskih varijacija sfenoidnog sinusa korištenjem metoda radiološke dijagnostike.

U istraživanje su uključena 122 ispitanika, 58 muškaraca i 64 žene.

U studiju nisu uključeni ispitanici mlađi od 16 godina.

Iz studije su isključeni svi ispitanici kod kojih je izveden operativni zahvat na paranazalnim sinusima, ispitanici sa povredama glave i vrata, ispitanici sa tumorima nosne šupljine i sinusa, te ispitanici sa polipozom nosne šupljine i sinusa.

Svakom ispitaniku pridružen je broj pod kojim je obrađivan, a iz prikupljenih podataka izbrisan je svaki identifikator koji bi mogao otkriti identitet osobe uključene u istraživanje. Poštivani su svi međunarodni i lokalni zakoni te pravilnici i naputci o zaštiti ispitanika.

3.2. METODE ISTRAŽIVANJA

U svih 122 ispitanika učinjen je pregled kompjutoriziranom tomografijom na 64-slojnom CT uređaju Djelatnosti za radiološku dijagnostiku „Opće bolnice Varaždin“ i to tijekom uobičajenih postupaka zbog sumnje na bolesti paranazalnih sinusa. Prethodna priprema bolesnika nije bila potrebna, pretraga nije trajala dulje od

10 minuta, a samo snimanje nekoliko sekundi. Dodatne radiološke pretrage nisu rađene i nije aplicirano intravensko kontrastno sredstvo. Tako dobiveni slikovni podaci pohranjeni su na kompaktni disk (CD) i prebačeni u digitalnu arhivu za pohranjivanje radioloških podataka (PACS sustav) Kliničkog zavoda za dijagnostičku i intervencijsku radiologiju Kliničkog bolničkog centra Zagreb gdje su obrađeni.

Prednosti višeslojnih uređaja kompjutorizirane tomografije (multi-slice CT) su kratko vrijeme akvizicije više slojeva u toku jedne rotacije rendgenske cijevi, a zatim retrospektivno stvaranje tankih slojeva iz podataka jednog niza detektora, te poboljšanje trodimenzionalne obrade. Višeslojni CT uređaj omogućava da se što preciznije u kratkom vremenu sa malo zračenja, dobije što precizniji prikaz željenog područja.

Tijekom pretrage bolesnik leži mirno na leđima. Prvi korak je određivanje polja interesa koje se određuje iz prvotno učinjenog topograma tj. profilne snimke glave.

Polje interesa je područje paranazalnih sinusa tj. područje od tvrdog nepca pa do iznad gornjeg ruba čeonog sinusa. Snimanje traje nekoliko sekundi i u tijeku jedne rotacije cijevi uz simultano pomicanje stola na kojem leži bolesnik, dobije se velik broj informacija prolaskom rendgenskih zraka kroz željeno područje koje registriraju detektori. Analogne informacije u obliku električnog signala (dobivene na detektoru) konvertori pretvaraju u digitalnu informaciju. Dobivene informacije se matematički obrađuju pomoću računala i prolaze u konvertor gdje se pretvaraju u analogne informacije u vidu sitnih točkica crno-bijele skale (piksel) koji imaju vlastite karakteristike atenuacije rendgenskih zraka od čega zavisi nijansa zatamnjenja. Prema tome, CT slika je matematička sa ogromnim brojem informacija jer su detektori u

stanju registrirati razlike u atenuaciji rendgenskih zraka.

Dobivene slike analizirane su na evaluacijskoj konzoli primjenom koštanog prozora (W3000,L600). Tijekom analize korištene su multiplanarne rekonstrukcije koje omogućavaju pregledavanje jedne snimke u više ravnina uz već postojeću aksijalnu i sagitalne te koronarne, a po potrebi i kose, naime najveći broj anatomskih struktura nije savršeno okomit na ravninu akvizicije te su iz tog razloga kose rekonstrukcije često vrlo korisne.

Mijenjanjem prozora tj. Hounsfieldove sive skale moguće je vrlo detaljno uočiti sve anatomske varijacije sfenoidnog sinusa. Dobro se prikazuje pneumatizacija i njeno širenje u dijelove klinaste kosti, dobro se prikazuju koštane strukture, a mijenjanjem sive skale moguće je vrlo precizno uočiti dehiscijencije koštanih pregrada koje dijele sfenoidni sinus od okolnih kanala i otvora, te uočiti protruzije živčanih i vaskularnih struktura koje prolaze kroz te otvore i kanale, u sfenoidni sinus⁴³.

Uređaj za komjutoriziranu tomografiju kojim su pregledani ispitanici tijekom izrade ovog rada je **SOMATOM DEFINITION AS 64 tvrtke Siemens**.

Protokol koji je korišten:

Eff mAs: 80

kV: 120

Craniocaudal

Slice : 1.0 mm Acq.64x0.6 mm

Kernel: H60s sharp FR

Pitch: 0.8

Recon job type: axial

Window: Sinuses

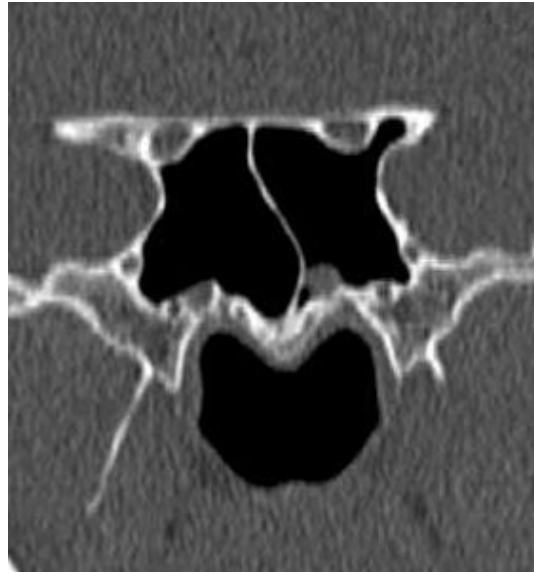To znači da ispitanik tijekom pretrage, kao što je već navedeno, leži mirno na leđima sa blago zabačenom glavom. Snimanje se vrši u aksijalnoj tj. poprečnoj ravnini od gornjeg ruba čeonog sinusa do tvrdog nepce ili obrnuto. Debljina sloja je 1 mm. Vrijeme jedne rotacije cijevi je 0,6 sekundi, a u tom vremenu nastaju 64 slike. Korišten je rekonstrukcijski algoritam H60s sharp FR, što znači oštar koji povećava prostornu rezoluciju i dobro prikazuje fine koštane strukture. Pitch tj. omjer između pomaka stola tijekom jedne rotacije rdg cijevi i kolimacije (širine) snopa zračenja, je 0.8. Moderni MSCT uređaji imaju gotove protokole koji se biraju s obzirom na dio tijela koji ispituje i strukture koje želimo što bolje i jasnije prikazati.

Na evaluacijskoj konzoli rađena je obrada dobivenih slika korištenjem multiplanarnih rekonstrukcija; uz aksijalne, rađene su rekonstrukcije u koronarnoj i sagitalnoj ravnini.

3.3. RADIOLOŠKI DIJAGNOSTIČKI KRITERIJI

Prema svjetskoj literaturi, dosadašnja istraživanja anatomskih varijacija sfenoidnog sinusa prikazanih komjutoriziranom tomografijom, nisu jasno definirala radiološke dijagnostičke kriterije po kojima se neka odstupanja smatraju anatomskom varijacijom sfenoidnog sinusa ili se radi o uobičajenom izgledu sfenoidnog sinusa.

Autori imaju svoje vlastite kriterije, tako npr., protruzijom optičkog kanala tj. optičkog živca (ON) u šupljinu sfenoidnog sinusa smatraju svako i najmanje izbočenje navedene strukture u sinus²⁰ (slika 1).

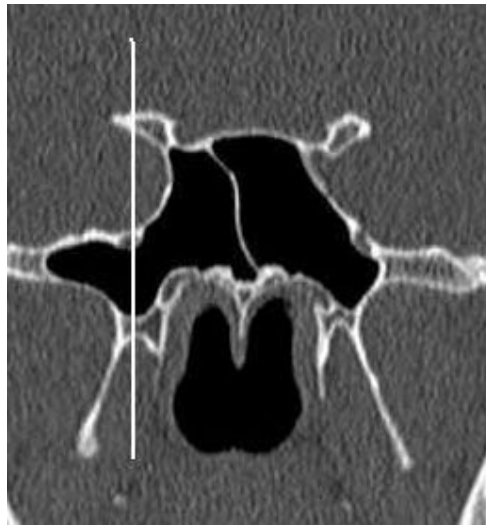

Slika 1. Protruzija i dehiscijencija ON obostrano

Dehiscijencija je odsustvo koštane pregrade koja se nalazi između sinusa te pojedinih kanala i otvora klinaste kosti koji okružuju sfenoidni sinus. Slučajevi u kojih nije moguće jasno utvrditi je li koštana pregrada u potpunosti nedostaje ili je toliko tanka da gotovo nije vidljiva, smatraju se također dehiscijencijom²⁰.

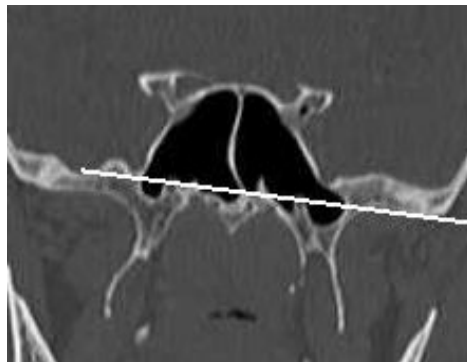
Protruzijom kanala maksilarnog živca tj. maksilarnog živca (MN) u šupljinu sinusa, kao i protruzijom Vidičevog kanala tj. Vidičevog živca (VN) u sfenoidni sinus smatraju se slučajevi kada su navedene strukture okružene prostorom koji je pneumatiziran²⁰.

Velika krila klinaste kosti (GWS) se smatraju pneumatiziranim kada je pneumatizacija vidljiva lateralno od okomice koja prolazi kroz kanal maksilarnog živca²⁰ (slika 2).



Slika 2. Pneumatizacija GWS i PP obostrano

Pterigoidni nastavci (PP) se smatraju pneumatiziranimi kada je pneumatizacija vidljiva ispod vodoravne linije koja prolazi kroz oba kanala Vidijevog živca²⁰ (slika 3).



Slika 3. Pneumatizacija PP obostrano; GWS i ACP lijevo

U ovoj doktorskoj disertaciji gore opisani radiološki dijagnostički kriteriji su prvi put sustavno prikazani i točno navedeni za svaku anatomske varijacije sfenoidnog sinusa koja je istraživana. Znači, svi ispitanici u ovom istraživanju kategorizirani su u skupine sa određenim anatomske varijacijama sfenoidnog sinusa prema točno navedenim i jednakim radiološkim dijagnostičkim kriterijima. Ispitanici

koji se nisu mogli svrstati u skupine sa prisutnim anatomskim varijacijama sfenoidnog sinusa, prema gore navedenim kriterijima, svrstani su u skupinu ispitanika sa uobičajenim izgledom sfenoidnog sinusa tj. u skupinu ispitanika u kojih anatomske varijacije sfenoidnog sinusa nisu bile prisutne.

3.4. STATISTIČKE METODE

Kako su u ovom istraživanju na raspolaganju isključivo kategoričke (kvalitativne, tj. nemetričke) varijable, za prikaz podataka koristit će se tablice kontingencije i odgovarajući grafikoni kojima će se prikazati udio (broj i postotak) pojedinih kategorija u ukupnom broju opažanja. Za testiranje statističke značajnosti razlika u vrijednosti kvalitativnih obilježja primijenit će se hi-kvadrat test. Pri analizi povezanosti pojedinih opaženih svojstava koristit će se prije spomenute tablice kontingencije, a biti će izračunati i koeficijenti kontingencije (C). Statistička značajnost biti će interpretirana na razini 5%⁴⁴⁻⁴⁵.

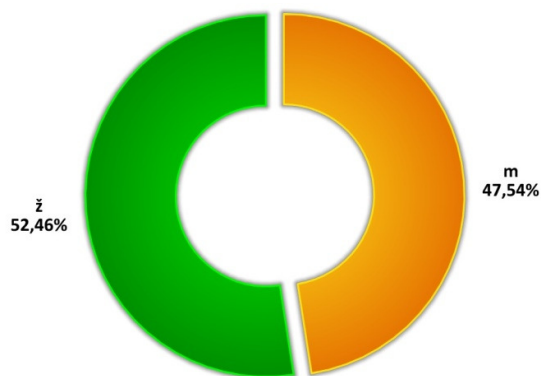4. REZULTATI

4. REZULTATI

4.1. BROJ I SPOL ISPITANIKA

U istraživanje je bilo uključeno ukupno 122 ispitanika, a raspodjela po spolu prikazana je u donjoj tablici. Vidljivo je da je broj ženskih i muških ispitanika bio podjednak (52,46% naprema 47,54%). Drugi demografski pokazatelji nisu bili razmatrani u ovom istraživanju.

Tablica 1 – Raspodjela ispitanika po spolu		
	N	%
m	58	47,54
ž	64	52,46
Ukupno	122	100,00

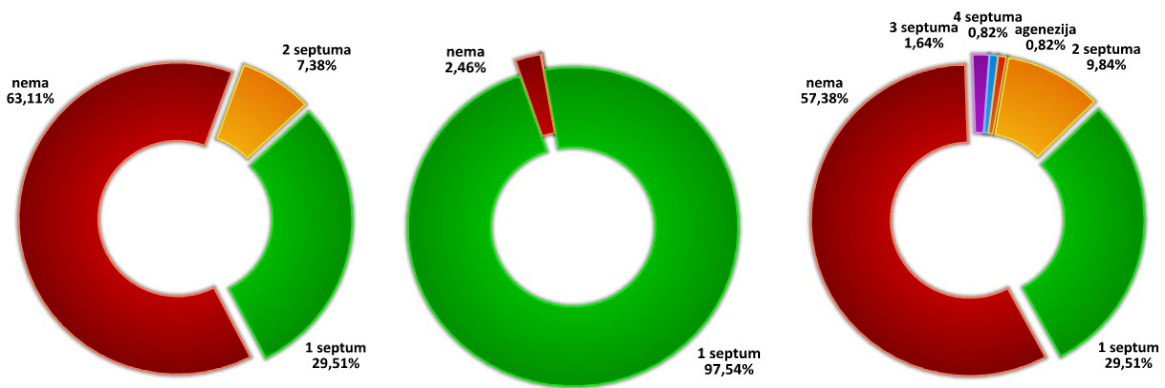


4.2. SEPTIRANOST SINUSA

U skladu s ranije opisanim ciljevima rada, razmotrit će se broj i položaj septa sfenoidnog sinusa. Rezultati su prikazani u donjoj tablici, a pored brojčanih vrijednosti, udio pojednine varijacije prikazan je i grafički.

Očekivano, septiranost sinusa značajno se razlikuje promatrajući odvojeno lijevu i desnu stranu sinusa te središnji septum. Tako svega troje (2,46%) od ukupno 122 ispitanika nije imalo septum između sinusa, dok je situacija s lijevim i desnim septumom dijametralno suprotna. I na lijevoj i na desnoj strani većina ispitanika (63,11% lijevo i 57,36% desno) nije imala septum, dok je broj ispitanika s jednim septumom bio jednak i na lijevoj i na desnoj strani, 36 ispitanika odnosno 29,51%. Dodatno, i na lijevoj i na desnoj strani uočen je određeni postotak dodatnih varijacija u obliku 2, 3 ili više septuma (Tablica 2). Razlika u septiranosti lijeve i desne polovine sfenoidnog sinusa statistički je značajna (hi-kvadrat, $p < 0,001$).

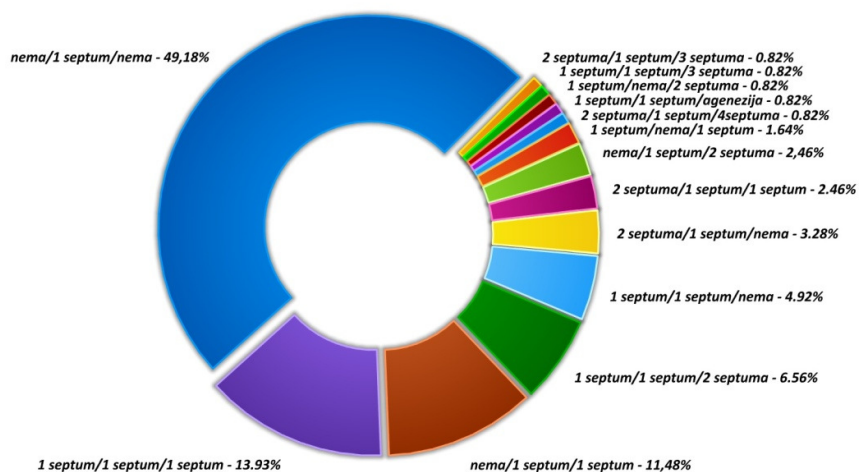
Tablica 2 – Broj i položaj septa sfenoidnog sinusa						
	Septum lijevo		Septum sredina		Septum desno	
	N	%	N	%	N	%
nema	77	63,11	3	2,46	70	57,38
1 septum	36	29,51	119	97,54	36	29,51
2 septuma	9	7,38	-	-	12	9,84
3 septuma	-	-	-	-	2	1,64
4 septuma	-	-	-	-	1	0,82
agenezija	-	-	-	-	1	0,82
Ukupno	122	100,00	122	100,00	122	100,00



S obzirom na dvije uočene varijacije srednjeg septuma sfenoidnog sinusa (1 septum/nema septuma), potom tri varijacije lijeve polovine sinusa (nema septuma/1 septum/2 septuma) te ukupno 6 varijacija septuma desne polovine sinusa (Tablica 2), promatrajući sva tri septuma moguće je ukupno 36 varijacija broja septuma. Od tog teoretski najvećeg broja varijacija u promatranoj populaciji uočeno je ukupno 14 varijacija koje su, poredane po učestalosti, prikazane u donjoj tablici (Tablica 3).

Gotovo polovica od svih promatranih ispitanika (60 osoba ili 49,18%) ima samo jedan, središnji septum, dok su lijevi i desni septumi odsutni. Prva slijedeća varijacija po učestalosti je prisutnost sva tri septuma (lijevi, središnji i desni u 17 odnosno 13,93% ispitanika), potom samo dva septuma (središnji i desni, u 14 osoba tj. 11,48% ispitanika), 4 septuma (središnji, lijevi i dva desna u 8 osoba ili 6,56% ispitanika) itd. Grafikon nakon tablice prikazuje omjere zastupljenosti različitih kombinacija septa.

Tablica 3 – Kombinacije septa sfenoidnog sinusa		
Septumi (L/sred/D)	N	%
nema/1 septum/nema	60	49,18
1 septum/1 septum/1 septum	17	13,93
nema/1 septum/1 septum	14	11,48
1 septum/1 septum/2 septuma	8	6,56
1 septum/1 septum/nema	6	4,92
2 septuma/1 septum/nema	4	3,28
nema/1 septum/2 septuma	3	2,46
2 septuma/1 septum/1 septum	3	2,46
1 septum/nema/1 septum	2	1,64
2 septuma/1 septum/3 septuma	1	0,82
1 septum/1 septum/3 septuma	1	0,82
1 septum/nema/2 septuma	1	0,82
1 septum/1 septum/agenezija	1	0,82
2 septuma/1 septum/4 septuma	1	0,82
Ukupno	122	100,00



Slijedeća tablica (Tablica 4) prikazuje razlike u učestalosti pojedinih ranije prikazanih kombinacija septa sfenoidnog sinusa prema spolu ispitanika. Iz tablice je vidljivo da se frekvencije u gotovo svim kategorijama podudaraju, stoga ne iznenađuje odsutnost statističke značajnosti razlika među ženskim i muškim ispitanicima (hi-kvadrat, $p=0,602$).

Tablica 4 – Kombinacije septa sfenoidnog sinusa – po spolu ispitanika				
Septumi (L/sred/D)	ž		m	
	N	%	N	%
nema/1septum/nema	31	48,44	29	50,00
nema/1septum/1septum	7	10,94	7	12,07
1septum/1septum/1septum	6	9,38	11	18,97
1septum/1septum/2septuma	5	7,81	3	5,17
1septum/1septum/nema	4	6,25	2	3,45
1septum/nema/1septum	2	3,13	0	0,00
nema/1septum/2septuma	2	3,13	1	1,72
2septuma/1septum/1septum	2	3,13	1	1,72
2septuma/1septum/nema	1	1,56	3	5,17
1septum/1septum/3septuma	1	1,56	0	0,00
1septum/nema/2septuma	1	1,56	0	0,00
1septum/1septum/agenezija	1	1,56	0	0,00
2septuma/1septum/4septuma	1	1,56	0	0,00
2septuma/1septum/3septuma	0	0,00	1	1,72
Ukupno	64	100,00	58	100,00

4.3. PNEUMATIZACIJA SINUSA

Analogno prikazanim rezultatima septiranosti sfenoidnog sinusa, donja tablica (Tablica 5) prikazuje pneumatizaciju sinusa. Korištene su kratice prema uobičajenom engleskom nazivlju, ACP za prednji klinoidni nastavak („anterior clinoid process“), PP za pterigoidni nastavak („pterygoid process“), te GWS za veliko krilo sfenoidne kosti („greater wing of sphenoid“).

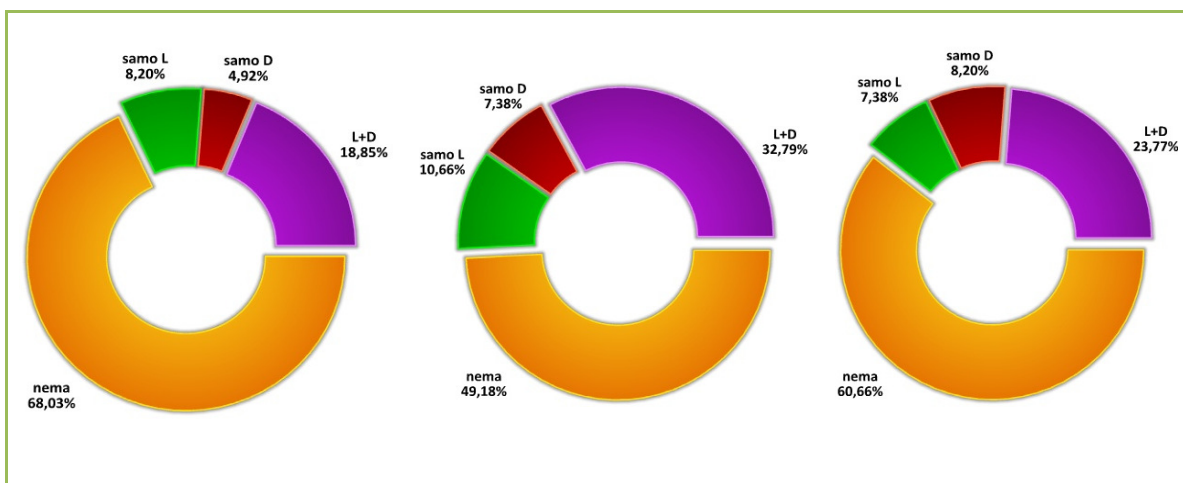
U sve tri promatrane strukture, najčešći nalaz bio je odsustvo pneumatizacije,

iako je postotak ispitanika u kojih određena struktura nije bila pneumatizirana značajno varirao. Tako pneumatizacija prednjeg klinoidnog nastavka nije pronađena u 83 ispitanika (68,03%), dok je u slučaju velikog krila klinaste kosti bila odsutna u manjem broju ispitanika (74 ili 60,66% ispitanika). Pneumatizacija pterigoidnog nastavka nije bila nađena u manje od polovice ispitanika, njih 60 ili 49,18% svih ispitanika.

Također znatno je varirala i obostrana pneumatizacija u promatranim strukturama, pronađena u gotovo trećine ispitanika u slučaju pterigoidnog nastavka (40 ispitanika ili 32,79%), oko četvrtine ispitanika u području velikog krila sfenoidne kosti (29 ispitanika ili 23,77%) te u manje od petine ispitanika u području prednjeg klinoidnog nastavka (23 ispitanika, 18,85%).

Konačno, jednostrana pneumatizacija svake od promatranih struktura bila je prisutna od 13,12% (16 ispitanika, prednji klinoidni nastavak) do 18,04% (22 ispitanika, pterigoidni nastavak), nešto učestalije na lijevoj strani, te 15,58% (19 ispitanika, veliko krilo klinaste kosti).

Tablica 5 – Pneumatizacija sfenoidnog sinusa						
	ACP		PP		GWS	
	N	%	N	%	N	%
nema	83	68,03	60	49,18	74	60,66
samo L	10	8,20	13	10,66	9	7,38
samo D	6	4,92	9	7,38	10	8,20
L+D	23	18,85	40	32,79	29	23,77

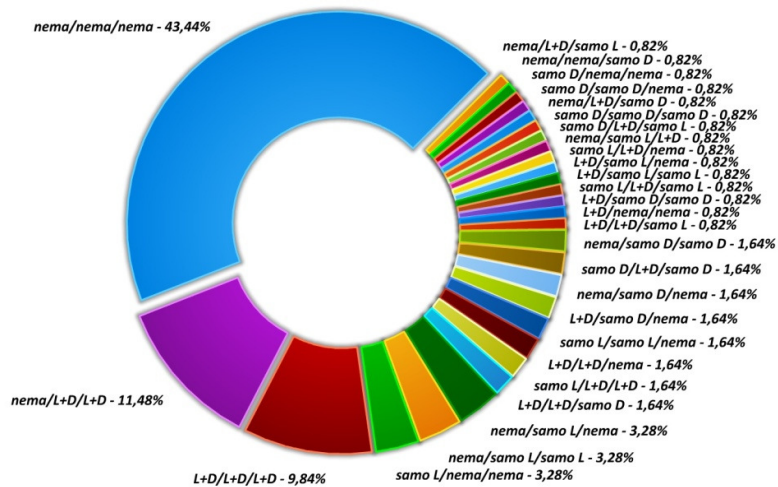


Gledajući istovremeno sve tri strukture u kojima je bila promatrana pneumatizacija (Tablica 6), najčešća je, očekivano, kombinacija s potpunim odsustvom pneumatizacije, pronađena u ukupno 53 ispitanika ili 43,44% promatrane populacije. Slijedi kombinacija obostrane pneumatizacije pterigoidnog nastavka i velikog krila (14 ispitanika ili 11,48%), te obostrana pneumatizacija svih triju struktura uočena u 12 ispitanika ili 9,84% promatrane populacije.

Kako je u svakoj od promatranih struktura moguć jedan od četiri rezultata (nema pneumatizacije, samo lijevo, samo desno i bilateralno), tako je i broj mogućih kombinacija kada se promatraju sve tri strukture veći i iznosi 64 ($4 \times 4 \times 4$). Iz tog razloga veći je i broj kombinacija sa svega nekoliko ili samo jednim ispitanikom. Pored tablice, rezultati su pregledno prikazani i na grafikonu u nastavku teksta.

Tablica 6 – Kombinacije pneumatizacije sfenoidnog sinusa

Pneumatizacija (ACP/PP/GWS)	N	%
nema/nema/nema	53	43,44
nema/L+D/L+D	14	11,48
L+D/L+D/L+D	12	9,84
nema/samo L/nema	4	3,28
nema/samo L/samo L	4	3,28
samo L/nema/nema	4	3,28
nema/samo D/samo D	2	1,64
samo D/L+D/samo D	2	1,64
nema/samo D/nema	2	1,64
L+D/samo D/nema	2	1,64
samo L/samo L/nema	2	1,64
L+D/L+D/nema	2	1,64
samo L/L+D/L+D	2	1,64
L+D/L+D/samo D	2	1,64
nema/L+D/samo L	1	0,82
nema/nema/samo D	1	0,82
samo D/nema/nema	1	0,82
samo D/samo D/nema	1	0,82
nema/L+D/samo D	1	0,82
samo D/samo D/samo D	1	0,82
samo D/L+D/samo L	1	0,82
nema/samo L/L+D	1	0,82
samo L/L+D/nema	1	0,82
L+D/samo L/nema	1	0,82
L+D/samo L/samo L	1	0,82
samo L/L+D/samo L	1	0,82
L+D/samo D/samo D	1	0,82
L+D/nema/nema	1	0,82
L+D/L+D/samo L	1	0,82
Ukupno	122	100,00



Kako je bilo prikazano ranije, u slučaju septiranosti sfenoidnog sinusa, i ovdje je moguće promotriti razliku prema spolu ispitanika. Frekvencije ispitanica i ispitanika sa svakom od pojedinih varijacija pneumatizacije prikazane su u donjoj tablici (Tablica 7). Niti u ovom slučaju razlike u pneumatizaciji sfenoidnog sinusa po spolu nisu bile statistički značajno različite (hi-kvadrat, $p=0,489$).

Tablica 7 – Kombinacije pneumatizacije sfenoidnog sinusa – po spolu ispitanika

Pneumatizacija (ACP/PP/GWS)	ž		m	
	N	%	N	%
nema/nema/nema	29	45,31	24	41,38
nema/samo L/nema	1	1,56	3	5,17
nema/samo L/samo L	1	1,56	3	5,17
nema/L+D/samo L	0	0,00	1	1,72
nema/nema/samo D	0	0,00	1	1,72
nema/samo D/samo D	1	1,56	1	1,72
nema/L+D/L+D	8	12,50	6	10,34
samo D/L+D/samo D	1	1,56	1	1,72
samo D/nema/nema	1	1,56	0	0,00
samo D/samo D/nema	1	1,56	0	0,00
nema/samo D/nema	2	3,13	0	0,00
nema/L+D/samo D	1	1,56	0	0,00
samo D/samo D/samo D	1	1,56	0	0,00
samo D/L+D/samo L	1	1,56	0	0,00
nema/samo L/L+D	1	1,56	0	0,00
samo L/nema/nema	2	3,13	2	3,45
L+D/samo D/nema	0	0,00	2	3,45
samo L/samo L/nema	0	0,00	2	3,45
samo L/L+D/nema	0	0,00	1	1,72
L+D/samo L/nema	0	0,00	1	1,72
L+D/L+D/nema	0	0,00	2	3,45
L+D/samo L/samo L	0	0,00	1	1,72
L+D/L+D/L+D	6	9,38	6	10,34
samo L/L+D/L+D	1	1,56	1	1,72
samo L/L+D/samo L	1	1,56	0	0,00
L+D/samo D/samo D	1	1,56	0	0,00
L+D/L+D/samo D	2	3,13	0	0,00
L+D/nema/nema	1	1,56	0	0,00
L+D/L+D/samo L	1	1,56	0	0,00
Ukupno	64	100,00	58	100,00

4.4. N. VIDIAN

Slijedeća tablica (Tablica 8) prikazuje odnos Vidijevog živca prema

sfenoidnom sinusu. Kako je opisano ranije, promatrala se protruzija živca u sinus kao i dehiscijencija, tj. odsustvo koštane strukture koja razdvaja promatranu strukturu od sinusa.

Slično parametrima opisanim u prethodnim odlomcima, protruzija ili dehiscijencija bile su najčešće odsutne u cijelosti (61 ispitanik ili 50,00% za protruziju i 68 ispitanika ili 55,74% za dehiscijenciju). U gotovo trećine ispitanika (38 ispitanika ili 31,15%) protruzija je bila obostrana, dok je isto za dehiscijenciju vrijedilo za 28 ispitanika ili 22,95%. Jednostrana protruzija bila je češća na lijevoj strani (15 ispitanika ili 12,30%), dok je jednostrana dehiscijencija bila učestalija desno (14 ispitanika ili 11,48%).

Tablica 8 – Odnos sfenoidnog sinusa prema n.vidian

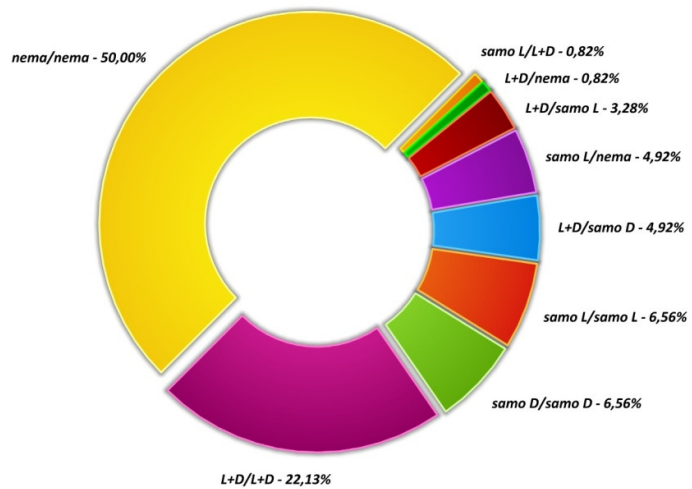
	Protruzija		Dehiscijencija	
	N	%	N	%
nema	61	50,00	68	55,74
samo L	15	12,30	12	9,84
samo D	8	6,56	14	11,48
L+D	38	31,15	28	22,95

Tablica 9 prikazuje razlike protruzije i dehiscencije po spolu ispitanika. Zahvaljujući sličnim frekvencijama ženskih i muških ispitanika u svakoj od razmatranih kategorija, razlike među njima nisu bile statistički značajne (hi-kvadrat u oba slučaja, $p=0,121$ za protruziju i $p=0,157$ za dehiscenciju).

Tablica 9 – Odnos sfenoidnog sinusa i n.vidian – po spolu ispitanika								
	Protruzija				Dehiscijencija			
	ž		m		ž		m	
	N	%	N	%	N	%	N	%
nema	33	51,56	28	48,28	35	54,69	33	56,90
samo L	4	6,25	11	18,97	3	4,69	9	15,52
samo D	6	9,38	2	3,45	9	14,06	5	8,62
L+D	21	32,81	17	29,31	17	26,56	11	18,97

Promatrajući oba promatrana svojstva (protruziju i dehiscijenciju) Vidijevo živca (Tablica 10), uočava se da u najvećeg broja ispitanika nije uočena niti jedna pojava (61 ispitanika ili 50,00 ispitanika), potom slijede osobe s obostranom protruzijom i dehiscijencijom (27 ispitanika ili 22,13%) te jednaki broj (po 8 osoba ili 6,56% ispitanika) s jednostranom samo lijevom ili samo desnom i protruzijom i dehiscijencijom. Ukupno 104 ispitanika (85,24% ispitanika) pokazalo je podudarnost lateralizacije obje promatrane pojave, dok je u manjeg broja (18 ispitanika ili 14,76%) postojala razlika u lateralizaciji dvaju pojava (npr. protruzija samo lijevo, bez dehiscijencije u 6 ispitanika).

Tablica 10 – Kombinacije protruzije i dehiscijencije – n. vidian		
	N	%
nema/nema	61	50,00
L+D/L+D	27	22,13
samo L/samo L	8	6,56
samo D/samo D	8	6,56
samo L/nema	6	4,92
L+D/samo D	6	4,92
L+D/samo L	4	3,28
samo L/L+D	1	0,82
L+D/nema	1	0,82
Ukupno	122	100,00



Tablica 11 prikazuje razlike u frekvencijama različitih kombinacija protruzije i dehiscijencije n. vidiana i sfenoidnog sinusa prema spolu ispitanika. Razlike među spolovima nisu bile statistički značajne (hi-kvadrat, $p=0,217$).

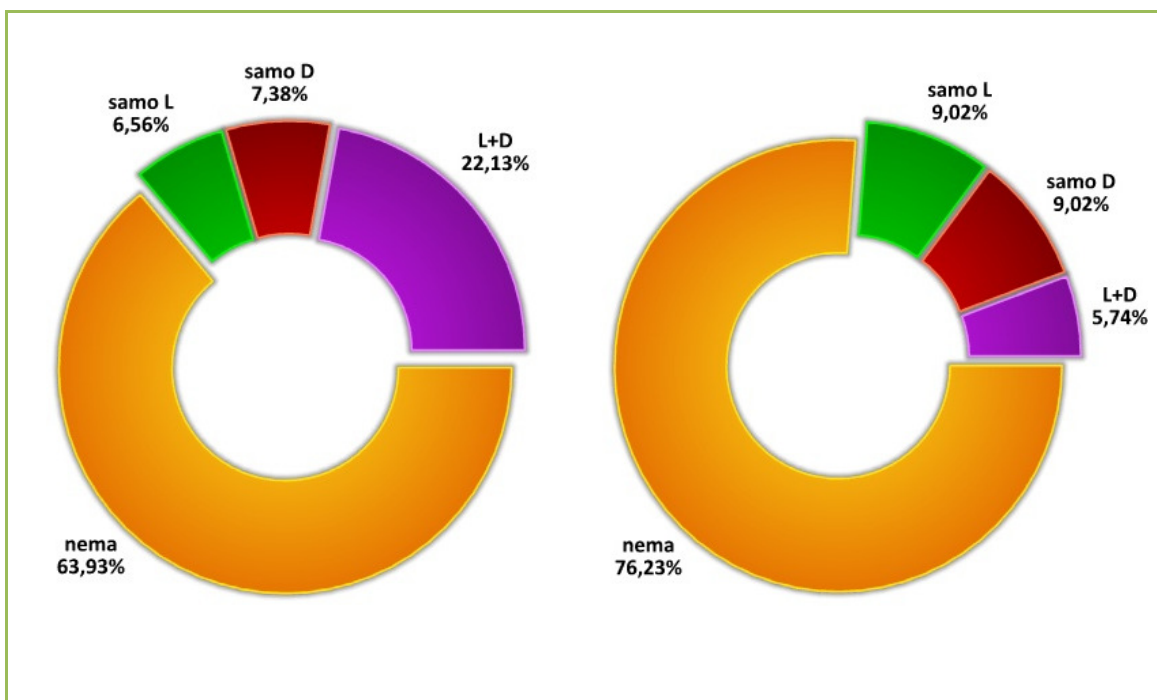
Tablica 11 – Kombinacije protruzije i dehiscijencije – n. vidian – po spolu ispitanika				
	ž		m	
	N	%	N	%
nema/nema	33	51,56	28	48,28
L+D/L+D	16	25,00	11	18,97
samo D/samo D	6	9,38	2	3,45
L+D/samo D	3	4,69	3	5,17
samo L/samo L	2	3,13	6	10,34
samo L/nema	1	1,56	5	8,62
L+D/samo L	1	1,56	3	5,17
samo L/L+D	1	1,56	0	0,00
L+D/nema	1	1,56	0	0,00
Ukupno	64	100,00	58	100,00

4.5. N. MAXILLARIS

Odnos maksilarnog živca prema sfenoidnom sinusu tj. prisutnost protruzije ili dehiscijencije promatrana je na isti način kako je opisano ranije, za Vidijev živac.

I u ovom slučaju, u većine ispitanika nije uočena niti jedna od dviju promatranih pojava. Tako dehiscijencija nije uočena u više od tri četvrtine ispitanika (76,23% ili 93 osobe), dok je protruzija bila odsutna u manjeg broja ispitanika, njih 78 ili 63,93%. Obostrana protruzija bila je prisutna u znatno većem postotku nego obostrana dehiscijencija (22,13% prema 5,74%), dok su jednostrano pojave bile prisutne u podjednakom broju ispitanika.

Tablica 12 – Odnos sfenoidnog sinusa prema n. maxillarisu				
	Protruzija		Dehiscencija	
	N	%	N	%
nema	78	63,93	93	76,23
samo L	8	6,56	11	9,02
samo D	9	7,38	11	9,02
L+D	27	22,13	7	5,74

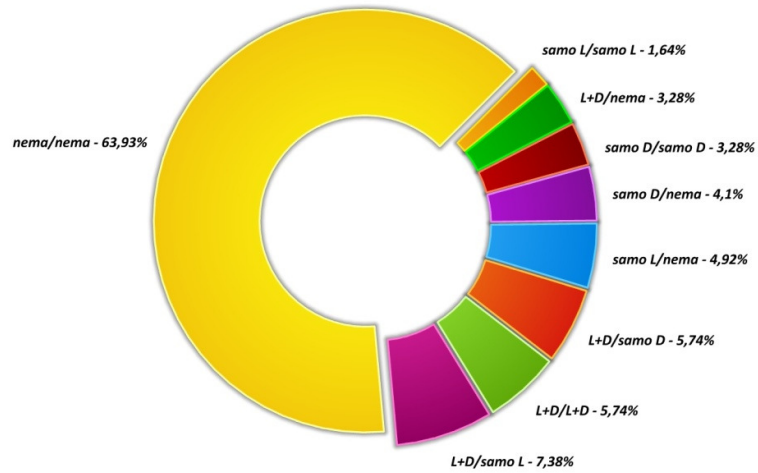


Razlike po spolu, prikazane u donjoj tablici (Tablica 13), ponovno nisu bile značajne (hi-kvadrat, $p=0,835$ za protruzija i $p=0,683$ za dehiscijenciju).

Tablica 13 – Odnos sfenoidnog sinusa prema n. maxillarisu – po spolu ispitanika								
	Protruzija				Dehiscijencija			
	ž		m		ž		m	
	N	%	N	%	N	%	N	%
nema	41	64,06	37	63,79	46	71,88	47	81,03
samo L	3	4,69	5	8,62	7	10,94	4	6,90
samo D	5	7,81	4	6,90	7	10,94	4	6,90
L+D	15	23,44	12	20,69	4	6,25	3	5,17

Najčešća uočena kombinacija u slučaju protruzije i dehiscijencije n. maxillarisa bila je obostrana odsutnost obje pojave u 78 osoba ili 63,93% svih ispitanika. Slijedi obostrana protruzija s desnostranom (9 ispitanika ili 7,38% ispitanika) ili ljevostranom (7 ispitanika ili 5,74%) dehiscijencijom te obostrana prisutnost obje pojave (7 osoba ili 5,74% ispitanika). Učestalost svih uočenih varijacija prikazana je na donjoj tablici i grafikonu koji slijedi.

Tablica 14 – Kombinacije protruzije i dehiscijencije – n. maxillaris		
	N	%
nema/nema	78	63,93
L+D/samo L	9	7,38
L+D/samo D	7	5,74
L+D/L+D	7	5,74
samo L/nema	6	4,92
samo D/nema	5	4,10
L+D/nema	4	3,28
samo D/samo D	4	3,28
samo L/samo L	2	1,64
Ukupno	122	100,00



Promatrajući razlike između ženskih i muških ispitanika u svim uočenim kombinacijama protruzije i dehiscijencije (Tablica 15), nije pronađena statistički značajna razlika među spolovima (hi-kvadrat, $p=0,851$).

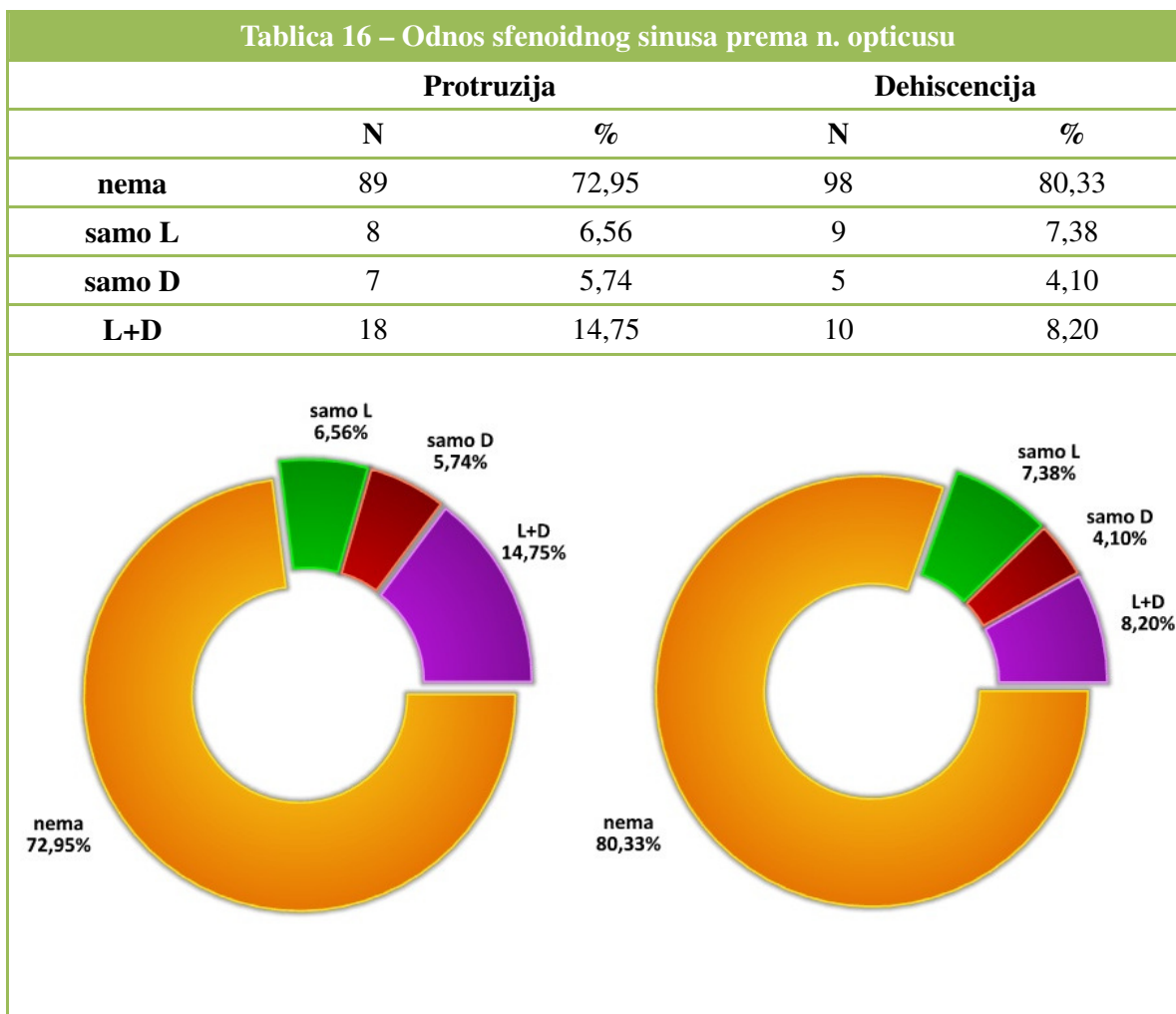
Tablica 15 – Kombinacije protruzije i dehiscijencije – n. maxillaris – po spolu ispitanika

	ž		m	
	N	%	N	%
nema/nema	41	64,06	37	63,79
L+D/samo L	6	9,38	3	5,17
L+D/samo D	4	6,25	3	5,17
L+D/L+D	4	6,25	3	5,17
samo D/samo D	3	4,69	1	1,72
samo L/nema	2	3,13	4	6,90
samo D/nema	2	3,13	3	5,17
L+D/nema	1	1,56	3	5,17
samo L/samo L	1	1,56	1	1,72
Ukupno	64	100,00	58	100,00

4.6. N. OPTICUS

Odnos optičkog živca prema sfenoidnom sinusu s obzirom na protruziju i dehiscijenciju prikazan je u donjoj tablici (Tablica 12).

Slično prethodno promatranim živcima (Vidijev živac i n. maxillaris), niti n. opticus uglavnom ne pokazuje protruziju (89 ispitanika ili 72,95% promatrane populacije) niti dehiscijenciju (98 ispitanika ili 80,33%). Nešto rjeđe promatrane pojave prisutne su obostrano, u 18 ispitanika ili 14,75% u slučaju protruzije te u 10 ispitanika ili 8,20% u slučaju dehiscijencije. Jednostrana protruzija ili dehiscijencija prisutna je u manjeg broja ispitanika (14 odnosno 15 ispitanika), a nešto je učestalija na lijevoj strani (6,56% prema 5,74% za protruziju i 7,38% prema 4,10% za dehiscijenciju).



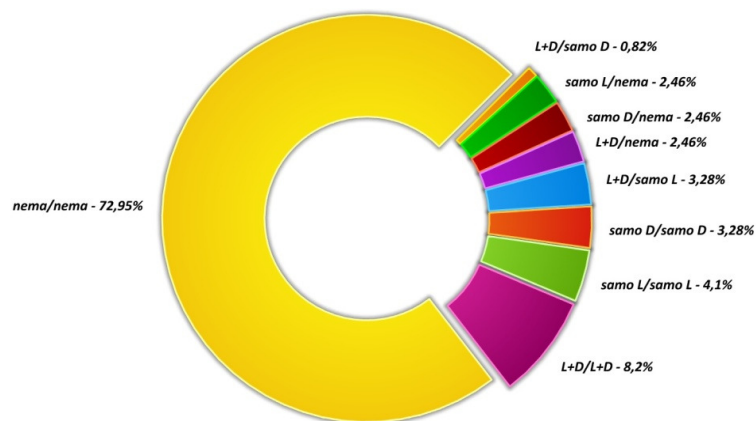
Prema spolu ispitanika (Tablica 18), razlike u odnosu sfenoidnog sinusa i n. opticusa nisu bile statistički značajne (hi-kvadrat, $p=0,778$ za protruziju i $p=0,981$ dehiscijenciju).

Tablica 17 – Odnos sfenoidnog sinusa prema n. opticusu – po spolu ispitanika								
	Protruzija				Dehiscijencija			
	ž		m		ž		m	
	N	%	N	%	N	%	N	%
nema	46	71,88	43	74,14	51	79,69	47	81,03
samo L	4	6,25	4	6,90	5	7,81	4	6,90
samo D	5	7,81	2	3,45	3	4,69	2	3,45
L+D	9	14,06	9	15,52	5	7,81	5	8,62

Donja tablica (Tablica 18) i grafikon koji slijedi pregledno prikazuju učestalost uočenih kombinacija protruzije i dehiscijencije n. opticus u promatranoj populaciji. Najučestalija je ponovo kombinacija potpune odsutnosti protruzije i dehiscijencije (89 ispitanika ili 72,95%), koju slijedi 10 ispitanika (8,20% promatrane populacije) u kojih su obje pojave uočene obostrano. U znatnoj manjini od ukupno 9 ispitanika obje su pojave uočene jednostrano, na lijevoj (5 ispitanika, 4,10%) ili desnoj strani (4 ispitanika 3,28%).

Konačno, u dodatnoj tablici koja slijedi (Tablica 19), prikazane su frekvencije po spolu za sve uočene kombinacije protruzije i dehiscijencije n. opticus u sfenoidni sinus. Razlike među spolovima nisu bile statistički značajne (hi-kvadrat, $p=0,856$).

Tablica 18 – Kombinacije protruzije i dehiscijencije – n. opticus		
	N	%
nema/nema	89	72,95
L+D/L+D	10	8,20
samo L/samo L	5	4,10
L+D/samo L	4	3,28
samo D/samo D	4	3,28
samo L/nema	3	2,46
samo D/nema	3	2,46
L+D/nema	3	2,46
L+D/samo D	1	0,82
Ukupno	122	100,00



Tablica 19 – Kombinacije protruzije i dehiscijencije – n. opticus – po spolu ispitanika

	ž		m	
	N	%	N	%
nema/nema	46	71,88	43	74,14
samo L/nema	2	3,13	1	1,72
samo D/nema	2	3,13	1	1,72
L+D/nema	1	1,56	2	3,45
samo L/samo L	2	3,13	3	5,17
L+D/samo L	3	4,69	1	1,72
samo D/samo D	3	4,69	1	1,72
L+D/samo D	0	0,00	1	1,72
L+D/L+D	5	7,81	5	8,62
Ukupno	64	100,00	58	100,00

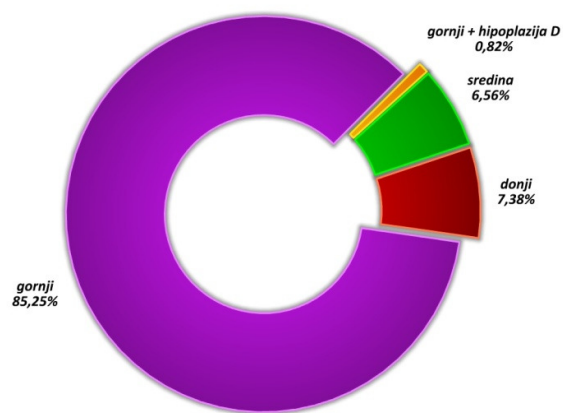
4.7. POLOŽAJ DRENAŽNOG OTVORA

Najveći broj ispitanika u istraživanju imao je uobičajeni, gornji položaj drenažnog otvora, njih ukupno 104 ili 85,25% promatrane populacije. Znatna manjina ispitanika imala je donji otvor (9 ispitanika ili 7,38%) ili otvor u sredini prednjeg zida sfenoidnog sinusa (8 ispitanika ili 6,56%), dok je u jednog ispitanika uočen gornji

položaj otvora uz desnu ageneziju. Rezultati su pregledno prikazani u slijedećoj tablici (Tablica 20) i na grafikonu koji slijedi.

Razlike po spolu (Tablica 21) nisu bile statistički značajne (hi-kvadrat, $p=0,761$).

Tablica 20 – Položaj drenažnog otvora		
	N	%
gornji + agenezija D	1	0,82
sredina	8	6,56
donji	9	7,38
gornji	104	85,25
Ukupno	122	100,00



Tablica 21 – Položaj drenažnog otvora – po spolu ispitanika				
	ž		m	
	N	%	N	%
gornja+agenezi ja d	0	0,00	1	1,72
sredina	4	6,25	4	6,90
donja	5	7,81	4	6,90
gornja	55	85,94	49	84,48
Ukupno	64	100,00	58	100,00

4.8. KORELACIJA PARAMETARA PNEUMATIZACIJE I PROTRUZIJE

U naredne tri tablice (Tablica 22 - Tablica 24) prikazat će se korelacije između pneumatizacije sfenoidnog sinusa i protruzije promatranih struktura (živaca). U tablicama su prikazane korelacije svih mogućih varijanti protruzije i pneumatizacije (nema/samo lijevo/samo desno i obostrano).

U donjoj tablici vidljivo je da je najveća korelacija opažena između pneumatizacije ACP i protruzije n. opticus (poklapaju se lokalizacije za 106 ispitanika ili 86,89% promatranog uzorka), dok je za preostale dvije strukture taj udio manji, ukupno 72 ispitanika (59,02%) za n. maxillaris i 75 ispitanika (61,47%) za n. vidian. Takve vrijednosti očituju se i u koeficijentima kontingencije koji iznose 0,497 (n.vidian), 0,412 (n.maxillaris) te 0,765 (n.opticus).

Pored navedenih korelacija, zanimljivo je uočiti i korelaciju između obostrane protruzije n. vidiana i n. maxillarisa uz nepostojanje pneumatizacije prednjeg klinoidnog nastavka, obje pojave uočene su u 15 ispitanika.

Tablica 22 – Korelacija pneumatizacije ACP i protruzije promatranih struktura					
Protruzija n. vidian					
		nema	samo L	samo D	L+D
nema	N	54	10	4	15
	%	44,26%	8,20%	3,28%	12,30%
samo L	N	4	2	0	4
	%	3,28%	1,64%	0,00%	3,28%
samo D	N	1	1	2	2
	%	0,82%	0,82%	1,64%	1,64%
L+D	N	2	2	2	17
	%	1,64%	1,64%	1,64%	13,93%
Protruzija n. maxillaris					
nema	N	60	5	3	15
	%	49,18%	4,10%	2,46%	12,30%
samo L	N	8	0	0	2
	%	6,56%	0,00%	0,00%	1,64%
samo D	N	3	1	2	0
	%	2,46%	0,82%	1,64%	0,00%
L+D	N	7	2	4	10
	%	5,74%	1,64%	3,28%	8,20%
Protruzija n. opticus					
nema	N	81	1	0	1
	%	66,39%	0,82%	0,00%	0,82%
samo L	N	5	4	0	1
	%	4,10%	3,28%	0,00%	0,82%
samo D	N	1	0	5	0
	%	0,82%	0,00%	4,10%	0,00%
L+D	N	2	3	2	16
	%	1,64%	2,46%	1,64%	13,11%

Tablica 23 prikazuje korelacije između pneumatizacije pterigoidnog nastavka i protruzije triju živaca. Najveće podudaranje uočeno je za n. vidian (ukupno 99 od 122 ispitanika ili 97,54%), nešto manje (u 94 ispitanika ili 77,05%) za n. maxillaris, a najmanje u slučaju n. opticus (72 ispitanika ili 59,02% promatranog uzorka). Koeficijenti kontingencije iznose 0,854 (n. vidian), 0,704 (n. maxillaris) i 0,52 (n.

opticus).

Tablica 23 – Korelacija pneumatizacije PP i protruzije promatranih struktura					
Protruzija n. vidian					
		nema	samo L	samo D	L+D
nema	N	60	0	0	0
	%	49,18%	0,00%	0,00%	0,00%
samo L	N	0	13	0	0
	%	0,00%	10,66%	0,00%	0,00%
samo D	N	1	0	8	0
	%	0,82%	0,00%	6,56%	0,00%
L+D	N	0	2	0	38
	%	0,00%	1,64%	0,00%	31,15%
Protruzija n. maxillaris					
nema	N	59	0	1	0
	%	48,36%	0,00%	0,82%	0,00%
samo L	N	7	5	0	1
	%	5,74%	4,10%	0,00%	0,82%
samo D	N	5	0	4	0
	%	4,10%	0,00%	3,28%	0,00%
L+D	N	7	3	4	26
	%	5,74%	2,46%	3,28%	21,31%
Protruzija n. opticus					
nema	N	54	4	1	1
	%	44,26%	3,28%	0,82%	0,82%
samo L	N	11	0	0	2
	%	9,02%	0,00%	0,00%	1,64%
samo D	N	6	0	3	0
	%	4,92%	0,00%	2,46%	0,00%
L+D	N	18	4	3	15
	%	14,75%	3,28%	2,46%	12,30%

Tablica 24 prikazuje korelaciju pneumatizacije velikog krila sfenoidne kosti s protruzijom promatranih struktura. Najveći koeficijent kontingencije od 0,845 (podudaranje lokalizacija za ukupno 117 ispitanika ili 95,90% uzorka) uočen je u slučaju n. maxillaris, dok je kod n. vidiana (podudaranje u 98 ispitanika ili 80,33%

uzorka, koeficijent kontingencije 0,728) udio poklapanja bio manji. Najmanje poklapanje uočeno je između pneumatizacije GWS i protruzije n. opticus, u 77 ispitanika ili 63,11%, koeficijent kontingencije iznosi 0,478.

Tablica 24 – Korelacija pneumatizacije GWS i protruzije promatranih struktura					
Protruzija n. vidian					
		nema	samo L	samo D	L+D
nema	N	60	7	4	3
	%	49,18%	5,74%	3,28%	2,46%
samo L	N	0	6	0	3
	%	0,00%	4,92%	0,00%	2,46%
samo D	N	1	1	4	4
	%	0,82%	0,82%	3,28%	3,28%
L+D	N	0	1	0	28
	%	0,00%	0,82%	0,00%	22,95%
Protruzija n. maxillaris					
nema	N	74	0	0	0
	%	60,66%	0,00%	0,00%	0,00%
samo L	N	1	8	0	0
	%	0,82%	6,56%	0,00%	0,00%
samo D	N	2	0	8	0
	%	1,64%	0,00%	6,56%	0,00%
L+D	N	1	0	1	27
	%	0,82%	0,00%	0,82%	22,13%
Protruzija n. opticus					
nema	N	63	4	3	4
	%	51,64%	3,28%	2,46%	3,28%
samo L	N	6	0	1	2
	%	4,92%	0,00%	0,82%	1,64%
samo D	N	6	0	3	1
	%	4,92%	0,00%	2,46%	0,82%
L+D	N	14	4	0	11
	%	11,48%	3,28%	0,00%	9,02%

5. RASPRAVA

5. RASPRAVA

Ova doktorska disertacija je retrospektivno-prospektivna anatomskepidemiološka studija koja se bavi istraživanjem anatomske varijacije sfenoidnog sinusa prikazanih kompjutoriziranom tomografijom. U studiju su uključena 122 ispitanika, od toga 58 muškaraca ili 47,54% i 64 žene ili 52,46%

5.1. SEPTIRANOST SFENOIDNOG SINUSA

Sfenoidni sinus je šupljina ispunjena zrakom smještena u trupu klinaste kosti. Sinus je najčešće koštanom pregradom podijeljen u dvije polovice koje gotovo nikada nisu u potpunosti simetrične. Koštana pregrada je gotovo uvijek smještena malo lateralno od sagitalne ravnine. Nerijetko se nalazi više vertikalnih septuma, kao i poprečnih spojeva među njima (slika 4 i 5).

Od 122 ispitanika uključena u istraživanje, 119 ispitanika ili 97,54% imalo je središnji septum. Septum je bio uvijek malo lateralno položen u lijevo ili desno od sagitalne ravnine .

U 3 ispitanika ili 2,46% središnji septum je u potpunosti nedostajao.

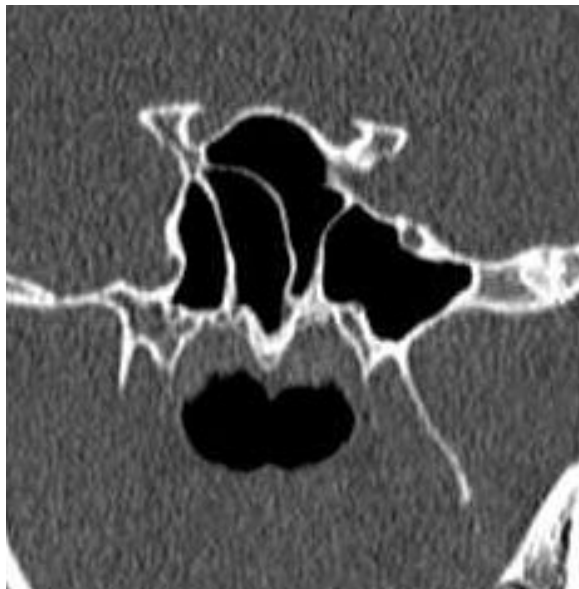
U 62 ispitanika ili njih 50,88% nađeni su dodatni septumi sfenoidnog sinusa. Broj ispitanika sa jednim dodatnim septumom u lijevoj i desnoj polovici sfenoidnog sinusa bio je jednak , njih 36 ili 29,51%. Dodatno na lijevoj i desnoj strani uočen je određeni postotak varijacija u obliku 2, 3 ili više septuma.

9 ispitanika ili 7,38% imalo je lijevo dva dodatna septuma, a desno su dva

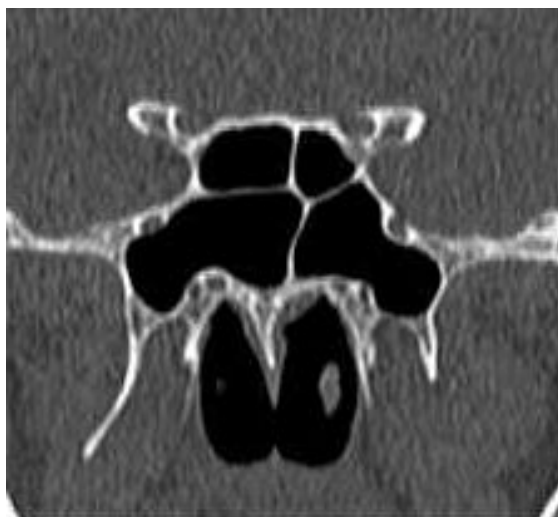dodatna septuma nađena u 12 ili 9,84% ispitanika. U 2 ispitanika nađena su 3 ili 1,64% dodatna septuma na desnoj strani, u jednog jednog ispitanika ili 0,82% 4 dodatna septuma desno, te agenezija desne polovine sfenoidnog sinusa u jednog ispitanika ili u 0,82%.

U ispitivanoj populaciji uočeno je 14 anatomskih varijacija s obzirom na septiranost sfenoidnog sinusa. Razlika u septiranosti lijeve i desne polovice sfenoidnog sinusa analizirana je hi-kvadrat testom i statistički je značajna, češća je u desnoj polovici sinusa, $p < 0,001$.

Frekvencije svih kombinacija anatomskih varijacija septuma sfenoidnog sinusa prikazane su s obzirom na spol i analizirane hi-kvadrat testom. Nisu uočene statistički značajne razlike među ženskim i muškim ispitanicima, $p = 0,602$.



Slika 4. Vertikalna septa sfenoidnog sinusa



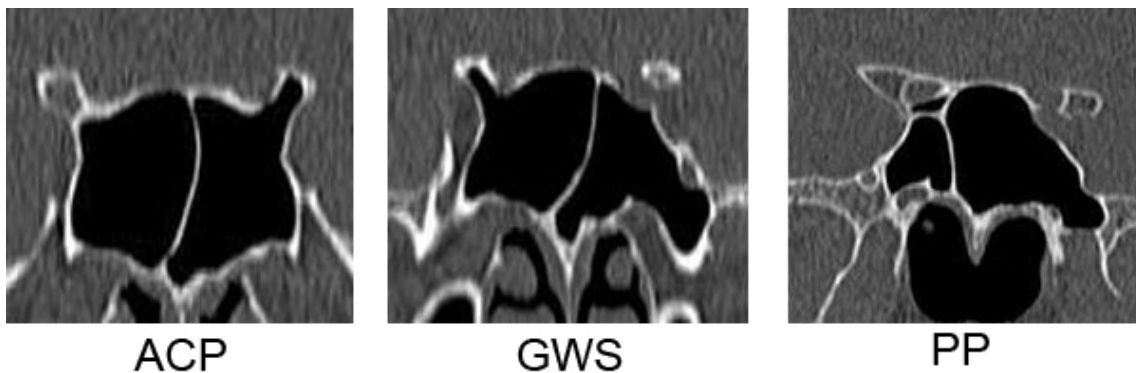
Slika 5. Poprečna septa sfenoidnog sinusa

Prema dostupnoj svjetskoj literaturi, u dosadašnjim istraživanjima anatomskih varijacija sfenoidnog sinusa prikazanih kompjutoriziranom tomografijom, septiranost sinusa nije istraživana. U ovoj doktorskoj disertaciji prvi put su prikazane različite kombinacije anatomskih varijacija s obzirom na septiranost sfenoidnog sinusa .

5.2. PNEUMATIZACIJA SFENOIDNOG SINUSA

Sfenoidni sinus je varijabilne građe uz česta su širenja produžetaka sfenoidnog sinusa u dijelove klinaste kosti .

U ovom istraživanju prikazano je širenje produžetaka sfenoidnog sinusa u prednje klinoidne nastavke (ACP), velika krila klinaste kosti (GWS) i pterigoidne nastavke (PP) klinaste kosti (slika6).



Slika 6. Pneumatizacija ACP lijevo, pneumatizacija GWS i PP lijevo

Pneumatizacija prednjih klinoidnih nastavaka bila je prisutna u 39 ispitanika ili 31,97%, pneumatizacija velikih krila klinaste kosti u 48 ispitanika ili 33,34%, a pneumatizacija pterigoidnih nastavaka bila je prisutna u 62 ispitanika ili 50,82 %.

Znatno je varirala obostrana pneumatizacija promatranih struktura. Obostrana pneumatizacija prednjih klinoidnih nastavaka nađena je u 23 ispitanika ili njih 18,85%, obostrana pneumatizacija velikih krila klinaste kosti u 29 ispitanika ili 23,77%, a pterigoidnih nastavaka u 40 ispitanika ili 32,79%.

Jednostrana pneumatizacija svake od promatranih struktura bila je prisutna u 16 ispitanika ili 13,12% za prednje klinoidne nastavke, u 19 ispitanika ili 15,58% za velika krila klinaste kosti, te u 22 ispitanika ili 18,04% za pterigoidne nastavke.

Frekvencije svih kombinacija pneumatizacije promatranih struktura testirane su hi-kvadrat testom s obzirom na spol, razlike nisu bile statistički značajne, $p=0,489$.

Kod najvećeg broja ispitanika, njih 62 ili 50,82% nađena je pneumatizacija pterigoidnih nastavaka klinaste kosti. U dostupnim svjetskim istraživanjima pneumatizacija pterigoidnih nastavaka javlja se u rasponu od 29,3% pa do 43,6% ispitanika^{20,45-65}.

Jedan od mogućih razloga tako velikim odstupanjima su različiti radiološki

dijagnostički kriteriji. Neki autori prepoznaju pneumatizaciju pterigoidnih nastavaka u slučajevima kada se ona nalazi ispod pravca koji spaja krajnju inferiolateralnu točku kanala maksilarnog živca i Vidijev kanal²¹. U ovoj disertaciji pterigoidni nastavci se smatraju pneumatiziranim u slučajevima kada je pneumatizacija vidljiva ispod vodoravne linije koja spaja oba Vidijeva kanala.

Drugi mogući razlog spomenutim odstupanjima su različiti tehnički parametri koji su korišteni prilikom snimanja kompjutoriziranom tomografijom. Noviji MSCT uređaji omogućuju snimanje tankim slojevima od 1 mm te imaju mogućnost multiplanarnih rekonstrukcija, što nam omogućuje da jednu te istu anatomsku strukturu možemo analizirati u više ravnina, i detaljniji prikaz strukture koju istražujemo.

Treći mogući razlog su etničke posebnosti populacije koja je uključena u istraživanje.

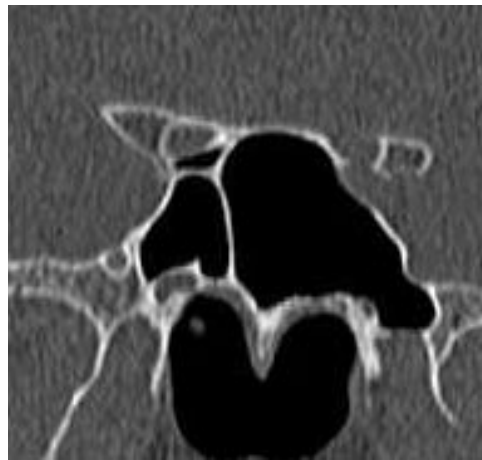Pneumatizacija velikih krila klinaste kosti nađena je u ukupno 33,34% ispitanika. U dostupnim svjetskim istraživanjima taj se raspon kreće od 10,3% do 20% ispitanika. Mogući razlozi tako velikim odstupanjima su isti kao i za pterigoidne nastavke klinaste kosti.

Najveća odstupanja u dobivenim rezultatima prisutna je kod pneumatizacije prednjih klinoidnih nastavaka klinaste kosti. U ovom istraživanju prednji klinoidni nastavci su pneumatizirani su u ukupno 31,97% ispitanika. U dostupnim svjetskim istraživanjima taj se raspon kreće od 13% pa do 29,3% ispitanika^{20,45-65}. Najvjerojatniji mogući razlozi tako velikim odstupanjima su korišteni tehnički parametri prilikom snimanja kompjutoriziranom tomografijom. U većini dostupnih svjetskih istraživanja, kompjutorizirana tomografija je rađena koronarnim presjecima i upotrebom debljih

presjeka od 2,5 do 4 mm. Takav pristup ne daje dovoljno dobar i detaljan prikaz ispitivanih anatomskih struktura.

5.3. ODNOS SFENOIDNOG SINUSA I VIDIJEVOG ŽIVCA

Vidijev živac zajedno s dubokim petroznim živcem, te pterigoidnom arterijom i venom prolazi kroz koštani kanal koji je smješten u korijenu pterigoidnog nastavka klinaste kosti. Pneumatizacija pterigoidnih nastavaka bila je prisutna u 62 ispitanika ili 50,82%, obostrana u 40 ispitanika ili 32,79%, jednostrana u 22 ispitanika ili 18,04% i to samo lijevo u 13 ili 10,66% ispitanika i samo desno u 9 ili 7,38% ispitanika.



Slika 7. Pneumatizacija GWS i PP lijevo
Protruzija VN i MN lijevo

U slučajevima pneumatiziranih pterigoidnih nastavaka prisutna je i protruzija Vidijevog kanala sa Vidijevim živcem u sfenoidni sinus koja je često udružena sa dehiscijencijom tj. odsustvom tanke koštane pregrade koja dijeli sinus i kanal živca. Izuzetno rijetko moguća je protruzija kanala i živca u sinus bez prisutne pneumatizacije pterigoidnog nastavka. U ovom istraživanju samo kod jednog

ispitanika bila je prisutna protruzija Vidijeovog kanala sa živcem u sinus bez prisutne pneumatizacije pterigoidnog nastavka. U tom izoliranom slučaju koštana pregrada između sfenoidnog sinusa i Vidijeovog kanala bila je očuvana.

Od 122 ispitanika uključena u istraživanje, protruzija Vidijeovog živca u sfenoidni sinus nađena je u 61 ispitanika ili njih 50,00%, dehiscijencija je nađena u 54 ispitanika ili njih 44,26%. U 38 ili 31,15% ispitanika protruzija je bila obostrana, dok je dehiscijencija bila obostrana u 28 ili 22,95% ispitanika. Jednostrana protruzija bila je češća na lijevoj strani i nađena je u 15 ili 12,30% ispitanika, jednostrana dehiscijencija bila je češća na desnoj strani i nađena je u 14 ili 11,48% ispitanika.

Promatrajući zajedno protruziju i dehiscijenciju, najčešća je odsutnost i jedne i druge pojave u 61 ili 50,00% ispitanika, zatim slijedi obostrana protruzija i dehiscijencija u 27 ili 22,13% ispitanika, te jednak broj ispitanika 8 ili 6,56 s jednostranom samo lijevom ili desnom protruzijom i dehiscijencijom.

Razlike među spolovima za sve kombinacije promatranih varijacija analizirane su hi-kvadrat testom i razlike među njima nisu bile statistički značajne, za protruziju $p=0,121$, te za dehiscijenciju $p=0,157$.

U dostupnim svjetskim istraživanjima protruzije Vidijeovog kanala i živca u sfenoidni sinus javljaju se u rasponu od 18% do 27% ispitanika. U ovom istraživanju protruzija je nađena u ukupno 50,00% ispitanika, što je u skladu s pneumatizacijom pterigoidnih nastavaka klinaste kosti nađenom također u više od 50,00% ispitanika, a testovi kontingencije ukazuju na visoku povezanost pneumatizacije pterigoidnog nastavaka i protruzije Vidijeovog živca u sfenoidni sinus iste strane, test kontingencije iznosi 0,854.

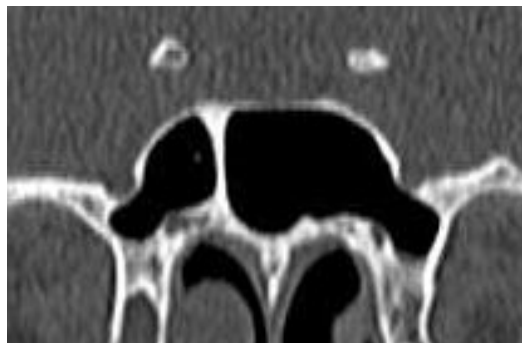
Neki autori povezuju protruziju Vidijeovog kanala i živca u sinus sa

neuralgijom Vidičevog živca, kliničkim sindromom koji se manifestira javljanjem boli duboko u nosnoj šupljini. Protruzije kanala i živca u sinus, posebice ako su povezane s dehiscijencijom koštane pregrade, pogoduju širenju postojećih upalnih procesa sinusa na živac i okolne anatomske strukture^{20,66-81}.

5.4. ODNOS SFENOIDNOG SINUSA I MAKSILARNOG ŽIVCA

Maksilarni živac je druga grana trigeminalnog živca i prolazi kroz okrugli otvor koji je smješten između prednjeg i srednjeg korijena velikog krila klinaste kosti. Okrugli otvor predstavlja komunikaciju između endokranija i krilnonepčane udubine.

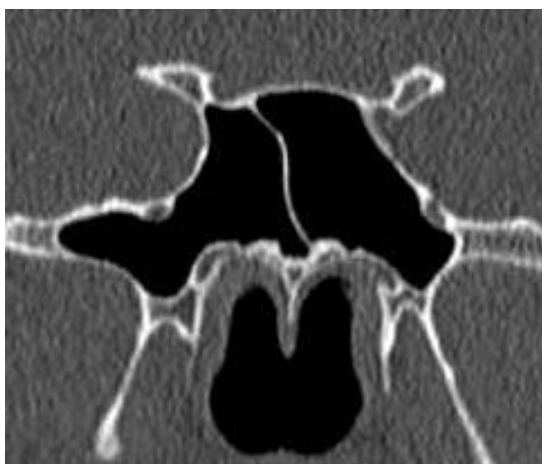Protruzija okruglog otvora i maksilarnog živca u sfenoidni sinus češća je u slučajevima pneumatiziranih velikih krila klinaste kosti, ali nije pravilo kao u slučajevima pneumatizacije pterigoidnih nastavaka koja je uvijek udružena sa protruzijom Vidičevog kanala i živca u sfenoidni sinus (slika 8).



Slika 8. Pneumatizacija GWS i PP obostrano, protruzija MN i VN obostrano

Pneumatizacija velikih krila klinaste kosti bila je prisutna u 48 ispitanika ili njih 33,34%, obostrana je bila u 29 ili 23,77% ispitanika, jednostrana lijevo u 9 ili 7,38% ispitanika, jednostrana desno u 10 ili 8,20% ispitanika.

Protruzija maksilarnog živca u sfenoidni sinus bila je prisutna u 44 ispitanika ili njih 36,07% , dok je dehiscijencija nađena u 29 ili 23,77% ispitanika. Obostrana protruzija živca u sinus bila je prisutna u 27 ili 22,13% ispitanika , a obostrana dehiscijencija bila je prisutna u svega 7 ili 5,74% ispitanika. Jednostrana protruzija živca u sinus lijevo nađena je u 8 ili 6,56% ispitanika , desno u 9 ili 7,38% ispitanika. Obostrana dehiscijencija koštane pregrade između okruglog otvora i sfenoidnog sinusa nađena je u 7 ili 5,74% ispitanika, jednostrana lijevo u 11 ili 9,02% ispitanika , desno također u 11 ili 9,02% ispitanika (slika 9).



Slika 9. Protruzija i dehiscijencija MN obostrano, pneumatizacija GWS i PP obostrano

Razlike među spolovima s obzirom na sve kombinacije gore navedenih anatomskih varijacija testirane su hi-kvadrat testom i nisu bile statistički značajne , za protruziju $p=0,835$, za dehiscijenciju $p=0,683$.

U dostupnim svjetskim istraživanjima protruzije maksilarnog živca u sfenoidni sinus kreću se u rasponu od 13% do 30,03% ispitanika^{69,74}. U ovom istraživanju protruzija maksilarnog živca u sfenoidni sinus nađena je ukupno kod 36,07% ispitanika. Spomenuta velika odstupanja objašnjavaju se različitim tehničkim parametrima korištenim prilikom snimanja kompjutoriziranom tamografijom, ali i

mogućim etničkim razlikama populacija koje su uključene u istraživanje.

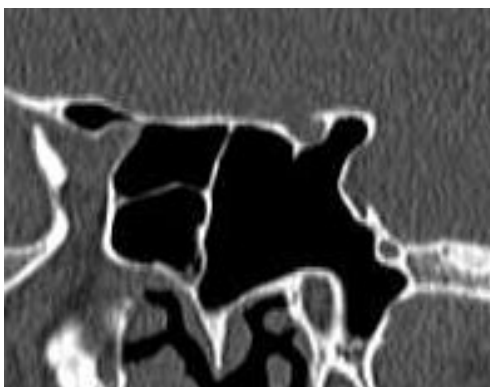
Neki autori povezuju trigeminalnu neuralgiju sa neuritisom maksilarnog živca, a neuritis maksilarnog živca sa dehiscijencijom koštane pregrade koja dijeli kanal živca i sfenoidni sinus, što pogoduje širenju upalnog procesa iz sinusa na živac⁸⁰.

5.5. ODNOS SFENOIDNOG SINUSA I OPTIČKOG ŽIVCA

Optički živac prolazi kroz optički kanal kojeg čine korijeni malih krila klinaste kosti kada se prema lateralno spoje.

Protruzija optičkog živca u sfenoidni sinus češća je u slučajevima prisutne pneumatizacije prednjih klinoidnih nastavaka.. Pneumatizacija prednjih klinoidnih nastavaka nađena je 39 ispitanika ili njih 31,97%, obostrana je bila u 23 ili 18,85% ispitanika, jednostrana je bila u 16 ili 13,12% ispitanika.

Protruzija optičkog živca u sfenoidni sinus bila je prisutna u 33 ili 27,05% ispitanika , a dehiscijencija koštane pregrade između optičkog kanala i sinusa bila je prisutna u 24 ili 19,67% ispitanika. Obostrana protruzija živca u sinus nađena je 18 ili 14,75% ispitanika, a obostrana dehiscijencija u 10 ili 8,20% ispitanika.



Slika 10. Protruzija ON lijevo, pneumatizacija ACP obostrano, pneumatizacija GWS i PP lijevo, protruzija MN lijevo

Jednostrana protruzija bila je prisutna lijevo u 8 ili 6,56% ispitanika , a dehiscijencija lijevo u 9 ili 7,38% ispitanika ; Jednostrana protruzija desno u 7 ili 5,74% ispitanika , a jednostrana dehiscijencija desno u 5 ili 4,10% ispitanika.

Frekvencije za sve uočene kombinacije protruzije i dehiscijencije optičkog živca u sfenoidni sinus s obzirom na spol testirane su hi-kvadrat testom i nisu bile statistički značajne; $p=0,835$ za protruziju i $p=0,683$ za dehiscijenciju..

Prema istraživanjima rađenim u svijetu, protruzije optičkog živca u sfenoidni sinus javljaju se u rasponu od 8% do 70% ispitanika. U ovom istraživanju protruzija optičkog živca u sinus nađena je u ukupno 27,05% ispitanika^{72,77}. Ova velika odstupanja objašnjavaju se različitim radiološkim dijagnostičkim kriterijima , različitim tehničkim parametrima prilikom snimanja i etničkim razlikama populacija uključenih u istraživanja.

Kao i kod Vidiyevog i maksilarnog živca, protruzije optičkog živca u sinus, posebice ako su povezane s dehiscijencijom koštane pregrade pogoduju širenju upalnih procesa sinusa na živac i okolne anatomske strukture. U slučaju razvoja mukokele; mukokela može komprimirati optički kanal i optički živac što dovodi do ishemije i venske staze optičkog živca , a posljedica toga su različiti oblici vidnog deficita⁷⁹.

Protruzije optičkog živca u sfenoidni sinus smatraju se visoko rizičnim anatomske varijacijama zbog mogućih jatrogenih ozljeda tijekom endoskopskih i endovaskularnih zahvata na samom sinusu, kao i kod transsfenoidnih mikroneurokirurških pristupa seli turcici i okolnim strukturama⁷⁸.

5.6. POLOŽAJ DRENAŽNOG OTVORA

Drenažni otvor sfenoidnog sinusa najčešće je smješten visoko u prednjem zidu sfenoidnog sinusa i otvara se u sfenoetmoidni recessus u gornjem nosnom hodniku iznad gornje nosne školjke.

Od 122 ispitanika uključenih u ovo istraživanje u 104 ili 82,25% ispitanika oba drenažna otvora bila su smještena u gornjoj trećini prednjeg zida sfenoidnog sinusa, u 8 ili 6,56% ispitanika otvori su bili smješteni u srednjoj trećini prednjeg zida, a u 9 ispitanika bili su smješteni u području donje trećine prednjeg zida sfenoidnog sinusa.

U jednog ispitanika postojao je samo jedan drenažni otvor smješten u području gornje trećine prednjeg zida sinusa lijevo, dočim je desno nedostajao zbog prisutne agenezije desne polovine sfenoidnog sinusa.

Razlike između muškaraca i žena tesirane su hi-kvadratom i nisu bile statistički značajne; $p=0,761$.

5.7. KORELACIJA PARAMETARA PNEUMATIZACIJE I PROTRUZIJE

Učinjeni su testovi kontingencije koji pokazuju korelaciju između pneumatizacije promatranih anatomskih struktura; prednjih klinoidnih nastavaka, velikih krila klinaste kosti i pterigoidnih nastavaka s jedne strane, te protruzije promatranih živaca; optičkog živca, maksilarnog živca i Vidijeveog živca s druge strane.

Ako promatramo prednje klinoidne nastavke i sva tri spomenuta živca, najveća korelacija uočena je između pneumatizacije ACP i protruzije optičkog živca u sfenoidni sinus, i to u 106 ili 86,89 ispitanika s koeficijentom kontingencije od 0,765.

Korelacija između pneumatizacije ACP i protruzije Vidijevo­g živca uočena je u 75 ili 61,47 ispitanika s koeficijentom kontingencije od 0,497; korelacija između pneumatizacije ACP i protruzije maksilarnog živca nađena je u 72 ili 59,02% ispitanika s koeficijentom kontingencije od 0,412.

Pneumatizacija pterigoidnih nastavaka pokazuje najveću korelaciju sa protruzijom Vidijevo­g živca u sfenoidni sinus , nađena je u 119 ili 97,54% ispitanika sa koeficijentom kontingencije od 0,854, zatim slijedi poklapanje s protruzijom maksilarnog živca u sinus u 94 ili 77,05% ispitanika s koeficijentom kontingencije od 0,704, i najmanje poklapanje s protruzijom optičkog živca u sfenoidni sinus što je uočeno u 72 ili 59,02% ispitanika s koeficijentom kontingencije od 0,524.

Pneumatizacija velikih krila klinaste kosti pokazuje najveću korelaciju s protruzijom maksilarnog živca u sfenoidni sinus što je nađeno u 117 ili 95,90 ispitanika s koeficijentom kontingencije od 0,845. Slijedi poklapanje s protruzijom Vidijevo­g živca u 98 ili 80,33% ispitanika s koeficijentom kontingencije od 0,728. Najmanje poklapanje je između pneumatizacije GWS i protruzije optičkog živca u sfenoidni sinus što je nađeno u 77 ili 63,11% ispitanika s koeficijentom kontingencije od 0,478.

5.8. MOGUĆI ZNANSTVENI DOPRINOS

U dosadašnjim istraživanjima u svijetu nisu navedeni jedinstveni radiološki

dijagnostički kriteriji po kojima se neka odstupanja u građi sfenoidnog sinusa smatraju anatomskom varijacijom sfenoidnog sinusa, ili se radi o uobičajenom izgledu sfenoidnog sinusa. Rezultati dobiveni takvim istraživanjima su različiti i otežavaju međusobnu komparaciju studija.

U ovoj doktorskoj disertaciji opisani su radiološki dijagnostički kriteriji prema kojima su ispitanici svrstavani u skupine s obzirom na anatomsku varijaciju sfenoidnog sinusa te mogu biti osnova za daljnja istraživanja i moguće donošenje zajedničkih radioloških dijagnostičkih kriterija.

6. ZAKLJUČCI

6. ZAKLJUČCI

Prema dobivenim rezultatima istraživanja anatomskih varijacija sfenoidnog sinusa prikazanih kompjutoriziranom tomografijom, moguće je zaključiti slijedeće:

1. Središnji septum sfenoidnog sinusa ima 119 ili 97,54% ispitanika. Samo jedan središnji septum sfenoidnog sinusa nađen je u 60 ili 49,18% ispitanika. 45 ili 36,89% ispitanika ima dodatne septume u lijevoj polovici sfenoidnog sinusa, a 52 ili 42,62% ispitanika ima dodatne septume u desnoj polovici sfenoidnog sinusa. Razlike između lijeve i desne polovice sfenoidnog sinusa su statistički značajne, češća su dodatna septa u desnoj polovici sinusa; $p < 0,001$. Razlike između muških i ženskih ispitanika nisu statistički značajne; $p = 0,602$.

2. Pneumatizacija pterigoidnih nastavaka klinaste kosti nađena je u 62 ili 50,82% ispitanika, obostrano u 40 ili 32,79% ispitanika, jednostrano u 22 ili 18,04% ispitanika.

Pneumatizacija velikog krila klinaste kosti prisutna je u 48 ili 33,34% ispitanika, obostrano u 29 ili 23,77% ispitanika, te jednostrano u 19 ili 15,58% ispitanika.

Prednji klinoidni nastavci pneumatizirani su u 39 ili 31,97% ispitanika, obostrano u 23 ili 18,85% ispitanika, te jednostrano u 16 ili 13,12% ispitanika. Razlike među spolovima nisu statistički značajne; $p = 0,489$.

3. Protruzija Vidičevog ųivca u sfenoidni sinus nađena je 61 ili 50% ispitanika, obostrano u 38 ili 31,15% ispitanika, jednostrano lijevo u 15 ili 12,30% ispitanika i desno u 8 ili 6,56% ispitanika. Razlike među spolovima nisu statistiĳki znaĳajne; $p=0,121$.

4. Dehiscijencija koštane pregrade između sfenoidnog sinusa i Vidičevog kanala nađena je u 54 ili 44,26% ispitanika, obostrana u 28 ili 22,95% ispitanika, jednostrana lijevo u 12 ili 9,84% ispitanika, a desno u 14 ili 11,48% ispitanika. Razlike među spolovima nisu statistiĳki znaĳajne; $p=0,157$.

5. Protruzija maksilarnog ųivca u sfenoidni sinus nađena je u 44 ili 56,07% ispitanika, obostrano u 27 ili 22,13% ispitanika, jednostrano lijevo u 8 ili 6,56% ispitanika i jednostrano desno u 9 ili 7,38% ispitanika. Razlike između muških i ųenskih ispitanika nisu statistiĳki znaĳajne; $p=0,835$.

6. Odsustvo ili dehiscijencija koštane pregrade između sfenoidnog sinusa i kanala maksilarnog ųivca nađena je u 29 ili 23,77% ispitanika, obostrano u 7 ili 5,74% ispitanika, jednostrano lijevo u 11 ili 9,02% ispitanika, te jednostrano desno također u 11 ili 9,02% ispitanika. Razlike među spolovima nisu statistiĳki znaĳajne; $p=0,683$.

7. Protruzija optiĳkog ųivca u sfenoidni sinus nađena je u 33 ili 27,05% ispitanika, obostrano u 18 ili 14,75% ispitanika, jednostrano lijevo u 8 ili 6,56% ispitanika te jednostrano desno u 7 ili 5,74% ispitanika. Razlike među spolovima nisu statistiĳki znaĳajne; $p=0,778$.

8. Dehiscijencija koštane pregrade između optiĳkog kanala i sfenoidnog sinusa nađena je u 24 ili 19,67% ispitanika, obostrano u 10 ili 8,20% ispitanika,

jednostrano lijevo u 9 ili 7,38% ispitanika i jednostrano desno u 5 ili 4,10% ispitanika.

Razlike među spolovima nisu statistički značajne; $p=0,981$.

9. Drenažni otvori u većine ispitanika, njih 104 ili 85,25%, nalaze se u području gornje trećine prednjeg zida sfenoidnog sinusa. U području srednje trećine prednjeg zida sinusa drenažni otvori nađeni su u 9 ili 7,38% ispitanika i u 8 ili 6,56% ispitanika drenažni otvori smješteni su u području donje trećine prednjeg zida sfenoidnog sinusa. Razlike među spolovima nisu statistički značajne; $p=0,761$.

10. Testovi kontingencije pokazali su najveću korelaciju između pneumatizacije pterigoidnih nastavaka i protruzije Vidijevog živca u sfenoidni sinus, zatim slijedi korelacija pneumatizacije velikih krila klinaste kosti i protruzije maksilarnog živca u sfenoidni sinus, te korelacija pneumatizacije prednjih klinoidnih nastavaka i protruzije optičkog živca u sfenoidni sinus. Koeficijenti kontingencije su 0,854 za Vidijev živac; 0,704 za maksilarni živac i 0,524 za optički živac.

7. SAŽETAK

7. SAŽETAK

Cilj: Ova doktorska disertacija je retrospektivno-prospektivna anatomsko-radiološka studija sa ciljem istraživanja anatomskih varijacija sfenoidnog sinusa prikazanih kompjutoriziranom tomografijom .

Ispitanici i metode: U istraživanje su uključena 122 ispitanika , 58 muškaraca i 64 žene. Kod svih ispitanika učinjen je pregled kompjutoriziranom tomografijom i to tijekom uobičajenih postupaka zbog sumnje na bolesti paranazalnih sinusa. Istraženo je širenje produžetaka sfenoidnog sinusa u dijelove klinaste kosti; u prednje klinoidne nastavke , velika krila i pterigoidne nastavke klinaste kosti, te protruzije optičkog živca , maksilarnog živca i Vidijevog živca u sfenoidni sinus. Ujedno su istražene dehiscijencije koštanih pregrada koje se nalaze između navedenih živčanih struktura i sfenoidnog sinusa.

Rezultati: Pneumatizacija ACP, GWS i PP nađena je u 39 (31,97%), 48 (33,34%) i 62 (50,82%) ispitanika. Protruzija VN, MN i ON nađena je u 61 (50%), 44 (56,07%) i 33 (27,05%) ispitanika te dehiscijencija koštanih pregrada između navedenih živčanih struktura i sfenoidnog sinusa u 54 (44,26%), 29 (23,77%) i 24 (19,67%) ispitanika.

Zaključak: Sfenoidni sinus je varijabilne građe. Anatomske varijacije

sfenoidnog sinusa nisu rijetkost. Kompjutorizirana tomografija, posebice, MSCT je metoda izbora u detekciji anatomskih varijacija sfenoidnog sinusa i sve više postaje zlatni standard u preoperacijskoj evaluaciji planiranih endonazalnih i endvaskularnih zahvata na samom sinusu , kao i prije neuromikrokirurških zahvata na strukturama koje okružuju sinus.

8. SUMMARY

8. SUMMARY

Objective: This doctoral thesis is a retrospective-prospective anatomic-radiologic study with an objective to research anatomic variations of sphenoid sinus shown by computed tomography.

Patients and methods: The study included 122 subjects, 58 men and 64 women. All patients underwent computed tomography examination during the usual procedures for suspected paranasal sinus diseases. The aim was to investigate the spreading of the sphenoid sinus extensions into the parts of the sphenoid bone; the anterior clinoid process; the greater wing and into the pterigoid process of sphenoid bone, as the protrusion of the optic nerve, maxillary nerve and the vidian nerve into the sphenoid sinus. Dehiscence bony partitions that can be found between nerve structures and sphenoid sinus were also researched.

Results: ACP pneumatization, GWS and the PP was found in 39 (31.97%), 48 (33.34%) and 62 (50.82%) patients respectively. VN protrusion, MN and ON was found in 61 (50%), 44 (56.07%) and 33 (27.05%) patients respectively and dehiscence bone septum between these neural structures and sphenoid sinus in 54 (44.26%) , 29 (23.77%) and 24 (19.67%) patients respectively.

Conclusion: Sphenoid sinus is highly variable. Anatomic variations of sphenoid sinus are common. Computed tomography, especially, MSCT in particular is

the method of choice in the detection of anatomic variations of sphenoid sinus and is increasingly becoming the gold standard for evaluating planned preoperational endonasal, endovascular procedures on the sinuses, as also before neuro microsurgery on structures that surround the sinus, especially on the *Sella turcica* transsphenoid approach for removal of pituitary adenomas.

9. LITERATURA

9. LITERATURA

1. Jalšovec D. Sustavna i topografska anatomija čovjeka. Zagreb: Školska knjiga: 2005.
2. Krmpotić-Nemanić J. Anatomija čovjeka. Zagreb: Medicinska naklada; 1993.
3. Krmpotić-Nemanić J, Nemanić Đ, Jugo S. Bolesti paranazalnih sinusa. Zagreb.JUMENA; 1979.
4. Jalšovec D. Razvoj i pregradnja otvora i kanala klinaste kosti. Zagreb, Hrvatska:Medicinski fakultet sveučilišta u Zagrebu; 1993: Doktorska disertacija.
5. Augier M. Squelette cephalique. In Traite d anatomic humanie. Paris. Poirier and Charpy 1931.
6. Kier L, Stephen LG, Rothman MD. Radiologicly significant anatomic variations of the developing sphenoid in humans. US department of health, education and welfare. Symposium on Development of the basicranium. Bethesida, Maryland 1976. 107-140.
7. Lawence TWP. Position of the optic commisure. J. Anat. 1894. 28:17-20.
8. Schaeffer JP. Some points in regional anatomy of optic pathways with especial reference to tumors of hypophysis cerebri and result in ocular changes. Anat. Rec. 1924. 28:243-279.
9. Kier EL. The infantile sella turcica; new radiologic and anatomic concepts based on a developmental study of the sphenoid bone. Amer. J. Roentgen 1968. 102:747-767.
10. Hammer G, Radberg C. The sphenoid sinus. An anatomicaland transsphenoidal hyphophysectomy. Acta Rad 1961. 56:401-422.
11. Slome D. Scott-Brown' s Diseases of the ear, nose and throat. Basic Science Butterwothrs Co. London 1971. 1:147.
12. Skillern RH. The accessory sinuses of the nose. JB Lippincott Co. Philadelphia 1923.
13. Šercer A. Otorinolaringologija 2, Klinika. Zagreb: JLZ, 1965.
14. Keneth VK. Vertebrates: Comparative Anatomy, Function, Evolution. New York: McGraw-Hill College: 2008; 4:488-489.

15. Klinika za bolesti uha nosa i grla i kirurgiju glave i vrata Kliničkog bolničkog centra Zagreb. URL. http://www.orl-zagreb.com.hr/nos_sinusi.htm l(2011-03-05)
16. Grgić M. Prediktori učinkovitosti kirurškog liječenja polipoznog sinuitisa. Zagreb, Hrvatska: Medicinski fakultet sveučilišta u Zagrebu; 2009: Doktorska disertacija.
17. Vizner B. Bolesti hipofize. Zagreb: Medicinska naklada; 2005.
18. Abe T, Izumiyama H, Fujisawa I. Evaluation of pituitary adenomas by multidirectional multislice dynamic CT. *Acta Radiol* 2002. 43:556-9.
19. Krmpotić-Nemanić J, Vinter I, Hat J, Jalšovec D. Variations of the ethmoidal labyrinth and sphenoidal sinus and CT imaging. *European Archives Oto-Thino-Laryngology* 1993. 4:209-212.
20. Hewaidi GH, Omami GM. Anatomic Variation of Sphenoid Sinus and Related Structures in Libyan Population: CT Scan Study. *Libyan J Med* 2007. AOP: 128-133.
21. Sirikci A, et al. Variations of sphenoid and related structures. *European Radiology* 2000. 10(5): 844-848.
22. Ossama H, et al. Anatomic Variations of the Sphenoid Sinus and Their Impact on Transsphenoid Pituitary Surgery. *Skull Base* 2008. 18(1): 9-15.
23. Bansberg SF, Harner SG, Forbes G. Relationship of the optic nerve to the paranasal sinuses as shown by computed tomography. *Otolaryngol Head Neck Surg.* 1987 apr; 96(4): 331-5.
24. Kazkayasi M, Karadeniz Y, Arıkan OK. Anatomic variations of the sphenoid sinus on computed tomography. *Rhinology.* 2005 Jun; 43(2): 109-14.
25. Heitinger RG, Navarro JA, Liberti EA. Basilar expansion of the human sinus: an integrated anatomical and computerized tomography study. *Eur Radiol.* 2006 Sep; 16(9): 2092-9.
26. Leunig A, Betz CS, Sommer B, Sommer F. Anatomic variations of the sinuses; multiplanar CT-analysis in 641 patients. *Laryngorhinootologie.* 2008 Jul; 87 (7): 482-9.
27. Lehmann P, Bouaziz R, Page C, Warrin M, Saliou G, Deschepper B, Strunski V, Deramond H. Sinonasal cavities: CT imaging features of anatomical variants and surgical risk. *J Radiol.* 2009 Jan; 90(1 Pt 1): 21-9.

28. Batra PS, Citardi MJ, Gallivan RP, Roh HJ, Lanza DC. Software-enabled computed tomography analysis of the carotid artery and sphenoid sinus pneumatization patterns. *Am J Rhinol.* 2004 Jul-Aug;18(4):203-8.
29. Driben JS, Bolger WE, Robles HA, Cable B, Zinreich SJ. The reliability of computerized tomographic of the Onodi (Sphenoethmoid) cell. *Am J Rhinol.* 1998 Mar-Apr;12(2):105-11.
30. Couldwell WT. Transphenoidal and transcranial surgery for pituitary adenomas. *J Neurooncol.* 2004 Aug-Sep; 69 (1-3): 237-56.
31. Kantarci M, Karasen RM, Alper F, Onbas O, Okur A, Karaman A. Remarkable anatomic variations in paranasal sinus region and their clinical importance. *Eur J Radiol.* 2004 Jun; 50 (3): 296-302.
32. Zimmermann K, Heider C, Kosling S. Anatomy and normal variations of paranasal sinuses in radiological imaging. *Radiologe.* 2007 Jul;47(7):584-90.
33. Unal B, Bademci G, Bilgili YK, Batay F, Avcı E. Risky anatomic variations of sphenoidal sinuses for surgery. *Surg Radiol Anat.* 2006 May; 28 (2): 195-201.
34. Filho BC, Neto CD, Weber R, Voegels RL. Sphenoid sinus symmetry and differences between sexes. *Rhinology.* 2008 Sep; 46 (3): 195-9.
35. Dammann F. Imaging of paranasal sinuses today. *Radiologe.* 2007 Jul; 47 (7): 576 578-583.
36. Duz B, Harman F, Secer HI, Bolu E, Gonul E. Transsphenoidal approaches to the pituitary: a progression in experience in a single centre. *Acta Neurochir (Wien),* 2008 Nov; 150(11):1133-8.
37. Liu JK, Orlandi RR, Apfelbaum RI, Couldwell WT. Novel closure technique for the endonasal transsphenoidal approach. Technical note. *J Neurosurg* 2004 Jan; 100(1): 161-4.
38. Gnjidić Ž. Suvremeno kirurško liječenje tumora sellarne regije. *Liječn vjesn* 2004; 126:26-31.
39. Gnjidić Ž, Sajko T, Kudelić N, Malenica M. Transsphenoidal approaches in pituitary tumor surgery-a review. *Acta Clin Croat* 2006; 45: 53-60.
40. Moulin G, Chagnaud C, Waultier S et al. Radiation dose to the lenses in CT of paranasal sinuses. *Neuroradiology* 1996; Suppl 1:S127-9.
41. Prokop M, Galanski M. Spiral and multislice computed tomography of the body. 2003 Thieme, Stuttgart New York, 1-82.

42. Majdani O, Leinung M, Lenarz T, Heermann R. Navigation-supported surgery in the head and neck region. *Laryngorhinootologie* 2003;82:634-44.
43. Klinički zavod za radiologiju Kliničkog bolničkog centra Rijeka. Tehnike slojevnog snimanja. URL. <http://www.medri.uniri.hr/3g-teh.sl.sn-pred.pdf>. (2011-04-07).
44. Ivanković D. I sur. Osnove statističke analize za medicinare. Zagreb: Medicinski fakultet Sveučilišta u Zagrebu; 1989.
45. Pauše Ž. Uvod u matematičku statistiku. Zagreb: Školska knjiga; 1993.
46. Chen YL, Lee LA, Lim KE. Surgical consideration to optic nerve protrusion according to sinus computed tomography. *Otolaryngol Head Neck Surg.* 2006 Mar;134(3):499-505.
47. Badia L, Lund VJ, Wei W, Ho WK. Ethnic variation in sininasal anatomy on CT-scanning. *Rhinology.* 2005 Sep;43(3):210-4.
48. Robinson M, Donlon D, Harrison H, Houang M, Stammberger H, Wolf G. Variations of the pranasal sinuses in Melaneseans as observed by CT. *Rhinology.* 2010 Mar 2;48(1):11-17.
49. Janskowski R, Augue J, Simon C. Endoscopic pituitary tumor surgery. *Laryngoscope* 1992; 102:198-203.
50. Buus DR, Tse DT, Farris BK. Ophtalmic complications of sinus surgery. *Ophthalmology* 1990; 97:612-621.
51. Cappbianca P, Cavallo LM, Coloa A, et al. Endoscopic endonasal transsphenoidal approach; outcome analysis of 100 consecutive procedures. *Minim Invas Neurosurg* 2002; 45:193-200.
52. Cheung DK, Attia E, Kirkpatrick DA, et al. An anatomic and CT study of the lateral wall of the sphenoid sinus as related to the transnasal transethmoid endoscopic approach. *J Otolaryngol* 1993; 22:63-68.
53. Mafee MF, Chow JM, Meyers R. Functional endoscopic sinus surgery: anatomy, CT screening, indications, and complications. *Am J Roentgenol* 1993;160:735-744.
54. Delano MC, Fun FY, Zinrich SJ. Relationship of the optic nerve to the posterior paranasal sinuses. *Am J Neuroradiol* 1996; 17:669-675.
55. Ahuja A, Guterman LR, Hopkins LN. Carotid cavernosus fistula and false aneurysm of the carotid artery: complications of transsphenoidal surgery. *Neurosurgery* 1992; 31(4): 774-779.

56. Fukushima T, and Maroon JC. Repair of carotid artery perforations during transsphenoidal surgery. *Surg Neurol* 1998; 50:174-177.
57. Kinnman J. Surgical aspects of the anatomy of the sphenoidal sinuses and the sella turcica. *J Anat* 1977; 124:541-53.
58. Yune H, Holden R, Smith J. Normal variations and lesions of the sphenoid sinus. *Am J Roentgenology* 1975; 124:129-38.
59. Fujioka M, and Yung L. The sphenoid sinuses: radiographic patterns of normal development and abnormal findings in infants and children. *Radiology* 1978; 129:133-139.
60. Liu S, Wang Z, Zhou B. Related structures of the lateral sphenoid wall anatomy studies in CT and MRI. *Lin Chuang Er Bi Yan Ke Za Zhi* 2002; 16:407-409.
61. Kainz J, and Stammberger H. Danger areas of the posterior rhinobasis. An endoscopic and anatomical-surgical study. *Acta otolaryngol* 1992; 122:852-861
62. Arslan H, Aydinlioglu A, Bozkurt M, et al. Anatomic variations of the paranasal sinuses: CT examination for endoscopic sinus surgery. *Auris Nasus Larynx* 1997; 26:39-48.
63. Zinreich J. Functional anatomy and computed tomography imaging of the paranasal sinuses. *Am J Med Sci* 1998; 316:2-11.
64. Kaluskar SK, Patil NP, Sharkey AN. The Role of CT Scan in Functional Endoscopic Sinus Surgery. *Rhinology* 1993;31(2):49-52.
65. Gray H .(37th edn.) (1989): *Gray's anatomy*. Edinburgh: Churchill Livingstone, pp376-377.
66. Bolger WE, Butzin CA, Parsons DS. Paranasal sinus bony anatomic variations and mucosal abnormalities: CT analysis for endoscopic sinus surgery. *Laryngoscope* 1991; 101:56-64.
67. Lane AP, and Bolger WE. Endoscopic transmaxillary biopsy of pterygopalatine space masses: A preliminary report. *Am J Rhinol* 2002; 16:109-112.
68. Vidic B. The postnasal development of the sphenoidal sinus and its spread into the dorsum sellae and posterior clinoid processes. *Am J Roentgenol Radium Ther Nuci Med* 1968; 104:177-183.
69. Birsen U, Gulsah B, Yasemin K, et al. Risky anatomic variations of sphenoid sinus for surgery. *Surg Radil Anat* 2006; 28:195-201.
70. Earwaker J. Anatomic variants in sinonasal CT. *Radiographics* 1993; 13:381-415.

71. Lauri C, Carter LC, Pfaffenbach A, et al. Hyperaeration of the sphenoid sinus: cause for concern? *Oral Surg Oral Med Oral Pathol Oral Radiol Endod* 1999; 88:506-510.
72. Fuji K, Chambres A, Rhoton J. Neurosurgical relationships of the sphenoid sinus. A microsurgical study. *J Neurosurg* 1979; 50:31-39.
73. Kennedy D, Zinrich H, Hassab M. The internal carotid artery as it relates to endoscopic sphe-no-ethmoidectomy. *Am J Rhinol* 1990; 4:7-12.
74. Sareen D, Agarwal AK, Kaul JM, et al. Study of sphenoid sinus anatomy in relation to endoscopic surgery. *Int. J. Morphol* 2005; 23(3):261-266.
75. Sethi DS, Stanley RE, Pillay PK. Endoscopic anatomy of sphenoid sinus and sella turcica. *J. Laryngol. Otol* 1995; 109:951-955.
76. Elwany S, Elsaeid I, Thabet H. Endoscopic anatomy of sphenoid sinus: *J Laryngol. Otol* 1999; 113:122-126.
77. Teatini G, Simonetti G, Masala W, et al. Computed tomography of the ethmoid labyrinth and adjacent structures. *Ann Otol Rhinol Laryngol* 1987; 96:239-250.
78. Maniglia AJ. Fatal and major complications secondary to nasal and sinus surgery. *Laryngoscope* 1989; 99:276-283.
79. Sofferan RA, and Harris P. The recovery potential of the optic nerve. *Laryngoscope* 1995; 105:1-38.
80. Chong VF, Fan YF, Lau DP. Imaging the sphenoid sinus. *Australas Radiol* 1994; 29:47-54.
81. Lang J, and Keller H. The posterior opening of the pterygopalatine fossa and the position of the pterygopalatine ganglion. *Gegenbaurs Morphol Jahrb* 1978; 124:207-214.
82. Stammberger H, and Kopp W. Functional endoscopic sinus Surgery: The Messerklinger Technique. *Laryngoscope* 1991; 210:67-68.

10. ŽIVOTOPIS

10. ŽIVOTOPIS

Prim.mr.sc. **BISERKA DOBEC MEIĆ**, dr.med.

Adresa: Fišerova 3, Zagreb

Telefon: 098 341 809

Datum i mjesto rođenja: 18.lipnja 1956. godine, Zagreb

Sadašnje funkcije:

liječnik specijalist radiolog , Klinički zavod za dijagnostičku i intervencijsku

radiologiju KBC Zagreb

Obrazovanje, zaposlenje, napredovanje, funkcije u službi

1971-1975. Gimnazija Varaždin

1975-1980. Medicinski fakultet Sveučilišta u Zagrebu

1981-1982. pripravnički staž, Medicinski centar Varaždin

1982-1989. liječnik opće prakse te specijalist medicine rada , Dom zdravlja Varaždin

1989-2005. liječnik specijalizant radiologije te specijalist radiolog i specijalist

medicine rada, Opća bolnica Varaždin

2005-2006. liječnik specijalist radiolog na Zavodu za radiologiju Klinike za plućne

bolesti Jordanovac

2006-2007. liječnik specijalist radiolog i specijalist medicine rada Poliklinika Sunce

Zagreb

2007-2010. liječnik specijalist radiolog na Zavodu za radiologiju Klinike za plućne

bolesti Jordanovac

2010-2011. liječnik specijalist radiolog na Kliničkom zavodu za dijagnostičku i

intervencijsku radiologiju Kliničkog bolničkog centra Zagreb

Akademski stupnjevi

1999. Magistarski rad: „Epidemiologija multiple skleroze u varaždinskoj regiji“, Medicinski fakultet Sveučilišta u Zagrebu, mentor Prof.dr.sc. Miljenko Kalousek

Znanstveno i stručno usavršavanje

1984-1985. poslijediplomski studij iz medicine rada, Medicinski fakultet Sveučilišta u Zagrebu

1984-1987. specijalizacija iz medicine rada

1987. specijalistički ispit iz medicine rada

1990-1993. specijalizacija iz radiologije

1993. specijalistički ispit iz radiologije

2003. kratki boravak u KB Split, Klinički zavod za dijagnostičku i intervencijsku radiologiju Medicinskog fakulteta Sveučilišta u Splitu

Od 2007. suradnik na projektu odobrenom od Ministarstva znanosti, obrazovanja i športa republike Hrvatske "Imunogenetika sarkoidoze" (voditelj Projekta: Prof.dr.sc. T. Peroš-Golubičić, šifra Projekta: 0144002)

2009. primarijat

Stručna djelatnost

1993. uvođenje CT dijagnostike u Djelatnosti za radiologiju Opće bolnice Varaždin

2003-2007. sudski vještak medicinske struke na području Županijskog suda u Varaždinu

od 2003. edukacija liječnika u tijeku specijalizacije iz radiologije i mentorstvo

Publikacije:

Autorstvo u ukupno 14 radova :

1 kvalifikacijski rad

1 rad u CC časopisu

3 rada u časopisima koje citiraju Neuroscience citation indeks i Embase

5 radova koji su citirani u bazi podataka Biomedicina Croatica

2 rada citirana u ostalim časopisima

2 kongresna sažetka

Članstva u stručnim društvima i organizacijama:

Hrvatski liječnički zbor, Hrvatsko radiološko društvo HLZ-a

11. POPIS TABLICA

11. POPIS TABLICA

Tablica 1..... Raspodjela ispitanika po spolu

Tablica 2..... Broj i položaj septa sfenoidnog sinusa

Tablica 3..... Kombinacija septa sfenoidnog sinusa

Tablica 4..... Kombinacija septa sfenoidnog sinusa po spolu ispitanika

Tablica 5..... Pneumatizacija sfenoidnog sinusa

Tablica 6..... Kombinacije pneumatizacije sfenoidnog sinusa

Tablica 7..... Kombinacije pneumatizacije sfenoidnog sinusa po spolu ispitanika

Tablica 8..... Odnos sfenoidnog sinusa prema n.vidian

Tablica 9..... Odnos sfenoidnog sinusa prema n.vidian po spolu ispitanika

Tablica 10..... Kombinacija protruzije i dehiscijencije-n.vidian

Tablica 11..... Kombinacija protruzije i dehiscijencije-n.vidian-po spolu ispitanika

Tablica 12..... Odnos sfenoidnog sinusa prema n.maxillarisu

Tablica 13..... Odnos sfenoidnog sinusa prema n.maxillarisu po spolu ispitanika

Tablica 14..... Kombinacija protruzije i dehiscijencije-n.maxillaris

Tablica 15..... Kombinacije protruzije i dehiscijencije-n.maxillaris-po spolu ispitanika

Tablica 16..... Odnos sfenoidnog sinusa prema n.opticus

Tablica 17..... Odnos sfenoidnog sinusa prema n.opticus po spolu ispitanika

Tablica 18..... Kombinacije protruzije i dehiscijencije-n.opticus

Tablica 19..... Kombinacije protruzije i dehiscijencije-n.opticus-po spolu ispitanika

Tablica 20..... Položaj drenažnog otvora

Tablica 21..... Položaj drenažnog otvora po spolu ispitanika

Tablica 22..... Korelacija pneumatizacije ACP i protruzije promatranih struktura

Tablica 23..... Korelacija pneumatizacije PP i protruzije promatranih struktura

Tablica 24..... Korelacija pneumatizacije GWS i protruzije promatranih struktura

12. POPIS SLIKA

12. POPIS SLIKA

Slika 1..... Protruzija i dehiscijencija ON obostrano

Slika 2..... Pneumatizacija GWS i PP obostrano

Slika 3..... Pneumatizacija PP obostrano; GWS i ACP lijevo

Slika 4..... Vertikalna septa sfenoidnog sinusa

Slika 5..... Poprečna septa sfenoidnog sinusa

Slika 6..... Pneumatizacija ACP lijevo, pneumatizacija GWS i PP lijevo

Slika 7..... Pneumatizacija GWS i PP lijevo , protruzija MN i VN lijevo

Slika 8..... Pneumatizacija GWS i PP obostrano, protruzija MN i VN obostrano

Slika 9..... Protruzija i dehiscijencija MN i VN obostrano, pneumatizacija GWS i PP
obostrano

Slika10..... Protruzija ON lijevo , pneumatizacija ACP obostrano, pneumatizacija
GWS i PP lijevo, protruzija MN lijevo