

# Dijagnostika stenotičko-obliterativnih promjena karotidnih arterija

---

Meter, Mijo

Master's thesis / Diplomski rad

2015

Degree Grantor / Ustanova koja je dodijelila akademski / stručni stupanj: **University of Zagreb, School of Medicine / Sveučilište u Zagrebu, Medicinski fakultet**

Permanent link / Trajna poveznica: <https://um.nsk.hr/um:nbn:hr:105:319281>

Rights / Prava: [In copyright](#)/[Zaštićeno autorskim pravom.](#)

Download date / Datum preuzimanja: **2024-07-17**



Repository / Repozitorij:

[Dr Med - University of Zagreb School of Medicine Digital Repository](#)



**SVEUČILIŠTE U ZAGREBU  
MEDICINSKI FAKULTET**

**Mijo Meter**

**Dijagnostika stenotičko obliterativnih  
promjena karotidnih arterija**

**DIPLOMSKI RAD**



**Zagreb, 2015.**

Ovaj diplomski rad izrađen je u Kliničkom zavodu za dijagnostičku i intervencijsku radiologiju Kliničke bolnice „Dubrava“ pod vodstvom doc.dr.sc Gordane Ivanac i predan je na ocjenu u akademskoj godini 2015.

Mentor rada: doc.dr.sc.Gordana Ivanac

# SADRŽAJ

1.	POPIS OZNAKA I KRATICA	
2.	UVOD .....	1
3.	ANATOMIJA.....	2
4.	KLINIČKA SLIKA I UZROCI .....	4
5.	DIJAGNOSTIKA .....	6
6.	KIRURŠKO LIJEČENJE .....	20
7.	ENDOVASKULARNO LIJEČENJE .....	22
8.	MEDIKAMENTNO LIJEČENJE .....	24
9.	ZAKLJUČAK.....	25
10.	SAŽETAK .....	26
11.	SUMMARY .....	27
12.	ZAHVALE .....	28
13.	LITERATURA .....	29
14.	POPIS PRILOGA .....	33

# 1. POPIS OZNAKA I KRATICA

ACC = zajednička karotidna arterija, eng. A.carotis communis

ACE = vanjska karotidna arterija, eng. A.carotis externa

ACE INHIBITORI = inhibitori angiotenzin konvertirajućeg enzima

ACI = unutarnja karotidna arterija, eng. A.carotis interna

AS = subklavijalna arterija, eng. A.subclavia

ATS = eng. A.temporalis superficialis

BMT = eng. Best medical treatment

CAC = eng. circulus arteriosus cerebri

CAPRIE = eng. Clopidogrel versus Aspirin in Patients at Risk for Ischaemic Events

CAS = karotidno umetanje stenta, eng. Carotid artery stenting

CBA = karotidna balonska angioplastika, eng. Carotid balloon angioplasty

CEA = karotidna endarterektomija, eng. Carotid endarterectomy

CEMRA = magnetna angiografija s kontrastom, eng. Contrast enhanced magnetic resonance angiography

CTA = angiografija kompjutoriziranom tomografijom, eng. Computerized tomography angiography

CVI = cerebrovaskularni inzult

DSA = digitalna subtrakcijska angiografija

DWI = difuzijski mjereno oslikavanje, eng. Diffusion-weight imaging

ECST = eng. European Carotid Surgery Trial

EDV = enddiastolička brzina, eng. End-diastolic velocity

ESH = europsko društvo za hipertenziju, eng. European society of hypertension

HsCRP = visoko senzitivni C-reaktivni protein, eng. High sensitive C-reactive protein

IMT = eng. Intima media thickness

MRA = angiografija magnetnom rezonancijom, eng. Magnetic resonance angiography

MSCTA = višeslojna angiografija kompjutoriziranom tomografijom, eng. Multislice computerized tomography angiography

NASCET = sjevernoamerička studija o karotidnoj endarterektomiji, eng. North American Symptomatic Carotid Endarterectomy Trial

PD = osnaženi dopler, eng. Power dopler

PI = pulsatilni indeks, eng. Pulsatility index

PSV = maksimalna sistolička brzina, eng. Peak systolic velocity

SI = sistolički indeks, eng. Systolic index

SRU = eng. Society of radiologists in ultrasound

TBC = brahiocefalični trunkus, eng. Truncus brachiocephalicus

TCD = transkranijski dopler, eng. Transcranial dopler

TIA = tranzitorna ishemijska ataka

TOF-MRA = eng. Time of flight magnetic resonance angiography

tPA = tkivni plazminogen aktivator

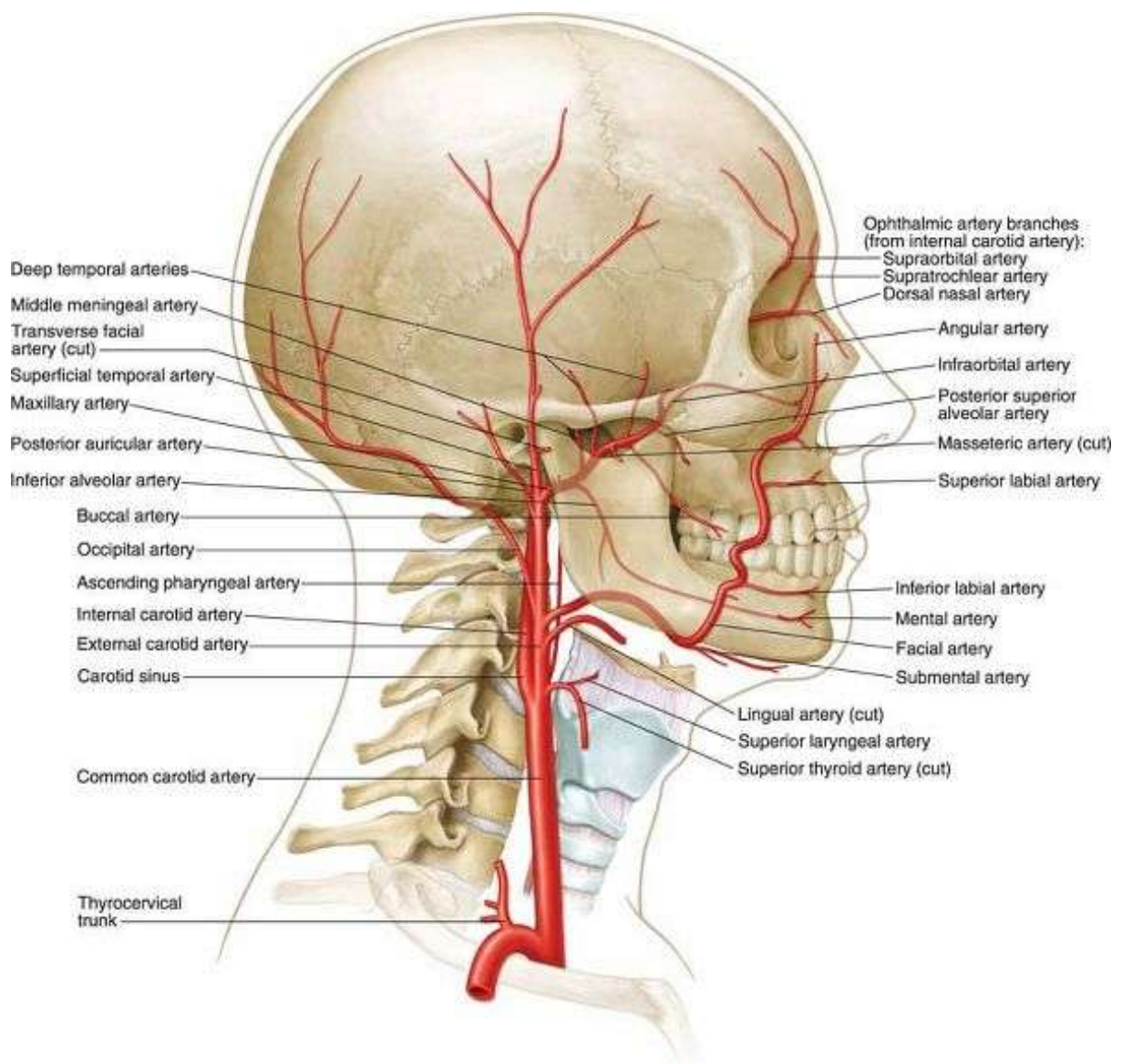
## 2. UVOD

Moždani udar je vrlo značajan uzrok smrtnosti, a na aterosklerotičku stenotičko-obliterativnu bolest karotidnih arterija otpada oko 20-25% uzroka moždanog infarkta bolesnika. U otprilike 20% bolesnika uzrok moždanog udara su stenotičko-obliterativne promjene malih moždanih arterija (lakunarni infarkti).<sup>1,2,3</sup> Lakunarni infarkti nastaju zbog okluzije malih cerebralnih arterija koje se ne mogu prikazati ultrazvukom, no i takvim bolesnicima najčešće treba napraviti pregled karotidnih arterija kako bi se isključila popratna znatna aterosklerotična bolest velikih žila kao mogući doprinosni čimbenik bolesti.<sup>1,2</sup> Doplerski pregled karotidnih arterija je dominantna neinvazivna slikovna metoda u procjeni stupnja stenoze unutarnje karotidne arterije (ACI, eng. A.carotis interna) kao i u odabiru kandidata za kirurški ili endovaskularni zahvat. Osim trijaže bolesnika za medikamentno, kirurško ili endovaskularno liječenje, doplerski pregled karotidnih arterija se rutinski radi svim bolesnicima hospitaliziranim radi planiranja kardiokirurških zahvata. Ultrazvuk je izvrsna metoda za rano otkrivanje, kvantifikaciju i karakterizaciju aterosklerotičnih promjena na ekstrakranijskim arterijama vrata, a osobito na karotidnoj bifurkaciji i vratnom segmentu ACI. Iako se dopler u početku smatralo metodom samo dijagnostičkog probira (screening) koja treba smanjiti broj nepotrebnih angiografija, velika točnost, neinvazivnost i brojne prednosti dovele su do toga da vaskularni kirurzi izbjegavaju angiografiju ako je doplerski nalaz pozitivan. Također je jako bitna uloga doplera u postoperativnom praćenju uspješnosti samoga kirurškog zahvata te dijagnosticiranju postoperativnih restenotičkih promjena.<sup>4,5,6,7</sup> Druge dijagnostičke metode poput CT-angiografije (CTA, eng. computerized tomography angiography) i MR-angiografije (MRA, eng. Magnetic resonance angiography) se uvelike primjenjuju te se u većini ustanova nakon pozitivnog doplerskog nalaza radi CTA ili MRA, jer je važno prikazati eventualne tandem-stenoze i visoko lokaliziranu intrakranijsku patologiju. Digitalna suptrakcijska angiografija (DSA) dugo se smatrala metodom zlatnog standarda u dijagnostici i stupnjevanju stenoza ACI i drugih promjena.<sup>8</sup> No, to je invazivna metoda koja zahtijeva intraarterijsku ili intravensku aplikaciju kontrasta, punkciju i kateterizaciju supraaortalnih grana luka aorte, izlaže bolesnika ionizirajućem zračenju te ima rizik kako neuroloških tako i ozbiljnih neneuroloških komplikacija.<sup>1,4</sup>

### 3. ANATOMIJA

Arterijska opskrba glave i vrata zbiva se posredovanjem grana zajedničke karotidne arterije (ACC, eng. *A. carotis communis*) i dijelom grana subklavijalne arterije (AS, eng. *A. subclavia*). ACC izlazi desno iz *truncus brachiocephalicus* (TBC), a lijevo izravno iz luka aorte i opskrbljuje ventralni i medijalni dio vrata i cijelu glavu. Anastomoze se između desne i lijeve zajedničke karotidne arterije stvaraju u području baze mozga (CAC, eng. *circulus arteriosus cerebri*), u području štitaste žlijezde (kranijalne arterije štitaste žlijezde) te s tokom AS, koja uglavnom opskrbljuje lateralni i dorzalni dio vrata i gornje udove preko kaudalnih arterija štitaste žlijezde. ACC prolazi lateralno od *tracheae*, u *vagini carotici*, u kranijalnom i lateralnom smjeru do gornjeg ruba štitne hrskavice (3. do 4. vratni kralježak), a zatim se dijeli u unutarnju karotidnu arteriju i vanjsku karotidnu arteriju (ACE, eng. *A. carotis externa*). ACI preko arterijskog prstena mozga (*circulus arteriosus cerebri*) sudjeluje u opskrbi mozga. Nadalje, opskrbljuje i cjelokupni sadržaj orbite, kao i njoj susjednih područja, čeonu područje, prednji dio nosne šupljine, ćelije, sitaste kosti i frontalni sinus. ACI prolazi kroz *canalis caroticus petrosus* dijela sljepoočne kosti u lubanjsku šupljinu, zatim lučno u obliku slova S kroz *sinus cavernosus* i ulazi u subarahnoidalni prostor. Grana se u *pars cervicalis*, *pars petrosa*, *pars cavernosa* i *pars cerebralis*. ACE opskrbljuje glavu, izuzevši mozak, orbitu, čelo i prednji dio nosne šupljine. Prolazi ventralno i medijalno od ACI, zatim površno kroz *trigonum caroticum* da bi dorzalno od *ramus mandibulae* ušla u *glandulu parotis* i popela se do *colluma mandibule*, gdje se dijeli u završne grane: *a. maxillaris* i *a. temporalis superficialis*. Svojim se tokom ACE obilato grana u ventralne, medijalne i dorzalne grane. Prvi ventralni ogranak ACE je *a. thyroidea superior* s ograncima *r. infrahyoideus*, *r. sternocleidomastoideus*, *a. laryngea superior*, *r. cricothyroideus*, *r. anterior* i *r. posterior*. Drugi ventralni ogranak je *a. lingualis* s ograncima *r. suprahyoideus*, *a. sublingualis*, *rr. dorsales linguae* te *a. profunda linguae*. Treći ventralni ogranak je *a. facialis* s ograncima *a. palatina ascendens*, *a. submentalis*, *aa. labiales inferiores* i *superiores* i *a. angularis*. Medijalni ogranak je *a. pharyngea ascendens*. Dorzalni ogranci su *a. sternocleidomastoidea*, *a. occipitalis* i *a. auricularis posterior* s ograncima *a. stylomastoidea*, *r. auricularis* i *r. occipitalis*. Završne grane su (ATS, eng. *A. temporalis superficialis*) s ograncima *r. parotidei*, *a. transversa faciei*, *rr. auriculares anteriores*, *a. zygomaticoorbitalis*, *a. temporalis media* te *a. maxillaris* čiji se tok dijeli u tri završne grane: *pars mandibularis*, *pars pterygoidea* i *pars pterygopalatina*.





**Slika 1 Pregled arterijske opskrbe glave i vrata**

**(Izvor literature: Waldeyerova anatomija čovjeka)**

## 4. KLINIČKA SLIKA I UZROCI

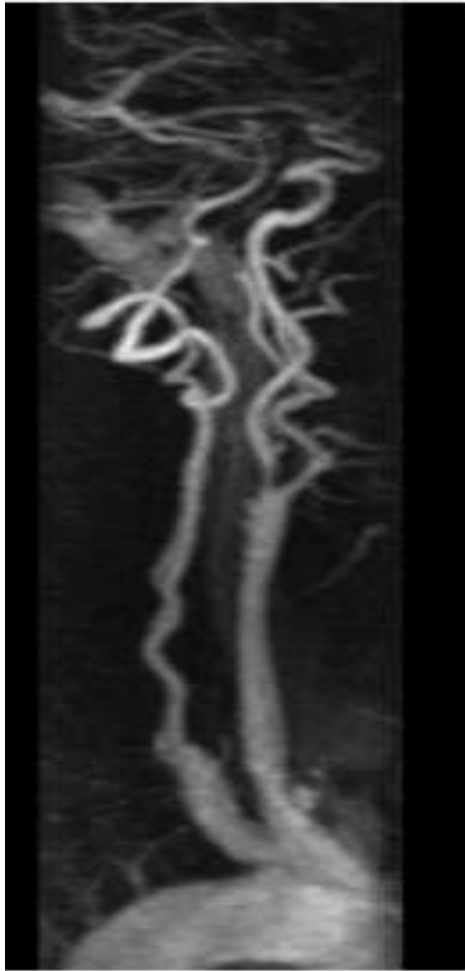Klinički simptomi karotidne bolesti mogu se manifestirati kao cerebrovaskularni inzult, tranzitorna ishemijska ataka i/ili kao prolazni gubitak vida na jedno oko najčešće uzrokovan migrirajućim embolusom u oftalmičkoj arteriji (amaurosis fugax). Velika većina stenoz karotidnih arterija prouzročena je aterosklerotičkim plakom u sklopu generalizirane aterosklerotičke bolesti. Najvažniji neaterosklerotički uzrok stenoz karotidnih arterija je disekcija karotidnih arterija, a znatno rjeđe radi se o fibromuskularnoj displaziji i arteritisu.<sup>9,10</sup> Od ostalih uzroka vrijedno je spomenuti primarnu radioterapiju vrata, bolesti vezivnog tkiva te traumu.<sup>11,12</sup> Disekcija karotidne arterije primarno zahvaća predpetrozne segmente ACI. Disekcije mogu biti ijatrogeno uzrokovane kao pri selektivnoj kateterizaciji karotidnih arterija ili mogu nastati pri nekim urođenim slabostima arterijske stijenke, u sindromima poput Marfanova ili Ehlers-Danlosova te tada disekcija obično polazi iz aortnog luka i širi se do bifurkacije karotide. Na stenotičke promjene uzrokovane fibromuskularnom displazijom prvenstveno pomišljamo u mlađih bolesnika s aterosklerozom. Pri nastanku multiplih stenoz ili okluzija ekstrakranijskih vratnih arterija, pogotovo u mlađih žena s laboratorijskim nalazima povišene sedimentacije eritrocita, sumnjamo prvenstveno na dijagnozu Takayasuova arteritisa.<sup>4,13</sup> Takayasuov arteritis je kronični idiopatski granulomatozni inflamatorni panarteritis koji prvenstveno zahvaća aortu i proksimalne dijelove velikih ogranaka te je učestaliji u ženskoj populaciji.<sup>13</sup> Stenoza TBC nalazi se relativno rijetko, u samo oko 4% bolesnika koji idu na arteriografiju ogranaka luka aorte. Tada se obično radi o stenozama udruženim sa stenozama ACI ili drugih ekstrakranijskih ogranaka. Stenoza TBC-a dovodi do steal-sindroma u desnoj vertebralnoj arteriji i desnoj zajedničkoj karotidnoj arteriji. Ta stenoza može biti asimptomatska ili se mogu pojaviti simptomi zbog smanjene perfuzije desne ruke, dok su simptomi karotidne insuficijencije rijetkost ako postoji dobra kolateralizacija na bazi mozga preko Willisova kruga.<sup>4</sup> Stenotičke promjene se češće uočavaju u lijevoj ACC budući da polazi izravno iz luka aorte. Osim već spomenutih kliničkih simptoma, kontralateralna slabost ili utnuće noge, ruke ili lica, ispadi vidnog polja te smetnje govora u vidu disartrije ili disfazije također mogu predstavljati značajne simptome uznapredovale karotidne bolesti. Žurna evaluacija i probir bolesnika sa simptomatskom karotidnom bolešću je neophodna kako bi se smanjio rizik za nastanak ranog ponovljenog cerebrovaskularnog događaja. Prema definiciji Svjetske zdravstvene organizacije CVI je definiran kao akutni neurološki deficit uzrokovan poremećenom fokalnom perfuzijom mozga koji traje dulje od 24 sata<sup>14</sup> dok TIA označava stanje u kojem dolazi do regresije neurološke simptomatologije uzrokovane fokalnom ishemijom mozga unutar 24 sata; no prognostično značenje TIA-e je veliko, jer oko

10% ljudi doživi moždani udar unutar 3 tjedna nakon pojave TIA-e.<sup>4</sup> Neke studije ističu 11 %-ni rizik za moždani udar tijekom 90 dana kod pacijenata koji su imali TIA-u.<sup>1</sup> Kod TIA se podrazumijeva da nema oštećenja moždanog parenhima iako se u gotovo 20% slučajeva ipak nalazi ishemička lezija koja lokalizacijom odgovara nastalim simptomima. Stoga se danas teži redefiniranju vremenske razlike između CVI i TIA na 1 sat.<sup>15</sup> To sve ukazuje na činjenicu da je TIA hitno stanje koje može prethoditi CVI. Restenoza je ponovno sužavanje krvne žile nakon kirurške ili endovaskularne revaskularizacije te ima veliki klinički značaj u karotidnoj i koronarnoj patologiji. Kako se ateroskleroza pretežito javlja u srednjim velikim (mišićavim) arterijama, restenoza je i najčešća komplikacija nakon zahvata na ovim žilama. Od najvećeg kliničkog značaja su restenoze nakon zahvata na karotidnim i koronarnim arterijama, kao i na renalnim te arterijama udova. Ovisno o kriterijima definicije restenoza, duljini poslijeoperacijskog praćenja i odstupanja u broju bolesnika, u više studija udio restenoza varira između 1 – 36 %. S druge strane učestalost restenoza nije konstantna tijekom poslijeoperacijskog praćenja. Prema Fredricks i sur. rizik od restenoze je 10 % u prvoj godini, 3 % u drugoj godini i 2 % u razdoblju koje slijedi, što govori u prilog tvrdnji da većina ovih postproceduralnih komplikacija nastupa u prvoj poslijeoperacijskoj godini.<sup>4</sup> Restenotičke lezije obično su manje trombogene nego primarni aterosklerotski plakovi s posljedičnim nižim rizikom kardiovaskularnih i cerebrovaskularnih incidenata. Dok primarna ateroskleroza obično dovodi do iznenadnog nastupa kliničkih simptoma, restenoza je obično asimptomatska ili se prezentira kao postupno ponavljanje simptoma, što nam ostavlja dovoljno vremena za procjenu i eventualnu reviziju. Nekoliko kliničkih istraživanja istaknulo je važnost pravilnog ranog prepoznavanja i liječenja restenoza, budući da restenoze mogu značajno utjecati na kvalitetu života bolesnika. Kada restenoza napreduje u karotidnim arterijama, reintervencija postaje neophodna kako bi se spriječilo ponovno javljanje kliničkih simptoma. Prema važećim kliničkim smjernicama većina karotidnih restenoza treba se liječiti endovaskularnim umetanjem stenta, a ne ponovljenom karotidnom endarterektomijom (CEA, eng. Carotid endarterectomy).<sup>16</sup>

## 5. DIJAGNOSTIKA

Jasna podjela na simptomatske i asimptomatske karotidne stenoze od temeljne je važnosti za odluku o početku i metodi liječenja. U dijagnostici karotidne bolesti koriste se slijedeće slikovne metode: ultrazvuk, DSA, CTA, magnetna angiografija s kontrastom (CEMRA, eng. contrast enhanced magnetic resonance angiography). U novije vrijeme u dijagnostici cerebrovaskularnih bolesti jednu od najznačajnijih uloga imaju ultrazvučne pretrage koje omogućavaju neinvazivnu i objektivnu dijagnostiku i procjenu moždane hemodinamike. Ekstrakranijski obojeni dopler pruža izrazito značajne informacije o stanju karotidnih i vertebralnih arterija, o debljini kompleksa intima-media (IMT, eng. Intima media thickness) kao temeljnog biljega povišenog kardiovaskularnog rizika, te jasno prikazuje smještaj, duljinu, izgled i sadržaj aterosklerotskih plakova.<sup>17,18</sup> Na ovaj način može se sa sigurnošću procijeniti stupanj stenozе karotidne arterije koji je u tom slučaju u visokoj korelaciji s angiografskim nalazima dobivenim pomoću DSA-a i/ili višeslojnom kompjutoriziranom karotidografijom (MSCTA, eng. multislice computerized tomography angiography). Pokazano je da IMT raste kao odgovor na rano formiranje plaka, pa se ta mjerenja uzimaju kao surogat biljeg povišenog kardiovaskularnog rizika u raznim kliničkim stanjima. Smatra se da je IMT > 0,9 mm abnormalan nalaz.<sup>4</sup> Povišen IMT se načešće mjeri u zidu vaskularne stijenke distalne ACC. Nekoliko studija je pokazalo nedvojbenu povezanost između povećanog ACC-IMT i vaskularnih incidenata. Ateromatozni plak se najčešće opisuje kao fokalno povećanje IMT-a više od 1.2 mm. Za UZV pregled karotidnih arterija se primjenjuju linearne sonde frekventnog raspona 5 do 10 Mhz, iako se mogu primjenjivati i više frekvencije. Invazivne angiografske pretrage DSA i MSCT karotidografije nose sa sobom i određeni postotak komplikacija, koje se, premda rijetko, ne mogu izbjeći. U skladu s time ove metode trebaju biti primijenjene samo na onim bolesnicima u kojih se ne uspijevaju adekvatno neurosonološki prikazati stenoze karotidnih arterija te svakako prije operacijskog ili endovaskularnog liječenja. Ako se ultrazvučno utvrdi postojanje stenotičkog procesa na ekstra ili intrakranijskim krvnim žilama, neophodno je nastaviti s dodatnom neuroradiološkom obradom pomoću MSCTA i MRA, a u nekim slučajevima i upotrebom DSA. S obzirom na to da su oba velika prospektivna istraživanja: sjevernoamerička studija o karotidnoj endarterektomiji (NASCET) i ECST studija zasnovana na angiografskoj metodi računanja karotidne stenozе, DSA je postao zlatni standard u dijagnostici stenotičke bolesti karotidnih arterija<sup>19,20</sup> te se preporuča obaviti pretragu barem u 4 projekcije (AP, lateralna, dvije kose). Ipak, stupanj stenozе dobiven računanjem podataka iz angiograma manje je pouzdan od stupnja stenozе utvrđenog pomoću ultrazvuka. Senzitivnost CEMRA-e iznosi 91-95%, a

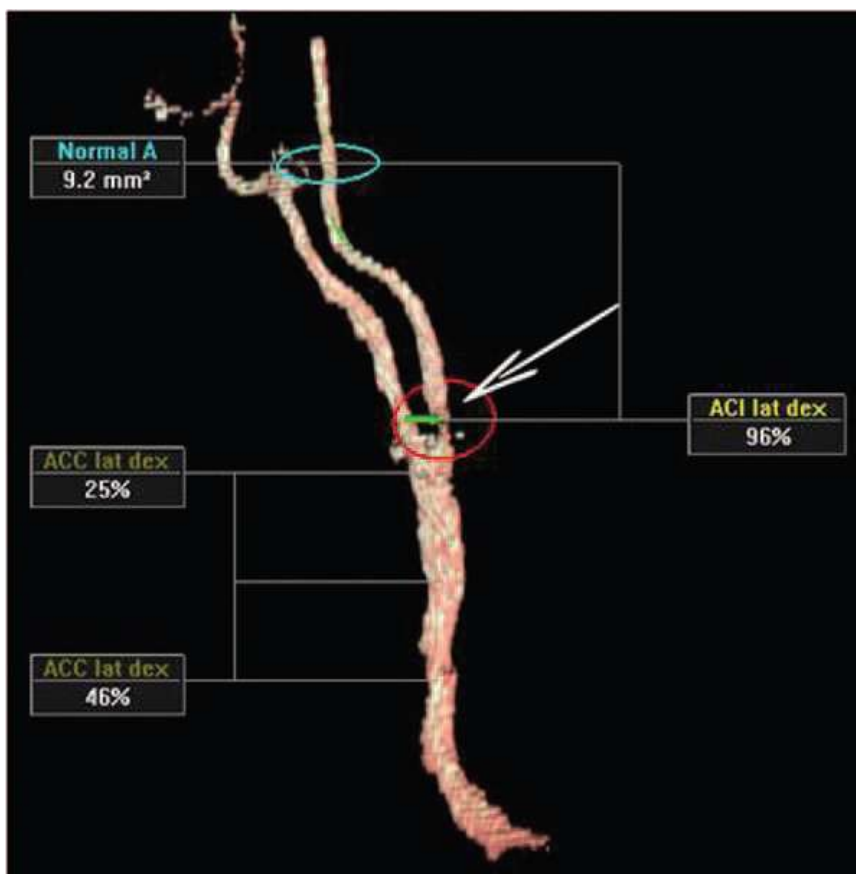
specifičnost 88-99%. Prednost ove pretrage jest uvid u cijelu arteriju (ekstrakranijalni i intrakranijalni segment) i manja ovisnost o iskustvu dijagnostičara, a mane su manja pouzdanost za umjerene stenoze (precjenjivanje stenoza), nesposobnost razlikovanja subokluzije i okluzije, cijena, ograničena dostupnost kao i poteškoće u provođenju kod bolesnika u teškom općem stanju, klaustrofobičnih bolesnika te u bolesnika s elektrostimulatorom srca ili ugrađenim defibrilatorom. Gadolinijski kontrast ima značajno manju učestalost izazivanja nefropatije i alergijskih reakcija nego jodni kontrast koji se koristi kod DSA. Kontrastna sredstva upotrebljavana u CEMRA, kao što su gadopentemat dimeglumin smanjuju T1 relaksacijsko vrijeme krvi te značajno pojačavaju intravaskularni signal u usporedbi sa konvecionalnim ne-kontrastnim MRA. Posljedično, brzina slike i detektiranje lezija je značajno poboljšano. Upotreba MR se pokazala korisnom u otkrivanju „slow flow“ fenomena kojeg izazivaju vulnerabilni plakovi tijekom karotidnog umetanja stenta (CAS, eng. Carotid artery stenting) te je ta metoda korisna i za otkrivanje rizika embolizacijskih komplikacija tijekom CAS na temelju verifikacije karakteristika plaka.



**Slika 2 MRI angiogram s prikazom stenozе desne ACC**

**( Klinički zavod za dijagnostičku i intervencijsku radiologiju KB „Dubrava“, osobna arhiva:  
Doc.dr sc. Gordana Ivanac)**

CTA pak omogućava uvid u arteriju, ali i okolne strukture. Senzitivnost pretrage je 77%, a specifičnost 95%. Osobito je korisna u situacijama gdje je ultrazvuk ograničen (npr. tortuoziteti i kalcifikati arterija). Također omogućava vizualizaciju stupnja stenozе naspram okluziji. Mana je rendgensko zračenje i potreba za velikim dozama kontrasta tijekom izvođenja pretrage te je posljedično time i povećana mogućnost kontrastom uzrokovane nefropatije. Također, preciznost u stupnjevanju stenozе može biti ograničena s primjenom CTA ako postoji kalcifikacija u stijenkama krvnih žila. Neke studije navode da CTA daje bolju kvalitetu slike već stentiranih arterija od ultrazvuka, ali je zato inferiornija slikovna metoda od ultrazvuka u determiniranju restenozа u područjima dostupnim ultrazvuku, pa se stoga CTA ističe kao alternativna metoda ultrazvuku u slučajevima nepristupačnih ili ekscentrično postavljenih stenozа.



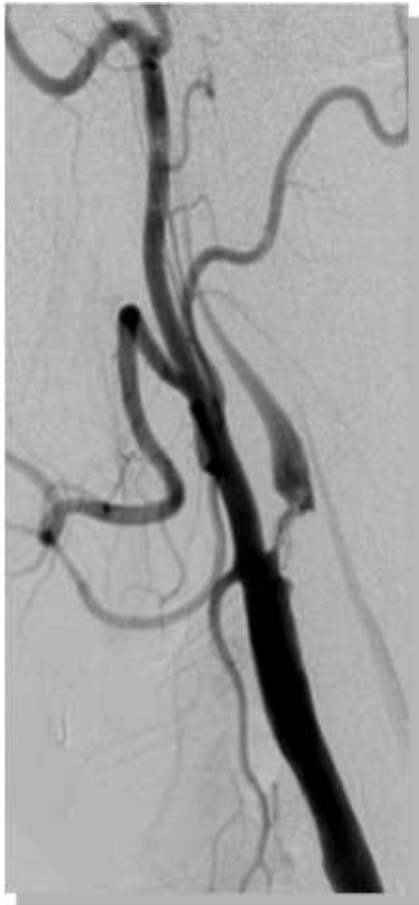
**Slika 3 MSCTA analiza stupnja karotidne stenozе pomoću kompjutorskog**

(Dostupno na <http://www.medscape.com/viewarticle/500443> 6 Pristup: 28.svibanj 2015)

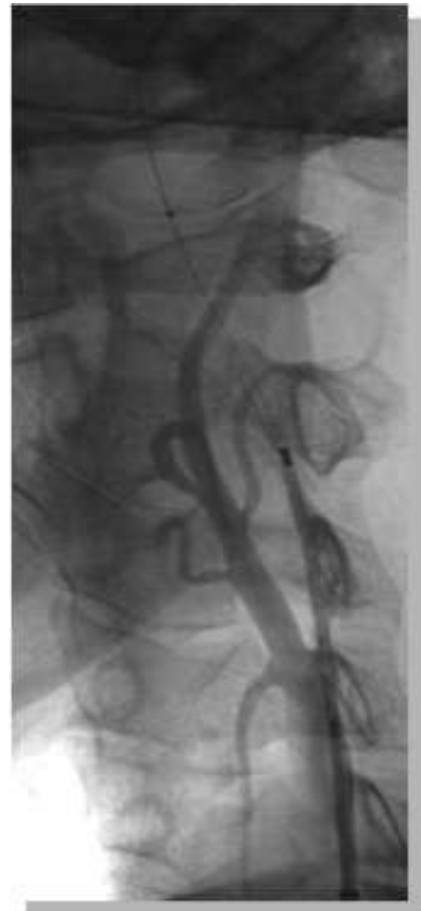
Osim toga, područje stenozе često je ekscentrično postavljeno i zahtijeva prikaz u više dimenzija, tako da usprkos mogućnosti multidimenzionalnog prikaza angiograma ponekad nije moguće jasno dobiti izgled stenotičkog mjesta na angiografiji. Nadalje, u slučaju pseudookluzije, angiografija je nedovoljno osjetljiva u prikazu minimalnog protoka u odnosu na neinvazivni ultrazvuk, osobito ako se upotrijebi prikaz osnaženim doplerom (PD, eng. Power Dopler). Kod nepravilnih ekscentričnih stenozа za dobru procjenu stenozе mora se također računati i na gustoću samog kontrasta. U dodatnoj procjeni stenozе važan su čimbenik i hemodinamska obilježja stenozе. Budući da jačina punjenja kontrasta ovisi o stupnju razvijenosti kolateralne cirkulacije, kao i o otporu protoka u Willisovu krugu, angiografski stupanj stenozе dodatno se može podcijeniti ili precijeniti. Pored već nabrojanih metoda danas se sve više primjenjuje procjena stenozе karotidne arterije upotrebom MSCTA kao i time of flight magnetne angiografije (TOF MRA), iako je potonja metoda tendirala precjenjivanju stenozе zbog saturacije spinova. Primijećeno je da doplerski nalazi najbolje koreliraju s procjenom stenozе ustanovljene DSA-om, dok je MSCTA metoda tendirala

podcjenjivanju karotidne stenoze, a MRA precjenjivanju stenoze. Zbog moguće opasnosti od nuspojava i komplikacija DSA-a, koje se često manifestiraju kao ishemijska simptomatologija, u dijagnostičke svrhe sve češće se koriste i razne druge metode. Tome govori u prilog i otkrivanje ishemijskih lezija uz pomoć difuzijski mjenog oslikavanja (DWI, eng. diffusion-weighted imaging) MR-a, te mogućnost detektiranja embolijskih signala upotrebom transkranijuskog doplera (TCD).<sup>21</sup> Korist upotrebe transkranijuskog doplera u dijagnosticiranju subarahnoidalnog krvarenja povezanog s vazospazmom i „sickle cell“ vaskulopatijom je već dobro poznata. Mogućnost dijagnosticiranja intrakranijskih arterijskih stenoza, akutne okluzije, intrakranijskih hemodinamičkih efekata te povećanja intrakranijskog tlaka je također ustanovljena. TCD se također pokazao korisnim kao terapijska mogućnost tijekom primjene trombolitičkih lijekova, primjerice tkivnog plazminogen aktivatora (tPA) jer povećava njegovu količinu i sposobnost penetracije. Važna je također njegova uloga u detekciji mikroembolijskih signala u evaluiranju rizika za moždani udar. Prednosti TCD kao neurosonološke metode u otkrivanju patoloških promjena u neurovaskularnim bolestima su relativna jednostavnost u primjeni i interpretiranju, totalna neinvazivnost te izvrsna temporalna rezolucija. Zanimljiva je primjena TCD u identificiranju pojedinaca koji imaju veći rizik za progresiju bolesti u Alzheimerovoj demenciji, te je u tih bolesnika neurosonološki pronađen veći stupanj IMT-a i opterećenosti karotidnih arterija aterosklerotskim procesom, dok se pak s druge strane TCD ipak pokazao nedovoljno točnim u identifikaciji pojedinaca s povećanim rizikom za progresiju bolesti u vaskularnoj demenciji <sup>7</sup>. DSA je pak invazivna metoda za koju je potrebna prethodna punkcija, kateterizacija, aplikacija kontrasta te izlaže pacijenta ionizirajućem zračenju <sup>6,8</sup>. Prednosti ove pretrage su uvid u cjelokupni arterijski karotidni sliv, kolateralnu cirkulaciju, mogućnost evaluacije visokih tandem lezija često nedostupnih standardnim ultrazvučnim metodama te potencijalna intervencija.<sup>4,22</sup> Pri toj se dijagnostičkoj metodi danas preporuča intraarterijska aplikacija kontrasta, jer je tada potrebna količina kontrasta znatno manja nego kod intravenske aplikacije, te posljedično time je i manja mogućnost izazivanja nuspojava kontrastom, a posebice u bolesnika s već uznapređovalom bubrežnom bolešću. Jako je bitna evaluacija kirurški nedostupnih kranijalnih segmenata ACI kako bi se isključile visoko smještene intrakranijalne stenoze i tandem lezije koje mogu biti kontraindikacija za CEA.<sup>22</sup>



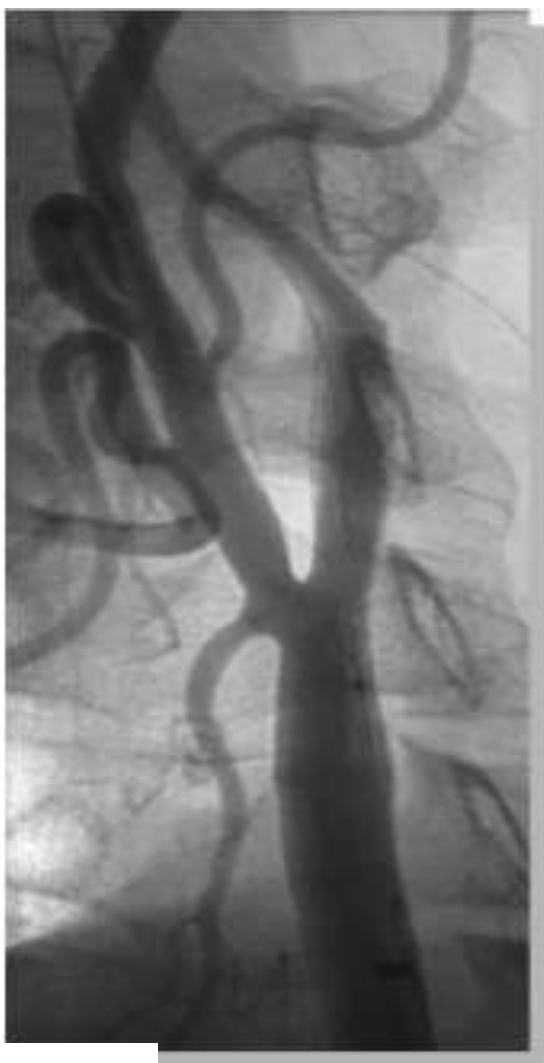


**Slika 4 DSA s prikazom stenoze desne ACi**

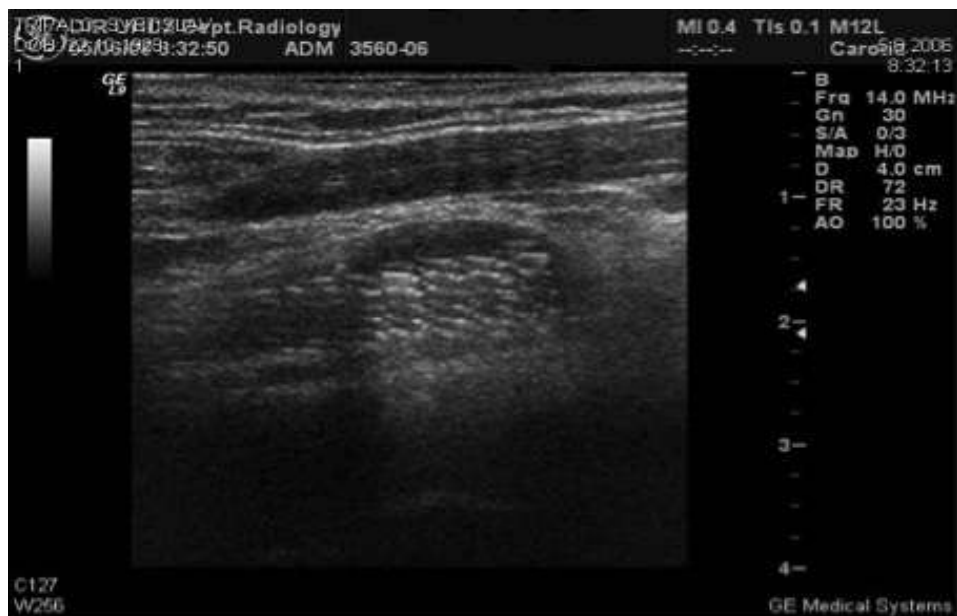


**Slika 5 DSA s postavljenim stentom**

**(Klinički zavod za dijagnostičku i intervencijsku radiologiju KB Dubrava, osobna arhiva:  
Doc.dr.sc Gordana Ivanac)**

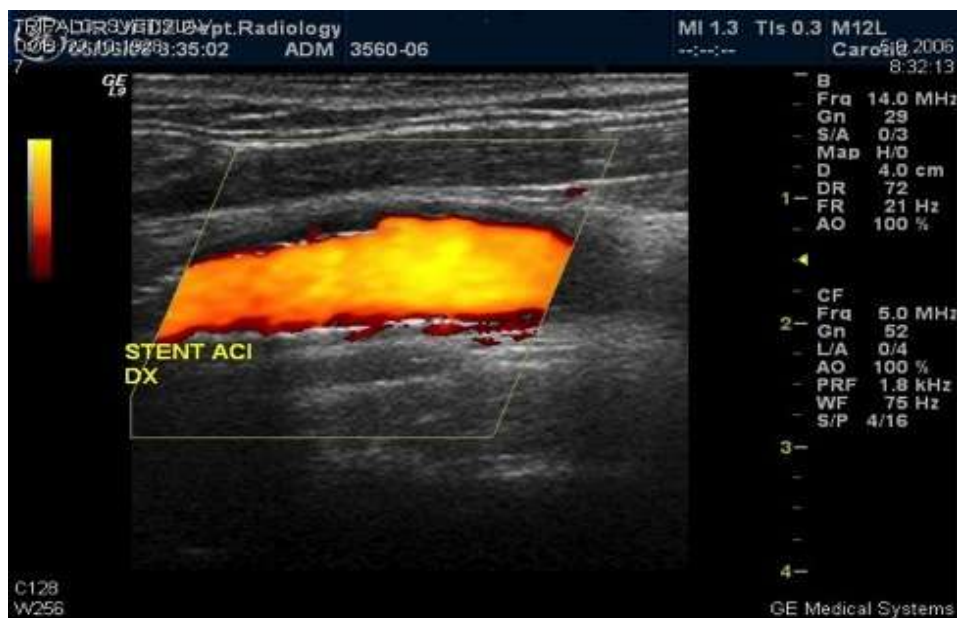


***Slika 6 DSA s normalnim protokom kroz stent  
(Klinički zavod za dijagnostičku i intervencijsku radiologiju KB „Dubrava“, osobna arhiva:  
Doc.dr.sc Gordana Ivanac)***



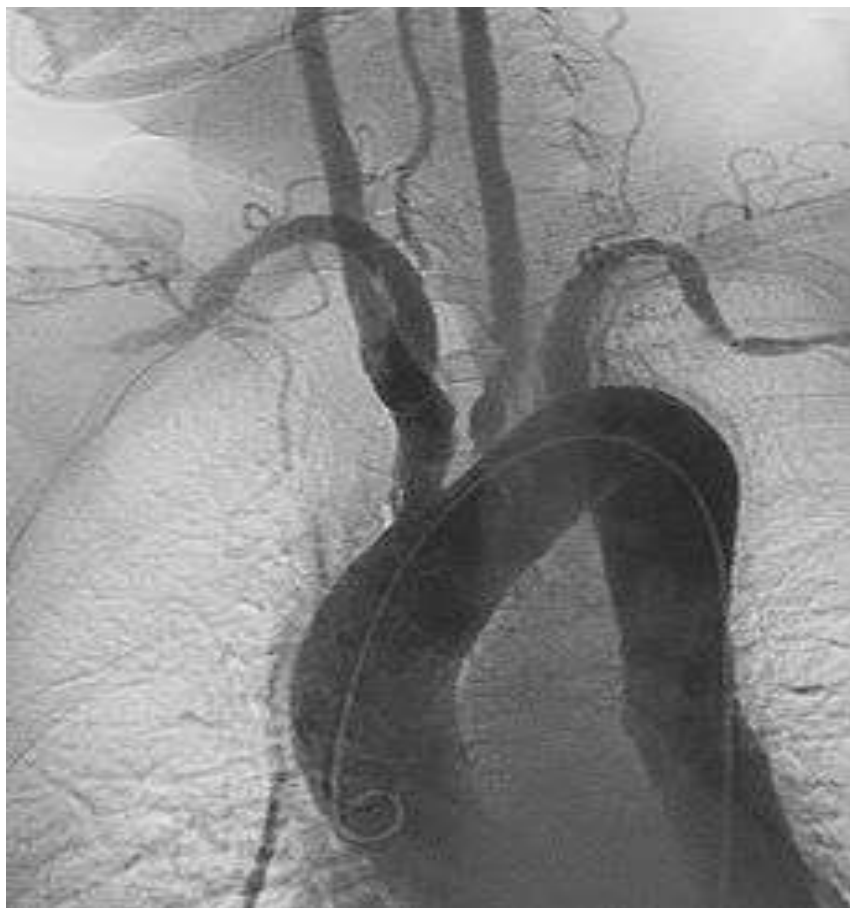**Slika 7 Ultrazvučni prikaz stenta**

**(Klinički zavod za dijagnostičku i intervencijsku radiologiju KB Dubrava, osobna arhiva:  
Doc.dr.sc Gordana Ivanac)**



**Slika 8 Protok kroz stent prikazan Power doplerom**

**(Klinički zavod za dijagnostičku i intervencijsku radiologiju KB Dubrava, osobna arhiva:  
Doc.dr.sc Gordana Ivanac)**



**Slika 9 DSA s prikazom Takayasuovog arteritisa supraaortalnih ogranaka**

**(Dostupno na**

**[http://en.wikipedia.org/wiki/Takayasu's\\_arteritis#/media/File:Takayasu\\_Arteritis.jpg](http://en.wikipedia.org/wiki/Takayasu's_arteritis#/media/File:Takayasu_Arteritis.jpg)**

**Pristup 30.travnja.2015)**

Kao predskazatelji cerebrovaskularnih događaja kod ekstrakranijalne karotidne bolesti također se istražuju i pojedini biomarkeri poput visoko-senzitivnog C-reaktivnog proteina (eng. high-sensitive C-reactive protein – hsCRP) i određenih matriksmetaloproteinaza.<sup>23,24</sup> Najčešće je na temelju obojenog i power–doplera moguće okvirno procijeniti stenozu, ali nije moguće pouzdano procijeniti stupanj stenozе, pa je nužno napraviti spektralnu analizu u svim insoniranim arterijama. Uz stupnjevanje stenozе ACI obojenim doplerom analiza B-mod UZV-om je vrlo važna u procjeni duljine, debljine, izgleda, površine i proširenosti plaka. Tako Johnson i koautori opisuju tri vrste plakova: meke, s niskim odjecima amplituda, guste, s odjecima srednjih do viših amplituda te kalcificirane, s odjecima najviših amplituda i akustičkim muklinama. Gray i Weale predložili su pak podjelu plakova u četiri tipa: uniformno hipoehogeni, dominantno hipoehogeni, dominantno ehogeni te uniformno ehogeni.<sup>4</sup> Studije navode da prisutnost eholucentnih (hipoehogenih) plakova povećava rizik

cerebrovaskularnih incidenata neovisno o stupnju stenozе i drugim kardiovaskularnim rizičnim faktorima. Da bi se proglasila signifikantna ulceracija plaka nepravilnost površine plaka treba biti barem 2 mm duboka i 2 duga. Subklavijalne arterije također mogu biti zahvaćene aterosklerotskom bolešću te je zabilježena nešto veća zahvaćenost lijeve AS. Razlika tlaka veća od 20 mm Hg dobivena pri mjerenju na obje ruke uvijek treba pobuditi sumnju na postojanje stenozе AS. Tada reverzni protok u ipsilateralnoj vertebralnoj arteriji zabilježen doplerom služi kao pokazatelj postojanja sindroma subklavijalne krađe (SSS, eng. subclavian steal syndrome). Najvažniji element ultrazvučnog pregleda karotidnih arterija svakako jest stupnjevanje stenozе.<sup>6,7</sup> Klinički znakovita stenozа locirana je na bifurkaciji i/ili polazištu ACI, dok stenozе ACE nemaju veće kliničko značenje.<sup>4</sup> Ultrazvučni kriteriji se temelje na selektivnoj arteriografiji karotidnih arterija kao zlatnoj metodi na temelju koje se stupnjuje stenozа. U Europi se danas u većini centara primjenjuju NASCET-kriteriji za stupnjevanje stenozе prema kojima je CEA indicirana kod stenozа  $\geq 70\%$  promjera arterije. Za stupnjeve stenozа u rasponu od 60 – 70%, a koji su također vrlo važni pri odabiru bolesnika za CEA još nema međunarodno prihvaćenih i usuglašениh ultrazvučnih kriterija. Osnovni doplerski ultrazvučni parametri koji se mjere pri objektiviziranju promjena su maksimalna sistolička brzina na mjestu stenozе ACI (PSV, eng. peak systolic velocity), end-dijastolička brzina protoka na mjestu stenozе ACI (EDV, eng. end-diastolic velocity), te omjer maksimalnih sistoličkih brzina na mjestu stenozе ACI s maksimalnom sistoličkom brzinom u srednjem ili distalnom odsječku ACC (tzv. ACI/ACC omjer).<sup>1,6</sup> Danas se PSV uzima kao najvažniji samostalni kriterij upotrebljavan za stupnjevanje karotidne stenozе. Postojali su brojni kriteriji za stupnjevanje stenozе ACI. Neki od njih su Robinsonovi te De Bray-evi no na Zavodu za dijagnostičku i intervencijsku radiologiju „KB Dubrava“ se koriste kriteriji Concensus Conference Society of Radiologists in Ultrasound (SRU) prema kojima se stenozа ACI  $> 70\%$  dijagnosticira kada je PSV  $> 2,3$  m/s, EDV  $> 1$  m/s, a omjer PSV-a ACI/ACC  $> 4$ . Pri stenozama višeg stupnja rutinski se gleda i smjer toka krvi u oftalmičkoj arteriji. Retrogradan protok se u pravilu očekuje u stenozama  $> 80\%$  promjera. Važno je također analizirati protok u ipsilateralnoj ACE i kontralateralnoj ACI i ACE, te obje vertebralne arterije. Pri stenozama višeg stupnja ili okluziji ACI protok u ipsilateralnoj arteriji može postati „internaliziran“, odnosno imati više spektre rezistencije od fizioloških, a kompenzatorno se može ubrzati protok u kontralateralnoj ACI i ACE, te u vertebralnim arterijama. Treba biti oprezan da se takav slučaj ne proglasi stenozom kontralateralne arterije.<sup>4</sup> Prilikom insonacije te mjerenja PSV-a i EDV-a, kod insonacije treba biti što paralelniji sa protokom krvi i ne bi trebao biti veći od 60 stupnjeva.<sup>4</sup> Pacijentima sa suspektnom stenozom također treba evaluirati poststenotičke segmente ICA, oftalmičke arterije i intrakranijalnih arterija. Stenoze manje od 50 % nemaju hemodinamičkih reperkusija. Stenoze između 50-69% su

karakterizirane s diskretnim povećanjem PSV (125-230 cm/s). Kod stenoza većih od 70 % također je bitno mjerenje i indirektnih znakova stenoze kao što su pulsatilni indeks (PI, eng. Pulsatility index) i sistolički indeks (SI, eng. Systolic index). Bitno je znati da se pri subtotalnoj stenozu može uočiti spori protok, ponekad vidljiv samo PD-om. Da bi se izbjegli lažno pozivni rezultati pri postojanju karotidne okluzije treba razmisliti o primjeni ultrazvučnih kontrastnih sredstava. Kada se dijagnosticira karotidna okluzija također treba razmisliti o primjeni dodatnih neinvazivnih primjena kao što su CTA i CEMRA.<sup>6,10</sup> U vrlo tortuoznih ekstrakranijskih arterija vrata s multiplim presavinućima (kinking, coiling), ponekad je vrlo teško doplerom prikazati stenozu jer je zbog same angulacije žile teško izvesti adekvatnu korekciju kuta te je preporučljivo u takvih bolesnika stupnjevati stenozu CTA-om ili MRA-om. Jako veliku ulogu dopler zauzima i u postoperativnom praćenju prohodnosti arterije i dijagnosticiranju restenoza nakon kirurškog zahvata ili postavljanja stenta, koje se u pravilu pojavljuju u oko 6% slučajeva. Pri tome, ako se restenozu pojavi odmah nakon operacije, unutar mjesec dana radi se najčešće o tehnički loše izvedenoj operaciji dok lezije koje se pojavljuju u prve dvije godine obično su posljedica miointimalne hiperplazije. Lezije nastale nakon više od dvije godine su obično posljedica recidivirajuće ateroskleroze. Nekoliko studija je potvrdilo vrijednost doplera u dijagnosticiranju restenoza nakon CEA ili umetanja stenta te se kao pokazatelj postojanja restenoza nakon CEA ili CAS uzima vrijednost PSV-a između 200 i 300 cm/s.<sup>4,10</sup>

**Tablica 1 Kriterij za utvrđivanje stupnja stenozе karotidne arterije**

	Primarni pokazatelji		Dodatni pokazatelji	
Stupanj stenozе	Maksimalna sistolička brzina protoka u ACI cm/s	Redukcija dijametра	Odnos brzina u ACC i ACI	Maksimalna enddiastolička brzina u ACI
Normalno	<125	Norm	<2.0	<40
< 50%	<125	<50	<2.0	<40
50-69%	125-230	>50	2.0-4.0	40-100
> 70%	<230	>50	>4.0	>100
95-99%	Visoka, niska ili nemjerljiva	Vidljiv protok	Varijabilno	Varijabilno
Okluzija	Nemjerljivo	Bez protoka	-	-

**ODREĐIVANJE STUPNJA STENOZE**

$$\text{ACAS i NASCET} = (B-A)/B \times 100\%$$

$$\text{ECST} = (C-A)/C \times 100\%$$

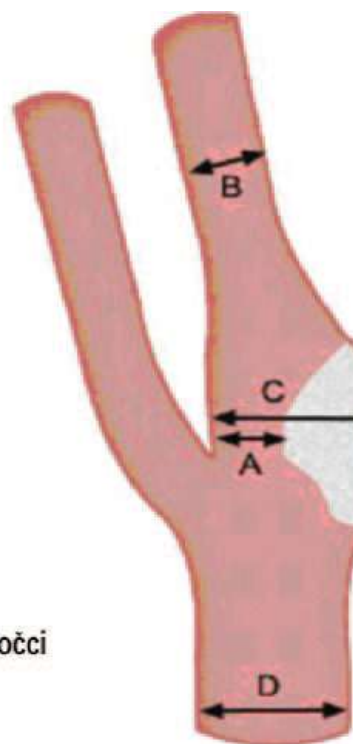
$$\text{CC} = (D-A)/D \times 100\%$$

A- najuži promjer ACI (rezidualni lumen)

B- distalni promjer ACI

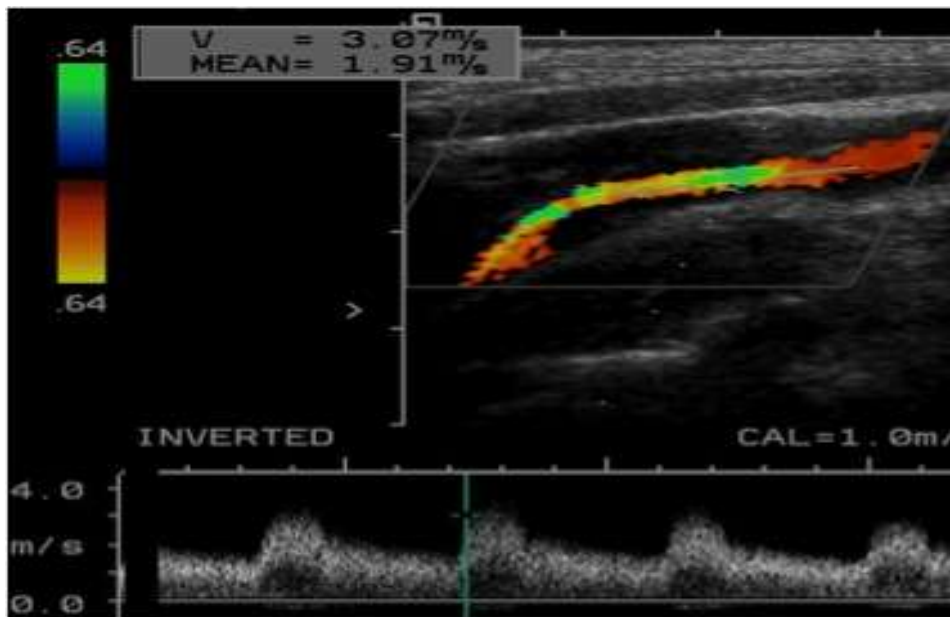
C- procijenjeni uredan promjer na najužoj točki

D- promjer ACC proksimalno od bulbosa



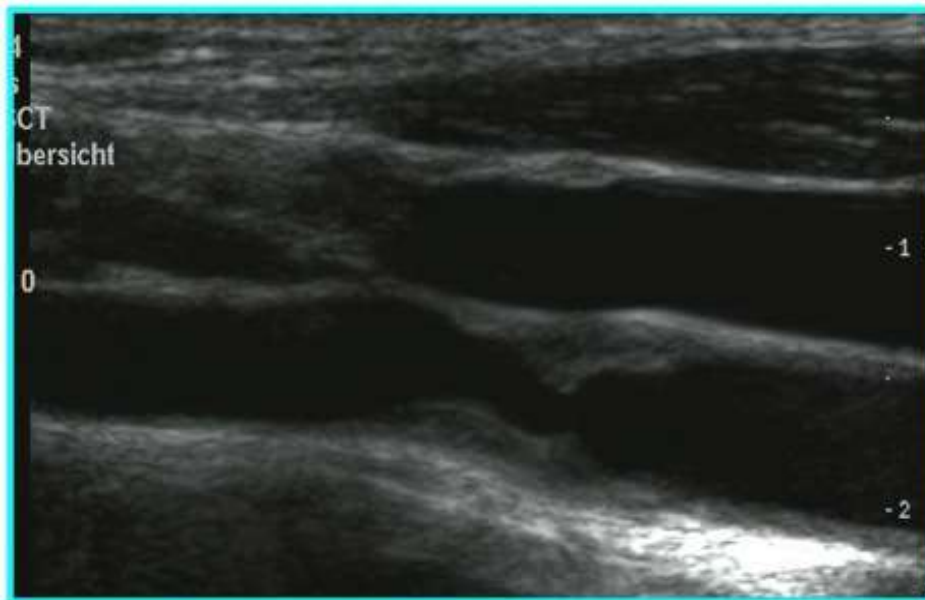
**Slika 10 Usporedba određivanja postotka stenozе prema NASCET-u i ECST-u**

(Dostupno na <http://www.elsevier.es/imatges/495/495v28n07/grande/495v28n07-90251007fig1.jpg> Pristup: 23.travnja.2015)



**Slika 11 Stenoza desne ACI**

**(Klinički zavod za dijagnostičku i intervencijsku radiologiju KB „Dubrava“, osobna arhiva:  
Doc.dr.sc Gordana Ivanac)**



**Slika 12 Prikaz aterosklerotskog plaka**

**(Klinički zavod za dijagnostičku i intervencijsku radiologiju KB Dubrava, osobna arhiva:  
Doc.dr.sc Gordana Ivanac)**

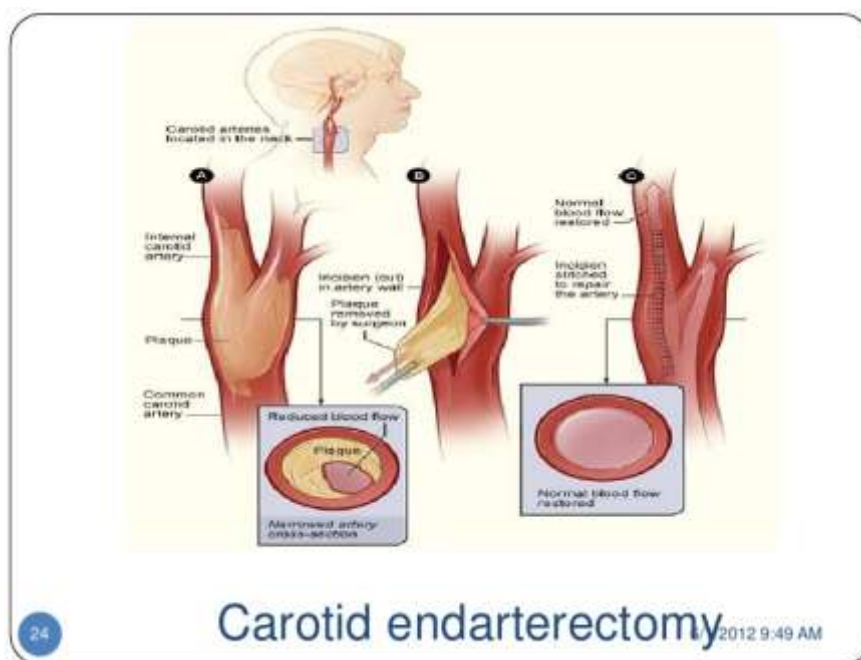


Kod bolesnika koji boluju od dijabetesa je utvrđeno da su aterosklerotične promjene u stijenkama arterija difuznije nego kod pacijenata koji nemaju dijabetes. Također, kod dijabetičara je zabilježena veća učestalost stenoza proksimalnih segmenata, unilateralnih tandem lezija kao i intrakranijalnih lezija ACI. Dosadašnji podatci o incidenciji stenotičkih promjena ACI u bolesnika s dijabetesom istaknuli su važnost evaluiranja statusa ACI koristeći DSA jer je takva obrada preduvjet i terapijskog pristupa takvim pacijentima koji su izloženi većem riziku od cerebrovaskularnih incidenata. Prilikom dijagnosticiranja disekcija doplerom se tipično uočava uska stenoza glatkih rubova bez vidljivog aterosklerotskog plaka u bolesnika koji su mlađi od tipične dobi za stenozu od ACI, dok se u nekih može uočiti disekcijski hematoma. No, ipak zbog varijabilnosti nalaza dijagnoza disekcije se pouzdanije postavlja primjenom DSA, CTA ili MRA. Stenoze prozračene fibromuskularnom displazijom često se ne mogu dijagnosticirati ultrazvukom, niti ih se može razlikovati od drugih patoloških stanja, osim kad se radi o tipičnom kruničastom izgledu arterije kad se dijagnoza može postaviti, pogotovo PD-om. Stoga se i tu preporuča uraditi CTA ili MRA za potvrdu konačne dijagnoze. Pri Takayasuovu arteritisu najčešće se uočava simetrično zadebljanje stijenke koje zahvaća dulji segment arterije od aterosklerotičkih plakova. Promjene se obično pojavljuju u mladih žena, uz povišene laboratorijske upalne parametre (sedimentacija eritrocita) te najčešće regrediraju na adekvatnu kortikosteroidnu terapiju pa je obojeni duplex dopler izvrsna metoda i u praćenju takvih bolesnika.<sup>4,13</sup> Iako se DSA smatra zlatnom metodom za dijagnosticiranje ove bolesti ponekad je ova metoda limitirana za ispravnu dijagnozu jer stenoze u aorti ponekad mogu onemogućiti adekvatnu kateterizaciju i postavljanje stenta. Iako literatura navodi mogućnost precjenjivanja stenoza, CEMRA je također vrijedna metoda za evaluaciju stenotičko okluzivnih promjena u aortnom luku prisutnih u Takayasuovu arteritisu i nađena je statistički značajna povezanost između nalaza DSA i CEMRA u dijagnosticiranju ove bolesti.<sup>13</sup>

## 6. KIRURŠKO LIJEČENJE

Najznačajniji rezultati kirurškog liječenja karotidne bolesti dobiveni su nakon provedenih sljedećih randomiziranih prospektivnih studija: (NASCET, eng. North American Symptomatic Carotid Endarterectomy ) i (ECST, eng. European Carotid Surgery Trial ). Riječ je o prospektivnim studijama iz početka 90-ih godina prošlog stoljeća, u kojima je uspoređivana vrijednost CEA-a s najboljim mogućim medikamentoznim liječenjem (BMT, eng. best medical treatment) u sekundarnoj prevenciji moždanih udara.<sup>1,19,20</sup> Indikacije za liječenje bolesnika sa stenozom karotidnih arterija postavljaju se na osnovi više aspekata neurološke simptomatologije i stupnja karotidne stenozе, komorbiditeta i visokorizičnosti za zahvat te vaskularnih i samih lokalnih anatomskih karakteristika stenozа. Prvi CEA izveo je DeBakey već 1953. godine. Danas je kirurška terapija CEA uspostavljena metoda s niskim mortalitetom i niskim postotkom perioperacijskih komplikacija u većini centara koji se bave navedenom problematikom, a preporučuje se u bolesnika sa signifikantnom stenozom karotidnih arterija.<sup>25</sup> Rezultati NASCET studije ističu ključnu ulogu CEA ispred medikamentne terapije za stenozе ICA veće od 70 %. Stalnim povećanjem broja bolesnika od cerebrovaskularnih bolesti, odnosno prepoznavanjem onih s jasnom karotidnom stenozom, ova je kirurška metoda postala zlatni standard u liječenju karotidnih stenozа te najučestaliji kirurški vaskularni postupak u svijetu.<sup>1,20</sup> CEA je postupak koji se najčešće izvodi kroz longitudinalnu inciziju na vratu uz rub sternokleidomastoidnog mišića ili kroz poprečnu inciziju na pretpostavljenom mjestu račvišta karotidne arterije.<sup>26</sup> Nakon preparacije dijela zajedničke, unutarnje i vanjske karotidne arterije, davanja heparina i klemanja žile, pristupa se longitudinalnoj arteriotomiji na razini bifurkacije prema proksimalno i distalno. Znatno je invazivniji od CAS uz češće oštećenje perifernih živaca. CEA je apsolutno indicirana kod bolesnika sa stenozom 70%-99% te se smije izvoditi jedino u centrima s utvrđenim perioperativnim rizikom komplikacija < 6%. U NASCET studiji operirani bolesnici imali su apsolutno smanjenje nastanka ipsilateralnog CVI-a za 17% u periodu od 2 godine (učinak se gubi ako je postotak perioperativnih komplikacija veći od 10%). U ECST studiji operirani bolesnici su imali apsolutno (6,5%) i relativno (39%) smanjenje rizika za nastanak CVI-a.<sup>19,20</sup> CEA bi bilo idealno izvesti u što kraćem vremenskom intervalu od ishemijskog događaja, idealno unutar dva tjedna. U bolesnika sa stenozom 50-69% CEA se preporuča jedino u centrima s perioperativnim rizikom komplikacija < 6%. I lokalna i opća anestezija sigurne su za bolesnike te izbor za pojedinu od ovih metoda trebao bi se vršiti u suradnji anesteziologa, kirurga i bolesnika. Zbirne analize randomiziranih kontroliranih studija govore u prilog činjenici da je učinak CEA-a maksimalan u bolesnika koji se operiraju unutar 2 tjedna od

neurološkog incidenta, odnosno u bolesnika koji se prezentiraju s blažim moždanim udarom ili TIA-om. Zbog potencijalne koristi od CEA-a u primarnoj prevenciji moždanog udara narastao je probir asimptomatskih ispitanika u otkrivanju karotidne stenoze u općoj populaciji. Stoga se pretpostavlja da će se dostupnost CEA s vremenom mijenjati te da će u sljedećem desetljeću CEA postati sigurna metoda s niskim periproceduralnim rizicima koja će se primjenjivati unutar 24 sata od kvalifikacijskog događaja. Za stenoze manje od 50 % preporuča se medikamentna terapija čak i ako su simptomatske.

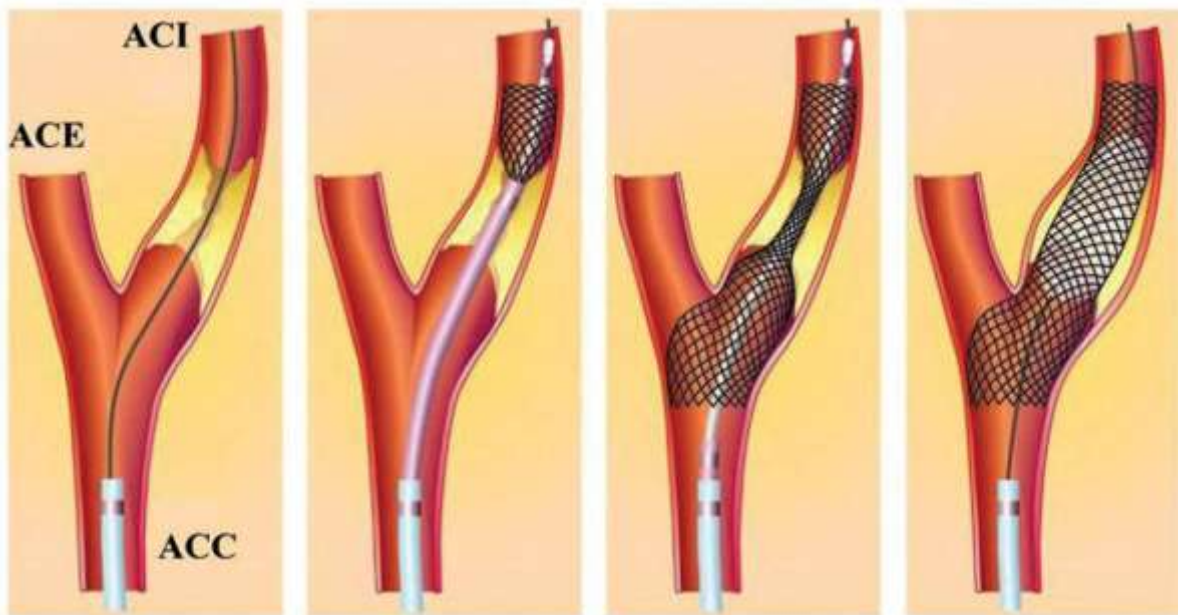


**Slika 13 Karotidna endarterektomija**

(Dostupno na [http://www.nhlbi.nih.gov/sites/www.nhlbi.nih.gov/files/images\\_242](http://www.nhlbi.nih.gov/sites/www.nhlbi.nih.gov/files/images_242) Pristup 6.svibnja.2015)

## 7. ENDOVASKULARNO LIJEČENJE

CEA i nove endovaskularne karotidne intervencije poput karotidne balonske angioplastike sa ili bez stenta (CBA, eng. carotid balloon angioplasty) i (CAS, eng. Carotid artery stenting) imaju prvenstveno preventivni učinak u sveukupnom pristupu u liječenju moždanog udara, a nalaze svoje mjesto i u sekundarnoj prevenciji. Indiciraju se kod neinvazivno dokazanih stenoza većih od 70 % . CAS je manje invazivna metoda od CEA-a. Zahvat se izvodi pod lokalnom anestezijom, bez disekcije vrata i mogućeg rizika oštećenja perifernih živaca, pa je manje bolan. Obično se periproceduralno koristi nefrakcionirani heparin uz dvostruku antiagregacijsku terapiju aspirinom i klopidogrelom. U bolesnika s intolerancijom na dvostruku antiagregacijsku terapiju indiciran je CEA.<sup>27</sup> Apsolutne indikacije za CAS karotidnih arterija imaju bolesnici sa simptomatskim stenozama ACI, restenozama nakon učinjenog CEA-a, stenozama nakon radioterapije vrata, anatomsko visoko smještenim stenozama ACI (bifurkacija), tandem lezijama (udružena stenoza ACI i ACC) te bolesnici s fibromuskularnom displazijom. Relativne indikacije za CAS brzo su progredirajuće asimptomatske stenozе karotidnih arterija te obostrane stenozе karotidnih arterija visokog stupnja. Neka istraživanja daju prednost CAS i kod pacijenata s uznapredovalom koronarnom i bubrežnom bolešću, kroničnom opstruktivnom bolešću te kontralateralnom okluzijom ACI.<sup>4,27</sup> Povišeni rizik za periproceduralne komplikacije pri endovaskularnom liječenju uočen je kod pacijenata starijih od 80 godina uz prisutnu uznapredovalu kroničnu bubrežnu insuficijenciju, s kompleksnim aterosklerotskim oboljenjem karotidne bifurkacije, multiplim lezijama ili angulacijama ACI, izraženim tortuozitetima ili kalcifikacijama aortnog luka ili karotidne bifurkacije, dugom subtotalnom stenozom ACI, te kod pacijenata koji su doživjeli teški moždani udar u prethodnih 4-6 tjedana ili imaju loš femoralni pristup. Apsolutne kontraindikacije za endovaskularno liječenje imaju pak pacijenti s intolerancijom na acetilsalicilnu kiselinu ili klopidogrel, cirkumferentnom kalcifikacijom ACI, intraluminalnim trombom, kroničnom okluzijom ACI te prisutnom intrakranijskom aneurizmom ili AV malformacijom koja zahtijeva liječenje.<sup>27</sup> Stoga endovaskularno liječenje treba biti komplementarno kirurškom liječenju, a sve odluke o načinu liječenja potrebno je zajednički donositi; treba ih u svakom slučaju donositi tim neurologa, vaskularnog kirurga i intervencijskog neuroradiologa.



**Slika 14 Umetanje stenta i implantacija balonskog dilatatora u ACI**

(Dostupno na <http://d1vzuwdl7rxiz0.cloudfront.net/content/ehj/30/22/2693/F3.large.jpg> Pristup 3.svibnja.2015)

## 8. MEDIKAMENTNO LIJEČENJE

Medikamentni pristup u liječenju stenoza karotidnih arterija podrazumijeva kombinaciju neinvazivnih postupaka koja se sastoji od edukacije, promjene životnih navika, zdrave prehrane, higijensko dijetetskih mjera i primjene lijekova. Medikamentna terapija zasniva se na liječenju arterijske hipertenzije, hiperkolesterolemije, dijabetesa, apstinenciji od pušenja te primjeni antitrombotskih lijekova poput aspirina i klopidogrela. Za stenozu karotidnih arterija < 50 % indicirano je samo medikamentno liječenje, osim kad se radi o izrazito nestabilnom aterosklerotskom plaku visokog rizika za izazivanje tromboembolijskih incidenata. Usporedba učinkovitosti klopidogrela i acetilsalicilne kiseline provedena je randomiziranom studijom CAPRIE (eng. Clopidogrel versus Aspirin in Patients at Risk for Ischaemic Events) te je utvrđeno da niske doze acetilsalicilne kiseline (u slučaju intolerancije na klopidogrel) trebaju uzimati svi simptomatski i asimptomatski bolesnici sa stenozom karotidnih arterija<sup>3</sup>. Randomizirani klinički pokusi su također pokazali djelotvornost klopidogrela i tiklopidina u prevenciji vaskularnih događaja u bolesnika s TIA-om, preboljelim ishemijskim moždanim udarom i nestabilnom anginom pectoris.<sup>28</sup> Terapija statinima se preporuča svim pacijentima s karotidnom ili vertebralnom aterosklerozom za redukciju LDL kolesterola ispod 100 mg/dl. Kod dijabetičara intenzivirana terapija s ciljem snižavanja hemoglobina A1c ispod 7.0% nije dokazala dodatnu korist. Lijekovi za povišeni arterijski tlak trebaju se uzimati sukladno postojećim smjernicama (ESH, eng. *European Society of Hypertension*). Preporuka je održavanje tlaka na razini od  $\leq 140/90$  mmHg u svih bolesnika, a u dijabetičara i onih s kroničnom bolesti bubrega preporučuje se održavanje tlaka od  $\leq 130/80$  mmHg. U skladu s ESH-ovim smjernicama u visokorizičnim skupinama preporučuje se terapija inhibitorima angiotenzin konvertirajućeg enzima (ACE inhibitorima) koja se pokazala uspješnom u snižavanju tlaka. Uzimajući u obzir kardioprotektivni učinak niskih doza beta blokatora u perioperativnom razdoblju, oni se preporučuju za one bolesnike predviđene za CEA.<sup>28,29</sup> Zaključno, antitrombotska terapija s aspirinom 75-325 mg/dan preporuča se kod svih bolesnika sa stenozom karotidne arterije u svrhu prevencije CVI, iako je korist upitna kod asimptomatskih bolesnika. U simptomatskih bolesnika indicirana je monoterapija aspirinom (75-325 mg) ili klopidogrelom (75mg). Danas je također na raspolaganju i fiksna kombinacija dipiridamola s 25 mg aspirina koja se rabi u sekundarnoj prevenciji cerebrovaskularnih incidenata.<sup>28,30</sup>

## 9.ZAKLJUČAK

Aterosklerotička stenotičko-obliterativna bolest karotidnih arterija spada među najčešće uzročnike moždanih infarkta s udjelom od 20-25%. Zbog te činjenice pravovremena dijagnostika stenotičko obliterativnih promjena karotidnih arterija zauzima veoma važnu ulogu u ranoj detekciji, a time i u prevenciji aterosklerotskih promjena. Pristup stenotičko-obliterativnim promjenama karotidnih arterija je multidisciplinaran i bilježi veliki razvoj i promjene u posljednje vrijeme, prvenstveno zahvaljujući visokosofisticiranoj dijagnostičkoj opremi dostupnoj za ranu detekciju aterosklerotskih promjena. Taj pristup obuhvaća medikamentno liječenje, primjenu suvremenih dijagnostičkih metoda te kirurško i endovaskularno liječenje. Brojne su dijagnostičke metode razvijene za ranu detekciju karotidne patologije: ultrazvuk, DSA, CTA, MRA. U novije vrijeme u dijagnostici cerebrovaskularnih bolesti jednu od najznačajnijih uloga imaju ultrazvučne pretrage koje omogućavaju neinvazivnu i objektivnu dijagnostiku i procjenu moždane hemodinamike, praćenje uspješnosti operativnog liječenja kao i detektiranje postoperativnih komplikacija. Zbog svog velikog udjela u etiologiji moždanog udara, pristup stenotičko-obliterativnoj bolesti karotidnih arterija treba biti sveobuhvatan te se u svakom slučaju bilo kakvi postupci trebaju donositi u suradnji s vaskularnim kirurgom, anesteziologom i intervencijskim radiologom.

## 10. SAŽETAK

### Dijagnostika stenotičko-obliterativnih promjena karotidnih arterija

Mijo Meter

Moždani udar je u razvijenim zemljama prvi uzrok invalidnosti i drugi uzrok smrti. Najnovije europske statistike o kardiovaskularnim bolestima navode da od kardiovaskularnih bolesti umire godišnje 4,3 milijuna ljudi u Europi. Nešto manje od polovine smrti uzrokovano je ishemičnom bolesti srca, a oko trećine CVB-om.<sup>31</sup> Uzroci moždanog udara su u oko 30% slučajeva emboli koji potječu iz srca, u 25% slučajeva ateroskleroza velikih cerebralnih arterija (85% su zbog karotidne aterosklerotičke bolesti), u oko 20% slučajeva okluzije malih moždanih arterija (lakunarni infarkti), u 20% slučajeva uzroci su višestruki ili neodređeni, a u oko 5% slučajeva radi o neaterosklerotičkim vaskulopatijama, hiperkoagulabilnim stanjima i hematološkim bolestima. Moždani udar je, dakle, vrlo značajan uzrok smrtnosti, a aterosklerotička stenotičko-obliterativna bolest karotidnih arterija je uzrok moždanog infarkta u oko 20-25% bolesnika. Brojne su dijagnostičke metode razvijene za kvalitetno verificiranje karotidne patologije zbog njene velike važnosti u etiologiji moždanog infarkta.<sup>32</sup> Doplerski pregled karotidnih arterija je dominantna neinvazivna slikovna metoda u dijagnostici karotidne patologije i u praksi se vrlo često indicira. Ultrazvuk je izvrsna metoda za rano otkrivanje, kvantifikaciju i karakterizaciju aterosklerotičnih promjena. Iako se dopler u početku smatralo metodom samo dijagnostičkog probira (screening) koja treba smanjiti broj nepotrebnih angiografija, danas je to i metoda postoperativnog praćenja uspješnosti samog kirurškog zahvata.<sup>4</sup> No, danas na raspolaganju stoje i brojne druge dijagnostičke metode poput CT-angiografije i MR-angiografije kao i digitalne suptrakcijske angiografije, koja se dugo smatrala metodom zlatnog standarda u dijagnostici i stupnjevanju stenoza ACI i drugih promjena. Između ostalog, medikamentno liječenje te kirurški postupci poput karotidne endarterektomije (CEA) i endovaskularnog liječenja (CAS, CBA) su uvelike pridonijeli uspješnosti rješavanja stenotičko obliterativnih promjena karotidnih arterija.

Ključne riječi: *stenotičko-obliterativna bolest karotidnih arterija, dopler, CT-angiografija, MR-angiografija, digitalna suptrakcijska angiografija*



## 11. SUMMARY

Diagnosis of stenotic-obliterative changes in carotid arteries

Mijo Meter

In developed countries, stroke is the primary cause of invalidity and the second cause of mortality. The newest European statistics of cardiovascular disease presumes that in one year 4,3 million people will die of cardiovascular disease. Little less of 50% of deaths is caused by ischemic heart disease, and one third of deaths is caused by CVD. Stroke is in 30% of cases caused by emboli emerging from the heart, in 25% of cases by atherosclerosis of large cerebral arteries (85% are due to carotid atherosclerotic disease), in about 20% of cases by occlusions of small cerebral arteries (lacunar infarct), in 20% of cases by multiple or unspecified causes, and in about 5% of cases by vasculopathies, hypercoagulable conditions and hematological diseases. Stroke is, therefore, a very significant cause of mortality, and stenotic-obliterative disease of carotid arteries is the cause of stroke in about 20-25% of patients. Numerous diagnostic methods were developed for efficient verification of carotid pathology due to its great importance in the etiology of stroke. Doppler examination of carotid arteries is a dominant non-invasive imaging method in the diagnosis of carotid pathology and is often indicated in practice. Ultrasound is an excellent method for early discovery, quantification and classification of atherosclerotic changes. Although Doppler was initially considered merely a method of diagnostic screening which was supposed to reduce the number of unnecessary angiographies, today it is a method of post-operative monitoring of success of the very surgical procedure. However, there are also other diagnostic procedures available today, such as CT-angiography, MR-angiography and digital subtraction angiography, which has long been considered a gold standard method for diagnosing and grading ACI stenosis and other changes. In addition to that, pharmacological treatment and surgical procedures like carotid endarterectomy (CEA) and endovascular treatment (CAS-carotid artery stenting, CBA-carotid balloon angioplasty) have substantially contributed to the success rate of treating stenotic-obliterative changes in carotid arteries.

Keywords: *stenotic-obliterative disease of carotid arteries, Doppler, CT-angiography, MR-angiography, digital subtraction angiography*

## **12. ZAHVALE**

Zahvaljujem se mentoru doc.dr.sc.Gordani Ivanac na stručnim savjetima, potpori i strpljenju prilikom izrade ovog diplomskog rada. Hvala svim kolegama i prijateljima koji su mi pružali moralnu potporu i razumijevanje ne samo tijekom izrade ovog diplomskog rada nego i tijekom čitavog studiranja.

## 13. LITERATURA

- (1). Morgan, Jonathan A, Ackerman, Robert H, Romero, Javier M. Noninvasive imaging evaluation of carotid artery occlusive disease. Applied radiology.2004;33:8-16
- (2). Željko Ivančević i suradnici. MSD priručnik dijagnostike i terapije. 2. hrvatsko izdanje. Split: placebo d.o.o., 2010
- (3). Vesna Degoricija i suradnici. Hitna medicina. Zagreb:Libar, 2013.
- (4). Brkljačić B. Dopler karotidnih i vertebralnih arterija i transkranijski dopler. U: Brkljačić B.Dopler krvnih žila. Zagreb, Medicinska naklada 2010;161-208
- (5). Boris, Brkljačić. Vaskularni ultrazvuk. Zagreb: Medicinska naklada, 2010.
- (6). Boris, Brkljačić. Dopler krvnih žila. Zagreb: Medicinska naklada, 2000.
- (7). Vida Demarin. Neurosonologija. Zagreb: Medicinska naklada, 2009..
- (8). Andrija, Hebrang;Ratomira Klarić Čustović. Radiologija. Zagreb: Medicinska naklada, 2007.
- (9).Božidar,Vrhovac;Branimir,Jakšić;Željko,Rainer;Boris,Vucelić.Interna Medicina.Zagreb:Ljevak, 2008.
- (10). Vesna Brinar i suradnici. Neurologija za medicinare. Zagreb: Medicinska naklada, 2009.
- (11). Anne G. Osborn; Susan I. Blasner; Gary L. Hedlund; Anna Illner. Diagnostic imaging brain. AMIRSYS, 2004.
- (12). Sutton, David. Textbook of Radiology and imaging. Seventh edition. Churchill Livingstone. 2003, Elsevier science. Ltd
- (13). S. K. Garg, Mohan S, Kumar S. Diagnostic value of 3D contrast-enhanced magnetic resonance angiography in Takayasu arteritis-a comparative study with digital subtraction angiography. Eur Radiol.2011;21:1658-1666.
- (14). World health organisation (1978). Cerebrovascular disorders (offset publications). Geneva

- (15). Albers GW, Caplan LR, Easton JD, Fayad PB, Mohr JP, Saver JL, Sherman DG. Transient ischemic attack--proposal for a new definition. *N Engl J Med*. 2002;347:1713-1716
- (16). Kwon B. J, Jung. C. CT angiography of stented carotid arteries. Comparison with doppler ultrasonography. *J Endovasc Ther*. 2007;14:489-497
- (17). Grant EG, Benson CB, Moneta GL, Alexandrov AV, Baker JD, Bluth EI et al. On CB, Moneta GL i sur. Carotid artery stenosis: gray-scale and Doppler US diagnosis-Society of Radiologists in Ultrasound Consensus Conference. *Radiology* 2003;229:340–6.
- (18). De Bray JM, Baud JM, Dauzat M. Consensus concerning the morphology and the risk of carotid plaques. *Cerebrovasc Dis* 1997;7:289-96
- (19). North American Symptomatic Carotid Endarterectomy Trial Collaborators. Beneficial Effect of Carotid Endarterectomy in Symptomatic Patients with High-Grade Carotid Stenosis. *N Engl J Med* 1991;325:445-53.
- (20). ECST Trialists Collaborative Group. MRC European Carotid Surgery Trial: Interim results for symptomatic patients with severe (70-99%) or mild (0-29%) carotid stenosis. *Lancet* 1991;337:1235-43
- (21). Bendszus M, Koltzenburg M, Burger R, Warmuth-Metz M, Hofmann E, Solymosi L. Silent embolism in diagnostic cerebral angiography and neurointerventional procedures: a prospective study. *Lancet* 1999;354:1594-7
- (22). Wolpert SM, Caplan LR. Current role of cerebral angiography in the diagnosis of cerebrovascular diseases. *AJR Am J Roentgenol*. 1992;159:191-197

(23). Alvarez B, Ruiz C, Chacon P, Alvarez-Sabin J, Matas M. Serum values of metalloproteinase-2 and metalloproteinase-9 as related to unstable plaque and inflammatory cells in patients with greater than 70% carotid artery stenosis. *J VascSurg.* 2004;40:469-475

(24). Arthurs ZM, Andersen C, Starnes BW, Sohn VY, Mullenix PS, Perry J. A prospective evaluation of c-reactive protein in the progression of carotid artery stenosis. *J Vasc Surg.* 2008;47:744-750; discussion

(25). Barnett HJ, Taylor DW, Eliasziw M, Fox AJ, Ferguson GG, Haynes RB, Rankin RN, Clagett GP, Hachinski VC, Sackett DL, Thorpe KE, Meldrum HE, Spence JD. Benefit of carotid endarterectomy in patients with symptomatic moderate or severe stenosis. North american symptomatic carotid endarterectomy trial collaborators. *N Engl J Med.* 1998;339:1415-1425

(26). Tomislav Šoša i suradnici. Kirurgija. Zagreb: Ljevak, 2007.

(27). Brott TG, Halperin JL, Abbara S, Bacharach JM, Barr JD,

Bush RL et al. Guideline on the Management of Patients With Extracranial Carotid and Vertebral Artery Disease. *Stroke* 2011;42:420-63.

(28). Katzung, G. Bertram, Master B. Susan, Trevor J. Anthony. Lijekovi za liječenje poremećaja koagulacije. Temeljna i klinička farmakologija. Zagreb. Medicinska naklada. 2011;587-602

(29). Mancia G, Laurent S, Agabiti-Rosei E, Ambrosioni E, Burnier M, Caulfield MJ et al. Reappraisal of European guidelines on hypertension management: a European Society of Hypertension Task Force document. *J Hypertens* 2009;27:2121-58.

(30). CAPRIE Steering Committee. A randomised, blinded, trial of clopidogrel versus aspirin in patients at risk of ischaemic events (CAPRIE). CAPRIE Steering Committee. *Lancet* 1996;348:1329-39.

(31). Hrabak-Žerjavić V, Kralj V. Epidemiologija moždanog udara. Acta Clin Croat 2004;43:14-8.

(32). European Stroke Organisation (ESO) Executive Committee, ESO Writing Committee. Guidelines for management of ischaemic stroke and transient ischaemic attack 2008. Cerebrovasc Dis 2008;25:457-507

## 14. POPIS PRILOGA

### Popis slika:

<i>Slika 1 Pregled arterijske opskrbe glave i vrata.....</i>	<i>3</i>
<i>Slika 2 MRI angiogram s prikazom stenozе desne ACC.....</i>	<i>8</i>
<i>Slika 3 MSCTA analiza stupnja karotidne stenozе pomoću kompjutorskog .....</i>	<i>9</i>
<i>Slika 4 DSA s prikazom stenozе desne ACi.....</i>	<i>11</i>
<i>Slika 5 DSA s postavljenim stentom.....</i>	<i>11</i>
<i>Slika 6 DSA s normalnim protokom kroz stent.....</i>	<i>12</i>
<i>Slika 7 Ultrazvučni prikaz stenta .....</i>	<i>13</i>
<i>Slika 8 Protok kroz stent prikazan Power doplerom.....</i>	<i>13</i>
<i>Slika 9 DSA s prikazom Takayasuovog arteritisa supraaortalnih ogranaka.....</i>	<i>14</i>
<i>Slika 10 Usporedba određivanja postotaka stenozе prema NASCET-u I ECST-u .....</i>	<i>17</i>
<i>Slika 11 Stenoza desne ACI .....</i>	<i>18</i>
<i>Slika 12 Prikaz aterosklerotskog plaka.....</i>	<i>18</i>
<i>Slika 13 Karotidna endarterektomija.....</i>	<i>21</i>
<i>Slika 14 Umetanje stenta i implantacija balonskog dilatatora u ACI .....</i>	<i>23</i>

### Popis tablica:

<i>Tablica 1 Kriterij za utvrđivanje stupnja stenozе karotidne arterije .....</i>	<i>17</i>
---	-----------

## 15. ŽIVOTOPIS

Rođen sam 5. listopada 1990. godine u Splitu. Osnovnu i srednju matematičku gimnaziju te osnovnu glazbenu školu za glasovir i klasičnu gitaru završio sam u Imotskom. 2009. godine upisujem Medicinski fakultet u Zagrebu. Aktivno se bavim sportom i glazbom te sam član sportske studentske sekcije te kardiološke sekcije. Kao student sam sudjelovao na nekoliko kongresa i studentskih radionica, a u jednom sam sudjelovao u organizacijskom odboru. Aktivno se služim engleskim te pasivno njemačkim. Posebnu zainteresiranost pokazujem za kardiologiju te dijagnostičku i intervencijsku radiologiju.

Mijo Meter