

Dugoročni rezultati i učinkovitost laminektomije sa spondilodezom u usporedbi s laminoplastikom u bolesnika s degenerativnom lumbalnom stenozom

Škoro, Ivan

Doctoral thesis / Disertacija

2013

Degree Grantor / Ustanova koja je dodijelila akademski / stručni stupanj: **University of Zagreb, School of Medicine / Sveučilište u Zagrebu, Medicinski fakultet**

Permanent link / Trajna poveznica: <https://um.nsk.hr/um:nbn:hr:105:649940>

Rights / Prava: [In copyright](#)/[Zaštićeno autorskim pravom.](#)

Download date / Datum preuzimanja: **2025-03-05**



Repository / Repozitorij:

[Dr Med - University of Zagreb School of Medicine Digital Repository](#)





Središnja medicinska knjižnica

Škoro, Ivan (2013) *Dugoročni rezultati i učinkovitost laminektomije sa spondilodezom u usporedbi s laminoplastikom u bolesnika s degenerativnom lumbalnom stenozom [Long term results and efficacy of facet sparing laminectomy with fusion vs. Young laminoplasty for the treatment of degenerative spinal stenosis]*. Doktorska disertacija, Sveučilište u Zagrebu.

<http://medlib.mef.hr/1955>

University of Zagreb Medical School Repository

<http://medlib.mef.hr/>

**SVEUČILIŠTE U ZAGREBU
MEDICINSKI FAKULTET**

Ivan Škoro

**Dugoročni rezultati i učinkovitost
laminektomije sa spondilodezom u
usporedbi s laminoplastikom u bolesnika
s degenerativnom lumbalnom stenozom**

DISERTACIJA



Zagreb, 2013.

**SVEUČILIŠTE U ZAGREBU
MEDICINSKI FAKULTET**

Ivan Škoro

**Dugoročni rezultati i učinkovitost
laminektomije sa spondilodezom u
usporedbi s laminoplastikom u bolesnika
s degenerativnom lumbalnom stenozom**

DISERTACIJA

Zagreb, 2013.

Disertacija je izrađena na Klinici za traumatologiju, Kliničkog bolničkog centra Sestre milosrdnice.

Voditelj rada: prof.dr.sc. Marin Stančić, Klinika za neurokirurgiju Kliničkog bolničkog centra Zagreb

Zahvaljujem svom mentoru prof.dr.sc. Marinu Stančiću na sveukupnoj pomoći koju mi je pružao prilikom izrade ove disertacije

Zahvaljujem supruzi Magdaleni i sinu Bartolu na ukazanom razumijevanju i strpljenju

Sadržaj

1. UVOD	1
1.1 Anatomija i patologija intervertebralnog diska	1
1.2 Degenerativna lumbalna stenoza	5
1.2.1 Etiopatogeneza	10
1.2.2 Epidemiologija	12
1.2.3 Klinička slika	14
1.2.4 Radiološka dijagnostika	16
1.3 Modaliteti liječenja	21
1.3.1 Konzervativno liječenje	21
1.3.2 Kirurško liječenje	24
2. HIPOTEZA I CILJEVI RADA	28
2.1 Hipoteza	28
2.2 Ciljevi	28
3. ISPITANICI I METODE	29
3.1 Ispitanici	29
3.2 Metode	34
3.2.1 Prijeoperacijska priprema	34
3.2.2 Operacijske tehnike	35
3.2.3 Praćenje bolesnika poslije operacije	38
3.3 Statističke metode	39
4. REZULTATI	40
5. RASPRAVA	68
6. ZAKLJUČCI	80
7. SAŽETAK	81
8. SUMMARY	83
9. LITERATURA	85
10. PRILOZI	100
10.1 OSWESTRY v2.0	100
10.2 PROLO LJESTVICA	104
11. ŽIVOTOPIS	105

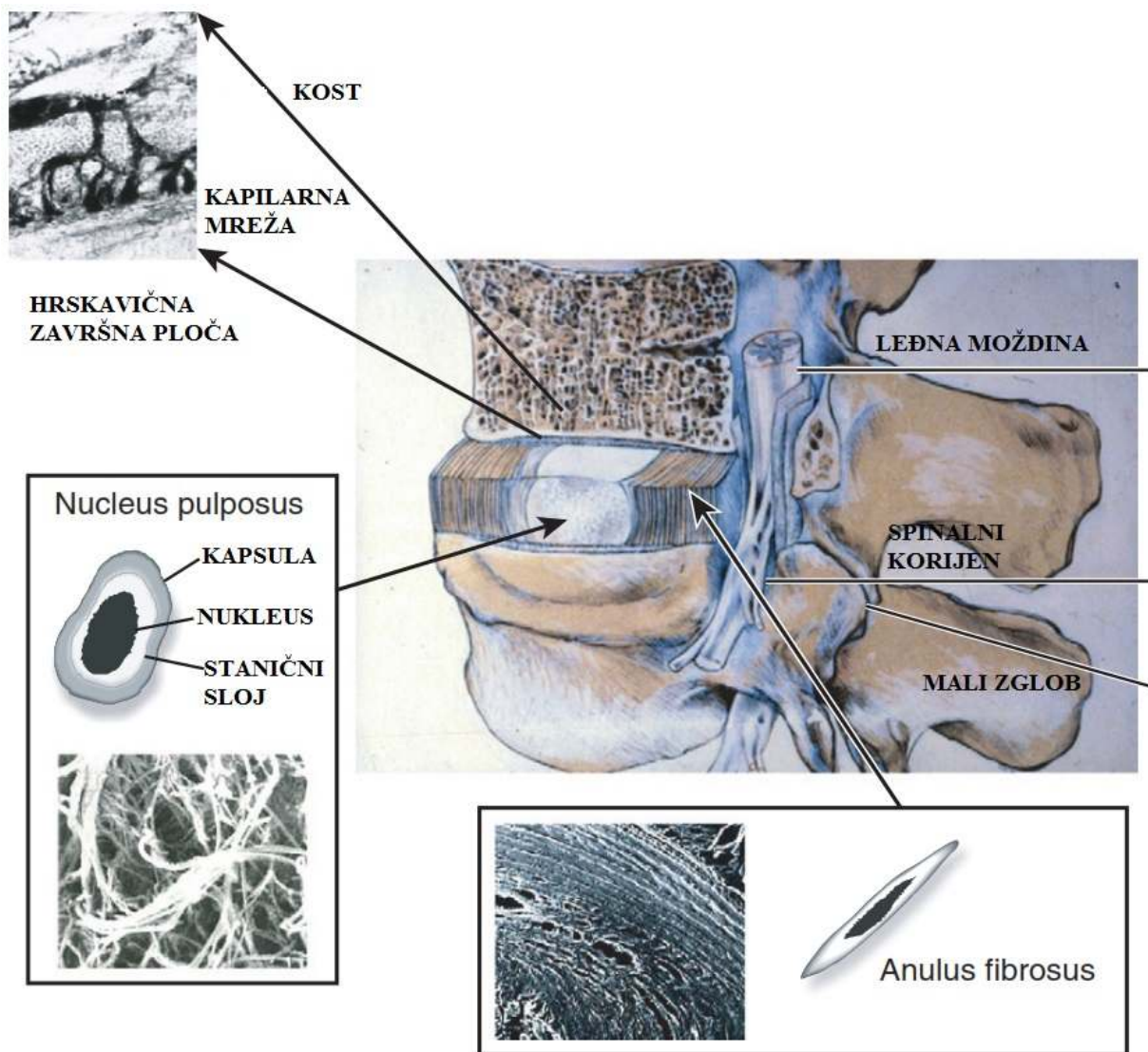
Popis kratica

Oswestry Disability Index	ODI
Youngova laminoplastika	YL
Laminektomija sa spondilodezom	FSL
Spine Patient Outcomes Research Trial	SPORT

1. UVOD

1.1 Anatomija i patologija intervertebralnog diska

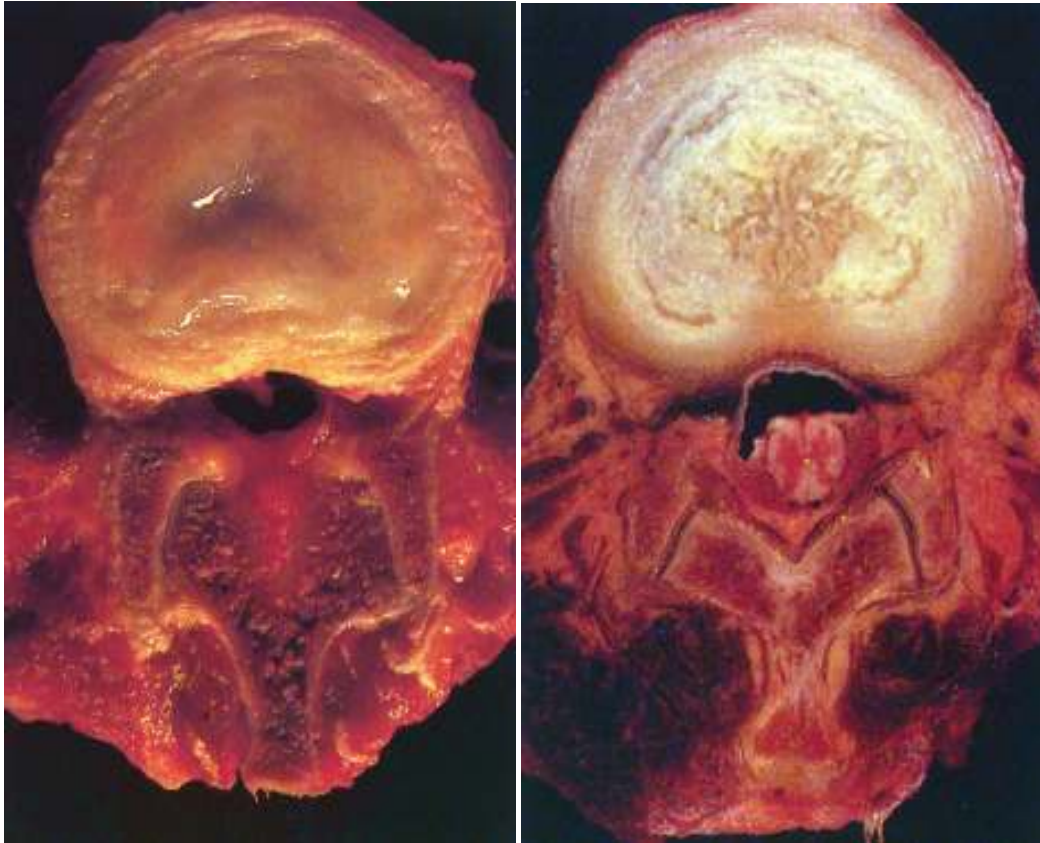
Intervertebralni disk je vezivno-hrskavična struktura čija je glavna funkcija da prenosi kompresivna opterećenja između dva susjedna kralješka. Sastoji se od tri glavne strukture: hrskavične završne ploče, nucleus pulposus smještenog u središtu diska te periferno smještenog anulus fibrosus. Hrskavična završna ploča se nalazi na površinama intervertebralnog diska uz gornji i donji koštani dio kralješka. U ranoj dječjoj dobi je debela nekoliko milimetara ali se sa starenjem stanjuje tako da kod odrasle osobe iznosi 1 milimetar i građena je od avaskularne hijaline hrskavice (1). Nucleus pulposus se nalazi u središtu intervertebralnog diska i čini njegovu jezgru (Slika 1). Sastoji se od proteoglikana i vode povezane nepravilnom mrežom kolagena tipa 2 i elastina. Kemijska građa proteoglikana im omogućuje da na sebe vežu molekule vode. Prilikom kompresije dolazi do otpuštanja molekula vode hidrofилnog agregata. Anulus fibrosus okružuje nucleus pulposus i sastoji se od približno 20-ak koncentričnih krugova kolagenskih vlakana tipa 1. Kolagenska vlakna su orijentirana pod kutom od 60 stupnjeva u odnosu na vertikalnu os kralježnice i orijentirane su paralelno u svakom krugu, a istovremeno imaju okomitu orijentaciju u odnosu na susjedni krug. Tom građom se postiže maksimalna otpornost na vlačne sile (2). Anulus fibrosus ima funkciju zadržati nucleus pulposus u središtu intervertebralnog diska kada se na njega primjeni kompresivna sila (3).



Slika 1 Građa intervertebralnog diska

Za vrijeme intrauterinog razvoja ploda vaskularni kanali prožimaju završnu ploču ali s vremenom im se broj i debljina smanjuje. S otprilike 5 godina starosti vaskularna mreža kroz završne ploče nestaje u potpunosti (4). Vaskularizacija intervertebralnog diska kod odraslih se sastoji od dvije mreže kapilara. Prva kapilarna mreža opskrbljuje vanjski sloj anulusa fibrosusa i opskrbljuje 1-2 mm vanjske površine, a druga polazi iz koštanog dijela kralješka i ulazi u završnu ploču. Središte intervertebralnog diska je udaljeno prosječno 8 mm od najbliže vaskularne zone i time predstavlja jednu od najvećih avaskularnih zona u ljudskom tijelu (5,6). Intervertebralni disk svoje nutritivne i metaboličke potrebe zadovoljava difuzijom.

Ljudski intervertebralni disk prolazi kroz najintenzivnije degenerativne promjene od svih mišićno-koštanih struktura u ljudskom tijelu, a te promjene nastupaju kronološki ranije od drugih degenerativnih promjena (7). Permeabilnost završnih ploča i kapilarna mreža se tijekom starenja smanjuju što dovodi do poremećenog metabolizma. Količina proteoglikana se smanjuje, osobito u nucleus pulposusu. Dolazi do porasta udjela kolagena tipa 1 koji zamjenjuje kolagen tipa 2. Ova promjena u kemijskom sastavu dovodi do poremećaja građe anulusa fibrosusa čiji se koncentrični krugovi sljepljuju i gube snagu. Kod novorođenčadi nucleus pulposus se sastoji od 90% vode, dok se kod odraslih u 20-im godinama udio vode smanjuje za 80% (Slika 2). Smanjenjem udjela vode, dolazi do gubitka jasne granice između nucleus pulposusa i anulus fibrosusa (8). Posljedično dolazi do smanjenja visine intervertebralnog diska. Dolazi do gubitka organizacije lamela anulusa fibrosusa te se povećava vjerojatnost njegova pucanja (9,10). Metaboličke promjene, osobito gubitak hidrostatskog tlaka dovode do razvoja patološke kapilarne mreže koje dovode do otpuštanja neuralnih faktora rasta i razvoja malih nemijeliniziranih senzornih živčanih niti koji su ključni u razvoju diskogene boli (11,12).

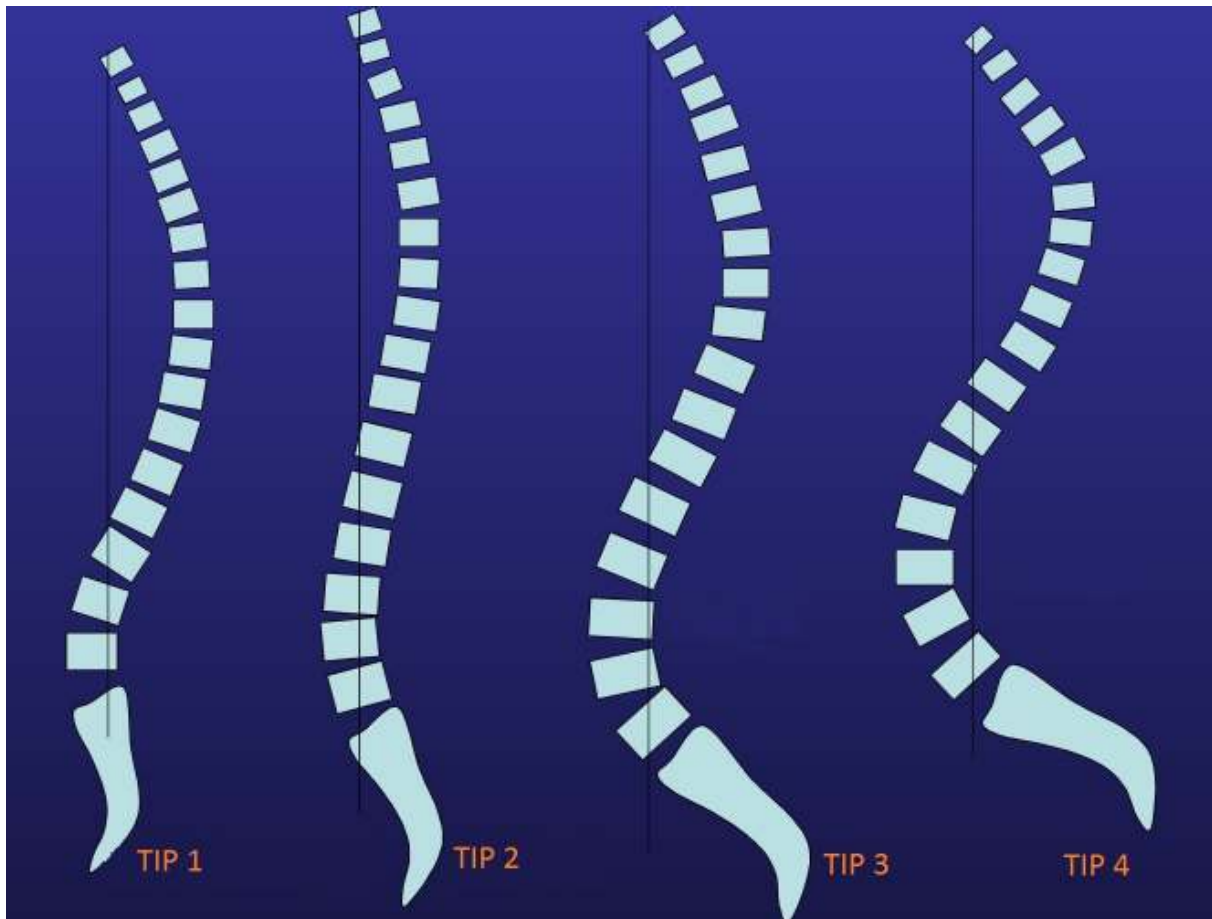


Slika 2 Transverzalni presjek kroz intervertebralni disk sa prikazom gubitka udjela vode i demarkacijom nucleus pulposusa i anulusa fibrosusa A: intervertebralni disk adolescenta B: intervertebralni disk kod 28 godišnjaka

Paralelno sa smanjenjem visine intervertebralnog diska dolazi i do destabilizacije malih zglobova kralježnice, ligamentarnog sustava kao i samih kralježaka (13). Mali zglobovi kralježnice u cilju restabilizacije reagiraju hipertrofijom. Degenerativne promjene malih zglobova su osteoartritičkog tipa, započinju sinovitisom i dovode do gubitka artikularnih hrskavica. Dolazi do razvoja hipertrofičnih osteofita na rubovima malih zglobova. Osteoartritis malih zglobova kralježnice započinje paralelno i posljedično sa degenerativnim promjenama intervertebralnog diska i posljedica je smanjene visine intervertebralnog diska i povećanja opterećenja na zglobne plohe zbog destabilizacije nakon gubitka visine intervertebralnog diska (14).

1.2 Degenerativna lumbalna stenoza

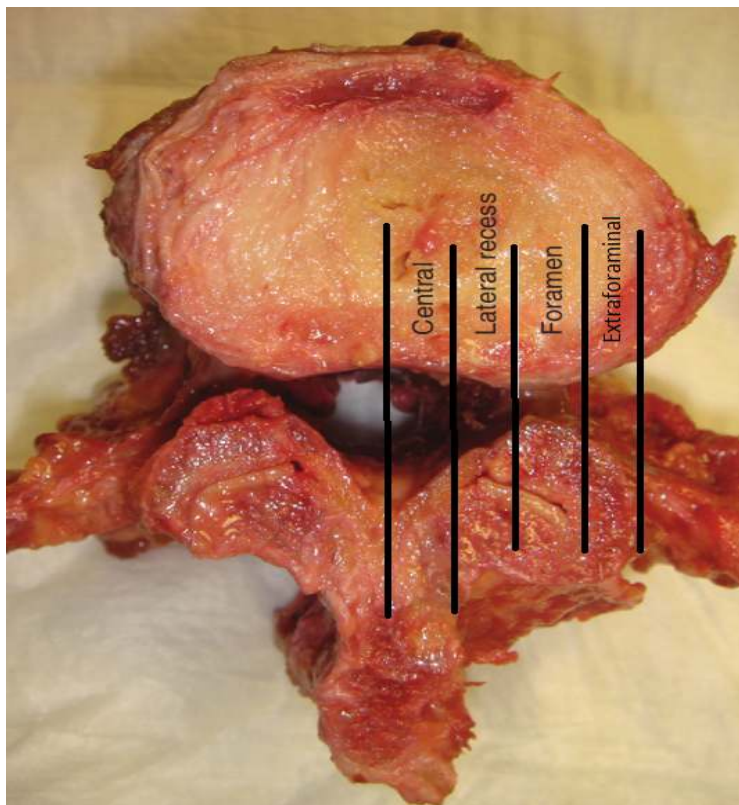
Razvojem bipedalnog hoda dolazi do morfoloških promjena same kralježnice i zdjelice koje sada moraju odgovoriti na nove statičke izazove (15). S obzirom na kut gornje pokrovne plohe prvog sakralnog kralješka, koji se mjeri u stupnjevima i naziva se „sacral slope“ definirana su četiri tipa lumbalne lordoze. Tip dva koji se još naziva i harmonična hipolordoza stvara predispoziciju za razvoj degenerativnih bolesti malih zglobova i razvoj stenoze. Nakon razvoja degenerativnih promjena diskova slabinske kralježnice tip 3 prelazi u niži tip zbog verikalizacije sakruma (Slika 3). Lumbalna stenoza označava suženje promjera vertebralnog kanala s posljedičnom kompresijom neuralnih struktura. Riječ stenoza potiče od grčke riječi „stenos“ što znači suženje. Prvi detaljan opis ovoga stanja dao je Antoine Portal 1803. godine. Tijekom 50-ih i 60-ih godina dvadesetoga stoljeća Verbiest i suradnici su prvi upotrijebili naziv spinalna stenoza i povezali ju sa patognomoničnom kliničkom slikom. (16-19). Kirkaldy-Willis je opisao slijed degenerativnih promjena kao i morfološke promjene koje dovode do razvoja lumbalne stenoze (20-22). Suženje kralježnice se može dogoditi u centralnom kanalu, lateralnom recessusu ili u neuralnom foramenu što dovodi do kompresije neuralnih struktura na tim mjestima. Simptomi ovise o mjestu kompresije (23).



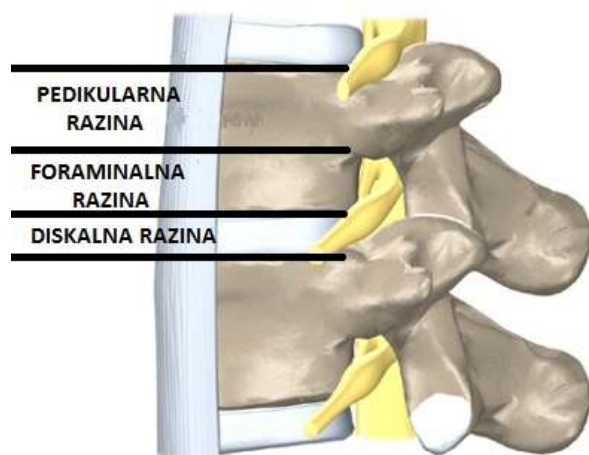
Slika 3. Tipovi lumbalne lordoze prema kutu gornje pokrovne plohe S1 kralješka (sacral slope). Tip 1 $SS > 35^\circ$ kratka lumbalna lordoza; Tip 2 $SS > 35^\circ$ ravna lumbalna lordoza; Tip 3 $35^\circ < SS < 45^\circ$ dobro razvijena lumbalna lordoza; tip 4 $SS > 45^\circ$ hiper zavijena lumbalna lordoza

Lumbalna stenoza označava anatomska dijagnozu koja se razvija starenjem i može se razviti i kod bolesnika bez kliničke slike (24). Točan razlog zašto neki bolesnici sa lumbalnom stenozom razvijaju kliničku sliku, a drugi ne najvjerojatnije leži u anatomske razlikama tih osoba, te su jedni sposobni kompenzirati suženje dok drugi nisu (25). Pacijenti sa centralnom stenozom se prezentiraju neurogenim klaudikacijama dok se pacijenti sa stenozom lateralnog recesusa i stenozom intervertebralnog foramena prezentiraju sa kliničkom slikom radikulopatije (26). Klasifikacija lumbalne stenozе može biti na osnovi anatomske i etiološke podloge. Etiološka podloga dijeli bolest na urođenu spinalnu stenozu i stečenu lumbalnu stenozu. Urođena stenoza je posljedica kongenitalnih malformacija i grešaka u razvoju. Kongenitalne malformacije uključuju nepotpuno zatvaranje vertebralnog luka,

skraćene pedikle i torakolumbalnu kifožu te razne druge rjeđe anomalije. Urođene stenoze čine manje od 9% svih slučajeva lumbalne stenoze. Stečena stenoza nastaje kao posljedica degenerativnih promjena, jatrogenih postupaka, sistemskih bolesti i trauma. Jatrogeni postupci koji dovode do nastanka spinalne stenoze su najčešće laminektomije, fuzije i mikrodisektomije. Od sistemskih bolesti kao uzrok nastanka lumbalne stenoze najzastupljenije su Pagetova bolest, akromegalija, tumorski procesi i ankilozantni spondilitis. Važnost klasifikacije lumbalne stenoze leži prvenstveno u tome što ona pokazuje etiologiju samoga nastanka bolesti i time utječe na izbor liječenja, poglavito izbor kirurškog liječenja bolesti. Stenoza se može anatomski podijeliti na: centralnu stenožu, stenožu lateralnog recesusa i foraminalnu stenožu (27,28,29) (Slika 4A i 4B) Postoji nekoliko osnovnih oblika spinalnog kanala: okrugli, ovalni i trokutasti. Okrugli i ovalni tip kanala pružaju najviše mjesta za neuralne strukture centralno i u lateralnom recesusu. Trokutasti oblik spinalnog kanala ima najmanju površinu, zastupljen je u oko 15% populacije i čini vjerojatnu podlogu nastanku stenoze lateralnog recesusa (30,31,32).

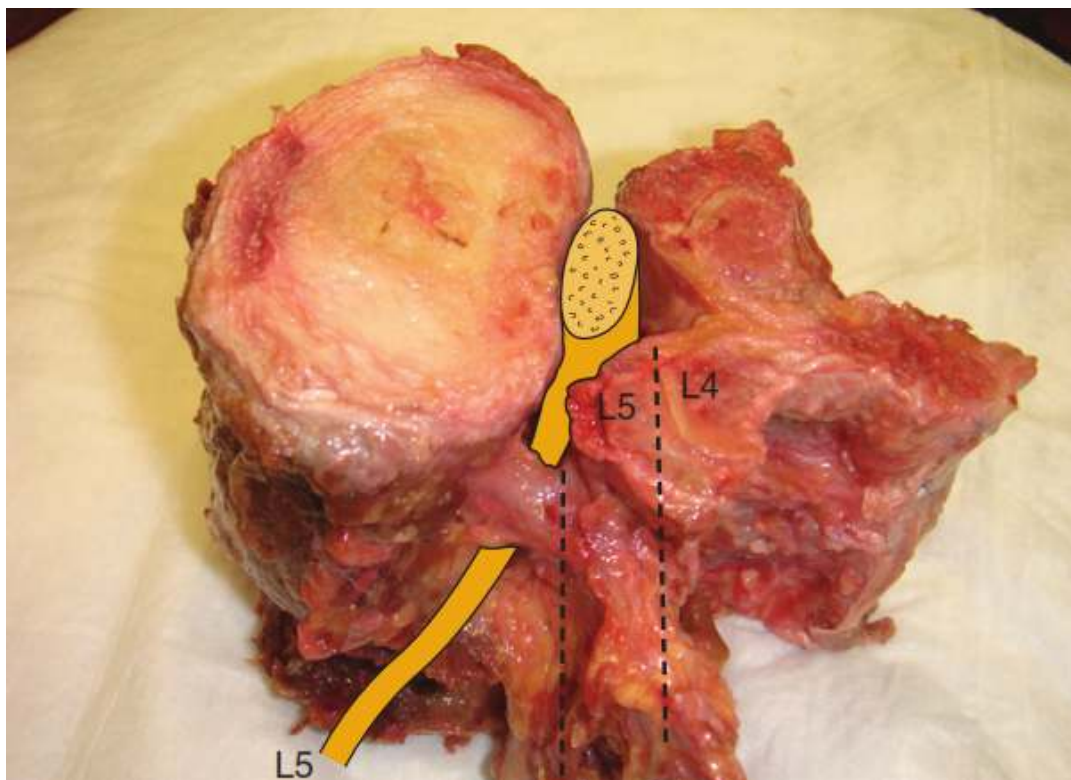


Slika 4A Lumbalna stenoza se prema anatomskoj podijeli nastanka dijeli na centralnu stenozu, stenozu lateralnog recesusa i foraminalnu stenozu



Slika 4B Postranični prikaz razina slabinske kralježnice na kojima je moguć razvoj degenerativnih procesa sa posljedičnom stenzom; pedikularna razina, razina neuralnog foramena, razina intervertebralnog diska

Centralna stenoza se razvija kako osoba stari i degenerativni proces napreduje. Hipertrofija ligamentuma flavuma je odgovorna za oko 40% stenoza spinalnog kanala. Ekstenzija kralježnice naglašava stenozu dok fleksija širi kanal. Prilikom ekstenzije, hipertrofični ligamentum flavum se utiskuje u spinalni kanal i dovodi razvoja kliničke slike. To pruža objašnjenje zašto pacijenti sa centralnom stenozom javljaju pogoršanje svojih simptoma prilikom ekstenzije kralježnice. (33) Aksijalno opterećenje sužava centralni dio spinalnog kanala i foramene. (34). Stenoza lateralnog recesususa najčešće je posljedica protruzije intervertebralnog diska u kombinaciji sa hipertrofijom gornje zglobne plohe maloga zgloba kralježnice. Stenoza lateralnog recesususa se definira kao smanjenje (manje od 3-4 mm) udaljenosti između fasete gornjeg artikularnog nastavka i trupa kralješka (Slika 5). Najčešće se prezentira sa radikulopatijom koja je posljedica direktnog pritiska na spinalni živac. Uzrok nastanka foraminalne stenozе je smanjenje visine intervertebralnog diska, razvoj osteofita na intervertebralnom disku kao i na malom zglobu te protruzije intervertebralnog diska (35).



Slika 5 Stenoza lateralnog recesusa je posljedica kompresije spinalnog korijena gornjim artikularnim nastavkom maloga zgloba

1.2.1 Etiopatogeneza

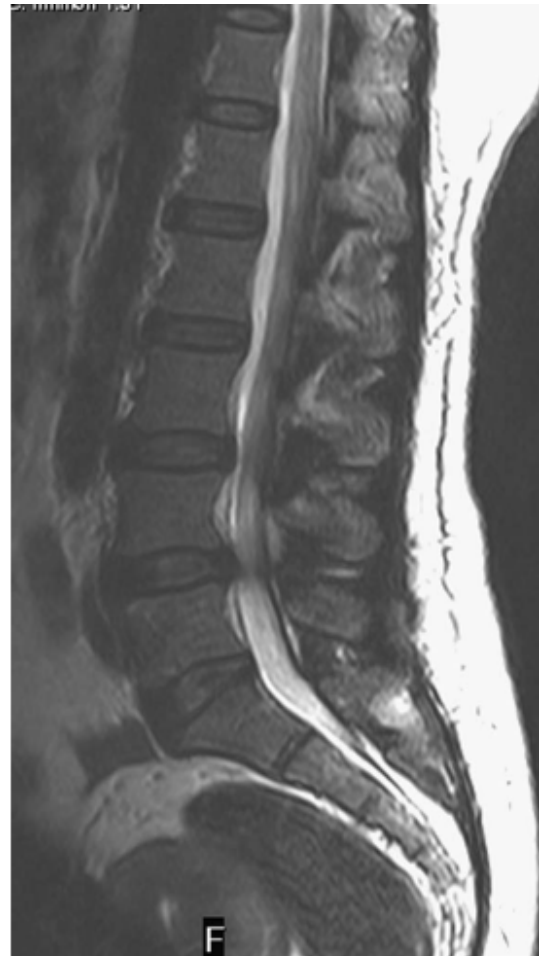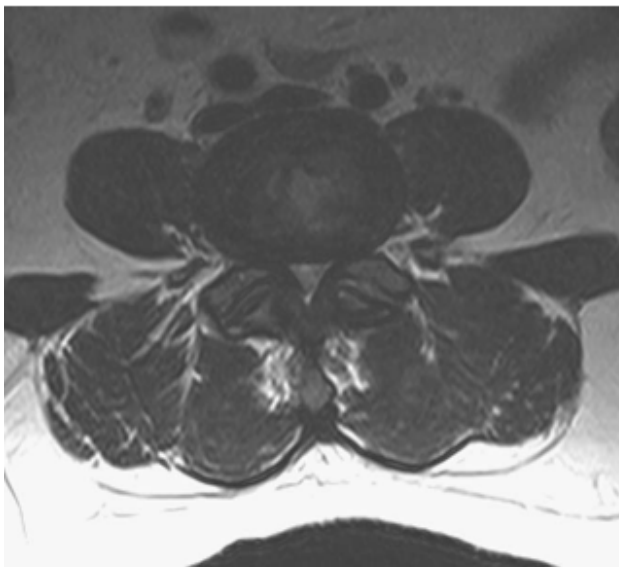
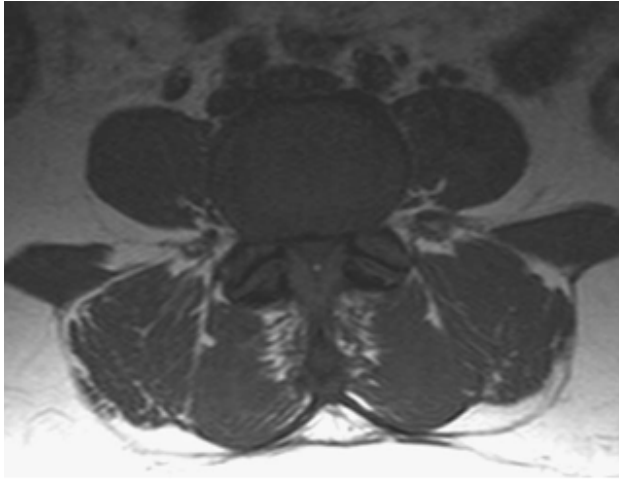
Prilagodba na bipedalni obrazac hoda još nije završena, a funkcije prijenosa opterećenja i prilagodbe podlogama s različitim nagibima još nisu postigle maksimalnu učinkovitost. Kao posljedica bipedalnog hoda dolazi do pojačanog pritiska na intervertebralni disk i posljedične degeneracije (36).

Degeneracija intervertebralnog diska kao posljedica bipedalnog obrasca hoda je prvi korak u razvoju degenerativnih promjena cijele kralježnice. Udjel kolagena starenjem se povećava i gubi se jasna granica između nucleusa pulposusa i anulus fibrosusa. Mijenja se i omjer keratin-sulfata i hondroitin-sulfata na račun smanjenja udjela hondroitin-sulfata. Keratin-sulfat ima puno manji hidrofilni kapacitet te se time smanjuje ukupna količina vode u

intervertebralnom disku. Udjel vode u intervertebralnom disku ovisi i o tipu kolagena i njegovoj zastupljenosti. Anulus fibrosus sadrži 60% kolagena tipa 2 i 40% kolagena tipa 1, dok se nucleus pulposus sastoji primarno od kolagena tipa 2. Voda u nucleus pulposusu nije slobodna i vezana je za molekule agregata koji je smješten u kolagenskoj mreži. Razvojem degenerativnog procesa se povećava udio kolagena 1. Gubitak proteoglikana i vode vezane za njih, smanjenje osmotskog tlaka u nucleus pulposusu kao i promjene u kolagenskoj mreži djeluju negativno na mehanička svojstva diska da apsorbira i raspodijeli na njega primjenjenu silu. Teorija Kirkaldy-Willisa objašnjava daljnji postupnik degeneracije (37). Ova teorija predstavlja kralježnicu kao tronožac sa tri uporišne točke: intervertebralni disk i dva mala zgloba. Kontinuirana subluksacija maloga zgloba dovodi do daljnje hipertrofije ligamentuma flavuma. Posljedično se stvaraju osteofiti na razini intervertebralnog diska kao i na površini maloga zgloba koji još dodatno sužavaju promjer kanala kralježnice. Gore navedeni mehanizmi dovode do razvoja anatomskog suženja, ali ne nužno i do razvoja kliničke slike. Uz jačinu stenoze razvoju kliničke like doprinosi i broj razina zahvaćenih stenozom. Schonstorm je u studijama na kadaverima dokazao da tek suženje kanala kralježnice za 45% dovodi do porasta tlaka u spinalnim korijenima (38). Delamarter je dokazao na animalnim modelima da suženje duralne vreće za 25% nije produciralo kliničku sliku, dok je suženje za 50% redovno dovodilo do senzornih i motoričkih ispada (39). Rydevik je dokazao da dugotrajno povećanje tlaka za svega 5 do 10 mmHg dovodi do venske kongestije i smanjenja intraneuralne mikrocirkulacije što posljedično dovodi do smanjenja funkcije spinalnih korjenova (40).

1.2.2 Epidemiologija

Lumbalna spinalna stenoza je vodeća predoperativna dijagnoza za bolesnike starije od 65 godina koji se podvrgavaju bilo kojoj vrsti operacije kralježnice (41). Prosječna incidencija operacija zbog degenerativne lumbalne stenoze je 9.7/100 000 stanovnika (42). U SAD je broj operacija zbog lumbalne degenerativne stenoze osmerostručen u razdoblju od 1972. do 1992. godine. Degenerativna lumbalna stenoza se uobičajeno pojavljuje iza šezdesete godine života. Općeniti razvoj društva u cjelini dovodi do produžavanja životne dobi i samim tim većeg udjela populacije treće životne dobi. Recentne studije su pokazale prevalenciju relativne stenoze u populaciji do 40 godina 20.0%, a apsolutne stenoze 4.0%. U populaciji od 60 do 69 godina prevalencija relativne stenoze je iznosila 47.2% , a apsolutne 19.4%(43). Degenerativna lumbalna stenoza može nastati na jednom ili više segmenata slabinske kralježnice, a mogu biti uključeni i svi segmenti (44). Najčešće mjesto stenoze je na L4-L5 razini, zatim slijede po padajućoj incidenciji L3-L4, L2-L3, L5-S1 i najrjeđe L1-L2 (45) (Slika 6, Slika 7).

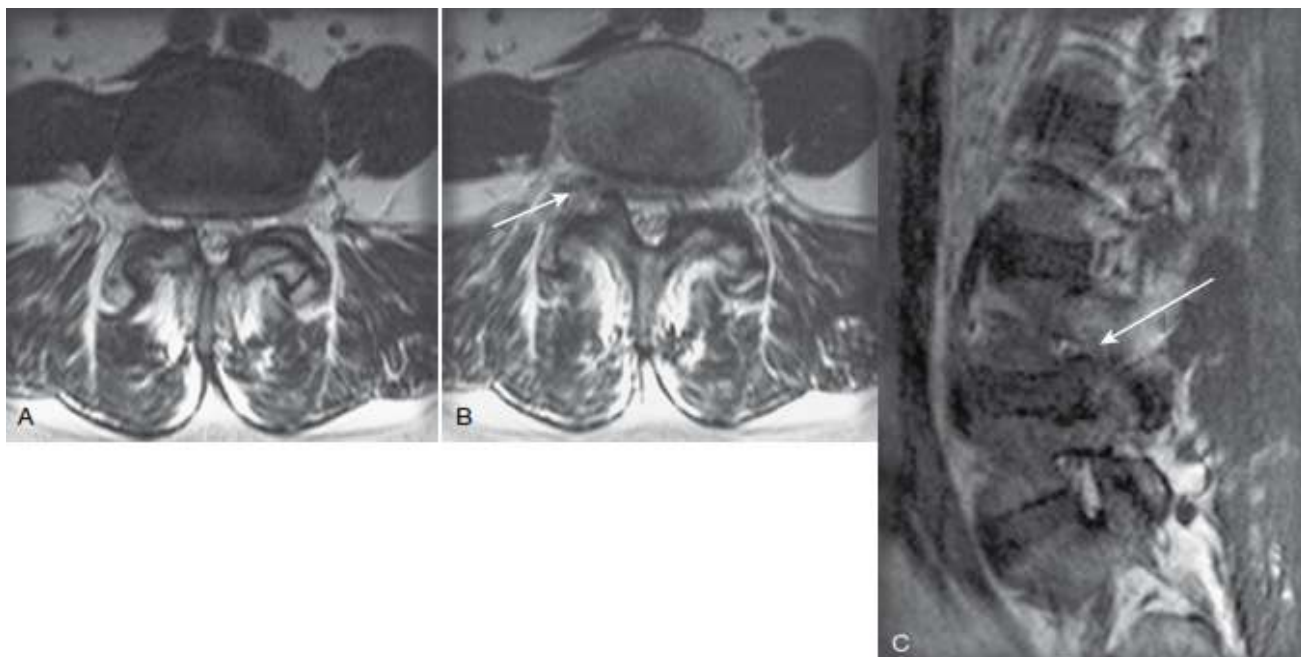


Slika 6 MR LS kralježnice na sagitalnoj snimci pokazuje na L4-L5 stenozi spinalnog kanala sa protruzijom intervertebralnog diska. Na transverzalnim snimkama se vidi suženje promjera duralne vreće, hipertrofija maloga zgloba kao i hipertrofija ligamentuma flavuma

1.2.3 Klinička slika

Lumbalna spinalna stenoza se uobičajeno pojavljuje kod bolesnika iznad šezdesete godine života iako su mogući simptomi i prije te životne dobi. Simptomi bolesti se pojavljuju postupno i podmuklo (46). Simptom koji se najviše i najpouzdanije povezuje sa lumbalnom spinalnom stenozom je neurogena klaudikacija ili pseudoklaudikacija. Pojam se odnosi na simptome koji su locirani u stražnjici, preponama i mogu se širiti niz obje noge sve do stopala. Najčešće se radi o bolnom sindromu, utrnutosti, parestezijama, slabosti pojedinih mišićnih skupina, osjećaja težine u nogama, žarenju. Manje zastupljeni su simptomi kao noćno grčenje mišića nogu i simptomi neurogenog mjehura. Simptomi su uglavnom bilateralni s tim da jedan od donjih ekstremiteta može biti više zahvaćen. Simptomi obično nisu jasno raspoređeni po dermatomima i miotomima. Ključna odlika neurogenih klaudikacija je povezanost položaja bolesnika i simptoma pri čemu fleksija kralježnice, sjedenje i ležanje dovode do olakšanja simptoma, a ekstenzija kralježnice do pogoršanja simptoma (47). Simptomi se pogoršavaju kada bolesnik stoji ili hoda, a smanjuju kada sjedne ili legne. Kod nekih bolesnika sa spinalnom stenozom duže hodanje dovodi do slabosti dorzifleksije stopala te mogu pasti jer ne mogu izvesti normalan korak. Obično prekidaju aktivnost, a nakon nekoliko minuta mirovanja osjećaju da im se snaga vratila u stopalo. Većina bolesnika ima skraćenu hodnu prugu mjerenu u metrima kao i skraćeno vrijeme stajanja mjereno u sekundama. Kako lumbalna stenoza napreduje tako se hodna pruga skraćuje. Bolesnici mogu izvoditi aktivnosti prilikom kojih je kralježnica u flektiranom položaju (48). Npr. bolesnici mogu hodati uz brdo i voziti bicikl jer su blago nagnuti prema naprijed, dok hod po ravnom i niz brdo ne toleriraju dobro i brzo prekidaju aktivnost. Neurogene klaudikacije su prisutne kod 60 do 95% bolesnika sa ovom bolesti i kod 69% bolesnika su obostrano. Bol u križima je prisutna do 95% bolesnika sa spinalnom stenozom ali ovaj klinički simptom za razliku od neurogenih klaudikacija nema veliku specifičnost već se povezuje i sa brojnim drugim

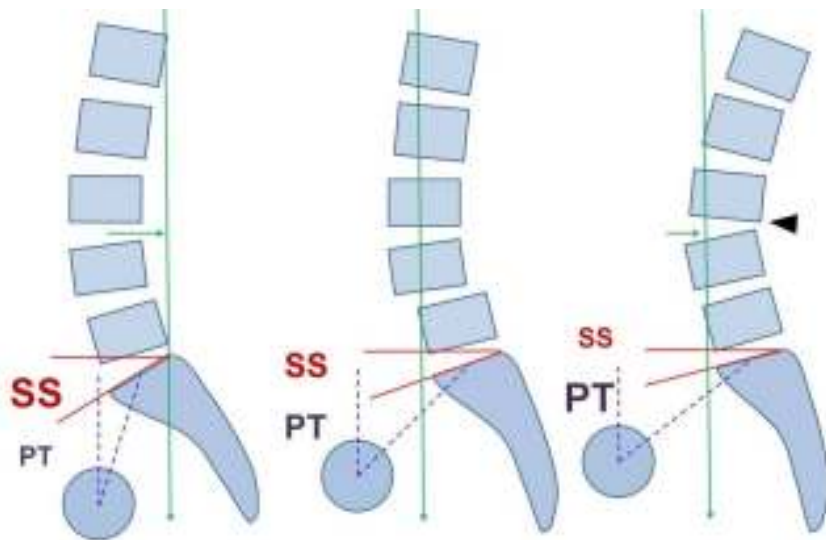
patološkim stanjima slabinske kralježnice. Neurološki pregled može biti uredan i do 18% bolesnika. Za razliku od neurogenih klaudikacija kod kojih su simptomi vezani uz kompresiju na duralnu vreću, radikularna bol se javlja kada je spinalni korijen direktno komprimiran u lateralnom recesusu ili u neuralnom foramenu (49). Radikularna bolnost ima jasnu distribuciju po dermatomima. Inkontinencija stolice i urina nije tipičan simptom u kliničkoj slici (50). Urinarna disfunkcija je prisutna kod 50% do 80% bolesnika sa lumbalnom spinalnom stenozom ali treba biti oprezan sa povezivanjem ovoga simptoma sa kliničkom slikom stenoze uzimajući u obzir da se radi o populaciji treće životne dobi (51). Potrebno je detaljno uzeti anamnestičke podatke, utvrditi da li bolesnik paralelno boluje i od neke druge bolesti koja može imitirati sličnu kliničku sliku: periferna okluzivna arterijska bolest, artritis kuka, multipla skleroza ili periferna polineuropatija (52). Još jedan od učestalijih simptoma je asimetrično smanjen ili čak ugašen patelarni refleks ili refleks Ahilove tetive. Amundsen je prospektivno promatrao stotinu bolesnika sa radiološkom i simptomatskom spinalnom stenozom. 23% bolesnika je imalo motornu slabost dok je 27% bolesnika imalo osjetne ispade (53). SPORT studija je zaključila da 26% bolesnika ima asimetrične reflekse, motorna slabost je prisutna u 28% bolesnika, a ispad osjeta kod 29% bolesnika sa degenerativnom spinalnom stenozom (54). Radi procjene uznapređovalosti bolesti razvijeno je više upitnika koji se rutinski koriste u praksi, a ispunjavaju ih sami bolesnici. Najzastupljeniji je Oswestry Disability Index koji mjeri jačinu boli, osobnu njegu, dizanje tereta, hodanje, sjedenje stajanje, spavanje, spolni život, društveni život i mogućnost putovanja. Također se koristi i SSHQ upitnik koji se sastoji od deset pitanja koja se odnose na najčešće neurološke ispade vezane za kliničku sliku lumbalne stenoze (55).



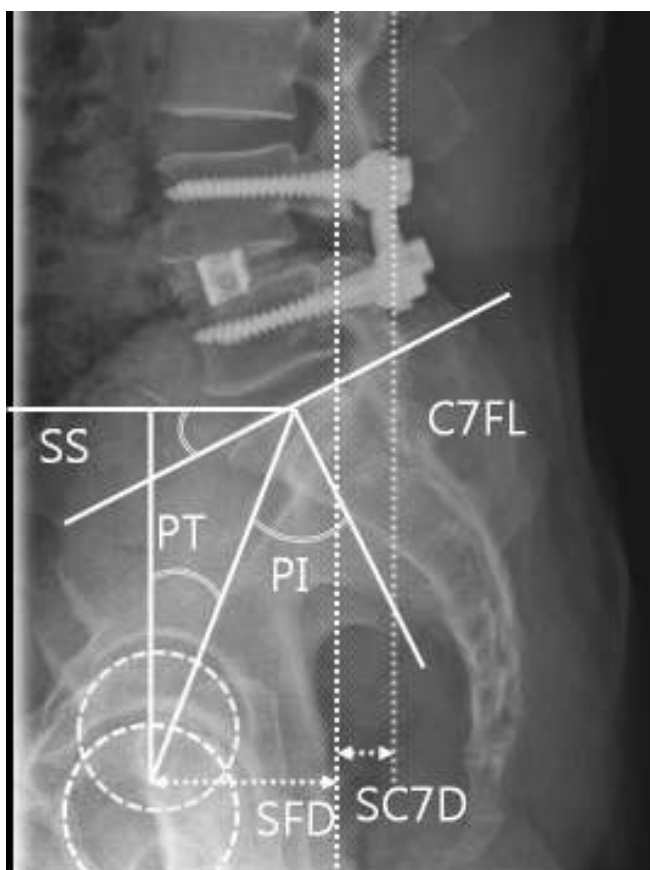
Slika 7 Foraminalna stenoza na transversalnim snimkama, A,B MR u T2 vremenu pokazuje relativno veće suženje desnog neuralnog foramena, poglavito zbog hipertrofije maloga zgloba i subluksacije, C MR sagitalna projekcija, strelica označava kompresiju na spinalni korijen

1.2.4 Radiološka dijagnostika

Uloga bilo koje radiološke tehnike u procjeni bolesnika sa simptomima tipičnim za degenerativnu spinalnu stenozu je ne samo pokazati da je stenoza prisutna već utvrditi mjesto i relativne omjere mekih tkiva i koštanih struktura, a time omogućiti precizno predoperativno planiranje koje je bitno za dobar kirurški ishod. Spoznaja da je lumbalna stenoza dinamična bolest sa maksimalnom kompresijom duralne vreće u uspravnom položaju sugerira da je više čimbenika svojim međudjelovanjem zaslužno za razvoj stenoze (56,57). Standardne RTG snimke kod bolesnika za koje se sumnja na postojanje lumbalne stenoze pokazuju politopne degenerativne promjene koje mogu biti odgovorne za kliničku sliku. RTG-om se može verificirati spondilolisteza i skolioza koje mogu biti udružene sa spinalnom stenozom. Klasičnim Rtg snimkama u stojećem položaju može se izračunati pelvic tilt, pelvic incidence, sacral slope i lumbalna lordoza u svrhu procjene stupnja sagitalne ravnoteže (Slika 8, Slika 9).



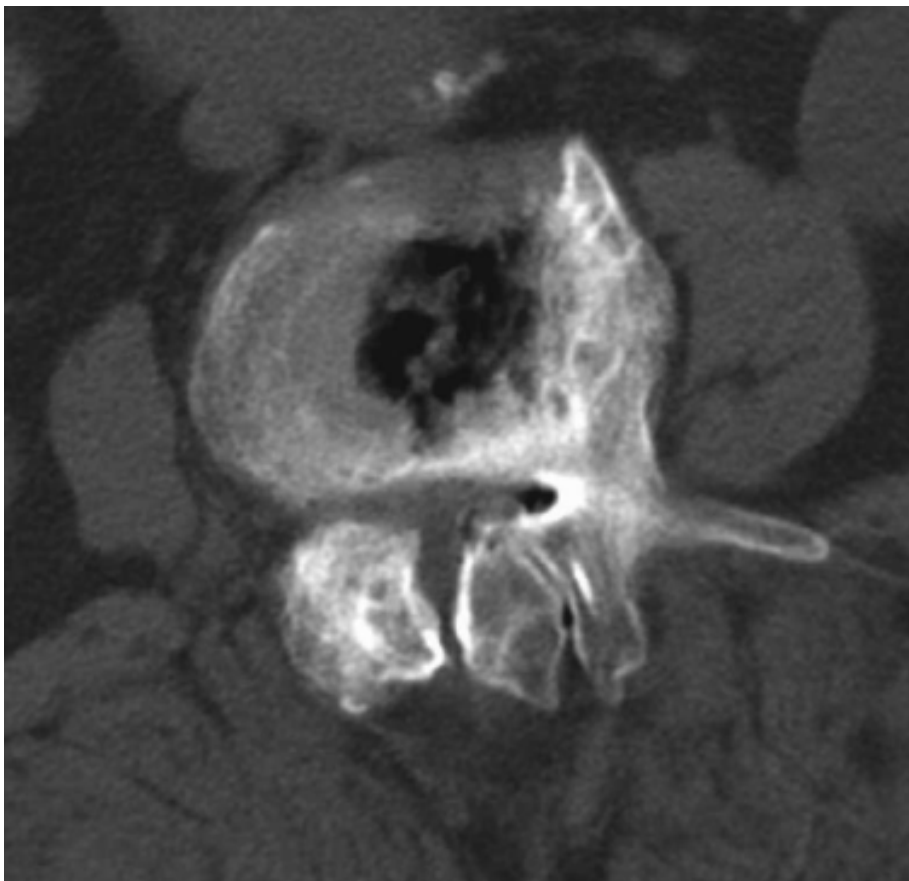
Slika 8 Klasičnim Rtg snimkama u stojećem položaju može se izračunati pelvic tilt, pelvic incidence, sacral slope i lumbalna lordoza u svrhu procjene stupnja sagitalne ravnoteže



Slika 9. Nakon učinjenog operacijskog zahvata ponovno se računaju kutevi među novonastalim anatomskim odnosima, a radi procjene sagitalne ravnoteže.

Idiopatska razvojna stenoza obično na RTG-u pokazuje kratke, hipertrofične pedikle, zadebljane lamine. Na lateralnim RTG snimkama se može lako uočiti suženje intervertebralnog foramena što može upućivati na stenozu foramena. Mijelografija sama, a kasnije u kombinaciji sa CT-om je dugi niz godina bila uporište radiološke dijagnostike degenerativne spinalne stenoze, a u određenim okolnostima i dalje će biti potrebna za postavljanje ispravne dijagnoze. Mijelografski nalaz u stenozu spinalnog kanala uključuje kompletan ili djelomičan blok kontrastnog sredstva, koji se pojavljuje kao suženje u obliku "pješčanog sata" na AP prikazu, zbog kombinacije prednje kompresije na duralnu vreću ispupčenim intervertebralnim diskom, posterolateralom kompresijom od strane hipertrofije maloga zgloba i stražnjom kompresijom od zadebljanog ligamentuma flavuma (58). Najčešći problem kod mijelografije je bio neprikazivanje duralne vreće ispod razine apsolutne stenoze, ali se u većini slučajeva i to moglo prevladati tako da je bolesnik kroz nekoliko minuta bio nagnut naprijed i time bi kontrast prošao ispod razine bloka. Kod mijelografije od izrazite su važnosti laterolateralne snimke u fleksijskom i ekstenzijskom položaju koje pokazuju promjenu širine kanala ovisno o položaju. Unatoč mnogim prednostima mijelografije, CT dijagnostika spinalne stenoze u kombinaciji sa CT rekonstrukcijama je puno osjetljivija i preciznija radiološka tehnika (59,60). Čini se da postoji slaba korelacija između kliničkih simptoma i nalaza na mijelografiji. Mijelografija obično prikazuje više abnormalnosti nego što se nalazi u kliničkoj slici. Centralna degenerativna spinalna stenoza obilježena je smanjenjem površine duralne vreće. Ranije studije ukazivale su na jasnu korelaciju apsolutne stenoze i smanjenja AP promjera kanala ispod 10 mm i relativne stenoze ukoliko je širina spinalnog kanala u AP promjeru iznosila 10-12 mm. Degenerativna spinalna stenoza na klasičnom CT snimanju je obilježena kao trokutasta konfiguracija spinalnog kanala (Slika 10). Glavna prednost CT-a u odnosu na mijelografiju je sposobnost da točno prikaže kompresiju spinalnog korijena u lateralnom recesusu i intervertebralnom foramenu (61).

Kompjutorizirana tomografija također jasno razlikuje kompresiju duralne vreće intervertebralnim diskom od kompresije uzrokovane hipertrofičnim ligamentom flavumom i hipertrofičnim malim zglobovima. Najveća kritika klasičnom CT-u prilikom dijagnostike ove bolesti je činjenica da se pretraga vrši u ležećem položaju bolesnika te se time slabinska kralježnica vraća u lordotični namještaj i prisutna stenoza može biti neprepoznata jer je širina kanala u AP smjeru maksimalna (62). CT mijelografija daje puno kvalitetnije informacije o stanju kralježnice u odnosu na samo mijelografiju i samo CT snimanje. Prednosti MR u odnosu na CT i mijelografiju, osim ne-invazivne prirode procedure i nepostojanja ionizirajućih zračenja, su mogućnost da pokaže spinalni korijen u intervertebralnom foramenu i da bez vanjskog kontrasta razlikuje duralnu vreću i ekstraduralne spinalne korijene u T2 tehnici snimanja (63). MRI studije u usporedbi s CT-mijelografijom pokazale su visok stupanj korelacije u procjeni degenerativne spinalne stenoze.



Slika 10. CT snimka transverznog presjeka pokazuje apsolutnu stenoza sa hipertrofijom malih zglobova i pojavom vakuum fenomena

MR je dijagnostička metoda izbora za bolesnike sa spinalnom stenozom. MR daje najviše detalja o koštanim kao i o mekotkivnim strukturama (64,65,66). Foraminalna stenoza se najbolje vizualizira na T1 mjerenim sagitalnim snimkama gdje se može jasno razlikovati spinalni korijen od masti koja ga okružuje. Lumbalna stenoza na MR tehnikama snimanja se također kao i na CT tehnikama snimanja prikazuje kao smanjenje AP promjera na sagitalnim snimkama, a na aksijalnim snimkama kao ukupno smanjenje površine duralne vreće. Analizom aksijalnih slika MR-a moguće je ručno izračunati površinu duralne vreće ovisno o obliku same duralne vreće na najzahvaćenijoj razini (67). Vrijednost manja od 100 mm² površine duralne vreće na aksijalnim MR snimkama i pojava kliničkih simptoma bolesti su u izrazitoj korelaciji, iako ne u apsolutnoj. Relativna stenoza slabinske kralješnice se definira

kao površina spinalnog kanala na transverzalnom presjeku između 75 i 100 mm², a apsolutna stenoza se definira ako je površina spinalnog kanala manja od 75 mm² (68).

1.3 Modaliteti liječenja

1.3.1 Konzervativno liječenje

Prilikom izbora vrste liječenja treba imati na umu da otprilike 20% ljudi starijih od šezdeset godina ima na MR dokazanu stenožu kanala, a nemaju kliničkih simptoma (69). U izboru vrste liječenja potrebno je poznavati prirodnu prognozu ove bolesti (70). Vrlo je malo studija koje su promatrale ovu skupinu bolesnika bez da je primijenjen ikakav tip liječenja. Johnson je promatrao skupinu od 32 bolesnika u trajanju od četiri godine sa mijelografskim dokazom postojanja značajne stenoze kanala i klinički prisutnim neurogenim klaudikacijama bez da su bili tretirani ikakvom terapijom bilo medikamentoznom bilo kirurškom (71). Nakon četiri godine praćenja kod 70% bolesnika je bolni sindrom ostao stacionaran, dok je kod 15% bolesnika došlo do smanjenja bolnosti, a kod 15% bolesnika je došlo do pogoršanja bolnog sindroma. Mogućnost hodanja je ostala nepromijenjena i nije došlo kod niti jednog pacijenta do drastičnog pogoršanja što upućuje na dobru prirodnu prognozu ove bolesti. Malmivaara je u svojoj prospektivnoj randomiziranoj studiji promatrao 94 bolesnika sa klinički i radiološki značajnom lumbalnom stenozom, a koji su bili podijeljeni u dvije skupine: skupina koja je bila kirurški liječena laminektomijom i skupina bolesnika koja je liječena konzervativnim modalitetima liječenja (72). Nakon 24 mjesecnog praćenja u obje skupine bolesnika je došlo do značajnog poboljšanja ODI-a, u skupini kirurški tretiranih bolesnika za 55%, a u skupini konzervativno tretiranih za 42%. Amundsen i suradnici su uspoređivali konzervativno i kirurško liječenje u kohorti od 100 bolesnika sa simptomatskom lumbalnom spinalnom

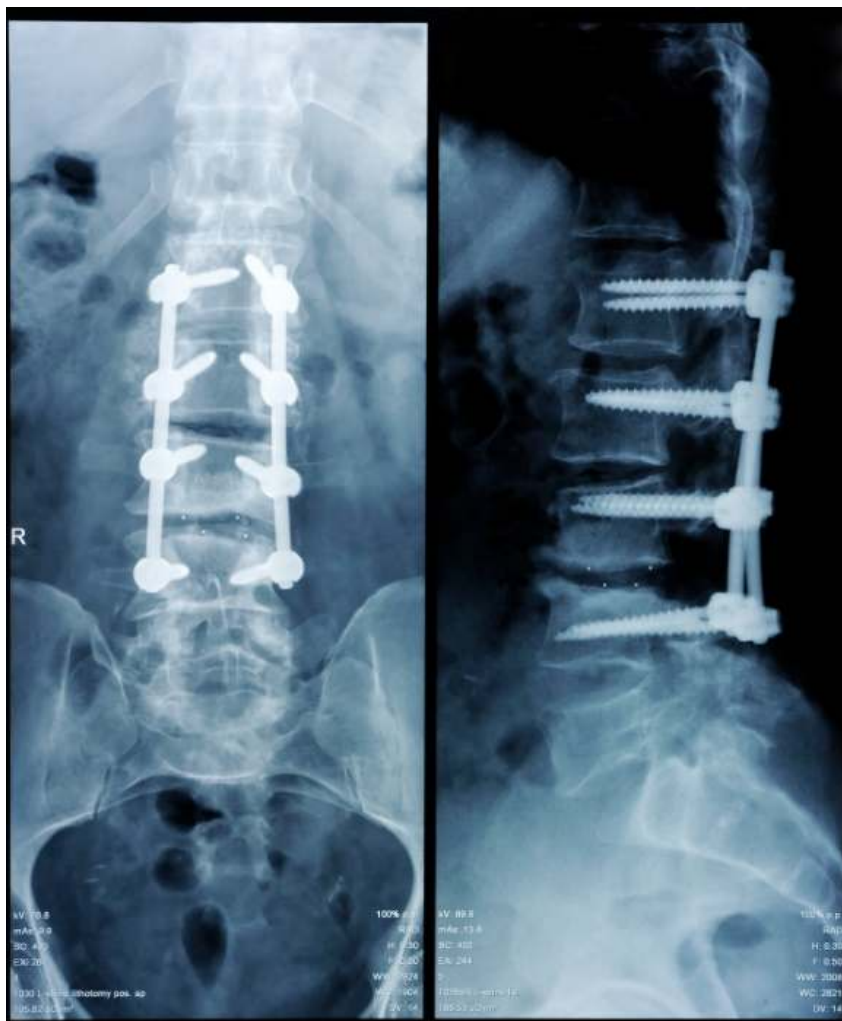
stenozom, tako da je 19 bolesnika bilo raspoređeno u skupinu koja je liječena kirurški, 50 bolesnika sa umjerenim simptomima je bilo liječeno konzervativno, dok su 31 bolesnika randomizirali u dvije predložene opcije liječenja (73). Nakon četiri godine polovica bolesnika liječena konzervativnom terapijom je imala dobre ili odlične rezultate dok je skupina bolesnika liječena operativno imala iste rezultate u 80% slučajeva. Iako je ishod nakon 10 godišnjeg praćenja za bolesnike liječene kirurškim metodama bio povoljniji u odnosu na nekiruršku skupinu, autori su preporučili da je za skupinu bolesnika sa blagim do umjerenim simptomima inicijalno bilo bolje preporučiti konzervativno liječenje jer u slučaju nezadovoljavajućeg ishoda konzervativnog liječenja uvijek ostaje opcija kirurškog liječenja. U drugoj studiji od 148 bolesnika na početku studije nakon praćenja od četiri godine zadržali su u studiji 119 bolesnika kojima su mjerili razinu boli u križima, bol u nogama i zadovoljstvo bolesnika rezultatom provedenog liječenja (74,75). U njihovoj studiji inicijalno nakon provedenog liječenja kirurški tretirani bolesnici su imali lošiji rezultat i bili su nezadovoljniji provedenom metodom liječenja, no nakon praćenja od četiri godine to se promijenilo tako da je skupina liječena kirurškim metodama imala značajnije bolji rezultat. Nakon 10-godišnjeg praćenja rezultati su bili lošiji u skupini bolesnika liječenoj kirurškim metodama no i dalje bolji od bolesnika liječenih konzervativno. Odluka o najprikladnijem izboru liječenja za pojedinog pacijenta je kompleksna i u njenom donošenju moraju biti uzeti u obzir bolesnikovi simptomi, opće stanje bolesnika, starost i preferencija bolesnika prema pojedino izboru liječenja (76). Od izbora lijekova u tretiranju bolesnika sa lumbalnom stenozom prevladavaju analgetici i nesteroidni protu-upalni lijekovi, a trenutna preporuka Europskog udruženja za liječenje reumatskih bolesti je uporaba acetaminophena (paracetamola) u dozama od 1 pa do 4 grama dnevno (77,78,79,80). Primjena antiepileptika gabapentina (Neurontina) zajedno sa nesteroidnim protuupalnim analgeticima je dovela do još boljeg oporavka, produženja hodne pruge te smanjena bolnog sindroma (81,82). Ciljevi fizikalne terapije kod bolesnika sa

lumbalnom stenozom su smanjenje lumbalne lordoze i jačanja trbušnog mišićnog zida. Pratepavanich je primijetio produženje hodne pruge i smanjenje bolnog sindroma kod 21 bolesnika sa neurogenim klaudikacijama nakon primjene trouporišnog korzeta (83). Uporaba epiduralnih kortikosteroidnih injekcija ima za cilj smanjiti upalni proces i edem na mjestu stenozе kanala. Prilikom davanja epiduralnih injekcija preporuča se uporaba fluoroskopskog navođenja (84). Renfrew je pokazao da je primjena epiduralnih blokada bez uporabe RTG uređaja bila na ciljanom mjestu kod svega 62% pacijenata (85). Botwin je u prospektivnoj studiji sa 34 pacijenta koji boluje od simptomatske lumbalne stenozе primijenio višekratno RTG-om vođene transforaminalne injekcije kortikosteroida i promatrao ih u razdoblju od 12 mjeseci (86). 75% bolesnika je imalo 50% poboljšanje bolnog sindroma, a kod 64% bolesnika je došlo do produženja hodne pruge. Prosječan broj primijenjenih blokada po jednom bolesniku je bio 1.9. Delport i suradnici su proveli retrospektivnu studiju sa 140 bolesnika sa postavljenom dijagnozom degenerativne lumbalne stenozе koji su primali epiduralne injekcije kortikosteroida uz RTG verifikaciju (87). 32% bolesnika je imalo remisiju simptoma kroz dva mjeseca dok je 53% bolesnika imalo funkcionalno poboljšanje. Prosječno je po bolesniku primijenjeno 2.23 epiduralnih blokada.

1.3.2 Kirurško liječenje

Kod bolesnika sa izraženim simptomima, kod bolesnika kod kojih je kvaliteta života značajno narušena kirurško liječenje je primarna opcija. Turner je napravio 1992. godine meta analizu studija o uspješnosti rezultata bolesnika sa degenerativnom lumbalnom stenozom liječenih operacijski te pokazao da je dobar ili odličan rezultat prisutan u 64% tih bolesnika (88). Operativno liječenje ima više opcija. Jedna od prvih i najzastupljenijih opcija kirurškog liječenja bolesnika sa neurogenim klaudikacijama i radiološki potvrđenom degenerativnom lumbalnom stenozom je široka dekompresivna laminektomija, poznatija pod nazivom „Božićno drvce laminektomija“ (89). Široka dekompresija spinalnog kanala je često u ovoj operativnoj tehnici dovodila do destrukcije pars interarticularisa ili destrukcije malih zglobova kralježnice što je rezultiralo jatrogenim instabilitetom kralježnice (90,91,92). Neki kirurzi su nakon primjene ove metode profilaktički fiksirali kralježnicu uporabom transpedikularnih vijaka da bi poništili efekt jatrogenog instabiliteta (Slika 11). Uvođenjem operativnog mikroskopa, magnetske rezonance i „high speed drill“ dolazi do razvoja kirurški preciznijih, poštenijih procedura. Novonastala kirurška tehnika osteoligamentarne dekompresije uz očuvanje malih zglobova kralježnice i bez izazivanja jatrogene destabilizacije je nazvana laminektomija uz očuvanje malih zglobova ili prema engleskom originalnom nazivu „facet sparing laminectomy“ (93,94,95). Abumi i Panjabi su dokazali na kadaverskim studijama da uklanjanje medijalnog dijela maloga zgloba ne utječe na stabilnost maloga zgloba, dok uklanjanje više od 50% maloga zgloba dovodi do instabiliteta na toj razini (96). U prospektivnoj studiji u kojoj je sudjelovalo 194 bolesnika i kojima je učinjena laminektomija Katz je pokazao da je nakon 6 mjesecnog praćenja 78% bolesnika zadovoljno ishodom operacije, a nakon desetgodišnjeg praćenja 75% bolesnika je i dalje bilo zadovoljno dok je 23% bolesnika reoperirano zbog kliničkog pogoršanja (97,98). Manjak dobro dizajniranih prospektivnih randomiziranih studija je dovelo do početka SPORT studije u

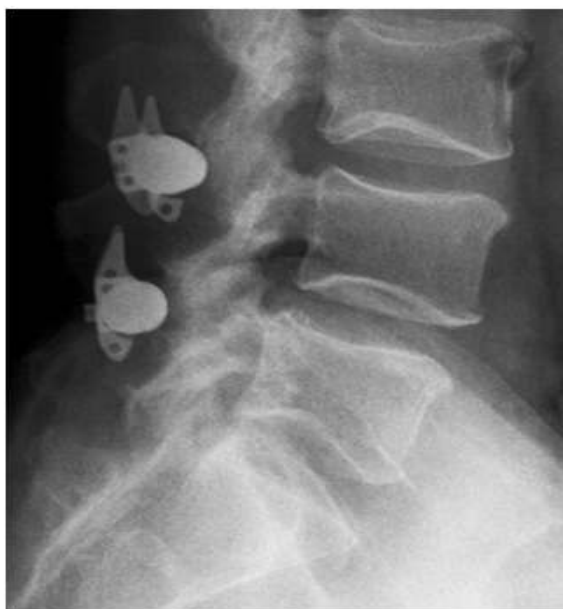SAD-u. Prvi rezultati studije su objavljeni 2008. godine nakon dvogodišnjeg praćenja bolesnika sa simptomatskom spinalnom stenozom operiranih dekompresivnom laminektomijom i onih tretiranih konzervativno. U skupinu bolesnika tretiranih kirurški je bilo uključeno 289 bolesnika, a u skupini tretiranih konzervativno 365 bolesnika. Nakon dvije godine 43% bolesnika koji su randomizirani u skupinu za konzervativno liječenje je na vlastiti zahtjev operirano. Rezultati nakon dvije godine su pokazali da je kod 63% bolesnika liječenih kirurški i 29% bolesnika liječenih konzervativno došlo do značajnog poboljšanja. U studiji koju je proveo Fischgrund u kojoj je sudjelovalo 76 bolesnika sa spinalnom stenozom i spondilolistezom, a koji su liječeni laminektomijom sa neinstrumentiranom fuzijom i laminektomijom sa instrumentiranom fuzijom došlo je do 82% odnosno 45% uspješne artrodeze (99,100). Nakon praćenja od sedam godina izvrstan rezultat je prijavilo 86% bolesnika sa uspješnom artrodezom dok je izvrstan rezultat prijavilo 56% bolesnika sa pseudoartrozom. No i dalje je kod dijela kirurga zadržano mišljenje da i ova modificirana operacijska tehnika dovodi do velike destrukcije paravertebralnog mišićja prilikom odvajanja od lamina obostrano, posljedično do njihove atrofije, presijecanje supraspinoznog i interspinoznog ligamenta dovodi do promjena u fleksijskoj komponenti stabilитета kralješnice. Kod širokih osteoligamentarnih dekompresija se povećava i mrtvi prostor prilikom zatvaranja rane te dovodi do povećane mogućnosti stvaranja intraoperativnog hematoma i povećane mogućnosti za infekciju rane (101,102,103,104,105).



Slika 11 Laminektomija sa spondilodezom učinjena na razinama od L1-L4 koja pokazuje dobar položaj transpedikularnih vijaka i održanu lumbalnu lordozu

Uzimajući sve otežavajuće čimbenike dekompresivne laminektomije u obzir, Young i suradnici su 1988. godine opisali, a McCulloh kasnije modificirao Youngovu proceduru mikroskopske tehnike karakterizirane unilateralnim pristupom uz deperiostaciju paravertebralnog mišićja samo unilateralno, interlaminektomiju ipsilateralno te ipsilateralnu i kontralateralnu dekompresiju duralne vreće i spinalnih korjenova uz očuvanje šiljastog nastavka, supraspinoznog i intraspinoznog ligamenta (106,107). U zadnjih nekoliko godina dolazi ponovno do razvoja interspinoznih implantata koji imaju za cilj distrakciju

interspinoznog prostora i da time priječe ekstenziju kralježnice. Time se potiče fleksija kralježnice, rastezanje ligamentuma flavuma te njegovog posljedičnog povlačenja iz kanala kralježnice čime se postiže indirektna dekompresija neuralnog foramena (108, 109,110). Jedan od najviše upotrebljivanih interspinoznih umetaka je X-STOP(St. Francis Medical Technologies, California) (111,112,113,114,115,116,117) (Slika 12). Richards je promatrao skupinu bolesnika prije postavljanja implantata i šest mjeseci nakon njegovog postavljanja te dokazao da je došlo do povećanja volumena neuralnog foramena između 25.4% i 34.2% (118). Također je došlo i do povećanja površine duralne vreće za 20% kod bolesnika koji stoji i 16.3% u neutralnom položaju. U prospektivnoj randomiziranoj studiji koja je provedena od strane Zuchermana u SAD-u je sudjelovalo 200 bolesnika koji su bili randomizirani u dvije skupine: bolesnici koji će se liječiti konzervativnom terapijom i oni kod kojih će biti ugrađen X-STOP implantat. Nakon jednogodišnjeg praćenja 59% bolesnika sa ugrađenim X-STOP-om i 12% konzervativno liječenih bolesnika je prijavilo značajno poboljšanje (119).



Slika 12. Postranična RTG snimka koja pokazuje postavljena dva X-STOP implantata koja povećavaju površinu neuralnog foramena

2. HIPOTEZA I CILJEVI RADA

2.1 Hipoteza

Youngova laminoplastika je manje invazivna i jednako efikasna operacijska tehnika kao dotadašnji zlatni standard laminektomija sa spondilodezom u liječenju bolesnika sa degenerativnom lumbalnom stenozom.

2.2 Ciljevi

Glavni cilj istraživanja je detektirati razliku u kvaliteti života između bolesnika operiranih metodom laminektomije sa spondilodezom i bolesnika operiranih minimalno invazivnom Youngovom laminoplastikom nakon 1 jednu i 8 godina poslijeoperacijskog praćenja.

Predoperativno te 1 godinu i 8 godina poslijeoperacijski odrediti ODI kao najpouzdaniji kriterij lokalne kvalitete života u bolesnika s degenerativnom lumbalnom stenozom.

Ustanoviti da li je došlo do poboljšanja vrijednosti parametra i da li se to poboljšanje tijekom vremena praćenja mijenjalo.

Predoperativno odrediti Prolo funkcijski i Prolo ekonomski indeks i ustanoviti da li je došlo do promjene Prolo ekonomskog i funkcijskog indeksa i da li se to poboljšanje tijekom vremena praćenja mijenjalo.

Utvrđiti invazivnost zahvata koja je ocijenjena sa vremenskim trajanjem operacije, intraoperativnim gubitkom krvi, dužinom operacijskog reza i danima hospitalizacije kod obje skupine bolesnika te ih usporediti međusobno.

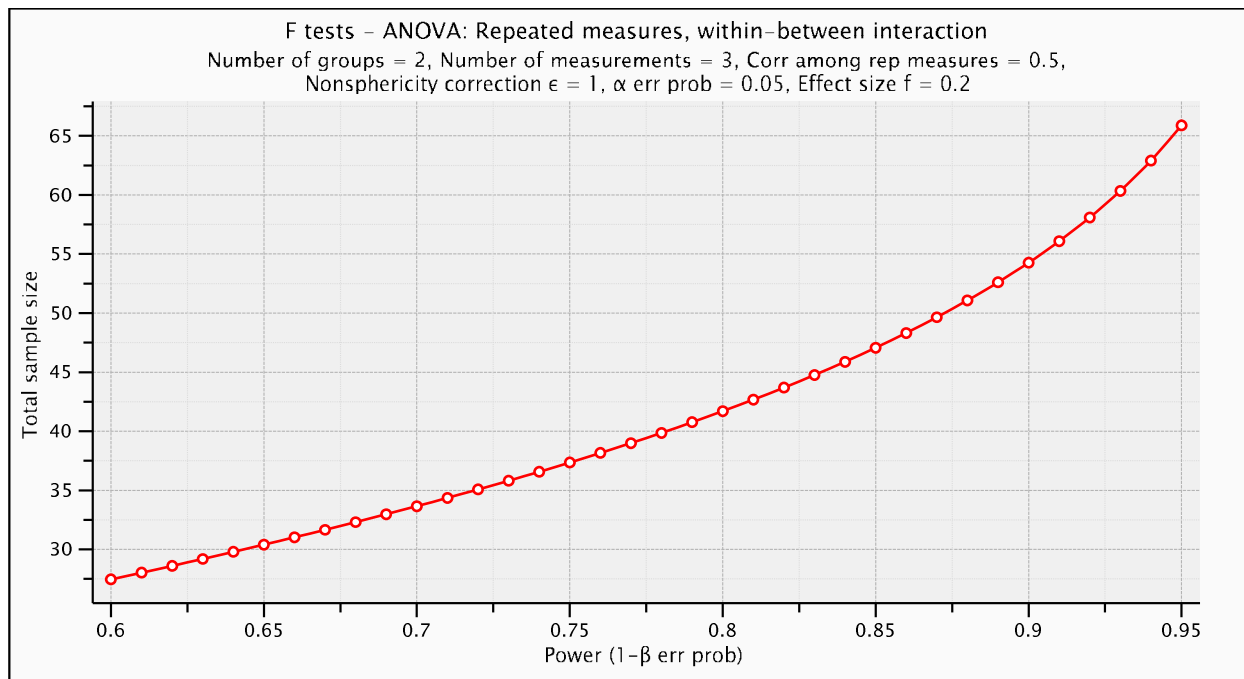
Usporediti dugoročno poboljšanje kvalitete života s uložnim sredstvima za liječenje između dvije skupine bolesnika

3. ISPITANICI I METODE

3.1 Ispitanici

U razdoblju od 4. prosinca 2000. do 11. ožujka 2005. godine u Općoj bolnici Pula i u Klinici za traumatologiju Kliničkog bolničkog centra Sestre milosrdnice i Medicinskog fakulteta Sveučilišta u Zagrebu, operirano je 44 pacijenta s degenerativnom lumbalnom stenozom na dvije ili više razina u dobi od 48-77 godina.

Analizom snage testa za zavisnu analizu varijance ODI-a pod slijedećim uvjetima: 2 ispitivane skupine (Youngova laminoplastika i spondilodeza s fiksacijom) u 3 vremena mjerenja (početno vrijeme, nakon 1 godine i nakon 8 godina), razina značajnosti $\alpha=0,05$, pretpostavljeni učinak veličine od 0,2 i minimalna snaga testa od 80% najmanji potreban broj uključenih ispitanika iznosi 42 (Slika 13). Pod pretpostavkom gubitka bar 5% pacijenata u istraživanje će se uključiti 50 ispitanika koji će se randomizacijom podijeliti u dvije skupine.



Slika 13 Analiza snage testa u 3 vremena praćenja, razina značajnosti $\alpha=0,05$, pretpostavljeni učinak veličine od 0,2 i minimalna snaga testa od 80%.

Dijagnoza je postavljena na temelju tipičnih anamnestičkih podataka, kliničkog pregleda te nalaza magnetske rezonancije slabinske kralježnice.

Uključujući kriteriji su bolesnici sa dvorazinskom ili višerazinskom degenerativnom stenozom lumbalne kralježnice koja uzrokuje neurogene klaudikacije i/ili unilateralnom ili bilateralnom radikulopatijom, skraćena hodna pruga ispod 100 metara, mogućnost stajanja ispod pet minuta, radiološki verificirana apsolutna stenoza slabinske kralježnice kao površina duralne vreće izmjerena na MR snimkama manja od 75 mm² u najmanje jednoj razini, niti jedna ranije učinjena operacija na kralježnici, minimalno trajanje simptoma duže od šest mjeseci i da na nije bilo poboljšanja na primjenu standardnih neoperativnih metoda liječenja, uključujući nesteroidne protuupalne lijekove, fizioterapiju i masažu.

Isključni kriteriji za ulazak u istraživanje su: skolioza >20 stupnjeva, anterolisteza > 16%, retrolisteza > 12%, sagitalna kifoza >12 stupnjeva, prethodni operativni zahvati slabinske

kralježnice, trauma slabinske kralježnice, postojanje tumora slabinske kralježnice, infekcija i cauda equina. Standardiziranim upitnikom od svih ispitanika prikupit će se podaci uključujući: spol, dob i trajanje predoperativnih simptoma. Svi ispitanici potpisali su informirani pristanak za ulazak u ispitivanje.

Pacijentima je nakon zadovoljavanja kriterija za uključivanje u istraživanje ponuđena randomizacija i nasumična raspodjela u dvije skupine. Takvom distribucijom su osnovane dvije skupine bolesnika:

Skupina FSL -- bolesnici s degenerativnom lumbalnom stenozom koji će biti operirani dekompresivnom laminektomijom sa spondilodezom

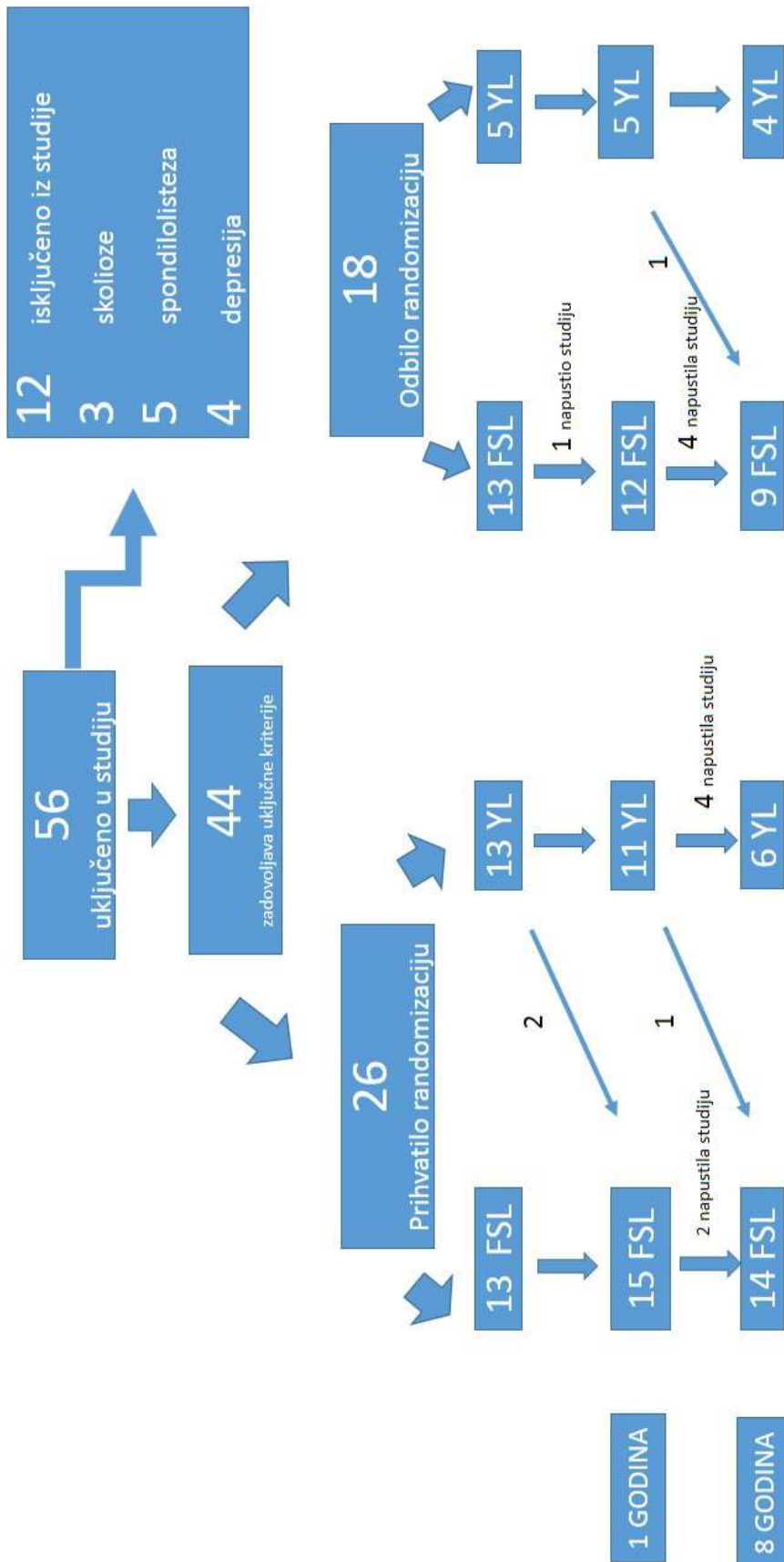
Skupina YL -- bolesnici s degenerativnom lumbalnom stenozom koji će biti operirani minimalno invazivnom Youngovom laminoplastikom

U istraživanje je regrutirano 56 bolesnika. Nakon provjere isključnih kriterija iz studije je isključeno 12 bolesnika (3 bolesnika zbog prisutne skolioze, 5 bolesnika zbog prisutne spondilolisteze, 4 bolesnika koji su na Beck-ovoj ljestvici za depresiju imali više od 17 bodova). Nakon provjere uključnih i isključnih kriterija u studiju je bilo uključeno 44 bolesnika koji su zadovoljavali sve potrebne uvjete. Svim bolesnicima je ponuđena randomizacija što je njih 26 i prihvatilo, a 18 bolesnika je odbilo randomizaciju te je samo izabralo operativni način liječenja.

Statistički je obrađeno predoperativno u skupini FSL 26 bolesnika, a u YL skupini 18 bolesnika. U skupini bolesnika koji su prihvatili randomizaciju 2 bolesnika iz skupine operirane Youngovom laminoplastikom nekoliko mjeseci nakon učinjenog zahvata su nezadovoljni ishodom operacije bili podvrgnuti zahvatu laminektomije sa spondilodezom. Iz skupine bolesnika koji su odbili randomizaciju jedan bolesnik iz FSL skupine je napustio studiju. Nakon 12 mjesečnog praćenja u FSL skupini je bilo 27 bolesnika, a u YL skupini 16

bolesnika. U periodu praćenja do 8 godina nakon prve operacije još su dodatno 2 bolesnika iz YL skupine prešla u FSL skupinu radi nezadovoljstva ishodom operacije. U tom periodu praćenja je još 10 bolesnika napustilo studiju. Nakon osmogodišnjeg praćenja u FSL skupini je bilo 23 bolesnika, a u YL skupini 10 bolesnika (Dijagram 1).

Istraživanje je bilo prospektivna opservacijska kohorta.



Dijagram 1. Randomizacija i dijagram praćenja tijekom istraživanja

3.2 Metode

3.2.1 Prijeoperacijska priprema

Svim ispitanicima će se predoperativno odrediti spol i dob. Anamnestički će se ispitati postojanje simptoma vezanih za bolest slabinske kralježnice (osjetni ispad, motorički ispad, bolnost u donjem dijelu kralježnice, stražnjici, nogama, smetnje sfinktera), trajanje simptoma i lateralizacija simptoma, prethodna konzervativna terapija (primjena lijekova, fizikalna terapija, masaža, epiduralne steroidne injekcije) te trajanje terapije. Učinit će se kompletan neurološki pregled. Statičke i dinamičke radiografske snimke slabinske kralježnice učinit će se predoperativno u svih ispitanika. Predoperativno statički neutralni lateralni radiogrami učinit će se u svrhu utvrđivanja lumbalne sagitalne ravnoteže tj. da li postoji anterolisteza ili retrolisteza i ukoliko postoji njena kvantifikacija u postocima, a anteriorno-posteriorni radiogrami u svrhu isključenja abnormalnog pomaka u koronarnoj ravnini tj. utvrđivanja i kvantificiranja stupnja skolioze ukoliko na postoji. Dinamički radiogrami slabinske kralježnice učinit će se u svrhu potvrde mobilnosti segmenta slabinske kralježnice na razini preporučene operacije. Svim bolesnicima će se učiniti i MR slabinske kralježnice u svrhu potvrde kliničke dijagnoze, radi procjene površine duralne vreće i vizualizacije osteoligamentarne naravi same stenoze, a u slučaju kliničke potrebe i poslijeoperativno. Svim bolesnicima će se računalno na radnim stanicama samog uređaja kojim se snima pregled izračunati površina spinalnog kanala u transverzalnom presjeku na mjestu gdje je ona najmanja.

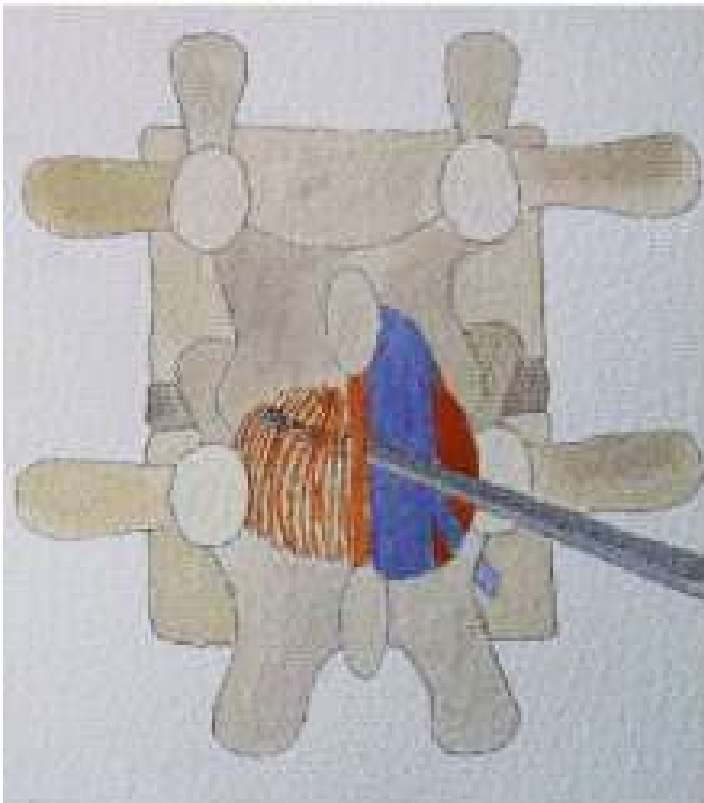
Svi ispitanici ispunit će standardizirane upitnike koji mjere stupanj depresije (Beck) te ODI koji mjeri jačinu boli, osobnu njegu, dizanje tereta, hodanje, sjedenje stajanje, spavanje, spolni život, društveni život i mogućnost putovanja. Također se predoperativno odrediti i Prolo ekonomski i Prolo funkcijski status svakoga bolesnika.

3.2.2 Operacijske tehnike

Youngova laminoplastika

Paramedijalni rez kože, potkože i torakolumbalne fascije se načini na simptomatskoj strani. Nakon toga uslijedi uz pomoć makrokutora subperiostalno odvajanje mišića multifidusa od lamine kralješka i pomicanje mišića prema medijalnoj strani maloga zgloba. Uslijedi postavljanje retraktora koji omogućava vizualizaciju ipsilateralnog interlaminarnog prostora. Operacija se zatim nastavlja u mikroneurokirurškoj tehnici uz uporabu operativnog mikroskopa. Uz uporabu Kerrisonovih kliješta i "high speed drill"-a napravi se prvo ipsilateralna interlaminektomija te se ukloni dio gornje hemilamine sve do početka hvatišta ligamentuma flavuma za nju. Uslijedi, uz uporabu istog instrumentarija uklanjanje dijela hemilamine donjeg kralješka, također do hvatišta ligamentuma flavuma. Ovim postupkom se prikaže ligamentum flavum u svojoj cijeloj dužini što sada omogućava njegovo kvalitetno uklanjanje. Mikroskop se pozicionira na ipsilateralnu subartikularnu zonu, i uslijedi uz pomoć Kerrisonovih kliješta u kraniokaudalnom smjeru uklanjanje preostalog ligamentuma flavuma i koštanih osteofita. Procedura se nastavlja sve dok se u operativnom polju ne vizualiziraju kranijalni i kaudalni spinalni korjenovi i dok se ne uvjerimo da su slobodi sve do ulaza u intervertebralni foramen. Prilikom koštane dekompresije osobita se pažnja posvećuje očuvanju pars interarticularisa kao i očuvanju maloga zgloba. Nakon što je postignuta potpuna ipsilateralna dekompresija, operacija se usmjerava na kontralateralnu stranu. Mikroskop se usmjerava prema medijalnom dijelu, bolesnik se zajedno sa operativnim stolom pomiče prema kontralateralno, a time se postiže maksimalna vizualizacija dubokih struktura ispod interspinoznog ligamenta. Uklanjanjem dubinskog dijela interspinoznog ligamenta prikaže se stražnji dio kontralateralnog ligamentuma flavuma. Uslijedi uz pomoć Kerrisonovih kliješta uklanjanje kontralateralnog ligamentuma flavuma sve dok se ne postigne dekompresija

gornjeg i donjeg spinalnog korijena do njihovog ulaska u intervertebralni foramen. Sve ostale osteoligamentarne strukture koje nisu direktno u vezi sa patološkim nalazom se očuvaju (Slika 14).



Slika 14 Shematski prikaz Youngove laminoplastike. Nakon učinjene ipsilateralne dekompresije spinalnog korijena i duralne vreće slijedi kontralateralna dekompresija

Laminektomija sa spondilodezom

Zahvat započinje RTG verifikacijom operativne razine tako da se odredi gornji i donji kralježak na kojem je prisutna degenerativna lumbalna stenoza. Medijalna linearna incizija kože, potkožja, torakolumbalne fascije iznad šiljastih nastavaka zahvaćenih patologijom. Uz pomoć makrokutora uslijedi subperiostalno odvajanje multifidusa od lamina sa obje strane i njihovo pomicanje lateralno na medijalnu stranu maloga zgloba.

Nakon toga uslijedi postavljanje rastvarača sa obje strane tako da se prikaže lamina kralješka sa obje strane te mali zglobovi i pedikli kralješka. Uslijedi postavljanje transpedikularnih vijaka određene dužine prema anatomskim odnosima kod svakog pojedinog pacijenta od kranijalno prema kaudalno sa obje strane. Vijci se nakon toga sa svake strane spoje međusobno šipkicom. Nakon toga uslijedi RTG verifikacija položaja vijaka u AP i LL smjeru. Operacija se nakon toga nastavlja u mikroneurokirurškoj tehnici uz uporabu mikroskopa. Uslijedi presijecanje interspinoznog ligamenta iznad i ispod šiljastog nastavka. Velikim Leksellovim kliještama se ukloni šiljasti nastavak sve do njegove baze. Baza šiljastog nastavka se dodatno stanji uz pomoć „high speed drill“ te se ukloni u cijelosti uz pomoć Kerrisonovih kliješta. Time se dekomprimira centralni dio duralne vreće. Bolesnik se zajedno sa operativnim stolom nagne na kontralateralnu stranu te se mikroskop usmjeri prema kontralateralnoj subartikularnoj zoni. Meka tkiva i koštana patologija koja je činila stenozu se ukloni koristeći Kerrisonova kliješta od kranijalno prema kaudalno sve dok se ne postigne jasna vizualizacija gornjeg i donjeg spinalnog korijena i dok se ne osigura njihov slobodan ulaz u intervertebralni foramen. To se radi uz maksimalno moguće očuvanje pars interarticularisa i malih zglobova. Nakon što je postignuta kontralateralna dekompresija uslijedi dekompresija ipsilateralne strane. Dekompresija ipsilateralnog recesususa se najbolje postiže tako da operater promijeni stranu tako da mu mjesto operacije bude kontralateralno. Nakon toga uslijedi dekompresija kao što je ranije opisana. Postigne se egzaktna hemostaza.

Rubovi kosti se hemostaziraju uz uporabu " high speed drill" i voska. Komadi kosti koji su uklonjeni tijekom središnje dekompresije se obrade i postave na spužvicu i stave na lateralnu stranu šipkice koja spaja transpedikularne vijke tako da se pojača fuzija operiranih razina. Rana se zatvori u tri sloja, sloj paravertebralnog mišićja i torakolumbalne fascije, sloj potkožja i sloj kože.

3.2.3 Praćenje bolesnika poslije operacije

Po operaciji, nakon urednog poslijeoperacijskog tijeka, pacijenti su bili naručeni na kontrolne preglede za 3 mjeseca, 6 mjeseci, 12 mjeseci te 8 godina. Nakon prve i osme godine bolesnicima se ponovno određivao ODI i Prolo indeks. Bolesnici se također biti kompletno neurološki pregledani. Tijekom postoperativnog praćenja učinit će se kontrolni radiogrami slabinske kralježnice (statički). Statičkim anteroposteriornim i laterolateralnim kontrolnim radiogramima procjenjivat će se postojanje sagitalne ravnoteže te se isključiti mogući pomaci u koronarnoj ravnini. Također će se potvrditi adekvatni položaj fiksacijskog materijala i utvrditi da li je došlo do jatrogene destabilizacije kod bolesnika operiranih metodom minimalno invazivne Youngove laminoplastike. Analizu radiograma uz operatera vršit će i neuroradiolog.

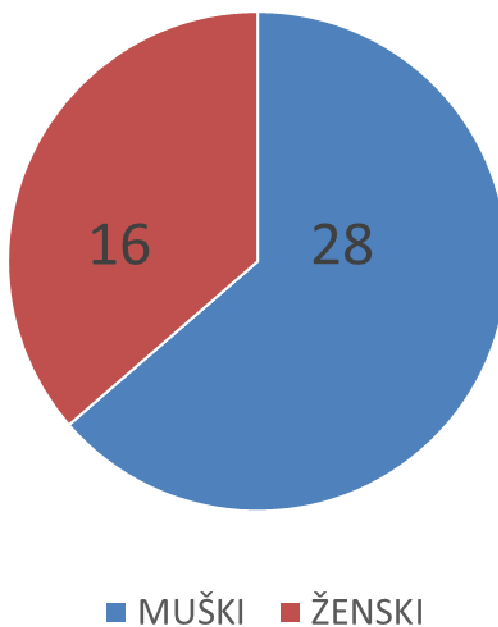
3.3 Statističke metode

Podaci su analizirani statističkim postupcima ispitivanja razlika i povezanosti pomoću SPSS 17 (IBM, NY, USA) i MedCalc Software 12.2.1 (Mariakerke, Belgija). Veličina uzorka se izračunala iz preliminarnih rezultata koristeći srednju vrijednost i standardnu devijaciju. Normalnom raspodjelom kontinuirane varijable smatrala se svedenost i zaobljenost raspodjela manja od 1. Također se pravilnost raspodjele provjerila Smirnov-Kolmogorovljevim testom. Srednje vrijednosti kontinuiranih varijabli su izražene medijanom i rasponom za varijable koje se ne raspodjeljuju normalno. Nominalni pokazatelji su prikazani raspodjelom učestalosti po skupinama i udjelom. Za utvrđivanje razlika između dva nezavisna uzorka upotrebljen je Studentov t-test, uz logaritamsku pretvorbu. Za utvrđivanje razlika među proporcijama između dva uzorka upotrijebljen je χ^2 test. Za utvrđivanje povezanosti uzorka upotrebljeni su Kendallov tau i Spearmanov rho test za neparametrijsku analizu te Spearmanov test za parametrijsku analizu kontinuiranih varijabli. Statistička značajnost je prihvaćena uz $p < 0,05$.

4. REZULTATI

U istraživanje je uključeno 56 bolesnika koji su operirani u Općoj bolnici Pula i Klinici za traumatologiju, Kliničkog bolničkog centra Sestre milosrdnice, u razdoblju od 2000-2005. godine zbog degenerativne lumbalne stenoze. Iz istraživanja su isključeni bolesnici koji nisu zadovoljili sve uvjete opisane u poglavlju o ispitanicima i metodama. Kod osam bolesnika je dokazan uz degenerativnu lumbalnu stenozu, i instabilitet kralježnice u vidu spondilolisteze ili skolioze, a kod četiri bolesnika je dokazana depresija na osnovu procjene po Beck-Ijestvici te su ti bolesnici isključeni iz studije.

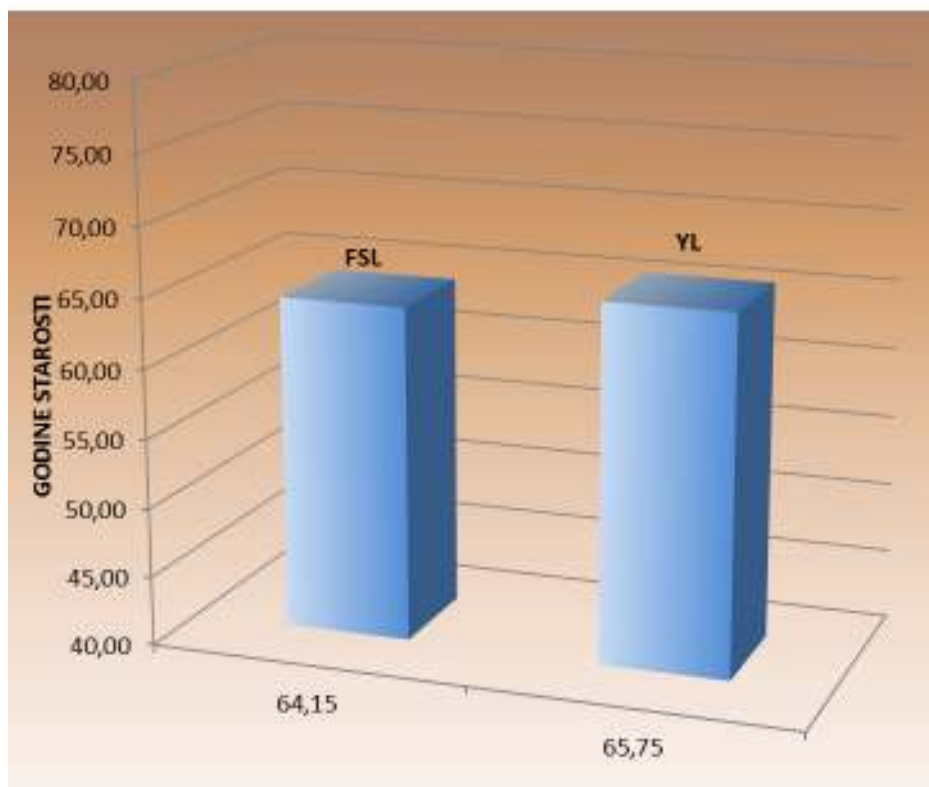
Ispitanici su praćeni u vremenskom razdoblju od postavljanja dijagnoze do 8 godina nakon operacije. U vremenskom razdoblju od 8 godina studiju je napustilo 11 bolesnika. U studiji je sudjelovalo 28 muškaraca i 16 žena (Graf 1).



Graf 1. Prikaz raspodjele pacijenata prema spolu

Prosječna životna dob ispitanika je u FSL grupi bila $64,15 \pm 14,24$ godina, a u YL grupi $65,75 \pm 8,84$ godina (Graf 2) (Tablica 1).

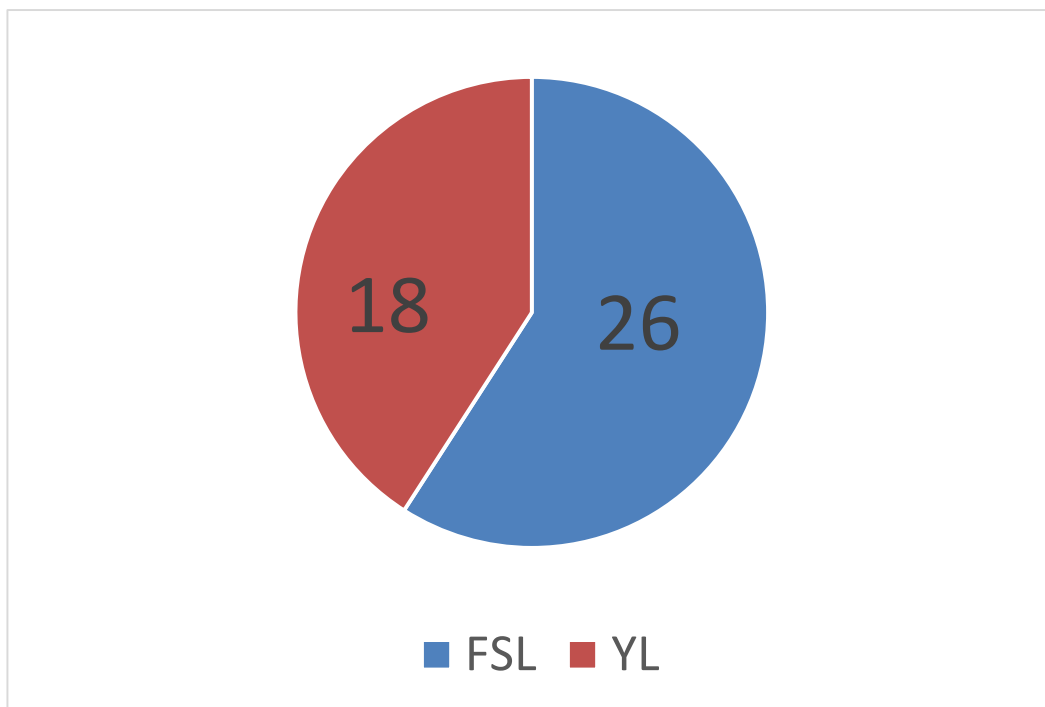
Graf 2. Životna dob bolesnika u FSL i YL skupinama.



Tablica 1. Životna dob bolesnika u FSL i YL skupinama.

	GODINE STAROSTI	
FSL	64,15	$\pm 14,24$
YL	65,75	$\pm 8,84$

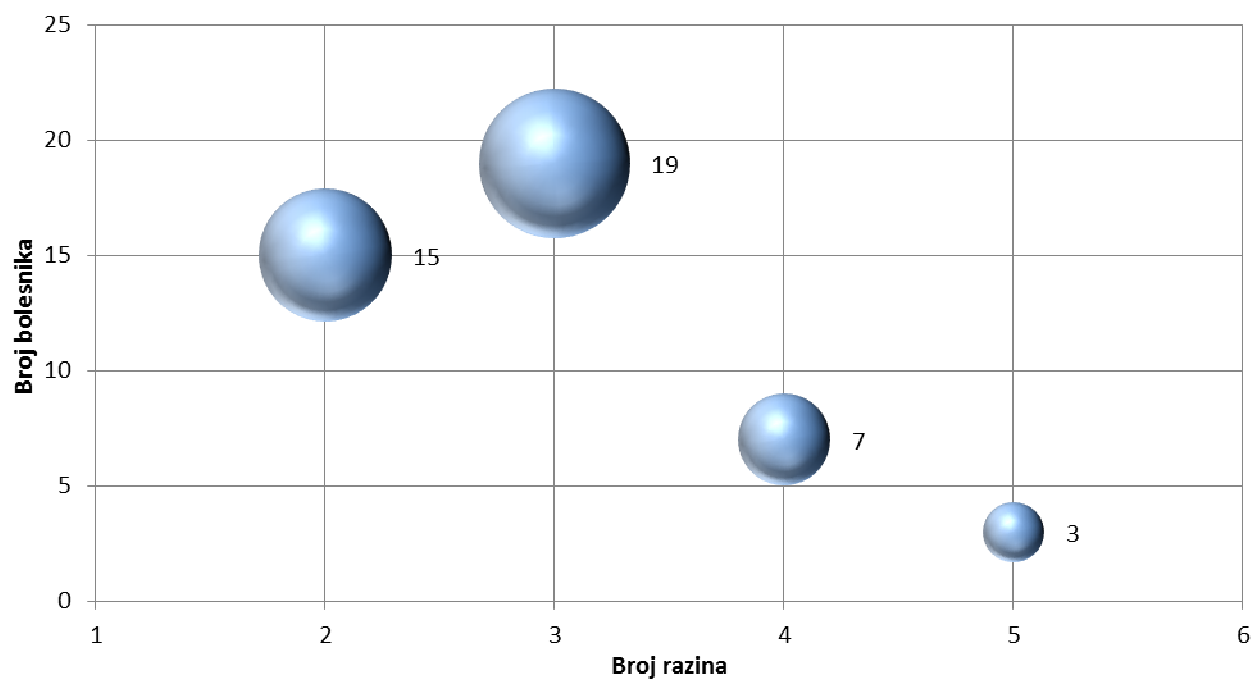
U studiju je nakon zadovoljavanja uključnih i isključnih kriterija sudjelovalo ukupno 44 bolesnika. Broj ispitanika u FSL skupini je iznosio 26, a broj bolesnika u YL skupini 18 (Graf 3).



Graf 3. Grafički prikaz zastupljenosti tipa operacije.

Ukupno su operirana 44 bolesnika na ukupno 130 razina. Na dvije razine je bilo operirano petnaest bolesnika, na tri razine je operirano devetnaest bolesnika, na četiri razine je operirano sedam bolesnika dok su tri bolesnika bila operirana na pet razina. Prosječan broj operiranih razina po bolesniku je iznosio 2.95 (Graf 4) (Tablica 2).

Graf 4. Raspodjela ispitanika po broju operiranih razina kralježnice

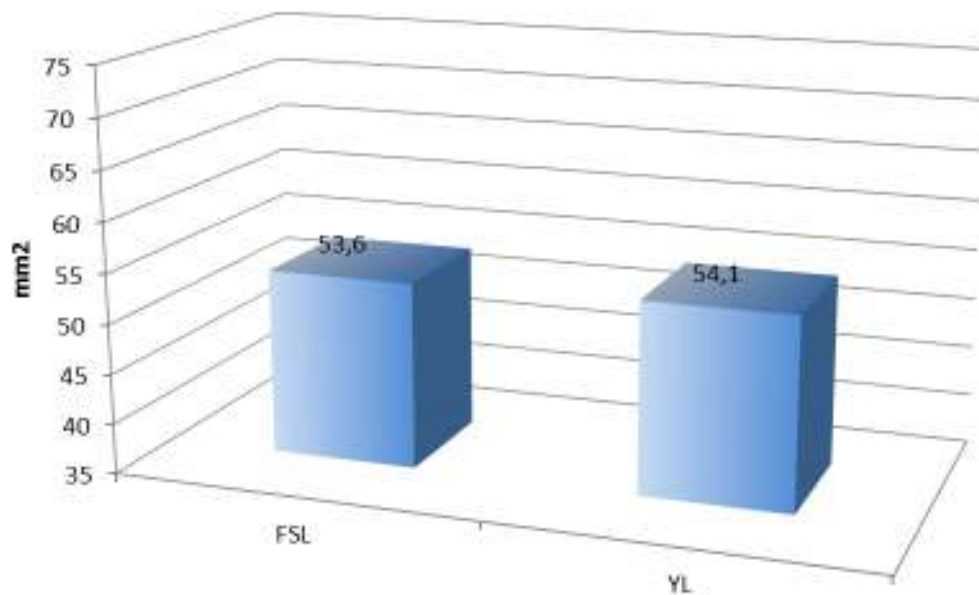


Tablica 2. Raspodjela ispitanika po broju operiranih razina kralježnice.

Broj operiranih razina	
Broj razina	Broj bolesnika
2	15
3	19
4	7
5	3
130	44

Površina duralne vreće u mm² na mjestu najizraženije stenozе se po skupinama nije značajno razlikovala (Graf 5) (Tablica3).

Graf 5. Površina duralne vreće u mm².



Tablica 3. Površina duralne vreće u mm².

Površina duralne vreće	
	mm ²
FSL	53,6±8,39
YL	54,1±10,11

Nije bilo statistički značajne razlike u površini duralne vreće ($t=0,179$; $P=0,859$).

Radi procjene stupnja invazivnosti pojedine operacijske tehnike kod svih bolesnika je mjereno vrijeme trajanja operacijskog zahvata, mjereno je gubitak krvi u mililitrima, poslijeoperacijsko trajanje hospitalizacije i dužina operacijskog reza (Tablica 4).

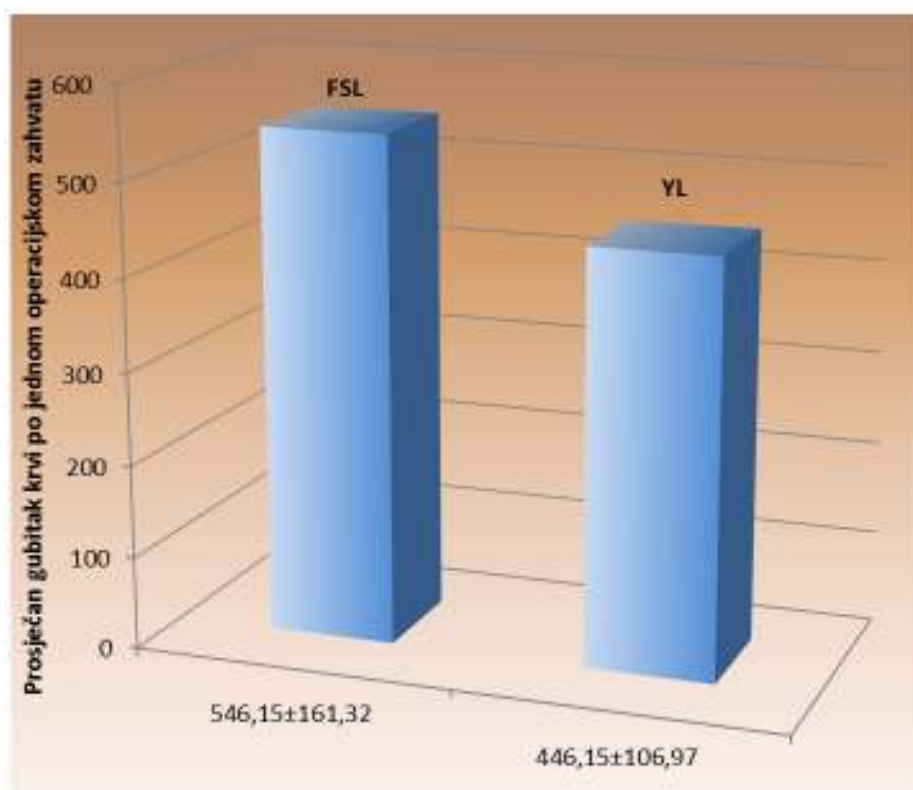
Tablica 4. Parametri koji određuju stupanj invazivnosti pojedine operacije.

Varijable	FSL	YL	P
Vrijeme (min./razini)	60,77±10,17	46,46±9,22	0,004
Gubitak krvi (ml)	546,15±161,32	446,15±106,97	0,075
Trajanje hospitalizacije (dana)	5,77±1,54	3,46±0,88	<0,001
Duljina reza cm/razina	45,00±10,20	4,20±6,70	0,077

Studentov t test nezavisnih uzoraka

Prosječan gubitak krvi u FSL skupini je iznosio $546,15 \pm 161,32$, a u YL skupini $446,15 \pm 106,97$ mililitara (Graf 6) (Tablica 5).

Graf 6. Prosječan gubitak krvi po skupinama.



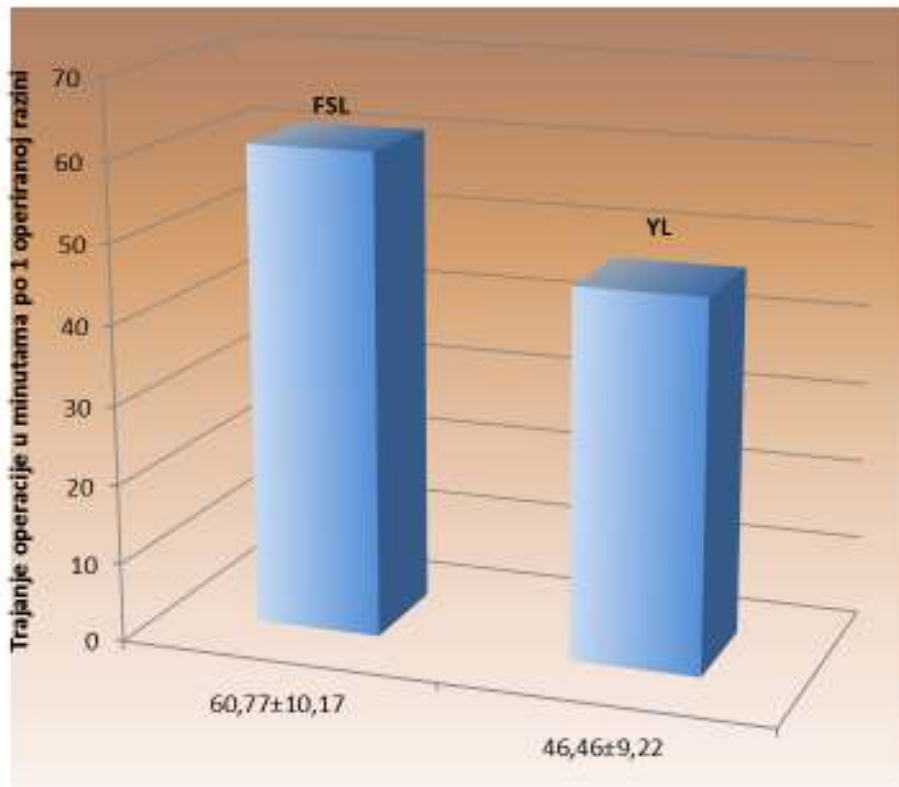
Tablica 5 Prosječan gubitak krvi po skupinama.

	Prosječan gubitak krvi po operacijskom zahvatu	
FSL	546,15	±161,32
YL	446,15	±106,97

S obzirom na prosječan gubitak krvi po operacijskom zahvatu pronađena je statistički značajna razlika. FSL skupina ispitanika imala je veći gubitak krvi ($t=-9,932$; $P<0,001$).

Prosječno trajanje operacije u minutama po jednoj razini je iznosilo $60,77 \pm 10,17$ u FSL skupini, a u YL skupini $46,46 \pm 9,22$ (Graf 7) (Tablica 6).

Graf 7. Prosječno trajanje operacije u minutama.



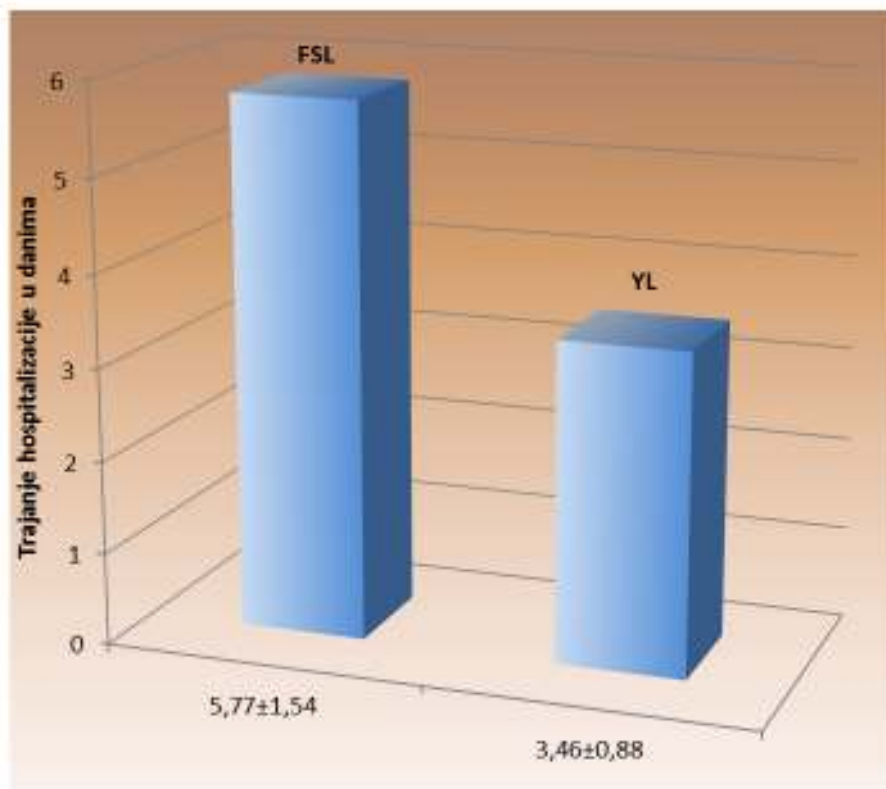
Tablica 6. Prosječno trajanje operacije u minutama.

Trajanje operacije u minutama po 1 operiranoj razini		
FSL	60,77	±10,17
YL	46,46	±9,22

Također je pronađena statistički značajna razlika u trajanju operacije ($t=-4,764$; $P<0,001$).

Prosječno trajanje hospitalizacije u danima je za FSL skupinu iznosilo $5,77 \pm 1,54$, a za YL skupinu $3,46 \pm 0,88$ (Graf 8) (Tablica 7).

Graf 8. Prosječno trajanje hospitalizacije u danima.



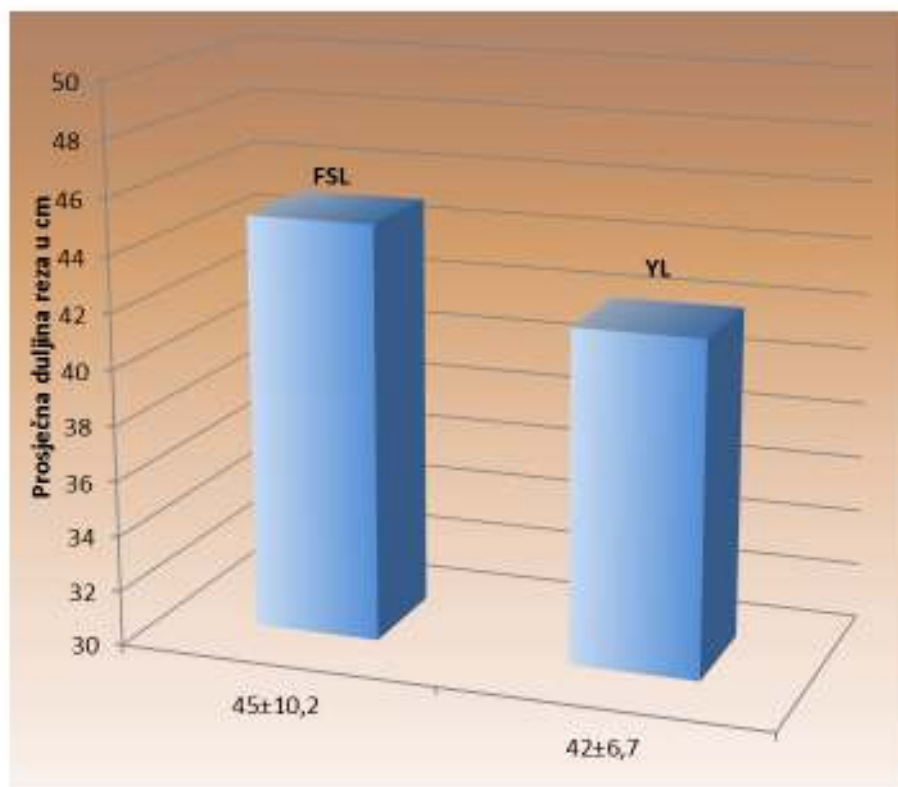
Tablica 7. Prosječno trajanje hospitalizacije u danima.

	Trajanje hospitalizacije u danima	
FSL	5,77	±1,54
YL	3,46	±0,88

FSL skupina ispitanika je imala statistički značajno dulje trajanje hospitalizacije ($t=-5,736$; $P<0,001$).

Prosječna duljina reza u milimetrima FSL skupini je iznosila $45 \pm 10,2$ po jednoj operiranoj razini, a u skupini YL $42 \pm 6,7$ (Graf 9) (Tablica 8).

Graf 9. Prosječna duljina reza po skupinama po jednoj operiranoj razini.



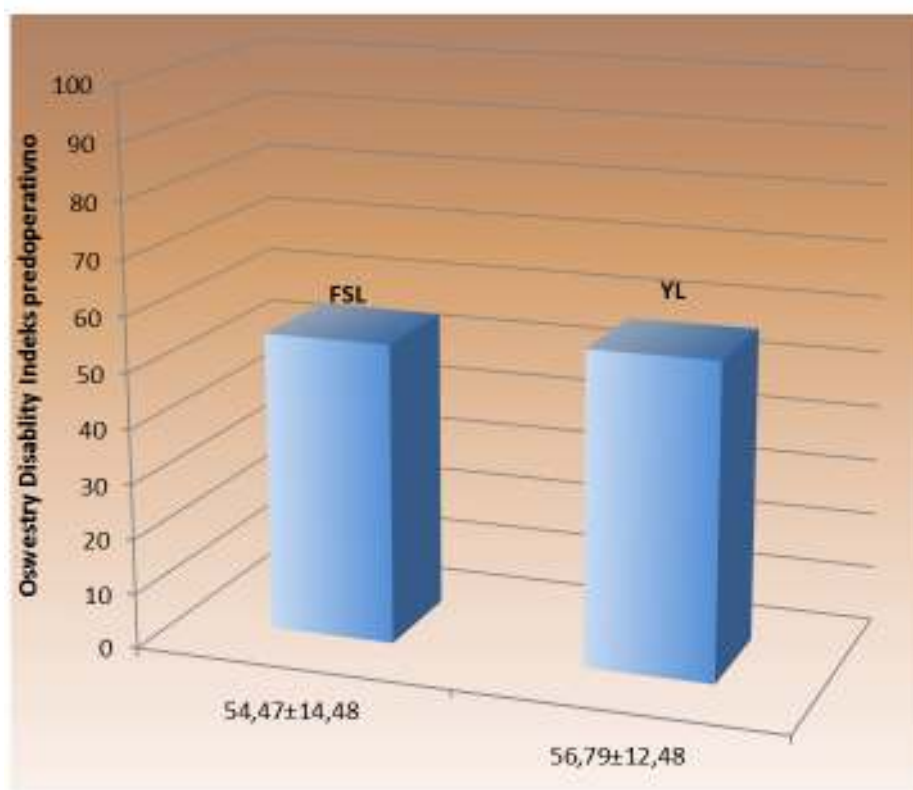
Tablica 8. Prosječna duljina reza po skupinama po jednoj operiranoj razini u milimetrima.

	Duljina reza u mm	
FSL	45	$\pm 10,2$
YL	42	$\pm 6,7$

Nije bilo značajne razlike u duljini reza ($t=-1,093$; $P=0,281$).

ODI je predoperativno u FSL skupini iznosio $54,47 \pm 14,48$, a u YL skupini $56,79 \pm 12,48$ (Graf 10) (Tablica 9).

Graf 10. Predoperativni ODI po skupinama.



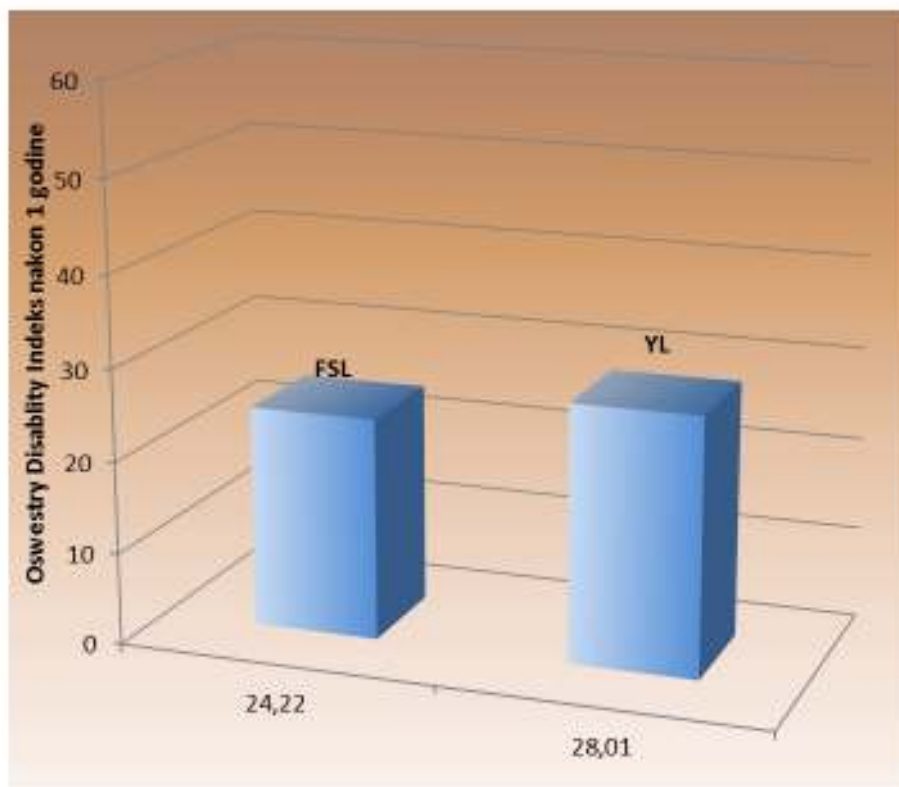
Tablica 9. Predoperativni ODI po skupinama.

	ODI predoperativno	
FSL	54,47	±14,48
YL	56,79	±12,48

Nije pronađena statistički značajna razlika u ODI-u predoperativno ($t=0,552$; $P=0,584$).

ODI je nakon prve godine praćenja bolesnika iznosio u FSL skupini $24,22 \pm 1,892$, a u YL skupini $28,01 \pm 1,945$ (Graf 11) (Tablica 10).

Graf 11. ODI nakon 12 mjeseci praćenja.



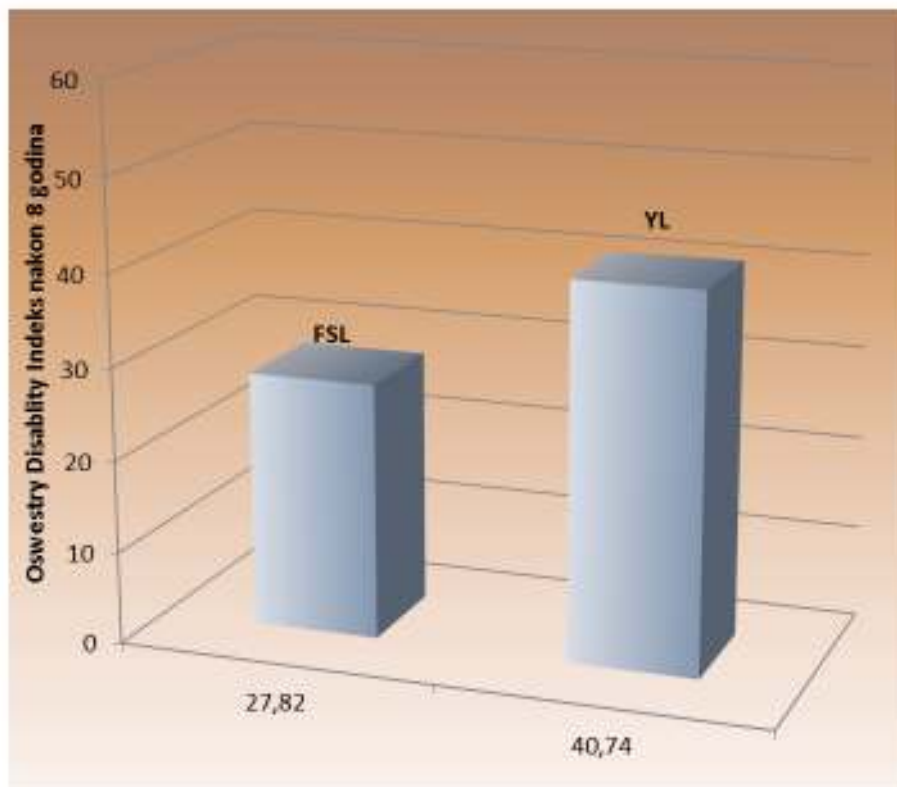
Tablica 10. ODI nakon 12 mjeseci praćenja.

ODI nakon 1 godine		
FSL	24,22	$\pm 1,892$
YL	28,01	$\pm 1,945$

Pronađena je statistički značajna razlika u ODI-u nakon 1 godine ($t=9,868$; $P<0,001$).

ODI je nakon osam godina praćenja bolesnika iznosio u FSL skupini $27,82 \pm 1,918$, a u YL skupini $40,74 \pm 2,163$ (Graf 12) (Tablica 11).

Graf 12. ODI nakon osam godina praćenja.



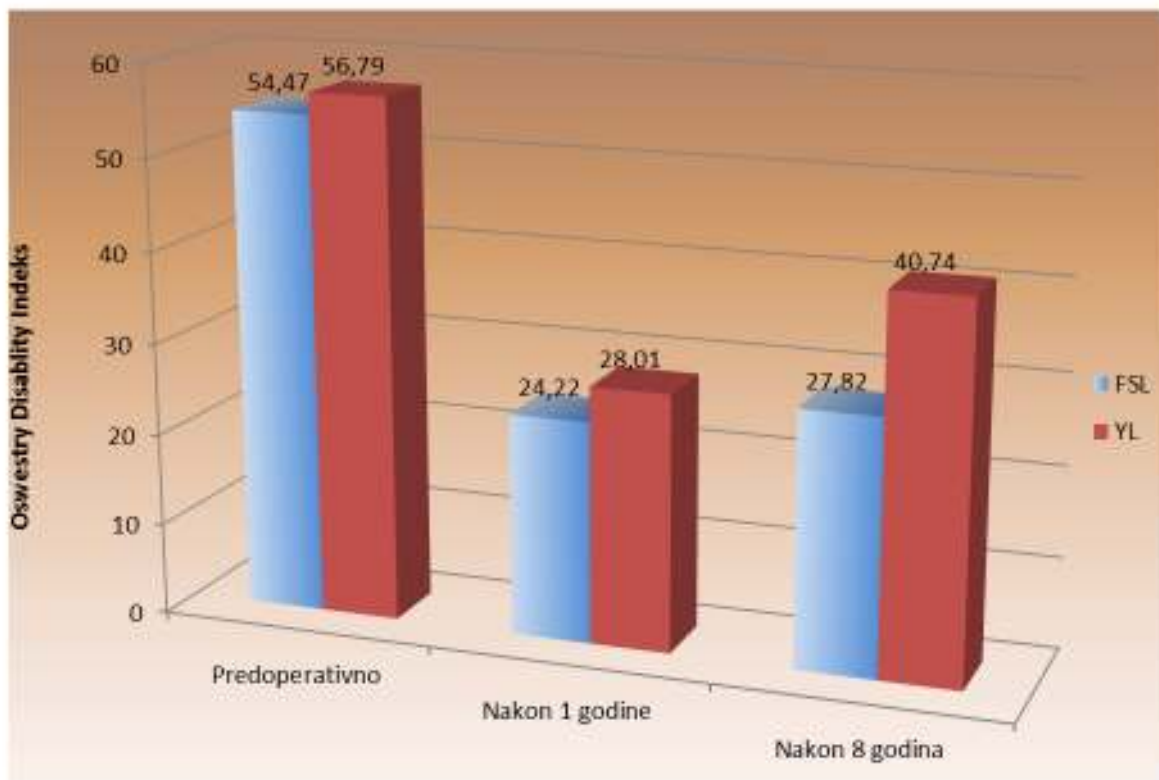
Tablica 11. ODI nakon osam godina praćenja.

ODI nakon 8 godina		
FSL	27,82	$\pm 1,918$
YL	40,74	$\pm 2,163$

Također, postoji statistički značajna razlika u ODI-u nakon 8 godina ($t=20,852$; $P<0,001$).

Predoperativne vrijednosti ODI-a u FSL skupini od $54,47 \pm 14,48$, u YL skupini od $56,79 \pm 12,48$ se nakon provedenog operativnog liječenja smanjuju nakon 12 mjeseci praćenja na $24,22 \pm 1,892$ u FSL skupini i $28,01 \pm 1,945$ u YL skupini dok nakon 8 godina praćenja iznose u FSL skupini $27,82 \pm 1,918$ i $40,74 \pm 2,163$ YL skupini. Jasno je vidljivo da obje operacijske tehnike dovode do značajnog poboljšanja i da se to poboljšanje vremenom mijenja u korist FSL skupine (Graf 13 i Graf 14) (Tablica12).

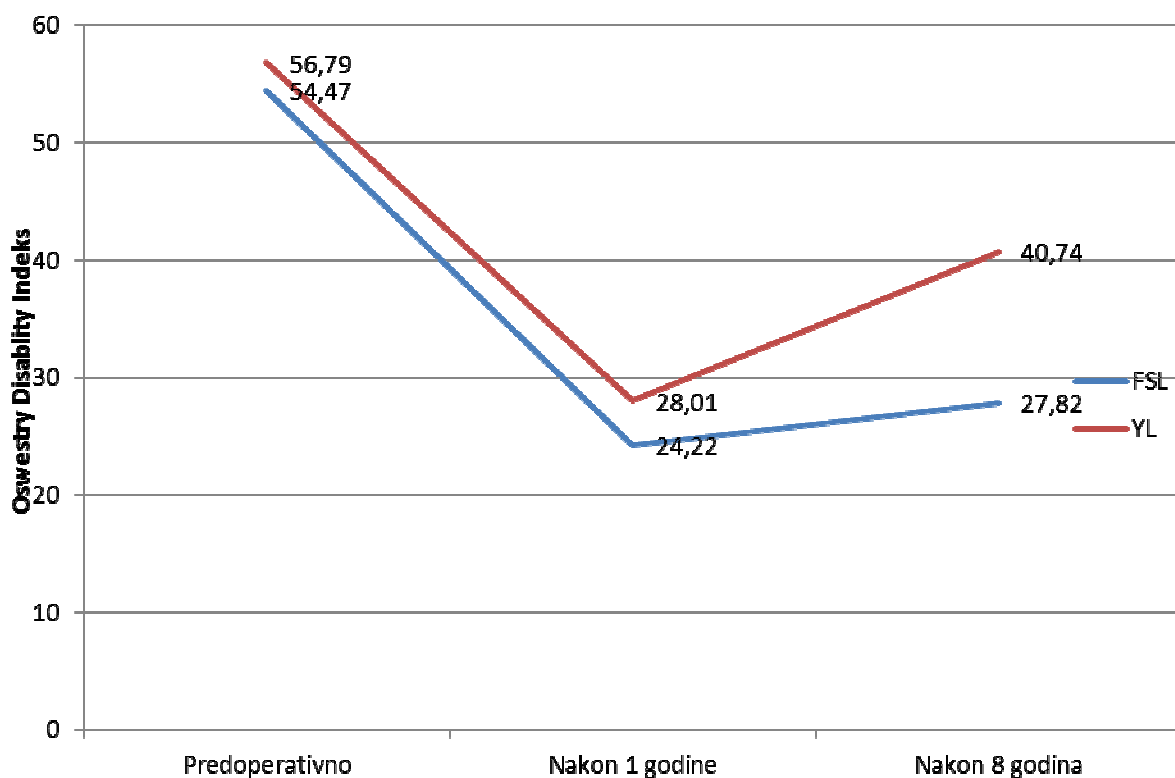
Graf 13. Predoperativne vrijednosti ODI-a te nakon 1 i 8 godina praćenja pokazuju statistički značajnu razliku među skupinama u korist FSL skupine.



Tablica 12. Predoperativne vrijednosti ODI-a te nakon 1 i 8 godina praćenja.

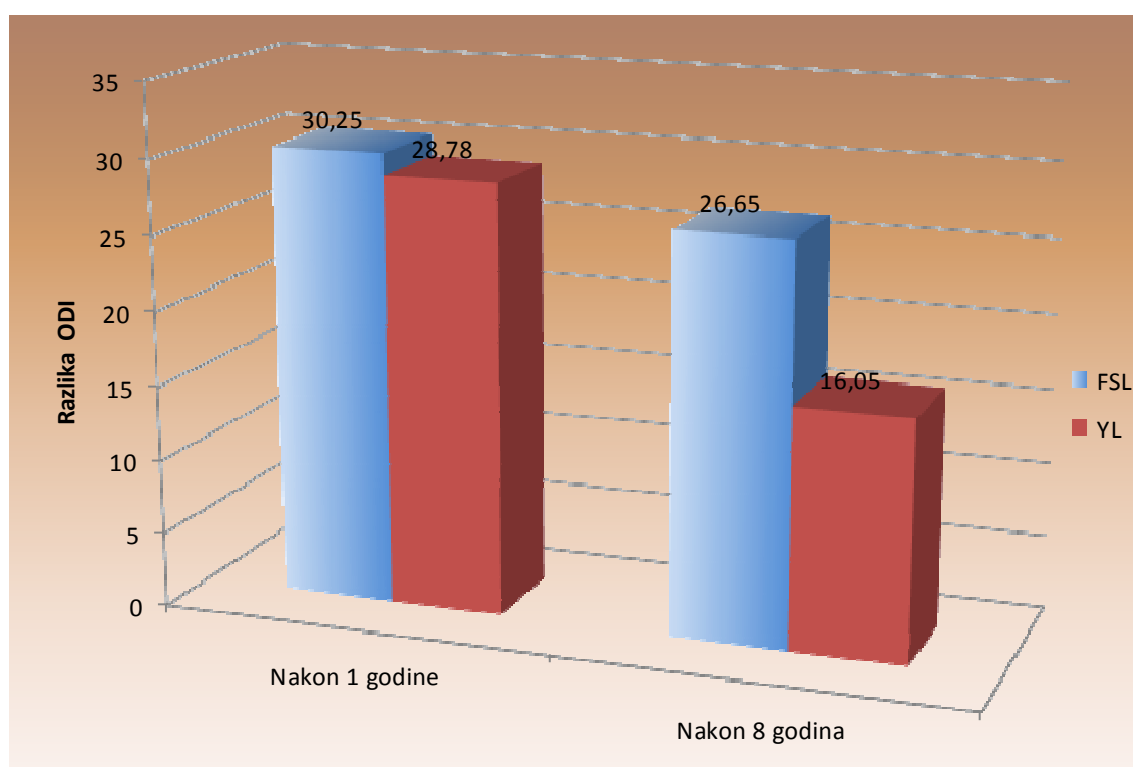
	Oswestry Disability Indeks	
	FSL	YL
Predoperativno	54,47	56,79
Nakon 1 godine	24,22	28,01
Nakon 8 godina	27,82	40,74

Graf 14. Predoperativne vrijednosti ODI-a te nakon 1 i 8 godina praćenja pokazuju statistički značajnu razliku među skupinama u korist FSL skupine nakon 1 godine praćenja, a koja se povećava u periodu praćenja od 8 godina.



Razlika u ODI-u u odnosu predoperativnog ODI-a i onog nakon 1 godine praćenja pokazuje značajnu razliku u obje skupine. Nakon 8 godina praćenja razlika je značajna u obje promatrane skupine ali je veća u FSL skupini (Graf 15) (Tablica 13).

Graf 15. Razlika predoperativnog ODI-a i ODI-a nakon 1 godine kao i razlika u ODI-u nakon 8 godina pokazuje jasno učinkovitost obje operacijske tehnike ali i statistički značajnu razliku u korist FSL skupine.

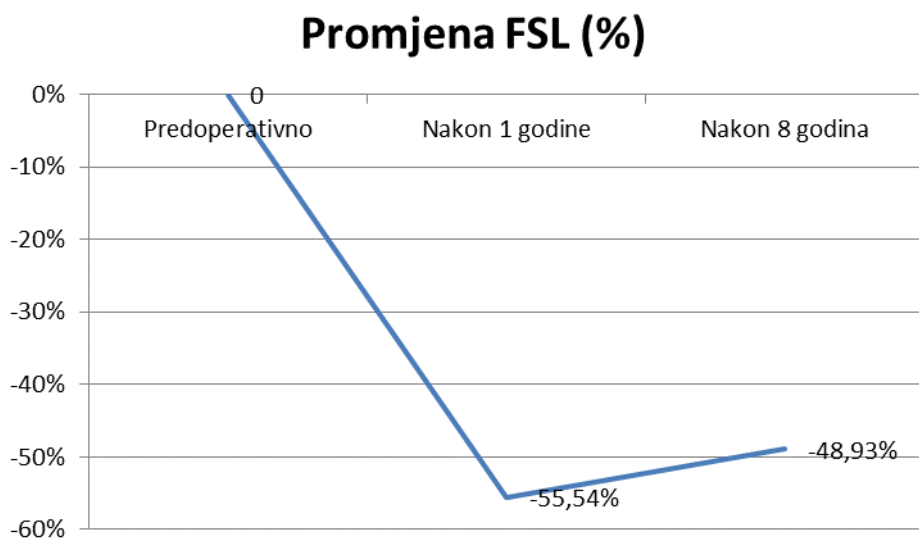


Tablica 13. Razlika predoperativnog ODI-a i ODI-a nakon 1 godine kao i razlika u ODI-u nakon 8 godina pokazuje jasno učinkovitost obje operacijske tehnike ali i statistički značajnu razliku u korist FSL skupine.

	Razlika ODI	
	FSL	YL
Nakon 1 godine	30,25	28,78
Nakon 8 godina	26,65	16,05

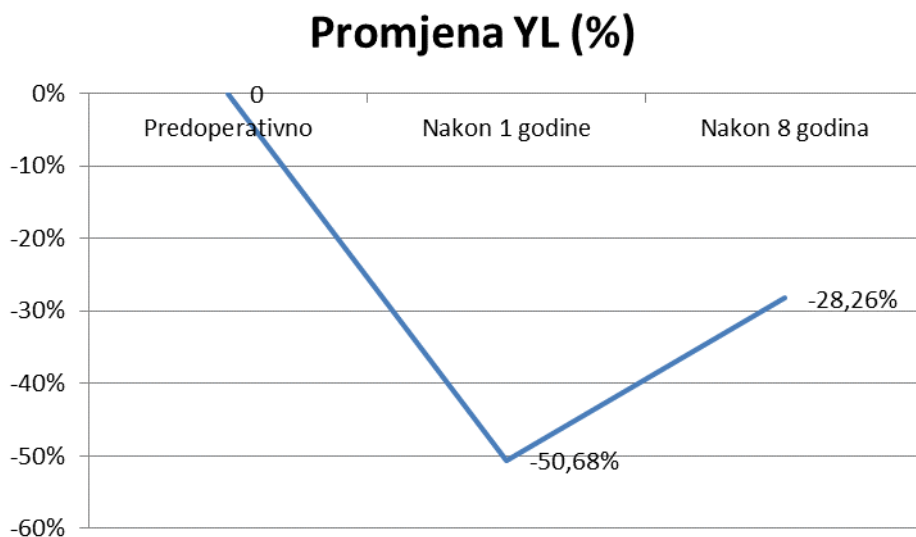
Vrijednosti ODI-a u FSL skupini su izraženi u postocima nakon 1 godine praćenja bile manje za 55,54%, a nakon 8 godina praćenja su bile manje za 48,93% (Graf 16).

Graf 16. Promjena ODI-a u FSL skupini izražena u postocima u tri točke mjerenja, predoperativno, nakon 1 godine i nakon 8 godina.



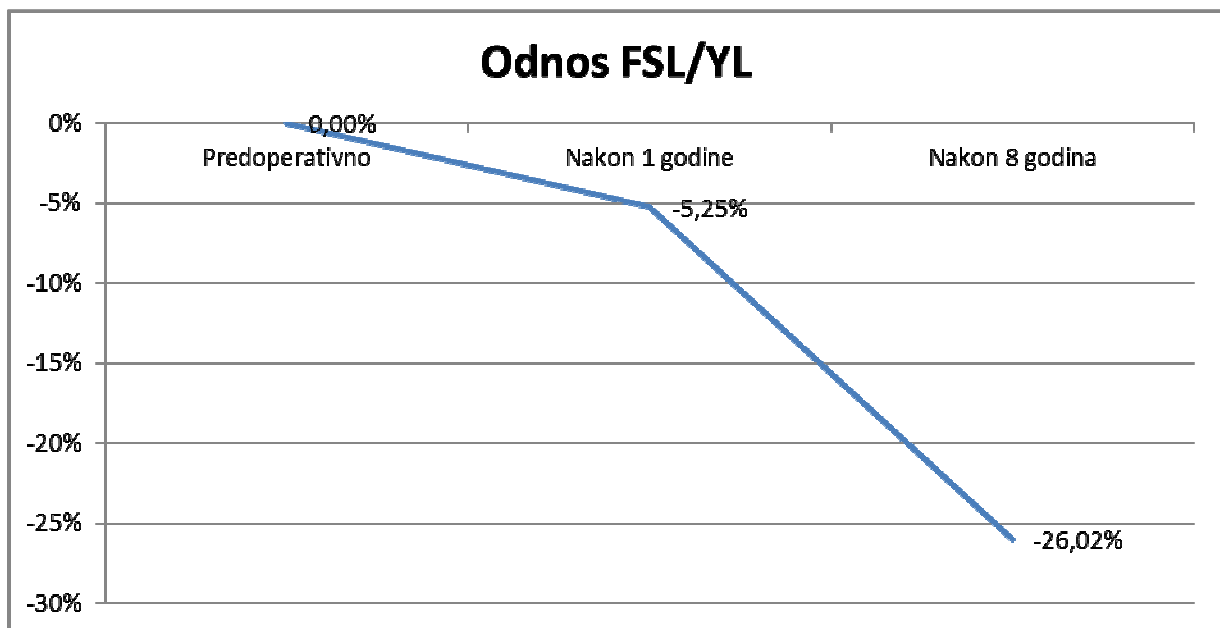
Vrijednosti ODI-a u YL skupini su izraženi u postotcima nakon 1 godine praćenja bile manje za 50,68%, a nakon 8 godina praćenja su bile manje za 28,26% (Graf 17).

Graf 17. Promjena ODI-a u YL skupini izražena u postotcima nakon 1 godine i nakon 8 godina.



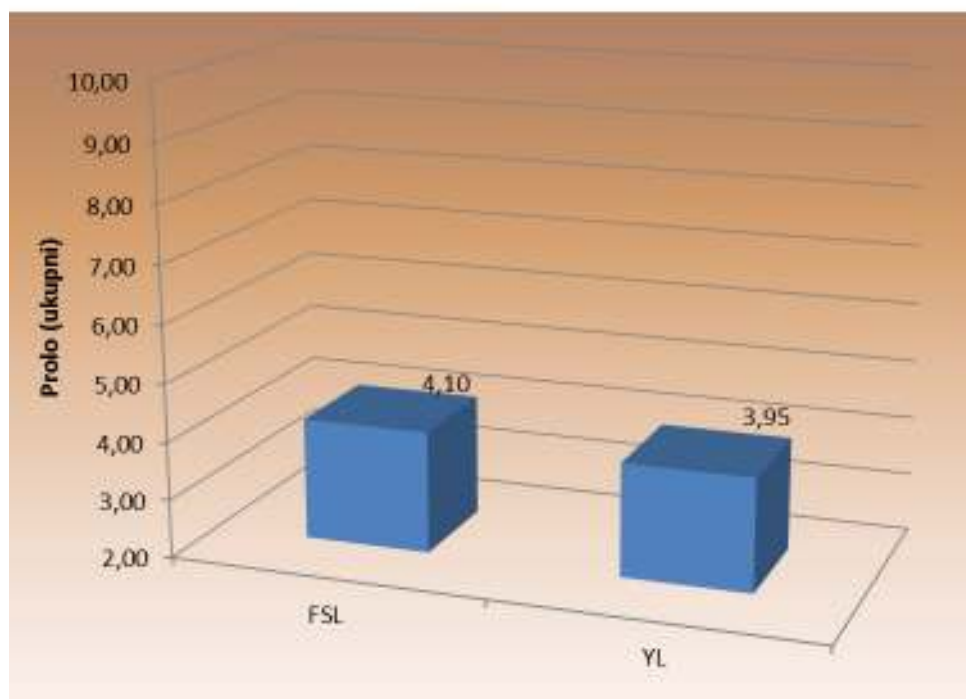
Relativni odnos ODI-a izražen u postotcima između dvije skupine je nakon 1 godine praćenja pokazao razliku od 5,25% u korist FSL skupine, a ta se tendencija nakon 8 godina praćenja povećala na 26,02% (Graf 18).

Graf 18. Relativni odnos ODI-a izražen u postotcima između dvije skupine kroz sveukupni period praćenja.



Kod svih bolesnika je predoperativno određen Prolo indeks (zbroj funkcijskog i ekonomskog). U FSL skupini je iznosio $4,10 \pm 0,64$, a u YL skupini $3,95 \pm 0,73$ (Graf 19) (Tablica 14).

Graf 19. Vrijednosti Prolo indeksa prije operacije.



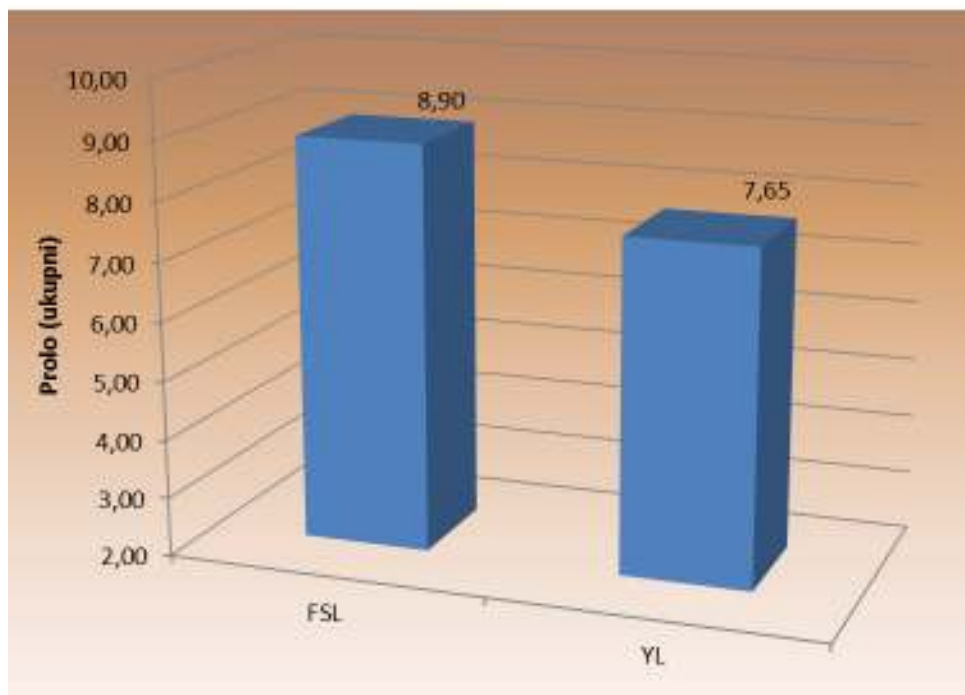
Tablica 14. Vrijednosti Prolo indeksa prije operacije.

	Prolo indeks prije operacije	
FSL	4,10	$\pm 0,64$
YL	3,95	$\pm 0,73$

Prije operacije nije bilo statistički značajne razlike u vrijednosti Prolo indeksa prije operacije ($t = -0,722$; $P = 0,475$).

Vrijednosti Prolo indeksa nakon 12 mjeseci praćenja pokazuju statistički značajno poboljšanje u obje skupine (Graf. 20) (Tablica 15).

Graf 20. Prolo indeks nakon 12 mjeseci pokazuje značajno poboljšanje u obje skupine.



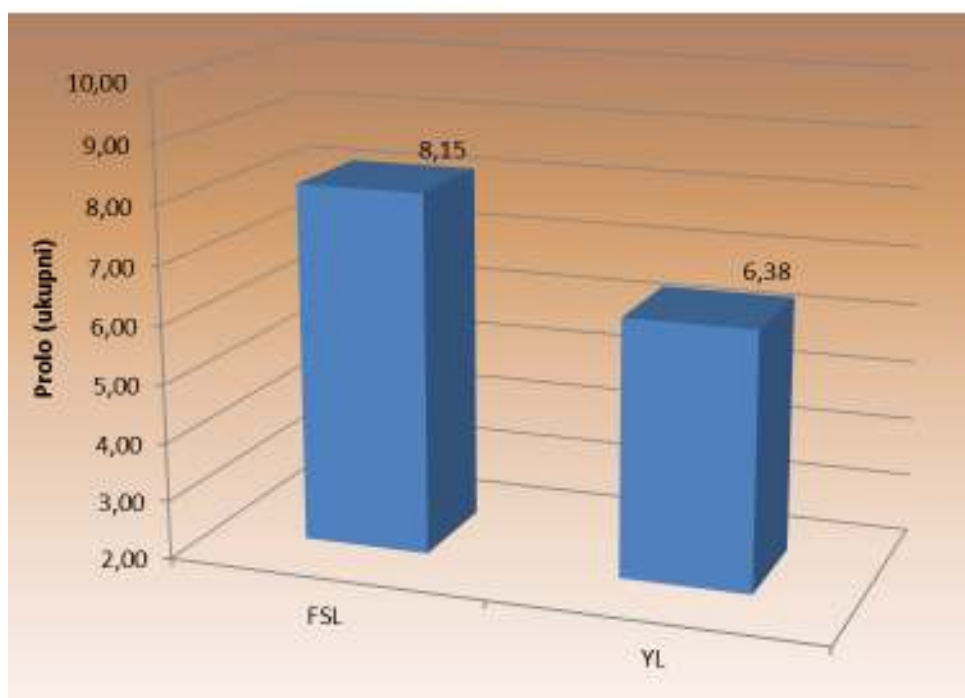
Tablica 15. Prolo indeks nakon 12 mjeseci pokazuje značajno poboljšanje u obje skupine.

Prolo indeks nakon 1 godine		
FSL	8,90	±0,72
YL	7,65	±0,59

Pokazana je značajna razlika u Prolo indeksu nakon 1 godine ($t=-6,081$; $P<0,001$).

Vrijednosti Prolo indeksa nakon 8 godina praćenja pokazuju i dalje statistički značajno poboljšanje u obje skupine. Poboljšanje je veće i statistički značajno u FSL skupini (Graf 21) (Tablica 16).

Graf 21. Vrijednosti Prolo indeksa nakon 8 godina praćenja su i dalje u korist FSL skupine, a razlika se povećava.



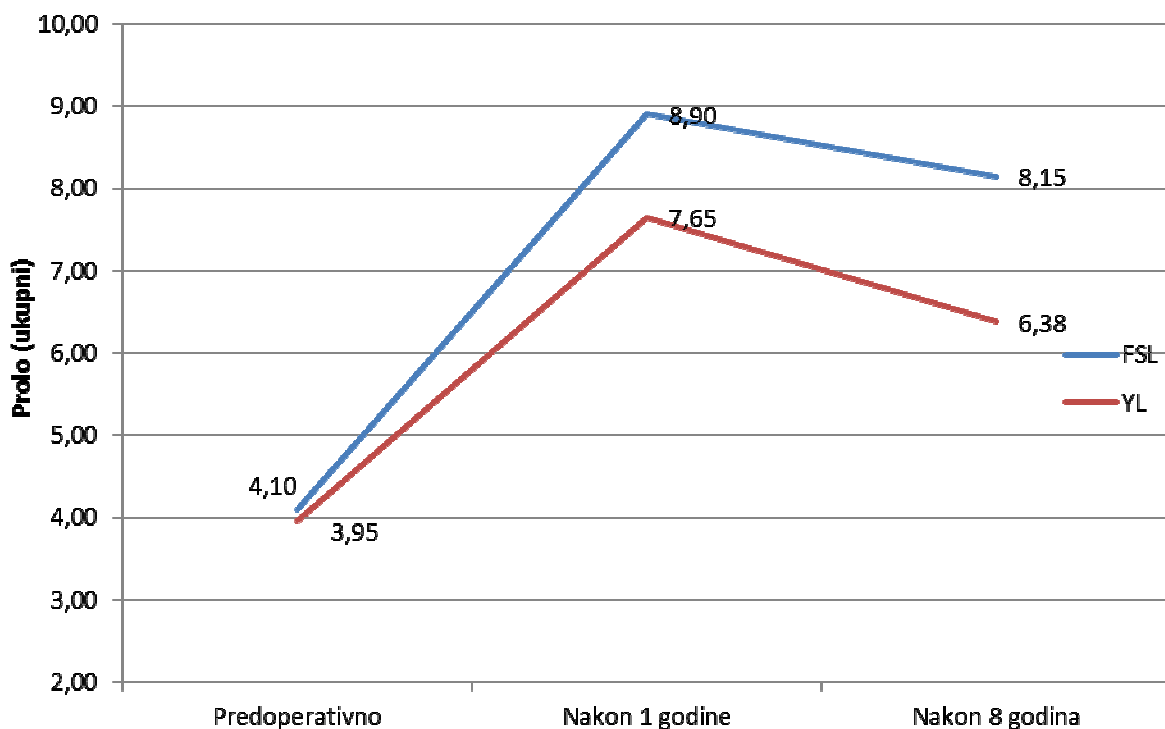
Tablica 16. Vrijednosti Prolo indeksa nakon 8 godina praćenja su i dalje u korist FSL skupine, a razlika se povećava.

	Prolo indeks nakon 8 godina	
FSL	8,15	±0,64
YL	6,38	±0,53

Razlika u Prolo indexu bila je veća nakon 8 godina ($t=-9,654$; $P<0,001$).

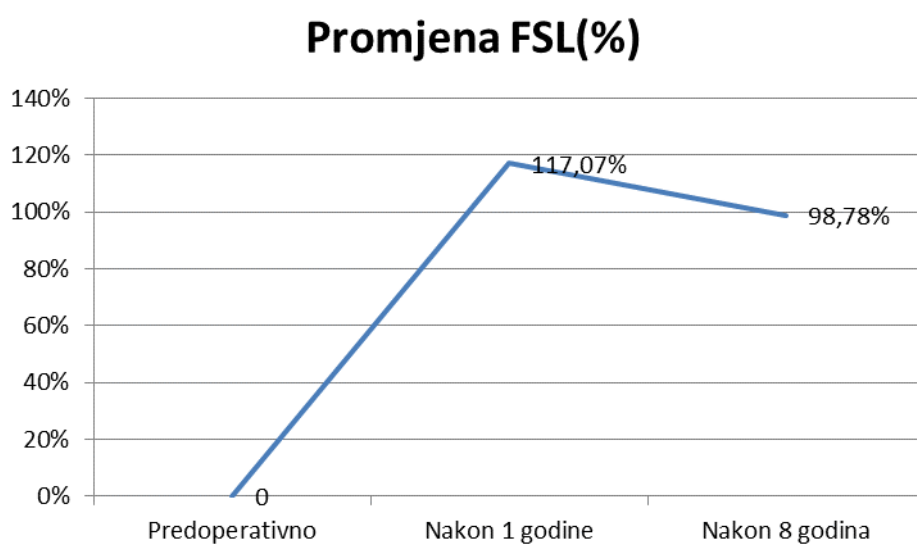
Prolo indeks se značajno povećao u periodu praćenja od 12 mjeseci za obje skupine. Nakon 8 godina praćenja je došlo do pada indeksa u obje skupine ali je i dalje u značajnom poboljšanju u odnosu na predoperativne vrijednosti. FSL skupina ima veće vrijednosti Prolo indeksa u odnosu na YL skupinu kroz cijelo vrijeme praćenja (Graf 22).

Graf 22. Paralelna usporedba Prolo indeksa u tri vremena praćenja pokazuje značajno poboljšanje o obje skupine, FSL skupina ima statistički bolje rezultate u oba postoperacijska intervala.



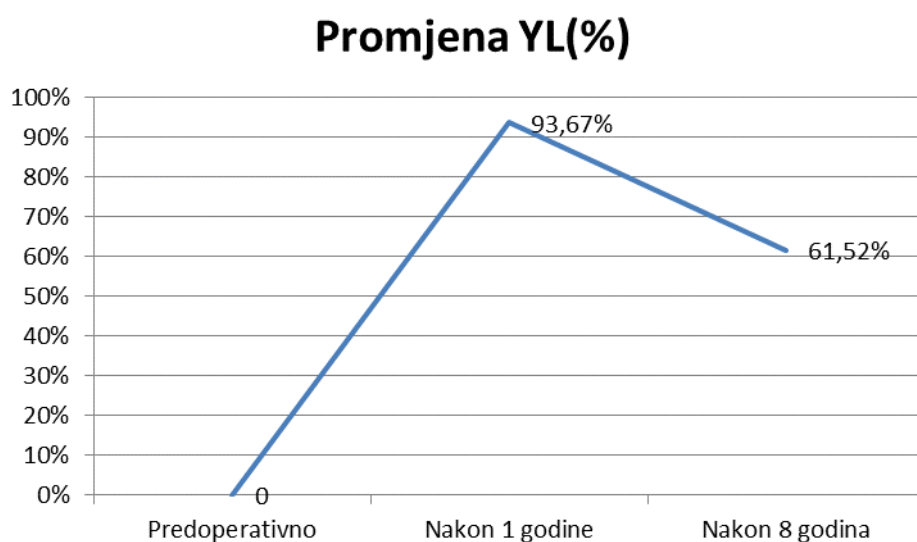
Prolo indeks je u FSL skupini bio veći za 117,07% nakon 1 godine praćenja, a nakon 8 godina praćenja vrijednosti Prolo indeksa su veće za 98,78% u odnosu na predoperativne (Graf 23).

Graf 23. Promjena Prolo indeksa u tri točke praćenja za FSL skupinu izražena u postotcima.



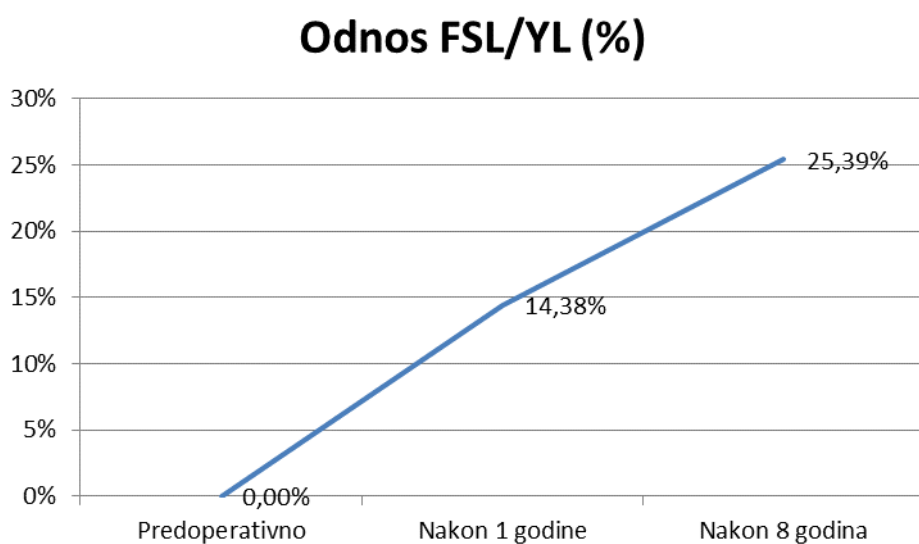
Prolo indeks je u YL skupini bio veći za 93,67% nakon 1 godine praćenja, a nakon 8 godina praćenja vrijednosti Prolo indexa su veće za 61,52% u odnosu na predoperativne (Graf 24).

Graf 24. Promjena Prolo indeksa u tri točke praćenja za YL skupinu izražena u postotcima.



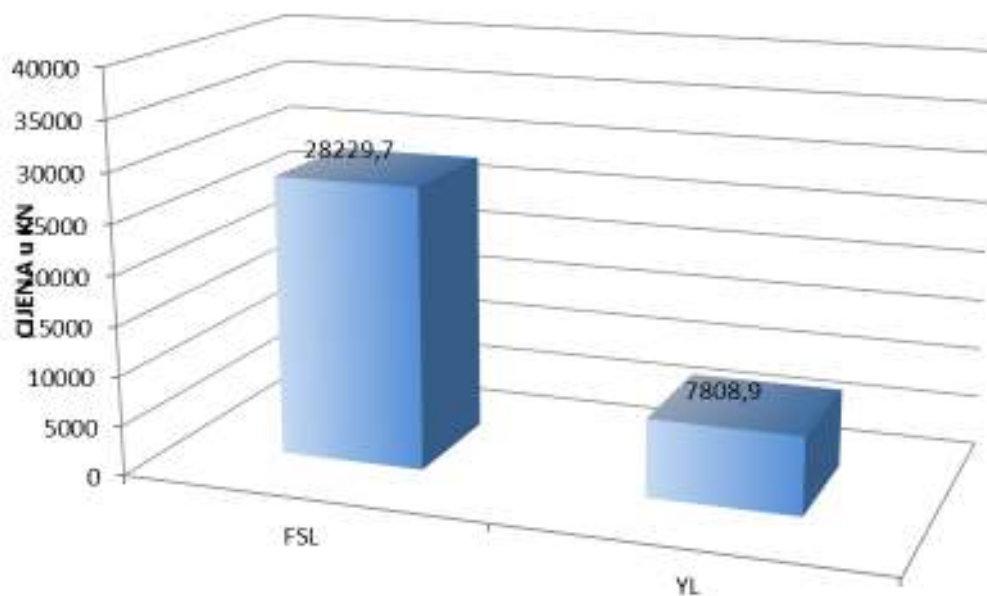
Tijekom postoperativnog praćenja u trajanju od 8 godina Prolo indeks je značajno narastao u obje skupine. U FSL skupini u odnosu na YL skupinu je nakon 1 godine praćenja bio veći za 14,38%, a nakon osam godina praćenja razlika Prolo indeksa se povećava na 25,39% u korist FSL skupine (Graf 25).

Graf 25. Relativni odnos Prolo indeksa između dvije promatrane skupine kroz cjelokupno vrijeme praćenja.



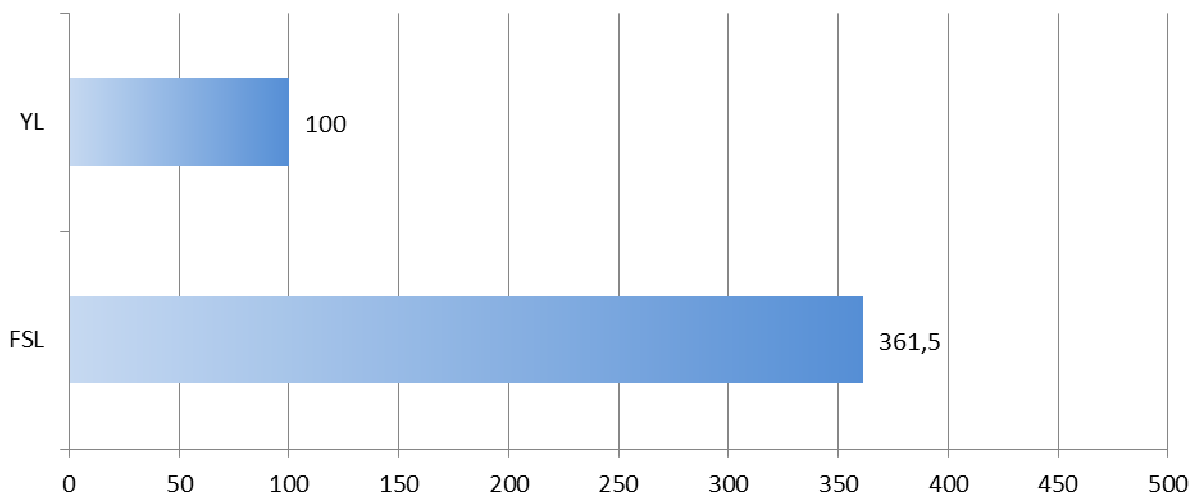
Financijski troškovi za operacijske zahvate Youngove laminoplastike i laminektomije sa spondilodezom u bolesnika s degenerativnom lumbalnom stenozom (Graf 26).

Graf 26. Cjenik HZZO-a za zahvate učinjene u FSL i YL skupini za tri operirane razine kralježnice.



Uzimajući u obzir omjer obje operacijske tehnike jasno je vidljivo da je trošak po zahvatu za FSL skupinu 3,615 puta veći (Graf 27).

Graf 27. Uzimajući u obzir cijenu jeftinijeg zahvata učinjenog u YL skupini kao početnu vrijednost lako je vidljivo da je cijena liječenja FSL skupine 361,5% viša.



5. RASPRAVA

Povećanjem životnog standarda i sveukupnim produljenjem trajanja života udio populacije starije životne dobi se povećava kao i zahtjevi za većom kvalitetom života te populacije. Kralježnica zbog svoje složene građe, mnoštvom malih zglobova i pokretnih dijelova ulazi u degenerativne promjene ranije od drugih dijelova lokomotornog sustava. Degeneracija intervertebralnog diska je prvi korak u razvoju degenerativnih promjena cijele kralježnice, a prati je paralelno hipertrofija ligamentuma flavuma i posljedična subluksacija gornjega nastavka maloga zgloba koja dovodi do daljnje hipertrofije ligamentuma flavuma i stvaranja osteofita na razini intervertebralnog diska kao i na površini maloga zgloba koji još dodatno sužavaju promjer kanala kralježnice (120-125). Simptomatska degenerativna lumbalna stenoza se uobičajeno pojavljuje iza šezdesete godine života, a može nastati na jednom ili više segmenata slabinske kralježnice, a mogu biti uključeni i svi segmenti.

Lumbalna stenoza je vodeća predoperativna dijagnoza za bolesnike starije od 65 godina koji se podvrgavaju bilo kojoj vrsti operacije kralježnice. Razlog zašto neki bolesnici sa spinalnom stenozom razvijaju kliničku sliku, a drugi ne, najvjerojatnije leži u anatomskim razlikama tih osoba, te su jedni sposobni kompenzirati suženje dok drugi nisu. Oblik kralježničkog kanala uvelike doprinosi tome da li će određeno suženje dovesti do razvoja kliničke slike ili ne. Klinički simptom koji se najviše i najpouzdanije povezuje sa lumbalnom spinalnom stenozom je neurogena klaudikacija ili pseudoklaudikacija iako klinička slika može varirati i prezentirati se radikularnom distribucijom po miotomima i dermatomima. Verbiest je prvi ukazao na jasnu korelaciju apsolutne stenozе i smanjenja AP promjera kanala ispod 10 mm i relativne stenozе ukoliko je širina spinalnog kanala u AP promjeru iznosila 10-12 mm (18,19). Uvođenjem MR-a kao zlatnog standarda došlo je bolje vizualizacije mekotkivnih struktura unutar kanala kralježnice i do jasnijeg prikaza površine duralne vreće. Schonstrom je

ispitivao površinu duralne vreće u korelaciji sa razvojem kliničke slike i dokazao da površina duralne vreće ispod 70 mm² dovodi do razvoja kliničke slike tipične za lumbalnu stenožu (126). Ogikubo je dokazao vezu između mogućnosti hoda i površine duralne vreće kod bolesnika lumbalnom stenozom (127). Prosječna površina duralne vreće kod bolesnika koji su mogli hodati ispod 500 metara je bila 53.5 mm² dok je kod bolesnika koji su mogli hodati iznad 500 metara površina duralne vreće bila prosječno 68.8 mm². Prigodom izbora vrste liječenja potrebno je poznavati prirodnu prognozu ove bolesti. Treba imati na umu da otprilike 20% ljudi starijih od šezdeset godina ima na MR dokazanu stenožu kanala, a nemaju kliničkih simptoma (128). Vrlo je malo studija koje su promatrale ovu skupinu bolesnika bez da je primijenjen ikakav tip liječenja. Johnson je promatrao skupinu od 32 bolesnika u trajanju od četiri godine sa mijelografskim dokazom postojanja značajne stenozе kanala i klinički prisutnim neurogenim klaudikacijama bez da su bili tretirani ikakvom terapijom bilo medikamentoznom bilo kirurškom (71). Nakon četiri godine praćenja kod 70% bolesnika je bolni sindrom ostao stacionaran, dok je kod 15% bolesnika došlo do smanjenja bolnosti, a kod 15% bolesnika je došlo do pogoršanja bolnog sindroma. Mogućnost hodanja je ostala nepromijenjena i nije došlo kod niti jednog pacijenta do drastičnog pogoršanja što upućuje na dobru prirodnu prognozu ove bolesti. Primjena konzervativnog liječenja na klinički blage i umjerene simptome lumbalne stenozе ima pozitivne učinke. Botwin je u prospektivnoj studiji sa 34 pacijenta koji boluje od simptomatske lumbalne stenozе primijenio višekratno RTG-om vođene transforaminalne injekcije kortikosteroida i promatrao ih u razdoblju od 12 mjeseci. 75% bolesnika je imalo 50% poboljšanje bolnog sindroma, a kod 64% bolesnika je došlo do produženja hodne pruge (86). Delport i suradnici su proveli retrospektivnu studiju sa 140 bolesnika sa postavljenom dijagnozom degenerativne lumbalne spinalne stenozе koji su primali epiduralne injekcije kortikosteroida uz RTG verifikaciju (87). 32% bolesnika je imalo remisiju simptoma kroz dva mjeseca dok je 53% bolesnika imalo funkcionalno poboljšanje.

Kod bolesnika sa izraženim simptomima, kod bolesnika kod kojih je kvaliteta života značajno narušena kirurško liječenje je primarna opcija. Malmivaara je u svojoj prospektivnoj randomiziranoj studiji promatrao 94 bolesnika sa klinički i radiološki značajnom lumbalnom stenozom, a koji su bili podijeljeni u dvije skupine: skupina koja je bila kirurški liječena laminektomijom i skupina bolesnika koja je liječena konzervativnim modalitetima liječenja (72). Nakon 24 mjesecnog praćenja u obadvije skupine bolesnika je došlo do značajnog poboljšanja ODI-a u skupini kirurški tretiranih bolesnika za 55%, a u skupini konzervativno tretiranih za 42%. Amundsen i suradnici su uspoređivali konzervativno i kirurško liječenje u kohorti od 100 bolesnika sa simptomatskom lumbalnom spinalnom stenozom, tako da je 19 bolesnika bilo raspoređeno u skupinu koja je liječena kirurški, 50 bolesnika sa umjerenim simptomima je bilo liječeno konzervativno, dok su 31 bolesnika randomizirali u dvije predložene opcije liječenja (73). Nakon četiri godine polovica bolesnika liječena konzervativnom terapijom je imala dobre ili odlične rezultate dok je skupina bolesnika liječena operativno imala iste rezultate u 80% slučajeva. Iako je ishod nakon 10 godišnjeg praćenja za bolesnike liječene kirurškim metodama bio povoljniji u odnosu na nekiruršku skupinu, autori su preporučili da je za skupinu bolesnika sa blagim do umjerenim simptomima inicijalno bilo bolje preporučiti konzervativno liječenje jer u slučaju nezadovoljavajućeg ishoda konzervativnog liječenja uvijek ostaje opcija kirurškog liječenja. Jedna od prvih i najraširenijih tehnika u liječenju stenoze spinalnoga kanala je dekompresivna laminektomija. Široko otvaranje spinalnoga kanala dovodi do dekompresije neuralnih struktura. Široka osteoligamentarna dekompresija može dovesti do jatrogenog instabiliteta. Najčešći uzrok pojave jatrogenog instabiliteta je bilo pretjerano uklanjanje maloga zgloba. Abumi i Panjabi su dokazali na kadaverskim studijama da uklanjanje medijalnog dijela maloga zgloba ne utječe na stabilnost maloga zgloba, dok uklanjanje više od 50% maloga zgloba dovodi do instabiliteta na toj razini (96). Razvojem neurokirurgije, uvođenjem u rutinski rad

operativnog mikroskopa, RTG fluoroskopije i „high speed drill“ moguće je napraviti poštenije dekompresije uz očuvanje više od 50% maloga zgloba. Neki autori predlažu da se uz dekompresiju kanala kralježnice učini i artrodeza ukoliko je stenoza udružena sa instabilitetom ili spondilozom kralježnice i kod bolesnika kod kojih je izražena komponenta boli u križima. U prospektivnoj studiji u kojoj je sudjelovalo 45 bolesnika sa lumbalnom stenozom bez instabiliteta i kojima je učinjena ili laminektomija sa spondilodezom ili laminektomija bez spondilodeze Grob je pokazao da je u obje skupine došlo do značajnog poboljšanja bez statistički značajne razlike između dvije skupine (129). Ipak, zaključak većina autora u prospektivnim opservacijskim kohortama je taj da laminektomija sa artrodezom u usporedbi sa samo laminektomijom dovodi do većeg poboljšanja poglavito boli u križima. Herkowitz je u studiji u kojoj je sudjelovalo 50 bolesnika sa spinalnom stenozom i spondilolistezom uspoređivao dekompresivnu laminektomiju sa dekompresivnom laminektomijom sa neinstrumentiranom artrodezom. Nakon trogodišnjeg praćenja skupina bolesnika sa neinstrumentiranom fuzijom je imala veće smanjenje bolova u križima kao i smanjenje bolova radikularnog tipa (100). Nakon široke dekompresivne laminektomije 10% do 15% bolesnika razvija bol u križima i/ili radikularnu simptomatologiju. Nakon dekompresivne laminektomije sa ili bez spondilodeze postoji povećana vjerojatnost za razvoj restenoze. Postacchini i Cinotti su u svojoj studiji koja je pratila 40 bolesnika operiranih zbog lumbalne stenoze prosječno u periodu od 8.6 godina pokazalo da je kod 88% njih došlo do razvoja nekog oblika restenoze (130). U navedenoj studiji je kod 40% bolesnika došlo do preko 40% restenoze prethodno uklonjene lamine. Klinički rezultati su bili bolji u skupini bolesnika koji su razvili umjerenu restenozu u odnosu na bolesnike kod kojih je restenoza bila velika (84% odnosno 40%). Ova studija je pokazala da kod većine pacijenata dolazi do ponovne koštane pregradnje, a koja može biti i značajna ako dovodi ponovno do kliničkog pogoršanja. Do restenoze je dolazilo i kod bolesnika kod kojih je učinjena samo

laminektomija ali i kod bolesnika kod kojih je uz laminektomiju bila učinjena i spondilodeza. Ipak, kod bolesnika sa spondilodezom učestalost klinički značajne restenoze je bila manja. Nadalje je zaključio da je kod bolesnika koji su ili prije ili poslije operacije pokazivali znakove instabiliteta koštana izgradnja bila izraženija nego kod onih koji nisu pokazivali znakove instabiliteta. Na razinama kralježnice kod kojih je prirodna mobilnost bila smanjena razvojem degenerativnih osteofita stupanj restenoze je bio puno manji. Također je identificirao dva mehanizma koštane izgradnje: postupna koštana izgradnja lamina i malih zglobova na kojima je kost bila ranije uklonjena i patološko stvaranje lamela kosti u vezivnom tkivu između mjesta uklanjanja kosti. Jedan od zaključaka njihovih istraživanja bio je i taj da kod pacijenata sa širokom dekompresijom dolazi do manje koštane izgradnje u odnosu na one kod kojih je dekompresija bila skromnija. Koštana izgradnja je proces koji se događa sporo u periodu od 5 pa do 15 godina nakon učinjenog kirurškog zahvata. U studiji Chen-a koja je prospektivno pratila skupinu bolesnika kojima je učinjena laminektomija u periodu od 4.5 godina, kod 44% bolesnika je došlo do nove umjerene do visoke koštane izgradnje (131). Chen je nadalje zaključio da je kod svih pacijenata došlo do nekog oblika koštane izgradnje te da se nova koštana izgradnja može razviti na bilo kojem mjestu gdje je kost uklonjena za vrijeme prethodne operacije. Nadalje je zaključio da se koštana izgradnja nakon operacije razvija kao prirodan proces cijeljenja. Kirurški zahvati sa stabilizacijom jatrogenog instabiliteta mogu dovesti do ubrzanoga razvoja degenerativne bolesti na susjednoj razini. Ghiselli je u studiji koja je pratila 215 bolesnika kojima je učinjena laminektomija sa spondilodezom u periodu od 6.7 godina zaključio da 27% bolesnika treba novi kirurški zahvat na susjednoj razini (132). Predviđa se da se simptomatska degeneracija susjedne razine trebati kirurški tretman nakon 5 godina 17% bolesnika, a nakon 10 godina taj se broj penje na 36% operiranih bolesnika. Youngova laminoplastika kao predstavnica minimalno invazivne operacijske tehnike sa uklanjanjem ipsilateralne i kontralateralne

osteoligamentarne patologije se sve više koristi za dekompresiju kanala kralježnice kod starijih bolesnika. Obično se u literaturi navodi kraće trajanje operativnoga zahvata kao i manja invazivnost. Uspoređujući ju sa laminektomijom Youngova laminoplastika dovodi do manjeg oštećenja paraspinalnog mišićja. Kalbarczyk je u svom istraživanju pokazao da Youngova laminoplastika dovodi do zadovoljavajućih rezultata i jednake postoperativne kvalitete života kao i bolesnici koji su operirani klasičnom laminektomijom (133). Iako Youngova laminoplastika dovodi do manjeg oštećenja paraspinalnog mišićja i orijentirana je na očuvanju stabilneta kralježnice dekompresija koja se postiže prilikom operativnog zahvata je zadovoljavajuća. Youngova laminoplastika dovodi do očuvanja stražnjeg luka kralježnice i time smanjuje šansu za razvoj epiduralnih priraslica. Jedna od glavnih prednosti Youngove laminektomije je smanjenje kirurške traume i izbjegavanje razvoja postoperativnog instabiliteta. Mali zglobovi kralježnice su očuvani uklanjanjem samo hipertrofičnog medijalnog dijela zgloba. Interspinozni ligament i torakolumbalna fascija su očuvani. Kontralateralni paraspinalni mišići su kompletno očuvani kao i njihovo hvatište za šiljasti nastavak. U literaturi je vrlo malo podataka o razvoju instabiliteta kralježnice nakon Youngove laminoplastike i kreću se oko 1.8%. Prema našem saznanju ishod bolesnika sa degenerativnom lumbalnom spinalnom stenozom liječenih Youngovom laminoplastikom je opisan samo od strane Younga i McCulloch-a u studiji sa devetomjesečnim praćenjem (106,107) . Zagovornici Youngove laminoplastike naglašavaju kako je ova kirurška metoda jednako učinkovita i manje invazivna od klasične laminektomije sa spondilodezom. Cilj ove studije bio utvrditi da li je Youngova laminoplastika jednako učinkovita kao laminektomija sa spondilodezom i da li je Youngova laminoplastika manje invazivna od laminektomije sa spondilodezom u petogodišnjem poslijeoperacijskom intervalu. Stupanj invazivnosti je mjereno određivanjem: trajanja operacije, intraoperativnog gubitka krvi, dužinom operacijskog reza i danima hospitalizacije nakon učinjenog operacijskog zahvata. Za procjenu ishoda

operacijskog liječenja upotrebljavan je ODI kao najmjerodavniji upitnik za procjenu kvalitete života kod bolesnika s degenerativnom stenozom. Paralelno sa ODI ljestvicom upotrebljavan je i Prolo upitnik koji mjeri ekonomsku i funkcijsku komponentu bolesti. Cilj nam je bio koristeći ODI i Prolo ljestvice ustanoviti da li je došlo do poboljšanja vrijednosti parametra i da li se to poboljšanje tijekom vremena praćenja mijenjalo. Još jedan od ciljeva je bio usporediti dugoročno poboljšanje kvalitete života s uloženim sredstvima za liječenje između dvije skupine bolesnika.

Jedna od zamjerki ove studije je ta što svi bolesnici u studiji nisu bili randomizirani. Naime studija je zamišljena kao dvostruko slijepa randomizirana studija, ali je na početku studije od 44 uključena ispitanika njih 26 pristalo na randomizaciju dok je 18 ispitanika odbilo randomizaciju. Od 26 randomiziranih bolesnika po 13 je bilo dodijeljeno u FSL i YL skupinu. Od 18 bolesnika koji su odbili randomizaciju 13 je izabralo FSL skupinu, a 5 YL skupinu. Time se odmah na početku studije dobila heterogena distribucija po skupinama. U FSL skupini je bilo 26 bolesnika, a u YL 18 bolesnika. Tijekom 8 godišnjeg praćenja još su dodatno 4 bolesnika (tri iz randomizirane skupine, jedan iz nerandomizirane) prešli iz YL skupine u FSL skupinu. Provedena studija je, imajući na umu sve gore navedeno, bila dijelom randomizirana, a dijelom opservacijska kohorta. Iako provedeno istraživanje nije bilo u potpunosti randomizirana studija njegova snaga leži u korištenju specifičnih uključnih i isključnih kriterija, veličine uzorka kao i sličnim vrijednostima ODI-a, Prolo indeksa i površine duralne vreće između dvije skupine. U studiji je sudjelovalo 28 muškaraca i 16 žena (Graf 1). Prosječna životna dob ispitanika je u FSL grupi bila $64,15 \pm 14,24$ godina, a u YL grupi $65,75 \pm 8,84$ godina (Graf 2) (Tablica 1). Ukupno su operirana 44 bolesnika na ukupno 130 razina. Na dvije razine je bilo operirano petnaest bolesnika, na tri razine je operirano devetnaest bolesnika, na četiri razine je operirano sedam bolesnika dok su tri bolesnika bila operirana na pet razine. Prosječan broj operiranih razina po bolesniku je iznosio 2.95 (Graf.

4) (Tablica 2). Iz ovih podataka je jasno vidljivo da je većina bolesnika imala politopnu degenerativnu bolest kralježnice. Površina duralne vreće koja je povezana sa simptomatskom stenozom se u literaturi navodi između 70 i 80 mm². Površina duralne vreće kod FSL skupine je iznosila 53,6±8,39 mm², a kod YL skupine 54,1±10,11 mm² (Graf 5) (Tablica 3). Iz ovih podataka je jasno vidljivo da su svi bolesnici uključeni u studiju imali simptomatsku lumbalnu stenozu.

Prosječan gubitak krvi u FSL skupini je iznosio 546,15±161,32, a u YL skupini 446,15±106,97 mililitara (Graf 6) (Tablica 5). Iz ovih podataka je jasno vidljivo da je gubitak krvi bio veći u FSL skupini. Prosječno trajanje operacije u minutama po jednoj razini je iznosilo 60,77±10,17 u FSL skupini, a u YL skupini 46,46±9,22 (Graf 7) (Tablica 6). Trajanje operacijskog zahvata je također bilo duže u FSL skupini. Prosječno trajanje hospitalizacije u danima je za FSL skupinu iznosilo 5,77±1,54, a za YL skupinu 3,46±0,88 (Graf 8) (Tablica 7). Bolesnici u FSL skupini su imali dužu poslijeoperativnu hospitalizaciju.

Deyo je retrospektivno analizirao 2899 bolesnika u razdoblju od 1986-1988 godine i ustanovio prosječno vrijeme ležanja u bolnici nakon provedene laminektomije preko 7 dana (41,42). U razvijenim zapadnim zemljama 88.2% bolesnika kod kojih je učinjena minimalno invazivna dekompresija kralježnice je otpušteno iz bolnice nakon 24 sata (134). Kratko vrijeme poslijeoperacijskog boravka u bolnici pripisuju kirurškoj tehnici kao i edukaciji bolesnika prije operacije (135,136). Lorish je studiji objavljenoj 1998. godine ustvrdio da svaki dodatni dan ležanja u bolnici povećava ukupni trošak za 781 \$. Ove vrijednosti u dolarima vrijede za SAD, dok su u Republici Hrvatskoj iznosi znatno manji ali i dalje vrijedi osnovni princip da je kraće vrijeme hospitalizacije jeftinije i da rasterećuje zdravstveni sustav. Prosječna duljina reza u milimetrima FSL skupini je iznosila 45±10,2 po jednoj operiranoj razini, a u skupini YL 42±6,7 (Graf 9) (Tablica 8). Dužina reza je bila također duža u FSL skupini. Svi parametri koji mjere stupanj invazivnosti operacijskog zahvata su

statistički bili povoljniji za YL skupinu u odnosu na FSL skupinu. Iz navedenih rezultata jasno se može ustvrditi da je Youngova laminoplastika manje invazivna kirurška metoda u odnosu na laminektomiju sa spondilodezom. ODI je jedan od najkorištenijih upitnika za procjenu statusa slabinske kralježnice. Bazira se na procjeni kliničkog stanja i kvalitete života. U uporabi je više od 25 godina i smatra se zlatnim standardom procjene funkcije slabinske kralježnice. Upitnik se bazira na 10 pitanja od kojih svako pitanje nosi od 0 do 5 bodova. Kada se upitnik ispuni u potpunosti dobiveni zbroj se podijeli sa 50, a zatim pomnoži sa 100. Time se dobije vrijednosti ODI-a koja predstavlja stupanj disfunkcije kralježnice. ODI je predoperativno u FSL skupini iznosio $54,47 \pm 14,48$, a u YL skupini $56,79 \pm 12,48$ (Graf 10) (Tablica 9). Nakon 12 mjeseci od operacije došlo je do značajnog poboljšanja ODI-a u obje skupine te je u FSL skupini iznosio 24,22, a u YL skupini 28,01 (Graf 11) (Tablica 10). ODI je u FSL skupini pao za 55,54% nakon godine dana, a u YL skupini je pao za 50,68% (Graf 16 i Graf 17). Vrijednosti ODI-a za FSL skupinu su bile bolje za 5,25% u odnosu na vrijednosti ODI-a za YL skupinu nakon 12 mjesečnog praćenja (Graf 18). ODI je nakon osam godina praćenja bolesnika iznosio u FSL skupini 27,82, a u YL skupini 40,74 (Graf 12) (Tablica 11). U odnosu na predoperativni ODI za FSL skupinu nakon 8 godina vrijednosti ODI-a su bile manje za 48,93% (Graf 16) što govori o velikoj uspješnosti ove operacijske tehnike. U odnosu na predoperativni ODI za YL skupinu nakon 8 godina vrijednosti ODI-a su bile manje za 28,26% (Graf 17). Vrijednosti ODI-a za FSL skupinu su bile bolje za 26,02% u odnosu na vrijednosti ODI-a za YL skupinu nakon 8 godišnjeg praćenja (Graf 18). Vrijednosti ODI-a su nakon 12 mjeseci pale na polovicu predoperativnih vrijednosti što govori da su obje operacijske tehnike u 12 mjesečnom praćenju pokazale svoju iznimnu učinkovitost. U poslijeoperacijskom razdoblju od 5 godina ODI je u obje skupine pokazao uspješnost pojedinih operacijskih tehnika u odnosu na predoperativne, ali je jasno pokazao sada veću razliku od 26,02% u korist FSL skupine (Graf 18). Iz ovih podataka je jasno

vidljivo da su obje operacijske tehnike uspješne u liječenju bolesnika sa degenerativnom lumbalnom stenozom i da su rezultati nakon prve godine nakon operacije slični. No također je dokazano da dugoročno laminektomija sa spondilodezom ima bolji rezultat od Youngove laminoplastike i da Youngova laminoplastika nije jednako učinkovita operacijska tehnika na duži period praćenja. Predoperativne vrijednosti Prolo indeksa (zbroj ekonomskog i funkcijskog) su za FSL skupinu iznosile $4,10 \pm 0,64$ bodova, a za YL skupinu $3,95 \pm 0,73$ bodova (Graf 19) (Tablica 14). Nakon 12 mjeseci praćenja vrijednost Prolo indeksa za FSL skupinu je iznosila $8,90 \pm 0,72$, a za YL skupinu $7,65 \pm 0,59$ (Graf 20) (Tablica 15). Vidljivo je gotovo duplo poboljšanje u obje skupine. Vrijednosti Prolo indexa nakon 8 godina praćenja pokazuju i dalje statistički značajno poboljšanje u obje skupine i za FSL skupinu Prolo indeks iznosi $8,15 \pm 0,64$, a za YL skupinu $6,38 \pm 0,53$. Poboljšanje je veće i statistički značajno u FSL skupini (Graf 21) (Graf 22) (Tablica 16). Prolo indeks je u FSL skupini bio veći za 117,07% nakon 1 godine praćenja, a nakon 8 godina praćenja vrijednosti Prolo indeksa su veće za 98,78% u odnosu na predoperativne (Graf 23). Prolo indeks je u YL skupini bio veći za 93,67% nakon 1 godine praćenja, a nakon 8 godina praćenja vrijednosti Prolo indeksa su veće za 61,52% u odnosu na predoperativne (Graf 24). Tijekom postoperativnog praćenja u trajanju od 8 godina Prolo indeks je značajno narastao u obje skupine. U FSL skupini u odnosu na YL skupinu je nakon 1 godine praćenja bio veći za 14,38%, a nakon osam godina praćenja razlika Prolo indeksa se povećava na 25,39% u korist FSL skupine (Graf 25).

Vrijednosti Prolo ljestvice su nakon 12 mjeseci narasle gotovo duplo od predoperativnih vrijednosti što govori da su obje operacijske tehnike u 12 mjesecom praćenju pokazale svoju iznimnu učinkovitost i da je na razdoblje praćenja od jedne godine FSL skupina imala bolji rezultat za 14,38% u odnosu na YL skupinu. U poslijeoperacijskom razdoblju od 8 godina Prolo ljestvica je u obje skupine pokazala uspješnost pojedinih operacijskih tehnika u odnosu

na predoperativne ali je jasno pokazala sada veću razliku od 25,39% u korist FSL skupine. Iz ovih podataka je jasno vidljivo da su obje operacijske tehnike uspješne u liječenju bolesnika sa degenerativnom lumbalnom stenozom i da su rezultati nakon prve godine govorili u prilog veće uspješnosti FSL skupine i da dugoročno laminektomija sa spondilodezom ima bolji rezultat od Youngove laminoplastike i da Youngova laminoplastika nije jednako učinkovita operacijska tehnika na duži period praćenja. Prema aktualnom DTS (dijagnostičko terapijski postupci) šifarniku Hrvatskog zavoda za zdravstveno osiguranje zahvat minimalno invazivne Youngove laminoplastike sa uključenim kirurškim zahvatom na tri razine kralježnice, troškovima anestezioloških procedura i potrošnim materijalom i 4 dana postoperativnog ležanja iznosi 7808,90 kn, dok za zahvat dekompresivne laminektomije učinjene na tri razine kralježnice, troškova anestezioloških procedura, potrošnim materijalom i kompletnim implantacijskim sustavom transpedikularnih vijaka, matica, spojnih šipki od tvrtke Johnson-Johnson S.E. d.o.o. iznosi 28 229,70 kn (Graf 26). Razlika po jednoj učinjenoj trirazinskoj operaciji između FSL i YL grupe iznosi 20 420,80 kn ili 361,50% (Graf 27).

Cijena izvođenja laminektomije sa spondilodezom je u hrvatskom zdravstvenom sustavu veća za 361,50% u odnosu na operaciju minimalno invazivne Youngove laminoplastike. Kod interpretacije ovih podataka treba imati na umu da je cijena formirana na osnovi činjenice da su fiksni bolnički troškovi operacijskog zahvata i ležanja u bolnici za obje skupine slični: zahvat za YL skupinu je iznosio 7808,90 kn, a za laminektomiju bez spondilodeze 8529,70 kn.

Razliku cijene se stvorila na troškovima samog implantacijskog materijala koji su iznosili za trirazinsku operaciju 19 700 kn. Mišljenja smo da trenutni šifarnik HZZO-a ne vrednuje dovoljno kirurški rad i da je on podcijenjen. Kada bi se taj rad više naplaćivao po troškovniku tada bi se smanjila i relativna razlika između dvije procedure. Razvojem znanosti, snižavanjem proizvodne cijene implantata kao i većom ponudom implantata različitih

proizvođača vjerojatno će doći do snižavanja njihove cijene. I dalje ostaje činjenica da je laminektomija sa spondilodezom višestruko skuplja operacijska tehnika ali ostaje i činjenica da bolesnici operirani ovom tehnikom imaju bolje rezultate u kratkoročnom postoperativnom praćenju, a ta se razlika povećava u dugoročnom praćenju. Usporedbom brojem dana provedenih na bolovanju nakon učinjenih zahvata laminektomije sa spondilodezom i Youngove laminoplastike dodatno bi se pokazala manja razlika u ukupnim troškovima od onih na početku zahvata. No, to nije moguće izračunati budući da prosječna starost bolesnika koji se podvrgava ovom zahvatu iznosi 65 godina te ta skupina bolesnika prestaje sa radnim odnosom. U ukupni troškovnik cijena pojedinih zahvata trebalo bi uračunati i sve modalitete liječenja nakon provedene operacije kojima će se bolesnici podvrgnuti, a prema podacima iz ovog istraživanja postoji jasan pokazatelj ODI vrijednosti da FSL skupina ima dugoročno bolje rezultate za 26,02%. Logično je pretpostaviti da će poslijeoperacijski troškovi FSL skupine biti manji od YL skupine čime se početna razlika u cijeni dodatno smanjuje.

6. ZAKLJUČCI

1. Vrijednosti trajanja operacijskog zahvata, prosječan gubitak krvi, dužina operacijskog reza i vrijeme hospitalizacije govore u prilog manje invazivnosti Youngove laminoplastike u usporedbi s laminektomijom sa spondilodezom.
2. Analizirajući vrijednosti Oswestry Disability Indexa i Prolo ljestvice laminektomija sa spondilodezom i Youngova laminoplastika su učinkovite operacijske tehnike u liječenju bolesnika sa degenerativnom lumbalnom stenozom.
3. Youngova laminoplastika kao predstavnica minimalno invazivne kirurgije je manje učinkovita operacijska tehnika u odnosu na laminektomiju sa spondilodezom analizirajući kratkoročni i dugoročni ishod. Dugoročno razlika u ishodu se povećava u korist laminektomije sa spondilodezom.
4. Iako u većine bolesnika minimalno invazivni zahvat rezultira dobrim oporavkom, naši rezultati nakon osmogodišnjeg praćenja upućuju da skupini mlađih bolesnika, onih s uznapredovalom stenozom, višerazinskom stenozom i dizbalansom je potrebno preporučiti stariju invazivniju tehniku laminektomije, repozicije i spondilodeze.
5. Veći početni troškovi laminektomije sa spondilodezom u odnosu na Youngovu laminoplastiku su opravdani jer na osmogodišnji vremenski period postoperativnog praćenja ishod bolesnika operiranih laminektomijom sa spondilodezom je prema Oswestry Disability Index -u bolji za 26,02%, a prema Prolo ljestvici za 25,39%. Dugoročno bolji oporavak štedi novac i financijski rasterećuje zdravstveni sustav.

7. SAŽETAK

Dugoročni rezultati i učinkovitost laminektomije sa spondilodezom u usporedbi s laminoplastikom u bolesnika s degenerativnom lumbalnom stenozom

Laminektomija sa spondilodezom, klasična i široko prihvaćena operativna tehnika u liječenju bolesnika sa degenerativnom lumbalnom stenozom se u zadnje vrijeme sve više zamjenjuje sa minimalno invazivnim operacijskim tehnikama za koje autori koji ih rade navode da su jednako učinkovite. Cilj ovoga istraživanja je bio usporediti kratkoročne kao i dugoročne rezultate i učinkovitost Youngove laminoplastike (YL skupina) u usporedbi sa laminektomijom sa spondilodezom (FSL skupina).

Bolesnici sa simptomatskom spinalnom stenozom te bolesnici kod kojih je došlo do razvoja neurogenih klaudikacija (srednja površina duralne vreće za FSL i YL skupina $53,6 \pm 8,39$ vs $54,1 \pm 10,11$; $t=0,179$; $P=0,859$) su liječeni operativno od 4. prosinca 2000. do 11. ožujka 2005. godine u Općoj bolnici Pula i u Klinici za traumatologiju, Kliničkog bolničkog centra Sestre milosrdnice i Medicinskog fakulteta Sveučilišta u Zagrebu. Radiološki dokazani instabilitet i spondilolisteza su bili isključujući čimbenici. Primarni ciljevi su bili odrediti stupanj invazivnosti pojedine operacijske tehnike i međusobno ih usporediti. Mjereni su intraoperativni gubitak krvi, trajanje operacije, dužina reza kao i dani hospitalizacije. Sekundarni ciljevi su bili odrediti razliku u ODI i Prolo indeksu nakon 1 godine i nakon 8 godina poslijeoperativnog praćenja.

44 ispitanika su ukupno sudjelovala u studiji do završetka od ukupno 56 uključenih. 26 ispitanika je randomizirano u FSL (13) i YL (13) skupinu, a od preostalih 18 ispitanika 13 je izabralo FSL kohortu i 5 YL kohortu. Nakon 12 mjesecnog praćenja vrijednosti ODI-a su iznosile $24,22 \pm 1,892$ za FSL skupinu i $28,01 \pm 1,945$ za YL skupinu. Nakon praćenja od 8 godina i dalje je bila prisutna statistički signifikantna razlika koja se dodatno povećala u korist

FSL skupine. ($27,82 \pm 1,918$ vs $40,74 \pm 2,163$). Koristeći Prolo funkcijski i ekonomski indeks statistički značajno poboljšanje je zamijećeno u obje ispitivane skupine nakon 1 i 8 godina. Nakon 12 mjesječnog praćenja vrijednosti Prolo indeksa su iznosile za $8,90 \pm 0,72$ FSL skupinu i $7,65 \pm 0,59$ za YL skupinu. Nakon praćenja od 8 godina i dalje je bila prisutna statistički signifikantna razlika koja se dodatno povećala u korist FSL skupine. ($8,15 \pm 0,64$, $6,38 \pm 0,53$).

Laminektomija sa spondilodezom je invazivnija i skuplja operacijska tehnika od Youngove laminoplastike. Laminektomija sa spondilodezom je kratkoročno i dugoročno uspješnija operacijska tehnika od Youngove laminoplastike, a ta se razlika u dugoročnom praćenju povećava.

8. SUMMARY

Long term results and efficacy of facet sparing laminectomy with fusion vs. Young laminoplasty for the treatment of degenerative spinal stenosis

Laminectomy with fusion, traditional technique for lumbar decompression has been recently almost totally replaced with many less invasive surgical techniques allegedly equally effective. The aim of our study was comparison between long-term outcomes of Young laminoplasty (YL) as one of the less invasive techniques and facet sparing laminectomy with augmented posterolateral fusion (FSL).

Patients with history of neurogenic claudication and lumbar stenosis (FSL and YL mean \pm SD dural sac area (mm²) 53,6 \pm 8,39 vs 54,1 \pm 10,11 ; t=0,179; P=0,859) were surgically treated from 4. Dezember 2000. to 11. March 2005. in general hospital Pula and in Clinical Medical Center Sisters of Charity, Traumatology Clinic. Instability and spondylolisthesis were exclusion criteria. Primary endpoints were to determine duration of surgery, blood loss, incision length and hospital stay. Secondary endpoints were to determine difference in the Oswestry Disability Index (ODI) and Prolo scale at 1-year and 8-year follow-up examinations.

44 patients out of 56 patients were enrolled. Twenty- six patients were randomized in FSL (No=13) and YL (No=13) groups while 18 were allocated in observational FSL (No=13) and YL (No=5) cohorts. Using ODI scale significant improvement on 1-year and 8-year follow-up was noticed in FSL and YL groups. FSL ODI and YL ODI after one year follow up (24,22 \pm 1,892 28,01 \pm 1,945 respectively). FSL ODI was significantly better compared to YL at 8-year follow-up (27,82 \pm 1,918 vs 40,74 \pm 2,163). Using Prolo scale significant improvement on 1-year and 8-year follow-up was noticed in FSL and YL groups. FSL Prolo and YL Prolo after one year follow up. (8,90 \pm 0,72, 7,65 \pm 0,59 respectively). FSL Prolo was

significantly better compared to YL Prolo score at 8-year follow-up ($8,15 \pm 0,64$, $6,38 \pm 0,53$ respectively).

Facet sparing laminectomy with fusion is a more invasive and more expensive surgical technique than Young laminoplasty. Facet sparing laminectomy with fusion is in a short-term and in a long-term follow up more successful operative technique and that difference increases in time.

9. LITERATURA

1. Krmpotić-Nemanić J. Anatomija čovjeka. 4. izdanje. Zagreb: Jugoslavenska medicinska naklada;1990.
2. Keros P, Pećina M. Funkcijska anatomija lokomotornog sustava. Zagreb: Naklada Ljevak; 2007.
3. Frymoyer J.W, Moskowitz R.W. Spinal degeneration: pathogenesis and medical management. In: Frymoyer J.W., ed. The adult spine: principles and practice, Philadelphia: Lippincott-Raven; 1991:611-634.
4. Tsuji H, Hirano N, Ohshima H, i sur. Structural variation of the anterior and the posterior annulus fibrosus in the development of the human lumbar disc. Spine (Phila Pa 1976) 1993; 18:204-210.
5. Brinckmann P, Grootenboer H. Change of disc height, radial disc bulge, and intradiscal pressure from discectomy: an in vitro investigation on human lumbar discs. Spine (Phila Pa 1976) 1991; 16:641-646.
6. Maroudas A. Nutrition and metabolism of the intervertebral disc. In: Ghosh P., ed. The biology of the intervertebral disc, vol 2, Boca Raton, FL: CRC Press; 1988:1-37.
7. Taylor J.R, Twomey L.T. Human intervertebral disc acid glycosaminoglycans. J Anat 1992; 180:137-141.
8. Yu S, Haughton V.M, Sether L.A, i sur. Criteria for classifying normal and degenerated lumbar intervertebral disks. Radiology 1989; 170:523-526.
9. Osti O.L, Vernon-Roberts B, Fraser R.D. Annulus tears and intervertebral disc degeneration: an experimental study using an animal model. Spine (Phila Pa 1976) 1990; 15:762-767.

10. Yasuma T, Koh S, Okamura T, Yamauchi Y. Histological changes in aging lumbar intervertebral discs: their role in protrusions and prolapses. *J Bone Joint Surg [Am]* 1990; 72:220-229.
11. Gordon S.J, Yang K.H, Mayer P.J, i sur. Mechanism of disc rupture: a preliminary report. *Spine (Phila Pa 1976)* 1991; 16:450-456.
12. Skidmore G, Ackerman S.J. Spinal stenosis. *J Neurosurg Spine*. 2011 Jul;15(1):125-6.
13. Bajek G, Bajek S, Cvek SZ, Bobinac D, Splavski B, Grahovac DS. Histomorphological analysis of the osteophytic appositions in patients with lumbar lateral recess syndrome *Coll Antropol*. 2010 Apr;34 Suppl 2:79-84.
14. Hartmann F, Janssen C, Böhm S, Hely H, Rommens PM, Gercek E. Biomechanical effect of graded minimal-invasive decompression procedures on lumbar spinal stability. *Arch Orthop Trauma Surg*. 2012 Sep;132(9):1233-9
15. Keros P, Rudez V, Tivanovac P, Pećina M. Clinical significance of the lumbosacral angle and possibility of surgical treatment of the lumbosacral ridge *Lijec Vjesn*. 1969;91(2):155-61.
16. Verbiest H. Neurogenic intermittent claudication in cases with absolute and relative stenosis of the lumbar vertebral canal (ASLC and RSLC), in cases with narrow lumbar intervertebral foramina, and in cases with both entities. *Clin Neurosurg* 1973; 20:204-214.
17. Verbiest H. Results of surgical treatment of idiopathic developmental stenosis of the lumbar vertebral canal. *J Bone Joint Surg Br*. 1977; 59:181-188.
18. Verbiest H. Stenosis of the lumbar vertebral canal and sciatica. *Neurosurg Rev*. 1980; 3:75-89.
19. Verbiest H. Developmental stenosis of the bony lumbar vertebral canal. *Acta Orthop Belg*. 1987; 53:373-387.
20. Kirkaldy-Willis WH: Lumbar spinal nerve entrapment. *Clin Orthop*. 1982; 169:171-178.

21. Kirkaldy-Willis WH. The relationship of structural pathology to the nerve root. *Spine* 1984; 9:49.
22. Kirkaldy-Willis WH. Presidential symposium on instability of the lumbar spine. *Spine* 1985; 10:254-291.
23. Iveković V. Hernija intervertebralnog diska u slabinskoj regiji i problem suženja kanala kralješnice. Doktorska disertacija. Zagreb: Medicinski fakultet; 1981.
24. Kanno H, Endo T, Ozawa H, Koizumi Y, Morozumi N, Itoi E, Ishii Y. Axial loading during magnetic resonance imaging in patients with lumbar spinal canal stenosis: does it reproduce the positional change of the dural sac detected by upright myelography? *Spine (Phila Pa 1976)*. 2012 Jul 15; 37(16):E985-92
25. Pollintine P, van Tunen MS, Luo J, Brown MD, Dolan P, Adams MA. Time-dependent compressive deformation of the ageing spine: relevance to spinal stenosis. *Spine (Phila Pa 1976)*. 2010 Feb 15; 35(4):386-94.
26. Pirker N. Endoskopski potpomognuta mikrodiskektomija. Doktorska disertacija. Zagreb: Medicinski fakultet; 2001.
27. Vanderlinden R. Subarticular entrapment of the dorsal root ganglion as a cause of sciatic pain. *Spine*. 1984; 9:19-22.
28. Kunogi J, Hasue M. Diagnosis, operative treatment of intraforaminal, extraforaminal nerve root compression. *Spine*. 1991; 16:1312-1330.
29. Porter R, Hibbert C, Evans C. The natural history of root entrapment syndrome. *Spine*. 1984; 9:418-421.
30. Spivak JM. Degenerative lumbar spinal stenosis: Current concepts review. *J Bone Joint Surg Am*. 1998; 80:1053-1066.
31. Aly T, Amin O. Geometrical dimensions and morphological study of the lumbar spinal canal in the normal Egyptian population. *Orthopedics*. 2013 Feb; 36(2):e229-34.

32. Masharawi Y. Lumbar shape characterization of the neural arch and vertebral body in spondylolysis: A comparative skeletal study. *Clin Anat.* 2012 Mar;25(2):224-30.
33. Dixon AS, Bicycle sign in spinal stenosis. *Lancet.* 1982 Oct 9;2(8302):825.
34. Zirbel SA, Stolworthy DK, Howell LL, Bowden AE, Intervertebral disc degeneration alters lumbar spine segmental stiffness in all modes of loading under a compressive follower load. *Spine J.* 2013 Mar 15. pii: S1529-9430(13)00167-8.
35. Bozić B, Negovetić L, Ivancić-Kosuta M. Biomechanical analysis of the lumbar spine *Minim Invasive Neurosurg.* 1997 Mar;40(1):24-6.
36. Paladino J, Miklić P, Ozljede kralješnice i kralješničke moždine U: Šoša T, ur. *Kirurgija.* Zagreb: Naklada Ljevak; 2007. Str. 1095-1097.
37. Yong-Hing K, Kirkaldy-Willis WH. The pathophysiology of disc degeneration of the lumbar spine. *Ortho Clin North Am.* 1983; 14(3):59-64.
38. Schonstorm N, Bolender NF, Spengler DM, i sur. Pressure changes within the cauda equine following constriction of the dural sac. An in vitro experimental study. *Spine.* 1984; 9:604-607.
39. Delamarter RB, Bohlmann HH, Dodge LD, i sur. Experimental lumbar spinal stenosis: Analysis of the cortical evoked potentials, microvasculature, and histopathology. *J Bone Joint Surg Am.* 1990; 72:110-120.
40. Rydevick B, Brown M, Lundborg G: Pathoanatomy and pathophysiology of nerve root compression. *Spine.* 1984;9:7-15.
41. Deyo RA, Ciol MA, Cherkin DC, i sur. Lumbar spinal fusion: a cohort study of complications, reoperations, and resource use in the Medicare population. *Spine.* 1993; 18:1463-1470.

42. Deyo RA, Gray DT, Kreuter W, i sur. United States trends in lumbar fusion surgery for degenerative conditions. *Spine*. 2005; 30:1441-1445.
43. Kalichman L, Cole R, Kim DH, Li L, Suri P, Guermazi A, Hunter DJ, Spinal stenosis prevalence and association with symptoms: the Framingham Study. *Spine J*. 2010 Mar;10(3):200-8
44. Singh K, Samartzis D, Vaccaro AR, i sur. Congenital lumbar spinal stenosis: A prospective, control-matched, cohort radiographic analysis. *Spine J*. 2005; 5:615-622.
45. Ploumis A, Transfeldt EE, Denis F. Degenerative lumbar scoliosis associated with spinal stenosis. *Spine J*. 2007 Jul-Aug;7(4):428-36.
46. Park HJ, Kim SS, Lee YJ, Lee SY, Park NH, Choi YJ, Chung EC, Rho MH. Clinical correlation of a new practical MRI method for assessing central lumbar spinal stenosis. *Br J Radiol*. 2013 May;86(1025):20120180
47. Lin S-I, Lin R-M, Huang L-W. Disability in patients with degenerative lumbar spinal stenosis. *Arch Phys Med Rehabil*. 2006; 87:1250- 1256.
48. Pećina M, Keros P. The Lazarević-Lasègue sign. *Lijec Vjesn*. 1970;92(2):228-31.
49. Johnsson KE. Lumbar spinal stenosis: A retrospective study of 163 cases in southern Sweden. *Acta Orthop Scand*. 1995; 66:403-405.
50. Hellstrom PA, Tammela TL, Niinimäki TJ. Voiding dysfunction and urodynamic findings in patients with lumbar spinal stenosis and the effect of decompressive laminectomy. *Scand J Urol Nephrol*. 1995; 29:167-171.
51. Kawaguchi Y, Kanamori M, Ishihara H, i sur. Clinical symptoms and surgical outcome in lumbar spinal stenosis patients with neuropathic bladder. *J Spinal Disord*. 2001; 14:404-410.
52. Aalto TJ, Malmivaara A, Kovacs F, i sur. Preoperative predictors of postoperative clinical outcome in lumbar spinal stenosis. *Spine*. 2006; 31:E648-63.

53. Amundsen T, Weber H, Lilleas F, i sur. Lumbar spinal stenosis: Clinical and radiologic features. *Spine*. 1995; 20:1178-1186.
54. Birkmeyer NJ, Weinstein JN, Tosteson AN, i sur. Design of the Spine Patient outcomes Research Trial (SPORT). *Spine*. 2002; 27:1361- 1372.
55. Konno S, Kikuchi S, Tanaka Y, Yamazaki K, Shimada Y, Takei H, Yokoyama T, Okada M, Kokubun S. A diagnostic support tool for lumbar spinal stenosis: a self-administered, self-reported history questionnaire. *BMC Musculoskelet Disord*. 2007 Oct 30;8:102.
56. Quint U, Wilke HJ. Grading of degenerative disk disease and functional impairment: imaging versus patho-anatomical findings. *Eur Spine J*. 2008 Dec;17(12):1705-13.
57. Morishita Y, Hida S, Naito M, Arimizu J, Takamori Y. Neurogenic intermittent claudication in lumbar spinal canal stenosis: the clinical relationship between the local pressure of the intervertebral foramen and the clinical findings in lumbar spinal canal stenosis. *J Spinal Disord Tech*. 2009 Apr;22(2):130-4.
58. Herkowitz HN, Garfin SR, Bell GR, i sur. The use of computed tomography in evaluating non-visualized vertebral levels caudad to a complete block on a lumbar myelogram: A review of 32 cases. *J Bone Joint Surg Am*. 1987; 69:218-224.
59. Bell GR, Rothman RH, Booth RE, i sur. A study of computer assisted tomography: II. Comparison of metrizamide myelography and computed tomography in the diagnosis of herniated lumbar disc and spinal stenosis. *Spine*. 1984; 9:552-556.
60. Herno A, Airaksinen O, Saari T, i sur. The predictive value of preoperative myelography in lumbar spinal stenosis. *Spine*. 1994; 19:1335-1338.
61. Modic MT, Masaryk T, Boumpfrey F, i sur. Lumbar herniated disk disease and canal stenosis: Prospective evaluation by surface coil MR, CT, and myelography. *AJR Am J Roentgenol*. 1986; 147:757-765.

62. Bischoff RJ, Rodriguez RP, Gupta K, i sur. A comparison of computed tomography-myelography, magnetic resonance imaging, and myelography in the diagnosis of herniated nucleus pulposus and spinal stenosis. *J Spinal Disord.* 1993; 6:289-295.
63. Schnebel B, Kingston S, Watkins R, i sur. Comparison of MRI to contrast CT in diagnosis of spinal stenosis. *Spine.* 1989; 14:332-337.
64. Speciale AC, Pietrobon R, Urban CW, i sur. Observer variability in assessing lumbar spinal stenosis severity on magnetic resonance imaging and its relation to cross-sectional spinal canal area. *Spine.* 2002; 27:1082-1086.
65. Song, K, Jang E, Jung H, i sur. Observer variability in the evaluation of multiple lumbar stenosis by routing MR-myelography and MRI. *J Spinal Disord Tech.* 2008; 21:569-574.
66. De Schepper EI, Overdeest GM, Suri P, Peul WC, Oei EH, Koes BW, Bierma-Zeinstra SM, Luijsterburg PA. Diagnosis of lumbar spinal stenosis: an updated systematic review of the accuracy of diagnostic tests. *Spine (Phila Pa 1976).* 2013 Apr 15;38(8):E469-81
67. Hamanishi C, Matukura N, Fujita M, Tomihara M, Tanaka S, Cross-sectional area of the stenotic lumbar dural tube measured from the transverse views of magnetic resonance imaging. *J Spinal Disord.* 1994 Oct;7(5):388-93.
68. Schmid MR, Strucki G, Duewell S, i sur. Changes in cross-sectional measurements of the spinal canal and intervertebral foramina as a function of body position: in vivo studies on an open-configuration MR system. *Am J Radiol.* 1999; 172:1095.
69. Boden SD, Davis DO, Dina TS, i sur. Abnormal magnetic resonance scans of the lumbar spine in asymptomatic subjects. A prospective investigation. *JBJS.* 1990; 72A:403-408.
70. Watters WC, Baisden J, Gilbert TJ, i sur. Degenerative lumbar spinal stenosis: an evidence-based clinical guideline for the diagnosis and treatment of degenerative spinal stenosis. *Spine.* 2008; J 8:305-310.

71. Johnson EK, Rosen I, Uden A. The natural course of lumbar spinal stenosis. *Clin Orthop Relat Res.* 1992; 279:82-86.
72. Malmivaara A, Slati P, Heliövaara M, *i sur.* Surgical or nonoperative treatment for lumbar spinal stenosis? A randomized controlled trial. *Spine.* 2007; 32:1-8.
73. Amundsen T, Weber H, Nordal HJ, *i sur.* Lumbar spinal stenosis: conservative or surgical management? A prospective 10 year study. *Spine.* 2000; 25:1424-1436.
74. Atlas SJ, Keller RB, Wu YA, *i sur.* Long-term outcomes of surgical and nonsurgical management of lumbar spinal stenosis: 8 to 10 year results from the Maine Lumbar Spine Study. *Spine.* 2005; 30:936-943.
75. Atlas SJ, Keller RB, Robson D, *i sur.* Surgical and nonsurgical management of lumbar spinal stenosis. Four-year outcomes from the Maine Lumbar Spine Study. *Spine.* 2000; 25:556-562.
76. Weinstein JN, Tosteson TD, Lurie JD, *i sur.* Surgical versus nonsurgical therapy for lumbar spinal stenosis. *N Engl J Med.* 2008; 358:794-810.
77. American College of Rheumatology Ad Hoc Group on the Use of Selective and Nonselective Nonsteroidal Antiinflammatory Drugs. Recommendations for use of selective and nonselective nonsteroidal antiinflammatory drugs: an American College of Rheumatology White Paper. *Arthritis and Rheumatism (Arthritis Care and Research)* 2008; 59:1058-1073.
78. Gutthann SP, Garcia Rodriguez LA, Railford DS. Individual nonsteroidal anti-inflammatory drugs and other risk factors for upper gastrointestinal bleeding and perforation. *Epidemiology.* 1997; 8:18-24.
79. Griffin MR, Yared RA, Ray WA. Nonsteroidal anti-inflammatory drugs and acute renal failure in elderly persons. *Amer J Epidemiol.* 2000; 151:488-496.

80. Bennett JS, Daugherty A, Herrington D, i sur. The use of nonsteroidal anti-inflammatory drugs (NSAIDs) A science advisory from the American Heart Association *Circulation*. 2005; 111:1713-1716.
81. Wong MC, Chung JW, Wong TK. Effects of treatments for symptoms of painful diabetic neuropathy: systematic review. *BMJ*. 2007; 335:87.
82. Yaksi A, Ozgonenel L, Ozgonenel B. The efficacy of gabapentin therapy in patients with lumbar canal stenosis. *Spine*. 2007; 32:939-942.
83. Prateepanvanich P, Thanapipatsiri S, Santisatisakul P, i sur. The effectiveness of lumbosacral corset in symptomatic degenerative lumbar spinal stenosis. *J Med Assoc Thai*. 2001; 84:572-576.
84. Ng L, Chaudhary N, Sell P. The efficacy of corticosteroids in periradicular infiltration for chronic radicular pain: a randomized, double-blind, controlled trial. *Spine*. 2005; 30:857-862.
85. Renfrew DL, Moore TE, Kathol MH, i sur. Correct placement of epidural steroid injections: fluoroscopic guidance and contrast administration. *AJNR Am J Neuroradiol*. 1991; 12:1003-1007.
86. Botwin KP, Gruber RD, Bouchlas CG, i sur. Fluoroscopically guided lumbar transforaminal epidural steroid injections in degenerative lumbar stenosis. An outcome study. *Am J Phys Med Rehabil*. 2002; 81:898-905.
87. Delport EG, Cucuzzella AR, Marley JK, i sur. Treatment of lumbar spinal stenosis with epidural steroid injections: a retrospective outcome study. *Arch Phys Med Rehabil*. 2004; 85:479-484.
88. Turner JA, Ersek M, Herron L, i sur. Surgery for lumbar spinal stenosis. Attempted meta-analysis of the literature. *Spine*. 1992; 17:1-8.

89. Detwiler PW, Spetzler CB, Taylor SB, Crawford NR, Porter RW, Sonntag VK, Biomechanical comparison of facet-sparing laminectomy and Christmas tree laminectomy. *J Neurosurg.* 2003 Sep;99(2 Suppl):214-20.
90. Gibson JN, Waddell G. Surgery for degenerative lumbar spondylosis: updated Cochrane Review. *Spine.* 2005; 30:2312-2320.
91. Muftić O, Keros P, Vidovic M, Jeličić I, Barac B, Husnjak M. Biomechanical changes following surgery in the lumbosacral region. *Rad Med Fak Zagrebu.* 1975;23:11-31.
92. Negovetić L, Lupret V, Negovetić R, Bakulić V, Kovac D. Reoperation in lumbar disk hernia. *Lijec Vjesn.* 1987 Jul;109(7):263-6.
93. Rosen C, Rothman S, Zigler J, i sur. Lumbar facet fracture as a possible source of pain after lumbar laminectomy. *Spine.* 1991; 16:S234- S238.
94. Truummees E, Herkowitz H. Lumbar Spinal Stenosis: Treatment Options. *AAOS Instructional Course Lectures.* 2003; 107-115.
95. Herron LD, Mangelsdorf C. Lumbar spinal stenosis: results of surgical treatment. *J Spinal Disord.* 1991; 4:26-33.
96. Abumi K, Panjabi MM, Kramer KM, i sur. Biomechanical evaluation of lumbar spinal stability after graded facetectomies. *Spine.* 1990; 15:1142-1147.
97. Katz JN, Lipson SJ, Chang LC, i sur. Seven- to 10-year outcome of decompressive surgery for degenerative lumbar spinal stenosis. *Spine.* 1996; 21:92-98.
98. Katz JN, Lipson SJ, Brick GW, i sur. Clinical correlates of patient satisfaction after laminectomy for degenerative lumbar spinal stenosis. *Spine.* 1995; 20:1155-1160.
99. Fischgrund JS, Mackay M, Herkowitz HN, i sur. 997 Volvo Award winner in clinical studies. Degenerative lumbar spondylolisthesis with spinal stenosis: a prospective, randomized study comparing decompressive laminectomy and arthrodesis with and without spinal instrumentation. *Spine.* 1997; 22:2807-2812.

100. Kornblum MB, Fischgrund JS, Herkowitz HN, i sur. Degenerative lumbar spondylolisthesis with spinal stenosis: A prospective long-term study comparing fusion and pseudarthrosis. *Spine*. 2004; 29:726-733.
101. Benz RJ, Garfin SR. Current techniques of decompression of the lumbar spine. *Clin Orthop Relat Res*. 2001; 75-81.
102. Tosteson AN, Lurie JD, Tosteson TD, i sur. Surgical treatment of spinal stenosis with and without degenerative spondylolisthesis: Cost-effectiveness after 2 years. *Ann Intern Med*. 2008; 149:845-853.
103. Hasegawa K, Kitahara K, Shimoda H, Hara T. Facet joint opening in lumbar degenerative diseases indicating segmental instability. *J Neurosurg Spine*. 2010 Jun;12(6):687-93
104. Hamasaki T, Tanaka N, Kim J, Okada M, Ochi M, Hutton WC. Biomechanical assessment of minimally invasive decompression for lumbar spinal canal stenosis: a cadaver study. *J Spinal Disord Tech*. 2009 Oct;22(7):486-91.
105. Subramaniam V, Chamberlain RH, Theodore N, Baek S, Safavi-Abbasi S, Senoglu M, Sonntag VK, Crawford NR. Biomechanical effects of laminoplasty versus laminectomy: stenosis and stability. *Spine (Phila Pa 1976)*. 2009 Jul 15;34(16):E573-8.
106. Young S, Veerapen R, O'Laoire SA. Relief of lumbar canal stenosis using multilevel subarticular fenestrations as an alternative to wide laminectomy: Preliminary report. *Neurosurgery* 1988; 23:628-633.
107. McCulloch JA. Microdecompression and uninstrumented single-level fusion for spinal canal stenosis with degenerative spondylolisthesis. *Spine*. 1998; 23:2243-2252.
108. Whitesides TE Jr. The effect of an interspinous implant on intervertebral disc pressures. *Spine*. 2003; 28:1906-1907.
109. Bono CM, Vaccaro AR. Interspinous process devices in the lumbar spine. *J Spinal Disord Tech*. 2007; 20:255-261.

110. Siddiqui M, Nicol M, Karadimas E, i sur. The positional magnetic resonance imaging changes in the lumbar spine following insertion of a novel interspinous process distraction device. *Spine*. 2005; 30:2677-2682.
111. Siddiqui M, Smith FW, Wardlaw D. One-year results of X Stop interspinous implant for the treatment of lumbar spinal stenosis. *Spine*. 2007; 32:1345-1348.
112. Anderson PA, Tribus CB, Kitchel SH. Treatment of neurogenic claudication by interspinous decompression: Application of the X STOP device in patients with lumbar degenerative spondylolisthesis. *J Neurosurg Spine*. 2006; 4:463-471.
113. Verhoof OJ, Bron JL, Wapstra FH, van Royen BJ. High failure rate of the interspinous distraction device (X-Stop) for the treatment of lumbar spinal stenosis caused by degenerative spondylolisthesis. *Eur Spine J*. 2008; 17:188-192.
114. Hsu KY, Zucherman JF, Hartjen CA, i sur. Quality of life of lumbar stenosis-treated patients in whom the X STOP interspinous device was implanted. *J Neurosurg Spine*. 2006; 5:500-507.
115. Kondrashov DG, Hannibal M, Hsu KY, i sur. Interspinous process decompression with the X-STOP device for lumbar spinal stenosis: A 4-year follow-up study. *J Spinal Disord Tech*. 2006; 19:323-327.
116. Idler C, Zucherman JF, Yerby S, i sur. A novel technique of intraspinous process injection of PMMA to augment the strength of an inter-spinous process device such as the X STOP. *Spine*. 2008; 33:452-456.
117. Wan Z, Wang S, Kozánek M, Passias PG, Mansfield FL, Wood KB, Li G. Biomechanical evaluation of the X-Stop device for surgical treatment of lumbar spinal stenosis. *J Spinal Disord Tech*. 2012 Oct;25(7):374-8.

118. Richards JC, Majumdar S, Lindsey DP, i sur. The treatment mechanism of an interspinous process implant for lumbar neurogenic intermittent claudication. *Spine*. 2005; 30:744-749.
119. Zucherman JF, Hsu KY, Hartjen CA, i sur. A prospective randomized multi-center study for the treatment of lumbar spinal stenosis with the X STOP interspinous implant: 1-year results. *Eur Spine J*. 2004; 13:22-31.
120. Antoniou J, Epure LM, Michalek AJ, Grant MP, Iatridis JC, Mwale F. Analysis of quantitative magnetic resonance imaging and biomechanical parameters on human discs with different grades of degeneration. *J Magn Reson Imaging*. 2013 Apr 30. doi: 10.1002/jmri.24120
121. Boubriak OA, Watson N, Sivan SS, Stubbens N, Urban JP. Factors regulating viable cell density in the intervertebral disc: blood supply in relation to disc height. *J Anat*. 2013 Mar;222(3):341-8. doi: 10.1111/joa.12022. Epub 2013 Jan 13.
122. Kalb S, Martirosyan NL, Kalani MY, Broc GG, Theodore N. Genetics of the degenerated intervertebral disc. *World Neurosurg*. 2012 Mar-Apr;77(3-4):491-501.
123. Lotan R, Oron A, Anekstein Y, Shalmon E, Mirovsky Y. Lumbar stenosis and systemic diseases: is there any relevance? *J Spinal Disord Tech*. 2008 Jun;21(4):247-51
124. Meir A, McNally DS, Fairbank JC, Jones D, Urban JP. The internal pressure and stress environment of the scoliotic intervertebral disc *Proc Inst Mech Eng H*. 2008 Feb;222(2):209-19
125. Podichetty VK. The aging spine: the role of inflammatory mediators in intervertebral disc degeneration. *Cell Mol Biol*. 2007 May 30;53(5):4-18
126. Schönström N, Willén J. Imaging lumbar spinal stenosis. *Radiol Clin North Am*. 2001 Jan;39(1):31-53,

127. Ogikubo O, Forsberg L, Hansson T. The relationship between the cross-sectional area of the cauda equine and the preoperative symptoms in central lumbar spinal stenosis. *Spine*. 2007; 13:1423-1428.
128. Geisser ME, Haig AJ, Tong HC, i sur. Spinal canal size and clinical symptoms among persons diagnosed with lumbar spinal stenosis. *Clin J Pain*. 2007; 23:780-785.
129. Grob D, Humke T, Dvorak J. Degenerative lumbar spinal stenosis. Decompression with and without arthrodesis. *J Bone Joint Surg Am*. 1995; 77:1036-1041.
130. Postacchini F, Cinotti G. Bone regrowth after surgical decompression For lumbar spinal stenosis. *J Bone Joint Surg Br*. 1992; 74:862-869.
131. Chen Q, Baba H, Kamitani K, i sur. Postoperative bone re-growth in lumbar spinal stenosis. A multivariate analysis of 48 patients. *Spine*. 1995;19:2144-2149.
132. Ghiselli G, Wang JC, Bhatia NN, i sur. Adjacent segment degeneration in the lumbar spine. *J Bone Joint Surg Am*. 2004; 86:1497-1503.
133. Wenger M, Mariani L, Kalbarczyk A, i sur. Long-term outcome of 104 patients after lumbar sequestrectomy according to Williams. *Neurosurgery*. 2001;49:329-334,
134. Adogwa O, Parker SL, Shau DN, Mendenhall SK, Devin CJ, Cheng JS, McGirt MJ. Cost per quality-adjusted life year gained of laminectomy and extension of instrumented fusion for adjacent-segment disease: defining the value of surgical intervention. *J Neurosurg Spine*. 2012 Feb;16(2):141-6.
135. Parker SL, Fulchiero EC, Davis BJ, Adogwa O, Aaronson OS, Cheng JS, Devin CJ, McGirt MJ. Cost-effectiveness of multilevel hemilaminectomy for lumbar stenosis-associated radiculopathy. *Spine J*. 2011 Aug;11(8):705-11.
136. Overvest GM, Luijsterburg PA, Brand R, Koes BW, Bierma-Zeinstra SM, Eekhof JA, Vleggeert-Lankamp CL, Peul WC. Design of the Verbiest trial: cost-effectiveness of surgery

versus prolonged conservative treatment in patients with lumbar stenosis. BMC
Musculoskelet Disord. 2011 Mar 3;12:57

10. PRILOZI

10.1 OSWESTRY v2.0

1: Jačina boli

0. sada sam bez bolova
1. bol je vrlo blaga
2. bol je srednje teška
3. bol je prilično teška
4. bol je izrazito teška
5. bol je neizdrživa

2: Osobna njega (pranje, oblačenje i dr.)

0. mogu se normalno brinuti o sebi bez pojave boli
1. mogu se normalno brinuti o sebi, ali je vrlo bolno
2. briga o sebi izaziva bol, pa sam usporen i pazim na pokrete
3. trebam malu pomoć, ali većinu osobne njege obavljam samostalno
4. trebam svakodnevnu pomoć u većini osobne njege
5. ne mogu se sam obući, perem se s teškoćom i ostajem u krevetu

3: Dizanje tereta

0. mogu dići teži teret bez boli
1. mogu dići teži teret, ali to izaziva bol
2. zbog boli ne mogu dignuti teret s poda, ali mogu teret sa stola
3. zbog boli ne mogu dignuti teži teret sa stola, ali mogu lagani do srednje teški
4. mogu dići samo vrlo lagan teret
5. ne mogu ništa dignuti ni nositi

4: Hodanje

0. bol me ne sprječava prohodati bilo koju udaljenost
1. bol me sprječava hodati više od 2 kilometra
2. bol me sprječava hodati više od 500 metara
3. bol me sprječava hodati više od 100 metara
4. mogu hodati jedino uz pomoć štapa ili štake
5. većinu vremena provodim u krevetu i krećem se samo do toaleta

5: Sjedenje

0. mogu sjediti koliko god želim na bilo kojem stolcu
1. mogu sjediti koliko god želim jedino na mojem najboljem stolcu
2. bol me sprječava sjediti duže od 1 sata
3. bol me sprječava sjediti duže od ½ sata
4. bol me sprječava sjediti duže od 10 minuta
5. zbog boli uopće ne mogu sjediti

6: Stajanje

0. mogu stajati koliko želim bez pojave boli
1. mogu stajati koliko želim, ali to izaziva bol
2. bol me sprječava stajati duže od 1 sata
3. bol me sprječava stajati duže od ½ sata
4. bol me sprječava stajati duže od 10 minuta
5. zbog boli uopće ne mogu stajati

7: Spavanje

0. moje spavanje nikada ne prekida bol
1. moj spavanje je ponekad ometano zbog boli
2. zbog boli spavam manje od 6 sati
3. zbog boli spavam manje od 4 sata
4. zbog boli spavam manje od 2 sata
5. zbog boli uopće ne spavam

8: Spolni život (za one koji konzumiraju spolne odnose)

0. moja spolna akitvnost ne izaziva dodatnu bol
1. moja spolna akitvnost izaziva dodatnu bol
2. moja spolna akitvnost je vrlo bolna
3. moja spolna akitvnost je rijetka zbog boli
4. moja spolna akitvnost je gotovo odsutna zbog boli
5. zbog boli uopće nemam spolnih aktivnosti

9: Društveni život

0. moj društveni život je normalan i ne izaziva bol
1. moj društveni život je normalan, ali povećava stupanj boli
2. bol ograničava moje zahtjevnije aktivnosti, npr. sport, i slično
3. bol ograničava moj društveni život pa ne izlazim kao prije
4. bol ograničava moj društveni život na kuću / stan
5. zbog boli uopće nemam društvenog života

10: Putovanje

0. mogu putovati kamo želim bez izazivanja boli
1. mogu putovati kamo želim, ali to izaziva bol
2. bol je jaka, ali mogu putovati duže od 2 sata
3. bol me ograničava na putovanja manje od 1 sata
4. bol me ograničava samo na kratka i nužna putovanja do 30 minuta
5. bol me potpuno sprečava u putovanju, osim do mjesta liječenja

10.2 PROLO LJESTVICA

VRIJEDNOST	OPIS
FUNKCIJSKI STATUS	
1	Potpuna nesposobnost
2	Blaga do umjerena razina boli u križima i/ili radikularne bolnosti
3	Mala razina bolnosti / mogućnost obavljanja svih aktivnosti osim sportskih
4	Bez bolova, > 1 remisija bolnosti u križima ili radikularna bol
5	Kompletan oporavak bez remisije bolnosti, bez ograničenja u fizičkoj aktivnosti
EKONOMSKI STATUS	
1	Kompletna nemogućnost izvođenja radne djelatnosti
2	Nije u mogućnosti obnašati radnu djelatnost ali može obavljati kućanske poslove
3	U mogućnosti da obavlja radnu djelatnost ali ne na ranijem radnom mjestu
4	U mogućnosti obavljati ranije zanimanje s nekim ograničenjima
5	U mogućnosti obavljati ranije zanimanje bez ograničenja

11. ŽIVOTOPIS

Rođen sam 1978. godine u Banja Luci, Bosna i Hercegovina. U Banja Luci sam završio prvih sedam razreda osnovne škole, a osmi razred sam završio u Zagrebu. U Zagrebu sam pohađao 2. Opću gimnaziju.

Medicinski fakultet Sveučilišta u Zagrebu upisao sam 1997. godine, a na istom diplomirao 2003. godine.

Obvezni pripravnički staž proveo sam radeći u KBC Zagreb te sam državni ispit položio 2004. godine.

Nakon obavljenog pripravničkog staža 2004. godine sam započeo specijalizaciju iz neurokirurgije za Kliniku za traumatologiju Zagreb. Kompletan specijalizantski staž od 72 mjeseca proveo sam na Klinici za neurokirurgiju KBC Zagreb.

Specijalistički ispit sam položio 2010. godine i od tada radim u Klinici za neurokirurgiju KBC Sestre milosrdnice.

Od 2004. do 2009. godine sam pohađao Znanstveni poslijediplomski studij “Biomedicina i zdravstvo” na Medicinskom fakultetu Sveučilišta u Zagrebu te položio sve ispite.

2010. godine sam obranio temu doktorskoga rada

Sudjelovao sam, aktivno i pasivno, na velikom broju domaćih i međunarodnih kongresa.

Do sada sam objavio nekoliko radova u časopisima koji se indeksiraju u CC-u (Current Contentsu) i drugim međunarodnim indeksnim publikacijama, a sadržajem su usko vezani uz neurokirurgiju kao i tema doktorske disertacije.

