

Hipertrofijska kardiomiopatija

Cerovec, Dora

Master's thesis / Diplomski rad

2014

Degree Grantor / Ustanova koja je dodijelila akademski / stručni stupanj: **University of Zagreb, School of Medicine / Sveučilište u Zagrebu, Medicinski fakultet**

Permanent link / Trajna poveznica: <https://um.nsk.hr/um:nbn:hr:105:842609>

Rights / Prava: [In copyright](#)/[Zaštićeno autorskim pravom.](#)

Download date / Datum preuzimanja: **2024-07-27**



Repository / Repozitorij:

[Dr Med - University of Zagreb School of Medicine Digital Repository](#)



**SVEUČILIŠTE U ZAGREBU
MEDICINSKI FAKULTET**

Dora Cerovec

Hipertrofijska kardiomiopatija

DIPLOMSKI RAD



Zagreb, 2014.

**SVEUČILIŠTE U ZAGREBU
MEDICINSKI FAKULTET**

Dora Cerovec

Hipertrofijska kardiomiopatija

DIPLOMSKI RAD

Zagreb, 2014.

Ovaj diplomski rad izrađen je na Zavodu za kardiologiju Klinike za unutarnje bolesti KBC Sestre Milosrdnice, Zagreb pod vodstvom doc. dr. sc. Diane Delić-Brkljačić i predan je na ocjenu u akademskoj godini 2013./2014.

POPIS KRATICA

AF (atrial fibrillation) – fibrilacija atrijsa

β MHC (β myosin heavy chain) - teški lanac srčanog β miozina

CMR (cardiac magnetic resonance) – magnetska rezonancija srca

EKG – elektrokardiografija

FHC (familial hypertrophic cardiomyopathy) - familijarna hipertrofijska kardiomiopatija

HCM (hypertrophic cardiomyopathy) - hipertrofijska kardiomiopatija

HCOM (Hypertrophic obstructive cardiomyopathy) – hipertrofijska opstruktivna kardiomiopatija

ICD (implantable cardioverter defibrillator) – kardioverter defibrilator

IHSS (idiopathic hypertrophic subaortic stenosis) – idiopatska hipertrofijska subaortalna stenoza

LA (left atrium) – lijeva pretklijetka

LV (left ventricle) – lijeva klijetka

LVOT (left ventricular outflow tract) – izlazni trakt lijeve klijetke

MR (mitral regurgitation) – mitralna regurgitacija

MyBP-C (myosin binding protein C) - miozin vežući protein C

NSVT (non sustained ventricular tachycardia) – nepostojana ventrikularna tahikardija

PVC (premature ventricular contractions) – preuranjene ventrikularne kontrakcije

RV (right ventricle) – desna klijetka

SCD (sudden cardiac death) – iznenadna srčana smrt

SVT (sustained ventricular tachycardia) - postojana ventrikularna tahikardija

VF (ventricular fibrillation) - fibrilacija (treperenje) klijetki

VT (ventricular tachyarrhythmia) – ventrikularna tahiaritmija

SAŽETAK

HIPERTROFIJSKA KARDIOMIOPATIJA

Hipertrofijska kardiomiopatija (HCM) česta je genetska bolest srca s prevalencijom 1 na 500 osoba opće populacije. HCM jedna je od najčešćih uzroka iznenadne srčane smrti (sudden cardiac death, SCD) u mladih osoba i sportaša. HCM uzrokuju mutacije različitih gena koji kodiraju proteine sarkomere. Nejednaka ekspresija zahvaćenih gena dovodi do različite kliničke slike čak i unutar iste obitelji. Klinička slika HCM kreće se od asimptomatske hipertrofije lijeve klijetke (LV) pa sve do uznapredovanog zatajenja srca koje zahtjeva transplantaciju ili nastupa SCD. Najčešći simptom je zaduha tijekom tjelesnog napora, a mogu biti prisutni simptomi poput presinkopa, sinkopa, bolova u prsima i palpitacija. Fibrilacija atrijska (AF) česta je u bolesnika s HCM i dijelom je povezana s pogoršanjem simptoma i tromboembolijskim incidentima. Hemodinamski HCM karakterizira opstrukcija izlaznog trakta lijeve klijetke (LVOT) s prisustvom sistoličkog gradijenta tlaka, koja najčešće nastaje zbog sistoličkog pomaka prednjeg mitralnog kuspisa (systolic anterior motion, SAM) i njegovog dodira s hipertrofiranim interventrikularnim septumom. Dijagnoza HCM postavlja se ehokardiografskim nalazom hipertrofije stijenke nedilatirane LV koja prelazi 15 mm uz isključenje drugih uzroka hipertrofije. Magnetna rezonancija srca (CMR) može dodatno pomoći u prikazu hipertrofije i procjeni opstrukcije LVOT. Druge dijagnostičke metode, poput elektrokardiografije (EKG), ergometrije i elektrofiziološkog testiranja pridonose diferencijalnoj dijagnostici HCM, procjeni funkcionalnog kapaciteta bolesnika i rizika od SCD. Genetska testiranja služe za probir na HCM unutar obitelji zahvaćenog bolesnika te potvrdu dijagnoze u nejasnim slučajevima. Liječenje HCM temelji se na ublažavanju simptoma i prevenciji SCD. Od lijekova u terapiji HCM koriste se β adrenergičke antagoniste, blokatore kalcijevih kanala i antiaritmike. Invazivne metode liječenja su kirurška septalna miektomija ili alkoholna ablacija interventrikulskog septuma. Kao mjera prevencije SCD u pacijenata s povećanim rizikom od SCD može se ugraditi kardioverter defibrilator (ICD). Godišnja smrtnost osoba s HCM iznosi 1%.

KLJUČNE RIJEČI: Hipertrofijska kardiomiopatija, hipertrofijska opstruktivna kardiomiopatija, obiteljska hipertrofijska kardiomiopatija, idiopatska hipertrofijska subaortalna stenoza

SUMMARY

HYPERTROPHIC CARDIOMYOPATHY

Hypertrophic cardiomyopathy (HCM) is a common inherited cardiac disease with a prevalence of 1 out of 500 people in general population. HCM is one of the most common causes of sudden cardiac death (SCD) in young people and athletes. HCM is caused by a variety of mutations affecting sarcomere protein encoding genes. Uneven expression of the affected genes leads to a variety in clinical manifestation even within the same family. The clinical manifestation of HCM ranges from asymptomatic hypertrophy of the left ventricle (LV) to end-stage heart failure requiring heart transplantation or onset of SCD. The most common symptom is exertional dyspnea. Symptoms such as presyncope, syncope, chest pain and palpitations may also be present. Atrial fibrillation (AF) is common among HCM patients and is linked to symptom deterioration and thromboembolic events. The hemodynamic features of HCM include a left ventricular outflow tract (LVOT) obstruction with a systolic pressure gradient which is predominately a result of systolic anterior motion (SAM) of the anterior mitral leaflet and its contact with the hypertrophic interventricular septum. The diagnosis of HCM is based on an echocardiographic finding of a non-dilated LV hypertrophy with a wall thickness exceeding 15 mm with the exclusion of other causes of LV hypertrophy. Cardiac magnetic resonance (CMR) imaging can further aid in the visualization of hypertrophy and assessment of LVOT obstruction. Other diagnostic methods, such as electrocardiography (EKG), exercise testing and electrophysiological testing contribute to the differential diagnosis of HCM, functional capacity and SCD risk assessment. Genetic testing is used for HCM screening among the relatives of the affected patient and the confirmation of the diagnosis in unclear cases. The treatment of HCM is based on symptom alleviation and prevention of SCD. The medication used in treatment of HCM includes β adrenergic antagonists, calcium channel blockers and antiarrhythmics. Invasive treatment procedures include surgical septal miectomy or alcohol septal ablation. An implantable cardioverter defibrillator (ICD) device can be implanted in high risk patients as a mean of prevention of SCD. The yearly mortality of HCM is 1%.

KEY WORDS: Hypertrophic cardiomyopathy, hypertrophic obstructive cardiomyopathy, familial hypertrophic cardiomyopathy, idiopathic hypertrophic subaortic stenosis

SADRŽAJ

| | |
|--|----|
| 1. UVOD | 1 |
| 1.1. DEFINICIJA..... | 1 |
| 1.2. PODJELA..... | 1 |
| 2. EPIDEMIOLOGIJA | 3 |
| 3. ETIOLOGIJA | 4 |
| 4. PATOLOGIJA | 6 |
| 4.1. PATOANATOMSKI NALAZ | 6 |
| 4.2. HISTOLOGIJA..... | 6 |
| 5. PATOFIZIOLOGIJA | 8 |
| 5.1. OPSTRUKCIJA IZLAZNOG TRAKTA LIJEVE KLIJETKE | 8 |
| 5.2. DIJASTOLIČKA DISFUNKCIJA | 9 |
| 5.3. MIOKARDIJALNA ISHEMIJA | 10 |
| 5.4. IZNENADNA SRČANA SMRT | 10 |
| 6. KLINIČKA SLIKA | 12 |
| 6.1. SIMPTOMI..... | 12 |
| 6.2. ZNAKOVI..... | 12 |
| 7. DIJAGNOSTIČKA OBRADA | 14 |
| 7.1. ELEKTROKARDIOGRAFIJA | 14 |
| 7.2. RENDGENOGRAM SRCA I PLUĆA..... | 16 |
| 7.3. ERGOMETRIJA..... | 16 |
| 7.4. EHOKARDIOGRAFIJA | 17 |
| 7.5. ELEKTROFIZIOLOŠKO TESTIRANJE | 22 |
| 7.6. MAGNETSKA REZONANCIJA SRCA | 22 |
| 7.7. KATETERIZACIJA SRCA | 24 |
| 7.8. KORONARNA ANGIOGRAFIJA | 24 |
| 8. DIFERENCIJALNA DIJAGNOZA | 25 |
| 9. LIJEČENJE | 27 |
| 9.1. FARMAKOLOŠKO LIJEČENJE | 27 |
| 9.1.1. β ADRENERGIČKI ANTAGONISTI | 27 |
| 9.1.2. ANTAGONISTI KALCIJEVIH KANALA | 28 |
| 9.1.3. ANTIARITMICI | 29 |
| 9.2. ELEKTROSTIMULACIJA SRCA..... | 30 |
| 9.3. KARDIOVERTER DEFIBRILATOR..... | 30 |

| | |
|-------------------------------|-----------|
| 9.4. KIRURŠKO LIJEČENJE | 31 |
| 10. PROGNOZA | 34 |
| 11. ZAHVALE | 36 |
| 12. LITERATURA | 37 |
| 13. ŽIVOTOPIS | 46 |

1. UVOD

1.1. DEFINICIJA

Hipertrofijska kardiomiopatija (HCM) predstavlja genetsku bolest miokarda karakteriziranu najčešće asimetričnom hipertrofijom stijenke lijeve klijetke (LV) u odsustvu drugih uzroka hipertrofije.

Suvremeni opis HCM potječe od Tearea koji je opisao asimetričnu hipertrofiju miokarda, popraćenu nepravilnom organizacijom miocita, u osoba kod kojih je bio isključen drugi uzrok hipertrofije miokarda i koje su preminule od iznenadne srčane smrti (sudden cardiac death, SCD) (Teare 1958). U literaturi HCM se može naći pod nazivima poput hipertrofijska opstruktivna kardiomiopatija (HOCM), ili idiopatska hipertrofijska subaortna stenoza (IHSS), familijarna hipertrofijska kardiomiopatija (FHC) i drugi, iako je HCM najispravniji i najprimjereniji naziv za ovo stanje (Maron 2002). Razni nazivi za ovaj entitet odražavaju heterogenost u etiologiji, kliničkoj slici, tijeku, pristupu, liječenju i ishodu HCM (Maron, McKenna, Danielson, Kappenberger, Kuhn, Seidman, et al. 2003).

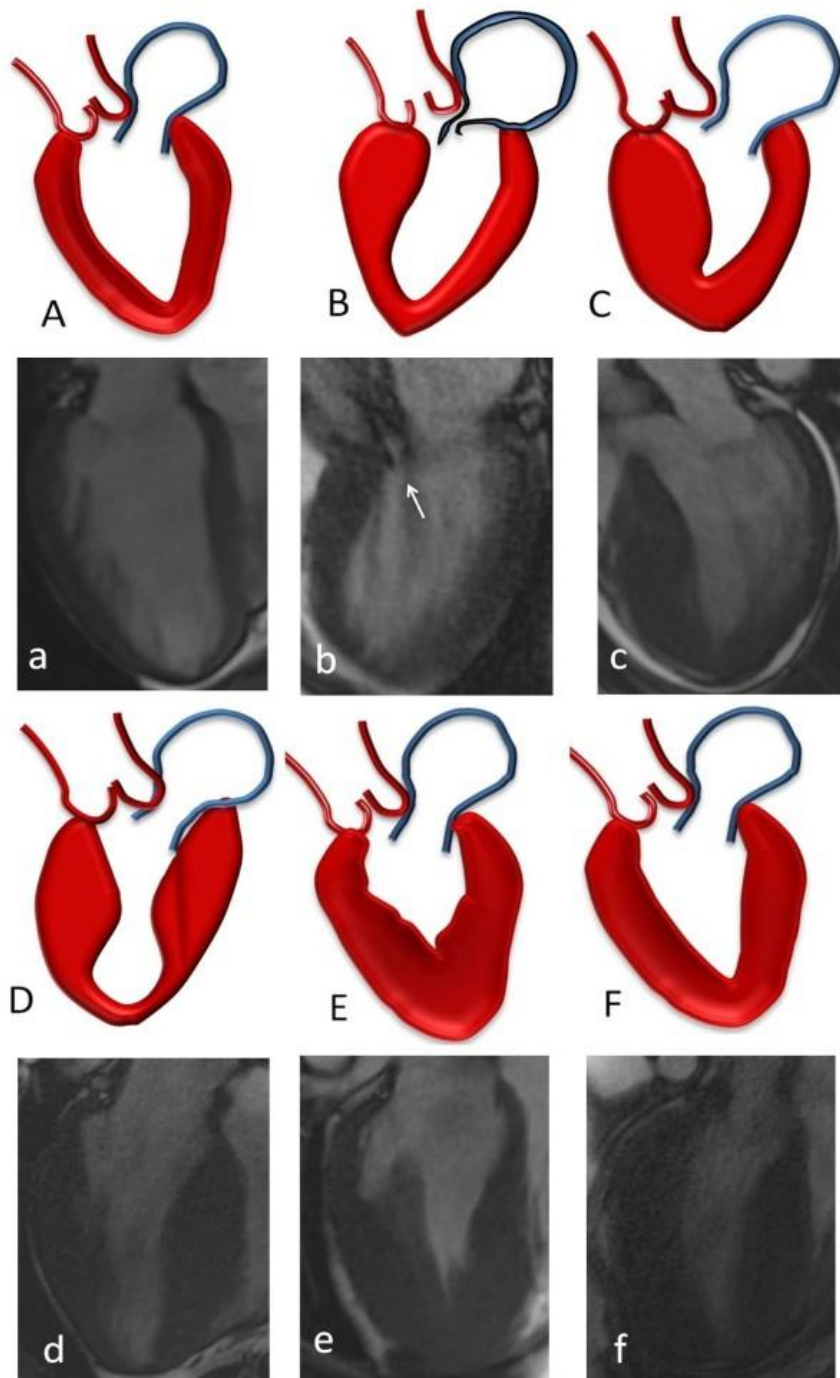
HCM može biti spojiva s asimptomatskim tijekom i normalnim trajanjem života s jedne, ali i progresivnim zatajenjem srca i povećanim rizikom od SCD s druge strane. Dijagnozu dodatno otežava česta zamjena s drugim bolestima srca koje prati hipertrofija LV. Dio pacijenata prođe nedijagnosticiran, ili bude tek dijagnosticiran nakon nastupa SCD. Pravovremeno prepoznavanje pacijenata s HCM osobito onih koji su pod povećanim rizikom za SCD omogućuje intervenciju ugradnjom kardioverter defibrilatora (ICD) koji uspješno sprječava dramatičan nastup SCD (Maron, McKenna, Danielson, Kappenberger, Kuhn, Seidman, et al. 2003).

1.2. PODJELA

HCM je obzirom na zahvaćenost stijenke LV najčešće asimetrična (95% slučajeva), Hipertrofija interventrikulskog septuma javlja se u 90% bolesnika, dok su znatno rjeđe zahvaćeni apeks LV (1%), ili srednji dio LV (1%). Simetrična (koncentrična) HCM LV ili desne klijetke (RV) javlja se u svega 1% bolesnika (Klues, Schiffers & Maron 1995).

Hemodinamski HCM dijelimo na opstruktivnu i neopstruktivnu ovisno o tome da li je prisutan sistolički gradijent tlaka u izgonskom traktu lijeve klijetke (LVOT) u mirovanju ili pri provokaciji. Opstrukcija može biti trajna s prisutnim gradijentom tlaka LVOT u mirovanju ili latentna ako se gradijent tlaka javlja na provokaciju. Ovisno o mjestu nastanka opstrukcija

može biti subaortna ili opstrukcija srednjeg dijela LV. Neopstruktivska HCM nema gradijent tlaka u mirovanju niti pri provokaciji (Maron, McKenna, Danielson, Kappenberger, Kuhn, Seidman et al. 2003).



Slika 1. Shematski prikaz i prikaz magnetskom rezonancijom morfoloških oblika hipertrofije LV. (A,a) Normalna LV, (B,b) subaortna hipertrofija interventrikularnog septuma, strjelica pokazuje sistolički pomak prednjeg kuspisa mitralnog zalistka, (C,c) hipertrofija septuma bez opstrukcije LVOT, (D,d) hipertrofija srednjeg dijela LV, (E,e) apikalna hipertrofija, (F,f) simetrična (koncentrična) hipertrofija (Noureldin et al. 2012).

2. EPIDEMIOLOGIJA

HCM je jedna od najčešćih genetskih kardiovaskularnih bolesti s prevalencijom od 0,1-0,2% u općoj populaciji (Maron 2002). U osoba mlađe životne dobi (18-30 godina) prevalencija iznosi 0,2%. Bolest jednako zahvaća osobe svih spolova i etničkih skupina, globalno je rasprostranjena i može se javiti u svakoj životnoj dobi (Maron et al. 1995). Zbog asimptomatskog tijeka i nepostojanja „klasične“ kliničke slike, dio bolesnika s HCM prođe klinički neopaženo (Maron 2004).

3. ETIOLOGIJA

Hipertrofija miokarda u HCM posljedica je mutacija gena za sarkomerne proteine. Poremećaji funkcije tih proteina dovode do slijeda promjena koje zajedno s okolišnim utjecajima u konačnici rezultiraju hipertrofijom miokarda (Marian 2010). Predloženi su razni mehanizmi nastanka HCM, poput abnormalanog neuronalnog ulaza (uptake) noradrenalina s povećanjem lokalne razine kateholamina koja vodi do izraženih simpatičkih učinaka na srcu (Schäfers et al 1998). Kao drugi mogući etiološki mehanizmi nastanka HCM navode se: neuravnotežena aktivacija angiotenzin II tip 1 i tip 2 receptora kao modulatora hipertrofije (Deinum et al. 2001), pojačana aktivnost kalcneurina i NF-AT3 faktora (Molkentin et al. 1998), pojačana osjetljivosti na kalcij koja uzrokuje hiperkontraktilnost i kompenzatornu hipertrofiju (Bottinelli et al. 1998) te brojni drugi mehanizmi koji odražavaju kompleksnost i multifaktorijalnost patogeneze hipertrofije.

Polovica oboljelih s HCM ima zahvaćene rođake u prvom koljenu i u tim obiteljima HCM je autosomno dominantna obiteljska HCM. U druge polovice HCM je sporadična, za koju se smatra da nastaje zbog novonastalih mutacija. HCM je bolest sarkomenih proteina, prvenstveno debelih filamentata i rjeđe tankih filamenata i Z proteina (Marian 2010). Otkriveno je više od 400 mutacija na 11 različitih gena koji kodiraju proteine sarkomere. Mutacije gena MYH7 (lokus 14q1) i MyBPC3 zaslužne su za polovicu FCH mutacija i zahvaćaju gen za teški lanac srčanog β -miozina (β MHC) i miozin vežući protein C (MyBP-C) (Marian 2010). Mutacije MYH7 su najčešće „missense“ tipa dok se u mutacija MyBP-C češće javljaju insercije i delecije (Marian 2010). Mutacije koje zahvaćaju β MHC poremećuju strukturu miozina i dovode do disorganizacije miokarda. Među rjeđe mutacije spadaju one gena TNNT2, TNNI3, TPM1 i ACTC1 za srčani troponin T, srčani troponin I, α -tropomiozin i srčani aktin. One su prisutne su u 10-15% slučajeva HCM (Marian 2010). Ostale mutacije, poput gena MYOZ2, za proteine Z diska, i TCAP, za miozenin i teletion, zaslužne su za manje od 1% slučajeva HCM. Svi poznati geni zaslužni su za 2/3 slučajeva HCM dok se za 1/3 HCM uzročni geni tek trebaju otkriti (Marian 2010).

Fenotipska prezentacija može biti različita čak i pri istom genotipu. Na fenotipsku prezentaciju utječu raznovrsni čimbenici poput heterogenosti gena i mutacija, prisutnosti višestrukih funkcionalnih varijanta sarkomernih proteina, modificirajućih gena, epigenetskih i posttranslacijskih modifikacija kao i okolišnih čimbenika (Marian 2010). Različite mutacije imaju različitu prognozu. β MHC mutacije za Arg403Gln i Arg719Gln povezane su s većom učestalošću SCD negoli neke druge mutacije poput MyBP-C koju karakterizira HCM koja nastupa u starijoj dobi (Maron 2002). Moguće je genetskim testiranjem utvrditi genotip prije

nego što dođe do klinički manifestne kardiomiopatije. Gensko testiranje članova obitelji provodi se s ciljem utvrđivanje određene mutacije i prisutstva HCM (Gersh, Maron, Bonow et al. 2011).

4. PATOLOGIJA

4.1. PATOANATOMSKI NALAZ

HCM je bolest karakterizirana značajnom genotipskom i fenotipskom varijabilnošću te je nemoguće govoriti o jedinstvenoj "klasičnoj" slici HCM.

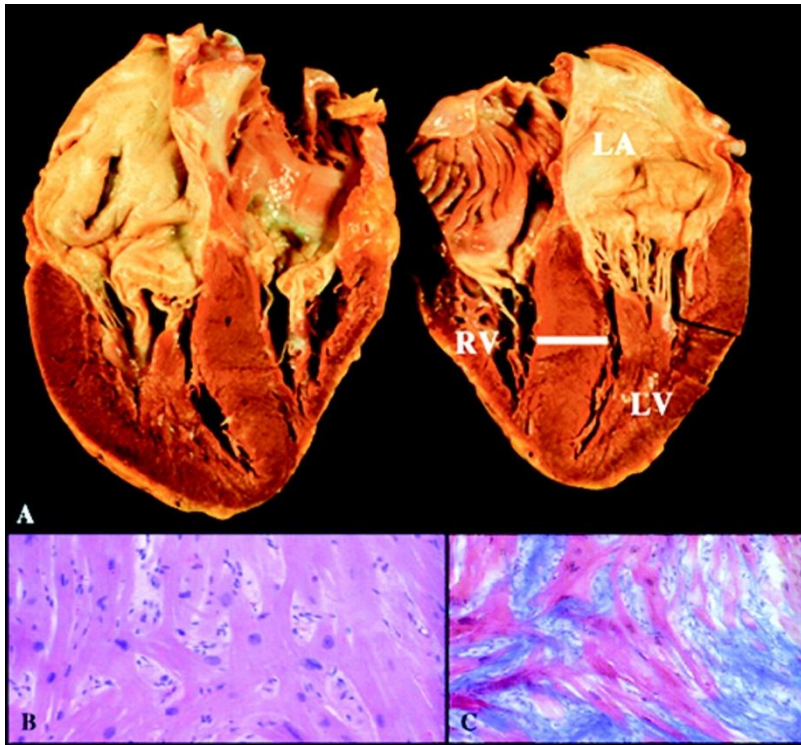
Hipertrofija najčešće je difuzna, zahvaća interventrikularni septum i lateralnu stijenku, a može biti i segmentalna, zahvaćajući anteriorni ili posteriori septum, anterolateralnu stijenku papilarne mišiće (Klues 1991), apikalni ili posteriori dio LV ili desnu klijetku (Wigle et al. 1995). Apikalna forma HCM češća je u japanskoj populaciji i može biti povezana s nastankom apikalne aneurizme (Stainback 2012). Debljina stijenke može varirati od 15 mm do preko 50 mm, iako prosječno prelazi 20 mm (Maron 2002). Debljina stijenke od 13-14 mm smatra se graničnom za dijagnozu HCM, a u prisutstvu pozitivne obiteljske anamneze govori u prilog HCM. Izražena hipertrofija miokarda pretežito se nalazi u bolesnika mlađih od 30 godina, dok stariji bolesnici najčešće imaju blažu i lokaliziranu hipertrofiju. Nema razlike u veličini hipertrofije između muškaraca i žena (Gersh, Maron, Bonow et al. 2011). U svega 1% slučajeva nalazi se koncentrična, simetrična hipertrofija (Klues, Schiffers & Maron 1995).

4.2. HISTOLOGIJA

Histološki nalaz pokazuje intersticijsku fibrozu s vrtložnom disorganizacijom miokardijalnih mišićnih vlakana. Narušeni histološki odnosi nalaze se intercelularno kao i intracelularno na razini miofibrila. Miociti su bizarnih oblika, široki s velikim hiperkromatskim jezgrama, povećanim brojem mitohondrija i ribosoma. Otočići neorganiziranih stanica nalaze se između hipertrofičnog, ali i normalnog miokarda. Prisutna je značajna fibroza koja može dati i makroskopski vidljive ožiljke. Disorganizacija miocita kao i fibroza miokarda imaju aritmogeni potencijal, odgovoran za nastanak ventrikularnih aritmija. Mlađi bolesnici s HCM koji umru zbog SCD imaju veći stupanj disorganizacije miocita negoli starije osobe s HCM (Varnava et al. 2001).

U više od 80% bolesnika prisutno je suženje lumena i zadebljanje stijenke intramuralnih koronarnih arterija zbog proliferacije glatkih mišićnih stanica i povećanog sadržaja kolagena i glatkih mišića u mediji i intimi. Ova abnormalnost češća je u ventrikularnom septumu i češće prati žarišta izražene miokardijalne fibroze, što ide u prilog doprinosu ovakvih abnormalnosti nastanku miokardijalne ishemije. Promjene koronarnih arterija mogu se naći u bolesnika s HCM već u dojenačkoj dobi. Abnormalne intramuralne

koronarne arterije nešto su češće u bolesnika s neopstruktivnom HCM, negoli u bolesnika s opstruktivnom HCM (Maron, Wolfson, Epstein & Roberts 1986).



Slika 2. (A) Prikaz hipertrofije stijenke LV lijevo i hipertrofije stijenke DV desno. (B) Histološki nalaz pokazuje disorganizaciju hipertrofiranih miocita i (C) intersticijsku fibrozu između miocita (Arad et al. 2002).

5. PATOFIZIOLOGIJA

5.1. OPSTRUKCIJA IZLAZNOG TRAKTA LIJEVE KLIJETKE

Hemodinamski HCM dijelimo na opstruktivnu i neopstruktivnu ovisno o tome da li je prisutan sistolički gradijent tlaka u LVOT u mirovanju ili pri provokaciji. U 1/3 bolesnika ehokardiografski se nađe značajan sistolički gradijent tlaka u LVOT u mirovanju (>30 mm Hg), 1/3 ima latentnu opstrukciju (gradijent <30 mm Hg u mirovanju i >30 mm Hg pri provokaciji) i 1/3 nema opstrukciju u mirovanju, ni pri provokaciji (gradijent tlaka <30 mm Hg) (Gersh, Maron, Bonow et al. 2011). Sistolički gradijent tlaka u LVOT je promjenjiv, čak i kod istog bolesnika, te samo jedno mjerenje gradijenta tlaka u bolesnika s HCM nije dovoljno da bi se procijenila težina opstrukcije LVOT (Kizilbash et al. 1998). Mehanizmi koji povećavaju tlačni gradijent jesu: povećana kontraktilnost LV, tahikardija, smanjeno volumno opterećenje (preload) i smanjeno tlačno opterećenje (afterload) (Adelman, Shah, Gramiak & Wigle 1970). Opstrukcija u HCM može postojati kao subaortna ili opstrukcija srednjeg dijela LV (Maron, McKenna, Danielson, Kappenberger, Kuhn, Seidman et al. 2003). Postojanje subaortalne opstrukcije povezano je sa „systolic anterior motion“ (SAM) tj. sistoličkim pomakom prednjeg mitralnog kuspisa prema naprijed i njegovim kontaktom s hipertrofiranim interventrikularnim septumom. Gradijent tlaka LVOT je viši što je kontakt prednjeg mitralnog kuspisa sa septumom duži, tj. što ranije SAM nastupa tijekom sistole (Pollick et al. 1984). Čim dođe do kontakta zalistka i septuma, tj. SAM, stvori se suženje ušća i nastane razlika u tlakovima koja poput „circulus vitiosus“ gura još jače kuspis mitralnog zaliska prema septumu i proizvodi još jači tlak (Sherrid et al. 1998). SAM može nastati kod morfološki normalnog mitralnog zalistka i kod patološki promijenjenog zaliska. SAM je moguća posljedica utjecaja Venturijevih sila koje se javljaju pri povećanim istisnim brzinama prouzročeni abnormalnom konstitucijom LVOT zbog hipertrofije septuma (Maron, McKenna, Danielson, Kappenberger, Kuhn, Seidman et al. 2003). Nemogućnost stražnjeg kuspisa da se pomakne u jednakoj mjeri kao i prednji prilikom SAM dovodi do pojave mitralne regurgitacije (MR) usmjerene posteriorno u LA. Težina MR, ako nema dodatnih anomalija mitralnog zaliska, razmjerna je gradijentu tlaka unutar LV. Zbog pojave SAM u sredini sistole, MR traje od sredine do kasne sistole. Gradijent tlaka iMR mogu zajedno smanjiti udarni volumen LV (Wigle et al. 1995). 10-20% bolesnika s opstruktivnom HCM ima značajnu MR, neovisnu o SAM, zbog patologije mitralnog zalistka, poput mitralnog prolapsa, ruptura kordi, fibroze prednjeg kuspisa zbog opetovanog kontakta sa septumom prilikom SAM, kalcifikacija i anomalne insercije papilarnih mišića (Yu et al. 2000). Anomalno namještanje papilarnih mišića na prednji kuspis mitralnog

zalistka tijekom sistole, dovodi do njihovog dodira s hipertrofiranim septumom u sredini šupljine klijetke, stvarajući tako opstrukciju u sredini šupljine LV (Klues 1991).

Prisutnost opstrukcije LVOT (gradijent tlaka >30 mm Hg) povezana je s težim simptomima, debljom stijenkom LV, većim dimenzijama LA, većim rizikom za SCD i većom učestalošću srčanog zatajenja (Maron MS et al. 2003). Tlakovi >50 mm Hg u mirovanju predstavljaju indikaciju za kirurško liječenje (Shah et al. 2008). Gradijent tlaka uobičajeno se utvrđuje Doppler mjerenjima na ehokardiografiji, a rjeđe postoji potreba za invazivnim mjerenjem gradijenta tlaka. Postoje mnoge metode koje mogu provocirati pojavu gradijenta tlaka i time dokazati prisustvo latentne opstrukcije, poput infuzije izoproterenola, inhalacije amilnitrila, Valsalvinog manevra, izazivanja preuranjene ventrikularne kontrakcije (PVC), dužeg stajanja, tjelesne aktivnosti. Za dokazivanje latentne opstrukcije, tj. provokacije gradijenta tlaka, najboljim se smatra ergometrijsko testiranje na pokretnoj traci ili biciklu s potvrdom prisutstva gradijenta ehokardiografski (ergometrijska stres ehokardiografija) (Maron, McKenna, Danielson, Kappenberger, Kuhn, Seidman et al. 2003). Polovica bolesnika koji nemaju gradijent u mirovanju će usred napora ili tijekom vježbanja (ergometrija) razviti gradijent tlaka od najmanje 30 mm Hg, a on može prelaziti i 50 mm Hg. Pojava gradijenta tlaka pri Valsalvinom manevru ima visoku pozitivnu prediktivnu vrijednost, ali relativno nisku negativnu prediktivnu vrijednost u identifikaciji bolesnika koji će razviti gradijent tlaka tijekom ergometrije (Maron et al. 2006). Iz navedenog proizilazi da bi se i pojedinci bez gradijenta tlaka u mirovanju trebali podvrgnuti ergometrijskom testiranju (Shah et al. 2008).

5.2. DIJASTOLIČKA DISFUNKCIJA

Dijastolička disfunkcija prisutna je u više od 80% bolesnika i jedan je od ključnih mehanizama zadužen za većinu simptoma. Dijastolička disfunkcija javlja se neovisno o postojanju sistoličkog gradijenta tlaka, ili simptoma, a također i uz normalnu sistoličku kontraktilnost srca (Maron 2002).

Dijastolička disfunkcija u bolesnika s HCM proizlazi iz nenormalne relaksacije i povećane krutosti (smanjenje popustljivosti) LV, što dovodi do povećanja tlaka na kraju dijastole u LA i LV i smanjenog udarnog volumena (Maron, McKenna, Danielson, Kappenberger, Kuhn, Seidman et al. 2003). Dijastolička disfunkcija može biti značajna i u bolesnika s izraženom hipertrofijom (>30 mm) kao i onih s blagom hipertrofijom (15-17 mm) (Spirito & Maron 1990). Disfunkciju karakterizira krutost klijetke, produljena izovolumna relaksacija, normalna ili smanjena brza faza punjenja LV. Ukoliko je brza faza punjenja LV smanjena, punjenje LV značajnije ovisi o doprinosu pretklijetki. Produljenu izovolumnu relaksaciju i njen utjecaj na ranu fazu punjenja donekle kompenzira veći tlak pod kojim se otvara mitralni zalistak. Na produljenu izovolumnu relaksaciju utječe i dijastolička asinhronost

gibanja stijenki LV, produljujući relaksaciju. Bolesnici bez asinhronije češće imaju zastupljenu značajnu opstrukciju LVOT i veći gradijent tlaka u LVOT. Opažanje da bolesnici s asinhronijom imaju manje opstrukcija sukladno je principima primjene elektrostimulacije srca za uklanjanje opstrukcije izazivanjem asinhronije. Smatra se da bi asinhronija mogla nastati uslijed ishemije zbog abnormalnih septalnih koronarnih arterija (Maron, Wolfson, Epstein & Roberts 1986), veće napetosti stijenke ili drugih razloga. Kompenzaciju dijastoličkog punjenja može činiti dijastoličko usisavanje koje se javlja na kraju sistole i uzrokovano je hiperkinetikom pojedinih regija LV. Povećana krutost stijenke posljedica je fibroze, stanične disorganizacije miokarda i izražene hipertrofije. Funkcionalne i anatomske abnormalnosti, dakle, utječu na dijastoličku disfunkciju LV u HCM (Betocchi et al. 1993).

5.3. MIOKARDIJALNA ISHEMIJA

Miokardijalna ishemija nalaz je koji se može naći čak i u asimptomatskih pojedinaca i smatra se da je povezana s abnormalnim intramuralnim arterijama. Išemija je izraženija na spoju septuma s slobodnim zidom desne klijetke, što je povezano s izraženijom staničnom disorganizacijom u tim područjima. Nastajanje ožiljaka u pravilu je izraženije što je hipertrofija izraženija i smatra se da ono dijelomice doprinosi dijastoličkoj disfunkciji (Choudhury et al. 2002). Išemija miokarda zbog nesrazmjera perfuzije i potražnje za kisikom hipertrofičnog miokarda uzrokuje stenokardije, pa i srčane infarkte. Abnormalnosti malih koronarnih arterija mogu doprinjeti ishemiji (Maron, Wolfson, Epstein & Roberts 1986), posebice tijekom fizičkog napora. Subendokardijalna ishemija može se javiti kod dijastoličke disfunkcije zbog protrahirane napetosti zida stijenke (Betocchi et al. 1993). Među ostale mehanizme koji dovode do ishemije spada povećana mišićna masa srca, nedovoljna gustoća kapilarne mreže srca, oštećena vazodilatatorna rezerva (Petersen et al. 2002) i sistolička kompresija arterija (Mohiddin & Fananapazir 2002). Dijastolička disfunkcija također doprinosi ishemiji zbog ograničenog punjenja koronarnih arterija tijekom izovolumne i brze faze punjenja LV (Harris et al. 2006).

5.4. IZNENADNA SRČANA SMRT (SCD)

Najdramatičniji događaj u HCM jest nastup SCD. SCD može nastupiti u simptomatskih kao i asimptomatskih bolesnika, onih sa jakom kao i slabom izraženom hipertrofijom, mladih i starijih bolesnika (McKenna et al. 1981) i bolesnika sa stabilnim tijekom bolesti. HCM nerijetko se utvrdi tek nakon nastupa SCD. Pojava SCD često u podlozi ima malignu ventrikularnu aritmiju (ventrikularnu tahikardiju (VT) ili ventrikularnu fibrilaciju (VF)) (McKenna et al. 1981). Arimogenim okidačima smatraju se: srčana ishemija, hipotenzija, pogrošanje opstrukcije LVOT, dodatni putevi provođenja, paroksizmalna fibrilacija atriya (AF) i drugi (Frenneaux MP 2004). Važno je prepoznati bolesnike koji su pod

povećanim rizikom za SCD. Kao čimbenici rizika prepoznati su: SCD u obitelji, preživjeli srčani arrest, inducibilna postojana VT na eletrofiziološkom testiranju (Fananapazir et al. 1992), nepostojana ventrikularna tahikardija (NSVT) u ambulantom 24-satnom elektrokardiogramu (EKG-u), nepravilan odgovor krvnog tlaka (hipotenzija) i pad sustavnog vaskularnog otpora tijekom tjelesne aktivnosti (Frenneaux et al 1995), neobjašnjiva sinkopa i debljina stijenke LV >30mm (Gersh, Maron, Bonow et al. 2011). Prisutnost više čimbenika rizika povećava rizik za SCD. Ostali čimbenici koji također dolaze u obzir kao čimbenici rizika za SCD jesu opstrukcija LVOT, AF, dijasolička disfunkcija i ishemija miokarda (Elliot et al. 2000). Pojava NSVT, osobito tijekom vježbanja, povezana je s povećanim rizikom za SCD (Gimeno et al. 2009). Prisutnost simptomatske opstrukcije LVOT povećava rizik za SCD osobito u kombinaciji s drugim čimbenikom rizika, dok asimptomatska opstrukcija LVOT, posebice u odsustvu drugih čimbenika rizika, nosi malen rizik za SCD, nedovoljan da opravdava kirurške zahvate u toj skupini bolesnika (Elliot et al. 2006). Ugradnja kardioverter defibrilatora (ICD) provodi se kao sekundarna prevencija u bolesnika koji imaju dokumentiranu reanimaciju nakon srčanog aresta s VF, NSVT snimljenu 24-satnim Holter EKG-om ili kao profilaktička mjera u bolesnika s više čimbenika rizika za SCD. Stopa defibrilacija putem ICD u bolesnika u kojih je ICD ugrađen kao mjera sekundarne prevencije, iznosi 11% na godinu, dok u bolesnika u kojih je ICD profilaktička mjera, iznosi 5% na godinu. ICD stoga predstavljaju intervenciju koja bi bolesnicima s visokim rizikom za SCD mogla omogućiti dugoročno preživljenje (Maron et al. 2000).

SCD je najčešći nalaz na obdukciji iznenadno preminulih sportaša kod kojih je tjelesna aktivnost, posebice u kompetitivnim sportovima tijekom ili neposredno nakon treninga, bila svojevrsni okidač za SCD (Maron et al. 1996). HCM se nalazi u 1/3 sportaša preminulih od SCD, dok ostatak čine kongenitalne anomalije koronarnih arterija, aortna stenoza, miksomatozna degeneracija mitralnog zalistka, aterosklerotska bolest, dilatativna kardiomiopatija, Marfanov sindrom, aritmogena displazija desnog ventrikula, poremećaji provođenja, komocija srca i drugi (Maron 2003). U mladih bolesnika unatoč značajnom padu tlaka pri naporu, rjeđe dolazi do poremećaja svijesti, koji bi djelovao upozoravajuće. Pad tlaka može dovesti do hipoperfuzije abnormalnog miokarda te do električne nestabilnosti koja može rezultirati fatalnom aritmijom. U mlađih je bolesnika ova hemodinamska nestabilnost važan mehanizam koji može dovesti do SCD (Frenneaux et al 1995).

Preporuka je da sportaši u kojih se utvrdi HCM ne sudjeluju u kompetitivnim sportovima neovisno o dobi, spolu, rasi, prisutnosti ili odsutnosti opstrukcije LVOT, prethodnog zahvata smanjenja septuma ili implantacije ICD-a (Gersh, Maron, Bonow et al. 2011).

6. KLINIČKA SLIKA

6.1. SIMPTOMI

Ovisno o prisutnoj mutaciji, pojava simptoma može nastupiti već u dječjoj dobi ili u kasnijim decenijama života (McKenna & Behr 2002). Većina bolesnika s HCM je asimptomatska ili blago simptomatska, a u njih se bolest otkrije slučajno, u sklopu probira („screeninga“) rođaka na HCM ili tijekom fizikalnog pregleda. U dijela bolesnika prvi je i jedini „simptom“ HCM nastup SCD (McKenna et al. 1981). U simptomatskih pacijenata javlja se zaduha u naporu, stenokardije, presinkope i sinkope. Simptomi prisutni su unatoč očuvanoj ejijskoj frakciji LV. Zaduha je prisutna u gotovo 90% bolesnika i javlja se zbog dijastoličke disfunkcije koja dovodi do nepravilnog punjenja i povećanja tlaka punjenja LV, s prijenosom tlaka u lijevi atrij (LA) i plućne kapilare, uzrokujući kongestiju unutar plućnog parenhima. Drugi razlozi, poput opstrukcije LVOT, ishemije, tjelesnog napora i AF mogu pogoršati već postojeću dijastoličku disfunkciju i naglo dovesti do kongestivnog zatajenja srca (Maron 2002; Maron, McKenna, Danielson, Kappenberger, Kuhn, Seidman et al. 2003). Poremećaji svijesti poput presinkopa i sinkopa prisutni su u 15-25% pacijenata s HCM. Uzrokovane su hemodinamskim poremećajima, poput opstrukcije LVOT i abnormalnog odgovora tlaka tijekom napora, i aritmijama. Ponavljane sinkope u mladih osoba povezane su s većim rizikom za SCD (Williams et al. 2007).

6.2. ZNAKOVI

Auskultacijski se kod opstruktivne HCM može čuti glasni sistolički ejijski šum s punctum maximum na apeksu i lijevoj strani sternuma. Šum se ne širi u vratne arterije (Wigle, Heimbecker & Gunton 1962). U bolesnika s neopstruktivnom HCM ne nalazi se šum, ili je prisutan slab sistolički šum intenziteta 1/6 nad apeksom. U latentne opstrukcije, šum se može pojačati nakon provokacije Valsalvinim manevrom ili fizičkim naporom. Kod postojanja opstrukcije šum doseže jačinu 3/6 do 4/6 sa širenjem na lijevu stranu sternuma zbog opstrukcije i u aksilu zbog MR. Kada je opstrukcija u sredini šupljine LV, sistolički je šum nad apeksom značajno tiši, a katkad se može čuti dugi mitralni dijastolički šum koji nastaje pri sužavanju u sredini LV i asinkronoj relaksaciji LV (Wigle et al. 1995). Prvi srčani ton je normalan i često mu prethodi četvrti srčani ton (galop LA) koji, zajedno s impulsom LV, daje dvostruki apikalni puls na palpaciji. Galop je puno izraženiji negoli kod sistemske hipertenzije ili teške aortne stenoze, što sugerira izraženije smanjenje popustljivosti LV negoli u navedenim stanjima. Drugi srčani ton može biti normalno rascjepljen, ali može biti i sužen, ili pak paradoksalno rascjepljen. Abnormalan drugi srčani ton rezultat je varijabilnog produljenja

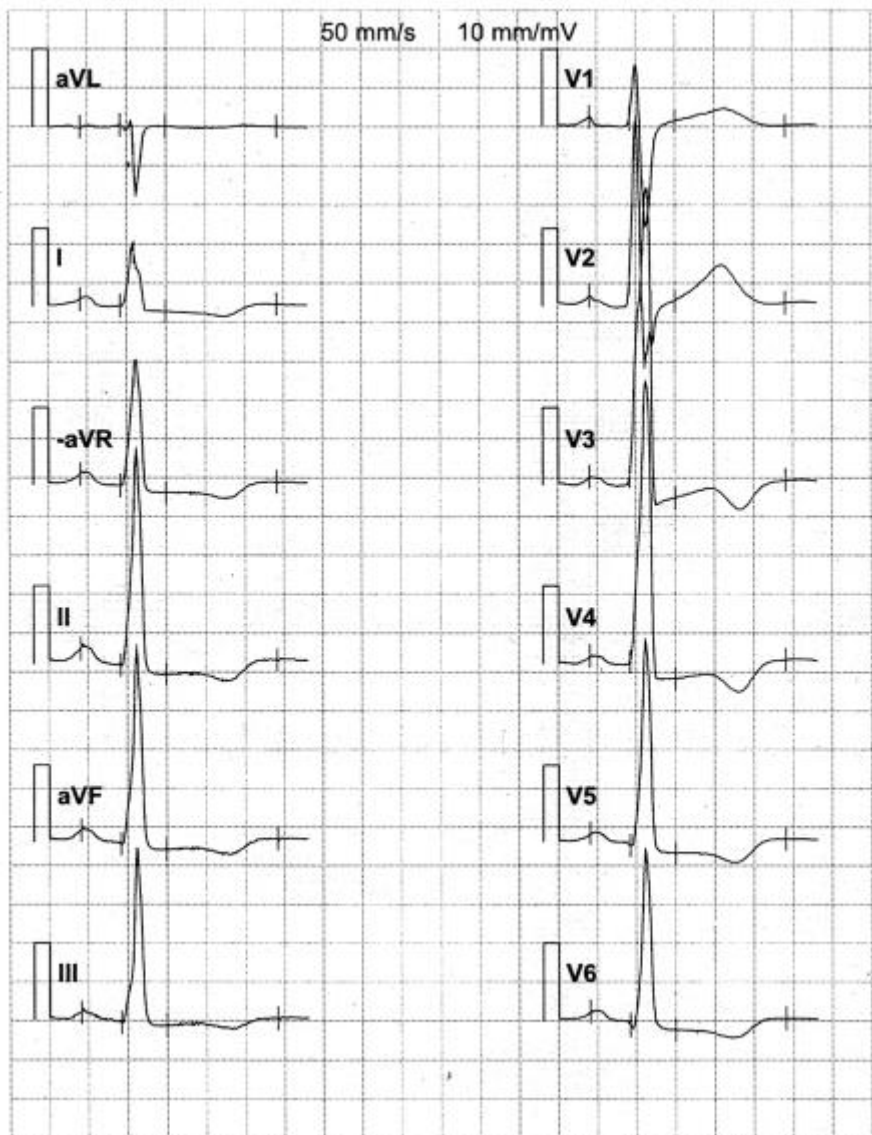
sistole LV. Treći srčani ton može biti prisutan kao nestalan nalaz. Arterijski puls je tipa bisferiens s brzim usponom i padom, sličan onome u aortalnoj insuficijenciji (Wigle, Heimbecker & Gunton 1962). Jugularni venski puls može imati izražen „a“ val, koji raste tijekom inspirija i odraz je smanjenje popustljivosti desne klijetke zbog hipertrofičnog septuma (Wigle, Heimbecker & Gunton 1962).

7. DIJAGNOSTIČKA OBRADA

U pristupu dijagnozi HCM bitno je isključiti hipertrofiju koja nastaje zbog poznatih uzroka poput hipertenzije, iako HCM može postojati istovremeno s hipertenzijom ili koronarnom bolesti (Maron, McKenna, Danielson, Kappenberger, Kuhn, Seidman et al. 2003). U početnoj obradi potrebno je snimiti EKG, rendgenogram prsnog koša i učiniti ehokardiografiju. Analiza DNA omogućuje konačnu potvrdu bolesti, ali je često nedostupna i ne koristi se rutinski. Ako se DNA ne može analizirati, a sumnjamo na HCM, ili ako bolesnik ima pozitivnu mutaciju, ali bez fenotipske manifestacije HCM, potreban je godišnji pregled uz EKG i ehokardiografiju u rođaka starosti 12-18 godina i jednom u pet godina u onih starijih od 18 godina. EKG abnormalnosti, povećana ejectiveska frakcija i usporena relaksacija mogu prethoditi nastupu hipertrofije (Gersh, Maron, Bonow et al. 2011). Probir u osoba mlađih od 12 godina ne preporučuje se, osim u slučajevima kada postoji podatak o HCM u obitelji, ili ako je dijete uključeno u osobito intenzivne kompetitivne sportove. Ehokardiografija ima visoku specifičnost u dijagnostici HCM te zbog dostupnosti i niske cijene predstavlja prvu liniju pristupa u dijagnostici HCM (Charron et al. 1997).

7.1. ELEKTROKARDIOGRAFIJA (EKG)

12 kanalni EKG abnormalan je u 75 - 95% bolesnika s HCM (Gersh, Maron, Bonow et al. 2011). U EKG nalazu HCM dominira slika hipertrofije LV sa devijacijom električne osi u lijevo. Nalaz je teško razlikovati od hipertrofije zbog sekundarnih uzroka, poput hipertenzije, ali i EKG promjena kod drugih kardiomiopatija. Uredan nalaz EKG-a je moguć, ali rijetko se nalazi. Hipertrofiju možemo ponekad naći u odvodima u kojima je ne očekujemo, poput srednjih prekordijalnih (Barić & Birtić 1993). Prisustvo septalne hipertrofije može se vidjeti u EKG-u poput prisutstva patoloških Q zubaca u lijevim prekordijalnim (V2-V6) i inferiornim odvodima (II, III, aVF) i visokih R zubaca u desnim prekordijalnim odvodima. Duboki Q zupci mogu biti indikativni za HCM, a njihovoj interpretaciji treba pristupiti oprezno, obzirom na kronični srčani infarkt u diferencijalnoj dijagnostici. Lokalizirane hipertrofije mogu dati drugačiji EKG nalaz od onoga kojeg smatramo indikativnim za HCM (Wigle & Baron 1966). Apikalna HCM, koja je česta u Japanskoj populaciji, u EKG nalazu često ima gigantske negativne T valove (>10mm tj. 1mV) (Yamaguchi et al. 1979, Stainback 2012). Produljenje QT intervala preko 480 ms, predstavlja aritmogeni rizik, a prisutno je u 13% bolesnika s HCM koji ne uzimaju lijekove koji mogu produljiti QT interval (sotalol, amiodaron i sl.). Produljenje QT intervala češće je u bolesnika s opstrukcijom LVOT, izraženijom hipertrofijom i višom NYHA klasom. Pri pregledu EKG nalaza, važno je analizirati QT interval, osobito prije planiranja uvođenja antiaritmijske terapije (Johnson et al. 2011).



Slika 3. EKG prikaz HCM. Prisutne su visoke amplitude R zubaca sa promjenama T valova (Ostman-Smith et al. 2010).

Aritmije su čest nalaz u bolesnika s HCM. Njihovo prisustvo najbolje otkriva 24 satno snimanje EKG-a (Holter). 88% bolesnika ima prisutne PVC, 12% ih ima preko 500 PVC u 24-satnom EKG-u, a njih 37% ima supraventrikularnu tahiaritmiju. U 14% analiziranih snimanja Holtera, nalazi se sinus bradikardija (Adabag et al. 2005). AF je prisutna u oko 20-25% bolesnika s HCM (Olivotto et al. 2001; Maron et al. 2002). 24-satno praćenje EKG-a otkriva u 25-30% bolesnika NSVT (Gersh, Maron, Bonow et al. 2011; Adabag et al. 2005). Iako je NSVT česta, većina bolesnika ima rijetke (<5 u 24 sata) epizode NSVT. Istraživanje Spirita i suradnika iz 1994. pokazalo je da je relativni rizik srčane smrti u bolesnika s NSVT 1.4 naspram onih koji je nemaju, sa stopom od 1.4% godišnje naspram 0.9% godišnje. Relativni

rizik SCD je 2.4 u bolesnika s VT. Kratke i rijetke epizode NSVT ne predstavljaju povećani rizik za SCD i antiaritmjska terapija se ne preporučuje, osobito ako su bolesnici s ovakvim epizodama NSVT asimptomatski, ili imaju blage simptome i uzimajući potencijalne aritmogene učinke pojedinih antiaritmika. Učestalije epizode NSVT na 24-satnom monitoringu mogle bi nositi povećani rizik za SCD te zahtijevati liječenje (Spirito et al. 1994). Abnormalnosti provodnog sustava prisutne su u 23% bolesnika. Najčešće se nalazi AV blok prvog stupnja u 17% bolesnika, AV blok drugog stupnja u 3% i sinus pauze dulje od 2 sekunde u 7% bolesnika (Adabag et al. 2005). Prisutnost preekscitacije u mladih bolesnika s HCM baca sumnju da je posrijedi Danonova bolest, a ne klasična HCM (Arad et al. 2005).

12 kanalni EKG preporučuje se u sklopu probira srodnika u prvom koljenu bolesnika s HCM. U mladih srodnika, bez znakova hipertrofije, 12- kanalni EKG trebao bi se snimiti svakih 12-18 mjeseci. 24-satni Holter EKG preporučuje se raditi godišnje ili jednom u dvije godine u stabilnih bolesnika koji nemaju manifestnih aritmija, ni ugrađen ICD (Gersh, Maron, Bonow et al. 2011).

7.2. RENDGENOGRAM SRCA I PLUĆA

Nalaz rendgenograma prsnog koša varijabilan je, a može biti i uredan. Većina bolesnika ima naznačenu kardiomegaliju s povećanjem LA, osobito kod prisutne MR. Uvećanje LV očituje se izbočenjem lijeve konture srčane sjene. Povećanje korijena aorte i kalcifikacije zalistaka se ne viđaju, osim u slučajeva postojanja priležućih bolesti koje dovode do ovakvog nalaza (Braunwald 1997).

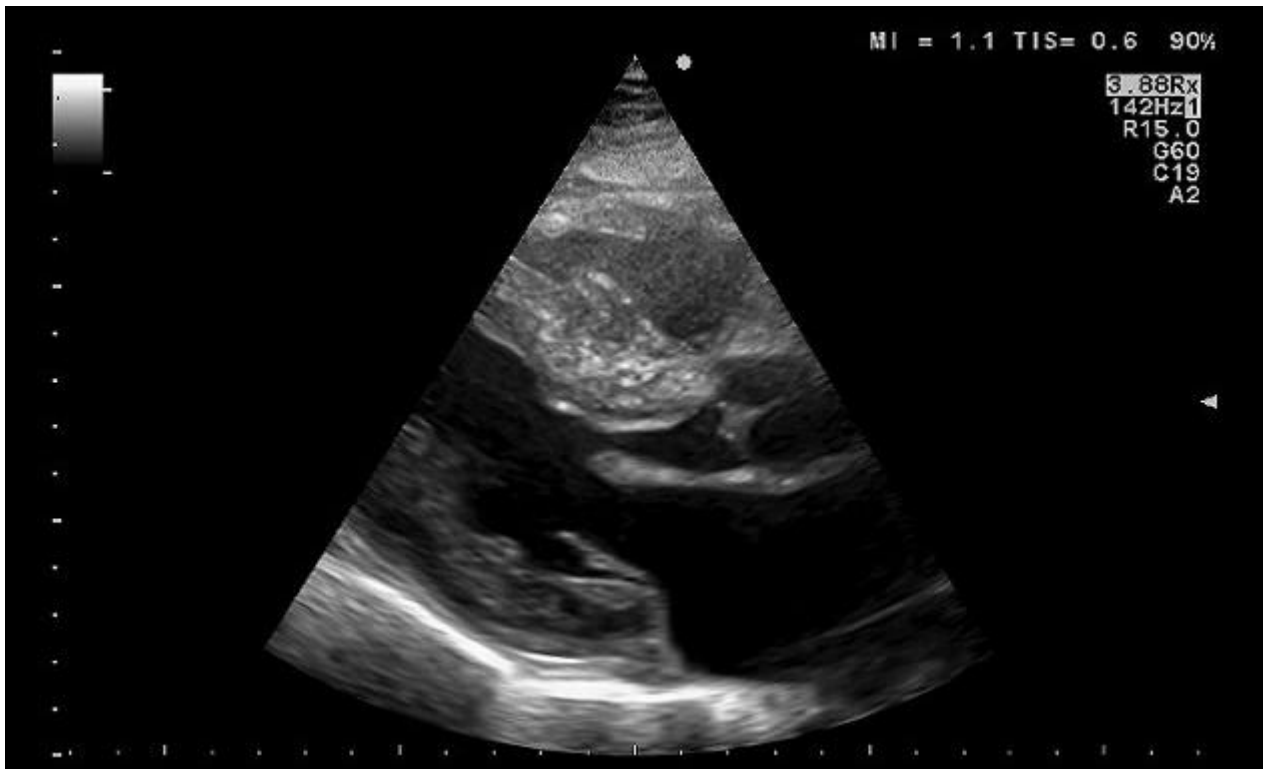
7.3. ERGOMETRIJA

Ergometrijom možemo otkriti poremećaje ritma koji se javljaju tijekom tjelesnog napora, procijeniti funkcionalni kapacitet i koronarnu pričuvu bolesnika. Ergometrija koristi se kao dodatno sredstvo procjene rizika od SCD (Frenneaux et al. 1995). Najčešće se koristi Bruceov protokol na pokretnoj traci (Gersh, Maron, Bonow et al. 2011). Tijekom ergometrije može doći do abnormalnog odgovora tlaka na napor. U 1/3 slučajeva dolazi do hipotenzije i to u dva obraca: stalni pad tlaka od početka ergometrije ili, češće, početnog maksimalnog porasta tlaka pa pratećeg pada od 20-100 mm Hg. U starijih je bolesnika hipotenzija tijekom ergometrije češće praćena poremećajem svijesti negoli kod mlađih. Manji dio bolesnika ima normalan odgovor tlaka tijekom ergometrije, ali za vrijeme odmora imaju nagli pad tlaka iza kojega slijedi porast tlaka koji je za barem 10mm Hg viši od tlaka u mirovanju prije ergometrije. Bolesnici koji imaju nenormalan odgovor tlaka tijekom i nakon ergometrije u pravilu imaju niže vrijednosti tlaka pri mirovanju, niže su im maksimalno ostvarive vrijednosti tlaka i niže vrijednosti sustavnog vaskularnog otpora tijekom ergometrije negoli u pojedinaca koji imaju normalan odgovor tlaka. Smatra se da je izražen pad sustavnog vaskularnog

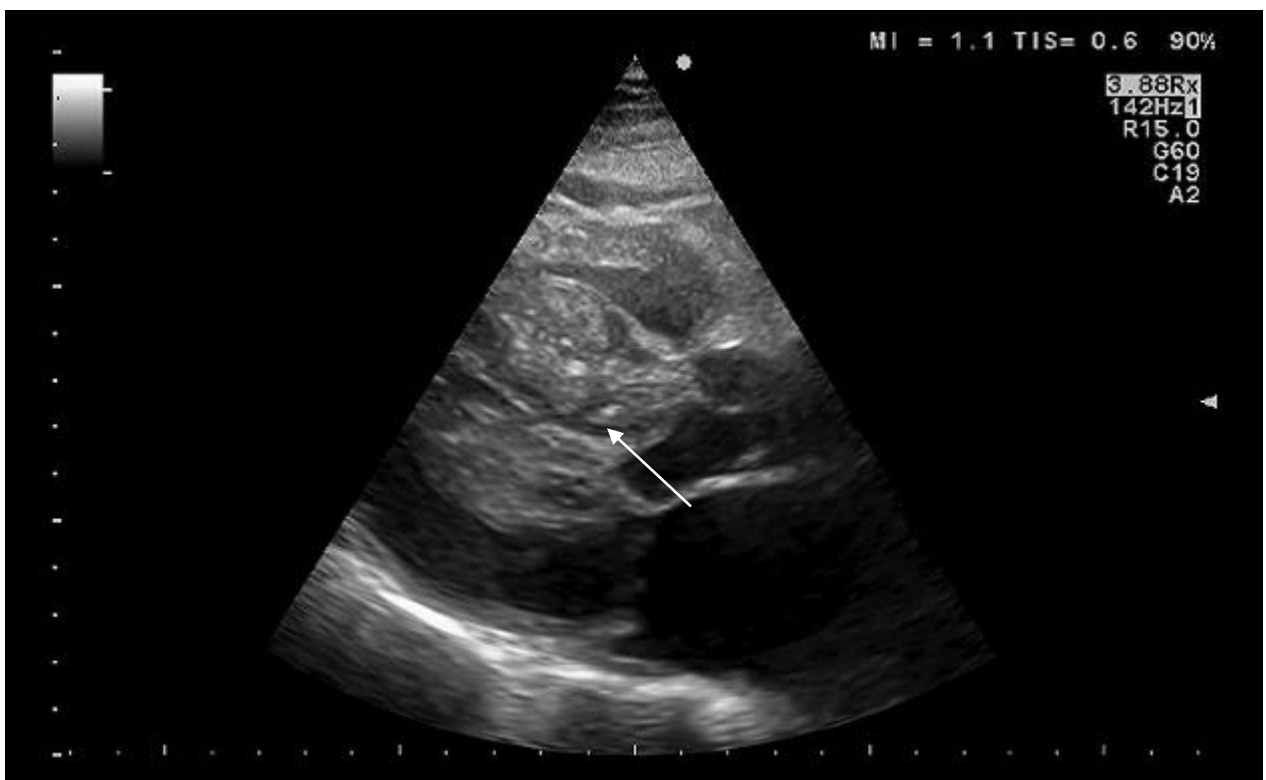
otpora povezan s aktivacijom ventrikulskog baroreceptornog sustava koji izaziva smanjenje simpatičkog tonusa. Aktivaciju sustava baroreceptora izaziva smanjene sistoličke i dijastoličke dimenzije LV kao i povećan stres stijenki klijetki u bolesnika koji imaju hipotenziju tijekom napora. Abnormalan odgovor tlaka tijekom ergometrije češći je u mladih osoba s obiteljskom anamnezom SCD i povećanim rizikom od SCD (Frenneaux et al 1995). Pojava NSVT/VF na ergometriji češća je u bolesnika koji imaju izraženiju hipertrofiju LV i koji su već na 24-satnom EKG snimanju imali učestale epizode NSVT. Pojava NSVT/VF tijekom ergometrije povezana je s trostruko većim rizikom umiranja od SCD, a rizik je to veći što je više drugih faktora rizika prisutno. Stoga bi pojava NSVT/VF tijekom vježbanja trebala biti uzeta u obzir pri procjeni potrebe ugradnje ICD uređaja u bolesnika s povećanim rizikom za SCD (Gimeno et al. 2009).

7.4. EHOKARDIOGRAFIJA

Ehokardiografija predstavlja metodu izbora u dijagnostici HCM te nam omogućuje procjenu morfologije hipertrofije, funkcionalne aspekte srca kao i hemodinamske parametre, bez rizika za bolesnika. Prisutnost hipertrofije LV, najčešće asimetrične zajedno sa nedilatiranom i hiperkinetskom šupljinom koja nestaje u sistoli, uz odsustvo drugih sustavnih i srčanih bolesti koje bi mogle doprinjeti hipertrofiji miokarda, pouzdano govori u prilog HCM (Maron, McKenna, Danielson, Kappenberger, Kuhn, Seidman et al. 2003). Kombinacijom ehokardiografije i Dopplera možemo procijeniti lokalizaciju i opsežnost hipertrofije, sistoličku i dijastoličku funkciju srca, prisustvo i izraženost SAM i opstrukcije, prisustvo i smjer MR, prisustvo drugih anomalija mitralnog zalistka i veličinu LA. Ehokardiografija nam je korisna pri planiranju, provedbi i praćenju ishoda kirurških zahvata na hipertrofičnom srcu (Wigle et al. 1995). Dopplerom u sklopu ehokardiografskog pregleda možemo dobiti podatke o hemodinamici unutar hipertrofičnog srca, poput brzine, protoka, gradijenta tlaka i dijastoličke funkcije. Provokativni postupci bi se trebali primjeniti u bolesnika s malom ili nikakvom opstrukcijom zbog dokazivanja moguće prisutnosti latentne opstrukcije na Doppleru (Nishimura & Holmes 2004).

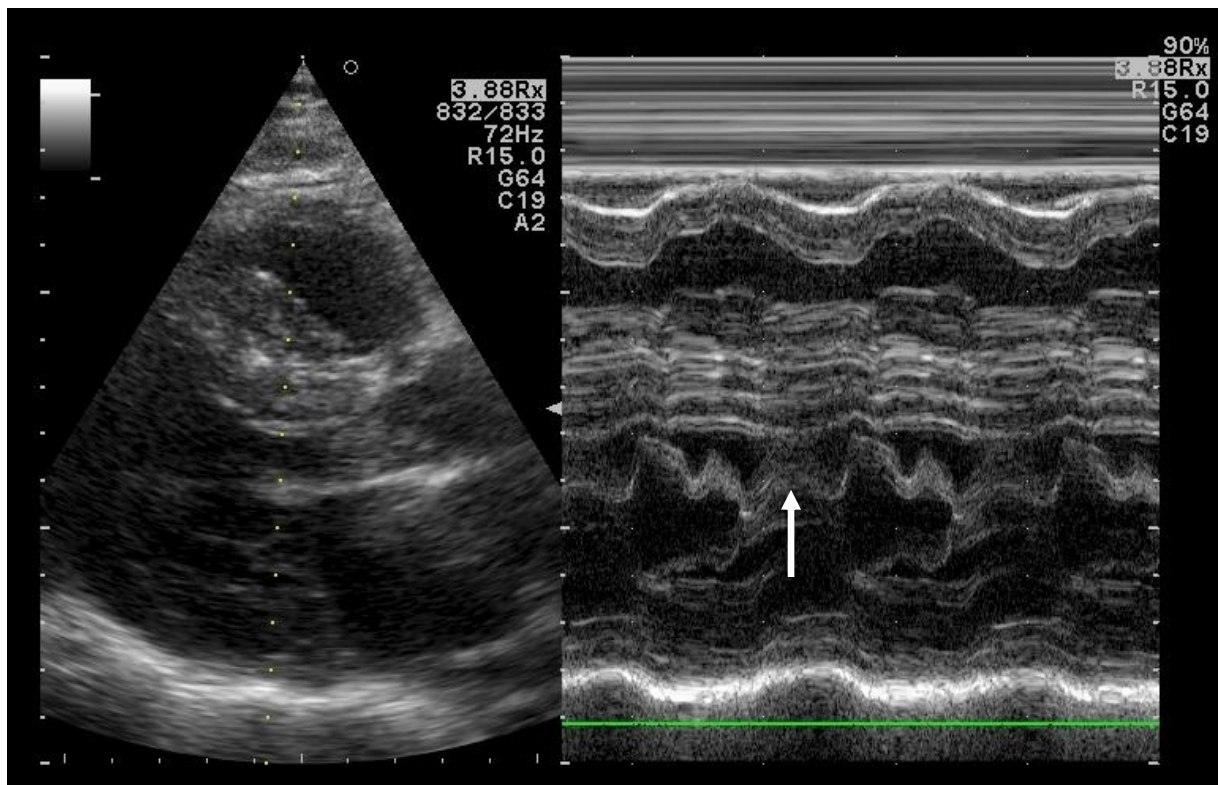


Slika 4. Ehokardiografski prikaz iz parasternalne duge osi pokazuje hipertrofirane stijenke LV vrijeme dijastole.

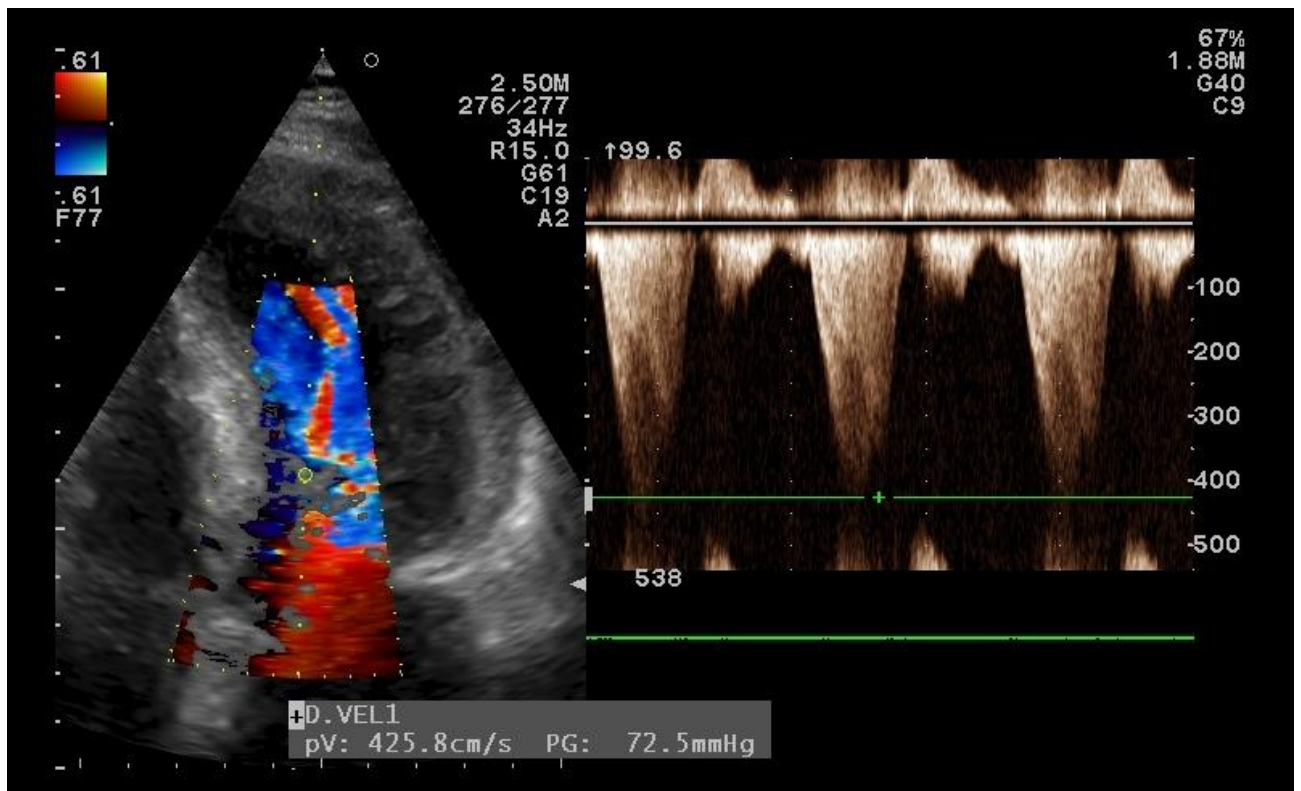


Slika 5. Ehokardiografski prikaz iz parasternalne duge osi u istog bolesnika tijekom sistole pokazuje SAM i obliteraciju šupljine LV za vrijeme sistole (strjelica).

Indikativni nalaz za HCM je hipertrofija LV čija debljina stijenke >15 mm. Moguće je postojanje pozitivnog genotipa za HCM, a da srce ehokardiografski ne pokazuje znakove hipertrofije jer se ona još nije razvila. Kod djece se hipertrofijom stijenke smatra debljina stijenke koja iznosi ili prelazi 2 standardne devijacije u skladu s dobi, spolom i tjelesnom veličinom (Klues, Schiffers & Maron 1995). Hipertrofija najčešće zahvaća prednji ventrikularni septum, dok su stražnji septum i slobodna stijenka rjeđe zahvaćeni. Septum pokazuje i najizraženiju hipertrofiju. U 28% bolesnika samo je jedan segment LV zahvaćen hipertrofijom, u 38% zahvaćena su dva segmenta, dok u 34% slučajeva hipertrofija zahvaća difuzno 3 ili više segmenata. U samo 2% bolesnika septum nije zahvaćen hipertrofijom. Broj zahvaćenih segmenata korelira s maksimalnom debljinom stijenke LV, koja je deblja što je više segmenata zahvaćeno. SAM je također učestaliji u bolesnika koji imaju zahvaćeno više segmenata i sukladno deblju stijenku LV (24+/- 5 mm) (Klues, Schiffers & Maron 1995). Što je hipertrofija distalnije od baze srca to je manja vjerojatnost pojave SAM i opstrukcije LVOT (Maron 2002). Kuspisi mitralnog zaliska su abnormalno veliki i produženi što je povezano s poremećenom hemodinamikom zbog gradijenta tlaka. Na mjestu kontakta kuspisa mitralnog zalistka sa septumom nalazi se zadebljanje endokarda. SAM i gradijent tlaka dovode do pojave MR koja u opstruktivnoj HCM ima mlaz usmjeren posteriorno. MR uzrokovane bolešću mitralnog zalistka, najčešće ima mlaz usmjeren anteriorno (Yu et al. 2000). U apikalnoj HCM LV ima izrazito smanjen apikalni dio šupljine (spade shaped). U pravoj apikalnoj HCM izolirano je zahvaćen samo apikalni dio, dok se u mješanoj formi hipertrofija s apeksa proteže u druge segmente lijeve klijetke. Komplikacija apikalne HCM je stvaranje apikalne aneurizme. Ehokardiografski prikaz apikalne hipertrofije i aneurizme je često otežan (Stainback 2012).



Slika 6. Lijevo je dvodimenzionalni ehokardiografski prikaz hipertrofirane LV iz parasternalne duge osi. Desno je istovremeni jednodimenzionalni ehokardiografski prikaz na kojem se vidi SAM (označeno strjelicom).



Slika 7. Lijevo je dvodimenzionalni ehokardiografski prikaz iz apikalne projekcije s kolor dopplerom koji pokazuje turbulentni protok u LVOT, a desno je kontinuiranim dopplerom istovremeno izmjeren gradijent tlaka u LVOT od 72 mm Hg.

Kongestivno zatajenje srca sa sistoličkom disfunkcijom u HCM karakterizirano je remodeliranjem LV. Postoje četiri obrasca remodeliranja LV kod razvoja sistoličke disfunkcije. U 50% bolesnika dolazi do povećanja šupljine (dilatacijom) LV (>55 mm na kraju diastole) sa blagom hipertrofijom (<20 mm) i stanjenjem septuma. Otprilike 10% bolesnika ima povećanu šuplinu LV sa značajnom hipertrofijom, 25% ima normalne dimenzije LV i još 10% bolesnika ima nedilatiranu i izrazito hipertrofiranu LV (20-30 mm debljina septuma) (Harris et al 2006).

Transezofagealna ehokardiografija koristi se kod intraoperativne procjene učinka septalne miotomije na gradijent tlaka, pronalaska septalne perforantne arterije u alkoholnoj ablaciji, kao i za točniju procjenu MR nastale zbog abnormalnosti mitralnih zalistka. U slučajevima kada ehokardiografija ne daje zadovoljavajuću kvalitetu slike, može se pristupiti magnetnoj rezonanciji (Gersh, Maron, Bonow et al. 2011).

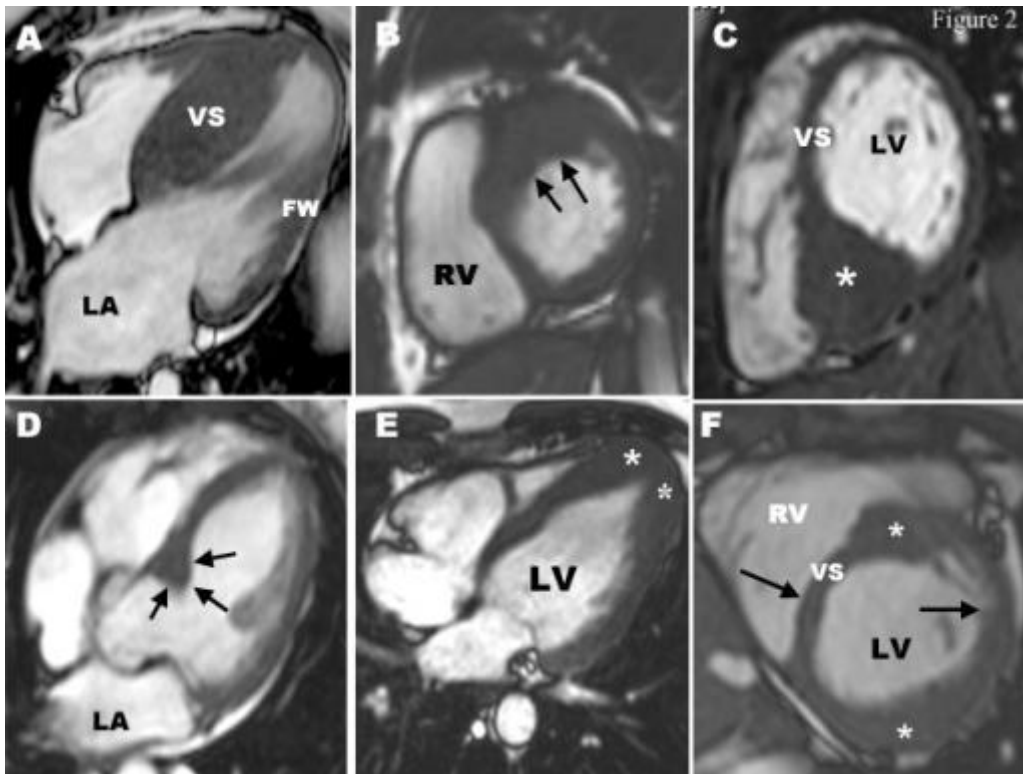
7.5. ELEKTROFIZIOLOŠKO TESTIRANJE

Elektrofiziološko testiranje koristi se za istraživanje aritmičnih uzroka sinkope i aresta. U 40% bolesnika, osobito onih sa sinkopom i arestom u anamnezi, može se inducirati postojana ventrikularna tahikardija (SVT). Inducirana SVT je u 1/3 bolesnika monomorfna, a u 2/3 bolesnika polimorfna. Ostali poremećaji koji se učestalo nađu tijekom elektrofiziološkog testiranja jesu produženo vrijeme sinoatrijskog provođenja (>120 msec) u 2/3 bolesnika, brzo provođenje iz atrioventrikulskog čvora (<300 msec) i u 1/3 bolesnika nenormalno His-Purkinje provođenje (H-V >55 msec) (Fanapanazir et al. 1989; 1992). Kao metoda procjene rizika od SCD danas se elektrofiziološko testiranje više ne preporučuje, zbog velike učestalosti induciranja polimorfne VT (Gersh, Maron, Bonow et al. 2011; Fanapanazir et al. 1989; 1992).

7.6. MAGNETSKA REZONANCIJA SRCA

Magnetska rezonancija sve se više koristi u dijagnozi i procjeni HCM zbog izvrsne prostorne rezolucije i tomografskog prikaza čitavog miokarda bez zračenja, što vodi do boljeg uvida u opseg i lokalizaciju hipertrofije (Stainback 2012). CMR omogućava bolja saznanja o distribuciji i opsežnosti hipertrofijskih procesa u HCM. Ona može kvalitetno prikazati fokalnu, kao i masivnu hipertrofiju, može bolje odrediti granice hipertrofije i prikaz nije toliko podložan anatomskim smetnjama poput ehokardiografije. CMR omogućuje i bolji prikaz HCM RV čije je ehokardiografsko prikazivanje otežano. CMR omogućuje prikaz suženja izlaznog trakta RV i njezinu evaluaciju, procjenu potrebe za kirurškom korekcijom suženja (Maron 2012). CMR je posebno korisna za dijagnozu apikalne HCM i apikalne aneurizme, koja se teže vizualizira ehokardiografski (Stainback 2012; Maron 2012). Također ehokardiografija može podcijeniti debljinu stijenke LV, osobito anterolateralne stijenke (Gersh, Maron, Bonow et al. 2011). Abnormalnosti mitralnog zalistka, poput produljenog prednjeg (>30 mm) ili stražnjeg kuspisa (>17 mm), koje su prisutne u više od 1/3 bolesnika s HCM, mogu se dobro uočiti i procjeniti na CMR. Prisustvo većeg broja ili hipertrofije papilarnih mišića također se može kvalitetno procjeniti na CMR (Maron 2012). CMR sa gadolinijskim kontrastom omogućuje prikaz transmuralnog i subendokardijalnog stvaranja ožiljaka miokarda kao i mikroinfarkata koji se drugim tehnikama ne mogu dokazati (Choudhury et al. 2002; Maron 2012). Nakupljanje gadolinijskog kontrasta izraženije je u područjima gdje je miokardijalni protok smanjen što korelira sa stupnjem fibroze i prisutnošću abnormalnih intramuralnih koronarnih arterija. Kontrast se može naći i u u područjima gdje fibroza nije izražena. Smatra se da je nakupljanje locirano između intersticijskog kolagena kojega je više u HCM zbog disorganizacije miocita. Zasad nema uspješnog kontrasta koji bi mogao razlikovati pravu fibrozu od intersticija (Maron 2012). CMR se danas koristi za probir i ranu dijagnozu HCM u bolesnika kojima genetsko testiranje nije dostupno, ili daje nejasan rezultat. CMR

omogućuje razlučivanje HCM od metaboličkih i infiltrativnih kardiomiopatija koje predstavljaju fenokopije HCM, kao i hipertrofije zbog drugih uzroka (hipertenzija, sportsko srce i LV non compaction sindrom). LV non compaction često se može zamijeniti s apikalnom HCM na ehokardiografiji, ali nalaz trabekulacija distalno u LV na CMR ide u prilog dijagnoze LV non compaction sindroma (Maron 2012).



Slika 8. Prikaz različitih obrazaca hipertrofije putem CMR. (A) Izolirana hipertrofija septuma. (B) Hipertrofija bazalne slobodne stijenke LV koja se nastavlja u septum. Ovo je područje najčešće zahvaćeno hipertrofijom. (C) Zvezdica pokazuje masivnu hipertrofiju septuma. (D) Strjelice pokazuju fokalnu hipertrofiju septuma. (E) Apikalna hipertrofija. (F) Segmentalna hipertrofija septuma i aneterolateralne stijenke između kojih se nalazi područje normalnog miokarda označenog strjelicama (Maron 2012).

Osim za anatomsku karakterizaciju hipertrofije, CMR se može koristiti za procjenu hemodinamike, planiranje i evaluaciju kirurških zahvata na srcu i procjenu rizika za SCD (Maron 2012).

7.7. KATETERIZACIJA SRCA

Kateterizaciji se pristupa kada postoje oprečni podaci iz fizikalnog nalaza i ehokardiografije, nejasna dijagnoza ili potreba za preciznijom hemodinamskom procjenom i u sklopu obrade kod indiciranog kirurškog zahvata (Wigle et al. 1995; Gersh, Maron, Bonow et al. 2011). Kateterizacija srca omogućuje nam određivanje tlakova unutar srca i najkorisnija je za mjerenje gradijenta tlaka u LV. Gradijent tlaka može biti veoma promjenjiv i imati raspon od 0 do 175 mm Hg kod istog bolesnika pod različitim uvjetima (Braunwald 1997). Lažno povišeni tlakovi mogu se pojaviti ako kateter bude zarobljen između hipertrofičnih trabekula LV. Pravilan izbor katetera i pažljiva kateterizacija smanjuje vjerojatnost pojave lažno povišenih tlakova. Udarni volumen većinom je normalan, ali može biti smanjen u bolesnika s dugotrajno povišenim gradijentom tlaka. 1/4 bolesnika s HCM ima plućnu hipertenziju koja je posljedica povišenog tlaka u LA i smanjenje popustljivosti LV. Gradijent tlaka u RV pojavljuje se u 15% bolesnika s opstrukcijom LVOT i posljedica je hipertrofije miokarda RV (Braunwald 1997).

7.8. KORONARNA ANGIOGRAFIJA

Koronarna angiografija indicirana je u bolesnika s HCM i bolovima u prsima i koji imaju veliku vjerojatnost koronarne arterijske bolesti. Koristi se i za uvid u strukturu koronarnih žila pri pripremi za alkoholnu septalnu ablaciju. Koronarna angiografija metoda je izbora za utvrđivanje stenoze koronarnih žila (Gersh, Maron, Bonow et al. 2011).

Lijeva ventrikulografija pokazuje suženje LVOT ispod aortnog zaliska, SAM i obliteraciju šupljine LV tijekom sistole. Često se nađe hipertrofija papilarnih mišića koji mogu dovesti do opstrukcije u sredini šupljine LV tijekom sistole (Braunwald 1997). Septum je ispupčen ulijevo u usporedbi s septumom zdravih pojedinaca koji je više ispupčen udesno (Wigle, Heimbecker & Gunton 1962).

8. DIFERENCIJALNA DIJAGNOZA

Mnoga stanja, poput hipertenzije, mitralne insuficijencije, ventrikularnog septalnog defekta i diskretne varijante aortne stenoze, mogu se prezentirati sličnom kliničkom slikom HCM. U kliničkom pregledu prisustvo prominentnog "a" vala u venskom jugularnom pulsua zajedno s brzim usponom arterijskog pulsa, dvostrukim apikalnim impulsom na palpaciju i sistoličkim ejetijskim šumom s punctum maximum na lijevoj strani sternuma usmjerava nas prema dijagnozi HCM (Wigle, Heimbecker & Gunton 1962). Sistolički šum u HCM podložan je promjenama intenziteta i glasniji je na provokaciju Valsalvinim manevrom, dok šum aortne stenoze ne pokazuje promjene u intenzitetu na provokaciju (Braunwald 1997).

Problem u diferencijalnoj dijagnozi predstavlja razlikovanje HCM od fiziološke hipertrofije srca sportaša. Aerobni sportovi i statični sportovi koji s naglašenom izometričnom kontrakcijom mišića potiču porast srčane mišićne mase i remodeliranje srca u smjeru povećanja veličine klijetki i ponekad debljine stijenke klijetki. To je fiziološka adaptacija na sportsku aktivnost bez ugrožavajućih kardiovaskularnih posljedica. Najveće promjene uočavaju se u sportova poput plivanja, biciklizma, veslanja i skijaškog trčanja („cross country skiing“). Hipertrofiju srca sportaša mogu pratiti i EKG promjene koje povezujemo s pojedinim srčanim oboljenjima. Poseban problem predstavlja ehokardiografski nalaz debljine stijenke LV >12 mm i veličine LV >60 mm u sportaša što nalikuje na HCM s blago izraženom hipertrofijom. Neinvazivne procedure poput ehokardiografije, DNA analize i dekondicioniranja mogu utvrditi da li se radi o tzv. atletskom srcu ili HCM (Maron 2003).

Razvoj učinkovitog probira među sportašima zbog detekcije srčanih stanja koja bi mogla rezultirati SCD postaje važno, osobito kada se zna da ugradnja ICD uređaja može učinkovito prevenirati SCD. Probir koji uključuje samo anamnezu i fizikalni pregled nije nikako dovoljan za dijagnozu HCM (Maron 2003). Talijanski model koji uključuje, uz fizikalni pregled i anamnezu, snimanje 12 kanalnog EKG-a predstavlja učinkovitiji probir. Bolesnici s HCM većinom imaju abnormalan nalaz EKG-a. Pozitivan nalaz probira zahtjeva daljnju obradu: 24-satni Holter EKG, ehokardiografiju i ergometriju. Pozitivnim nalazom probira smatra se postojanje SCD ili drugih srčanih oboljenja u obitelji, prisutnost sinkope, bolova u prsima, palpitacija ili pretjerane zaduhe pri vježbanju, hipertenzija, šum na srcu, rascjepljen drugi srčani ton, nepravilni srčani ritam i slabi femoralni pulsevi. Pozitivan EKG je onaj u kojemu se nađu povećani P valovi, devijacija osi ulijevo ili desno, znakovi hipertrofije, duboki Q zupci, blok desne grane ili blok lijeve grane, inverzni T valovi, spuštene ST spojnica, NSVT, supraventrikularna tahikardija, AF, kratki PR, AV blok, bradikardija <40/min. Kriteriji za dijagnozu HCM u sportaša predstavlja debljina stijenke LV >16 mm, asimetrične

distribucije hipertrofije, veličina šupljine LV <45 mm, abnormalan EKG, sudjelovanje u sportovima bez potrebe izrazite izdržljivosti („endurance“) i prisustvo hipertrofije 6 mjeseci nakon dekondicioniranja (Corrado, Basso, Schiavon & Thiene 1998). Dekondicioniranje, tj. obustava treninga od barem 13 tjedana dovodi do normalizacije debljine stijenke u sportaša s graničnom debljinom stijenke od 13-16 mm (Pelliccia et al. 2002).

U starijih osoba sekundarna hipertrofija zbog hipertenzije kao i promjene u septumu i mitralnom zalisku zbog starenja mogu nalikovati na HCM. Sekundarna hipertrofija zbog hipertenzije češće je simetrična, dok je u HCM asimetrična (Wigle et al. 1995). Duboki Q zupci koji se nalaze u EKG-u u HCM mogu se lako zamjeniti s EKG nalazom u ishemijskoj bolesti srca. Prisutnost visokih R zubaca i invertiranih gigantskih T valova govore više u prilog HCM (Wigle & Baron 1966). Dio bolesnika s HCM nema zapravo „klasičnu“ HCM već fenokopije poput Noonan sindroma, mitohondrijske miopatije, bolesti odlaganja, amiloidoze, Friedreichove ataksije, Fabryeve bolesti ili mutacije AMP kinaze (PRKAG2) (Maron, McKenna, Danielson, Kappenberger, Kuhn, Seidman et al. 2003). LV non compaction može nalikovati na apikalnu HCM na ehokardiografiji, ali CMR uspješno može diferencirati ta dva stanja (Maron 2012). Danonova bolest (X vezana LAMP2 deficijencija) može imati istu fenotipsku sliku kao HCM, a nalaz ranog nastupa masivne hipertrofije s ventrikulskom preekscitacijom u muških bolesnika trebala bi potaknuti sumnju na ovu bolest. Genska analiza dovodi do definitivne dijagnoze (Arad et al. 2005).

9. LIJEČENJE

9.1. FARMAKOLOŠKO LIJEČENJE

Pristup liječenju ovisi o intenzitetu simptoma i prisutnosti opstrukcije kao i komplikacijama bolesti. Nejasno je da li asimptomatske bolesnike treba liječiti i odluka o liječenju trebala bi se temeljiti na prisutnim čimbenicima rizika za SCD (Wigle et al. 1995). Bolesnici bi trebali izbjegavati tjelesne napore, dehidraciju, čimbenike koji dovode do vazodilatacije i usvojiti zdrav način života koji će spriječiti nastup koronarne arterijske bolesti. Ciljevi liječenja su smanjenje simptoma i sprječavanje komplikacija (Gersh, Maron, Bonow et al. 2011).

Opstrukcija se liječi primjenom negativno inotropnih lijekova (β adrenergički antagonisti, nedihidropiridinski blokatori kalcijevih kanala i disopiramid) koji usporavaju izbacivanje krvi u ranoj sistoli i produljuju dijastoličko punjenje (Nishimura & Holmes 2004). Diuretici se mogu koristiti samo u slučajevima značajnog volumnog opterećenja zbog njihovog, potencijalno opasnog, hipotenzivnog učinka, ali se u pravilu ne preporučuju (Marian 2009). Digitalis je potencijalno štetan lijek u odsustvu AF za liječenje bolesnika s HCM koji imaju dispneju. Pozitivno inotropni lijekovi poput dopamina, dobutamina, noradrenalina štetni su za bolesnike s HCM, a u slučaju potrebe preporuča se korištenje vazopresora poput fenilefrina (Gersh, Maron, Bonow et al. 2011). Zatajenje srca sa sistoličkom disfunkcijom zahtjeva terapiju koja će poboljšati sistoličku funkciju i smanjiti tlačno opterećenje (afterload) (Harris et al 2006).

9.1.1. β ADRENERGIČKI ANTAGONISTI

β adrenergički antagonisti (β blokatori) prva su linija izbora za bolesnike koji imaju zaduhu u opterećenju, presinkopu, anginu pektoris ili nepodnošenje napora, neovisno o opstrukciji. Smanjuju srčanu frekvenciju i kontraktilnost, produljuju dijastolu i pasivno punjenje ventrikula, sprječavaju aritmije, mogu smanjiti potrebu miokarda za kisikom, smanjuju gradijent tlaka LVOT i njegovo povišenje nakon tjelesnog napora. Imaju mali učinak na opstrukciju tijekom mirovanja kao i na sprječavanje porasta gradijenta provociranog Valsalvinim manevrom, PVC i amil nitritom. Smatra se da najveću korist od β blokatora imaju bolesnici s latentnim opstrukcijama kod kojih tjelesna aktivnost provocira opstrukciju. (Adelman, Shah, Gramiak & Wigle 1970). β blokatori djeluju povoljno i na smanjenje ventrikularnih i supraventrikularnih aritmija (Marian 2009). Njihov učinak na smanjenje gradijenta tlaka LVOT temeljen je na usporavanju ubrzanja istisnog mlaza LV i omogućavanju da mlaz dosegne vrhunac brzine u drugoj polovici sistole, a ne prvoj. To

rezultira manjim početnim brzinama protoka u sistoli koje vrše proporcionalno manju silu na mitralni zalistak i time odgođuju pojavu SAM. Odgoda SAM-a generira puno manji gradijent tlaka. Također kasniji nastup SAM ostavlja više vremena da papilarni mišići svojim skraćanjem povuku kuspis i time smanje silu koja djeluje na kuspis (Sherrid et al. 1998).

Primjena visoke doze β blokatora u djece koja imaju simptomatsku HCM smanjuje smrtnost vezanu uz bolest 5-10 puta. Smatra se da u podlozi toga leži njihova inhibicija simpatičke aktivnosti i njenog utjecaja na srce što bi mogao biti početni okidač za kompenzatornu hipertrofiju. Kako hipertrofija prati somatski rast i razvoj djece, rano započinjanje terapije visokim dozama β blokatora moglo bi smanjiti hipertrofiju i ublažiti njen nepovoljan utjecaj na tijek bolesti, osobito u mlađih osoba (Ostman-Smith et al. 1999).

9.1.2. ANTAGONISTI KALCIJEVIH KANALA

Kao alternativa β blokatorima ili u kombinaciji s njima u kontroli HCM se koriste antagonisti kalcijevih kanala. Najčešće se koristi verapamil, manje nifedipin. Njihov povoljan učinak očituje se u poboljšanju dijastoličke funkcije srca, djelovanjem na hiperkontraktilnost i poremećeno dijastoličko punjenje za koje se smatra da bi mogli biti posljedica poremećaja kinetike kalcija. Verapamil uspješno kontrolira simptome u bolesnika kod kojih terapija β blokatorima nije uspjela. Verapamil se koristi za poboljšanje relaksacije i punjenja, smanjenja povišenih dijastoličkih tlakova, smanjenju gradijenta tlaka, smanjenja ishemije i pretjerane kontraktilnosti lijevog ventrikula što vodi do poboljšanja podnošenja tjelesnog napora (Rosing, Kent, Maron & Epstein 1979).

Zbog vazodilatacije kod određenog postotka bolesnika pri primjeni verapamila može doći pogoršanja opstrukcije, razvoja plućnog edema, kardiogenog šoka i moguće iznenadne smrti. Kinidin i ostali antiaritmici mogu dodatno potencirati hipotenzivni učinak verapamila te bi se stoga zajedničkom korištenju ovih lijekova trebalo pristupiti s izrazitim oprezom. Zbog navedenih učinaka, verapamil ne bi se smio koristiti u bolesnika s opstrukcijom LVOT, visokog tlaka punjenja LV, paroksizmalnom noćnom dispnejom ili ortopnejom. Ove nuspojave su rijetke u pacijenata bez opstrukcije (Epstein & Rosing 1981). Zbog istih učinaka dihidropiridinski antagonisti kalcijevih kanala poput nifedipina ne preporučuju se u terapiji HCM (Marian 2009).

Verapamil može prouzročiti kompletni AV blok koji, s LV smanjene popustljivosti i ovisnošću o atrijskom doprinosu punjenja, može povećati opstrukciju LVOT. Opstrukcija dovodi do pada tlaka koji dodatno može biti potenciran vazodilatatornim učinkom verapamila dovodeći do „circulusa vitiosusa“ pada tlaka i povećanja opstrukcije. Smatra se da je ovaj mehanizam rezlutat smanjenja afterloada i povećanja refleksne simpatičke stimulacije srca koja, povećanjem brzine ejskijskog mlaza, povećava gradijent tlaka. Među manje ozbiljne

komplikacije spadaju bradikardija, AV blok I. i II. stupnja i posturalna hipotenzija (Epstein & Rosing 1981).

9.1.3. ANTIARITMICI

Uz β blokatore koji imaju antiaritmikni učinak, za liječenje aritmija koriste se amiodaron i sotalol. Amiodaron je učinkovit antiaritmik za supraventrikularne kao i ventrikularne aritmije (Wigle et al. 1995). Učinkovito sprječava recidive AF. Potreban je oprez kod primjene i indikacije jer amiodaron može imati i proaritmogene učinke. Dugotrajna primjena amiodarona, pogotovo ako je potrebno liječiti aritmiju u mladih bolesnika s HCM, otežana je zbog nuspojava (Maron 2002). AF javlja se u petine do četvrtine bolesnika (Maron 2002). Unutar 48 sati od pojave AF indicirana je farmakološka ili elektrokardioverzija. Potrebna je i primjena antikoagulantne terapije zbog prevencije tromboembolije u bolesnika s paroksizmalnom ili trajnom AF (Wigle et al. 1995). Frekvencija rada srca u trajnoj AF kontrolira se β adrenergičkim antagonistima ili verapamilom, a kod refrakternih AF primjenjujemo ablaciju AV čvora ili radiofrekventnu fokalnu ablaciju (Gersh, Maron, Bonow et al. 2011).

Pojedine antiaritmike možemo koristiti za liječenje opstrukcije LVOT. Kod bolesnika s opstrukcijom izlaznog dijela LV je lijek izbora disopiramid, antiaritmik klase I. Disopiramid pokazuje slične negativno inotropne učinke kao verapamil te ga se preporučuje kombinirati s malim dozama β blokatora jer ima tendenciju ubrzanja provođenja kroz AV čvor i time povećanje rizika za supraventrikularnu aritmiju (McKenna & Behr 2002). Na umu treba također imati antikolinergička i proaritmogena svojstva disopiramida, poput tahikardije, zamućenja vida i suhih usta (Marian 2009). Kod opstrukcije koja je lokalizirana u sredini šupljine LV, antiaritmik cibenzolin učinkovito smanjuje gradijent tlaka i popravlja dijasoličku funkciju (Hamada et al. 2005).

9.1.4. POTENCIJALNI NOVI FARMAKOLOŠKI PRISTUPI U LIJEČENJU HCM

Određeni spojevi pokazali su pozitivan učinak na regresiju hipertrofije miokarda u životinjskim modelima, iako nema još studija koje bi potvrdile taj učinak i na ljudima (Marian 2009). Neki statini, poput simvastatina pokazali su učinak na regresiju hipertrofije i fibroze i poboljšanje srčane funkcije u transgeničnom zečjem modelu ljudske HCM (Patel et al. 2001). Saznanja o trofičkim i profibrotičkim učincima angiotenzina II na miokard, kao i regresija hipertrofije u životinjskim modelima HCM, dovela su do pokušaja primjene inhibitora angiotenzina II u liječenju HCM. Inhibitori angiotenzina II, poput lorasartana, dovode do poboljšanja simptoma, regresije hipertrofije u LA, smanjenje NT-pro-BNP kao markera

ventrikularne disfunkcije i poboljšane dijasboličke funkcije u bolesnika s HCM bez opstrukcije (Araujo et al. 2005). Učinci antioksidansa N-acetilcisteina na smanjenje intersticijske fibroze u srcima mišjih modela s ljudskom HCM predstavljaju još jedan potencijalan farmakološki pristup HCM, obzirom da intersticijska fibroza predstavlja aritmogeni potencijal za SCD (Marian et al. 2006). Iako postoji interes za gensku terapiju, malo je vjerojatno da će ona biti primjenjiva u skorije doba, zbog heterogene genetičke etiologije HCM (Marian 2009).

9.2. ELEKTROSTIMULACIJA SRCA

Ugradnja dvokomornog (DDD) srčanog elektrostimulatora može koristiti pojedinim bolesnicima s opstrukcijom LVOT i teškim simptomima koji nisu kandidati za kirurške zahvate, a nemaju odgovor na medikamentnu terapiju (Marian 2009), ili u onih koji imaju bradikardiju koja zahtjeva elektrostimulaciju (Nishimura & Holmes 2004). Pravilno podešena elektrostimulacija RV dovodi do paradoksalnog gibanja septuma što dovodi do smanjenja brzine strujanja krvi koja smanjuje SAM i MR. Većina bolesnika osjeti poboljšanje simptoma, a smanjenje gradijenta tlaka LVOT dugotrajno se postiže u 57% bolesnika (Maron et al. 1999). Smatra se da je za dio simptomatskog poboljšanja u bolesnika zaslužan placebo učinak same ugradnje elektrostimulatora. U 5% bolesnika može doći i do pogoršanja simptoma (Nishimura et al. 1997). Pojedina istraživanja sugeriraju i smanjenje hipertrofije, posebice u anteriornim bazalnim i distalnim segmentalim dijelovima LV kao posljedicu elektrostimulacije (Fananapazir et al. 1994). Druga istraživanja, poput M-PATHY studije, nisu dokazala učinak na remodeliranje LV (Maron et al. 1999). Prednosti liječenja ugradnjom srčanog elektrostimulatora, osobito u starijih bolesnika, jesu: manji rizik nego kirurški postupci, lakša dostupnost, omogućuje intenzivniju farmakološku terapiju bez bojazni od pojave bradikardije i može se lako ukloniti (Maron 2002).

9.3. KARDIOVERTER DEFIBRILATOR

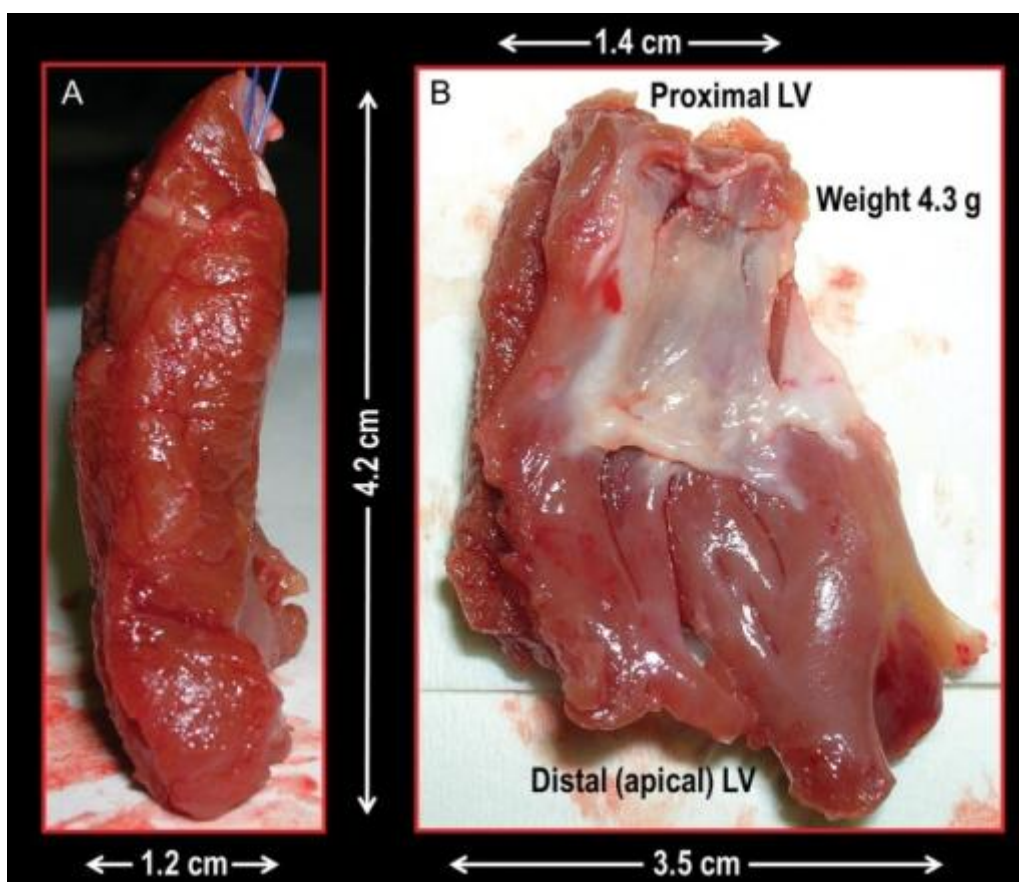
Ugradnja ICD uređaja, osobito u bolesnika s povećanim rizikom za SCD, ili onih koji imali prekinut nastup SCD, može prekinuti smrtonosnu VT ili VF i omogućiti dugogodišnje preživljenje. ICD se preporučuje ugraditi bolesnicima koji su imali srčani arrest, VF ili hemodinamski značajnu VT. U razmatranje za ugradnju ICD bi se mogli uzeti bolesnici sa SCD u obitelji, debljinom stijenke LV >30 mm, više nedavnih, iznenadnih i neobjašnjivih epizoda sinkope, mladi bolesnici s NSVT, abnormalnim odgovorom tlaka na napor u prisutnosti drugih čimbenika rizika (Gersh, Maron, Bonow et al. 2011). Ipak, u obzir se mora uzeti visoka cijena uređaja, ograničena dostupnost, ozbiljne komplikacije, neprimjerena pražnjenja i mogućnosti da ne dođe do defibrilacije (Maron et al. 2000). U primarnoj prevenciji, stopa defibrilacija iznosi 3,6% na godinu, dok u sekundarnoj iznosi 10,6% na godinu. 27% bolesnika iskusi neprimjerene defibrilacije. Defibrilacije su prisutne i u bolesnika

koji su pod terapijom antiaritmicima, što govori o tome da antiaritmična terapija sama po sebi nije dovoljna kao mjera prevencije SCD (Maron et al. 2007). U mlađih bolesnika preporučuje se ugradnja jednokomornih ICD uređaja , dok je u onih starijih od 65 godina primjerenija ugradnja dvokomornog uređaja, s obzirom da njegova primjena može smanjiti gradijent tlaka i tako popraviti simptome (Gersh, Maron, Bonow et al. 2011).

9.4. KIRURŠKO LIJEČENJE

9.4.1. SEPTALNA MIEKTOMIJA

Kod neuspješne medikamentozne terapije, gradijenta tlaka u mirovanju ili nakon provokacije većeg od 50 mm Hg, NYHA klase III i IV, debljine septuma dostatne da se operacija izvede sigurno i učinkovito, indicirano je kirurško liječenje (Gersh, Maron, Bonow et al. 2011). Septalnom miektomijom po Morrowu uklanja se dio prednjeg septuma u obliku slova U i time se proširi šupljina LV, osobito u njegovom izlaznom dijelu i ukloni opstrukcija LVOT (ten Ber et al. 1994). Danas se sve više koristi proširena miektomija kod koje se resekira 7 cm septuma za razliku od 3 cm kod klasične miektomije (Gersh, Maron, Bonow et al. 2011).



Slika 9. Resecirani dio miokarda hipertrofirane LV kod septalne miektomije (Iacovoni et al. 2012)

Intraoperativna smrtnost iznosi 1-2% u iskusnim centrima (Nishimura & Holmes 2004). Posljedice operacije mogu biti aortna regurgitacija, nedovoljno smanjenje gradijenta tlaka LVOT, nastanak ventrikularnog septalnog defekta i totalni AV blok. Veća smrtnost i morbiditet pojavljuje se u bolesnika kod kojih je miektomija opsežna, sve do papilarnih mišića. Aortna regurgitacija javlja se postoperativno kao posljedica uklanjanja proksimalnog dijela septuma koji služi kao potpora aortnom zalistku, ali ona je najčešće blagog stupnja i ne zahtjeva zamjenu aortnog zaliska. Rijetko je potrebno ponavljanje miektomije (ten Ber et al. 1994).

Miektomija uspješno uklanja MR i potrebu za operacijom mitralnog zaliska u većine bolesnika, osobito onih kod kojih nema abnormalnosti zalistka te u kojih se SAM smatra uzrokom MR. Kod jake MR sa postojećom abnormalnosti mitralnog zaliska i izraženim SAM, indicirana je rekonstrukcija mitralnog zaliska, makar u pojedinim slučajevima i ovdje

miektomija može ubažiti ili potpuno ukloniti MR. Rekonstrukcija zalistka može se obaviti istovremeno s miektomijom (Yu et al. 2000; Gersh, Maron, Bonow et al. 2011).

Kirurško liječenje je veoma uspješno u 90% bolesnika i dugogodišnje preživljenje je izvrsno (Nishimura & Holmes 2004). SAM je manje izražen i MR se smanji. Miektomija djeluje na ublažavanje simptoma, a može doći do potpunog nestanka simptoma poput dispneje, angine, sinkope i drugih (McCully et al. 1996). Smatra se da miektomija dovodi do smanjenja rizika za SCD te se stoga preporučuje kao metoda smanjenja opstrukcije LVOT u bolesnika sa povećanim rizikom od SCD, za razliku od alkoholne ablacije septuma kod koje nekroza miocita može predstavljati aritmogeni potencijal (Marian 2009). Miektomija ima pozitivan učinak na regresiju hipertrofije i mase LV i dovodi do poželjnog remodeliranja LV (Deb et al. 2004). U slučajevima kada bolesnici ne reagiraju na medikamentoznu terapiju, kada napreduju u kongestivno srčano zatajenje (NYHA III i IV) i nisu kandidati za uobičajeno kirurško liječenje, transplantacija srca dolazi u obzir i pruža dugotrajan povoljan ishod (Coutu et al. 2004).

9.4.2. ALKOHOLNA ABLACIJA SEPTUMA

Alternativu kirurškom liječenju predstavlja alkoholna ablacija septuma, osobito u bolesnika kod kojih je kirurški zahvat rizičan ili kontraindiciran. 2 mL apsolutnog alkohola se, uz ehokardiografsku ili angiografsku konotrolu, uštrca u prvu septalnu granu lijeve silazne koronarne arterije (LAD), uzrokujući infarkt i stanjenje septuma. Hemodinamski učinci smanjenja opstrukcije nastupaju s remodeliranjem miokarda i mogu biti vidljivi tek nakon 3 mjeseca (Gersh, Maron, Bonow et al. 2011). 5-10% bolesnika zbog razvoja AV bloka nakon ablacije, zahtjeva ugradnju trajnog elektrostimulatora. Alkoholna septalna ablacija preporučuje se starijim bolesnicima, dok je kirurška miektomija preporučena za mlađe, aktivnije bolesnike (Sorajja, Valeti, Nishimura, et al. 2008). Alkoholna septalna ablacija ne preporučuje se u djece, asimptomatskih bolesnika i onih sa konkomitantnom bolešću koronarnih arterija te ukoliko postoji indikacija za miektomiju, obzirom da je naknadna miektomija nakon alkoholne ablacije septuma povezana s više komplikacija (Gersh, Maron, Bonow et al. 2011). U komplikacije alkoholne ablacije septuma spadaju aritmije, SCD, infarkt miokarda, ventrikularni septalni defekt i perforacija miokarda. Alkoholna ablacija septuma manje je učinkovita u uklanjanju opstrukcije negoli kirurška miektomija (Nishimura & Holmes 2004, Maron 2002).

10. PROGNOZA

U bolesnika kod kojih ne nastupi SCD, HCM je sporo progresivna i mnogi bolesnici mogu godinama živjeti bez značajnih poteškoća ili ograničenja.

Pojava AF dovodi do pogoršanja simptoma poput zaduhe, plućnog edema, stenokardije, zatajenja srca i sinkope zbog gubitka doprinosa atrijske i tahikardije koja dovodi do nagle hemodinamske nestabilnosti (Nishimura & Holmes 2004). U 1/3 bolesnika ne dolazi do pogoršanja bolesti. Nastanak AF u bolesnika s HCM ima prevalenciju oko 20-25% i godišnju incidenciju od 2%. AF je češća u starijih bolesnika, a u nekih može biti prisutna i prije negoli se postavi dijagnoza HCM. Pojava AF u mlađoj dobi uglavnom je povezana s nepovoljnijim tijekom bolesti. Kronična AF također je povezana s većom vjerojatnošću komplikacija i smrti negoli paroksizmalna AF, iako ne nužno većim rizikom od SCD. Na pojavnost AF utječe veličina pretkljetki (>45 mm) i viši stadij NYHA funkcionalne klase (Olivotto et al. 2001). Dugoročno AF dovodi do značajnog pogoršanja funkcije srca. Bolesnike koji razviju AF, trebalo bi konvertirati u sinus ritam farmakološkim putem ili elektrokardioverzijom i uvesti trajnu terapiju oralnim antikoagulantima (Olivotto et al. 2001).

AF značajno doprinosi pojavi moždanog udara i perifernih embolizacija u bolesnika s HCM. Moždani udar i periferne embolizacije imaju prevalenciju 6% i incidenciju 0,8% na godinu i učestaliji su u starijih bolesnika (Maron et al. 2002). Bolesnici koji imaju AF i uzimaju antikoagulantnu terapiju varfarinom, imaju gotovo dvostruko manju incidenciju moždanog udara i periferne embolizacije negoli bolesnici bez antikoagulantne terapije. Terapija varfarinom nije apsolutno protektivna i 10% bolesnika sa zadovoljavajućom terapijskom razinom antikoagulantna doživi moždani udar. 40% bolesnika koji dožive moždani udar ili periferne embolizacije imaju teške posljedice, od sekvela pa do smrti, a 25% ima i višestruke embolijske epizode (Maron et al. 2002).

U 3% bolesnika s HCM dolazido kasnog stadija HCM sa zatajenjem srca i simptomima zaduhe u naporu, ortopneje, paroksizmalne noćne dispneje i umorom. Ishemija i razvoj ožiljnog tkiva u miokardu dovodi do stanjenja septuma i dilatacije ventrikula u polovice bolesnika sa sistoličkom disfunkcijom. 45% bolesnika koji imaju sistoličku disfunkciju mlađi su od 40 godina, što ide u prilog tome da raniji nastup bolesti, sa izrazitijom hipertrofijom, ima progresivniji tijek koji s vremenom dovodi do zatajenja srca. Pad ejekcijske frakcije na <50% postavlja transplantaciju srca kao jedino definitivno terapijsko rješenje za te bolesnike (Harris et al 2006).

Bolesnici s HCM mogu razviti infektivni endokarditis te se savjetuje primjena profilakse kada je indicirana (Nishimura & Holmes 2004).

U bolesnica s HCM trudnoća, zbog fiziološkog volumnog opterećenja, predstavlja određen rizik i maternalna smrtnost iznosi 10 na 1000 živorođenih. Trudnoću može pratiti pogoršanje postojećih simptoma sve do NYHA IV stadija kao i nastup novih simptoma. Pogoršanje stanja je češće u žena koje imaju opstrukciju LVOT, izrazitu hipertrofiju, malignu obiteljsku anamnezu i druge čimbenike rizika povezane s SCD. Iako je maternalni mortalitet nešto viši od opće populacije, on je još uvijek nizak te smatra se da, u odsutstvu postojećih faktora rizika za SCD, trudnoću može sigurno iznijeti žena s HCM (Autore et al. 2002).

Zbog nepredvidivog kliničkog tijeka teško je dati definitivnu prognozu. Godišnji mortalitet odraslih bolesnika iznosi 1%, a u polovici je posrijedi SCD (Frenneaux 2004) koja je češća u mlađih bolesnika i sportaša (Marion et al. 1996). SCD najčešće nastaje zbog VT ili VF (Frenneaux 2004). Smrtnost je u veća ako je HCM nastupila u djetinstvu i iznosi 4% na godinu (Wigle, Heimbecker & Gunton 1962). 25% bolesnika doživi normalan životni vijek bez poteškoća ili značajnih terapijskih intervencija (Maron, McKenna, Danielson, Kappenberger, Kuhn, Seidman et al. 2003). Uočeno je da asimptomatski bolesnici s HCM, osobito oni stariji imaju nižu smrtnost i učestalost SCD negoli bolesnici sa simptomima (Takagi et al. 1999). Godišnja smrtnost u bolesnika s HCM i sistoličkom disfunkcijom je 11% (Harris et al 2006). Pravovremene i primjerene terapijske intervencije omogućuju povoljniji tijek HCM i normalan životni vijek (Gersh, Maron, Bonow et al. 2011).

11. ZAHVALE

Zahvaljujem mentorici doc.dr.sc. Diani Delić-Brkljačić na vodstvu, savjetima i pomoći pri izradi ovog rada. Zahvaljujem kardiološkom odjelu Specijalne bolnice za medicinsku rehabilitaciju Krapinske Toplice na ustupljenim ehokardiografskim prikazima. Posebnu se želim zahvaliti svojim roditeljima i sestri koji su mi bili neprekidna i bezuvjetna podrška, savjet, oslonac, koji su vjerovali u mene i omogućili mi prekrasno studiranje svih 6 godina.

Zahvaljujem se svim kolegama, profesorima i dobrim liječnicima koji su svojim znanjima, strpljivošću i podrškom omogućili da steknem neprocjenjiva znanja i iskustva tijekom studiranja i za buduće zvanje.

Zahvaljujem svakoj osobi koja mi je omogućila da dođem ovdje gdje danas jesam i da postanem ono što sam oduvijek željela postati.

Rad posvećujem svom ocu, mojem najvećem uzoru, čija me je ljubav i posvećenost medicini nadahnula i potaknula da i sama postanem dio ovog plemenitog i prekrasnog zvanja.

12. LITERATURA

1. Adabag AS, Casey SA, Kuskowski MA, Zenovich AG, Maron BJ (2005) Spectrum and prognostic significance of arrhythmias on ambulatory Holter electrocardiogram in hypertrophic cardiomyopathy. *J Am Coll Cardiol*;45(5):697-704.
2. Adelman AG, Shah PM, Gramiak R, Wigle ED (1970) Long-term propranolol therapy in muscular subaortic stenosis. *Br Heart J*;32(6):804-11.
3. Arad M, Seidman JG, Seidman CE (2002) Phenotypic diversity in hypertrophic cardiomyopathy. *Hum Mol Genet*;11(20):2499-506.
4. Arad M, Maron BJ, Gorham JM, Johnson WH Jr, Saul JP, Perez-Atayde AR, Spirito P, Wright GB, Kanter RJ, Seidman CE, Seidman JG (2005) Glycogen storage diseases presenting as hypertrophic cardiomyopathy. *N Engl J Med*;352(4):362-72.
5. Araujo AQ, Arteaga E, Ianni BM, Buck PC, Rabello R, Mady C (2005) Effect of Losartan on left ventricular diastolic function in patients with nonobstructive hypertrophic cardiomyopathy. *Am J Cardiol*;96(11):1563–7.
6. Autore C, Conte MR, Piccininno M, Bernabò P, Bonfiglio G, Bruzzi P, Spirito P (2002) Risk associated with pregnancy in hypertrophic cardiomyopathy. *J Am Coll Cardiol*;40(10):1864-9.
7. Barić Lj, Birtić K (1993) *Elektrokardiografija u Praksi*, Zagreb, PLIVA d.d, str. 210.
8. Betocchi S, Hess OM, Losi MA, Nonogi H, Krayenbuehl HP (1993) Regional left ventricular mechanics in hypertrophic cardiomyopathy. *Circulation*;88(5 Pt 1):2206-14.
9. Braunwald E, (1997) *Heart disease: a Textbook of Cardiovascular Medicine* 5th edition, W.B.Saunders Company, str. 1414-1426.
10. Bottinelli R, Coviello DA, Redwood CS, Pellegrino MA, Maron BJ, Spirito P, Watkins H, Reggiani C (1998) A mutant tropomyosin that causes hypertrophic cardiomyopathy is expressed in vivo and associated with an increased calcium sensitivity. *Circ Res*;82(1):106-15.
11. Charron P, Dubourg O, Desnos M, Isnard R, Hagege A, Millaire A, Carrier L, Bonne G, Tesson F, Richard P, Bouhour JB, Schwartz K, Komajda M (1997) Diagnostic

- value of electrocardiography and echocardiography for familial hypertrophic cardiomyopathy in a genotyped adult population. *Circulation*;96(1):214-9.
12. Choudhury L, Mahrholdt H, Wagner A, Choi KM, Elliott MD, Klocke FJ, Bonow RO, Judd RM, Kim RJ (2002) Myocardial scarring in asymptomatic or mildly symptomatic patients with hypertrophic cardiomyopathy. *J Am Coll Cardiol*;40(12):2156-64.
 13. Corrado D, Basso C, Schiavon M, Thiene G (1998) Screening for Hypertrophic Cardiomyopathy in Young Athletes. *N Engl J Med*;339:364-369.
 14. Coutu M, Perrault LP, White M, Pelletier GB, Racine N, Poirier NC, Carrier M (2004) Cardiac transplantation for hypertrophic cardiomyopathy: a valid therapeutic option. *J Heart Lung Transplant*;23(4):413-7.
 15. Deb, Subrato J. et al. (2004) Septal Myectomy Results in Regression of Left Ventricular Hypertrophy in Patients With Hypertrophic Obstructive Cardiomyopathy. *Ann Thorac Surg*;78:211.
 16. Deinum J, van Gool JM, Kofflard MJ, ten Cate FJ, Danser AH (2001) Angiotensin II type 2 receptors and cardiac hypertrophy in women with hypertrophic cardiomyopathy. *Hypertension*;38(6):1278-81.
 17. Elliott PM, Poloniecki J, Dickie S, et al. (2000) Sudden death in hypertrophic cardiomyopathy: identification of high risk patients. *J Am Coll Cardiol*;36:2212–8.
 18. Elliott PM, Gimeno JR, Tomé MT, Shah J, Ward D, Thaman R, Mogensen J, McKenna WJ (2006) Left Ventricular Outflow Tract Obstruction and Sudden Death Risk in Patients with Hypertrophic Cardiomyopathy. *Eur Heart J*;27:1933-1941.
 19. Epstein SE, Rosing DR (1981) Verapamil: its potential for causing serious complications in patients with hypertrophic cardiomyopathy. *Circulation*;64(3):437-41.
 20. Fananapazir L, Tracy CM, Leon MB, Winkler JB, Cannon RO 3rd, Bonow RO, Maron BJ, Epstein SE (1989) Electrophysiologic abnormalities in patients with hypertrophic cardiomyopathy. A consecutive analysis in 155 patients. *Circulation*;80(5):1259-68.
 21. Fananapazir L, Chang AC, Epstein SE, McAreavey D (1992) Prognostic determinants in hypertrophic cardiomyopathy. Prospective evaluation of a therapeutic strategy based on clinical, Holter, hemodynamic, and electrophysiological findings. *Circulation*;86(3):730-40.

22. Fananapazir et al.(1994) Long-term results of dual-chamber (DDD) pacing in obstructive hypertrophic cardiomyopathy. Evidence for progressive symptomatic and hemodynamic improvement and reduction of left ventricular hypertrophy. *Circulation*;90(6):2731–42.
23. Frenneaux MP, Counihan PJ, Caforio AL, Chikamori T, McKenna WJ (1990) Abnormal blood pressure response during exercise in hypertrophic cardiomyopathy. *Circulation*;82(6):1995-2002.
24. Gersh BJ, Maron BJ, Bonow RO, Dearani JA, Fifer MA, Link MS, Naidu SS, Nishimura RA, Ommen SR, Rakowski H, Seidman CE, Towbin JA, Udelson JE, Yancy CW; American College of Cardiology Foundation/American Heart Association Task Force on Practice Guidelines (2011) 2011 ACCF/AHA Guideline for the Diagnosis and Treatment of Hypertrophic Cardiomyopathy: a report of the American College of Cardiology Foundation/American Heart Association Task Force on Practice Guidelines. Developed in collaboration with the American Association for Thoracic Surgery, American Society of Echocardiography, American Society of Nuclear Cardiology, Heart Failure Society of America, Heart Rhythm Society, Society for Cardiovascular Angiography and Interventions, and Society of Thoracic Surgeons. *J Am Coll Cardiol*;58(25):e212-60.
25. Gimeno JR, Tomé-Esteban M, Lofiego C, Hurtado J, Pantazis A, Mist B, Lambiase P, McKenna WJ, Elliott PM (2009) Exercise-induced ventricular arrhythmias and risk of sudden cardiac death in patients with hypertrophic cardiomyopathy. *Eur Heart J*; 30(21):2599-605.
26. Hamada M, Shigematsu Y, Inaba S, Aono J, Ikeda S, Watanabe K, Ogimoto A, Ohtsuka T, Hara Y, Higaki J (2005) Antiarrhythmic drug cibenzoline attenuates left ventricular pressure gradient and improves transmitral Doppler flow pattern in patients with hypertrophic obstructive cardiomyopathy caused by midventricular obstruction. *Circ J*;69(8):940-5.
27. Harris KM, Spirito P, Maron MS, Zenovich AG, Formisano F, Lesser JR, Mackey-Bojack S, Manning WJ, Udelson JE, Maron BJ (2006) Prevalence, clinical profile, and significance of left ventricular remodeling in the end-stage phase of hypertrophic cardiomyopathy. *Circulation*;114(3):216-25.
28. Iacovoni A, Spirito P, Simon C, Iaccone M, Di Dedda G, De Filippo P, Pentiricci S, Boni L, Senni M, Gavazzi A, Ferrazzi P (2012) A contemporary European experience

with surgical septal myectomy in hypertrophic cardiomyopathy. *Eur Heart J*;33(16):2080-7.

29. Johnson JN¹, Grifoni C, Bos JM, Saber-Ayad M, Ommen SR, Nistri S, Cecchi F, Olivotto I, Ackerman MJ (2011) Prevalence and clinical correlates of QT prolongation in patients with hypertrophic cardiomyopathy. *Eur Heart J*;32(9):1114-20.
30. Kizilbash AM, Heinle SK, Grayburn PA (1998) Spontaneous variability of left ventricular outflow tract gradient in hypertrophic obstructive cardiomyopathy. *Circulation*;97(5):461-6.
31. Klues HG, Roberts WC, Maron BJ (1991) Anomalous insertion of papillary muscle directly into anterior mitral leaflet in hypertrophic cardiomyopathy. Significance in producing left ventricular outflow obstruction. *Circulation*;84(3):1188-97.
32. Klues HG, Schiffers A, Maron BJ (1995) Phenotypic spectrum and patterns of left ventricular hypertrophy in hypertrophic cardiomyopathy: morphologic observations and significance as assessed by two-dimensional echocardiography in 600 patients. *J Am Coll Cardiol*, 26 (1995), pp. 1699–1708.
33. Marian AJ, Senthil V, Chen SN, Lombardi R (2006) Antifibrotic effects of antioxidant N-acetylcysteine in a mouse model of human hypertrophic cardiomyopathy mutation. *J Am Coll Cardiol*;47(4):827–34.
34. Marian AJ (2009) Contemporary Treatment of Hypertrophic Cardiomyopathy. *Tex Heart Inst J*; 36(3): 194–204.
35. Marian AJ (2010) Hypertrophic cardiomyopathy: from genetics to treatment *Eur J Clin Invest*; 40(4): 360–369.
36. Maron BJ, Wolfson JK, Epstein SE, Roberts WC (1986) Intramural ("small vessel") coronary artery disease in hypertrophic cardiomyopathy. *J Am Coll Cardiol*;8(3):545-57.
37. Maron BJ, Gardin JM, Flack JM, Gidding SS, Kurosaki TT, Bild DE (1995) Prevalence of hypertrophic cardiomyopathy in a general population of young adults. Echocardiographic analysis of 4111 subjects in the CARDIA Study. Coronary Artery Risk Development in (Young) Adults. *Circulation*;92(4):785-9.

38. Maron BJ, Shirani J, Poliac LC, Mathenge R, Roberts WC, Mueller FO (1996) Sudden death in young competitive athletes. Clinical, demographic, and pathological profiles. *JAMA*;276(3):199-204.
39. Maron BJ, Nishimura RA, McKenna WJ, Rakowski H, Josephson ME, Kieval RS (1999) Assessment of permanent dual-chamber pacing as a treatment for drug-refractory symptomatic patients with obstructive hypertrophic cardiomyopathy. A randomized, double-blind, crossover study (M-PATHY). *Circulation*;99(22):2927-33.
40. Maron BJ, Shen WK, Link MS, et al. (2000) Efficacy of implantable cardioverter-defibrillators for the prevention of sudden death in patients with hypertrophic cardiomyopathy. *N Engl J Med*;342:365–73.
41. Maron BJ, Olivotto I, Bellone P, Conte MR, Cecchi F, Flygenring BP, Casey SA, Gohman TE, Bongioanni S, Spirito P (2002) Clinical profile of stroke in 900 patients with hypertrophic cardiomyopathy. *J Am Coll Cardiol*;39(2):301-7.
42. Maron BJ (2002) Hypertrophic cardiomyopathy: a systematic review. *JAMA*;287(10):1308-20.
43. Maron BJ, McKenna WJ, Danielson GK, Kappenberger LJ, Kuhn HJ, Seidman CE, Shah PM, Spencer WH III, Spirito P, Ten Cate FJ, Wigle ED. American College of Cardiology/European Society of Cardiology Clinical Expert Consensus Document on Hypertrophic Cardiomyopathy (2003) A report of the American College of Cardiology Foundation Task Force on Clinical Expert Consensus Documents and the European Society of Cardiology Committee for Practice Guidelines. *J Am Coll Cardiol*;42:1687-1713.
44. Maron BJ (2003) Sudden Death in Young Athletes. *N Engl J Med*; 349:1064-1075.
45. Maron BJ (2004) Hypertrophic cardiomyopathy: An important global disease. *Am J Med*;116:63-5.
46. Maron BJ, Spirito P, Shen W, et al. (2007) Implantable Cardioverter-Defibrillators and Prevention of Sudden Cardiac Death in Hypertrophic Cardiomyopathy. *JAMA*;298(4):405-412.
47. Maron MS, Olivotto I, Betocchi S, Casey SA, Lesser JR, Losi MA, Cecchi F, Maron, BJ (2003) Effect of left ventricular outflow tract obstruction on clinical outcome in hypertrophic cardiomyopathy. *N Engl J Med*;348 (2003):95–303.

48. Maron MS, Olivotto I, Zenovich AG, Link MS, Pandian NG, Kuvin JT, Nistri S, Cecchi F, Udelson JE, Maron BJ (2006) Hypertrophic cardiomyopathy is predominantly a disease of left ventricular outflow tract obstruction. *Circulation*;114(21):2232-9.
49. Maron MS (2012) Clinical utility of cardiovascular magnetic resonance in hypertrophic cardiomyopathy. *J Cardiovasc Magn Reson*;14:13.
50. McCully RB, Nishimura RA, Tajik AJ, Schaff HV, Danielson GK (1996) Extent of clinical improvement after surgical treatment of hypertrophic obstructive cardiomyopathy. *Circulation*;94(3):467-71.
51. McKenna WJ, England D, Doi YL, Deanfield JE, Oakley C, Goodwin JF (1981) Arrhythmia in hypertrophic cardiomyopathy. I: Influence on prognosis. *Br Heart J*;46(2):168-72.
52. McKenna WJ, Behr ER (2002) Hypertrophic cardiomyopathy: management, risk stratification, and prevention of sudden death. *Heart*;87:169–76.
53. Mohiddin SA, Fananapazir L (2002) Systolic compression of epicardial coronary and intramural arteries in children with hypertrophic cardiomyopathy. *Tex Heart Inst J*;29(4):290-8.
54. Molkenin JD, Lu JR, Antos CL, Markham B, Richardson J, Robbins J, Grant SR, Olson EN (1998) A calcineurin-dependent transcriptional pathway for cardiac hypertrophy. *Cell*;93(2):215-28.
55. Nishimura RA, Trusty JM, Hayes DL, Ilstrup DM, Larson DR, Hayes SN, Allison TG, Tajik AJ (1997) Dual-chamber pacing for hypertrophic cardiomyopathy: a randomized, double-blind, crossover trial. *J Am Coll Cardiol*;29(2):435-41.
56. Nishimura RA, Holmes DR (2004) Hypertrophic Obstructive Cardiomyopathy. *N Engl J*; 350:1320-1327.
57. Noureldin RA, Liu S, Nacif MS, Judge DP, Halushka MK, Abraham TP, Ho C, Bluemke DA (2012) The diagnosis of hypertrophic cardiomyopathy by cardiovascular magnetic resonance. *J Cardiovasc Magn Reson*;14:17.
58. Olivotto I, Cecchi F, Casey SA, Dolara A, Traverse JH, Maron BJ (2001) Impact of atrial fibrillation on the clinical course of hypertrophic cardiomyopathy. *Circulation*;104(21):2517-24.

59. Ostman-Smith I, Wettrell G, Riesenfeld T (1999) A cohort study of childhood hypertrophic cardiomyopathy: improved survival following high-dose β -adrenoceptor antagonist treatment. *J Am Coll Cardiol*;34(6):1813-22.
60. Ostman-Smith I, Wisten A, Nylander E, Bratt EL, Granelli Ad, Oulhaj A, Ljungström E (2010) Electrocardiographic amplitudes: a new risk factor for sudden death in hypertrophic cardiomyopathy. *Eur Heart J*;31(4):439-49.
61. Patel R, Nagueh SF, Tsybouleva N, Abdellatif M, Lutucuta S, Kopelen HA, Quinones MA, Zoghbi WA, Entman ML, Roberts R, Marian AJ (2001) Simvastatin induces regression of cardiac hypertrophy and fibrosis and improves cardiac function in a transgenic rabbit model of human hypertrophic cardiomyopathy. *Circulation*;104(3):317-24.
62. Pelliccia A, Maron BJ, De Luca R, Di Paolo FM, Spataro A, Culasso F (2002) Remodeling of left ventricular hypertrophy in elite athletes after long-term deconditioning. *Circulation*;105(8):944-9.
63. Petersen HH, Choy J, Stauffer B, Moien-Afshari F, Aalkjaer C, Leinwand L, McManus BM, Laher I (2002) Coronary artery myogenic response in a genetic model of hypertrophic cardiomyopathy. *Am J Physiol Heart Circ Physiol*;283(6):H2244-9.
64. Pollick C, Rakowski H, Wigle ED (1984) Muscular subaortic stenosis: the quantitative relationship between systolic anterior motion and the pressure gradient. *Circulation*;69(1):43-9.
65. Rosing DR, Kent KM, Maron BJ, Epstein SE (1979) Verapamil therapy: a new approach to the pharmacologic treatment of hypertrophic cardiomyopathy. II. Effects on exercise capacity and symptomatic status. *Circulation*;60(6):1208-13.
66. Schäfers M, Dutka D, Rhodes CG, Lammertsma AA, Hermansen F, Schober O, Camici PG (1998) Myocardial presynaptic and postsynaptic autonomic dysfunction in hypertrophic cardiomyopathy. *Circ Res*;82(1):57-62.
67. Shah JS, Esteban MT, Thaman R, Sharma R, Mist B, Pantazis A, Ward D, Kohli SK, Page SP, Demetrescu C, Sevdalis E, Keren A, Pellerin D, McKenna WJ, Elliott PM (2008) Prevalence of exercise-induced left ventricular outflow tract obstruction in symptomatic patients with non-obstructive hypertrophic cardiomyopathy. *Heart*;94(10):1288-94.

68. Sherrid MV, Pearle G, Gunsburg DZ (1998) Mechanism of benefit of negative inotropes in obstructive hypertrophic cardiomyopathy. *Circulation*;97(1):41-7.
69. Sorajja P, Valeti U, Nishimura RA et al. (2008) Outcome of alcohol septal ablation for obstructive hypertrophic cardiomyopathy. *Circulation*;118:131–9.
70. Spirito P, Maron B (1990) Relation between extent of left ventricular hypertrophy and diastolic filling abnormalities in hypertrophic cardiomyopathy. *J Am Coll Cardiol*;15(4):808-13.
71. Spirito P, Rapezzi C, Autore C, Bruzzi P, Bellone P, Ortolani P, Fragola PV, Chiarella F, Zoni-Berisso M, Branzi A, et al. (1994) Prognosis of asymptomatic patients with hypertrophic cardiomyopathy and nonsustained ventricular tachycardia. *Circulation*;90(6):2743-7.
72. Stainback RF (2012) Apical Hypertrophic Cardiomyopathy. *Tex Heart Inst J*; 39(5): 747–749.
73. Takagi E, Yamakado T, Nakano T (1999) Prognosis of Completely Asymptomatic Adult Patients With Hypertrophic Cardiomyopathy. *J Am Coll Cardiol*;33:206 –11.
74. Teare D (1958) Asymmetrical hypertrophy of the heart in young adults *Br Heart J*, 20 (1958):1–18.
75. ten Berg JM, Suttorp MJ, Knaepen PJ, Ernst SM, Vermeulen FE, Jaarsma W (1994) Hypertrophic obstructive cardiomyopathy. Initial results and long-term follow-up after Morrow septal myectomy. *Circulation*;90(4):1781-5.
76. Varnava AM, Elliott PM, Mahon N, Davies MJ, McKenna WJ (2001) Relation between myocyte disarray and outcome in hypertrophic cardiomyopathy. *Am J Cardiol*;88:275–9.
77. Wigle ED, Heimbecker RO, Gunton RW (1962) Idiopathic ventricular septal hypertrophy causing muscular subaortic stenosis. *Circulation*;26:325-40.
78. Wigle ED, Baron RH (1966) The electrocardiogram in muscular subaortic stenosis. Effect of a left septal incision and right bundle-branch block. *Circulation*;34(4):585-94.
79. Wigle ED, Rakowski H, Kimball BP, Williams WG (1995) Hypertrophic cardiomyopathy. Clinical spectrum and treatment. *Circulation*;92(7):1680-92.

80. Williams L, Frenneaux M (2007) Syncope in hypertrophic cardiomyopathy: mechanisms and consequences for treatment. *Europace*;9(9):817-22.
81. Yamaguchi H, Ishimura T, Nishiyama S, Nagasaki F, Nakanishi S, Takatsu F, Nishijo T, Umeda T, Machii K (1979) Hypertrophic nonobstructive cardiomyopathy with giant negative T waves (apical hypertrophy): ventriculographic and echocardiographic features in 30 patients. *Am J Cardiol*;44(3):401-12.
82. Yu EH, Omran AS, Wigle ED, Williams WG, Siu SC, Rakowski H (2000) Mitral regurgitation in hypertrophic obstructive cardiomyopathy: relationship to obstruction and relief with myectomy. *J Am Coll Cardiol*;36(7):2219-25.

13. ŽIVOTOPIS

Rođena sam 15.2.1989. u Zagrebu. Od 1992. živim u Krapinskim Toplicama. Osnovnu školu sam pohađala i završila u Krapinskim Toplicama. Završila sam 2008. godine gimnazijski smjer srednje škole u Pregradi. Studij na Medicinskom fakultetu Sveučilišta u Zagrebu upisala sam 2008. godine.

Od stranih jezika aktivno govorim engleski i njemački, a samostalno učim japanski. Imam položen ispit za Deutsches Sprachdiplom, potvrdu znanja njemačkog jezika razine C1.

E-mail adresa: dcerovec@student.mef.hr