

Endovaskularno liječenje intrakranijskih aneurizmi zavojnicama uz ugradnju potpornice

Ozretić, David

Doctoral thesis / Disertacija

2015

Degree Grantor / Ustanova koja je dodijelila akademski / stručni stupanj: **University of Zagreb, School of Medicine / Sveučilište u Zagrebu, Medicinski fakultet**

Permanent link / Trajna poveznica: <https://urn.nsk.hr/urn:nbn:hr:105:745773>

Rights / Prava: [In copyright](#) / [Zaštićeno autorskim pravom.](#)

Download date / Datum preuzimanja: **2024-09-12**



Repository / Repozitorij:

[Dr Med - University of Zagreb School of Medicine Digital Repository](#)





Središnja medicinska knjižnica

Ozretić, David (2015) *Endovaskularno liječenje intrakranijskih aneurizmi zavojnicama uz ugradnju potpornice [Endovascular treatment of intracranial aneurysms with stent assisted coiling].* Doktorska disertacija, Sveučilište u Zagrebu.

<http://medlib.mef.hr/2229>

University of Zagreb Medical School Repository

<http://medlib.mef.hr/>

**SVEUČILIŠTE U ZAGREBU
MEDICINSKI FAKULTET**

David Ozretić

**Endovaskularno liječenje
intrakranijskih aneurizmi zavojnicama
uz ugradnju potpornice**

DISERTACIJA



Zagreb, 2015.

**SVEUČILIŠTE U ZAGREBU
MEDICINSKI FAKULTET**

David Ozretić

**Endovaskularno liječenje
intrakranijskih aneurizmi zavojnicama
uz ugradnju potpornice**

DISERTACIJA

Zagreb, 2015.

Disertacija je izrađena u Kliničkom zavodu za dijagnostičku i intervencijsku radiologiju Kliničkog bolničkog centra Zagreb – Rebro.

Voditelj rada: prof. dr. sc. Marko Radoš

ZAHVALJUJEM

mentoru prof.dr.sc. Marku Radošu što je otvorio nove horizonte u hrvatskoj neuroradiologiji i nesebično ih podijelio;

prof.dr.sc. Ranki Štern-Padovan što mi je dala mogućnost da se bavim vrhunskom medicinom;

akademiku Ivici Kostoviću, prof.dr.sc. Milošu Judašu i doc.dr.sc. Milanu Radošu s Hrvatskog instituta za istraživanje mozga na strpljivoj potpori mojim dugim koracima prema znanstvenom radu;

svim instrumentarkama, anesteziološkim tehničarkama i inženjerima medicinske radiologije iz angio-sale bez kojih nema ni tima ni rada;

svim suradnicima angio-sale iz III.odjela Klinike za neurologiju i neurokirurškog odjela Klinike za anesteziologiju, reanimatologiju i intenzivno liječenje bez kojih ne bi bilo ovih rezultata;

i bratu na pomoći prilikom izrade disertacije.

SADRŽAJ

Popis oznaka i kratica	III
1. Uvod i svrha rada	1
1.1. Intrakranijske aneurizme	1
1.2. Endovaskularno liječenje intrakranijskih aneurizmi	5
1.3. Pregled dosadašnjih istraživanja	11
1.4. Svrha rada	11
2. Hipoteza	12
3. Ciljevi istraživanja.....	13
3.1. Opći cilj	13
3.2. Specifični ciljevi	13
4. Ispitanici i metode	14
4.1. Ispitanici	14
4.2. Podatci o liječenim bolesnicima i aneurizmama	14
4.3. Endovaskularni zahvat embolizacije aneurizme zavojnicama / uz ugradnju potpornice	14
4.4. Angiografsko praćenje bolesnika nakon endovaskularnog zahvata	17
4.5. Dodatni endovaskularni zahvati embolizacije kod pacijenata s verificiranom rekanalizacijom ili rastom aneurizme	22

4.6. Statistička analiza	22
5. Rezultati	23
5.1. Osnovna obilježja liječenih bolesnika i aneurizmi	23
5.2. Angiografski ishod liječenih aneurizmi	27
5.3. Kontrolni angiografski rezultati	30
5.4. Obilježja doemboliziranih aneurizmi	36
6. Rasprava	44
7. Zaključci	55
8. Sažetak	56
9. Summary	57
10. Popis literature	58
11. Životopis	76

Popis oznaka i kratica

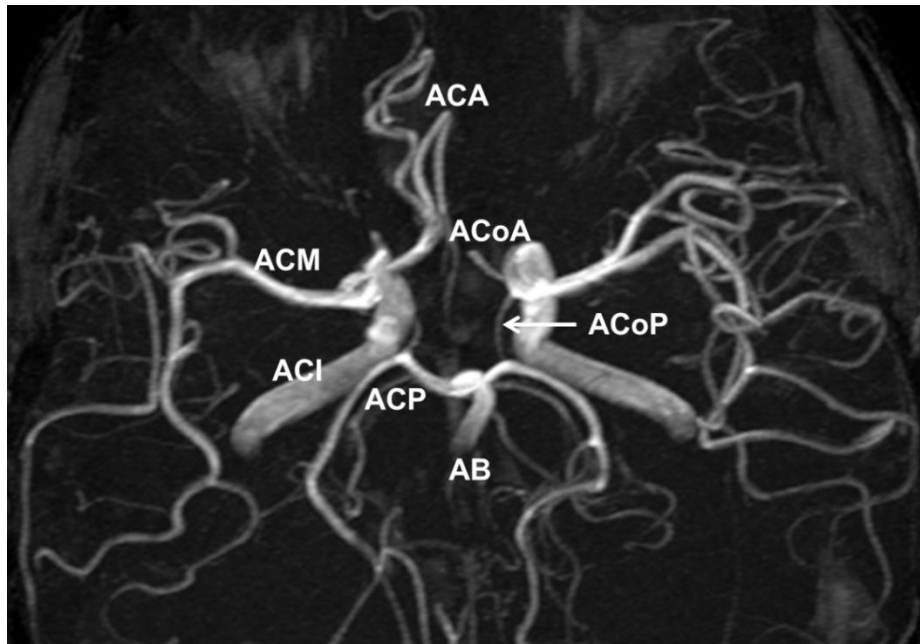
AB	bazilarna arterija
ACA	prednja cerebralna arterija
AChA	prednja koroidna arterija
ACI	unutrašnja karotidna arterija
ACI C1	cervikalni segment unutrašnje karotidne arterije
ACI C4	kavernozni segment unutrašnje karotidne arterije
ACI C5	klinoidni segment unutrašnje karotidne arterije
ACI C6	oftalmički segment unutrašnje karotidne arterije
ACI C7	komunikantni segment unutrašnje karotidne arterije
ACIA	prednja donja cerebelarna arterija
ACIP	stražnja donja cerebelarna arterija
ACM	srednja cerebralna arterija
ACM M1	proksimalni horizontalni segment srednje cerebralne arterije
ACoA	prednja komunikantna arterija
ACoP	stražnja komunikantna arterija
ACP	stražnja cerebralna arterija
ACS	gornja cerebelarna arterija
AV	vertebralna arterija
DSA	digitalna supstrakcijska angiografija
F	eng. <i>French</i> , jedinica za mjerenje vanjskog promjera katetera, 1F = 1/3mm
IU	eng. <i>international unit</i> – međunarodna jedinica
MR	magnetna rezonancija

MSCT	višeslojna kompjutorizirana tomografija
R/R	Roy/Raymond, ocjenska ljestvica angiografskog rezultata embolizacije
SAK	subarahnoidalno krvarenje
SD	standardna devijacija
V-B spoj	vertebrobazilarni spoj

1. UVOD I SVRHA RADA

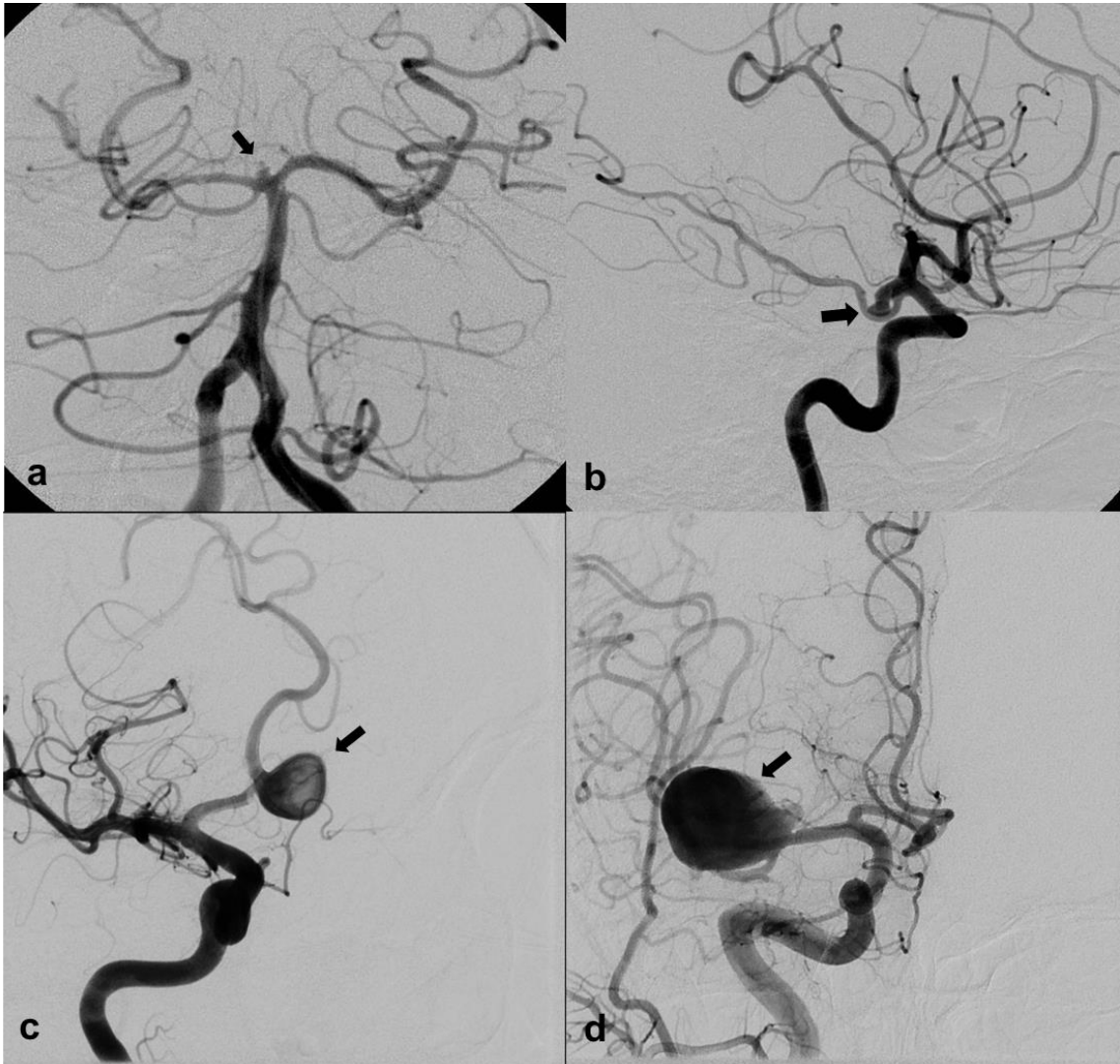
1.1. Intrakranijske aneurizme

Intrakranijske aneurizme su nenormalno prošireni segmenti intrakranijskih arterija, najčešće sakularnog oblika, tj. okrugla ili lobulirana izbočenja arterijske stijenke (eng. *berry*) (1). Nalaze se u oko 2% odrasle populacije i tipično su smještene u području arterijskih bifurkacija, najčešće na Willisovu krugu (2). Do 90% aneurizmi smješteno je na prednjoj cirkulaciji – unutrašnja karotidna arterija i njene grane – a 10 % na stražnjoj, tj. vertebrobazilarnoj cirkulaciji (3) (Slika 1.). Najviše aneurizmi nalazi se ukupno na različitim segmentima unutrašnje karotidne arterije (izdvajaju se kavernozni segment i ishodište stražnje komunikantne arterije), zatim na srednjoj cerebralnoj arteriji (pojedinačno najčešća lokacija, oko 23%) i na prednjoj komunikantnoj arteriji, dok je na stražnjoj cirkulaciji najčešće sjelo aneurizmi vršak/bifurkacija bazilarne arterije (5%, 4).



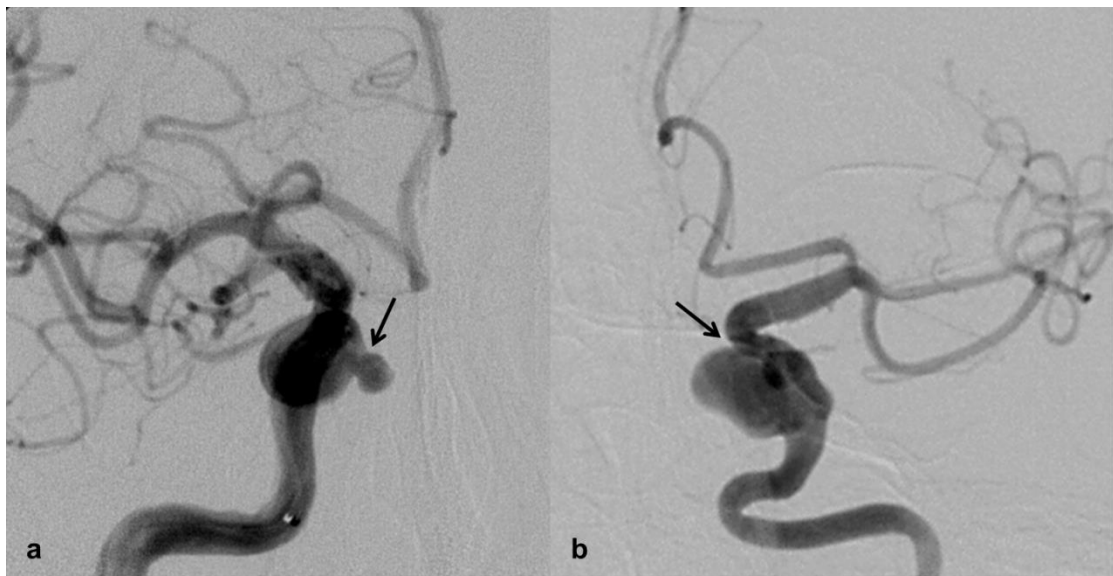Slika 1. Intrakranijske arterije prikazane MR angiografijom – kraticama su označene arterije Willisova kruga.

Anatomske kriterije prema kojima dijelimo aneurizme su, osim oblika, njihova veličina i širina vrata. Prema veličini dijele se na vrlo male ($\leq 3\text{mm}$), male (4–9mm), velike ($\geq 10\text{mm}$) i orijaške ($\geq 25\text{mm}$) (Slika 2.). U odrasloj populaciji 93% aneurizmi promjera je manjeg od 10mm (2).



Slika 2. DSA prikaz intrakranijskih aneurizmi (strelice) podijeljenih prema veličini. a) vrlo mala aneurizma vrška bazilarne arterije, b) mala aneurizma ACoP, c) velika aneurizma ACoA, d) orijaška aneurizma bifurkacije ACM.

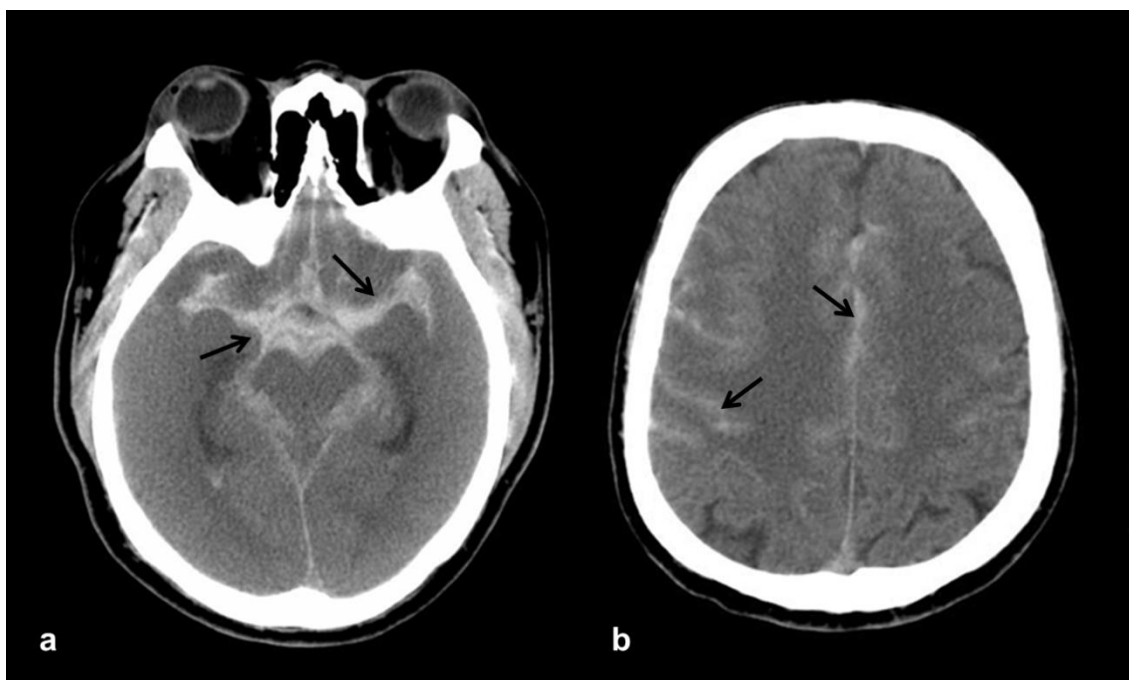
Pri procjeni širine vrata kao granična vrijednost uzima se 4mm, te se prema tome aneurizme dijele na one uskog, odnosno širokog vrata (Slika 3.). Međutim, značajniju praktičnu vrijednost ima odnos širine vrata prema najvećoj širini fundusa aneurizme, tzv. *dome-to-neck ratio* (npr. aneurizma kod koje je taj odnos veći od 2, smatra se idealnom za endovaskularno liječenje, 5).



Slika 3. DSA prikaz intrakranijskih aneurizmi podijeljenih prema širini vrata. a) mala aneurizma C4 segmenta ACI uskog vrata (strelica), b) velika aneurizma C4 segmenta ACI širokog vrata (strelica).

Većina aneurizmi ostaje neotkrivena do trenutka rupture kada nastaje subarahnoidalno krvarenje (SAK) (Slika 4.). Pacijenti tipično navode iznenadno i naglo nastalu glavobolju ("najgora u životu"), koja je često praćena gubitkom svijesti, mučninom, povraćanjem, fokalnim neurološkim ispadima i meningizmom (6). Prema različitim studijama do 17% pacijenata umire odmah (7), a još 25% tijekom hospitalizacije (8). Nakon rupture, konačni ishod najznačajnije određuju inicijalni

klinički status izražen Hunt-Hessovom ljestvicom, dob bolesnika i razvoj vazospazma (9). Najveća incidencija ponovnog krvarenja je tijekom prvog dana – u oko 15% pacijenata (10). Ako se aneurizma ne liječi, oko 20% pacijenata ponovno prokrvari u prva 2 tjedna, 1/3 unutar prvog mjeseca i 50% unutar 6 mjeseci. Mortalitet je ponovljenog SAK-a do 50% (11). S vremenom se rizik ponovnog krvarenja postupno smanjuje do konstantne vrijednosti od oko 3% godišnje (12). Od pacijenata koji prežive krvarenje otprilike jedna trećina ostaje ovisna o tuđoj pomoći, a samo mali postotak ima stvarno dobar ishod – do 20% ih nema smanjenu kvalitetu života (13).



Slika 4. Akutno subarahnoidalno krvarenje prikazano kompjutoriziranom tomografijom – hiperdenzitet u cisternama i sulkusima (strelice) na poprečnim presjecima u razini supraselarnih cisterni (a) i centruma semiovale (b).

S obzirom na visoki morbiditet i mortalitet zbog rupture aneurizme, iznimno je važno odrediti vjerojatnost rupture za nerupturirane aneurizme kako bi se odlučilo koju treba liječiti. Rezultati najznačajnijeg i najvećeg istraživanja (ISUIA – *International Study of Unruptured Intracranial Aneurysms*, 14) pokazali su da je prosječna godišnja stopa rupture znatno manja od ranijih procjena. Aneurizme promjera manjeg od 10 mm imale su prosječnu godišnju stopu rupture od 0.05% kod pacijenata bez anamneze SAK-a i ukoliko su smještene na prednjoj cirkulaciji, dok je ona bila 50 puta viša za aneurizme iste veličine kod pacijenata s ranijim SAK-om ili smještajem na stražnjoj cirkulaciji (2,5%). Godišnja stopa rupture za velike aneurizme približava se 1%. Kasnije je ISUIA grupa smanjila kritičnu veličinu na 7 mm (15), što je bliže svakodnevnome kliničkom iskustvu da su rupturirane aneurizme najčešće manje od 10mm (16), a prepoznato je da aneurizme smještene na prednjoj komunikantnoj arteriji imaju značajno veću vjerojatnost rupture od ostalih aneurizmi na prednjoj cirkulaciji (17).

1.2. Endovaskularno liječenje intrakranijskih aneurizmi

Cilj je liječenja intrakranijskih aneurizmi sprječavanje rupture. Dugo vremena jedini je izbor bio neurokirurški zahvat postavljanja kopče na vrat aneurizme kojom se ona isključuje iz cirkulacije, no određeni broj pacijenata nije bio pogodan za operativni zahvat, što zbog svojeg lošeg kliničkog stanja, što zbog anatomskih karakteristika aneurizme.

Naime, poznato je da oko 4. dana nakon krvarenja nastupa vazospazam, koji često izaziva razvoj ishemije i edema mozgovnog tkiva te značajno povećava kirurški morbiditet i mortalitet (18). Kako period vazospazma traje od 7 do 10 dana, bilo je

uobičajeno odgoditi operativni zahvat za to vrijeme, ukoliko on nije bio učinjen unutar prva 3 dana od nastanka krvarenja (19). Također, kirurški rezultati bili su znatno nepovoljniji za velike i orijaške aneurizme širokog vrata, kao i one smještene na stražnjoj cirkulaciji (20, 21).

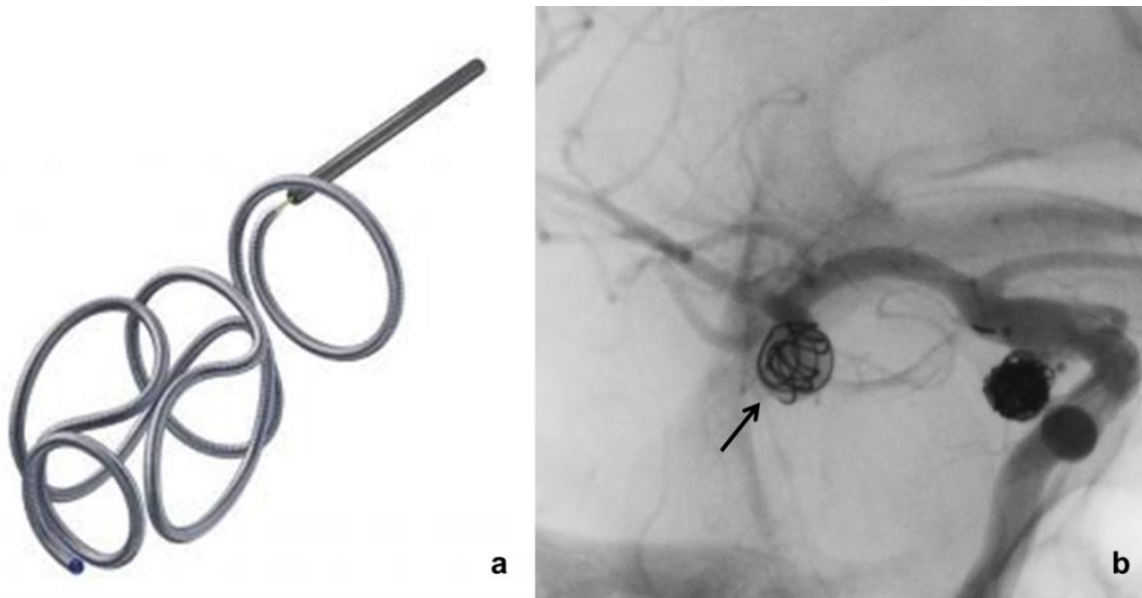
Razvoj endovaskularnih tehnika liječenja bio je iniciran željom za smanjenjem invazivnosti liječenja (kraniotomija, manipulacija mozgovnim tkivom i krvnim žilama) i pronalaženjem bolje alternative za kirurški nepovoljne pacijente.

Početni korak bila je prva kateterizacija intrakranijskih arterija mikrokaterom 1964. godine (22), no značajniji napredak dogodio se tek 70-ih godina 20. stoljeća uporabom odvojivih balona kojima su se ispunjavale aneurizme (23). Stope morbiditeta i mortaliteta ove tehnike bile su vrlo visoke i ona se nije mogla rabiti za rupturirane aneurizme.

Revolucija u endovaskularnom liječenju nastupila je početkom 90-ih godina prošlog stoljeća Guglielmijevim dizajnom elektrolitički odvojivih platinastih zavojnica (eng. *Guglielmi detachable coils*, GDC, 24,25) (Slika 5.). Te su zavojnice vrlo mekane, različitih su oblika, prilagođavaju se obliku aneurizme i mogu se višekratno repositionirati, što je omogućilo njihovo korištenje i kod rupture i vazospazma (26). Prvi klinički rezultati bili su izvrsni i metoda se proširila svijetom (27,28,29,30).

Znanstvenu potvrdu uspješnosti ove tehnike donijela je ISAT studija (*International Subarachnoid Aneurysm Trial*, 31) koja je randomizirala pacijente kod kojih se smatralo da su aneurizme pogodne za oba načina liječenja. Dokazan je značajno manji postotak o tuđoj pomoći ovisnih ili preminulih pacijenata liječenih endovaskularno u odnosu na one liječene kirurški nakon 1 godine – 23.7% prema 30.6%. Daljnje praćenje pacijenata pokazalo je da razlika u kliničkom ishodu ostaje

značajna i nakon 5 godina, osobito u smislu rizika od smrti, dok se postotak pacijenata ovisnih o tuđoj pomoći s vremenom izjednačava (32, 33).



Slika 5. Elektrolitički odvojive embolizacijske zavojnice. a) crtež jedne od embolizacijskih zavojnica "složenog" (eng. *complex*) oblika, b) angiografsko snimanje nakon postavljanja prve zavojnice u aneurizmu bifurkacije desne ACM (strelica).

Studija je izazvala brojne negativne reakcije neurokirurške zajednice (34, 35, 36) koja je prvenstveno iskazivala zabrinutost zbog upitne trajnosti okluzije aneurizme nakon embolizacije i nešto veće učestalosti ponovnog krvarenja u dugom periodu, što, kako se kasnije pokazalo, ne utječe značajno na navedenu razliku u kliničkom ishodu, osim možda za pacijente mlađe od 40 godina (37).

Prijepori se nastavljaju do današnjih dana (38), ali se klinička praksa definitivno promijenila i endovaskularna embolizacija zavojnicama postala je metoda izbora za

aneurizme stražnje cirkulacije ili ravnopravna mikrokirurškoj operaciji za druge lokacije (39).

Svrha postavljanja zavojnica unutar aneurizme potpuno je i trajno isključenje njena lumena iz cirkulacije s očuvanjem ishodišne arterije. Zavojnice izazivaju stazu krvi i trombozu, a s vremenom nastaje i endotelizacija vrata aneurizme (40). No, praćenje emboliziranih pacijenata pokazalo je da potpunu okluziju nije moguće uvijek postići (41, 42), te da su ostatno punjenje i recidivi aneurizmi češći nego kod operiranih bolesnika. Prema većini autora u 20% emboliziranih pacijenata javljaju se recidivi (43, 44) i posljedično se češće ponavljaju endovaskularne nego neurokirurške operacije (45).

Smatra se da do recidiva aneurizme nakon embolizacije zavojnicama dolazi putem dvaju mehanizama: 1) rekanalizacijom lumena (akutnom ili odgođenom) zbog nestabilnosti kompleksa tromb-zavojnice, pa se zavojnice kompaktiraju pod utjecajem pulzacija arterijskog protoka; i/ili 2) progresivnim rastom na mjestu "neosiguranog" prostora unutar nepotpuno ispunjene aneurizme ili na mjestu inicijalno strukturalno oslabljene perianeurizmatske stijenke ishodišne arterije (46).

Raymond i suradnici (47) u retrospektivnoj su analizi podataka 466 pacijenata s 501 aneurizmom opisali korelaciju između veličine aneurizme i širine vrata s prevalencijom recidiva, koja je bila značajna u velikih aneurizmi i onih sa širokim vratom. U isto vrijeme druga studija (48) pokazala je da gustoća slaganja zavojnica (tj. odnos volumena postavljenih zavojnica prema ukupnom volumenu aneurizme, eng. *packing density*) značajno utječe na stabilnost i dugotrajnost okluzije aneurizme, i ne bi smjela biti manja od 25%. Eksperimentalni radovi (49, 50) navode najveću

postignutu gustoća punjenja do 38%, što znači da uvijek ostaje mnogo praznog prostora unutar aneurizme.

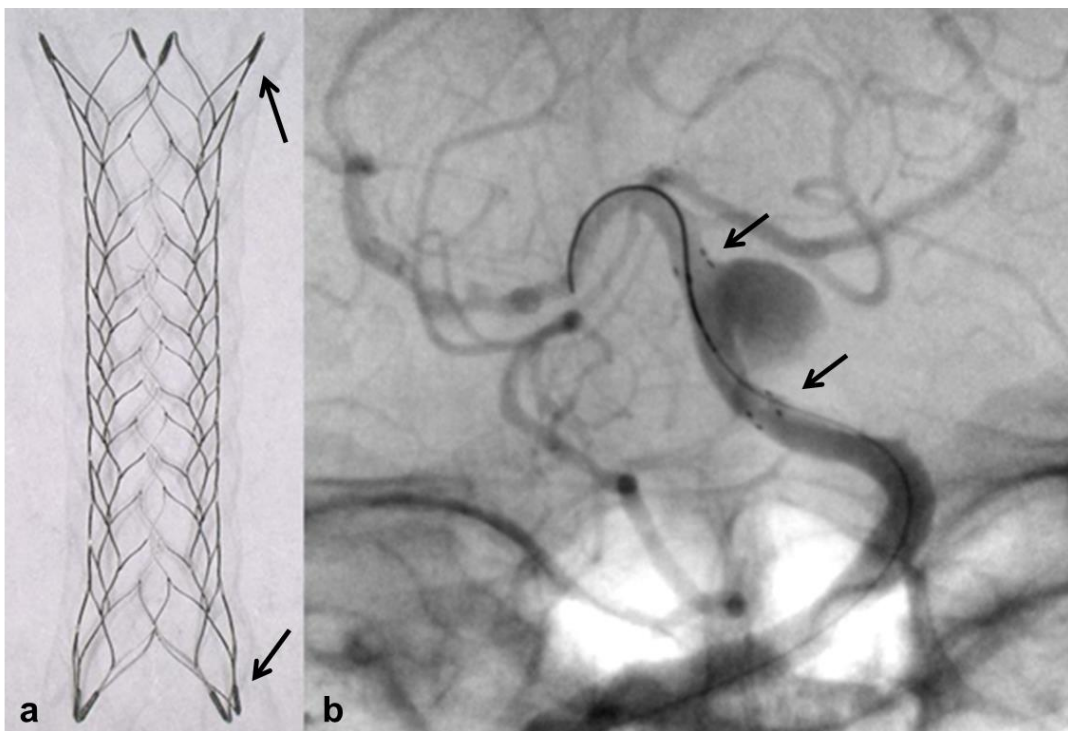
Navedeni nedostaci upotrebe zavojnica pokušali su se riješiti razvojem tzv. "biološki aktivnih" zavojnica (eng. *bioactive coils*) prekrivenih polimerom koji bi poticao organiziranje tromba unutar aneurizme (51) ili zavojnica obloženih hidrofiličnim gelom koji nabubri u kontaktu s krvi i tako povećava postotak ispunjenosti aneurizme (52), no rezultati komparativnih studija nisu dokazali njihovu bolju učinkovitost i opravdali znatno veću cijenu (53, 54, 55).

Da bi se smanjila mogućnost prolapsa zavojnica i poboljšalo punjenje aneurizmi sa širokim vratom, a s ciljem smanjenja učestalosti recidiva, Moret je opisao tzv. tehniku remodeliranja (eng. *remodelling technique*, 56) koja se sastoji u privremenom napuhivanju neodvojivog balona u području vrata aneurizme prilikom uvođenja svake zavojnice. Međutim, postoje proturječni nalazi učestalosti tromboemboličkih komplikacija zbog dodatnog korištenja balona (57, 58), pa se ona manje koristi.

Danas najčešće korišteno pomoćno sredstvo prilikom embolizacije aneurizmi širokog vrata je potpornica (eng. *stent*) (Slika 6.). Obično se kroz postavljenu potpornicu uvode zavojnice, no nekada se ona postavlja nakon zavojnica, kao osiguranje od njihova prolapsa i okluzije ishodišne arterije. Nakon prvih eksperimentalnih radova (59, 60) kojima je provjerena hipoteza da će postavljanje potpornice u ishodišnu arteriju omogućiti sigurno i potpunije punjenje aneurizmi širokog vrata zavojnicama, počelo je objavljivanje i prvih kliničkih iskustava (61, 62, 63, 64).

Prvobitno su se koristile potpornice dizajnirane za zahvate na koronarnim arterijama, bile su premontirane na balon-katetere i vrlo krute, što je značajno utjecalo na uspješnost njihova postavljanja i učestalost proceduralnih komplikacija (65, 66).

Pojavom samoširećih potpornica dizajniranih isključivo za intrakranijsku upotrebu (67, 68, 69, 70) znatno se olakšala, a time i proširila njihova primjena. Te potpornice izrađene su od nitinola i izrazito su fleksibilne, pa se mnogo lakše postavljaju, montirane na sustav za otpuštanje ili se uvode pomoću mikrokatetera, a neke se mogu i repositionirati nakon djelomičnog ili potpunog otvaranja. Negativna strana upotrebe potpornica je što zahtijevaju primjenu antiagregacijskih lijekova prije postavljanja i dugotrajno nakon zahvata radi sprječavanja tromboembolijskih komplikacija, zbog čega im je upotreba vrlo ograničena kod akutno rupturiranih aneurizmi (71,72).



Slika 6. Nitinolska samošireća intrakranijska potpornica. a) fotografija jedne od korištenih potpornica, b) angiografsko snimanje nakon postavljanja potpornice preko vrata aneurizme na bazilarnoj arteriji (strelice pokazuju njene krajeve).

1.3. Pregled dosadašnjih istraživanja

Brojne studije pokazale su izvrsne rezultate u smislu uspješnosti endovaskularnog zahvata embolizacije uz ugradnju potpornice (73-78) i u smanjenju učestalosti recidiva (79, 80, 81, 82). No, zanimljivo je da kod značajnog broja pacijenata nije inicijalno postignuta potpuna okluzija aneurizme (83,84), dok je prilikom daljnjeg praćenja postotak potpuno okludiranih aneurizmi bitno narastao (85, 86, 87). Prvo opažanje pokušava se opravdati primjenom antiagregacijskih lijekova koji ometaju stvaranje stabilnog tromba i smanjenom mogućnošću upravljanja mikrokaterom kojim se postavljaju zavojnice, a drugo nalazima eksperimentalnih studija da postavljanje potpornice samo po sebi smanjuje brzinu i obrazac protoka krvi unutar aneurizme (88), te da potpornica potiče neointimalno prerastanje i time ubrzava okluziju vrata aneurizme (89).

1.4. Svrha rada

Još uvijek nam nedostaju podatci o dugotrajnoj sigurnosti i uspješnosti ove tehnike, s obzirom na radove koji ukazuju na veću učestalost proceduralnih komplikacija (90,91) i trajnoga neurološkog deficita (92,93), stoga je svrha ovog rada proučiti osobitosti aneurizmi i endovaskularnih zahvata njihove embolizacije zavojnicama uz ugradnju potpornice, izvedenih u našoj ustanovi tijekom 7-godišnjeg razdoblja i njihov utjecaj na dugoročni ishod liječenja.

2. HIPOTEZA

Ugradnja potpornice prilikom endovaskularnog zahvata embolizacije intrakranijskih aneurizmi zavojnicama ne povećava učestalost proceduralnih komplikacija i dugoročno smanjuje učestalost recidiva i perzistentnog rezidualnog punjenja aneurizme.

3. CILJEVI ISTRAŽIVANJA

3.1. Opći cilj

Definirati učestalost proceduralnih komplikacija endovaskularnog zahvata embolizacije intrakranijskih aneurizmi zavojnicama uz ugradnju potpornice i odrediti učestalost recidiva i perzistentnog rezidualnog punjenja aneurizme prema angiografskim kriterijima, te identificirati koji demografski, klinički, anatomske i tehnički čimbenici značajno utječu na navedene ishode.

3.2. Specifični ciljevi

- 1) Utvrditi kako početne demografske i kliničke karakteristike liječenih bolesnika (dob, spol, klinički status) utječu na učestalost proceduralnih komplikacija, neposredni i dugoročni angiografski rezultat i učestalost recidiva aneurizmi.
- 2) Utvrditi kako početne anatomske karakteristike liječenih aneurizmi (smještaj, veličina, širina vrata) utječu na učestalost proceduralnih komplikacija, neposredni i dugoročni angiografski rezultat i učestalost recidiva aneurizmi.
- 3) Utvrditi kako tehničke karakteristike embolizacijskog zahvata (upotreba zavojnica ili/i potpornice) utječu na učestalost proceduralnih komplikacija, neposredni i dugoročni angiografski rezultat i učestalost recidiva aneurizmi.
- 4) Utvrditi kako početne demografske, kliničke i anatomske karakteristike aneurizmi, te tehničke karakteristike i neposredni angiografski rezultat zahvata utječu na učestalost dodatnih embolizacijskih zahvata i ponovnu rupturu aneurizme.

4. ISPITANICI I METODE

4.1. Ispitanici

U retrospektivno istraživanje uključeno je 489 bolesnika s 529 sakularnih intrakranijskih aneurizmi, liječenih u Kliničkom zavodu za dijagnostičku i intervencijsku radiologiju Kliničkog bolničkog centra Zagreb endovaskularnim zahvatom embolizacije zavojnicama / uz ugradnju potpornice, u vremenskom periodu od lipnja 2005. godine (kada je učinjen prvi zahvat embolizacije uz ugradnju potpornice) do srpnja 2012. godine. Pregledane su arhive radioloških nalaza i slikovnih zapisa samih zahvata i kasnijih kontrolnih angiografskih pregleda.

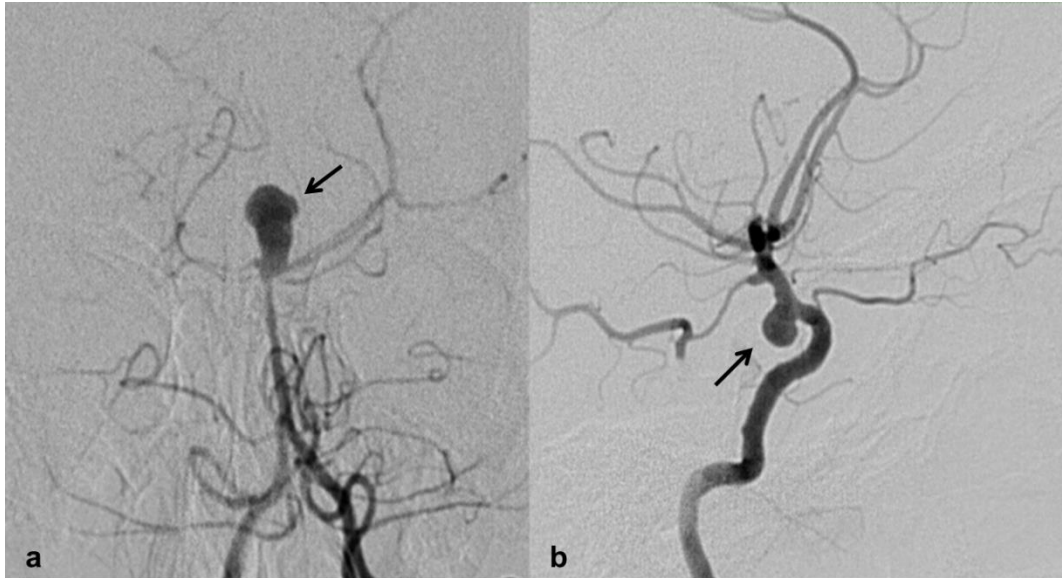
4.2. Podatci o liječenim bolesnicima i aneurizmama

Prikupljeni su demografski podatci o dobi i spolu liječenih bolesnika, klinički podatci o prisutnosti subarahnoidalnog krvarenja, tj. rupture aneurizme (kod bolesnika koji su endovaskularno liječeni zbog subarahnoidalnog krvarenja sve pronađene aneurizme smatrane su rupturiranim), anatomske podatci o smještaju aneurizme (prednja ili stražnja cirkulacija, bifurkacijska ili postranična) (Slika 7.), veličini aneurizme (promjer \geq ili <10 mm) i širini vrata (odnos kupole i vrata <2 i/ili širina ≥ 4 mm).

4.3. Endovaskularni zahvat embolizacije aneurizme zavojnicama / uz ugradnju potpornice

Svi endovaskularni zahvati obavljaju se u općoj anesteziji uz invazivno praćenje arterijskog tlaka. Rutinski se svim pacijentima daje heparin kao antikoagulantno sredstvo intravenski u bolus dozi od 70 IU po kilogramu nakon postavljanja katetera vodiča i dodatno 1000 IU svaki sljedeći sat, osim kod rupturiranih aneurizmi kada se

antikoagulantna terapija započinje tek nakon postavljanja prve zavojnice u aneurizmu, zbog opasnosti ponovne rupture.



Slika 7. Podjela aneurizmi prema smještaju - DSA prikaz. a) bifurkacijska aneurizma na stražnjoj cirkulaciji (vršak bazilarne arterije, strelica); b) postranična aneurizma na prednjoj cirkulaciji (C7 segment ACI, strelica).

Arterijski pristup uobičajeno je femoralnom punkcijom, nakon koje se postavlja kratka arterijska uvodnica i potom kroz nju uvodi kateter vodič, obično promjera 6F, koji se pomoću žice vodilice pozicionira u C1 segment unutrašnje karotidne ili V2 segment vertebralne arterije. Ukoliko aneurizma nije ranije verificirana drugim slikovnim metodama (MSCT ili MR angiografija) selektivno se kateteriziraju obje karotidne i vertebralne arterije i prikazuje cijela intrakranijska cirkulacija.

Ciljana snimanja pod različitim kutevima nagiba rendgenske cijevi u odnosu na lubanju koriste se da bi se dobio optimalan prikaz aneurizme i njena vrata na ishodišnoj arteriji, koji je potreban za sigurno i uspješno izvođenje zahvata. Uvođenje rotacijske angiografije i trodimenzionalnog prikaza aneurizme značajno je olakšalo

planiranje zahvata kod kompleksne anatomije krvnih žila i morfologije aneurizme.

Kroz kateter vodič zatim se koaksijalnom tehnikom u intrakranijsku vaskulaturu uvodi mikrokateter i on se navigira mikrožicom koristeći tzv. *roadmap* tehniku (ranije učinjena snimka s kontrastom superponira se na "živu" dijaskopsku sliku), te se pažljivo uvede u lumen aneurizme.

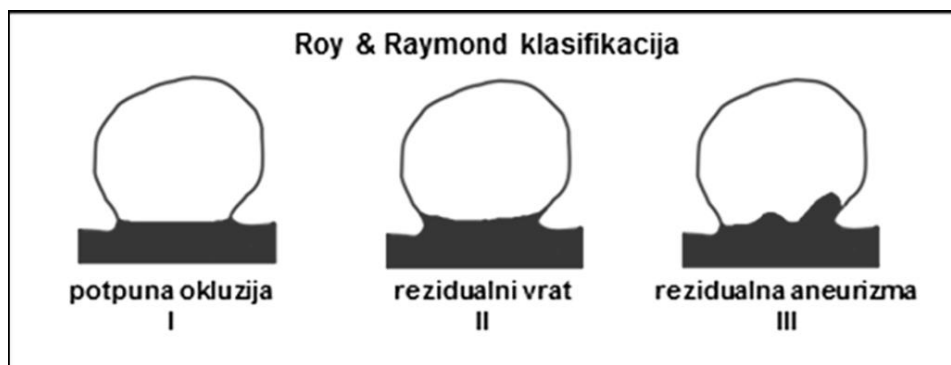
Daljnji tijek procedure ovisi o materijalu koji je odabran ovisno o ranije navedenim kliničkim i anatomskim karakteristikama aneurizme. Elektrolitički odvojive embolizacijske zavojnice različita promjera, duljine, oblika i čvrstoće uvode se u aneurizmu dok se ne postigne angiografska okluzija ili dok se ne izgubi stabilan položaj mikrokatetera. Tada se ovisno o stupnju okluzije zahvat završava ili se uvode pomoćna sredstva poput balona ili potpornice. Ukoliko je inicijalno aneurizma širokog vrata ili nepovoljnog odnosa širine fundusa prema širini vrata, postoji opasnost ispadanja zavojnica i kompromitacije lumena ishodišne arterije pa se zahvat primarno planira s korištenjem potpornice. Ona se može postaviti prije uvođenja mikrokatetera u aneurizmu, ali češće nakon uvođenja mikrokatetera jer tada omogućava njegov stabilniji položaj i lakše postavljanje zavojnica.

Planirano postavljanje potpornice zahtijeva antiagregacijsku premedikaciju (75 mg klopidogrela dnevno kroz 5 dana ili 300 mg kao "loading" doza večer i jutro prije zahvata).

Ako se potpornica mora ugraditi kod akutno rupturirane aneurizme, koristi se eptifibatid intravenski u bolusu ovisno o tjelesnoj težini bolesnika, a potom se doza održavanja daje kroz 24 sata perfuzorom. Antiagregacijska profilaksa nastavlja se nakon zahvata klopidogrelom i acetilsalicilnom kiselinom tijekom 6 mjeseci, a zatim samo acetilsalicilnom kiselinom doživotno.

Za potrebe istraživanja prikupljeni su angiografski podatci o korištenju potpornice,

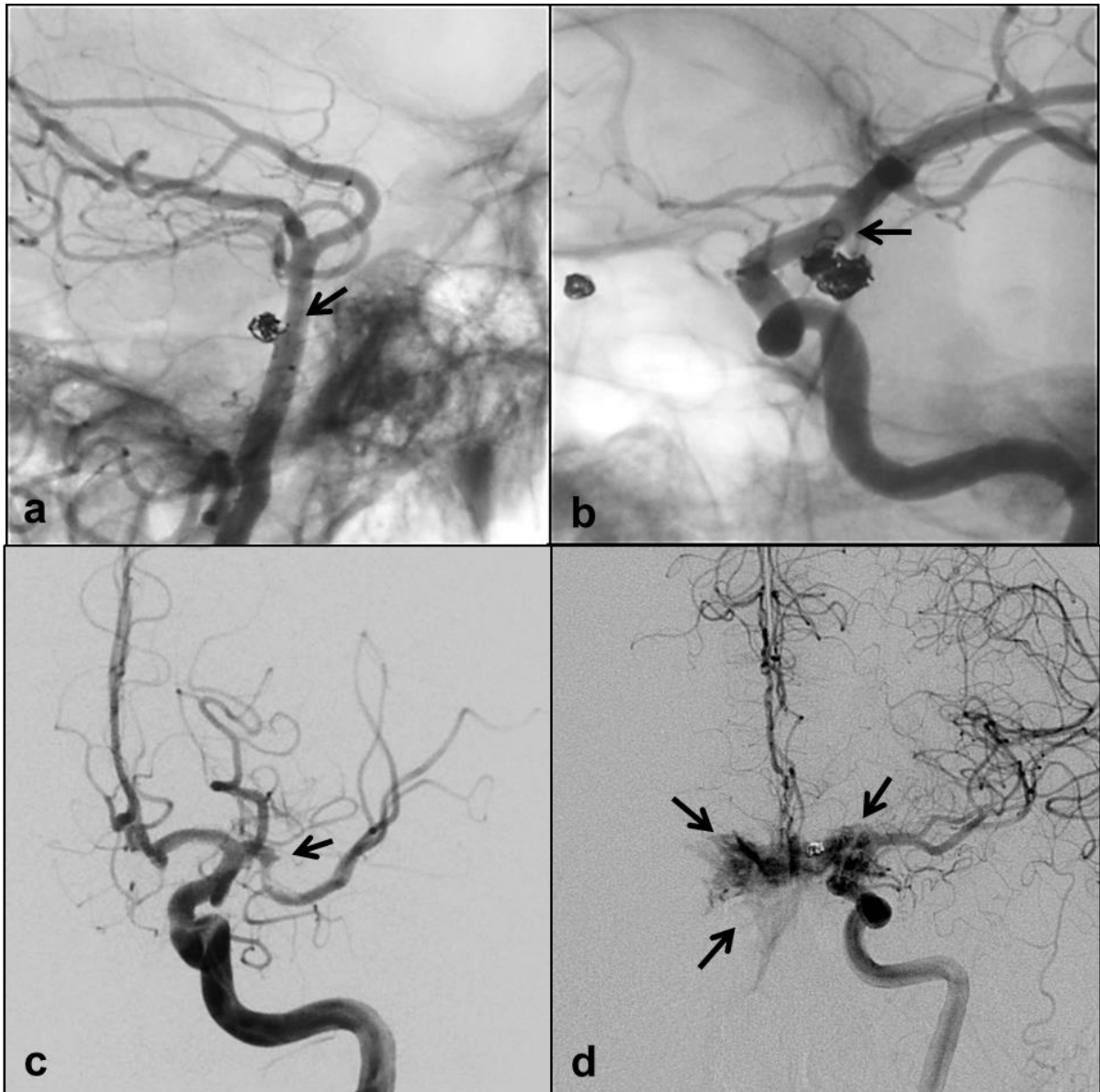
rezultatu zahvata (stupanj okluzije aneurizme izražen Roy/Raymondovom ljestvicom, 94, Slika 8.) i prisutnosti komplikacija detektiranih tijekom zahvata. Komplikacije su definirane kao svako odstupanje od očekivanog angiografskog rezultata – zavojnice smještene unutar lumena aneurizme uz uredan protok u ishodišnoj i distalnim arterijama i u ugrađenoj potpornici. Podijeljene su na tehničke (prolaps ili migracija zavojnice, neadekvatan položaj potpornice) i neurološke (ruptura aneurizme, pojava tromba i okluzija arterije ili potpornice) (Slika 9.).



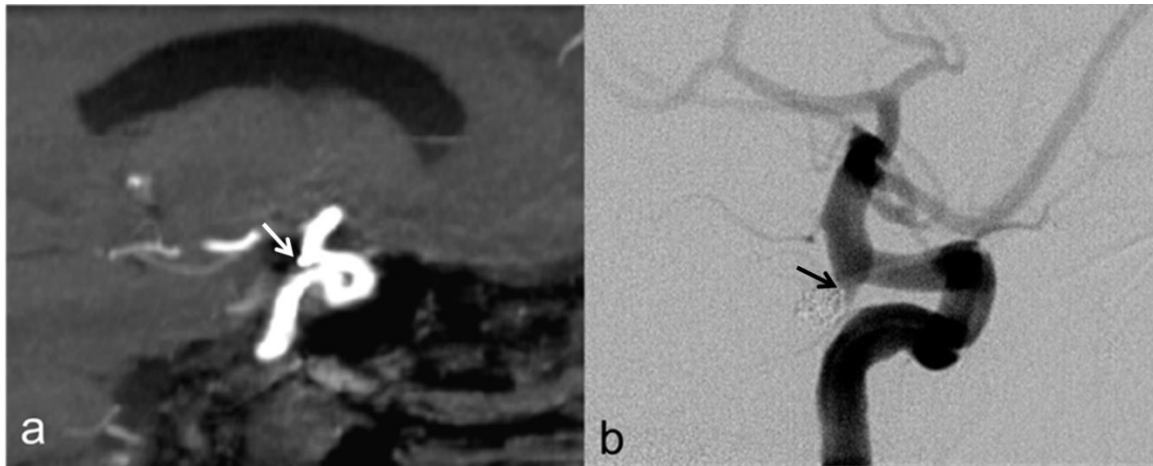
Slika 8. Ocjenska ljestvica angiografskog ishoda embolizacije intrakranijske aneurizme prema Royu i Raymondu (94).

4.4. Angiografsko praćenje bolesnika nakon endovaskularnog zahvata

Bolesnici su kontrolirani MR angiografijom *time-of flight* (TOF) tehnikom, (95) (Slika 10.) 3 mjeseca nakon zahvata, a potom digitalnom supstrakcijskom angiografijom (DSA) (Slika 10.) u periodu od 6 do 12 mjeseci nakon zahvata, ovisno o statusu aneurizme na kontrolnoj MR angiografiji, te nakon toga periodički u jednogodišnjim intervalima MR angiografijom ukoliko nije indiciran ponovni embolizacijski zahvat (doembolizacija).

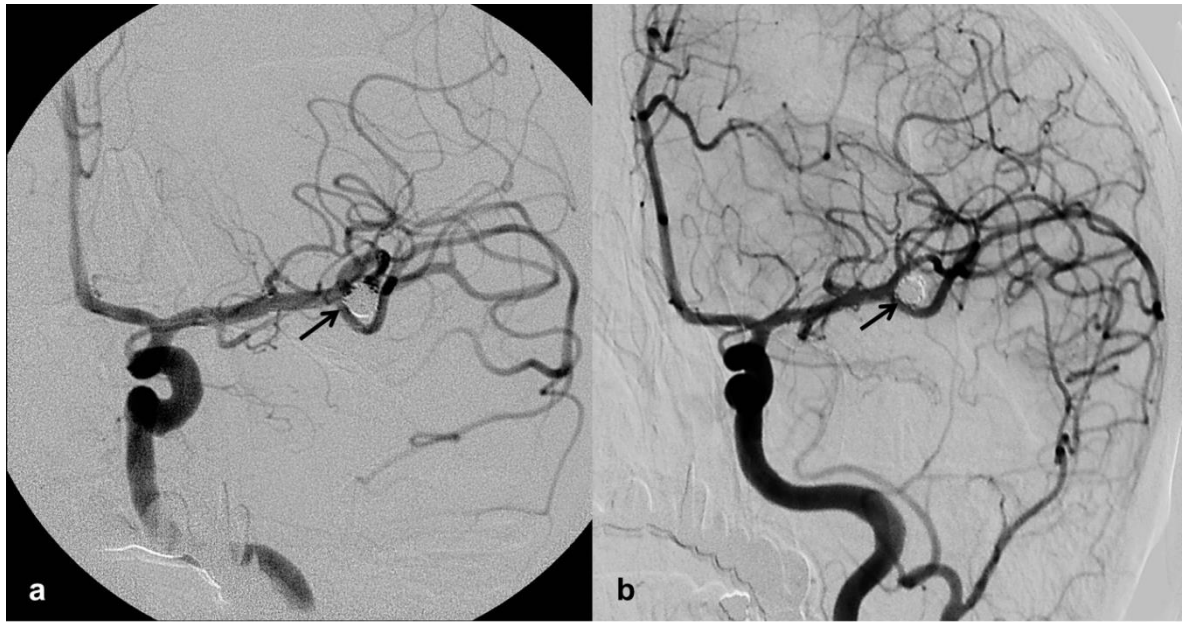


Slika 9. Primjeri tehničkih i neuroloških komplikacija tijekom endovaskularnog zahvata označeni strelicama. a) prolaps dijela zavojnice u bazilarnu arteriju, b) migracija zavojnice u lumen ACI, c) okluzija bifurkacije ACM trombom, d) ruptura aneurizme ACoA i ekstravazacija kontrasta.

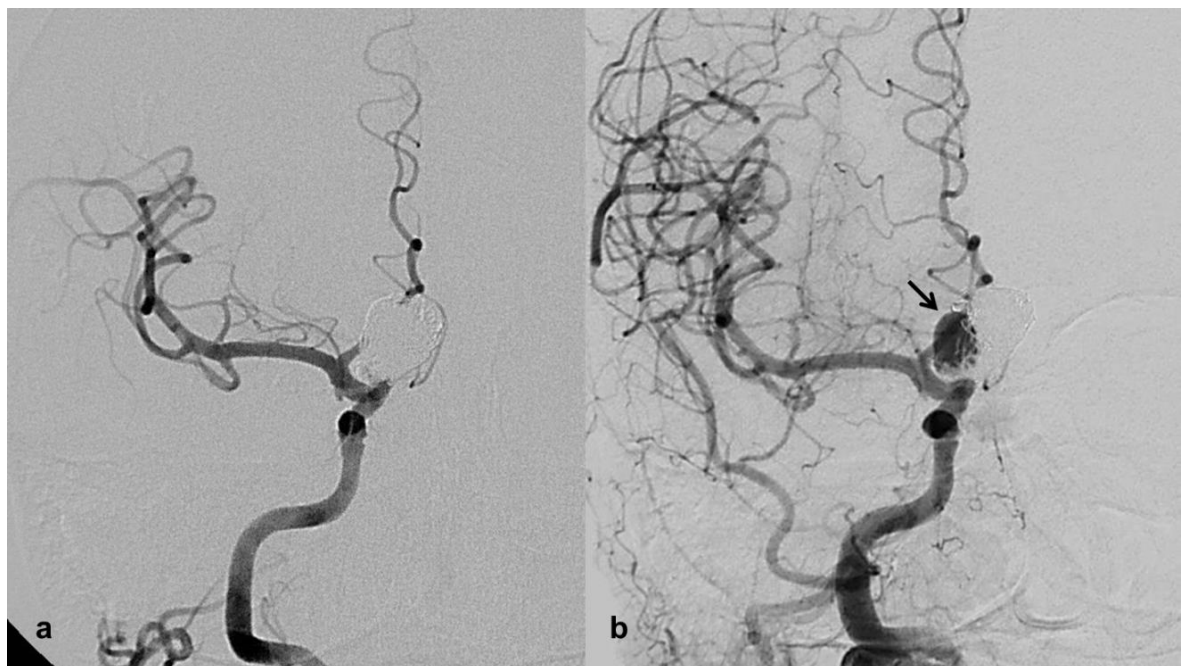


Slika 10. Primjer kontrolnoga angiografskog pregleda nakon embolizacije aneurizme C7 segmenta ACI – rezidualno punjenje vrata (R/R 2, strelica). a) MR angiografija, b) DSA.

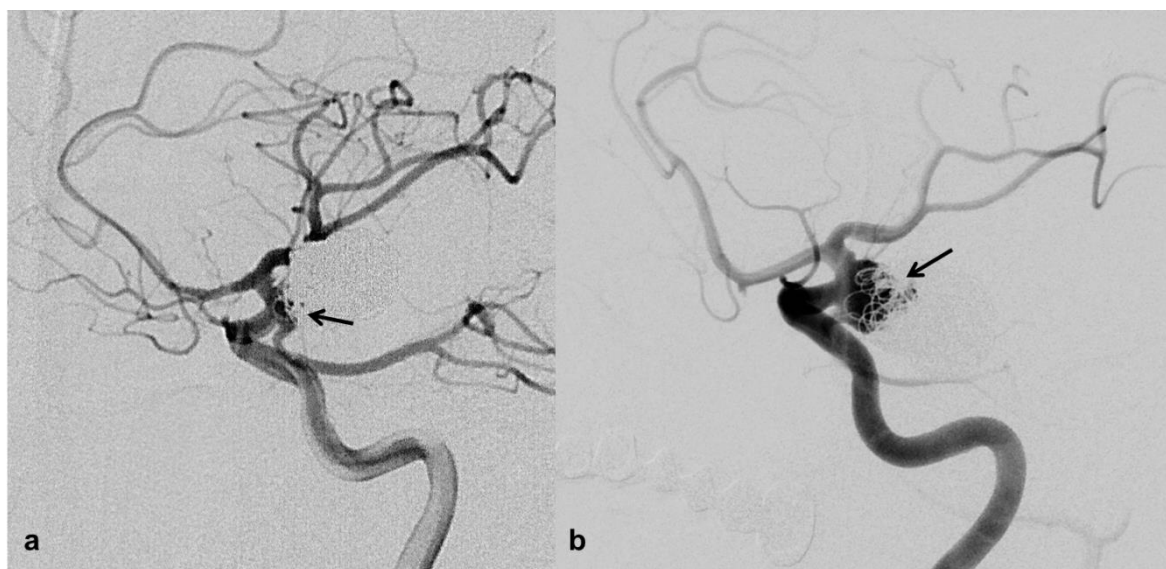
Pregledom arhive slikovnih zapisa pronađeno je 260 bolesnika s 283 aneurizme koji imaju kontrolne angiografske preglede u vremenskom periodu od najmanje 12 mjeseci nakon inicijalnog zahvata, te su zabilježeni vrijeme proteklo od samog zahvata (najmanje 12 mjeseci) i kontrolni angiografski rezultat ocijenjen Roy/Raymondovom ljestvicom, a morfološki status liječene aneurizme opisan je kao stabilni rezultat (bez promjene vrijednosti na ljestvici u usporedbi s inicijalnim rezultatom) (Slika 11.), rekanalizacija aneurizme (promjena ocjene na ljestvici iz 1 u 2 ili 3) (Slika 12.), rast aneurizme (promjena ocjene iz 2 u 3 ili povećanje rezidualnog dijela / punjenja aneurizme kod inicijalne ocjene 3) (Slika 13.) i naknadna okluzija (promjena ocjene iz 2 ili 3 u 1) (Slika 14.).



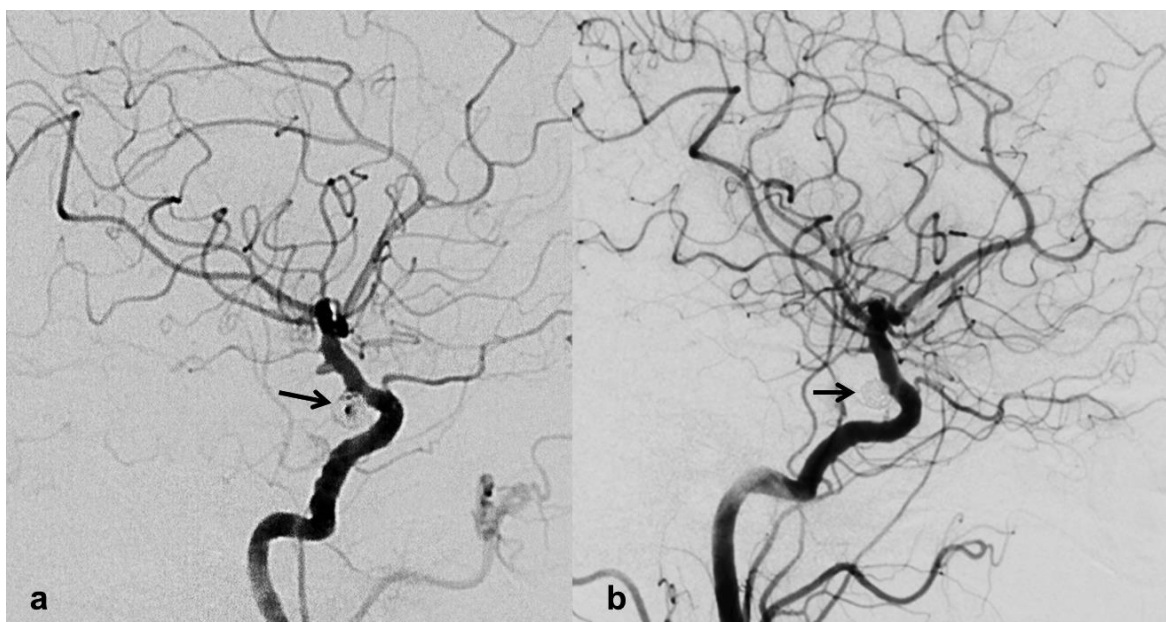
Slika 11. Stabilan morfološki status kod kontrolnoga angiografskog pregleda. a) potpuna okluzija aneurizme bifurkacije ACM (R/R 1, strelica); b) perzistentna okluzija aneurizme 12 mjeseci nakon embolizacije (R/R 1, strelica).



Slika 12. Promjena morfološkog statusa kod kontrolnoga angiografskog pregleda. a) potpuna okluzija aneurizme C6 segmenta ACI (R/R 1); b) ponovno punjenje aneurizme 12 mjeseci nakon embolizacije (R/R 3, strelica).



Slika 13. Promjena morfološkog statusa kod kontrolnoga angiografskog pregleda. a) rezidualno punjenje vrata aneurizme ishodišta ACoP (R/R 2, strelica); b) povećanje rezidualnog punjenja aneurizme 12 mjeseci nakon embolizacije (R/R 3, strelica).



Slika 14. Promjena morfološkog statusa kod kontrolnoga angiografskog pregleda. a) rezidualno punjenje lumena aneurizme C6 segmenta ACI (R/R 3, strelica); b) naknadna okluzija aneurizme 12 mjeseci nakon embolizacije (R/R 1, strelica).

4.5. Dodatni endovaskularni zahvati embolizacije kod pacijenata s verificiranom rekanalizacijom ili rastom aneurizme

U ispitivanom periodu 53 aneurizme bile su ponovno liječene dodatnim embolizacijskim zahvatom samo zavojnicama ili i dodatnom ugradnjom potpornice, ukoliko je kontrolnim angiografskim pregledima nađena rekanalizacija ili značajan rast inicijalno nepotpuno okludirane aneurizme. Dodatni čimbenici koji su utjecali na odluku o potrebi dodatnog zahvata su inicijalni klinički status (rupturirana aneurizma) i smještaj na arterijskoj bifurkaciji i stražnjoj cirkulaciji. Za sve doembolizirane aneurizme sakupljeni su svi već ranije navedeni demografski i angiografski podatci.

4.6. Statistička analiza

Status aneurizme (rupturirana ili nerupturirana), smještaj aneurizme (bifurkacijska ili postranična, prednja ili stražnja cirkulacija), spol bolesnika i učestalost komplikacija za podgrupe bolesnika definirane s obzirom na ugradnju potpornice, analizirani su neparametrijskom statistikom, hi-kvadrat testom gdje se mogao primijeniti, a gdje je broj pacijenata po kategoriji bio premalen, korišten je Fisherov egzaktni test.

Razlike u dobi, veličini aneurizme i širini vrata aneurizme između bolesnika koji su liječeni uz ugradnju potpornice i onih koji nisu, analizirane su t-testom ili testom sume rangova (Mann-Whitneyev U-test).

Nakon dihotomizacije svih promatranih parametara stupnjevita logistička regresija provela se kako bi se ispitalo postoji li utjecaj karakteristika bolesnika, aneurizmi i zahvata na pojavnost komplikacija, te kako bi se odredilo koji su od analiziranih parametara značajni prediktori recidiva aneurizme i dodatnoga embolizacijskog zahvata. Statistička analiza provedena je programskim paketom MedCalc verzija 12.7., a razina statističke značajnosti bila je podešena na $p < 0,05$.

5. REZULTATI

5.1. Osnovna obilježja liječenih bolesnika i aneurizmi

U ovo istraživanje uključeno je ukupno 489 bolesnika s 529 sakularnih intrakranijskih aneurizmi, liječenih u Kliničkom zavodu za dijagnostičku i intervencijsku radiologiju Kliničkog bolničkog centra Zagreb (Tablica 1). Prosječna dob bolesnika je 54,32 godine (najmlađi je imao 12, a najstariji 87 godina). Ženskog je spola 399 (75,4%) a muškog 130 (24,6%) bolesnika. Većina liječenih aneurizmi bile su rupturirane (56,3%), smještene na prednjoj cirkulaciji (77,1%, detaljna anatomska raspodjela prikazana je na Slikama 15. i 16.) i bifurkacijske (58,8%), prosječnog promjera 6,95 mm (raspon od 1,5 do 28 mm) i prosječne širine vrata 3,26 mm (raspon od 1 do 16 mm).

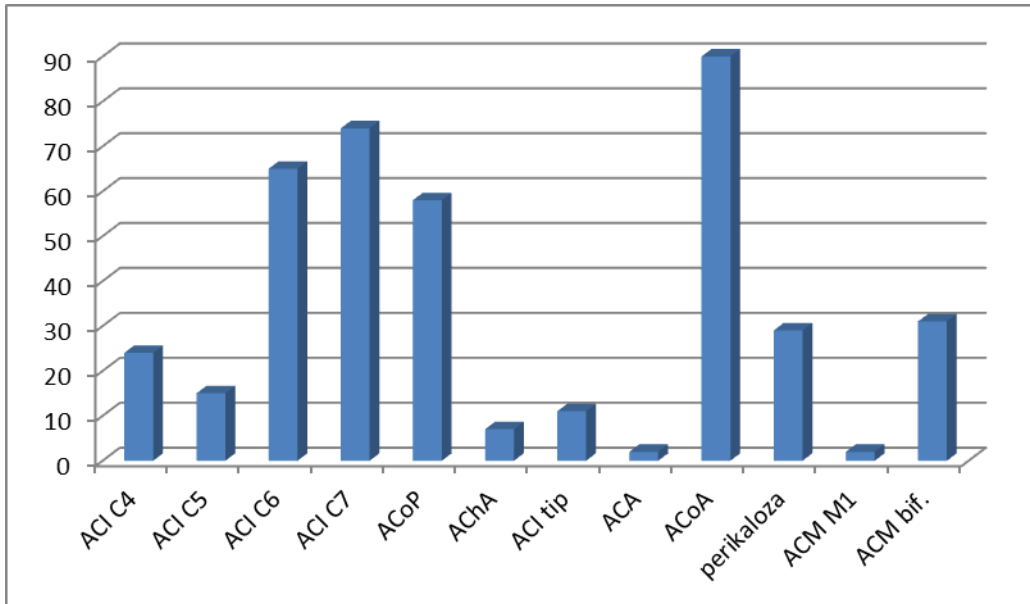
Liječene su aneurizme za potrebe istraživanja podijeljene u dvije osnovne skupine – aneurizme liječene embolizacijom zavojnicama i aneurizme liječene embolizacijom zavojnicama uz ugradnju potpornice (Tablica 2).

Samo zavojnicama bilo je liječeno 375 aneurizmi (70,9%), a zavojnicama uz ugradnju potpornice 154 aneurizme (29,1%).

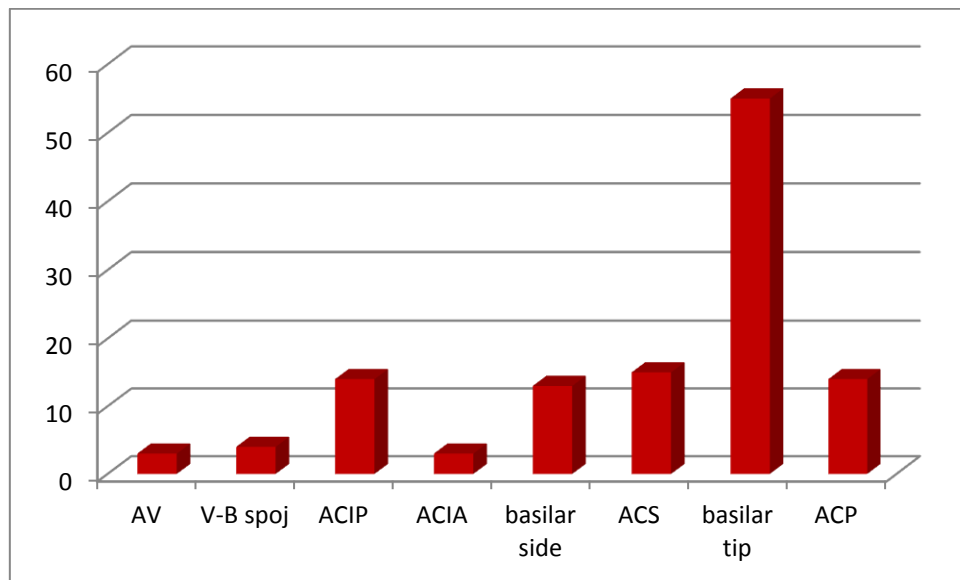
Prosječna dob bolesnika liječenih samo zavojnicama bila je nešto niža, no ne i statistički značajna (53,82 prema 55,61 godina, $p=0,139$).

Tablica 1. Demografske, kliničke i anatomske karakteristike svih liječenih aneurizmi.

EMBOlizIRANE ANEURIZME - 529	
DOB BOLESNIKA , godine prosjeak ± SD (raspon)	54,32 ± 12,66 (12 – 87)
SPOL BOLESNIKA ŽENSKI / MUŠKI (%)	399 / 130 (75,4% / 24,6%)
SMJEŠTAJ ANEURIZME BIFURKACIJSKA / POSTRANIČNA (%)	311 / 218 (58,8% / 41,2%)
SMJEŠTAJ ANEURIZME PREDNJA / STRAŽNJA CIRKULACIJA (%)	408 / 121 (77,1% / 22,9%)
NAJVEĆI PROMJER ANEURIZME , mm prosjeak ± SD (raspon)	6,95 ± 4,03 (1,5 – 28)
ŠIRINA VRATA ANEURIZME , mm prosjeak ± SD (raspon)	3,26 ± 1,89 (1 – 16)
KLINIČKI STATUS ANEURIZME RUPTURIRANA / NERUPTURIRANA (%)	298 / 231 (56,3% / 43,7%)



Slika 15. Anatomaska raspodjela liječenih aneurizmi smještenih na prednjoj cirkulaciji.



Slika 16. Anatomaska raspodjela liječenih aneurizmi smještenih na stražnjoj cirkulaciji.

Tablica 2. Demografske, kliničke i anatomske karakteristike aneurizmi podijeljenih prema načinu liječenja

EMBOlizIRANE ANEURIZME – 529				
	ZAVOJNICE+ POTPORNIKA 154	ZAVOJNICE 375	hi kvadrat test p	t-test nezavisnih uzoraka p
DOB BOLESNIKA , godine prosjek ± SD (raspon)	55,61 ± 12,84 (26 – 80)	53,82 ± 12,56 (12 – 87)		0,139
SPOL BOLESNIKA ŽENSKI / MUŠKI (%)	127 / 27 (82% / 18%)	272 / 103 (73% / 27%)	0,021*	
SMJEŠTAJ ANEURIZME BIFURKACIJSKA/ POSTRANIČNA (%)	43 / 111 (28% / 72%)	268 / 107 (71% / 29%)	< 0,0001*	
SMJEŠTAJ ANEURIZME PREDNJA / STRAŽNJA CIRKULACIJA (%)	116 / 38 (75,3% / 24,7%)	292 / 83 (77,9% / 22,1%)	0,604	
PROMJER ANEURIZME , mm prosjek ± SD (raspon)	8,76 ± 5,15 (1,5 – 28)	6,2 ± 3,19 (2 – 18)		< 0,0001*
VELIČINA ANEURIZME VELIKA / MALA (%)	58 / 96 (37,7% / 62,3%)	51 / 324 (13,6% / 86,4%)	< 0,0001*	
ŠIRINA VRATA ANEURIZME , mm prosjek ± SD (raspon)	4,62 ± 2,48 (1,5 – 16)	2,69 ± 1,21 (1 – 10)		< 0,0001*
VRAT ANEURIZME ŠIROKI / USKI (%)	122 / 32 (79,2% / 20,8%)	135 / 240 (36% / 64%)	< 0,0001*	
KLINIČKI STATUS ANEURIZME RUPTURIRANA/NERUPTURIRANA (%)	53 / 101 (34% / 66%)	245 / 130 (65% / 35%)	< 0,0001*	

Razlika u omjeru bolesnika prema spolu pokazala se statistički značajna ($p=0,021$) zbog većeg udjela bolesnica u skupini liječenoj zavojnicama uz ugradnju potpornice (82% prema 73%).

Također, postoji značajna statistička razlika između obje skupine u udjelu rupturiranih aneurizmi ($p < 0,0001$), koje su većinom liječene samo zavojnicama (245 od 375, 65%), no nezanemariv je postotak rupturiranih aneurizmi liječenih i uz ugradnju potpornice (53 od 154, 34%).

Samo zavojnicama liječeno je više bifurkacijskih aneurizmi (286 od 375, 71%), dok je uz ugradnju potpornice liječeno više postraničnih aneurizmi (111 od 154, 72%), što se također pokazalo statistički značajnim ($p < 0,0001$).

Udio aneurizmi smještenih na prednjoj cirkulaciji nije se značajno razlikovao među skupinama (77,9% prema 75,3%, $p=0,604$).

Aneurizme liječene samo zavojnicama bile su prosječno manjeg promjera od onih liječenih uz ugradnju potpornice (6,2mm prema 8,76mm, $p < 0,0001$) i užeg vrata (2,69mm prema 4,62mm, $p < 0,0001$).

5.2. Angiografski ishod liječenih aneurizmi

Okluzija aneurizme (R/R 1), što je očekivani ishod liječenja, postignuta je u 198 aneurizmi (37,4%) (Tablica 3.). Rezidualno punjenje vrata aneurizme (R/R 2) nalazi se u 23,8% aneurizmi (126 od 529), a rezidualno punjenje aneurizme (R/R 3) najčešći je rezultat u našem uzorku bolesnika (38,8%). Ukupno, komplikacije su detektirane angiografski tijekom 24,2% endovaskularnih zahvata, onih s potencijalnim neurološkim morbiditetom bilo je u 17%, a tehničkih komplikacija u 10,2% embolizacijskih zahvata.

Tablica 3. Inicijalni angiografski ishod svih liječenih aneurizmi izražen R/R ljestvicom i komplikacije zahvata.

EMBOlizIRANE ANEURIZME – 529	
INICIJALNI ANGIOGRAFSKI REZULTAT R/R 1 (%)	198 (37,4%)
INICIJALNI ANGIOGRAFSKI REZULTAT R/R 2 (%)	126 (23,8%)
INICIJALNI ANGIOGRAFSKI REZULTAT R/R 3 (%)	205 (38,8%)
KOMPLIKACIJE UKUPNO (%)	128 (24,2%)
NEUROLOŠKE KOMPLIKACIJE (%)	90 (17%)
TEHNIČKE KOMPLIKACIJE (%)	54 (10,2%)

Okluzija aneurizme postignuta je u 167 aneurizmi liječenih zavojnicama (od 375, 45%) i kod 31 aneurizme liječene uz ugradnju potpornice (od 154, 20%) (Tablica 4.). Rezidualno punjenje vrata nalazi se u 27% aneurizmi liječenih samo zavojnicama i u 15% liječenih uz ugradnju potpornice, dok se rezidualno punjenje aneurizme u većem postotku nalazi u skupini liječenoj uz ugradnju potpornice (65%). Postoji statistički značajna razlika u angiografskom rezultatu liječenja između obadvije skupine aneurizmi u sva tri rezultata prema R/R ljestvici ($p < 0,0001$).

Tablica 4. Inicijalni angiografski ishod embolizacije aneurizmi izražen R/R ljestvicom i komplikacije podijeljeni prema načinu liječenja.

ANEURIZME UKUPNO – 529			
	ZAVOJNICE+ POTPORNICA 154	ZAVOJNICE 375	hi kvadrat test p
INICIJALNI ANGIOGRAFSKI REZULTAT R/R 1 (%)	31 (20%)	167 (45%)	< 0,0001*
INICIJALNI ANGIOGRAFSKI REZULTAT R/R 2 (%)	23 (15%)	103 (27%)	0,003*
INICIJALNI ANGIOGRAFSKI REZULTAT R/R 3 (%)	100 (65%)	105 (28%)	< 0,0001*
KOMPLIKACIJE UKUPNO (%)	46 (30%)	82 (22%)	0,066
NEUROLOŠKE KOMPLIKACIJE (%)	28 (18%)	62 (17%)	0,741
TEHNIČKE KOMPLIKACIJE (%)	20 (13%)	34 (9%)	0,232

Angiografski detektirane tehničke komplikacije endovaskularnih zahvata nalaze se u 9% aneurizmi liječenih samo zavojnicama i u 13% aneurizmi liječenih uz ugradnju potpornice. Komplikacije zahvata koje mogu dovesti do neurološkog morbiditeta nalaze se u gotovo podjednakom postotku u obje skupine (17% prema 18%). Nije se statistički verificirala značajna razlika ($p=0,741$).

Stupnjevita logistička regresija identificirala je postranični smještaj aneurizme ($p=0,0002$, OR 0,338, 95% CI 0,1913 – 0,5970) i ugradnju potpornice ($p= 0,0391$, OR

1,798, 95% CI 1,0299 – 3,1388) kao čimbenike statistički značajno povezane s komplikacijama.

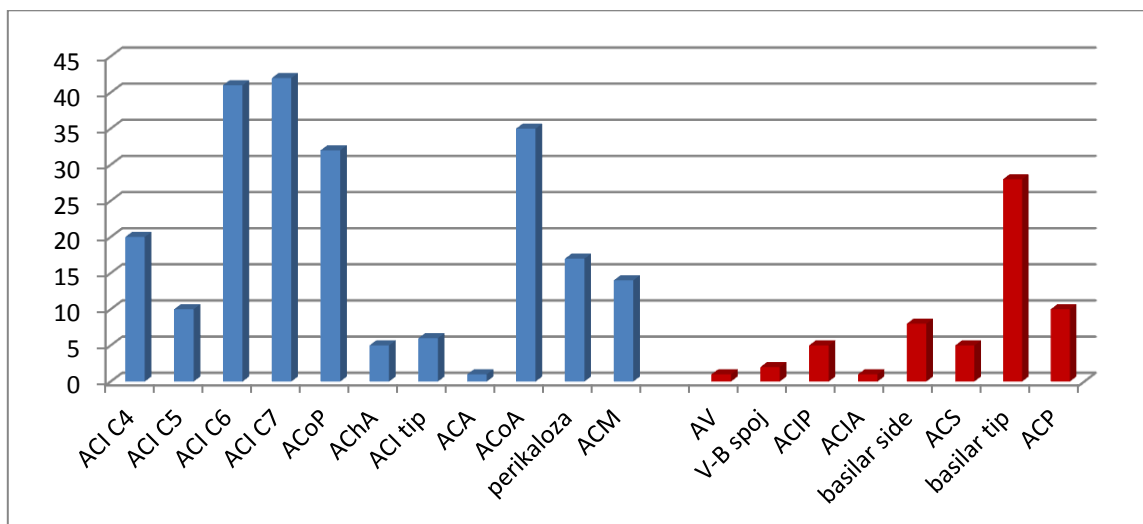
5.3. Kontrolni angiografski rezultati

Kontrolni angiografski pregledi (MR angiografija i/ili DSA), učinjeni u vremenskom periodu od najmanje 12 mjeseci nakon inicijalnog zahvata, analizirani su za 260 bolesnika s 283 aneurizme (53,5% svih liječenih aneurizmi). Osnovna demografska i anatomska analizirana obilježja kontroliranih aneurizmi ne razlikuju se statistički značajno od sveukupnoga ispitivanog uzorka, osim u udjelu rupturiranih aneurizmi, kojih je značajno manje među kontroliranim aneurizmama ($p=0,0293$) (Tablica 5., Slika 17.).

Od svih aneurizmi s angiografskim kontrolnim pregledima, 194 aneurizme liječene su samo zavojnicama (51,7% ukupno tako liječenih aneurizmi) i 89 aneurizmi liječeno je uz ugradnju potpornice (57,8%) (Tablica 6.). Osnovna analizirana anatomska i klinička obilježja kontroliranih aneurizmi značajno se statistički razlikuju među skupinama podijeljenim prema načinu liječenja, što odgovara detektiranim razlikama u uzorku svih liječenih aneurizmi. Od analiziranih demografskih obilježja, statistički se skupine definirane prema načinu liječenja značajno razlikuju u dobi bolesnika – prosječna dob liječenih samo zavojnicama je 51,35 godina, a onih i uz ugradnju potpornice 55,04 godine ($p=0,048$). Nema značajne razlike u spolu bolesnika.

Tablica 5. Demografske, kliničke i anatomske karakteristike svih aneurizmi s kontrolnim angiografskim pregledima.

ANGIOGRAFSKI KONTROLIRANE ANEURIZME – 283	
DOB BOLESNIKA , godine prosjeak ± SD (raspon)	52,29 ± 11,8 (12 – 80)
SPOL BOLESNIKA ŽENSKI / MUŠKI (%)	227 / 56 (80,2% / 19,8%)
SMJEŠTAJ ANEURIZME BIFURKACIJSKA / POSTRANIČNA (%)	145 / 183 (51,2% / 48,8%)
SMJEŠTAJ ANEURIZME PREDNJA / STRAŽNJA CIRKULACIJA (%)	223 / 60 (78,8% / 21,2%)
NAJVEĆI PROMJER ANEURIZME , mm prosjeak ± SD (raspon)	6,88 ± 3,97 (2 – 22)
ŠIRINA VRATA ANEURIZME , mm prosjeak ± SD (raspon)	3,34 ± 1,95 (1 – 16)
STATUS ANEURIZME RUPTURIRANA / NERUPTURIRANA (%)	136 / 147 (48,1% / 51,9%)



Slika 17. Anatomska raspodjela aneurizmi s kontrolnim angiografskim pregledima.

Kao i u uzorku svih liječenih aneurizmi, postoji statistički značajna razlika u inicijalnom angiografskom rezultatu liječenja između obadvije skupine kontroliranih aneurizmi u sva tri rezultata prema R/R ljestvici (Tablica7.).

Prosječno je trajanje angiografskog praćenja aneurizmi liječenih samo zavojnicama 34,93 mjeseci (najduže 90 mjeseci) i 29,27 mjeseci kod aneurizmi liječenih uz ugradnju potpornice (najduže 81 mjesec).

Kao kontrolni angiografski rezultat, okluzija aneurizme (R/R 1), nalazi se kod 98 aneurizmi liječenih zavojnicama (od 194, 50,5%) i kod 50 aneurizmi liječenih uz ugradnju potpornice (od 89, 56,2%). Rezidualno punjenje vrata aneurizme (R/R 2) nalazi se u 24,2% aneurizmi liječenih samo zavojnicama i u 16,8% liječenih uz ugradnju potpornice, dok se rezidualno punjenje aneurizme u gotovo podjednakom postotku nalazi u obje skupine, 25,2% prema 26,9%). Ne postoji statistički značajna razlika u kontrolnom angiografskom rezultatu liječenja između obadvije skupine aneurizmi ($p=0,4487$, $p=0,2159$, $p=0,8739$).

Tablica 6. Demografske, kliničke i anatomske karakteristike aneurizmi s kontrolnim praćenjem najmanje 12 mjeseci podijeljenih prema načinu liječenja.

ANGIOGRAFSKI KONTROLIRANE ANEURIZME – 283				
	ZAVOJNICE+ POTPORNICA 89	ZAVOJNICE 194	hi kvadrat test p	t-test nezavisnih uzoraka p
DOB BOLESNIKA , godine prosjeak ± SD (raspon)	54,34 ± 12,11 (26 - 80)	51,35 ± 11,57 (12 – 79)		0,048*
SPOL BOLESNIKA ŽENSKI / MUŠKI (%)	77 / 12 (87% / 13%)	150 / 44 (77% / 23%)	0,1005	
SMJEŠTAJ ANEURIZME BIFURKACIJSKA / POSTRANIČNA (%)	18 / 71 (20% / 80%)	127 / 67 (65% / 35%)	< 0,0001*	
SMJEŠTAJ ANEURIZME PREDNJA / STRAŽNJA CIRKULACIJA (%)	69 / 20 (77,5%/ 22,5%)	154 / 40 (79,4%/20,6%)	0,8434	
NAJVEĆI PROMJER ANEURIZME prosjeak ± SD (raspon)	8,8 ± 5,02 (2 – 22)	6 ± 3,02 (2 – 18)		< 0,0001*
VELIČINA ANEURIZME VELIKA / MALA (%)	34 / 55 (38,2%/ 61,8%)	26 / 168 (13,4%/86,6%)	< 0,0001*	
ŠIRINA VRATA ANEURIZME prosjeak ± SD (raspon)	4,68 ± 2,48 (1,5 – 16)	2,72 ± 1,25 (1 – 10)		< 0,0001*
ŠIRINA VRATA ŠIROK / UZAK (%)	71 / 18 (79,8%/ 20,2%)	77 / 117 (39,7%/60,3%)	< 0,0001*	
KLINIČKI STATUS ANEURIZME RUPTURIRANA / NERUPTURIRANA (%)	20 / 69 (22% / 78%)	116 / 78 (60% / 40%)	< 0,0001*	

Tablica 7. Angiografski i morfološki ishod aneurizmi s kontrolnim praćenjem najmanje 12 mjeseci podijeljenih prema načinu liječenja, izražen R/R ljestvicom.

ANGIOGRAFSKI KONTROLIRANE ANEURIZME – 283				
	ZAVOJNICE+ POTPORNICIA 89	ZAVOJNICE 194	hi kvadrat test p	t-test nezavisnih uzoraka p
INICIJALNI ANGIOGRAFSKI REZULTAT R/R 1 (%)	18 (20%)	84 (43%)	0,0003*	
INICIJALNI ANGIOGRAFSKI REZULTAT R/R 2 (%)	13 (15%)	57 (30%)	0,0115*	
INICIJALNI ANGIOGRAFSKI REZULTAT R/R 3 (%)	58 (65%)	53 (27%)	< 0,0001*	
TRAJANJE PRAĆENJA , mjeseci prosjek ± SD (raspon)	29,27 ± 17,17 (12 – 81)	34,93 ± 22,32 (12 – 90)		0,0205*
KONTROLNI ANGIOGRAFSKI REZULTAT R/R 1 (%)	50 (56,2%)	98 (50,5%)	0,4487	
KONTROLNI ANGIOGRAFSKI REZULTAT R/R 2 (%)	15 (16,8%)	47 (24,2%)	0,2159	
KONTROLNI ANGIOGRAFSKI REZULTAT R/R 3 (%)	24 (26,9%)	49 (25,2%)	0,8739	

Tablica 8. Morfološki ishod aneurizmi s kontrolnim praćenjem najmanje 12 mjeseci podijeljenih prema načinu liječenja.

ANGIOGRAFSKI KONTROLIRANE ANEURIZME – 283			
	ZAVOJNICE+ POTPORNICA 89	ZAVOJNICE 194	hi kvadrat test p
REKANALIZACIJA (%)	6 (6,7%)	31 (15,9%)	0,0511
RAST (%)	13 (14,6%)	32 (16,5%)	0,8195
STABILNI REZULTAT (%)	32 (35,9%)	85 (43,8%)	0,2642
NAKNADNA OKLUZIJA (%)	38 (42,7%)	46 (23,7%)	0,0019*

Kada se rezultati liječenja kategoriziraju morfološki (Tablica 8.), statistički značajna razlika postoji samo u broju / postotku naknadno okludiranih aneurizmi, kojih je više u skupini liječenoj uz ugradnju potpornice (38 od 89 aneurizmi, 42,7%, $P=0,0019$).

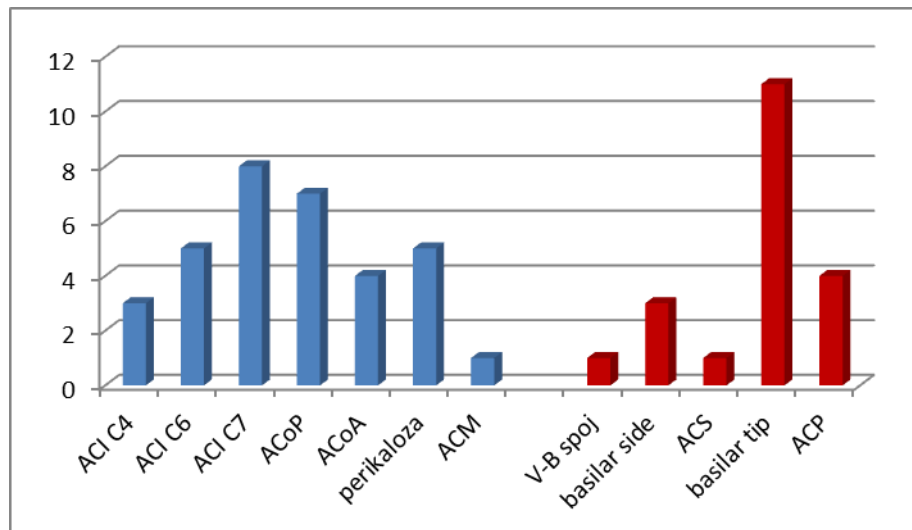
Stupnjevita logistička regresija identificirala je velike aneurizme ($p=0,0294$, OR 0,4514, 95% CI 0,2206 – 0,9236) i ugradnju potpornice ($p=0,0002$, OR 2,9381, 95% CI 1,6573 - 5,2088) kao čimbenike statistički značajno povezane s naknadnom okluzijom.

Iako je u skupini aneurizmi liječenih samo zavojnicama 5 puta više rekanaliziranih aneurizmi, statistička razlika na granici je značajnosti (31 prema 6 u skupini liječenoj uz ugradnju potpornice, $P=0,0511$).

Stupnjevita logistička regresija identificirala je smještaj aneurizme na stražnjoj cirkulaciji ($p=0,0354$, OR 1,9502, 95% CI 1,0466 – 3,6339) i veliki promjer aneurizme ($p=0,0002$, OR 3,5397, 95% CI 1,8160 – 6,8996) kao čimbenike statistički značajno povezane s recidivom (rekanalizacijom i rastom) emboliziranih aneurizmi.

5.4. Obilježja doemboliziranih aneurizmi

Od ukupno 529 liječenih aneurizmi, 53 je bilo potrebno liječiti dodatnim embolizacijskim zahvatom (10%) (Tablica 9., Slika 18.). Prosječna dob tih bolesnika bila je 52,36 godina (u rasponu od 12 do 75). Raspodjela prema spolu, kliničkom statusu i smještaju aneurizmi podudara se s raspodjelom svih liječenih aneurizmi, no prosječan promjer doemboliziranih aneurizmi značajno je veći (10,03mm, $p<0,0001$), kao i prosječna širina vrata (4,29mm, $p=0,008$).



Slika 18. Anatomaska raspodjela doemboliziranih aneurizmi.

Tablica 9. Demografske, kliničke i anatomske karakteristike doemboliziranih aneurizmi.

DOEMBOLIZIRANE ANEURIZME – 53	
DOB BOLESNIKA , godine prosjek ± SD (raspon)	52,36 ± 13,78 (12 – 75)
SPOL BOLESNIKA ŽENSKI / MUŠKI (%)	43 / 10 (75,4% / 24,6%)
SMJEŠTAJ ANEURIZME BIFURKACIJSKA / POSTRANIČNA (%)	29 / 24 (54,7% / 45,3%)
SMJEŠTAJ ANEURIZME PREDNJA / STRAŽNJA CIRKULACIJA (%)	33 / 20 (77,1% / 22,9%)
PROMJER ANEURIZME , mm prosjek ± SD (raspon)	10,03 ± 4,89 (2,5 – 28)
ŠIRINA VRATA ANEURIZME , mm prosjek ± SD (raspon)	4,29 ± 2,67 (1,5 – 16)
STATUS ANEURIZME RUPTURIRANA / NERUPTURIRANA (%)	26 / 27 (56,3% / 43,7%)

Kada se doembolizirane aneurizme podijele prema načinu inicijalnog liječenja, 33 ih je bilo liječeno samo zavojnicama, a 20 uz ugradnju potpornice (Tablica 10.).

Između ovih dviju skupina postoji statistički značajna razlika samo u promjeru, tj. veličini aneurizme ($p=0,0039$, $p=0,0145$), u širini vrata ($p=0,0122$), te načinu dodatnog liječenja, tj. tehnici doembolizacije ($p=0,0145$).

Najveći postotak aneurizmi u obje skupine imao je najlošiji inicijalni angiografski rezultat (R/R 3, 54,5% samo zavojnice i 85% uz ugradnju potpornice) uz statistički značajnu razliku među skupinama ($p=0,0488$) (Tablica 11.).

Prosječno vrijeme od inicijalnog zahvata do doembolizacije ne razlikuje se značajno među skupinama (18,93 prema 16,92 mjeseca, $p=0,6516$).

Angiografski rezultat doembolizacijskih zahvata također se statistički značajno ne razlikuje između skupina.

Kada se doembolizirane aneurizme podijele u skupine prema korištenoj tehnici dodatnog liječenja (samo zavojnice ili i upotreba potpornice), ne pronalaze se statistički značajne razlike u neposrednom angiografskom rezultatu, ni u kontrolnim angiografskim i morfološkim ishodima dodatnih endovaskularnih zahvata (dostupni su kontrolni angiografski pregledi za 47 doemboliziranih aneurizmi) (Tablica 12.).

Tablica 10. Demografske, kliničke i anatomske karakteristike doemboliziranih aneurizmi prema inicijalnom načinu liječenja.

DOEMBOLIZIRANE ANEURIZME – 53				
	ZAVOJNICE+ POTPORNICA 20	ZAVOJNICE 33	hi kvadrat test p	t-test nezavisnih uzoraka p
DOB BOLESNIKA , godine godine ± SD (raspon)	54,15 ± 14,03 (26 – 75)	51,27 ± 13,72 (12 – 74)		0,4665
SPOL BOLESNIKA ŽENSKI / MUŠKI (%)	15 / 5 (75% / 25%)	28 / 5 (84,8%/15,2%)	0,5988	
SMJEŠTAJ ANEURIZME BIFURKACIJSKA / POSTRANIČNA (%)	8 / 12 (40% / 60%)	21 / 12 (63,6%/36,4%)	0,1642	
SMJEŠTAJ ANEURIZME PREDNJA / STRAŽNJA CIRKULACIJA (%)	10 / 10 (50% / 50%)	23 / 10 (69,7%/30,3%)	0,2536	
PROMJER ANEURIZME , mm prosjek ± SD (raspon)	12,45 ± 5,36 (5 – 28)	8,56 ± 3,98 (2,5 – 18)		0,0039*
VELIČINA ANEURIZME VELIKA / MALA (%)	15 / 5 (75% / 25%)	12 / 21 (36,4%/63,6%)	0,0145*	
ŠIRINA VRATA ANEURIZME , mm prosjek ± SD (raspon)	5,62 ± 3,24 (2 – 16)	3,48 ± 1,89 (1,5 – 10)		0,0122*
ŠIRINA VRATA ŠIROK / UZAK (%)	15 / 5 (75% / 25%)	15 / 18 (45,5%/54,5%)	0,0691	
KLINIČKI STATUS ANEURIZME RUPTURIRANA/ NERUPTURIRANA (%)	6 / 14 (30% / 70%)	20 / 13 (60,6%/39,4%)	0,0605	
TEHNIKA DOEMBOLIZACIJE ZAVOJNICE / I POTPORNICA (%)	15 / 5 (75% / 25%)	12 / 21 (36,4%/63,6%)	0,0145*	

Tablica 11. Angiografski ishod doembolizacije aneurizmi podijeljenih prema načinu inicijalnog liječenja izražen R/R ljestvicom.

DOEMBOLIZIRANE ANEURIZME – 53				
	ZAVOJNICE+ POTPORNICA 20	ZAVOJNICE 33	hi kvadrat test p	t-test nezavisnih uzoraka p
INICIJALNI ANGIOGRAFSKI REZULTAT R/R 1 (%)	3 (15%)	9 (27,3%)	0,4863	
INICIJALNI ANGIOGRAFSKI REZULTAT R/R 2 (%)	0 (0%)	6 (18,2%)	0,1146	
INICIJALNI ANGIOGRAFSKI REZULTAT R/R 3 (%)	17 (85%)	18 (54,5%)	0,0488*	
VRIJEME DO DOEMBOLIZACIJE , mjeseci prosjek ± SD (raspon)	16,92 ± 15,89 (0,1 – 68)	18,93 ± 16,89 (1 – 72)		0,6516
ANGIOGRAFSKI REZULTAT DOEMBOLIZACIJE R/R 1 (%)	5 (25%)	11 (33,3%)	0,7399	
ANGIOGRAFSKI REZULTAT DOEMBOLIZACIJE R/R 2 (%)	3 (15%)	9 (27,3%)	0,4863	
ANGIOGRAFSKI REZULTAT DOEMBOLIZACIJE R/R 3 (%)	12 (60%)	13 (39,4%)	0,2409	

Tablica 12. Angiografski i morfološki ishod doemboliziranih aneurizmi s angiografskim kontrolnim pregledima prema načinu dodatnog liječenja izražen R/R ljestvicom.

ANGIOGRAFSKI KONTROLIRANE DOEMBOLIZIRANE ANEURIZME – 47				
	ZAVOJNICE+ POTPORNICA 24	ZAVOJNICE 23	hi kvadrat test p	t-test nezavisnih uzoraka p
ANGIOGRAFSKI REZULTAT DOEMBOLIZACIJE R/R 1 (%)	7 (29,2%)	8 (34,8%)	0,9204	
ANGIOGRAFSKI REZULTAT DOEMBOLIZACIJE R/R 2 (%)	7 (29,2%)	4 (17,4%)	0,5428	
ANGIOGRAFSKI REZULTAT DOEMBOLIZACIJE R/R 3 (%)	10 (41,6%)	11 (47,8%)	0,8957	
TRAJANJE PRAĆENJA , mjeseci prosjek ± SD (raspon)	22,62 ± 17,69 (1 – 55)	19,52 ± 17,34 (1 – 53)		0,5470
KONTROLNI ANGIOGRAFSKI REZULTAT R/R 1 (%)	12 (50%)	8 (34,8%)	0,4474	
KONTROLNI ANGIOGRAFSKI REZULTAT R/R 2 (%)	7 (29,2%)	8 (34,8%)	0,9204	
KONTROLNI ANGIOGRAFSKI REZULTAT R/R 3 (%)	5 (20,8%)	7 (30,4%)	0,6745	
POGORŠANJE REZULTATA (%)	7 (29,2%)	7 (30,4%)	0,8228	
STABILNI REZULTAT (%)	6 (25%)	12 (52,2%)	0,1062	
POBOLJŠANJE REZULTATA (%)	11 (45,8%)	4 (17,4%)	0,0754	

Stupnjevita logistička regresijska analiza detektirala je veličinu aneurizme ($p < 0,0001$, OR 3,6928, 95% CI 1,9723 to 6,9143), smještaj na stražnjoj cirkulaciji ($p = 0,0469$, OR 1,8940, 95% CI 1,0089 to 3,5559) i inicijalni R/R skor 3 ($p = 0,0139$, OR 2,2468, 95% CI 1,1787 to 4,2830) kao statistički najznačajnije prediktore dodatnoga embolizacijskog zahvata.

Osam aneurizmi dodatno je liječeno više puta (7 aneurizmi s 2 doembolizacijska zahvata i 1 s 3 doembolizacije) (Tablica 13.).

U skupini doemboliziranih aneurizmi nalazi se i 5 aneurizmi koje su rupturirale nakon inicijalnoga embolizacijskog zahvata (2 rerupturirale nakon liječenja inicijalno rupturirane aneurizme) (Tablica 14.), što čini 0,9% svih liječenih aneurizmi i 9,4% doemboliziranih aneurizmi. U većini slučajeva (uz ogradu zbog malog uzorka) to su bile velike aneurizme, širokog vrata, inicijalno nerupturirane, u potpunosti okludirane i liječene uz ugradnju potpornice. Prosječno je vrijeme nastanka rupture nakon endovaskularnog zahvata bilo 27,02 mjeseca (raspon od 3 dana do 68 mjeseci).

Tablica 13. Demografske, kliničke, anatomske i angiografske karakteristike višestruko doemboliziranih aneurizmi.

	spol	dob (g)	smještaj	SAH	veličina (mm)	širina vrata (mm)	inicijalni R/R	ugradnja potpornice	broj doembolizacija
1.	M	30	ACP	0	14	2	3	0	2
2.	F	36	basilar tip	1	10	4,5	3	0	2
3.	F	45	perikalozna	1	4,5	1,5	2	0	2
4.	M	45	basilar tip	0	11,5	7,5	3	0	3
5.	F	47	basilar tip	0	14	5	3	1	2
6.	M	67	ACM	0	15	5	3	1	2
7.	F	47	basilar tip	1	7	3	3	0	2
8.	F	64	ACI C7	0	13	5	1	1	2

Tablica 14. Demografske, kliničke, anatomske i angiografske karakteristike aneurizmi rupturiranih nakon endovaskularnog liječenja.

	spol	dob (g)	smještaj	SAH	veličina (mm)	širina vrata (mm)	inicijalni R/R	ugradnja potpornice	vrijeme nakon embolizacije (m)
1.	F	69	perikalozna	1	6	3	1	0	2
2.	F	38	basilar tip	0	28	10	3	1	0,1
3.	F	50	VB spoj	1	10	3	1	1	68
4.	F	64	ACI C7	0	13	5	1	1	20
5.	M	67	ACM	0	15	5	3	1	45

6. RASPRAVA

Endovaskularno liječenje intrakranijskih aneurizmi razvilo se prvenstveno kao alternativa neurokirurgiji u slučajevima bolesnika klinički nepovoljnih za operativni zahvat i anatomske nepovoljnih aneurizmi (16,17).

Izum i razvoj Guglielmijevih elektrolitički odvojivih platinastih zavojnica kojima se ispunjava lumen intrakranijskih aneurizmi bio je ključan za naglu ekspanziju tehnike koja se pokazala vrlo uspješnom i sigurnom, osobito za aneurizme nepovoljne za klasični kirurški pristup. Čak je i ISAT studija randomizirala samo one pacijente kod kojih se smatralo da su aneurizme pogodne za oba načina liječenja, i u tom slučaju dokazana je značajna razlika u kliničkom ishodu između endovaskularno i kirurški liječenih pacijenata (31).

Međutim, istovremeno se pokazalo da je dugoročni morfološki rezultat lošiji nakon endovaskularnog liječenja, prvenstveno zbog pojave kompakcije zavojnica i rekanalizacije, tj. recidiva aneurizme (96,97). To se prvenstveno događa kod velikih aneurizmi i onih širokog vrata, tj. nepovoljnog odnosa širine fundusa prema širini vrata. Stoga su se počele uvoditi tzv. *remodelling* tehnike, kojima se dodatnim pomoćnim sredstvima (intrakranijski baloni i potpornice) pokušava "rekonstruirati" anatomske povoljniji vrat aneurizme i postići njeno bolje punjenje, te u konačnici trajnija okluzija. Uvođenje dodatnoga intravaskularnog materijala i manipulacija povećavaju rizik proceduralnih komplikacija, a upotreba potpornica zahtijeva medikamentoznu antiagregacijsku pripremu što ograničava njihovu ulogu kod akutno rupturiranih aneurizmi. Rezultati dosada objavljenih istraživanja šaroliki su i pokazuju manju, istu ili veću učestalost proceduralnih komplikacija u usporedbi s embolizacijom samo zavojnicama (91,92,93), no prevladava mišljenje da je konačni morfološki rezultat ipak povoljniji (98).

Kako bismo provjerili navedene tvrdnje, proveli smo retrospektivno istraživanje nalaza i slikovnih zapisa endovaskularnih zahvata embolizacije izvedenih u Kliničkom zavodu za dijagnostičku i intervencijsku radiologiju Kliničkog bolničkog centra Zagreb na 489 bolesnika s 529 intrakranijskih sakularnih aneurizmi. Naši bolesnici bili su u prosjeku srednje životne dobi (54,32 godina, raspon od 12 do 87 godina), što odgovara epidemiološkim podacima o prevalenciji aneurizmi u odrasloj populaciji i incidenciji rupture aneurizmi, tj. SAK-a (2,99). Raspodjela pacijenata prema spolu također je očekivana – 3/4 žena i 1/4 muškaraca – i odražava predilekciju ženskog spola za razvoj aneurizmi i SAK-a (100).

Iako je značajno veća prevalencija aneurizmi u općoj populaciji od incidencije SAK-a, prije odluke o liječenju potrebno je kod svake incidentalne aneurizme procijeniti je li rizik eventualne rupture (vrlo mali kod aneurizmi smještenih na prednjoj cirkulaciji i promjera manjeg od 7mm; 14,15) veći od eventualnog rizika pojedinog načina liječenja, stoga je ipak većina aneurizmi liječena nakon rupture (56,3%).

Također, većina liječenih aneurizmi bila je smještena na prednjoj cirkulaciji (77,1%), što je manje od postotka u općoj populaciji (oko 90%), a to dijelom pokazuje već ranije spomenutu poziciju endovaskularnog načina liječenja kao metode izbora za aneurizme stražnje cirkulacije (101). Isto tako, u našem je uzorku broj liječenih aneurizmi na srednjoj cerebralnoj arteriji manji od očekivanog udjela u općoj populaciji jer su one u našoj ustanovi primarno interes neurokirurgije. Učestalost liječenih aneurizmi na ostalim anatomskim lokacijama, prvenstveno na arterijama koje tvore Willisov krug, odražava njihovu uobičajenu distribuciju (3,4).

Više aneurizmi nalazilo se na bifurkacijama arterija u odnosu na postranični smještaj (58,8% prema 41,2%), što je u skladu sa značajnim utjecajem hemodinamskih čimbenika na stvaranje aneurizmi (102,103).

Prosječan promjer aneurizmi bio je 6,95mm, što ih svrstava u male aneurizme, a prosječna širina vrata je 3,26mm, što odgovara uskom vratu.

Liječene aneurizme za potrebe istraživanja podijeljene su u dvije osnovne skupine – aneurizme liječene embolizacijom zavojnicama i aneurizme liječene embolizacijom zavojnicama uz ugradnju potpornice.

Očekivano su se pokazale razlike u anatomskim karakteristikama različito liječenih aneurizmi. Prosječni promjer aneurizmi liječenih uz ugradnju potpornice značajno je veći u odnosu na one liječene samo zavojnicama (8,76mm u odnosu na 6,2mm, $p < 0,0001$), što je posljedica različitog udjela velikih aneurizmi u ukupnom broju liječenih aneurizmi pojedinom metodom (37,7% s ugradnjom potpornice prema 13,6% zavojnicama, $p < 0,0001$) i potvrđuje primarnu namjenu potpornice za uspješnije liječenje velikih aneurizmi. Isti rezultat dobiven je uspoređujući širinu vrata aneurizmi između dvije skupine – aneurizme liječenje uz ugradnju potpornice su prosječno šireg vrata (4,62mm prema 2,69mm, $p < 0,0001$) što je posljedica značajno većeg udjela aneurizmi koje ispunjavaju ranije navedene kriterije za široki vrat (79,2% prema 36%, $p < 0,0001$) i opravdava uporabu potpornice.

Statistički značajno veći udio bifurkacijskih aneurizmi među onima liječenim samo zavojnicama (286 od 375, 71%), kao i veći udio postraničnih među onima liječenima uz ugradnju potpornice (111 od 154, 72%), posljedica je značajno većeg udjela aneurizmi uskog vrata među bifurkacijskim i aneurizmi širokog vrata među postraničnim aneurizmama ($p < 0,0001$). Udio aneurizmi prema smještaju na prednjoj ili stražnjoj cirkulaciji cirkulaciji nije se značajno razlikovao među različito liječenim skupinama ($p=0,604$) i prvenstveno odražava ranije navedenu značajno veću učestalost aneurizmi na prednjoj cirkulaciji.

Promatrajući raspodjelu aneurizmi prema kliničkom statusu (ruptura / prisutnost SAK-

a), također uočavamo očekivanu značajnu razliku između dvije skupine – bitno je manji udio rupturiranih aneurizmi u skupini liječenoj uz ugradnju potpornice, tj. značajno je veći udio rupturiranih aneurizmi u skupini liječenoj samo zavojnicama (34% naprama 65%, $p < 0,0001$). Osim već ranije spomenute ograničene upotrebe potpornica kod akutnog SAK-a zbog nepostojanja uobičajene preproceduralne peroralne antiagregacijske farmakološke profilakse, u našem uzorku značajno je manji udio aneurizmi širokog vrata među rupturiranim aneurizmama nego među nerupturiranim ($p < 0,0001$), što također smanjuje potrebu za korištenjem potpornica.

Poznata je činjenica da se cilj liječenja, a to je potpuna okluzija aneurizme, endovaskularnim zahvatima postiže u značajno nižem postotku nego neurokirurškom operacijom (104) i kreće se od 35 do 60% (30,43,97,105,106,107), uz posljedično značajan postotak nepotpuno okludiranih aneurizmi, tj. nepotpuno reduciran rizik rupture (108). Naši rezultati od oko 37% inicijalno potpuno i 63% nepotpuno okludiranih aneurizmi ne odudaraju bitno od objavljenih rezultata drugih grupa, i prvenstveno su posljedica "konzervativnog" stava u postizanju "savršenoga" angiografskog rezultata (71), osobito u slučaju rupturiranih aneurizmi kad je mogućnost intraproceduralne rerupture i drugih komplikacija značajno veća (109). U naše dvije promatrane skupine aneurizmi podijeljenih prema načinu liječenja postoji značajna razlika u udjelima inicijalnih angiografskih rezultata prema R/R ocjenskoj ljestvici. Značajno je veći postotak potpuno okludiranih aneurizmi u skupini liječenoj samo zavojnicama od onih liječenih uz ugradnju potpornice (R/R1, 45% prema 20%, $P < 0,0001$), a osobito je velika razlika u postotku aneurizmi s rezidualnim punjenjem lumena (R/R3), kojih je u skupini liječenoj uz ugradnju potpornice čak 65% (prema 28% liječenih samo zavojnicama, $P < 0,0001$). Za to postoji nekoliko razloga – ugradnja potpornice smanjuje mogućnost mijenjanja

položaja mikrokatertera i postavljanja dodatnih zavojnica u rezidualne dijelove aneurizme pri kraju zahvata (osobito kod velikih aneurizmi i onih širokog vrata kakva je većina tako liječenih aneurizmi); potpornica se ponekad primarno ugrađuje s očekivanjem njena "prookluzivnog" učinka kod malih i vrlo malih aneurizmi širokog vrata i tada se ne nastoji postići potpuna okluzija zavojnicama ili se ponekad potpornica postavlja preko vrata nepotpuno okludirane velike ili orijaške aneurizme na kraju zahvata s istim očekivanjem naknadnog učinka. Ne manje bitan razlog je i korištenje antiagregacijskih lijekova radi sprječavanja tromboze stenta, koji također utječu na stvaranje tromba oko postavljenih zavojnica i na konačni stupanj okluzije (92).

Ukupni postotak angiografski detektiranih komplikacija u našem uzorku relativno je visok (24,2%) u odnosu na objavljene rezultate velikih serija pacijenata (8 do 19%, 43, 92, 97, 110, 111, 112) i odnosi se prvenstveno na komplikacije definirane kao one s "potencijalnim" neurološkim morbiditetom (17% svih liječenih aneurizmi), poput ruptur aneurizme ili tromboze i okluzije ishodišne arterije, potpornice ili arterije u drugome vaskularnom području, a manjim dijelom na tehničke komplikacije (10,2% svih liječenih aneurizmi) poput ispadanja dijela ili cijele zavojnice iz aneurizme u ishodišnu arteriju ili neadekvatne pozicije potpornice. No, potrebno je naglasiti da je ovakva definicija komplikacija u ovom istraživanju vrlo široka jer je, da bismo koliko je moguće reducirali pristranost u ocjeni uspjeha liječenja, u komplikacije uvršteno svako odstupanje od tehnički besprijekornog rezultata detektirano tijekom zahvata. Za stvarne stope postproceduralnog morbiditeta i mortaliteta bilo bi potrebno u rezultate uključiti podatke o neurološkom statusu pacijenata neposredno nakon zahvata, pri otpustu i pri kontrolnim pregledima, što nije bio predmet ovog istraživanja i predstavlja jedno od njegovih značajnijih ograničenja.

Stoga je važno naglasiti da svaka angiografski detektirana komplikacija ne dovodi nužno do novog, prolaznog ili trajnog, neurološkog deficita jer se uvijek pokušava promptno sanirati, bilo primjenom trombolitika ili dodatnih endovaskularnih materijala, ukoliko se procjeni da ugrožava normalnu cirkulaciju. Prema literaturnim navodima, trajne neurološke komplikacije uvijek su značajno rjeđe od angiografski detektiranih intraproceduralnih komplikacija (113,114).

Među našim promatranim skupinama nije se našlo statistički značajne razlike u učestalosti obje vrste komplikacija, što potvrđuje prvi dio hipoteze istraživanja da uporaba potpornice ne povećava učestalost komplikacija i dopušta njihovo korištenje kao pomoćnoga embolizacijskog sredstva. Također, nije se našlo statistički značajne razlike u učestalosti komplikacija ako se potpornica ugradila prilikom embolizacije rupturirane ili nerupturirane aneurizme, što ne isključuje potrebu pažljive preproceduralne procjene anatomskih karakteristika svake aneurizme radi izbora najpovoljnije tehnike liječenja i adekvatne antiagregacijske pripreme i u akutnih pacijenata (115). Ponovo naglašavamo da stope komplikacija u ovom istraživanju ne odgovaraju stvarnim stopama neurološkog morbiditeta koje nismo ispitivali.

Drugi dio ovog istraživanja bavio se dugoročnim morfološkim ishodom emboliziranih aneurizmi s kontrolnim angiografskim pregledima učinjenim najmanje 12 mjeseci nakon embolizacijskog zahvata. Taj osnovni kriterij zadovoljilo je 53% liječenih bolesnika i aneurizmi. Slične postotke angiografski kontroliranih bolesnika i aneurizmi imale su i druge grupe s velikim serijama (92,116), a osnovi je razlog taj što smo mogli analizirati podatke samo iz arhiva našeg Zavoda, dok je značajan broj bolesnika bio upućen iz drugih ustanova u Republici Hrvatskoj i iz inozemstva te angiografske kontrole obavljaju u drugim ustanovama. U obzir treba uzeti i pacijente koji se ne kontroliraju, kao i one sa smrtnim ishodom vezanim za SAK i njegovo

liječenje ili za druge bolesti. Točniji podatci dobili bi se uvidom u nalaze neuroloških kontrolnih pregleda, što ponovo predstavlja ograničenje ovako dizajniranog istraživanja.

Promatrana demografska i anatomska obilježja angiografski kontroliranih emboliziranih aneurizmi ne razlikuju se značajno od uzorka svih emboliziranih aneurizmi, osim u udjelu rupturiranih aneurizmi, kojih je značajno manje među kontroliranim aneurizmama, što je vjerojatno posljedica ranije navedenih razloga. Također, uspoređujući detaljnu anatomsku raspodjelu kontroliranih aneurizmi, uočava se relativno manji broj aneurizmi smještenih na prednjoj komunikantnoj arteriji u odnosu na ukupni uzorak. Iako su aneurizme na toj lokaciji najčešće među rupturiranim aneurizmama (2,6), obično velika količina SAK-a na inicijalnom CT pregledu, često intraventrikularno krvarenje i posljedično razvoj hidrocefalusa (117), uzroci su značajnoga kasnijeg morbiditeta koji, kao što je navedeno, utječe na redovitost angiografskih kontrola.

Omjer kontroliranih aneurizmi prema načinu liječenja također se poklapa s omjerom u ukupnom uzorku, a i razlike među promatranim demografskim, kliničkim i anatomske obilježjima između obje skupine također se poklapaju s razlikama opisanim u ukupnom uzorku. Izuzetak je dob bolesnika, koja se, međutim, ni u jednoj naknadnoj analizi nije pokazala kao čimbenik značajnog utjecaja na angiografski ishod liječenja.

Promatrani uzorak kontroliranih aneurizmi pokazao je značajne razlike u inicijalnom angiografskom ishodu između skupina podijeljenih prema načinu liječenja, kao i ukupni uzorak liječenih aneurizmi, sa značajno većim udjelom potpuno okludiranih aneurizmi među onima liječenim samo zavojnicama i najvećim udjelom nepotpuno ispunjenih aneurizmi među onima s ugradnjom potpornice.

Sve navedeno dopušta nam da sljedeće rezultate o dugoročnom morfološkom ishodu dobivene na uzorku kontroliranih aneurizmi smatramo validnim i za sve liječene aneurizme.

Analizom kontrolnih angiografskih pregleda pokazalo se da nema značajne razlike u rezultatima prema R/R ljestvici između skupina podijeljenih prema načinu liječenja, sa sada najvećim udjelom potpuno okludiranih aneurizmi u obje skupine, i među onima liječenim samo zavojnicama i onima s ugradnjom potpornice (50,5% i 56,2%, $p=0,4487$), što je povećanje udjela u odnosu na inicijalne rezultate.

U skupini aneurizmi liječenih samo zavojnicama razlike u udjelu aneurizmi s rezidualnim punjenjem vrata i rezidualnim punjenjem lumena nisu toliko izražene uspoređujući inicijalne i kontrolne rezultate, ali u skupini liječenoj uz ugradnju potpornice značajno je manji udio aneurizmi s rezidualnim punjenjem lumena među kontroliranim aneurizmama.

Možemo zaključiti da se inicijalno lošiji angiografski rezultat aneurizmi liječenih uz ugradnju potpornice poboljšava tijekom vremena i, u konačnici, ne razlikuje se značajno od dugoročnoga angiografskog rezultata aneurizmi liječenih samo zavojnicama, što dokazuje očekivani "prookluzivni" učinak potpornice, pokazan u najnovijim studijama (118-122). Opisani učinak dodatno se odražava analizom razlika u morfološkom rezultatu, koji ocjenjujemo kao rekanalizacija aneurizme (pojava punjenja ranije potpuno okludirane aneurizme), rast aneurizme (povećanje ranije prisutnoga rezidualnog punjenja vrata ili lumena aneurizme), naknadna okluzija (nestanak ranije prisutnoga rezidualnog punjenja vrata ili lumena aneurizme) ili stabilni rezultat (bez promjene u angiografskom rezultatu R/R ljestvice).

Naime, između naših dviju skupina angiografski kontroliranih aneurizmi podijeljenih prema načinu liječenja postoji statistički značajna razlika samo u pojavnosti

naknadne okluzije koja je mnogo češća u skupini liječenoj uz ugradnju potpornice (42,7% prema 23,7% u skupini liječenoj samo zavojnicama, $p=0,0019$), a provedena multivarijantna analiza identificirala je ugradnju potpornice kao statistički najjači prediktor naknadne okluzije aneurizme ($p= 0,0002$, OR 2,9381, 95% CI 1,6573 – 5,2088). Smatramo da je time potvrđen treći dio postavljene hipoteze – da ugradnja potpornice smanjuje učestalost perzistentnoga rezidualnog punjenja aneurizme – uz napomenu da među kontroliranim aneurizmama i nadalje ostaje značajan postotak nepotpuno okludiranih aneurizmi koji se, međutim, ne preslikava proporcionalno na povećani rizik naknadnih ruptura (29-33).

Drugi dio postavljene hipoteze da ugradnja potpornice smanjuje učestalost recidiva, nije se pokazao točnim u našem istraživanju. Recidivom aneurizme smatramo pojavu rekanalizacije i rasta aneurizme, i on se u našem kontroliranom uzorku nalazi u nešto više od 30% aneurizmi liječenih samo zavojnicama i nešto više od 20% aneurizmi liječenih uz ugradnju potpornice, no bez statistički značajne razlike ($p= 0,0760$), iako je zasebno razlika u učestalosti rekanalizacije na granici statističke značajnosti (6,7% u skupini aneurizmi liječenih uz ugradnju potpornice prema 15,9% u skupini liječenih samo zavojnicama, $p=0,0511$). Navedene stope recidiva podudaraju se s onima opisanim u literaturi (41–45, 118–122), a multivarijanta analiza identificirala je u našem uzorku samo veliki promjer aneurizme i smještaj na stražnjoj cirkulaciji kao prediktore statistički značajno povezane s recidivom emboliziranih aneurizmi.

Značajna stopa recidiva aneurizmi ne implicira nužno i istu stopu dodatnih embolizacijskih zahvata, koji se prema rezultatima iz literature obavljaju samo u oko polovine recidiva (123,124). Naime, ocjenska ljestvica angiografskih rezultata koja se uobičajeno koristi (i koja je korištena u ovom istraživanju) semikvantitativna je i ne dopušta preciznu procjenu veličine rezidualnog dijela aneurizme, npr. ocjena R/R3

može označavati rezidualno punjenje lumena aneurizme od 3mm, što predstavlja značajnu razliku ako je inicijalni promjer aneurizme 5 ili 10mm. Zbog toga kontrolni angiografski rezultat nije jedini kriterij za odluku o potrebi doembolizacije, nego se ona donosi na individualnoj razini za svakog bolesnika. U obzir se uzimaju svi demografski, klinički i anatomske čimbenici za koje se zna da su povezani s većim rizikom rupture – prijašnja ruptura, mlađa dob i duži očekivani životni vijek, ženski spol, obiteljska predispozicija, inicijalni veliki promjer aneurizme i smještaj na prednjoj komunikantnoj arteriji ili stražnjoj cirkulaciji (124).

U našem promatranom uzorku doembolizacijski zahvati bili su indicirani za 53 aneurizme (10% od ukupnog broja aneurizmi), od čega je 8 aneurizmi bilo dodatno liječeno više puta (1,5%, najviše 3 puta). Doembolizirane aneurizme bile su značajno većeg promjera i šireg vrata od prosjeka svih emboliziranih aneurizmi i relativno češće nalazile su se na stražnjoj cirkulaciji, što se u multivarijantnoj analizi pokazalo kao jedan od čimbenika značajno statistički povezanih s dodatnim embolizacijskim zahvatom, uz veličinu aneurizme i inicijalni angiografski rezultat R/R3.

Osobito se brojem ističu aneurizme smještene na vršku bazilarne arterije, koje su također najčešće više puta doembolizirane aneurizme. Navedeno opažanje u skladu je s literaturom (125) i zbog važnosti dugotrajnoga angiografskog praćenja aneurizme bazilarne arterije zasebno su spomenute u smjernicama za liječenje SAK-a (99).

U ostalim se početnim demografskim, kliničkim i anatomske kriterijima doembolizirane aneurizme nisu razlikovale od uzorka svih liječenih aneurizmi. Većina doemboliziranih aneurizmi (62,3%) bila je inicijalno liječena samo zavojnicama, što je još jedan podatak u prilog opisanoga "prookluzivnog" učinka potpornice, a također je povezan i sa značajnom razlikom u načinu doembolizacijskog liječenja – značajno veći broj aneurizmi inicijalno liječenih samo zavojnicama dodatno je liječen i

ugradnjom potpornice, i značajno veći broj aneurizmi inicijalno liječenih uz ugradnju potpornice dodatno je liječen samo zavojnicama. Važno je naglasiti da se tijekom dodatnih embolizacijskih zahvata uvijek pokušava postići maksimalna ispunjenost aneurizme zavojnicama, a ugradnja potpornice opravdana je zbog navedenoga prosječno velikog promjera i širokog vrata rekanaliziranih aneurizmi, jer ne utječe na pojavnost komplikacija, i naposljetku, jer ima povoljan dugoročni morfološki učinak.

Za razliku od rezultata u uzorku svih kontroliranih aneurizmi, kontrolni angiografski i morfološki rezultat doemboliziranih aneurizmi ne razlikuje se značajno među skupinama podijeljenih prema inicijalnom ni prema dodatnom načinu liječenja, iako se opaža statistički nesignifikantan trend češćeg poboljšanja morfološkog rezultata u skupini doemboliziranoj uz ugradnju potpornice i češće prisutnoga stabilnog morfološkog rezultata u skupini dodatno liječenoj samo zavojnicama.

Ovim istraživanjem pokazan povoljni učinak ugradnje zavojnice na dugoročni morfološki ishod endovaskularno liječenih aneurizmi moglo bi dovesti u pitanje opažanje da je 80% (4 od 5) aneurizmi koje su rupturirale nakon endovaskularnog zahvata bilo inicijalno liječeno uz ugradnju potpornice, no eventualna stvarna povezanost tih dviju varijabli vjerojatno se nikada neće moći statistički testirati zbog očekivano malog uzorka.

7. ZAKLJUČCI

Endovaskularna embolizacija zavojnicama znanstveno je prihvaćena alternativa neurokirurškom liječenju intrakranijskih aneurizmi. Najznačajniji nedostatak ove metode je veći postotak nepotpuno okludiranih aneurizmi i češća rekanalizacija, tj. ponovno punjenje aneurizmi, osobito onih velikog promjera i širokog vrata. Kako bi se poboljšao inicijalni i dugoročni rezultat liječenja takvih aneurizmi, uz zavojnice se koriste i potpornice.

Ovo istraživanje potvrdilo je postavljenu hipotezu da endovaskularni zahvat embolizacije intrakranijskih aneurizmi zavojnicama uz ugradnju potpornice nema značajno veći postotak angiografski detektiranih proceduralnih komplikacija od embolizacije samo zavojnicama.

Također, pokazalo se da ugradnja potpornice značajno smanjuje učestalost perzistentnoga rezidualnog punjenja aneurizme tijekom dugoročnog praćenja, tj. s vremenom dovodi do poboljšanja angiografskog rezultata liječenja, što je preduvjet za trajno smanjenje rizika rupture.

Statistički značajno smanjenje učestalosti recidiva kod aneurizmi liječenih zavojnicama uz ugradnju potpornice nije se dokazalo, iako postoji razlika u stopama rekanalizacije i naknadnog rasta među ispitivanim skupinama.

Temeljem rezultata dobivenih ovim istraživanjem i onih dosada objavljenih u literaturi možemo zaključiti da je ugradnja potpornice sigurna tehnika za endovaskularno liječenje velikih intrakranijskih aneurizmi i onih širokog vrata, no njihov povoljan učinak na morfološki rezultat ne smanjuje potrebu za dugotrajnim angiografskim praćenjem emboliziranih pacijenata.

8. SAŽETAK

Cilj liječenja intrakranijskih aneurizmi sprječavanje je ruptуре. Dugo vremena jedini izbor bio je neurokirurški zahvat postavljanja kopče na vrat aneurizme kojom se ona isključuje iz cirkulacije, no određeni broj pacijenata nije bio pogodan za operativni zahvat pa se kao alternativa prije 20-ak godina razvila endovaskularna tehnika embolizacije aneurizmi zavojnicama kojima se ispunjava aneurizma.

Dosadašnja istraživanja pokazala su bolje kliničke ishode embolizacijske tehnike i manju učestalost komplikacija, no primijećen je veći postotak rekanalizacije, tj. ponovnog ulaska krvi u aneurizmu, zbog čega su potrebne češće kontrole i dugotrajnije praćenje. Da bi se poboljšali dugoročni rezultati, počele su se kao pomoćna sredstva upotrebljavati potpornice koje omogućavaju bolje punjenje zavojnicama aneurizmi velikog promjera i širokog vrata, a imaju i dodatni učinak preusmjerenja krvi mimo aneurizme i poticanja cijeljenja vrata.

U ovom istraživanju promatrana su demografska, klinička i anatomska obilježja bolesnika i aneurizmi liječenih endovaskularnom tehnikom embolizacije samo zavojnicama i uz ugradnju potpornice te je ocijenjen dugoročni morfološki ishod liječenja na kontrolnim angiografskim pregledima. Utvrđeno je da endovaskularni zahvat embolizacije intrakranijske aneurizme zavojnicama uz ugradnju potpornice nema veći postotak angiografski detektiranih proceduralnih komplikacija od embolizacija samo zavojnicama i da ugradnja potpornice značajno smanjuje učestalost perzistentnoga rezidualnog punjenja aneurizme tijekom vremena praćenja, no ne i učestalost recidiva u odnosu na zahvat embolizacije samo zavojnicama.

9. SUMMARY

TITLE: Endovascular treatment of intracranial aneurysms with stent assisted coiling

AUTHOR: David Ozretić, 2015.

The aim of intracranial aneurysm treatment is prevention of rupture. For a long time only option was neurosurgical procedure of clipping the aneurysm neck for exclusion from circulation, but certain number of patients were unfavourable for operation. In the last 20 years endovascular technique of embolization with coils (coiling) was developed as an alternative and solution for those patients. Published investigations have shown better results of embolization procedures with lower rates of complications, but higher rate of recanalization, i.e. reentering of blood into the aneurysm, was observed that requires more controls and longer follow-up. To improve long-term results, stents have been used as a supporting device to allow better filling of large and wide neck aneurysms with coils, with additional effect of diverting blood flow from the aneurysm and promotion of aneurysm neck healing.

In this research demographic, clinical and anatomical parameters of patients and aneurysms treated with non assisted or stent assisted coiling were assessed, and long-term morphological outcome was evaluated on control angiographic exams. It was established that endovascular treatment with stent assisted coiling does not have higher rate of angiographically detected procedural complications than non assisted coiling, and that use of stent significantly reduces the rate of persistent residual filling of aneurysm lumen during follow-up period, but does not reduce the rate of recurrence compared to non assisted coiling.

10. POPIS CITIRANE LITERATURE

- 1.) Yong-Zhong G, van Alphen HA. Pathogenesis and histo-pathology of saccular aneurysms: review of the literature. *Neurol Res* 1990;12:249–255.
- 2.) Rinkel GJ, Djibuti M, Algra A, van Gijn J. Prevalence and risk of rupture of intracranial aneurysms: a systematic review. *Stroke* 1998;29(1):251-256.
- 3.) Kassell NF, Torner JC. Size of intracranial aneurysms. *Neurosurgery* 1983;12:291–297.
- 4.) Brown RD. Unruptured intracranial aneurysms. *Semin Neurol* 2010;30(5):537-544.
- 5.) Horowitz MB, Levy EI. Endovascular Management of Wide-Necked Aneurysms. U: Horowitz MB, Levy EI, ur.: *Neuroendovascular Surgery. Prog Neurol Surg.* Basel, Karger, 2005, vol 17, str.122–134.
- 6.) van Gijn J, Kerr RS, Rinkel GJ. Subarachnoid haemorrhage. *Lancet* 2007;369(9558):306-318.
- 7.) Ljunggren B, Säveland H, Brandt L, Zygmunt S. Early operation and overall outcome in aneurysmal subarachnoid hemorrhage. *J Neurosurg* 1985;62(4):547-551.
- 8.) Whisnant JP, Sacco SE, O'Fallon WM, Fode NC, Sundt TM Jr. Referral bias in aneurysmal subarachnoid hemorrhage. *J Neurosurg* 1993;78(5):726-732.
- 9.) Salary M, Quigley MR, Wilberger JE Jr. Relation among aneurysm size, amount of subarachnoid blood, and clinical outcome. *J Neurosurg* 2007;107(1):13-17.

- 10.) Fuji Y, Takeuchi S, Sasaki O, Minakawa T, Koike T, Tanaka R. Ultra-early rebleeding in spontaneous subarachnoid hemorrhage. *J Neurosurg* 1996;84:35-42.
- 11.) Weaver JP, Fisher M. Subarachnoid hemorrhage: an update of pathogenesis, diagnosis and management. *J Neurol Sci* 1994;125:119–131.
- 12.) Rabinstein AA. Subarachnoid hemorrhage. *Neurology* 2013 Jan 29;80(5):e56-9.
- 13.) Rinkel GJ, Algra A. Long-term outcomes of patients with aneurysmal subarachnoid haemorrhage. *Lancet Neurol* 2011 Apr;10(4):349-356.
- 14.) The International Study of Unruptured Intracranial Aneurysms Investigators. Unruptured Intracranial Aneurysms - Risk of Rupture and Risks of Surgical Intervention. *N Engl J Med* 1998;339:1725-1733.
- 15.) Wiebers DO, Whisnant JP, Huston J 3rd, Meissner I, Brown RD Jr, Piepgras DG, Forbes GS, Thielen K, Nichols D, O'Fallon WM, Peacock J, Jaeger L, Kassell NF, Kongable-Beckman GL, Torner JC; International Study of Unruptured Intracranial Aneurysms Investigators. Unruptured intracranial aneurysms: natural history, clinical outcome, and risks of surgical and endovascular treatment. *Lancet* 2003;362(9378):103-110.
- 16.) Weir B, Disney L, Karrison T. Sizes of ruptured and unruptured aneurysms in relation to their sites and the ages of patients. *J Neurosurg* 2002;96(1):64-70.
- 17.) Bijlenga P, Ebeling C, Jaegersberg M, Summers P, Rogers A, Waterworth A, Iavindrasana J, Macho J, Pereira VM, Bukovics P, Vivas E, Sturkenboom MC, Wright J, Friedrich CM, Frangi A, Byrne J, Schaller K, Rufenacht D; @neurIST

- Investigators. Risk of rupture of small anterior communicating artery aneurysms is similar to posterior circulation aneurysms. *Stroke* 2013;44(11):3018-3026.
- 18.) Kassell NF, Torner JC, Jane JA, Haley EC Jr, Adams HP. The International Cooperative Study on the Timing of Aneurysm Surgery. Part 2: Surgical results. *J Neurosurg* 1990;73(1):37-47.
- 19.) de Gans K, Nieuwkamp DJ, Rinkel GJ, Algra A. Timing of aneurysm surgery in subarachnoid hemorrhage: a systematic review of the literature. *Neurosurgery* 2002;50(2):336-340.
- 20.) Heros RC, Nelson PB, Ojemann RG, Crowell RM, DeBrun G. Large and giant paraclinoid aneurysms: surgical techniques, complications, and results. *Neurosurgery* 1983;12(2):153-163.
- 21.) Sagoh M, Hirose Y, Murakami H, Mayanagi K. The outcome of early surgical management of ruptured posterior circulation aneurysms. *Neurol Res* 1997; 19(4):385-388.
- 22.) Luessenhop AJ, Velasquez AC. Observations on the tolerance of the intracranial arteries to catheterization. *J Neurosurg* 1964;21:85–91.
- 23.) Serbinenko FA. Balloon catheterization and occlusion of major cerebral vessels. *J Neurosurg* 1974;41:125–145.
- 24.) Guglielmi G, Viñuela F, Sepetka I, Macellari V. Electrothrombosis of saccular aneurysms via endovascular approach. Part 1: electrochemical basis, technique and experimental results. *J Neurosurg* 1991;75:1–7.

- 25.) Guglielmi G, Viñuela F, Dion J, Duckwiler G. Electrothrombosis of saccular aneurysms via endovascular approach. Part 2: preliminary clinical experience. *J Neurosurg* 1991;75:8–14.
- 26.) Guglielmi G, Viñuela F, Duckwiler G, Dion J, Lylyk P, Berenstein A, Strother C, Graves V, Halbach V, Nichols D, Hopkins N, Ferguson R, Sepetka I. Endovascular treatment of posterior circulation aneurysms by electrothrombosis using electrically detachable coils. *J Neurosurg* 1992;77(4):515-524.
- 27.) Viñuela F, Duckwiler G, Mawad M. Guglielmi detachable coil embolization of acute intracranial aneurysm: perioperative anatomical and clinical outcome in 403 patients. *J Neurosurg* 1997;86:475–482.
- 28.) Cognard C, Pierot L, Boulin A, Weill A, Tovi M, Castaings L, Rey A, Moret J, Toevi M. Intracranial aneurysms: endovascular treatment with mechanical detachable spirals in 60 aneurysms. *Radiology* 1997; 202:783-792.
- 29.) Raymond J, Roy D. Safety and efficacy of endovascular treatment of acutely ruptured aneurysms. *Neurosurgery* 1997;41:1235–1245.
- 30.) Byrne JV, Sohn MJ, Molyneux AJ, Chir B. Five-year experience in using coil embolization for ruptured intracranial aneurysms: outcomes and incidence of late rebleeding. *J Neurosurg* 1999;90:656–663.
- 31.) Molyneux A, Kerr R, Stratton I, Sandercock P, Clarke M, Shrimpton J, Holman R, International Subarachnoid Aneurysm Trial (ISAT) Collaborative Group. International Subarachnoid Aneurysm Trial (ISAT) of neurosurgical clipping versus endovascular coiling in 2143 patients with ruptured intracranial aneurysms: a randomised trial. *Lancet* 2002;360:1267–1274.

- 32.) Molyneux AJ, Kerr RS, Yu LM, Clarke M, Sneade M, Yarnold JA, Sandercock P; International Subarachnoid Aneurysm Trial (ISAT) Collaborative Group. International subarachnoid aneurysm trial (ISAT) of neurosurgical clipping versus endovascular coiling in 2143 patients with ruptured intracranial aneurysms: a randomised comparison of effects on survival, dependency, seizures, rebleeding, subgroups, and aneurysm occlusion. *Lancet* 2005;366(9488):809-817.
- 33.) Molyneux AJ, Kerr RS, Birks J, Ramzi N, Yarnold J, Sneade M, Rischmiller J; ISAT Collaborators. Risk of recurrent subarachnoid haemorrhage, death, or dependence and standardised mortality ratios after clipping or coiling of an intracranial aneurysm in the International Subarachnoid Aneurysm Trial (ISAT): long-term follow-up. *Lancet Neurol* 2009;8(5):427-433.
- 34.) Barrow DL. Bad science ISAT: the impact on neurosurgical practice. *Clin Neurosurg* 2004;51:126-131.
- 35.) Mitha AP, Ogilvy CS. ISAT: coiling or clipping for ruptured intracranial aneurysms? *Lancet Neurol* 2005;4(12):791-792.
- 36.) Javadpour M. ISAT: Will the results stand the test of time? *Br J Neurosurg* 2007;21(1):7-8.
- 37.) Mitchell P, Kerr R, Mendelow AD, Molyneux A. Could late rebleeding overturn the superiority of cranial aneurysm coil embolization over clip ligation seen in the International Subarachnoid Aneurysm Trial? *J Neurosurg* 2008;108(3):437-442.
- 38.) Bakker NA, Metzemaekers JD, Groen RJ, Mooij JJ, Van Dijk JM. International subarachnoid aneurysm trial 2009: endovascular coiling of ruptured intracranial

aneurysms has no significant advantage over neurosurgical clipping.

Neurosurgery 2010;66(5):961-962.

- 39.) Qureshi AI, Vazquez G, Tariq N, Suri MF, Lakshminarayan K, Lanzino G. Impact of International Subarachnoid Aneurysm Trial results on treatment of ruptured intracranial aneurysms in the United States. *J Neurosurg* 2011;114(3):834-841.
- 40.) Mawad ME, Mawad JK, Cartwright J, Jr, Gokaslan Z. Long-term histopathologic changes in canine aneurysms embolized with Guglielmi detachable coils. *AJNR* 1995;16:7-13.
- 41.) Murayama Y, Vinuela F, Duckwiler GR, Gobin YP, Guglielmi G. Embolization of incidental cerebral aneurysms by using the Guglielmi detachable coil system. *J Neurosurg* 1999;90:207–214.
- 42.) Thornton J, Debrun GM, Aletich VA, Bashir Q, Charbel FT, Ausman J. Follow-up angiography of intracranial aneurysms treated with endovascular placement of Guglielmi detachable coils. *Neurosurgery* 2002;50:239–249.
- 43.) Brilstra EH, Rinkel GJ, van der Graaf Y, van Rooij WJ, Algra A. Treatment of intracranial aneurysms by embolization with coils: a systematic review. *Stroke* 1999;30:470–476.
- 44.) Kole MK, Pelz DM, Kalapos P, Lee DH, Gulka IB, Lownie SP. Endovascular coil embolization of intracranial aneurysms: Important factors related to rates and outcomes of incomplete occlusion. *J Neurosurg* 2005;102:607–615.
- 45.) Campi A, Ramzi N, Molyneux AJ, Summers PE, Kerr RS, Sneade M, Yarnold JA, Rischmiller J, Byrne JV. Retreatment of ruptured cerebral aneurysms in

- patients randomized by coiling or clipping in the International Subarachnoid Aneurysm Trial (ISAT). *Stroke* 2007;38(5):1538-1544.
- 46.) Nelson PK, Sahlein D, Shapiro M, Becske T, Fitzsimmons BF, Huang P, Jafar JJ, Levy DI. Recent steps toward a reconstructive endovascular solution for the orphaned, complex-neck aneurysm. *Neurosurgery*. 2006;59(5 Suppl 3):S77-92.
- 47.) Raymond J, Guilbert F, Weill A, Georganos SA, Juravsky L, Lambert A, Lamoureux J, Chagnon M, Roy D. Long-term angiographic recurrences after selective endovascular treatment of aneurysms with detachable coils. *Stroke* 2003;34:1398–1403.
- 48.) Tamatani S, Ito Y, Abe H, Koike T, Takeuchi S, Tanaka R. Evaluation of the stability of aneurysms after embolization using detachable coils: correlation between stability of aneurysms and embolized volume of aneurysms. *AJNR* 2002; 23:762–767.
- 49.) Satoh K, Matsubara S, Hondoh H, Nagahiro S. Intracranial aneurysm embolization using interlocking detachable coils. *Intervent Neuroradiol* 1997; 3[suppl 2]:125–128.
- 50.) Pötter M, Iijima A, Wada H, Moret J. Increasing the Packing of Small Aneurysms with Complex-Shaped Coils: An In Vitro Study. *AJNR* 2003; 24:1446-1448.
- 51.) Murayama Y, Viñuela F, Tateshima S, Song JK, Gonzalez NR, Wallace MP. Bioabsorbable polymeric material coils for embolization of intracranial aneurysms: a preliminary experimental study. *J Neurosurg* 2001;94:454–463.
- 52.) Cloft HJ, Kallmes DF. Aneurysm packing with HydroCoil Embolic System versus platinum coils: initial clinical experience. *AJNR* 2004;25(1):60-62.

- 53.) Cloft HJ. Have you been smoking something that is biologically active? *AJNR* 2006;27(2):240-242.
- 54.) Cloft HJ; HEAL Investigators. HydroCoil for Endovascular Aneurysm Occlusion (HEAL) study: 3-6 month angiographic follow-up results. *AJNR* 2007;28(1):152-154.
- 55.) Pierot L, Leclerc X, Bonafé A, Bracard S; French Matrix Registry Investigators. Endovascular treatment of intracranial aneurysms using Matrix coils: short- and mid-term results in ruptured and unruptured aneurysms. *Neurosurgery* 2008; 63(5):850-857.
- 56.) Moret J, Cognard C, Weill A, Castaings L, Rey A. The "Remodelling Technique" in the Treatment of Wide Neck Intracranial Aneurysms. Angiographic Results and Clinical Follow-up in 56 Cases. *Interv Neuroradiol* 1997;3(1):21-35.
- 57.) Sluzewski M, van Rooij WJ, Beute GN, Nijssen PC. Balloon-assisted coil embolization of intracranial aneurysms: incidence, complications, and angiography results. *J Neurosurg* 2006;105(3):396-399.
- 58) Lubicz B, Lefranc F, Bruneau M, Balériaux D, De Witte O. Balloon-assisted coiling of intracranial aneurysms is not associated with a higher complication rate. *Neuroradiology* 2008;50(9):769-776.
- 59.) Szikora I, Guterman LR, Wells KM, Hopkins LN. Combined use of stents and coils to treat experimental wide-necked carotid aneurysms: preliminary results. *AJNR* 1994;15:1091–1102.

- 60.) Turjman F, Massoud TF, Ji C, Guglielmi G, Viñuela F, Robert J. Combined stent implantation and endosaccular coil placement for treatment of experimental wide-necked aneurysms: a feasibility study in swine. *AJNR* 1994;15:1087–1090.
- 61.) Higashida RT, Smith W, Gress D, Urwin R, Dowd CF, Balousek PA, Halbach VV. Intravascular stent and endovascular coil placement for a ruptured fusiform aneurysm of the basilar artery: case report and review of the literature. *J Neurosurg* 1997;87:944–949.
- 62.) Mericle RA, Lanzino G, Wakhloo AK, Guterman LR, Hopkins LN. Stenting and secondary coiling of intracranial internal carotid artery aneurysm: technical case report. *Neurosurgery* 1998;43:1229–1234.
- 63.) Sekhon LH, Morgan MK, Sorby W, Grinnell V. Combined endovascular stent implantation and endosaccular coil placement for the treatment of a wide-necked vertebral artery aneurysm: technical case report. *Neurosurgery* 1998;43:380–383.
- 64.) Lownie SP, Pelz DM, Fox AJ. Endovascular therapy of a large vertebral artery aneurysm using stent and coils. *Can J Neurol Sci* 2000;27:162–165.
- 65.) Wada H, Piotin M, Boissonnet H, Spelle L, Mounayer C, Moret J. Carotid rupture during stent-assisted aneurysm treatment. *AJNR* 2004; 25(5):827-829.
- 66.) Szikora I, Berentei Z, Kulcsar Z, Barath K, Berez A, Bose A, Nyary I. Endovascular treatment of intracranial aneurysms with parent vessel reconstruction using balloon and self expandable stents. *Acta Neurochir (Wien)* 2006;148:711–723.

- 67.) Henkes H, Bose A, Felber S, Miloslavski E, Berg-Dammer E, Kühne D.
Endovascular coil occlusion of intracranial aneurysms assisted by a novel self-expandable nitinol microstent (neuroform). *Interv Neuroradiol* 2002;8(2):107-19.
- 68.) Higashida RT, Halbach VV, Dowd CF, Juravsky L, Meagher S. Initial clinical experience with a new self-expanding nitinol stent for the treatment of intracranial cerebral aneurysms: the Cordis Enterprise stent. *AJNR* 2005; 26(7):1751-1756.
- 69.) Pumar JM, Blanco M, Vázquez F, Castiñeira JA, Guimaraens L, Garcia-Allut A. Preliminary experience with Leo self-expanding stent for the treatment of intracranial aneurysms. *AJNR* 2005;26(10):2573-2577.
- 70.) Liebig T, Henkes H, Reinartz J, Miloslavski E, Kühne D. A novel self-expanding fully retrievable intracranial stent (SOLO): experience in nine procedures of stent-assisted aneurysm coil occlusion. *Neuroradiology* 2006;48(7):471-478.
- 71.) Spelle L, Piotin M, Mounayer C, Moret J. Saccular intracranial aneurysms: endovascular treatment - devices, techniques and strategies, management of complications, results. *Neuroimaging Clin N Am* 2006;16(3):413-451.
- 72.) O'Kelly CJ. Should stents be used in the treatment of ruptured intracranial aneurysms? *J Neurosurg Sci* 2011;55(1):27-33.
- 73.) Benitez RP, Silva MT, Klem J, Veznedaroglu E, Rosenwasser RH. Endovascular occlusion of wide-necked aneurysms with a new intracranial microstent (Neuroform) and detachable coils. *Neurosurgery* 2004;54(6):1359-1367.
- 74.) Fiorella D, Albuquerque FC, Han P, McDougall CG. Preliminary experience using the Neuroform stent for the treatment of cerebral aneurysms. *Neurosurgery* 2004;54(1):6-16.

- 75.) Akpek S, Arat A, Morsi H, Klucznick RP, Strother CM, Mawad ME. Self-expandable stent-assisted coiling of wide-necked intracranial aneurysms: a single-center experience. *AJNR* 2005;26:1223–1231.
- 76.) Weber W, Bendszus M, Kis B, Boulanger T, Solymosi L, Kühne D. A new self-expanding nitinol stent (Enterprise) for the treatment of wide-necked intracranial aneurysms: initial clinical and angiographic results in 31 aneurysms. *Neuroradiology* 2007;49(7):555-561.
- 77.) Peluso JP, van Rooij WJ, Sluzewski M, Beute GN. A new self-expandable nitinol stent for the treatment of wide-neck aneurysms: initial clinical experience. *AJNR* 2008;29(7):1405-1408.
- 78.) Mocco J, Snyder KV, Albuquerque FC, Bendok BR, Alan S B, Carpenter JS, Fiorella DJ, Hoh BL, Howington JU, Jankowitz BT, Liebman KM, Rai AT, Rodriguez-Mercado R, Siddiqui AH, Veznedaroglu E, Hopkins LN, Levy EI. Treatment of intracranial aneurysms with the Enterprise stent: a multicenter registry. *J Neurosurg* 2009;110(1):35-39.
- 79.) Fiorella D, Albuquerque FC, Deshmukh VR, McDougall CG. Usefulness of the Neuroform stent for the treatment of cerebral aneurysms: results at initial (3–6 mo.) follow-up. *Neurosurgery* 2005;56(6):1191–1201.
- 80.) Lylyk P, Ferrario A, Pasbon B, Miranda C, Doroszuk G. Buenos Aires experience with the Neuroform self-expanding stent for the treatment of intracranial aneurysms. *J Neurosurg* 2005;102:235–241.
- 81.) Yavuz K, Geyik S, Pamuk AG, Koc O, Saatci I, Cekirge HS. Immediate and midterm follow-up results of using an electrodetachable, fully retrievable SOLO

- stent system in the endovascular coil occlusion of wide-necked cerebral aneurysms. *J Neurosurg* 2007;107(1):49-55.
- 82.) Maldonado IL, Machi P, Costalat V, Mura T, Bonafé A. Neuroform stent-assisted coiling of unruptured intracranial aneurysms: short- and midterm results from a single-center experience with 68 patients. *AJNR* 2011; 32(1):131-136.
- 83.) Biondi A, Janardhan V, Katz JM, Salvaggio K, Riina HA, Gobin YP. Neuroform stent-assisted coil embolization of wide-neck intracranial aneurysms strategies in stent deployment and midterm follow-up. *Neurosurgery* 2007;61:460–468.
- 84.) Sedat J, Chau Y, Mondot L, Vargas J, Szapiro J, Lonjon M. Endovascular occlusion of intracranial wide-necked aneurysms with stenting (Neuroform) and coiling: mid-term and long-term results. *Neuroradiology* 2009;51:401–409.
- 85.) Lubicz B, Bandeira A, Bruneau M, Dewindt A, Balériaux D, De Witte O. Stenting is improving and stabilizing anatomical results of coiled intracranial aneurysms. *Neuroradiology* 2009;51(6):419-425.
- 86.) Lawson MF, Newman WC, Chi YY, Mocco JD, Hoh BL. Stent-Associated Flow Remodeling Causes Further Occlusion of Incompletely Coiled Aneurysms. *Neurosurgery* 2011;69(3):598-603.
- 87.) Mocco J, Fargen KM, Albuquerque FC, Bendok BR, Boulos AS, Carpenter JS, Fiorella DJ, Hoh BL, Howington JU, Liebman KM, Natarajan SK, Rai AT, Rodriguez-Mercado R, Siddiqui AH, Snyder KV, Veznedaroglu E, Hopkins LN, Levy EI. Delayed thrombosis or stenosis following Enterprise-assisted stent-coiling: is it safe?: Midterm results of the Interstate Collaboration of Enterprise Stent Coiling. *Neurosurgery* 2011;69(4):908-913.

- 88.) Tateshima S, Tanishita K, Hakata Y, Tanoue SY, Viñuela F. Alteration of intraaneurysmal hemodynamics by placement of a self-expandable stent. Laboratory investigation. *J Neurosurg* 2009;111(1):22-27.
- 89.) Lopes D, Sani S. Histological postmortem study of an internal carotid artery aneurysm treated with the Neuroform stent. *Neurosurgery* 2005;56(2):E416.
- 90.) Tumialan LM, Zhang YJ, Cawley CM, Dion JE, Tong FC, Barrow DL. Intracranial hemorrhage associated with stent-assisted coil embolization of cerebral aneurysms: a cautionary report. *J Neurosurg* 2008;108:1122–1129.
- 91.) Yahia AM, Gordon V, Whapham J, Malek A, Steel J, Fessler RD. Complications of Neuroform stent in endovascular treatment of intracranial aneurysms. *Neurocrit Care* 2008;8:19–30.
- 92.) Piotin M, Blanc R, Spelle L, Mounayer C, Piantino R, Schmidt PJ, Moret J. Stent-Assisted Coiling of Intracranial Aneurysms: Clinical and Angiographic Results in 216 Consecutive Aneurysms. *Stroke* 2010;41:110-115.
- 93.) Bodily KD, Cloft HJ, Lanzino G, Fiorella DJ, White PM, Kallmes DF. Stent-Assisted Coiling in Acutely Ruptured Intracranial Aneurysms: A Qualitative, Systematic Review of the Literature. *AJNR* 2011;32(7):1232-1236.
- 94.) Roy D, Milot G, Raymond J. Endovascular Treatment of Unruptured Aneurysms. *Stroke* 2001;32:1998-2004.
- 95.) Schaafsma JD, Velthuis BK, Majoie CB, van den Berg R, Brouwer PA, Barkhof F, Eshghi O, de Kort GA, Lo RT, Witkamp TD, Sprengers ME, van Walderveen MA, Bot JC, Sanchez E, Vandertop WP, van Gijn J, Buskens E, van der Graaf Y,

- Rinkel GJ. Intracranial aneurysms treated with coil placement: test characteristics of follow-up MR angiography--multicenter study. *Radiology* 2010;256(1):209-218.
- 96.) Raymond J, Guilbert F, Weill A, Georganos SA, Juravsky L, Lambert A, Lamoureux J, Chagnon M, Roy D. Long-Term Angiographic Recurrences After Selective Endovascular Treatment of Aneurysms With Detachable Coils. *Stroke* 2003;34(6):1398-1403.
- 97.) Murayama Y, Nien YL, Duckwiler G, Gobin YP, Jahan R, Frazee J, Martin N, Viñuela F. Guglielmi detachable coil embolization of cerebral aneurysms: 11 years' experience. *J Neurosurg* 2003;98(5):959-966.
- 98.) Hong Y, Wang YJ, Deng Z, Wu Q, Zhang JM. Stent-assisted coiling versus coiling in treatment of intracranial aneurysm: a systematic review and meta-analysis. *PLoS One* 2014;9(1):e82311.
- 99.) Connolly ES Jr, Rabinstein AA, Carhuapoma JR, Derdeyn CP, Dion J, Higashida RT, Hoh BL, Kirkness CJ, Naidech AM, Ogilvy CS, Patel AB, Thompson BG, Vespa P. Guidelines for the Management of Aneurysmal Subarachnoid Hemorrhage: A Guideline for Healthcare Professionals From the American Heart Association/American Stroke Association. *Stroke* 2012;43:1711-1737.
- 100.) Labovitz DL, Halim AX, Brent B, Boden-Albala B, Hauser WA, Sacco RL. Subarachnoid Hemorrhage Incidence among Whites, Blacks and Caribbean Hispanics: The Northern Manhattan Study. *Neuroepidemiology* 2006;26(3):147-150.
- 101.) Lusseveld E, Brilstra EH, Nijssen PC, van Rooij WJ, Sluzewski M, Tulleken CA, Wijnalda D, Schellens RL, van der Graaf Y, Rinkel GJ. Endovascular coiling

- versus neurosurgical clipping in patients with a ruptured basilar tip aneurysm. *J Neurol Neurosurg Psychiatry* 2002; 73: 591–593.
- 102.) Suzuki J, Ohara H. Clinicopathological study of cerebral aneurysms. Origin, rupture, repair, and growth. *J Neurosurg* 1978;48(4):505-514.
- 103.) Hashimoto T, Meng H, Young WL. Intracranial aneurysms: links among inflammation, hemodynamics and vascular remodeling. *Neurol Res* 2006;28(4):372-380.
- 104.) Thornton J, Bashir Q, Aletich VA, Debrun GM, Ausman JI, Charbel FT. What percentage of surgically clipped intracranial aneurysms have residual necks? *Neurosurgery* 2000;46(6):1294-1298.
- 105.) Cognard C, Weill A, Spelle L, Piotin M, Castaings L, Rey A, Moret J. Long-term angiographic follow-up of 169 intracranial berry aneurysms occluded with detachable coils. *Radiology* 1999;212(2):348-356.
- 106.) Raftopoulos C, Mathurin P, Boscherini D, Billa RF, Van Boven M, Hantson P. Prospective analysis of aneurysm treatment in a series of 103 consecutive patients when endovascular embolization is considered the first option. *J Neurosurg* 2000;93(2):175-182.
- 107.) Ng P, Khangure MS, Phatouros CC, Bynevelt M, ApSimon H, McAuliffe W. Endovascular Treatment of Intracranial Aneurysms With Guglielmi Detachable Coils: Analysis of Midterm Angiographic and Clinical Outcomes. *Stroke* 2002;33(1):210-217.

- 108.) Goddard AJ, Annesley-Williams D, Gholkar A. Endovascular management of unruptured intracranial aneurysms: does outcome justify treatment? *J Neurol Neurosurg Psychiatry* 2002;72(4):485-490.
- 109.) Cloft HJ, Kallmes DF. Cerebral aneurysm perforations complicating therapy with Guglielmi detachable coils: a meta-analysis. *AJNR* 2002;23(10):1706-1709.
- 110.) Henkes H, Fischer S, Weber W, Miloslavski E, Felber S, Brew S, Kuehne D. Endovascular coil occlusion of 1811 intracranial aneurysms: early angiographic and clinical results. *Neurosurgery* 2004;54(2):268–280.
- 111.) Lozier AP, Connolly ES, Jr., Lavine SD, Solomon RA. Guglielmi detachable coil embolization of posterior circulation aneurysms: a systematic review of the literature. *Stroke* 2002;33(10):2509–2518.
- 112.) Pouratian N, Oskouian RJ, Jr., Jensen ME, Kassell NF, Dumont AS. Endovascular management of unruptured intracranial aneurysms. *J Neurol Neurosurg Psychiatry* 2006;77(5):572-578.
- 113.) Friedman JA, Nichols DA, Meyer FB, Pichelmann MA, McIver JI, Toussaint LG 3rd, Axley PL, Brown RD Jr. Guglielmi detachable coil treatment of ruptured saccular cerebral aneurysms: retrospective review of a 10-year single-center experience. *AJNR* 2003;24(3):526-533.
- 114.) Ross IB, Dhillon GS. Complications of endovascular treatment of cerebral aneurysms. *Surg Neurol* 2005;64(1):12-18.
- 115.) Golshani K, Ferrel A, Lessne M, Shah P, Chowdhary A, Choulakian A, Alexander MJ, Smith TP, Enterline DS, Zomorodi AR, Britz GW. Stent-assisted

- coil embolization of ruptured intracranial aneurysms: A retrospective multicenter review. *Surg Neurol Int* 2012;3:84.
- 116.) Kim SR, Vora N, Jovin TG, Gupta R, Thomas A, Kassam A, Lee K, Gologorsky Y, Jankowitz B, Panapitiya N, Aleu A, Sandhu E, Crago E, Hricik A, Gallek M, Horowitz MB. Anatomic results and complications of stent-assisted coil embolization of intracranial aneurysms. *Interv Neuroradiol* 2008;14:267-284.
- 117.) Yock DH Jr, Larson DA. Computed tomography of hemorrhage from anterior communicating artery aneurysms, with angiographic correlation. *Radiology* 1980; 134(2): 399-407.
- 118.) McLaughlin N, McArthur DL, Martin NA. Use of stent-assisted coil embolization for the treatment of wide-necked aneurysms: A systematic review. *Surg Neurol Int* 2013;4:43.
- 119.) Geyik S, Yavuz K, Yurttutan N, Saatci I, Cekirge HS. Stent-assisted coiling in endovascular treatment of 500 consecutive cerebral aneurysms with long-term follow-up. *AJNR* 2013;34(11):2157-2162.
- 120.) Kim ST, Jeong HW, Jeong YG, Heo YJ, Seo JH, Paeng SH. A Self-expanding Nitinol Stent (Enterprise) for the Treatment of Wide-necked Intracranial Aneurysms: Angiographic and Clinical Results in 40 Aneurysms. *J Cerebrovasc Endovasc Neurosurg* 2013;15(4):299-306.
- 121.) Mine B, Aljishi A, D'Harcour JB, Brisbois D, Collignon L, Lubicz B. Stent-assisted coiling of unruptured intracranial aneurysms: Long-term follow-up in 164 patients with 183 aneurysms. *J Neuroradiol* 2014 Jan 22. pii: S0150-9861(14)00002-9. doi: 10.1016/j.neurad.2014.01.001.

- 122.) Lopes DK, Johnson AK, Kellogg RG, Heiferman DM, Keigher KM. Long-term radiographic results of stent-assisted embolization of cerebral aneurysms. *Neurosurgery* 2014;74(3):286-291.
- 123.) Slob MJ, Sluzewski M, van Rooij WJ, Roks G, Rinkel GJ. Additional coiling of previously coiled cerebral aneurysms: clinical and angiographic results. *AJNR* 2004;25(8):1373-1376.
- 124.) Islak C. The retreatment: indications, technique and results. *Eur J Radiol* 2013;82(10):1659-1664.
- 125.) Uda K, Murayama Y, Gobin YP, Duckwiler GR, Viñuela F. Endovascular treatment of basilar artery trunk aneurysms with Guglielmi detachable coils: clinical experience with 41 aneurysms in 39 patients. *J Neurosurg* 2001; 95:624–632.

11. KRATKI ŽIVOTOPIS

David Ozretić rođen je u Čakovcu 1975. godine gdje je završio osnovno i srednjoškolsko obrazovanje. Medicinski fakultet Sveučilišta u Zagrebu upisuje 1993., a diplomirao je 1999. godine. Pripravnički staž obavlja u Županijskoj bolnici Čakovec, te tamo 2002. započinje specijalizaciju iz radiologije koju završava 2004. godine na Kliničkom zavodu za dijagnostičku i intervencijsku radiologiju KBC Rebro. Na istome je mjestu od tada zaposlen te završava i subspecijalizaciju iz neuroradiologije od 2007. do 2009. godine. Odslušao je poslijediplomski doktorski studij na Medicinskom fakultetu u Zagrebu i specijalistički poslijediplomski studij iz radiologije. Godine 2008. izabran je u suradničko zvanje asistenta u kumulativnome radnom odnosu na Katedri za radiologiju Medicinskog fakulteta Sveučilišta u Zagrebu.