

Cijeljenje dječjih prijeloma

Vičević, Sonja

Master's thesis / Diplomski rad

2015

Degree Grantor / Ustanova koja je dodijelila akademski / stručni stupanj: **University of Zagreb, School of Medicine / Sveučilište u Zagrebu, Medicinski fakultet**

Permanent link / Trajna poveznica: <https://um.nsk.hr/um:nbn:hr:105:646882>

Rights / Prava: [In copyright](#)/[Zaštićeno autorskim pravom.](#)

Download date / Datum preuzimanja: **2024-11-06**



Repository / Repozitorij:

[Dr Med - University of Zagreb School of Medicine Digital Repository](#)



**SVEUČILIŠTE U ZAGREBU
MEDICINSKI FAKULTET**

Sonja Vičević

Cijeljenje dječjih prijeloma

DIPLOMSKI RAD



Zagreb, 2015

SADRŽAJ

SAŽETAK

SUMMARY

| | |
|---|-----------|
| 1. UVOD | 1 |
| 2. EPIDEMIOLOGIJA DJEČJIH PRIJELOMA..... | 3 |
| 3. MEHANIZAM CIJELJENJA PRIJELOMA | 4 |
| 3.1. Primarno koštano cijeljenje | 4 |
| 3.2. Sekundarno koštano cijeljenje | 5 |
| 3.2.1. Inflammatorna faza | 6 |
| 3.2.2. Reparativna faza..... | 7 |
| 3.2.3. Faza remodeliranja..... | 8 |
| 3.3. Poremećeno koštano cijeljenje | 9 |
| 3.3.1. Produženo koštano cijeljenje..... | 9 |
| 3.3.2. Pseudoartroza..... | 10 |
| 3.3.3. Loše srasli prijelomi..... | 11 |
| 4. VAŽNOST PERIOSTA U CIJELJENJU PRIJELOMA | 13 |
| 4.1. Metaboličko-nutritivna funkcija periosta | 14 |
| 4.2. Reparatorna funkcija periosta..... | 16 |
| 4.3. Funkcija periosta u rastu i razvoju koštanog tkiva..... | 17 |
| 5. CIJELJENJE DJEČJIH PRIJELOMA OVISNO O DOBI I LOKALIZACIJI | 18 |
| 5.1. Cijeljenje dječjih prijeloma ovisno o dobi | 18 |
| 5.2. Cijeljenje dječjih prijeloma ovisno o lokalizaciji | 19 |

| | |
|---|-----------|
| 6. LIJEČENJE PRIJELOMA | 21 |
| 6.1. Konzervativno liječenje prijeloma..... | 21 |
| 6.1.1. Repozicija..... | 21 |
| 6.1.2. Imobilizacija..... | 22 |
| 6.1.3. Rehabilitacija | 25 |
| 6.2. Kirurško liječenje prijeloma..... | 25 |
| 6.2.1. Osteosinteza Kirschnerovim žicama..... | 26 |
| 6.2.2. Imobilizacija vanjskom fiksacijom ulomka | 28 |
| 6.2.3. Elastična stabilna intramedularna osteosinteza | 28 |
| 7. ZAHVALE..... | 29 |
| 8. LITERATURA..... | 30 |
| 9. ŽIVOTOPIS | 32 |

Ovaj diplomski rad izrađen je na Zavodu za dječju kirurgiju Klinike za kirurgiju, KBC Zagreb, predan je na ocjenu u akademskoj godini 2014./2015.

Mentor: prof.dr.sc. Anko Antabak

SAŽETAK

Cijeljenje dječjih prijeloma

Sonja Vičević

Prijelomi u dječjoj dobi su česti i čine 25% svih dječjih ozljeda. Glavna osobitost prijeloma dječje dobi jest da brže cijele u usporedbi sa odraslom kosti, iako je sam proces cijeljenja posredovane kalusom identičan u svoje tri faze: inflamatornoj, reparativnoj i fazi remodeliranja. Za razliku od odrasle kosti, dječju kost karakterizira pojačana osteogena aktivnost i snažniji periost te stvaranje većeg subperiostalnog hematoma, što sve doprinosi bržem stvaranju kalusa i skraćivanju vremena konsolidacije. Izuzetna je važnost periosta u brzini cijeljenja kosti zbog njegove osteogene aktivnosti i periostalne cirkulacije. Osteogena aktivnost periosta i endoosta u izravnom je odnosu s godinama, pa je proces cijeljenja izrazito buran i brz nakon rođenja, a sa svakom godinom gubi na svojoj aktivnosti. Duljina cijeljenja ovisi i o lokalizaciji prijeloma, pa tako prijelomi gornjih udova cijele brže od prijeloma donjih, a prijelomi metafize cijele brže od prijeloma dijafize i epifize. Brže cijeljenje prijeloma u djece ima i svoje mane. Veća je opasnost od neprepoznatih i krivo sraslih prijeloma koji mogu dovesti do trajnog deformiteta koštanog sustava, koji se može očitovati kao deformacija osi u sve tri ravnine ili kao skraćeni ekstremitet. Većinu prijeloma u djece može se uspješno liječiti repozicijom i imobilizacijom. Indikacije za kirurško liječenje su otvoreni prijelomi, višestruki prijelomi, prijelomi epifize, te prijelomi uz koje postoje opekline.

Ključne riječi: dječji prijelom, cijeljenje kostiju, dječja kirurgija

SUMMARY

Bone healing in children

Sonja Vičević

Children fractures are common and they make up 25% of all pediatric injuries. The main characteristic of fractures in children is that they heal faster compared with adult bones, even though the healing process of callus formation is identical in its three phases: reactive, reparatory and remodeling phase. Unlike adult bone, pediatric bone is characterized by increased osteogenic activity, stronger periosteum, and bigger subperiosteal hematoma, that all contributes to faster callus formation and reduces the time of consolidation. The importance of periosteum in bone healing is exceptional due to its osteogenic activity and periosteal circulation. Periosteal osteogenic activity is in direct correlation with age, so the healing process is very active after birth, and with each year it loses its activity. Healing time depends on the localization of the fracture as well as osteogenic activity, for example fractures of the upper limb heal faster than the lower limb fractures, and metaphyseal fractures heal faster than fractures of the diaphysis and epiphysis. Faster bone healing in children has its disadvantages too. There is an increased risk of unrecognized fractures and wrong coalesced fractures, which can lead to permanent deformities of the skeletal system, which may be manifested as a deflection axis or a shortened limb. Most pediatric fractures can be treated successfully by reposition and immobilization. Indications for surgical treatment are open fractures, multiple fractures, epiphyseal fractures, and fractures with burns.

Key words: children fracture, bone healing, pediatric surgery

1. Uvod

Baš kao što su prijelomi dječjih kostiju u osnovi slični prijelomima odraslih kostiju, tako je i cijeljenje dječjih prijeloma slično cijeljenju odrasle kosti. Cijeljenje prijeloma u djece, isto kao i u odraslih, je karakterizirano nastankom kalusa, te ima tri faze: inflamatornu, reparativnu i fazu remodeliranja.

Međutim, upravo razlike između anatomije i fiziologije dječje i odrasle kosti, utječu na brže cijeljenje dječje kosti. Pošto su dječje kosti već u fazi rasta, imaju povoljnije osteogeno okruženje (vaskularna irigacija koštanog tkiva), stoga i sve tri faze traju puno kraće. Veći subperiostalni hematomi i snažniji periost potpomažu bržoj formaciji kalusa potrebnog za stabilnu konsolidaciju prijeloma.

Izuzetna je važnost periosta u brzini cijeljenja kosti. Periostalna cirkulacija je bitna u vaskularizaciji korteksa te što je korteks bolje prokrvljen, to je proces cijeljenja brži. Dječji periost ima izraženiji osteogeni potencijal koji omogućuje brzu konsolidaciju kalusa, a i naravno rast kosti u širinu. Osteogena aktivnost periosta i endoosta u izravnom je odnosu s godinama, pa je proces cijeljenja izrazito buran i brz nakon rođenja, a sa svakom godinom gubi na svojoj aktivnosti.

Duljina cijeljenja ovisi i o lokalizaciji prijeloma, pa tako prijelomi gornjih udova cijele brže od prijeloma donjih, a prijelomi metafize cijele brže od prijeloma dijafize i epifize. Za cijeljenje prijeloma dječje kosti potrebna je i manja inicijalna stabilnost ulomaka, te formacija manje količine kalusa nego u odraslih. Kad dječji prijelom zacijeli, dječja kost i dalje raste, sve zaostale nepravilnosti na kosti se mogu ispraviti, te kost može ponovno izgledati kao da nikad nije ni bila slomljena (Lindman LM 2001).

Brže cijeljenje prijeloma u djece ima i svoje mane. Veća je opasnost od neprepoznatih i krivo sraslih prijeloma koji mogu dovesti do trajnog deformiteta koštanog sustava, koji se može očitovati kao deformacija osi u sve tri ravnine ili kao skraćeni ekstremitet.

Prijelomi čine 25% svih dječjih ozljeda i dvostruko su učestaliji nego u odraslih, te je zato izuzetno bitna i prevencija ozljeda u dječjoj dobi, promocija programa zaštite djece i pravilna edukacija roditelja.

Većinu prijeloma u djece može se uspješno liječiti repozicijom i imobilizacijom. Nakon odstranjenja imobilizacijskog sredstva (kada je dugotrajno korišteno) može zaostati postimobilizacijska kontraktura zglobova i hipotrofija mišića, a liječi se fizikalnom terapijom (rehabilitacija). U kirurškom liječenju prijeloma se izvodi osteosinteza. Osteosinteza je operacijski zahvat kojim se izvodi spajanje i učvršćivanje fragmenata kosti nakon loma pomoću implantata od specijalne vrste čelika ili legura radi postizanja trajnog položaja istih. Indikacije za kirurško liječenje su otvoreni prijelomi, višestruki prijelomi, prijelomi epifize, te prijelomi uz koje postoje opekline.

Zanimljivo je kako ozljede kosti cijele koštanim tkivom, za razliku od svih drugih tkiva koja cijele vezivnim tkivom (ožiljkom). Pored toga djeca imaju prijelome koje u odraslih nikada ne nastaju (subperiostalni, prijelomi tipa zelene grančice i prijelomi epifizne ploče rasta). Ovisno o vrsti prijeloma, cijeljenje iste kosti kod istog djeteta se značajno razlikuje u trajanju. Stoga se u ovom radu opisuju svi čimbenici koji utječu na proces cijeljenja prijeloma dječje kosti.

2. Epidemiologija dječjih prijeloma

Prijelomi u dječjoj dobi imaju dvostruko veću incidenciju nego prijelomi u odrasloj dobi, te čine 25% svih dječjih ozljeda (Landin LA 1997). Za razliku od prijeloma odrasle dobi, koji su jednako česti i u muškaraca i u žena, prijelomi dječje dobi su značajno učestaliji u dječaka. Istraživanja pokazuju da je relativni rizik prijeloma do 16. godine života za dječake 42%, a za djevojčice 27%. Incidencija prijeloma kod dječaka je najveća u dobi od 12-13 godina, a kod djevojčica u dobi od 11-12 godina. Prijelom distalnog kraja palčane kosti je najčešća ozljeda, nakon kojeg slijedi prijelom prstiju na ruci, te zajedno čine čak 56% svih dječjih prijeloma. Učestalost određenih lokalizacija prijeloma se ipak razlikuje ovisno o dobi djeteta. U dojenčadi je najčešći prijelom ključne kosti, u djece od 1 do 3 godine prijelom distalnog dijela nadlaktične kosti, u djece od 4 do 14 godina prijelom distalnog dijela palčane kosti, a u adolescenata prijelom metakarpalnih kostiju. Padovi su uzročnici dječjih prijeloma u 57% slučajeva (Rennie L et al. 2007). Ozljede su vodeći uzrok smrti u Europi, a osobito su ugroženi djeca i mladež u dobi 15 do 19 godina. Prema ocjeni Europskog udruženja za sigurnost djece, stanje u Hrvatskoj u 2012. godini po pitanju prevencije ozljeda je ispod prosjeka Europske unije. Od 31 ocijenjene zemlje, Hrvatska je na 25. mjestu, sa ukupnom ocjenom 29,5 (prosječna ocjena je 35) (Antabak A & Bahtijarević Z 2015). Treba usmjeriti pozornost na prevenciju ozljeda u dječjoj dobi, promociju programa zaštite djece i pravilnu edukaciju, kako bi se uklonili uočeni načini nastanka ozljeda, što bi smanjilo broj ozljeda, a i njihovih teških i ponekad pogubnih posljedica.

3. Mehanizam cijeljenja prijeloma

Cijeljenje prijeloma je kompleksni regenerativni proces koji započinje kao odgovor na ozljedu, dolazi do stvaranja novog koštanog tkiva koje povezuje ulomke kako bi kost opet bila sposobna za sve funkcije. Ovisno o stupnju mirovanja koštanih ulomaka, kost će cijeliti primarno ili sekundarno ili neće zacijeliti (Ferrara N & Davis-Smyth T 1997; Augustin G 2011).

Cijeljenje može biti potpuno uz pravilan namještaj ulomaka, potpuno uz nepravilan položaj (lat. *Fractura male sanata*), te nepotpuno uz nastanak lažnog zgloba (lat. *Pseudoarthrosis*).

3.1. Primarno koštano cijeljenje

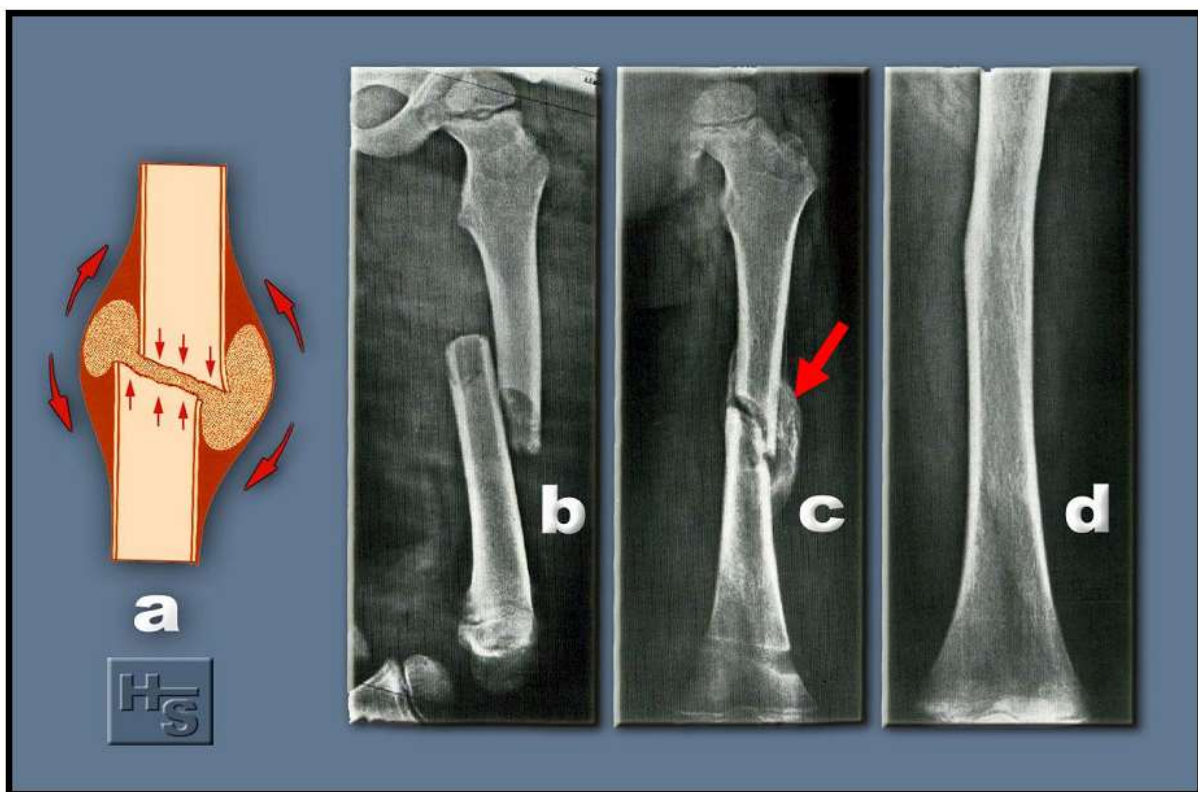
Primarno koštano cijeljenje je cijeljenje bez stvaranja periostalnog koštanog kalusa već dolazi do izravne osifikacije između ulomaka tj. uraštavanja osteoma iz jednog ulomka u drugi. Moguće je u prisutnosti savršene apozicije frakturnih ulomaka i rigidne fiksacije (apsolutnog mirovanja) kada ne postoje niti mikrokretnje unutar frakturne pukotine (McKibbin B 1978; Augustin G 2011).

Kontaktno ili primarno cijeljenje se sastoji od izbijanja kapilarnih pupoljaka iz Haversovih kanala u području frakturne pukotine, prelaženja kapilarnih pupoljaka s jedne na drugu stranu frakturne pukotine, pretvaranja kapilarnih pupoljaka u kapilare, te pretvaranja nastalih osteoblasta u osteon (Šoša T et al. 2007).

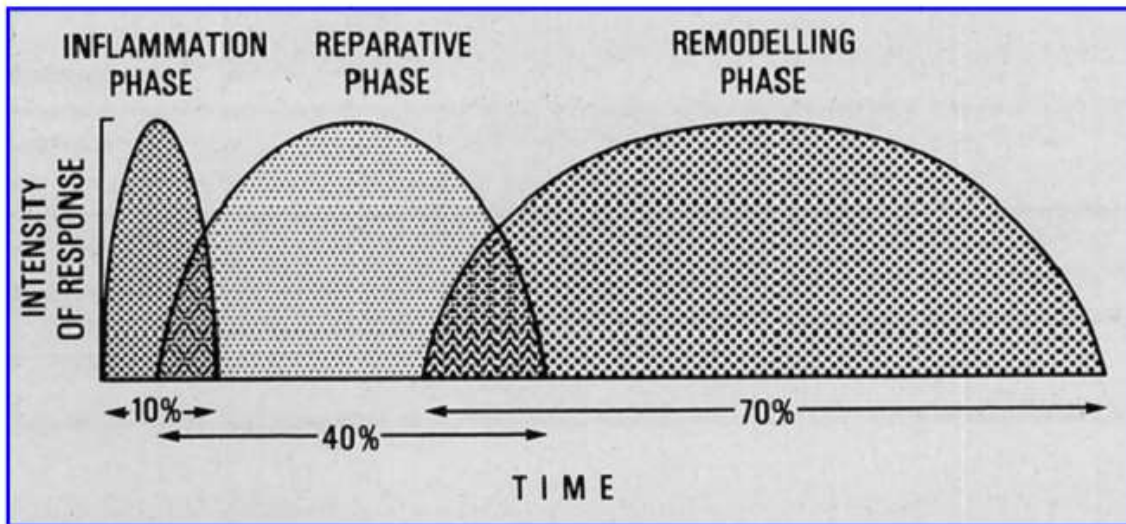
Osnovna karakteristika koja razlikuje primarno koštano cijeljenje od sekundarnog je izostanak stvaranja periostalne reakcije odnosno kalusa, te izostanak resorpcije prijelomne površine. No rigidna fikscija ulomaka, ima i negativne učinke na gustoću koštanog tkiva te su poznate refrakture po završenju ove vrste fiksacije. Uz to cijeljenje je izuzetno sporo te ne progredira u anaerobnim uvjetima, za razliku od cijeljenja posredovanog kalusom.

3.2. Sekundarno koštano cijeljenje

Sekundarno koštano cijeljenje naziva se i cijeljenje posredovano stvaranjem kalusa. Ono je prirodni način cijeljenja kosti. Osnovna je značajka sekundarnog koštanog cijeljenja da koštani ulomci nisu u stanju mirovanja već su međusobno pomični (Perren Sm & Botzy J 1978; Augustin G 2011). Ovakvo cijeljenje u praksi vidimo kod liječenja prijeloma u djece. Rendgenološka karaktersitika ovog cijeljenja je veliki periostalni kalus koji se s vremenom smanjuje, do konačne sanacije prijeloma. Sekundarno cijeljenje kosti se odvija u tri preklapajuće faze: inflamatorne, reparativne i faze remodeliranja (Cruess RL & Dumont J 1975).



Slika 3.1. Sekundarno cijeljenje prijeloma femura u šestogodišnjeg djeteta, obilnim kalusom, nakon stabilizacije ulomaka sadrenim zavojem, preuzeto iz: Antabak A (2005) Oštećenje periostalne cirkulacije nakon osteosinteze pločicama. Doktorska disertacija, Sveučilište u Zagrebu.



Slika 3.2. Aproksimacija relativnog trajanja cijeljenja kosti; preuzeto iz: Cruess RL, Dumont J (1975) Healing of bone, tendon and ligament. U: Rockwood CA, Green DP, ur. Fractures, Philadelphia: JB Lippincot; str. 97.

3.2.1. Inflamatorna faza

Inflamatorna faza, prati krvni izljev, a započinje upalnom reakcijom koja imobilizira prijelom: bol uzrokuje da bolesnik štiti ozljeđeni dio, a oticanje djeluje hidrostatski kao udlaga. Na tkivnoj razini, inflamatorna faza jednaka je tipičnom upalnom odgovoru većine tkiva na traumatski događaj. Vazodilatacija i hiperemija, posredovana histaminom, prostaglandinima i raznim citokinima prati invaziju mjesta ozljede neutrofilima, bazofilima i fagocitima koji sudjeluju u čišćenju nekrotičnog debrisa. Iz matriksa kosti oslobađaju se aktivirani nekolageni-proteinski faktori rasta koji reguliraju staničnu migraciju i diferencijaciju (Brighton CT & Hunt RM 1997).

Vrhunac inflamatorne faze je unutar 48 sati i gotovo potpuno nestaje tjedan dana nakon prijeloma (Augustin G 2011).

3.2.2. Reparativna faza

Reparativna faza aktivira se unutar nekoliko dana nakon prijeloma i traje nekoliko mjeseci. Glavna značajka ove faze je stvaranje reparativnog kalusa unutar i oko mjesta prijeloma, tako se hematoma smanjuje i postepeno prelazi u hrskavično tkivo, a potom u kost (Brighton Ct & Hunt RM 1997).

Dvije su važne značajke stvaranja primarnog kalusa. Prva je da je relativno neovisan o mehaničkim čimbenicima, što je pokazano stvaranjem primarnog kalusa na strano tijelo ili na kraju amputacijskog bataljka. Druga značajka je da primarni kalus odgovor (eng. *primary callus response*) ne traje beskonačno dugo. Ako primarni kalus nije uspio ujediniti dvije strane prijeloma unutar nekoliko tjedana, može prestati rasti i resorbirati se kao kod kalusa amputacijskog bataljka. Ako primarni kalus uspješno poveže ulomke, proces cijeljenja napreduje do stadija čvrstog kalusa (eng. *hard callus*). Kalcifikacija kalusa nastaje kao izravna koštana formacija ili kao enhondralna osifikacija što ovisi o koncentraciji i količini kisika. Rast kalusa je brži od brzine urastanja krvnih žila pa prevladava enhondralna osifikacija. Kod malih, mehanički stabilnih defekata, kao kod rupe nakon bušenja kosti, prevladava primarna vlaknasta formacija kosti (Antabak A 2005).

Kalus se sastoji od hrskavice, vezivnog tkiva, osteoida, nezrele lamelarne kosti i krvnih žila (Brighton CT & Hunt RM 1986; Augustin G 2011). Celularne komponente kalusa uglavnom potječu od koštane moždine i periosta. Diferencijacija pluripotentnih mezenhimalnih stanica, fibroblasta i hondroblasta glavni je izvor kalusnih stanica (Augustin G 2011). Suvremena teorija koštanog cijeljenja je temeljena na principima deformacije i rastezanja tkiva. Biološko cijeljenje ovisi o stabilnosti osteosinteze i istezanju tkiva. Deformacija granulacijskog tkiva na staničnoj razini ovisi o istezanju tkiva pod opterećenjem. Kod širokih frakturnih pukotina velika pokretljivost na mjestu loma tijekom cijeljenja nije povezana sa visokim deformacijama stanice. Ako je frakturna pukotina od 1 nm veličine nakon osteosinteze, istezanje od 1 nm iznosi 100% deformacije tkiva što je inkompatibilno sa početnim stadijem cijeljenja kosti. Uz širu frakturnu pukotinu od 40 nm istezanje tkiva od 1 nm je 25% deformacije na razini frakturne pukotine. To su uvjeti za stvaranje dobrog sekundarnog kalusa (Štalekar H 2011).

3.2.3. Faza remodeliranja

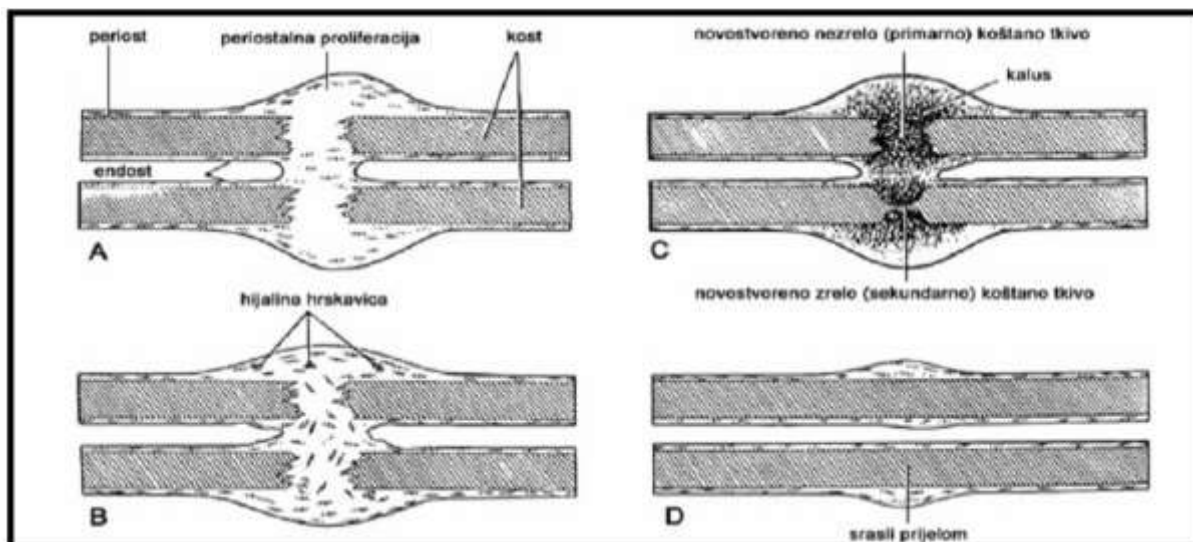
Inicijalna kalcifikacija se remodelira putem osteoblasta i osteoklasta, čime se kalcificirana hrskavica i vlaknasta, nezrela kost zamjenjuju lamelarnom kosti u krajnjoj, remodelirajućoj fazi cijeljenja prijeloma. Sposobnost remodeliranja ovisi o vrsti kosti, dobi bolesnika, stupnju imobilizacije i orijentaciji na zajedničku os (Gaston MS & Simpson AH 2007) .

Cijeljenje prijeloma spongiozne kosti je brzo, jer su mjesta kontakta bogata stanicama i krvnom opskrbom. Za razliku od spongionzne kosti cijeljenje kortikalne kosti ovisi i o stupnju imobilizacije (svaka nemogućnost postizanja imobilizacije i retencije ulomaka u kontaktu, opterećena je produženim koštanim cijeljenjem ili stvaranjem pseudoartroze).

Prijelomi cijele mnogo brže u djece nego u odraslih, npr. normalno cijeljenje u 75-godišnjaka prema definiciji predstavlja odgođeno cijeljenje u mlade osobe. (Augustin G 2011).

Postoje i prijelomi i deformacije koje se ne mogu spontano remodelirati. Tako sve rotacijske deformacije koje nastaju nakon lošeg srastanja, ne mogu biti spontano korigirane remodeliranjem, niti u najmanjoj mjeri. Pojedini prijelomi i deformacije koje nastanu nakon inicijalnog cijeljenja također neće biti spontano remodelirane, već će biti nužno operacijsko liječenje. Rezultat remodelirajuće faze je postupna modifikacija područja zacjeljenja prijeloma pod utjecajem mehaničkog opterećenja dok ne dosegne optimalan oblik, sličan onom prije prijeloma (Antabak A 2005).

Kod djece, faza remodeliranja odvija se brže i uključuje modeliranje (nezavisna resorpcija i formacija) i remodeliranje (formacija vezana uz resorpciju) (Ham AW & William RH 1972; Augustin G 2011). Brža stopa cijeljenja prijeloma u djece pripisuje se, nastanku većeg subperiostalnog hematoma i biološkom potencijalu periosta, koji doprinose bržem formiranju kalusa. Faza rasta u dječjim kostima pruža povoljno osteogeno okruženje, pošto su mnogi procesi koji pogoduju iscjeljenju već u tijeku u trenutku prijeloma kosti (Lindman LM 2001).



Slika 3.3. Cijeljenje prelomljene i stvaranje nove kosti; preuzeto iz: Junqueira LC, Caneiro J, Kelley RO. Osnove histologije, Zagreb: Školska knjiga; 1995, str.156.

3.3. Poremećeno koštano cijeljenje

3.3.1. Produženo koštano cijeljenje

Ako proces koštanog cijeljenja traje duže od prosječnog vremena cijeljenja prijeloma ovisno o regiji, odnosno traje 4-6 mjeseci, tada govorimo o produženom koštanom cijeljenju. Klinički znakovi takva stanja su nestabilnost, lokalni edem, povećana toplina uda, bolovi prigodom opterećenja, a na rendgenskoj slici se vidi nestrukturirani kalus (Šoša T et al. 2007).

Uzroci takvog produženog cijeljenja mogu biti mehanički (nemir u području prijelomne pukotine zbog nestabilnosti), nekroza ulomaka, loša lokalna vaskularizacija, te lokalne infekcije nakon otvorenog prijeloma ili osteosinteze (Augustin G 2011). Za vrijeme infekcije dolazi do mobilizacije lokalnih obrambenih mehanizama koji usporavaju ili čak onemogućuju cijeljenje prijeloma (Andriole VT 1973). Prisutnost primarne ili sekundarne maligne bolesti onemogućuje cijeljenje prijeloma. Mikroskopski je potvrđeno subperiostalno stvaranje nove kosti i kalusa, međutim prisutnost malignih stanica onemogućuje imobilizaciju, a time i cijeljenje prijeloma. Obilno oštećenje kosti i mekih tkiva otežava cijeljenje zbog smanjenog ukupnog broja mezenhimalnih stanica. Stoga jednostavniji prijelomi kod kojih nema oštećenja okolnih mekih čestice cijele brže zbog dostupnosti mezenhimalnih stanica.

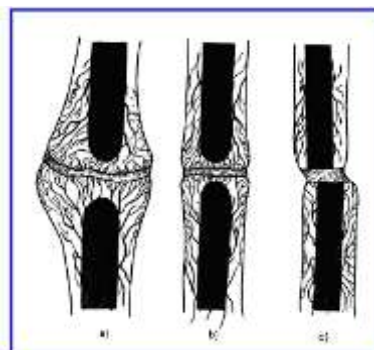
Također intaktan mekotkivni omotač služi i kao dodatna imobilizacija prijeloma, što isto pogoduje bržem cijeljenju (Charnley J 1968; Augustin G 2011).

3.3.2. Pseudoartroza

Ako nakon 8 mjeseci od ozljede ili kirurškog zahvata nije nastupilo koštano cijeljenje, tada govorimo o pseudoartrozi ili lažnom zglobu. Izgledi da će doći do koštanog cijeljenja su minimalni, pa su takva stanja indikacija za kirurško liječenje (Pećina M 2004). Prema biološkom potencijalu kosti, pseudoartroze dijelimo, prema Weberu i Cechu, u dvije velike skupine: biološki vitalne i biološki avitalne pseudoartroze (Weber BG & Cech O 1976).

3.3.2.1. Biološki vitalne pseudoartroze

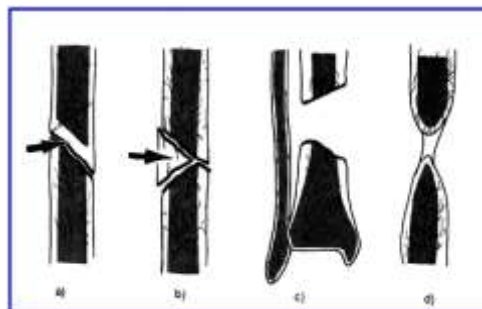
Za ovu skupnu pseudoartroza karakterističan je zatvoren medularni kanal. Između koštanih ulomaka nalazi se vezivno i hrskavično tkivo koje omogućuje veću ili manju gibljivost ulomaka na atipičnim mjestima. Oko takve tvorevine može se naći neka vrsta zglobne čahure sa sinovijalnom tekućinom te deformiranim 'zglobnim' plohamo prekrivenim fibrokartilaginoznom hrskavicom. Radiološki, vidljiva je nepravilna zglobna pukotina s koštanim krajevima različita oblika. Klinički, takav je ekstremitet nestabilan i pri opterećenju bolan (Augustin G 2011). Prema izgledu koštanih krajeva vitalne se pseudoartroze dijele na hipertrofične (tzv. slonovsko stopalo), hipotrofične (tzv. konjsko stopalo) i atrofične (sa zaobljenim rubovima). Liječenje je uvijek operativno, a pravilo je postizanje stabilnih mehaničkih odnosa među koštanim ulomcima mirovanjem te osiguranjem kontakta vitalne kosti.



Slika 3.4. Biološki vitalne pseudoartroze, a) hipertrofična, b) hipotrofična, c) atrofična; preuzeto iz: Augustin G (2011) Termičko oštećenje kosti tijekom bušenja dvostupnjevanim svrdlom i svrdlom s protočnim hlađenjem. Doktorska disertacija, Sveučilište u Zagrebu.

3.3.2.2. Biološki avitalne pseudoartroze

Biološki avitalne pseudoartroze dijele se na distrofične (slične atrofičnim), nekrotične (koštani ulomci su isključeni iz cirkulacije), te na defekt-pseudoartroze (problem nedostatka koštanog fragmenta). Liječenje avitalnih pseudoartroza ne razlikuje se bitno od liječenja vitalnih, samo što se u takvim slučajevima primjenjuju dekortikacija i spongioplastika, a u slučaju nekrotičnih pseudoartroza odstranjuju se sekvestri. Postizanje stabilnih mehaničkih odnosa osnovni je uvjet za uspjeh liječenja (Pećina M 2004).



Slika 3.5. Biološki avitalne pseudoartroze, a) prisutnost ulomka s djelomičnom nekrozom, b) prisutnost ulomka isključenog iz cirkulacije, c) defekt-pseudoartroza, d) distrofična; preuzeto iz: Augustin G (2011) Termičko oštećenje kosti tijekom bušenja dvostupnjevanim svrdlom i svrdlom s protočnim hlađenjem. Doktorska disertacija, Sveučilište u Zagrebu.

3.3.3. Loše srasli prijelomi

Loše srasli prijelomi najčešće nastaju kao posljedica neadekvatnog konzervativnog ili kirurškog liječenja. Klinički i radiološki loše srasli prijelomi u predijelu dijafiza očituju se devijacijama osi u svim trima ravninama, kao i skraćenjima udova (Pećina M 2004). Najčešća pogreška koja dovodi do lošeg cijeljenja jest zaostalo rezidualno aksijalno odstupanje, zbog kojeg izostaje sposobnost spontane korekcije prijeloma. U Tablici 3.1. vidimo kako zbog zaostalog aksijalnog odstupanja dolazi do različitih devijacija prijeloma ovisno o dobi djeteta, te o lokalizaciji prijeloma (Von Laer L 2004).

Liječenje je isključivo operativno. Primjenjuju se metode rekonstruktivne koštane kirurgije, koje obuhvaćaju osteotomiju, transplantaciju kosti autonomnim ili homolognim tkivom, te stabilnu osteosintezu (Pećina M 2004).

| | Bez spontane korekcije | | Nepouzdana usporena spontana korekcija | |
|----------------------------|------------------------|-----------------|--|-----------------|
| | <10 godina | >10 godina | <10 godina | >10 godina |
| Proksimalni humerus | X | X | | |
| Dijafiza humerusa | X | X | X / O | |
| Distalni humerus | O | O | | |
| Proksimalni radius | | X / O / AU / PU | X / O / AU / PU | |
| Dijafiza radiusa | | X / O / AU / PU | X / O / AU / PU | |
| Distalni radius | | | | X / O / AU / PU |
| Proksimalni femur | X / PU / AU | O / X / PU / AU | O | |
| Dijafiza femura | X / AU / RD | X / AU / RD | PU | PU / RD |
| Distalni femur | RD | AU / PU / RD | O / X | X / O |
| Proksimalna tibija | RD | RD | X | X |
| Dijafiza tibije | RD | RD | | |
| Distalni dio tibije | RD | RD | | |
| Prsti i nožni prsti | RD / X / O | RD / X / O | | |

Tablica 3.1. Neliječena aksijalna odstupanja; AU=anteriorno uvijanje, PU=posteriorno uvijanje, RD=rotacijski deformitet, X=valgus, O=varus; preuzeto iz: Von Laer L (2004) Pediatric Fractures and Dislocations (1st ed.) New York: Thieme 19-49.

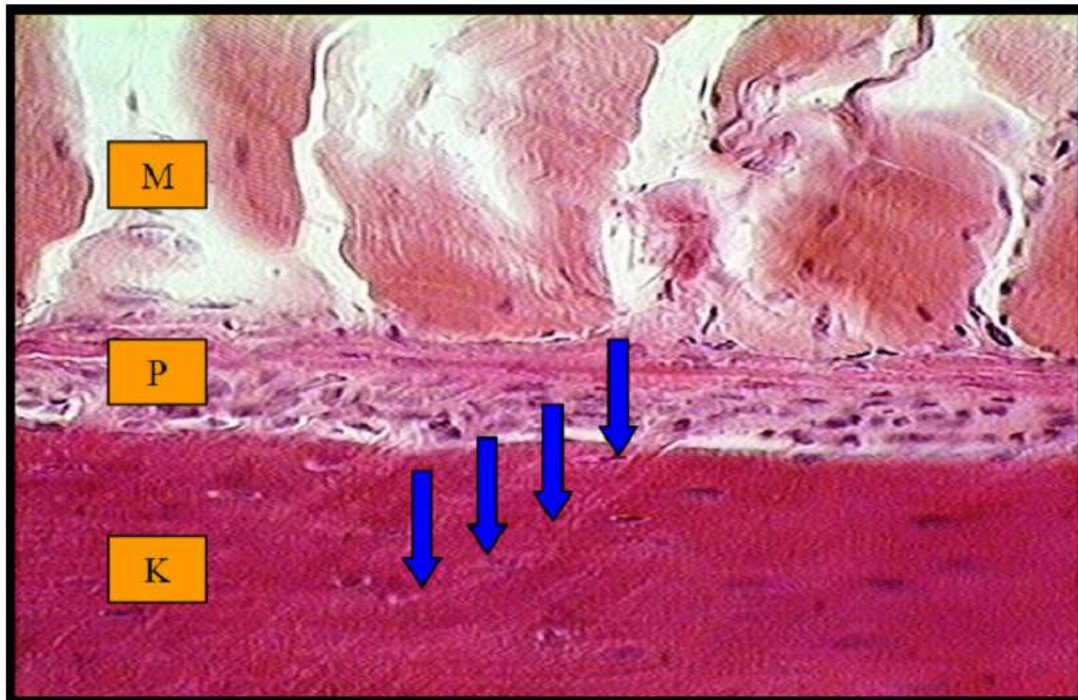
4. Važnost periosta u cijeljenju prijeloma

Periost (engl., lat. *periosteum*, *pokosnica*) je tanka vezivna membrana, koja pokriva vanjsku površinu kosti (osim sezamskih kostiju i patele). Kost i periost povezuju snopovi kolagenih vlakana (Shapeyeva vlakna) koji iz periosta prodiru u koštani matriks. Podjeljen je u tri zone.

Zona I (lat. *stratum germinativum*) je najtanji sloj, najvećim djelom prožet osteoblastima i osteoprogenitornim stanicama (njihovom diferencijacijom nastaju osteoblasti). Zonu II, čine gusta mreža kapilara i obilje endotelnih pericita. Te stanice su dodatni izvor osteoprogenitornih stanica periosta i imaju značajnu ulogu u procesu cijeljenja periostalnim kalusom. Te dvije zone zajedno čine proliferativni dio periosta, kambium. Kambium je sposoban da formira normalnu lamelarnu apoziciju kosti na korteksu koja raste u širinu, te da formira abnormalnu strukturu, nezrele primarne kosti, kao reakciju na ozljedu. Zona III (lat. *stratum fibrosum*) daje čvrstoću periostu, sa svojim brojnim kolagenim vlaknima izmješanim s fibroblastima u relativno oskudnoj međustaničnoj tvari.

Glavno obilježje morfoloških promjena nastalih starenjem periosta je višestruko gotovo dramatično smanjenje ukupnog broja osteoprogenitornih stanica. Tako biološki oslabljen periost malog je reparatornog potencijala i usporena odgovora na hormone i citokine (prijelomi duže cijele, a komplikacije su češće). Glavno je obilježje dječje kosti da raste, ovijena elastičnim, ali čvrstim periostom. Tako u djece mogu nastati prijelomi kosti bez pucanja periosta (subperiostalni prijelomi) ili je očuvan periost uz konkavnu stranu prijeloma (prijelom zelene graničice) (Jacobsten FS 1997).

Dvije su temeljne funkcije periosta, vaskularizacija korteksa (metaboličko-nutritivna) i osteogeneza (reparatorna). Ništa manje nije vrijedna njegova uloga u apozicijskom rastu dijafize kosti (tj. rast kosti po obujmu). S mehaničkog gledišta periost povećava čvrstoću kosti i smanjuje mogućnost nastanka loma kosti (Antabak A 2005).



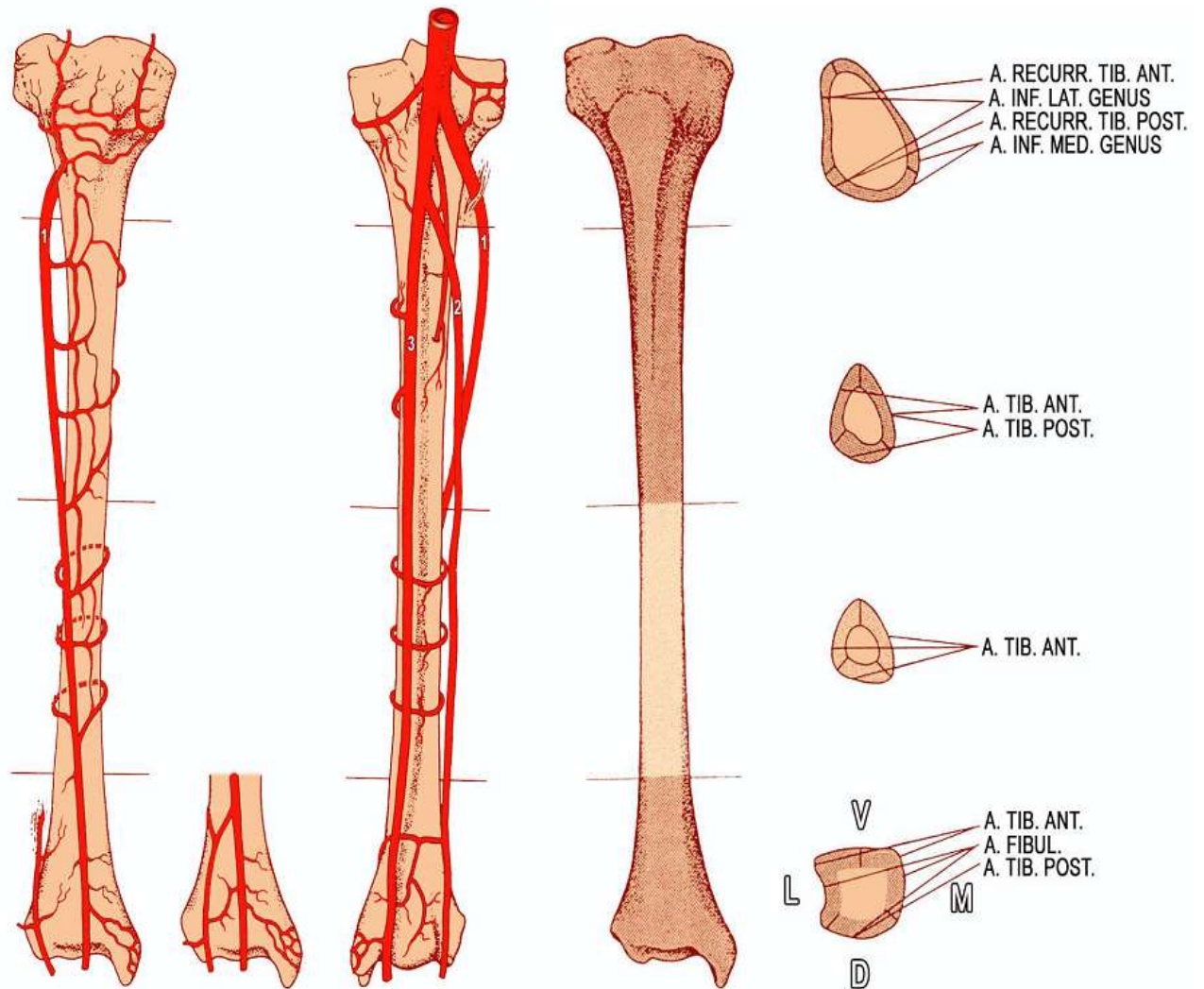
Slika 4.1. Histološki prikaz, korteks (K), periost (P) i skeletna muskulatura (M). Snopovi kolagenih vlakana (*Shapeyeva vlakna*, plave oznake) iz periosta prodiru u koštani matriks; preuzeto iz, *Wheater PR, Gurkitt HG, Daniesls VG. Functional Histolgy. Edinburg London Melbourne and New York: Churchill Livingstone;1987, str. 39.*

4.1. Metaboličko-nutritivna funkcija periosta

Periostalna cirkulacija je važan dio krvožilnog sustava koštanog tkiva. Vitalnost periosta održavaju četiri sustava krvnih žila, intrinzični sustav (zona II), periosto-kortikalne i muskulo-periostalne anastomoze, te fascioperiostealni sustav (ogranci segmentalnih arterija) (Simpson AH 1985).

Neposredno nakon prijeloma kosti, kidanja periosta i okolnih mekih tkiva, dolazi do burnih mikroskopskih i ultrastrukturnih promjena periostalne cirkulacije. Novonastale krvne žile (angiogeneza) prate unutarnju strukturu kalusa, a bez njih je srašćavanje ulomaka nemoguće. Kako je reparatorna osteogeneza intimno u vezi sa vaskularnom proliferacijom, prijelomi u području bogate opskrbe krvlju imaju bolju priliku da zacijele.

Kliničkim i eksperimentalnim studijama posve je jasno pokazano da prijelomi metaepifize tibije cijele najbrže, za razliku od područja prelaska srednje u distalnu trećinu dijafize koja je najoskudnije krvne opskrbe, pa prijelomi cijele sporije i češće nastaje pseudoartroza (Slika 4.2.) (Antabak A 2005).

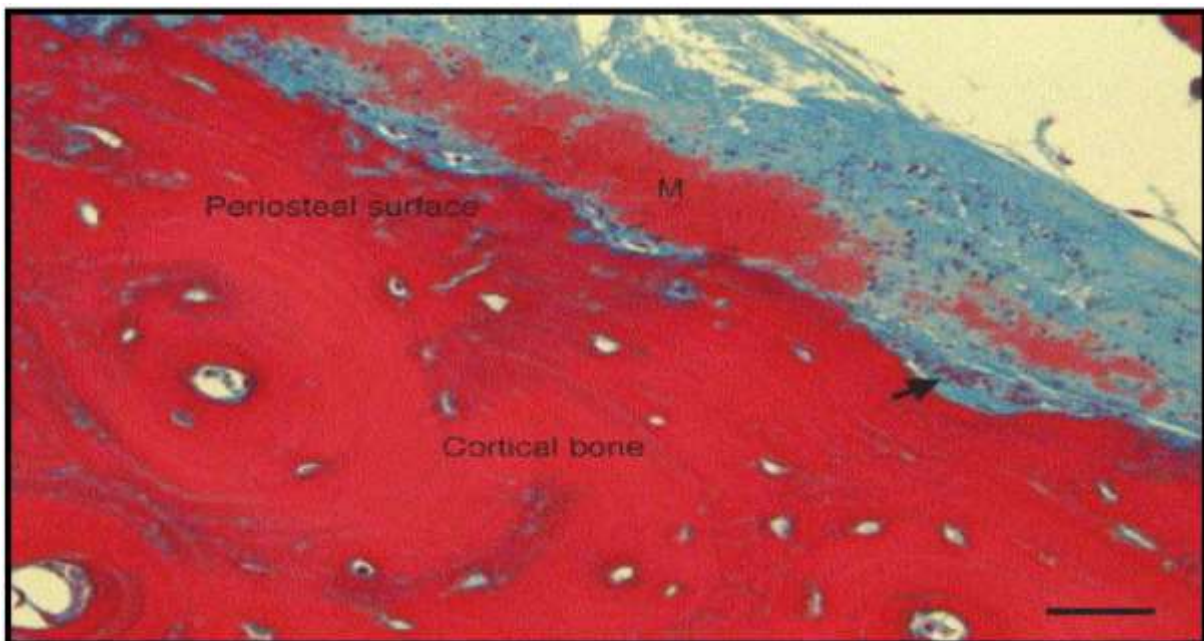


Slika 4.2. Regionalna krvna opskrba periosta humane tibije; preuzeto iz: Antabak A (2005) Oštećenje periostalne cirkulacije nakon osteosinteze pločicama. Doktorska disertacija, Sveučilište u Zagrebu.

4.2. Reparatorna funkcija periosta

Osteogenetski potencijal kambijuma periosta je tako veliki da ga iskazuje i u kulturi stanica (pod određenim uvjetima). Periost pokazuje posve dobar osteogenetski učinak i u uvjetima vaskulariziranog presadka te se može koristiti kao alternativa vaskulariziranom koštanom presadku (defekt kosti nakon traume, resekcije koštanog tumora i pseudoartroza). Prekursori osteoblasta nalaze se u kambijumu pa se periostalna hondrogeneza i cijeljenje prijeloma začinje iz kambiuma.

Važnost mikrocirkulacije za osteogenetski učinak periosta dokazuju ultrastrukturalne promjene endotelne stanice kapilara i venula prvih nekoliko dana po prijelomu. Treći dan po prijelomu, kapilarne stijenke su zadebljale na račun povećanja i umnažanja endotelne stanice i pericita, koje se po ekstrasvazaciji transformiraju u osteoblaste (Antabak A 2005).



Slika 4.3. Apozicijski rast vrata humanog femura. Strijelica pokazuje aktivne osteoblaste periosta. (M) mineralizirano tkivo korteksa. Bojenje Masson trichrom. Povećanje x 400. Oznaka dužine 25 μ m; preuzeto iz: Allen MR, Hock JM, Burr DB. Periosteum: biology, regulation, and response to osteoporosis therapies. Bone 2004;35:1003-12.

4.3. Funkcija periosta u rastu i razvoju koštanog tkiva

Za uzdužni rast kosti odgovorna je epifizna hrskavična ploča, a za poprečni rast periost (Junqueira LC 1995). Rast kosti po obujmu izravna je posljedica periostalne apozicije koštanog tkiva. Prekursori osteoblasta nalaze se u kambijumu, oni se dijele i tako nastanu djelatne stanice osteoblasti. Ovi sintetiziraju međustanični koštani matriks i kolagena vlakna, formirajući nizove uzvisina kojima optoče periostalne krvne žile. Tako nastaju koncentrične lamele oko tunela krvne žile, odnosno osteon. Osim toga periostalna apozicija koštanog tkiva, usklađena s djelovanjem endoosta, presudna je za oblikovanje debljine samog korteksa (Antabak A 2005).

5. Cijeljenje prijeloma ovisno o dobi djeteta i lokalizaciji

Radiološki znak stabilne konsolidacije prijeloma je gusta kortikalna periostalna struktura koja premošćuje prijelomnu prazninu. Ključni klinički kriterij je odsutnost bola. S kliničkog stajališta, kalus koji nije više bolan na palpaciju je stabilno zacijelio. Prosječna vremena konsolidacije prijeloma (tj. vremena imobilizacije) su navedena u Tablici 5.1. Izuzetno je rijetko da slomljena kost u djece ne zacijeli. Najčešći uzroci produljenog vremena konsolidacije u djece su patološke frakture, sekundarne infekcije, te nepravilna osteosinteza. (Von Laer L 2004).

5.1. Cijeljenje prijeloma ovisno o dobi

Osteogena aktivnost endoosta i periosta najveća je nakon poroda. Starenjem se smanjuje broj osteogenetskih stanica, osobito drastično u periostu. Krvna opskrba drugi je važan čimbenik za brzinu cijeljenja. Duge cjevaste kosti dobivaju krv iz četiri izvora, međusobno povezanih brojnim prenosnicama. Oblik i relativna važnost pojedinih sustava razlikuje se kod odraslih i djece. Prestankom rasta kosti mijenja se i njezina neovisna opskrba. Kod djece je protočnost ovih sustava idealna pa se kod prijeloma kosti prekid irigacije ulomaka gotovo i ne osjeti (Antabak A et al. 2015).

Vrijeme konsolidacije se razlikuje u tri dobne skupine pacijenata (mlađi od 5 godina, između 5 i 10 godina, stariji od 10 godina). Kako dijete stari, u kostima se smanjuje osteogeni potencijal, te se vrijeme konsolidacije prijeloma produljuje. Dakle, osteogena aktivnost pokosnice i endoosta je u izravnom odnosu s godinama. Proces cijeljenja jako je aktivan nakon rođenja, a sa svakom godinom gubi svoju aktivnost i nakon adolescentne dobi ostaje relativno stabilan. Primjerice kod najčešćeg prijeloma u djece, prijeloma distalnog dijela palčane kosti, u djece do 5 godina za stabilnu konsolidaciju je potrebno samo dva tjedna, u djece između 5 i 10 godina potrebno je tri do četiri tjedna, a u djece starije od 10 godina je potrebno minimalno 4 tjedna, dakle vrijeme konsolidacije se udvostručilo (Von Laer 2004). Prijelom dijafize femura će u novorođenčeta zacijeliti za tri tjedna, sličan prijelom u recimo osmoj godini života cijelit će šest tjedana, a u adolescentsko doba cijeljenje traje čak do dvanaest tjedana (Prpić I 2002).

5.2. Cijeljenje prijeloma ovisno o lokalizaciji

Produljeno vrijeme konsolidacije je zamjećeno kod cijeljenja parnih kostiju (npr. kod prijeloma podlaktice). Uzrok tome je da jedna kost uvijek brže cijeli, te svojim cijeljenjem usporava proces cijeljenja druge kosti (Von Laer L 2004). Prijelom zelene grančice (prijelom kosti uz očuvan periost uz konkavnu stranu prijeloma) također ima produljeno vrijeme konsolidacije, pošto konveksnoj strani prijeloma nedostaje potrebna interfragmentarna kompresija, bez koje je usporen proces cijeljenja. Ova vrsta prijeloma je česta u djece, pošto su njihove kosti mekše i fleksibilnije nego u odraslih (Currey JD & Butler G 1975).

Prognoza cijeljenja prijeloma također značajno varira između gornjih i donjih ekstremiteta. Prijelomi gornjih ekstremiteta imaju veću sposobnost spontane korekcije preostalog aksijalnog odstupanja, zbog koje brže cijele. Iz Tablice 5.1. vidimo kako je vrijeme imobilizacije za prijelome nadlaktične kosti potrebno jedan do maksimalno četiri tjedna ovisno o dobi djeteta, za razliku od prijeloma natkoljениčne kosti kojoj da potpuno zacijeli treba minimalno tri tjedna do čak dvanaest tjedana (Von Laer L 2004).

Cijeljenje dječjih prijeloma ovisi i o zahvaćenosti epifizne hrskavične ploče u prijelomu. Zbog jakih zglobnih ligamenata, čvrste fibrozne zglobne čahure i čvrste pokosnice ozljede na krajevima dječje kosti i na zglobnim površinama drukčije su od istovjetnih ozljeda u odraslih. Epifiza je jakom vezom perihondrija i periosta čvrsto fiksirana za svoju metafizu. Međutim, veza između epifizne hrskavične ploče i metafize pripadajuće kosti ipak je slabija od okolnih ligamenata i zglobne čahure, stoga ozljede koje bi u odraslih rezultirale kidanjem ligamenata ili pomakom zgloba, u djece uzrokuju traumatsku epifiziolizu (razdvajanje epifizne hrskavične ploče od metafize). Ovisno o tipu prijeloma epifizne ploče rasta, moguće komplikacije su smetnje u rastu kosti i razvoj progresivne koštane deformacije tijekom ostalih godina rasta i razvoja djeteta. To nastaje kao posljedica prijevremene osifikacije zone hrskavičnih stanica i prestanka rasta samo tog dijela zglobne površine ili čitave kosti. Stoga možemo zaključiti da su posljedice za rast i razvoj kosti ozbiljnije i teže, što je dijete mlađe (Prpić I 2002).

| Lokalizacija prijeloma | < 5 godina | 5-10 godina | >10godina |
|--|----------------------------------|--------------------------------------|--------------------------------------|
| Klavikula | 1 | 2 | 2-3 |
| Humerus: <ul style="list-style-type: none"> • Proksimalni dio • Dijafiza humerusa • Suprakondilarni dio • Lateralni kondil • Medijalni kondil (Y fraktura) • Medijalni epikondil | 1 2 1-2 3 2-3 2-3 | 1-3 3-4 2-3 3-4 3 2-3 | 2-3 4-6 3-4 4 3-4 1-2 |
| Proksimalni dio radijalne kosti | 1 | 1 | 2 |
| Olekranon | 1 | 2-3 | 3-4 |
| Distalni dio radijalne kosti | 2 | 3-4 | 4 |
| Ručni zglob | X | 4-6 | 6-12 |
| Metakarpalne kosti | X | 2 | 2-3 |
| Prsti | 1-2 | 2 | 2-3 |
| Femur: <ul style="list-style-type: none"> • Vrat femura • Subtrohanterni dio • Dijafiza femura | x 3-4 1-3 | 4-6 4-5 4-5 | 6-12 4-6 6-12 |
| Tibia | 2-3 | 3-4 | 4 |
| Tarsus i kalkaneus | X | 4-8 | 6-12 |
| Metatarzalne kosti | 2-3 | 3 | 3-4 |
| Nožni prsti | 1 | 1-2 | 2-3 |

Tablica 5.1. Prosječno vrijeme imobilizacije u tjednima kod najčešćih dječjih prijeloma; preuzeto iz: Von Laer L (2004) Pediatric Fractures and Dislocations (1st ed.) New York: Thieme 19-49.

6. Liječenje prijeloma

Ciljevi liječenja prijeloma su ublažiti bolove, te omogućiti što brže normalno funkcioniranje ekstremiteta. Postoje dvije vrste liječenja loma, konzervativno liječenje (liječenje bez operacije) i kirurško liječenje prijeloma. Prijelomi u djece cijele brzo, a zaostale manje angulacije i pomaci korigiraju se tijekom daljnjeg rasta remodeliranjem, pa je samo mali broj prijeloma potrebno operacijski liječiti, otprilike desetak posto.

6.1. Konzervativno liječenje prijeloma

Konzervativno liječenje temelji se na principu "3 R" koje je postavio Böhler. To su repozicija, retencija (imobilizacija) i rehabilitacija bolesnika. Većinu prijeloma u djece može se uspješno liječiti repozicijom i imobilizacijom (Šoša T et al. 2007).

6.1.1. Repozicija

Repozicija je namještanje lomnih ulomaka u što povoljniji anatomske položaj, koji omogućuje cijeljenje loma te uspostavu normalne funkcije ekstremiteta.

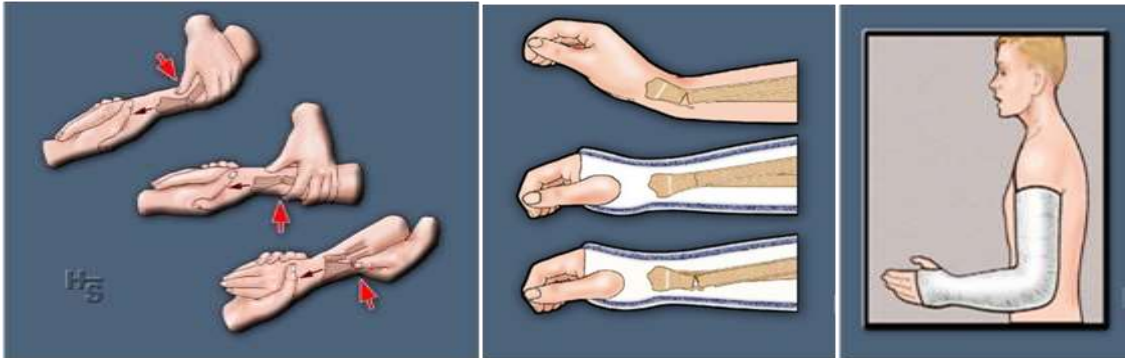
Repozicija može biti zatvorena i otvorena. Kad vršimo zatvorenu (manualnu) repoziciju služimo se silama trakcije, rotacijskim silama, te bočnim silama kojima izlažemo mjesto loma. Pomoću ekstenzije i protuekstenzije uklanja se deformacija skraćanja, a pomoću pritiska sa strane dislokacija ad latus. Rotacijskim silama uklanja se poremećaj osovine kosti ad periferiam. Repoziciju izvodimo postepenim povećavanjem veličine sile, a ne naglo, da se spriječi sekundarno oštećenje okolnog mekoga tkiva i relevantnih anatomske živčano-krvožilnih struktura.

Pravilo repozicije je da se periferni lomni ulomak mora reponirati prema položaju centralnog ulomka. Repozicija mora biti izvršena što ranije i što savršenije. Rana repozicija garantira bolji uspjeh liječenja. U odgođene ili kasne repozicije sila vlaka na mjestu loma uzrokovane kontrakcijom mišića (suprotna strana kosti od položaja mišića) dodatno dislocira lomne ulomke.

Otvorena repozicija (lat. *Repositio cruenta*), podrazumjeva operacijsko namještanje ulomaka, pod kontrolom, a uz pomoć instrumenata.

Repoziciju ulomaka kod djece vršimo u anesteziji. Može se primjeniti lokalna, blok, ili opća anestezija. Ona umanjuje osjećaj boli i relaksira okolnu muskulaturu. U djece se repozicija najčešće učini pod nadzorom rendgenskog aparata u kratkotrajnoj općoj anesteziji.

Smatra se da je položaj ulomaka zadovoljavajući ako se dodiruju 2/3 cirkumferencije kosti (Štalekar H 2011). Nakon repozicije lomnih ulomaka slijedi imobilizacija.



6.1. Nekirurško liječenje; A) postupak repozicije prijeloma, B) položaj ručnog zgloba u blagoj dorzalnoj fleksiji, C) nadlaktična imobilizacija kod prijeloma podlaktice, dlan u neutralnom položaju; preuzeto iz: Antabak A, Ćurković S, Papeš D, Pasini M, Luetić T (2015) Prijelomi distalnog radijusa u djece. Medix 115/116: str.157.

6.1.2. Imobilizacija

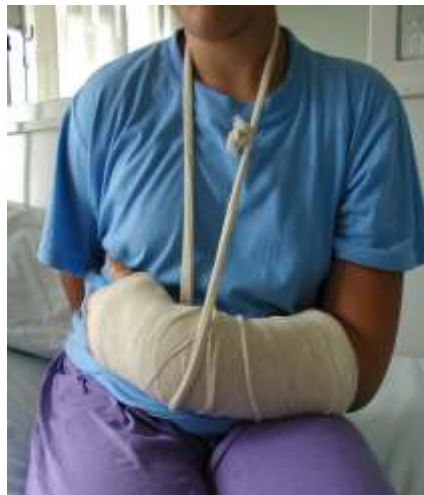Imobilizacija je postupak kojim se priručnim ili standardnim sredstvima ozlijeđeni dio tijela stavlja izvan funkcije (onemogućene kretnje, u dva susjedna zgloba). Namjera je onemogućiti gibanje ulomaka kosti, te ostvariti dostatnu stabilnost kako bi proces cijeljenja kosti bio što uspješniji. To se može postići imobilizacijom sa osloncem u tri točke, proksimalno i distalno od mjesta prijeloma.

Da bi se zadržao dobar položaj ulomaka (retencija) i zaštitio rastući kalus sve do potpune konsolidacije, imobilizacija prema Watson Jonesu mora biti adekvatna (mora onemogućiti i najmanje pomicanje ulomaka u bilo kojem pravcu), neprekidna (kod promjene imobilizacije može doći do micanja ulomaka što dovodi do nove ozljede novostvorenog tkiva), dovoljno duga (sve dok se ne postigne konsolidacija ulomaka) i potpuna (mora ostati u svom prvotnom opsegu sve do konačne konsolidacije prijeloma) (Štalekar H 2011).

Razlikujemo tri vrste imobilizacije lomnih ulomaka; imobilizacija cirkularnim rigidnim (sadrenim) / semirigidnim (sintetski-plastični) zavojem ili longetom, trajnom ekstenzijom, te funkcijsku imobilizaciju po Sarmientu i liječenje ranim gibanjem ekstremiteta (Šoša T et al. 2007).

6.1.2.1. Imobilizacija sadrenim zavojem

Imobilizacija sadrenim zavojem do danas je kod konzervativnog načina liječenja prijeloma osnovni postupak retencije frakturnih ulomaka. Kemijski gips je Kalcijev sulfat ($\text{CaSo}_4 \times \text{H}_2\text{O}$). Priprema se u toploj vodi, od oko 25°C . Postepeno se skrutnjava, u vremenu od 5-45 minuta (prema brzini skrućivanja se dijele, na ekstra brzo, brzo i sporo vezajuće). Puna čvrstoća sadrene imobilizacije se postiže za 24 do 48 sati nakon čega je moguće puno opterećenje ekstremiteta. Debljina sadrenog zavoja ovisi o dijelu tijela koji se imobilizira, građi ozljeđenika, te vrsti sadrenog zavoja koji se upotrebljava. Razlikujemo sadrene udlage, koje obuhvaćaju 1/3-2/3 opsega okrajine (koriste se za privremenu imobilizaciju, dok ne splasne otok), i cirkularni sadreni zavoj koji obuhvaća cijelu cirkumferenciju ekstremiteta (služi za trajno liječenje prijeloma) (Štalekar H 2011). Postavljanje svih oblika sadrene imobilizacije se obavlja pri sobnoj temperaturi. Prilikom modeliranja sadrenog zavoja i izvođenja repozicije moraju se izbjeći utisnuća i otisci prstiju, jer mogu biti uzrok stalnih bolova i stvaranja dekubitalnih ulkusa (Šoša T et al. 2007).



Slika 6.2. Hiperkorekcijska imobilizacija sadrenom dorzalnom longetom nakon repozicije epifiziolize distalnog radiusa (šestogodišnji dječak); preuzeto iz: Antabak A, Ćurković S, Papeš D, Pasini M, Luetić T (2015) Prijelomi distalnog radijusa u djece. Medix 115/116:str.157.

6.1.2.2. Imobilizacija trajnom ekstenzijom

Liječenje ekstenzijom nastoji neutralizirati mišićni tlak te zadržati zadovoljavajući odnos među lomnim ulomcima, spriječiti skraćenje ekstremiteta i što prije postići funkcijski oporavak. Nedostatak tog postupka je dugotrajno ležanje bolesnika u bolnici te vezanost za krevet. Sila vlaka se duž osovine kosti može primijeniti naljepkom koji se spiralno omotava oko uda i tako se postiže trakcija. To je primjer tkz. Schedeove ekstenzije koja se primjenjuje u liječenju dijafizarnih prijeloma u djece u dobi do tri godine (Štalekar H 2011).

6.1.2.3. Funkcijska imobilizacija po Sarmientu i liječenje ranim gibanjem

Funkcijska imobilizacija objedinjuje dobru repoziciju, neprekinutu imobilizaciju te rani aktivan pokret ozljeđenog ekstremiteta. Cijeli se koncept temelji na što kraćem trajanju potpune imobilizacije.

Nakon inicijalnog perioda slijedi promjena rigidne imobilizacije (imobilizacija dva susjedna zgloba) i postavljanje modeliranoga sadrenoga zavoja koji ne zahvaća susjedne zglobove uz dozirano opterećuje mjesta loma do granice bola. Smatra se da gibanje i rano opterećenje okrajine unatoč prijelomu pridonose lokalnoj revaskularizaciji te boljoj opskrbi kisikom i hranjivim tvarima lomne pukotine što pospješuje osteogenezu (Štakelar H 2011). Nakon postavljanja takve imobilizacije slijedi razgibavanje susjednih zglobova.

Cilj funkcionalnog liječenja loma je izbjegavanje posljedica dugotrajne imobilizacije, npr. ukočenje zglobova, Sudeckova atrofija, kronični postimobilizacijski edemi, te hipotrofija i atrofija muskulature. Sarmientova metoda omogućuje brzo praćenje bolesnika samo ambulantno što skraćuje boravak u bolnici i smanjuje troškove liječenja, smanjuje broj kirurških zahvata i skraćuje vrijeme trajanja rehabilitacije (Šoša T et al. 2007).

6.1.3. Rehabilitacija

Nakon odstranjenja imobilizacijskog sredstva (kada je dugotrajno korištena) može zaostati postimobilizacijska kontraktura zglobova i hipotrofija mišića, a liječi se fizikalnom terapijom. U djece koja su imala prijelome kostiju donjih ekstremiteta indicirano je stacionarno fizikalna terapija, kroz tri tjedna. Rehabilitacija bolesnika s ciljem uspostave što bolje funkcije ekstremiteta se sastoji u izvođenju aktivnih, pasivnih i izometričkih vježbi (aktivne vježbe bez pokretanja zglobova), koordinacijskih vježbi (učenje hodanja, ustajanja, uporaba šake), krioterapije, kupke i elektroterapije (Šoša T et al. 2007).

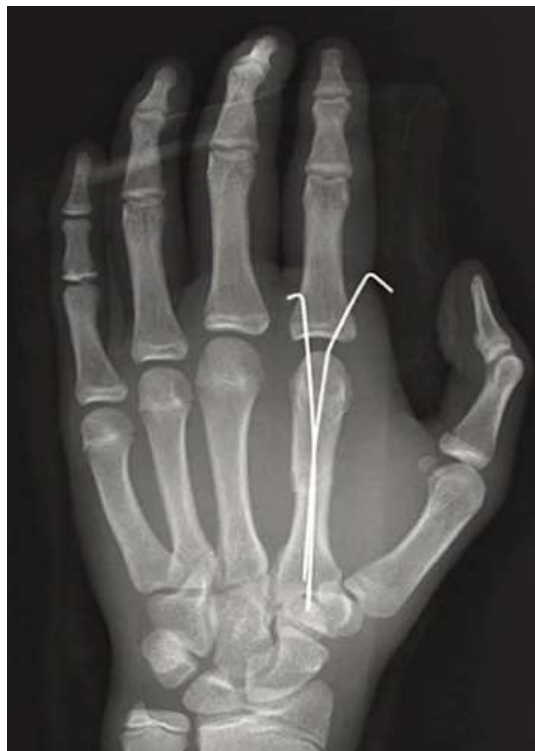6.2. Kirurško liječenje prijeloma

Osteosinteza je operacijski zahvat kojim se izvodi spajanje i učvršćivanje fragmenata kosti nakon loma pomoću implantata od specijalne vrste čelika ili legura radi postizanja trajnog položaja istih. Omogućuje cijeljenje prijeloma uspostavljanjem normalnih anatomskih odnosa te brzi povrat funkcije ozlijeđenog ekstremiteta. Osnovno načelo osteosinteze je da sile vlaka, kompresije, savijanja i striženja pretvara u tlačne aksijalne sile na mjestu loma. Za osteosintezu koristimo implantate od metala koji su dovoljno čvrsti i otporni na sile vlaka i tlaka te biokompatibilni s tkivima u organizmu (Štakelar H 2011).

Indikacije za kirurško liječenje su otvoreni prijelomi, višestruka ozlijeđa u politraumatiziranog bolesnika, prijelomi natkoljenice u starije djece, prijelomi srednje trećine podlaktice i epifize, te prijelomi uz koje postoje opekline. U liječenju prijeloma u djece rijetko se koriste pločice i vijci (Šoša T et al. 2007).

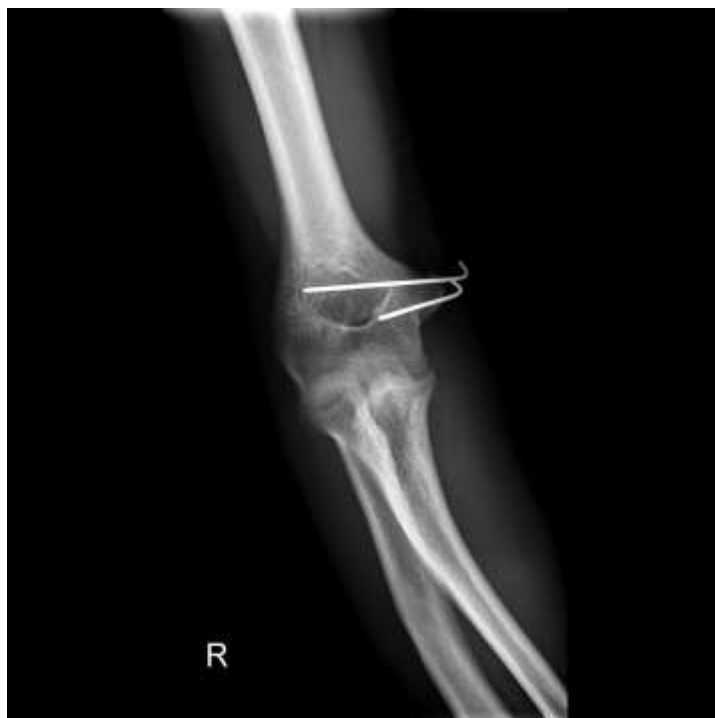6.2.1. Osteosinteza Kirschnerovim žicama

Kirschnerova žica je sterilna, glatka, na jednom kraju zašiljena, žica. Žice nalazimo različitih debljina (1 do 2 mm) i koriste se kako bi držale zajedno pojedine dijelove kosti ili u skeletalnoj trakciji da omoguće hvatište na kosti. Metoda izbora su kod operativnog liječenja prijeloma epifize i metafize u djece jer ne uzrokuju poremećaj rasta kostiju dok prolaze kroz ploču rasta. Osteosinteza Kirschnerovim žicama nije stabilna ostosinteza te zahtijeva i dodatnu sadrenu imobilizaciju. Žica se dva do tri tjedna nakon fiksacije lako izvadi. Prijelomi kostiju koji se liječe ovim načinom cijele periostalnim sekundarnim kalusom. Ovom metodom se liječe prijelomi s dobrim biološkim potencijalom, odnosno kad očekujemo da će postupak cijeljenja remodeliranjem uspješno ispraviti zaostale, manje kutne devijacije. Najčeće se uporabom ove metode liječe prijelomi humerusa u suprakondilarnom području, a potom epifizeolize, bez obzira na lokalizaciju (Bumči I 2011).

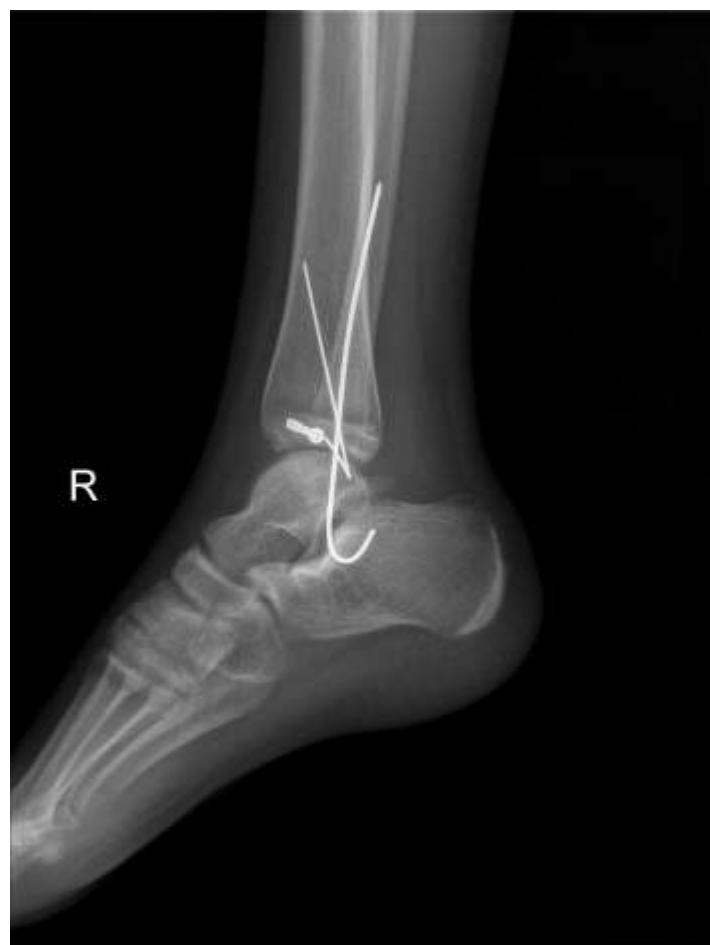

Slika 6.3. Osteosinteza Kirschnerovim žicama druge metakarpalne kosti 15-godišnjeg dječaka; Preuzeto s: <http://e-aps.org/ArticleImage/2023APS/aps-40-655-g001-l.jpg>

15.5.2015.



Slika 6.4. Osteosinteza Kirschnerovim žicama medijalnog epikondila humerusa



Slika 6.5. Osteosinteza Kirschnerovim žicama medijalnih maleola tibije

6.2.2. Imobilizacija vanjskom fiksacijom ulomaka

Princip imobilizacije vanjskom fiksacijom sastoji se u tome da se po dva ili više vijaka uvedu u proksimalni i distalni lomni ulomak, učini se repozicija, te se zatim postavi okvir vanjskog fiksatora, na koji se učvrste vijci i lomni ulomci te se tako postiže retencija lomnih ulomaka. Vanjski fiksator valja postaviti najmanje jedan centimetar dalje od epifiznih hrskavičnih ploča. Danas postoji čitav niz raznih vrsta vanjskih fiksatora (jednostrani, obostrani, u obliku slova V, trodimenzionalni, kvadrilateralni, polukružni i kružni). Vanjski fiksator pruža dobru stabilizaciju mjesta loma, ali ne i apsolutnu. Primjenom te metode liječenja stvara se sekundarni kalus. Vanjski fiksator može biti postavljen unilateralno u jednoj ili dvije ravnine, te bilateralno, u jednoj ili dvije ravnine. Pri postavljanju vanjskog fiksatora dodir osteosintetskog materijala s kosti je minimalan, nema oštećenja mekoga tkiva i njegove vaskularizacije, te nema propagacije infekcije van mjesta loma. Najčešće se vanjska fiksacija koristi za stabilizaciju kompliciranih otvorenih prijeloma, politraume i prijeloma uz koje postoje i opekline (Štalekar H 2011).

6.2.3. Elastična stabilna intramedularna osteosinteza

Minimalno invazivna metoda elastične stabilne osteosinteze intramedularno postavljenim žicama, danas je metoda izbora kod većine kirurško liječenih prijeloma dugih kostiju u djece (Šoša T et al. 2007). Žice su elastične, najčešće sačinjene od titana, ali na tržištu se nalaze više tipova ovih žica različitih fizikalnih svojstava (čvrstoće i elastičnosti). Metodom se postiže dostatna stabilnost ulomaka (bez dodatne imobilizacije), a pasivne kretnje su moguće odmah nakon operacije. Intramedularna osteosinteza elastičnim žicama odlikuje se jednostavnošću zahvata, malim pristupnim incizijama, poštednim deperiostiranjem i mogućnošću brzog postoperativnog opterećenja, pa se dijete može kretati odmah nakon buđenja iz opće anestezije (Bumči I et al. 2006). Ako gledamo na cijeljenje ulomaka, onda se kod elastične stabilizacije očekuje veliki periostlani kalus, a cijeljenje ulomaka se oslanja na protrahiranu fazu reparacije i remodeliranja. Uspješnost ove metode je zasnovana na minimalo potrebnoj stabilizaciji ulomaka uz korištenje biološkog potencijala periosta.

7. Zahvale

Iskrenu zahvalnost dugujem na strpljenju, savjetima, pomoći i vodstvu u izradi ovog rada koju je iskazao mentor prof.dr.sc. Anko Antabak. Posebno bih se htjela zahvaliti svojim roditeljima, što su mi pomogli svojom nesebičnom podrškom i savjetima kroz svih 6 godina studija, i bez kojih ne bih bila to što jesam.

8. Literatura

Allen MR, Hock JM, Burr DB (2004) Periosteum: biology, regulation, and response to osteoporosis therapies. *Bone*:1003-1012.

Andriole VT, Nago BA, Southwick WO (1973) A paradigm for human chronic osteomyelitis. *J Bone Joint Surg* 55A:1511.

Antabak A (2005) Oštećenje periostalne cirkulacije nakon osteosinteze pločicama. Doktorska disertacija, Sveučilište u Zagrebu.

Antabak A, Bahtijarević Z (2015) Uloga (javnog) zdravstva u prevenciji ozljeda djece. *Medix* 115/116:131-134.

Antabak A, Ćurković S, Papeš D, Pasini M, Luetić T (2015) Prijelomi distalnog radijusa u djece. *Medix* 115/116:str.157.

Augustin G (2011) Termičko oštećenje kosti tijekom bušenja dvostupnjevanim svrdlom i svrdlom s protočnim hlađenjem. Doktorska disertacija, Sveučilište u Zagrebu.

Bradić I (1991) Kirurgija dječje dobi. Zagreb: Biblioteka Udžbenici i priručnici Medicinskog fakulteta.

Brighton CT, Hunt RM (1997) Early histologic and ultrastructural changes in microvessels of periosteal callus. *J Orthop Trauma* 11:244-253.

Brighton CT, Hunt RM (1986) Histochemical localization of calcium in the fracture callus with potassium pyroantimonate: possible role of chondrocyte mitochondrial calcium in callus calcification. *J Bone Joint Surg* 68A:703-715.

Bumči I, Leko M, Vlahović Z, Cigit I, Vrtar Z, Vrdoljak O, Žganjer M, Miličić G (2006) Postupnik operativnog liječenja prijeloma dugih kostiju u djece titanovim elastičnim čavlima. *Paediatrica Croatica* 50.

Bumči I (2011) Procjena stabilnosti osteosinteza Kirschnerovim žicama na arteficialnom modelu loma tibijalnog maleola. Doktorska disertacija, Sveučilište u Zagrebu.

Charnley J (1968) *The Closed Treatment of Common Fractures*, 3rd ed. Edinburgh: E & S Livingstone.

Cruess RL, Dumont J (1975) Healing of bone, tendon and ligament. U: Rockwood CA, Green DP, ur. *Fractures*, Philadelphia: JB Lippincot; str. 97.

Currey JD, Butler G (1975) The mechanical properties of bone tissue in children. *J Bone Joint Surg Am* 57: 810-814 .

Ferrara N, Davis-Smyth T (1997) The biology of vascular endothelial growth factor. *Endocrin Rev* 18:4-25.

Gaston MS, Simpson AH (2007) Inhibition of fracture healing. J Bone Joint Surg Br 89:1553-60.

Ham AW, William RH (1972) Repair and transplantation of bone. U: The biochemistry and physiology of bone, New York: Academic Press. 337-399.

Jacobsten FS (1997) Periosteum. Its relation to pediatric fractures. J Pediatr Orthop B:84-90.

Junqueira LC, Carneiro J, Kelley RO (1995) Osnove histologije. Školska knjiga str.156.

Landin LA (1997) Epidemiology of Children's Fractures. J Pediatr Orthop B 6:79-83.

Lindman LM (2001) Bone healing in children. Clin Podiatr Med Surg 18:97-108.

McKibbin B (1978) The biology of fracture healing in long bones. J Bone Joint Surg Br 60:150-162.

Pećina M (2004) Ortopedija. Zagreb: Naklada Ljevak.

Perren SM, Botzy J (1978) Cellular differentiation and bone biomechanics during the consolidation of a fracture. Anat Clin 1:13-28.

Prpić I (2002) Kirurgija za medicinare. Školska knjiga 554-557.

Rennie L, Court-Brown CM, Mok JY, Beattie TF (2007) The epidemiology of fractures in children. Injury 38:913-922.

Simpson AH (1985) The blood supply of periosteum. J Anat:697-770,

Šoša T, Sutlić Ž, Stanec Z, Tonković I i sur (2007) Kirurgija. Zagreb: Naklada Ljevak 925-934, 1063-1064.

Štalekar H (2011) Općenito o prijelomima. Rijeka: Medicinski fakultet u Rijeci, Katedra za kirurgiju.

Von Laer L (2004) Pediatric Fractures and Dislocations (1st ed.) New York: Thieme 19-49.

Weber BG, Cech O (1976) Pseudoarthrosis. Bern.

Wheater PR, Gurkitt HG, Daniesls VG (1987) Functional Histolgy. Edinburg London Melburne and New York: str. 39.

9. Životopis

Rođena sam 21. veljače 1989. u Zagrebu, gdje sam završila Osnovnu školu Davorina Trstenjaka i XI. Gimnaziju, nakon koje sam upisala Medicinski fakultet, Sveučilišta u Zagrebu.

Za vrijeme studija sam sudjelovala na 6. hrvatskom kirurškom kongresu sa posterom „BCG osteitis nadlaktične kosti kod malog djeteta“.

Od jezika aktivno se služim engleskim jezikom u govoru i pismu, te pasivno njemačkim jezikom.

Od računalnih programa aktivno se znam služiti s Microsoft Word, Microsoft Powerpoint , Microsoft Excel i Photoshop.

Završila sam i tečaj za crno-bijelu i digitalnu fotografiju u CroArtPhoto Clubu Zagreb.