

# Utjecaj orhidektomije na izvanorbitalnu suznu žlijezdu štakora

---

**Grahovac, Gordan**

**Doctoral thesis / Disertacija**

**2015**

*Degree Grantor / Ustanova koja je dodijelila akademski / stručni stupanj:* **University of Zagreb, School of Medicine / Sveučilište u Zagrebu, Medicinski fakultet**

*Permanent link / Trajna poveznica:* <https://urn.nsk.hr/urn:nbn:hr:105:964370>

*Rights / Prava:* [In copyright](#)/[Zaštićeno autorskim pravom.](#)

*Download date / Datum preuzimanja:* **2024-09-29**



*Repository / Repozitorij:*

[Dr Med - University of Zagreb School of Medicine Digital Repository](#)



**SVEUČILIŠTE U ZAGREBU  
MEDICINSKI FAKULTET**

**Gordan Grahovac**

**Utjecaj orhidektomije na  
izvanorbitalnu suznu žlijezdu štakora**

**DISERTACIJA**



**Zagreb, 2015.**

**SVEUČILIŠTE U ZAGREBU  
MEDICINSKI FAKULTET**

**Gordan Grahovac**

**Utjecaj orhidektomije na  
izvanorbitalnu suznu žlijezdu štakora**

**DISERTACIJA**

**Zagreb, 2015.**

Disertacija je izrađena u Zavodu za histologiju i embriologiju Medicinskog fakulteta Sveučilišta u Zagrebu, Centru za elektronsku mikroskopiju Medicinskog fakulteta Sveučilišta u Zagrebu i Zavodu za kliničku i eksperimentalnu patologiju na odjelu za elektronsku mikroskopiju i imunofluorescenciju Kliničke bolnice Dubrava.

Voditelj rada: prof. dr. sc. Davor Ježek

Zahvaljujem mentoru prof. dr. sc. D. Ježeku na velikoj pomoći tijekom pripreme i izrade ove disertacije.

Zahvaljujem laboratorijskim tehničarima u Zavodu za histologiju i embriologiju te Centru za elektronsku mikroskopiju Medicinskog fakulteta Sveučilišta u Zagrebu na pomoći pri pripremi preparata.

Srdačno zahvaljujem svojoj obitelji na podršci i velikom razumijevanju, bez čega ništa od ovog ne bi bilo ostvarivo.

<b>1. Uvod</b> .....	<b>1</b>
<b>2. Anatomija suznog aparata štakora</b> .....	<b>2</b>
<b>3. Histološka građa suzne žlijezde štakora</b> .....	<b>3</b>
3.1 Matične stanice acinusa suzne žlijezde štakora .....	5
3.2 Inervacija suzne žlijezde štakora .....	6
<b>4. Funkcija suzne žlijezde štakora</b> .....	<b>7</b>
<b>5. Promjene izvanorbitalne suzne žlijezde sa starenjem životinje</b> .....	<b>7</b>
<b>6. Rast i mitotska aktivnost izvanorbitalne suzne žlijezde štakora</b> .....	<b>9</b>
<b>7. Ekspresija androgenih i estrogenih receptora u izvanorbitalnoj suznoj žlijezdi štakora</b> .....	<b>10</b>
<b>8. Harderova žlijezda</b> .....	<b>11</b>
<b>9. “Harderizacija”</b> .....	<b>12</b>
<b>10. Cilj i svrha rada</b> .....	<b>13</b>
<b>11. Uzorci i postupci</b> .....	<b>14</b>
11.1 Životinje .....	14
11.2 Postupci .....	15
11.2.1 Analgezija i anestezija životinja .....	15
11.2.2 Žrtvovanje životinja .....	15
11.2.3 Obrada tkiva izvanorbitalne suzne žlijezde .....	16
11.2.4 Kvalitativna histološka analiza .....	17
11.2.5 Kvantitativna stereološka analiza .....	19
11.2.5.1 Morfometrijska (stereološka) analiza na svjetlosnoj mikroskopskoj razini .....	19
11.2.5.2 Morfometrijska (stereološka) analiza na ultrastrukturnoj razini .....	21
11.2.6 Statistička obrada podataka .....	22
<b>12. Rezultati</b> .....	<b>22</b>
12.1 Kvalitativna histološka analiza .....	22
12.1.1 Kontrolna skupina životinja.....	22
12.1.1.1 Analiza tkiva na tankim i polutankim rezovima .....	22
12.1.1.2 Analiza tkiva na ultratankim rezovima .....	25
12.1.2 Lažno orhidektomirana skupina životinja.....	28
12.1.2.1 Analiza tkiva na tankim i polutankim rezovima .....	28
12.1.2.2 Analiza tkiva na ultratankim rezovima .....	29
12.1.3 Orhidektomirana skupina životinja.....	30
12.1.3.1 Analiza tkiva na tankim i polutankim rezovima .....	30
12.1.3.2 Analiza tkiva na ultratankim rezovima .....	30
12.2 Kvantitativna (stereološka) analiza .....	32
12.2.1 Volumenska gustoća veziva i acinusa u mm <sup>3</sup> tkiva .....	32
12.2.2 Dužinska gustoća intralobularnih odvodnih kanala u mm <sup>3</sup> tkiva .....	32
12.2.3 Volumenska gustoća staničnih organela.....	33
<b>13. Rasprava</b> .....	<b>36</b>

<b>14. Zaključak .....</b>	<b>47</b>
<b>15. Sažetak.....</b>	<b>49</b>
<b>16. Summary .....</b>	<b>52</b>
<b>17. Popis literature .....</b>	<b>54</b>
<b>18. Prilozi kvalitativne histološke analize .....</b>	<b>64</b>
<b>19. Prilozi kvantitativne histološke analize .....</b>	<b>80</b>
<b>19.1 Grafikoni .....</b>	<b>80</b>
<b>19.2 Tablice .....</b>	<b>88</b>
<b>20. Životopis.....</b>	<b>114</b>

## Popis oznaka i kratica

$\bar{x}$	— srednja vrijednost
AC	— žljezdani acinus
$A_t$	— površina testnog sustava
cAMP	— ciklični adenzin monofosfat prema engl. <i>cyclic adenosine monophosphate</i>
CAP	— kapilara
cm	— centimetar
D	— intralobularna cijev
d	— duljina testne linije
f	— fibrocit
G	— Golgijevo tijelo
hER	— hrapava endoplazmatska mrežica
HIOMT	— <i>hidroksiindol-O-metiltransferaza</i>
IOK	— pravi odvodni kanal
KONT.	— intaktna kontrolna grupa životinja
L	— lumen acinusa
L.OP.	— lažno operirana grupa životinja

$L_t$	—	ukupna duljina testnih linija
LU	—	lumen kanalića
$L_v$	—	duljinska gustoća
m	—	mioepitelna stanica
mg	—	miligram
mg/kg	—	miligram po kilogramu
mm	—	milimetar
$mm^2$	—	kvadratni milimetar
mOsmol	—	mili osmol
N	—	jezgra
n	—	broj mikroskopskih mjerenja
NAT	—	N-acetiltransferaza
nm	—	nanometar
ORH.	—	orhidektomirana grupa životinja
$P_f$	—	broj testnih točaka
pH	—	mjera kiselosti ili lužnatosti vodene otopine
$P_t$	—	ukupan broj testnih točaka
Q	—	broj probodišta kroz testnu plohu



RT-	— obrnuto prepisivanje – lančana reakcija polimerazom prema engl.
PCR	<i>reverse transcription polymerase chain reaction</i>
S	— sekretna zrnca
s	— standardna devijacija varijable
SHBG	— globulin koji veže spolne hormone prema engl. <i>sex hormone-binding globulin</i>
SXGA	— prema engl. <i>super extended graphics array</i>
TIFF	— prema engl. <i>tagged image file format</i>
v	— vezivno tkivo
VIP	— vazoaktivni intestinalni peptid
$V_v$	— volumenska gustoća
$\mu\text{m}$	— mikrometar
$\mu\text{m}^2$	— kvadratni mikrometar

## 1. Uvod

Funkcija suzne žlijezde je održavanje stabilnog mikrokoliša epitela konjunktive i rožnice, pomažući mu da održi svoju aktivnu funkciju. Brojni su znanstvenici u 19. stoljeću opisali osnovnu morfologiju i patologiju suzne žlijezde u čovjeka, no tek je Schirmer 1903. povezao sindrom suhих očiju s patološkim nalazom suznih žlijezda [1]. Da bi se dobio uvid u normalnu funkciju te da bi se objasnila patogeneza i patofiziologija brojnih bolesti koje obuhvaćaju suznu žlijezdu čovjeka, istraživači se koriste raznim životinjskim modelima. Najčešće su korišteni modeli miša, štakora i zeca, a nešto rjeđe hrčka. Tijekom vremena došlo se do spoznaje da postoji značajna razlika u građi suznih žlijezda raznih sisavaca. Pri tome se kod interpretacije rezultata pojedinih istraživanja mora uzeti u obzir značajna razlika u građi i funkciji suzne žlijezde među životinjskim modelima. Razlika između suznih žlijezda miša, štakora i zeca ogleda se u ustroju, imunosnoj, sekretornoj te hormonalnoj razini u sva tri modela [2].

Veliki doprinos razumijevanju ultrastrukturne građe žlijezde štakora dalo je nekoliko istraživača poput Walkera, Baquiche, Herzoga, Drapera i Singa [3-7].

Sindrom suhих očiju javlja se u onim slučajevima kada suzna žlijezda nije u stanju izlučiti suze u dovoljnoj količini i pravilnog sastava, a sve je češća pojava u kliničkoj praksi radi brojnije populacije starije životne dobi.

Suzna žlijezda je tubuloalveolarna žlijezda, u kojoj sekretni dio čine acinusi te čiji sekret odvođe kanalići i kanali na površinu oka. Istu takvu histološku organizaciju možemo naći i u žlijezdama slinovnicama, gušterači i ostalim žlijedama s egzokrinim izlučivanjem. Poznato je da određeni virusi pokazuju svojstvo organotropnosti, poput virusa parotitisa u ljudi. Virus parotitisa uzrokuje infekciju ne samo žlijezda slinovnica, već može uzrokovati i infekciju

suznih žlijezda, gušterače, sjemenika, jajnika, središnjeg živčanog sustava i drugih organa. Iz epidemioloških istraživanja je dokazano da je infekcija doušne žlijezde, suznih žlijezda i gušterače učestalija nego infekcija ostalih organa, što može biti povezano s istom histološkom građom tih egzokrinih žlijezda [8-10].

Unatoč dosadašnjim istraživanjima provedenim na suznoj žlijezdi štakora malo se zna kako spolne žlijezde (testisi) utječu na histološku građu i funkciju izvanorbitalne suzne žlijezde štakora. Ovo istraživanje ima za cilj proširiti spoznaje o tome kako muške spolne žlijezde (testisi) utječu na građu izvanorbitalne suzne žlijezde.

## **2. Anatomija suznog aparata štakora**

Suzni aparat štakora sastoji se od tri suzne žlijezde: 1) izvanorbitalne žlijezde, 2) infraorbitalne žlijezde i 3) Harderove žlijezde.

Izvanorbitalna suzna žlijezda je plosnatog oblika a nalazi se na lateralnoj strani lica štakora neposredno ispred i ispod uha, sa svojom dužom osovinom usmjerena je okomito na zigomatični luk. Duboki dio te žlijezde leži na temporalnom mišiću, zigomatičnom nastavku temporalne kosti i površinskom dijelu masetera [11]. Glavni odvodni kanal žlijezde nalazi se na gornjem prednjem polu žlijezde i usmjeren je prema naprijed, te preko temporalnog mišića odlazi prema vanjskom dijelu gornje vjeđe. Prije nego što dosegne gornju vjeđu, odvodnom kanalu izvanorbitalne žlijezde pridružuje se odvodni kanal infraorbitalne žlijezde čineći zajednički odvodni kanal. Zajednički odvodni kanal prolazi kroz vanjski dio gornje vjeđe i izljuje se u vanjski dio gornjeg forniksa spojnice [12].

Infraorbitalna žlijezda smještena je u trokutastom prostoru unutar orbite. Donju granicu tog trokutastog prostora čini zigomatični luk, gornju granicu određuje odvodni kanal

izvanorbitalne žlijezde, a medijalnu granicu čini očna jabučica. Žlijezda se proteže u dubinu orbite sve do njezinog vrha. Površinski dio infraorbitalne žlijezde pokriven je fascijom vjeđe. Odvodni kanal infraorbitalne žlijezde je u većini slučajeva smješten na prednjem gornjem dijelu žlijezde i usmjeren je ravno i prema gore. Nakon kraćeg samostalnog tijeka spaja sa glavnim odvodnim kanalom izvanorbitalne suzne žlijezde čineći zajednički odvodni kanal tih dviju žlijezdi [12].

Harderova žlijezda nalazi se svojim najvećim dijelom u dubljem dijelu očne šupljine, a samo je sa jednim svojim manjim dijelom (vanjskim rubom, između bulbusa oka i ruba očne šupljine) u kontaktu sa površinskim dijelom oka. Svojem smještajem Harderova žlijezda obuhvaća gornju, medijalnu i donju četvrtinu cirkumferencije bulbusa oka. Harderova žlijezda je konkavnog izgleda. Stražnji dio bulbusa oka se utiskuje u samu žlijezdu. Harderova žlijezda je podijeljena u nekoliko dijelova većim vezivnim pregradama i usjecima. Oblik žlijezde uvjetovan je razvojem očne šupljine i njezinim ostalim anatomskim dijelovima. Površinski dio žlijezde pokriven je fascijom vjeđe [12].

### **3. Histološka građa suzne žlijezde štakora**

Acinusi suzne žlijezde štakora su gusto zbijeni s malo vidljive strome između pojedinih acinusa, a ukupno čine oko 80% volumena žlijezde [2]. Zajedno s početnim dijelom odvodnih kanalića (koji odvođe sadržaj žlijezde na površinu oka) čine režnjiće. Režnjići su organizirani u režnjeve koji su međusobno povezani većom količinom vezivnog tkiva. Uobičajeno je da nekoliko velikih režnjeva čini jednu žlijezdu, a međusobno su obavijeni većom količinom veziva koje se naziva žljezdana kapsula.

Odvodni sustav suzne žlijezde štakora i miša do danas nije detaljnije proučavan te postoji oskudna literatura koja se bavi građom tog sustava. Početni dio odvodnog sustava suzne žlijezde naziva se prijelazna cijev i ona spaja acinus s intralobularnim kanalićem. Pokrivena

je pločastim do kubičnim epitelom koji leži na bazalnoj membrani i obložena je mioepitelnim stanicama. Stanice prijelazne cijevi razlikuju se od stanica acinusa po tome što ne sadrže sekretna zrnca i imaju brojna bazolateralna uvrnuća membrane i brojne mitohondrije. Kada se odvodni sustav promatra elektronskim mikroskopom, povremeno je moguće zamijetiti i poneko sekretno zrnce elektronskomikroskopski gustog sadržaja [2,13].

Uloga odvodnog sustava i njegovog epitela je odvodnja sekreta žlijezde (suza) na površinu oka, te održavanje stabilnog elektrolitnog i proteinskog sastava suza [14].

Osnovni dijelovi žlijezde, acinusi, udruženi su u manje režnjiće (lobuluse) koji su međusobno razdvojeni interlobularnim vezivnim tkivom. Između žljezdanog tkiva umeću se odvodni kanali i prave odvodne cijevi sa pratećim krvnim žilama i živčanim tkivom. Sama žlijezda je okružena gustim fibroznim tkivom koji čini kapsulu žlijezde [15,16]. Svjetlosno mikroskopska građa odvodnog sistema žlijezde organizirana je na sljedeći način:

1. intralobularni kanalići
2. interlobularni kanalići
3. intralobarni kanali
4. interlobarni kanal.

Interlobarni kanali se spajaju i čine glavni odvodni kanal žlijezde koji odvodi sekretni sadržaj žlijezde na površinu oka. U miša i štakora opisani su često višestruki odvodni kanali.

Acinusi i odvodni kanali leže na bazalnoj membrani i vezivnom tkivu u kojem se nalaze fibroblasti i izvanstanični (ekstracelularni) matriks. Ekstracelularni matriks i fibroblasti čine vezivno tkivo žlijezde te su postupno sve razvijeniji na svakom idućem stupnju odvodnog sustava žlijezde. Acinusi i početni elementi odvodnog sustava žlijezde obloženi su i mioepitelnim stanicama. Svaka žlijezda je dobro opskrbljena krvožilnim i perifernim

živčanim sustavom. Žlijezda je inervirana simpatičkim i parasimpatičkim vlaknima koji ulaze u žlijezdu kroz hilus žlijezde.

Stanice acinusa suzne žlijezde štakora imaju vrlo dobro razvijenu endoplazmatsku mrežicu. U stanicama acinusa nalaze se i brojna sekretna zrnca koja se nakupljaju u apikalnom dijelu citoplazme usmjerenom prema lumenu acinusa. Uobičajeno je da je lumen acinusa i početnog dijela intralobulanog kanalića vrlo malen i slabo vidljiv (zamjećuje se samo pri jačim povećanjima i to samo u nekih acinusa) [2].

Površina acinusa promatrana skening elektronskim mikroskopom pokazuje izrazitu složenost. U nekim slučajevima invaginacije s površine acinusa mogu sezati sve do bazalne membrane. Stanice acinusa povezane su brojnim čvrstim spojevima, zonulama okludentes [2].

### **3.1 Matične stanice acinusa suzne žlijezde štakora**

Dart i suradnici uspjeli su u svom istraživanju izolirati matične stanice acinusa iz suzne žlijezde štakora u primarnu staničnu kulturu [17]. Matične stanice suzne žlijezde eksprimiraju nestin, Ki-67, mioepitelni stanični marker, aktin glatkog mišića,  $\alpha$ -aktin, vimetin te adenil ciklazu II. Nestin je čimbenik specifičan za matične stanice, dok je Ki-67 čimbenik proliferacije [17].

Istim istraživanjem dokazano je da se primarna stanična kultura matičnih stanica acinusa suzne žlijezde štakora može potaknuti u dediferencijaciju. Matične stanice postupkom dediferencijacije postaju mioepitelne stanice. Iz prijašnjih istraživanja je poznato da mioepitelne stanice okružuju acinuse i odvodne kanaliće. Tim istraživanjem je dokazano da mioepitelne stanice suzne žlijezde mogu zadržati određenu progenitornu staničnu funkciju [17].

## 3.2 Inervacija suzne žlijezde štakora

Suzna žlijezda štakora je dobro inervirani organ sa simpatičkim i parasimpatičkim autonomnim živčanim sustavom. Mali živčani ogranci autonomnog živčanog sustava mogu se prikazati selektivnim bojanjima u vezivnom tkivu žlijezde zajedno s krvožilnim i odvodnim sustavom žlijezde. Veći živčani ogranci autonomnog živčanog sustava granaju se sve do tankih nježnih snopova živčanih vlakana između acinusa. Većinu živčanih snopova čine nemijelinizirana vlakna, ali mogu se naći i mijelinizirana vlakna. Glavi neurotransmiter u završecima parasimpatičkih vlakana je acetilkolin i VIP, a u simpatičkim vlaknima je to noradrenalin. Imunohistokemijska i imunofluorecenska istraživanja pokazala su prisustvo i drugih neurotransmitera poput histamina i supstance P [18-20].

Suzna žlijezda štakora značajno je više inervirana kolinergičnim nego adrenergičnim neuronima [21]. Funkcionalne studije su pokazale da je fiziološki važnija adrenergična inervacija žlijezde [22-24].

Sekreciju bjelančevina suzne žlijezde može se potaknuti adrenergičnim, kolinergičnim agonistima te VIP-om [20,25-28]. Sekrecija bjelančevina potaknuta kolinergičnim agonistima odvija se zbog povećane koncentracija unutarstaničnog kalcija ( $Ca^{+2}$ ), za razliku od sekrecije potaknute VIP i  $\beta$ - adrenergičnom stimulacijom koja se odvija radi povećane unutarstanične koncentracije adenozin 3'5' cikličnog monofosfata (cAMP) [20,29,30].

#### **4. Funkcija suzne žlijezde štakora**

Funkcija izvanorbitalne suzne žlijezde štakora je sekrecija vodenastog sekreta koji čini suzni premaz preko oka. Suze su sastavljene uglavnom od vode, elektrolita i bjelančevina [14,29,30].

Aleksander i sur. dokazali su da suzna žlijezda štakora proizvodi sekret koji je svojim sastavom sličan sastavu žlijezda slinovnica i gušterače (na razini prijelaznih cijevi) te da ima sastav iona sličan ultrafiltratu plazme [14]. Tijekom prolaska kroz odvodni sustav žlijezde dolazi do promjene u elektrolitnom sastavu sekreta žlijezde, naime, do povećane koncentracije iona  $K^+$ . Kako je suzna žlijezda štakora seromukozna žlijezda, serozni dio žlijezde je odgovoran za sekreciju bjelančevina u sekretu žlijezde a mukozni dio odgovoran je za više hidrirani dio sekreta.

Lipokalin je protein koji je u najvećoj koncentraciji zastupljen u suzama, dok su drugi proteini poput: peroksidaze, laktoferina, lizozima, beta lizina te sekretorni imunoglobulini A i G zastupljeni u značajnoj manjoj koncentraciji [4,15,31].

Starenje životinje dovodi i do usporednog starenja žlijezde dovodeći do promjena u morfologiji suzne žlijezde. Zamjećena je povećana infiltracija žlijezde upalnim stanicama, atrofija acinusa i peptidergična inervacija žlijezde. Morfološke promjene uzrokovane starenjem imaju za posljedicu smanjenje sekreciju bjelančevina u suzama na kolinergičnu i adrenergičnu stimulaciju žlijezde [16,32,33].

#### **5. Promjene izvanorbitalne suzne žlijezde sa starenjem životinje**

Izvanorbitalna suzna žlijezda mlade životinje razlikuje se na makroskopskoj i mikroskopskoj razini od žlijezde stare životinje. Dosadašnja istraživanja dala su uvid u morfološku



organizaciju i promjenu morfološke organizacije žlijezde u ovisnosti o starosti same životinje. Žlijezda životinje stare od 3 do 5 mjeseci viđena golim okom ima glatku površinu, ružičasto je smeđe boje te okružena rahlim vezivnim tkivom [15].

Sa starenjem žlijezda mijenja svoj makroskopski izgled i kod životinja starosti od 20 do 24 mjeseca izgleda kao da je sastavljena od više blijedih režnjeva. Bjelkasti i režnjati izgled starije žlijezde posljedica je infiltracije žljezdanog tkiva masnim i vezivnim tkivom. U životinja starijih od 20 mjeseci, rahlo vezino tkivo zamjenjeno je čvrstim vezivnim tkivom [15]. Sa starenjem mijenja se i inervacija same izvanorbitalne suzne žlijezde štakora te se gusta inervacija kolinergičkim, adrenergičnim i peptidergičnim živčanim ograncima značajno smanjuje kod životinja starijih više od 24 mjeseca [16].

Kod životinja životne dobi od 20 do 24 mjeseca na svjetlosnoj mikroskopskoj razini uočavaju se određene promjene. Žlijezda pokazuje uznapredovale morfološke promjene poput: zadebljanja vezivnog tkiva žlijezde i same čahure žlijezde, kroničnu upalu, infiltraciju žlijezde upalnim stanicama, oteklinu luminalne strane acinusa, oštećenja odvodnih kanalića i krvnih žila uz usporedno povećanje odvodnih kanala žlijezde [15].

Ultrastrukturalna analiza žlijezde pokazala je da postoje tri vrste acinusa: serozni acinusi koji sadrže stanice sa elektronsko mikroskopskim gustim sekretnim zrnima ispunjenim bjelančevinama, seromukozni acinusi čije stanice sadrže pomiješana sekretna zrnca ispunjena bjelančevinama ili mukoznim sadržajem i mukozni acinusi koji sadrže samo zrnca ispunjena svijetlim mukoznim sadržajem. Žlijezda pokazuje i na elektronsko mikroskopskoj razini promjene sa starenjem. Tako je žlijezda mlade životinje većim dijelom sastavljena od seroznih acinusa i nekoliko seromukoznih acinusa. Kod životinja životne dobi 20 do 24 mjeseca, žlijezda pokazuje značajno smanjenje broja seroznih stanica. Životinja životne dobi od 20 mjeseci pokazuje povećanje broja seromukoznih acinusa, pri čemu se broj seroznih i

mukoznih acinusa izjednači. Životinje stare 24 mjeseca pokazuju značajni porast broja mukoznih acinusa koji na taj način postaju najbrojniji [15].

Elektronsko mikroskopske promjene stanica acinusa u životinja starosne dobi od 20 do 24 mjeseca praćene se u i sa strukturnim oštećenjima na endoplazmatskoj mrežici i Golgijevom aparatu u usporedbi sa stanicama acinusa životinja mlađe dobi [15].

## **6. Rast i mitotska aktivnost izvanorbitalne suzne žlijezde štakora**

Tjelesna masa štakora i izvanorbitalne žlijezde varira tijekom života. Mužjak albino štakora doseže najveću tjelesnu masu oko 300-og dana života dok ženka maksimalnu tjelesnu masu doseže oko 900-og dana života. Mužjak i ženka albino štakora ne gube na tjelesnoj masi sve do svojeg 1000-og dana života [7]. Izvanorbitalna suzna žlijezda albino štakora ima dvostruko sporiji rast u odnosu na tjelesnu masu i to od 21. do 100. dana života. Maksimalnu masu žlijezda postiže oko 100-og dana života. To je mnogo ranije nego što životinja dosegne svoju maksimalnu tjelesnu masu. Izvanorbitalna suzna žlijezda u ženke albino štakora zadržava svoju masu u starijoj životnoj dobi, dok kod mužjaka žlijezda pokazuje gubitak mase sa 64 mg na 50 mg [7].

Mitotska aktivnost same žlijezde doseže svoj maksimum za vrijeme 21. dana života i naglo padne nakon 50. dana života. Nakon 50. dana života mitotska aktivnost žlijezde ostaje smanjena. Iako nema značajnije razlike u padu broja mitozu između ženke i mužjaka štakora čini se da je nešto brže smanjenje mitozu u ženke štakora [7].

Izvanorbitalna suzna žlijezda štakora je klasični primjer serozno tubulo-acinusne žlijezde sa gusto poredanim malim acinusima. Jezgre su okrugle do ovalne, relativno jednake veličine od oko 5-7  $\mu\text{m}$ . Stanice su malene, s ovećim jezgrama tako da promatrane svjetlosnim mikroskopom daju dojam gusto smještenih jezgri. Starenjem jedinke štakora (oko 100-og

dana) žlijezda poprima jednoličnu acinusnu građu. Dolazi do povećanja veličine acinusa bez povećanja broja stanica. Jezgre sa starenjem povećavaju svoj volumen, ali zauzimaju manji prostor unutar same stanice radi povećanja samog volumena stanice [7].

U životinja životne dobi od oko 300 dana nema značajnije promjene u veličini acinusa, ali se povećava broj nepravilnosti oblika samih jezgara. Primjećeno je da dolazi do nepravilnog, lobuliranog i povremeno piknotičnog oblika jezgre. Nuklearne vakuole ili inkluzije postaju sve učestalije. Sama citoplazma stanica je manje homogena sa ponekim manjim vakuolama. Dolazi do povećane količine vezivnog tkiva u samoj žlijezdi [7].

Starenjem se mijenja i histološka slika acinusa/alveola Izvanorbitalne suzne žlijezde pa tako nastaju takozvane „harderizirane“ alveole. To su alveole sa blijedo obojanom jezgrom i citoplazmom, kuboidnog oblika stanica te karakterističnim oblikom lumena samih alveola. Unutar lumena često se zatiču ostatci propalih stanica. Takve „harderizirane“ alveole su vrlo česte u životinja starih oko 1000 dana, dok su ne mogu zamijetiti u životinja mlađih od 50 dana. U prosjeku čine 1 % svih alveola kod životinja starih 100 dana i do 1-5 % u životinja starih 300 dana [7].

## **7. Ekspresija androgenih i estrogenih receptora u izvanorbitalnoj suznoj žlijezdi štakora**

Izvanorbitalna suzna žlijezda štakora interesantna je sa biokemijskog i morfološkog gledišta radi spolnih razlika između ženki i mužjaka štakora. Dokazana je spolna razlika izvanorbitalne suzne žlijezde u štakora i hrčka dok u miša ta razlika ne postoji [34]. U izvanorbitalnoj suznoj žlijezdi hrčka dokazana je razlika u razini  $\beta$ -adrenergičnih receptora, melatonina i njihovih biosintetskih enzima [35,36]. Kastracija životinja dovodi do promjene aktivnosti NAT (*N-acetiltransferaza*) i HIOMT (*hidroksiindol-O-metiltransferaza*) u suznoj žlijezdi hrčka ali ne mijenja razinu melatonina [35,36]. Ferara i suradnici su u svom radu

(koristeći se metodom RT-PCR) dokazali prisutnost receptora za androgene i estrogene kako u mužjaka tako i ženki štakora. Transkripcija za androgene receptore prisutna je u mužjaka i ženki štakora tijekom prvih 6 mjeseci života jedinke, dok je ekspresija transkripcije estrogenskih receptora prisutna u mužjaka štakora samo u prvih mjesec dana života. U trećem i šestom mjesecu života mužjaka štakora nema više ekspresije estrogenskih receptora [37].

## 8. Harderova žlijezda

Harderova žlijezda je velika orbitalna suzna žlijezda koja se nalazi u velikom broju kralježnjaka koji imaju niktativnu membranu. Harder ju je prvi put opisao još davne 1694. godine [38]. Funkcija Harderove žlijezde je premazivanje rožnice i njena zaštita. Ona je ujedno i imunosni organ [39], proizvodi feromone [40,41] te je izvor termo regulatornih lipida [42] i dio retino-pinealne osi [43-45].

Makroskopski, žlijezda je smještena cijelim dijelom u orbitalnoj šupljini iza bulbusa oka a samo manjim dijelom između bulbusa i kostiju orbite dolazi u kontakt s površinom. Površinu žlijezde prekriva vezivna opna od koje se šire vezivne pregrade u dubinu žlijezde. Septe odvajaju žlijezdu u nekoliko većih režnjeva. Iz žlijezde izlazi jedan veći odvodni kanal koji je obložen jednoslojnim cilindričnim epitelom [38].

Žlijezda promatrana svjetlosnim mikroskopom sastoji se od većeg broja acinusa. Acinusi se pak sastoje od dvije vrste stanica. Stanice **tipa A** čine veći dio žlijezde (oko 75 %) i imaju acidofilnu citoplazmu ispunjenu većim masnim vakuolama. Manji dio čine stanice **tipa B**, koje imaju bazofilnu citoplazmu i ispunjene su manjim masnim vakuolama. Uspoređujući stanice **tipa A** i **tipa B** može se zaključiti da su masne vakuole brojnije i veće u stanicama **tipa A** [38]. Obje vrste stanica nalaze se na bazalnoj membrani okružene mioepitelnim stanicama.

Stanice **tipa A i B** promatrane transmisijskim elektronskim mikroskopom imaju brojne sličnosti, ali ono po čemu se razlikuju je izgled masnih vakuola. Masne vakuole u stanica **tipa A** okružene su jediničnom membranom, dok se u samo nekim stanicama ta membrana gotovo i ne nalazi. Stanice **tipa B** sadrže vakuole elektronsko mikroskopski gustog sadržaja koji je polumjesečastog oblika, dok stanice **tipa A** sadrže vakuole koje su ispunjene gustim sadržajem ali uskog i tankog oblika [38].

Citoarhitektonika ove serozne žlijezde štakora odgovara njenoj dosadašnjoj opisanoj fiziološkoj ulozi i govori da ima jako izraženu ulogu u proizvodnji brojnih bjelančevina.

## 9. “Harderizacija”

Izvanorbitalna suzna žlijezda štakora je seromukozna žlijezda koja se nalazi ispod i malo ispred uha životinje [11,46]. Vrlo je interesantna istraživačima jer pokazuje značajnu morfološku i biokemijsku razliku između mužjaka i ženke [3,34,47-49], pokazujući k tome morfološko funkcionalni dimorfizam [50].

„Harderizacija“ je process koji se javlja u izvanorbitalnoj suznoj žlijezdi štakora i predstavlja prvi opisani spolni dimorfizam [34,51,52]. To je process koji se sastoji u tome da izvanorbitalna suzna žlijezda poprima izgled tipičan Harderovoj žlijezdi, a karakteriziran je nakupljanjem masnih kapljica u stanicama acinusa [34]. „Harderizacija“ žlijezde je sa starošću životinje izraženija u mužjaka, dok u ženki štakora ta pojava sa starošću regredira. Zanimljivo je da dolazi do smanjivanja nakupina masnih kapljica u acinusima [34].

Podaci iz literature su malo zbunjujući o tome kada točno nastaje harderizacija žlijezde (razdoblje varira od tri tjedna do tri mjeseca) [7,34,49].

Sashima je u svom istraživanju zaključio da je process „harderizacije“ ovisan o androgenim hormonima [34]. Ferrara i suradnici dokazali su da harderizacija nastupa u 3. mjesecu

životinje i da nakupljanje masnih kapljica više nije prisutno u ženki starih 6 mjeseci. Također, koristeći se metodom RT-PCR, dokazali su da je ekspresija androgenih receptora uvijek prisutna u oba spola. Zanimljivo je da je isto istraživanje pokazalo (koristeći se istom tehnologijom) da su receptori estrogena uvijek prisutni u ženki štakora, dok iz stanica izvanorbitalne suzne žlijezde mužjaka nestaju već nakon trećeg mjeseca. Iz toga se može zaključiti da estrogeni vjerojatno imaju inhibitornu ulogu na proces „harderizacije“ izvanorbitalne suzne žlijezde u ženki štakora [37]

## **10. Cilj i svrha rada**

Općeniti cilj rada je istražiti kako starenje i odstranjenje spolnih žlijezdi muških jedinki štakora (orhidektomija) utječe na građu izvanorbitalne suzne žlijezde albino mužjaka štakora s naglaskom na acinuse i intersticij koristeći stereološke i elektronsko-mikroskopske metode.

### ***Specifični ciljevi su sljedeći:***

- prikazati promjene koje uzrokuje orhidektomija i starenje na intersticij i žljezdane acinuse izvanorbitalne suzne žlijezde štakora na parafinskim i polutankim rezovima;
- prikazati promjene stanica acinusa na ultrastrukturnoj razini uz pomoć transmisijske elektronske mikroskopije;
- u morfometrijskom (stereološkom) dijelu usporediti rezultate između kontrolne, orhidektomirane i lažno orhidektomirane skupine životinja u odnosu na vrijeme koje je prošlo nakon orhidektomije.

## 11. Uzorci i postupci

### 11.1 Životinje

Za eksperiment korišteni su spolno zreli mužjaci štakora soja Fischer, stari 3 mjeseca (ukupan broj životinja: 60). Korištene su životinje iz štale Zavoda za biologiju Medicinskog fakulteta Sveučilišta u Zagrebu. Životinje su bile smještene u standardne oveće kaveze u skupinama po tri, sa ciklusom svjetlo (12 sati), tama (12 sati), na kupovnoj stelji. Životinje su mogle uzimati hranu i vodu *ad libitum*. U svrhu izvođenja eksperimenta štakori su podijeljeni u tri skupine: kontrolnu intaktnu skupinu, lažno orhidektomiranu skupinu te orhidektomiranu skupinu. Sve skupine životinja dodatno su podijeljene u podskupine s obzirom na vrijeme žrtvovanja i to: nakon 3 dana, 15 dana, 30 dana, 60 dana i 90 dana od početka pokusa.

**Kontrolna intaktna skupina životinja** (15 štakora) služila je kao osnovna kontrola. Ova skupina štakora bila je bez ikakvog tretmana. Nad njima nisu vršeni nikakvi operativni zahvati te im nije davana nikakva djelatna tvar. Ova skupina životinja služila je kao osnovna kontrola eksperimenta.

**Lažno orhidektomiranoj skupini životinja** (15 štakora) učinjen je rez veličine 0,5 cm u području donjeg abdomena tj. svakog testisa. Zbog što bezbolnijeg zahvata, životinje su bile podvrgnute intraperitonealnoj anesteziji. Uz pomoć kirurških škara i pincete prikazani su testisi. Potom je rez zatvoren sa dva do tri kirurška šava. Ova skupina životinja služila je za proučavanje utjecaja operacije na samu građu izvanorbitalne suzne žlijezde.

**Orhidektomiranoj skupini životinja** (30 štakora) učinjena je obostrana orhidektomija, tj. obostrano su odstranjeni testisi. Životinjama je učinjen rez veličine 0,5 cm u području svakog testisa. Zbog što bezbolnijeg zahvata, životinje su bile podvrgnute intraperitonealnoj anesteziji. Uz pomoć kirurških škara i pincete prikazani su testisi. Testisi su nakon toga bili

kirurški uklonjeni. Potom je rez zatvoren sa dva do tri kirurška šava. Uloga ove skupine životinja u eksperimentu bila je da se ispita u kojoj mjeri testisi (odnosno njihovo odstranjenje) utječu na građu izvanorbitalne suzne žlijezde.

## **11.2 Postupci**

### **11.2.1 Analgezija i anestezija životinja**

Životinje su anestezirane intraperitonealnom injekcijom Ketaminom – u dozi od 40-80 mg/kg. Preoperativna analgezija ispitivane životinje učinjena je intraperitonealnom injekcijom Buprenorphinea (Buprenex *TM*) koji je dat životinji 30 minuta prije samog operativnog zahvata u dozi od 0.05-0.1 mg/kg, ta se doza nastavila kroz iduća dva dana nakon operativnog zahvata jednokratnom intraperitonealnom injekcijom Meloxicama (Metacam *TM*) u dozi od 1.0 mg/kg, svakih 24 sata.

### **11.2.2 Žrtvovanje životinja**

Životinje su žrtvovane nakon odgovarajućeg vremenskog perioda i to nakon: 3 dana, 15 dana, 30 dana, 60 dana i 90 dana od početka pokusa (Tablica 1.). Žrtvovanje životinja izvršeno je cervikalnom dislokacijom. Svaka životinja prije žrtvovanja uspavana je intraperitonealnom injekcijom Ketaminom u dozi od 40-80 mg/kg, te je primila jednu intraperitonealnu injekciju Buprenorphinea (Buprenex *TM*) 30 minuta prije samog žrtvovanja.



### **11.2.3 Obrada tkiva izvanorbitalne suzne žlijezde**

Uzorci suzne žlijezde dobiveni nakon žrtvovanja životinja odmah su (po žrtvovanju) podijeljeni u dva dijela, te su usitnjeni na manje komadiće i fiksirani u 5,5% glutaraldehidu (u 0,05 M fosfatnom puferu, pH= 7,1-7,4; 800 mosmol) i Bouinu.

#### **Uzorci tkiva fiksirani u glutaraldehidu**

Tkivo je inicijalno fiksirano u trajanju od 3 sata u 5,5% glutaraldehidu nakon čega je isprano u puferu te postfiksirano u otopini 1% osmijeovog tetroksida. Nakon dvosatne postfiksacije, tkivo je bilo isprano u puferu te dehidrirano u uzlaznom nizu alkohola. Nakon dehidracije, uslijedilo je uklapanje u smolu Durcopan (Sigma, Njemačka). Polimerizacija smole izvršena je u termostatu na temperaturi od 60°C tijekom 3 dana. Poslije polimerizacije prišlo se oblikovanju blokova za rezanje na ultramikrotomu (Reichert, Austrija). Serijski polutanki rezovi debljine 0,80 µm postavljeni su na predmetna stakalca i osušeni pomoću toplog stolića za ravnanje rezova (Agar, Engleska). Svaki uzorak narezan je na 2 predmetna stakalaca s minimalno 10 polutankih rezova. Polutanki rezovi su se obojali 1% toluidinskim modrilom kako bi se na njima mogla izvršiti kvalitativna i kvantitativna histološka analiza.

Ultratanki rezovi (debljine 70 nm) narezani su pomoću dijamantnog noža (Diatom, Švicarska) i ultramikrotoma Reichert, te potom postavljeni na bakrene mrežice (Christine Groepl, Austrija). Rezovi su potom kontrastirani olovnim citratom i uranil acetatom. Analiza na ultrastrukturnoj razini načinjena je pomoću transmisijskog elektronskog mikroskopa Jeol JEM-1400 (Odjel za elektronsku mikroskopiju i imunoflorescenciju, Zavod za kliničku i eksperimentalnu patologiju, Klinička bolnica Dubrava).

## **Uzorci tkiva fiksirani u Bouinu**

Uzorci fiksirani u Bouinu su višestruko isprani u otopini litijevog karbonata, dehidrirani, inkubirani u intermediju (metil-benzoat), benzolu i benzol-parafinu te uobičajenim histološkim postupkom uklopljeni u parafin.

Parafinski blokovi rezani su rotacijskim mikrotomom Leitz 1512 (Leitz, Austrija) pri čemu je debljina rezova 4  $\mu\text{m}$ . Dobiveni serijski rezovi, po tri na svakom predmetnom stakalcu, korišteni su za sterološka morfometrijska mjerenja.

### **11.2.4 Kvalitativna histološka analiza**

Kvalitativna histološka analiza načinjena je na tkivu koje je uklopljeno u parafin i Durcapan smolu. Tkivo uklopljeno u parafin izrezano je rotacijskim mikrotomom Leitz 1512 (Austrija) na rezove debljine 4  $\mu\text{m}$ . Rezovi debljine 4  $\mu\text{m}$  postavljeni su na predmetna staklaca i obojani hemalaun-eozinom. Tkivo uklopljeno u smolu Durcapan (Sigma, Njemačka) izrezano je ultramikrotom (Reichert, Austrija) na rezove debljine 0,80  $\mu\text{m}$  koji su postavljeni na predmetna staklaca, te potom su obojani 1% toluidinskim modrilom otopljenom u 10% Nattetaboratu kako bi se na njima mogla izvršiti svjetlosno mikroskopska kvalitativna histološka analiza. Mjerenje je učinjeno binokularnim mikroskopom Nikon Alphaphot (Nikon, Japan) s ukupnim povećanjem  $\times 100$ ,  $\times 200$  i  $\times 400$ . Uspoređeni su žljezdani acinusi, intersticij žlijezde te odvodni kanalni sustav izvanorbitalne suzne žlijezde štakora između životinja različitih starosnih grupa te između orhidektomiranih životinja i životinja koje nisu orhidektomirane, a iste su starosne dobi.

Tkivo uklopljeno u Durcapan smolu izrezano je na ultratanke rezove koji su potom postavljeni na bakrene mrežice i kontrastirani olovnim citratom i uranil acetatom. Mrežice su

nakon kontrastiranja promatrane elektronskim mikroskopom Jeol JEM-1400. Kvalitativna histološka analiza na elektronskom mikroskopu učinjena je s ukupnim povećanjem x 7000.

## 11.2.5 Kvantitativna stereološka analiza

### 11.2.5.1. Morfometrijska (stereološka) analiza na svjetlosno mikroskopskoj razini

Morfometrijska (stereološka) analiza načinjena je na parafinskim rezovima debljine 4  $\mu\text{m}$  obojani hemalaun-eozinom i polutankim Durcopanskim rezovima debljine 0,80  $\mu\text{m}$  obojanim 1% toluidinskim modrilom. Rezovi debljine 4  $\mu\text{m}$  i polutanki rezovi debljine 0,80  $\mu\text{m}$  promatrani su svjetlosnim mikroskopom Nikon Alphaphot (Nikon, Japan) i to s okularom uvećanja 10x i objektivom povećanja 40x (ukupno povećanje x400). U svrhu stereološke obrade korišten je mnogonamjenski sistem po Weibel-u s 42 testne točke koristeći binokularni mikroskop Nikon Alphaphot (Japan) s ukupnim povećanjem x400. Površina testnog sustava ( $A_t$ ) pri navedenom povećanju bila je 0,0837  $\text{mm}^2$ , duljina testne linije ( $d$ ) 0,048 mm, a ukupna duljina testnih linija ( $L_t$ ) iznosila je 1,008 mm.

Tijekom mjerenja određeni su volumen i dužina sastavnih dijelova žlijezde u  $\text{mm}^3$  tkiva.

Da bi se mogla izvršiti stereološka analiza prvo je određen broj polja na kojem se mora izvršiti mjerenje, tzv. *orijentacijsko mjerenje*. Broj mikroskopskih polja ( $n$ ) na kojima se treba izvršiti mjerenje određen je po De Hoffovoj jednadžbi [53,54]:

$$n = (20 \times s/\bar{x})^2 \quad (1)$$

gdje je  $n$  broj potrebitih polja koja treba analizirati,  $s$  standardna devijacija varijable kod koje je izvršeno tzv. orijentacijsko mjerenje, a  $\bar{x}$  srednja vrijednost (aritmetička sredina) rezultata dobivenih orijentacijskim mjerenjem.

Orijentacijsko mjerenje pokazalo je da stereološku analizu volumena acinusa i vezivnog tkiva promatrane žlijezde na parafinskim rezovima treba izvršiti na 50 vidnih polja. Duljinu

intralobularnih odvodnih kanala trebalo je odrediti na 102 vidna polja koja potječu iz različitih regija izvanorbitalne suzne žlijezde. To je učinjeno koristeći 6 različitih blokova jedne te iste žlijezde kontrolne skupine štakora.

*Tijekom stereološke obrade izmjerene su sljedeće stereološke varijable:*

1. Volumen acinusa i intersticija u  $\text{mm}^3$  tkiva (volumenska gustoća,  $V_v$ );
2. Duljina intralobularnih odvodnih kanala u  $\text{mm}^3$  (duljinska gustoća,  $L_v$ )

Volumenska gustoća ( $V_v$ ) acinusa i intersticija određena je na osnovi sljedeće jednadžbe [53,54]:

$$V_v = P_f/P_t \quad (2)$$

pri čemu je  $P_f$  broj testnih točaka sistema koje padaju na acinuse odnosno vezivno tkivo istraživane žlijezde, a  $P_t$  ukupan broj testnih točaka unutar testne plohe (u ovom slučaju  $P_t=42$ ). Tim načinom je određen volumenska gustoća pojedinih osnovnih dijelova žlijezde u  $\text{mm}^3$  tkiva i to : acinusa i vezivnog tkiva. Pod vezivnim tkivom podrazumijevamo vezivo između žljezdanih režnjića, kao i vezivo u samim režnjićima.

Duljinska gustoća ( $L_v$ ) intralobularnih odvodnih kanala u  $\text{mm}^3$  tkiva određena je pomoću sljedeće jednadžbe [53,54] :

$$L_v = 2Q/A_t \quad (3)$$

pri čemu je  $Q$  probodište dijela kanalnog sustava kroz testnu plohu ispitivanog sustava, a  $A_t$  površina testne plohe. Ovom metodom odredila se dužina sekretnih cijevi u  $\text{mm}^3$  tkiva ispitivane žlijezde.

### 11.2.5.2 Morfometrijska (stereološka) analiza na ultrastrukturnoj razini

Morfometrijska (stereološka) analiza izvršena je na ultratankim rezovima debljine 70 nm kontrastiranim olovnim citratom i uranil acetatom. U svrhu stereološke obrade korišten je elektronski mikroskop Jeol JEM-1400 ukupnog povećanja  $\times 7000$ .

Slike dobivene elektronskim mikroskopom fotografirane su digitalnom kamerom mikroskopa te su pohranjeni u digitalnom obliku (tiff format). Dobivene slike obrađene su uz pomoć stereološkog programa STEPanizer (Anatomski institut Sveučilišta u Bernu, Bern, Švicarska). Za obradu digitalnih fotografija tkiva korišten modul STEPanizer programa sa mnogonamjесnim sistemom po Weibel-u s 64 testne točke [55].

Rezolucija monitora (SXGA) bila je 1024x1280, veličina piksela 0,0258  $\mu\text{m}$ , ukupna površina testnog sustava ( $A_t$ ) pri navedenom povećanju 527,3415  $\mu\text{m}^2$ , a duljina testne linije (d) 1,4352  $\mu\text{m}$ .

Tijekom morfometrijskog mjerenja analizirane su stanice acinusa u kojima je izmjerena volumska gustoća jezgre, cisterne hrapave endoplazmatske mrežice, sekretnih zrnaca i lumen acinusa .

Orijentacijsko mjerenje pokazalo je da stereološku analizu volumske gustoće jezgre, cisterne hrapave endoplazmatske mrežice i sekretnih zrnaca stanica acinusa promatrane žlijezde na ultratankim rezovima treba izvršiti na 73 vidna polja.

Volumenska gustoća ( $V_v$ ) gore navedenih staničnih organela odredila se na osnovi sljedeće jednadžbe:

$$V_v = P_t/P_t \quad (4)$$

pri čemu je  $P_f$  broj testnih točaka koje padaju na odgovarajuće organele, a  $P_t$  ukupan broj testnih točaka unutar testne plohe (u ovom slučaju  $P_t=64$ ).

### **11.2.6 Statistička obrada podataka**

Svi dobiveni podaci (morfometrijska/stereološka analiza) unešeni su u osobno računalo i obrađeni biostatističkim programom.

Analiza podataka načinjena je u Katedri za medicinsku statistiku, epidemiologiju, medicinsku informatiku u Školi narodnog zdravlja «Andrija Štampar» Medicinskog fakulteta Sveučilišta u Zagrebu. Za obradu podataka korištena je programska podrška SAS, verzija 6.12. (1988, SAS Institute Inc., Cary, NC).

## **12. Rezultati**

### **12.1 Kvalitativna histološka analiza**

#### **12.1.1 Kontrolna skupina životinja**

##### **12.1.1.1 Analiza tkiva na tankim i polutankim rezovima**

Izvanorbitalna suzna žlijezda štakora u kontrolnoj skupini životinja sastoji se od više režnjeva koji su međusobno povezani gustim vezivnim tkivom. Vezivno tkivo povezuje režnjeve žlijezde u jednu cjelinu te ga nazivamo interlobularnim vezivnim tkivom. Interlobularno vezivno tkivo prelazi u rahlu vezivnu ovojnica žlijezde i u potpunosti je okružuje. U

interlobularnom vezivnom tkivu nalaze se pravi odvodni kanali, arterije, vene i živčana vlakna koji zajedno ulaze i izlaze iz izvanorbitalne suzne žlijezde u njenom hilusu.

Svaki režanj žlijezde građen je od većeg broja reznjića, a svaki reznjić građen je od nekoliko seroznih acinusa, prijelaznih cijevi, intralobularnih kanala i manje količine vezivnog tkiva. Vezivno tkivo reznjića građeno je od vezivnih stanica (fibrocita), izvanstaničnog matriksa, kapilara i snopova živčanih vlakana. Svaki reznjić građen je gusto smještenih stanica acinusa s malo rahle strome.

Stanice acinusa su piramidnog oblika sa širokom bazom i suženim vršnim dijelom. Radi gusto raspoređenih stanica acinusa, lumen acinusa i prijelaznih cijevi su slabo vidljivi na polutankim rezovima. Jezgre stanica acinusa smještene su bliže bazalnom dijelu stanice te su većinom okruglog do ovalnog oblika. Kromatin u jezgri je većinom rahli uz rubna zgusnuća kromatina. U jezgri se pri većem povećanju mogu ponekad primjetiti jedna ili više jezgrica. Kod svih stanica jezgra nije vidljiva jer nije pogođena rezom. Citoplazma stanica acinusa je obilna, s bazalnim bolje obojenim dijelom i vršnim (apikalnim) svijetlijim dijelom u kojem se nalaze brojna sekretna zrnca. Sekretna zrnca su u nekih stanica gušća i tamnije obojana, dok su kod nekih stanica rjeđa, svijetlija i gotovo prozirna. Stanice acinusa su stoga podijeljene na „svijetle“ i „tamne“ ( sl. 1., 2., 3. ; str. 67-69).

Polutanki rezovi obojani toluidinskim modrilom sadrže dvije vrste stanica acinusa; svijetle i tamne stanice. Svijetle stanice acinusa imaju slabije obojanu citoplazmu, a sadrže brojna sekretna zrnca koja se ne boje intenzivno. Sekretna zrnca svijetlih stanica su rastresito raspoređena u citoplazmi acinusa dajući im „prozračan“ izgled. Tamne stanice acinusa imaju naprotiv tamniju citoplazmu, a brojna sekretna zrnca nalaze se u apikalnom dijelu citoplazme stanice, gusto su pakirana ali različitog intenziteta bojanja toluidinskim modrilom. Zbog veće gustoće sekretnih zrnaca i manje količine preostalog sadržaja citoplazme tamne stanice nemaju „prozračan“ već taman izgled ( sl. 1., 2., 3. ; str. 67-69).



Mioepitelne stanice su sastavni dio svakog acinusa. Promatrane svjetlosnim mikroskopom teško su uočljive, a nalaze se na periferiji acinusa i prijelaznih cijevi. Radi svojeg izduženog oblika, jezgra i preostale stanične strukture su teže uočljive. Većim dijelom ravnina reza prolazi citoplazmom stanice, a povremno se može vidjeti jezga ako je pogođena rezom.

Vezivne stanice, fibrociti, izduženog su oblika citoplazme i jezgre. Mogu se vidjeti između susjednih acinusa, prijelaznih cijevi i intralobularnih odvodnih kanala. Veći broj fibrocita može se zamijetiti između dva priležeća režnja gdje je i samo vezivno tkivo gušće i obilnije te oko većih krvnih žila žlijezde. Vezivno tkivo žlijezde građeno je većinom od fibrocita i izvanstaničnog matriksa. Ono je vrlo oskudno i rahlo između pojedinih acinusa, no znatno je razvijenije između pojedinih režnjeva žlijezde. U samom vezivnom tkivu mogu se zamijetiti odvodni kanali žlijezde, krvne žile, snopovi živčanih vlakana te po koji mastocit ili druge stanice imunskog sustava ( sl. 1., 2., 3.; str. 67-69).

Prijelazne cijevi čine početni dio odvodnog sustava žlijezde. Oni povezuju lumen acinusa sa lumenom intralobularnih odvodnih kanala. Lumen prijelaznih cijevi je rijetko vidljiv radi veličine i gustoće stanica. Proksimalni dio prijelaznih cijevi sastoji se od stanica koji svojim izgledom i oblikom odgovaraju stanicama acinusa, dok u distalnijem dijelu istih cijevi stanice poprimaju karakterističan, splošteniji izgled stanica odvodnih cijevi. Bazalni dio stanica proksimalnog segmenta prijelaznih cijevi obložen je mioepitelnim stanicama i vezivnim tkivom.

Sekretni sustav izvanorbitalne žlijezde počinje prijelaznim cijevima a završava jednim odvodnim kanalom u hilusu žlijezde. Prijelazne cijevi se nastavljaju u intralobularne odvodne kanale, a zajedno se nalaze u jednom režnjiću. Više intralobularnih kanala spaja se u jedan intralobarni kanal, tj. glavni odvodni kanal jednog režnja. Više intralobarnih kanala spaja se u jedan interlobarni kanal koji odvodi sekret žlijezde kroz njen hilus na površinu oka. Za razliku od prijelaznih cijevi, svaki naredni dio odvodnog sustava žlijezde obuhvaćen je

većom količinom vezivnog tkiva i pratećih krvnih žila. Epitel odvodnih kanala je visok, kubičan do cilindričan, s citoplazmom koja se toluidinskim modrilom boji blijeđe od stanica acinusa žlijezde. Lumen odvodnih kanala je dobro vidljiv. Jezgre stanica odvodnih cijevi su ovalnog do okruglog oblika smještene većinom u središnjem ili bazalnom dijelu stanice, rahlog kromatina s ponekad vidljivom jezgrićom.

Interlobarni kanali su obavijeni gušćim vezivnim tkivom, a ponekad se u njima može vidjeti prijelaz između jednoslojnog cilindričnog u višeslojni epitel, posebice ako rez prolazi kroz dio kanala koji se nalazi u hilusu žlijezde. Sam lumen im obično nije pravilnog ovalnog oblika, već može pokazivati nabore čineći ga manje vidljivim, posebice pri samom izlasku odvodnog kanala iz žlijezde. U vezivnom tkivu oko interlobarnih odvodnih kanala mogu se, osim uobičajenih fibrocita i fibroblasta vidjeti nakupine drugih vrsta stanica vezivnog tkiva, većinom mastocita.

### **12.1.1.2 Analiza tkiva na ultratankim rezovima**

Izvanorbitalna suzna žlijezda promatrana transmisijskim elektronskim mikroskopom sastoji se od dviju vrsta stanica, tzv. svijetlih i tamnih .

Svijetle stanice acinusa sadrže u svojoj citoplazmi brojna sekretna zrnca visoke i niske elektronske gustoće. Promjene koje su vidljive u stanicama acinusa kontrolne skupine životinja, posebno u životinja starosne dobi od 4, 5 i 6 mjeseci, su nakupine masnih kapljica u njihovoj citoplazmi. Te nakupine lipidnih kapljica nazivamo procesom „harderizacije“ izvanorbitalne žlijezde. Lipidne kapljice uočljivije su u stanicama acinusa u životinjama starosne dobi od 6 mjeseci (slika 4.; str. 70).

Sekretna zrnca su smještena u apikalnom dijelu citoplazme i usmjerena prema lumenu acinusa. Osim brojnih sekretnih zrnaca, svijetle stanice sadrže dobro razvijenu hrapavu

endoplazmatsku mrežicu s brojnim proširenim cisternama. Također sadrže dobro razvijen Golgijev kompleks, mitohondrije i slobodne poliribosome. Povezane su sa susjednim stanicama brojnim dezmosomima. Membrana stanica acinusa pokazuje brojna uvrnuća na luminalnoj i lateralnoj strani stanice. Lumen acinusa je malen i nekada vrlo teško uočljiv. Na apikalnoj (luminalnoj) strani membrane svijetlih stanica nalaze se mikrovili (sl. 4., 5., 6., 8. ; str. 70-74).

Tamne stanice acinusa promatrane transmisijskim elektronskim mikroskopom svojom građom su slične svijetlim stanicama. Razlika je u tome što hrapava endoplazmatska mrežica tamnih stanica pokazuje pravilniju građu. Spomenute cisterne su pravilnijeg oblika, gušćeg rasporeda i znatno užeg lumena. Sekretna zrnca nalaze se također u apikalnom dijelu stanice usmjerene prema lumenu acinusa, ali su gušćeg smještaja. Ova zrnca tamnih stanica mogu biti gušće i rijede elektronske gustoće. Golgijev aparat je također dobro razvijen, a u ostatku citoplazme nalaze se raštrkani brojni mitohondriji. Stanice su međusobno povezane dezmosomima, a apikalni i lateralni dio stanične membrane pokazuje brojna uvrnuća. Na apikalnoj luminalnoj strani membrane tamnih stanica nalaze se mikrovili (sl. 8. ; str. 74).

U sekretnim zrcima mogu se ponekad primjetiti tzv. „degenerativna tjelešca“, posebice u stanicama acinusa životinja starije životne dobi. Degenerativna tjelešca u sekretnim zrcima imaju izgled poput niza koncentričnih krugova dajući izgled lamelarne građe. Sa sigurnošću se ne može se reći radi li se o pravim degenerativnim tjelešcima ili o artefaktu fiksacije stanice.

Svijetle i tamne stanice acinusa leže na bazalnoj membrani, okružene mioepitelnim stanicama i nježnim vezivnim tkivom u kojem su vidljivi pojedini fibrociti/fibroblasti.

Prijelazne cijevi promatrane transmisijskim elektronskim mikroskopom sastoje se u proksimalnom dijelu od stanica koje svojim oblikom slične stanicama acinusa, no nešto su

niže visine. Stanice prijelaznih cijevi leže na bazalnoj membrani, okružene su nježnim vezivnim tkivom i mioepitelnim stanicama. Jezgra im ima ovalan do okrugli izgled, a nalazi se u bazalnom dijelu citoplazme. U citoplazmi stanica prijelaznih cijevi mogu se naći pojedinačna sekretna zrnca različitih elektronskih gustoća smještena uglavnom u apikalnom dijelu citoplazme. Hrapava endoplazmatska mrežica je dobro razvijena, s mnogobrojnim cisternama. Mogu se zamijetiti i poneki mitohondriji, koji u sebi sadrže pretince tzv. kriste. Stanice prijelaznih cijevi međusobno su spojene brojnim spojnim kompleksima, a među njima najbrojniji su dezmosomi. Apikalna membrana stanica prijelaznih cijevi sadrži brojne mikrovile (sl. 10. ; str. 76).

Sekretne cijevi promatrane elektronskim mikroskopom sastoje se od kubičnih do visokih cilindričnih stanica s dobro razvijenim staničnim organelama. U bazalnom dijelu stanica nalaze se mitohondriji s brojnim kristama. U apikalnom dijelu stanica mogu se zamijetiti pojedina sekretna zrnca koja se razlikuju od sekretnih zrnaca stanica acinusa. U lumen odvodnih cijevi strše brojni mikrovili s apikalne površine stanica. Na bazolateralnoj površini stanica postoje brojna uvrnuća stanične membrane. Stanice su međusobno povezane brojnim dezmosomima. Jezgre stanica su smještene u sredini ili donjoj trećini citoplazme, okruglog do ovalnog su oblika. Kromatin je u većem dijelu rahlog oblika, s ponekom vidljivom jezgričicom (sl. 7. ; str. 73).

U stanicama acinusa žlijezde mogu se naći nakupine lipidnih kapljica u citoplazmi zajedno sa sekretnim zncima različite elektronske gustoće. Lipidne kapljice su rijede uočljive u životinja mlađe životne dobi, ali se zato nalaze učestalije u životinja životne dobi od pet ili više mjeseci (sl. 6. ; str. 72).

## **12.1.2 Lažno orhidektomirana skupina životinja**

### **12.1.2.1 Analiza tkiva na tankim i polutankim rezovima**

Promatrana golim okom, izvanorbitalna suzna žlijezda lažno orhidektomiranih štakora nije se razlikovala od kontrolne skupine životinja. Sa starenjem dolazi do promjene površine žlijezde. Žljezdana površina postaje od glatko ružičaste (u mladih životinja) hrapava i bijelosiive boje u životinja starije životne dobi. Ta promjena vidljiva je kontrolnoj, lažno orhidektomiranoj i orhidektomiranoj grupi životinja. Analizom tkiva moglo se zapaziti da su žljezdani acinusi također građeni od svijetlih i tamnih stanica, što odgovara građi acinusa kontrolnih skupina. U kontrolnoj i lažnoj orhidektomiranoj skupini životinja moglo se zamijetiti da se sa starenjem rahlo vezivno tkivo žlijezde postupno smanjuje, a vezivno tkivo između pojedinih sekretnih reznjica žlijezde poprima oblik gušćeg vezivnog tkiva (sl. 9. ; str. 75).

U starijih skupina orhidektomiranih i lažno orhidektomiranih životinja životne dobi od 5 i 6 mjeseci može se zamijetiti povećana količina upalnih stanica u žljezdanom intersticiju, te oštećenje žljezdanog epitelnog tkiva.

Prijelazne cijevi imale su svoj uobičajeni izgled. Stanice prijelaznih cijevi sadržavale su u svojem apikalnom dijelu citoplazme sekretna zrnca. Sekretne cijevi lažno orhidektomiranih životinja nisu se razlikovale u svom izgledu u odnosu na kontrolnu skupinu. Moglo se zamijetiti da kod životinja životne dobi od 5 i 6 mjeseci u obje skupine dolazi do diskretnog povećanja lumena sekretnih cijevi, nepravilnosti lumena odvodnih kanala, s ponekim staničnim detritusom u njihovom lumenu. Mjestimično se mogao zamijetiti i otok epitela odvodnih kanala i oštećenje njihovog epitela.

Proces „harderizacije“ također je vidljiv u stanicama acinusa lažno orhidektomiranih životinja starije životne dobi i ne razlikuje se od kontrolne skupine životinja.

### **12.1.2.2 Analiza tkiva na ultratankim rezovima**

Promatrane transmisijskim elektronskim mikroskopom, stanice acinusa lažno orhidektomiranih životinja nisu se u svojoj građi razlikovale od kontrolne skupine životinja. Acinusi su građeni od svijetlih i tamnih stanica. Ove stanice se u svojim osnovnim obilježima nisu razlikovale od stanica kontrolne skupine životinja (sl. 10. ; str. 78).

Prijelazne i sekretne cijevi izvanorbitalne suzne žlijezde štakora po svojoj ultrastrukturnoj građi nisu se razlikovale od odgovarajućeg kanalnog sustava kontrolne skupine životinja. Stanice prijelaznih cijevi su u svojoj citoplazmi u apikalnom dijelu sadržavale ranije opisana sekretna zrnca. Stanice prijelaznih i sekretnih cijevi međusobno su bile povezane brojnim dezmosomima. Osim sekretnih zrnaca, citoplazma im je sadržavala hrapavu endoplazmatsku mrežicu, mitohondrije, a vršni dijelovi stanica imali su na sebi brojne mikrovile.

Sekretna zrnca stanica epitela sekretnih cijevi su bila niže elektronske gustoće nego sekretna zrnca stanica acinusa.

U stanicama acinusa životinja starije životne dobi mogla su se zamijetiti uz brojna sekretna zrnca i lipidne kapljice, koje se svojim oblikom i količinom nisu razlikovala od istih takvih kapljica u kontrolnoj skupini životinja.

## **12.1.3 Orhidektomirana skupina životinja**

### **12.1.3.1 Analiza tkiva na tankim i polutankim rezovima**

Makroskopski i svjetlosno mikroskopski izvanorbitalna žlijezda štakora nije se značajno razlikovala od kontrolne i lažno orhidekomirane skupine životinja. Žljezdani acinusi sastavljeni su od svijetlih i tamnih stanica koje odgovaraju opisu u životinja kontrolne skupine. Međutim, u životinja žrtvovanih nakon 60 i 90 dana nakon orhidektomije moglo se zamijetiti da ne dolazi do povećanog broja svijetlih stanica, već acinusima prevladavaju tamne stanice. To je posebno dolazilo do izražaja prilikom promatranja tkiva na polutankim rezovima obojanih toluidinskim modrilom (sl. 10., 11. ; str. 76-77). U orhidektomiranoj skupini životinja ne dolazi do pojave nakupljanja masnih kapljica u citoplazmi stanica acinusa.

Prijelazne cijevi žlijezde imale su svoj uobičajen izgled, koji odgovara izgledu kontrolnih skupina životinja. Epitelne stanice prijelaznih cijevi zadržale su svoj karakterističan izgled s jezgrom smještenom u bazalnom dijelu i citoplazmom ispunjenom sekretnim zrcima u apikalnom dijelu. Sekretne cijevi te odvodni kanali intralobarnog i interlobarnog dijela žlijezde nisu se u svojoj građi razlikovale od onih opisanih u kontrolnim skupinama životinja (sl. 10., 11. ; str. 76-77).

### **12.1.3.2 Analiza tkiva na ultratankim rezovima**

Analizom tkiva transmisijskim mikroskopom moglo se zapaziti da postoji povećan broj tamnih stanica acinusa u orhidektomiranih životinja nakon 60 i 90 dana od orhidektomije. Citoplazma tamnih stanica, za razliku od svijetlih stanica, ima guste i pravilne cisterne, čineći citoplazmu tamnom i povećavajući joj elektronsku gustoću. Prisutna su i dalje sekretna zrnca

veće i manje elektronske gustoće u apikalnom dijelu citoplazme. Lumen acinusa je nepravilnog oblika, a u velikom broju acinusa lumen je teže uočljiv. Stanice acinusa su međusobno povezane brojnim dezmosomima. U citoplazmi stanica orhidektomiranih životinja mogu se uz jezgru (koja je smještena u bazalnom dijelu citoplazme) naći još i druge dobro razvijene stanične organele poput hrapave endoplazmatske mrežice, sekretnih zrnaca različitih elektronskih gustoća, Golgijevog aparata, mitohondrija i slobodnih poliribosoma. U stanicama životinja starije životne dobi može se zamijetiti i povećan broj tzv. „degenerativnih tjelešaca“. Za razliku od kontrolne i lažno orhidektomirane skupine životinja, u orhidektomiranim se ne nalaze lipidne kapljice u stanicama acinusa životinja starije životne dobi, tj. proces „harderizacije“ izostaje u toj skupini životinja (sl. 13., 14., 15., 16. ; str. 79-82).

Odvodni sustav izvanorbitalne suzne žlijezde u orhidektomiranih životinja bio je sastavljen od prijelaznih cijevi i odvodnih cijevi te se u svom ultrastrukturnom i organizacijskom sustavu nije bitno razlikovao od odvodnog sustava kontrolnih skupina životinja.

Stanice prijelaznih cijevi su u svom apikalnom dijelu citoplazme sadržavale ranije opisana sekretna zrnca, a međusobno su stanice bile povezane brojnim dezmosomima. Uz jezgru i sekretna zrnca citoplazma im je sadržavala obilnu hrapavu endoplazmatsku mrežicu. Apikalni dijelovi citoplazme na svojoj površini imali su brojne mikrovile.

Epitel sekretnih cijevi u svojoj citoplazmi imao je jezgru smještenu u centralnom dijelu, s dobro razvijenim staničnim organelama te sekretnim zncima manje elektronske gustoće. Ultrastrukturna građa stanica sekretnih cijevi orhidektomiranih životinja nije se razlikovala od građe stanica sekretnih cijevi kontrolnih skupina životinja.



## **12.2 Kvantitativna (stereološka) analiza**

### **12.2.1 Volumenska gustoća veziva i acinusa u mm<sup>3</sup> tkiva**

Promatrajući volumen acinua i vezivnog tkiva u kontrolnoj i lažnoj orhidektomiranoj skupini životinja tijekom razdoblja obuhvaćenim istraživanjem, može se uočiti da ne postoji statistički značajna razlika između volumena promatranog tkiva uspoređujući navedene skupine životinja od 3. i 90. dana od početka eksperimenta. U orhidektomiranoj skupini životinja volumen acinusa se tijekom istraživanja povećao, dok se volumen vezivnog tkiva smanjio od 3. do 90. dana od početka eksperimenta ( $P < 0,05$ ). Analiza ukupnog volumena acinusa i vezivnog tkiva u mm<sup>3</sup> tkiva izvanorbitalne suzne žlijezde pokazala je da se volumen vezivnog tkiva smanjio u skupini orhidektomiranih životinja i to 30 dana od početka istraživanja u usporedbi s volumenom vezivog tkiva u kontrolnim skupinama životinja ( $P < 0,05$ ). Istodobno se volumen tkiva acinusa povećao u skupini orhidektomiranih životinja 30 dana nakon početka eksperimenta ( $P < 0,05$ ). Volumen vezivnog i epitelnog tkiva acinusa se statistički nije razlikovao niti u jednoj od eksperimentalnih skupina životinja nakon 60 i 90 dana od početka istraživanja ( grafikon 1. i 2. ; str. 83-84 , tablica 2., 3., 4. ; str. 92-98 )

### **12.2.2 Dužinska gustoća intralobularnih odvodnih kanala u mm<sup>3</sup> tkiva**

U kontrolnoj i lažnoj orhidektomiranoj skupini životinja nije došlo do statistički značajne promjene u duljini odvodnih intralobularnih kanala tijekom cjelokupnog istraživanja. Dužinska gustoća odvodnih kanala u orhidektomiranih životinja bila je statistički značajno veća tijekom svakog promatranog razdoblja istraživanja u usporedbi s dužinskom gustoćom odvodnih kanala kontrolnih skupina životinja. Uspoređujući dužinsku gustoću kanala u orhidektomiranoj skupini životinja tijekom istraživanja, može se vidjeti statistički značajan pad vrijednosti duljine kanala počevši od 3. dana pa sve do kraja istraživanja ( $P < 0,05$ ).

Dužinska gustoća intralobularnih odvodnih kanala u  $\text{mm}^3$  tkiva promatrane suzne žlijezde razlikovala se između orhidektomirane skupine životinja i kontrolne skupine životinja od 3 pa sve do 90 dana nakon početka istraživanja i takva razlika zadržala se sve do kraja eksperimenta (grafikon 3.; str. 85, tablica 5., 6., 7. ; str. 99-103).

### **12.2.3 Volumenska gustoća staničnih organela**

Uspoređujući volumen jezgri stanica acinusa životinja prema danima eksperimenta nije se mogla uočiti statistički značajna promjena u volumenima jezgara u pojedinim skupinama životinja. Mjerenje volumenske gustoće jezgara stanica acinusa izvanorbitalne suzne žlijezde štakora u eksperimentalnim skupinama životinja pokazala je da postoji statistički značajna razlika u volumenu jezgre orhidektomiranih životinja. Ova razlika bila je vidljiva tek nakon 30 dana od početka eksperimenta u odnosu na kontrolne skupine životinja. U orhidektomiranoj skupini životinja dolazi do smanjenja volumena jezgre (u odnosu na kontrolne skupine) i takav odnos ostaje sve do kraja istraživanja (90. dana) ( $P < 0,05$ ). (grafikon 4.; str. 86, tablica 8., 9., 10. ; str. 104-116).

Volumenska gustoća hrapave endoplazmatske mrežice u kontrolnoj skupini životinja pokazuje statističku značajnu promjenu volumenske gustoće ove organele tijekom 14. i 30. dana u odnosu na 60. dan od početka istraživanja. Međutim, ne postoji statistički značajna razlika između volumenske gustoće hrapave endoplazmatske mrežice u kontrolnoj skupini životinja između 14. i 90. dana nakon početka istraživanja. Volumenska gustoća hrapave endoplazmatske mrežice u kontrolne skupine ostaje nepromijenjena na kraju istraživanja. U lažnoj orhidektomiranoj skupini životinja volumenska gustoća hrapavog endoplazmatskog retikuluma statistički je nepromijenjena tijekom cijelog istraživanja. U orhidektomiranoj skupini životinja dolazi do statistički značajnog povećanja volumenske gustoće hrapave

endoplazmatske mrežice uspoređujući 14. i 90. dana ( $P < 0,05$ ). Volumenska gustoća hrapave endoplazmatske mrežice stanica acinusa je statistički značajno manja u orhidektomirane u odnosu na kontrolne skupine životinja (od 14. dana pa sve do 90. dana nakon početka istraživanja) ( $P < 0,05$ ). (grafikon 5.; str. 87, tablica 8., 9., 10. ; str. 104-116).

Mjerenjem volumske gustoće sekretnih zrnaca kontrolone skupine životinja pokazuje da tijekom eksperimenta dolazi do statistički značajnog povećanja volumena sekretnih zrnaca u kontrolnoj skupini životinja od 14. pa sve do 60. dana nakon početka eksperimenta. Na kraju istraživanja dolazi do statistički značajnog pada volumena sekretnih zrnaca u kontrolnoj skupini životinja između 60. i 90. dana. Isti obrazac promjena volumena sekretnih zrnaca zapaža se i u lažno orhidektomiranoj skupini životinja. Volumenska gustoća sekretnih zrnaca orhidektomirane skupine životinja ne pokazuje razliku 14., 30. i 90. dana od početka eksperimenta, no postoji statistički značajni pad u volumenskoj gustoći sekretnih zrnaca u životinja 60 dana nakon od početka eksperimenta. Volumska gustoća sekretnih zrnaca stanica acinusa orhidektomirane skupine životinja je statistički značajno veća u odnosu na kontrolne skupine životinja od 14. pa sve do 60. dana nakon početka istraživanja. Statistički značajna razlika u volumskoj gustoći sekretnih zrnaca između istraživanih skupina životinja nestaje na kraju 90. dana istraživanja. (grafikon 6.; str. 88, tablica 8., 9., 10. ; str. 104-116)

Rezultati volumenske gustoće lumena acinusa izvanorbitalne žlijezde štakora pokazuju značajna variranja između ispitivanih skupina životinja. Ono što se može zaključiti da postoji statistički značajna razlika u volumenskoj gustoći lumena acinusa od samog početka istraživanja između sve tri skupine životinja. Statistička razlika u volumenskoj gustoći lumena acinusa nestaje nakon 30 dana od početka istraživanja i ponovo se javlja 60. dana. Na kraju eksperimenta volumenska gustoća lumena acinusa kontrolne skupine je veća od orhidektomirane skupine životinja ( $P < 0,05$ ). Rezultati mjerenja volumske gustoće lumena acinusa po danima (za sve tri skupine životinja) pokazuju da dolazi do statistički značajnog

smanjenja volumske gustoće lumena za sve tri navedne skupine uz značajnu statističku varijaciju u prethodnim danima istraživanja (grafikon 7.; str. 89, tablica 8., 9., 10. ; str. 104-116).

Volumenska gustoća intersticija acinusa ne pokazuje statistički značajnu promjenu volumena intersticija između ispitivanih skupina životinja tijekom cijelog istraživanja. U kontrolnoj skupini životinja volumenska gustoća intersticija ne pokazuje promjenu volumena intersticija koja bila statistički značajna. U lažnoj orhidektomiranoj i orhidektomiranoj skupini životinja dolazi do značajnog pada vrijednosti volumena intersticija 60. i 90. dana od početka eksperimenta koja je statistički značajna ( $P < 0,05$ ). Statistički značajni pad volumenske gustoće intersticija u orhidektomirane skupine životinja vidljiv je tek 90. dana od početka eksperimenta ( $P < 0,05$ ) (grafikon 8.; str. 90, tablica 8., 9., 10. ; str. 104-116).

### 13. Rasprava

Suzne žlijezde imaju višestruku ulogu tijekom normalnog funkcioniranja oka. One su zaslužne u održavanju homeostatskog mikrookoliša epitela rožnice i konjunktive koji se nalazi u stalnom kontaktu s okolišem oko nas. Da bi se razumjeli osnovni patofiziološki principi bolesti suhих očiju potrebno je objasniti osnovne fiziološke procese suznih žlijezda i promjena koje nastaju starenjem. U potrazi za što boljim eksperimentalnim modelom korištene su većinom standardne laboratorijske životinje poput miša, štakora, zeca i hrčka. Proučavanjem ovih modela omogućen nam je uvid u osnovnu fiziologiju suznih žlijezda, patogenezu i patofiziologiju osnove bolesti suhих očiju. S obzirom na korištenje više životinjskih modela za objašnjavanje fizioloških procesa te razumjevanje patofiziologije bolesti, bitno je imati na umu i pojedine varijacije između pojedinih životinjskih modela. Razlike u osnovnoj anatomskoj i histološkoj građi suznih žlijezda mogu značajno utjecati na tumačenje konačnih rezultata istraživanja [2].

Bolest suhих očiju može biti posljedica Sjögrenove bolesti ili posljedica kronične upale suznih žlijezda čija se incidencija povećava s starošću ljudi. Učestalost suhих očiju češća je u žena nego u muškaraca. U žena mlađih od 50 godina simptomi su prisutni u oko 5,7 %, od 50 do 54 godine u 6,02 %, a žena starijih od 75 godina u 9,8% [56]. U muškaraca simptomi suhих očiju zahvaćaju manji postotak populacije, tako da su u pojedinaca starih između 50. do 54. godine simptomi prisutni u 3,9%, dok su u populaciji starijoj od 80 godina simptomi prisutni u 7,67 % pojedinaca [57].

Poznato je da sa starenjem dolazi do smanjene koncentracije spolnih hormona u pripadnika oba spola [58]. Međutim, smanjena koncentracija spolnih hormona sama po sebi nije odgovorna za povećanu incidenciju bolesti suhих očiju. Iz dosadašnjih istraživanja dokazano je da su simptomi suhих očiju izraženiji u žena na oralnoj kontraceptivnoj terapiji, u

postmenopausalnih žena koje su na hormonskoj estrogenskoj nadomjesnoj terapiji i kod žena u fertilnoj dobi za vrijeme maksimalnih koncentracija estrogena tijekom menstrualnog ciklusa [59-61]. Jedno od mogućih objašnjenja radi čega su simptomi suhih očiju izraženiji kod žena pri povećanim koncentracijama estrogena je u tome što estradiol u serumu potiče pojačano stvaranje globulina koji veže spolne hormone (SHBG - Sex hormon binding globulin-a) što u konačnici dovodi do smanjenje biodostupnosti androgena [62,63].

Pokušavajući otkriti koju ulogu hormoni imaju na normalne fiziološke i patofiziološke procese suznih žlijezda znanstvenici su razvili brojne modele. Koristeći se modelom štakora otkriveno je da hipofizektomija smanjuje ukupne proteine i produkt  $\text{Na}^+/\text{K}^+$  - ATP-aze u suzama štakora. Ako se hipofizektomiranim životinjama nadomjesti dihidrotestosteron, promjene nastale radi hipofizektomije su djelomično reverzibilne [64]. Sposobnost dihidrotestosterona osim što poništava utjecaj hipofizektomije uzrokuje i smanjenu težinu suznih žlijezda štakora (ovisno o tome da li je dan s inzulinom ili hormonima pituitarne žlijezde) [65]. Testosteron se najvećim dijelom proizvodi u spolnim žlijezdama životinje, a odstranjenjem testisa smanjuje se i proizvodnja bazalne sekrecije suza. Dodavanjem testosterona orhidektomiranim životinjama bazalna sekrecija suza vraća se u normalne granice [65]. Za razliku od mužjaka, dihidrotestosteron ne pokazuje isti učinak u ovariektomiranih štakora, već kod njih ima suprotni učinak: smanjuje nestimuliranu sekreciju suza, ali zato uzrokuje povećanu osjetljivost suznih žlijezda na učinak pilokarpina povećavajući tim načinom stimuliranu sekreciju suza [64]. Ovariektomija ne uzrokuje smanjenje mase suznih žlijezda štakora [65]. Testosteron u ovariektomiranih miševa ima, za razliku od štakora, sasvim drugačiji odgovor, poništavajući u cijelosti promjene nastale odstranjenjem jajnika. Rezultati dobiveni dosadašnjim istraživanjima daju nam na znanje da se eksperimenti na različitim životinjskim modelima moraju oprezno tumačiti, vodeći računa o posebnostima građe i funkcije suznih žlijezda u pojedinim vrsta [65].

Povišene vrijednosti serumskog prolaktina snažno koreliraju sa smanjenom funkcijom suznih žlijezda [66]. Međutim, u životinja kod kojih je izbrisan (nokautiran) gen receptora za prolaktin ne nalazi se značajnih promjenama u fenotipu suznih žlijezda ženki miša. Prekomjerno izlaganje prolaktinu imat će za posljedicu smanjivanje površine acinusa i gustoće stanica acinusa [67].

S obzirom na dosadašnje spoznaje dobivene istraživanjem na životinjama i ljudima, može se zaključiti da kronični upalni procesi suznih žlijezdi i hormonalni status jedinke zajedno utječu na egzokrinu funkciju suznih žlijezda. S obzirom na razlike u incidenciji suhih očiju između spolova, uloga spolnih hormona na imunoregulatorne mehanizme očigledno ima značajnu ulogu. Androgeni i estrogene uzrokuju u stanicama suzne žlijezde miša pojačanu ekspresiju gena dovodeći do povećane proizvodnje pro- i anti-inflamatornih citokina i time stvaraju parakrinim izlučivanjem upalni mikrookoliš, djelujući lokalno na upalne stanice u žlijezdi [68-70]. Istraživanja su pokazala da postoji povećana ekspresija TGF- $\beta$  i prolaktina u epitelnim stanicama odvodnih kanala suznih žlijezdi te da se njihova ekspresija i lokalizacija mijenja tijekom trudnoće [68-70]. Iz istraživanja na miševima proizlazi da je TGF- $\beta$  važan imunoregulatorni medijator u suznoj žlijezdi, dok je prolaktin pro-inflamatorni. Spoznaje dobivene na miševima ne objašnjavaju u cijelosti promjene koje se događaju u ljudi i drugih glodavaca. Razlika između primata i glodavaca postoji ne samo u hormonalnim ciklusima, već i u fekundaciji, promjenama endometrija i histološkoj građi suznih žlijezda [2,71].

Promjene koje nastaju starenjem ljudske suzne žlijezde uključuju zadebljanje vezivnog tkiva, povećanu infiltraciju upalnim stanicama, dilataciju i nepravilni izgled odvodnih kanala žlijezde, dilataciju lumena acinusa te difuzno oštećenje dovodnog i acinusnog epitela žlijezde [72-76]. Ove promjene na suznim žlijezdama vidljive su kako u mladih ljudi, starih ljudi tako i u ljudi koji imaju simptome suhih očiju. To govori u prilog pretpostavci da postoji više, a ne samo jedan patofiziološki proces, odgovoran za sindrom suhih očiju.

Starenjem izvanorbitalna suzna žlijezdu štakora pokazuje slične promjene koje se događaju sa starenjem u suznoj žlijezdi čovjeka. Prijašnja istraživanja kao i naše istraživanje pokazuje da je žlijezda, promatrana golim okom, građena od glatkog ružičastog tkiva. Kod životinja starije životne dobi površina žlijezde poprima više lobularni izgled, a tkivo poprima bijelu boju što je posljedica infiltracije masnim tkivom i povećanja vezivnog tkiva [4]. Tijekom ovog istraživanja kvantitativnim stereološkim mjerenjem primjećeno je da se u orhidektomirane skupine životinja volumen tkiva acinusa inicijalno povećao, a volumen vezivnog tkiva smanjio 30 dana nakon orhidektomije. Nakon 30 dana ne dolazi do značajnijeg mijenjanja omjera veziva i acinusa u ispitivanim skupinama životinja. Dosadašnja ispitivanja u kojima su se zapažale promjene u volumenu vezivnog i acinusnog tkiva analizirale su žljezdano tkivo 20 do 28 mjeseci od početka istraživanja, dok su u sadašnjem istraživanju životinje žrtvovane između 3 do 6 mjeseci starosti. No, kvalitativnom analizom tankih i ultratankih rezova može se zapaziti da dolazi do promjene u gustoći vezivnog tkiva, vidi se promjena rahlog u gušće vezivno tkivo, što ima za posljedicu smanjenje volumena vezivnog tkiva a povećanje acinusa.

Degenerativne promjene koje zahvaćaju suznu žlijezdu imaju za posljedicu i mijenjanje njene sekretorne sposobnosti. Dosadašnja istraživanja pokazala su da je žlijezda u mlade životinje građena pretežno od seroznih stanica, dok je manji postotak stanica acinusa sero-mukoznog odnosno mukoznog tipa [4,15,31]. Serozne stanice i njihov sekret su uglavom odgovorne za sastav suza (koji se sastoji od vode, elektrolita i proteina) [14,29,30]. No, kako sa starenjem dolazi do promjene u građi žlijezde, u kojoj sve više dominiraju sero-mukozne i mukozne stanice, mijenja se sastav i količina suza. Kod životinja starosne dobi od 20 mjeseci vidi se značajno povećanje broja sero-mukoznih acinusa, a kod životinja životne dobi od 24-28 mjeseca dolazi do statistički značajnog povećanja broja mukoznih acinusa [4]. Morfološke



promjene acinusa sa starenjem mogu biti jedan od uzroka povećane incidencije sindroma suhih očiju u životinja poznije životne dobi.

Prethodna istraživanja pokazala su da izvanorbitalna suzna žlijezda posjeduje sposobnost spolnog dimorfizma, prvi put opisanog u štakora [34,52]. Pod spolnim dimorfizmom izvanorbitalne suzne žlijezde zapravo se podrazumijeva „harderizacija“ i sastoji se u tome da u se u pripadnika oba spola najranije sa 3 tjedna starosti životinje javljaju nakupine lipidnih kapljica u acinusima žlijezde [34]. Lipidne kapljice se povećavaju brojem i veličinom u mužjaka štakora, dok u ženki štakora starenjem te iste kapljice nestaju. Harderova žlijezda je intraorbitalna suzna žlijezda u životinja s niktatnom membranom, a u štakora je odgovorana za sekreciju lipida u sastav suza [4,40]. Sashima i sur. pretpostavili su da je proces „harderizacije“ uvjetovan androgenim hormonima, a kao potvrdu toga navode da kastracija mužjaka uzrokuje smanjivanje broja „harderiziranih“ acinusa u mužjaka i s vremenom im broj nestaje kao kod ženki štakora [34].

Podaci iz dosadašnjih istraživanja su malo zbunjujući o tome kada točno započinje proces „harderizacije“ u mužjaka štakora koji varira od 3. tjedna pa sve do 3. mjeseca starosti životinje [49]. Tijekom ovog ispitivanja nije primjećen veći broj „harderiziranih“ acinusa u žrtvovanim skupinama životinja na početku eksperimenta (životinje su bile starosne dobi od 3 mjeseca). Isto tako, iz rezultata ovog istraživanja proizlazi da proces „harderizacije“ započinje s 3 mjeseca i više starosne dobi životinje, što je u skladu s novijim istraživanjima [37]. U ispitivanju provedenom od strane Ferrare i sur. prve lipidne kapljice u stanicama acinusa izvanorbitalne suzne žlijezde pojavljuju se u pripadnika oba spola s tri mjeseca života, dok više nisu zamjetljive u pripadnika ženskog spola sa 6 mjeseci. U mužjaka štakora „harderizacija“ se nastavlja i postupno povećava, a popraćena je i povećanim brojem lizosoma. U stanicama acinusa ženki štakora starosti 6 mjeseci lizosomi nisu prisutni [37]. Ferrara i sur. otkrili su da su androgeni receptori eksprimirani u pripadnika oba spola tijekom

svih 6 mjeseci života, dok su estrogene receptori eksprimirani u mužjaka starog 4 tjedna te ih nakon toga više nije moguće otkriti s 3 ili više mjeseci starosti životinje. U ženki su receptori za estrogen eksprimirani tijekom svih 6 mjeseci života [37]. Ova vremenska ekspresija androgenih i estrogene receptora odgovara vidljivim promjena u žlijezdi, tzv. „harderizaciji“ koja se vidi u mužjaka s 3 mjeseca i koja više nije vidljiva u ženki s 6 mjeseci starosti. I u ovom istraživanju mogli su se vidjeti „harderizirani acinusi“ u životinja starijih od 3 mjeseca. Estrogeni hormoni u ženki vjerovatno imaju inhibitornu ulogu u procesu harderizacije. U mužjaka štakora koji su orhidektomirani proces harderizacije nije vidljiv, kao ni u sadašnjem i istraživanju Sashime i sur [34]. Vidljivo je iz dosadašnjih istraživanja da „harderizacija“ stanica acinusa izvanorbitalne žlijezde nije pod utjecajem nedostatka androgenih hormona.

Dosadašnja istraživanja pokazala su da u štakora starenjem dolazi do postupne pregradnje i posljedično tome povećane količine vezivnog odnosno smanjenja količine tkiva acinusa. Te promjene postaju statistički značajne u životinja starih 20 do 28 mjeseci. U štakora je primjećeno da orhidektomija ubrzava promjene koje nastaju normalnim starenjem žlijezde. Međutim, te promjene se mogu zapaziti i u ljudskoj suznoj žlijezdi i žlijezdama drugih životinjskih vrsta [4,7,15,31,65,72,74,75,77-79]. Međutim, ovo ispitivanje je kvantitativnim stereološkim metodama potvrdilo ranija zapažanja da u nekih životinja dolazi do početnog oticanja stanica acinusa i smanjenja vezivnog tkiva u vidu zamjene rahlog gušćim vezivnim tkivom. Ta promjena postaje statistički značajna 30. dana po orhidektomiji u usporedbi s istim promjenama koje nastaju normalnim starenjem u kontrolnih skupina životinja. Očigledno nedostatak androgenih hormona ima nagli utjecaj na početnu pregradnju i građu same žlijezde. Razlog zbog čega ne dolazi do statističkih značajnih razlika u volumenu acinusa i vezivnog tkiva u kontrolnim skupinama životinja možda je prekratko razdoblje istraživanja. Da bi došlo do stvarnog povećanja volumena veziva i smanjenja volumena acinusa potreban je duži vremenski period, a u trenutnom ispitivanju vremenski interval

promatranja promjena na žlijezdi bio je 6 mjeseci. Statistički značajno smanjenje volumena acinusa i povećanje vezivnog tkiva može se uočiti tek nakon što životinja bude starija od 20 mjeseci [4].

Odvodni sekrecijski sustav izvanorbitalne suzne žlijezde štakora do sada nije bio značajnije proučavan [4,13,80]. Tijekom ovog istraživanja kvantitativnim stereološkim mjerenjem uočeno je da ne dolazi do statističkih značajnih promjena u dužinskoj gustoći intralobularnih odvodnih kanala u obje kontrolne skupine životinja. Ono što je zanimljivo za napomenuti da je u orhidektimiranoj skupini životinja dužinska gustoća intralobularnih odvodnih kanala statistički značajno veća od vrijednosti izmjerene u obje kontrolne skupine. Tijekom istraživanja, dužinska gustoća intralobularnih odvodnih kanala se u orhidektomirane skupine životinja smanjuje, ali je i dalje statistički značajno veća od dužinske gustoće kontrolnih skupina na kraju ispitivanja. Trenutno istraživanje je u skladu s očekivanim rezultatima prijašnjih kvalitativnih istraživanja. Vezano za kvantitativne aspekte eksperimenta, prvi put se kvantitativnim (stereološkim) mjerenjem odredilo koliko i kako brzo orhidektomija utječe na dužinu intralobularnih kanala. Dosadašnja istraživanja pokazala su da intralobularni i interlobularni kanali (promatrani svjetlosnom mikroskopijom) pokazuju degenerativne promjene u smislu povećanja volumena odvodnih kanala, oštećenja epitelnih stanica većih odvodnih kanala te da postoji nepravilan lumen odvodnih interlobarnih kanala [13,64,80].

Promjene koje se sa starenjem i nakon orhidektomije događaju na ultrastrukturnoj razini u izvanorbitalnoj suznoj žlijezdi štakora mužjaka su dobro opisane s kvalitativnog histološkog stajališta. Međutim, s histološko-stereološkog gledišta nema istraživanja koje je kvantificiralo promjene koje se događaju u citoplazmi nakon orhidektomije ili tijekom starenja [7,12,34,52]. Tijekom prijašnjih istraživanja utvrđeno je da starenjem dolazi do pojave više jezgara u nekim stanicama acinusa te da orhidektomija ima za posljedicu smanjenje jezgara stanica acinusa. Sadašnje istraživanje na ultratankim rezovima (koristeći se kvantitativnim

sterološkim metodama) potvrdilo je prijašnja kvalitativna zapažanja. Prema ovom istraživanju, volumen jezgre stanica acinusa se statistički značajno smanjuje 30 dana nakon orhidektomije u usporedbi sa kontrolnom skupinom životinja.

Žljezdani acinusi izvanorbitalne suzne žlijezde štakora promatrani svjetlosnim i transmisijskim elektronskim mikroskopom građeni su od dvije vrste stanica, tamnih i svijetlih. Tamne stanice acinusa (promatrane na polutankim rezovima obojenim toluidinskim modrilom) imaju tamno obojenu citoplazmu, za razliku od svijetlih stanica koje imaju svijetlu citoplazmu ispunjenu pretežno sekretnim zrcima dajući joj „prozračan“ izgled. Tamne stanice promatrane transmisijskim elektronskim mikroskopom imaju hrapavu endoplazmatsku mrežicu čije su membrane gusto i pravilno raspoređene, te brojna sekretna zrnca veće elektronske gustoće. Građa tamnih stanica odgovorana je za njihov tamniji izgled. Za razliku od tamnih stanica, svijetle stanice imaju citoplazmu ispunjenu hrapavim endoplazmatskim retikulumom čije su cisterne proširene. Preostali dio citoplazme im je ispunjen brojnim elektronsko mikroskopski rijetkim sekretnim zrcima između kojih se nalazi citoplazma sa staničnim organelama dajući im „prozračan“ izgled [3,4,7,34,52]. Vrlo vjerovatno se radi o istim vrstama stanica ali u različitim fazama sekrecijskog ciklusa (funkcionalnim stanjima stanica). Ukoliko bi se radilo o dvije zasebne vrste stanica, potrebno bi bilo učiniti dodatna imuno-elektronska i molekularna istraživanja, no to trenutno nije bio cilj ovog istraživanja.

Dosadašnja istraživanja nisu se bavila pitanjem kako starenje i orhidektomija utječu na volumensku gustoću sekretnih zrnaca stanica acinusa izvanorbitalne žlijezde. Zapaženo je samo da orhidektomija uzrokuje smanjenje broja sekretnih zrnaca i stavlja stanicu u neku vrstu mirovanja. Tijekom ovog istraživanja stereološkom metodom utvrđeno je da, iako je u početnom periodu istraživanja u orhidektomiranoj skupini životinja volumenska gustoća sekretnih zrnaca bila veća, ta se razlika statistički izjednačila 60. dana istraživanja. Ono što je

zanimljivo je da je u orhidektomiranoj skupini životinja volumen sekretnih zrnaca bio konstantan tijekom cijelog istraživanja, osim tijekom 60 dana kada dolazi do statistički značajnog pada u volumenskoj gustoći sekretnih zrnaca ( $p < 0,005$ ). Međutim, u kontrolnoj i lažno orhidektomiranoj skupini životinja dolazi do stalnog porasta volumena sekretnih zrnaca, koja se statistički ne razlikuje u 90. danu od volumena sekretnih zrnaca orhidektomirane skupine životinja. Iz toga se može zaključiti da orhidektomija smanjuje sintezu stanica acinusa i posljedično uzrokuje samo povećanje volumena njihovih sekretnih zrnaca .

Lumen acinusa je slabo proučavani dio izvanorbitalne suzne žlijezde štakora. Radi histološke građe acinusa žlijezde (piramidnih epitelnih žljezdanih stanica sa vršno položenim mikrovilima), lumen acinusa je vrlo teško vidljiv (kad se tkivo žlijezde promatra svjetlosnim mikroskopom). Da bi se mogao kvalitetno analizirati lumen acinusa, nužno je promatrati tkivo žlijezde transmisijskim elektronskim mikroskopom. U sadašnjem istraživanju koristeći se stereološkim metodama mjerenja lumena acinusa na ultratankim rezovima, došlo se do zaključka da se tijekom starenja lumen acinusa smanjuje, posebice u skupini orhidektomiranih životinja žrtvovanoj 90. dana istraživanja. Tijekom cijelog istraživanja lumen acinusa žlijezde je veći u životinja koje nisu podvrgnute orhidektomiji, iako u svim istraživanim skupinama lumen acinusa pokazuje tendenciju smanjenja i izrazitu varijabilnost po danima istraživanja. Može se zaključiti da samo starenje dovodi do smanjenja volumena acinusa, dok orhidektomija pospješuje sam proces.

Poznato je da, sa starenjem, u tkivu suzne žlijezde štakora i suzne žlijezde čovjeka dolazi do povećane količine vezivnog tkiva, što je posljedica atrofije žljezdanog tkiva. Orhidektomija samo ubrzava proces koji nastaje starenjem, ali nije samo ona dogovorna za proces zamjene žljezdanog tkiva manje vrijednim vezivnim tkivom [4,7,31,72,74,75,78,79]. Do sada istraživanja nisu kvantificirala u kojoj mjeri starenje i orhidektomija utječu na vezivno tkivo

izvanorbitalne žlijezde, a posebice u kolikoj su mjeri te pojave izražene u samim režnjcima. U režnjcima se nalazi rahlo vezivno tkivo, s ponekom vezivnom stanicom i oskudnim izvanstaničnim matriksom. Rezultati sadašnjeg istraživanja pokazali su da nema statistički značajnije promjene u volumenu intralobularnog vezivnog tkiva između pojedinih skupina životinja tijekom cjelokupnog eksperimenta po danima istraživanja. Međutim, u orhidektomiranoj i lažnoj orhidektomiranoj skupini životinja tijekom eksperimenta dolazi do statistički značajnog pada volumena intralobularnog vezivnog tkiva. Pad je značajno veći u orhidektomiranoj skupini životinja i to 90. dana od početka istraživanja. Orhidektomirana skupina i lažno orhidektomirana skupina na početku istraživanja pokazuju veće vrijednosti volumena intralobularnog vezivnog tkiva u usporedbi s kontrolnom skupinom ali ta razlika nije statistički značajna. Međutim, iz rezultata je vidljivo da je pad volumena vezivnog tkiva veći i izraženiji u orhidektomiranoj skupini nego u kontrolnim skupinama životinja. S obzirom da dolazi do pada volumena intralobularnog vezivnoga tkiva u svim skupinama životinja (ali je nešto izraženiji pad u orhidektomiranoj skupini), konačni rezultat na kraju eksperimenta (90. dana) ne pokazuje statistički značajnu razliku u volumenu intralobularnog vezivnog tkiva između pojedinih skupina. Proučavajući rezultate vidljivo je da starenje dovodi do apsolutnog smanjenja volumena intralobularnog vezivnog tkiva, dok orhidektomija ubrzava sam proces.

Iz rezultata ovog istraživanja može se zaključiti da orhidektomija utječe na makroskopsku i mikroskopsku građu izvanorbitalne suzne žlijezde štakora. Orhidektomija te posljedični pad koncentracije testosterona u krvi životinje ima za posljedicu atrofiju žlijezde, smanjenje vrijednosti dužinske gustoće odvodnih intralobularnih kanala, smanjenje volumske gustoće jezgre, intralobularnog i vezivnog tkiva, endoplazmatskog retikuluma stanica acinusa, volumena lumena acinusa te sprečava pojavu „harderizacije“ žlijezde. Sve navedene promjene mogu se primijetiti da su statistički najizraženije do 60 dana nakon orhidektomije.

Nakon 60-og dana nakon orhidektomije za pretpostaviti je da dolazi do povećane proizvodnje testosterona iz kore nadbubrežne žlijezde koja djelomično poništava učinak orhidektomije. Potrebna su još dodatna istraživanja koja bi potvrdila ili opovrgla pretpostavke dobivene ovim istraživanjem o utjecaju spolnih i drugih hormona na izvanorbitalnu suznu žlijezdu štakora.

## 14. Zaključak

1. Stanice acinusa izvanorbitalne suzne žlijezde muškog štakora promatrane na polutankim i ultratankim rezovima građene su od svijetlih i tamnih stanica.
2. Svijetle stanice promatrane na ultratankim rezovima imaju citoplazmu građenu od sekretnih zrnaca koja su rastresito raspoređena, a hrapava endoplazmatska mrežica ima izrazito proširene cisterne. Tamne stanice imaju elektronsko mikroskopski gusto raspoređena sekretna zrnca u citoplazmi, a hrapava endoplazmatska mrežica ima gusto i pravilno poredane cisterne.
3. U kontrolnim skupinama životinja sa starenjem jedinki dolazi do nakupljanja lipidnih kapljica u citoplazmi stanica acinusa. Tu pojavu nazivamo „harderizacijom“. „Harderizacija“ se ne primjećuje u životinja koje su orhidektomirane.
4. Orhidektomija uzrokuje smanjenje dužine intralobularnih odvodnih kanala žlijezde. Starenje kao takvo ne uzrokuje promjenu u dužini intralobularnih odvodnih kanala.
5. Orhidektomija uzrokuje smanjenje volumena jezgre stanica acinusa 30. dana nakon orhidektomije, dok se volumen jezgri stanica ne mijenja kod životinja unutar prvih 6 mjeseci života.
6. Orhidektomija uzrokuje smanjenje volumena hrapave endoplazmatske mrežice stanica acinusa žlijezde, dok se volumen hrapave endoplazmatske mrežice istih stanica kontrolnih skupina životinja statistički značajnije ne mijenja tijekom istraživanja.
7. Volumen sekretnih zrnaca u orhidektomiranoj skupini ne pokazuje značajniju promjenu u orhidektomiranoj skupini životinja, međutim, u kontrolnoj skupini životinja tijekom istraživanja dolazi do povećanja istog volumena.
8. Volumenska gustoća acinusa se tijekom starenja i nakon orhidektomije statistički značajno smanjuje, međutim pokazuje izrazitu varijabilnost tijekom cijelog



istraživanja. Volumen acinusa je u orhidektomiranoj skupini životinja manji nego u kontrolnih skupina životinja tijekom cijelog istraživanja.

9. Volumenska gustoća vezivnog tkiva izvanorbitalne žlijezde je stalna u kontrolnim skupinama životinja, no u orhidektomiranoj skupini životinja dolazi do statistički značajnog pada 90. dana nakon orhidektomije.

## 15. Sažetak

Dosadašnja provedena istraživanjima na izvanorbitalnoj suznoj žlijezdi štakora nisu proučavala kako muške spolne žlijezde (testisi) utječu na histološku građu i funkciju izvanorbitalne suzne žlijezde štakora.

Cilj ovog istraživanja bio je proučiti morfologiju izvanorbitalne suzne žlijezde štakora, zatim utvrditi kako starenje i orhidektomija utječe na ovu žlijezdu.

Tijekom istraživanja korišteni su spolno zreli mužjaci štakora stari tri mjeseca (soja Fisher). Eksperimentalne grupe životinja podijeljene su u tri skupine. Kontrolnoj skupini životinja nije učinjena ni jedna vrsta kiruškog zahvata, lažnoorhidektomiranoj skupini simuliran je operativni zahvat orhidektomije, a orhidektomiranoj skupini životinja učinjena je obostrana orhidektomija.

Nakon određenog vremenskog razdoblja (3 dana, 14 dana, 30 dana, 60 dana i 90 dana) životinje su žrtvovane, a njihove izvanorbitalne suzne žlijezde su fiksirane u 5,5 % glutaraldehidu i Bouinu. Tkivo fiksirano u 5,5 % glutaraldehidu je postfiksirano u 1% OsO<sub>4</sub> i uklopljeno je u smolu Durcopan i rezano na polutanke i ultratanke rezove, dok je tkivo fiksirano u Bouinu uklopljeno u parafin i rezano na debljinu od 4 μm.

Kvalitativna analiza tkiva žlijezde izvršena je uz pomoć binokularnog svjetlosnog mikroskopa Nikon Alphaphot (Nikon, Japan) i transmisijskog elektronskog mikroskopa JEOL JEM-1400 (JEOL, Japan). Za kvantitativnu (stereološku) analizu na svjetlosnoj mikroskopskoj razini korišten je mnogonamjesni testni sustav po Weibelu s 42 testne točke, a na elektronsko mikroskopskoj razini korišten je program STEPanizer (Anatomski institut Sveučilišta u Bernu, Švicarska). U elektronskom programu digitalne slike dobivene transmisijskim elektronskom mikroskopom obrađivane se testnim sustavom po Weibelu s 64 testne točke.

Žljezdani acinusi izvanorbitalne suzne žlijezde mužjaka štakora su serokmukozni acinusi koji se sastoje od svijetlih i tamnih stanica u svim ispitivanim skupinama životinja. Sa starenjem jedinki dolazi do nakupljanja lipidnih kapljica u citoplazmi stanica acinusa. Tu pojavu nazivamo „harderizacijom“. „Harderizacija“ se ne primjećuje u životinja koje su orhidektomirane.

Orhidektomija uzrokuje smanjenje dužine intralobularnih odvodnih kanala žlijezde dok se u kontrolnoj skupini životinja ta promjena ne primjećuje sa starenjem životinje. Orhidektomija također uzrokuje smanjenje volumena jezgre stanica acinusa 30. dana nakon orhidektomije ( $p < 0,005$ ), dok se volumen jezgri stanica ne mijenja kod životinja unutar prvih 6 mjeseci života.

Volumen hrapave endoplazmatske mrežice acinusnih stanica žlijezde orhidektomiranih jedinki pokazuje statistički značajno smanjenje od 14. dana nakon orhidektomije pa sve do kraja eksperimenta (90 dana). Volumen hrapave endoplazmatske mrežice acinusnih stanica žlijezde kontrolnih skupina životinja statistički se značajnije ne mijenja tijekom istraživanja.

Volumen sekretnih zrnaca acinusnih stanica žlijezde kontrolne skupine životinja se povećava tijekom istraživanja dok u orhidektomiranih jedinki volumen sekretnih zrnaca istraživane žlijezde je stalan.

Volumenska gustoća acinusa se tijekom starenja i nakon orhidektomije statistički značajno smanjuje ( $p < 0,005$ ), međutim pokazuje izrazitu varijabilnost tijekom cijelog istraživanja.

Volumen acinusa je u orhidektomiranoj skupini životinja manji nego u kontrolnim skupinama životinja tijekom cijelog istraživanja. Volumenska gustoća vezivnog tkiva izvanorbitalne suzne žlijezde je stalna u kontrolnim skupinama životinja, no u orhidektomiranoj skupini životinja dolazi do statistički značajnog pada 90. dana nakon orhidektomije.

Temeljem gore navedenih rezultata može se zaključiti da postoji značajna povezanost između sjemenika i izvanorbitalne suzne žlijezde štakora.

## 16. Summary

Gordan Grahovac, MD: Effect of orchietomy on extra orbital lacrimal gland of the rat, 2014

Current research did not examine influence of the testicles on the histological appearance and function on the extra orbital lacrimal gland of the rat.

Aim of this research was to evaluate the morphology of extra orbital lacrimal gland of the rat and how aging and orchietomy influence on this gland.

For this research we have used male rats of the three months old (Fischer strain). The experimental animals were divided into three experimental groups. Control group was not subjected to any kind of surgical procedure, in false orchietomy group we have simulated surgical procedure of orchietomy and in orchietomy group we performed bilateral orchietomy.

After certain period of time (3 days, 14 days, 30 days, 60 days and 90 days) the animals were sacrificed and their extra orbital lacrimal gland were fixed in 5,5 % glutaraldehyde and Bouine. Tissue fixed in 5,5 % glutaraldehyde was processed in 1 % OsO<sub>4</sub> and embedded in Durcupan resin and cut on half thin and ultra-thin sections, while the tissue fixed in Bouine was embedded into paraffin and sectioned on 4 µm sections.

Quantitative analysis of the tissue was performed with the use of light microscope Nikon Alphaphot (Nikon, Japan) and electron microscope Jeol JEM-1400 (JEOL, Japan). For the qualitative stereological analysis of the light microscope pictures we have used Weibel testing system with 42 testing points, and for the analysis of the electronic microscopic pictures we have used STEPanizer program (Institute of anatomy, Bern, Switzerland). In the STEPanizer program the digital images retrieved by the electron microscope were tested with Weibel testing system with 64 testing points.

Extra orbital gland acini of the male rat are seromucose acini that are composed of light and dark cells in all examined animal groups. With the aging of the animals we have noticed accumulation of the lipid droplets in the cytoplasm of acini cells. That phenomenon we call harderization. We have not noticed harderization in the group of orchidectomized animals.

Orchiectomy is causing shortening the length of the intralobular excretory ducts. This phenomenon is not noticed in control group of the animals and is not induced with the aging of the animals. Orchiectomy also causes decrement of the nucleus volume of the acinar cells 30 days after orchiectomy ( $p < 0,005$ ), while the volume of the nuclei of the acini cells of the control groups of the animals does not change in the first six months of life.

Rough endoplasmatic reticulum volume of the acini of the orchiectomy animals showed statistical significant reduction 14 days after orchiectomy and through all days after that. Rough endoplasmatic reticulum volume of the acini of the control group did not show any statistical significant variation.

Volume of the secretory granules of the acini of the control group showed significant increment through all experiment while the volume of the secretory granules is stable in orchiectomy group through all experiment.

Volume density of the acini has significantly decreased with the aging and after orchiectomy ( $p < 0,005$ ), but it showed pronounced variability during experiment. Volume of the acini of the orchiectomy animals is less then in control group of animals. Volume density of the connective tissue is constant in control group of the animals, but in orchiectomy group shows marked decrement after 90 days after orchiectomy.

We have showed with our experiment that there is significant connection between extra orbital lacrimal gland and testicles of the rat.

## 17. Popis literature

1. Schirmer O. Studien zur physiologie und pathologie der transeabsondering und transeabfuhr. Graefes Arch Clin Exp Ophthalmol 1903;56:197-291.
2. Schechter JE, Warren DW, Mircheff AK. A lacrimal gland is a lacrimal gland, but rodent's and rabbit's are not human. The ocular surface 2010;8(3):111-34.
3. Baquiche M. [Sexual dimorphism of Loewenthal's gland in albino rat]. Acta Anat (Basel) 1959;36(3):247-80.
4. Draper CE, Adeghate E, Lawrence PA, Pallot DJ, Garner A, Singh J. Age-related changes in morphology and secretory responses of male rat lacrimal gland. J Auton Nerv Syst 1998;69(2-3):173-83.
5. Herzog V, Sies H, Miller F. Exocytosis in secretory cells of rat lacrimal gland. Peroxidase release from lobules and isolated cells upon cholinergic stimulation. The Journal of cell biology 1976;70(3):692-706.
6. Singh J, Adeghate E, Burrows S, Howarth FC, Williams RM. Immunohistochemistry and protein secretion in the rat lacrimal gland: a morphophysiological study. Adv Exp Med Biol 1994;350:25-30.
7. Walker R. Age changes in the rat's exorbital lacrimal gland. Anat Rec 1958;132(1):49-69.
8. Bartak V. Sperm count, morphology and motility after unilateral mumps orchitis. Journal of reproduction and fertility 1973;32(3):491-4.
9. Candel S. Epididymitis in mumps, including orchitis: further clinical studies and comments. Annals of internal medicine 1951;34(1):20-36.

10. Philip RN, Reinhard KR, Lackman DB. Observations on a mumps epidemic in a virgin population. *American journal of hygiene* 1959;69(2):91-111.
11. Loewenthal N. Die Gl. infraorbitalis und eine besondere der Parotis anliegende Drüse bei der weissen Ratte. *Arch. f. mikr. Anat.* 1900;56:535-52.
12. Venable JHG, A.L. Gross anatomy of the orbital glands in the albino rat. *Journal of Mammalogy* 1940;21(1):66-71.
13. Alexander JH, Young JA, van Lennep EW. The ultrastructure of the duct system in the rat extraorbital lacrimal gland. *Zeitschrift für Zellforschung und mikroskopische Anatomie* 1973;144(4):453-66.
14. Alexander JH, van Lennep EW, Young JA. Water and electrolyte secretion by the exorbital lacrimal gland of the rat studied by micropuncture and catheterization techniques. *Pflugers Arch* 1972;337(4):299-309.
15. Draper CE, Adeghate EA, Singh J, Pallot DJ. Evidence to suggest morphological and physiological alterations of lacrimal gland acini with ageing. *Exp Eye Res* 1999;68(3):265-76.
16. Williams RM, Singh J, Sharkey KA. Innervation and mast cells of the rat exorbital lacrimal gland: the effects of age. *J Auton Nerv Syst* 1994;47(1-2):95-108.
17. Dartt DA, Hodges RR, et al. . Nestin-positive myoepithelial cells are progenitor cells in the lacrimal gland. *ARVO abstract* 2008;2451.
18. Dartt DA. Neural regulation of lacrimal gland secretory processes: relevance in dry eye diseases. *Progress in retinal and eye research* 2009;28(3):155-77.



19. Dartt DA. Interaction of EGF family growth factors and neurotransmitters in regulating lacrimal gland secretion. *Exp Eye Res* 2004;78(3):337-45.
20. Dartt DA, Baker AK, Vaillant C, Rose PE. Vasoactive intestinal polypeptide stimulation of protein secretion from rat lacrimal gland acini. *The American journal of physiology* 1984;247(5 Pt 1):G502-9.
21. Nikkinen A, Uusitalo H, Lehtosalo JI, Palkama A. Distribution of adrenergic nerves in the lacrimal glands of guinea-pig and rat. *Exp Eye Res* 1985;40(5):751-6.
22. Parod RJ, Dambach GE, Putney JW, Jr. Membrane potential changes in lacrimal gland acinar cells elicited by carbachol and epinephrine. *The Journal of pharmacology and experimental therapeutics* 1980;213(3):473-9.
23. Parod RJ, Putney JW, Jr. An alpha-adrenergic receptor mechanism controlling potassium permeability in the rat lacrimal gland acinar cell. *The Journal of physiology* 1978;281:359-69.
24. Putney JW, Jr., VandeWalle CM, Leslie BA. Stimulus-secretion coupling in the rat lacrimal gland. *The American journal of physiology* 1978;235(5):C188-98.
25. Dartt DA, Rose PE, Joshi VM, Donowitz M, Sharp GW. Role of calcium in cholinergic stimulation of lacrimal gland protein secretion. *Curr Eye Res* 1985;4(4):475-83.
26. Friedman ZY, Lowe M, Selinger Z. beta-Adrenergic receptors stimulated peroxidase secretion from rat lacrimal gland. *Biochimica et biophysica acta* 1981;675(1):40-5.
27. Hussain M, Singh J. Is VIP the putative non-cholinergic, non-adrenergic neurotransmitter controlling protein secretion in rat lacrimal glands? *Quarterly journal of experimental physiology* 1988;73(1):135-8.

28. Muller P, Chambaut-Guerin AM, Rossignol B. Comparative effects of cytochalasin D on the protein discharge induced by alpha- and beta-adrenergic or cholinergic agonists in rat exorbital lacrimal glands. *Biochimica et biophysica acta* 1985;844(2):158-66.
29. Dartt DA. Regulation of tear secretion. *Adv Exp Med Biol* 1994;350:1-9.
30. Dartt DA. Signal transduction and control of lacrimal gland protein secretion: a review. *Curr Eye Res* 1989;8(6):619-36.
31. Draper CE, Singh J, Adeghate E. Effects of age on morphology, protein synthesis and secretagogue-evoked secretory responses in the rat lacrimal gland. *Molecular and cellular biochemistry* 2003;248(1-2):7-16.
32. Bromberg BB, Cripps MM, Welch MH. Sympathomimetic protein secretion by young and aged lacrimal gland. *Curr Eye Res* 1986;5(3):217-23.
33. Bromberg BB, Welch MH. Lacrimal protein secretion: comparison of young and old rats. *Exp Eye Res* 1985;40(2):313-20.
34. Sashima M, Hatakeyama S, Satoh M, Suzuki A. Harderianization is another sexual dimorphism of rat exorbital lacrimal gland. *Acta Anat (Basel)* 1989;135(4):303-6.
35. Mhatre MC, van Jaarsveld AS, Reiter RJ. Melatonin in the lacrimal gland: first demonstration and experimental manipulation. *Biochemical and biophysical research communications* 1988;153(3):1186-92.
36. Pangerl A, Pangerl B, Jones DJ, Reiter RJ. Beta-adrenoceptors in the extraorbital lacrimal gland of the Syrian hamster. Characterization with [125I]-iodopindolol and evidence of sexual dimorphism. *Journal of neural transmission* 1989;77(2-3):153-62.

37. Ferrara D, Monteforte R, Baccari GC, Minucci S, Chieffi G. Androgen and estrogen receptors expression in the rat exorbital lacrimal gland in relation to "harderianization". *Journal of experimental zoology. Part A, Comparative experimental biology* 2004;301(4):297-306.
38. Djeridane Y. The harderian gland and its excretory duct in the Wistar rat. A histological and ultrastructural study. *Journal of anatomy* 1994;184 ( Pt 3):553-66.
39. Burns RB. Histological and immunological studies on the fowl lacrimal gland following surgical excision of Harder's gland. *Research in veterinary science* 1979;27(1):69-75.
40. Payne AP. The attractiveness of Harderian gland smears to sexually naive and experienced male golden hamsters. *Animal behaviour* 1979;27(Pt 3):897-904.
41. Thiessen DD, Graham M, Perkins J, Marcks S. Temperature regulation and social grooming in the Mongolian gerbil (*Meriones unguiculatus*). *Behavioral biology* 1977;19(3):279-88.
42. Thiessen DD, Kittrell EM. The Harderian gland and thermoregulation in the gerbil (*Meriones unguiculatus*). *Physiology & behavior* 1980;24(3):417-24.
43. Pevet P, Heth G, Hiam A, Nevo E. Photoperiod perception in the blind mole rat (*Spalax ehrenbergi*, Nehring): involvement of the Harderian gland, atrophied eyes, and melatonin. *The Journal of experimental zoology* 1984;232(1):41-50.
44. Reiter RJ, Richardson BA, Matthews SA, Lane SJ, Ferguson BN. Rhythms in immunoreactive melatonin in the retina and Harderian gland of rats: persistence after pinealectomy. *Life sciences* 1983;32(11):1229-36.
45. Wetterberg L, Geller E, Yuwiler A. Harderian gland: an extraretinal photoreceptor influencing the pineal gland in neonatal rats? *Science* 1970;167(3919):884-5.

46. Gabe M. [Hormonal conditioning of the morphology of the supra-parotid glands in white rats]. *Comptes rendus des seances de la Societe de biologie et de ses filiales* 1955;149(3-4):223-5.
47. Cornell-Bell AH, Sullivan DA, Allansmith MR. Gender-related differences in the morphology of the lacrimal gland. *Invest Ophthalmol Vis Sci* 1985;26(8):1170-5.
48. Lauria A, Porcelli F. Leucine aminopeptidase (LAP) activity and sexual dimorphism in rat exorbital lacrimal gland. *Basic Appl Histochem* 1979;23(2):171-7.
49. Paulini K, Mohr W, Beneke G, Kulka R. [Age- und sex-dependent changes in glandular cells. II. Cytophotometric and autoradiographic investigations on the glandula lacrimalis, glandula infraorbitalis and glandula orbitalis externa of the rat]. *Gerontologia* 1972;18(2):147-56.
50. Ricciardi MP, Soldani P, Gesi M, Ruffoli R, Lenzi P. Bilateral dimorphism of Loewenthal's gland in young male albino rats: an ultrastructural investigation. *Ann Anat* 1999;181(5):475-82.
51. Collin RG, M. Caryometrie comparée des deux portions de la glande de Loewenthal. *Acta Anat (Basel)* 1932;109:472-74.
52. Coujard M. ['Harderization' of the Loewenthal gland in the white rat]. *Comptes rendus des seances de la Societe de biologie et de ses filiales* 1974;168(2-3):231-3.
53. Elias H, Hyde DM. An elementary introduction to stereology (quantitative microscopy). *Am J Anat* 1980;159(4):412-46.
54. Kališnik M. Temelji stereologije. *Acta Stereologica* 1985;4:147.

55. Tschanz SA, Burri PH, Weibel ER. A simple tool for stereological assessment of digital images: the STEPanizer. *Journal of microscopy* 2011;243(1):47-59.
56. Schaumberg DA, Sullivan DA, Buring JE, Dana MR. Prevalence of dry eye syndrome among US women. *American journal of ophthalmology* 2003;136(2):318-26.
57. Schaumberg DA, Dana R, Buring JE, Sullivan DA. Prevalence of dry eye disease among US men: estimates from the Physicians' Health Studies. *Archives of ophthalmology* 2009;127(6):763-8.
58. Kronenberg H, Williams RH. *Williams textbook of endocrinology*. 11th ed. Philadelphia, PA: Saunders/Elsevier, 2008.
59. Schaumberg DA, Buring JE, Sullivan DA, Dana MR. Hormone replacement therapy and dry eye syndrome. *JAMA : the journal of the American Medical Association* 2001;286(17):2114-9.
60. Serrander AM, Peek KE. Changes in contact lens comfort related to the menstrual cycle and menopause. A review of articles. *Journal of the American Optometric Association* 1993;64(3):162-6.
61. Versura P, Fresina M, Campos EC. Ocular surface changes over the menstrual cycle in women with and without dry eye. *Gynecological endocrinology : the official journal of the International Society of Gynecological Endocrinology* 2007;23(7):385-90.
62. Warren DW. Hormonal influences on the lacrimal gland. *International ophthalmology clinics* 1994;34(1):19-25.
63. Warren DW, Azzarolo AM, Huang ZM, et al. Androgen support of lacrimal gland function in the female rabbit. *Adv Exp Med Biol* 1998;438:89-93.

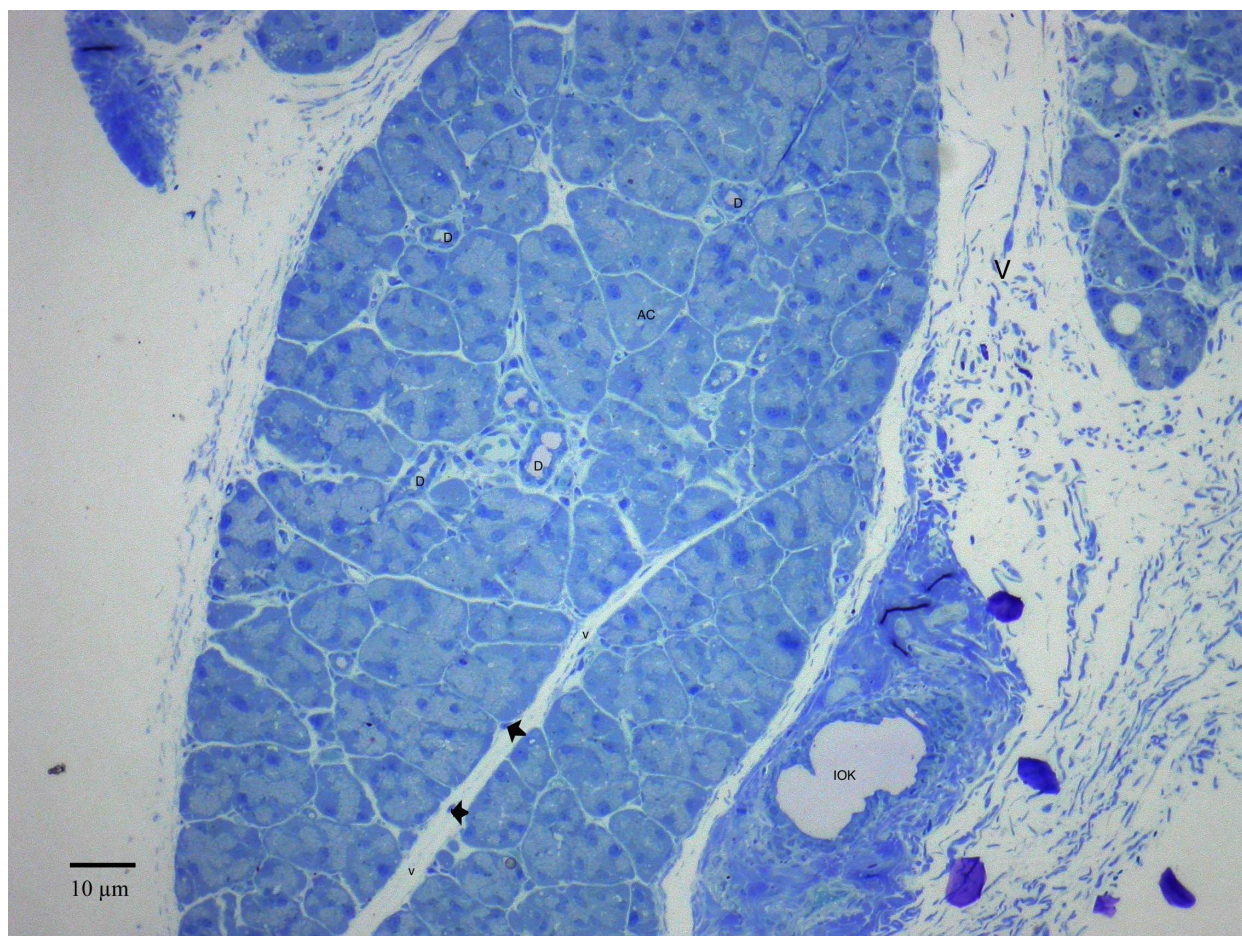
64. Azzarolo AM, Bjerrum K, Maves CA, i sur. Hypophysectomy-induced regression of female rat lacrimal glands: partial restoration and maintenance by dihydrotestosterone and prolactin. *Invest Ophthalmol Vis Sci* 1995;36(1):216-26.
65. Sullivan DA, Block L, Pena JD. Influence of androgens and pituitary hormones on the structural profile and secretory activity of the lacrimal gland. *Acta ophthalmologica Scandinavica* 1996;74(5):421-35.
66. Mathers WD, Stovall D, Lane JA, Zimmerman MB, Johnson S. Menopause and tear function: the influence of prolactin and sex hormones on human tear production. *Cornea* 1998;17(4):353-8.
67. McClellan KA, Robertson FG, Kindblom J, i sur. Investigation of the role of prolactin in the development and function of the lacrimal and harderian glands using genetically modified mice. *Invest Ophthalmol Vis Sci* 2001;42(1):23-30.
68. Richards SM, Liu M, Jensen RV, i sur. Androgen regulation of gene expression in the mouse lacrimal gland. *The Journal of steroid biochemistry and molecular biology* 2005;96(5):401-13.
69. Rocha EM, Wickham LA, Huang Z, i sur. Presence and testosterone influence on the levels of anti- and pro-inflammatory cytokines in lacrimal tissues of a mouse model of Sjogren's syndrome. *Adv Exp Med Biol* 1998;438:485-91.
70. Suzuki T, Sullivan DA. Comparative effects of estrogen on matrix metalloproteinases and cytokines in immortalized and primary human corneal epithelial cell cultures. *Cornea* 2006;25(4):454-9.

71. Davies J, Hoffman LH. Studies on the progestational endometrium of the rabbit. I. Light microscopy, day 0 to day 13 of gonadotrophin-induced pseudopregnancy. *Am J Anat* 1973;137(4):423-45.
72. Damato BE, Allan D, Murray SB, Lee WR. Senile atrophy of the human lacrimal gland: the contribution of chronic inflammatory disease. *The British journal of ophthalmology* 1984;68(9):674-80.
73. Obata H. Anatomy and histopathology of the human lacrimal gland. *Cornea* 2006;25(10 Suppl 1):S82-9.
74. Obata H, Yamamoto S, Horiuchi H, Machinami R. Histopathologic study of human lacrimal gland. Statistical analysis with special reference to aging. *Ophthalmology* 1995;102(4):678-86.
75. Roen JL, Stasior OG, Jakobiec FA. Aging changes in the human lacrimal gland: role of the ducts. *The CLAO journal : official publication of the Contact Lens Association of Ophthalmologists, Inc* 1985;11(3):237-42.
76. Waterhouse JP. Focal Adenitis in Salivary and Lacrimal Glands. *Proceedings of the Royal Society of Medicine* 1963;56:911-8.
77. Dzierzykray-Rogalska I, Chodynicky S, Wisniewski L. The Effect of Gonadectomy on the Parotid Salivary Gland and Loeventhal's Gland in White Mice. *Acta Med Pol* 1963;4:221-8.
78. Rios JD, Horikawa Y, Chen LL, i sur. Age-dependent alterations in mouse exorbital lacrimal gland structure, innervation and secretory response. *Exp Eye Res* 2005;80(4):477-91.

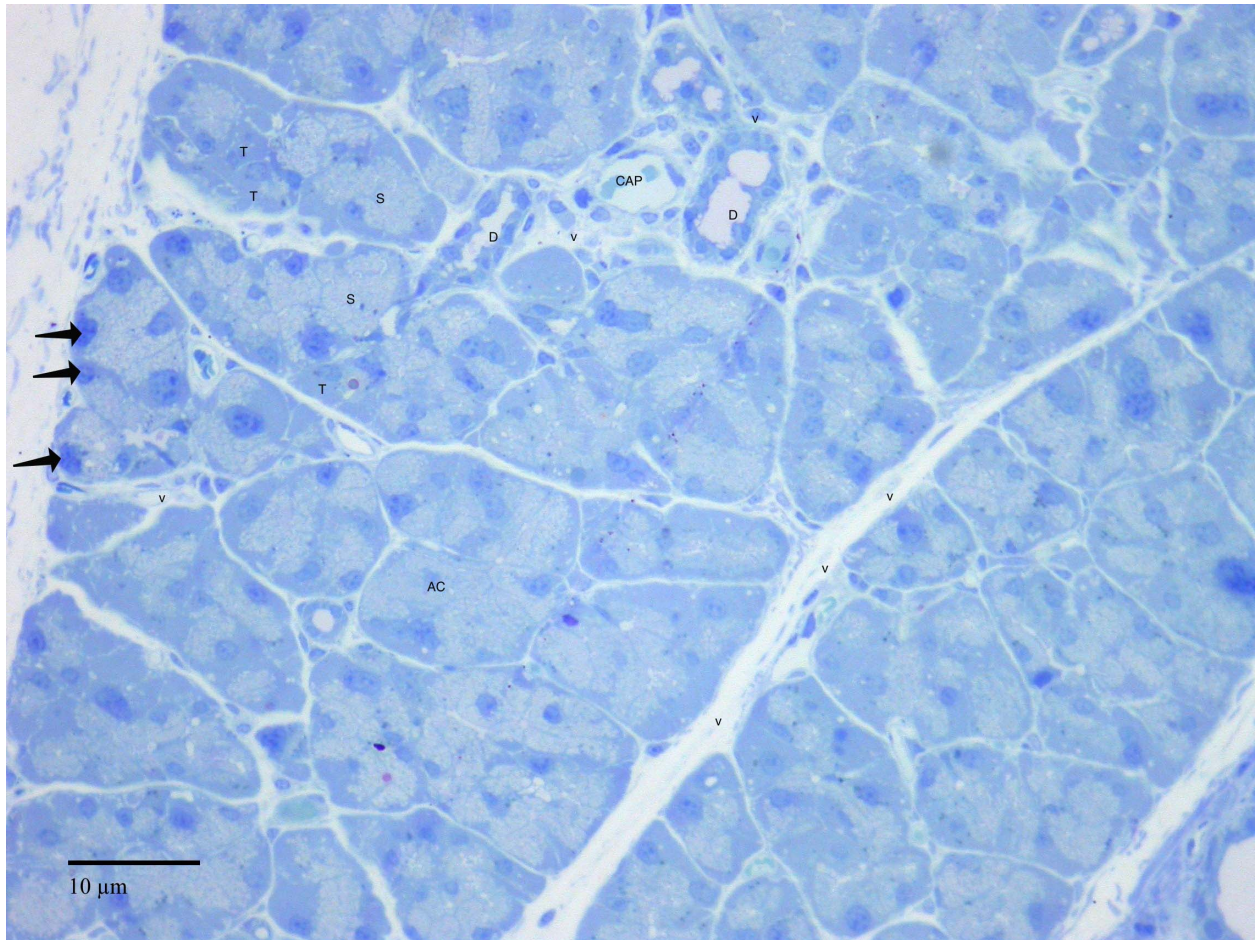
79. Rocha EM, Alves M, Rios JD, Dartt DA. The aging lacrimal gland: changes in structure and function. *The ocular surface* 2008;6(4):162-74.
80. Lorber M. Regional differences within the external 'duct' of the rat exorbital lacrimal gland. *Exp Eye Res* 1993;56(4):471-80.



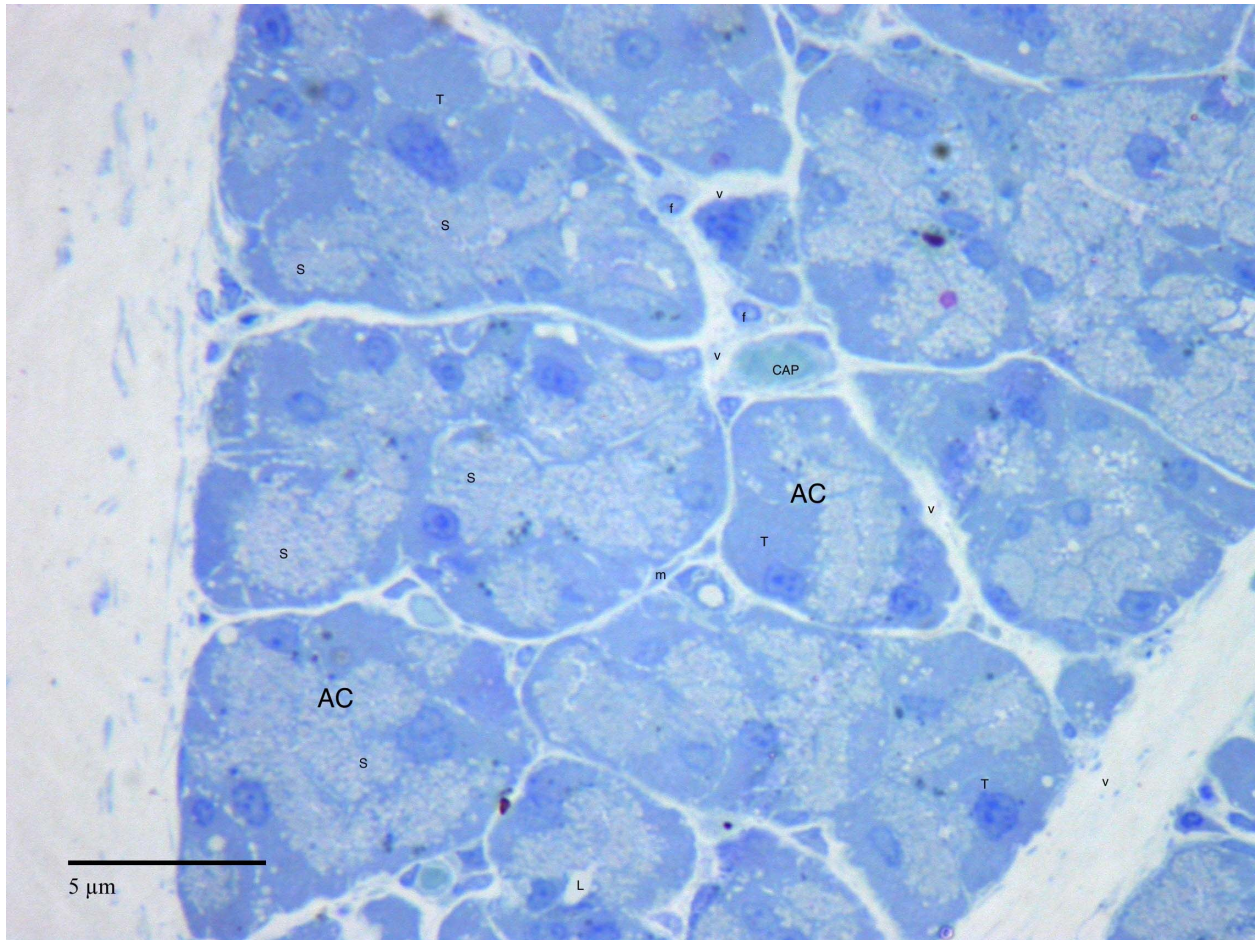
## 18. Prilozi kvalitativne histološke analize



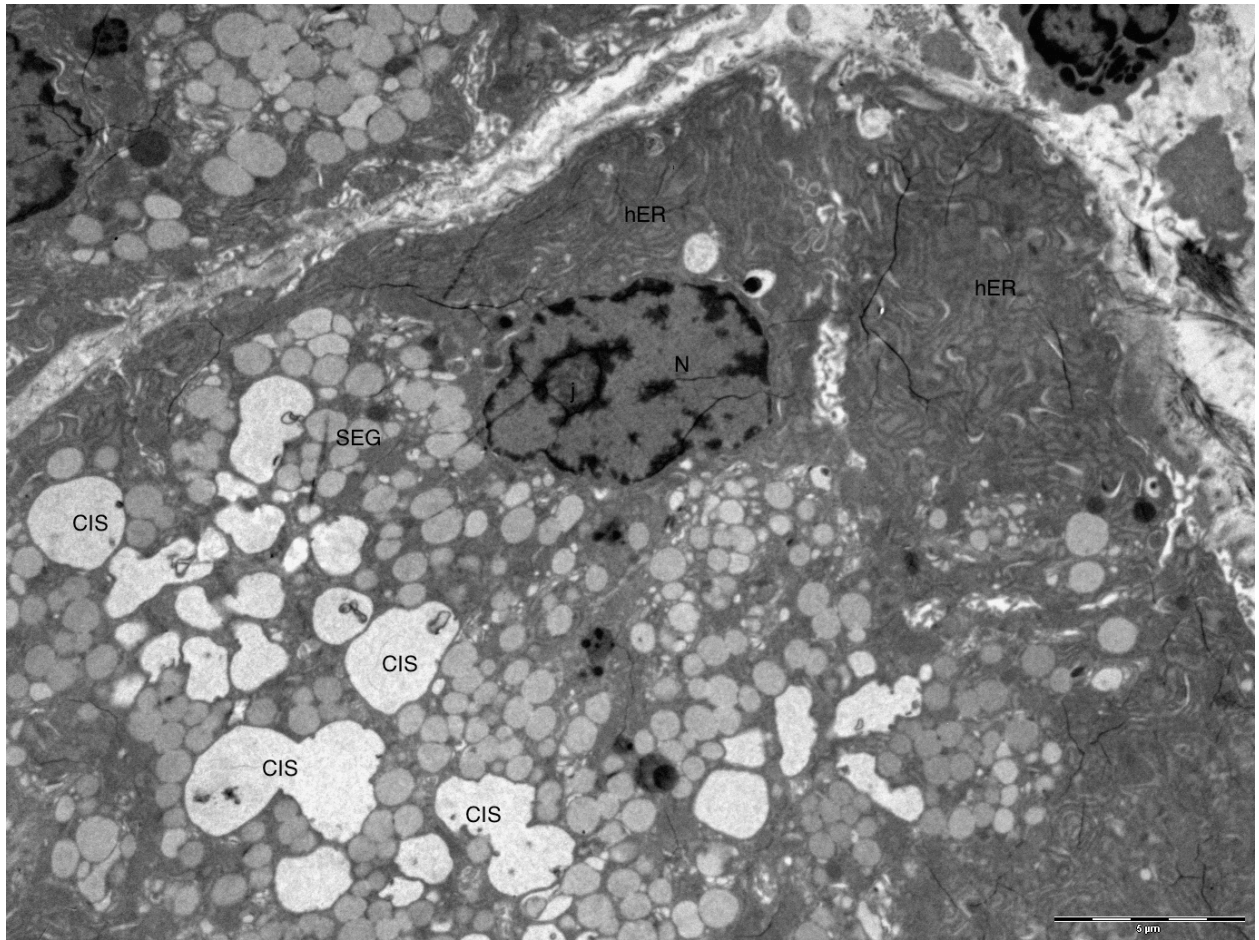
Slika 1. Izvanorbitalna suzna žlijezda, intaktna kontrolna životinja (14 dana nakon početka istraživanja). Tkivo promatrano svjetlosnim mikroskopom; žljezdani režnjići građeni su od acinusa (AC) koji su međusobno odvojeni rahlim vezivnim tkivom (v) u kojem se nalaze pojedine vezivne stanice (tamne strelice). Više režnjića je povezano gušćim vezivnim tkivom (V) u režnjeve; u interlobarnom vezivnom tkivu moguće je vidjeti interlobarne prave odvodne kanale / cijevi žlijezde (IOK) čiji je lumen nepravilnog oblika. U režnjićima žlijezde vidljivi su intralobularni odvodni kanali žlijezde (D) pravilnog lumena. (1% toluidinsko modrilo, x 100, mjerilo = 10  $\mu$ m)



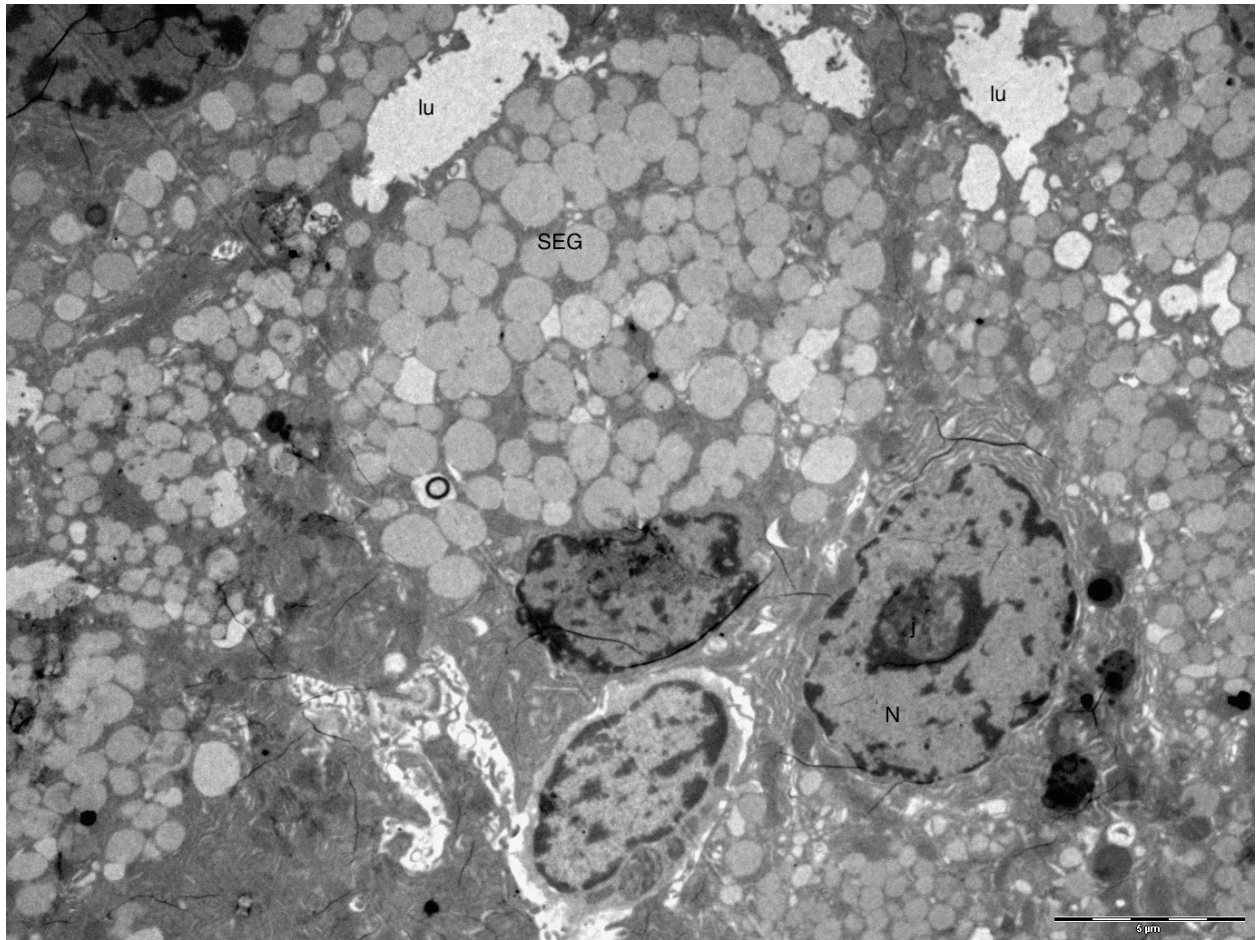
Slika 2. Izvanorbitalna suzna žlijezda, intaktna kontrolna životinja (14 dana nakon početka istraživanja). Tkivo promatrano svjetlosnim mikroskopom; žljezdani acinusi (AC) građeni su od svijetlih (S) i tamnih stanica (T). Stanice acinusa imaju jezgru smještenu uz bazalni dio stanice (tamne strelice), a lumen acinusa je slabo vidljiv. Između acinusa nalazi se rahlo vezivno tkivo (v) u kojem se nalaze intralobularni odvodni kanali žlijezde (D) i kapilare s eritrocitima (CAP). (1 % toluidinsko modrilo, x 200, mjerilo = 10 μm)



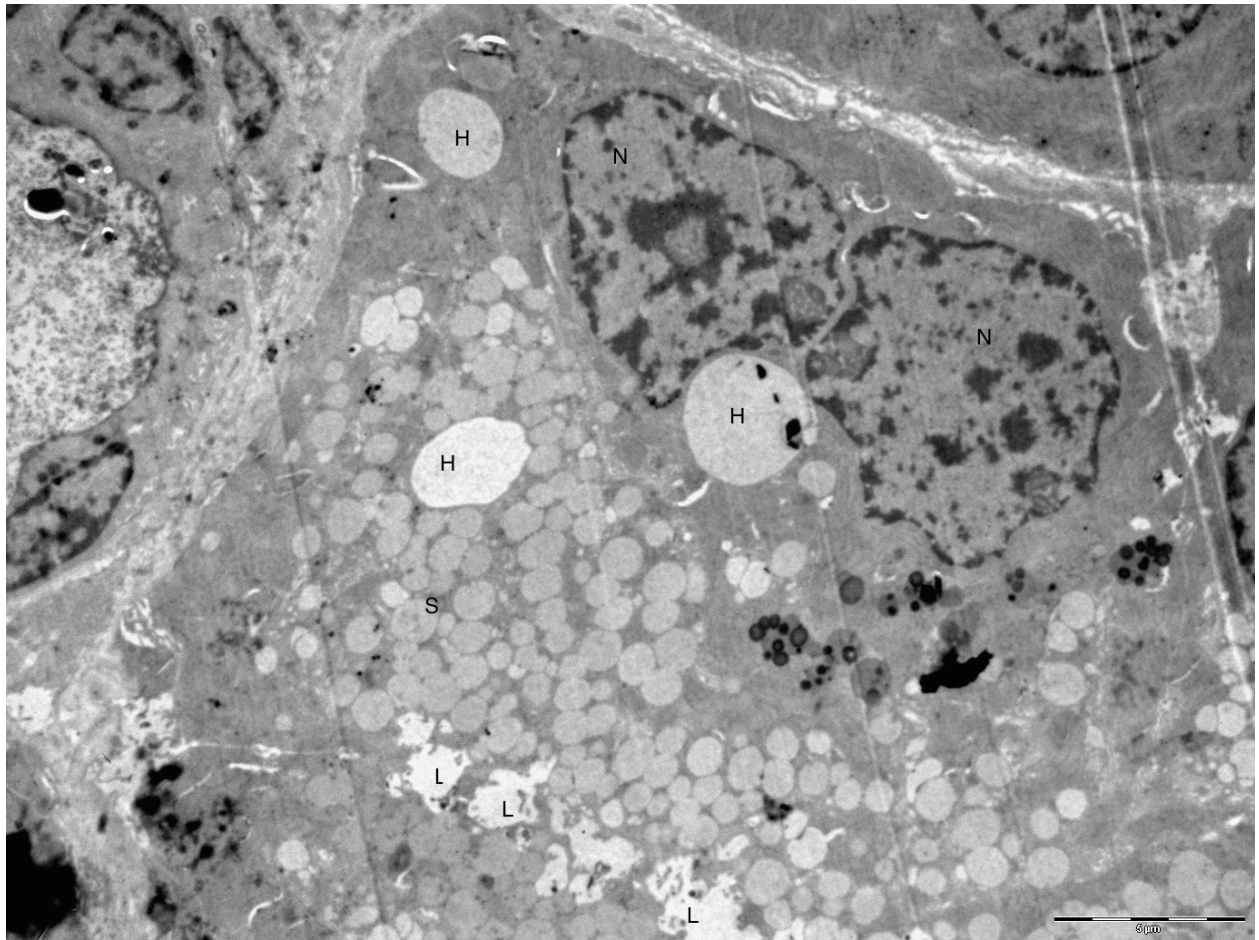
Slika 3. Izvanorbitalna suzna žlijezda, intaktna kontrolna životinja (14 dana nakon početka istraživanja). Tkivo promatrano svjetlosnim mikroskopom; žljezdani acinusi (AC) građeni su od svijetlih (S) i tamnih stanica (T). Lumen je vidljiv samo u nekih žljezdanih acinusa (L). Između acinusa nalazi se rahlo vezivno tkivo (v) u kojem su vidljivi fibrociti (f), mioepitelne stanice (m) i kapilare s eritrocitima (CAP). (1% toluidinsko modriilo, x 600, mjerilo = 5 µm)



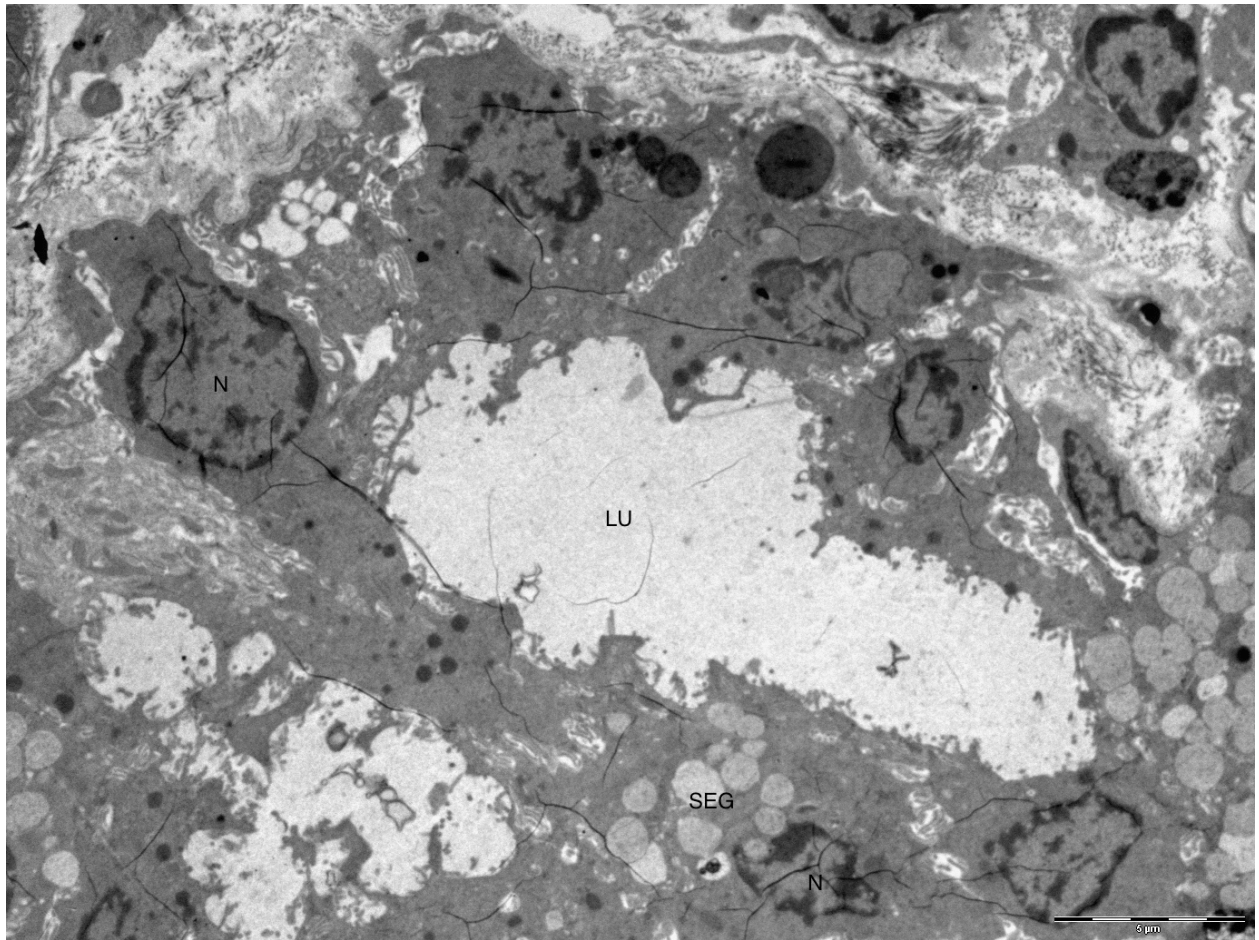
Slika 4. Izvanorbitalna suzna žlijezda, intaktna kontrolna životinja (14 dana nakon početka istraživanja). Tkivo promatrano transmisijskim elektronskim mikroskopom; vidljiva je jezgra stranice (N) smještena u bazalnom dijelu s dobro vidljivom jezgrićom (j). U citoplazmi nalaze se brojna sekretna zrnca (SEG) i brojne proširene cisterne endoplazmatske mrežice (CIS). U bazalnom dijelu vidljiv je dobro razvijen hrapavi endoplazmatski retikulum (hER). (tkivo je kontrastirano olovnim citratom i uranil acetatom, x 4000, mjerilo = 5μm)



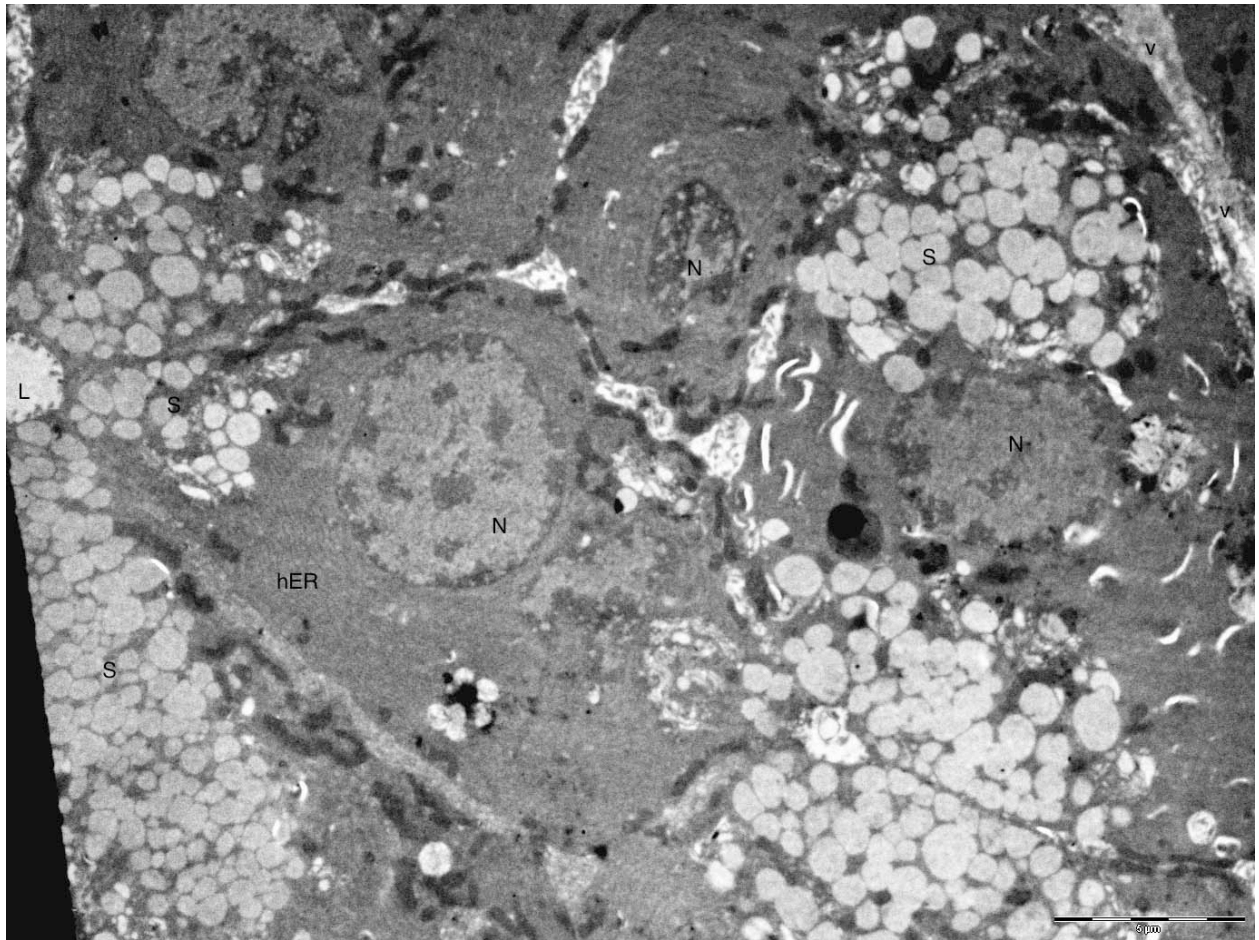
Slika 5. Izvanorbitalna suzna žlijezda, intaktna kontrolna životinja (14 dana nakon početka istraživanja). Tkivo promatrano transmisijskim elektronskim mikroskopom; svijetle stanice s citoplazmom ispunjenom brojnim sekretinim zrcima (SEG). Vidljiv je lumen acinusa (lu), a na vršnoj (apikalnoj) strani stanice u lumenu acinusa moguće je vidjeti brojne mikrovile. (tkivo je kontrastirano olovnim citratom i uranil acetatom, x 4000, mjerilo = 5μm)



Slika 6. Izvanorbitalna suzna žlijezda, intaktna kontrolna životinja (60 dana nakon početka istraživanja). Tkivo promatrano transmisijskim elektronskim mikroskopom; svijetla stanica acinusa s dvije jezgre (N), citoplazmom ispunjenom brojnim sekretnim zrcima (S) i harderovim tjelešcima (H). U lumen acinusa (L) strše brojni mikrovili. (tkivo je kontrastirano olovnim citratom i uranil acetatom, x 4000, mjerilo = 5 $\mu$ m)

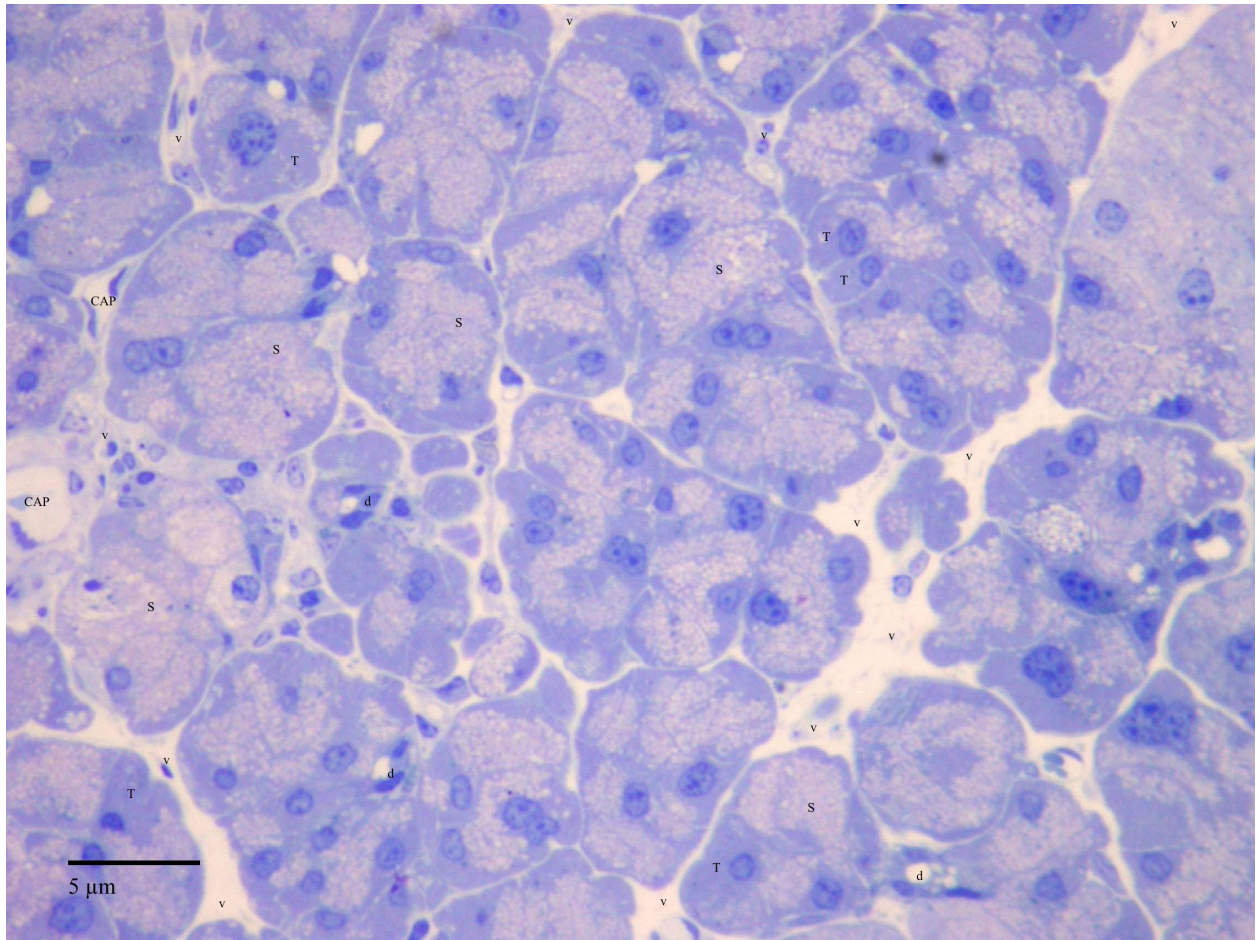


Slika 7. Izvanorbitalna suzna žlijezda, intaktna kontrolna životinja (30 dana nakon početka istraživanja). Tkivo promatrano transmisijskim elektronskim mikroskopom; intralobularni sekretorni odvodni kanalić žlijezde; vidljiv je jednoslojni epitel cilindričnog do kubičnog oblika s jezgrama (N) u bazalnom ili središnjem dijelu citoplazme. U lumen (LU) kanalića strše brojni mikrovili. U citoplazmi nekih stanica odvodnog kanalića vidljiva su sekretna zrnca različite elektronsko mikroskopske gustoće (SEG). Oko kanalića vidljivo je vezivno tkivo sastavljeno od izvanstaničnog matriksa i fibrocita. (tkivo je kontrastirano olovnim citratom i uranil acetatom, x 4000, mjerilo = 5 $\mu$ m)

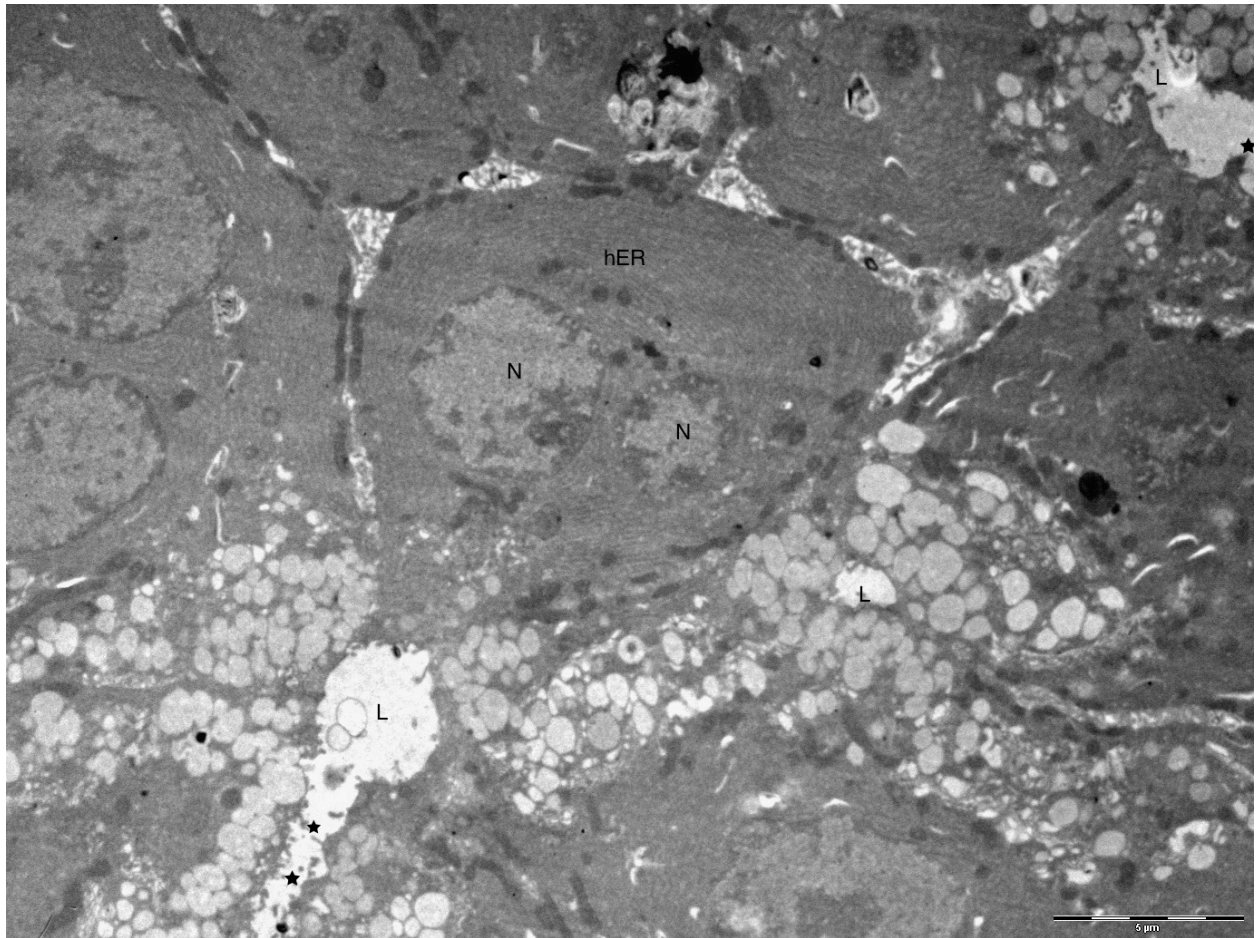


Slika 8. Izvanorbitalna suzna žlijezda, intaktna kontrolna životinja (90 dana nakon početka istraživanja). Tkivo promatrano transmisijskim elektronskim mikroskopom; vidljive su dvije vrste stanica, svijetle i tamne. U tamnim stanicama izražena je gusta hrapava endoplazmatska mrežica (hER) s manje brojnim sekretnim zrcima (S) koja su smještena u apikalnom dijelu citoplazme okrenutom prema lumenu acinusa (L). Svijetle stanice, za razliku od tamnih, imaju citoplazmu ispunjenu pretežno sekretnim zrcima (S) različitih elektronsko mikroskopskih gustoća. (tkivo je kontrastirano olovnim citratom i uranil acetatom, x 4000, mjerilo = 5 $\mu$ m)

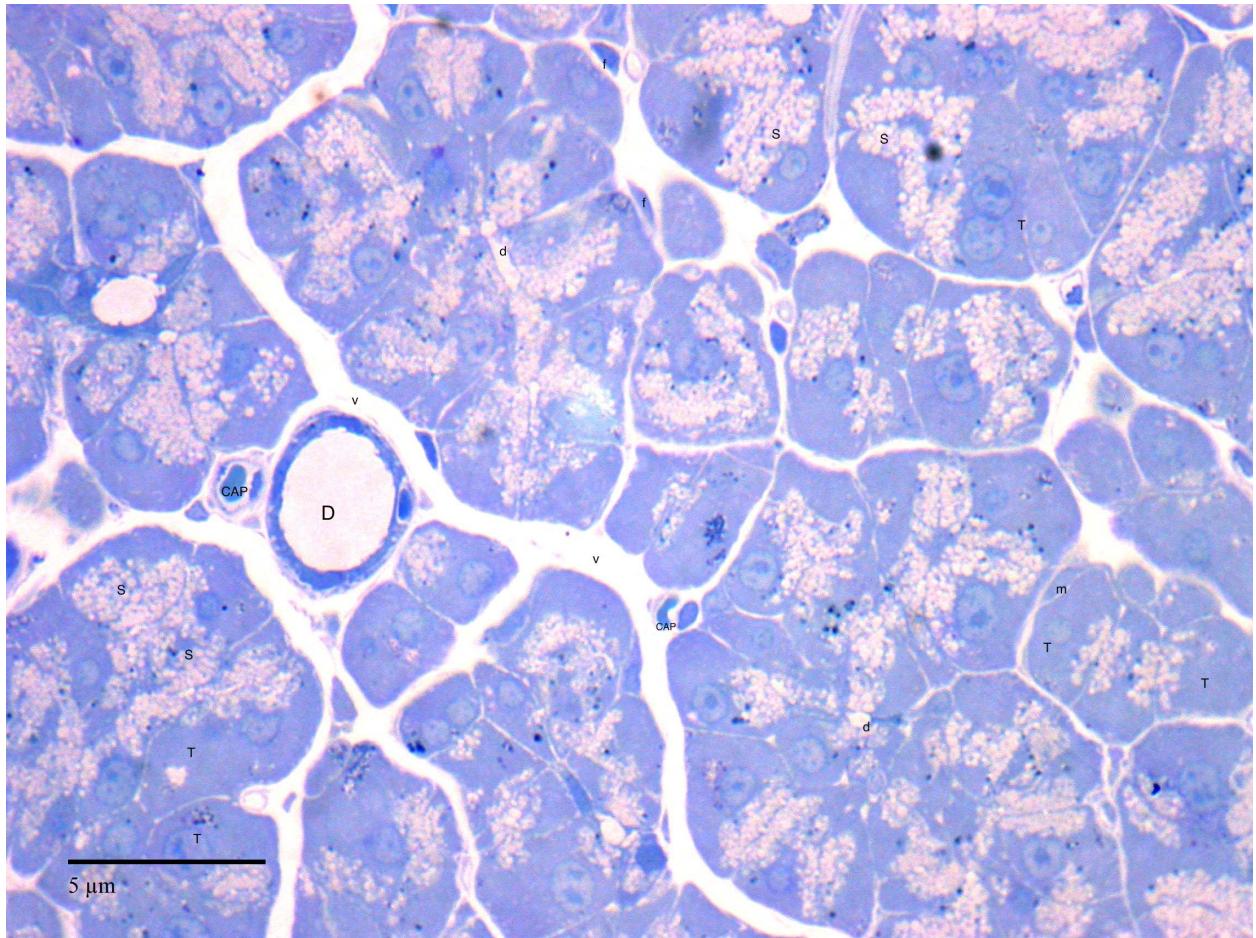




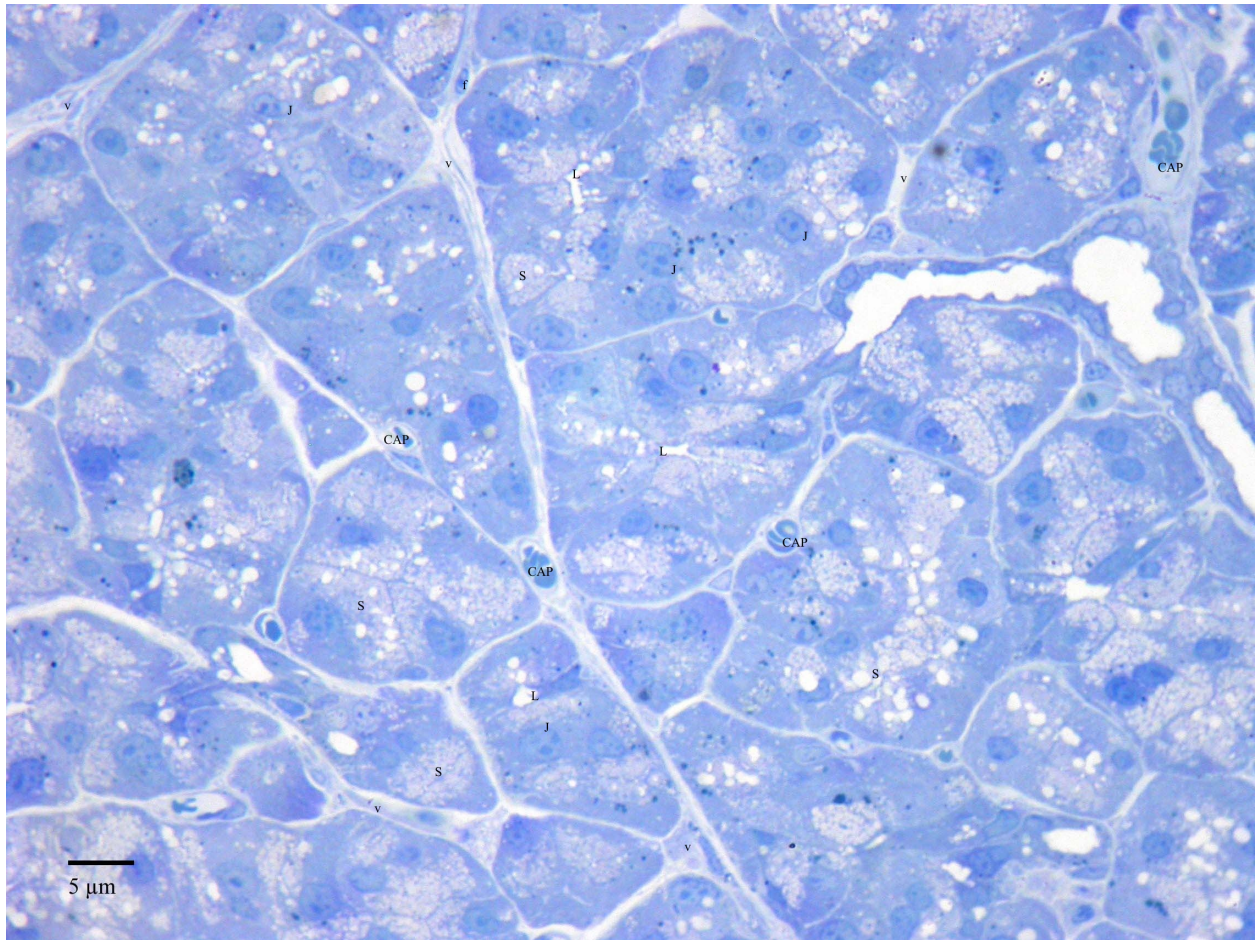
Slika 9. Izvanorbitalna suzna žlijezda, lažno operirana životinja (60 dana nakon početka istraživanja). Tkivo promatrano svjetlosnim mikroskopom; acinusi su građeni od svijetlih (S) i tamnih stanica (T). Lumen acinusa i prijelaznih cijevi (d) vidljiv je u dva acinusa. Između acinusa nalazi se rahlo vezivno tkivo (v) s ponekom kapilalom (CAP) i vezivnom stanicom. (1% toluidinsko modriilo, x 400, mjerilo = 5 µm)



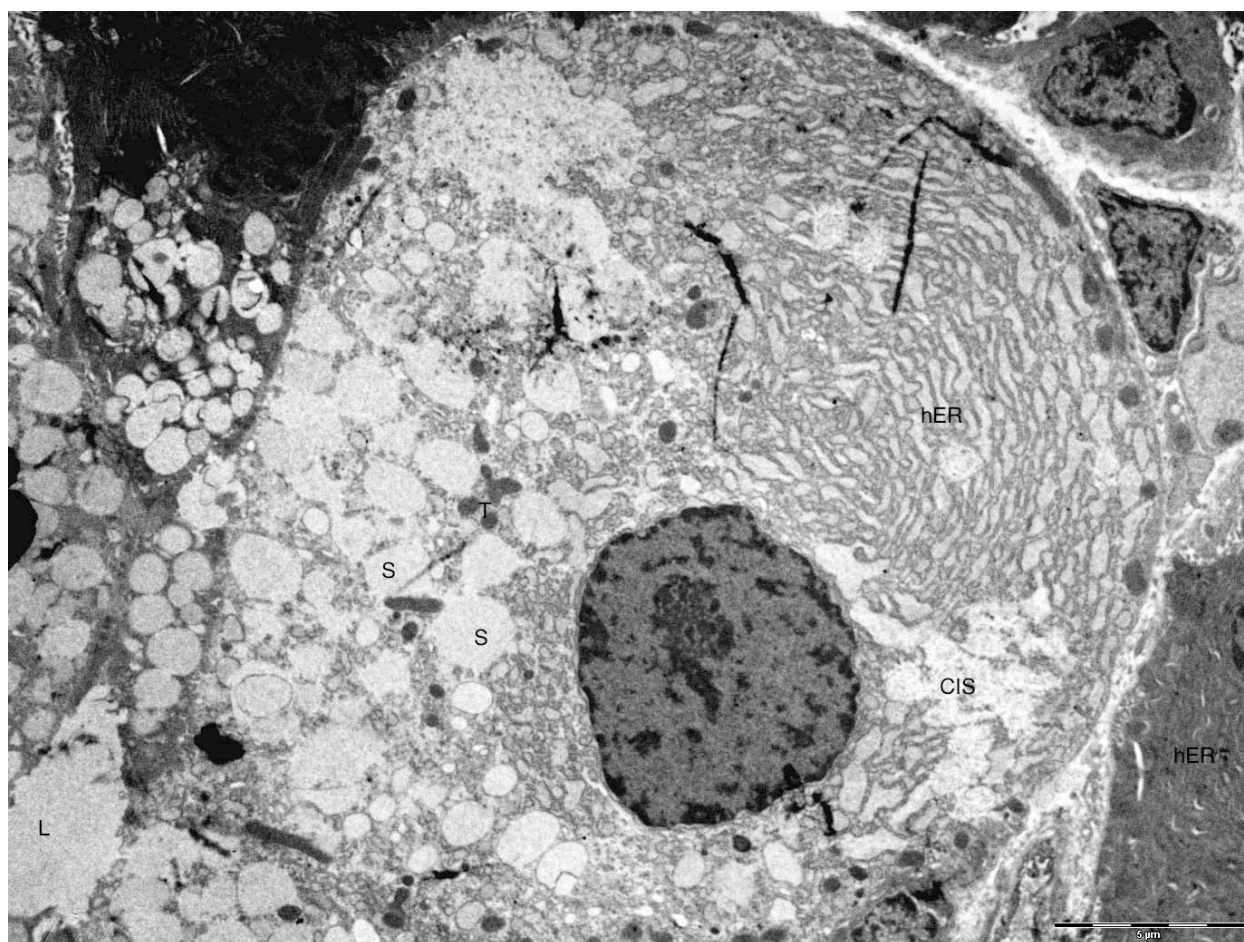
Slika 10. Izvanorbitalna suzna žlijezda, lažno operirana životinja (90 dana nakon početka istraživanja). Tkivo promatrano transmisijskim elektronskim mikroskopom; acinusi su građeni pretežito od tamnih stanica. Vidljive su višestruke jezgre (N) u dvije stanice, s dobro razvijenom gustom hrapavom endoplazmatskom mrežicom (hER). U apikalnom dijelu smještene su brojna sekretna zrnca različite elektronske gustoće. Vidljiva su dva lumena unutar acinusa (L) i jednom prijelaznom cijevi (crne zvijezdice). (tkivo je kontrastirano olovnim citratom i uranil acetatom, x 4000, mjerilo = 5µm)



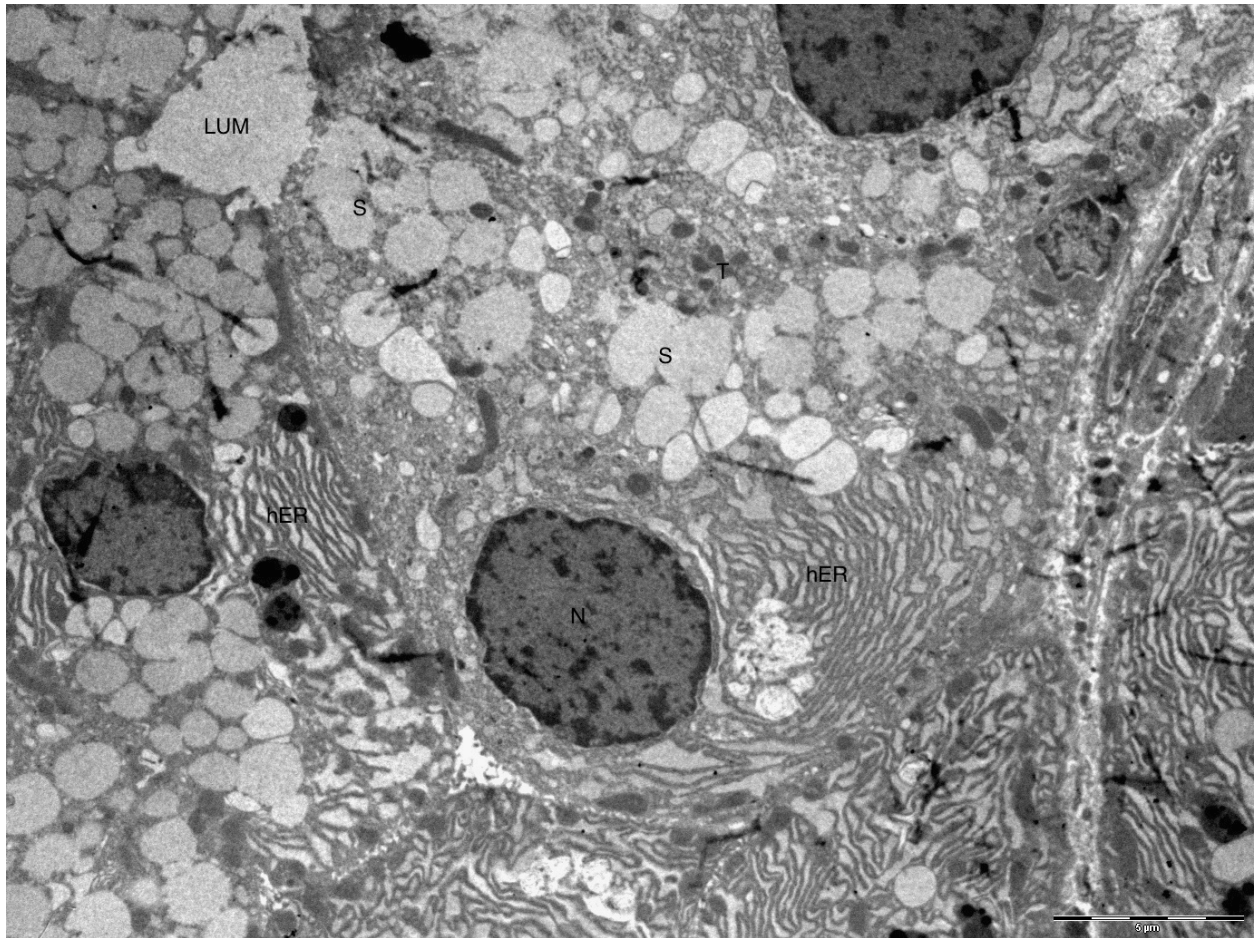
Slika 11. Izvanorbitalna suzna žlijezda, orhidektomirana životinja (60. dana nakon početka istraživanja). Tkivo promatrano svjetlosnim mikroskopom; acinusi su građeni od svijetlih (S) i tamnih stanica (T). Vidljivo je rahlo vezivno tkivo između acinusa (v) u kojem se nalaze odvodne intalobularne cijevi (D) i kapilare (CAP). Vidljive su i mioepitelne stanice (m) uz bazalni dio acinusa (1% toluidinsko modrilo, x 600, mjerilo = 5 μm)



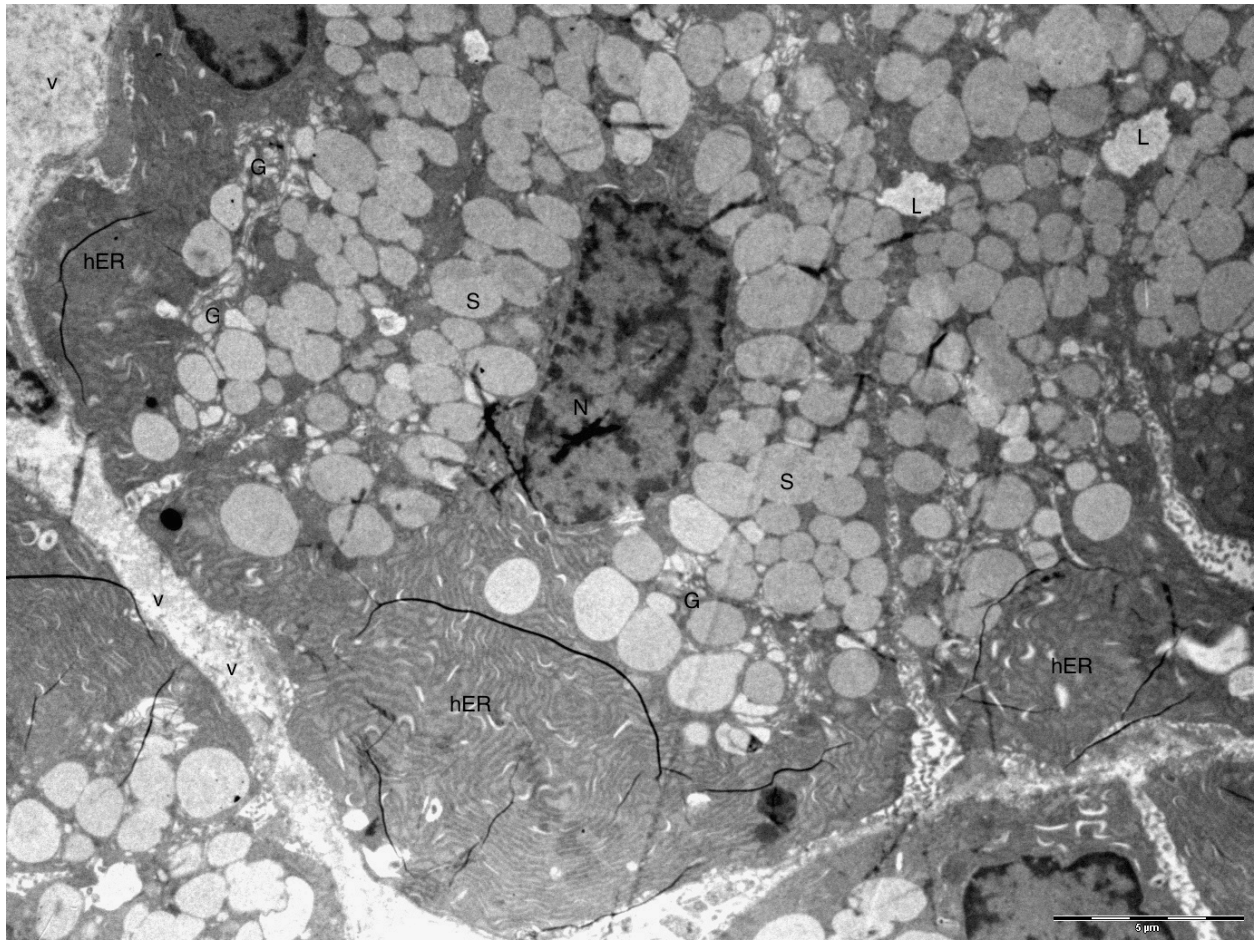
Slika 12. Izvanorbitalna suzna žlijezda, orhidektomirana životinja (90 dana nakon početka istraživanja). Tkivo promatrano svjetlosnim mikroskopom; rahlo vezivno tkivo (v) sa kapilarama (CAP) i ponekim fibroцитom (f) između pojedinih acinusa. Acinusi su građeni većinom od svijetlih stanica (S) u čijim se jezgrama (J ) mogu ponekad naći i po dvije jezgriце. Lumen acinusa (L) vidljiv samo u nekih acinusa. (1% toluidinsko modriло, x 200, mjerilo = 5 μm)



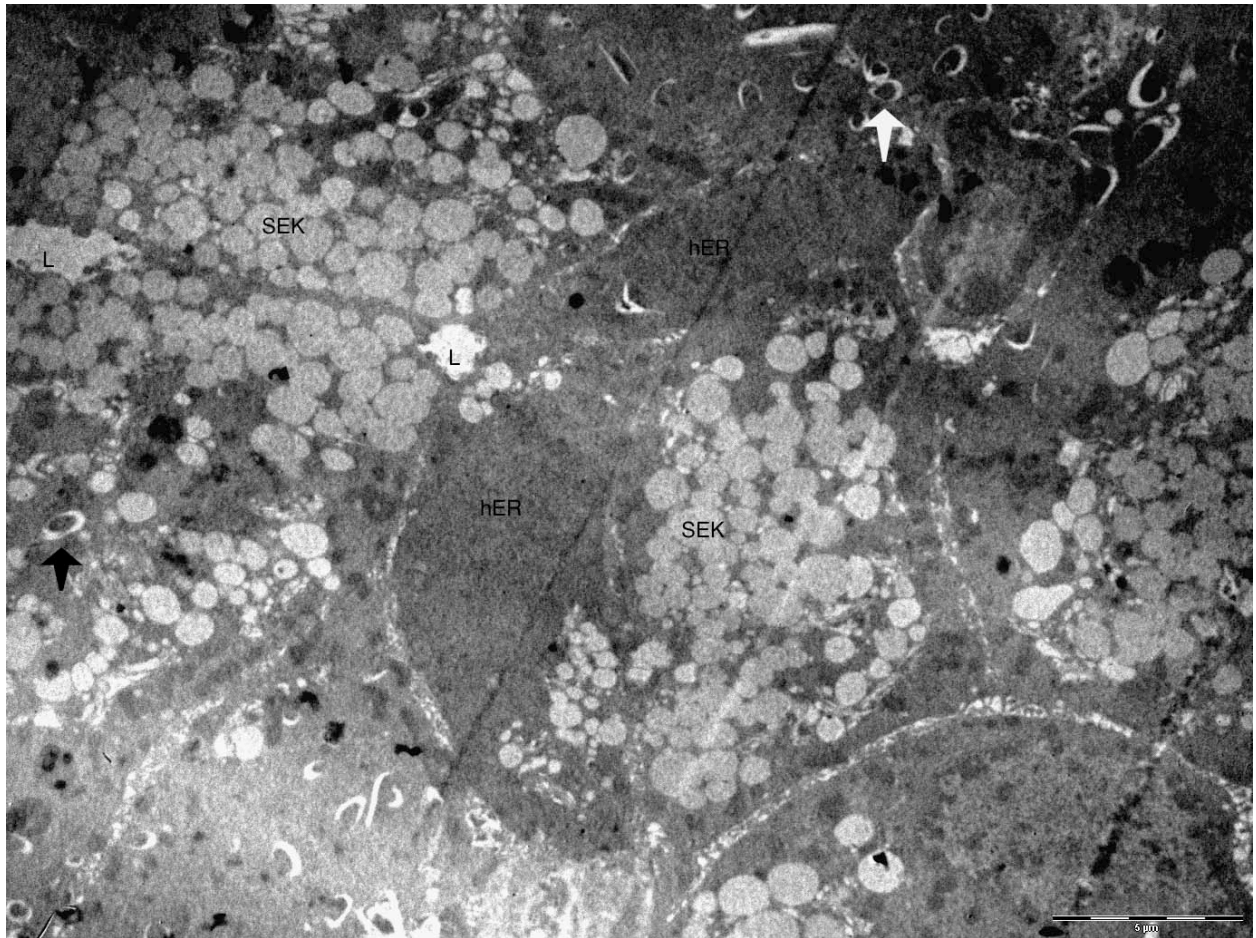
Slika 13. Izvanorbitalna suzna žlijezda, orhidektomirana životinja (14 dana nakon početka istraživanja). Tkivo promatrano transmisijskim elektronskim mikroskopom; svijetla stanica sa proširenim cisternama hrapave endoplazmatske mrežice (hER, CIS) i brojnim sekretnim zrcima niske elektronsko mikroskopske gustoće (S). U susjednoj stanici acinusa vidljiva gusta hrapava endoplazmatska mrežica s gusto raspoređenim cisternama (hER). Vidljiv je i lumen acinusa (L) s pojedinim mikrovilima koji strše u lumen. (tkivo je kontrastirano olovnim citratom i uranil acetatom, x 4000, mjerilo = 5 $\mu$ m)



Slika 14. Izvanorbitalna suzna žlijezda, orhidektomirana životinja (14 dana nakon početka istraživanja). Tkivo promatrano transmisijskim elektronskim mikroskopom; acinus je građen od svijetlih stanica koje posjeduju brojna sekretna zrnca (S). Njihova citoplazma također je bogata hrapavom endoplazmatskom mrežicom (hER) čije su mnogobrojne cisterne proširene. U lumen acinusa (LUM) strše brojni mikrovili. (tkivo je kontrastirano olovnim citratom i uranil acetatom, x 4000, mjerilo = 5 $\mu$ m)



Slika 15. Izvanorbitalna suzna žlijezda, orhidektomirana životinja (14 dana nakon početka istraživanja). Tkivo promatrano transmisijskim elektronskim mikroskopom; tamna stanica acinusa s brojnim sekretnim zrcnima (S) različite elektronsko mikroskopske gustoće, atipično položenom jezgrom (N) i gustim hrapavim endoplazmatskim retikulumom (hER). Vidljiv je dobro razvijen Golgijev aparat (G). Između stanica acinusa rahlo vezivno tkivo (v) je sačinjeno od fibrocita i izvanstaničnog matriksa. (tkivo je kontrastirano olovnim citratom i uranil acetatom, x 4000, mjerilo = 5 $\mu$ m)

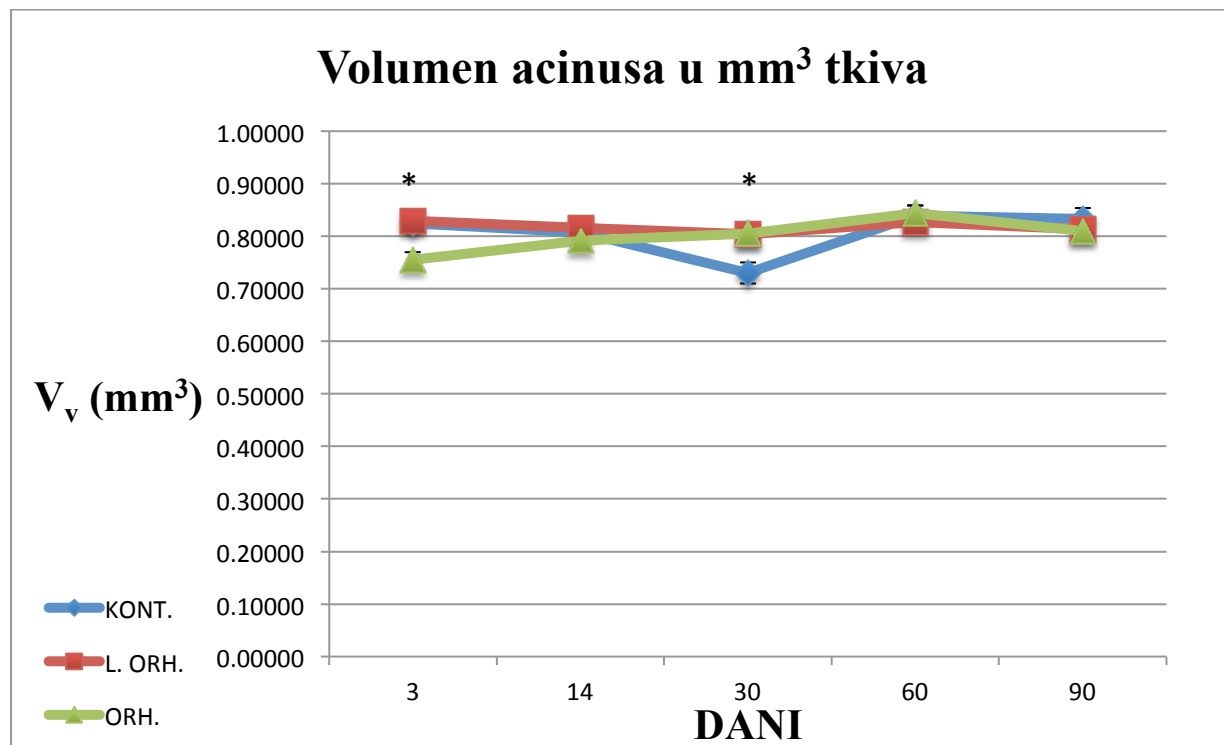


Slika 16. Izvanorbitalna suzna žlijezda, orhidektomirana životinja (90 dana nakon početka istraživanja). Tkivo promatrano transmisijskim elektronskim mikroskopom; vide se tamne i svijetle stanice acinusa, s brojnim sekretnim zrcima (SEK) u vršnom dijelu citoplazme okrenutom prema lumenu acinusa (L). Stanice imaju dobro razvijenu hrapavu endoplazmatsku mrežicu (hER). Vidljiva su brojna degenerativna tjelešca u hrapavom endoplazmatskom retikulumu (bijela strelica) i citoplazmi u području sekretnih zrnaca (tamna strelica). (tkivo je kontrastirano olovnim citratom i uranil acetatom, x 4000, mjerilo = 5 $\mu$ m)



## 19. Prilozi kvantitativne histološke analize

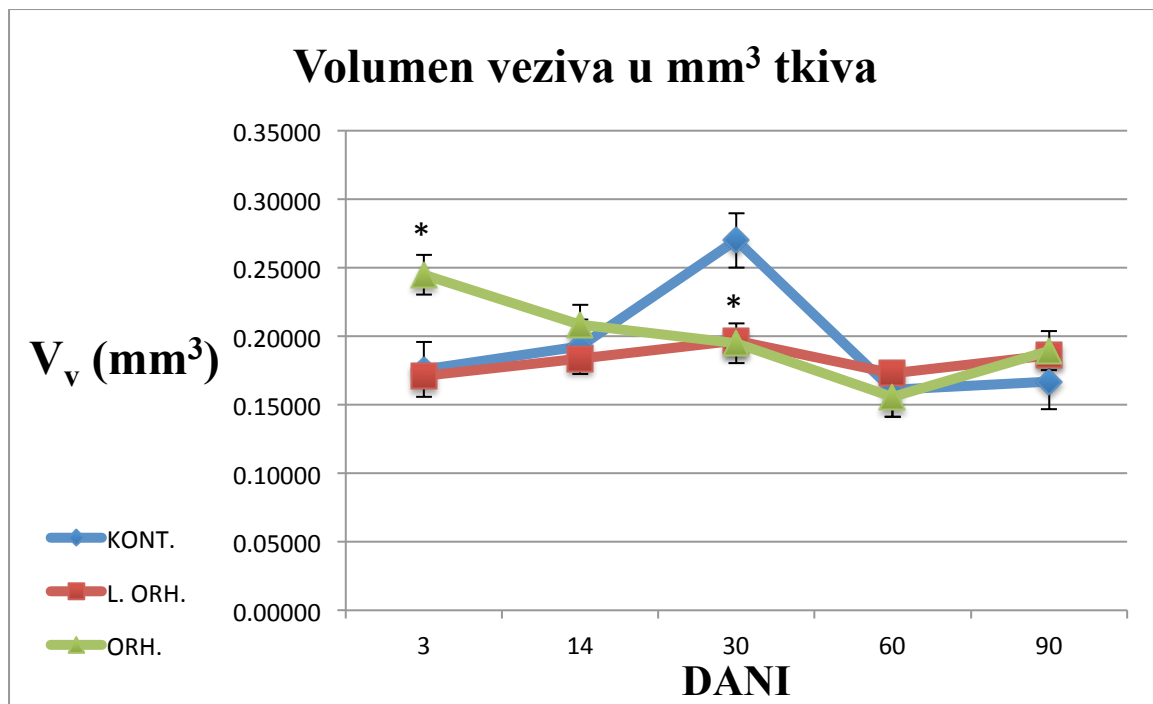
### 19.1 Grafikoni



Grafikon 1. Volumen acinusa izvanorbitalne žlijezde u mm<sup>3</sup> tkiva

L. ORH. – Lažno orhidektomirane životinje; ORH. – Orhidektomirane životinje; KONT. – Kontrolna ( intaktna ) skupina

\* -  $p < 0.05$  ( u odnosu na kontrolne skupine)

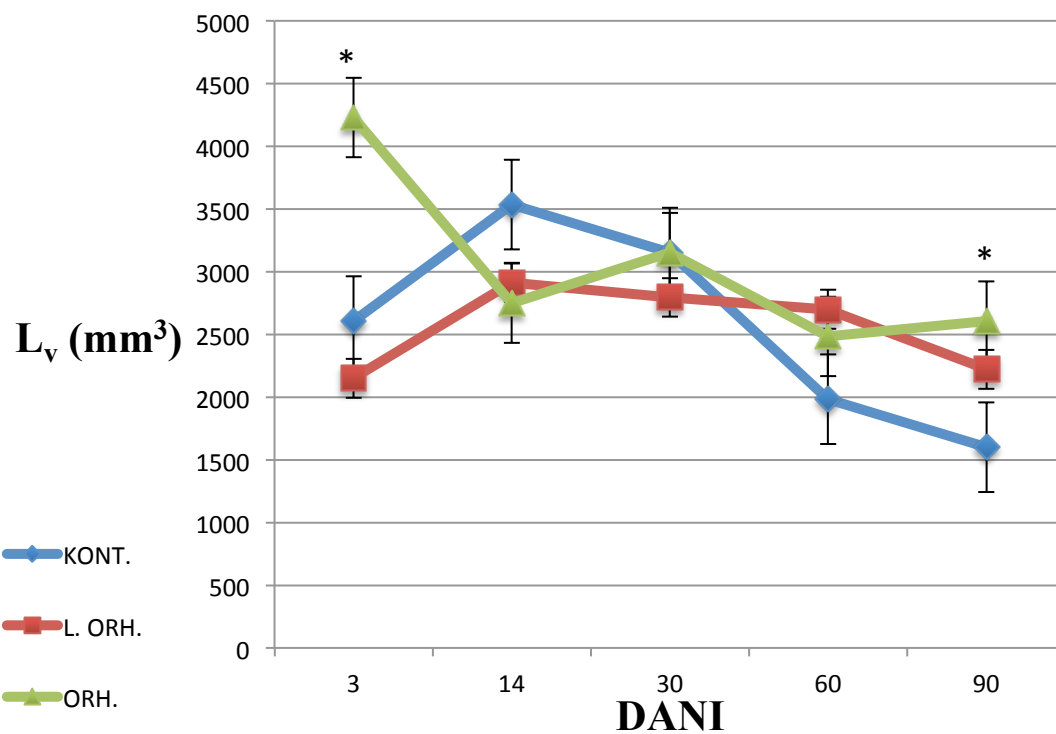


Grafikon 2. Volumen vezivnog tkiva izvanorbitalne žlijezde u mm<sup>3</sup> tkiva

L. ORH. – Lažno orhidektomirane životinje; ORH. – Orhidektomirane životinje; KONT. – Kontrolna ( intaktna ) skupina

\* -  $p < 0.05$  ( u odnosu na kontrolne skupine)

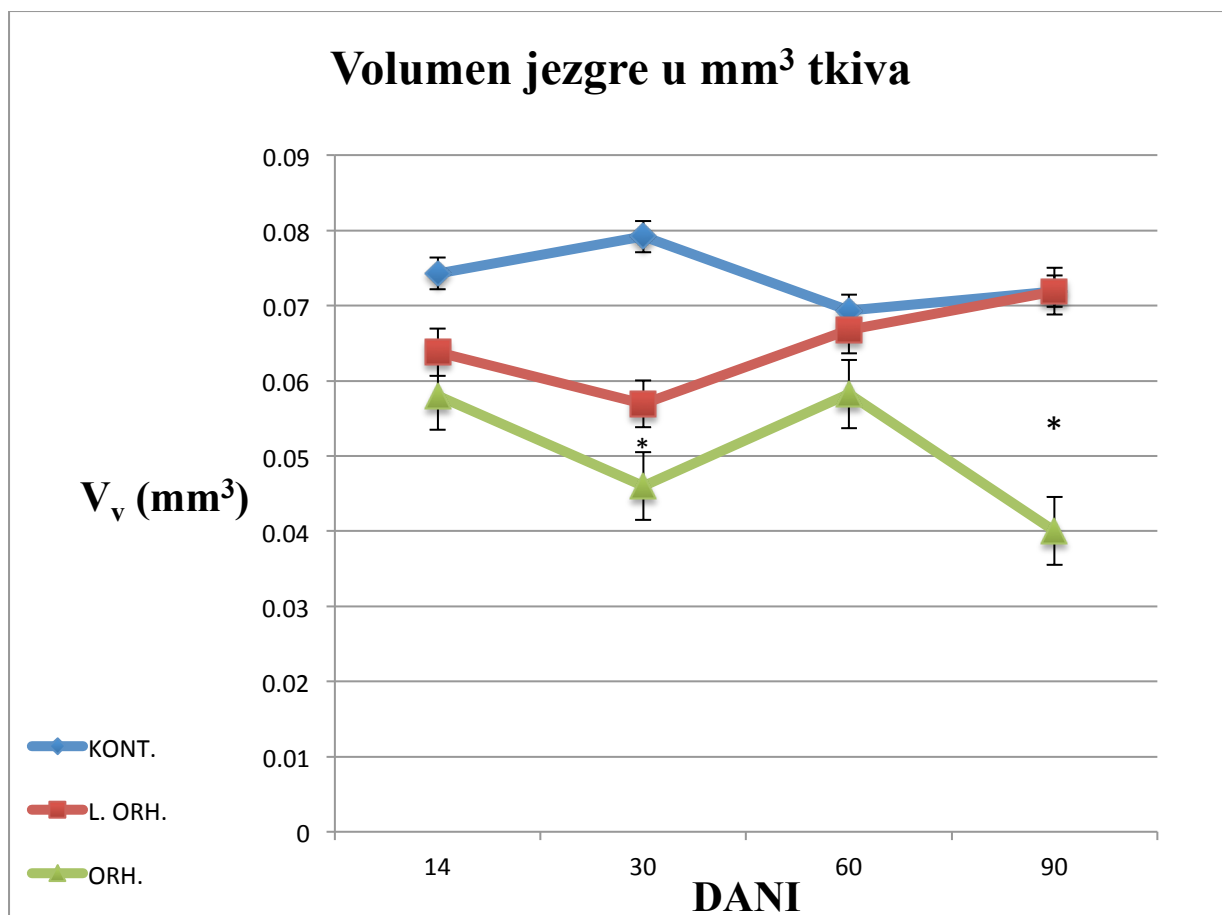
### Dužina intralobularnih odvodnih kanala u $\text{mm}^3$ tkiva



Grafikon 3. Dužina intralobularnih kanala izvanorbitalne žlijezde u  $\text{mm}^3$  tkiva

L. ORH. – Lažno orhidektomirane životinje; ORH. – Orhidektomirane životinje; KONT. – Kontrolna ( intaktna ) skupina

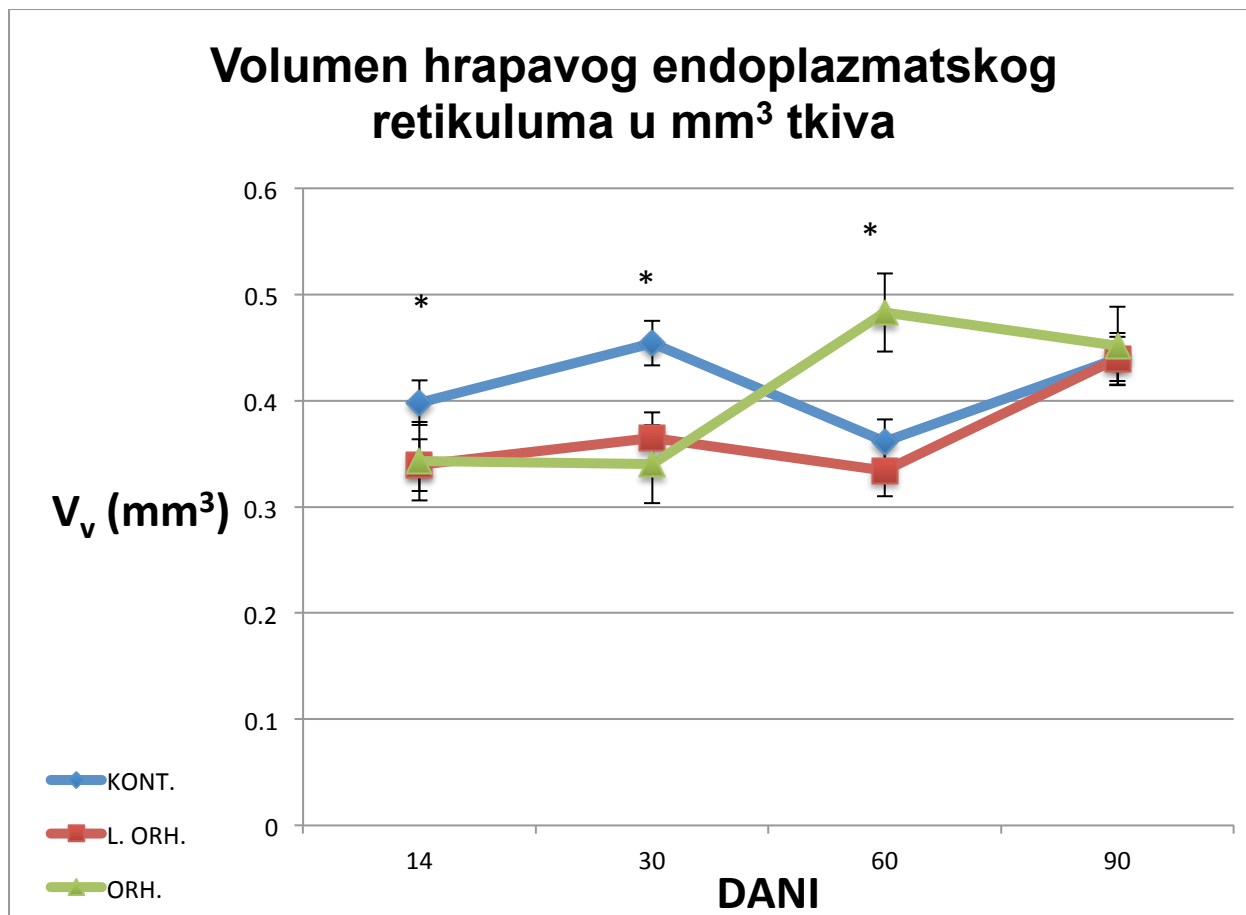
\* -  $p < 0.05$  ( u odnosu na kontrolne skupine)



Grafikon 4. Volumen jezgre stanica acinusa izvanorbitalne žlijezde u mm<sup>3</sup> tkiva

L. ORH – Lažno orhidektomirane životinje; ORH. – Orhidektomirane životinje; KONT. – Kontrolna ( intaktna ) skupina

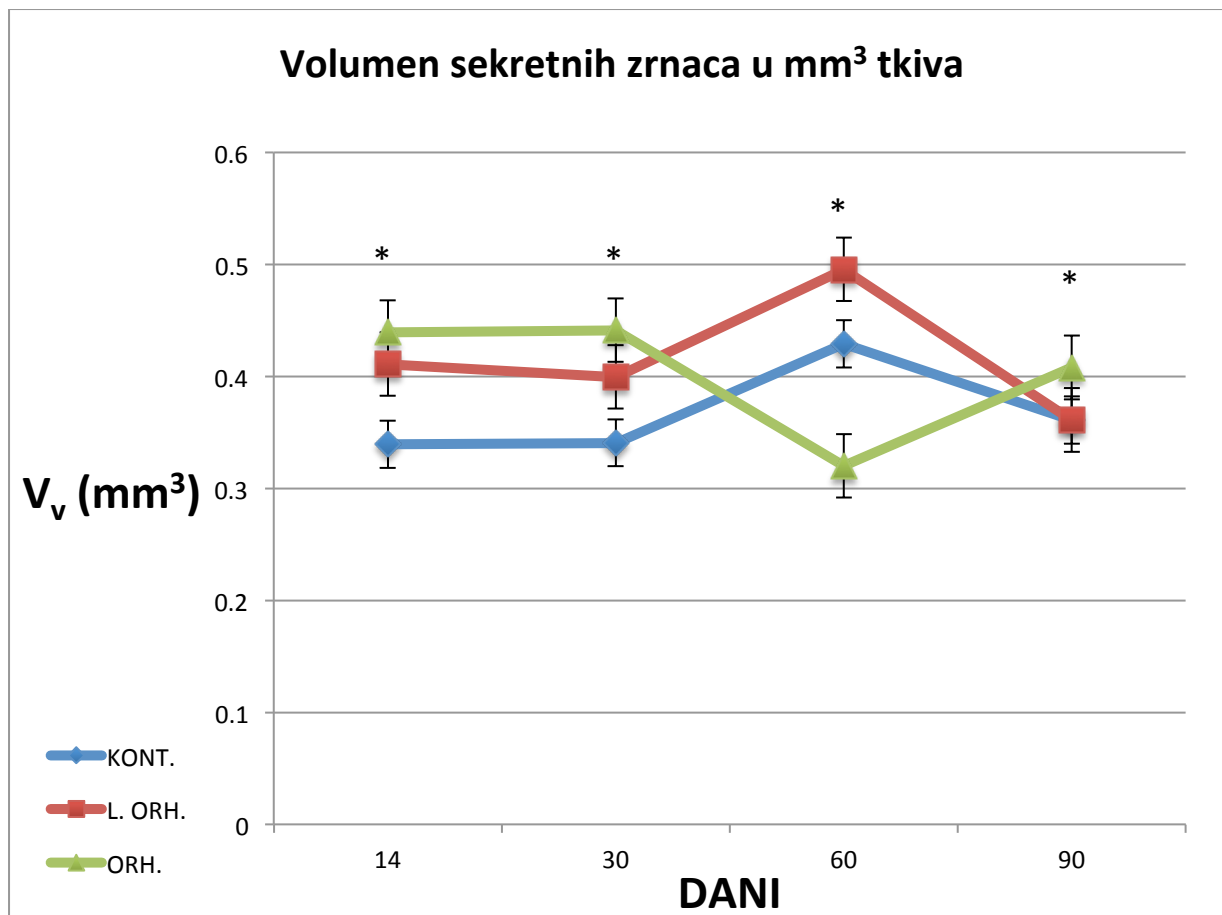
\* -  $p < 0.05$  ( u odnosu na kontrolne skupine)



Grafikon 5. Volumen hrapavog endoplazmatskog retikuluma acinusnih stanica izvanorbitalne žlijezde u mm<sup>3</sup> tkiva

L. ORH. – Lazno orhidektomirane životinje; ORH. – Orhidektomirane životinje; KONT. – Kontrolna ( intaktna ) skupina

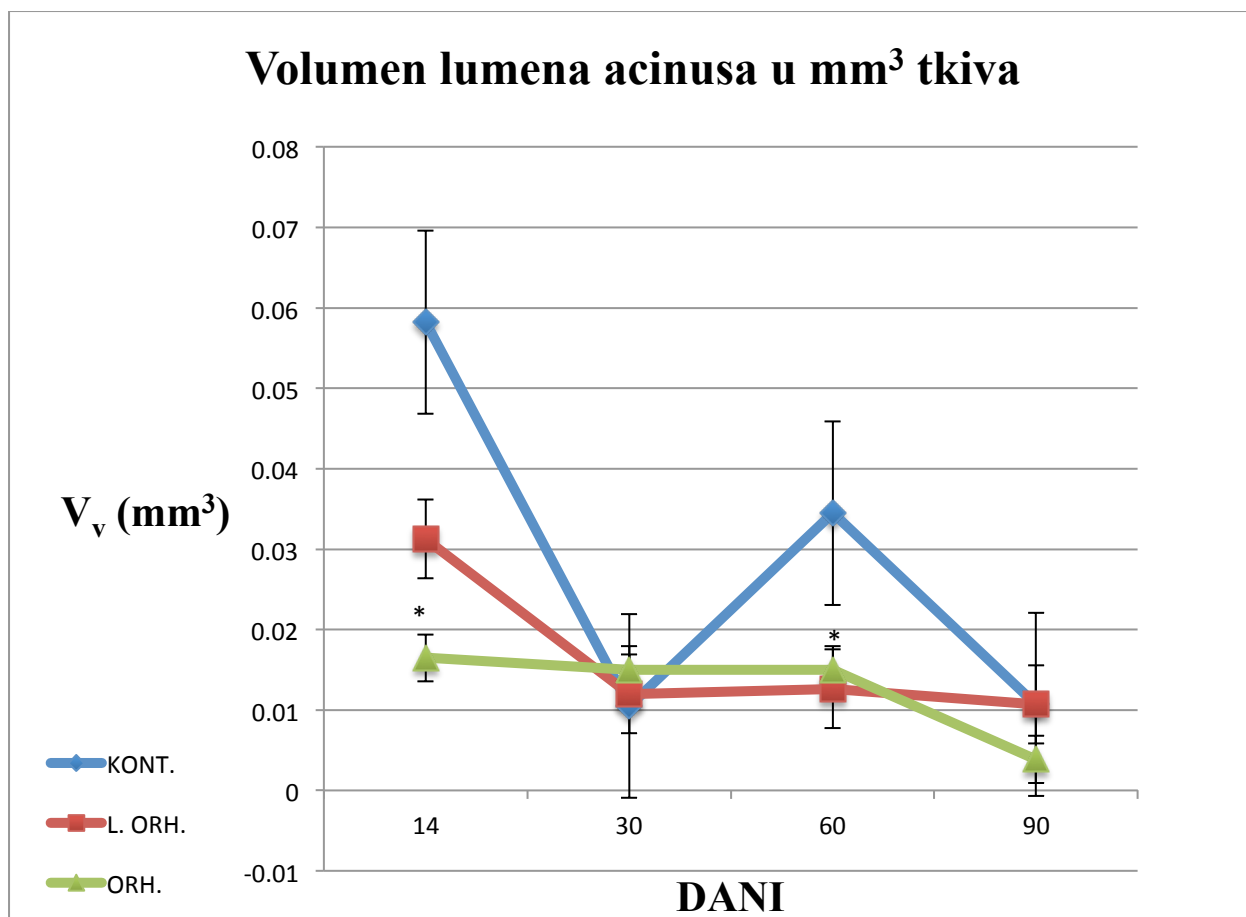
\* -  $p < 0.05$  ( u odnosu na kontrolne skupine)



Grafikon 6. Volumen sekretnih zrnaca acinusnih stanica izvanorbitalne žlijezde u mm<sup>3</sup> tkiva

L. ORH. – Lažno orhidektomirane životinje; ORH. – Orhidektomirane životinje; KONT. – Kontrolna ( intaktna ) skupina

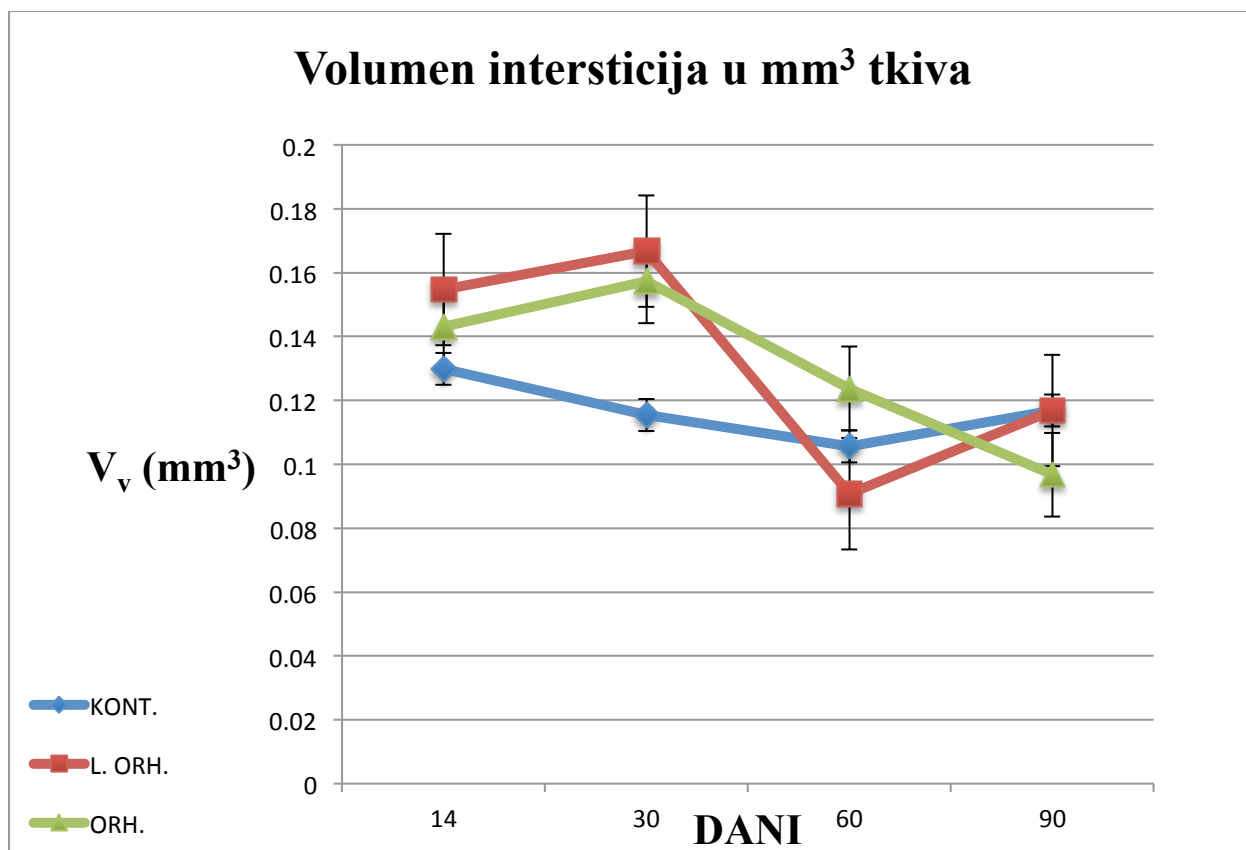
\* -  $p < 0.05$  ( u odnosu na kontrolne skupine)



Grafikon 7. Volumen lumena acinusa izvanorbitalne žlijezde u mm<sup>3</sup> tkiva

L. ORH. – Lažno orhidektomirane životinje; ORH. – Orhidektomirane životinje; KONT. – Kontrolna ( intaktna ) skupina

\* -  $p < 0.05$  ( u odnosu na kontrolne skupine)



Grafikon 8. Volumen intersticija acinusa izvanorbitalne žlijezde u mm<sup>3</sup> tkiva

L. ORH. – Lažno orhidektomirane životinje; ORH. – Orhidektomirane životinje; KONT. – Kontrolna ( intaktna ) skupina

\* -  $p < 0.05$  ( u odnosu na kontrolne skupine)



## 19.2 Tablice

<b>Skupina i broj životinja/razdoblje</b>	<b>Intaktna</b>	<b>Lažno operirana</b>	<b>Orhidektomirana</b>
3 dana	3	3	6
15 dana	3	3	6
30 dana	3	3	6
60 dana	3	3	6
90 dana	3	3	6
<b>UKUPNO:</b>	<b>15</b>	<b>15</b>	<b>30</b>

Tablica 1. Prikaz pojedinih skupina životinja i razdoblja nakon kojih su životinje žrtvovane.

Deskriptivna analiza

1 = KONT. 2 = L. ORH. 3 =ORH.	N	Mean	Standardna devijacija	Standardna greška	95% Confidence Interval za srednju vrijednost		Minimum	Maksimum	
					Donja granica	Gornja granica			
3 D acinus	1	50	34.62	2.258	.319	33.98	35.26	30	38
	2	50	34.82	2.593	.367	34.08	35.56	28	40
	3	50	31.72	3.031	.429	30.86	32.58	26	38
	Ukupno	150	33.72	2.988	.244	33.24	34.20	26	40
3 D vezivo	1	50	7.38	2.258	.319	6.74	8.02	4	12
	2	50	7.18	2.593	.367	6.44	7.92	2	14
	3	50	10.28	3.031	.429	9.42	11.14	4	16
	Ukupno	150	8.28	2.988	.244	7.80	8.76	2	16
14 D acinus	1	50	33.92	2.762	.391	33.14	34.70	27	40
	2	50	34.28	3.289	.465	33.35	35.21	26	41
	3	50	33.24	2.854	.404	32.43	34.05	26	39
	Ukupno	150	33.81	2.989	.244	33.33	34.30	26	41
14 D vezivo	1	50	8.08	2.762	.391	7.30	8.86	2	15
	2	50	7.72	3.289	.465	6.79	8.65	1	16
	3	50	8.76	2.854	.404	7.95	9.57	3	16
	Ukupno	150	8.19	2.989	.244	7.70	8.67	1	16

30 D acinus	1	50	30.66	3.001	.424	29.81	31.51	21	37
	2	50	33.74	2.465	.349	33.04	34.44	27	38
	3	50	33.82	3.367	.476	32.86	34.78	25	39
	Ukupno	150	32.74	3.296	.269	32.21	33.27	21	39
30 D vezivo	1	50	11.34	3.001	.424	10.49	12.19	5	21
	2	50	8.26	2.465	.349	7.56	8.96	4	15
	3	50	8.18	3.367	.476	7.22	9.14	3	17
	Ukupno	150	9.26	3.296	.269	8.73	9.79	3	21
60 D acinus	1	50	35.24	2.890	.409	34.42	36.06	28	40
	2	50	34.74	2.609	.369	34.00	35.48	30	40
	3	50	35.46	2.509	.355	34.75	36.17	29	40
	Ukupno	150	35.15	2.673	.218	34.72	35.58	28	40
60 vezivo	1	50	6.76	2.890	.409	5.94	7.58	2	14
	2	50	7.26	2.609	.369	6.52	8.00	2	12
	3	50	6.54	2.509	.355	5.83	7.25	2	13
	Ukupno	150	6.85	2.673	.218	6.42	7.28	2	14
90 D acinus	1	50	35.00	2.466	.349	34.30	35.70	27	39
	2	50	34.18	2.488	.352	33.47	34.89	26	39
	3	50	34.04	3.117	.441	33.15	34.93	25	40
	Ukupno	150	34.41	2.722	.222	33.97	34.85	25	40

90 D	1	50	7.00	2.466	.349	6.30	7.70	3	15
vezivo	2	50	7.82	2.488	.352	7.11	8.53	3	16
	3	50	7.96	3.117	.441	7.07	8.85	2	17
	Ukupno	150	7.59	2.722	.222	7.15	8.03	2	17

**Tablica 2.** Rezultati deskriptivne analize za acinus i vezivo tkivo izvanorbitalne suzne

žlijezde

L. ORH. – Lažno orhidektomirane životinje; ORH. – Orhidektomirane životinje; KONT. –

Kontrolna ( intaktna ) skupina; D - dani

## ANOVA

		Zbroj kvadrata	df	Srednja vrijednost kvadrata	F	Značajno	Post Hoc (Tuckey)  1 = KONT. 2 = L. ORH. 3 = ORH.
3 D acinus	Između grupa	301.000	2	150.500	21.495	.000	1 vs 3 2 vs 3
	Unutar grupa	1029.24	147	7.002			
	Ukupno	1330.24	149				
3 D vezivo	Između grupa	301.000	2	150.500	21.495	.000	1 vs 3 2 vs 3
	Unutar grupa	1029.24	147	7.002			
	Ukupno	1330.24	149				
14 D acinus	Između grupa	27.893	2	13.947	1.574	.211	NS
	Unutar grupa	1302.88	147	8.863			
	Ukupno	1330.77	149				
14 D vezivo	Između grupa	27.893	2	13.947	1.574	.211	NS
	Unutar grupa	1302.88	147	8.863			
	Ukupno	1330.77	149				

30 D acinus	Između grupa	324.640	2	162.320	18.437	.000	1 vs 2 1 vs 3
	Unutar grupa	1294.22	147	8.804			
	Ukupno	1618.86	149				
30 D vezivo	Između grupa	324.640	2	162.320	18.437	.000	1 vs 2 1 vs 3
	Unutar grupa	1294.22	147	8.804			
	Ukupno	1618.86	149				
60 D acinus	Između grupa	13.613	2	6.807	.952	.388	NS
	Unutar grupa	1051.16	147	7.151			
	Ukupno	1064.77	149				
60 D vezivo	Između grupa	13.613	2	6.807	.952	.388	NS
	Unutar grupa	1051.16	147	7.151			
	Ukupno	1064.77	149				
90 D acinus	Između grupa	26.893	2	13.447	1.835	.163	NS
	Unutar grupa	1077.30	147	7.329			
	Ukupno	1104.19	149				
90 D vezivo	Između grupa	26.893	2	13.447	1.835	.163	NS
	Unutar grupa	1077.30	147	7.329			
	Ukupno	1104.19	149				

**Tablica 3.** Usporedba KONT. vs L. ORH. vs ORH po danima za acinus i vezivo tkivo izvanorbitalne žlijezde

L. ORH – Lažno orhidektomirane životinje; ORH. – Orhidektomirane životinje; KONT. – Kontrolna ( intaktna ) skupina; D – dana

## ANOVA

		Zbroj kvadrata	df	Srednja vrijednost kvadrata	F	Značajno	Post hoc (Tuckey) 1=3 d 2=14 d 3=30 d 4=60 d 5=90 d
KONT. ACINUS	Između grupa	701.064	4	175.266	24.235	.000	1 vs 3
	Unutar grupa	1771.800	245	7.232			2 vs 3
		2472.864	249				3 vs 4
	Ukupno						3 vs 5
KONT. VEZIVO	Između grupa	701.064	4	175.266	24.235	.000	1 vs 3
	Unutar grupa	1771.800	245	7.232			2 vs 3
		2472.864	249				3 vs 4
	Ukupno						3 vs 5
L. ORH. ACINUS	Između grupa	38.944	4	9.736	1.330	.260	NS
	Unutar grupa	1794.080	245	7.323			
		1833.024	249				
	Ukupno						
L. ORH. VEZIVO	Između grupa	38.944	4	9.736	1.330	.260	NS
	Unutar grupa	1794.080	245	7.323			
		1833.024	249				
	Ukupno						

ORH. ACINUS	Između grupa	367.496	4	91.874	10.283	.000	1 vs 3
	Unutar grupa	2188.920	245	8.934			1 vs 4
	Ukupno	2556.416	249				1 vs 5
							2 vs 4
ORH. VEZIVO	Između grupa	367.496	4	91.874	10.283	.000	1 vs 3
	Unutar grupa	2188.920	245	8.934			1 vs 4
	Ukupno	2556.416	249				1 vs 5
							2 vs 4

**Tablica 4.** Usporedba istih skupina po danima za acinus i vezivo tkivo izvanorbitalne suzne žlijezde štakora

L. ORH – Lažno orhidektomirane životinje; ORH. – Orhidektomirane životinje; KONT. – Kontrolna ( intaktna ) skupina; D - dana



Deskriptivna analiza

					95% Interval pouzdanosti srednje vrijednosti		Mini- mum	Maksi- mum	
					Donja granica	Gornja granica			
1 = 3 D 2 = 14 D 3 = 30 D 4 = 60 D 5 = 90 D	N	Srednja vrijedno- st	Standa- rdna devijacija	Standa- rdna greška					
L. ORH	1	102	.88	1.037	.103	.68	1.09	0	5
	2	102	1.20	1.251	.124	.95	1.44	0	7
	3	102	1.15	.999	.099	.95	1.34	0	4
	4	102	1.11	1.142	.113	.88	1.33	0	4
	5	102	.91	1.025	.102	.71	1.11	0	5
	Ukupno	510	1.05	1.098	.049	.95	1.14	0	7
ORH	1	102	1.74	1.509	.149	1.44	2.03	0	6
	2	102	1.13	1.050	.104	.92	1.33	0	4
	3	102	1.29	1.199	.119	1.06	1.53	0	6
	4	102	1.02	1.108	.110	.80	1.24	0	5
	5	102	1.07	1.322	.131	.81	1.33	0	5
	Ukupno	510	1.25	1.270	.056	1.14	1.36	0	6

KON	1	102	1.07	1.237	.122	.83	1.31	0	5
T	2	102	1.45	1.216	.120	1.21	1.69	0	5
	3	102	1.29	1.199	.119	1.06	1.53	0	5
	4	102	.81	1.002	.099	.62	1.01	0	4
	5	102	.66	.802	.079	.50	.81	0	4
	Ukupno	510	1.06	1.138	.050	.96	1.16	0	5

Tablica 5. Rezultati deskriptivne analize za duljinu intralobularnih odvodnih kanala izvanorbitalne suzne žlijezde

L. ORH – Lažno orhidektomirane životinje; ORH. – Orhidektomirane životinje; KONT. – Kontrolna ( intaktna ) skupina; D - dana

## ANOVA

	Zbroj kvadrata	df	Srednja vrijednost kvadrata	F	Značajno	Post hoc (Tuckey) 1 = 3 d 2 = 14 d 3 = 30 d 4 = 60 d 5 = 90 d
L. ORH.	8.294	4	2.074	1.729	.142	
Između grupa	605.480	505	1.199			NS
Unutar grupa	613.775	509				
Ukupno						
ORH.	34.522	4	8.630	5.539	.000	1 vs 2
Između grupa	786.853	505	1.558			1 vs 4
Unutar grupa	821.375	509				1 vs 5
Ukupno						
KON T.	43.949	4	10.987	9.016	.000	2 vs 4
Između grupa	615.402	505	1.219			2 vs 5
Unutar grupa	659.351	509				3 vs 4
Ukupno						3 vs 5

Tablica 6. Usporedba istih skupina po danima za duljinu intralobularnih odvodnik kanala izvanorbitalne suzne žlijezde štakora

L. ORH – Lažno orhidektomirane životinje; ORH. – Orhidektomirane životinje; KONT. – Kontrolna ( intaktna ) skupina; D – dana

## ANOVA

	Zbroj kvadrata	df	Srednja vrijednost kvadrata	F	Značajno	Post hoc (Tuckey)	
3 D	Između grupa	41.026	2	20.513	12.608	.000	1 L. ORH.
	Unutar grupa	492.961	303	1.627			2 ORH.
	Ukupno	533.987	305				3 KONT.
14 D	Između grupa	5.928	2	2.964	2.145	.119	NS
	Unutar grupa	418.676	303	1.382			
	Ukupno	424.605	305				
30 D	Između grupa	1.471	2	.735	.570	.566	NS
	Unutar grupa	391.147	303	1.291			
	Ukupno	392.618	305				
60 D	Između grupa	4.647	2	2.324	1.971	.141	NS
	Unutar grupa	357.235	303	1.179			
	Ukupno	361.882	305				

90 D						
Između grupa	8.810	2	4.405	3.839	.023	2 vs 3
Unutar grupa	347.716	303	1.148			
Ukupno	356.526	305				

Tablica 7. Usporedba KONT. vs L. ORH. vs ORH po danima za duljinu intralobularnih odvodnih kanala izvanorbitalne žlijezde

L. ORH – Lažno orhidektomirane životinje; ORH. – Orhidektomirane životinje; KONT. – Kontrolna ( intaktna ) skupina; D - dana

Deskriptivna analiza

1 KONT. 2 L. ORH 3 ORH	N	Srednja vrijedno- st	Standa- rdna devija- cija	Standa- rdna greška	95% Interval pouzdanosti srednje vrijednosti		Mini- mum	Maksi- -mum	
					Donja granic a	Gornja granica			
14 D Sekretno zrnice	1	73	21.73	9.730	1.139	19.46	24.00	2	41
	2	73	26.30	11.968	1.401	23.51	29.09	4	58
	3	73	28.12	10.175	1.191	25.75	30.50	1	45
	Ukupno	219	25.38	10.956	.740	23.92	26.84	1	58
14 D Hrapavi ER	1	73	25.48	8.056	.943	23.60	27.36	9	48
	2	73	21.71	8.377	.980	19.76	23.67	4	45
	3	73	21.95	6.553	.767	20.42	23.47	7	40
	Ukupno	219	23.05	7.860	.531	22.00	24.09	4	48
14 D Jezgra	1	73	4.75	3.274	.383	3.99	5.52	0	14
	2	73	4.08	3.157	.369	3.35	4.82	0	19
	3	73	3.71	2.418	.283	3.15	4.28	0	9
	Ukupno	219	4.18	2.991	.202	3.78	4.58	0	19
14 D Intersticij	1	73	8.32	6.712	.786	6.75	9.88	0	25
	2	73	9.90	7.735	.905	8.10	11.71	0	31
	3	73	9.16	7.828	.916	7.34	10.99	0	38
	Ukupno	219	9.13	7.437	.503	8.14	10.12	0	38

14 D Lumen acinusa	1	73	3.73	3.583	.419	2.89	4.56	0	19
	2	73	2.00	2.179	.255	1.49	2.51	0	9
	3	73	1.05	1.480	.173	.71	1.40	0	9
	Ukupno	219	2.26	2.786	.188	1.89	2.63	0	19
30 D Sekretno zrnice	1	73	21.81	11.384	1.332	19.15	24.46	0	48
	2	73	25.58	10.402	1.217	23.15	28.00	2	47
	3	73	28.25	9.947	1.164	25.93	30.57	2	50
	Ukupno	219	25.21	10.873	.735	23.76	26.66	0	50
30 D Hrapavi ER	1	73	29.07	8.857	1.037	27.00	31.14	6	50
	2	73	23.34	6.702	.784	21.78	24.91	8	38
	3	73	21.78	6.742	.789	20.21	23.35	5	43
	Ukupno	219	24.73	8.101	.547	23.65	25.81	5	50
30 D Jezgra	1	73	5.07	4.080	.478	4.12	6.02	0	24
	2	73	3.64	2.912	.341	2.96	4.32	0	12
	3	73	2.95	2.510	.294	2.36	3.53	0	13
	Ukupno	219	3.89	3.342	.226	3.44	4.33	0	24
30 D Intersticij	1	73	7.38	6.563	.768	5.85	8.91	0	27
	2	73	10.67	7.576	.887	8.90	12.44	0	30
	3	73	10.07	7.709	.902	8.27	11.87	0	36
	Ukupno	219	9.37	7.407	.500	8.39	10.36	0	36

30 D Lumen acinusa	1	73	.67	1.573	.184	.30	1.04	0	7
	2	73	.77	1.161	.136	.50	1.04	0	7
	3	73	.96	1.567	.183	.59	1.32	0	6
	Ukupno	219	.80	1.445	.098	.61	.99	0	7
60 D Sekretno zrnice	1	73	27.47	11.670	1.366	24.74	30.19	3	54
	2	73	31.73	9.034	1.057	29.62	33.83	9	52
	3	73	20.49	9.409	1.101	18.30	22.69	5	44
	Ukupno	219	26.56	11.078	.749	25.09	28.04	3	54
60 D Hrapavi ER	1	73	23.14	8.846	1.035	21.07	25.20	6	49
	2	73	21.38	7.956	.931	19.53	23.24	4	41
	3	73	30.90	8.732	1.022	28.87	32.94	7	51
	Ukupno	219	25.14	9.441	.638	23.88	26.40	4	51
60 D Jezgra	1	73	4.44	2.944	.345	3.75	5.13	0	13
	2	73	4.27	3.429	.401	3.47	5.07	0	15
	3	73	3.73	3.254	.381	2.97	4.49	0	12
	Ukupno	219	4.15	3.215	.217	3.72	4.57	0	15
60 D Intersticij	1	73	6.75	5.510	.645	5.47	8.04	0	21
	2	73	5.81	5.438	.636	4.54	7.08	0	35
	3	73	7.92	6.062	.709	6.50	9.33	0	24
	Ukupno	219	6.83	5.716	.386	6.07	7.59	0	35



60 D Lumen acinusa	1	73	2.21	2.477	.290	1.63	2.78	0	10
	2	73	.81	1.198	.140	.53	1.09	0	6
	3	73	.96	1.628	.191	.58	1.34	0	7
	Ukupno	219	1.32	1.942	.131	1.07	1.58	0	10
90 D Sekretno zrnice	1	73	23.11	8.704	1.019	21.08	25.14	2	52
	2	73	28.10	9.798	1.147	25.81	30.38	6	52
	3	73	26.11	12.378	1.449	23.22	29.00	1	57
	Ukupno	219	25.77	10.562	.714	24.37	27.18	1	57
90 D Hrapavi ER	1	73	28.12	7.265	.850	26.43	29.82	8	43
	2	73	24.40	7.949	.930	22.54	26.25	7	41
	3	73	28.89	8.892	1.041	26.82	30.97	7	46
	Ukupno	219	27.14	8.263	.558	26.04	28.24	7	46
90 D Jezgra	1	73	4.60	2.947	.345	3.92	5.29	0	12
	2	73	4.67	3.245	.380	3.91	5.43	0	15
	3	73	2.56	3.362	.394	1.78	3.35	0	14
	Ukupno	219	3.95	3.323	.225	3.50	4.39	0	15
90 D Intersticij	1	73	7.48	5.396	.632	6.22	8.74	0	26
	2	73	6.40	5.286	.619	5.16	7.63	0	26
	3	73	6.19	6.979	.817	4.56	7.82	0	31
	Ukupno	219	6.69	5.937	.401	5.90	7.48	0	31

90 D	1	73	.68	1.311	.153	.38	.99	0	5
Lumen acinusa	2	73	.44	.943	.110	.22	.66	0	6
	3	73	.25	.596	.070	.11	.39	0	3
	Ukupno	219	.46	1.005	.068	.32	.59	0	6

Tablica 8. Rezultati deskriptivne analize za sekretno zrnce, hrapavi endoplazmatski retikulum, jezgru, intersticij, lumen acinusa tkivo izvanorbitalne suzne žlijezde

L. ORH – Lažno orhidektomirane životinje; ORH. – Orhidektomirane životinje; KONT. – Kontrolna ( intaktna ) skupina; D – dana

## ANOVA

	Zbroj kvadrata	df	Srednja vrijednos t kvadrata	F	Značajno	Post Hoc (Tuckey)  1 = KONT. 2 = L. ORH. 3 = ORH.
14 D Sekretno zrnice	Između grupa	2	793.000	6.968	.001	1 vs 2  1 vs 3
	Unutar grupa	216	113.814			
	Ukupno	218				
		1586.000				
14 D Hrapavi ER	Između grupa	2	325.292	5.482	.005	1 vs 2  1 vs 3
	Unutar grupa	216	59.338			
	Ukupno	218				
		650.584				
14 D Jezgra	Između grupa	2	20.333	2.299	.103	NS
	Unutar grupa	216	8.843			
	Ukupno	218				
		40.667				

14 D Intersticij	Između grupa	92.311	2	46.155	.833	.436	NS
	Unutar grupa	11964.110	216	55.389			
	Ukupno	12056.420	218				
14 D Lumen acinusa	Između grupa	267.863	2	133.932	20.311	.000	1 vs 2
	Unutar grupa	1424.301	216	6.594			1 vs 3
	Ukupno	1692.164	218				
30 D Sekretno zrnice	Između grupa	1527.626	2	763.813	6.805	.001	1 vs 3
	Unutar grupa	24244.712	216	112.244			
	Ukupno	25772.338	218				
30 D Hrapavi ER	Između grupa	2149.516	2	1074.758	19.098	.000	1 vs 2
	Unutar grupa	12155.589	216	56.276			1 vs 3
	Ukupno	14305.105	218				
30 D Jezgra	Između grupa	170.968	2	85.484	8.159	.000	1 vs 2
	Unutar grupa	2263.178	216	10.478			1 vs 3
	Ukupno	2434.146	218				

30 D Intersticij	Između grupa	447.269	2	223.635	4.196	.016	1 vs 2
	Unutar grupa	11512.027	216	53.296			
	Ukupno	11959.297	218				
30 D Lumen acinusa	Između grupa	3.132	2	1.566	.748	.474	NS
	Unutar grupa	452.027	216	2.093			
	Ukupno	455.160	218				
60 D Sekretno zrnice	Između grupa	4694.986	2	2347.493	22.989	.000	1 vs 2 1 vs 3 2 vs 3
	Unutar grupa	22056.932	216	102.115			
	Ukupno	26751.918	218				
60 D Hrapavi ER	Između grupa	3748.393	2	1874.196	25.814	.000	1 vs 2 2 vs 3
	Unutar grupa	15682.219	216	72.603			
	Ukupno	19430.612	218				
60 D Jezgra	Između grupa	20.311	2	10.155	.982	.376	NS
	Unutar grupa	2233.014	216	10.338			
	Ukupno	2253.324	218				

60 D Intersticij	Između grupa	163.023	2	81.511	2.530	.082	NS
	Unutar grupa	6960.384	216	32.224			
	Ukupno	7123.406	218				
60 D Lumen acinusa	Između grupa	85.872	2	42.936	12.599	.000	1 vs 2
	Unutar grupa	736.110	216	3.408			1 vs 3
	Ukupno	821.982	218				
90 D Sekretno zrnice	Između grupa	920.009	2	460.005	4.246	.016	1 vs 2
	Unutar grupa	23398.575	216	108.327			
	Ukupno	24318.584	218				
90 D Hrapavi ER	Između grupa	843.397	2	421.699	6.487	.002	1 vs 2
	Unutar grupa	14042.493	216	65.012			2 vs 3
	Ukupno	14885.890	218				
90 D Jezgra	Između grupa	209.781	2	104.890	10.310	.000	1 vs 3
	Unutar grupa	2197.562	216	10.174			2 vs 3
	Ukupno	2407.342	218				

90 D Intersticij	Između grupa	69.872	2	34.936	.991	.373	NS
	Unutar grupa	7615.014	216	35.255			
	Ukupno	7684.886	218				
90 D Lumen acinusa	Između grupa	7.050	2	3.525	3.570	.030	1 vs 3
	Unutar grupa	213.288	216	.987			
	Ukupno	220.338	218				

Tablica 9. Usporedba KONT. vs L. ORH. vs ORH po danima za sekretno zrnce, hrapavi endoplazmatski retikulum, jezgru, intersticij, lumen acinusa izvanorbitalne žlijezde

L. ORH – Lažno orhidektomirane životinje; ORH. – Orhidektomirane životinje; KONT. – Kontrolna ( intaktna ) skupina; D - dana

## ANOVA

		Zbroj kvadrata	df	Srednja vrijednost kvadrata	F	Značajno	Post Hoc (Tuckey) 1 = 14 d 2 = 30 d 3 = 60 d 4 = 90 d
KONT. Sekretno zrnice	Između grupa	1597.658	3	532.553	4.883	.003	1 vs 3 2 vs 3
	Unutar grupa	31409.123	288	109.059			
	Ukupno	33006.781	291				
KONT. Hrapavi ER	Između grupa	1574.932	3	524.977	7.653	.000	1 vs 3 2 vs 3 3 vs 4
	Unutar grupa	19755.397	288	68.595			
	Ukupno	21330.329	291				
KONT. Jezgra	Između grupa	15.736	3	5.245	.469	.704	NS
	Unutar grupa	3219.671	288	11.179			
	Ukupno	3235.408	291				
KONT. Intersticij	Između grupa	90.120	3	30.040	.814	.487	NS
	Unutar grupa	10626.795	288	36.899			
	Ukupno	10716.914	291				



KONT. Lumen acinusa	Između grupa	466.438	3	155.479	26.84 1	.000	1 vs 2
	Unutar grupa	1668.301	288	5.793			1 vs 3
	Unutar grupa	2134.740	291				1 vs 4
	Ukupno						2 vs 3 3 vs 4
L. ORH. Sekretno zrnce	Između grupa	1652.288	3	550.763	5.135	.002	1 vs 3
	Unutar grupa	30892.055	288	107.264			2 vs 3
	Ukupno	32544.342	291				
L. ORH. Hrapavi ER	Između grupa	438.120	3	146.040	2.418	.066	NS
	Unutar grupa	17394.137	288	60.396			
	Ukupno	17832.257	291				
L. ORH. Jezgra	Između grupa	39.901	3	13.300	1.306	.273	NS
	Unutar grupa	2932.877	288	10.184			
	Ukupno	2972.777	291				
L. ORH. Intersticij	Između grupa	1312.640	3	437.547	10.01 6	.000	1 vs 3
	Unutar grupa	12581.233	288	43.685			1 vs 4
	Unutar grupa	13893.873	291				2 vs 3
	Ukupno						2 vs 4 3 vs 4
L. ORH. Lumen acinusa	Između grupa	102.668	3	34.223	16.25 5	.000	1 vs 2
	Unutar grupa	606.329	288	2.105			1 vs 3
	Unutar grupa	708.997	291				1 vs 4
	Ukupno						

ORH Sekretno zrnice	Između grupa	2892.914	3	964.305	8.683	.000	1 vs 3
	Unutar grupa	31982.822	288	111.051			2 vs 3
	Unutar grupa	34875.736	291				3 vs 4
	Ukupno						
ORH Hrapavi ER	Između grupa	4861.079	3	1620.360	26.59 4	.000	1 vs 3
	Unutar grupa	17547.726	288	60.930			1 vs 4
	Unutar grupa	22408.805	291				2 vs 3
	Ukupno						2 vs 4
ORH Jezgra	Između grupa	73.462	3	24.487	2.877	.036	NS
	Unutar grupa	2451.233	288	8.511			
	Unutar grupa	2524.695	291				
	Ukupno						
ORH Intersticij	Između grupa	617.603	3	205.868	3.994	.008	2 vs 4
	Unutar grupa	14843.507	288	51.540			
	Unutar grupa	15461.110	291				
	Ukupno						
ORH Lumen acinusa	Između grupa	30.777	3	10.259	5.361	.001	1 vs 4
	Unutar grupa	551.096	288	1.914			2 vs 4
	Unutar grupa	581.873	291				3 vs 4
	Ukupno						

Tablica 10. Usporedba istih skupina po danima za za sekretno zrnice, hrapavi endoplazmatski retikulum, jezgru, intersticij, lumen acinusa izvanorbitalne žlijezde

L. ORH – Lažno orhidektomirane životinje; ORH. – Orhidektomirane životinje; KONT. –

Kontrolna ( intaktna ) skupina; D – dana

## 20. Životopis

Dr. Gordan Grahovac, specijalist neurokirurg, Odjel za neurokirurgiju KB "Dubrava"

Dr. Gordan Grahovac rođen je 1978. godine. Osnovnu i srednju školu završio je u Zagrebu gdje 1997. godine upisuje Medicinski fakultet Sveučilišta u Zagrebu. Diplomom istog Fakulteta stječe 2003. godine.

Tijekom studija istakao se visokim prosjekom ocjena. Pri brojnim katedrama Medicinskog fakulteta obavljao je dužnost demonstratora. Nakon završenog studija postaje znanstveni novak pri Katedri za histologiju i embriologiju, Medicinskog fakulteta Sveučilišta u Zagrebu. Specijalizaciju iz neurokirurgije počinje 2006. godine u KB "Dubrava", a specijalistički ispit iz neurokirurgije položio je 2012. godine. Tijekom specijalizacije bio je stručnom usavršavanju iz područja minimalno invazivne endoskopske neurokirurgije u trajanju od tri mjeseca na Cornell University, New York, USA.

Dobitnik je nagrade rektora Sveučilišta u Zagrebu 1998. godine za najbolji studentski znanstveni rad. Rad je bio izrađen pod mentorstvom profesora dr.sc. Slobodana Vukičevića u čijem je laboratoriju kontinuirano radio kao student od 1998. do 2003. godine. Daljnji istraživački rad nastavlja kao istraživač (research fellow) u Department of Biological Chemistry and Molecular Pharmacology, Division of Matrix Biology, Department of Medicine, Beth Israel Deaconess Medical Center, Boston, USA, pod vodstvom dr. Raghu Kallurija. Za vrijeme specijalizacije boravi na jednomjesečnom obilasku odjela neurokirurgije, Mayo Clinic, Rochester, Minnesota, USA.

Autor je više znanstvenih i stručnih radova u domaćim i stranim časopisima.