

Učinak retrobulbarno apliciranoga pentadekapeptida BPC 157 na djelovanje retrobulbarno aplicirane L-NAME u štakora

Zlatar, Mirna

Doctoral thesis / Disertacija

2016

Degree Grantor / Ustanova koja je dodijelila akademski / stručni stupanj: **University of Zagreb, School of Medicine / Sveučilište u Zagrebu, Medicinski fakultet**

Permanent link / Trajna poveznica: <https://um.nsk.hr/um:nbn:hr:105:147542>

Rights / Prava: [In copyright](#)/[Zaštićeno autorskim pravom.](#)

Download date / Datum preuzimanja: **2024-08-07**



Repository / Repozitorij:

[Dr Med - University of Zagreb School of Medicine Digital Repository](#)



SVEUČILIŠTE U ZAGREBU
MEDICINSKI FAKULTET

Mirna Zlatar

**Učinak retrobulbarno apliciranoga
pentadekapeptida BPC 157 na djelovanje
retrobulbarno aplicirane L-NAME u
štakora**

DISERTACIJA



Zagreb, 2016.

SVEUČILIŠTE U ZAGREBU
MEDICINSKI FAKULTET

Mirna Zlatar

**Učinak retrobulbarno apliciranoga
pentadekapeptida BPC 157 na djelovanje
retrobulbarno aplicirane L-NAME u
štakora**

DISERTACIJA

Zagreb, 2016.

Disertacija je izrađena na Zavodu za farmakologiju Medicinskog fakulteta Sveučilišta u Zagrebu.

Voditelj rada: prof. dr. sc. Predrag Sikirić

Zahvaljujem svojem mentoru prof.dr.sc Predragu Sikiriću na stručnoj pomoći, potpori i savjetima tijekom izrade ovoga rada.

Dr. sc. Antoniu Kokotu zahvaljujem na uloženom vremenu, trudu i velikoj pomoći oko izrade ovoga istraživanja, doc. dr. sc. Lovorki Batelji Vuletić na stručnoj pomoći pri izradi patohistoloških preparata, a dr. sc. Ivanu Barišiću i dr. Boži Radiću na pomoći pri statističkoj obradi podataka.

Zahvaljujem Ivi Zlatar i Zrinki Ćustić na lektorskoj i informatičkoj pomoći te svojoj obitelji na podršci u dosadašnjem školovanju kao i izradi ove disertacije.

POPIS KRATICA KORIŠTENIH U RADU

VEGF	vazogeni faktor rasta
cGMP	ciklički gvanozin monofosfat
BPC 157	pentadekapeptid BPC 157
F.O.	fiziološka otopina
L-NAME	N-nitro-L-arginin metil ester
NO	dušikov oksid
NOs	dušik oksid sintetaza
SOD	superoksid-dismutaza
EGB 761	ekstrakt Ginko biloba

MJERNE JEDINICE

μg	mikrogram
g	gram
h	sat
kg	kilogram
mg	miligram
min	minuta
ml	mililitar
ng	nanogram

SADRŽAJ

	Stranica
1. UVOD	1
1.1. ANATOMSKE DEFINICIJE I TOPOGRAFSKI ODNOSI OČNE POZADINE	4
1.2. HISTOLOŠKA GRAĐA MREŽNICE	7
1.3. FIZIOLOGIJA MREŽNICE	13
1.4. METABOLIZAM I VASKULARIZACIJA MREŽNICE	17
1.5. L-NAME I NO SUSTAV	19
1.6. PENTADEKAPEPTID BPC 157	21
1.7. SVRHA ISTRAŽIVANJA	25
2. HIPOTEZA	26
3. CILJEVI ISTRAŽIVANJA	27
3.1. OPĆI CILJ	27
3.2. SPECIFIČNI CILJEVI	27
4. MATERIJALI I METODE	28
4.1. POSTUPAK	29
4.2. SNIMANJE OČNE POZADINE	31
4.3. SNIMANJE PONAŠANJA ŽIVOTINJA	31
4.4. PATOHISTOLOŠKA ANALIZA	32
4.5. STATISTIČKA ANALIZA	33
5. REZULTATI	34
5.1. SNIMANJE OČNE POZADINE	34
5.2. SNIMANJE PONAŠANJA ŽIVOTINJA	51
5.3. PATOHISTOLOŠKA ANALIZA	59
6. RASPRAVA	75
7. ZAKLJUČCI	82

8. SAŽETAK	83
9. SUMMARY.....	85
10. POPIS LITERATURE.....	87
11. ŽIVOTOPIS.....	97

1. UVOD

Ishemiju očne pozadine uzrokuje okluzija krvnih žila. Može biti posljedica sustavnih ili upalnih bolesti kao što su dijabetes, hipertenzija, hemodinamski značajna istostrana bolest karotidne arterije, bolesti srčanih zalistaka (uključujući reumatsku groznicu), ventrikuloseptalni defekti, aritmije, sistemske koagulopatije, diseminirani generalizirani arteritis, hepatitis i druge.

U rijetkim slučajevima ishemiju očne pozadine mogu uzrokovati injekcije lijekova u područje oko očiju, odnosno retrobulbarne injekcije te liječnički pregledi i manipulacije (npr. karotidna angiografija, angioplastika, kiropraktičarska manipulacija vrata, depo kortikosteroidne injekcije) (1, 3).

Početni znakovi oftalmoskopski su vidljivi na mrežnici i prikazuju se izvijuganim tijekom dilatiranih vena i „cotton-wool“ eksudatima (mekim eksudatima). Mrežnica zbog dugotrajne ishemije i posljedične hipoksije luči vazogene faktore rasta (VEGF) koji potiču rast abnormalnih krvnih žila te se razvijaju kolaterale cirkulacije i nove krvne žile (neovaskularizacije). Nove krvne žile građene su samo od endotela i tanjih su stijenki te su sklone pucanju i propuštanju, što se oftalmoskopski na mrežnici vidi kao edem i krvarenja (1, 2).

Jedan od rjeđih uzroka ishemije očne pozadine je okluzija središnje mrežnične arterije i njenih ogranaka. U većini slučajeva uzrok okluzije središnje mrežnične arterije stvaranje je tromba unutar diska vidnog živca, dok je u većini slučajeva uzrok okluzije ogranaka središnje mrežnične arterije embolus smješten izvan diska vidnog živca. Upala u obliku vaskulitisa, temporalnog arteritisa i optičkog neuritisa te lokalna trauma ili dugotrajni

vanjski pritisak na očnu jabučicu za vrijeme neurokirurških operacija ili tijekom zahvata na kralježnici, rjeđe uzrokuju okluziju središnje mrežnične arterije i njenih ogranaka (1, 3).

Klinička slika ovisi o zahvaćenosti središnje mrežnične arterije ili njenih ogranaka. Kod okluzije središnje mrežnične arterije dolazi do naglog, bezbolnog gubitka vida uz suženje vidnog polja u svim kvadrantima, dok kod okluzije ogranaka središnje mrežnične arterije vidna oštrina može biti normalna (1 – 3).

Oftalmoskopski, pregledom očne pozadine, može se vidjeti jesu li krvne žile normalna izgleda ili su promijenjene izgledom, konfiguracijom i morfologijom. Moguće su i promjene kalibra, prohodnosti i refleksa stijenke krvnih žila. U akutnoj fazi arterije mrežnice su mjestimično sužene, a vene su tamne i proširene. Nakon nekoliko tjedana arterije ostaju trajno sužene, a javlja se i atrofija vidnog živca. Mrežnica može biti samo sivkasto zamagljena ili lagano edematozna, dok jača opstrukcija uzrokuje gusto ishemično bljedilo zahvaćenog dijela mrežnice (1, 3).

Histološki nalaz pokazuje u akutnoj fazi intracelularni edem, oteklinu unutarnjih slojeva mrežnice i raspad stanica. Kasnije se razvija degeneracija sloja ganglijskih stanica i gubitak unutarnjih slojeva mrežnice. Štapići, čunjići, vanjski zrnati sloj i dio sloja bipolarnih stanica ostaju očuvani. Mrežnica ostaje prozirna nakon što se edem iz akutne faze okluzije resorbira u roku 2 do 4 tjedna (1 – 3).

S liječenjem treba započeti što prije zato što je mrežnica kao izdanak središnjeg živčanog sustava izrazito osjetljiva na hipoksiju te ishemija u trajanju više od 100 minuta dovodi do nepopravljivih oštećenja.

Cilj je liječenja ponovno uspostaviti protok snižavanjem intraokularnog tlaka masažom očne jabučice, davanjem lijekova za snižavanje očnog tlaka, sistemskih vazodilatatora

i diuretika te paracentezom. No, neovisno o primijenjenoj terapiji, liječenje poboljšava vidnu oštrinu u svega 10% bolesnika (1 – 3).

U većini slučajeva dolazi do ozbiljnog, trajnog gubitka vida. Prognoza oporavka vida puno je bolja ako je zahvaćen samo ogranak središnje mrežnične arterije, tada 80% bolesnika ima oporavak vidne oštrine na 50% i više (1 – 3).

S obzirom da dosadašnja terapija liječenja ishemije očne pozadine ne daje zadovoljavajuće rezultate, smatramo da bi rezultati ovog istraživanja mogli značajno doprinijeti u odgovarajućem liječenju, a time i u sprječavanju gubitka vida.

1.1. ANATOMSKE DEFINICIJE I TOPOGRAFSKI ODNOSI OČNE POZADINE

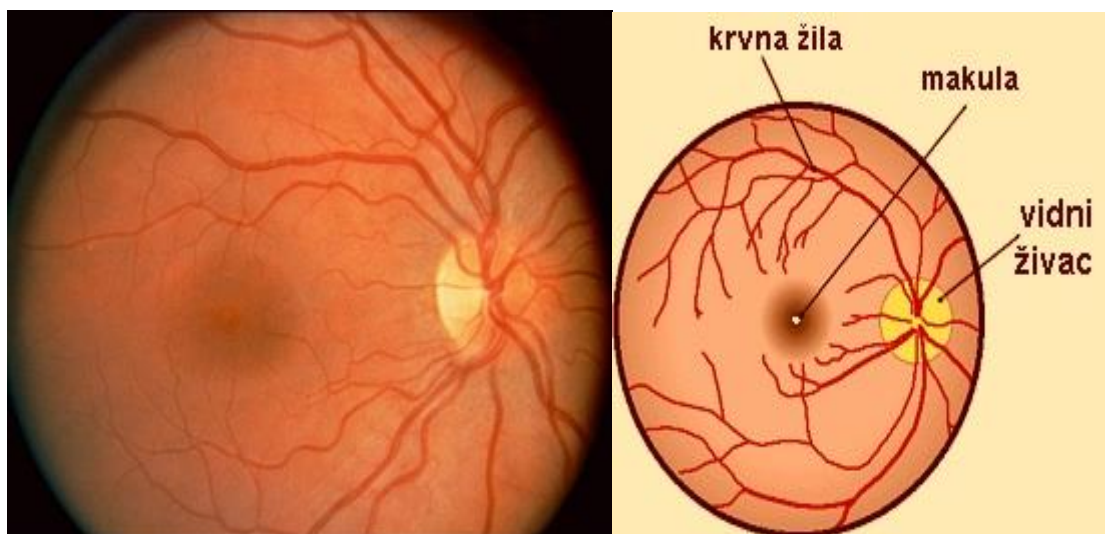
Očna pozadina ili fundus područje je stražnje unutarnje površine očne jabučice, a obuhvaća disk vidnog živca (*papilla nervi optici*), mrežnicu (*retina*), žilnicu (*chorioidea*) i podležeću bjeloočnicu (*sclera*).

Mrežnica je unutarnja očna ovojnica, sa svojom složenom anatomskom strukturom omogućuje čitav niz značajnih vidnih funkcija: centralni i periferni vid te prilagodbu na svjetlost i tamu. Vrlo složena anatomska struktura mrežnice potrebna je da bi se ostvarila vidna funkcija. Najmanja noksa koja zahvaća jedan ili više mrežničnih slojeva može brzo dovesti do oštećenja jedne ili svih vidnih funkcija. Mrežnica je dostupna vizualizaciji (oftalmoskopiji) zahvaljujući prozirnosti optičkih medija te se većina dijagnoza postavlja upravo na taj način (3).

Kada se pogleda oftalmoskopski, mrežnica je sivkasta prozirna membrana koja je nalegla na žilnicu od koje potječe crvena boja očne pozadine. Zbog pigmenta na očnoj pozadini vaskularna mreža žilnice fiziološki nije vidljiva, dok je kod štakora zbog manje pigmentiranosti ona vidljiva (4, 5).

Mrežnica je kod ljudi i štakora građena od neuroretine (prvih devet slojeva retine) i sloja pigmentnog epitela. Neuroretina kod ljudi nije jednakomjerno građena u cijelom tijeku: stražnji optički dio neuroretine (*pars optica retinae*) sadrži sloj fotoreceptora u odnosu na prednji slijepi dio mrežnice (*pars caeca retinae*). Slijepi se dio sastoji od šareničnog (*pars iridica*) i cilijarnog dijela (*pars ciliaris*), a grade ga samo dva sloja stanica, pigmentni sloj i sloj kubičnih stanica. Kubične su stanice na šareničnom dijelu pigmentirane, što smanjuje propusnost šarenice za svjetlo. Optički dio prelazi u slijepi dio mrežnice u području nazubljene linije (*ora serrata*) (3).

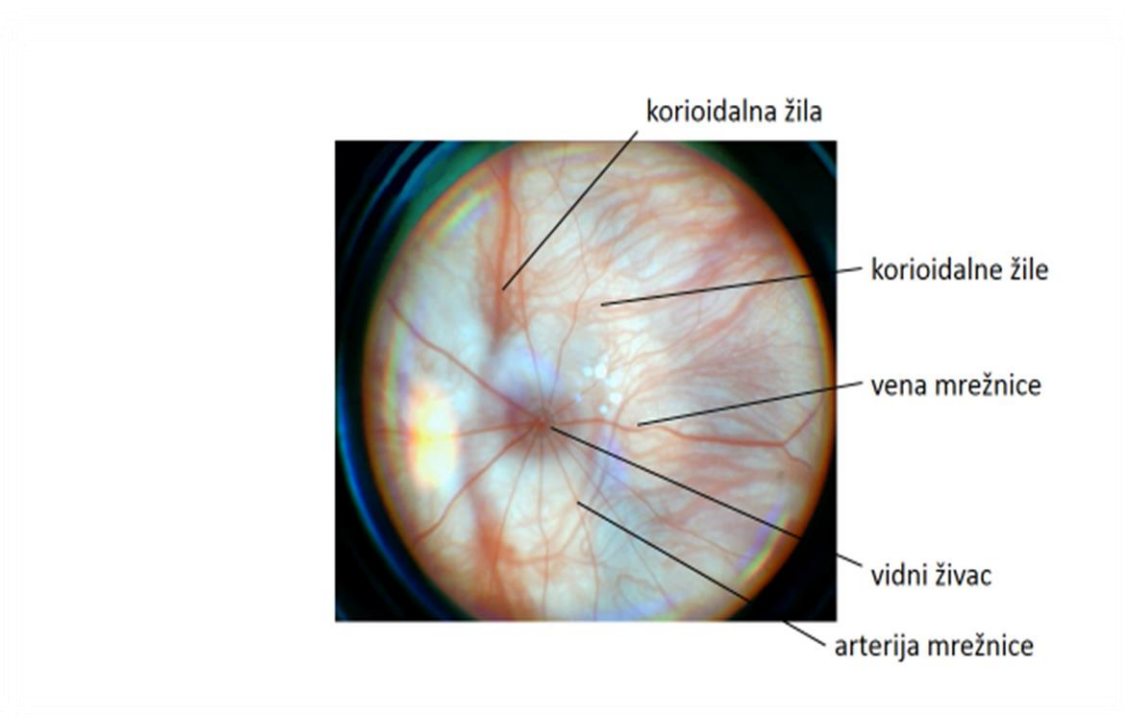
Na optičkom se dijelu ljudske mrežnice posebno građom ističu disk vidnog živca (*papilla nervi optici*) i makula, žuta pjega (*macula lutea*) te krvožilni crtež (slika 1). U području diska vidnog živca sastaju se aksoni ganglijskih stanica cijele mrežnice, dobivaju mijelinizaciju i izlaze iz očne jabučice ujedinjeni u vidni živac. Na disku vidnog živca nema drugih mrežničnih elemenata pa je taj dio nesposoban za primanje svjetlosnih podražaja. Zato se projekcija diska vidnog živca na vidnom polju naziva „slijepa pjega“ (*macula caeca*). U sredini diska vidnog živca, nešto prema nazalno ulazi središnja mrežnična arterija, a izlazi središnja mrežnična vena, arterije su uže i svjetlocrvene boje, dok su vene šire i tamnocrvene boje (2).



Slika 1. Normalna ljudska očna pozadina viđena oftalmoskopom – u sredini diska vidnog živca ulazi središnja mrežnična arterija, a izlazi središnja mrežnična vena, arterije su uže i svjetlocrvene boje, dok su vene šire i tamnocrvene boje.

Kod štakora je razmještaj krvnih žila u području diska vidnog živca nešto drugačiji nego kod ljudi (slika 2), krvne se žile šire radijalno, poput žbica na kotaču bicikla (5). Arterije su također uže i svjetlocrvene boje, a vene šire i tamnocrvene boje. Mrežnica štakora vrlo je zrnate i grube građe te je važno istaknuti da nema makulu i mjesto najjasnijeg vida, centralnu jamicu (*foveu centralis*).

Zbog nepostojanja mjesta najjasnijeg vida, kod štakora ne postoji mogućnost razvoja visoke vidne oštine (6).



Slika 2. Normalna očna pozadina štakora viđena indirektnom oftalmoskopijom (lupom) – iz diska vidnog živca krvne se žile šire radijalno, arterije su uže i svjetlocrvene boje, dok su vene šire i tamnocrvene boje.

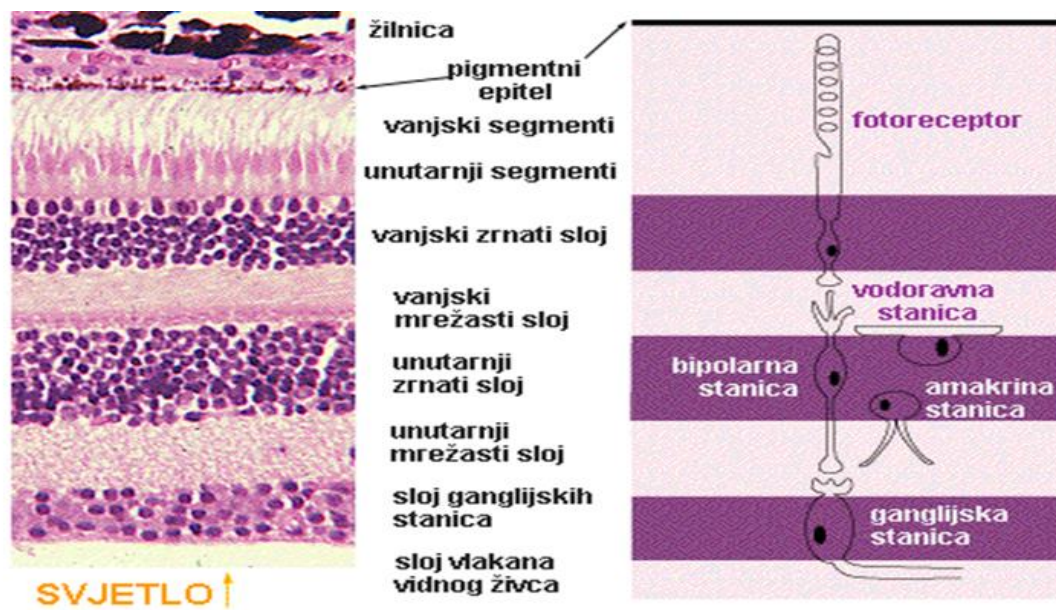
1.2. HISTOLOŠKA GRAĐA MREŽNICE

U histološkom preparatu mrežnice razlikuje se deset slojeva, koje možemo analizirati svjetlosnim mikroskopom (slika 3). Mrežnica je građena puno složenije od slojevitih struktura drugdje u tijelu i može se usporediti sa složenošću središnjeg živčanog sustava (1, 7).

Građu mrežnice može se pojednostavljeno zamisliti kao tri superponirana sustava: neuronalni, glijalni i vaskularni. Neuronalni dio čine: čunjići i štapići, bipolarne i ganglijske stanice te horizontalne i amakrine stanice (7). Glijalni element su Müllerove stanice, astrociti i oligodendroglija. Müllerove se stanice protežu kroz osam unutarnjih slojeva mrežnice (1, 7 – 9).

Polazeći od unutrašnjosti oka deset slojeva mrežnice čine (Slika 3):

1. Unutarnja granična membrana (*membrana limitans interna*)
2. Sloj živčanih vlakana (*stratum neurofibrarum*)
3. Sloj ganglijskih stanica (*stratum ganglionare n. optici*)
4. Unutarnji mrežasti sloj (*stratum reticulare internum*)
5. Unutarnji zrnati sloj (*stratum granulosum internum*)
6. Vanjski mrežasti sloj (*stratum reticulare externum*)
7. Vanjski zrnati sloj (*stratum granulosum externum*)
8. Vanjska granična membrana (*membrana limitans externa*)
9. Sloj štapića i čunjića (*stratum neuroepitheliale*)
10. Mrežnični pigmentni epitel (*stratum pigmentosum*)



Slika 3. Histološka građa mrežnice.

1. **Unutarnja granična membrana** sadrži proširene završetke Müllerovih stanica i bazalnu membranu koja odvaja mrežnicu od staklovine (1, 7 – 9).
2. **Sloj živčanih vlakana** čine horizontalni aksoni ganglijskih stanica iz svih područja mrežnice. Polaze u snopovima povezanih procesusima Müllerovih stanica i astrocita prema disku vidnog živca gdje se udružuju u snopove vidnog živca. Vlakna su nemijelinizirana. U sloju leže i ogranci središnje mrežnične arterije i vene (*a. i v. centralis retinae*) (1, 7 – 9).
3. **Sloj ganglijskih stanica** (3. neuron vidnog puta) sastoji se od tijela ganglijskih stanica s velikom i dugom jezgrom. Dendriti počinju u unutarnjem mrežastom sloju, a aksoni ulaze u sloj živčanih vlakana. Prema oblicima dijelimo ih na monosinaptičke i polisinaptičke ganglijske stanice. Monosinaptičke ganglijske stanice karakterizira dendrit koji bez grananja ulazi u unutarnji mrežasti sloj, dok

polisinaptičke stanice imaju veliki i razgranati dendrit. Monosinaptičke stanice stvaraju svojim dendritima sinapse s bipolarnim stanicama, a one stvaraju sa svoje strane sinapse sa po jednim čunjićem. Polisinaptičke ganglijske stanice leže više prema periferiji mrežnice i stvaraju sinapse preko bipolarnih stanica sa štapićima. U sloju ganglijskih stanica također nalazimo procesuse Müllerovih stanica i ogranke mrežničnih krvnih žila (1, 7 – 9, 12, 19, 20).

4. **Unutarnji mrežasti sloj** čine sinapse između procesusa amakrinih stanica, bipolarnih aksona, dendrita ganglijskih stanica i citoplazmatskih procesusa Müllerovih stanica (1, 7 – 10).
5. **Unutarnji zrnati sloj** čine jezgre i tijela bipolarnih stanica (2. neuron vidnog puta), jezgre Müllerovih stanica, te jezgre horizontalnih i amakrinih stanica. Horizontalne stanice leže u vanjskom dijelu ovog sloja, ispod njih su bipolarni neuroni te Müllerove stanice, dok se uz unutarnji mrežasti sloj mogu naći amakrine stanice. Horizontalne su stanice multipolarni interneuroni povezani s više fotoreceptora i bipolarnih stanica, imaju brojne kratke procesuse i samo jedan dugi. Horizontalne stanice štapića kontaktiraju s 10-12 sferula, dulja grana s ograncima kontaktira sa sferulama štapića i pedikulima čunjića. Horizontalne stanice čunjića kontaktiraju s pedikulima čunjića u formi trijada. Bipolarne se stanice dijele u bipolarne stanice štapića, patuljaste bipolarne stanice i pločaste bipolarne stanice, povezane su s fotoreceptorima i ganglijskim stanicama. Sva tri tipa bipolarnih stanica imaju vanjski dendritski i unutarnji aksonski izdanak. Bipolarne stanice štapića s vanjskim produžetkom formiraju brojne dendritske grane koje u vanjskom mrežastom sloju omogućuju kontakte s različitim sferulama štapića. Unutarnji produžetak kontaktira s jednom od četiri ganglijskih stanica. Patuljaste bipolarne stanice s dendritskim izdancima kontaktiraju samo s jednim štapićem i jednom patuljastom ganglijskom

stanicom. Pločaste bipolarne stanice imaju brojna dendrijska razgranjenja i kontaktiraju s pedikulima čunjića, aksonalnim izdankom i sa svim tipovima ganglijskih stanica. Müllerove stanice su velike glijalne stanice koje sa svojim razgranatim procesusima zauzimaju prostor unutarnje granične membrane, a s mikorvilima ulaze među unutarnje dijelove štapića i čunjića. Karakteriziraju ih pločasta jezgra i gusta citoplazma. Amakrine stanice imaju okrugla stanična tijela i ogranke usmjerene u unutarnji mrežasti sloj, gdje se granaju u svim pravcima. Sinaptički kontaktiraju s aksonima bipolarnih neurona i dendritima ganglijskih stanica (1, 7 – 10).

6. **Vanjski mrežasti sloj** čine sinaptička zadebljanja unutarnjih završetaka fotoreceptora, koji stupaju u sinaptičku vezu s dendritima bipolarnih stanica i nastavcima horizontalnih stanica. Vanjski se mrežasti sloj može podijeliti u tri zone:

- vanjsku, koju čine centralno usmjereni produžeci štapića i čunjića i brojni razgranati procesusi Müllerovih stanica,
- srednju, koju čine sferule štapića i pedikuli čunjića i
- unutarnju zonu, u kojoj se nalaze jedino grane procesusa bipolarnih, horizontalnih i Müllerovih stanica (1, 7 – 10).

7. **Vanjski zrnati sloj** izgrađuje unutarnji segment fotoreceptora (dio s jezgrom), građen je od malih stanica s velikom jezgrom. Jedne stanice pripadaju čunjićima, a druge štapićima. Postavljene su u vanjskom zrnatom sloju u raznim visinama. Jezgre čunjića uvijek su u vanjskom dijelu i veće su od jezgri štapića koje su manje i nalaze se u čitavom sloju. Stanice štapića imaju veliku jezgru i dva produljka. Periferni produljak ide do vanjske granične membrane, gdje se nastavlja u štapić, a centralni produljak ide do vanjskog mrežastog sloja, gdje završava malim zadebljanjem u obliku kuglice ili sferule. Stanice čunjića, leže odmah uz vanjsku

graničnu membranu, imaju samo centralni nastavak koji se u vanjskom mrežastom sloju grana horizontalno, dok se periferno odmah priključi na čunjić (1, 7 – 9).

8. **Vanjska granična membrana** vrlo je tanka opna, u svjetlosnoj mikroskopiji vidi se kao tanka, fenestrirana membrana koja dijeli sloj štapića i čunjića od vanjskog zrnatog sloja. Građena je iz *zonula adherentes* koje povezuju Müllerove potporne stanice s fotoreceptorima, a katkad i fotoreceptore međusobno (1, 7 – 9).

9. **Sloj štapića i čunjića** čini 1. neuron vidnog puta, dijeli se na vanjski i unutarnji segment. Postoje dvije vrste fotoreceptora, štapići i čunjići. Štapići su kod ljudi tanke, izdužene stanice izuzetne osjetljivosti na svjetlo koje se aktiviraju kod slabog svjetla. Unutarnji odsječak štapića ima metaboličku funkciju, te sadržava organele potrebne za biosintezu i stvaranje energije. Vanjski odsječak štapića reagira na svjetlo, a sastoji se od brojnih plosnatih membranskih diskova koji su samostalne jedinice, tj. ne nastavljaju se na staničnu membranu. U membranskim diskovima nalazi se vidni pigment rodopsin, koji na intenzivnom svjetlu nestane, a u mraku se obnovi. Čunjići se kod ljudi od štapića razlikuju građom vanjskog odsječka, koji se sastoji od membranskih diskova. Membranski diskovi nisu slobodni i nastaju kao uvrnuća stanične membrane te sadrže različite fotopigmente, jodopsine (1, 7). U centralnoj jamici (*fovei centralis*), mjestu najjasnijeg vida, nalaze se samo čunjići, a tek prema njenoj periferiji nalaze se i štapići. Prema periferiji oka raste broj štapića, a broj čunjića se smanjuje. Samo u području nazubljene linije (*ore serrate*) čunjići se opet pojavljuju u nešto većem broju. U okolini *fovee centralis* vidi se oko svakog čunjića po jedan red štapića, dok se na periferiji vide i po tri-četiri reda štapića (7).

Štakori nemaju veliki broj čunjića, 99% mrežnice sastoji se od štapića, a samo 1% čine čunjići (12, 13).

10. **Mrežnični pigmentni epitel** sloj je heksagonalnih stanica, raspoređen od diska vidnog živca do nazubljene linije (*ore serrate*), leži na Bruchovoj membrani žilnice. Pigmentne stanice sadrže zrnca i štapiće pigmenta. U bazalnom je dijelu jezgra, a apikalno su resičasti nastavci s melanosomima koji pri osvjetljenju prodiru između izdanaka štapića i čunjića. Pigment je koncentriran na unutarnjem dijelu stanice ako je mrežnica u tami. Ako je mrežnica izložena svjetlu, pigment se prostire u produljke i tako dolazi među fotoreceptore (1, 7 – 11). Pigmentni je epitelni sloj mrežnice kod albino štakora bez pigmenta (13).

1.3. FIZIOLOGIJA MREŽNICE

Osnovu fenomena vida čine različiti fizikalni i fotokemijski procesi. Slika se stvara zahvaljujući raznolikom pobuđivanju štapića i čunjića u mrežnici. Da bi svoj zadatak mogli valjano izvršiti, štapići i čunjići posjeduju posebne supstance, koje štapićima omogućuju aktivnost u sumraku, a čunjićima po dnevnom svjetlu. Obje vrste stanica vezane su na pigmentni epitel mrežnice, bez kojeg se osnovna supstanca štapića, tj. vidni purpur, ne može regenerirati. Pigmentni epitel mrežnice raspoređen je poput mozaika heksagonalnih stanica i svojim produžecima poput resa ulazi između štapića i čunjića. Stanice pigmentnog epitela ispunjene su pigmentom, a pri svjetlosnom podražaju ubacuje se pigment u rese između štapića i čunjića te na taj način služi kao zaštita. Uz zaštitnu funkciju, pigmentnom je epitelu zadatak da sudjeluje u stvaranju vidnog purpura, smještenog u vanjskim člancima štapića. Pigmentni je epitel važniji za štapiće nego za čunjiće.

Kao što je već navedeno, čunjići reagiraju na jako svjetlo, omogućuju visoku rezoluciju vida te viđenje boja. Štapići reagiraju na prigušeno svjetlo, karakterizira ih niža rezolucija vida, razlikovanje crnog i bijelog te noćni vid (7).

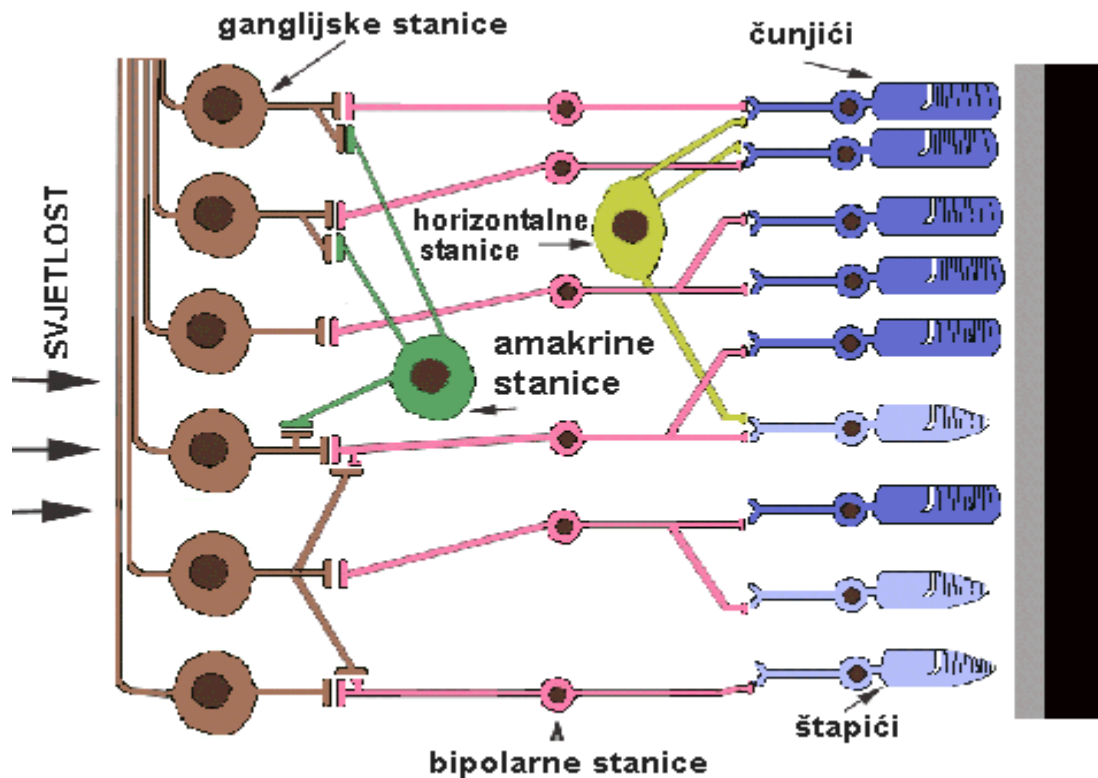
Ljudi posjeduju tri različite vrste čunjića: zelene, plave i crvene (trobojni vid), dok štakori imaju samo dva tipa: zelene i plave pa imaju siromašniji (dvobojni) kolorni vid.

Osim toga, plavi su čunjići štakora osjetljiviji na kraćim valnim duljinama, što znači da štakori mogu vidjeti u ultraljubičastom dijelu vidnog spektra (7, 15).

Bihevioralni su eksperimenti pokazali da štakori mogu razlikovati zeleno, plavo i UV, no te boje nemaju same po sebi neko značenje za njih (16). Također je dokazano da štakori imaju manje čunjića, nego ljudi (17). Percepcija boja kod štakora može biti puno slabija nego ljudska, razlikovanje svjetline daleko im je važnije, nego razlikovanje

boja. Dugo se vremena mislilo da su štakori potpuno slijepi na boje (18), no nedavni eksperimenti ponašanja štakora pokazali su da štakori mogu uočiti ultraljubičasto svjetlo. Uz trening, štakori mogu razlikovati UV i vidljivo svjetlo. Također, štakori mogu razlikovati između različitih boja u plavo-zelenu rasponu (16). Svaka je neuronska stanica u mrežnici štakora osjetljivija na puno veći broj fotoreceptora, nego stanice ljudske mrežnice, što povećava osjetljivost na štetu oštrine (19).

Za razumijevanje fiziologije vida potrebno je uočiti mnoge faktore. Svjetlo kao oblik energije predstavlja stimulus vida. Svjetlo je onaj mali dio spektra elektromagnetske energije koji ima valnu duljinu sposobnu da stimulira fotoreceptore mrežnice izazivajući u njima osjet svjetla. Kad svjetlo padne na receptor, on šalje odgovor sinaptičkim bipolarnim stanicama, koje prosljeđuju signal ganglijskim stanicama u mrežnici (20). Receptori su umreženi s horizontalnim i amakrinim stanicama, koje modificiraju sinaptički signal prije ganglijskih stanica (slika 4). Signali koje šalju štapići i čunjići međusobno su izmiješani i kombinirani, unatoč činjenici da su štapići uglavnom aktivni u vrlo slabim uvjetima svjetla i neutralizirani uslijed jačeg svjetla. S druge strane, čunjići su aktivniji pri jačem svjetlu, odnosno nisu dovoljno osjetljivi na niske razine svjetlosti (7).



Slika 4. Prolazak svjetla kroz slojeve mrežnice (s lijeva na desno). Svjetlo udara o fotoreceptore (desni sloj) te potiče kemijsku transformaciju izazivajući širenje podražaja do bipolarnih i horizontalnih stanica (središnji žuti sloj). Podražaj je potom prenošen sve do amakrinih i ganglijskih stanica, a te živčane stanice mogu naposljetku stvarati akcijske potencijale na svojim aksonima. Ovaj prostran temporalni uzorak šiljaka odgovoran je za oblikovanje svjetlosnog podražaja od očiju do mozga.

Mrežnične ganglijske stanice te neke amakrine stanice kreiraju akcijski potencijal (7, 21). Nakon što se fotoreceptori izlože svjetlu, receptorski potencijal hiperpolarizira staničnu membranu. Vanjski segment stanice sadrži ftopigment. Unutar stanice normalne razine cikličkog gvanozin monofosfata (cGMP) održavaju Na⁺ kanale otvorenim te se stanica u sljedećem stadiju depolarizira, odnosno odmara se (7, 22).

Foton u mrežnici uzrokuje promjenu proteina vezanog za receptor iz izomernog u trans-retinalni oblik, što uzrokuje aktivaciju više G-proteina. Ujedno dolazi do otpuštanja Ga- proteinske podjedinice i degradacije cGMP unutar stanice i nemogućnosti vezanja Na⁺ na cGMP ulazne kanale. To dovodi do hiperpolarizacije stanice. Količina otpuštenog neurotransmitera povećava se kako razina svjetlosti opada. Na jarkom svjetlu dolazi do kemijskog procesa te ftopigment blijedi. Zato pri prijelazu iz svjetla u tamu može proći i do trideset minuta dok se oko prilagodi (22).

Za prijenos vizualnih signala do mozga zadužen je vidni put. Mrežnica je vertikalno podijeljena u dva dijela, temporalnu polovicu (bliže temporalnoj kosti) i nosnu polovicu (bliže nosu). Aksoni nosne polovice prelaze na suprotnu stranu mozga u optičkoj hijazmi kako bi se pridružili aksonima iz temporalne polovice drugoga oka prije ulaska u lateralno genikulatno tijelo (7, 21 – 23). Velike količine pre-obrađivanja vrše se unutar mrežnice. Kod ljudi fovea proizvodi najtočnije informacije, unatoč tomu što zauzima oko 0,01% vidnog polja i ima 38000 stanica/mm² te je oko 10% aksona očnog živca posvećeno fovei (1, 7, 21 – 23).

Najgušće se područje ganglijskih stanica kod štakora nalazi temporalno malo iznad diska vidnog živca (što je gustoća veća, veća je oštrina vida) te je maksimalna gustoća na tom području 6,774 stanica/mm² (21, 22).

1.4. METABOLIZAM I VASKULARIZACIJA MREŽNICE

Metabolizam mrežnice vrlo je slabo poznat, no poznato je da je vrlo intenzivan. Mrežnicu možemo svrstati među organe s najjačom glikolizom u tijelu. Ima jedinstvenu sposobnost aerobne i anaerobne glikolize. Glukoza se difundira iz kapilara žilnice pa vanjski slojevi mrežnice sadrže enzime degradacije glikolize. Energija koja je proizvedena degradacijom glukoze koristi aktivnom prijenosu kalija iz žilnice prema stanicama osjetnog mrežničkog epitela, prijenos je električni fenomen. Unutarnji slojevi mrežnice prehranjuju se iz krvi koja dolazi središnjom mrežničnom arterijom i sadrži enzime Krebsovog ciklusa koji ima manje važnu ulogu u mrežničnom metabolizmu. Mrežnica troši puno kisika i jako je osjetljiva na hipoksiju te ovisi o stalnoj opskrbi glukozom iz krvi. Oba krvožilna sustava moraju biti netaknuti da bi se provela normalna metabolička funkcija (1 – 3).

Krvne žile mrežnice, središnja mrežnična arterija i vena (*a. i v. centralis retinae*) pristupaju očnoj jabučici u osi vidnog živca. Na sredini diska vidnog živca granaju se u gornju i donju granu, a svaka od njih još i u temporalni i nazalni ogranak. Ova četiri ogranka (gornji i donji temporalni, gornji i donji nazalni) dalje se granaju po cijeloj mrežnici, ostavljajući široko područje oko makule avaskularnim. Arterije su mrežnice svjetlocrvene, a vene tamnocrvene i za trećinu deblje od odgovarajuće arterije.

Površinom mrežnice koja graniči sa staklovinom pružaju se ogranci mrežničnih krvnih žila koji vaskulariziraju unutarnjih pet i pol slojeva. Ogranci se odvajaju u sloju živčanih vlakana, odlaze do sloja ganglijskih stanica, a zatim se granaju u kapilare sve do vanjskog dijela unutarnjeg zrnatog sloja. Svi su daljnji slojevi mrežnice avaskularni i prehranjuju se difuzijom iz koriokapilarnog sloja žilnice. Slično kao i kod dvostruke vaskularne opskrbe mozga (kortikalni i bazalni sustav), mrežnični i žilnični vaskularni

sustavi ne anastomoziraju međusobno. Ogranci su središnje mrežnične arterije terminalni i međusobno ne anastomoziraju pa okluzija ogranka uzrokuje nepopravljivu ishemiju odgovarajućeg dijela mrežnice. Sama opskrba iz žilnice nije dovoljna da nadomjesti gubitak. Mrežnica je živčano tkivo te, kao i mozak, podnosi ishemiju samo nekoliko minuta, a potom nastaju nepopravljiva oštećenja.

Stoga nastupa trajno sljepilo odgovarajućeg dijela mrežnice, ako se ne intervenira uspješno pola sata do sat nakon okluzije središnje mrežnične arterije ili njenog ogranka (1 – 3).

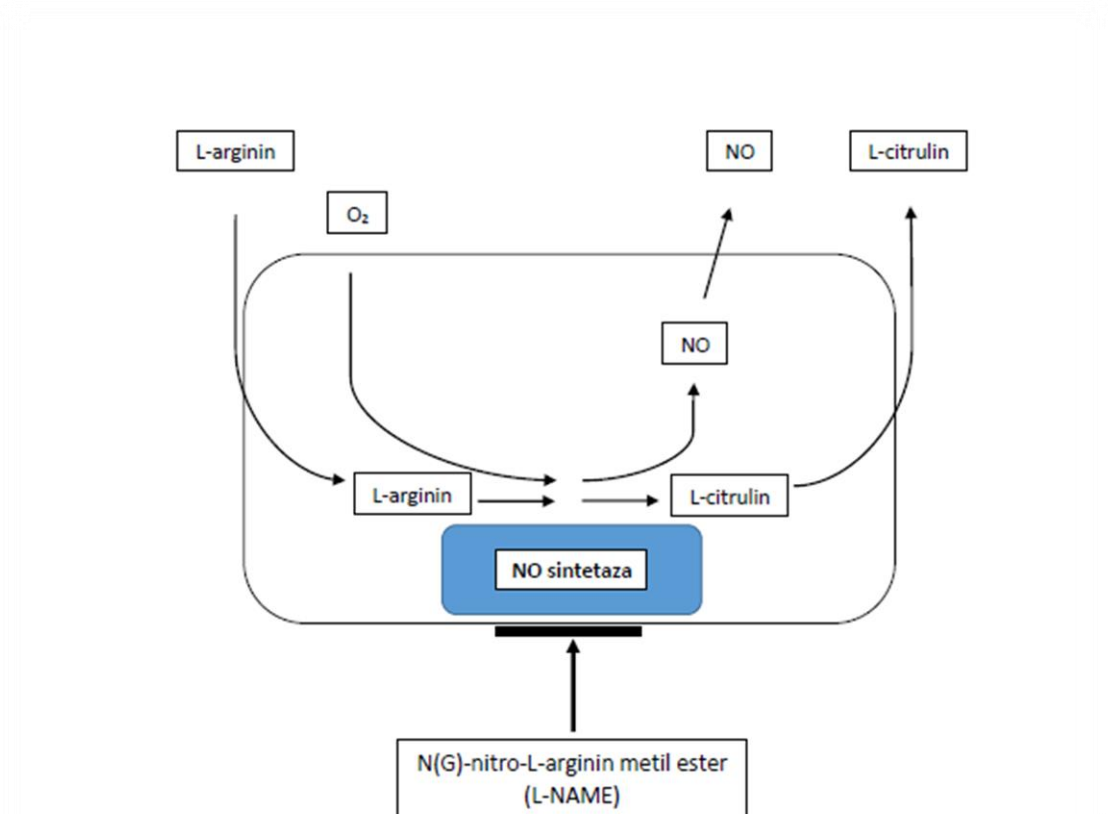
Mrežnične vene uglavnom slijede arterije i mjestimice se križaju s njima. Na mjestima križanja arteriole i venule dijele zajedničku bazalnu membranu, što je izrazito važno zbog čestih okluzija upravo na tim mjestima (1 – 3).

1.5. L-NAME I NO SUSTAV

L-NAME (N-nitro-L-arginin metil ester) analog je L-arginina, ima vazokonstriktivni mehanizam djelovanja. Funkcija L-NAME blokiranje je dušik oksid sintetaze (NOs).

L-NAME blokira NOs natjecanjem s L-argininom (24, 25).

Dušikov je oksid (NO) vrlo bitan unutarstanični i izvanstanični glasnik. Stvara se iz L-arginina katalitičkom reakcijom dušik oksid sintetaze (24, 25), (slika 5).



Slika 5. Proces nastajanja NO iz L-arginina i molekularnoga kisika. Reakciju katalizira NO-sintetaza, a inhibira je N(G)- nitro- L-arginin metil ester.

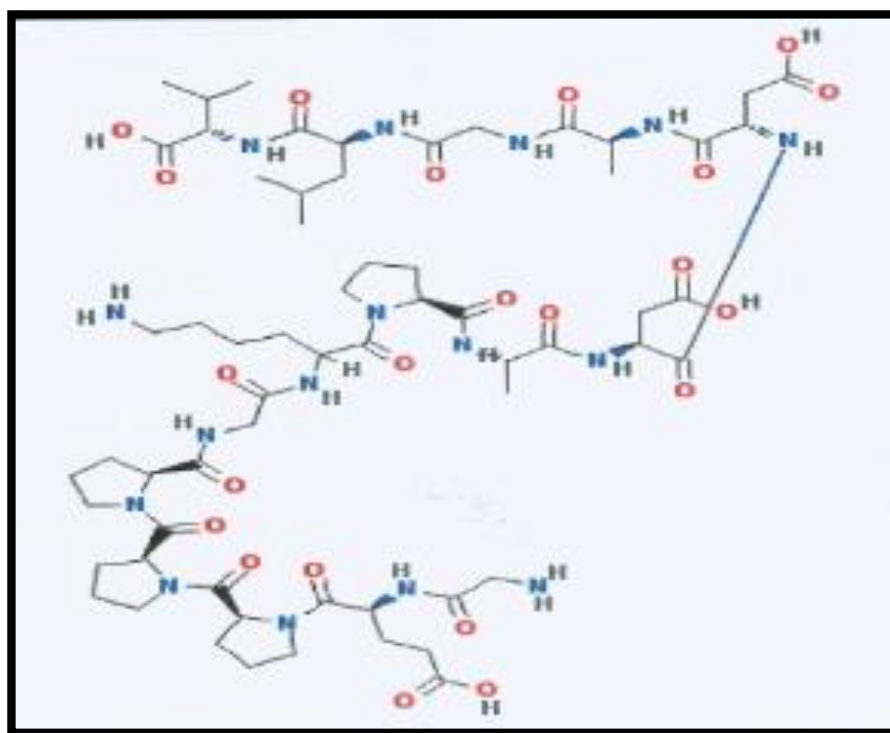
Dušikov oksid normalno nastaje u endotelnim, živčanim i upalnim stanicama, posjeduje antioksidativna i prooksidativna svojstva te je kao takav važan medijator homeostatskih procesa u organizmu. NO sustav značajan je u mnogim procesima i predstavlja predmet opsežnih istraživanja unazad nekoliko desetljeća (26). Jedan je od endogenih mehanizama koji prevenira agregaciju trombocita na endotel. Endotelne ćelije stanice izlučuju NO kao odgovor na vezanje agonista na endotelne receptore (npr. bradikinin, histamina, ATPa i sl.) ili nakon oštećenja endotela. Uloga NOa kao inhibitora adhezije i aktivacije trombocita opisana je na mnogim modelima, iako sam mehanizam još nije u potpunosti razjašnjen (27). U cirkulaciji je glavna uloga iz endotela poteklog NO dilatacija krvnih žila i inhibicija agregacije i adhezije trombocita. Endotel reagira na promjene intraluminalnog protoka i kemijskog sastava te sukladno tomu modificira otpuštanje NO (28 – 31).

U prijašnjim je istraživanjima ispitivana važnost slobodnih radikala, superoksid-dismutaze (SOD) i ekstrakt Ginkgo biloba (EGB 761) u reperfuziji na modelu mrežnične ishemije te je dokazan njihov protektivni efekt direktno tijekom reperfuzijskog razdoblja (32). Nadalje, postoje istraživanja u kojima su ispitivani učinci intravitrealno aplicirane L-NAME u reguliranju protoka krvi mrežnice gdje su dobiveni rezultati pokazali kako inhibicija NO smanjuje bazalni promjer, ali cirkulacija mrežnice ostaje održana (33). Također je utvrđeno posredovanje NO u vazodilataciji arteriola mrežnice (34 – 36).

Do sada ne postoje istraživanja u kojima je promatran učinak retrobulbarno aplicirane L-NAME.

1.6. PENTADEKAPEPTID BPC 157

Pentadekapeptid BPC 157 (GEPPPDKPADDAGLV) je sekvenca proteina BPC izoliranog iz želučanog soka, proizveden sa 99-postotnom čistoćom postignutom visokotlačnom tekućom kromatografijom (slika 6). Odlikuje se topljivošću u vodi i fiziološkoj otopini pri pH 7,0, djeluje bez nosača pa se po tome razlikuje od standardnih peptida. Djelovanje pentadekapeptida BPC 157 nije ograničeno isključivo na lokalnu primjenu, već je brojnim eksperimentalnim modelima pokazan i potvrđen učinak i pri sistemsnoj primjeni. Pentadekapeptid BPC 157 antiulkusni je peptid stabilan u ljudskom želučanom soku, sa značajnom citoprotektivnom aktivnošću (37 – 41).



Slika 6. Pentadekapeptid BPC 157.

Za pentadekapeptid BPC 157 utvrđena je sigurnost primjene (LD1 u toksikološkim analizama nije postignuta) te nisu utvrđene nuspojave (42). Pentadekapeptid BPC 157 dokazao se učinkovitim u kliničkim istraživanjima u terapiji upalnih bolesti crijeva i cijeljenja rana (43 – 46). Nadalje, pokazao se učinkovitim u cijeljenju ileoilealne, kolokolične, ileojejunalne anastomoze (47 – 49), kao i gastrokutanih i kolokutanih fistula (50, 51).

Također je dokazana i učinkovitost pentadekapeptida BPC 157 u cijeljenju transeciranog ishijadičkog živca u lokalnoj, peroralnoj i sistemsnoj primjeni (52).

Vrlo je značajan utjecaj pentadekapeptida BPC 157 na zacjeljivanje epitela rožnice kod štakora (53) i učinak primjene pentadekapeptida BPC 157 na cijeljenje perforacijske ozljede rožnice u štakora (54). Važan za istaknuti je i rad u kojemu je dokazano da midrijaza uzrokovana atropinom, kao i mioza uzrokovana L-NAME i L-argininom mogu biti antagonizirane s pentadekapeptidom BPC 157. L-NAME i L-arginin su aplicirani sistemski i lokalno u obliku kapi te je njihov učinak bio sličan neovisno o aplikaciji i trajao je 3 sata. Pentadekapeptid BPC 157 antagonizirao je sistemski, a također i lokalni učinak L-NAME i L-arginina (55).

Nadalje, pentadekapeptid BPC 157 pokazao se aktivnijim od rekombinantnog humanog čimbenika odlaganja trombocita (PDGF-BB), preko stimulacije i ekspresije EGR-1 gena, te represora NGF 1 (NAB2). Konstantno poboljšava cijeljenje nakon teških ozljeda u raznim tkivima koje se ne mogu spontano izliječiti, stimulira ekspresiju EGR-1. EGR-1 inducira proizvodnju citokina i čimbenika rasta i ranu tvorbu ekstracelularnog matriksa te se na taj način nudi pojašnjenje pozitivnog učinka pentadekapeptida BPC 157 na cijeljenje rana (56).

Istraživanja su također pokazala zaštitno djelovanje pentadekapeptida BPC 157 na endotel (38), te angiogenezu (57). Promatran je odnos pentadekapeptida BPC 157 i NO sustava na vaskularni integritet i trombocite, osobito homeostatski odgovor NO sustava na ozljede. Naime, pentadekapeptid BPC 157 ima osobito ljekovito djelovanje, utječe na sve događaje nakon gubitka krvožilnog integriteta, smanjuje trombozu ili krvarenje/trombocitopeniju. Niz je opisanih učinaka pentadekapeptida BPC 157 na krvne žile prema različitim vrstama oštećenja. Istraživani su različiti aspekti vaskularnog odgovora na ozljede (oštećenje endotela, zgrušavanje, tromboza, vazokonstrikcija, vazodilatacija, vaskulogeneza, formiranje edema) (58 – 60). U analizi učinka na stvaranje tromba pentadekapeptid BPC 157 spriječio je stvaranje tromba na mjestu kreirane aortalne anastomoze, a samim time i prijetecu ishemijsku donjeg ekstremiteta (60).

Zaključeno je da je pentadekapeptid BPC 157 najučinkovitiji u cijeljenju krvnih žila, djeluje kroz različite putove i sustave te dovodi do optimalnog krvožilnog odgovora, a time i do ozdravljenja. Pentadekapeptid BPC 157 također djeluje na dva glavna mehanizma: angiogenezu i vaskulogenezu (58 – 60).

U prijašnjim je studijama pokazan vazokonstriktivan učinak L-NAME na krvne žile, koji je preveniran i uklonjen primjenom pentadekapeptida BPC 157.

Iako je implicirano da su mnoge supstance na neki način povezane s NO sustavom, vrlo malen broj studija govori o utjecaju na NO-prekursore, efekte NOs-blokera i efekte NO prekursor + NOs - bloker veze. Pentadekapeptid BPC 157 u svim je studijama pokazao poveznicu s navedenim spojevima, što naglašava njegov potencijal (38, 57, 60 – 65). Naime, u mnogim studijama pokazano je kako pentadekapeptid BPC 157 utječe na otpuštanje NO, posebno njegov antagonizam na efekt NOs-blokera,

L-NAME, NO-prekursora te L-arginina u raznim tkivima, u raznih životinjskih vrsta, te njegov učinak na modulaciju funkcije NO-sustava (vazokonstriktivan učinak L-NAME preveniran je i uklonjen primjenom pentadekapeptida BPC 157) (38, 60 – 65).

Do sada nije zabilježeno djelovanje pentadekapeptida BPC 157 na retrobulbarnu aplikaciju L-NAME.

1.7. SVRHA ISTRAŽIVANJA

U štakora je testirana hipoteza da retrobulbarna aplikacija pentadekapeptida BPC 157 sprječava, odnosno uklanja vazokonstriktivno djelovanje retrobulbarno aplicirane L-NAME, što do sada nije opisano u literaturi. U prijašnjim je studijama dokazan vazokonstriktivan učinak L-NAME na krvne žile, a također su ispitivani učinci intravitrealno aplicirane L-NAME u reguliranju protoka krvi mrežnice. Dobiveni su rezultati pokazali da inhibicija NOs smanjuje bazalni promjer, ali cirkulacija mrežnice ostaje održana (33). Također je utvrđeno posredovanje NOs u vazodilataciji arteriola mrežnice (34 – 36).

Iako su do sada ispitivani samo učinci intravitrealno aplicirane L-NAME (33), pretpostavka je kako i retrobulbarna aplikacija ima vazokonstriktivan učinak na krvne žile mrežnice.

Budući da je u mnogim studijama dokazano da je vazokonstriktivan učinak L-NAME preveniran i uklonjen primjenom pentadekapeptida BPC 157 (38, 60 – 65), pretpostavljeno je da će se vazokonstrikcija krvnih žila mrežnice spriječiti, odnosno ukloniti retrobulbarnom aplikacijom pentadekapeptida BPC 157.

Opisano je da pentadekapeptid BPC 157 ima poseban učinak na NO sustav, antagonizira učinak primjene inhibitora NO sintetaze (L-NAME) i NOs supstrata (L-arginin), a za ovo istraživanje važan je i niz opisanih učinaka djelovanja pentadekapeptida BPC 157 na krvne žile (oštećenje endotela, zgrušavanje, tromboza, vazokonstrikcija, vazodilatacija, vaskulogeneza, formiranje edema) (58 – 60).

Zbog svega navedenoga zaključeno je kako će pentadekapeptid BPC 157 apliciran retrobulbarno, nakon retrobulbarno aplicirane L-NAME spriječiti vazokonstrikciju i djelovati vazoprotektivno. I što je najvažnije spriječiti posljedični gubitak vida.

2. HIPOTEZA

Retrobulbarna aplikacija pentadekapeptida BPC 157 sprječava i/ili uklanja vazokonstriktivno djelovanje retrobulbarno aplicirane L-NAME.

3. CILJEVI ISTRAŽIVANJA

3.1. OPĆI CILJ

Retrobulbarnom aplikacijom pentadekapeptida BPC 157 antagonizirati vazokonstriktivno djelovanje retrobulbarno aplicirane L-NAME te očuvati funkciju arterija mrežnice.

3.2. SPECIFIČNI CILJEVI

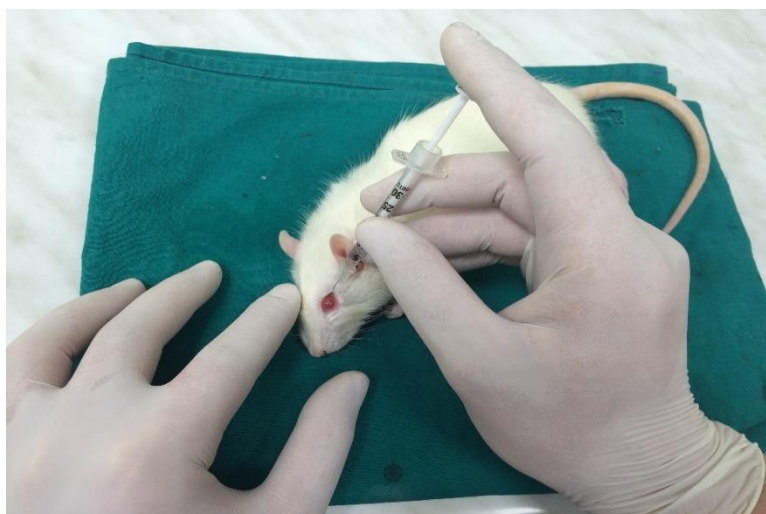1. Retrobulbarnom aplikacijom L-NAME uzrokovati vazokonstrukciju arterija, proširenost vena i ishemično bljedilo mrežnice.
2. Retrobulbarnom aplikacijom pentadekapeptida BPC 157 spriječiti vazokonstrukciju arterija.
3. Uzrokovati degeneraciju i gubitak unutarnjih slojeva mrežnice retrobulbarnom aplikacijom L-NAME.
4. Očuvati unutarnje slojeve mrežnice retrobulbarnom aplikacijom pentadekapeptida BPC 157.
5. Utvrditi gubitak vida kod promatranih životinja nakon retrobulbarne aplikacije L-NAME.
6. Retrobulbarnom aplikacijom pentadekapeptida BPC 157 očuvati vid.

4. MATERIJALI I METODE

U istraživanju su korištene nasumce odabrane ženke Wistar štakora mase oko 200g, nastambe Zavoda za farmakologiju Medicinskog fakulteta Sveučilišta u Zagrebu HR-POK-007. Životinje su držane u kavezima pri sobnoj temperaturi ($20^{\circ}\text{C} \pm 2^{\circ}\text{C}$) sa 12-satnim svjetlosnim režimom dan/noć. Za vrijeme pokusa životinje su hranjene komercijalnom hranom (Diete Standard, Mucedola s.r.l., Italija). Voda i hrana daju se *ad libitum*.

Istraživanje je provedeno u skladu sa Zakonom o dobrobiti životinja (NN 19/99) i Zakonom o zaštiti životinja (NN 136/06) Republike Hrvatske, a odobreno je od Etičkog povjerenstva Medicinskog fakulteta Sveučilišta u Zagrebu.

Postupkom randomizacije podijeljeno je 6 štakora po svakoj pokusnoj skupini kroz vremenske intervale od 1, 2, i 4 tjedana, ukupno 156 očiju.

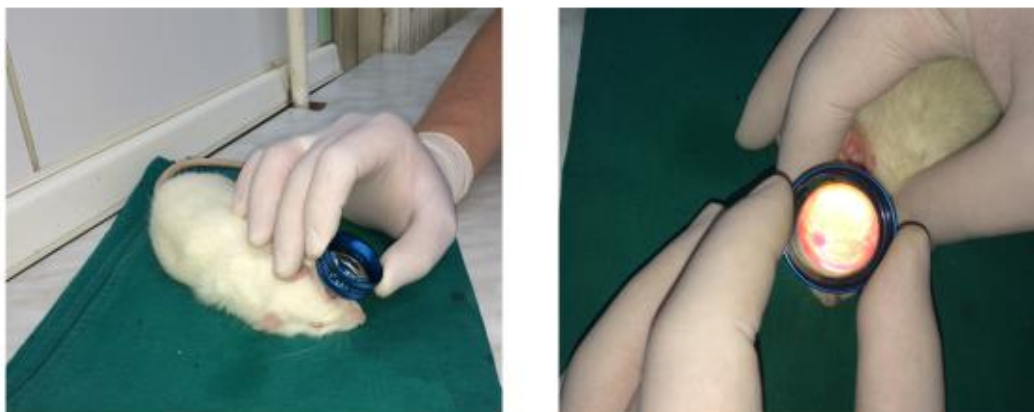

Slika 7. Retrobulbarna aplikacija.

4.1. POSTUPAK

Intraperitonealnom primjenom Thiopentala (Pliva, Hrvatska) 0,75ml/kg (odnosno 0,15ml/200g) i Diazepamom (Normabel, Belupo d.d., Koprivnica, Hrvatska) 1ml/kg (odnosno 0,2ml/200g), životinje su umirene te su im proširene zjenice kapanjem Mydriacil 1% (Alcon) kapi u oba oka. Kada su se zjenice proširile, nakon ukapavanja Tetrakain kapi u oba oka, snimljene su očne pozadine s USB mikroskopskom kamerom „Veho discovery VMS-004 deluxe“ i „VOLK“ digital wide field lupom za indirektnu oftalmoskopiju. Kontrolnoj skupini životinja je, nakon snimanja očne pozadine, jednokratno retrobulbarno aplicirano 0,1ml fiziološke otopine u oba oka (slika 7). Očna je pozadina snimana neposredno nakon retrobulbarne aplikacije te 20 minuta nakon aplikacije, a zatim je ponovno aplicirano 0,1ml fiziološke te je snimljena očna pozadina. Nadalje, jednoj je skupini životinja jednokratno retrobulbarno aplicirano 1µg/kg (0,1ml /0,2µg/oko) pentadekapeptida BPC 157, a drugoj skupini 1ng/kg (0,1ml/0,2ng/oko) pentadekapeptida BPC 157 u oba oka te je snimljena očna pozadina. Očna je pozadina snimljena ponovno za 20 minuta i nakon toga, kod navedenih skupina, više nije snimana.

Sljedećim skupinama životinja jednokratno je retrobulbarno apliciran 1mg/kg L-NAME u oba oka (odnosno 0,1ml/0,2 mg/oko) te je snimana očna pozadina 20 minuta nakon aplikacije. Nakon snimljene očne pozadine, prvoj skupini životinja jednokratno je retrobulbarno aplicirano 1µg/kg (0,1ml /0,2µg/oko) pentadekapeptida BPC 157, drugoj 1ng/kg (0,1ml/0,2ng/oko) pentadekapeptida BPC 157 u oba oka, a trećoj 0,1ml fiziološke otopine te je nakon 20 minuta ponovno snimana očna pozadina.



Slika 8. Snimanje očne pozadine.

Očna je pozadina oba oka, nakon umirenja životinja anestheticima, bila snimana 1. i 2. dan nakon aplikacije te 1., 2. i 4. tjedan neposredno prije žrtvovanja (slika 8).

Za vrijeme snimanja životinjama su u oči kapane Isopto Tears umjetne suze zbog vlaženja rožnice, a time i bolje vizualizacije fundusa te dobivanja jasnijih snimaka očne pozadine.

Ponašanje životinja snimano je drugi dan nakon retrobulbarne aplikacije. Na dan aplikacije životinje su tretirane s anestheticima i nakon buđenja su omamljene pa snimanje na sam dan aplikacije ne bi dalo jasnu sliku njihovog ponašanja. Prilikom snimanja ponašanja životinja promatrani su sljedeći parametri: vrijeme imobilnosti (nepokretnosti) životinja nakon stavljanja na nepoznatu podlogu, odnosno, reakcija životinje na podražaj plavo-zelenom rukavicom.

Nakon predoziranja dvostrukom dozom anestetika apliciranoga intraperitonealno, životinje su bile žrtvovane po terminima 1., 2., i 4. tjedan nakon početka pokusa.

4.2. SNIMANJE OČNE POZADINE

Svakodnevnim snimanjem očne pozadine životinja određivan je stupanj ishemije očne pozadine na sljedeći način:

- Stupanj 0: uredna očna pozadina, normalna prezentacija krvnih žila mrežnice i žilnice;
- Stupanj 1: diskretno generalizirana iregularnost promjera krvnih žila mrežnice s blagom atrofijom diska vidnog živca, normalna prezentacija krvnih žila žilnice;
- Stupanj 2: umjerena generalizirana iregularnost promjera krvnih žila mrežnice s umjerenom atrofijom diska vidnog živca, slabo vidljiva prezentacija krvnih žila žilnice;
- Stupanj 3: jaka generalizirana iregularnost promjera krvnih žila mrežnice s jakom atrofijom diska vidnog živca, izrazito slabo vidljiva prezentacija krvnih žila žilnice.

4.3. SNIMANJE PONAŠANJA ŽIVOTINJA

Ponašanje životinja snimano je drugi dan nakon retrobulbarne aplikacije L-NAME i pentadekapeptida BPC 157, odnosno fiziološke otopine. Svaki dan snimano je u isto vrijeme, u trajanju od 1 minute. Životinje su stavljane na sredinu nepoznate podloge i promatrano je istražuje li životinja teren ili nepomično stoji na mjestu na koje je stavljena. Snimana je i reakcija životinje na podražaj plavo-zelenom rukavicom (66 – 75).

Ponašanje je vrednovano kao u nastavku:

- 0 – prikovanost životinja za podlogu, ne reagira na podražaj plavo-zelenom rukavicom;
- 1 – životinja istražuje teren i reagira na podražaj plavo-zelenom rukavicom.

4.4. PATOHISTOLOŠKA ANALIZA

Očne jabučice žrtvovanih životinja fiksirane su u 4%-tnom puferiranom formalinu i u 4%-tnom formalinu s alkoholom, uklopljene u parafin i uzdužno rezane u blizini vidnog živca. Nakon toga su obojane hemalaun-eozinom.

Upotrebom imunohistokemijske metode na faktor VIII kojim se boje stijenke krvnih žila, promatrana je veličina lumena krvnih žila mrežnice, na 5 vidnih polja povećanja objektiv 20X, *hot spot* tehnikom.

Debljina pojedinih slojeva mrežnice te ukupna debljina mrežnice određena je u mikrometrima upotrebom ISSA (VAMSTEC, Zagreb, Hrvatska) programa za morfometriju, na 3 slike povećanja objektiv 20X, na svakoj slici 5 mjerenja po sloju/ukupnoj debljini mrežnice. Konačne vrijednosti izražene su kao prosječne vrijednosti (HE, objektiv 20X).

4.5. STATISTIČKA ANALIZA

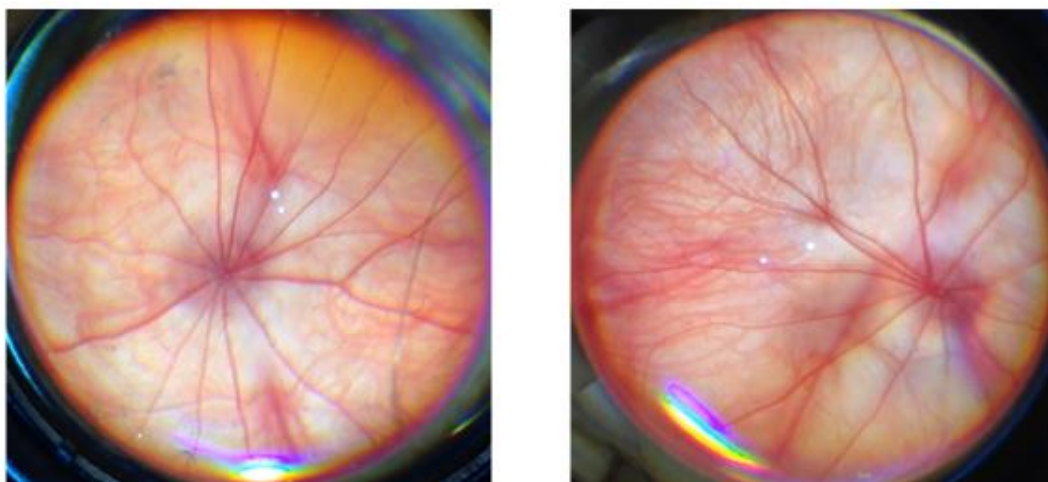
Za statističku analizu korišten je program STATISTICA 7.1 (StatSoft, Inc, Tulsa, USA). Podaci su testirani *Kolmogorov-Smirnoff* testom za procjenu distribucije podataka. U slučaju normalne distribucije primijenjen je *one-way* ANOVA test s adekvatnim *post hoc* testom, dok je u slučaju nenormalne distribucije primijenjen *Kruskal-Wallisov* test s adekvatnim *post hoc* testom. Za usporedbu frekvencijske razlike među grupama korišten je *Chi kvadrat* test, odnosno *Fischer exact* test.

Vrijednost $p < 0.05$ smatrana je statistički signifikantnom. Rezultati su prikazani grafički prema uzoru na već objavljene radove.

5. REZULTATI

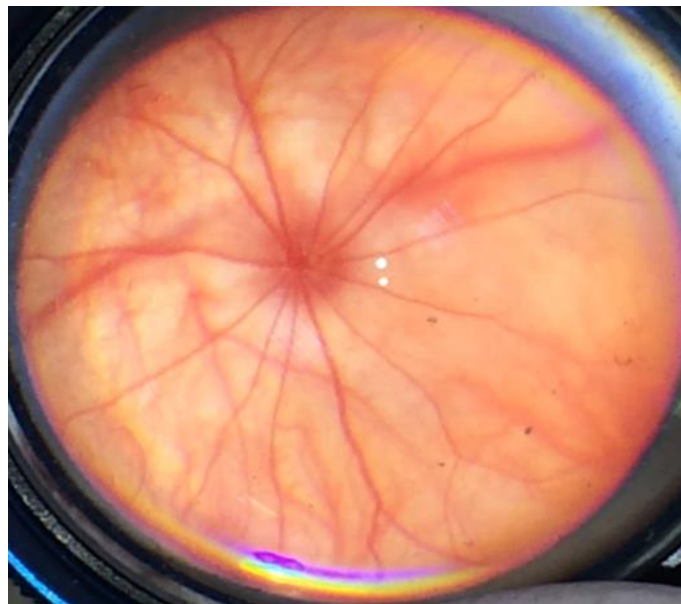
5.1. SNIMANJE OČNE POZADINE

Snimke očne pozadine skupine životinja kojima je retrobulbarno apliciran samo pentadekapeptid BPC 157 (u μg i ng) pokazivale su urednu očnu pozadinu s normalnom prezentacijom krvnih žila mrežnice i žilnice. Očna je pozadina bila uredna neposredno te 20 minuta nakon aplikacije, odnosno bila je jednaka snimkama očne pozadine životinja prije retrobulbarne aplikacije, normalnoj očnoj pozadini (slika 9).

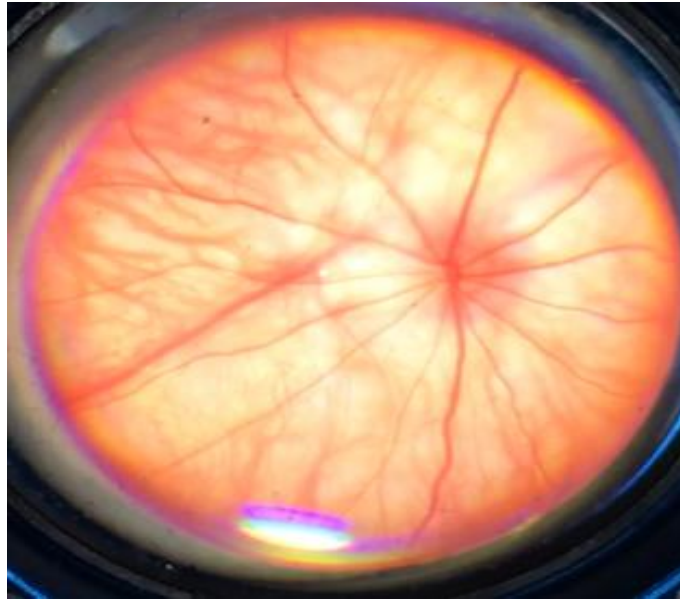


Slika 9. Snimka očne pozadine štakora, lijevo prije retrobulbarne aplikacije, desno nakon retrobulbarno apliciranoga pentadekapeptida BPC 157 – uredna očna pozadina, normalna prezentacija krvnih žila mrežnice i žilnice.

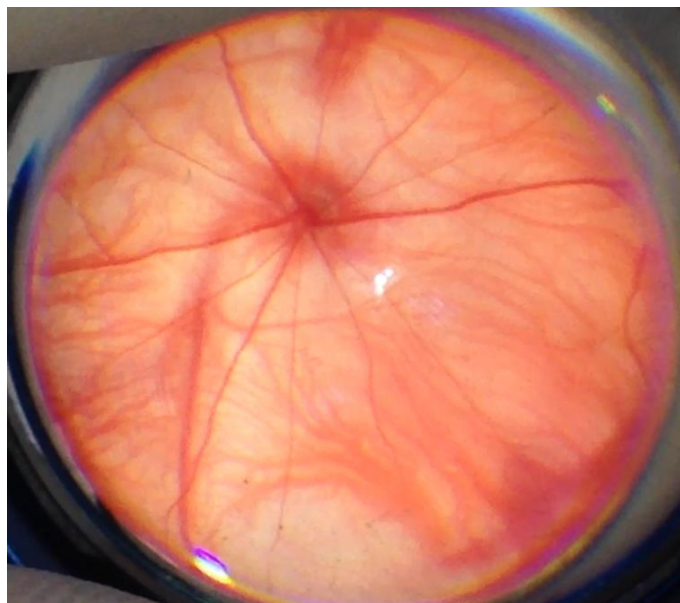
Analizom snimaka očne pozadine kontrolne skupine životinja (retrobulbarno aplicirana samo fiziološka otopina) nisu nađeni znakovi ishemije očne pozadine. Snimke očne pozadine kontrolne skupine pokazivale su urednu očnu pozadinu s normalnom prezentacijom krvnih žila mrežnice i žilnice. Očna je pozadina bila uredna s normalnom prezentacijom krvnih žila neposredno i 20 minuta nakon retrobulbarne aplikacije fiziološke otopine (slike 10 i 11), također nakon 1. i 2. dana (slike 12 i 13) te 1., 2. i 4. tjedna (slike 14 – 16, slika 33).



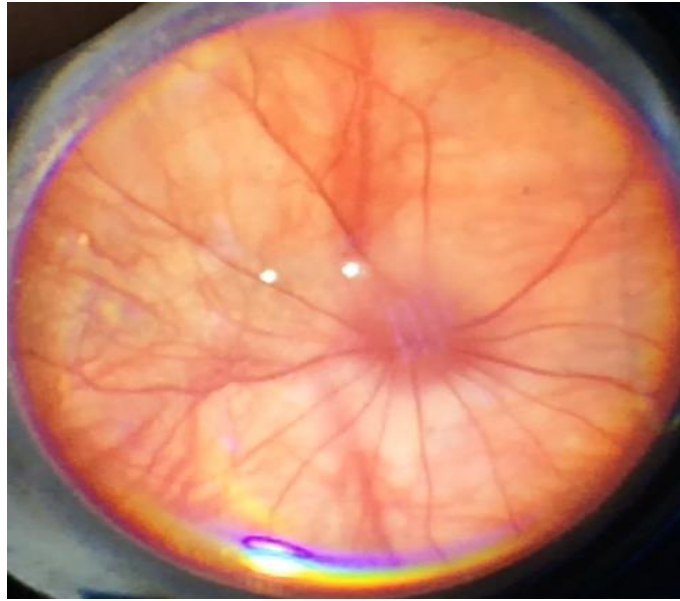
Slika 10. Snimka očne pozadine štakora neposredno nakon retrobulbarno aplicirane F.O. – uredna očna pozadina, normalna prezentacija krvnih žila mrežnice i žilnice.



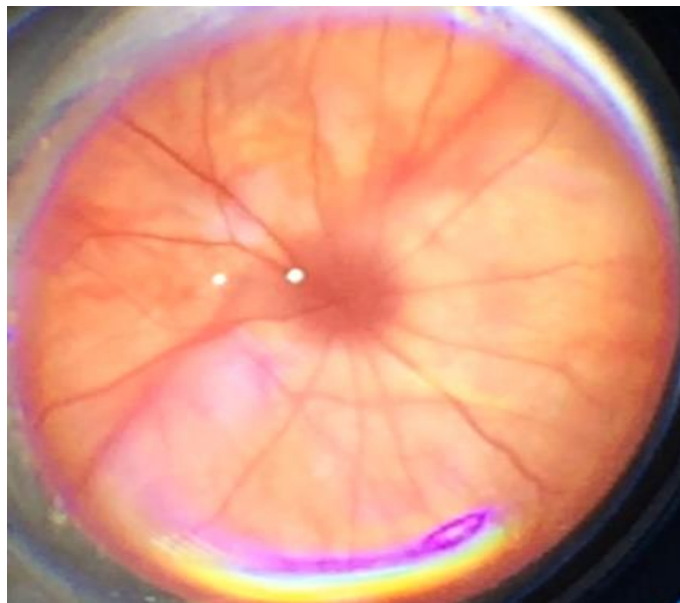
Slika 11. Snimka očne pozadine štakora 20 min nakon retrobulbarno aplicirane F.O.
– uredna očna pozadina, normalna prezentacija krvnih žila mrežnice i žilnice.



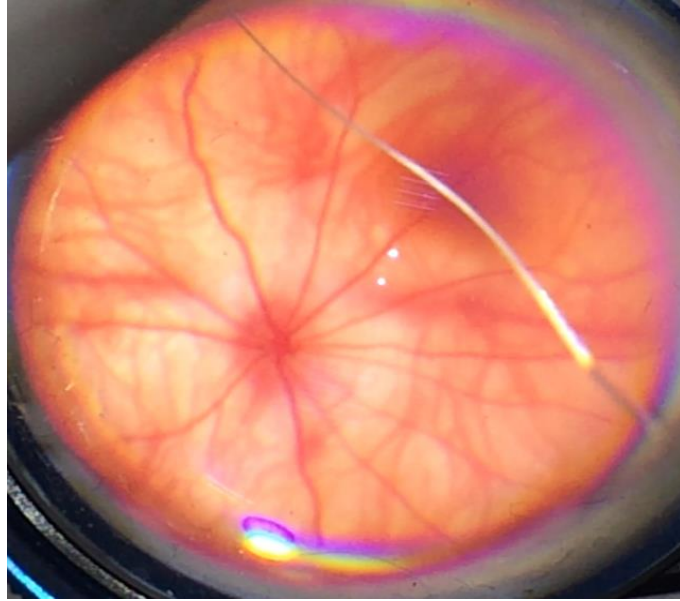
Slika 12. Snimka očne pozadine štakora 1 dan nakon retrobulbarno aplicirane F.O.
– uredna očna pozadina, normalna prezentacija krvnih žila mrežnice i žilnice.



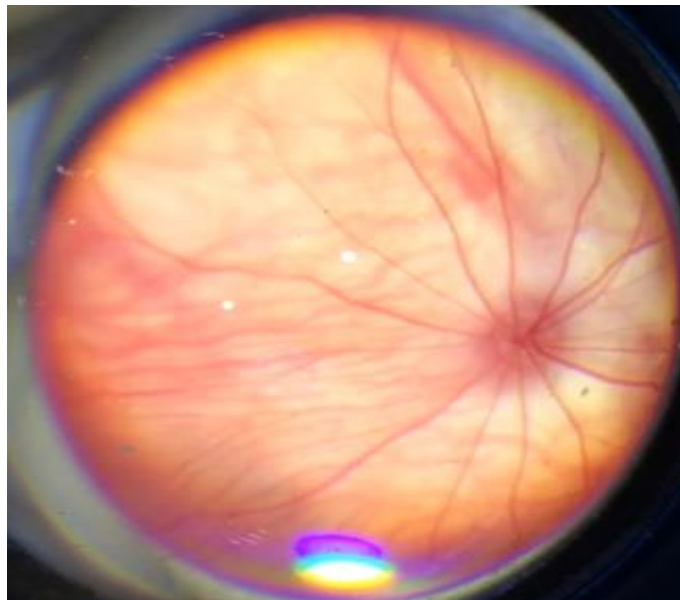
Slika 13. Snimka očne pozadine štakora 2 dana nakon retrobulbarno aplicirane F.O.
– uredna očna pozadina, normalna prezentacija krvnih žila mrežnice i žilnice.



Slika 14. Snimka očne pozadine štakora 1 tjedan nakon retrobulbarno aplicirane F.O.
– uredna očna pozadina, normalna prezentacija krvnih žila mrežnice i žilnice.

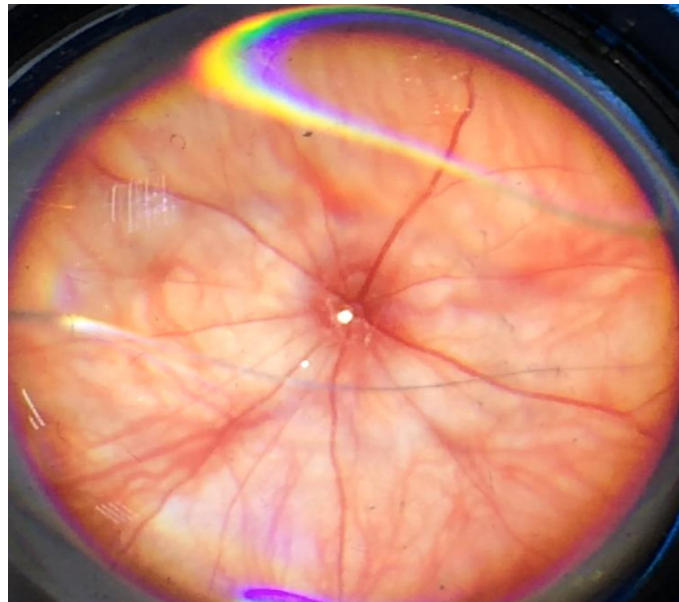


Slika 15. Snimka očne pozadine štakora 2 tjedna nakon retrobulbarno aplicirane F.O.
– uredna očna pozadina, normalna prezentacija krvnih žila mrežnice i žilnice.

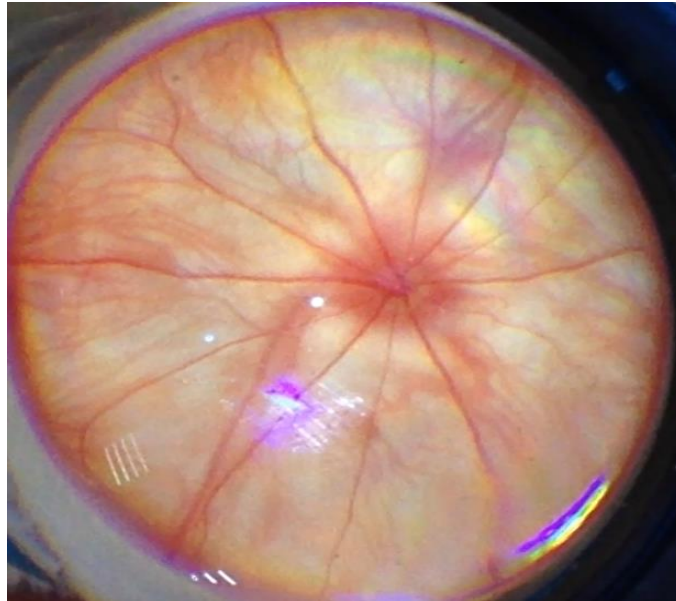


Slika 16. Snimka očne pozadine štakora 4 tjedna nakon retrobulbarno aplicirane F.O.
– uredna očna pozadina, normalna prezentacija krvnih žila mrežnice i žilnice.

Snimke očne pozadine neposredno i 20 minuta nakon retrobulbarne aplikacije L-NAME pokazivale su ishemijske promjene očne pozadine od umjerene do jake generalizirane iregularnosti promjera krvnih žila mrežnice s umjerenom do jakom atrofijom diska vidnog živca te slabo do izrazito slabo vidljivom prezentacijom krvnih žila žilnice (slike 17 i 18).

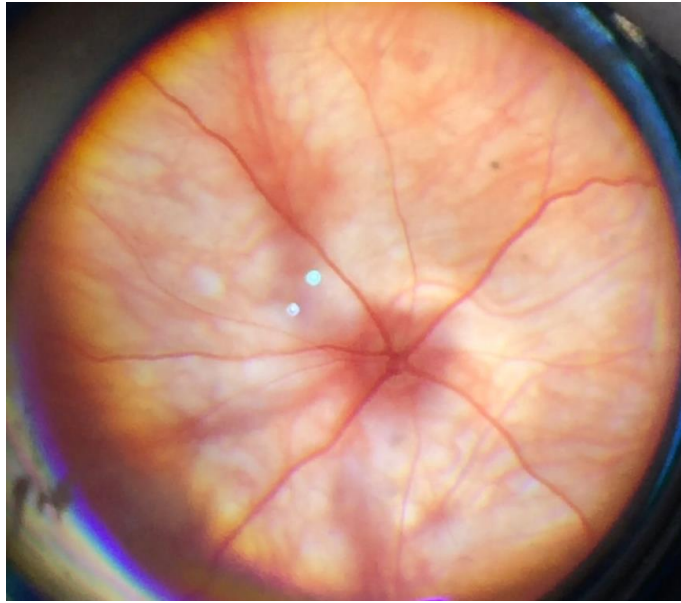


Slika 17. Snimka očne pozadine štakora neposredno nakon retrobulbarne aplikacije L-NAME - umjerena generalizirana iregularnost promjera krvnih žila mrežnice s umjerenom atrofijom diska vidnog živca, slabije vidljiva prezentacija krvnih žila žilnice.

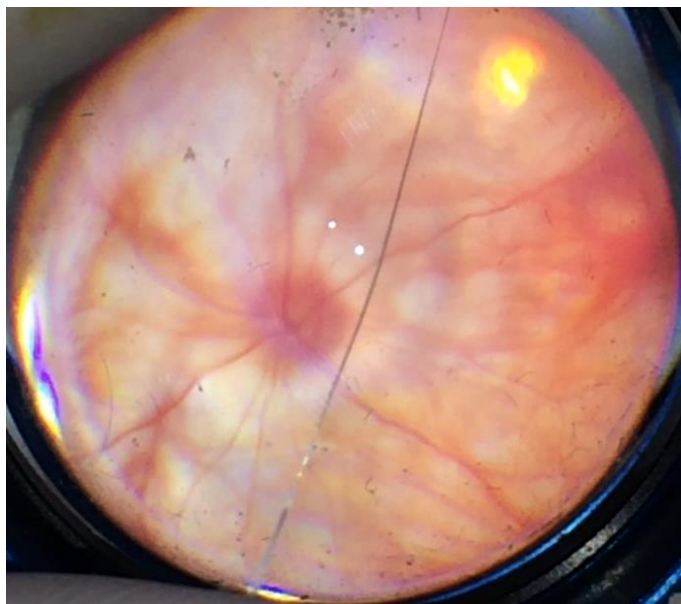


Slika 18. Snimka očne pozadine štakora 20 min nakon retrobulbarno aplicirane L-NAME - umjerena generalizirana iregularnost promjera krvnih žila mrežnice s umjerenom atrofijom diska vidnog živca, slabo vidljiva prezentacija krvnih žila žilnice.

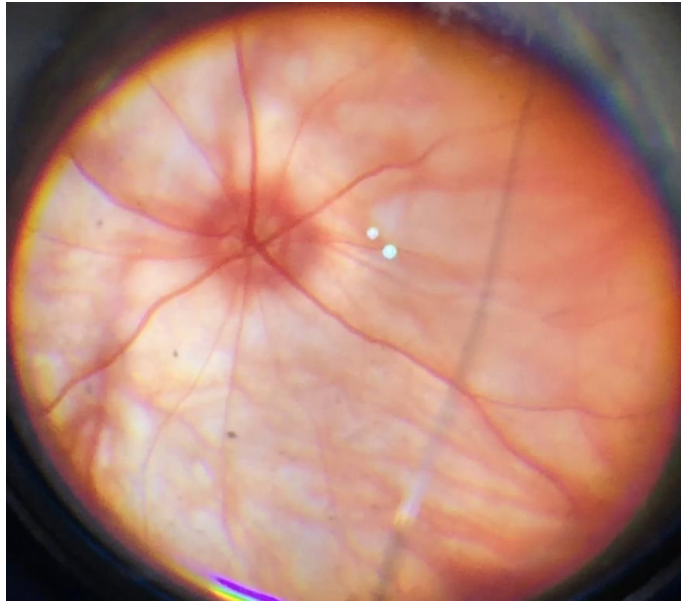
Snimke očne pozadine skupine životinja kojima je retrobulbarno aplicirana L-NAME s fiziološkom otopinom također su pokazivale ishemijske promjene očne pozadine. Na snimkama su bile jasno vidljive promjene očne pozadine od umjerene do jake generalizirane iregularnosti promjera krvnih žila mrežnice s umjerenom do jakom atrofijom diska vidnog živca te slabo do izrazito slabo vidljivom prezentacijom krvnih žila žilnice (slike 19 – 22). Do oporavka očne pozadine nije došlo ni nakon 1., 2. ni 4. tjedna te su nastupile ireverzibilne promjene očne pozadine (slike 23 – 25, slika 33).



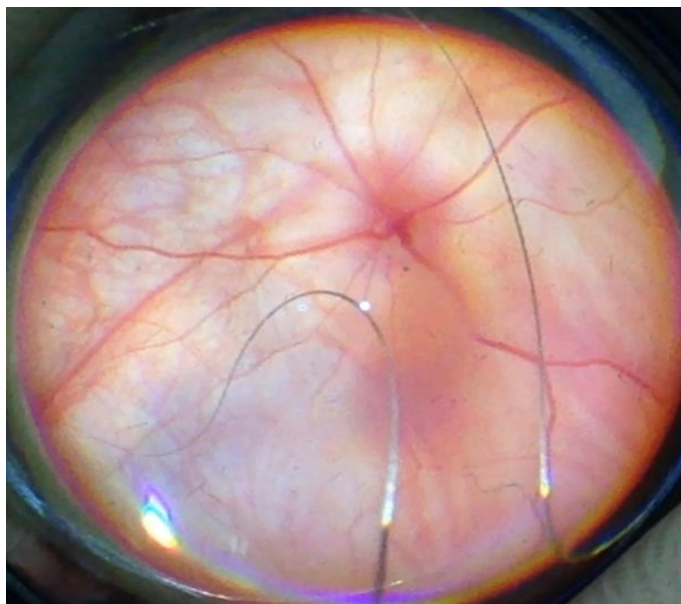
Slika 19. Snimka očne pozadine štakora neposredno nakon retrobulbarno aplicirane L-NAME i F.O.–jaka generalizirana iregularnost promjera krvnih žila mrežnice s jakim atrofijom diska vidnog živca, izrazito slabo vidljiva prezentacija krvnih žila žilnice.



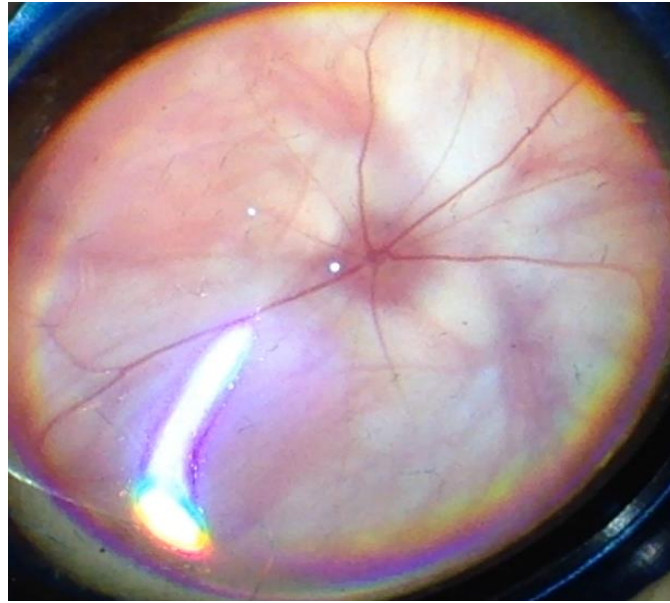
Slika 20. Snimka očne pozadine štakora 20 min nakon retrobulbarno aplicirane L-NAME i F.O.–jaka generalizirana iregularnost promjera krvnih žila mrežnice s jakim atrofijom diska vidnog živca, izrazito slabo vidljiva prezentacija krvnih žila žilnice.



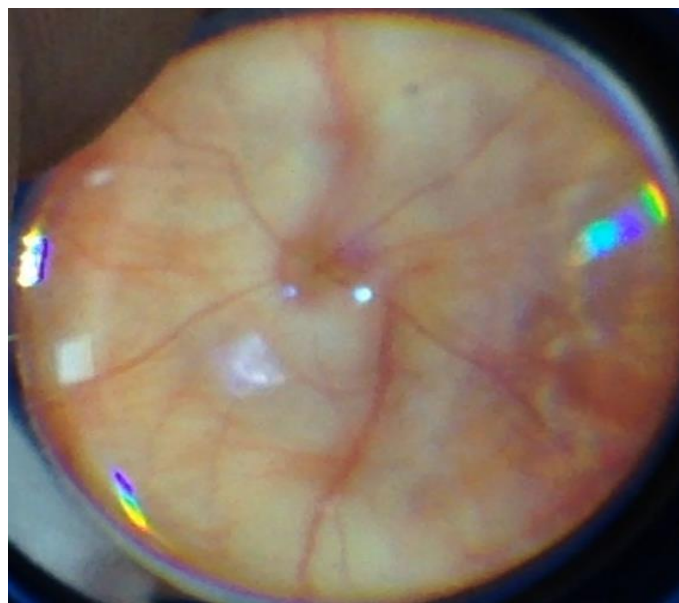
Slika 21. Snimka očne pozadine štakora 1 dan nakon retrobulbarno aplicirane L-NAME i F.O.–jaka generalizirana iregularnost promjera krvnih žila mrežnice s jakim atrofijom diska vidnog živca, izrazito slabo vidljiva prezentacija krvnih žila žilnice.



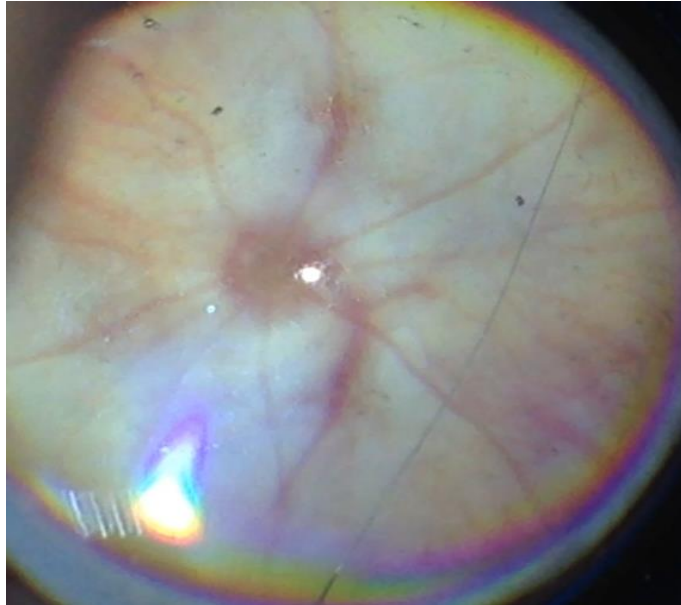
Slika 22. Snimka očne pozadine štakora 2 dana nakon retrobulbarno aplicirane L-NAME i F.O.–jaka generalizirana iregularnost promjera krvnih žila mrežnice s jakim atrofijom diska vidnog živca, izrazito slabo vidljiva prezentacija krvnih žila žilnice.



Slika 23. Snimka očne pozadine štakora 1 tjedan nakon retrobulbarno aplicirane L-NAME i F.O.–jaka generalizirana iregularnost promjera krvnih žila mrežnice s jakom atrofijom diska vidnog živca, izrazito slabo vidljiva prezentacija krvnih žila žilnice.



Slika 24. Snimka očne pozadine štakora 2 tjedna nakon retrobulbarno aplicirane L-NAME i F.O.–jaka generalizirana iregularnost promjera krvnih žila mrežnice s jakom atrofijom diska vidnog živca, izrazito slabo vidljiva prezentacija krvnih žila žilnice.



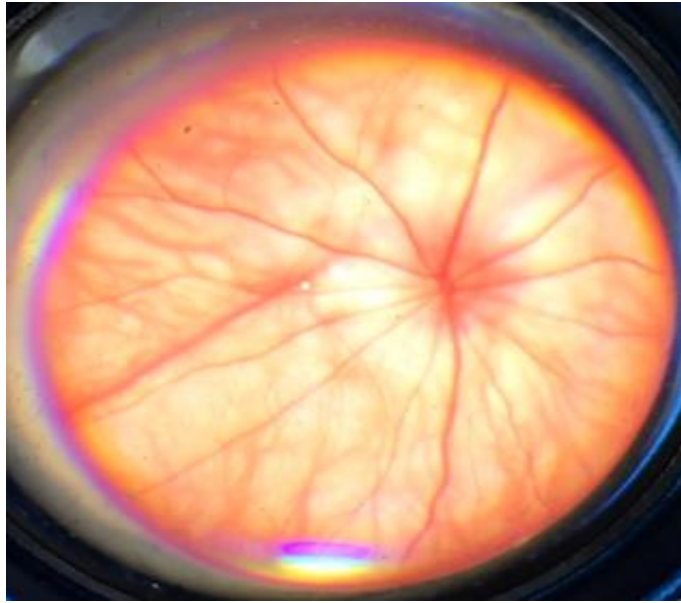
Slika 25. Snimka očne pozadine štakora 4 tjedna nakon retrobulbarno aplicirane L-NAME i F.O. – jaka generalizirana iregularnost promjera krvnih žila mrežnice, arterije su gotovo nevidljive, vide se samo vene. Jaka atrofija diska vidnog živca, izrazito slabo vidljiva prezentacija krvnih žila žilnice.

Nakon retrobulbarno apliciranoga pentadekapeptida BPC 157, neposredno i 20 minuta nakon aplikacije, na snimkama je bio vidljiv oporavak očne pozadine: diskretna generalizirana iregularnost promjera krvnih žila mrežnice s blagom atrofijom diska vidnog živca, ali normalnom prezentacijom krvnih žila žilnice (slike 26 i 27). Kod većine životinja tretiranih pentadekapeptidom BPC 157 već 1. i 2. dan nakon retrobulbarne aplikacije nije bilo znakova ishemije očne pozadine (slike 28 i 29). Analizom snimaka nakon razdoblja od 1., 2. i 4. tjedna također je vidljivo da nije došlo do promjena očne pozadine, bila je uredna s normalnom prezentacijom krvnih žila mrežnice i žilnice (slike 30 – 33).

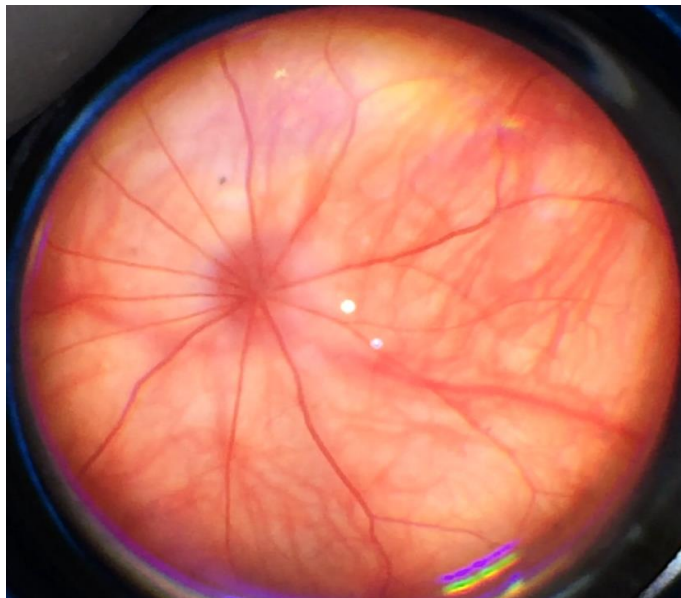
Snimke očne pozadine manjeg broja životinja tretiranih pentadekapeptidom BPC 157 su do 1. tjedna pokazale blage promjene očne pozadine. Bila je vidljiva diskretno generalizirana iregularnost promjera krvnih žila mrežnice s blagom atrofijom diska vidnog živca, ali normalnom prezentacijom krvnih žila žilnice. No, već 2. tjedan promatranja, a naročito nakon 4. tjedna promatranja, očna je pozadina bila uredna s normalnom prezentacijom krvnih žila mrežnice i žilnice.

Samo kod nekoliko životinja tretiranih s pentadekapeptidom BPC 157 i nakon 4. tjedna bila je vidljiva diskretno generalizirana iregularnost promjera krvnih žila mrežnice s blagom atrofijom diska vidnog živca, ali normalnom prezentacijom krvnih žila žilnice (slike 30 – 33).

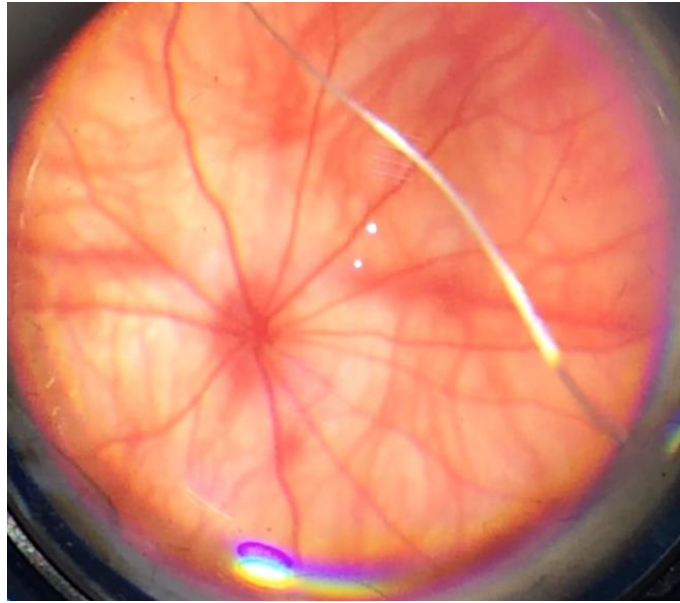
Učinak je bio isti bez obzira je li retrobulbarno aplicirana mikrogramska ili nanogramska koncentracija pentadekapeptida BPC 157.



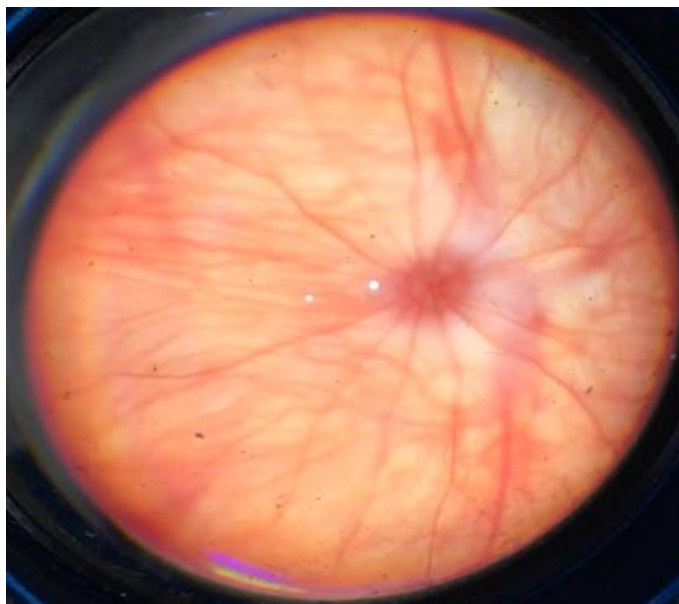
Slika 26. Snimka očne pozadine štakora neposredno nakon retrobulbarno aplicirane L-NAME i pentadekapeptida BPC 157 – diskretno generalizirana iregularnost promjera krvnih žila mrežnice s blagom atrofijom diska vidnog živca.



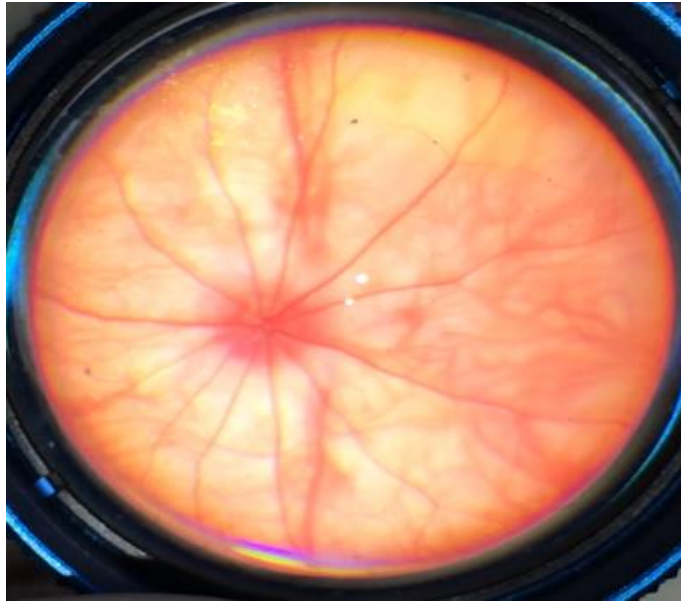
Slika 27. Snimka očne pozadine štakora 20 min nakon retrobulbarno aplicirane L-NAME i pentadekapeptida BPC 157 – uredna očna pozadina, normalna prezentacija krvnih žila mrežnice i žilnice.



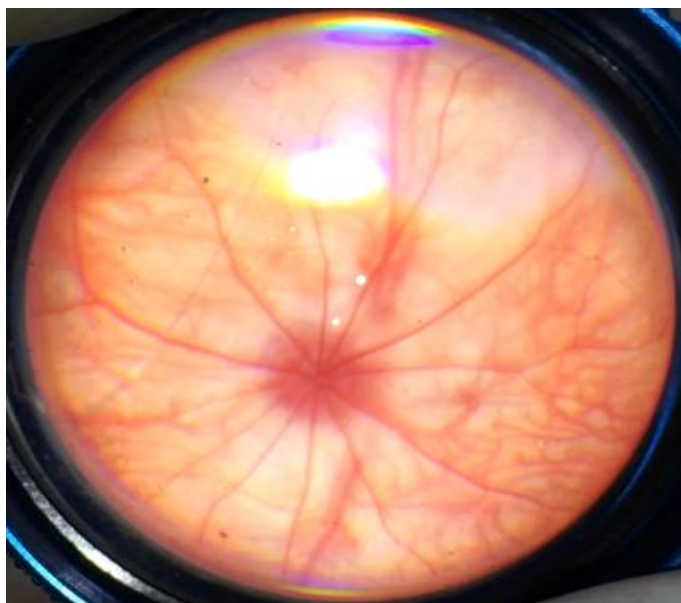
Slika 28. Snimka očne pozadine štakora 1 dan nakon retrobulbarno aplicirane L-NAME i pentadekapeptida BPC 157 – uredna očna pozadina, normalna prezentacija krvnih žila mrežnice i žilnice.



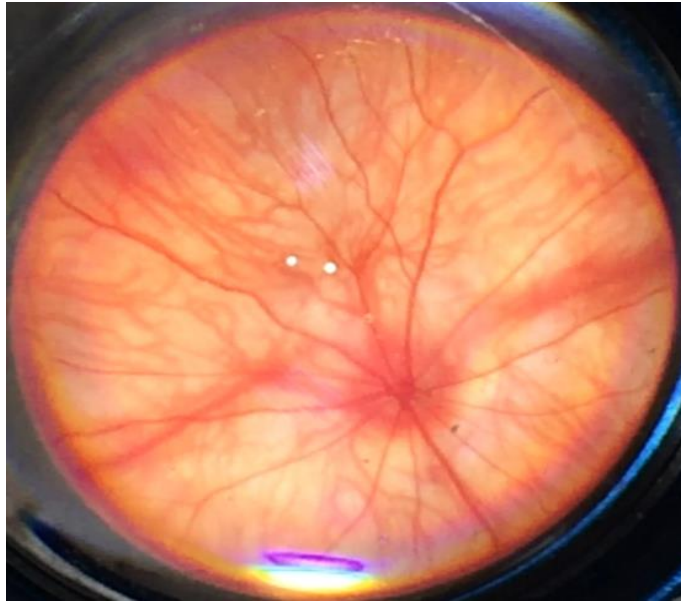
Slika 29. Snimka očne pozadine štakora 2 dana nakon retrobulbarno aplicirane L-NAME i pentadekapeptida BPC 157 – uredna očna pozadina, normalna prezentacija krvnih žila mrežnice i žilnice.



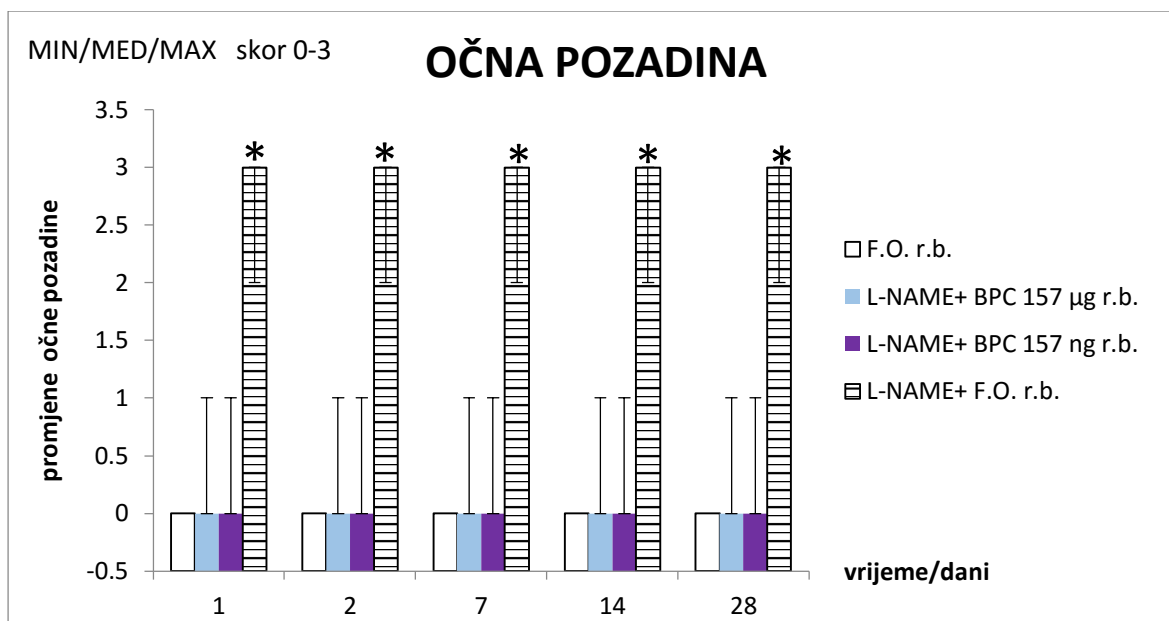
Slika 30. Snimka očne pozadine štakora 1 tjedan nakon retrobulbarno aplicirane L-NAME i pentadekapeptida BPC 157 – uredna očna pozadina, normalna prezentacija krvnih žila mrežnice i žilnice.



Slika 31. Snimka očne pozadine štakora 2 tjedna nakon retrobulbarno aplicirane L-NAME i pentadekapeptida BPC 157 – uredna očna pozadina, normalna prezentacija krvnih žila mrežnice i žilnice.



Slika 32. Snimka očne pozadine štakora 4 tjedna nakon retrobulbarno aplicirane L-NAME i pentadekapeptida BPC 157 – uredna očna pozadina, normalna prezentacija krvnih žila mrežnice i žilnice.



Slika 33. Očna pozadina promatranih životinja. Skor 0 – 3 (0 - uredna očna pozadina, normalna prezentacija krvnih žila mrežnice i žilnice; 1 – diskretno generalizirana iregularnost promjera krvnih žila mrežnice s blagom atrofijom diska vidnog živca, normalna prezentacija krvnih žila žilnice; 2 – umjerena generalizirana iregularnost promjera krvnih žila mrežnice s umjerenom atrofijom diska vidnog živca, slabo vidljiva prezentacija krvnih žila žilnice; 3 – jaka generalizirana iregularnost promjera krvnih žila mrežnice s jakim atrofijom diska vidnog živca, izrazito slabo vidljiva prezentacija krvnih žila žilnice). Očna pozadina štakora kojima je retrobulbarno aplicirana L-NAME i fiziološka otopina promijenjena je od umjerene do jake generalizirane iregularnosti promjera krvnih žila mrežnice s umjerenom do jakim atrofijom diska vidnog živca te slabo do izrazito slabo vidljivom prezentacijom krvnih žila žilnice – 3 na grafu. Očna pozadina štakora kojima je retrobulbarno aplicirana samo fiziološka otopina te štakora kojima je retrobulbarno aplicirana L-NAME i pentadekapeptid BPC 157 (u µg i ng) uredna je s normalnom prezentacijom krvnih žila mrežnice i žilnice – 0 na grafu.

F.O.r.b., L-NAME+BPC157 µg r.b. i L-NAME+BPC157 ng r.b. * $p < 0,05$ nasuprot L-NAME +F.O.

5.2. SNIMANJE PONAŠANJA ŽIVOTINJA

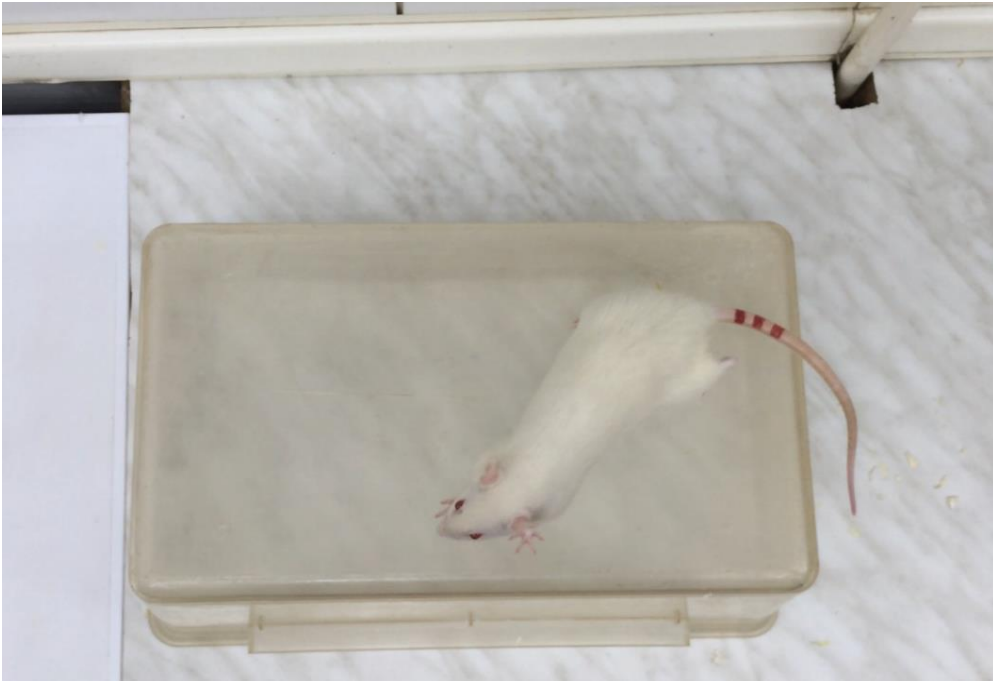Ponašanje životinja snimano je drugi dan nakon retrobulbarne aplikacije L-NAME i pentadekapeptida BPC 157, odnosno fiziološke otopine. Snimanje je trajalo 1 minutu za svaku pojedinu životinju. Snimane su reakcije životinja nakon stavljanja na nepoznatu podlogu te reakcije životinja na podražaj plavo-zelenom rukavicom.

Dobiveni su rezultati pokazali značajnu razliku u ponašanju životinja tretiranih pentadekapeptidom BPC 157 i netretiranih životinja.

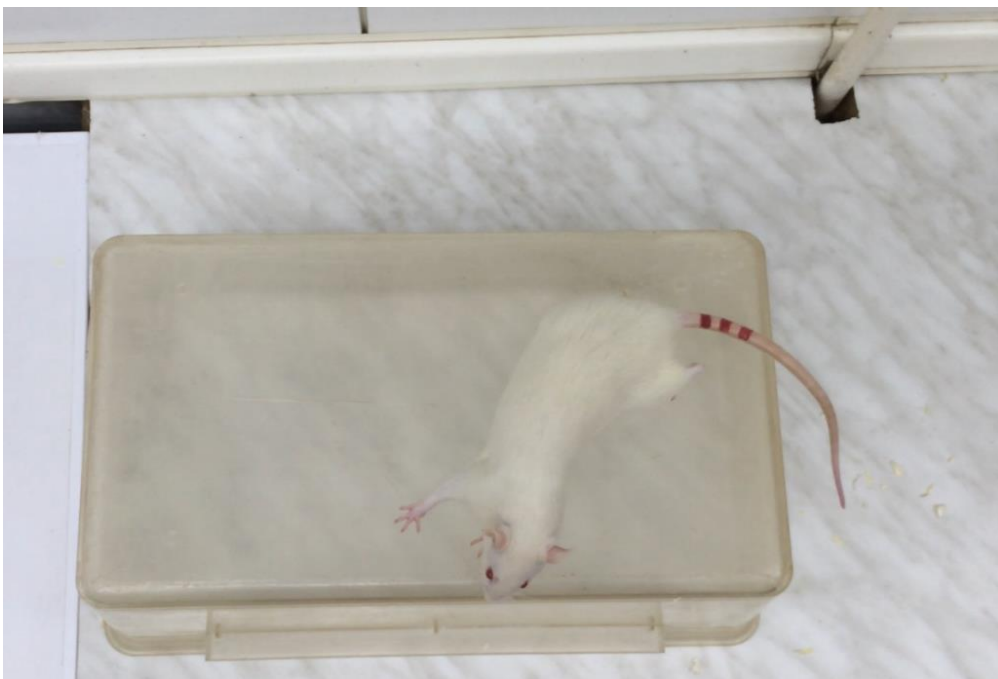Životinje kojima je retrobulbarno aplicirana L-NAME i fiziološka otopina nepomično su stajale 1 minutu nakon stavljanja na sredinu nepoznate podloge. Štakori su pokušavali, nepomičući se sa sredine podloge, pronjuškati teren (slike 34 – 38, slika 45).



Slika 34. Snimka ponašanja štakora 1 dan nakon retrobulbarno aplicirane L-NAME i F.O.



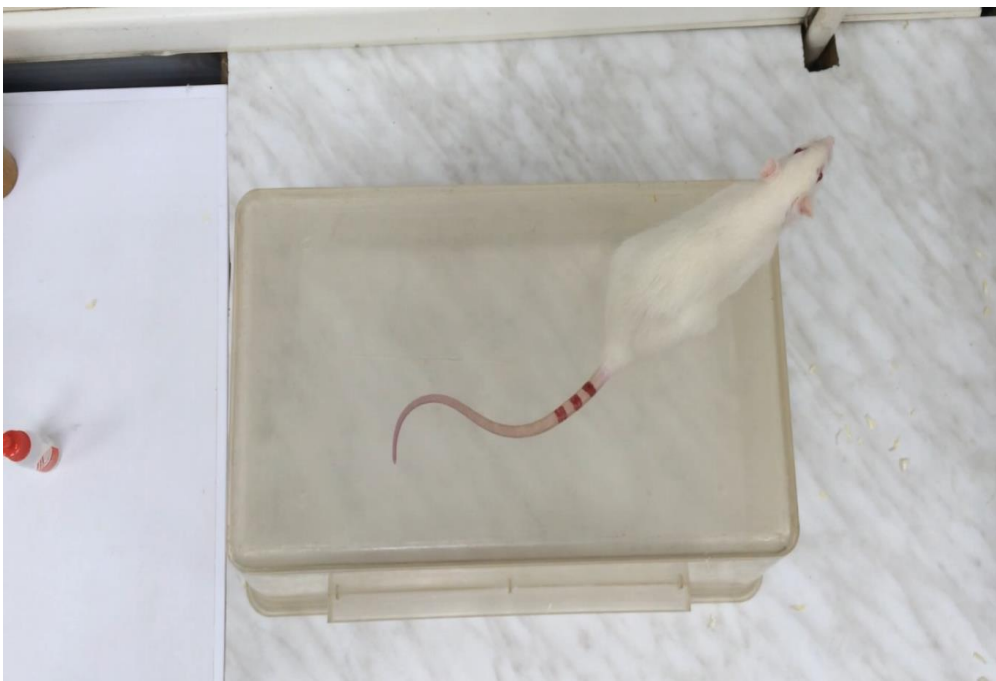Slika 35. Snimka ponašanja štakora 2 dana nakon retrobulbarno aplicirane L-NAME i F.O.



Slika 36. Snimka ponašanja štakora 1 tjedan nakon retrobulbarno aplicirane L-NAME i F.O.




Slika 37. Snimka ponašanja štakora 2 tjedna nakon retrobulbarno aplicirane L-NAME i F.O.

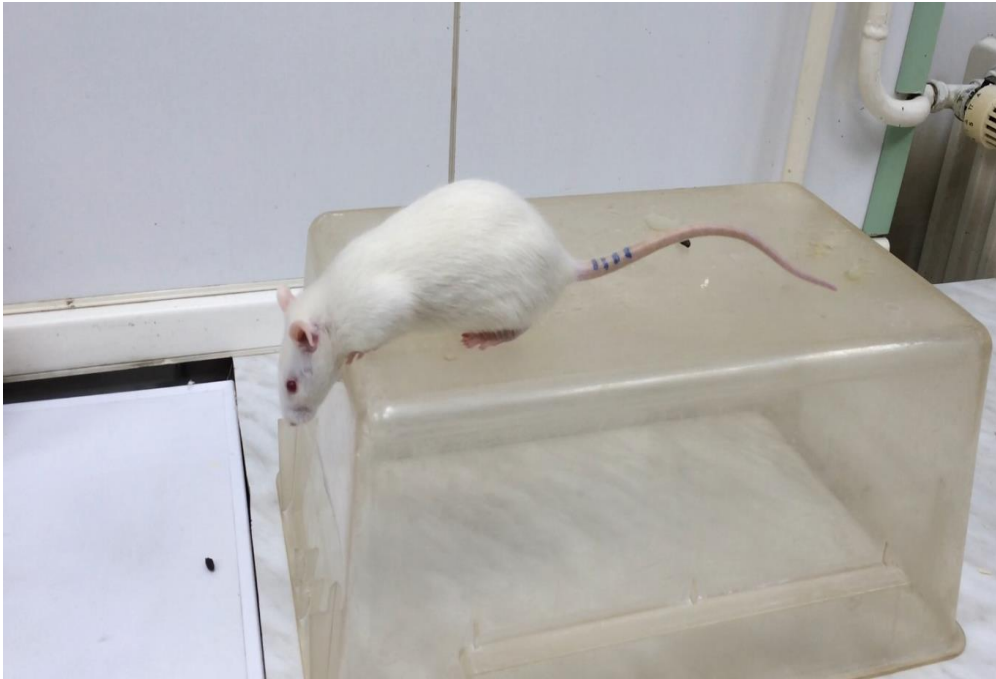


Slika 38. Snimka ponašanja štakora 4 tjedna nakon retrobulbarno aplicirane L-NAME i F.O.

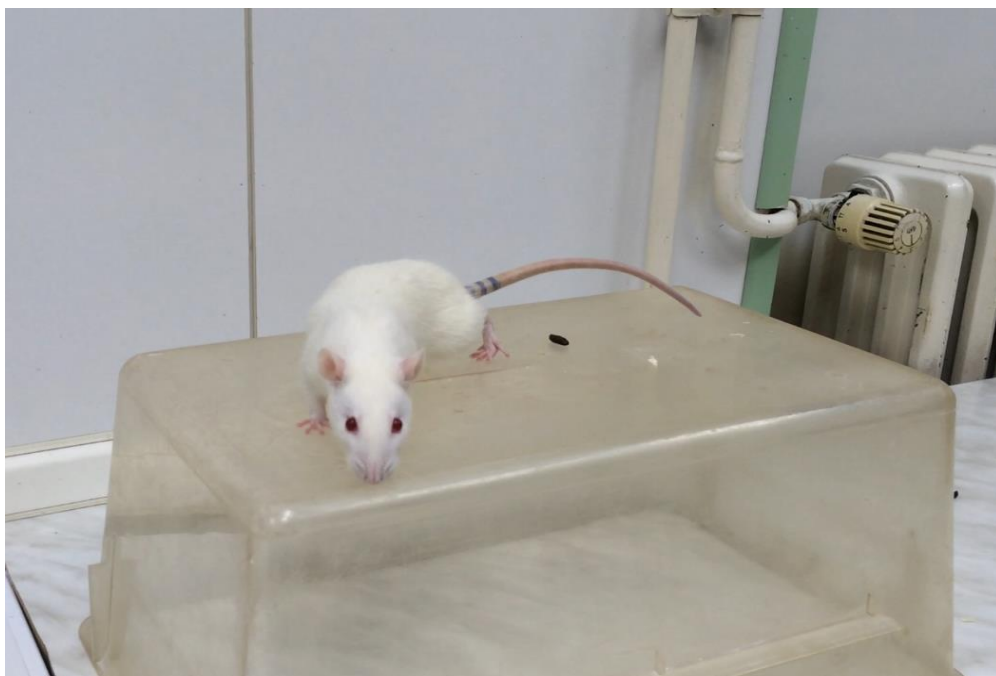
Ponašanje skupina životinja kojima je retrobulbarno apliciran pentadekapeptid BPC 157 (u μg i ng) značajno se razlikovalo od ponašanja životinja kojima je retrobulbarno aplicirana L-NAME i fiziološka otopina. Štakori, koji su tretirani pentadekapeptidom BPC 157, neposredno su nakon stavljanja na sredinu nepoznate podloge krenuli u istraživanje terena. Pokretali su se s više ili manje sigurnosti po površini i dolazili do ruba podloge na koju su stavljeni (slike 39 – 43, slika 45).



Slika 39. Snimka ponašanja štakora 1 dan nakon retrobulbarno aplicirane L-NAME i pentadekapeptida BPC 157.




Slika 40. Snimka ponašanja štakora 2 dana nakon retrobulbarno aplicirane L-NAME i pentadekapeptida BPC 157.



Slika 41. Snimka ponašanja štakora 1 tjedan nakon retrobulbarno aplicirane L-NAME i pentadekapeptida BPC 157.



Slika 42. Snimka ponašanja štakora 2 tjedna nakon retrobulbarno aplicirane L-NAME i pentadekapeptida BPC 157.



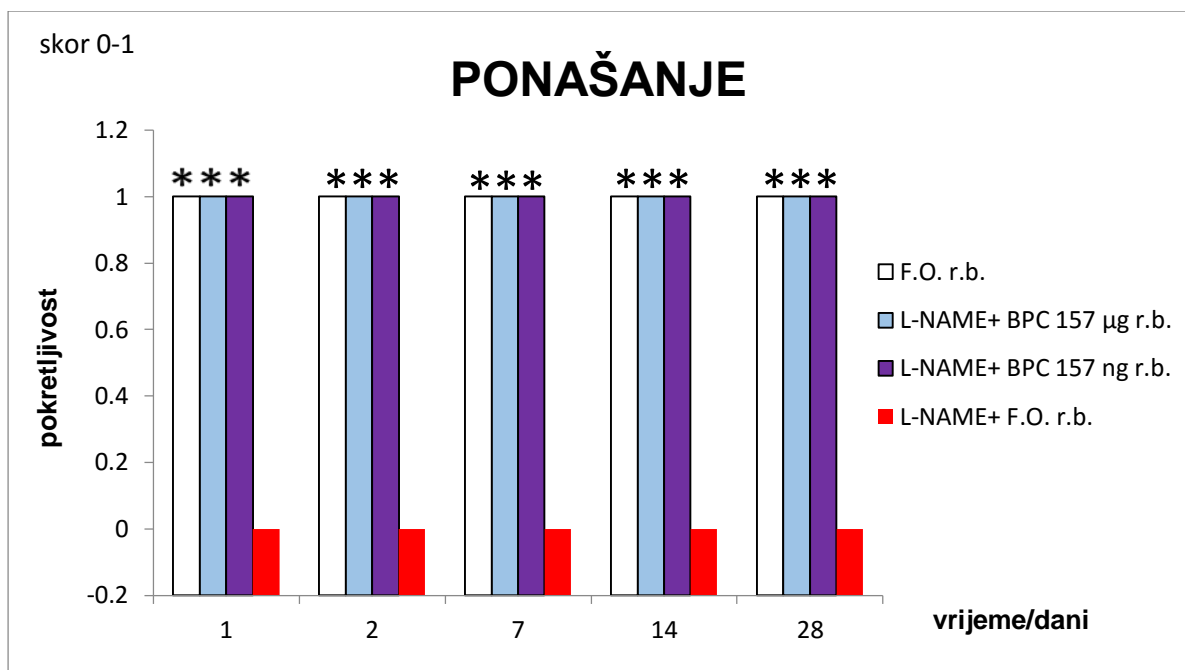
Slika 43. Snimka ponašanja štakora 4 tjedna nakon retrobulbarno aplicirane L-NAME i pentadekapeptida BPC 157.

Mahanjem plavo-zelenom rukavicom nije izazvana nikakva reakcija kod štakora kojima je retrobulbarno aplicirana L-NAME i fiziološka otopina, štakori su i dalje nepomično stajali.

Štakori kojima je retrobulbarno aplicirana L-NAME i pentadekapeptid BPC 157, nakon mahanja plavo-zelenom rukavicom, reagirali su zauzimajući obrambeni stav (slike 44 i 45).



Slika 44. Lijevo je prikazan štakor 4 tjedna nakon retrobulbarno aplicirane L-NAME i pentadekapeptida BPC 157 – nakon mahanja plavo-zelenom rukavicom zauzima obrambeni stav. Desno je prikazan štakor 4 tjedna nakon retrobulbarno aplicirane L-NAME i fiziološke otopine – nakon mahanja plavo-zelenom rukavicom i dalje nepomično stoji.



Slika 45. Ponašanje štakora. Skor 0 – 1 (0 – prikovanost životinja za podlogu, ne reagira na podražaj plavo-zelenom rukavicom, 1 – životinja istražuje teren i reagira na podražaj). Svi štakori kojima je retrobulbarno aplicirana fiziološka otopina te L-NAME i pentadekapeptid BPC 157 (u µg i ng) istražuju teren – 1 na grafu, odnosno 100% pokretljivost. Štakori kojima je retrobulbarno aplicirana L-NAME i fiziološka otopina prikovani su za podlogu i ne reagiraju na podražaj plavo-zelenom rukavicom – 0 na grafu, odnosno pokretljivost 0%.

5.3. PATOHISTOLOŠKA ANALIZA

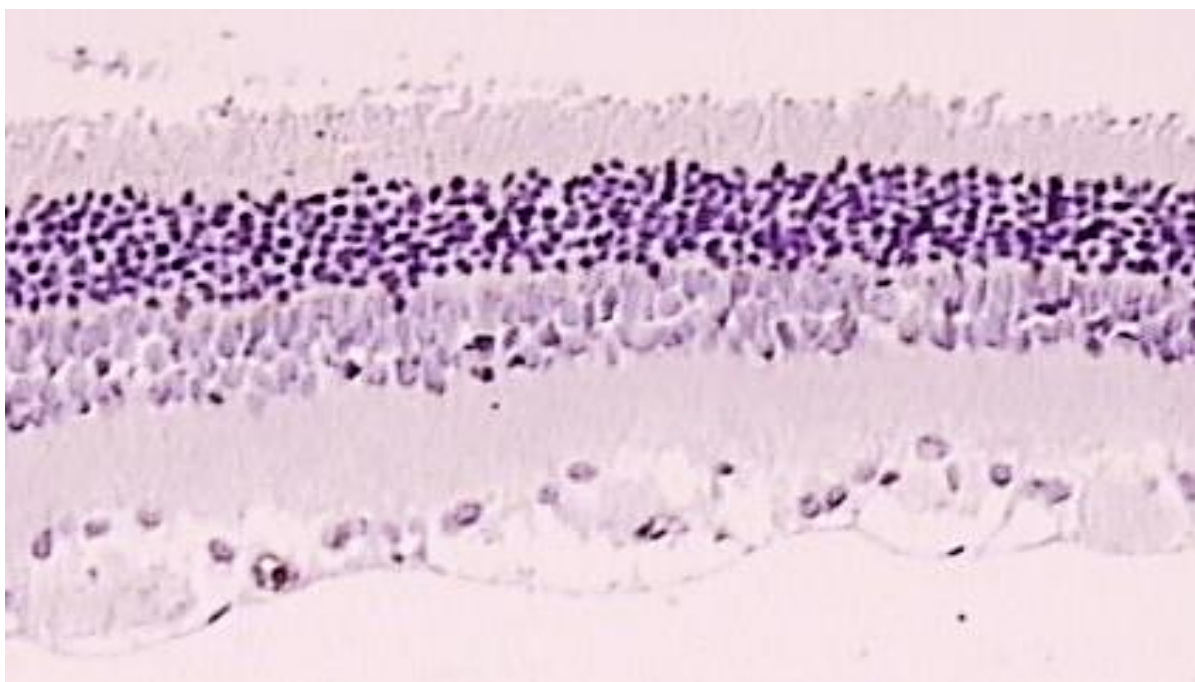
Histološki su preparati analizirani ne znajući kojoj eksperimentalnoj skupini životinja određeni histološki preparat pripada. Prije kvalitativne patohistološke analize, dobili su uz izvornu oznaku pripadnosti određenoj eksperimentalnoj grupi, još jednu, kako bi se osigurala objektivnost kvalitativne patohistološke analize.

Dobiveni su sljedeći rezultati: u skupini životinja kojima je retrobulbarno aplicirana L-NAME i fiziološka otopina uočena je degeneracija stanica u sloju ganglijskih stanica, a u sloju živčanih vlakana (upotrebom imunohistokemijske metode na Faktor VIII kojim se boje stijenke krvnih žila) uočeno je suženje lumena krvnih žila (slika 46).

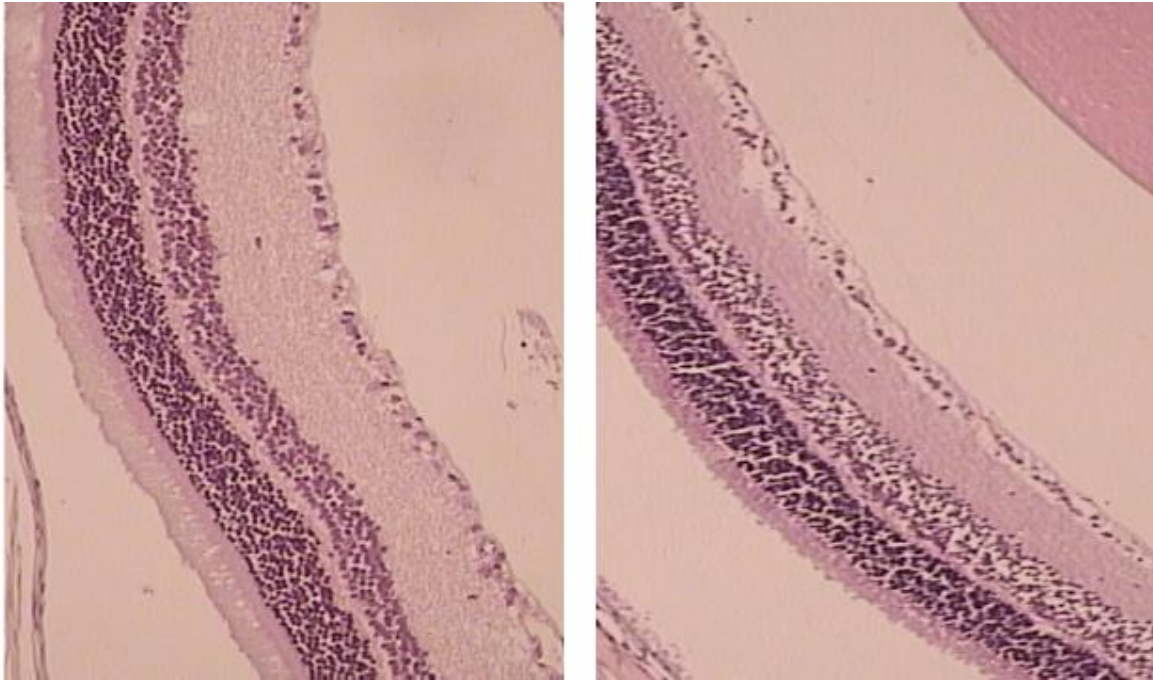
Također je na patohistološkim preparatima skupine životinja kojima nije apliciran pentadekapeptid BPC 157 vidljivo smanjenje debljine cijele mrežnice, a naročito unutarnjeg zrnatog sloja te unutarnjeg mrežastog sloja već nakon 1. i 2. tjedna (slike 47 i 48). Smanjenje debljine cijele mrežnice, a naročito unutarnjeg mrežastog sloja i unutarnjeg zrnatog sloja najuočljivije je 4. tjedna nakon retrobulbarno aplicirane L-NAME (slika 49).

Za razliku od skupine životinja kojima nije retrobulbarno apliciran pentadekapeptid BPC 157, kod skupina koje su tretirane pentadekapeptidom BPC 157 nije došlo do smanjenja debljine unutarnjih slojeva mrežnice: unutarnjeg zrnatog i unutarnjeg mrežastog sloja, a time i debljine cijele mrežnice nakon 1. i 2. tjedna (slike 47 i 48). Također je vidljivo da do smanjenja debljine slojeva i cijele mrežnice nije došlo niti nakon 4. tjedna (slika 49). U sloju živčanih vlakana (upotrebom imunohistokemijske metode na Faktor VIII kojim se boje stijenke krvnih žila) nije uočeno suženje lumena krvnih žila kod životinja koje su tretirane pentadekapeptidom BPC 157 (slika 50).

Analizom patohistoloških preparata (slike grafova), vidljiva je nakon prvog tjedna značajna razlika u debljini cijele mrežnice te unutarnjeg mrežastog i naročito unutarnjeg zrnatog sloja kod štakora kojima je retrobulbarno aplicirana L-NAME i fiziološka otopina u odnosu na štakore kojima je retrobulbarno aplicirana fiziološka otopina te štakore kojima je retrobulbarno aplicirana L-NAME i pentadekapeptid BPC 157 (u μg i ng) (slike 51 – 53). Debljina cijele mrežnice te naročito unutarnjeg zrnatog i unutarnjeg mrežastog sloja bila je kod štakora kojima je retrobulbarno aplicirana L-NAME i fiziološka otopina nakon 2. i 4. tjedna značajno smanjena (slike 54 – 59), dok kod štakora kojima je retrobulbarno aplicirana fiziološka otopina te štakora kojima je retrobulbarno apliciran pentadekapeptid BPC 157 (u μg i ng) niti nakon 2. i 4. tjedna nije bilo vidljivo značajno smanjenje debljine cijele mrežnice te unutarnjeg zrnatog i unutarnjeg mrežastog sloja (slike 54 – 59).

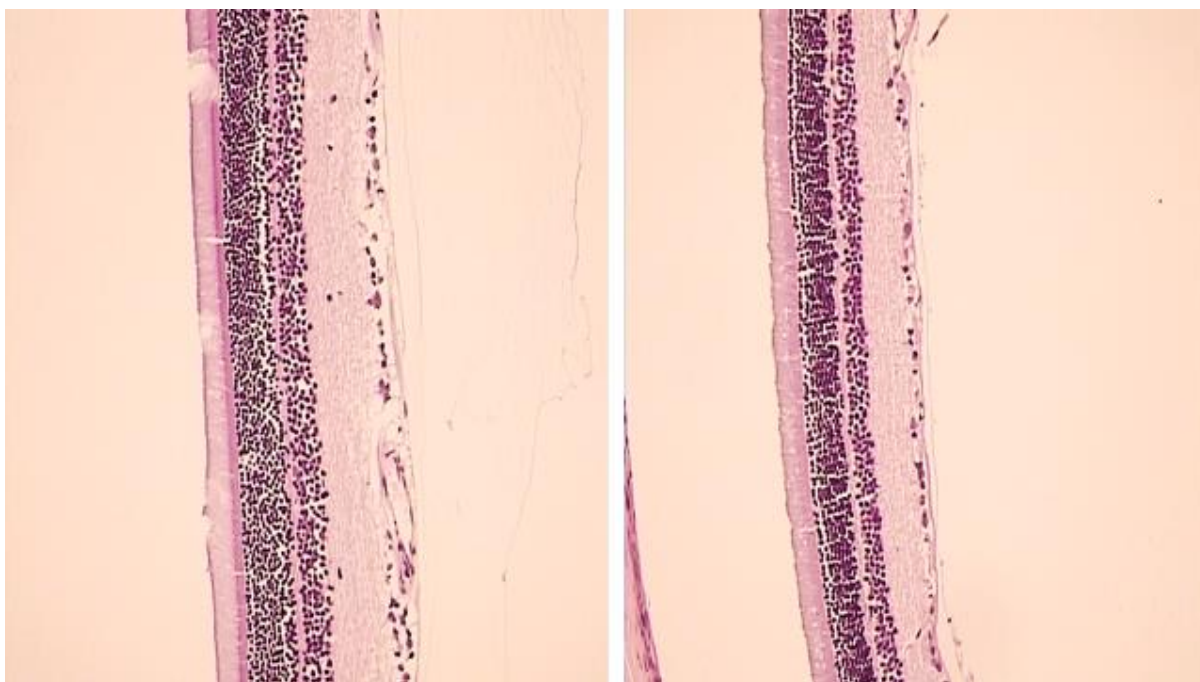


Slika 46. Kod životinja kojima je retrobulbarno aplicirana L-NAME i fiziološka otopina vidljivo je suženje lumena krvnih žila (imunohistokemijsko bojanje na Faktor VIII, Olympus mikroskop, povećanje objektiva 20X).



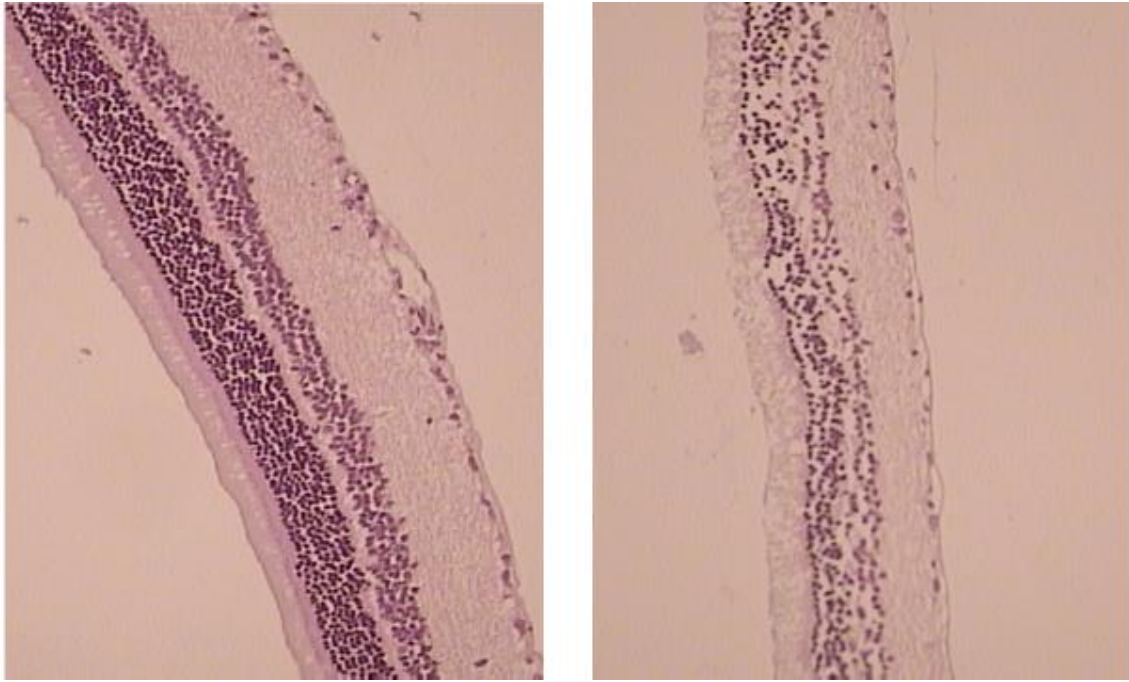
Slika 47. Tjedan dana nakon retrobulbarne aplikacije. Lijevo je prikazana mrežnica štakora kojemu je retrobulbarno aplicirana L-NAME i pentadekapeptid BPC 157. Desno je prikazana mrežnica štakora kojemu je retrobulbarno aplicirana L-NAME i fiziološka otopina. Vidljiva je razlika u debljini slojeva, a time i cijele mrežnice.

(Hemalaun-eozinski preparati, Olympus mikroskop, povećanje objektivna 20X)



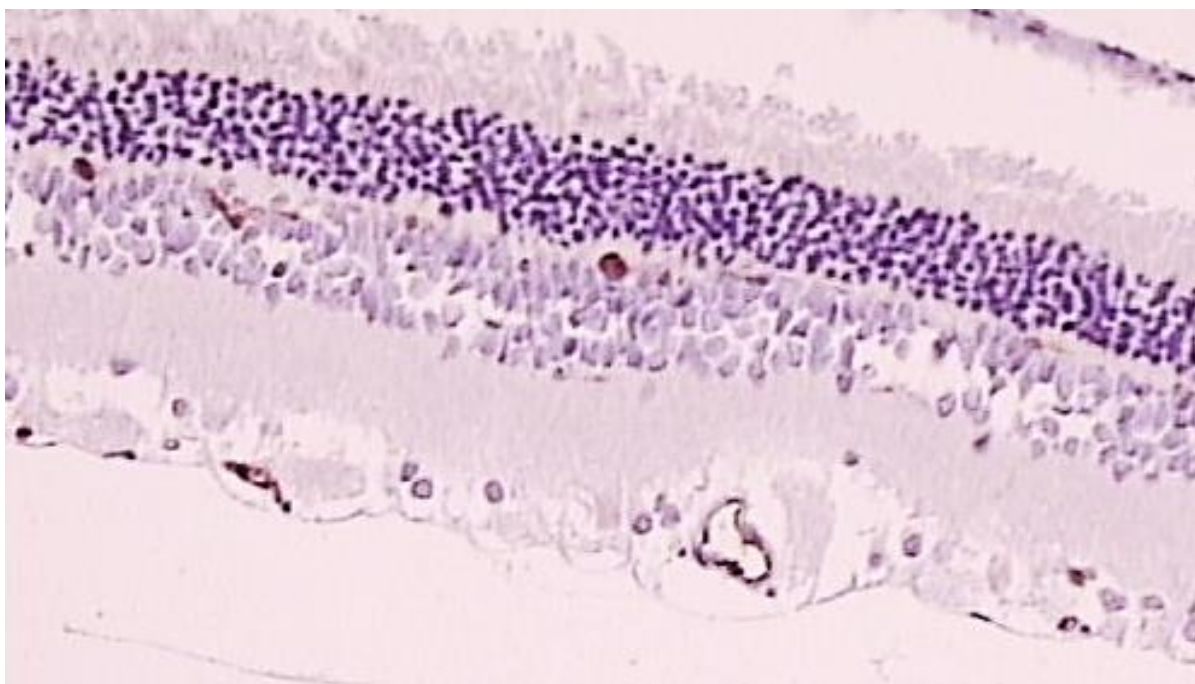
Slika 48. 2 tjedna nakon retrobulbarne aplikacije. Lijevo je prikazana mrežnica štakora kojemu je retrobulbarno aplicirana L-NAME i pentadekapeptid BPC 157. Desno je prikazana mrežnica štakora kojemu je retrobulbarno aplicirana L-NAME i fiziološka otopina. Vidljiva je razlika u debljini slojeva, a time i cijele mrežnice.

(Hemalaun-eozinski preparati, Olympus mikroskop, povećanje objektiva 20X)

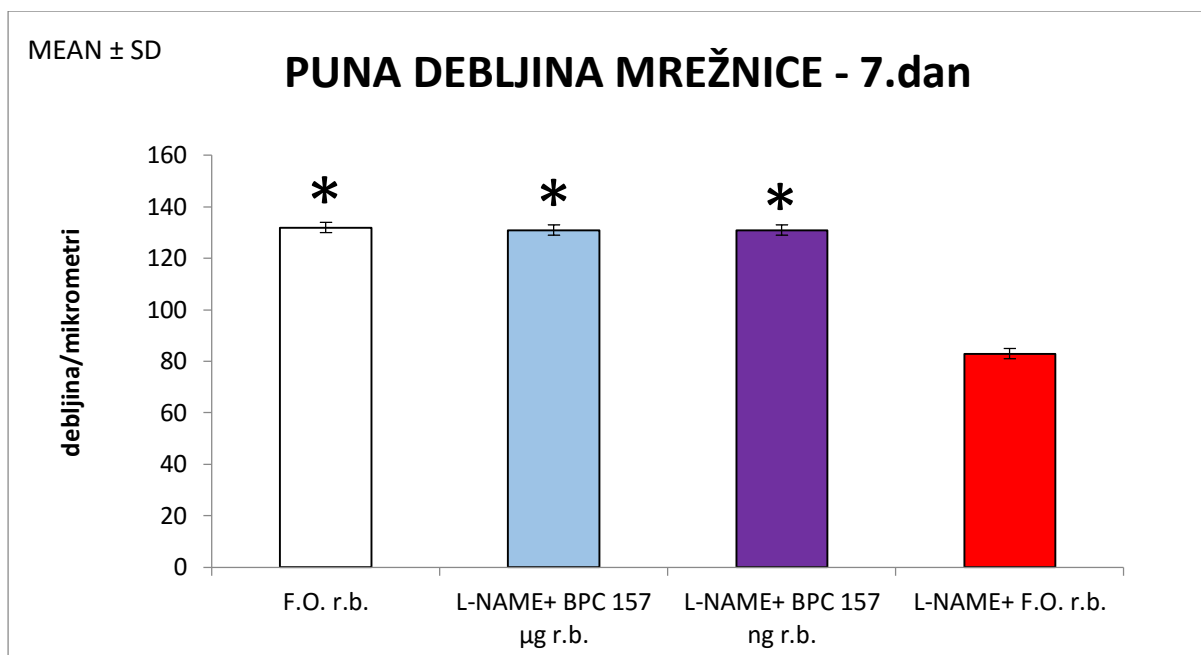


Slika 49. 4 tjedna nakon retrobulbarne aplikacije. Lijevo je prikazana mrežnica štakora kojemu je retrobulbarno aplicirana L-NAME i pentadekapeptid BPC 157. Desno je prikazana mrežnica štakora kojemu je retrobulbarno aplicirana L-NAME i fiziološka otopina. Vidljiva je razlika u debljini slojeva, a time i cijele mrežnice.

(Hemalaun-eozinski preparati, Olympus mikroskop, povećanje objektiva 20X)

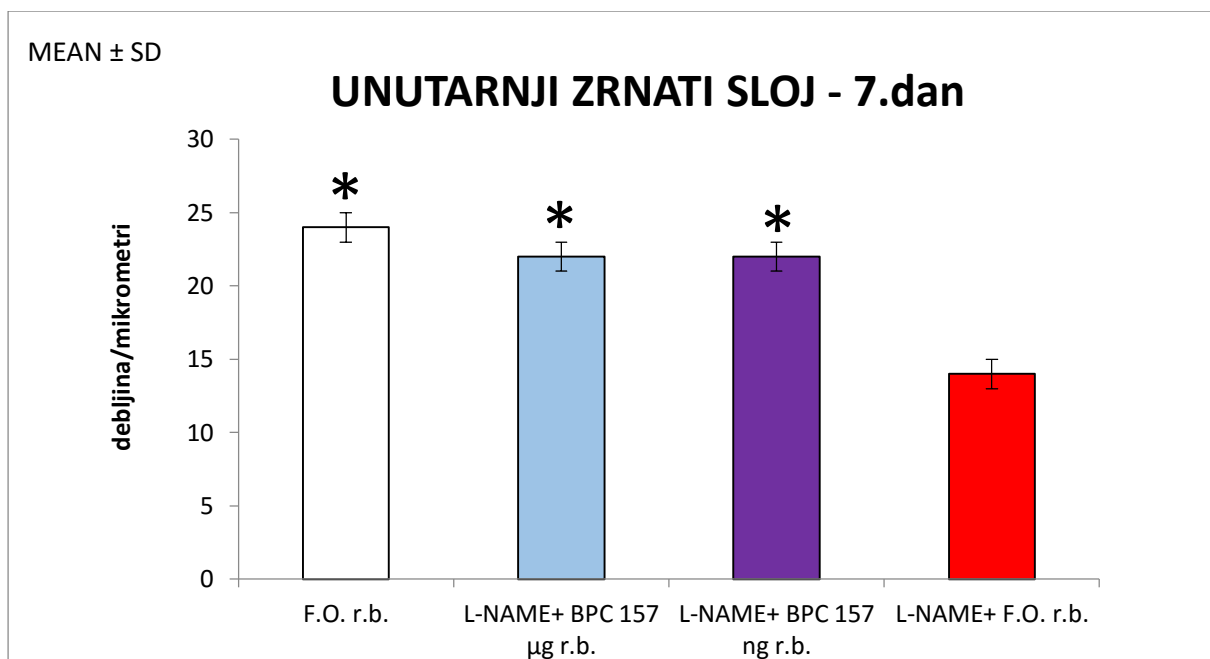


Slika 50. Kod životinja kojima je retrobulbarno aplicirana L-NAME i pentadekapeptid BPC 157 nije uočeno suženje lumena krvnih žila (imunohistokemijsko bojanje na Faktor VIII, Olympus mikroskop, povećanje objektiva 20X).



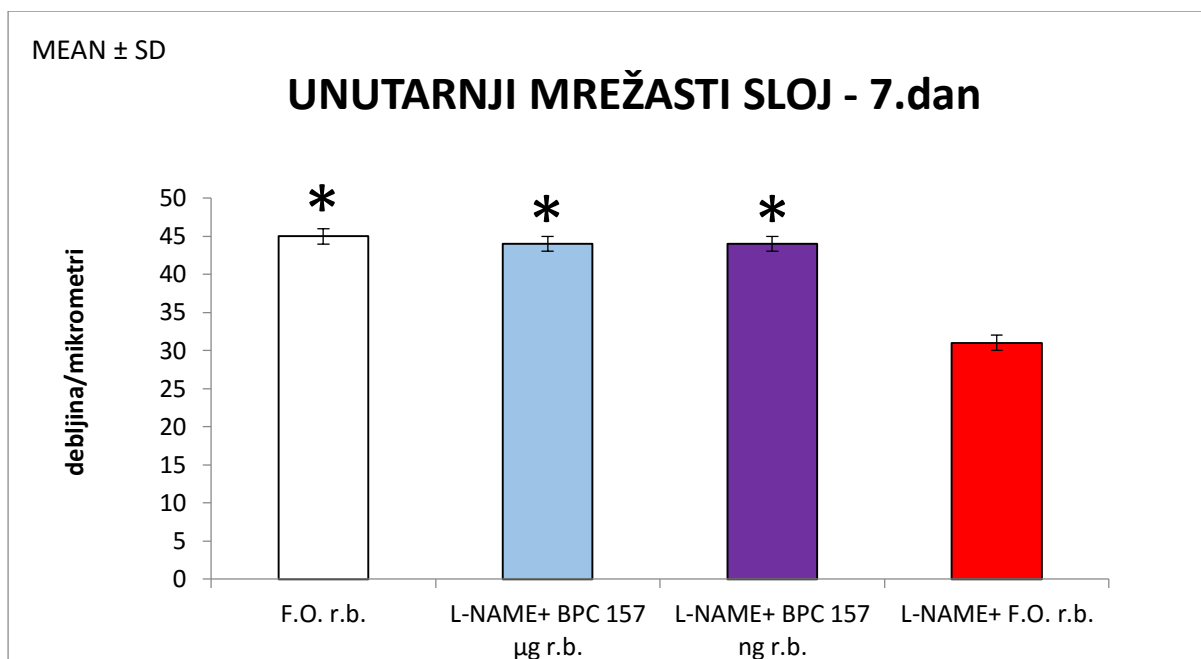
Slika 51. Puna debljina mrežnice nakon 1. tjedna kod štakora kojima je retrobulbarno aplicirana fiziološka otopina, zatim kod štakora kojima je retrobulbarno aplicirana L-NAME i pentadekapeptid BPC 157 (u μg i ng) te štakora kojima je retrobulbarno aplicirana L-NAME i fiziološka otopina. Vidljivo je značajno smanjenje debljine cijele mrežnice kod štakora kojima je retrobulbarno aplicirana L-NAME i fiziološka otopina.

F.O.r.b., L-NAME+BPC157 μg r.b. i L-NAME+BPC157 ng r.b. * $p < 0,05$ nasuprot L-NAME +F.O.r.b.



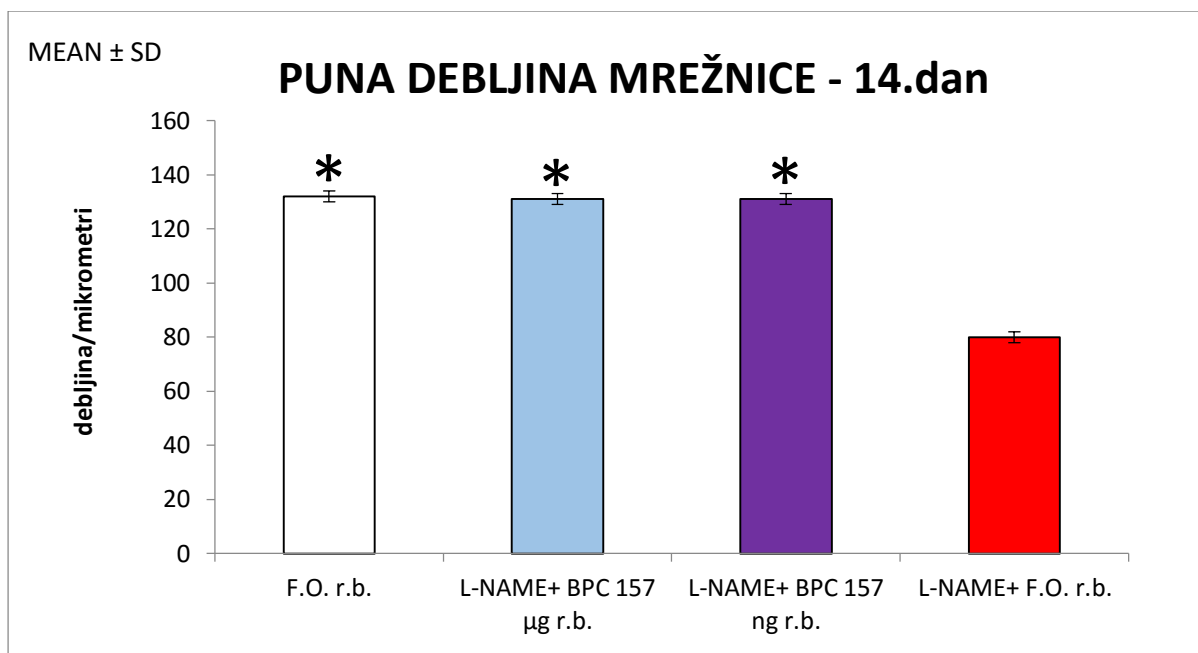
Slika 52. Unutarnji zrnati sloj mrežnice nakon 1. tjedna kod štakora kojima je retrobulbarno aplicirana fiziološka otopina, zatim kod štakora kojima je retrobulbarno aplicirana L-NAME i pentadekapeptid BPC 157 (u μ g i ng) te štakora kojima je retrobulbarno aplicirana L-NAME i fiziološka otopina. Vidljivo je značajno smanjenje debljine unutarnjeg zrnatog sloja kod štakora kojima je retrobulbarno aplicirana L-NAME i fiziološka otopina.

F.O.r.b., L-NAME+BPC157 μ g r.b. i L-NAME+BPC157 ng r.b. * $p < 0,05$ nasuprot L-NAME +F.O.r.b.



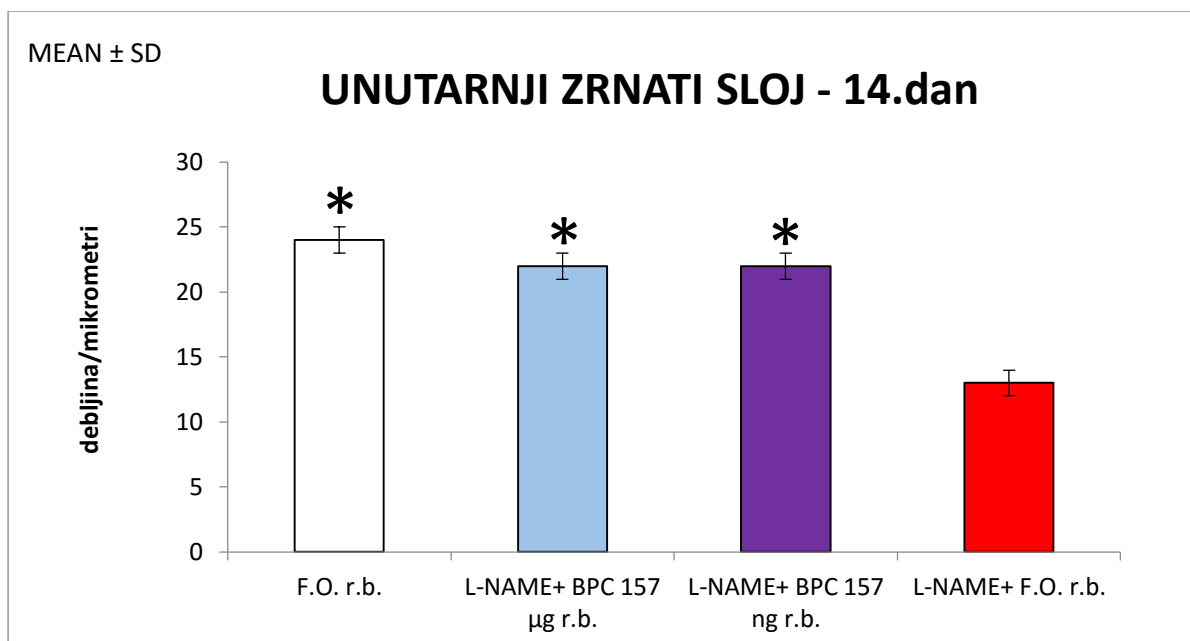
Slika 53. Unutarnji mrežasti sloj mrežice nakon 1. tjedna kod štakora kojima je retrobulbarno aplicirana fiziološka otopina, zatim kod štakora kojima je retrobulbarno aplicirana L-NAME i pentadekapeptid BPC 157 (u μg i ng) te štakora kojima je retrobulbarno aplicirana L-NAME i fiziološka otopina. Vidljivo je značajno smanjenje debljine unutarnjeg mrežastog sloja kod štakora kojima je retrobulbarno aplicirana L-NAME i fiziološka otopina.

F.O.r.b., L-NAME+BPC157 μg r.b. i L-NAME+BPC157 ng r.b. * $p < 0,05$ nasuprot L-NAME +F.O.r.b.



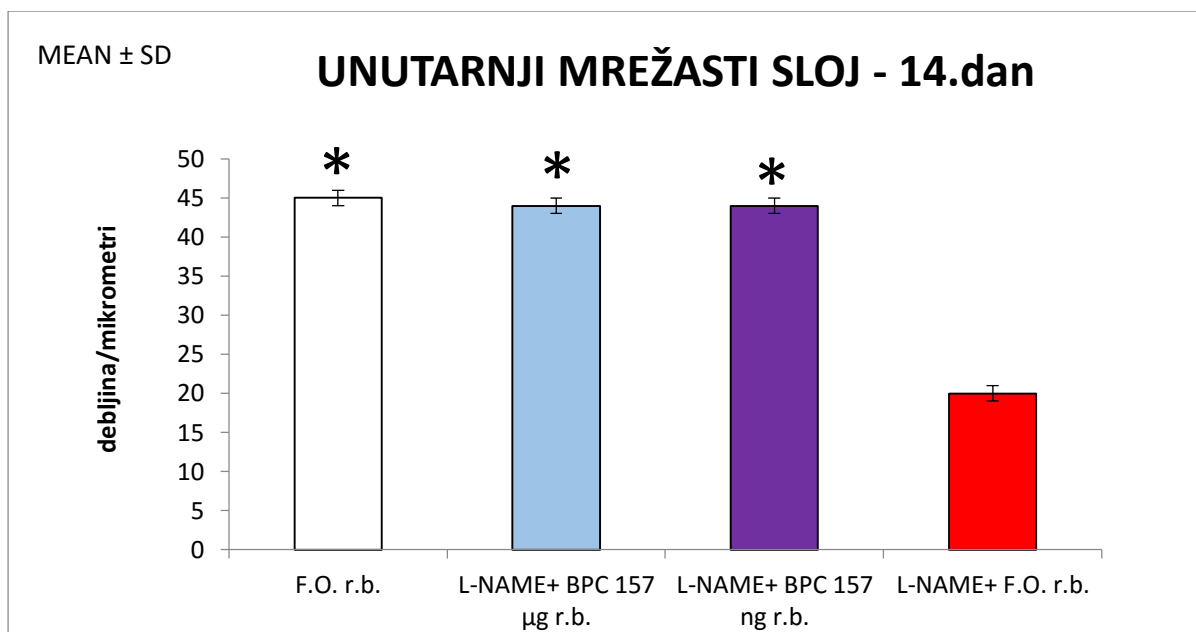
Slika 54. Puna debljina mrežnice nakon 2. tjedna kod štakora kojima je retrobulbarno aplicirana fiziološka otopina, zatim kod štakora kojima je retrobulbarno aplicirana L-NAME i pentadekapeptid BPC 157 (u μg i ng) te štakora kojima je retrobulbarno aplicirana L-NAME i fiziološka otopina. Vidljivo je značajno smanjenje debljine cijele mrežnice kod štakora kojima je retrobulbarno aplicirana L-NAME i fiziološka otopina.

F.O.r.b., L-NAME+BPC157 μg r.b. i L-NAME+BPC157 ng r.b. * $p < 0,05$ nasuprot L-NAME +F.O.r.b.



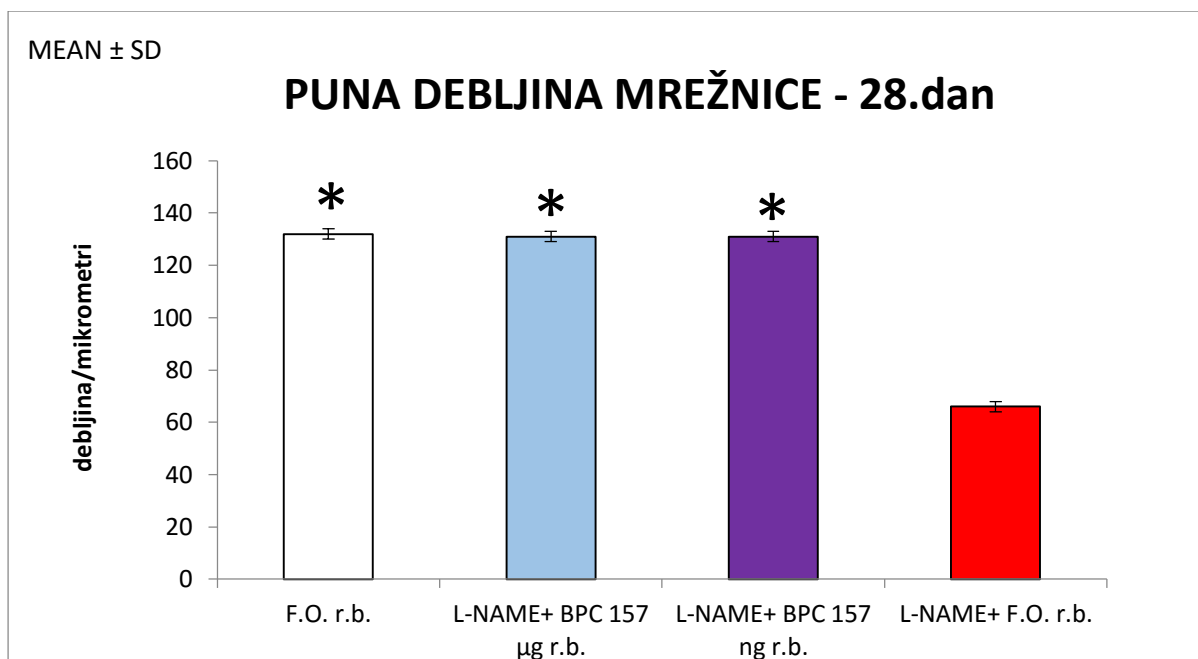
Slika 55. Unutarnji zrnati sloj mrežnice nakon 2. tjedna kod štakora kojima je retrobulbarno aplicirana fiziološka otopina, zatim kod štakora kojima je retrobulbarno aplicirana L-NAME i pentadekapeptid BPC 157 (u µg i ng) te štakora kojima je retrobulbarno aplicirana L-NAME i fiziološka otopina. Vidljivo je značajno smanjenje debljine unutarnjeg zrnatog sloja kod štakora kojima je retrobulbarno aplicirana L-NAME i fiziološka otopina.

F.O.r.b., L-NAME+BPC157 µg r.b. i L-NAME+BPC157 ng r.b. * $p < 0,05$ nasuprot L-NAME +F.O.r.b.

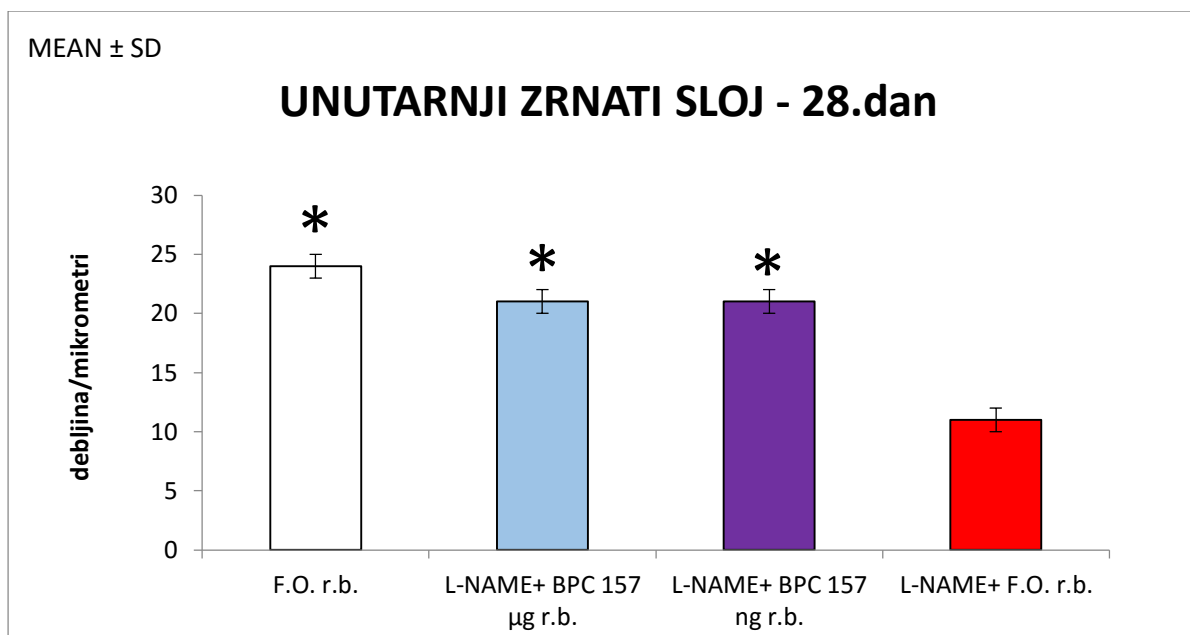


Slika 56. Unutarnji mrežasti sloj mrežnice nakon 2. tjedna kod štakora kojima je retrobulbarno aplicirana fiziološka otopina, zatim kod štakora kojima je retrobulbarno aplicirana L-NAME i pentadekapeptid BPC 157 (u μg i ng) te štakora kojima je retrobulbarno aplicirana L-NAME i fiziološka otopina. Vidljivo je značajno smanjenje debljine unutarnjeg mrežastog sloja kod štakora kojima je retrobulbarno aplicirana L-NAME i fiziološka otopina.

F.O.r.b., L-NAME+BPC157 μg r.b. i L-NAME+BPC157 ng r.b. * $p < 0,05$ nasuprot L-NAME +F.O.r.b.

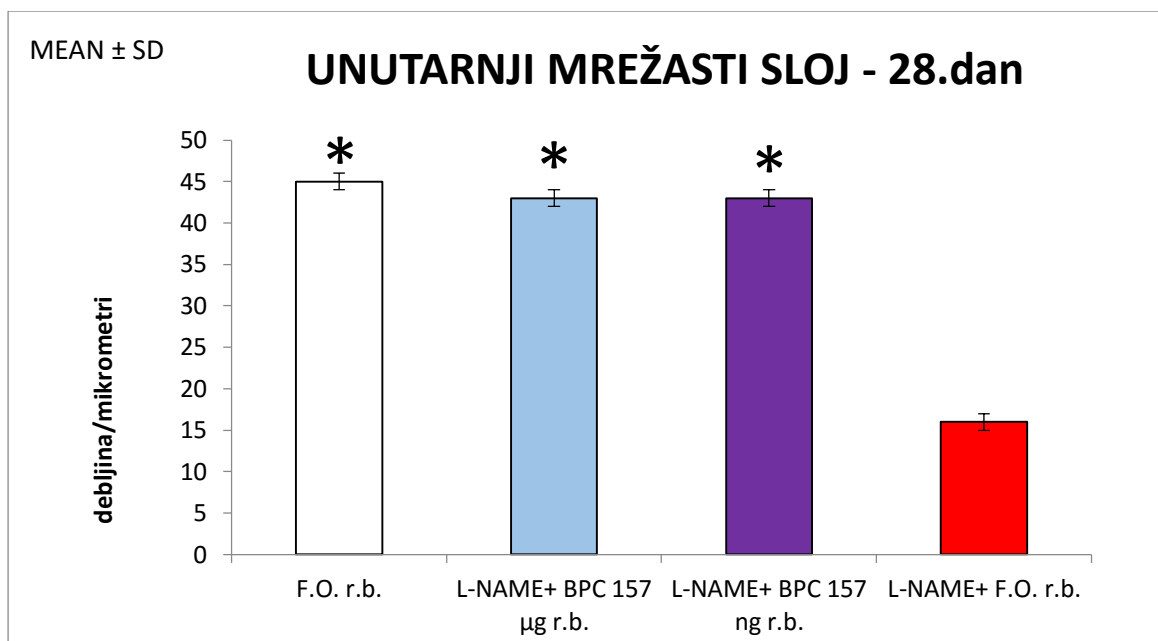


Slika 57. Puna debljina mrežnice nakon 4. tjedna kod štakora kojima je retrobulbarno aplicirana fiziološka otopina, zatim kod štakora kojima je retrobulbarno aplicirana L-NAME i pentadekapeptid BPC 157 (u μg i ng) te štakora kojima je retrobulbarno aplicirana L-NAME i fiziološka otopina. Vidljivo je značajno smanjenje debljine cijele mrežnice kod štakora kojima je retrobulbarno aplicirana L-NAME i fiziološka otopina. F.O.r.b., L-NAME+BPC157 μg r.b. i L-NAME+BPC157 ng r.b. * $p < 0,05$ nasuprot L-NAME +F.O.r.b.



Slika 58. Unutarnji zrnati sloj mrežnice nakon 4. tjedna kod štakora kojima je retrobulbarno aplicirana fiziološka otopina, zatim kod štakora kojima je retrobulbarno aplicirana L-NAME i pentadekapeptid BPC 157 (u μg i ng) te štakora kojima je retrobulbarno aplicirana L-NAME i fiziološka otopina. Vidljivo je značajno smanjenje debljine unutarnjeg zrnatog sloja kod štakora kojima je retrobulbarno aplicirana L-NAME i fiziološka otopina.

F.O.r.b., L-NAME+BPC157 μg r.b. i L-NAME+BPC157 ng r.b. * $p < 0,05$ nasuprot L-NAME +F.O.r.b.



Slika 59. Unutarnji mrežasti sloj mrežnice nakon 4. tjedna kod štakora kojima je retrobulbarno aplicirana fiziološka otopina, zatim kod štakora kojima je retrobulbarno aplicirana L-NAME i pentadekapeptid BPC 157 (u μg i ng) te štakora kojima je retrobulbarno aplicirana L-NAME i fiziološka otopina. Vidljivo je značajno smanjenje debljine unutarnjeg mrežastog sloja kod štakora kojima je retrobulbarno aplicirana L-NAME i fiziološka otopina.

F.O.r.b., L-NAME+BPC157 μg r.b. i L-NAME+BPC157 ng r.b. * $p < 0,05$ nasuprot L-NAME +F.O.r.b.

6. RASPRAVA

Rezultati ovoga istraživanja potvrđuju postavljenu hipotezu i pokazuju da retrobulbarna primjena pentadekapeptida BPC 157 sprječava, odnosno uklanja vazokonstriktivno djelovanje retrobulbarno aplicirane L-NAME. To je vidljivo kako iz rezultata snimanja očne pozadine i snimanja ponašanja tretiranih životinja, tako i iz rezultata analize patohistoloških preparata.

Istraživanjem je isključena i mogućnost da sam volumen tekućine apliciran retrobulbarno uzrokuje vazokonstriktivne promjene na očnoj pozadini, a također je isključena mogućnost da sam pentadekapeptid BPC 157 apliciran retrobulbarno uzrokuje promjene na očnoj pozadini.

Usporedbe su pokazale da se skupine kojima je retrobulbarno apliciran pentadekapeptid BPC 157 statistički značajno razlikuju od skupina kod kojih pentadekapeptid nije bio apliciran. Naime, 20 minuta nakon aplikacije L-NAME svim je skupinama životinja snimljena očna pozadina i rezultati su bili isti, odnosno postojali su znakovi ishemije očne pozadine, što je bilo za očekivati, s obzirom da je retrobulbarno aplicirana L-NAME koja je vazokonstriktor. Nakon snimanja očne pozadine, prvoj skupini životinja retrobulbarno je apliciran pentadekapeptid BPC 157 u mikrogramima, drugoj skupini pentadekapeptid BPC 157 u nanogramima, a trećoj skupini fiziološka otopina te je nakon 20 minuta ponovno snimljena očna pozadina. Kod skupina kojima je nakon aplikacije L-NAME aplicirana fiziološka otopina, uočene su, već oftalmoskopskim pregledom, ishemične promjene očne pozadine: umjerena do jaka generalizirana iregularnost promjera krvnih žila mrežnice s umjerenom do jakom atrofijom diska vidnog živca te slabo do izrazito slabo vidljivom prezentacijom

krvnih žila žilnice, dok je u skupinama kojima je apliciran pentadekapeptid BPC 157 očna pozadina bila uredna s normalnom prezentacijom krvnih žila mrežnice i žilnice. Učinak je bio isti bez obzira je li primijenjena mikrogramska ili nanogramska koncentracija pentadekapeptida BPC 157.

Važno je istaknuti da kod kontrolne skupine životinja, skupine kojoj je retrobulbarno aplicirana samo fiziološka otopina, nije bilo promjena na očnoj pozadini u odnosu na normalni oftalmoskopski nalaz, odnosno očnu pozadinu netretiranih životinja. Očna pozadina skupine životinja kojima je retrobulbarno aplicirana samo fiziološka otopina bila je uredna s normalnom prezentacijom krvnih žila mrežnice i žilnice.

Vjerojatnost da pentadekapeptid BPC 157 apliciran retrobulbarno može spriječiti ili ukloniti vazokonstriktivno djelovanje retrobulbarno aplicirane L-NAME na arterije mrežnice, pretpostavljena je analizom prijašnjih studija u kojima je pokazan vazokonstriktivan učinak L-NAME na krvne žile, koji je preveniran i uklonjen primjenom pentadekapeptida BPC 157.

Naime, u mnogim studijama pokazano je da pentadekapeptid BPC 157 utječe na otpuštanje NO, posebno njegov antagonizam na efekt NOs-blokera, L-NAME, NO-prekursora te L-arginina u raznim tkivima, u raznih životinjskih vrsta, te njegov učinak na modulaciju funkcije NO-sustava (38, 63).

Osim toga, koristan učinak pentadekapeptida BPC 157 dokazan je i u analizi učinaka na stvaranje tromba, gdje je pentadekapeptid BPC 157 spriječio stvaranje tromba na mjestu kreirane aortalne anastomoze, a samim time i prijeteću ishemiju donjeg ekstremiteta (60). Niz je opisanih pozitivnih učinaka pentadekapeptida BPC 157 na krvne žile prema različitim vrstama oštećenja, istraživani su različiti aspekti vaskularnog odgovora na ozljede (oštećenje endotela, zgrušavanje, tromboza,

vazokonstrikcija, vazodilatacija, vaskulogeneza, formiranje edema) (58 – 60). Uz to, pentadekapeptid BPC 157 ima angiogeni efekt (38, 43 – 45, 57, 77 – 80), održava integritet endotela (40, 60, 81), utječe na porast endotelina u serumu što štiti endotel kao i efekt na NO sustav (39, 63, 82) što je značajno zato što disfunkcija endotela može dovesti do niske razine NO, a pentadekapeptid BPC 157 korelira i s NO prekursorom i NOs-blokerom (39, 63, 82). Također je poznato da hipoksična ozljeda endotela aktivira elk-1/egr-1 kaskadu, što dovodi do nakupljanja leukocita i trombocita te potencijalno stvaranja ugruška (83).

Svi navedeni učinci ukazuju na vazoprotektivno djelovanje pentadekapeptida BPC 157, što je u ovoj studiji vidljivo također i kroz analizu ponašanja životinja.

Skupina životinja kojoj je retrobulbarno aplicirana L-NAME i fiziološka otopina pokazivala je promjene u ponašanju u odnosu na skupine životinja kojima je uz L-NAME retrobulbarno apliciran pentadekapeptid BPC 157. Životinje su nepomično stajale na nepoznatoj podlozi na koju su stavljene i nisu istraživale teren, dok su u usporedbi s njima, skupine kojima je retrobulbarno apliciran pentadekapeptid BPC 157 istraživale nepoznatu podlogu.

Također, mahanjem plavo-zelenom rukavicom nije izazvana nikakva reakcija kod skupine životinja koje nisu tretirane pentadekapeptidom BPC 157, dok su skupine životinja tretiranih s pentadekapeptidom BPC 157 na podražaj plavo-zelenom rukavicom zauzimale obrambeni stav.

U prijašnjim su istraživanjima uspoređivani modeli ponašanja štakora nakon operacije mozga s oštećenjima različitih dijelova korteksa s ponašanjem normalnih štakora.

Štakori su bili postavljeni blizu ruba otvorenog prostora čiji su kutovi sadržavali štitove. Iza jednoga štita, koji se vizualno razlikovao od drugih, bila je postavljena hrana. Cilj

je bio uočiti promjene u ponašanju, odnosno orijentaciji normalnih i operiranih životinja u neposrednom i udaljenom okruženju. Kinestezija i osjet mirisa nisu imali ulogu u određivanju smjera odgovora. Ovaj je rezultat tumačen kao pokazatelj da operirane, kao i neoperirane životinje vizualno percipiraju objekt, ali uz pomoć slušnih i vizualnih karakteristika prostora, odnosno sobe u kojoj su promatrani (71).

Slično je dokazano i u našem istraživanju, štakori kojima je retrobulbarno apliciran pentadekapeptid BPC 157 u istraživanju nepoznate podloge oslanjali su se na vid, a ne na osjet mirisa i kinesteziju. Također, primijećeno je da reagiraju na podražaje iz okoline, u prostoriji je morala biti potpuna tišina kako bi oni nesmetano istraživali teren. S druge strane, životinje kojima nije retrobulbarno apliciran pentadekapeptid BPC 157 i u uvjetima potpune tišine ostajale su na sredini nepoznate podloge, nesigurno su njuškale oko sebe i nisu kretale u istraživanje.

Promatrana je i reakcija štakora na podražaj plavo-zelenom rukavicom drugi dan nakon retrobulbarne aplikacije fiziološke otopine, L-NAME i fiziološke otopine te L-NAME i pentadekapeptida BPC 157. Dobiveni su rezultati uspoređeni s prijašnjim modelima istraživanja obrambenog ponašanja štakora. U prijašnjim je modelima opisano normalno socijalno ponašanje štakora, procjene rizika u obrani, socijalna distanca, karakteristična reakcija štakora kada zauzimaju obrambeni stav (72 – 75). Usporedbom s prijašnjim modelima, dokazano je da štakori kojima je retrobulbarno aplicirana samo fiziološka otopina te štakori kojima je retrobulbarno aplicirana L-NAME i pentadekapeptid BPC 157 normalno reagiraju na podražaj, dok štakori kojima je retrobulbarno aplicirana L-NAME i fiziološka otopina uopće ne reagiraju.

U novijim je istraživanjima dokazano da „slijepi“ odrasli štakori, štakori kojima su sašivene vjeđe, mogu normalno obavljati prostorne zadatke kada primaju signal

izvana u elektrode koje su ugrađene obostrano u vidni korteks. Štakorima je u mozak ugrađen čip (digitalni geomagnetski kompas) koji određuje gdje se nalazi sjever i jug. Pored čipa, štakorima su u vidni korteks ugrađene dvije elektrode. Kada je štakor okrenut prema sjeveru, elektrode stimuliraju desnu stranu vidnog korteksa, a prema jugu lijevu stranu vidnog korteksa. Drugim riječima, štakor može vidjeti u kojemu je smjeru okrenut bez da išta vidi očima. Elektrode koje su ugrađene u vidni korteks u kombinaciji s digitalnim geomagnetskim kompasom omogućile su štakorima da traže hranu u labirintu oblika slova T ili složenijem labirintu. „Slijepi“ su štakori u početku bili malo dezorijentirani, ali su se već nakon dva dana naučili snalaziti u labirintu (uz pomoć geomagnetskog kompasa) jednako dobro kao štakori koji vide. Kada su im uklonili implantate, štakori su ponovno bili izgubljeni (76).

Usporedbom ponašanja štakora kojima je retrobulbarno aplicirana fiziološka otopina i L-NAME te skupinama štakora kojima je retrobulbarno apliciran pentadekapeptid BPC 157 i L-NAME s normalnim ponašanjem štakora te ponašanjem „slijepih“ štakora, kojima su sašivene vjeđe (koja su opisana u prijašnjim istraživanjima) mogu se uočiti neke sličnosti. Kada su „slijepim“ štakorima uklonili implantate, ponašali su se slično kao i skupina štakora kojoj je retrobulbarno aplicirana L-NAME i fiziološka otopina. Štakori su bili dezorijentirani, nisu pronalazili put u labirintu, odnosno nepomično su stajali na nepoznatoj podlozi, ne istražujući prostor i ne reagirajući na podražaj. Iz ponašanja štakora sličnog onom „slijepih“ štakora kojima su sašivene vjeđe, može se zaključiti da je došlo do gubitka vida kod skupine štakora kojima je retrobulbarno aplicirana L-NAME i fiziološka otopina. S druge strane, skupine štakora kojima je retrobulbarno apliciran pentadekapeptid BPC 157 i L-NAME ponašale su se slično ranije dokazanom ponašanju normalnih štakora. Stavljanjem na nepoznatu podlogu,

odmah su krenuli u istraživanje te su na podražaj reagirali zauzimajući obrambeni stav, sličan u već ranije opisanim istraživanjima.

Vazoprotektivno djelovanje pentadekapeptida BPC 157 nadalje je dokazano i analizom patohistoloških preparata, na kojima je uočljiva razlika u debljini unutarnjih slojeva, a time i cijele mrežnice kod skupina životinja tretiranih s pentadekapeptidom BPC 157 i skupina kojima nije apliciran pentadekapeptid BPC 157. Na patohistološkim preparatima skupine životinja kojima nije retrobulbarno apliciran pentadekapeptid BPC 157 vidljivo je stanjenje unutarnjih slojeva mrežnice, naročito unutarnjeg mrežastog sloja te unutarnjeg zrnatog sloja, dok je u sloju ganglijskih stanica uočena njihova degeneracija, a u sloju živčanih vlakana uži lumen krvnih žila. Također je na preparatima skupine životinja kojima nije apliciran pentadekapeptid BPC 157 vidljivo smanjenje debljine cijele mrežnice u odnosu na skupinu kojoj je retrobulbarno apliciran pentadekapeptid BPC 157. Uzrok razlici u debljini unutarnjih slojeva mrežnice između skupina tretiranih s pentadekapeptidom BPC 157 i netretiranih skupina upravo je u ranije opisanoj dvostrukoj opskrbi mrežnice krvlju. Mrežnica ima dvostruku opskrbu krvlju, unutarnje slojeve opskrbljuju ogranci središnje mrežnične arterije koji se odvajaju u sloju živčanih vlakana, odlaze do sloja ganglijskih stanica, a zatim se granaju u kapilare sve do vanjskog dijela unutarnjeg zrnatog sloja. Svi su daljnji slojevi mrežnice avaskularni i prehranjuju se difuzijom iz koriokapilarnog sloja žilnice. Iz navedenog se može zaključiti da će vazokonstrikcija središnje mrežnične arterije i njenih ogranaka prvenstveno uzrokovati promjene upravo u slojevima koji se putem njih opskrbljuju, a to je već dokazano u ranijim istraživanjima.

U prijašnjim je istraživanjima dokazano da 90 minuta nakon ishemije važan antioksidativni čimbenik superoksid-dismutaza (SOD) i ekstrakt Ginko biloba (EGB 761) značajno smanjuju razvoj reperfuzijskog edema unutarnjeg mrežastog sloja

mrežnice, čak i 24 sata nakon reperfuzije te značajno sprječavaju migraciju neutrofila i infiltraciju leukocita (32). U navedenom istraživanju nisu ispitivane ultrastrukturalne promjene, ali je u ranijim istraživanjima na zečevima utvrđeno da do vidljivih promjena dolazi u očima koje su bile izložene ishemiji od 90 do 120 minuta (84). Promjene su bile vidljive elektronskim mikroskopom kao jednostavno fokalno oticanje živčanih vlakana u središtu lezije, degeneracija ganglijskih i bipolarnih stanica, dok su astrociti bili najotporniji na hipoksiju (32). Navedenim istraživanjima također je dokazana važnost trajanja ishemije i reperfuzije u sprječavanju nepovratnih promjena u stanicama mrežnice. Naime, mrežnica je živčano tkivo te je kao i mozak izrazito osjetljiva na ishemiju.

U prijašnjim je istraživanjima također istaknut i neuroprotektivni učinak egzogenog pentadekapeptida BPC 157 pri eksperimentalnoj kranio-cerebralnoj ozljedi (85), a time je još dodatno naglašen potencijal pentadekapeptida BPC 157 u prevenciji posljedica ishemije na mrežnicu i, što je najvažnije, u sprječavanju gubitka vida.

Na kraju treba istaknuti da pentadekapeptid BPC 157 ima dokazano siguran profil u toksikološkim studijama i bez nuspojava je u kliničkim pokusima, a koristi se bez nosača (86, 87). Njegov učinak nastaje isključivo djelovanjem samog peptida.

Iz svega navedenog može se zaključiti da je pentadekapeptid BPC 157 pogodan u širokoj kliničkoj primjeni, a time i u liječenju ishemije očne pozadine.

7. ZAKLJUČCI

- Ishemija očne pozadine nije uočena oftalmoskopskim pregledom nakon retrobulbarne aplikacije fiziološke otopine.
- Pentadekapeptid BPC 157 retrobulbarnom aplikacijom antagonizira vazokonstriktivno djelovanje retrobulbarno aplicirane L-NAME.
- Vazokonstrikcija mrežničnih arterija spriječena je retrobulbarnom aplikacijom pentadekapeptida BPC 157.
- Ishemija očne pozadine nije uočena oftalmoskopskim pregledom nakon retrobulbarne aplikacije pentadekapeptida BPC 157.
- Nakon retrobulbarne aplikacije pentadekapeptida BPC 157 očuvani su unutarnji slojevi mrežnice.
- Retrobulbarnom aplikacijom pentadekapeptid BPC 157 sprječava gubitak vida.
- Učinak pentadekapeptida BPC 157 javlja se prilikom primjene μg i ng doza.
- Učinak pentadekapeptida BPC 157 javlja se kod retrobulbarne primjene te se može govoriti o lokalnom učinku.
- Ovi rezultati predstavljaju dobru osnovu za daljnje izučavanje učinka pentadekapeptida BPC 157 te njegovu moguću primjenu u terapiji.

8. SAŽETAK

Ženke Wistar štakora, 200g, randomizirano podijeljene, retrobulbarno su tretirane sa: L-NAME (0,1ml/0,2mg/oko) i BPC 157 (0,1ml/0,2µg/oko, 20 minuta nakon primjene L-NAME); L-NAME (0,1ml/0,2mg/oko) i BPC 157 (0,1ml/0,2ng/oko, 20 minuta nakon primjene L-NAME); L-NAME (0,1ml/0,2mg/oko) i 0,9% NaCl (0,1ml/oko, 20 minuta nakon primjene L-NAME). Kontrolne su životinje istovremeno retrobulbarno primale jednaki volumen 0,9% NaCl.

USB mikroskopskom kamerom „Veho discovery VMS-004 deluxe“ i „VOLK“ digital wide field lupom za indirektnu oftalmoskopiju snimana je očna pozadina. Inicijalno, životinje su snimane: prije retrobulbarne aplikacije L-NAME (odnosno 0,9% NaCl); 20 minuta nakon aplikacije L-NAME (odnosno 0,9% NaCl); ponovno nakon aplikacije BPC 157 (odnosno 0,9% NaCl) te nakon 20 minuta. Nadalje snimane su 1. i 2. dan nakon aplikacije te nakon 1., 2. i 4. tjedna (neposredno prije žrtvovanja).

Očna je pozadina analizirana računalnim programom za analizu fotografija te patohistološkom analizom bulbusa na standardnim rezovima, uklopljenog u parafin i bojenog hemalaun eozinom.

Snimano ponašanje životinja uključivalo je vrijeme imobilnosti životinja nakon stavljanja na nepoznatu podlogu i reakciju životinja na podražaj plavo-zelenom rukavicom.

Retrobulbarno aplicirana L-NAME uzrokovala je vazokonstrikciju arterija mrežnice, ishemiju mrežnice te značajnu imobilnost životinja.

Retrobulbarna primjena BPC 157 dovela je do oporavka mrežnične ishemije te je spriječila njenu atrofiju. Ponašanje životinja bilo je normalno.

Ključne riječi: vazokonstrikcija arterija mrežnice, BPC 157, L-NAME

9. SUMMARY

Effect of retrobulbar application pentadecapeptid BPC 157 on effect of retrobulbar application L-NAME in rats

Mirna Zlatar (2016)

Female Wistar rats, 200 g, randomly assigned, were treated retrobulbar with: L-NAME (0.1ml/0.2mg/eye) and BPC 157 (0.1ml/0.2µg/eye 20 minutes after L-NAME application); L-NAME (0.1ml/0.2mg/eye) and BPC 157 (0.1ml/0.2ng/eye 20 minutes after L-NAME); L-NAME (0.1ml/0.2 mg/eye) and 0.9% NaCl (0.1ml/eye 20 minutes after L-NAME application).

Control animals simultaneously received retrobulbar equivolume of 0.9% NaCl.

With a USB microscope camera „Veho discovery VMS-004 deluxe“ and "VOLK" digital wide field loupe for indirect ophthalmoscope eye fundus was recorded in the following time periods: before retrobulbar application of L-NAME (or 0.9% NaCl); 20 minutes after L-NAME (or 0.9% NaCl); again after BPC 157 (or 0.9% NaCl), and 20 minutes after. Furthermore, recording was performed at the post-application day 1, 2, and 7, 14, 28 (last day, just before the sacrifice).

The fundus was analysed by photo analysis software and by histopathologic eyeball analysis on standard sections, paraffin embedded and hemalaun-eosin stained.

The animals behavior was filmed, observing the following parameters: time of immobility and reaction time to visual stimuli (blue-green glove).

The retrobulbar application of L-NAME causes the vasoconstriction of the retina's arteries, retinal ischemia, while retrobulbar application of BPC 157 leads to retinal ischemia recovery, prevents its atrophy and restores normal animal behavior.

Keywords: vasoconstriction of retinal arteries, BPC 157, L-NAME

10. POPIS LITERATURE

1. Duker J.S. Retinal Arterial Obstruction. U: Yanoff & Duker. Ophthalmology. Amsterdam: Elsevier Inc; 2014, str. 518-526.
2. Osborne NN1, Casson RJ, Wood JP, Chidlow G, Graham M, Melena J. Retinal ischemia: mechanisms of damage and potential therapeutic strategies. Prog Retin Eye Res. 2004 Jan;23(1):91-147.
3. Šikić J. Mrežnica. U: Čupak K, Gabrić N, Cerovski B i sur. Oftalmologija. Zagreb: Nakladni zavod Globus; 2004, str. 754-756.
4. Williams DL. Rabbit and rodent ophthalmology. EJCAP. 2007 Dec;17(3): 242-252.
5. Williams DL. Ocular disease in rats. Vet Ophthalmol. 2002 Sep;5(3):183-91.
6. Böhm MR1, Mertsch S, König S, Spieker T, Thanos S. Macula-less rat and macula-bearing monkey retinas exhibit common lifelong proteomic changes. Neurobiol Aging. 2013 Nov;34(11):2659-75.
7. Purves D, Augustine GJ, Fitzpatrick D i sur. Anatomy of the Eye.U: NeuroScience 3nd. Sunderland (MA): Sinauer Associates; 2004, str. 229-231.
8. La Vail MM, Hild W. Histotypic organization of the rat retina in vitro.Z Zellforsch Mikrosk Anat. 1971;114(4):557-79.
9. Hansson HA. Scanning electron microscopy of the rat retina. Z Zellforsch Mikrosk Anat. 1970;107(1):23-44.
10. Hansson HA. Scanning electron microscopic studies on the synaptic bodies in the rat retina. Z Zellforsch Mikrosk Anat. 1970;107(1):45-53.
11. Hansson HA. Ultrastructure of the surface of the epithelial cells in the rat retina. Z Zellforsch Mikrosk Anat. 1970;105(2):242-51.

12. Reifler AN, Chervenak AP, Dolikian ME i sur. The rat retina has five types of ganglion-cell photoreceptors. *Exp Eye Res.* 2015 Jan;130:17-28.
13. Feeney L. The phagolysosomal system of the pigment epithelium. A key to retinal disease. *Invest Ophthalmol.* 1973 Sep;12(9):635-8.
14. La Vail MM. Survival of some photoreceptor cells in albino rats following long-term exposure to continuous light. *Invest Ophthalmol.* 1976 Jan;15(1):64-70.
15. Jacobs GH, Neitz J, Deegan JF 2nd. Retinal receptors in rodents maximally sensitive to ultraviolet light. *Nature.* 1991 Oct 17;353(6345):655-6.
16. Jacobs GH, Fenwick JA, Williams GA. Cone-based vision of rats for ultraviolet and visible lights. *J Exp Biol.* 2001 Jul;204(Pt 14):2439-46.
17. Hecht E. *Optics*, 2nd. Mass: Addison-Wesley; 1987.
18. Crawford MLJ, Andersen RA, Blake R, Jacobs GH, Neumeyer C. Interspecies comparisons in the understanding of human visual perception. U: Spillman L, Werner J.S. *Visual Perception: The Neurophysiological Foundations.* San Diego: Academic Press, Inc; 1990. str.34.
19. Brown JE. Dendritic fields of retinal ganglion cells of the rat. *J Neurophysiol.* 1965 Nov;28(6):1091-100.
20. Curcio CA, Allen KA. Topography of ganglion cells in human retina. *J Comp Neurol.* 1990; 300(1):5-25.
21. Meister M, Berry MJ 2nd. The neural code of the retina. *Neuron.* 1999 Mar;22(3):435-50.
22. Marc RE. Chromatic organization of the retina. U: LaVail M, Hollyfield J. *Cell biology of the eye.* New York: Academic Press; 1982. str. 435-473.
23. Ahnelt P, Kolb H. The mammalian photoreceptor mosaic-adaptive design. *Prog Ret Eye Res.* 2000;19:711–777.

24. Moncada S, Higgs EA. Endogenous nitric oxide: physiology, pathology and clinical relevance. *Eur J Clin Invest*. 1991 Aug;21(4):361-74.
25. Moncada S, Higgs EA. The L-arginine-nitric oxide pathway. *N Engl J Med*. 1993 Dec 30;329(27):2002-12.
26. Furchgott RF, Zawadzki JV. The obligatory role of endothelial cells in the relaxation of arterial smooth muscle by acetylcholine. *Nature*. 1980 Nov 27;288(5789):373-6.
27. Rumbaut RE, Slaff DW, Burns AR. Microvascular thrombosis models in venules and arterioles in vivo. *Microcirculation*. 2005 Apr-May;12(3):259-74.
28. Collier J, Vallance P. Physiological importance of nitric oxide. *BMJ*. 1991 Jun 1;302.
29. Vallance P, Benjamin N, Collier J. The effect of endothelium-derived nitric oxide on ex vivo whole blood platelet aggregation in man. *Eur J Clin Pharmacol*. 1992;42(1):37-41.
30. Vallance P, Leone A, Calver A, Collier J, Moncada S. Endogenous dimethylarginine as an inhibitor of nitric oxide synthesis. *J Cardiovasc Pharmacol*. 1992;20 Suppl 12:S60-2.
31. Vallance P, Collier J, Moncada S. Effects of endothelium-derived nitric oxide on peripheral arteriolar tone in man. *Lancet*. 1989 Oct 28;2(8670):997-1000.
32. Szabo ME, Droy-Lefaux MT, Doly M, Carré C, Braquet P. Ischemia and reperfusion-induced histologic changes in the rat retina. Demonstration of a free radical-mediated mechanism. *Invest Ophthalmol Vis Sci*. 1991 Apr;32(5):1471-8.

33. Tummala SR, Benac S, Tran H i sur. Effects of inhibition of neuronal nitric oxide synthase on basal retinal blood flow regulation. *Exp Eye Res.* 2009 Nov;89(5):801-9.
34. Gericke A, Goloborodko E, Sniatecki JJ, Steege A, Wojnowski L, Pfeiffer N. Contribution of nitric oxide synthase isoforms to cholinergic vasodilation in murine retinal arterioles. *Exp Eye Res.* 2013 Apr;109:60-6.
35. Dal Monte M, Filippi L, Bagnoli P. Beta3-adrenergic receptors modulate vascular endothelial growth factor release in response to hypoxia through the nitric oxide pathway in mouse retinal explants. *Naunyn Schmiedebergs Arch Pharmacol.* 2013 Apr;386(4):269-78.
36. Sakamoto K, Yonoki Y, Kubota Y i sur. Inducible nitric oxide synthase inhibitors abolished histological protection by late ischemic preconditioning in rat retina. *Exp Eye Res.* 2006 Mar;82(3):512-8.
37. Kwiecien S, Pawlik MW, Brzozowski T i sur. Nitric oxide (NO)-releasing aspirin and (NO) donors in protection of gastric mucosa against stress. *J Physiol Pharmacol* 2008; 59 Suppl 2 :103-115.
38. Sikiric P. The pharmacological properties of the novel peptide BPC 157 (PL-10). *Inflammopharmacology.* 1999;7(1):1-14.
39. Sikirić P, Seiwerth S, Grabarević Z i sur. The influence of a novel pentadecapeptide, BPC 157, on N(G)-nitro-L-arginine methylester and L-arginine effects on stomach mucosa integrity and blood pressure. *Eur J Pharmacol.* 1997 Jul 30;332(1):23-33.
40. Sikiric P, Seiwerth S, Grabarevic Z i sur. The beneficial effect of BPC 157, a 15 amino acid peptide BPC fragment, on gastric and duodenal lesions induced by restraint stress, cysteamine and 96% ethanol in rats. A comparative study

- with H2 receptor antagonists, dopamine promoters and gut peptides. *Life Sci* 1994; 54:PL63-8.
41. Veljaca M, Chan K, Guglietta A. Digestion of h-EGF, h-TGF alpha and BPC 157 in human gastric juice. *Gastroenterology* 1995; 108: 761.
42. Veljaca M, Pavić-Sladoljev D, Mildner B i sur. Safety, tolerability and pharmacokinetics of PL14736, a novel agent for treatment of ulcerative colitis, in healthy male volunteers. *Gut* 2003; 51: A309.
43. Sikiric P, Seiwert S, Brcic L i sur. Stable gastric pentadecapeptide BPC 157 in trials for inflammatory bowel disease (PL-10, PLD-116, PL 14736, Pliva, Croatia). Full and distended stomach, and vascular response. *Inflammopharmacology*. 2006 Dec;14(5-6):214-21.
44. Novinscak T, Brcic L, Staresinic M i sur. Gastric pentadecapeptide BPC 157 as an effective therapy for muscle crush injury in the rat. *Surg Today*. 2008;38(8):716-25.
45. Seiwert S, Sikiric P, Grabarevic Z i sur. BPC 157's effect on healing. *J Physiol Paris*. 1997 May-Oct;91(3-5):173-8.
46. Sikiric P, Seiwert S, Mise S i sur. Corticosteroid-impairment of healing and gastric pentadecapeptide BPC-157 creams in burned mice. *Burns*. 2003;29:323-34.
47. Sever M, Klicek R, Radic B i sur. Gastric pentadecapeptide BPC 157 and short bowel syndrome in rats. *Dig Dis Sci*. 2009 Oct;54(10):2070-83.
48. Zoricic, P. Sikiric, S. Seiwert i sur. Pentadecapeptide BPC 157 beneficially influences the healing of colon-colon anastomosis in rats. U: Mózsik G, Nagy L, Rainsford KD, Pár A. Cell injury and protection in the gastrointestinal tract.

From basic sciences to Clinical perspectives. Dordrecht: Kluwer Academic Publishers; 1997, str. 249-258.

49. Vuksic T, Zoricic I, Brcic L i sur. Stable gastric pentadecapeptide BPC 157 in trials for inflammatory bowel disease (PL-10, PLD-116, PL14736, Pliva, Croatia) heals ileoileal anastomosis in the rat. *Surg Today*. 2007;37(9):768-77.
50. Klicek R, Sever M, Radic B i sur. Pentadecapeptide BPC 157, in clinical trials as a therapy for inflammatory bowel disease (PL14736), is effective in the healing of colocutaneous fistulas in rats: role of the nitric oxide-system. *J Pharmacol Sci*. 2008 Sep;108(1):7-17.
51. Skorjanec S, Dolovski Z, Kocman I i sur. Therapy for unhealed gastrocutaneous fistulas in rats as a model for analogous healing of persistent skin wounds and persistent gastric ulcers: stable gastric pentadecapeptide BPC 157, atropine, ranitidine, and omeprazole. *Dig Dis Sci* 2009; 54:46-56.
52. Gjurasin M, Miklic P, Zupancic B i sur. Peptide therapy with pentadecapeptide BPC 157 in traumatic nerve injury. *Regul Pept* 2009; 160: 33-41.
53. Lazić R, Gabrić N, Dekaris I. Gastric pentadecapeptide BPC 157 promotes corneal epithelial defects healing in rats. *Coll. Antropol*. 29 1:321-325.
54. Masnec S, Kokot A, Zlatar M i sur. Perforating corneal injury in rat and pentadecapeptide BPC 157. *Exp Eye Res*. 2015 Jul;136:9-15.
55. Kokot A, Zlatar M, Stupnisek M i sur. NO system dependence of atropine-induced mydriasis and L-NAME- and L-arginine-induced miosis: Reversal by the pentadecapeptide BPC 157 in rats and guinea pigs. *Eur J Pharmacol*. 2015 Dec 15;771:211-219.

56. Tkalcević VI, Cuzic S, Brajsa K i sur. Enhancement by PL 14736 of granulation and collagen organization in healing wounds and the potential role of egr-1 expression. *Eur J Pharmacol* 2007; 570: 212- 221.
57. Brcic L, Brcic I, Staresinic M, Novinscak T, Sikiric P, Seiwert S. Modulatory effect of gastric pentadecapeptide BPC 157 on angiogenesis in muscle and tendon healing. *J Physiol Pharmacol* 2009; 60:191-6.
58. Seiwert S, Brcic L, Vuletic LB i sur. BPC 157 and blood vessels. *Curr Pharm Des.* 2013 Jun 10.
59. Stupnisek M, Franjic S, Drmic D i sur. Pentadecapeptide BPC 157 reduces bleeding time and thrombocytopenia after amputation in rats treated with heparin, warfarin or aspirin. *Thromb Res.* 2012 May;129(5):652-9.
60. Hrelec M, Klicek R, Brcic L i sur. Abdominal aorta anastomosis in rats and stable gastric pentadecapeptide BPC 157, prophylaxis and therapy. *J Physiol Pharmacol.* 2009 Dec;60 Suppl 7:161-5.
61. Grabarevic Z, Tisljar M, Artukovic B i sur. The influence of BPC 157 on nitric oxide agonist and antagonist induced lesions in broiler chicks. *J Physiol Paris.* 1997 May-Oct;91(3-5):139-49.
62. Barisic I, Balenovic D, Klicek R i sur. Mortal hyperkalemia disturbances in rats are NO-system related. The life saving effect of pentadecapeptide BPC 157. *Regul Pept.* 2013 Feb 10;181:50-66.
63. Balenovic D, Bencic ML, Udovicic M i sur. Inhibition of methyl digoxin-induced arrhythmias by pentadecapeptide BPC 157: a relation with NO-system. *Regul Pept.* 2009 Aug 7;156(1-3):83-9.
64. Boban-Blagaic A, Blagaic V, Romcic Z i sur. The influence of gastric pentadecapeptide BPC 157 on acute and chronic ethanol administration in

- mice. The effect of N(G)-nitro-L-arginine methyl ester and L-arginine. *Med Sci Monit.* 2006 Jan;12 (1):BR36-45.
65. Sikiric P, Seiwerth S, Rucman R i sur. Stable gastric pentadecapeptide BPC 157-NO-system relation. *Curr Pharm Des.* 2014;20(7):1126-35.
66. Sikiric P1, Separovic J, Buljat G i sur. The antidepressant effect of an antiulcer pentadecapeptide BPC 157 in Porsolt's test and chronic unpredictable stress in rats. A comparison with antidepressants. *J Physiol Paris.* 2000 Mar-Apr;94(2):99-104.
67. Jelovac N, Sikirić P, Rucman R i sur. A novel pentadecapeptide, BPC 157, blocks the stereotypy produced acutely by amphetamine and the development of haloperidol-induced supersensitivity to amphetamine. *Biol Psychiatry.* 1998 Apr 1;43(7):511-9.
68. Behn D, Doke A, Racine J, Casanova C, Chemtob S, Lachapelle P. Dark adaptation is faster in pigmented than albino rats. *Doc Ophthalmol.* 2003 Mar;106(2):153-9.
69. Barnett SA. Rats. *Sci Am.* 1967 Jan;216(1):79-85.
70. Green DG, Herreros de Tejada P, Glover MJ. 1991. Are albino rats night blind? *Invest Ophthalmol Vis Sci.* 32(8):2366-71.
71. Hebb DO. Studies in the organization of behavior. I. Behaviour of the rat in a field orientation. *J. Comp. Psychol.* Vol 25(2), Apr 1938, 333-353.
72. Boice R. Some behavioral tests of domestication in Norway rats. *Behavior.* 1972. 42: 198-231.
73. Yang M, Augustsson H, Markham CM i sur. The rat exposure test: a model of mouse defensive behaviors. *Physiol Behav.* 2004 May;81(3):465-73.

74. Barnett SA. An analysis of social behaviour in wild rats. Proc. Zool. Soc. Lond. 1958. 130: 107-152.
75. Barnett SA. The Rat: A Study in Behavior. Chicago: University of Chicago Press. 1975.
76. Norimoto H, Ikegaya Y. Visual cortical prosthesis with a geomagnetic compass restores spatial navigation in blind rats. Curr Biol. 2015 Apr 20;25(8):1091-5.
77. Cerovecki T, Bojanic I, Brcic L i sur. Pentadecapeptide BPC 157 (PL 14736) improves ligament healing in the rat. J Orthop Res 2010;28:1155-61.
78. Mikus D, Sikiric P, Seiwerth S i sur. Pentadecapeptide BPC 157 cream improves burn-wound healing and attenuates burn-gastric lesions in mice. Burns 2001;27:817-27.
79. Staresinic M, Petrovic I, Novinscak T i sur. Effective therapy of transected quadriceps muscle in rat: Gastric pentadecapeptide BPC 157. J Orthop Res. 2006 May;24(5):1109-17.
80. Staresinic M, Sebecic B, Patrlj L i sur. Gastric pentadecapeptide BPC 157 accelerates healing of transected rat Achilles tendon and in vitro stimulates tendocytes growth. J Orthop Res 2003;21:976-83.
81. Sikiric P, Seiwerth S, Brcic L i sur. Revised Robert's cytoprotection and adaptive cytoprotection and stable gastric pentadecapeptide BPC 157. Possible significance and implications for novel mediator. Curr Pharm Des 2010;16:1224-34.
82. Lovric-Bencic M, Sikiric P, Hanzevacki JS i sur. Doxorubicine-congestive heart failure-increased big endothelin-1 plasma concentration: reversal by amlodipine, losartan, and gastric pentadecapeptide BPC157 in rat and mouse. J Pharmacol Sci 2004; 95:19-26.

83. Malone PC, Agutter PS. To what extent might deep venous thrombosis and chronic venous insufficiency share a common etiology? *Int Angiol* 2009; 28:254-68.
84. Johnson NF, Foulds WS. The effects of total acute ischaemia on the structure of the rabbit retina. *Exp Eye Res.* 1978 Jul;27(1):45-59.
85. Tudor M1, Jandric I, Marovic A i sur. Traumatic brain injury in mice and pentadecapeptide BPC 157 effect. *Regul Pept.* 2010 Feb 25;160(1-3):26-32.
86. Sikirić P, Petek M, Rucman R i sur. A new gastric juice peptide, BPC. An overview of the stomach-stress-organoprotection hypothesis and beneficial effects of BPC. *J Physiol (Paris).* 1993;87:313-27.
87. Prkacin I, Aralica G, Perovic D i sur. Chronic cytoprotection: pentadecapeptide BPC 157, ranitidine and propranolol prevent, attenuate and reverse the gastric lesions appearance in chronic alcohol drinking rats. *J Physiol (Paris).* 2001;95: 295-301.

11. ŽIVOTOPIS

Mirna Zlatac rođena je 27. prosinca 1981. godine u Virovitici, gdje je završila osnovnu školu. U Zagrebu je maturirala 2000. godine, a na Medicinskom fakultetu Sveučilišta u Zagrebu diplomirala je 2008. godine. Nakon što je 2010. godine položila stručni ispit, radila je u Ordinaciji opće medicine u Domu zdravlja Zagreb-Istok do 2011. godine. Od 2011. godine zaposlena je na Odjelu za očne bolesti u Općoj bolnici Virovitica, a od 2012. godine je na specijalizaciji iz oftalmologije i optometrije na Klinici za očne bolesti KBC Zagreb. Poslijediplomski doktorski studij Biomedicina i zdravstvo na Medicinskom fakultetu Sveučilišta u Zagrebu upisala je 2012. godine, a završila 2015. godine. 2014. godine upisala je Poslijediplomski specijalistički studij oftalmologije i optometrije na Medicinskom fakultetu Sveučilišta u Zagrebu te ga završila također 2015. godine.

Od 2008. godine radi na projektu profesora Sikirića.

Aktivno (posterima, usmenim izlaganjima i kongresnim sažecima) i pasivno sudjeluje na nekoliko znanstvenih i stručnih međunarodnih skupova te na više poslijediplomskih tečajeva stalnog medicinskog usavršavanja I. kategorije.

Koautor je nekoliko radova indeksiranih u međunarodnoj bibliografskoj bazi podataka Current Contents (CC) te u drugim indeksiranim časopisima.