

# Neurokirurško značenje sfenoidnoga kuta i kuta klivus-tentorij u anatomskim varijacijama subtentorijskoga prostora

---

Nemir, Jakob

Doctoral thesis / Disertacija

2016

Degree Grantor / Ustanova koja je dodijelila akademski / stručni stupanj: **University of Zagreb, School of Medicine / Sveučilište u Zagrebu, Medicinski fakultet**

Permanent link / Trajna poveznica: <https://um.nsk.hr/um:nbn:hr:105:221493>

Rights / Prava: [In copyright](#)/[Zaštićeno autorskim pravom.](#)

Download date / Datum preuzimanja: **2025-03-01**



Repository / Repozitorij:

[Dr Med - University of Zagreb School of Medicine Digital Repository](#)



**SVEUČILIŠTE U ZAGREBU  
MEDICINSKI FAKULTET**

**Jakob Nemir**

**Neurokirurško značenje sfenoidnoga  
kuta i kuta klivus-tentorij u anatomskim  
varijacijama subtentorijskoga prostora**

**DISERTACIJA**



**Zagreb, 2016.**

**SVEUČILIŠTE U ZAGREBU  
MEDICINSKI FAKULTET**

**Jakob Nemir**

**Neurokirurško značenje sfenoidnoga  
kuta i kuta klivus-tentorij u anatomskim  
varijacijama subtentorijskoga prostora**

**DISERTACIJA**

**Zagreb, 2016.**

Disertacija je izrađena u Klinici za neurokirurgiju Kliničkog bolničkog centra Zagreb.

Voditelj rada:

Prof.dr.sc. Josip Paladino

Zahvaljujem se mentoru i učitelju Prof.dr.sc. Josipu Paladinu na stručnom i znanstvenom vođenju tijekom izrade disertacije, te na potpori u svakodnevnom radu i neurokirurškom životu.

Velika hvala Prof.dr.sc. Predragu Kerosu na pomoći prilikom planiranja disertacije, tijekom njene izrade čitajući i lektorirajući pojedine dijelove rukopisa i na stručnim savjetima.

Zahvaljujem se Prof.dr.sc. Davoru Ivankoviću na velikoj pomoći u statističkoj obradi podataka, te na strpljenju i odvojenom vremenu za interpretaciju rezultata.

Zahvaljujem se Prof.dr.sc. Marku Radošu, predstojniku Kliničkog zavoda za dijagnostičku i intervencijsku radiologiju, na dostupnosti MR snimki, na pomoći u njihovoj interpretaciji i mjerenjima.

Zahvaljujem se predstojniku Klinike za neurokirurgiju Doc.dr.sc. Goranu Mraku na stručnim i znanstvenim savjetima tijekom svakodnevnog neurokirurškog rada.

Zahvaljujem se kolegama i prijateljima s Klinike za neurokirurgiju na svakodnevnoj suradnji.

Crteže je izradio David Barukčić mag. inf. techn. graph.

Najveća hvala supruzi Evi i sinu Joakimu na ukazanom strpljenju i razumijevanju.

## Sadržaj

1. UVOD	1
1.1. SVRHA ISTRAŽIVANJA	1
1.2. MORFOLOGIJA LUBANJSKE OSNOVICE (BAZE)	4
1.2.1. Anatomija lubanjske osnovice	4
1.2.2. Sfenoidna kost i odnos s klivusom	5
1.2.3. Anatomija klivusa	6
1.2.4. Angulacija lubanjske osnovice	9
1.2.5. Patološka stanja koja uzrokuju promjene kuta lubanjske osnovice	11
1.2.6. Stražnja lubanjska jama	12
1.3. TENTORIJ	15
1.3.1. Incizura tentorija	15
1.4. NEUROKIRURŠKI VAŽNE STRUKTURE SUBTENTORIJSKOG PROSTORA	18
1.4.1. Venski sustav	18
1.4.2. Cisterne stražnje lubanjske jame	22
1.4.3. Arterija bazilaris i glavni ogranci	27
1.4.4. Mali mozak	27
1.5. NEUROKIRURŠKI PRISTUPI U STRAŽNJU LUBANJSKU JAMU I NA BAZU LUBANJE	29
1.5.1. Supracerebelarni infratentorijski pristup	29
1.5.2. Okcipitalni transtentorijski pristup	30
1.5.3. Pristupi na klivus	31
1.5.4. Pristupi na rostralni dio arterije bazilaris	33
2. HIPOTEZA	35
3. CILJEVI	35
4. ISPITANICI I METODE	36
4.1. Uključujući kriteriji istraživane skupine ispitanika	36
4.2. Isključujući kriteriji istraživane skupine ispitanika	36
4.3. Postupci mjerenja kutova i distanci	36
4.4. Statistička analiza	52
5. REZULTATI	53
5.1. Deskriptivna statistička analiza	53
5.2. Korelacije mjerenih varijabli	56
5.3. Procjena prediktivnog potencijala SF kuta i KT kuta na vrijednosti ostalih kutova i distanci	58

5.4. Prediktivna vrijednost glavnih kutova prema spolu	73
5.5. Redukcija dimenzionalnosti prostora	78
5.6. Diskriminacijska analiza	79
6. RASPRAVA	85
7. ZAKLJUČCI	97
8. SAŽETAK	99
9. SUMMARY	101
10. LITERATURA	103
11. ŽIVOTOPIS	113

## **Popis oznaka i kratica**

**MR** – magnetna rezonancija (engl. magnetic resonance)

**MSCT** – višeslojna kompjutorizirana tomografija (engl. multi slice computed tomography)

**SCA** – gornja cerebelarna arterija (engl. superior cerebellar artery)

**PCA** – stražnja cerebralna arterija (engl. posterior cerebral artery)

**AICA** – prednja donja cerebelarna arterija (engl. anterior inferior cerebellar artery)

**PICA** – stražnja donja cerebelarna arterija (engl. posterior inferior cerebellar artery)

**PCoA** – stražnja komunikantna arterija (engl. posterior communicating artery)

**SF** – sfenoidni

**KT** – klivus-tentorij

**OK** – orbitoklivalni

**OT** – orbitotentorijski

**DBA** – duljina rostralnog dijela arterije bazilaris iznad dorzuma sele

**BAVIS** – visina rostralnog dijela arterije bazilaris

**GK-SKK** – gornji kolikuli – stražnji rub korpusa kalozuma

**VER-SKK** – vermis malog mozga – stražnji rub korpusa kalozuma

**PPCIS** – širina prepontine cisterne

**GRP-TC** – gornji rub ponsa – tuber cinereum

**GRP-DS** – gornji rub ponsa – dorzum sele

# 1. UVOD

## 1.1. SVRHA ISTRAŽIVANJA

Kompleksni topografsko anatomske odnosi u stražnjoj lubanjskoj jami, te posebice u području stražnjeg dijela lubanjske baze i baze mozga zahtijevaju pomniju pripremu za neurokirurške zahvate uz odabir najprikladnijeg pristupa.

Razmatranje anatomske varijacije u području planiranog operacijskog područja ima iznimnu važnost u prevenciji mogućih komplikacija koje kadšto nastaju kao posljedica nedostatnog poznavanja anatomske odnosa određene regije. Pristupi na lubanjsku, mozgovnu osnovicu i mozgovno deblo veliki su izazov u neurokirurgiji zbog slojevitih anatomske odnosa. Brojna su istraživanja na kadaveričnim i koštanim uzorcima nastojala razjasniti anatomske odnose u području lubanjske osnovice. Pri tome su suvremena proučavanja primjenom višeslojne kompjuterske tomografije (MSCT) i trodimenzijske višeslojne kompjuterske tomografije (3D MSCT) u mnogome pridonijela spoznajama o anatomskim mikroodnosima i varijacijama kojih je poznavanje pridonijelo poboljšanju neurokirurških pristupa i uklanjanja pojedinih patoloških supstrata.

Zahvaljujući suvremenoj tehnologiji, a ponajviše magnetnoj rezonanciji (MR), danas nam je omogućeno preoperacijsko analiziranje anatomske odnosa. Usavršeni operacijski mikroskopi i endoskopi, neizostavni su elementi današnje neurokirurgije, koji nam omogućuju intraoperacijski prikaz anatomske odnosa. Današnje usmjerenje neurokirurgije je minimalno invazivnim pristupima dospjeti do patoloških procesa u pojedinim regijama. Takvi pristupi su otvorili novi smjer promišljanja koji se temelji na trodimenzijskom planiranju neurokirurških zahvata, te iznalaženju najprimjerenijih mogućih pristupa tijekom operacije. Rečene su nas činjenice potakle na razmišljanje o individualizaciji neurokirurških pristupa do različitih procesa na lubanjskoj i mozgovnoj osnovici.

Mjerenjem anatomske odnosa i pokazatelja (kutova i distanci) koji nastaju kao posljedica razvitka mozga i lubanjske osnovice s pomoću MR-e željeli smo prije svega dodatno razjasniti anatomske varijacije istraživanog područja i pridonijeti odabiru kirurških pristupa, uz najpovoljniji i najmanje rizični trajektorij do patološkog procesa. Neurokirurška važnost sfenoidnog kuta posebice se ističe u endoskopskim zahvatima na lubanjskoj osnovici.

Patološke lezije mijenjaju mikroanatomske odnose neurovaskularnih tvorbi; pa je u planiranju neurokirurških operacija napose važna vidna os koju dobivamo određenim pristupom.

Valjana vidna os omogućuje primjerenu preglednost operacijskog područja što kirurgu daje sigurnost tijekom operacije, te ima ključnu ulogu u smanjenju rizika oštećenja okolnih struktura.

Brojni autori su određivali različite točke, linije i ostale pokazatelje koji su u literaturi nazvani „landmarks“ i služe kao orijentiri prilikom neurokirurških zahvata. No, takve točke, zbog razvojnih anatomske varijacije, često nisu i apsolutne.



Temeljem teorije razvoja baze lubanje u čovjeka kojega je osnova uspravan stav uz posljedični pregib lubanjske osnovice došli smo do mogućih spoznaja o endokranijskim poljedicama fleksije kosti baze lubanje. Angulacija baze lubanje nastaje kao posljedica uspravnog stava čovjeka i postoji kao morfološki termin. Taj pregib utječe na razvoj viscerokranija što je opisano u mnogim antropološkim i anatomskim radovima. Već davno su Šercer i Krmpotić prikazali suodnos razvojnih promjena u viscerokraniju odnosno anatomskih struktura ispod lubanjske osnovice uzrokovanih različitostima sfenoidnog kuta<sup>1,2</sup>. Pojedina antropološka istraživanja na lubanjama različitih bioloških vrsta od primata do današnjeg suvremenog čovjeka ustvrdila su štoviše suodnos angulacije lubanjske baze sa konačnom veličinom mozga te i njezin utjecaj na razvoj viscerokranija<sup>3,4</sup>. Međutim utjecaj fleksije lubanjske baze na razvoj endokranijskih struktura još je oskudno i nedovoljno istražen.

U našem radu smo željeli istražiti utjecaj fleksije baze lubanje na subtentorijsko područje što uključuje stražnji dio baze lubanje odnosno prostor stražnje lubanjske jame, a pri tome smo odredili neke distance i kutove pomoću kojih smo objektivizirali naše rezultate.

U promišljanju hipoteze za istraživanje pozornost smo pridali značajki sfenoidnog kuta odnosno pregibu lubanjske baze, koji smo analizirali na mediosagitalnim presjecima MR snimki u T1 vremenu. Klivus tvori središnji dio lubanjske osnovice pa je zato ključna struktura lubanjske baze. Druga značajka lubanjske baze koju smo nastojali proučiti jest analiza kuta na mediosagitalnim presjecima MR-a koji nastaje ukriženjem linije nastavka tentorija te linije koja se proteže po unutarnjoj površini klivusa. Zamijetili smo da rečeni kut koji nastaje ukriženjem tih dviju linija uvelike varira u veličini, te bi mogao imati utjecaj na anatomski razvitak subtentorijskog prostora.

Brojne su orijentacijske linije danas prihvaćene mjere u dijagnostici mnogih razvojnih anomalija i drugih patoloških stanja. To su McRaeova, McGregorova, Chamberlainova linija, Weckenheimova linija kanala klivusa i druge manje citirane, a temelje se na koštanim orijentirima. Razvitkom neuroosnimavanja, a prije svega MR-e, određene su strukture danas na snimkama jasno vidljive, a u našem smo istraživanju posebnu pozornost pridali anatomskim značajkama tentorija.

Anatomske varijacije položaja tentorija te varijacije razvitka klivusa odnosno njegova položaja i smjera rezultiraju drugačijim anatomskim odnosima. A. Rodriguez i A. Rhoton Jr. predložili su segmentiranu anatomsku klasifikaciju neurovaskularnih struktura u subtentorijskom području na tri morfološka sklopa<sup>5</sup>. Gornji sklop uključuje gornju cerebelarnu arteriju (SCA), srednji mozak, gornji cerebelarni pedunkul, tentorijsku površinu malog mozga, cerebelomezencefaličnu cisternu te treći moždani živac (okulomotorius), četvrti moždani živac (trohlearis) i peti moždani živac (trigeminus). Srednji sklop čine prednja donja cerebelarna arterija (AICA), pons, srednji krak malog mozga, cerebelopontina fisura, petrozna površina malog mozga te šesti moždani živac (abducens), sedmi moždani živac (facijalis) i osmi moždani živac (statoakustikus). Donji kompleks čine stražnja donja cerebelarna arterija (PICA), produljena moždina, donji krak malog mozga, cerebelomedularna fisura, subokcipitalna površina malog mozga te deveti moždani živac (glosofaringeus), deseti moždani živac (vagus), jedanaesti moždani živac (akcesorius), i dvanaesti moždani živac (hipoglosus). Skraćeni pregled navedenih struktura

ukazuje na važnost položaja tentorija i njegova odnosa s navedenim strukturama. Pri tome kut klivus-tentorij ima posebno značenje u varijaciji visine i položaja određenog sklopa odnosno njegovoj dostupnosti. Kut klivus-tentorij bi štoviše u budućnosti mogao imati veliku vrijednost pri odabiru najpovoljnijeg i najmanje rizičnog mikrokirurškog ili endoskopskog pristupa na mozgovno deblo i bazu mozga a posebice u pinealnu regiju. Do sada ne postoje studije koje su analizirale navedeni kut.

Arterija bazilaris nastaje spajanjem dviju vertebralnih arterija na kaudalnom dijelu ponsa na unutarnjoj površini klivusa te se pojedinim sekvencama MR-e (T1, T2, FIESTA, CISS, MR angiografija) lako mogu odrediti njezin položaj i smjer pružanja.

Aneurizme rostralnog dijela arterije bazilaris uključuju aneurizme polazišta stražnje cerebralne arterije (PCA), polazišta SCA te P1 segmenta PCA. Te aneurizme čine više od 50% svih aneurizmi stražnje cirkulacije. Ako se prisjetimo pojednostavljeno da pons s arterijom bazilaris leži na klivusu tada je jasna važnost ukošenosti klivusa i kuta koji klivus čini sa tentorijem za pristup na aneurizme rostralnog segmenta bazilarne arterije. Y. Ma i Q. Lan istražili su supraorbitalni „keyhole“ pristup na aneurizme rostralnog segmenta bazilarne arterije i zaključili da su aneurizme locirane na razini 10 mm poviše prednje lubanjske jame i ne manje od 5 mm u odnosu na PCA pogodne za takav pristup<sup>6</sup>.

Izložene činjenice koje opisuju iznimnu slojevitost anatomskih struktura u području stražnje lubanjske i mozgovne baze koje su podložne značajnim anatomskim varijacijama te različitost fleksije baze lubanje, potakle su nas na potrebu za minucioznim istraživanjem anatomskih varijacija tog područja.

Budući da je MR danas metoda izbora u dijagnostici intrakranijskih procesa, njenu vrijednost je potrebno iznova testirati i unaprijediti kako bi se dobio najrealniji prikaz.

## 1.2. MORFOLOGIJA LUBANJSKE OSNOVICE (BAZE)

### 1.2.1. Anatomija lubanjske osnovice

Lubanjsku osnovicu čine pars bazilaris okcipitalne kosti, temporalna, etmoidna i frontalna kost koje povezuje središnja dio odnosno sfenoidna kost. Središnji dio baze lubanje je klivus. Baza lubanje ima svoju unutrašnju površinu (basis cranii interna) kojoj pripadaju prednja, srednja i stražnja lubanjska jama te vanjsku površinu (basis cranii externa) koja je u doticaju sa nosnom šupljinom, ždrijelom, pterigopalatalnom udubinom, orbitama, infratemporalnom udubinom, parafaringealnim prostorom te infrapetroznim dijelom temporalne kosti<sup>7</sup>.

Granicu prednje i srednje lubanjske jame čine krila alares malog krila sfenoidne kosti koji su povezani prebijazmatskim sulkusom. Granicu srednje i stražnje lubanjske jame čine petrozni grebeni temporalne kosti koji su povezani dorzumom sele i stražnjim klinoidnim nastavcima<sup>7,8</sup>.

Na vanjskoj strani lubanjske osnovice prednja i srednja jama su odjeljene poprečnom linijom koje sežu do pterigomaksilarnih fisura i pterigopalatalne jame prema gore te do donjih granica alveolarnih nastavaka maksile. Medijalno je ta granica sukladna spoju vomera sa sfenoidnom kosti. Granicu srednje i stražnje jame na vanjskoj strani baze lubanje čini također poprečna linija koja se nalazi blizu stražnjeg ruba spoja vomera i sfenoidne kosti, foramen laceruma, karotidnog kanala, foramena jugulare, stiloidnog nastavka te mastoida. U središnjem području lubanjske osnovice prednji, srednji i stražnji dio bliski su i povezani s tijelom sfenoidne kosti i klivusom koji tvore središte lubanjske osnovice.

Svaka od vanjskih površina ima središnji i dva postranična dijela. Središnji dio lubanjske osnovice s unutrašnje strane tvore lamina kribroza, planum sfenoideum, sela, klivus i kraniovertebralni spoj, a na vanjskoj strani su nosne šupljine, sfenoidni sinus i ždrijelo<sup>8,9</sup>.

### 1.2.2. SFENOIDNA KOST I ODNOS S KLIVUSOM

Sfenoidnu kost oblikuju tijelo, malo i veliko krilo, te pterigoidni nastavak. U proučavanju kuta baze lubanje i klivus-tentorij kuta predmet našeg interesa je tijelo sfenoidne kosti i njegove varijacije. Tijelo sfenoidne kosti razvija se iz dva osifikacijska središta prednjeg presfenoidalnog i stražnjeg postsfenoidalnog<sup>10,11</sup>. Za morfologiju sfenoidne kosti su važni oblik i veličina sfenoidnog sinusa. Pneumatizacija sfenoidne kosti napose se razvija od sprijeda prema unatrag te uključuje tijelo sfenoidne kosti i može sezati sve do dorzuma sele turcike, pa i u klivus<sup>12</sup>. Ekstenzija pneumatizacije sfenoidne kosti ima veliko značenje u konačnom oblikovanju klivusa i lubanjske osnovice te je ključna pri endoskopskim zahvatima i dosezanju pojedinih struktura navedenim pristupom. Postoji pritom nekoliko putova klasifikacije ekstenzije sfenoidnog sinusa iz kojih su proistekle<sup>10,11</sup>. Cope i suradnici su za klasificiranje sinusa uporabili ravnine fuzije pojedinih središta osifikacije kao granice i predložili klasifikaciju sinusa na presfenoidni, postsfenoidni i intermedijalni tip<sup>13</sup>. Elwany i suradnici su podijelili sfenoidalne sinuse na preselarne i postselarne koristeći okomicu koja prolazi kroz tuberkulum sele kao granicu<sup>14</sup>. Hammer i Radberg su podijelili sinus na tri tipa; konhalni, preselarni i selarni bazirano na ekstenziji pneumatizacije oko sele turcike. Potonja klasifikacija bazirana na odnosu turskog sedla opće prihvaćena je u endoskopskoj neurokirurgiji prigodom transnazalnog transsfenoidnog pristupa<sup>15</sup>. Wang J. i Rhoton Al Jr. su ovisno o smjeru pneumatizacije predložili novu klasifikaciju na lateralni tip koji uključuje ekstenziju sinusa prema velikom krilu, pterigoidnom nastavku i cijeli lateralni tip što omogućava pristup u srednju lubanjsku jamu, ka kavernožnom sinusu i apeksu piramide. Klivalni tip koji je podijeljen na dorzum, subdorzum, okcipitalni i doruzum okcipitalni tip zavisno o smjeru pneumatizacije. Navedena pneumatizacija sfenoidnog sinusa omogućuje pristupe na dorzum sele, stražnje klinoidne nastavke, apeks piramide, cijeli klivus sve do prednjeg ruba foramina magnuma, odontoidni nastavak te na prednju stranu mozgovnog debla i pripadajuće susjedne cisterne. Posljednju skupinu čine udruženi oblici pneumatizacije<sup>16</sup>.

Klivalni tip sfenoidnog sinusa je radi istanjenog klivusa povoljan kod pristupa na klivus i u stražnju lubanjsku jamu transsfenoidnim putem. Prosječna debljina klivusa u klivalnog tipa sinusa je 3,2 mm. Klivus u subdorzalnom tipu sinusa leži neposredno iza sfenoidnog sinusa što daje povoljnu vidnu os kod pristupa u stražnju lubanjsku jamu. Pojedini autori takav pristup u stražnju lubanjsku jamu nazivaju put kroz klivalni prozor koji je lateralno omeđen petrookcipitalnim fisurama i paraklivalno smještenim unutrašnjim karotidnim arterijama<sup>17,18</sup>. Prosječna širina klivalnog prozora između dviju karotidnih arterija je 17,5 mm (15,0-20,0 mm)<sup>16,19,20</sup>. Osim karotidnih arterija druga struktura koja ograničava lateralnu ekspoziciju jest šesti moždani živac abducens<sup>17</sup>.

U posljednjih nekoliko godina razvila se endoskopska neurokirurgija i endoskopski asistirana neurokirurgija odnosno transsfenoidna endoskopska tehnika u području selarne regije, kavernožnog sinusa, kavuma Meckeli, područje klivusa i apeksa piramide te prednjeg dijela mozgovnog debla. Pri

tome su radi boljeg poznavanja anatomskih odnosa neurovaskularnih struktura potrebna daljnja minuciozna istraživanja varijacija pojedinih odnosa u području lubanjske baze s ciljem bolje preoperacijske pripreme i analize kako bi se izbjegla moguća oštećenja.

### 1.2.3. ANATOMIJA KLIVUSA

Klivus tvori središnji dio lubanjske baze i iznimno je važna struktura u planiranju neurokirurških zahvata a katkad je i sijelo specifičnih patoloških lezija. Baza lubanje se prema novim spoznajama i zadnjoj prihvaćenoj teoriji razvija iz četiri elementa<sup>21,22</sup>. Notochord (chorda dorsalis) važna je razvojna struktura koja završava neposredno iza i ispod dorzuma sele te predstavlja granicu između spinalnog i kordalnog dijela lubanjske baze i ta se granica nalazi ispred sfenookcipitalne fisure. Pri tome se notochord najprije razvija iz kralješničnih segmenta, a zatim se usmjerava prema stražnjoj strani primitivne lubanjske osnovice i ukoso je probija, potom izlazi iz klivusa rostralno iz lubanjske osnovice ležeći na vanjskoj ventralnoj strani budućeg klivusa. Ostale važne razvojne strukture temeljem razvoja lubanjske baze jesu hipohordalni blastemi koji su smješteni ispred budućih tijela kralješaka<sup>21,22</sup>. Klivus topografski završava iza dorzuma sele u području sfenookcipitalne fisure, koja predstavlja središnju longitudinalnu zonu rasta baze lubanje. Osifikacija sfenookcipitalne brazde završava između 13 i 18 godine u muškaraca, te između 12 i 16 godine u žena<sup>23</sup>. Nakon okoštavanja sfenookcipitalne brazde sfenoidna i okcipitalna kost su neodvojive, pa nastaje nova jedinstvena cjelina koju je prvi opisao Rudolf Virchow nazvajući ju središnja jedinica (engl. „central unit“) ili klivus<sup>24</sup>. Osvrćući se na ovo poznato objašnjenje razvoja klivusa, navedene dvije točke bitne u razvoju istoga su važne za objašnjenje anatomskih varijacija, malformacija pa i patoloških stanja. Mediosagitalni presjek kroz klivus prikazuje njegov klinasti oblik uz prisutnost spongioze, a nagib klivusa se vidi iza dorzuma sele i istodobno je prednje omeđenje foramina magnuma. Klivus je prema lateralno odvojen od petroznog dijela temporalne kosti s petrookcipitalnom fisurom koja je ispunjena hrskavičnim tkivom i osificira u odrasloj dobi, te mogu nastati i takozvane Riolanove košćice. Kranijalno donji petrozni sinus leži na petrookcipitalnoj brazdi i tvori sulkus sinus petrosi inferioris. Klivus nije ravan već ima dorzalni konkavitet i to je uleknuće Lang nazvao „clivusdelle“, a von Spee sulkus medule oblongate<sup>22</sup>. Kranijalna površina klivusa je pokrivena durom mater koju u središnjem dijelu probija živac abducens, a zatim se usmjerava ekstraduralno do lateralne granice dorzuma sele i usmjerava preko vrha piramide u kavernozi sinus, pa taj prostor omeđuje Dorellov kanal. Nekoliko je važnih ligamenata u području klivusa a jedan od njih je sfenopetrozni ligament opisan od Grubera, ispod kojeg prolazi abducens<sup>17,25,26</sup>. Anatomija ove regije pokazuje dosta složen odnos neurovaskularnih struktura: abducens je okružen tankim slojem duralne ovojnice i ekstenriranim trabekulama kavernoznog sinusa. Taj venski prostor

opisao je Destrieux i nazvan je i petroklivalni čvor<sup>25</sup>. Donji petrozni sinus započinje odmah ispod abducensa koji je u biti u krovu istoga.

Opisani složeni put abducensa, odnosno njegov fiksirani dio za duru mater omogućuje lezije živca najčeće kod traumatskih promjena ili jatrogenog intraoperacijskog ozljeđivanja. Na MR snimkama visoke rezolucije abduces se može pratiti od cisternalnog dijela sve do mjesta gdje prolazi ispod Gruberova ligamenta i seže do ulaza u kavernozi sinus. Histološki je dokazano postojanje arahnoidalne ovojnice oko petroklivalnog segmenta živca uz prisutnost cerebrospinalnog likvora oko živca u subarahnoidalnom prostoru što omogućuje vizualizaciju živca na MR-u u T2, CISS, FIESTA i ostalima sekvencama koje nisu toliko u uporabi<sup>27</sup>.

Varijabilnost pneumatizacije sfenoidnog sinusa utječe na oblik klivusa, a iznimno klivus može biti i potpuno pneumatiziran sve do prednje granice velikog zatiljačnog otvora. Tijekom operacija posebice je važno biti oprezan u takvih bolesnika jer postoji samo tanka koštana lamela kao klivalna granica sinusa na kojoj leži arterija bazilaris, pa postoji velika opasnost od njezina oštećenja. Promatramo li klivus s vanjske površine baze lubanje onda se jasno vidi da je smješten u sredini baze lubanje. S prednje strane je ograničen vomerom lateralno je odvojen petrookcipitalnom fisurom od petroznog dijela temporalne kosti, a straga je prednje ograničenje foramena magnuma<sup>28</sup>.

Kraniometrijski je klivus vrlo važna struktura razvoja lubanjske osnovice koja je bila predmet raznih vrsta istraživanja. Budući da je klivus dio bazilarnog dijela okcipitalne kosti, uključen je i u kraniocervikalni prijelaz i spoj sa kralješničnim kanalom odnosno s prvim i drugim kralješkom. Opisano je pritom nekoliko linija i kutova u području kraniocervikalnog prijelaza koje uključuju i klivus. Dva termina su posebno ušla u uporabu: McRaeova linija i Boogaardov kut.

McRaeova linija (basion-opisthion linija) seže od prednjeg ruba foramen magnuma do stražnje granice velikog zatiljačnog otvora. U normalno razvijenih ljudi odontoidni nastavak drugog kralješka leži ispod te linije. Boogaardov kut nastaje kao sjecište McRae-ove linije i linije koja se proteže po unutarnjoj plohi klivusa<sup>22,29</sup>. Raspon navedenog kuta je između 119° i 135°.

Klivus je struktura podložna brojnim razvojnim varijacijama koje su opisane, kao što su prisutnost bazilarne transverzalne brazde (Sauserove fisure), malih bazilarnih nastavaka (processus basilares), treći kondil (condylus tertius), prebaziokcipitalni kondil, osifikacija ligamentuma apicis dentis i druge. Opisano je nekoliko rijetkih razvojnih poremećaja klivusa. Baziokcipitalni dio klivusa kako je već spomenuto nastaje iz četiri sklerotoma. Nefuzioniranje nekog sklerotoma dovodi do pojedinih „praznina“ koje su vidljive na neuroradiološkim snimkama. Primjerice jedna od češćih anomalija je bazilarni kanal koji se obično vidi u prednjem dijelu foramena magnuma na bazilarnom dijelu klivusa i kroz koji prolazi vena koja spaja vanjske i unutarnje vene oko klivusa. Pharyngealna fossa (foveola) je anomalija opisana s vanjske strane klivusa koja se doima kao udubina u klivusu. Opisane su i podskupine istih. S unutarnje strane klivusa opisane su i netraumatske arahnoidalne hernijacije koje se vide u T2 sekvenci MR-om i mogu biti uzrokom spontanog istjecanja cerebrospinalnog likvora u sfenoidni sinus.

Klivus je i specifično sijelo pojedinih neoplastičnih i neneoplastičkih promjena. Od neneoplastičnih promjena klivus može biti zahvaćen fibroznom displazijom koja može biti monoostotička i polioostotička ili kao dio sindroma. Potom su opisani neuroenetrična cista i ecchordosis phaliphora. Od tumorskih promjena u području klivusa se često nalaze chordomi, meningeomi, metastaze te pojedini tumori koji imaju ekstenziju iz susjednih regija prema klivusu kao što su švanomi pojedinih živaca i drugi<sup>22</sup>.

Klivus je prekriven venskim spletom koji je u izravnoj komunikaciji s unutarnjim i vanjskim vertebralnim venskim spletovima što može poslužiti kao put za ekstenziju upalnih i tumorskih bolesti. Klivus embriološki pripada vertebralnoj kolumni i dio je Batsonovog venskog plexusa te je kao takav i sijelo metastatskih promjena koje zahvaćaju kralješnicu kao što su primjerice karcinom dojke ili prostate<sup>22,24,29</sup>.

Postoji nekoliko neurokirurških pristupa na područje klivusa, koji su i u današnje vrijeme su iznimno kompleksni i velikog rizika. Postoje nesuglasja o najpovoljnijem pristupu upravo zbog anatomske odnosa i njihovih varijacija.

#### 1.2.4. ANGULACIJA LUBANJSKE OSNOVICE

Lubanjska osnovica je vrlo kompleksna morfološka tvorba na kojoj su moguće mnoge morfološke promjene tijekom njenog razvoja. Dvije su osnovne značajke lubanjske baze koje današnjeg suvremenog čovjeka razlikuju od ostalih postojećih primata, a to su orijentacija piramida temporalnih kostiju i fleksija baze lubanje<sup>30</sup>. Baza lubanje je u ljudi flektirana u području trupa sfenoidne kosti. U antropološkim radovima u kojima su uspoređivali odnose baze lubanje između suvremenog čovjeka i nekih sada postojećih primata utvrđeno je da moderan čovjek ima širu i dublju stražnju lubanjsku jamu, kraću lubanjsku bazu te puno jače flektiranu bazu lubanje koja je posljedica veličine mozga odnosno veličine neurokranija<sup>30,31</sup>. Angulacija ili kifoza baze lubanje je poznat termin u sada već povijesnim radovima. Welcker (1862), Landzert (1866) i Pankow (1948), Ross i Ravosa (1993).

Angulacija baze lubanje se najčešće objašnjava kao posljedica uspravnog stava čovjeka i kao posljedica intenzivnog razvoja neurokranija na račun vicerokranija. Pretpostavlja se, na temelju nekih antropoloških radova, da je tijekom filogenetskog razvoja čovjeka postepeno došlo do razvoja neurokranija, fleksije baze lubanje te razvoja neurokranija. Tijekom razvoja neurokranija i veličine mozga istovremeno dolazi do smanjenja viscerokranija<sup>1,3,4,30-32</sup>.

Medijalni horizontalni trajektorij koji prenosi silu mastikatornog aparata s viscerokranija na neurokranij prolazi tijelom sfenoidne kosti i klivusa te doseže opisthion.

Dakle, pretpostavke su da su u čovjeka mastikatorne sile i redukcija u veličini mastikatornog aparata povezane s konačnom morfologijom lubanjske baze uključujući i fleksiju baze lubanje. Funkcijski gledano, baza lubanje se ponaša kao kliješta otvorena prema dolje te svu silu usmjerava na strukture koje se nalaze ispod. Neke od posljedica navedenog mehaničkog efekta su primjerice devijacija nazalnog septuma te rotacija i torzija piramida temporalnih kostiju, kao jedan od etioloških uzroka otoskleroze<sup>33,34</sup>.

Pojedini radovi su u svojim istraživanjima na temelju navedenih pretpostavki napravili još jedno zanimljivo istraživanje koštane morfologije. Istražili su utjecaj fleksije baze lubanje na morfologiju prednje lubanjske jame. Istraživanje su radili na lateralnim rentgenogramima kranija u 52 lubanje (učinjena je modificirana rentgenska kefalometrija). Hipoteza koju su i potvrdili im je bila da je elevacija endofrontalne eminencije u odnosu na planum sfenoideum viša u lubanja manjeg sfenoidnog kuta a niža kod manjeg kuta<sup>34</sup>. Noviji smjerovi razvoja neurokirurgije i drugih srodnih struka koje se bave bazom lubanje (otorinolaringologija i maksilofacijalna kirurgija) otvorili su ponovno interes za istraživanjima u području baze lubanje odnosno fleksije baze lubanje i njenih posljedica<sup>35</sup>. Kronološki gledano, jasno je da su u početku istraživanja izvođena na anatomskim preparatima, zatim razvojem tehnologije rentgenom, MSCT-om te na koncu modernim osnimavanjem odnosno MR-om, koji je u neprekidnom razvoju. Izmjere dobivene rentgenom i MSCT-om je potrebno preispitati s obzirom na puno preciznije MR snimanje. U početku su se mogle ispitivati jedino koštane strukture do razvoja



modernih tehnološki razvijenih MR-a otkada je moguće ispitati i utjecaj razvitka baze lubanje na ostale strukture neurokranija.

Većina radova publiciranih zadnjih desetak godina su istraživali važnost angulacije baze lubanje kod operacija u području prednje lubanjske jame i selarnog područja najviše radi ekspanzije razvoja endoskopa i endoskopskih operacija u području prednje lubanjske jame i pogotovo u području selarnog područja. Zato gore navedeno istraživanje utjecaja fleksije baze lubanje na morfologiju prednje lubanjske jame ima veliku važnost u planiranju operacija prednje i srednje lubanjske jame kao i selarnog područja. Međutim navedeno istraživanje je izvedeno na anatomskim preparatima i rentgenom što je u današnje vrijeme nedostavno te se zahtijeva ponovna evaluacija anatomskih odnosa MR-om koji omogućuje mnogo preciznija i egzaktnija mjerenja.

### **Vrijednosti sfenoidnog kuta**

Prikupljajući podatke drugih studija, vrijednosti sfenoidnog kuta su slične, ali postoje i određena odstupanja. Općenito, raspon se u svim studijama kretao od 97 do 160°.

U studijama mjerenim na preparatima ili standardnim rentgenom navedeni autori su dobili slijedeće rezultate: Kadanoff i suradnici 135° (111-152), Welcker i suradnici 134° (124-144), Landzert 138° (121-160), Pankow 132° (119-142), Brailsford i suradnici 135° (121-149), McGregor 134° (121-148), Poppel 137° (123-152), Paladino i suradnici 119° (97-137). McGregorova studija je uključivala 203 uzorka te predstavlja i najveću seriju od nabrojanih studija mjerenih rentgenom<sup>34,35</sup>.

Izmjere modificiranom MR tehnikom: Koenigsberg i suradnici 117° (100-127), dok je prosječna vrijednost mjerena standardnom tehnikom bila 129°. Navode kako su vrijednosti mjerene modificiranom MR tehnikom za 12-13 stupnjeva manje što su potkrijepili tvrdnjom kako je lakše odrediti orijentacijske točke pomoću nove metode te su greške prilikom mjerenja svedene na minimum<sup>36</sup>.

### **1.2.5. PATOLOŠKA STANJA KOJA UZROKUJU PROMJENE KUTA LUBANJSKE OSNOVICE**

Platibazija ili ravna baza smatra se vrijednošću sfenoidnog kuta iznad 145 stupnjeva; u nekim radovima se spominju i vrijednosti iznad 143 stupnjeva. Platibazija je gotovo uvijek udružena sa bazilarnom invaginacijom. Može biti primarna (kongenitalna) i sekundarna (uvjetovana nekom od stečenih bolesti).

Kongenitalne anomalije i malformacije kranio-cervikalnog prijelaza su podijeljene u tri skupine. Prvu skupinu čine malformacije okcipitalne kosti u koje pripadaju: malformacije klivusa, nepravilnosti foramena magnuma, varijacije atlasa te segmentacije i malformacije atlantookcipitalnog zgloba. Drugu skupinu čine malformacije atlasa u koje pripadaju: asimilacija atlasa, atlantoaksijalna fuzija i aplazija lukova atlasa. Treću skupinu čine malformacije aksisa u koje pripadaju: iregularna atlantoaksijalna segmentacija, displazija densa aksisa i nepotpuna segmentacija drugog i trećeg vratnog kralješka.

Od kongenitalnih stanja najčešće su kongenitalne kraniofacijalne anomalije, Down sindrom, Klippel-Feil sindrom, Chiari malformacija, osteogenesis imperfecta i druge rijetke bolesti.

Stečene bolesti kranio-cervikalnog prijelaza su podijeljene u dvije velike skupine. Prvu skupinu čine abnormalnosti foramena magnuma u koju pripadaju sekundarna bazilarna invaginacija, uzrokovana najčešće reumatoidnim artritismom, Pagetovom bolešću, osteomalacijom, osteogenezeom imperfektom i hiperparatiroidizmom. Drugu veliku skupinu čine atlantoaksijalni instabiliteti gdje pripadaju metaboličke bolesti (Morquio sindrom), Downov sindrom, infekcije (Grieslov sindrom), upalne neinfektivne bolesti, instabiliteti uzrokovani traumom kranio-cervikalnog prijelaza, ekspanzivni procesi i druge bolesti koje mogu uzrokovati promjene kranio-cervikalnog prijelaza<sup>37-40</sup>.

Dijagnostika poremećaja kranio-cervikalnog prijelaza se nekad svodila na nativne rentgenske snimke kranija i cervikalne kralješnice sa naglaskom na kranio-cervikalni prijelaz i opisane su mnoge kranio-metrijske reference do razvoja MSCT-a i MR-a. Metoda izbora za dijagnostiku je MR, jer omogućuje analizu utjecaja koštanih poremećaja na neuralne strukture.

Najvažnije dijagnostičke linije u dijagnostici poremećaja kranio-cervikalnog prijelaza su Chamberlainova linija, Wackenheimova linija, McReova linija, McGregorova linija, Klausov visinski index, Fischgoldova digastrična linija i Fischgoldova bimastoidna linija.

Chamberlainova linija je linija nastavka tvrdog nepca koja se nastavlja do sredine stražnjeg ruba foramena magnuma. Normalno se vrh densa aksisa nalazi za dva do tri milimetara ispod te linije. Ukoliko dens aksisa prominira iznad ove linije riječ je o bazilarnoj invaginaciji.

Wackenheimova linija kanala klivusa je najvažnija linija u dijagnostici anomalija kranio-cervikalnog prijelaza. Linija je nastavak unutarnje površine klivusa koja se nastavlja u spinalni kanal. Odontoidni nastavak se normalno nalazi ispred ove linije. Odontoidni nastavak siječe ovu liniju u bolesnika sa

bazilarnom invaginacijom i atlantoaksijalnom dislokacijom. Ova linija je ujedno i linija koju smo koristili kao drugu liniju sfenoidnog kuta u našem istraživanju. McRaeova linija spaja prednji srednji dio i stražnji sednji dio foramena magnuma. Vrh densa se normalno nalazi ispod ove linije.

Važno je koristiti ove linije u dijagnosticiranju anomalija kraniocervikalnog prijelaza. MSCT ukazuje na koštane abnormalnosti međutim za konačnu dijagnozu bolesti potrebna je analiza MR-om uz posebni osvrt na mekotkivne promjene neuralnih struktura<sup>29,37-41</sup>.

## 1.2.6. STRAŽNJA LUBANJSKA JAMA

### Osteologija

Stražnju lubanjsku jamu čine dijelovi triju kostiju; sfenoidne, temporalne i okcipitalne. Najveći udio stražnje jame pripada okcipitalnoj kosti koja se sastoji od skvamoznog dijela, bazalnog dijela i lateralnih dijelova. Bazalni dio se spaja sa sfenoidnim dijelom te čini klivus. Lateralno se spaja s temporalnim kostima na mjestu petroklivalnih fisura. Skvamozni dio okcipitalne kosti određuje stražnju granicu stražnje lubanjske jame i formira tri kuta. Gornji kut nastaje u procjepu duž spoja dviju lambdoidnih sutura.

Dva lateralna kuta označavaju najlateralnije dijelove lambdoidne suture odnosno završne dijelove koji se nalaze na krajevima žlijebova transverzalnih sinusa. Sastaju se s okcipitomastoidnom i parietomastoidnom suturom u području asteriona. Lateralni dijelovi okcipitalne kosti čine poveznicu između bazalnog i skvamoznih dijelova<sup>7,42,43</sup>.

Endokranijska površina stražnje lubanjske jame je podijeljena na medijalni i dva lateralna dijela. Medijalni dio čini spoj sfenoida i bazalnog dijela okcipitalne kosti tj. klivus.

Endokranijska ili unutarnja površina bazalnog dijela okcipitalne kosti je konkavna, te se na to mjesto naliže pons i arterija bazilaris. U žlijebu između bazalnih dijelova i piramide temporalne kosti se pruža donji petrozni sinus.

Lateralni dio okcipitalne kosti je četverostraničnog oblika na kojem se nalaze okcipitalni kondili. U prednjem dijelu jugularnog nastavka se nalazi jugularni usjek. Medijalno od samog usjeka i iznad intrakranijskog otvora hipoglosalnog kanala nalaze se dvije koštane kvržice ili jugularni tuberkuli koji se također nalaze intrakranijski. Deveti, deseti i jedanaesti moždani živac prolaze kroz juguarne otvore upravo dodirujući jugularne tuberkule, ponekad ostavljajući na njima žlijebove<sup>7,43,44</sup>.

Parni lateralni dijelovi endokranijske površine stražnje lubanjske jame su sačinjeni od unutarnjeg dijela baze mastoida, stražnje površine piramide temporalne kosti, te lateralnih dijelova bazalnog i lateralnih dijelova okcipitalne kosti<sup>44</sup>.

Stražnja površina piramide temporalne kosti koja je dio stražnje lubanjske jame proteže se od vrha piramide medijalno prema klivusu te lateralno prema sulkusu sigmoidnog sinusa. U lateralnom dijelu

unutarnji slušni kanal, subarkuatna jama i vestibularni akvedukt su samo tankom koštanom pločicom odvojeni od sigmoidnog sinusa. Otvor unutarnjeg slušnog hodnika se nalazi u projekciji iznad jugularne jame i otvora, s tim da je stražnje omeđenje slušnog hodnika u uskom kontaktu sa polukružnim kanalićima<sup>7,43,45</sup>.

Kroz otvor unutarnjeg slušnog hodnika ulaze sedmi moždani živac facijalis, osmi moždani živac statoakustikus, te arterija labirinthi koja je ogranak prednje donje cerebelarne arterije (AICA)<sup>7,47</sup>.

Poznavanje anatomskih odnosa i varijacija labirinta unutrašnjeg uha, porusa pa meatusa unutrašnjeg slušnog hodnika zatim sigmoidnih i jugularnih koštanih dijelova je neophodno tijekom korištenja kirurškog pristupa kroz mastoid kod presigmoidnog ili kombinacijom retrosigmoidnog pristupa na stražnju lubanjsku jamu<sup>44,46-48</sup>.

Bazilarni i lateralni dijelovi okcipitalne kosti se na nekoliko mjesta sastaje s temporalnom kosti. Bazilarni dio okcipitalne kosti se spaja s petroznim apeksom, jugularni usjek se spaja s jugularnom fosom i mastoidni dio se sastaje s dijelom okcipitalne kosti lateralno od jugularnog usjeka. Spoj jugularnog usjeka i jugularne fose čini foramen jugulare. Spoj između klivusa i petroznog apeksa tvori petroklivalnu fisuru<sup>7,19,47,49</sup>.

Lateralno od foramena jugulare prednji kut okcipitalne kosti koji se nalazi u području jugularnog nastavka spaja se s temporalnom kosti lateralno od jugularne fosse. Tim se omeđuje okcipitomastoidna sutura tj. spoj skvamoznog dijela temporalne kosti s mastoidom. U ovom lateralnom dijelu stražnje lubanjske jame parijetalna kost se iznad lateralnog ugla sastaje s okcipitalnom kosti i mastoidom tvoreći lamboidnu i parijetomastoidnu suturu<sup>7</sup>.

Stjecište ovih triju sutura (okcipitomastoidne, lambdoine i parijetomastoidne) tvori asterion koji je važna orijentacijska točka projekcije spoja transverzalnog i sigmoidnog sinusa.

Okcipitalni kondili se nalaze s vanjske strane lubanje s lateralnih strana foramena magnuma. Basion je najanteriornija točka foramena magnuma dok opisthion čini njegovu najposteriorniju točku. Straga na vrhu kondila se nalaze suprakondilarne jamice i stražnji otvori kondilarnih kanala. Kroz te kanale prolaze stražnje kondilarne vene, koje povezuju vertebralni venski sustav s bulbusom vene jugularis interne. Prednje kondilarne vene koje se još nazivaju hipoglosalne vene prolaze kroz hipoglosalni kanal koji može biti u nekim slučajevima koštanim septima pregrađen<sup>7,50,51</sup>.

Rezimirajući navedeno, stražnja lubanjska jama ima prednju granicu koju čini klivus, stražnja površina piramide temporalne kosti i kondilarni dio okcipitalne kosti sa svake strane dok stražnju granicu čini skvama okcipitalne kosti.

Prednju granicu stražnje lubanjske jame, koju čini klivus, stražnja površina piramide temporalne kosti i lateralni dijelovi okcipitalne kosti sa svake strane s unutarnje i vanjske površine lubanje, u novijim se radovima naziva prednja baza lubanje i može se dohvatiti endoskopski transsfenoidalnim putem kroz nos, sublabijalno ili koristeći druge trajektorije i anatomske prostore<sup>52,53</sup>.

Vanjsku površinu područja stražnje lubanjske jame najvećim dijelom čini skvamozni dio okcipitalne kosti. Važnost vanjske strane ističe se pri planiranju kraniotomija od kojih su najčešće subokcipitalne, bilo medijalne, bilo lateralne kraniotomije.

Vanjska strana omeđena je s četiri parna poprečna grebena i jednom vertikalnom krestom koja ide od vanjske okcipitalne protuberancije<sup>7</sup>.

Postoje tri nuhalne linije, najviša (linea nuchalis suprema), gornja (linea nuchalis superior) i donja (linea nuchalis inferior). Najviša nuhalna linija (je anatomski najviša i služi hvatištu okcipitalne aponeuroze. Gornja nuhalna linija se nalazi odmah ispod najviše i ona je obično jasnije vidljiva i služe kao hvatište mišićima spleniusu capitis, trapezijusu, i sternokleidomastoideusu. Gornja nuhalne linije se proteže od vanjske okcipitalne protuberancije do mastoidnog nastavka. Gornje nuhalne linije lateralno su najčešće u razini transverzalnih sinusa koji se nalaze intrakranijski, te također označavaju granicu supratentorijskog i infratentorijskog prostora sa vanjske strane lubanje. Vanjska okcipitalna kresta se proteže od vanjske protuberancije približno u medijalnoj liniji i služi kao hvatište nuhalnim ligamentima. Ispod navedenih linija odmah iznad stražnjeg ruba foramina magnuma se nalazi donja nuhalna linija na koju se hvataju kosi gornji mišić zatim rektus capitis major i minor. U konačnici okcipitalna kost sa kondilima se uzgobljava s prvim cervikalnim kralješkom atlasom<sup>7,18,54</sup>.

### 1.3. TENTORIJ

Tentorij je duplikatura dure koja svojom funkcijom odvaja supratentorijski prostor od infratentorijskog. Pokriva mali mozak, daje potporu velikom mozgu, te sadrži procijep za moždano debllo. Jedina komunikacija između supra i infratentorijskog prostora je tentorijski procijep ili incizura tentorija<sup>55,56</sup>. Tentorij je rigidna nefleksibilna struktura koja se svojim rubovima čvrsto drži koštanih struktura. Usko je vezana za granicu skvamoznog i petroznog dijela temporalne kosti zatim za skvamozni dio okcipitalne kosti i lateralne dijelove trupa sfenoidne kosti. Sva tri slobodna ruba sprijeda su vezana za vrh stražnje površine petroznog dijela temporalne kosti gdje se duplikatura razdvaja okružujući gornji petrozni sinus te se hvata i za stražnje klinoidne nastavke. Straga i lateralno je vezan uz okcipitalnu i temporalnu kost gdje se listovi također razdvajaju čineći kanal za transversalne sinuse i konfluens sinusa vežući se za rubove žlijebova navedenih sinusa. Tentorij ima tri nabora (prednji i stražnji petroklinooidni te interklinooidni) na mjestu gdje se hvata za petroznju kost i stražnje klinoide. Između tih nabora se nalazi okulomotori trokut kroz koji okulomotorijus i trohlearis ulaze u kavernozi sinus. Stražnji petroklinooidni nabor seže od petroznog apeksa do stražnjeg klinoida; prednji se proteže od petroznog apeksa do prednjeg klinoidnog nastavka. Interklinooidni nabor pokriva ligament koji se proteže od prednjeg do stražnjeg klinoidnog nastavka. Okulomotori živac prolazi kroz opisani trokut u samom središtu, a trohlearis kroz njegov posterolateralni dio. Abducens prolazi ispod petrosfenoidnog ligamenta kako bi ušao u kavernozi sinus. Petrosfenoidni ligament prolazi između dva lista stražnjeg petroklinooidnog nabora odnosno od petroznog vrha do lateralnog ruba dorzuma sele odmah ispod stražnjeg klinoidnog nastavka. Dura koja tvori krov okulomotornog trokuta se iznad turskog sedla odvaja u duplikaturu i tvori dijafragmu sele na kojoj se nalazi otvor za infundibulum hipofize<sup>55-58</sup>.

Falks velikog mozga se stapa u dorzalnu površinu tentorija u medijalnoj liniji iza vrha tentorija. Sinus rectus ili ravni sinus koji je omeđen falcotentorijalnim spojem počinje u području tentorijskog vrha gdje se u njega ulijeva vena cerebri magna (Galeni) i donji sagitalni sinus te se ravni sinus potom ulijeva u konfluens sinusa<sup>55,59</sup>.

#### 1.3.1. Incizura tentorija

Incizura tentorija je jedina komunikacija između supra i infratentorijskog prostora. Na poprečnom presjeku je trokutastog oblika. Gledajući je odozgo, nakon što se uklone hemisfere velikog mozga, incizuru ispunjavaju mezencefalom, pons, mali mozak i slobodni dijelovi ili krajevi cerebelarnih pedunkula. Ako bi se gledalo iz suprotnog smjera ili odozdo, nakon uklanjanja cerebeluma ispunjena je mezencefalom i unkusom girusa parahipokampalisa. Širina incizure varira od 26-35 mm a anteroposteriorni promjer varira od 46-75 mm. Prostor između gornjeg dijela moždanog debla i incizure

tentorija podijeljen je u tri dijela: prednji (od baze dorzuma sele do srednjeg dijela), srednji (između prednjeg i stražnjeg, lateralno od mezencefalona) i stražnji (počinje odmah iza pinealne žlijezde do prednje granice gornje cerebelarne cisterne). Arterijski odnosi u prednjem dijelu incizure tentorija, te venski odnosi u stražnjem dijelu su vrlo kompleksni i podložni anatomskim varijacijama, odnosno položaj tentorija uvelike utječe na njihov konačni smještaj. Prednji prostor incizure tentorija sadrži sve komponente Willisova arterijskog kruga uključujući bifurkaciju karotidne i bazilarne arterije. Stražnji prostor incizure tentorija sadrži vene cerebri interne, vene basales Rosenthali, venu Galeni i njene pritoke. Pojedina patološka stanja, najčešće aneurizme, tumori, arteriovenske anomalije, trigeminalna neuralgija, te epileptički susprati, zahtijevaju tijekom neurokirurških zahvata eksploraciju incizure tentorija<sup>55-60</sup>.

U posljednje vrijeme pažnja je usmjerena na anatomske poremećaje i varijacije incizure tentorija upravo radi kompleksnih odnosa, kako bi se dovoljno precizno isplanirala operacija i kako bi se moglo uspješno pristupiti na područja smještaja patoloških susprata, a pritom očuvati neurovasularne strukture koje su im bliske. Svaki od dijelova incizure tentorija ima svoje neuralne, cisternalne, arterijske, venske, ventrikularne odnose, te odnose s kranijalnim živcima.

### **Prednji dio incizure tentorija**

Nalazi se ispred mezencefalona i ponsa, između moždanog debla i klivusa oko optičke hijazme do subkalozalnog dijela. Lateralno se otvara u medijalne dijelove Silvijeve fisure ispod substancije perforate anterior a straga između mezencefalona i unakusa u srednji incizuralni otvor. Interpedunkularna cisterna se nalazi u stražnjem dijelu prednjeg dijela incizure (komunikacije interpedunkularne cisterne su opisane gore u dijelu o cisternama). Važne strukture u prednjem dijelu incizure su: okulomotorijus, tractus olfaktorijus, optički živci te optička hijazma, bazalna vena, bazilarna arterija, te svi dijelovi Willisova kruga. S obzirom da sadrži navedene strukture, može se razumjeti da su ovi odnosi izuzetno značajni i kompleksni<sup>55-58</sup>.

### **Srednji dio incizure tentorija**

Srednji dio incizure tentorija nalazi se lateralno od moždanog debla, između debla i temporalnog režnja. Srednji dio incizure ima svoje medijalne i lateralne zidove, te krov. Medijalni zidove sačinjavaju lateralna površina srednjeg mozga i gornjeg dijela ponsa, koji su odvojeni pontomezencefaličkim sulkusom. Krov je sačinjen od dva dijela, prednjeg kojeg čini stražnji dio optičkog traktusa i stražnjeg kojeg čini donja površina talamusa. Lateralne zidove čini medijalni dio hipkampus a odnosno najmedijalniji dio temporalnog režnja. Cisterna ambiens i krunalna cisterna su u bliskim odnosima. Cisterna ambiens zatim komunicira sa cisternom lamine tecti. Prema dolje se otvara u cerebelomezencefaličku fisuru gdje se nalazi trigeminus. Od kranijalnih živaca u srednjem dijelu nalaze se trohlearis i trigeminus. Arterije koje pripadaju ovom dijelu incizure su prednja koroidalna arterija te

SCA i PCA. Venske strukture su relativno jednostavne u ovom dijelu; bazalne vene Rosenthali prolaze kroz ovaj dio kako bi dospjele u stražnji dio incizure tentorija<sup>55-58</sup>.

### **Stražnji dio incizure tentorija**

Nalazi se iza mezencefalona, a korespondira s pinealnom regijom. Ima krov, dno, prednje i lateralne zidove. Pruža se straga do tentorijskog vrha. Cisterna lamine tekti čini središnji dio prednjeg zida. Rostralno od gornjih kolikula prednji zid tvori pinealna žlijezda. Dio prednjeg zida ispod kolikula tvori lingula vermisa malog mozga, te lateralno gornji cerebelarni pedunkuli. Krov stražnjeg dijela incizure tentorija tvori donji rub spleniuma korpusa kalozuma, terminalni dio forniksa i hipokampalna komisura. Dno čini anteroposteriorini dio malog mozga koji se sastoji od culmena vermisa malog mozga u središnjem dijelu i quadrangularni lobuli hemisfera maloga mozga. Svaki lateralni zid tvore pulvinari talamusa, crus forniksa i hemisfere maloga mozga.

Cisterna lamine tekti je glavna cisterna stražnjeg dijela incizure tentorija. Komunicira gore s perikalozalnom cisternom, cisternom ambiens, te prema dolje s cerebelomezencefaličkom fisurom, no može komunicirati i s velumom interpositumom. Glavne arterije u ovom segmentu su debla i ogranci PCA i SCA, te medijalne stražnje koroidalne arterije.

Venski sustav u području stražnjeg dijela incizure tentorija je najkompleksniji intrakranijski venski sustav. U ovom dijelu vene cerebri interne izlaze iz veluma interposituma, te se zajedno s bazalnim venama koje izlaze iz cisterne ambiens spajaju i ulijevaju u venu cerebri magnu Galeni. Vena Galeni prolazi ispod spleniuma korpusa kalozuma i ulijeva se u ravni sinus. Spoj Galenove vene sa ravnim sinusom varira od ravnog tupog kuta, ako je vrh tentorija smješten ispod spleniuma korpusa kalozuma do oštrog kuta ako se vrh nalazi iznad spleniuma<sup>59</sup>.

Tentorij dobiva arterijsku opskrbu iz tri izvora. Prvi izvor je kavernozi segment karotide koji daje dvije arterije. Jedna je bazalna tantorijska arterija ili drugim nazivom Bernansconi – Cassinarijeva arterija iz meningohipofizealnog trunkusa. Druga je marginalna tentorijska arterija iz inferolateralnog trunkusa, također kavernoznog dijala karotide. Drugi izvor je SCA koja daje meningealni tentorijski ogranak. Treći je proksimalni dio PCA koji daje dugu cirkulflaksnu arteriju<sup>7,55-60</sup>.

Tentorij je jedna od ključnih struktura našeg istraživanja. Nakon ovog kratkog osvrtu jasna je potreba za analiziranjem anatomskih odnosa vezanih za tentorij.



## 1.4. NEUROKIRURŠKI VAŽNE STRUKTURE SUBTENTORIJSKOG PROSTORA

### 1.4.1. VENSKI SUSTAV

Intrakranijski venski sustav je vjerojatno najkompliciraniji venski sustav. Vene i venski sinusi uvelike mogu utjecati na odabir adekvatnog neurokirurškog pristupa. Općenito, u radovima starijeg datuma se vrlo malo pridavalo analizi venskog sustava. U literaturi se opisuje nekoliko činjenica radi kojih se malo pažnje pridavalo venama. U početku, neurokirurške operacije su se mogle izvoditi jedino na konveksitetu mozga, te se konveksna površina hemisfere mozga mogla i analizirati. Medijalna površina, infratentorijski prostor i baza mozga prije mikrokirurške ere neurokirurgije i razvoja MR-a te angiografije nisu bile adekvatno istražene osim na kadaveričnim preparatima. Velika anatomska varijabilnost venskog sustava je isprva davala pogrešne zaključke o razvoju vena. Postoje mnogi neurokirurški radovi koji opisuju loše neurokirurške ishode kod pojedinih pristupa. U počecima takvih operacija se nisu znali razlozi lošeg ishoda kod određenog pristupa. Kasniji radovi su opisali da su komplikacije izazvane žrtvovanjem pojedinih dijelova venskog sustava za koje se nije znalo. Jedno od idućih pitanja koje se postavilo je bilo; zbog čega se u određenih ljudi nisu razvile komplikacije korištenjem istog pristupa. Kasnije se tek razaznalo da kod tih ljudi postoje venske anastomoze koje su preuzele drenažu venske krvi.

Varijabilnost venskog sustava postoji, te su u nekih ljudi venski sustavi povezani. Postoje razvojne razlike anastomoza. Tek u novijim neuroanatomskim radovima se opisuje vrlo pravilan razvoj venskog sustava, te se na temelju tih studija na velikom broju preparata napravila anatomska klasifikacija venskog sustava. Stoga je potrebno podrobnije opisati venski sustav i posvetiti mu nekoliko rečenica. Kako bi se bolje razumjelo i opisalo venski sustav stražnjeg dijela baze lubanje odnosno infratentorijskog prostora najprije je potrebno opisati ukratko intrakranijsku strukturu venskog sustava. U većini neuroanatomske literature se spominje slična podjela venskog sustava. Ovdje smo odabrali Rhotonovu klasifikaciju venskog sustava kao najprihvaćeniju u neurokirurškom svijetu. Venski sustav je podijeljen na: površni venski sustav i duboki venski sustav <sup>61</sup>.

U površni sustav ubrajamo: drenažnu skupinu vena, duralne sinuse i pripadajuće vene, anastomotske vene, kortikalne vene i meningealne vene. U duboki venski sustav pripadaju vene koje nastaju spajanjem venskih kanala iz stijenki ventrikla, odnosno bijele tvari, bazalnih cisterni, te potom konvergiraju prema venama cerebri internama, bazalnim venama i konačno Galenovoj veni.

## **Drenažna skupina vena**

Tu ubrajamo četiri skupine vena:

1. Gornja sagitalna skupina koju čine vene koje se dreniraju u gornji sagitalni sinus.
2. Sfenoidalna skupina; čine ju vene koje se dreniraju najčešće u kavernoze sinuse i sfenoparijetalne sinuse ili manje često u sfenobazalne i sfenopetrozne sinuse.
3. Tentorijska skupina; čine ju vene koje se dreniraju u sinuse koji su usmjereni u području tentorija, transverzalne sinuse i gornje petrozne sinuse. Tu pripadaju vene temporobazalnog i okcipitobazalnog dijela uključujući i Labbeovu venu.
4. Falcina skupina vena; čine ju vene koje se dreniraju u donji sagitalni sinus ili sinus rektus, izravno ili preko vena cerebri interni, bazalnih ili Galenove vene<sup>61</sup>.

## **Duralni sinusi i duralne vene:**

### **Gornji sagitalni sinus (sinus sagitalis superior)**

Iako ne pripada anatomskom području koje smo istraživali, potrebno je spomenuti gornji sagitalni sinus jer je funkcijski izuzetno važan i u konačnici završava u području tentorija, odnosno u projekciji unutarnje okcipitalne protuberancije. Počinje u najvećem broju slučajeva u području gornjeg ruba frontalnog sinusa te se po unutarnjoj površini lubanje nastavlja prema straga i ulijeva u transverzalni sinus u projekciji unutarnje okcipitalne protuberancije kroz kompleksni venski sustav poznatiji pod nazivom torcular herophili (torkular) koja povezuje gornji sagitalni, transverzalni, ravni i okcipitalne sinuse. Ulijeva se u lijevi ili desni transverzalni sinus. Desni transverzalni sinus u većini slučajeva prima većinu drenažne krvi<sup>61,62</sup>. Gornji sagitalni sinus drenira prednji dio donjeg dijela frontalnog režnja te gornje dijelove lateralne i medijalne površine frontalnog, parijetalnog i okcipitalnih režnjeva. Gornji sagitalni sinus prima kortikalne vene u karakterističnom smjeru obzirom na lokalizaciju tako da su vene frontalnih režnjeva usmjerene prema straga u smjeru drenaže do vene stražnjeg dijela parijetalnih i okcipitalnih režnjeva usmjerene prema naprijed suprotno drenaži. Venske lakune su slijedeći važni duralni venski sustavi koji su usmjereni u sagitalni sinus. Venske lakune su najšire i najbrojnije u stražnjem frontalnom i parijetalnom dijelu, dok su u drugim dijelovima manje i rijede. Lakune dominantno primaju vensku krv iz dure. Međutim, neurokirurška važnost venskih lakuna je u tome da se ponekad kortikalne vene ulijevaju u duralne lakune prije ulaska u sagitalni sinus. Sagitalni sinus je na presjeku trokutastog oblika, te ima dva lateralna kuta i jedan donji. Kortikalne vene lateralne površine hemisfera se najčešće ulijevaju u lateralne kutove i stijenke, a rijede u donji. Vene medijalnog dijela se najčešće ulijevaju u donji ugao sagitalnog sinusa<sup>61-63</sup>.

### **Donji sagitalni sinus (sinus sagitalis inferior)**

Donji sagitalni sinus se nalazi na donjem rubu falksa cerebri. Počinje iznad stražnjeg ruba rostruma korpusa kalozuma, te je usmjeren prema straga gdje se priključuje sinusu rektusu. Najveći prtok donjeg sagitalnog sinusa je prednja perikalozalna vena putem koje ponekad komunicira sa gornjim sagitalnim sinusom<sup>61,62</sup>.

### **Ravni sinus (sinus rectus)**

Počinje iza spleniuma korpusa kalozuma na spoju Galenove vene i donjeg sagitalnog sinusa. Sinus rectus je važan „landmark“ kod određivanja mediosagitalnog presjeka na MR snimkama<sup>61,64</sup>.

### **Transverzalni sinus (sinus transversalis)**

Od torkulara počinju lijevi i desni transverzalni sinus koji se nalaze u žlijebu okcipitalne kosti između hvatišta tentorija. Nakon što izađe iz žlijeba koji se nalazi između dva lista tentorija nastavlja se u sigmoidni sinus na mjestu tik iza petroznog grebena gdje se spajaju transverzalni i gornji petrozni sinus. Gornji sagitalni sinus se ulijeva u transverzalni sinus, jednako u lijevi i desni. Desni transverzalni sinus je u većini slučajeva veći i dominantniji. Lijevi transverzalni sinus je većinom manji i predominantno drenira sinus rectus. Može se zaključiti da desni transverzalni sinus, desni sigmoidni sinus te desna jugularna vena dreniraju površne vene mozga dok lijevi transverzalni sinus, lijevi sigmoidni sinus i lijeva vena jugularis dreniraju duboke strukture mozga preko dubokih vena mozga<sup>61-64</sup>.

### **Tentorijski sinusi (sinus tentorius medialis et lateralis)**

Svaka polovica tentorija ima po dva uvijek prisutna, ali rijetko simetrična venska kanala, medijalne i lateralne tentorijske sinuse. Medijalni tentorijski sinusi nastaju konvergentno usmjerenim venama gornje površine cerebeluma, a lateralni tentorijski sinusi nastaju konvergentno usmjerenim venama bazalnih i lateralnih površina temporalnog i okcipitalnog režnja. Lateralni tentorijski sinusi se nalaze u lateralnom dijelu tentorija te se usmjeravaju prema krajnjim dijelovima transverzalnih sinusa gdje se dreniraju. Medijalni tentorijski sinusi su usmjereni medijalno i dreniraju se u sinus rektus ili spoj sinusa rektusa i transverzalnog sinusa<sup>65,66</sup>.

### **Kavernozni sinus (sinus cavernosus)**

Sa svake strane turskog sedla se nalazi po jedan kavernozni sinus, koji su spojeni s prednjim i stražnjim interkavernoznim sinusima. Prema naprijed svaki kavernozni sinus komunicira sa sfenoparijetalnim sinusima i oftalmičkim venama. Srednji dio kavernoznih sinusa komunicira putem malih venskih putova koji prate veliko krilo sfenoidne kosti do foramena spinozuma i ovale sa pterigoidnim venskim pleksusom. Straga, kavernozni sinus direktno komunicira odnosno nastavlja u bazilarni sinus koji leži na klivusu. Kavernozni sinus komunicira preko gornjeg petroznog sinusa sa spojem transverzalnog i sigmoidnog sinusa te kroz donji petrozni sinus sa sigmoidnim sinusom<sup>61,62</sup>.

### **Gornji petrozni sinus (sinus petrosus superior)**

Prateći hvatište tentorija i rub petrozne kosti gornji petrozni sinus je usmjeren tako da spaja stražnji kraj kavernoznog sinusa sa spojem transversalnog i sigmoidnog. Sinus može prolaziti preko, ispod ili oko trigeminalnog živca. Površna silvijana vena koja se usmjerava iz silvijeve fisure može se drenirati u sfenoparijetalni sinus koji nije uvijek prisutan prtokom gornjeg petroznog sinusa. Gornji petrozni sinus je najčešća artifično žrtvovana venska struktura prilikom kirurških operacija u području pontocerebelarnog kuta. Stoga preoperativna evaluacija sinusa je jako važna kod planiranja operacija u tom području<sup>67,68</sup>.

### **Donji petrozni sinus (Sinus petrosus inferior)**

Donji petrozni sinus se proteže po unutarnjoj površini stražnje jame u petroklivalnim fisurama koje ispunjava. Komunicira sa kavernoznim sinusom i bazilarnim venskim spletom u svojem gornjem dijelu a sa bulbusom superior vene jugularis interne svojim donjim dijelom. Donji petrozni sinus približavajući se petroznom dijelu jugularnog otvora, zajedno sa venskim spletom hipoglosalnog kanala, donjim petroklivalnim venama i sa pritocima vertebralnog venskog spleta i stražnjih kondilarnih emisarnih vena tvori konfluens. Konfluens ispunjava petrozni dio foramena jugulare i sastoji se obično od jednog glavnog i nekoliko sporednih manjih kanala. Ulijeva se u medijalni dio bulbusa unutarnje jugularne vene kroz stijenku vene između vagusa i glosofaringeusa ili izravno u unutarnju jugularnu venu ekstrakranijski na izlazu iz otvora<sup>7,62</sup>.

### **Vena cerebri magna (Vena Galeni)**

U stražnjoj lubanjskoj jami postoje tri odvodna venska sustava koji dreniraju krv iz moždanog debla, malog mozga i dijela tentorija te duralne ovojnice preko mosnih vena. Čine ga grupa vena koja se ulijevaju u venu magnu Galeni zatim petrozna grupa vena koje se ulijevaju u petrozne sinuse i tentorijska grupa vena koje se ulijevaju u sinuse oko konfluensa sinusa<sup>61</sup>.

Galenova vena je najveća vaskularna struktura pinealne regije. Ona je vena koja se nalazi u cisterni lamine tecti prolazeći ispod spleniuma korpusa kalozuma, prima površne vene malog mozga, duboke vene debla i stijenki četvrte komore. Većina spomenutih vena se prvo ulijeva u bazalne vene i vermiane vene te potom u Galenovu venu. Galenova vena se potom ulijeva u sinus rectus u apeksu tentorija. Kako se Galenova vena nalazi unutar cisterne lamine tecti možemo pretpostaviti utjecaj anatomske položaja tentorija, oblika i veličine lamine tecti, gornje cerebelarne cisterne te položaja spleniuma korpusa kalozuma na položaj vene i konačno na odabir operacijskog pristupa u ovu regiju<sup>61,64,69</sup>.

## 1.4.2. CISTERNE STRAŽNJE LUBANJSKE JAME

Subarahnoidalni prostor je prostor koji se nalazi između meke moždane ovojnice (pia mater) i paučinaste moždane ovojnice (arachnoidea mater). Subarahnoidalni prostor se nalazi oko cijelog mozga i proteže se prema bazi mozga, oko moždanog debla te kroz tentorijski procijep (incisura tentori) gdje čini kompartmente ispunjene cerebrospinalnim likvorom. Likvorski prostori su podijeljeni mnogim trabekulima, septima i membranama u manje kompartmente koje nazivamo cisternama. Cisterne su važni prirodni anatomske putevi kroz koje se izvode većina operacija intrakranijskih aneurizmi, ekstraaksijalnih intraduralnih tumora, nekih intraaksijalnih ekspanzivnih procesa te patoloških stanja kranijskih živaca.

Cisterne stražnje jame se dijele na:

A.) Neparne cisterne: interpedunkularna cisterna, prepontina cisterna, premedularna cisterna, cisterna lamine tekti, gornja cerebelarna cisterna i cisterna magna.

B.) Parne cisterne: cerebelopontina cisterna i cerebelomedularna cisterna<sup>70</sup>.

### **Interpedunkularna cisterna (Cisterna interpeducularis)**

Interpedunkularna cisterna obavlja prednji dio incizure tentorija. Nalazi se između moždanih pedunkula i listova Liliequistove membrane koji odvajaju supra i infratentorijske subarahnoidalne cisterne odnosno likvorske prostore. Stražnju granicu čini supstancija perforata posterior, gornju granicu čini rub mamilarnih tijela hipotalamusa, donja granica se nalazi na spoju mezencefalona i ponsa. Rostralno i kaudalno je još ograničena Liliequistovom membranom<sup>70</sup>.

Liliequistova membrana polazi s vanjskog lista arahnoidalne membrane koja pokriva stražnje klinoidne nastavke i dorzum sele. Membrana ima dva lista. Diencefalički list, koji je ujedno deblji, te se usmjerava prema gore i pripaja se za diencefalona odnosno rub mamilarnih tijela odvajajući hijazmatsku cisternu od interpedunkularne. Drugi list je tanji i naziva se mezencefalički list, usmjeren je prema straga te se pripaja na spoj mezencefalona i ponsa te odvaja prepontinu od interpedunkularne cisterne. Lateralno se i jedan i drugi list membrane hvataju za arahnoidalni sloj koji okružuje okulomotorne živce. Kroz otvor na mezencefaličkom listu membrane prolazila vrh bazilane arterije koji ulazi u interpedunkularnu cisternu. Ponekad na membrani nema otvora nego pokriva arteriju. Interpedunkularna cisterna komunicira s cisternom ambiens i kruralnim cisternama koje se nalaze između srednjeg mozga i temporalnog režnja<sup>71,72</sup>.

Važne žilne strukture koje se nalaze ili prolaze kroz interpedunkularnu cisternu su: bifurkacija arterije bazilaris, stražnje cerebralne (PCA), stražnje komunikante (PCoA), stražnje talamoperforatne, medijalne stražnje koroidalne te gornje cerebelane arterije (SCA), medijalne pontomezencefaličke vene, vene pontomezencefaličkog sulkusa te okulomotorni živci koji se nalaze u samom lateralnom zidu<sup>70-72</sup>.

### **Prepontina cisterna (Cisterna prepontina)**

Prepontina cisterna se nalazi između dva lista arahnoidalne ovojnice od kojih jedan leži na klivusu a drugi na prednjoj površini ponsa. Od interpedunkularne cisterne je odvojena već spomenutim mezencefaličkim listom Liliequistove membrane. Donja granica se nalazi na razini pontomedularnog sulkusa gdje se nalazi pontomedularna membrana. Lateralno je prepontina cisterna prednjim pontinim membranama odvojena od cerebelopontinih cisterna. Prednje membrane križaju okulomotorne živce prema gore te idu uz medijalni rub abducensa. U prepontinoj cisterni se ne nalaze moždani živci. Od struktura koje se nalaze u prepontinoj cisterni najvažnija je arterija bazilaris i prednja donja cerebelarna arterija (AICA) koja je ogranak arterija bazilaris<sup>70</sup>.

### **Cisterna lamine tekti (Cisterna lamine quadrigeminae)**

Cisterna lamine tecti obuhvaća prostor pinealne regije. Prednji zid čini lamina tecti koja se ujedno nalazi u središnjem dijelu prednjeg zida. U medijalnoj liniji rostralno od gornjih kolikula prednji zid tvori pinealna žlijezda. Suprapinealni recessus treće komore se utiskuje u cisternu. Lateralno prednji zid tvore medijalni dijelovi pulvinara talamusa koji su okruženi fornixsom. Svaki lateralni zid cisterne lamine tekti ima prednji i stražnji dio. Prednji dio čini segment krusa forniksa koji oblaže pulvinar talamusa. Stražnji dio je sačinjen od dijelova korteksa okcipitalnog režnja koji se nalazi ispod spleniuma korpusa kalozuma. Ispod kolikula cisterna se proteže u cerebelomesencefaličku fisuru. Krov cisterne čini donja površina spleniuma korpusa kalozuma, široki membranozni arahnoidalni omotač u kojem se nalazi vena cerebri magna (Galenova vena) i njeni pritoci<sup>70,73,74</sup>. Omotač je usko vezan u donji rub spleniuma te se nastavlja zajedno s telom horoideom koja okružuje velum interpositum. Cisterna lamine tekti komunicira sa stražnjom perikalozalnom cisternom koja se nalazi oko spleniuma. Inferolateralno ispod pulvinara se otvara u cisternu ambiens koja se nalazi između mezencefalona i temporalnog režnja. Cisterna lamine tekti ponekad komunicira s velum interpositumom u kojem polaze vene cerebri interne<sup>74</sup>. Trohlearni živac izlazi iz moždanog debla u cisternu lamine tecti te zavija oko debla i ulazi u cisternu ambiens. Deblo PCA i SCA ulazi kroz donji prednji dio membrane cisterne, a zatim prolazi ispod i lateralno od arahnoidalnog ovoja koji obavija venu cerebri magnu. PCA se razgranjuje u parijetokcipitalne i kalkarine grane unutar cisterne. Ponekad neke od lateralnih stražnjih koroidalnih ogranaka od PCA također izlaze unutar cisterne lamine tecti. Medijalne stražnje koroidalne grane PCA izlaze iz PCA ispred debla, zatim ga okružuju, ulaze u cisternu gdje prolaze pored pinealne žlijezde te ulaze u velum interpositum. SCA prolazi dijelom kroz cisternu i ulazi u cerebelomezencefaličnu fisuru<sup>5,70,75,76</sup>.

Venski odnosi unutar cisterne lamine tecti su vjerojatno najkompleksniji venski sustav unutar kranija. Cisterna je područje spajanja vena cerebri interni, bazalnih vena i ostalih pritoka vene cerebri interne. Vene cerebri interne izlaze iz veluma interposituma, bazalne vene iz cisterne ambiens te se sastaju u cisterni lamine tecti i priključuju veni cerebri magni Galeni zajedno s ostalim pritocima. Vena magna Galeni unutar cisterne prolazi ispod spleniuma korpusa kalozuma a potom se ulijeva u ravni sinus u apeksu tentorija. Navedene velike vene (vene cerebri interne, vene basales Rosenthali te vena magna Galeni) primaju mnoge važne pritoke unutar cisterne primjerice stražnje perikalozne vene, atrialne vene, unutarnje okcipitalne te ostale manje pritoke<sup>61,62,70</sup>.

### **Gornja cerebelarna cisterna (Cisterna suprecerebellaris)**

Gornja cerebelarna cisterna nalazi se između arahnoidalne membrane koja je iznad prednjeg najvišeg dijela vermisa te membrane koja je ispod sinusa rektusa odnosno naliježe na njegovu donju površinu. Sprijeda komunicira s cisternom lamine tecti, prema straga ispod torculara s cisternom magnom. Prema lateralno komunicira sa subarahnoidalnim prostorom koji se nalazi oko hemisfera malog mozga. U istoj se nalaze medialni i paramedijalni ogranci SCA te gornja vermiana vena<sup>70,77</sup>.

### **Cisterna magna**

Cisterna magna nalazi se dorzalno od medule oblongate i vermisa malog mozga. Stražnja membrana je vezana uz unutarnju površinu okcipitalne kosti iznad foramena magna. Guste trabekule arahnoidne koje se protežu od tonzila malog mozga prema meduli oblongati dijelom čine i granicu foramena Magendie. Donji dio cisterne magne se nalazi iza medule oblongate. Gornji dio se nalazi ispred i iza vermisa malog mozga. Prema naprijed se otvara u cerebelomedularnu fisuru, također se prema straga iza vermisa otvara u stražnju cerebelarnu incizuru. Gornju granicu uz vermisa čini tentorij. Prema dolje cisterna komunicira sa spinalnim kanalom. PICA prolazi straga oko medule, a zatim se grana u medijalne i lateralne ogranke koji opskrbljuju odgovarajuće dijelove malog mozga<sup>70,77</sup>.

### **Cerebelopontina cisterna (Cisterna cerebellopontina)**

Cerebelopontina cisterna nalazi se između anterolateralne površine ponsa i cerebeluma. Nalazi se između dvije arahnoidalne membrane koje priliježu uz stražnju površinu piramide temporalne kosti. Prema gore ta cisterna je odvojena od cisterne ambiens s lateralnom pontomezencefalnom membranom. Ta membrana se hvata na mjestu spoja ponsa i mesencefalona te se proteže prema vanjskoj membrani koja se hvata u blizini slobodne površine tentorija. Prema naprijed pontomezencefalna membrana se križa s okulomotorijusom. Ova membrana ispunjava prostor između PCA i SCA. Prema dolje cerebelopontina cisterna je odvojena od cerebelomedularne cisterne lateralnom pontomedularnom membranom koja se proteže između statoakustikusa i glosofaringeusa. Prema prednjoj cisterni ju odvaja prednja pontina membrana<sup>70,78</sup>.

Nakon izlazišta trigeminusa iz debla, odnosno srednjih krakova malog mozga, isti se proteže gornjim lateralnim dijelom cisterne. Abducens izlazi iz područja pontomedularnog sulkusa te se uspinje lateralno od prednje pontine membrane. Facijalis i statoakustikus izlaze iz područja donjeg dijela cisterne odmah iznad lateralne pontomedularne membrane. Vanjski list membrane okružuje i prati oba živca u unutarnji slušni kanal. AICA i SCA obje prolaze kroz cerebelopontinu cisternu. SCA ulazi u cisternu na mjestu spoja prednje pontine membrane i okulomotorijusa, prolazi između trigeminusa i trohlearisa koji se nalazi iznad žile. AICA ulazi kroz ili ispod prednje pontine membrane te se terminalno grana već unutar cisterne, kao i SCA koja se terminalno grana u cerebelopontinoj cisterni ili prepontinoj cisterni. Oko trigeminusa se pritoci vena spajaju u gornju petroznu venu koja se ulijeva u gornji petrozni sinus<sup>70</sup>.

### **Premedularna cisterna (Cisterna premedullaris)**

Premedularna cisterna nalazi se između prednje površine medule oblongate i arahnoidalne ovojnice koja pokriva donji dio klivusa. Gornja granica se nalazi na spoju medule oblongate i ponsa. Od prepontine cisterne je odvojena medijalnom pontomedularnom membranom. Lateralna granica prema cerebelomedularnoj cisterni je smještena na stražnjoj granici donjeg dijela olive ispred izlazišta mozgovnih živaca glosofaringeusa, vagusa i akcesoriusa, na mjestu gdje se gustoća trabekula arahnoidne povećava. Hipoglosus izlazi iz brazde između olive i piramide. Vertebralne arterije ulaze u cisternu kroz foramen magnum te dolazi do granice premedularne i prepontine cisterne gdje se spaja sa žilom druge strane u arteriju bazilaris. Prednje spinalne arterije izlaze iz vertebralne arterije te se usmjeravaju prema prednjoj površini leđne moždine u spinalni kanal<sup>70,77,78</sup>.

### **Cerebelomedularna cisterna (Cisterna cerebellomedullaris)**

Nalazi se ispod spoja ponsa s medulom oblongatom. Odvojena je od cerebelopontine cisterne lateralnom pontomedularnom membranom, a s premedularnom cisternom s trabekulama arahnoidne koje se nalaze ispred glosofaringeusa, vagusa i akcesoriusa. Donja granica se nalazi u razini foramena magnuma. Glosofaringeus, vagus i medularni dio akcesoriusa prolaze kroz cisternu do ulaska u foramen jugulare. Spinalni ogranak akcesoriusa se usmjerava stražnjom spinalnom cisternom do cerebelomedularne cisterne gdje se spaja s medularnim ogranakom. Lateralni otvori četvrte komore komuniciraju sa ovom cisternom kroz Luschkaeve otvore. Ovom cisternom prolaze vertebralna arterija, PICA, glosofaringeus, vagus i akcesorius.



## Neurokirurška važnost cisternalnog sustava

Cisternalni sustav u području baze lubanje i stražnje lubanjske jame je iznimno važan u neurokirurškom radu. Tijekom operacijskih zahvata je važno pristupiti na ciljano određenu cisternu. Otvaranjem cisterni i posljedičnim ispuštanjem likvora olakšava se pristup na ciljanoj strukturi. Kod tijesnih anatomskih odnosa neurovaskularnih struktura i patološkog supstrata neophodno je preoperativno isplanirati i izmjeriti određenu cisternu. Varijacije u dimenzijama cisternalnog sustava uvelike mogu utjecati na odluku u odabiru pristupa<sup>70,77,78</sup>.

Cisternalni sustav pridonosi ograničavanju širenja određenih patoloških supstrata. Kod subarahnoidalnog krvarenja nastalog radi ruptur intrakranijske aneurizme arahnoidalne membrane koje odvajaju pojedine cisterne cisternalnog sustava značajno ograničavaju širenje krvarenja. U određenim situacijama kod krvarenja rupturirani fundus aneurizme pritiskom na membranu dobiva otpor krvarenju. MSCT-om i MR-om na temelju verifikacije lokacije krvarenja može se već grubim tehnikama razaznati o kojoj je rupturiranoj aneurizmi riječ.

Prilikom preparacije tijekom operacijskog zahvata vrlo je važno znati prema kojoj je membrani cisternalnog sustava fundus aneurizme usmjeren, odnosno na koju je zalijepljen, iz razloga što se može dogoditi da prilikom otvaranja cisterni kod odmicanja i disekcije membrane dođe do rerupture aneurizme. S druge strane, navedene membrane olakšavaju disekciju parentne žile, te pristup na vrat aneurizme, uz očuvanja okolnih struktura koje su odvojene membranom.

Poznavanje anatomskih struktura cisterni neizmjereno je važno prilikom disekcije tijekom operacija nekih tumora. U tom slučaju cisternalni zidovi čuvaju pripadajuće neurovaskularne strukture od operacijske ozljede.

Tumori s obzirom na invaziju prema cisternalnom sustavu su podijeljeni u pet kategorija. Od najmanje invazivnog, kada zahvaća samo jednu cisternu (primjerice mali švanom statoakustikusa ili pinealom), do invazivnijeg kada se širi u više cisterni te zahvaća i okolne anatomske strukture.

Precizno poznavanje cisternalnog sustava je neophodno prilikom operacija mikrovaskularnih dekompresija kada je određeni kranijalni živac u konfliktu s određenom žilom. Najčešće je to SCA koja pulzacijama izaziva neuralgiju trigeminusa<sup>80</sup>.

U ovoj kratkoj raspravi o važnosti cisternalnog sustava se ističe potreba za preciznim znanjem anatomskih odnosa, posebice se naglašava da se učini korak dalje, te detaljnom preoperativnom pripremom odnosno analiziranjem MR snimki eventualna iznenađenja smanjiti na minimum.

### **1.4.3. ARTERIJA BAZILARIS I GLAVNI OGRANCI**

#### **Stražnja cirkulacija**

Arterija bazilaris nastaje spajanjem dvije arterije vertebralis najčešće u području sulkusa na granici medule oblongate i ponsa, potom se u sulkusu arterije bazilaris na ponsu nastavlja prema rostralno gdje se terminalno grana. Terminalne grane arterije bazilaris su stražnje cerebralne arterije PCA koje su s PCoA povezane s prednjom cirkulacijom. Prema najnovijoj anatomskej klasifikaciji, koja se temelji na vaskularnim ograncima arterije bazilaris i vertebralis u stražnjoj lubanjskoj jami postoje tri neurovaskularna područja. Gornje područje čine SCA, srednji mozak, okulomotrius, trohlearis i trigeminus, gornji cerebelarni pedunkuli, cerebelomezencefalická fisura i tentorijska površina malog mozga. Srednjem području pripadaju AICA, pons, abducens, facijalis i statoakustikus, srednji cerebelarni pedunkuli, cerebelopontina fisura i petrozna površina malog mozga. Donjem području pripadaju PICA, medula oblongata, glosofaringeus, vagus i aksesorius, cerebelomedularna fisura, donji cerebelarni pedunkuli i subokcipitalna površina malog mozga<sup>6</sup>.

Na temelju ove klasifikacije vidljivo je da je glavna žila gornjeg područja SCA, srednjeg AICA i donjeg PICA. SCA i ogranci su najčešće eksponirani kod pristupa na bazilarni vrh, incizuru tentorija, trigeminus, pontocerebelarni kut, pinealnu regiju, klivus, te na tentorijalnu površinu malog mozga.

AICA je najčešće eksponirana tijekom operacija u pontocerebelarnom kutu, u području arterije vertebralis i bazilaris, klivusa, cerebeluma, četvrte komore. PICA je eksponirana tijekom operacija u području foramena magnuma, četvrte komore, cerebelarnih hemisfera, donjeg segmenta moždanog debla, jugularnog foramena, pontocerebelarnog kuta, petroznog apeksa i klivusa. Arterija bazilaris se svojim najvećim dijelom nalazi u cisterni pontis, usmjerava se prema kranijalno i rostralno te najčešće ulazi a nekad se samo utskuje u interpedunkularnu cisternu<sup>5,6,79</sup>.

### **1.4.4. MALI MOZAK (Cerebellum)**

#### **Tentorijska površina malog mozga**

Mali mozak ima tri površine koje su nazvane po anatomskej strukturama prema kojima su orijentirane. Prva i najgornja površina je tentorijalna površina koja je eksponirana i najčešće reaktivirana kod supracerebelarnog pristupa. Druga površina je subokcipitalna površina koja se nalazi ispod i između sagitalnog i transverzalnog sinusa i eksponirana je kod subokcipitalnih kraniotomija. Konačno, treća površina je petrozna površina, koja je orijentirana prema stražnjoj površini petrozne kosti, te se eksponira i odmiče prilikom pristupa na pontocerebelarni kut<sup>79</sup>.

U našem istraživanju radili smo mjerenja u području gornjeg dijela cerebeluma, odnosno u području tentorijske površine, te ćemo se u anatomskej smislu osvrnuti i detaljnije razložiti tentorijsku površinu. Tentorijska površina malog mozga je u doticaju s donjom površinom najkaudalnijeg dijela tentorija. Anteromedijalni dio ove površine, odnosno vrh kojeg čini prednji dio vermisa, je najviša točka

malog mozga. Od vrha prema straga se nastavlja u posterolateralni kraj. Granica između vermisa i hemisfere na tentorijskoj površini nije jasno omeđena brazdama kao na subokcipitalnoj površini. Međutim, u području tentorijske površine postoje dva usjeka, prednji i stražnji. U prednjem dijelu se nalazi moždano deblo, a u stražnjem falks malog mozga. Prednja granica odvaja tentorijsku i petroznju površinu, a ima lateralni dio (anterolateralna margina) koji je paralelan s gornjim petroznim sinusom, i medijalni dio (anteromedijalna margina), te u odnosu sa srednjim mozgom i formira stražnju granicu fisure koja odvaja srednji mozak od malog mozga. Prednji kut sazdan je od anterolateralne i anteromedijalne margine i usmjeren prema naprijed iznad polazišta stražnjeg korjena trigeminusa.

Stražnja granica između tentorijske i subokcipitalne površine također ima medijalni i lateralni dio. Lateralni dio (posterolateralna margina) je paralelan s transverzalnim sinusom te odvaja hemisferalne dijelove tentorijske i subokcipitalne površine. Medijalni dio (posteromedijalna granica) u odnosu je sa stražnjom cerebelarnom incizurou, te odvaja vermiane dijelove dviju površina.

Lateralni kut, koji je sazdan od anterolateralne i posterolateralne margine, lociran je na mjestu spoja transverzalnog, sigmoidnog i gornjeg petroznog sinusa.

Hemisferalni dijelovi tentorijske površine malog mozga su kvadrangularni, simple i gornji semilunarni lobulus.

Vermiani dijelovi od kranijalno prema kaudalno uključuju culmen, declive i folium. Pojednostavljeno gornji dio čini culmen i kvadrangularni lobulus, srednji dio declive i simple lobulus, a donji dio čine folium i semilunarni lobuli. Tentorijska površina je tentorijskom fisurom podijeljena na prednji i stražnji dio. Ta fisura locirana između kvadrangularnog i simple lobula hemisfere, te culmena i declive vermisa, se još naziva i primarna fisura. Postoje još i postklivalna i inferofilijalne fisure <sup>7,79</sup>.

## 1.5. NEUROKIRURŠKI PRISTUPI U STRAŽNJU LUBANJSKU JAMU I NA BAZU LUBANJE

### 1.5.1. Supracerebelarni infratentorijski pristup

Supracerebellarni infratentorijski pristup je jedan od najkompleksnijih i najizazovnijih neurokirurških pristupa. Navedeni pristup se najčešće koristi prilikom pristupa na patološke lezije pinealne regije, lamine tekti i stražnjeg dijela treće komore<sup>73,81</sup>. Pinealna regija sadrži vjerojatno najkompleksniji intrakranijski venski sustav. Tu se nalazi vena cerebri magna Galeni koja prima pritoke već spomenute vene cerebri interne, bazalne vene i vermiane vene. Navedeni venski kompleks je potom u različitim anatomske odnosima s neuralnim strukturama ovisno o konfiguraciji moždanog debla i tentorija.

Supracerebellarni infratentorijski pristup daje izravan pristup na pinealnu regiju. Najčešće se izvodi u polusjedećem ili sjedećem položaju s dovoljno flektiranom glavom. Posebna pozornost se mora obratiti na jugularne vene, kako ne bi došlo do okluzije venske drenaže. Kožu se incidira od iniona do razine spinoznog nastavka CII kralješka; mišićni sloj se incidira i disecira po slojevima. Nakon prikazivanja okcipitalne kosti učini se medijalna subokcipitalna kraniotomija. Na gornjem rubu kraniotomije je potrebno prikazati donje rubove transverzalnih sinusa, a donji rub mora biti iznad stražnjeg ruba foramena magnuma dovoljno nisko za pristup na cisternu magnu, a lateralno do razina spoja transverzalnih i sigmoidnih sinusa. Nakon što se dura otvori potrebno je incidirati cisternu magnu, te oteretno ispustiti cerebrospinalni likvor kako bi, posljedično tome, pod utjecajem gravitacije došlo do relaksacije i slijeganja malog mozga te se dobilo dostatno prostora za pristup iznad tentorijske (gornje) površine malog mozga<sup>81,82</sup>.

Bez upotrebe retraktora, mosne vene između tentorija i gornje površine malog mozga, počinju se kvalitetno razaznati; kako one između najvišeg dijela vermisa cerebeluma odnosno culmena, tako i one između hemisfera i tentorija. Utjecajem gravitacije radni prostor se progresivno povećava. Jasno se otvara prostor i pogled na debelu i kompleksnu arahnoidalnu ovojniciu smještenu u području incizure tentorija koja pripada cisterni lamine tekti. Arahnoida se polako disecira i odvoji od venskih struktura, pa se obično uvijek lateralno prikažu vene basalis Rosenthali, gore lateralno vene cerebri interne, gore Galenova vena a u sredini vermiane i precentralne cerebelarne vene. Venski sustav je ključno identificirati i očuvati. Osim vena, potrebno je identificirati laminu tekti, te male arterijske ogranke stražnje koroidalne i gornje cerebelarne arterije. Ovisno o patološkom supstratu koristi se specifična kirurška tehnika i plan<sup>81-83</sup>.

Obzirom na anatomske varijabilnost neurovaskularnih struktura, jasno je koja je važnost preoperativne analize i planiranja.

Anatomske važne činjenice za realizaciju ovog pristupa su kosina i smjer tentorija (KT kut) odnosno položaj transverzalnih sinusa, širina i visina cisterne lamine tekti, gornja površina malog mozga

uključujući gornji rub vermisa i hemisfera, položaj venskog sustava unutar cisterne, te identifikacija arterijskih ogranaka i položaj lamine tekti.

Ukoliko je smjer tentorija izuzetno strm (niske vrijednosti KT kuta), a ispuštanjem likvora i gravitacijom se ne dobije dovoljno prostora za pristup na gornju površinu malog mozga i cisternu lamine tekti taj pristup bez velikog rizika od oštećenja neurovaskularnih struktura nije moguće izvesti, te je potrebno u obzir uzeti alternativne pristupe primjerice okcipitalni transtentorijski. Navedena iznenađenja i komplikacije moguće je izbjeći preoperativnim planiranjem i mjerenjima na mediosagitalnim MR snimkama.

### **1.5.2. Okcipitalni transtentorijski pristup**

Ovaj pristup se koristi za pristupe na patološke lezije u području pinealne regije, lamine tekti te stražnjeg dijela treće komore, jednako kao i supracerebelarni infratentorijski pristup. Kod ovog pristupa bolesnik je smješten u pronacijskom položaju s blago flektiranom i rotiranom glavom. Mekotkivni režanj se nakon incizije spusti prema kaudalno. Učini se okcipitalna kraniotomija tako da se vizualiziraju sagitalni i transverzalni sinusi sa konfluensom. Važno se orijentirati o inklinaciji tentorija, zatim položaju incizure tentorija i pinealne regije, koji uvijek moraju biti smješteni kranijalnije u odnosu na konfluens sinusa i transverzalne sinuse. Dura se incidira s bazom prema sagitalnom sinusom, gdje je potrebno obratiti pažnju na mosne vene. Protekciju mozga od ozljede se može učiniti ispuštanjem cerebrospinalnog likvora kroz vanjsku lumbalnu drenažu likvora ili vanjsku ventrikularnu drenažu likvora, ukoliko ju je bilo potrebno preoperativno postaviti radi hidrocefalusa. Nakon slijeganja mozga uslijed gravitacije, moguće je medijalni dio okcipitalnog reznja odmaknuti od falksa retraktorom. Distalno od istmusa girusa cinguli leži cisterna lamine tekti i pinealna regija obavijeni arahnoidalnom ovojnicom. Nakon što se verificira splenium korpusa kalozuma bijele boje koji je važna orijentacijska točka daljnji korak postaje jasniji. Vizualizacijom tentorija isti se incidira što je bliže moguće i paralelno sa ravnim sinusom pa se mora odignuti tako da se nakon odmicanja tentorijskog flapa uspostavi dobra vizualizacija pinealne regije i cisterne lamine tekti. Kod incizije tentorija je izuzetno važno identificirati tentorijske sinuse i incidirati tentorij uz upotrebu klip-aplikatora u slučaju da se tentorijski sinusi incidiraju. Identificiranjem arahnoidalne ovojnice koja obavija pinealnu regiju i cisternu lamine tekti, prije incizije iste važno je razlučiti i orijentirati se o položaju dubokih vena ove regije kako bi se izbjegla oštećenja istih <sup>70,74,82,83</sup>.

### **1.5.3. Pristupi na klivus**

Neurokirurško liječenje patoloških lezija u području klivusa te rostralnog i lateralnog dijela moždanog debla predstavlja veliki izazov još i danas obzirom na izuzetno kompleksne neurovaskularne odnose. Najčešće lezije koje zahvaćaju ovu regiju su meningeomi, chordomi i chondrosarkomi, te drugi manje česti<sup>84,85</sup>. Navedene lezije se šire kroz cisterne prema moždanom deblu, supraselarnoj i selarnoj regiji, foramenu magnumu, kraniocervikalnom prijelazu, srednoj lubanjskoj jami, pontocerebelarnom kutu i tentorijskoj površini. Tehnološkim razvojem modernog oslikavanja i neuronavigacije omogućeni su sigurniji uvjeti rada, te je i konačni ishod liječenja bolji. Unatrag nekoliko godina poneki neurokirurški zahvati u navedenoj regiji su bili gotovo nemogući za izvesti.

Tradicionalno su pristupi na ovo područje podijeljeni u tri velike grupe: anteriorni, anterolateralni i posterolateralni<sup>84,86,87</sup>. Odabir pristupa ovisi o ekstenziji lezije i o anatomskim karakteristikama.

Operacijski zahvati u ovoj regiji često zahtijevaju opsežno oštećenje mekih tkiva uz mobilizaciju dijelova mozga kako bi se dobila dobra intraduralna vizualizacija.

Posljednjih godina (u prošlom desetljeću) su predstavljene endonazalne tehnike operiranja u području klivusa i prednjeg dijela moždanog debla. Modificiranjem endonazalnih tehnika, posebice razvojem endoskopa, razvile su se ekstenzivne metode pristupa na klivalnu, retroklivalnu i retroselarnu regiju. Dakle, moguće je pristupiti na koridor između lamine kribiformis do kraniovertebralnog prijelaza i do C2 kralješka koristeći transnazalni transklivalni put<sup>87-89</sup>.

Ohrabrujući rezultati endoskopskih zahvata na klivalno i retroklivalno područje i dalje ne opisuju dobre rezultate i rješenja kod pristupa na lezije sa lateralnom ekstenzijom u područje pontocerebelarnog kuta ili petroklivalnu regiju. Kod takvih lezija s navedenom ekstenzijom potrebno je koristiti manje ekstenzivne pristupe, kao što su retrosigmoidni i presigmoidni pristup, ovisno o ekstenziji lezije.

#### **Endonazalni pristup na klivus, retroklivalno područje i kraniocervikalni prijelaz**

Nekoliko anatomskih studija je opisalo anatomske karakteristike pristupa na ovo područje. Suprotno tradicionalnim tehnikama pristupa na navedenu regiju bilo koji od ekstenzivnih pristupa zahtijeva širok pogled i siguran trajektorij koji je i opisan od strane mnogih autora (od kojih je najpoznatiji od strana Kassama i suradnika<sup>90,91</sup>).

Transnazalnim putem se učini medijalna turbinektomija obično sa desne strane kod dešnjaka. Potom se učini maksilarna antrostomija koja se zatvori nazoseptalnim flapom. Ovisno o ekstenziji patološkog supstrata (gornji, srednji ili donji dio klivusa) se i kreira ekstenzivnost zahvata.

Nakon učinjene stražnje septostomije učini se široka sfenoidotomija, te eventualno ovisno o potrebi uklanjanje stražnjih klinoidnih nastavaka ili dorzuma sele kako bi se pristupilo na željeno područje klivusa.

Kod ovog pristupa, kao i kod drugih opisanih koji koriste prednji trajektorij, ističe se važnost sfenoidnog kuta o kojem ovise mogućnosti pristupa na klivalno i retroklivalno područje te kranio-cervikalni prijelaz. Kod nekih vrijednosti sfenoidnog kuta je gotovo nemoguće bez mutilirajućih posljedica pristupiti na opisano područje. Alkheray i suradnici su predložili klasifikaciju SF kuta u tri skupine; Tip A Horizontalna sela, Tip B Normalna sela i Tip C Vertikalna sela. Temeljem navedene klasifikacije tip kuta baze lubanje utječe na liječenje i ishod liječenja patoloških lezija u tom području<sup>92</sup>.

### **Retrosigmoidni pristup u područje pontocerebelarnog kuta i petroklivalne regije**

Retrosigmoidni pristup je najčešće korišteni put na područje pontocerebelarnog kuta. Izvodi se tako da se učini kraniotomijski otvor veličine 3-4 cm. Unutar kraniotomijskog otvora moraju biti prikazani transverzalni i sigmoidni sinus odnosno njihov spoj. Nakon otvaranja dure uz blagu retrakciju cerebelarnih hemisfera se može pristupiti na područje pontocerebelarnog kuta odnosno petroznu površinu malog moga. Ovim koridorom se mogu dosegnuti patološke lezije u području pontocerebelarnog kuta koje uključuju primjerice meningeome, zatim švanome trigeminusa, facijalisa, statoakustikusa, i aneurizme arterije vertebralis, PICA-e, AICA-e, te ostale lezije koje zahvaćaju navedenu regiju<sup>19,93,94</sup>. Pristup na svaku od navedenih lezija ima svoje rizike i taktiku, te detaljan opis istih prelazi okvire važnosti ovog istraživanja.

### **Presigmoidni pristup na područje klivusa i prednjeg dijela moždanog debla**

Presigmoidni pristup je jedan od najkompleksnijih pristupa u neurokirurgiji. Koristi se kod pristupa na patološke lezije smještene u području klivusa i one smještene u području ispred moždanog debla odnosno ponsa koje se drugim putevima ne mogu doseći. Učini se temporalna kraniotomija tako da se u prvom aktu ukloni dio skvame temporalne kosti i dio skvame okcipitane kosti. Kako bi se moglo pristupiti na područje klivusa i ponsa potrebno je pažljivo pobrusiti piramidu temporalne kosti te mastoidne čelije koje se moraju kompletno ukloniti. Po uklanjanju koštanog dijela prikaže se sigmoidni sinus cijelom debljinom. Dura se incidira tako da se prati prednji rub sigmoidnog sinusa i potom prikaže gornji petrozni sinus kojeg se mora podvezati te resecurati. Potom se prikaže Labbeova anastomotska vena koju se neophodno mora očuvati<sup>95,96</sup>.

Presigmoidni pristup je izuzetno ekstenzivan pristup kojeg se koristi samo kada je neophodan jer nosi velike rizike od oštećenja kompleksa srednjeg i unutarnjeg uha do intraduralnih struktura (arterija bazilaris i njeni ogranci, Batsonov venski splet u području klivusa, okulomotorijus, trochlearis i moždano deblo).

Kod ovog kao i kod drugih pristupa neophodno je preoperativno anatomske mjerenje anatomskih odnosa i varijacija, jer krivo isplaniran i odabran put donosi velike rizike i posljedice po bolesnika.

## **Transoralni pristup na klivus i kranio-cervikalni prijelaz**

Transoralni pristup se koristi za pristup na ventralni dio kranio-cervikalnog prijelaza i klivusa. Ovaj pristup je jedan od rjeđe korištenih pristupa jer su moguće mnoge kozmetske i funkcijske komplikacije. Najčešće se koristi tako da se kroz otvorena usta postave retraktori za razmicanje gornje i donje vilice te retractor za jezik. Učini se medijalna incizija farinksa prego C1 tuberkuloma, te po potrebi resekcija, odnosno incizija mekog i tvrdog nepca. retraktorima se razmaknu dva ruba prema lateralno. Po prikazivanju kosti high-speed drillom se učini resekcija prednjeg luka C1 kralješka. Uklone se transverzalni ligamenti, potom se prikaže odontoidni nastavak. Ovisno o potrebi, koštane strukture se mogu uklanjati prema klivusu, te kaudalno prema C2 kralješku ovisno o potrebi i ekstenziji lezije<sup>97</sup>. Kod ovog pristupa se također ističe važnost sfenoidnog kuta baze lubanje, te vrijednost tog kuta može biti olakšavajuća ili otežavajuća okolnost<sup>97-99</sup>.

### **1.5.4. Pristupi na rostralni dio arterije bazilaris**

Transkranijски pristupi na područje rostralnog segmenta arterije bazilaris pripada u najkompleksnije neurokirurške pristupe. Prvi slučajevi izravnog klipanja aneurizme rostralnog segmenta odnosno vrha arterije bazilaris je opisana od strane neurokirurga Charles Drakea 1961. godine. Od tada se mnogo promijenilo u liječenju aneurizmi rostralnog dijela arterije bazilaris. Posljednjih godina liječenje aneurizmi stražnje cirkulacije se izvodi najčešće endovaskularnim tehnikama.

Aneurizme rostralnog dijela arterije bazilaris se najčešće nalaze u području bifurkacije u interpedunkularnoj cisterni, rjeđe se nalaze jedan do dva milimetara ispod pontomezencefaličkog spoja u prepontinoj cisterni a još rjeđe rostralno u projekciji mamilarnih tijela<sup>70</sup>. Najčešće korišteni pristupi su: subtemporalni, transsilvički, prednji supraorbitalni subfrontalni i endonazalni transsfenoidalni transklivalni<sup>6,48,100,101</sup>.

Subtemporalnim pristupom se pristupa na vrat aneurizme koji se najčešće nalazi ispod donjeg ruba PCA medijalno od zavoja oko moždanih krura. Područje bifurkacije arterije bazilaris je često sijelo razvojnih anomalija. U nekih ljudi ostaje fetalni oblik cirkulacije, što znači kako su P1 segmenti PCA manjeg dijametara od stražnjih komunikantnih arterija i dominantne su u opskrbi P1 područja PCA. Ovo znači kako PCA u ovom obliku cirkulacije dominantno dobiva opskrbu krvi od unutarnje karotide. Kod ovog pristupa se često zahtijeva opsežno brušenje baze temporalne kosti što nosi rizike od oštećenja struktura srednjeg i unutarnjeg uha<sup>7,60</sup>.

Transsilvički put je drugi najčešći pristup koji se koristi. Ovim pristupom se može pristupiti na rostralni segment arterije bazilaris ukoliko anatomske karakteristike baze lubanje, interpedunkularne cisterne,



prepontine cisterne i karakteristike same arterije bazilaris to dopuštaju<sup>102,103</sup>. Ukoliko su anatomske odnosi povoljni, ovaj pristup je povoljan i većina vaskularnih neurokirurga je istrenirana za ovaj pristup. Supraorbitalni subfrontalni pristup je opisan od nekoliko autora. Po učinjenoj supraorbitalnoj kraniotomiji potrebno je učiniti dovoljno brušenje krova orbite prednje lubanjske jame da bi se dobilo dovoljno prostora. Ispušanjem cerebrospinalnog likvora putem vanjske lumbalne drenaže likvora i utjecajem gravitacije se dobije dovoljno prostora. Po inciziji duralne ovojnice mozga se kroz optikokarotični trokut može pristupiti na rostralni dio arterije bazilaris ukoliko se bifurkacija arterije bazilaris nalazi iznad dorzuma sele i stražnjih klinoidnih nastavaka. U slučaju da stražnji klinoidni nastavci i dorzum sele zaklanjaju bifurkaciju i aneurizmu potrebno je iste ukloniti high-speed drill-om kako bi se omogućio pristup, što nosi dodatni rizik od oštećenja istih<sup>6,104,105</sup>.

Endoskopski transsfenoidni transklivalni pristupi su pristupi razvijeni posljednjih godina razvojem naprednijih endoskopskih uređaja. Pristup se odvija klasičnim transnazalnim transsfenoidalnim putem. Potrebno je potom široko bisfenoidalno otvaranje i brušenje sfenoidnog rostruma za široko prikazivanje klivusa. Tijekom ovih zahvata je iznimno važno biti u medijalnoj liniji i oprezno se širiti prema lateralno. Sela turcika, dorzum sele i stražnji klinoidalni nastavci najčešće se moraju brusiti high-speed drillom kako bi se dobilo dovoljno prostora za ekspoziciju proksimalne i distalne cirkulacije te omogućila dobra kontrola. Kod brušenja klivusa je izuzetno važno paziti na periklivalne venske pleksuse koji dreniraju vene moždanog debla. Po otvaranju duralne ovojnice potrebno je koliko je moguće široko disecirati arahnoidalne ovojnice i Lilliequistovu membranu interpedunkularne i prepontine cisterne oko arterije bazilaris kako bi se omogućilo što opsežnije prikazivanje arterije bazilaris i njenih ogranaka<sup>87,106,107</sup>.

## **2. HIPOTEZA**

Mjerenje i analiza varijacija topografsko-anatomskih odnosa u subtentorijskom prostoru magnetnom rezonancijom (MR-om) omogućuje najpovoljniji pristup patološkim lezijama smještenim u području stražnjeg dijela baze lubanje, mozgovnog debla i baze mozga.

## **3. CILJEVI**

### **Opći cilj:**

Analizom sfenoidnoga kuta i kuta klivus-tentorij te njihovih eventualnih suodnosa želimo olakšati donošenje ispravne odluke pri odabiru neurokirurškog pristupa na stražnji dio baze mozga, lubanje i moždano deblo, odnosno subtentorijskog prostora.

### **Specifični ciljevi:**

1. Analizirati veličine sfenoidnog kuta i kuta klivus-tentorij, te usporedbom istražiti moguću međuovisnost njihovih vrijednosti.
2. Odrediti vrijednost MR osnimavanja u prikazivanju anatomskih odnosa u stražnoj lubanjskoj jami značajnih pri neurokirurškim zahvatima.
3. Analizirati vrijednosti sfenoidnog kuta pri odabiru pristupa do aneurizmi rostralnog dijela bazilarne arterije.
4. Analiza klivus-tentorij kuta.
5. Istražiti važnost klivus-tentorij kuta prigodom pristupa na pinealnu regiju.

## **4. ISPITANICI I METODE**

### **4.1. Uključujući kriteriji istraživane skupine ispitanika**

U studiju su uključeni ispitanici u kojih je indiciran i učinjen MR endokranija. Uključeno je 410 ispitanika koji su učinili MR endokranija u periodu od siječnja 2011. do kraja prosinca 2014. godine. Uvjet uključanja u istraživanje je da je ispitanikov MR bio opisan kao uredan, odnosno da nije opisano nikakvih morfoloških supstrata koji bi mijenjali anatomske odnose.

U studiju su uključene samo odrasle osobe starije od 18 godina u kojih je razvoj mozga, kranija i kraniocervikalnog prijelaza završen. Studija je odobrena od Etičkog povjerenstva Kliničkog bolničkog centra Zagreb. Analizirani su ispitanici kao ukupna skupina od 410 bolesnika te zasebne skupine po spolovima. Analizirane su razlike po spolovima zasebno.

### **4.2. Isključujući kriteriji istraživane skupine ispitanika**

Isključeni su bolesnici koji su prethodno operirani, osobe sa razvojnim anomalijama mozga, lubanjske osnovice i kraniocervikalnog prijelaza, zatim bolesnici u kojih je kao posljedica upalnih promjena bilo infektivne etiologije, bilo neinfektivnog karaktera (primjerice reumatoidni artritis ili druge autoimune bolesti) promijenjeni inicijalni anatomske odnosi. Također su iz studije isključeni bolesnici koji su doživjeli morfološke odnosno neuroradiološki dokazane traumatske promjene mozga, kranija i kraniocervikalnog prijelaza, te na taj način imali promijenjene inicijalne anatomske odnose.

### **4.3. Postupci mjerenja kutova i distanci (Radiološka studija- MR)**

Sve analize su se izvodile na MR snimkama iz radiološke baze podataka Kliničkog zavoda za dijagnostičku i intervencijsku radiologiju Kliničkog bolničkog centra Zagreb. Analizirane su mediosagitalne MR snimke. Analize su se izvodile u T1 vremenskoj sekvenci. Snimke su učinjene na MR uređaju Siemens AG 2009, serijski broj 22772. Softver NUMARIS/4 verzija syngo MR A35. Analize su se izvodile u službenom programu za analizu radioloških snimki IMPAX 6. IMPAX je profesionalni softver tvrtke AGFA koji je kompatibilan Windows operativnom sustavu te je namijenjen ekspertnoj analizi digitalnih radioloških snimki. Službeni je program radioloških analiza Kliničkog bolničkog centra Zagreb.

## Mjerenje sfenoidnog kuta

U literaturi su opisana dva načina mjerenja fleksije baze lubanje ili sfenoidnog kuta. U oba načina se mjerenja rade na mediosagitalnim presjecima snimki.

1. Prvi način mjerenja se temelji na McGregorovoj i Poppelovoj metodi mjerenja na sagitalnim rentgenskim snimkama. Kut se mjeri pomoću dviju linija. Jedna povezuje nazion sa središtem pituitarne jame. Druga se proteže od središta pituitarne jame gdje prethodna završava, do prednjeg ruba foramina magna. Ovim načinom su izvođena mjerenja standardnim konvencionalnim rentgenom<sup>108,109</sup>.

2. Drugi način mjerenja čini modificirani MR način mjerenja. Baziran je na drugim specifičnim anatomskim orijentirima. Mjeri se kut koji nastaje spajanjem dviju linija. Jedna se proteže tako da ide po prednjoj lubanjskoj jami (planumu sfenoidne kosti) do dorzuma sele. Druga se proteže od dorzuma sele po unutarnjoj površini klivusa što je istovjetna Wackenheimovoj liniji<sup>36</sup>.

Koenigsberg i suradnici usporedili su navedene dvije metode mjerenja sfenoidnog kuta i zaključili da neke od prethodnih metoda treba reevaluirati, te razviti nove metode mjerenja karakteristične za novije tehnike snimanja odnosno za MR.

U njihovom istraživanju su dobili manje vrijednosti sfenoidnog kuta mjerenog objema metodama u odnosu na objavljene radove koji su mjerili tradicionalnim načinima. Potom, u zaključku navode da je potonja modificirana MR metoda jednostavnija, efikasnija za rutinsko mjerenje sfenoidnog kuta i preoperacijsko planiranje, te predlažu da se navedena metoda prihvati kao zlatni standard pri mjerenju sfenoidnog kuta MR-om<sup>36</sup>. I ostali radovi novijeg datuma su potvrdili efikasnost i točnost navedene metode mjerenja sfenoidnog kuta.

U našoj studiji također smo koristili modificirani MR način mjerenja koji je prihvaćen način mjerenja na MR-snimkama i korišten u većini drugih studija.

Mjerenja su podijeljena u dvije skupine. Prvu skupinu čine kutevi: sfenoidni kut (SF kut), klivus-tentorij kut (KT kut), orbitoklivalni gornji kut (OK gornji), orbitoklivalni donji kut (OK donji), Orbitotentorijski donji kut (OT donji), Orbitotentorijski prednji kut (OT prednji), Orbitotentorijski gornji kut (OT gornji), Orbitotentorijski prednji kut (OT prednji) i Orbitotentorijski stražnji kut (OT stražnji). Drugu skupinu mjerenja čine distance: distanca između vrha culmena vermis malog mozga do donjeg ruba spleniuma korpusa kalozuma (VER-SKK), distanca između gornjih kolikula lamine tecti i spleniuma korpusa kalozuma (GK-SKK), širina prepontine cisterne (PPCIS), interpedunkularna cisterna (GRP-DS i GRP-TC) i visina vrha bazilarne arterije iznad dorzuma sele. Svi kutevi su izraženi u stupnjevima (°). Distance su izražene u milimetrima (mm).

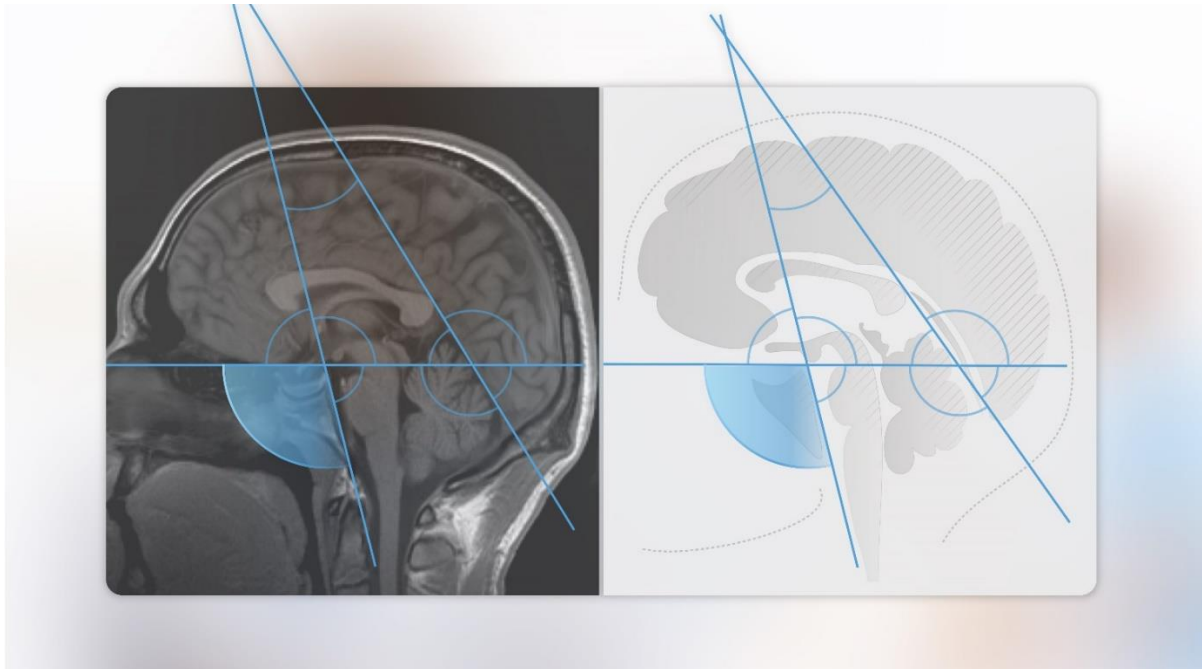
Mjerenja su se izvodila koristeći IMPAX sustav za analizu neuroradioloških snimki (u našem slučaju MR-a endokranija). Mjerenja su se izvodila digitalnim mjerkama IMPAX softvera. Mjerenja su izvodili dva neurokirurga (J.N. i J.P.) i jedan neuroradiolog (M.R.) radi usuglašenja točne mjere u slučaju odstupanja.

## MJERENJA KUTOVA

### Sfenoidni kut (SF kut)

U ranijim radovima sfenoidni kut je inicijalno mjereno na konvencionalnom rentgenskom uređaju<sup>34</sup>. Prva mjerenja su opisali već spomenuti autori McGregor i Poppel s koautorima na lateralnim rentgenskim snimkama kranija. Oni su mjerili kut koji je nastao spajanjem i ukriženjem linije koja polazi od nazionai nastavlja se do sredine pituitarne jame, te druge ravnine koja polazi od sredine pituitarne jame i nastavlja se do prednjeg ruba foramena magnuma<sup>108,109</sup>.

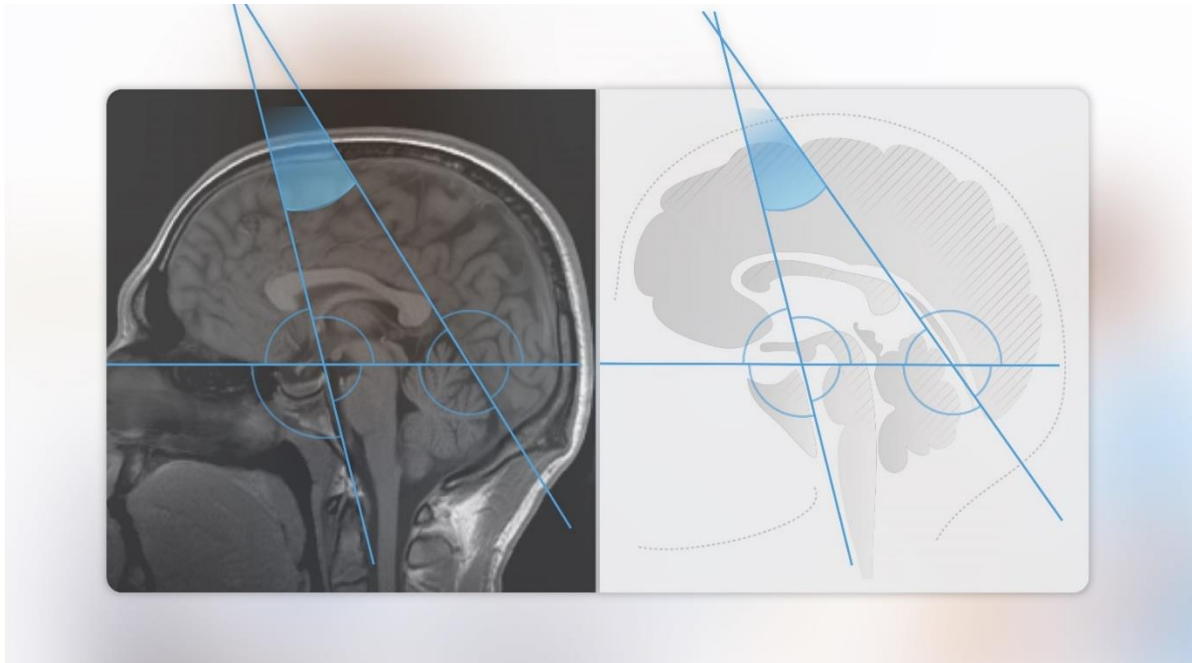
Druga modificirana već opisana metoda mjerenja (ujedno i metoda koju smo koristili u našoj studiji) i radovima novijeg datuma je izvodi na MSCT uređajima, a najnovije studije na MR uređajima. Mjerenje se izvodi na sagitalnim MR snimkama u mediosagitalnoj projekciji. Kut nastaje spajanjem dviju linija. Prva linija je ona koja ide po površini prednje lubanjske jame te se nastavlja do vrha dorzuma sele, te druga koja se nastavlja po unutarnjoj površini klivusa (Wackenheimova linija), odnosno ide od vrha dorzuma sele po unutarnjoj površini klivusa (Slika 1).



Slika 1. Sfenoidni kut (SF kut).

### **Klivus-tentorij kut (KT kut)**

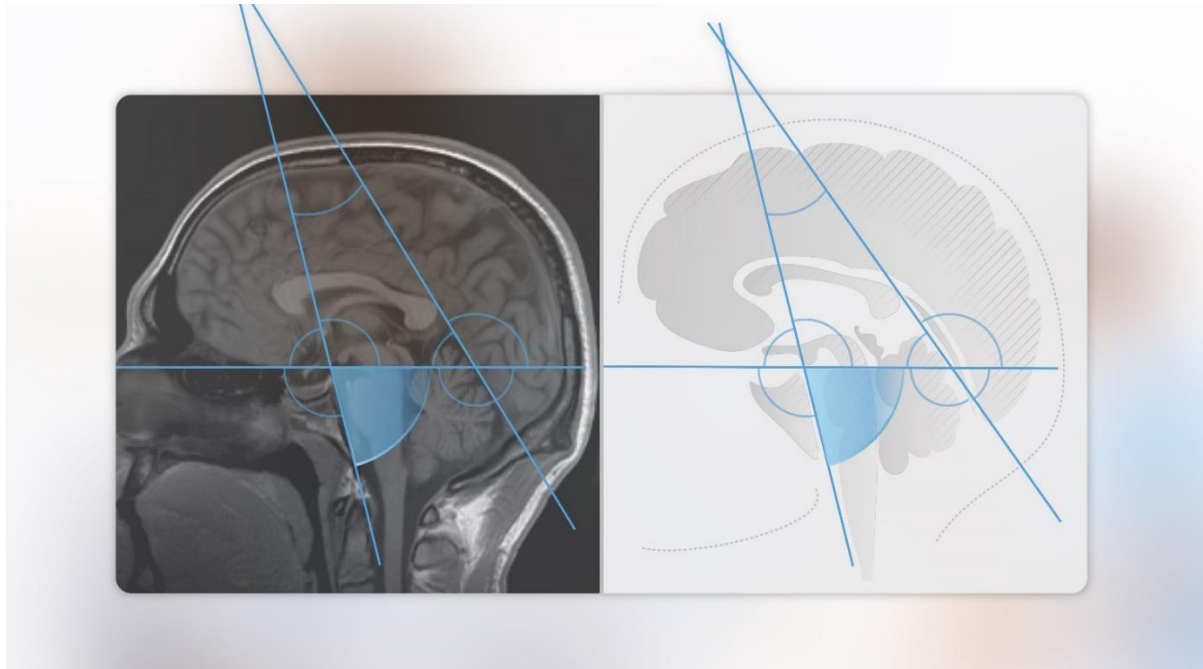
Klivus tentorij kut nastaje ukriženjem dviju linija od kojih jedna linija je već spomenuta linija koja je nastavak unutarnje površine klivusa (Wackenheimova) preko dorzuma sele te druga linija je linija koja ide po tentoriju u mediosagitalnoj liniji (Slika 2).



Slika 2. Klivus-tentorij kut (KT kut).

### Orbitoklivalni donji kut (OK donji)

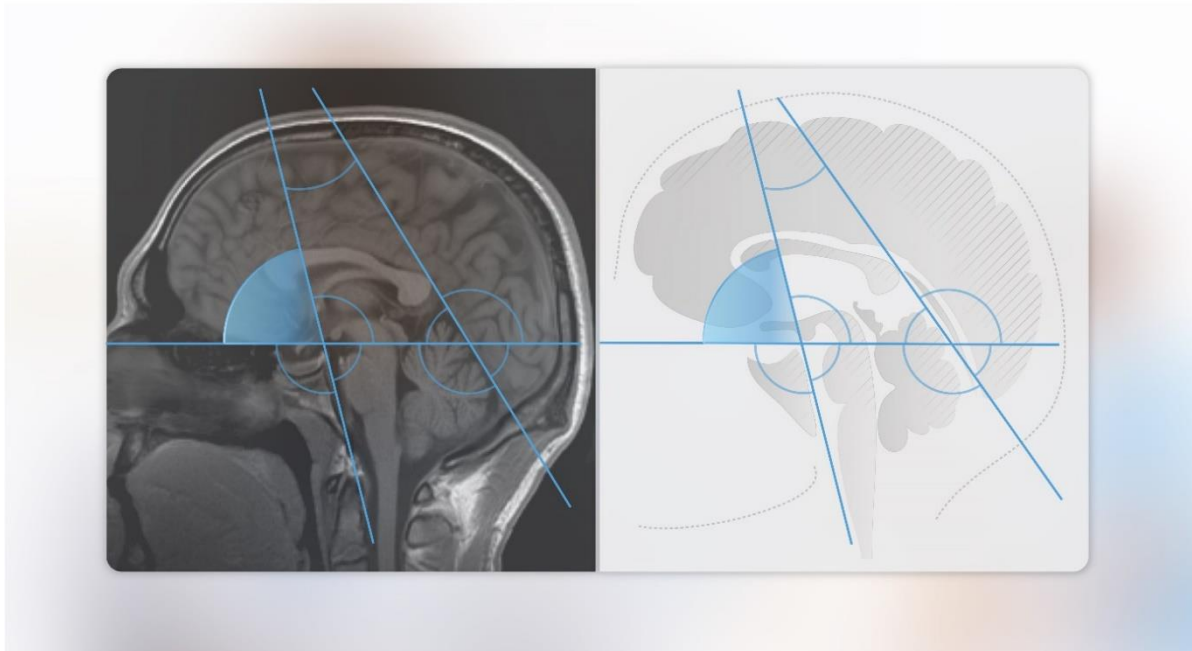
Kut nastaje spajanjem istih linija kao i kod sfenoidnog kuta, ali kut mjerenja je suprotni od sfenoidnog. Dakle, kako je navedeno, prva linija ide po prednoj lubanjskoj jami, nastavlja se do vrha dorzuma sele te se križa drugom koja se nastavlja po unutarnjoj površini klivusa. Međutim, kod ovog kuta i slijedeća dva opisana, linije smo povukli duž cijelog kranija (od naziona do okcipitalne kosti) tako da smo dobili kuteve i sa suprotnih strana (Slika 3).



Slika 3. Orbitoklivalni donji kut (OK donji).

### Orbitoklivalni prednji kut (OK prednji)

Kut nastaje spajanjem istih linija kao i sfenoidni kut, ali kut mjerenja je anatomski suprotan od sfenoidnog. Dakle, prva linija je ona koja ide po prednoj lubanjskoj jami i nastavlja se do vrha dorzuma sele, te se križa drugom koja se nastavlja po unutarnjoj površini klivusa (Slika 4).



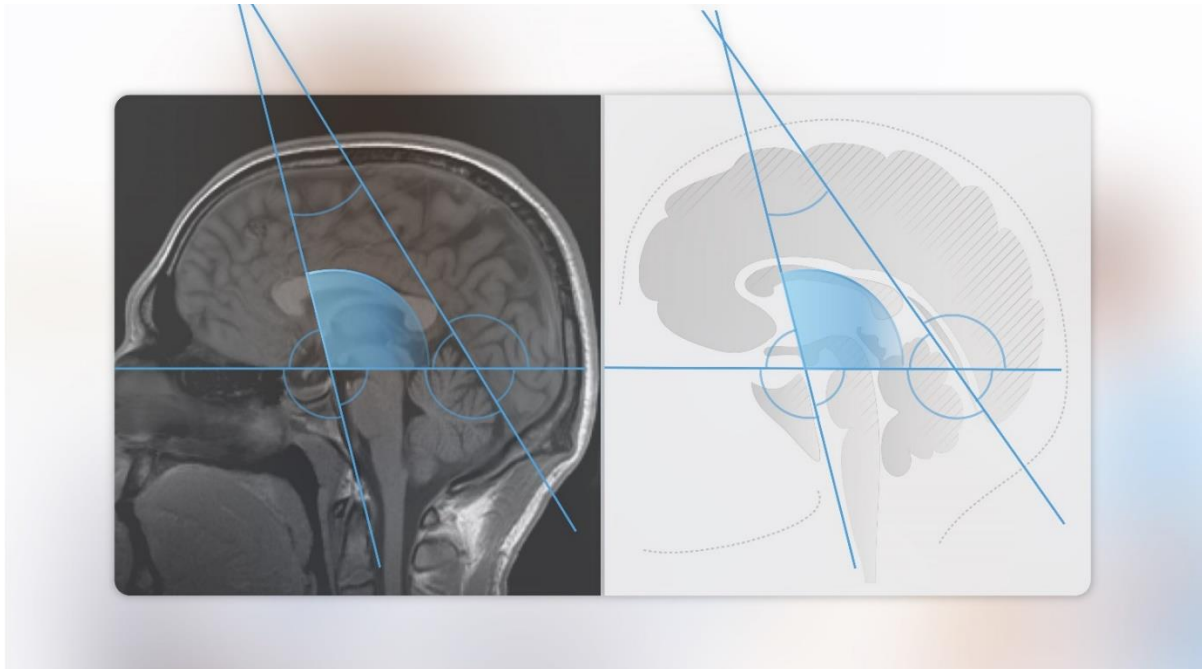
Slika 4. Orbitoklivalni prednji kut (OK prednji).



### Orbitoklivalni gornji kut (OK gornji)

Kut nastaje spajanjem dviju linija. Prva linija se pruža po prednoj lubanjskoj jami, te se nastavlja do vrha dorzuma sele, a druga se nastavlja po unutarnjoj površini klivusa, odnosno ide od vrha dorzuma sele po unutarnjoj površini klivusa.

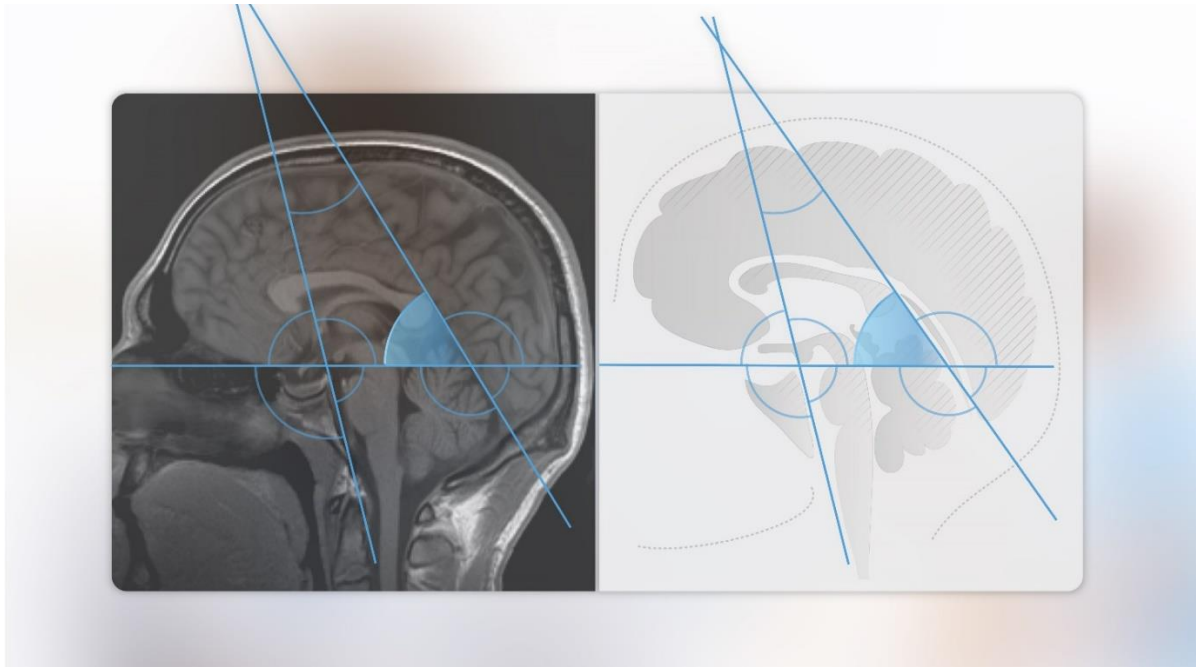
Kut je jednak kutu baze lubanje (sfenoidnom kutu) tj. predstavlja njegov zrcalni kut. Mjeri se na jednak način (Slika 5).



Slika 5. Orbitoklivalni gornji kut (OK gornji).

### Orbitotentorijski prednji kut (OT prednji)

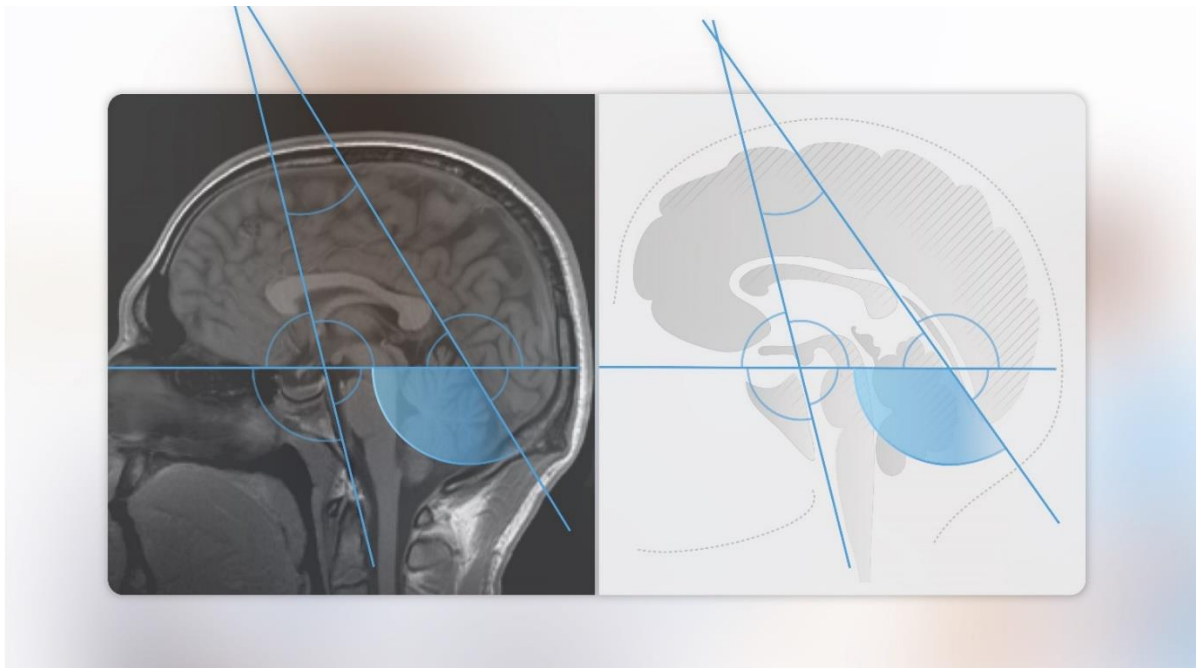
Nastaje ukriženjem linija od kojih je jedna nastavak tentorija, dok je druga linija ista linija koja ide po prednjoj lubanjskoj jami za sfenoidni kut i nastavlja se prema straga do kraja okcipitalne kosti (Slika 6).



Slika 6. Orbitotentorijski prednji kut (OT prednji).

### Orbitotentorijski donji kut (OT donji)

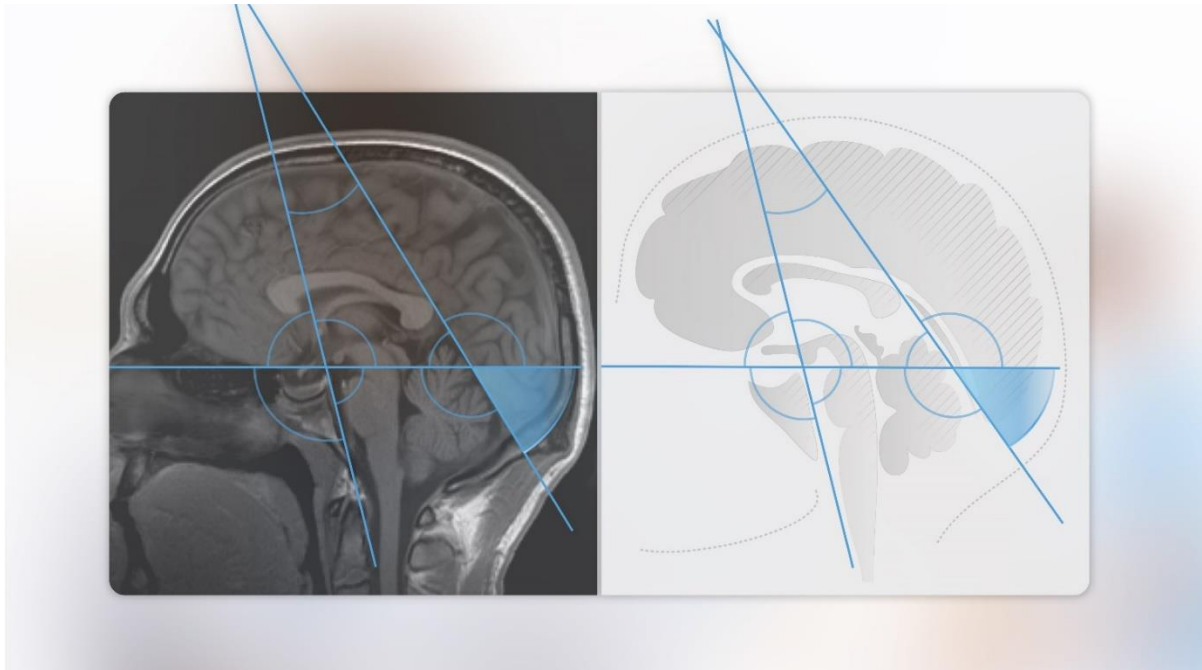
Nastaje ukriženjem linija od kojih je jedna nastavak tentorija, dok je druga linija ista linija koja se pruža po prednjoj lubanjskoj jami za sfenoidni kut, te se nastavlja prema straga do kraja okcipitalne kosti (Slika 7).



Slika 7. Orbitotentorijski donji kut (OT donji).

### Orbitotentorijski stražnji kut (OT stražnji)

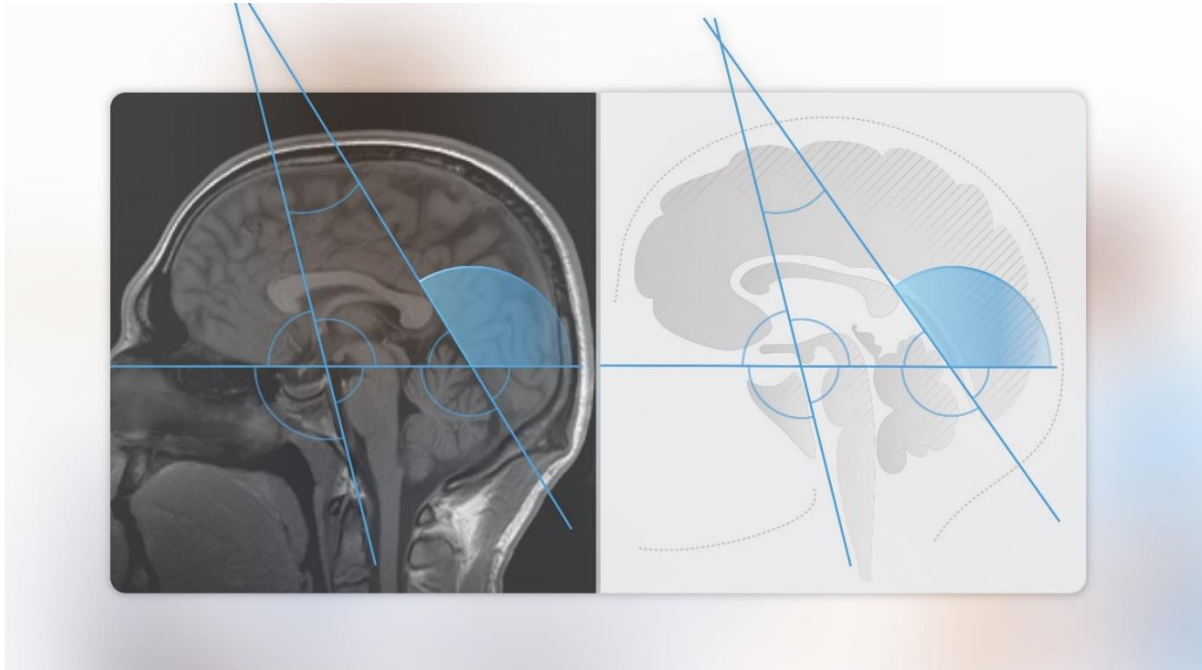
Nastaje ukriženjem linija od kojih je jedna nastavak tentorija, dok je druga linija ista linija koja ide po prednjoj lubanjskoj jami za sfenoidni kut, te se nastavlja prema straga do kraja okcipitalne kosti. Kut je vrijednošću jednak OT prednjem kutu, međutim anatomski je suprotan (Slika 8).



Slika 8. Orbitotentorijski stražnji kut (OT stražnji).

### Orbitotentorijski gornji kut (OT gornji)

Nastaje ukriženjem linija od kojih je jedna nastavak tentorija, dok je druga linija ona ista linija koja se pruža po prednjoj lubanjskoj jami za sfenoidni kut i nastavlja se prema straga do kraja okcipitalne kosti. Kut je vrijednošću jednak OT donjem kutu, međutim anatomski je suprotan (Slika 9).

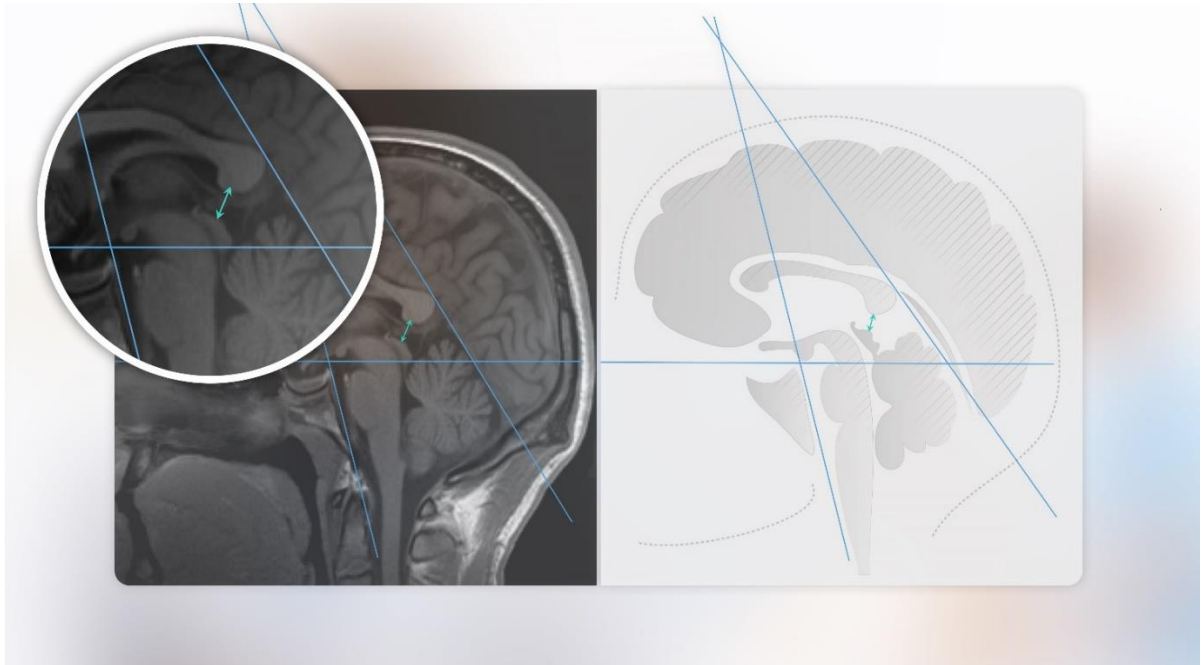

Slika 9. Orbitotentorijski gornji kut (OT gornji).

## MJERENJA DISTANCI

### Gornji kolikuli – donji rub spleniuma korpusa kalozuma (GK-SKK)

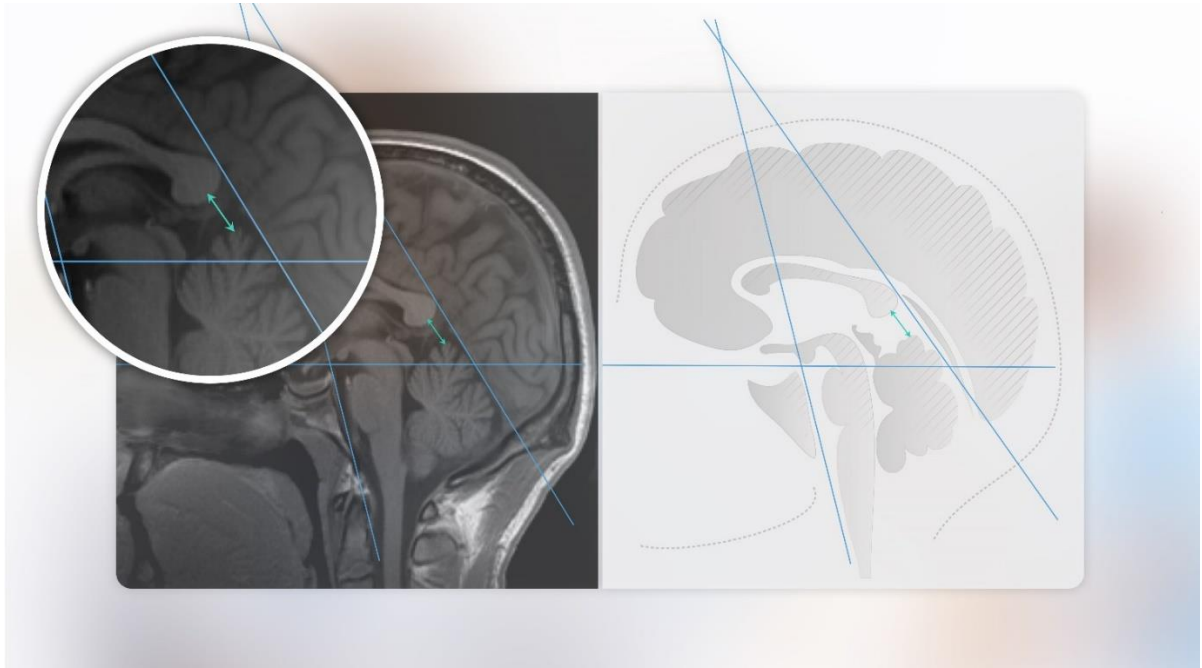
Mjerena je na načina da se izmjerila najuža distanca između gornjih kolikula lamine tekti i donjeg ruba spleniuma korpusa kalozuma (Slika 10).



Slika 10. Distanca gornji kolikuli – donji rub spleniuma korpusa kalozuma (GK-SKK).

### **Vermis – donji rub spleniuma korpusa kalozuma (VER-SKK)**

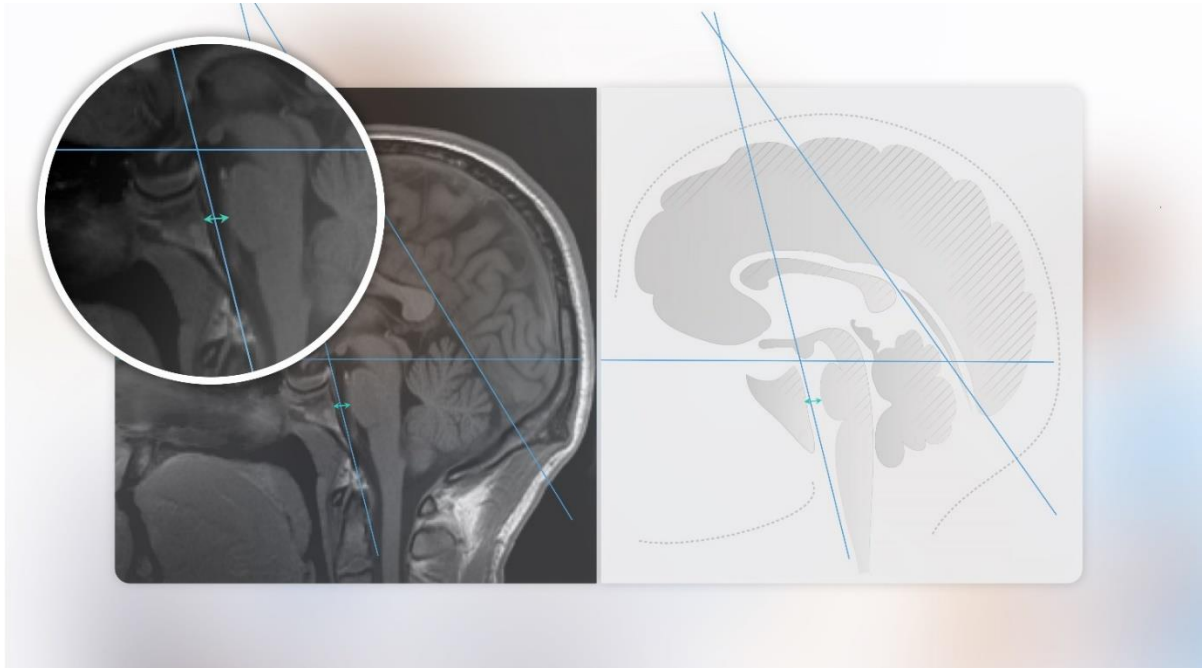
Navedena distanca je mjerena na način da je izmjerena najuža distanca između culmena vermisa malog mozga i donjeg ruba spleniuma korpusa kalozuma (Slika 11).



Slika 11. Distanca vermisa – donji rub spleniuma korpusa kalozuma (VER-SKK).

### Širina prepontine cisterne (PPCIS)

Mjerena je tako što je prvo izmjerena duljina ponsa od gornjeg do donjeg ruba, zatim je nađena sredina ponsa, a potom je u srednjem dijelu izmjerena širina cisterne (Slika 12).

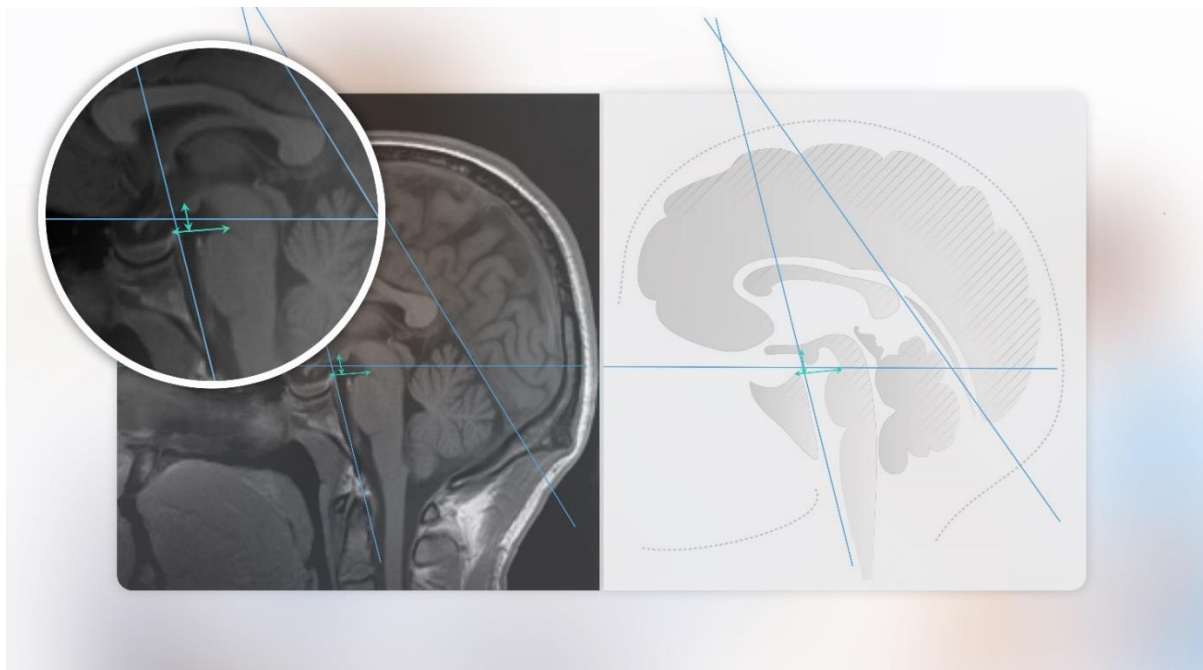


Slika 12. Distanca širine prepontine cisterne (PPCIS)



**Interpedunkularna cisterna; gornji rub ponsa – dorzum sele (GRP-DS), gornji rub ponsa-tuber cinereum (GRP-TC)**

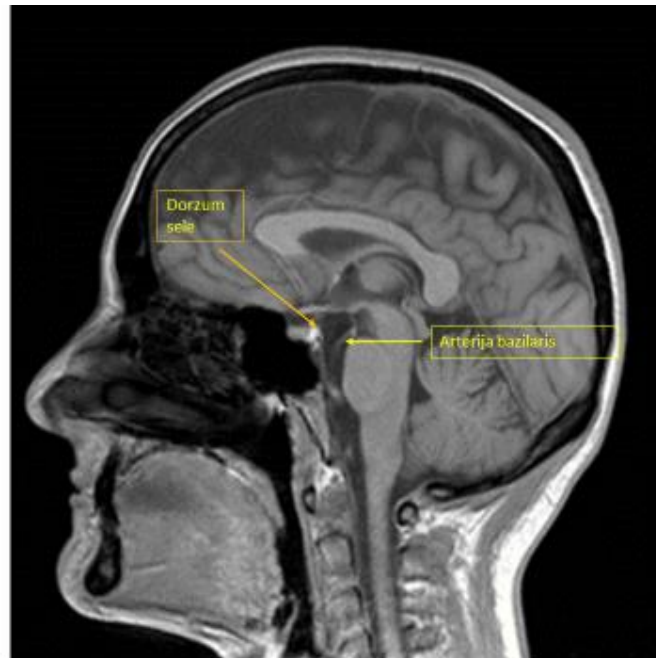
Mjerena je distanca između pedunkula cerebeluma mezencefalona i dorzuma sele tako da mjerka ide po gornjem rubu ponsa do tegmentuma srednjeg mozga, a ujedno je i granica prema prepontinoj cisterni (AP distanca), te druga mjerka (KK distanca) je okomita linija na navedenu, te ide do prednjeg ruba mamilarnog tijela odnosno predmijevanog mjesta na kojem se nalazi tuber cinereum. Interpedunkularna cisterna se nalazi između Liliequistove membrane sprijeda i dolje, stražnje substance perforate mezencefalona straga te korpora mamilarija i tubera cinereuma gore. (Slika 13).



Slika 13. Distanca interpedunkularne cisterne; gornji rub ponsa – dorzum sele (GRP-DS), gornji rub ponsa-tuber cinereum (GRP-TC)

### Visina rostralnog segmenta arterije bazilaris (DBA)

Mjereno je tako da se prvo odredila visina bazilarne arterije odnosno rostralnog dijela arterije, potom se odredilo da li se nalazi gornjim rubom iznad ili ispod dorzuma sele (stražnjih klinoidnih nastavaka - BAVIS). Ukoliko se nalazi iznad dorzuma sele izmjeri se distanca koja prelazi rub dorzuma sele – DBA (Slika 14).



Slika14. Prikaz rostralnog dijela arterije bazilaris i dorzuma sele.

#### 4.4. STATISTIČKA ANALIZA

Prikazane su deskriptivne vrijednosti demografskih podataka ispitanika odnosno dobi i spola ispitanika. Učinjena je deskriptivna analiza izmjera kutova (SF kut, KT kut, OK gornji, OK donji, OK prednji, OT prednji, OT stražnji, OT gornji i OT donji kut) i distanci (GK-SKK, VER-SKK, PPCIS, GRP-DS, GRP-TC, DBA). Izračunate su minimalne i maksimalne vrijednosti, aritmetičke sredine, koeficijenti varijabilnosti te 95% interval pouzdanosti aritmetičke sredine za svaku od pojedinih varijabli.

Učinjena je korelacijska matrica tj. analiza korelacija izmjerenih varijabli sa posebnim interesom za SF kut i KT kut, njihovu međusobnu povezanost te odnos sa drugim izmjerenim varijablama.

Regresijskom analizom procijenjeni su prediktivni potencijali SF kuta i KT kuta na vrijednosti ostalih kutova i distanci, uključujući i koeficijent determinacije. ANOVA testom je analizirana ukupna statistička značajnost regresijskog modela za svaku od pojedinih varijabli.

Dimenzionalnost izvornog multidimenzionalnog prostora varijabli reducirana je faktorskom analizom na četiri latentne dimenzije (faktora). Prvi faktor je nazvan prednji kutovi, drugi faktor je nazvan stražnji kutovi, treći faktor je nazvan prednje cisterne, a četvrti faktor je nazvan stražnje cisterne.

Ti su faktori podvrgnuti diskriminacijskoj analizi s namjerom pronalaženja dimenzija koje otkrivaju najveću razliku između skupina ispitanika definiranih kao 10% donjih i 10% gornjih ekstrema (10. i 90. centila) te skupine između 10. i 90. centile SF kuta i KT kuta, zasebno. Ove su granice odabrane s namjerom dobivanja triju što homogenijih podgrupa ispitanika u odnosu na SF kut i KT kut.

Rezultati su statistički obrađeni korištenjem programske podrške STATISTICA, ver.10., StatSoft.Inc. Rezultati su interpretirani na 5%-tnoj razini statističke značajnosti.

## 5. REZULTATI

### 5.1. Deskriptivna statistička analiza

Istraživanjem je obuhvaćeno 410 ispitanika oba spola (247 ženskog i 163 muškog) u dobi od 15 do 88 godina s medijanom dobi od 50 godina.

Prosječna vrijednost sfenoidnog kuta (SF kut) iznosi  $111 \pm 7$  stupnjeva, raspon iznosi 93-135 stupnja, uz koeficijent varijabilnosti (KV) 6%, 95% interval pouzdanosti iznosi 112-118 stupnjeva. Prosječna vrijednost klivus tentorij kuta (KT kut) iznosi  $19 \pm 7$  stupnjeva, raspon iznosi 1-38 stupnjeva, koeficijent varijabilnosti iznosi 36% što ga čini najvarijabilnijim kutom. Prosječna vrijednost kuta OK donji iznosi  $68 \pm 7$  stupnjeva, s rasponom 45-86 stupnjeva i koeficijentom varijabilnosti od 10%, 95% interval pouzdanosti iznosi 68-69 stupnjeva. Prosječna vrijednost kuta OK gornji je istovjetna sfenoidnom kutu s jednakim koeficijentom varijabilnosti i intervalom pouzdanosti. Kut OK gornji je zrcalni kut sfenoidnog kuta. Prosječna vrijednost kuta OT gornji iznosi  $130 \pm 8$  stupnjeva s rasponom 104-152 stupnjeva i koeficijentom varijabilnosti od 6%. Vrijednosti kuta OT donji su istovjetne kutu OT gornji koji je njegova zrcalna vrijednost. Prosječna vrijednost kuta OT prednji je 50 stupnjeva ( $SD \pm 8$  stupnjeva), sa rasponom od 30-76 stupnjeva i koeficijentom varijabilnosti od 16%, 95% interval pouzdanosti iznosi 49-50 stupnjeva. Kut OT stražnji ima jednake vrijednosti kao i OT prednji koji je njegov zrcalni kut. Tablica 1.

Tablica 1. Deskriptivne mjere izmjera kutova

Varijabla	N	Prosjek	SD	KV(%)	95%-tni Interval pouzdanosti	Minimum	Maksimum
SF kut	410	111	7	6	112 - 118	93	135
KT kut	410	19	7	36	18 - 19	1	38
OK donji	410	68	7	10	68 - 69	45	86
OK gornji	410	111	7	6	111 - 112	93	135
OT gornji	410	130	8	6	129 - 131	104	152
OT donji	410	130	8	6	129 - 131	104	152
OT prednji	410	50	8	16	49 - 50	30	76
OT stražnji	410	50	8	16	49 - 50	30	76

Najvarijabilniji među svim varijablama je KT kut (36%), slijede ga OT prednji i OT stražnji s više nego upola manjom varijabilnošću (16%) pa OK-donji (10%). Preostali su kutevi najhomogeniji (KV=6%). Uz to OT gornji i OT donji imaju međusobno iste aritmetičke sredine i standardne devijacije ( $130^{\circ}\pm 8$ ) kao i OT prednji i OT stražnji ( $50^{\circ}\pm 8$ ). Ti parovi kutova, naravno imaju i identične intervale pouzdanosti.

Prosječna vrijednost distance između gornjih kolikula i stražnjeg ruba korpusa kalozuma (GK-SKK) iznosi 6,7 mm (SD $\pm$ 1,6 mm) s rasponom 2,2-12,8 mm i koeficijentom varijabilnosti od 24%; 95% interval pouzdanosti iznosi 6,5-6,8 mm. Prosječna vrijednost distance između vrha culmena vermisa i stražnjeg ruba korpusa kalozuma (VER-SKK) iznosi 10,4 mm (SD $\pm$ 2,6 mm) s rasponom vrijednosti 4,6-19,1 mm i koeficijentom varijabilnosti od 25%; 95% interval pouzdanosti iznosi 10,2-10,7 mm. Prosječna vrijednost distance širine srednjeg dijela prepontine cisterne (PPCIS) iznosi 5,9 mm (SD $\pm$ 1,5 mm), s rasponom vrijednosti 2,0-11,2 i koeficijentom varijabilnosti od 25%. Prosječna vrijednost distance između gornjeg ruba ponsa i dorzuma sele (GRP-DS) iznosi 17,2 mm (SD $\pm$ 4,7 mm) s rasponom 11,3-25,2 mm i koeficijentom varijabilnosti od 27%; 95% interval pouzdanosti iznosi 16,7-17,7 mm. Prosječna vrijednost distance između gornjeg ruba ponsa i predmijevanog mjesta tubera cinereuma ispred prednjeg ruba koporpora maimilaria (GRP-TC) iznosi 7,9 mm (SD $\pm$ 7,9 mm) s rasponom 4,7-11,7 mm i koeficijentom varijabilnosti od 16 %; 95 % interval pouzdanosti iznosi 7,8-8,0 mm. Tablica 2.

Tablica 2. Deskriptivne mjere izmjera distanci

Varijabla	N	Prosjek	SD	KV(%)	95%-tni Interval pouzdanosti	Minimum	Maksimum
GK-SKK	410	6,7	1,6	24	6,5 – 6,8	2,2	12,8
VER-SKK	410	10,4	2,6	25	10,2 – 10,7	4,6	19,1
PPCIS	410	5,9	1,5	25	5,8 – 6,1	2,0	11,2
GRP-DS	410	17,2	4,7	27	16,7 – 17,7	11,3	25,2
GRP-TC	410	7,9	1,3	16	7,8 – 8,0	4,7	11,7

Iz ispitanog uzorka na mediosagitalnim presjecima MR-a uspjela se identificirati visina rostralnog dijela bazilarne arterije iznad razine dorzuma sele u 62 snimke. U 20 snimki visina rostralnog dijela bazilarne arterije se nalazila u razini s visinom dorzuma sele. Prosječna vrijednost visine rostralnog dijela bazilarne arterije iznad visine dorzuma sele iznosi 5,3 mm (SD $\pm$ 2,5 mm), s koeficijentom varijabilnosti od 47% i rasponom 0,8 – 11,5 mm. Analizom korelacije između vrijednosti SF-kuta i vrijednosti visine bazilarne arterije nije dobivena statistički značajna korelacija između navedenih dviju varijabli. Tablica 3.

N	Prosjeak	SD	KV(%)
62	5,3	2,5	47

Tablica 3. Deskriptivne mjere izmjera za vrijednost duljine rostralnog dijela bazilarne arterije iznad dorzuma sele. (DBA).

Prosječna vrijednost GK-SKK u žena iznosi  $6,6 \pm 1,7$  mm, a u muškaraca  $6,8 \pm 1,6$  mm. ( $P=0,279$ ). Prosječna vrijednost VER-SKK u žena iznosi  $10,1 \pm 2,4$  mm a u muškaraca  $11,0$  ( $P=0,001$ ). Prosječna vrijednost PPCIS distance u žena iznosi  $5,8 \pm 1,5$  dok u muškaraca iznosi  $6,2 \pm 1,6$  mm ( $P=0,003$ ). Prosječna vrijednost distance GRP-DS u žena iznosi  $16,9 \pm 2,2$  mm dok u muškaraca  $17,2 \pm 2,5$  mm ( $P=0,265$ ). Prosječna vrijednost distance GRP-TC u žena iznosi  $7,8 \pm 1,2$  mm a u muškaraca iznosi  $8,2 \pm 1,2$  mm ( $P=0,001$ ). Dakle statistički značajane razlike među spolovima postoje kod distanci VER-SKK, PPCIS i GRP-TC. Tablica 4.

Tablica 4. Deskriptivne mjere i usporedba izmjera distanci po spolu

Varijabla	Spol	N	Prosjeak	SD	t	df	P
GK-SKK	ž	247	6,6	1,7	-1,084	408	0,279
	m	163	6,8	1,6			
VER-SKK	ž	247	10,1	2,4	-3,215	303,1	<b>0,001</b>
	m	163	11,0	2,8			
PPCIS	ž	247	5,8	1,5	-3,016	408	<b>0,003</b>
	m	163	6,2	1,6			
GRP-DS	ž	247	16,9	2,2	-1,116	408	0,265
	m	163	17,2	2,5			
GRP-TC	ž	247	7,8	1,2	-3,311	408	<b>0,001</b>
	m	163	8,2	1,2			

## 5.2. Korelacije mjerenih varijabli

SF kut s KT kut ( $r = -0,287$ ), OK donji ( $r = -0,994$ ), OT prednji ( $r = -0,528$ ), i OT stražnjim ( $r = -0,527$ ) negativno korelira, dok SF kut pozitivno korelira sa OK gornji ( $r =$ , zrcalni kut), OT gornji ( $r = 0,537$ ) i OT donji ( $r = 0,537$ ) na razini statističke značajnosti ( $P < 0,001$ ).

Kod analize međusobnih korelacija SF kut s distancama, pozitivna korelacija postoji s GK-SKK ( $r = 0,175$ ), PPCIS ( $r = 0,159$ ) i GRP-DS ( $0,260$ ). Razina statističke značajnosti je ( $P < 0,001$ ). Nisu uočene negativne korelacije SF kuta sa mjerenim distancama.

KT-kut u analizi sa ostalim kutovima je u pozitivnoj korelaciji sa OK donji ( $r = 0,289$ ), OT gornji ( $r = 0,630$ ), OT donji ( $r = 0,630$ ), dok je u negativnoj korelaciji s SF kut ( $r = -0,287$ ), OK gornji ( $r = -0,287$ ), OT prednji ( $r = -0,634$ ) i OT stražnji ( $r = -0,635$ ), na razini statističke značajnosti ( $P < 0,001$ ).

Analiza korelacija s distancama je ukazala na negativnu korelaciju KT kut sa GRP-DS ( $r = -0,310$ ) kod ( $P < 0,001$ ) i negativnu korelaciju sa PPCIS ( $r = -0,082$ ) i GRP-TC ( $r = -0,110$ ); ( $P < 0,05$ ). Kut OK donji je u negativnoj korelaciji sa OK gornji, OT gornji i OT donji a u pozitivnoj s OT prednji i OT stražnji. Također je u negativnoj korelaciji s distancama GK-SKK, PPCIS i GRPDS ( $P < 0,001$ ).

Kut OK gornji pozitivno korelira s OT gornji i OT donji te negativno korelira s OT prednji i OT stražnji. Od distanci je u pozitivnoj korelaciji s GK-SKK, PPCIS i GRPDS ( $P < 0,001$ )

Kut OT donji logično pozitivno korelira s OT gornji a negativno korelira s OT prednji i OT stražnji ( $P < 0,001$ ). Negativno korelira s GK-SKK ( $P < 0,05$ ).

Kut OT gornji logično pozitivno korelira sa OT donji, a negativno korelira s OT prednji i OT stražnji ( $P < 0,001$ ). Negativno korelira s GK-SKK ( $P < 0,05$ ).

Analizom međusobnih korelacija pojedinih distanci uočeno je da GK-SKK je u pozitivnoj korelaciji sa VER-SKK, PPCIS, GRP-DS i GRP-TC što upućuje na simetričnost cisternalnog sustava.

Sumacija analize korelacija (korelacijska matrica) te Pearsonovi koeficijenti korelacije su prikazani u tablici 5.

## KORELACIJA

Tablica 5. Korelacijska matrica

	SF KUT	KT KUT	OK DONJI	OK GORNJI	OT GORNJI	OT DONJI	OT PREDNJI	OT STRAŽNJI	GK-SKK	VER-SKK	PPCIS	GRP-DS	GRP-TC
SF KUT	1,000	<b>-,287</b>	<b>-,994</b>	<b>1,000</b>	<i>,537</i>	<i>,537</i>	<b>-,528</b>	<b>-,527</b>	<i>,175</i>	<i>,020</i>	<b>,159</b>	<b>,260</b>	<i>,038</i>
KT KUT		1,000	<b>,289</b>	<b>-,287</b>	<b>,630</b>	<b>,630</b>	<b>-,634</b>	<b>-,635</b>	<b>-,271</b>	<i>-,052</i>	<i>-,082</i>	<b>-,310</b>	<i>-,110</i>
OK DONJI			1,000	<b>-,994</b>	<b>-,532</b>	<b>-,532</b>	<b>,525</b>	<b>,523</b>	<b>-,170</b>	<i>-,020</i>	<b>-,149</b>	<b>-,259</b>	<i>-,040</i>
OK GORNJI				1,000	<i>,537</i>	<i>,537</i>	<b>-,528</b>	<b>-,527</b>	<i>,175</i>	<i>,020</i>	<b>,159</b>	<b>,260</b>	<i>,038</i>
OT GORNJI					1,000	<b>1,000</b>	<b>-,995</b>	<b>-,995</b>	<i>-,101</i>	<i>-,024</i>	<i>,067</i>	<i>-,057</i>	<i>-,051</i>
OT DONJI						1,000	<b>-,995</b>	<b>-,995</b>	<i>-,101</i>	<i>-,024</i>	<i>,067</i>	<i>-,056</i>	<i>-,051</i>
OT PREDNJI							1,000	<b>1,000</b>	<i>,100</i>	<i>,028</i>	<i>-,063</i>	<i>,060</i>	<i>,040</i>
OT STRAŽNJI								1,000	<i>,100</i>	<i>,028</i>	<i>-,063</i>	<i>,061</i>	<i>,042</i>
GK-SKK									1,000	<b>,282</b>	<b>,200</b>	<b>,155</b>	<b>,162</b>
VER-SKK										1,000	<b>,243</b>	<b>,170</b>	<b>,130</b>
PPCIS											1,000	<b>,511</b>	<b>,119</b>
GRP-DS												1,000	<i>,067</i>
GRP-TC													1,000

Legenda: **Bold** – P < 0,001

*Italic* – P < 0,05



### 5.3. Procjena prediktivnog potencijala SF kuta i KT kuta na vrijednosti ostalih kutova i distanci

#### Kriterijska varijabla OK donji

Analizom prediktivnog potencijala SF kuta i KT kuta za kriterijsku varijablu kut OK donji dobiven je koeficijent determinacije 98,8%. Tablica 6.

Tablica 6. Varijable u modelu i koeficijent determinacije

Prediktori	Kriterij	Koeficijent determinacije
KT kut SF kut	OK donji	98,8 %

ANOVA testom ukupne statističke značajnosti pokazalo se da su SF kut i KT kut statistički značajni prediktori kuta OK donji ( $P < 0,001$ ). Tablica 7. Koeficijenti regresije su prikazani u tablici 8.

Tablica 7. ANOVA – analiza ukupne statističke značajnosti regresijskog modela za OK donji.

Ukupna varijanica	SSM	df	MS	F	P
Regresija	19216,284	2	9608,142	16696,850	<0,001
Rezidual	234,207	407	,575		
Ukupno	19450,490	409			

Tablica 8. Koeficijenti regresije

Model	Nestandardizirani koeficijenti		t	P
	B	Std. pogreška		
Odsječak	179,019	,669	267,403	<0,001
SF kut	-,992	,006	-174,837	<0,001
KT kut	,004	,005	,791	0,429

Kako je vrlo mala proporcija varijabilnosti zavisne varijable ostala neobjašnjenom uvođenjem SF kuta kao prediktorske varijable, ovaj je ostao kao jedini statistički vrlo značajan i objašnjava 98,8% varijabilnosti varijable OK donji.

### **Kriterijska varijabla OK gornji**

Kako je SF kut u potpunoj korelaciji s OK gornji odnosno predstavlja njegov zrcalni kut ( $r = 1,00$ ), to daljnja analiza nije moguća.

Tablica 9. Varijable u modelu i koeficijent determinacije

Prediktori	Kriterij	Koeficijent determinacije
KT kut SF kut	OK gornji	1,000

## Kriterijska varijabla OT gornji

Analizom prediktivnog potencijala SF kuta i KT kuta za kriterijsku varijablu kut OT gornji dobiven je koeficijent determinacije 95,8%. Tablica 10.

Tablica 10. Vrijable u modelu i koeficijent determinacije

Prediktori	Kriterij	Koeficijent determinacije
KT kut SF kut	OT gornji	95,8%

ANOVA testom ukupne statističke značajnosti pokazalo se da su SF kut i KT kut statistički značajni prediktori kuta OT gornji ( $P < 0,001$ ). Tablica 11. Koeficijenti regresije su prikazani u tablici 12.

Tablica 11. ANOVA – analiza ukupne statističke značajnosti regresijskog modela za OT gornji.

Ukupna varijanca	SSM	df	MS	F	P
Regresija	27092,060	2	13546,030	4674,362	<0,001
Rezidual	1179,462	407	2,898		
Ukupno	28271,522	409			

Tablica 12. Koeficijenti regresije

Model	Nestandardizirani koeficijenti		t	P
	B	Std. pogreška		
Odsječak	6,963	1,502	4,635	<0,001
SF kut	,942	,013	73,980	<0,001
KT kut	,979	,012	80,854	<0,001

### Kriterijska varijabla OT donji

Analizom prediktivnog potencijala SF kuta i KT kuta za kriterijsku varijablu kut OT gornji dobiven je koeficijent determinacije 95,8%. Tablica 13.

Tablica 13. Varijable u modelu i koeficijent determinacije

Prediktori	Kriterij	Koeficijent determinacije
KT kut SF kut	OT donji	95,8%

ANOVA testom ukupne statističke značajnosti pokazalo se da su SF kut i KT kut statistički značajni prediktori kuta OT donji ( $P < 0,001$ ). Tablica 14. Koeficijenti regresije su prikazani u tablici 15.

Tablica 14. ANOVA – analiza ukupne statističke značajnosti regresijskog modela za OT donji.

Ukupna varijanca	SSM	df	MS	F	P
Regresija	27078,191	2	13539,096	4694,267	<0,001
Rezidual	1173,860	407	2,884		
Ukupno	28252,051	409			

Tablica 15. Koeficijenti regresije

Model	Nestandardizirani koeficijenti		t	P
	B	Std. pogreška		
Odsječak	6,986	1,499	4,661	<0,001
SF kut	,942	,013	74,147	<0,001
KT kut	,979	,012	81,019	<0,001

### Kriterijska varijabla OT prednji

Analizom prediktivnog potencijala SF kuta i KT kuta za kriterijsku varijablu kut OT prednji dobiven je koeficijent determinacije 95,10%. Tablica 16.

Tablica 16. Varijable u modelu i koeficijent determinacije

Prediktori	Kriterij	Koeficijent determinacije
KT kut SF kut	OT prednji	95,10%

ANOVA testom ukupne statističke značajnosti pokazalo se da su SF kut i KT kut statistički značajni prediktori kuta OT prednji ( $P < 0,001$ ). Tablica 17. Koeficijenti regresije su prikazani u tablici 18.

Tablica 17. ANOVA – analiza ukupne statističke značajnosti regresijskog modela za OT prednji.

Ukupna varijanca	SSM	df	MS	F	P
Regresija	26810,292	2	13405,146	3956,417	<0,001
Rezidual	1378,999	407	3,388		
Ukupno	28189,290	409			

Tablica 18. Koeficijenti regresije

Model	Nestandardizirani koeficijenti		t	P
	B	Std. pogreška		
Odsječak	171,694	1,624	105,691	<0,001
SF kut	-,931	,014	-67,582	<0,001
KT kut	-,979	,013	-74,791	<0,001

## Kriterijska varijabla OT stražnji

Analizom prediktivnog potencijala SF kuta i KT kuta za kriterijsku varijablu kut OT stražnji dobiven je koeficijent determinacije 95,00 %. Tablica 19.

Tablica 19. Vrijable u modelu i koeficijent determinacije

Prediktori	Kriterij	Koeficijent determinacije
KT kut SF kut	OT stražnji	95,00%

ANOVA testom ukupne statističke značajnosti regresijskog modela pokazalo se da su SF kut i KT kut statistički značajni prediktori kuta OT stražnji ( $P < 0,001$ ). Tablica 20. Koeficijenti regresije su prikazani u tablici 18.

Tablica 20. ANOVA – analiza ukupne statističke značajnosti regresijskog modela za OT stražnji.

Ukupna varijanca	SSM	df	MS	F	P
Regresija	26796,086	2	13398,043	3867,506	<0,001
Rezidual	1409,953	407	3,464		
Ukupno	28206,039	409			

Tablica 21. Koeficijenti regresije

Model	Nestandardizirani koeficijenti		t	P
	B	Std. pogreška		
Odsječak	171,568	1,643	104,448	<0,001
SF kut	-,929	,014	-66,742	<0,001
KT kut	-,980	,013	-74,009	<0,001

### Kriterijska varijabla GK-SKK

Analizom prediktivnog potencijala SF kuta i KT kuta za kriterijsku varijablu GK-SKK dobiven je koeficijent determinacije 8,40 %. Tablica 22.

Tablica 22. Varijable u modelu i koeficijent determinacije

Prediktori	Kriterij	Koeficijent determinacije
KT kut SF kut	GK-SKK	8,40%

ANOVA testom ukupne statističke značajnosti regresijskog modela pokazalo se da su SF kut i KT kut statistički značajni prediktori distance GK-SKK ( $P < 0,001$ ). Tablica 20. Koeficijenti regresije su prikazani u tablici 24.



Tablica 23. ANOVA – analiza ukupne statističke značajnosti regresijskog modela za GK-SKK

Ukupna varijanca	SSM	df	MS	F	P.
Regresija	90,843	2	45,421	18,575	<0,001
Rezidual	995,244	407	2,445		
Ukupno	1086,086	409			

Tablica 24. Koeficijenti regresije

Model	Nestandardizirani koeficijenti		t	P
	B	Std. pogreška		
Odsječak	4,876	1,380	3,533	<0,001
SF kut	,025	,012	2,141	0,033
KT kut	-,054	,011	-4,853	<0,001

## Kriterijska varijabla VER-SKK

Analizom prediktivnog potencijala SF kuta i KT kuta za kriterijsku varijablu VER-SKK dobiven je koeficijent determinacije 0,30 %. Tablica 25.

Tablica 25. Varijable u modelu i koeficijent determinacije

Prediktori	Kriterij	Koeficijent determinacije
KT kut SF kut	VER-SKK	0,30%

ANOVA testom se ne dobije statistički značajan regresijski potencijal ( $P < 0,576$ ). Tablica 26. Iz tablice 27 se vidi da koefijenti regresije nisu statistički značajni za niti jednu od varijabli (SF kut i KT kut).

Tablica 26. ANOVA – analiza ukupne statističke značajnosti regresijskog modela za VER-SKK.

Ukupna varijanca	SSM	df	MS	F	P
Regresija	7,513	2	3,756	0,553	0,576
Rezidual	2765,492	407	6,795		
Ukupno	2773,005	409			

Tablica 27. Koeficijenti regresije

Model	Nestandardizirani koeficijenti		t	P
	B	Std. pogreška		
Odsječak	10,546	2,300	4,584	<0,001
SF kut	,002	,020	,110	0,912
KT kut	-,018	,019	-,970	0,333

### Kriterijska varijabla PPCIS

Analizom prediktivnog potencijala SF kut i KT kuta za kriterijsku varijablu PPCIS dobiven je koeficijent determinacije 2,70 %. Tablica 28.

Tablica 28. Varijable u modelu i koeficijent determinacije

Prediktori	Kriterij	Koeficijent determinacije
KT kut SF kut	PPCIS	2,70%

ANOVA testom ukupne statističke značajnosti regresijskog modela pokazalo se da su SF kut i KT kut statistički značajni prediktori distance PPCIS ( $P=0,004$ ). Tablica 29. Koeficijenti regresije su prikazani u tablici 30.

Tablica 29. ANOVA – analiza ukupne statističke značajnosti regresijskog modela za PPCIS.

Ukupna varijanca	SSM	df	MS	F	P
Regresija	25,142	2	12,571	5,593	0,004
Rezidual	914,781	407	2,248		
Ukupno	939,923	409			

Tablica 30. Koeficijenti regresije

Model	Nestandardizirani koeficijenti		t	P
	B	Std. pogreška		
Odsječak	2,488	1,323	1,881	0,061
SF kut	,032	,011	2,891	0,004
KT kut	-,008	,011	-,781	0,435

## Kriterijska varijabla GRP-DS

Analizom prediktivnog potencijala SF kuta i KT kuta za kriterijsku varijablu GRP-DS dobiven je koeficijent determinacije 12,8 %. Tablica 31.

Tablica 31. Varijable u modelu i koeficijent determinacije

Prediktori	Kriterij	Koeficijent determinacije
KT kut SF kut	GRP-DS	12,8%

ANOVA testom ukupne statističke značajnosti regresijskog modela pokazalo se da su SF kut i KT kut statistički značajni prediktori distance GRP-DS ( $P < 0,001$ ). Tablica 32. Koeficijenti regresije su prikazani u tablici 33.

Tablica 32. ANOVA – analiza ukupne statističke značajnosti regresijskog modela za GRP-DS.

Ukupna varijanca	SSM	df	MS	F	P
Regresija	273,583	2	136,791	29,837	<0,001
Rezidual	1865,938	407	4,585		
Total	2139,521	409			

Tablica 33. Koeficijenti regresije

Model	Nestandardizirani koeficijenti		t	P
	B	Std. pogreška		
Odsječak	11,635	1,890	6,157	<0,001
SF kut	,062	,016	3,850	<0,001
KT kut	-,081	,015	-5,312	<0,001

### Kriterijska varijabla GRP-TC

Analizom prediktivnog potencijala SF kuta i KT kuta za kriterijsku varijablu GRP-TC dobiven je koeficijent determinacije 1,20 %. Tablica 31.

Tablica 34. Varijable u modelu i koeficijent determinacije

Prediktori	Kriterij	Koeficijent determinacije
KT kut SF kut	GRP-TC	1,20%

ANOVA testom ukupne statističke značajnosti regresijskog modela pokazalo se da su SF kut i KT kut nisu statistički značajni prediktori distance GRP-TC ( $P=0,083$ ) ali su blizu statističkoj značajnosti.

Tablica 35. Koeficijenti regresije su prikazani u tablici 36.

Tablica 35. ANOVA – analiza ukupne statističke značajnosti regresijskog modela za GRP-TC.

Ukupna varijanca	SSM	df	MS	F	p
Regresija	7,846	2	3,923	2,504	0,083
Rezidual	637,619	407	1,567		
Ukupno	645,465	409			

Tablica 36. Koeficijenti regresije

Model	Nestandardizirani koeficijenti		t	P
	B	Std. pogreška		
Odsječak	8,132	1,105	7,362	<0,001
SF kut	,001	,009	,137	0,891
KT kut	-,019	,009	-2,101	,036

Vrlo je malena proporcija varijabilnosti GRP-TC objašnjena SF kutom i KT kutom (1,20%). Ukupan rezultat je blizu značajnome na 5%-tnoj razini značajnosti, a od pretpostavljenih prediktora samo KT kut je statistički značajan na 5%-tnoj razini značajnosti.

#### 5.4. Prediktivna vrijednost glavnih kutova prema spolu

Budući da je među prosječnim vrijednostima za neke distance (VER-SKK, PPCIS i GRP-TC) nađena statistički značajna razlika po spolu (vidi tablicu 4) za te varijable provedena regresijska analiza zasebno po spolu.

Samo za jednu varijablu (PPCIS) i to za muški spol dobiven je statistički značajan rezultat.

Analizom prediktivnog potencijala SF kuta i KT kutova za kriterijsku varijablu PPCIS u muškaraca dobiven je koeficijent determinacije 6,9 %. Tablica 37.

Tablica 37. Varijable u modelu i koeficijent determinacije (muškarci)

Prediktori	Kriterij	Koeficijent determinacije
KT kut SF kut	PPCIS	6,9%

ANOVA testom ukupne statističke značajnosti regresijskog modela pokazalo se da su SF kut i KT kut kod muškaraca statistički značajni prediktori distance PPCIS ( $P=0,003$ ). Tablica 38. Koeficijenti regresije su prikazani u tablici 39.

Tablica 38. ANOVA analiza ukupne statističke značajnosti regresijskog modela za PPCIS (muškarci)

Ukupna varijanica	SSM	df	MS	F	P
Regresi	27,688	2	13,844	5,943	0,003
Rezidual	372,683	160	2,329		
Ukupno	400,371	162			



Tablica 39. Koeficijenti regresije (muškarci)

Model	Nestandardizirani koeficijenti		t	P
	B	Std. Error		
Odsječak	,251	2,127	,118	0,906
SF kut	,056	,018	3,071	0,003
KT kut	-,017	,017	-,977	0,330

Prediktorski sustav SF kut i KT kut objašnjava svega 6,9% varijabilnosti PPCIS u muškaraca što je, međutim, statistički značajno. Pritom je taj prediktivni potencijal pripisiv samo jednoj varijabli iz prediktorskog sustava tj. SF kutu (P=0,003).

Uspoređi li se taj regresijski model s onim izvedenim na cijelom uzorku ispitanika, ukupni je rezultat vrlo sličan, osim što je na cijelom uzorku (bez obzira na spol) prediktivni potencijal SF kut na PPCIS znatno manji (koeficijent determinacije= 2,7%).

## Kriterijska varijabla DBA

Tablica 40. Korelacija između DBA, SF kut, GRP-DS i GRP-TC

	SF kut	GRPDS	GRPTC
Pearsonov r	,132	,134	,242
DBA P	,308	,298	,058
N	62	62	62

Tablica 41. Varijable u modelu i koeficijent determinacije

Prediktor	Kriterij	Koeficijent determinacije
SF kut	DBA	1,70%

Tablica 42. ANOVA – analiza ukupne statističke značajnosti regresijskog modela za DBA

Ukupna varijanca	SSM	df	MS	F	P
Regresija	6,475	1	6,475	1,057	0,308
Rezidual	367,482	60	6,125		
Ukupno	373,957	61			

Tablica 43. Koeficijenti regresije

Model	Nestandardizirani koeficijenti		t	P
	B	Std. Error		
Odsječak	0,463	4,734	0,098	0,922
SF kut	0,043	0,042	1,028	0,308

Ni korelacije ni regresija nisu statistički značajne a SF kut objašnjava svega 1,70% varijabilnosti DBA (odnosno koliko „iznad dorzuma sele“).

Tablica 44.

REGRESIJSKE JEDNADŽBE	R <sup>2</sup> (%)
OK donji = 179,019 – 0,992 SF kut	98,8
OK gornji	100,0
OT gornji = 6,963 + 0,942 SF kut + 0,979 KT kut	95,8
OT donji = 6,986 + 0,942 SF kut + 0,979 KT kut	95,8
OT prednji = 171,694 – 0,931 SF kut – 0,979 KT kut	95,1
OT stražnji = 171,568 – 0,929 SF kut – 0,98 KT kut	95,0
GKSKK = 4,876 + 0,025 SF kut – 0,054 KT kut	8,4
VERSKK - P = 0,576	0,3
PPCIS (svi) = 2,488 + 0,032 SF kut	2,7
PPCIS (muškarci) = 0,251 + 0,056 SF kut	6,9
GRPDS = 1,635 + 0,062 SF kut – 0,081 KT kut	12,8
GRPTC = 8,132 – 0,019 KT kut	1,2
DBA - P = 0,308	1,7

Sumarno SF kut i KT kut imaju ogromni prediktivni potencijal za ostale izmjerene kutove ali ne jednoobrazno. SF kut i OK gornji su međusobno potpuno identični. Za OK donji vrijedi da je 98,8% varijabilnosti tog kuta objašnjeno sa SF kutom. Jednadžbe za OT gornji i OT donji međusobno su gotovo identične kao i jednadžbe za OT prednji i OT stražnji. U sva četiri slučaja u objašnjenju varijabilnosti tih kutova prednjači SF kut pred KT kutom.

Što se izmjera distanci tiče SF kut i KT kut imaju najveći prediktivni potencijal za GRP-DS i GK-SKK (objašnjavaju 12,8% odnosno 8,4% varijabilnosti tih distanci).

Na cijelom uzorku SF-kut objašnjava 2,7% varijabilnosti PPCIS a na poduzorku muškaraca 6,9% varijabilnosti ali u oba slučaja statistički značajno na 1%-tnoj razini značajnosti.

Za GRP-TC regresijski model nije ukupno statistički značajan iako bi se moglo reći da je granično značajan (P=0,083). Koeficijent regresije KT kuta je statistički značajan na 5%-tnoj razini značajnosti i objašnjava vrlo sitnu proporciju varijabilnosti GRP-TC (1,2%).

## 5.5. Redukcija dimenzionalnosti prostora

Jedanaest-dimenzionalni prostor manifestnih dimenzija (izmjera kuteva i distanci) reduciran je faktorskom analizom pod komponentnim modelom uz minimalnu svojstvenu vrijednost 1,0 s varimax (VRX) rotacijom faktora. Dobivene su četiri latentne dimenzije sustava (faktori). Ovim postupkom objašnjeno je 82% varijabilnosti (informativnosti) inicijalnog skupa varijabli. Najveću proporciju varijabilnosti nosi prvi faktor (38%), a slijedeći subsekventno manje i manje (18%, 14% odnosno 12%). Značenje dobivenih faktora očitava se iz matrice strukture koja sadrži Pearsonove koeficijente korelacije pojedine manifestne dimenzije sa svakim faktorom. (Tablica 45.)

Tablica 45. Matrica strukture dobivenih faktora

	Faktori			
	VRX1	VRX2	VRX3	VRX4
OT stražnji	<b>,976</b>	-,191	,008	,039
OT prednji	<b>,976</b>	-,193	,007	,038
OT donji	<b>-,975</b>	,200	-,001	-,044
OT gornji	<b>-,975</b>	,200	-,001	-,044
OK donji	,383	<b>-,886</b>	-,130	-,068
OK gornji	-,388	<b>,884</b>	,137	,070
PPCIS	-,091	-,008	<b>,855</b>	,151
GRP-DS	,136	,284	<b>,819</b>	-,013
GRP-TC	,021	,029	-,078	<b>,673</b>
GK-SKK	,170	,309	,104	<b>,666</b>
VER-SKK	-,079	-,216	,355	<b>,644</b>

Prvi je faktor pretežno opisan vrlo viokom pozitivnom povezanošću s OT stražnji i OT prednji te vrlo visokom negativnom korelacijom s OT donji i OT gornji. Nazvan je **stražnji kutevi**.

Drugi je faktor pretežno opisan visokom negativnom korelacijom s OK donji te visokom pozitivnom korelacijom s OK gornji. Ovaj faktor nazvan je **prednji kutevi**.

Treći je faktor pretežno opisan pozitivnom povezanošću s PPCIS i GRP-DS. Nazvan je **prednje cisterne**.

Četvrti faktor pretežno je opisan relativno visokom pozitivnom korelacijom s GRP-TC, GK-SKK i VER-SKK. Ovaj faktor nazvan je **stražnje cisterne**.

## 5.6. Diskriminacijska analiza

Na dobivene latentne dimenzije primijenjena je diskriminacijska analiza s namjerom otkrivanja koje dimenzije prave najveću razliku između skupina ispitanika definiranih kao 10% donjih i 10% gornjih ekstrema (10. i 90. centila) te skupina između 10. i 90. centile SF kuta i KT kuta, zasebno. Ove su granice odabrane s namjerom dobivanja triju što homogenijih podgrupa ispitanika u odnosu na SF kut i KT kut. Znamo da je ukupan uzorak (n=410) relativno homogen u odnosu na SF kut (KV=6,21%), a relativno heterogen u odnosu na KT kut (38,16%). Podjelom u podgrupe smanjena je unutargrupna varijabilnost za SF kut a znatno i za KT kut, posebno za zadnje dvije podgrupe.

Tablica 46. Deskriptivne mjere za podgrupe ispitanika prema centilnoj distribuciji SF kuta

SF kut	N	Minimum	Maksimum	Prosjek	KV(%)
Do uklj. 10. centile	41	93	102	100	2,08
Između 10. i 90. centile	324	103	120	111	4,11
Iznad 90. centile	45	121	135	124	2,69

Tablica 47. Deskriptivne mjere za podgrupe ispitanika prema centilnoj distribuciji KT kuta

KT kut	N	Minimum	Maksimum	Prosjek	KV(%)
Do uklj. 10. centile	52	1	10	7	36,96
Između 10. i 90. centile	314	11	27	19	25,44
Iznad 90. centile	44	28	38	31	8,22

DISKRIMINACIJSKA ANALIZA PREMA GRUPAMA ISPITANIKA  
DEFINIRANIM IZ SF-CENTILNE DISTRIBUCIJE

Tablica 48. Statistička značajnost dobivenih diskriminacijskih funkcija

(Funkcija)	Wilks' Lambda	P
1	,399	<0,001
2	,988	0,194

Iz tablice 48 je vidljivo da je samo prva diskriminacijska funkcija statistički značajna.

Tablica 49. Matrica strukture dobivenih diskriminacijskih funkcija (Definicija diskriminacijskih funkcija)

Diskriminacijske varijable (VRX faktori)	Korelacija VRX faktora i diskriminacijskih funkcija	
	1	2
Prednji kutovi	<b>,797*</b>	-,327
Stražnji kutovi	<b>-,263*</b>	-,244
Stražnje cisterne	,027	<b>,806*</b>
Prednje cisterne	,118	<b>,491*</b>

Prva je diskriminacijska funkcija pretežno definirana kutovima. S prednjim kutovima je u visokoj pozitivnoj korelaciji, a sa stražnjim kutovima u nešto nižoj (ali statistički značajnoj) negativnoj korelaciji.

Pritom valja imati na umu značenje VRX faktora „prednji kutovi“ kao i značenje naziva VRX faktora „stražnji kutovi“.

Prednje kutove određuje vrlo visoka negativna povezanost ( $r = -0,886$ ) s OK donji te vrlo visoka pozitivna povezanost ( $r = 0,884$ ) s OK gornji.

Stražnje kutove određuju vrlo visoki pozitivni koeficijenti linearne korelacije ( $r = 0,976$ ) s OT stražnji i OT prednji kao i vrlo visoki negativni koeficijenti korelacije ( $r = -0,975$ ) s OT donji i OT gornji. Kako su s prvom diskriminacijskom funkcijom stražnji kutovi negativno povezani to ih u njihovoj unutarnjoj strukturi valja promatrati s promjenjenim predznakom.

Prvu diskriminacijsku funkciju definiraju, dakle, latentne dimenzije proizlašle iz manifestnih sa značenjem: negativna povezanost s OK donji, pozitivna povezanost s OK gornji, negativna povezanost s OT stražnji i OT prednji te pozitivna povezanost s OT donji i OT gornji.

Valja naglasiti da su OT stražnji i OT prednji potpuno sukladni ( $r = 1,00$ ) kao i OT donji i OT gornji ( $r = 1,00$ ) a uz to OK gornji je u potpunosti sukladan sa sfenoidnim kutom ( $r = 1,00$ ) koji je ovdje promatran kao potencijalno prediktorska varijabla pa se ne nalazi u sklopu faktorski reduciranih dimenzija sustava izmjera.

Tablica 50. Centroidi grupa definiranih iz distribucije centila sfenoidnog kuta

SF CENTILE	Diskriminacijske funkcije	
	1	2
10.centila	-2,463	-,238
između	-,076	,055
90. centila	2,793	-,180

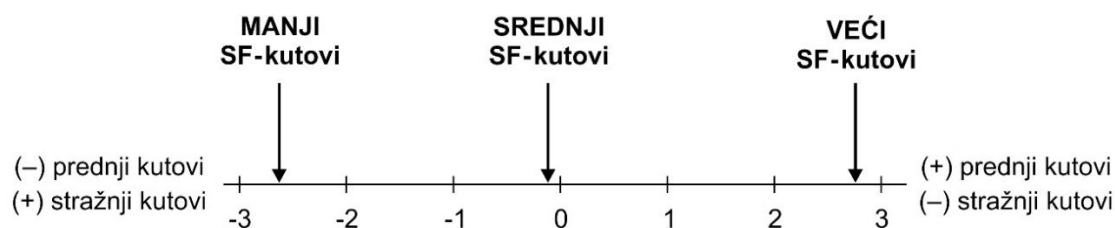
U tablici 50. su navedeni centroidi tj. multivarijatni prosjeci grupa ispitanika koje su iz kontinuirane varijable SF kut definirane kao grupa s vrijednostima do uključivo 10. centila (manji kutovi), grupa iznad 90. centile (najveći kutovi) te grupa između 10. i 90. centile (srednje veliki kutovi).

Diskriminatorsna moć 1. diskriminacijske funkcije, jedine statistički značajne u ovoj analizi, prikazana je grafički. Značajno diskriminira skupinu iznad 90. centile od one s najmanjim SF kutovima (do uključivo 10. centile).

Diskriminacijska funkcija je po definiciji bipolarna. Na njenom pozitivnom polu definirana je VRX faktorima, na negativnom polu zrcalna je slika (tj. obrnutih predznaka).

Dakle, veći SF kutovi idu uz veće prednje kutove i manje stražnje kutove, dok manji SF kutovi idu uz manje prednje kutove i veće stražnje kutove.





Slika 15. Diskriminacijski potencijal 1. diskriminacijske funkcije u odnosu na grupe ispitanika s manjim, srednje velikim i većim sfenoidnim kutovima

Vidljivo je da ostali izmjereni kutovi snažno diskriminiraju grupe ispitanika s manjim SF kutovima od onih s većim kutovima. Oko prosječno 82% originalno grupiranih ispitanika ispravno je klasificirano ovom diskriminacijskom funkcijom.

Tablica 51. Klasifikacijska tablica ispitanika

SF CENTILE		Procijenjena pripadnost grupi			Ukupno
		10.centila	izmedju	90. centila	
Stvarna grupna pripad.	10.centila	100,0	,0	,0	100,0
	izmedju	14,2	76,9	9,0	100,0
	90. centila	,0	,0	100,0	100,0

Diskriminacijska funkcija odlično prepoznaje stvarnu pripadnost grupe ispitanika s manjim vrijednostima SF kuta i onih s većim vrijednostima ali i prilično dobro ispitanike sa srednje velikim vrijednostima SF kuta (77%).

DISKRIMINACIJSKA ANALIZA PREMA GRUPAMA ISPITANIKA  
DEFINIRANIM IZ **KT-CENTILNE** DISTRIBUCIJE

Tablica 52. Statistička značajnost dobivenih diskriminacijskih funkcija

Diskriminacijske funkcije	Wilks' Lambda	P
1	,436	<0,001
2	,990	0,269

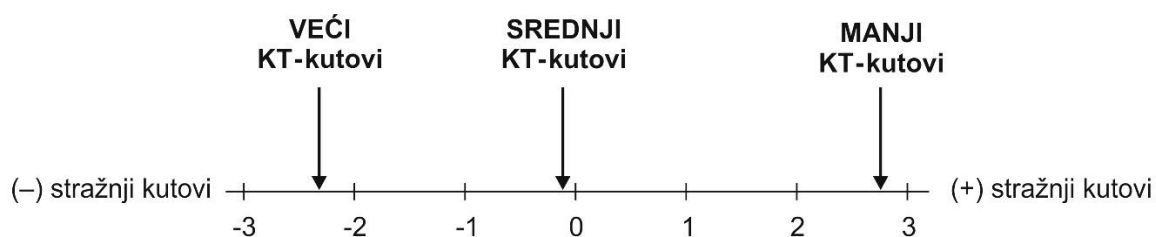
Samo je prva diskriminacijska funkcija statistički značajna.

Tablica 53. Matrica strukture diskriminacijskih funkcija

Diskriminacijske varijable (VRX faktori)	Korelacija VRX faktora i disk. funkcija	
	1	2
Stražnji kutovi	<b>,683*</b>	-,616
Prednji kutovi	,411	<b>,851*</b>
Stražnje cisterne	,085	<b>-,357*</b>
Prednje cisterne	,040	<b>,182*</b>

Tablica 54. Centroidi grupa definiranih iz distribucije centila klivus-tentorij kuta (KT kuta).

KT CENTILE	Diskriminacijske funkcije	
	1	2
10.centila	2,338	-,157
izmedju	-,066	,054
90. centila	-2,292	-,200



Slika 16. Diskriminacijski potencijal 1. diskriminacijske funkcije u odnosu na grupe ispitanika s manjim, srednje velikim i većim klivus-tentorij kutovima.

Manji KT kutovi (do uklj. 10. centile) idu uz veće stražnje kutove, a veći KT kutovi (iznad uklj. 90. centile) uz manje stražnje kutove.

Tablica 55. Klasifikacijska tablica ispitanika

	KT CENTILE	Procijenjena grupna pripadnost			Ukupno
		10.centila	izmedju	90. centila	
Stvarna grupna pripad. %	10.centila	94,2	5,8	,0	100,0
	između	12,1	72,9	15,0	100,0
	90. centila	,0	4,5	95,5	100,0

## 6. RASPRAVA

Kako bi se spoznala točna dijagnoza potrebno je poznavanje točnog anatomskog sijela patološke lezije. Nepoznavanje točnih anatomskih odnosa može dovesti do krivih dijagnostičkih zaključaka i uzrokovati kirurške komplikacije i loše postoperativne rezultate. Neuroradiolozi i neurokirurzi moraju poznavati izvanredno složenu anatomsku sliku odnosa na bazi lubanje i bazi mozga, posebice trodimenzionalnu i topografsku orijentaciju, kako bi mogli ispravno interpretirati dobivene snimke. MR snimke s 3D rekonstrukcijama kao novim tehnikama, mogu biti od velike važnosti. Posebice je važno identificirati dislokacije živaca, arterija i vena kao posljedicu djelovanja patoloških lezija, te pokušati odrediti njihov inicijalni poredak i eventualnu varijaciju razvoja. Kako bi se odredila što veća točnost anatomskih odnosa nužno nam je poznavanje razvoja te utjecaja razvojnih promjena na konačne odnose. U pronalaženju zaključaka potrebni su nam anatomski pokazatelji (kutovi i distance) pomoću kojih se mogu predvidjeti određene varijacije. U našem istraživanju smo pomoću izmjera kutova na bazi lubanje i tentorijskom području, pokušali predvidjeti utjecaj fleksije baze lubanje na odnose u infratentorijskom prostoru te ukazati kako različitost fleksije utječe na razvoj struktura u tom prostoru.

Morfologija lubanjske baze je izrazito kompleksna, a njezin koštani dio čine okcipitalna, temporalna, etmoidna, sfenoidna i frontalna kost koje povezuje središnja struktura klivus što nastaje iz osnove za okcipitalnu i sfenoidnu kost i potom formira u zaseban entitet<sup>7,22</sup>. Konfiguracija lubanjske baze i njezina angulacija determinirana je uspravnim stavom suvremenoga čovjeka. Kut baze lubanje odnosno angulacija baze lubanje kroz povijest je pomnivo proučavana, a napose glede utjecaja na razvoj viscerokranija. Posljedično tome razvila se i teorija koja govori o bazi lubanje kao kaudalno otvorenim „klijestima“ koja prenose silu djelovanja na viscerokranij i uzročno tome dolazi do smanjenja viscerokranija na račun povećanja neurokranija u suvremenog čovjeka<sup>1,3,4,112</sup>.

Dvije su važne značajke lubanjske baze koje razlikuju čovjeka od istraživanih hominida. Prva je orijentacija piramida temporalnih kostiju koje su puno koronarnije orijentirane te je njihova stražnja površina inklinirana prednjoj jami što uzrokuje inferiornije smješten foramen magnum, a druga je stupanj fleksije baze lubanje. Posljedično tome stražnja jama čovjeka je značajno šira i dublja nego u primata. Utjecaj različitosti angulacije lubanjske baze na razvoj intrakranijskih struktura je istraženo u vrlo malom broju radova. Rezultati tih studija upućuju na suodnos fleksije baze lubanje i relativne veličine mozga. U čovjeka kao i u ne-hominidnih primata je potvrđena hipoteza kako su veći stupanj fleksije baze lubanje i niže položeni foramen magnum odgovorni za povećanje veličine mozga i relativno kraću bazu lubanje. Osim ove hipoteze potvrđena je i druga karakteristika baze lubanje modernog čovjeka, a ta je da je povećanje veličine mozga povezano i s koronarnije smještenim temporalnim piramidama<sup>1,3,4,34</sup>.

Baza lubanje je kroz povijest analizirana različitim metodama. Prva su istraživanja bila na kadaverima i koštanim uzorcima. Razvojem rentgena razvile su se nove metode mjerenja i dobiveni su novi rezultati analize koštanih struktura pa tako neurokranija i viscerokranija. Nakon što je rentgensko

snimanje uvriježeno kao metoda zlatnog standarda, uspostavljene su i metode analize kuta lubanjske baze. Tako je Schuller 1911. godine prvi opisao platibaziju kao zasebni entitet. Poppel i suradnici, McGregor te Brailsford su razvili metodu mjerenja baze lubanje na način da su odredili koštane orijentire na nativnim sagitalnim snimkama. Metoda s pomoću kojih su izmjerili kut baze lubanje opisivali su u literaturama četrdesetih i pedesetih godina dvadesetog stoljeća, te su tako unaprijedili znanje o koštanim karakteristikama baze lubanje. Paladino i suradnici su objavili rad koji je učinjen na rentgenskim snimkama nativnih lubanja iz kolekcija Draga Perovića Zavoda za anatomiju Medicinskog fakulteta u Zagrebu. Hipoteza rada je bila da je endofrontalna eminencija položena više u odnosu na krov orbite u ljudi koji imaju manji sfenoidni kut te da je niža u odnosu na krov orbite u ljudi s većim sfenoidnim kutem. Istraživanje je rađeno na 52 lubanje. Prosječna vrijednost sfenoidnog kuta je bila  $119 \pm 9^\circ$ . Autori su mjerili kut na nativnim rentgenskim snimkama, a potom su korištene i tzv. „cross-sectional“ metode oslikavanja<sup>34,108,109</sup>.

Razvojem MSCT-a slijedila su istraživanja baze lubanje primjenom novih postupaka mjerenja, a najviše poticaja za ponovnu analizu i reevaluaciju mjerenja sfenoidnog kuta pojavilo se razvojem endoskopskih transnazalnih metoda operiranja u selarnom području, području klivusa i prepontine regije. Alkheray i suradnici zaključili su kako se pomnim mjerenjima i analiziranjem sfenoidnog kuta tj. anatomskom selekcijom bolesnika za endoskopske transsfenoidne operacije poboljšava ishod operacijskih zahvata<sup>92</sup>. Daljnjim razvojem tehnologije MR osnimavanja, razvojem novih MR sekvenci, te konstruiranjem novih programskih podrški za analizu snimki otvorilo se sasvim novo područje istraživanja. Razvila se mogućnost analize povezivanja utjecaja razvoja baze lubanje na mekotkivne intrakranijske strukture i dobivanje dodatne preciznosti u izračunima mjerenih kutova i distanci.

Mjerenja kuta baze lubanje izvode se na medijalnim sagitalnim presjecima i u gotovo svim istraživanjima mjerenja su učinjena na snimkama u T1 vremenu. Mjerenja se obavljaju na dva izložena načina, a u našoj studiji smo koristili modificirani način mjerenja koji se temelji na drugim orijentacijskim točkama i koristi dvije linije. Prva koja ide po prednjoj lubanjskoj jami (planumu sfenoidne kosti) do vrha dorzuma sele te druga koja ju križa a ide po unutarnjoj površini klivusa kao i Wackenheimova linija.

Koenigsberg i suradnici analizirali su kut baze lubanje i platibaziju MR osnimavanjem i dobili su rezultate koji statistički značajno odstupaju od rezultata kuta baze lubanje u ostalim radovima koji su koristili nativne rentgenske snimke te su zaključili kako je u nativnim snimkama teško precizno odrediti zadane orijentacijske točke<sup>36</sup>.

Potaknuti istraživanjima utjecaja baze lubanje i varijabilnosti kuta baze lubanje, istražili smo utjecaj kuta baze lubanje na razvoj intrakranijskih struktura odnosno pažljivo odabranih mjerki stražnje lubanjske jame. Kut baze lubanje smo doveli u vezu s položajem tentorija.

Pojedini autori istaknuli su važnost položaja tentorija za potrebu nekih pristupa<sup>73,110</sup>. Sade i suradnici su u svojoj studiji istražili važnost kosine tentorija prigodom retrosigmoidnog pristupa na trigeminalni živac i prednju površinu piramide. Mjerili su tentorijski kut, petrozni kut i okcipitalni kut. Tentorijski

kut je kut koji nastaje križanjem linije tentorija i linije koja je nastavak linije tvrdog nepca. Petrozni kut nastaje križanjem linija koje su uzdužnice piramida temporalne kosti. Okcipitalni kut nastaje spajanjem tentorijske linije i linije koja spaja inion i opistion. Dobili su varijabilne rezultate pa su zaključili kako postoji velika anatomska varijabilnost u rezultatima koja je objektivizirana izračunima kutova. Osim anatomske znanstvene vrijednosti postoji i praktična pa se primjerice u pristupu na pontocerebelarni kut prigodom mikrovaskularne dekompresije i sličnih anatomskih operacija posebice ističe važnost ove studije<sup>56</sup>.

U nekim su istraživanjima za izmjeru položaja i ukošenosti tentorija korištene druge linije i drugi kutovi. Primjerice, liniju koja započinje od tuberkuluma sele i seže se do iniona i ukrižuje tentorijsku liniju, potom kut koji nastaje križanjem linije opistion-inion i tentorijske linije<sup>56</sup>.

U našem smo radu za položaj tentorija i njegov suodnos s bazom lubanje koristili klivus tentorij kut kako bi istražili izravan utjecaj razvoja baze lubanje na položaj tentorija, a time i na strukture subtentorijskog prostora. Kut nastaje spajanjem linije tentorija i unutarnje linije klivusa. Linija tentorija je već uvriježena linija koja se koristi u radovima kao referentna linija za smjer i položaj tentorija. U našem istraživanju za drugu liniju kuta smo uzeli liniju koja je nastavak unutarnje površine klivusa što nam je predstavljalo logičnu opciju za analizu međuovisnosti kuta baze lubanje i subtentorijskih struktura. Ostali kutovi izvedeni od linija koje tvore sfenoidni kut i klivus tentorij kut a to su OK gornji, OK donji, OK prednji, OT prednji, OT donji, OT gornji i OT stražnji.

Utjecaj baze lubanje na smjer i položaj tentorija te utjecaj na subtentorijske strukture objektivizirali smo s mjerenim distancama. Dvije nezavisne varijable; SF kut i KT kut, opisanim smo statističkim metodama nastojali dovesti u vezu sa zavisnim varijablama odnosno drugim kutovima te distancama.

Distanca GK-SKK razmak je između gornjih kolikula i najbližeg dijela donjeg ruba spleniuma korpus kalozuma i predstavlja mediosagitalnu mjerku cisterne lamine tekti unutar koje se nalaze Galenova vena i njeni pritoci. Distanca VER-SKK razmak je između donjeg ruba splenium korpus kalozuma i culmena vermisa malog mozga i predstavlja u mediosagitalnom presjeku mjerku gornje cerebelarne cisterne u kojoj se nalaze ogranci SCA i vermiana vena.

Cisterna lamine tekti i gornja cerebelarna cisterna važni su anatomske prostori pri supracerebelarno infratentorijskom pristupu u pinealnu regiju te na laminu tekti i na stražnju stijenku treće moždane klijetke.

Distanca PPCIS je mjerka prepontine cisterne na mediosagitalnim snimkama, a središnji dio cisterne je uzet kao referentni. Unutar prepontine cisterne se nalazi arterija bazilaris, AICA kao najveći ogranak, manji pontini ogranci i venski splet. PPCIS distanca je važna u transsfenoidnih transklivalnih pristupa na klivus, prepontino područje i rostralni dio arterije bazilaris, te u transoralnih pristupa na kraniocervikalni prijelaz. Ova mjerka daje važnu informaciju o blizini arterije bazilaris i drugih struktura u ovom području.

GRP-DS je distanca između dorzuma sele i tegmentuma srednjeg mozga a ide po gornjem rubu ponsa. GRP-TC je linija koja se usmjerava okomito na liniju GRP-DS i usmjerava se na prednji rub mamilarnih tijela, odnosno na mjesto tuber cinereum. Obje linije mjerke su za interpedunkularnu cisternu u kojoj se nalazi račvište arterije bazilaris, PCA, PCoA, SCA, venski pontomezencefalični venski spletovi te okulomotorni živci. Interpedunkularna cisterna je važan anatomske prostor prigodom pristupa na vrh arterije bazilaris, PCA, PCoA, hipotalamus, dno treće moždane komore. Istodobno su to važne mjerke i za položaj arterija unutar cisterne prilikom planiranja treće ventrikulocisternostomije tj. planiranja perforiranja premamilarne membrane endoskopskim zahvatom kako bi se izbjegle ozljede neurovaskularnih struktura.

BAVIS predstavlja pojam koji objašnjava da li se rostralni dio arterije bazilaris nalazi iznad, u razini ili ispod ruba dorzuma sele a DBA distanca je duljina segmenta vrha bazilarne arterije iznad dorzuma sele. Važna je duljina za planiranje operacija aneurizmi rostralnog dijela bazilarne arterije te se može iskoristiti kao dosta pouzdana mjerka u preoperacijskoj pripremi. Primjerice ukoliko se vrh bazilarne arterije nalazi iznad dorzuma sele onda su prednji pristupi prikladni za operacije u tom području, dok ukoliko se vrh bazilarne arterije nalazi ispod dorzuma sele operacijski zahvati nisu pogodni bez uklanjanja stražnjih klinoidnih nastavaka ili dorzuma sele, što za sobom nosi nove rizike od oštećenja bliskih neurovaskularnih struktura. U našem istraživanju smo u 62 snimke uspjeli precizno odrediti položaj rostralnog dijela arterije bazilaris. Ni analiza korelacija ni regresijska analiza sa SF-kutom nisu pokazale statistički značajan rezultat. SF-kut objašnjava ukupno 1,70% varijabilnosti visine rostralnog dijela arterija bazilaris iznad dorzuma sele (DBA).

U našem istraživanju varijabilnost kutova je zabilježena u rasponu od 6 do 36 %. Tablica 1. Najvarijabilniji među svim varijablama je KT kut (36%), slijede ga OT prednji i OT stražnji kut s više nego upola manjom varijabilnošću (16%) pa OK donji kut (10%). Preostali su kutovi najhomogeniji (KV=6%).

Kutovi OK prednji i OK donji, OK gornji i SF kut, OT prednji i OT stražnji, OT gornji i OT donji predstavljaju jedan drugom zrcalne kutove, jednakih su vrijednosti, ali nisu istovjetni kutovi. Svaki od navedenih kutova se može koristiti prilikom planiranja operacija u predmnijevanom anatomske području.

Prosječna vrijednost SF kuta iznosi  $111^\circ$  s 95% intervalom pouzdanosti od  $112-118^\circ$ , raspon kuta je  $93-135^\circ$ . Prosječna vrijednost je nešto manja nego u ostalim dosadašnjim studijama o angulaciji baze lubanje, dok je najsukladnija rezultatima istraživanja koje su objavili Paladino i suradnici<sup>34</sup>. Prosječna vrijednost KT kuta iznosi  $19^\circ$  s 95% intervalom pouzdanosti od  $18$  do  $19^\circ$ , raspon kuta je  $1$  do  $38^\circ$ .

KT kut još do sada nije opisan u literaturi te se ne mogu usporediti rezultati s drugim studijama.

Distance GK-SKK, VER-SKK, PPCIS, GRP-DS i GRP-TC mjerke su pojedinih cisterni. Prema našim saznanjima nakon što smo pregledali medicinsku literaturu, su prvi puta izmjerene i analizirane s

izmjerenim kutovima.

Prosječna vrijednost distance GK-SKK bila je 6,7 mm, raspon 2,2-12,8 mm i koeficijentom varijabilnosti od 24%, uz 95% interval pouzdanosti iznosi 6,5-6,8 mm. Prosječna vrijednost distance VER-SKK bila je 10,4 mm, raspon 4,6-19,1 mm i koeficijentom varijabilnosti od 25%, 95% interval pouzdanosti iznosi 10,2-10,7 mm. Prosječna vrijednost PPCIS iznosi 5,9 mm, s rasponom vrijednosti 2,0-11,2 i koeficijentom varijabilnosti od 25%. Prosječna vrijednost distance GRP-DS iznosi 17,2 mm, s rasponom 11,3-25,2 mm i koeficijentom varijabilnosti od 27%, 95% interval pouzdanosti iznosi 16,7-17,7 mm. Prosječna vrijednost distance GRP-TC iznosi 7,9 mm s rasponom 4,7-11,7 mm i koeficijentom varijabilnosti od 16%, 95% interval pouzdanosti iznosi 7,8-8,0 mm. Tablica 2.

Izloženi rezultati iskazuju varijabilnost izmjerenih distanci u rasponu od 16 do 27% ovisno o mjerki (Tablica 2). Obzirom na navedene varijabilnosti, preoperacijsko planiranje i mjerenje tih distanci može imati krucijalnu vrijednost za očuvanje anatomskih struktura koje se nalaze u tim područjima. Vrlo je važno isplanirati zahvat prije početka operacije, od odabira pristupa, ergonomski prihvatljivih instrumenata, kalibara instrumenata te drugih parametara koji mogu pomoći tijekom operacijskog zahvata. Primjerice ako se koristi endoskop većeg promjera nego što je širina prostora u kojem ga se planira uporabiti (mjerene distance) mogućnost ozljede je velika i neizbježna ukoliko se ne odabere i unaprijed priredi adekvatni instrument.

Analizom razlike među spolovima nije dobivena statistički značajna razlika veličine mjerenih kutova a kod distanci VER-SKK, PPCIS i GRP-TC postoji statistički značajna razlika među spolovima. Tablica 4. U muškaraca su distance VER-SKK, PPCIS i GRP-TC veće što se može protumačiti kao šira prepontina i supracerebelarna cisterna te kraniokaudalna duljina interpedunkularne cisterne, međutim riječ je o jednoj mjerki u jednoj ravnini.

U tablici 5 u kojoj se nalaze Pearsonovi koeficijenti korelacije uočljivo je da SF kut statistički značajno pozitivno korelira s kutovima OK gornjim, OT gornjim i OT donjim te distancama GK-SKK, PPCIS i GRP-DS, a negativno korelira sa KT kutom, OK donjim, OT stražnjim i OT prednjim.

Rečeni rezultati ukazuju kako u ljudi koji imaju veći sfenoidni kut imaju i veći OK gornji, OT gornji i OT donji te su distance GK-SKK, PPCIS i GRP-DS dulje što upućuje na pozitivnu povezanost veličine kuta baze lubanje i cisterne lamine tekti, prepontine cisterne te interpedunkularne cisterne. Negativna korelacija pak sa KT kutom te s OT prednjim i OT stražnjim pokazuje da ljudi s većim SF kutom imaju manji KT kut što najčešće znači da imaju strmije položen tentorij ili da su smjer linije unutarnje površine klivusa i tentorija usporednije položene. Također što je vrijednost SF kuta manja to je vrijednost KT kuta veća.

Sve izložene spoznaje nedvojbeno daju odgovor na pitanje našeg cilja o suodnosu SF kuta i KT kuta.

KT kut statistički značajno pozitivno korelira s OK donjim, OT gornjim i OT donjim, a negativno korelira sa SF kutom, OK gornjim, OT prednjim i OT stražnjim. Negativno korelira sa GRP-DS, te



negativno korelira sa PPCIS i GRP-TC na nižoj razini statističke značajnosti. Iz ovih rezultata je jasno da što je veći KT kut to su PPCIS i GRP-TC manje i obratno.

Daljnjom analizom prediktivnog potencijala SF kuta i KT kuta na vrijednosti ostalih kutova protumačeno je da SF kut i KT kut objašnjavaju 98,8 % varijabilnosti varijable OK donji što je i očekivano s obzirom na logiku dobivanja linija kutova, time se štoviše mogu protumačiti i koeficijent determinacija od 95,8% za varijablu OT donji, koeficijent determinacije od 95,10% za varijablu OT prednji i koeficijent determinacije za varijablu OT stražnji.

Analizom prediktivnog potencijala SF kuta i KT kuta na vrijednosti distanci dobiveno je da statistički značajno utječu na varijablu GK-SKK i to s koeficijentom determinacije od 8,40% što je određeno s oba kuta, PPCIS sa koeficijentom determinacije od 2,70% što je određeno sa SF kutom, GRP-DS s koeficijentom determinacije od 12,8% što je određeno s oba kuta. Za varijablu VER-SKK nije dobiven statistički značajan prediktivan potencijal.

Sumarno SF kut i KT kut imaju golemi prediktivni potencijal za ostale izmjerene kutove, ali ne jednoobrazno, a glede izmjera distanci SF kut i KT kut imaju najveći prediktivni potencijal za GRP-DS i GK-SKK i objašnjavaju 12,8% odnosno 8,4% varijabilnosti tih distanci.

Na cijelom uzorku SF-kut objašnjava 2,7% varijabilnosti PPCIS, a na poduzorku muškaraca 6,9% varijabilnosti, ali u oba slučaja statistički značajno na 1%-tnoj razini značajnosti.

Regresijski model za GRP-TC nije ukupno statistički značajan iako bi se moglo reći da je granično značajan ( $P=0,083$ ), ali je koeficijent regresije KT kuta statistički značajan na 5%-tnoj razini značajnosti i objašnjava vrlo sitnu proporciju varijabilnosti GRP-TC (1,2%).

Rostralni dio arterija bazilaris i bifurkacija su najčešće sjelo aneurizmi arterije bazilaris <sup>6,111</sup>. Nalazi se u interpedunkularnoj cisterni ili čak i prije u prepontinoj cisterni. U istraživanih 62 MR pregleda uspjelo se identificirati mjesto rostralnog dijela arterije bazilaris. U 52 MR osnimavanja se rostralni dio arterije bazilaris našao iznad dorzuma sele prosječne duljine  $5,3\pm 2,5$  mm. Bolesnici u kojih rostralni dio arterije bazilaris seže iznad dorzuma sele smatraju se primjerenim za operacije na tom segmentu arterije prednjim pristupima. U analizi korelacija i regresija sa SF kutom, GRP-DS i GRP-TC nema statistički značajnog rezultata. Koeficijent determinacija sa SF kutom iznosi svega 1,70%. Ni korelacije ni regresija nisu statistički značajne, a SF kut objašnjava svega 1,70 % varijabilnosti te distance.

Redukcijom dimenzionalnosti prostora jedanestdimenzionalni prostor je smanjen na četiri latentne dimenzije varimax rotacijom faktora, te su dobivena četiri faktora čime je objašnjeno 82% varijabilnosti inicijalnog skupa varijabli. Nakon dobivanja latentnih dimenzija na iste je primjenjena diskriminacijska analiza s namjerom dobivanja podskupina unutar varijable SF kuta i KT kuta prema centilnoj distribuciji. Za SF kut do 10. centile je prosječan kut od  $100\pm 2^\circ$ , između 10. i 90. centile je prosječan kut od  $111\pm 4^\circ$ , a iznad 90. centile je prosječan kut od  $124\pm 3^\circ$ . Kod KT kuta do 10. centile je prosječan kut od  $7\pm 2^\circ$ , između 10. i 90. centile je prosjek  $19\pm 5^\circ$ , a iznad 90. centile je prosjek  $31\pm 3^\circ$ .

Diskriminacijskom analizom nastojali smo istražiti koje latentne dimenzije sustava čine najveću razliku između ispitanika triju centilnih grupa. Podjelom u grupe smanjena je unutargrupna varijabilnost za SF kut i KT kut.

### **Neurokirurška važnost sfenoidnog kuta (SF kut)**

Šercer i Krmpotić-Nemanić nastojali su istražiti kliničku važnost sfenoidnog kuta u području viscerokranija i došli su do saznanja da je kut baze lubanje povezan s etiologijom i kirurškim ishodom u bolesnika s otosklerozom i devijacijom nazalnog septuma<sup>33</sup>. Utjecaj sfenoidnog sinusa na morfologiju prednje lubanjske jame je istraženo od strane brojnih autora koji su zaključili da postoji povezanost između analize sfenoidnog kuta i postoperativnog ishoda i etiologije nekih bolesti. Sfenoidni kut je jako važan kut koji ima implikacije u planiranju operacija baze lubanje i mozga, a posebno se ističe važnost prilikom planiranja minimalno invazivnih zahvata. Brock i Dietz 1978., Kaplan i suradnici 1984. Pernecky i suradnici 1999., Paladino i suradnici 1998. i 2000. su istražili značenje anatomske morfologije baze lubanje u minimalno invazivnih pristupa prednjim trajektorijem u prednju lubanjsku jamu, selarnu i paraselarnu regiju<sup>113-115</sup>. Prva komponenta sfenoidnog kuta, a to je linija usmjerena po planumu sfenoidne kosti je važan pokazatelj u planiranju minimalno invazivnih operacija prednjim trajektorijem. Druga komponenta sfenoidnog kuta je linija koja se pruža po unutarnjoj površini klivusa je važan pokazatelj morfologije selarne regije. Stoga je sfenoidni kut čimbenik („alat“) kojeg treba neizostavno koristiti i analizirati pri planiranju operacija koje idu direktno preko površine planuma sfenoidne kosti, a to su prednja lubanjska jama, selarno područje, područje klivusa i područje prednjeg dijela moždanog debla.

Alkheray i suradnici su 2015. godine objavili retrospektivno istraživanje u kojemu su sfenoidni kut ili kako su ga oni nazvali planum-sfenoidni kut, predložili kao ključan parametar prilikom planiranja operacija u području selarne i paraselarne regije. Predložili su tri tipa sfenoidnog kuta i tri tipa sele turcike obzirom na varijabilnost kuta: horizontalna sela ako je sfenoidni kut veći ili jednak  $121^\circ$ , normalna sela ako je sfenoidni kut  $105-121^\circ$  te vertikalna sela ako je kut manji ili jednak  $104^\circ$ . Najveći broj ispitanika je imao tip B sele, zatim tip A je bio malo učestaliji nego tip C sele turcike koji je najrjeđe prisutan. Navedene vrijednosti značajne su prilikom planiranja operacija u području selarne i paraselarne regije te omogućuju točniju preoperacijsku analizu i posljedično tome poboljšavaju uspješnost kirurškog liječenja u selarnoj i paraselarnoj regiji. Zaključili su kako bolesnike sa tip B selom je potrebno postaviti u neutralni položaj i primijeniti standardnu sfenidotomiju. Bolesnici sa tip A selom su bolesnici koji pripadaju skupini sa većim vrijednostima sfenoidnog kuta ( $\geq 121^\circ$ ) i imaju horizontalnije položenu selu. U tih bolesnika je potrebno blago flektirati galvu za 20-30 stupnjeva te dodatno pobrusiti stražnje etmoide i po potrebi planum sfenoidne kosti ako je prisutna supraselarna ekstenzija paološke lezije. Tip

C bolesnici imaju oštiri kut ( $\leq 104^\circ$ ) i imaju vertikalnije položenu selu. Takvi bolesnici zahtijevaju položaj glave suprotan tipu A. Stoga im je potrebno ekstenzirati glavu za 10-20 stupnjeva, brušenjem ukloniti gornji segment klivusa kao bi se dosegao gornji dio sele. Dokazali su kako u bolesnika s tip A selom postoji statistički značajna korelacija sa supraselarnom ekstenzijom lezije. Dakle dokazali su, premda na malom broju ispitanika, da postoji povezanost karakteristika sfenoidnog kuta s ekstenzijom lezije te da je bitna preoperacijska priprema i analiza preoperativnih snimki jer preoperativno planiranje poboljšava ishod operacije<sup>92</sup>.

Navedena tri tipa kuta i sele mogu se usporediti sa diskriminacijskom analizom dobivenih centilnih vrijednostima sfenoidnih kutova (SF kut) izmjerenih u našoj studiji. Do 10. centile je raspon od  $93$  do  $102^\circ$ , između 10. i 90. centile raspon iznosi od  $103$  do  $120^\circ$  te iznad 90. centile iznosi od  $121$  do  $135^\circ$ . Možemo zaključiti kako su diskriminacijskom analizom dobivene centilne vrijednosti u našoj studiji slične vrijednostima koje su oni izveli kao klasifikacijske u svom istraživanju. Najveći broj ispitanika je imao SF-kut između 10. i 90. centile (324 ispitanika), dakle imaju kut baze lubanje u rasponu od  $103$  do  $121^\circ$ . U skupini do 10. centile se nalazi njih 41 a iznad 90. centile njih 45.

Zagga i suradnici su 2008. prikazali varijacije lubanjske baze u području sele na nativnim rentgenogramima. Ispitanici u kojih nije evidentirano patoloških karakteristika su svrstani u tri skupine ovisno o obliku selarne jame (okrugla, ovalna ili ravna) zatim u tri kategorije ovisno o obliku dna sele (konkavno dno, ravno ili koveksno) te su dobili rezultate kako je ovalna sela najčešći oblik<sup>116</sup>. Slične rezultate su dobili i drugi autori.

Osim oblika, druga važna značajka selarne regije za konačni oblik baze lubanje, odnosno karakteristika sfenoidnog kuta, osim oblika jest ekstenzija pneumatizacija sfenoidnog sinusa. Wang J., Rhoton Al. Jr. i suradnici su predložili klasifikaciju na čet tipova sinusa ovisno o širenju pneumatizacije, a to su verzija u trupu sfenoidne kosti, lateralni tip, klivalni tip, kada je pneumatizacija u malom krilu, prednji tip i kombinacija navedenih. Rhotonova klasifikacija je praktična i pojednostavljena u odnosu na prethodno ranije predložene<sup>16</sup>. Varijacije razvoja sfenoidnoga sinusa i ekstenzije pneumatizacije utječu na razvoj sfenoidne kosti i utjecaja na sfenoidni kut, a obje činjenice potom utječu na planiranje operacije kroz sfenoidni sinus.

Kirurški zahvati u području klivusa i području koje se nalazi ispred moždanog debla anatomske i tehničke su iznimno zahtjevni, stoga je vrlo važno to područje iznova istraživati i istraživanja pratiti tehnološkim naprecima kako bi se otvorilo i razradilo što više mogućnosti u tom području, a time i poboljšao ishod operacija.

Nekoliko pristupa se koristi za pristupe na tu regiju a to su, subfrontalni transbazalni, subtemporalni transpetrozni, presigmoidni, retrosigmoidni i „far-lateral“-ni pristup<sup>84,86,90-92</sup>. Svi ti pristupi imaju mnogo nepovoljnih karakteristika te svaki od njih nije prikladan za pristup na svaki segment klivusa. Neke od rizičnih i nepovoljnih karakteristika su ekstenzivne resekcije struktura baze lubanje i nužnost retrakcija

mozga kako bi se omogućila valjana vidna os i dobio doseg u dubini operacijskog polja do sijela lezije. Endoskopski transnazalni transklivalni pristupi na stražnji segment lubanjske baze i u stražnju lubanjsku jamu omogućuju dobru preglednost kirurškog područja. Omogućava izravan pogled s izvrsnim trajektorijem na strukture u središnjoj liniji. Uklanjanjem koštanog dijela te potom dure daje panoramski pogled na područje ispred moždanog debla<sup>19,117-121</sup>. Jedna od značajnih komplikacija kod širokog otvaranja klivusa i dure klivusa je povećan rizik od postoperativne likvoreje koja se kreće čak do 33%, stoga je potrebno minimalizirati otvaranje klivusa i dure preoperativnim planiranjem pristupa na leziju<sup>85,87</sup>. Druge moguće komplikacije su ozljede šestog mozgovnog živca abducensa i ozljede paraklivalnog i paraselarnog dijela karotidnih arterija<sup>122,123</sup>.

Klivus se ovisno o kirurškom pristupu dijeli na gornji, srednji i donji dio, a podjela se temelji na dva intrakranijska orijentira. Gornji dio klivusa se nalazi između dorzuma sele i duralnih otvora za abducens a donji dio klivusa između razine otvora za glosofaringeus i prednjeg ruba foramina magna a srednji dio klivusa se nalazi između gornjeg i donjeg. Izmjerena distanca između stražnjih klinoida i duralnih otvora za abducens iznosi 12-17 mm a između otvora za abducens i otvora kanala za glososfaringeus iznosi 19-24 mm<sup>46,87,123</sup>.

Složeni i skućeni anatomske odnosi upućuju na važnost anatomske planiranja operacije, te pomnije analize proširenosti lezija. Svaki segment klivusa se može dosegnuti pravilnim odabirom pristupa temeljenim na dobrim anatomske orijentirima. Veliki dio planiranja ovisi o karakteristikama i pneumatizaciji sfenoidne kosti. Sfenoidni kut omogućuje dobivanje važnih informacija o trajektoriju i vidnoj osi za upotrebu endoskopa.

Bolesnike kojima je potreban kirurški zahvat u području selarne regije, klivusa i stražnjeg dijela lubanjske baze je potrebno inicijalno smjestiti u odgovarajuću centilnu skupinu, te sukladno tome isplanirati zahvat, što uključuje namještaj bolesnika, pripremu potrebnih instrumenata, a potom i intraoperacijska uklanjanja koštanih struktura kako bi se omogućilo dosezanje potrebnog prostora.

U našoj je studiji SF kut analiziran s anatomske odnosima u stražnjoj lubanjskoj jami, a zasebno je istražen i odnos sa tentorijem.

U dosadašnjoj literaturi prema našim saznanjima nije objavljena analiza utjecaja sfenoidnog kuta na anatomske odnose u stražnjoj lubanjskoj jami i važnost sfenoidnog kuta za kirurške zahvate u području subtentorijskog prostora. Stoga iz analize korelacije, te multivarijatne regresijske analize se vidi kako SF-kut statistički značajno pozitivno korelira i prediktor je distancama GK-SKK, PPCIS i GRP-DS, dok negativno korelira sa KT-kutom što iskazuje utjecaj na odnose u stražnjoj lubanjskoj jami i na položaj tentorija.

## Neurokirurška važnost klivus-tentorij kuta (KT kuta)

Neurovaskularni i napose venski sustav u području pinealne regije i lamine tecti je vjerojatno najslabiji intrakranijski venski sustav. Horsley je 1910. prvi neurokirurg koji je pokušao ukloniti tumor pinealne regije. Od tada su brojni neurokirurški pristupi korišteni za pristupe na pinealnu regiju. Dandy je pinealnu regiju dosegao kroz desnu stranu falksa i kroz splenium korpusa kalozuma. Stein je ponovno oživio Krauseov pristup u pinealnu regiju 1926. godine, koji se izvodio supracerebelarnim infratentorijskim putem, međutim imao je brojne komplikacije od strane debla jer tada još nije bilo mogućnosti razaznati i identificirati preoperativno položaj i smjer dubokih vena a pogotovo se nisu znale posljedice žrtvovanja pojedinih vena.

Danas se za neurokirurške zahvate u pinealnu regiju koristi nekoliko pristupa. Supracerebelarni infratentorijski pristup spada u najkompliciranije neurokirurške pristupe a koristi se prigodom operacija u području pinealne regije, lamine tecti te stražnjeg dijela treće komore.

Uz supracerebelarni infratentorijski pristup na navedene regije još nekoliko pristupa je opisano koji se mogu koristiti kod operacija u ovoj regiji, a ti su stražnji transkalozalni, kojeg je još Dandy opisao i najčešće je rezerviran za tumore koji imaju ekstenziju prema prednjem dijelu treće komore ili invadiraju korpus kalozum, zatim transkortikalni transventrikularni i okcipitalni transtentorijski. Ti pristupi se najčešće koriste kod pristupa na pinealnu regiju<sup>56-58,73</sup>.

Supracerebelarni infratentorijski i okcipitalni transtentorijski pristupi su pristupi koji se najčešće koriste za pristup na pinealnu regiju i laminu tecti<sup>73,76</sup>.

Supracerebelarni infratentorijski pristup se izvodi u sjedećem ili polusjedećem položaju, radi čega postoji veliki rizik od nastanka zračne embolije. Dok se okcipitalni transtentorijski pristup izvodi u pronacijskom položaju. U nekim aktualnim radovima su opisane modifikacije namještaja prilikom korištenja ovih pristupa pa je tako Ausman opisao tričetvrt pronacijski (engl. „three-quarter pron“) namještaj bolesnika čime je smanjena mogućnost zračne embolije i retrakcija okcipitalnog režnja kod okcipitalnog transtentorijskog pristupa<sup>81,82</sup>.

U supracerebelarnog infratentorijskog pristupa takav položaj bolesnika nije moguć jer je glavna značajka tog pristupa otvaranje cisterne magne te posljedično gravitaciji u sjedećem položaju slijeganje malog mozga prema kaudalno i otvaranje supracerebelarnog infratentorijskog prostora, odnosno gornje cerebelarne cisterne te cisterne lamine tecti.

Oba pristupa imaju svoje operacijske indikacije za korištenje, a pažljivim se planiranjem operacija, te analiziranjem anatomskih varijacija, te karakteristika patoloških lezija može izabrati povoljniji pristup i time izbjeći

nepovoljne ishode intraoperativno i postoperativno.

Supracerebelarni infratentorijski pristup je najčešće rezerviran za male ekspanzivne procese lamine tecti, pinealne regije i cisterne lamine tecti koje se primarno nalaze ispod velikih vena. Prednosti toga

pristupa jesu fiziološka anatomska orijentacija tijekom operacije te centralni pogled na pinealnu regiju i laminu

tekti. Istodobno se izbjegava retrakcija mozgovnog korteksa čime su smanjene moguće komplikacije, koje su najčešće ishemijskog i hemoragičnog karaktera. Koristeći ovaj pristup limitiran je pogled na gornji rub lamine tekti koji predstavlja „slijepu točku“ tog pristupa, a pri izrazito zakošenom tentoriju ovaj je pristup jako otežan ili pak katkad nemoguć za izvesti<sup>81,110</sup>.

Daljnji otežavajući čimbenici jesu ugroza od zračne embolije, retrakcija malog mozga kod nepovoljno položenog tentorija te postoji i rizik od ozljeda velikih vena i forniksa kod istežanja arahnoidalne kapsule<sup>73,81,82</sup>.

Okcipitalni transtentorijski pristup se koristi pri operaciji lezija smještenih u području cisterne lamine tekti i pinealne regije, ali iznad velikih dubokih vena ispod i iznad tentorijske incizure i treće komore. „Slijepa točka“ tog pristupa su ipsilateralni pulvinar talamusa i ipsilateralna stijenka treće komore. Ukoliko je splenium korpusa kalozuma položen tako da prominira i „skriva“ krov treće komore izvođenje ovog pristupa je otežano ukoliko je potrebno imati vizualizaciju tog dijela treće komore. Ovaj pristup obzirom na rotaciju glave, unilateralnog porta i iskrivljenost fiziološkog pogleda odaje dojam okrenutih anatomske odnosa. Korištenjem ovog pristupa postoji rizik od oštećenja ravnog sinusa prilikom incizije tentorija, a ostale opisane ozljede su oštećenja okcipitalnog režnja radi značajne retrakcije i ozljede talamusa, a opisan je i češći postoperativni razvoj epileptičkih ataka.

U oba pristupa na pinealnu regiju važno je poznavanje slijepih točaka, te pažljivo i minuciozno preoperativno planiranje uz primjenu preoperativnih parametara izmjera kutova i distanci, analiza proširenosti patološke lezije po anatomske prostorima, očuvanje dubokih vena pažljivom disekcijom arahnoidalne ovojnice, koristiti duge ergonomski prihvatljive mikroinstrumente, pratiti cisternalne anatomske granice kod odvajanja lezije, nastojati se ne „zabijati“ u laminu tekti na uštrb cjelovitog uklanjanja tumora, očuvati fornikse kod operacija u području stražnjeg dijela treće komore i pulvinara talamusa, biti svjestan dojma iskrivljenih anatomske odnosa kod „three-quarter pron“ pozicije bolesnika i paziti na spoj tentorija i forniksa kako bi se kod incizije tentorija izbjegla ozljeda ravnog sinusa<sup>58,73,81,83,124</sup>.

Endoskopski supracerebelarni infratentorijski pristup koristi se kao nova tehnika za pristupe u navedenu regiju. Tehnološkim razvojem instrumenata, endoskopa te neurosnimavanja omogućeno je razvijanje tog operacijskog postupka koja je jedna od najsuvremenijih kirurških operacijskih metoda u neurokirurgiji<sup>125,126</sup>.

Pristupi u pinealnu regiju su mogući i kroz lateralni ventrikularni sustav i foramen Monroi najčešće koristeći endoskopsku tehniku operiranja, te je u istom aktu moguće učiniti i treću ventrikulocisternostomiju i privremeno riješiti probleme uzrokovane poremećajem protoka likvora. Endoskopski je najčešće moguće samo izuzeti uzorak za patohistološku dijagnostiku bez mogućnosti uklanjanja patološke lezije<sup>125-128</sup>.

Odabir ispravnog pristupa u opisanu regiju ovisi o nekoliko parametara. Položaj i smjer širenja lezije

uvelike određuju pristup. Anatomske karakteristike bolesnika i odnosi u stražnjoj lubanjskoj jami, te odnos lezije sa dubokim venskim sustavom tog područja je presudno kod odabira pravilnog pristupa.

Klivus tentorij kut (KT kut) je prvi puta istražen i izražen kao novi pojam u neurokirurškom smislu i važan je pokazatelj prilikom planiranja operacija u području pinealne regije, lamine tecti, stražnje stijenke trećeg ventrikla i donjeg stražnjeg dijela spleniuma korpusa kalozuma.

Klivus-tentorij kut (KT kut) smatramo i predlažemo kao važan faktor pri planiranju operacija u navedenim regijama. Ukoliko se KT kutom verificira izrazito strm tentorij postoji mogućnost od jatrogenog oštećenja tentorijskog dijela vermisa i hemisfera malog mozga, obje vene cerebri interne, bazalnih vena, vermiane vene te Galenove vene koja se nalazi u krovu cisterne lamine tecti i usmjerava se prema ravnom sinus i ozljede lamine tecti. Kod KT kuta niskih vrijednosti (bolesnici koji pripadaju u skupinu do 10. centile), što najčešće znači da je tentorij strmo položen, ove strukture se teško vizualiziraju te je potrebna dodatna retrakcija malog mozga i istežanje vena što nosi rizik od oštećenja venskog sustava ove regije i posljedično tome teških kliničkih posljedica po bolesnika.

## 7. ZAKLJUČCI

Analizirajući sfenoidni kut (SF kut) i klivus-tentorij kut (KT kut), njihov utjecaj na mjerene strukture subtentorijskog prostora, i njihovu važnost na pravilan odabir neurokirurškog pristupa proizašli su sljedeći zaključci:

- Sfenoidni-kut (SF kut), odnosno kut lubanjske baze ima utjecaja na anatomske odnose u subtentorijskom prostoru što je potkrijepljeno činjenicama da sfenoidni kut pozitivno korelira sa kutovima OK gornjim, OT gornjim i OT donjim te sa distancama GK-SKK, PPCIS i GRP-DS, a potvrđeno je i regresijskom analizom prediktivnog potencijala. Pri tome vrijedi pravilo da što su veće vrijednosti SF kuta to su veće vrijednosti i navedenih varijabli, odnosno distance cisterne lamine tekti, gornje cerebelarne cisterne i prepontine cisterne.
- Sfenoidni kut negativno korelira s klivus-tentorij kutom (KT kut), OK donjim, OT stražnjim i OT prednjim, a regresijskom analizom prediktivnog potencijala je statistički značajno ustvrđen prediktivni potencijal SF kuta na KT kut. Što su vrijednosti SF kuta veće to su vrijednosti KT kuta manje i obratno. U anatomskom smislu to znači da je tentorij strmije položen u ispitanika sa većom vrijednošću sfenoidnog kuta i obratno, što je vrijednost SF kuta manja to je i tentorij horizontalnije položen. U nekih ispitanika to istodobno znači da su tentorij i unutarinja linija klivusa usporednije položeni.
- SF kut među najhomogenijima je od izmjerenih (KV=6%). Prosječna vrijednost SF kuta u našoj studiji je  $111 \pm 7^\circ$ , a nađen je u rasponu od  $93-135^\circ$ . Raspon vrijednosti većine ljudi (10.- 90. centila) je  $103-120^\circ$ .
- KT kut je najvarijabilniji među mjerenim kutovima (KV=36%). Prosječna vrijednost KT kuta iznosi  $19^\circ$ . Najveći broj ispitanika (314) nalazi se u srednjoj centilnoj skupini, odnosno u skupini između 10. i 90. centile. To znači da se u većine ljudi KT kut nalazi u rasponu  $11-27^\circ$ .
- Klivus-tentorij kut (KT kut) novoizmjeren je i predložen kut. Pozitivno korelira s OK donjim, OT gornjim i OT donjim kutom, a negativno korelira sa SF kutom, OK gornjim, OT prednjim i OT stražnjim, distancom GRP-DS, GRP-TC i PPCIS. Pri tome što su vrijednosti KT kuta veće to su distance interpedunkularne i prepontine cisterne manje i obratno.
- SF kut i KT kut imaju statistički značajan prediktivni potencijal na dimenzije cisterne lamine tekti, prepontine i interpedunkularne cisterne dok na dimenziju gornje cerebelarne cisterne nemaju statistički značajan prediktivni potencijal.



- Klivus tentorij kut je važan pokazatelj prigodom planiranja neurokirurških zahvata u pinealnoj regiji, području lamine tekti i stražnjeg dijela treće komore. Njegova ključna uloga je kod planiranja supracerebelarnog infratentorijskog pristupa. Najpovoljnije anatomske značajke za kirurške zahvate u navedenim anatomskim područjima imaju ispitanici koji se nalaze u skupini iznad 90. centile, u kojih je prosječan KT kut od  $31^\circ$ , odnosno u kojih je raspon KT kuta od  $28$  do  $38^\circ$ . Povoljnim se smatraju i ispitanici u srednjoj skupini koji su blizu 90. centile i u njih je tentorij položen horizontalnije. U bolesnika s takvim vrijednostima kuta nije potrebno značajno flectirati glavu, čime je omogućena bolja venska drenaža tijekom operacije. Istodobno se smanjuje potreba za retrakcijom tentorijske površine vermisa i hemisfera malog mozga, a bolja je i vidljivost arahnoidalne ovojnice oko velikih dubokih vena (vene cerebri interne, bazalne Rosenthalove vene, vermiane vene i najveće Galenove vene) u krovu operacijskog polja. Ispitanici koji pripadaju skupini do 10. centile; u kojih je prosjek kuta  $7^\circ$ , a nalaze se u rasponu  $1-10^\circ$ , smatraju se nepovoljnima za supracerebelarni infratentorijski pristup, jer ti bolesnici imaju povećanu ugrozu od neurovaskularnih oštećenja.
  
- SF kut je važan kut za planiranje neurokirurških zahvata u području klivusa i područja ispred moždanog debla, što uključuje i pristup na rostralni dio arterije bazilaris. Analizom korelacija i regresijskom analizom prediktivnog potencijala SF kuta na visinu rostralnog dijela arterije bazilaris, nisu dobivene statistički značajne razlike na uzorku od 62 ispitanika u kojih se uspjelo jasno vizualizirati rostralni dio arterije bazilaris o utjecaju visinskog položaja rostralnog dijela arterije bazilaris u odnosu na dorzum sele.
  
- Viskorezolucijskim MR osnimavanjem jasno se mogu razaznati intrakranijske strukture, pa tako i strukture stražnjeg dijela baze lubanje, stražnje lubanjske jame uključujući arterije, vene i živce. U našem istraživanju smo mjerili distance cisterne lamine tekti, gornje cerebelarne cisterne, interpedunkularne cisterne i prepontine cisterne, što je uspješno analizirano i dobiveni su značajni rezultati. Temeljem navedenog MR osnimavanje je metoda izbora za analizu mekotkivnih struktura te analizu utjecaja baze lubanje na strukture stražnje lubanjske jame, i mora se koristiti prilikom planiranja neurokirurških zahvata u subtentorijskom prostoru.

## 8. SAŽETAK

Složeni odnosi stražnje lubanjske jame, stražnjeg dijela baze lubanje i baze mozga zahtijevaju preciznu pripremu za neurokiruršku operaciju i odabir najpovoljnijeg pristupa.

Razmatranje anatomskih varijacija u području planiranog operacijskog područja ima iznimnu važnost u prevenciji komplikacija koje nastaju kao posljedica nedostatnog poznavanja anatomskih odnosa određene regije. Pristupi na lubanjsku osnovicu, mozgovnu osnovicu i mozgovno deblo veliki su izazov obzirom na anatomsku slojevitost, posebice za današnji minimalno invazivni koncept operiranja. Mjerenja i analiza topografsko anatomskih odnosa lubanjske i mozgovne osnovice i subtentorijskog prostora MR-om omogućuje bolji odabir ispravnog pristupa na željeno područje. U našem istraživanju smo istražili utjecaj nezavisnih varijabli odnosno sfenoidnog kuta (SF kut) i klivus-tentorij kuta (KT kut) na zavisne varijable koje su podijeljene na izmjerene kutove i distance. Kutovi su OK gornji, OK donji, OK prednji, OT prednji, OT stražnji, OT gornji i OT donji. Distance uključuju, GK-SKK, VER-SKK, PPCIS, GRP-DS, GRP-TC i DBA (visina rostralnog dijela arterije bazilaris iznad dorzuma sele). Istraživanje se radilo na mediosagitalnim presjecima MR snimki u T1 vremenu. U studiju je uključeno 410 ispitanika oba spola; 247 žena i 163 muškarca.

Prosječna vrijednost SF kuta iznosila je  $111^\circ$ , KT kuta  $19^\circ$ , GK-SKK 6,7 mm, VER-SKK 10,4 mm, PPCIS 5,9 mm, GRP-DS 17,2 mm, GRP-TC 7,9 mm.

Analizom korelacija se pokazalo kako sfenoidni kut (SF kut) pozitivno korelira sa kutovima OK gornjim, OT gornjim i OT donjim te sa distancama GK-SKK, PPCIS i GRP-DS dok negativno korelira sa klivus-tentorij kutom (KT kut), OK donjim, OT stražnjim i OT prednjim. Klivus-tentorij kut (KT kut) pozitivno korelira s OK donjim, OT gornjim i OT donjim, a negativno korelira sa SF kutom, OK gornjim, OT prednjim i OT stražnjim, distancom GRP-DS, GRP-TC i PPCIS. Regresijskom analizom prediktivnog potencijala SF kuta i KT kuta dobiveno je da isti imaju statistički značajan prediktivni potencijal na dimenzije cisterne lamine tekti (GK-SKK), prepontine (PPCIS) i interpedunkularne cisterne (GRP-DS i GRP-TC), dok na dimenziju gornje cerebelarne cisterne (VER-SKK) nemaju statistički značajan prediktivni potencijal. Dimenzionalnost izvornog multidimenzionalnog prostora varijabli reducirana je faktorskom analizom na četiri latentne dimenzije (faktora). Ti su faktori podvrgnuti diskriminacijskoj analizi s namjerom pronalaženja dimenzija koje otkrivaju najveću razliku između skupina ispitanika definiranih kao 10% donjih i 10% gornjih ekstrema (10. i 90. centila) te skupine između 10. i 90. centile SF kuta i KT kuta, zasebno. Najveći broj ispitanika SF kuta (324), pripada srednjoj skupini između 10. i 90. centile, u kojoj je prosjek SF kuta  $111^\circ$ , a raspon  $103-120^\circ$ . Do 10. centile (41 ispitanik) prosjek je  $100^\circ$ , a raspon  $93-102^\circ$ , dok je iznad 90. centile (45 ispitanika) prosjek  $124^\circ$  i raspon  $12-135^\circ$ . Najveći broj ispitanika KT kuta (314), pripada srednjoj skupini između 10. i 90. centile, u kojoj je prosjek KT kuta  $19^\circ$  i raspon iznosi  $11-27^\circ$ . Do 10. centile (52 ispitanika) prosjek je  $7^\circ$ , a raspon  $1-10^\circ$ , a iznad 90. centile (44 ispitanika) je prosjek  $31^\circ$ , a raspon  $28-38^\circ$ .

Rezultati dobiveni ovim istraživanjem ističu utjecaj sfenoidnog kuta na anatomske odnose u subtentorijskom području i na položaj tentorija. Sfenoidni kut je važan i nezaobilazan čimbenik u planiranju operacija u području selarne i paraselarne regije, klivusa, kraniocervikalnog prijelaza te područje prednjeg dijela moždanog debla. Klivus-tentorij kut predlažemo kao važan parametar prilikom planiranja operacija u području pinealne regije, lamine tekti i stražnjeg dijela treće komore.

## 9. SUMMARY

### **Jakob Nemir. NEUROSURGICAL IMPORTANCE OF SPHENOID ANGLE AND CLIVUS-TENTORIUM ANGLE IN ANATOMICAL VARIATIONS OF SUBTENTORIAL SPACE. 2016.**

The complex relations of posterior fossa, posterior skull base area, and the base of the brain require precise preparation for neurosurgical operation and selection of the best approach.

Being aware of anatomic variations in the operating field is of utmost importance for preventing complications arising from lack of knowledge of the anatomic relationships and variations of the region. Neurosurgical approach to skull base, brain base and brainstem are a great challenge because of anatomical stratification, especially in today's concept of minimally invasive surgery.

Measurements and analysis of topographic anatomical relationship of skull base and infratentorial space using MRI allows a better selection of the appropriate approach to the needed region. In our study we investigated the influence of the independent variables sphenoid angle (SF angle) and clivus-tentorium angle (KT angle) with the dependent variables which are divided into the measured angles and distances. The angles are OK gornji, OK donji, OK prednji, OT prednji, OT stražnji, OT gornji and OT donji. Distances are GK-SKK, VER-SKK, PPCIS, GRP-DS, GRP-TC and DBA (position of basilar tip).

In the study we used mediosagittal T1 MRI images. The study included 410 subjects of both sexes; 247 women and 163 men. The average value of SF angle is  $111^\circ$ , KT angle  $19^\circ$ ; GK-SKK 6.7 mm, VER-SKK 10.4 mm, PPCIS 5.9 mm, GRP-DS 17.2 mm GRP-TC 7, 9 mm. SF angle is positively correlated with the angles OK gornji, OT gornji and OT donji and with distances GK-SKK, PPCIS and GRP-DS while negatively correlated with KT angle, OK donji, OT stražnji and OT prednji. KT angle is positively correlated with the angles OK donji, OT gornji and OT donji and negatively correlated with the SF angle, OK gornji, OT prednji and OT stražnji, and with distances GRP-DS, GRP-TC and PPCIS. Predictive potential regression analysis of the SF angle and KT angle showed that both angles have statistically significant predictive potential of the dimensions of lamina tecti (GK-SKK), prepontine cistern (PPCIS) and interpeduncular cistern (GRP and GRP-DS-TC), while the dimension of the superior cerebellar cistern (VER-SKK) do not have statistically significant predictive potential. Dimensionality of the original multidimensional space of variables was reduced by factor analysis to four latent dimensions (factors). These factors were subjected to discriminatory analysis with the intention to find a dimension that should reveal the greatest difference between the groups of subjects defined as 10% lower and 10% upper extremes (10. and 90. percentile) of the group between the 10. and 90. percentile of SF angle and KT angle, separately. While analysing SF angle, the most of subjects (324) belonged to the middle group (between the 10. and 90. percentile), where the average SF angle is  $111^\circ$  with range from  $103^\circ$  to  $120^\circ$ . Under 10. percentile (41 subjects) average is  $100^\circ$  and range from  $93^\circ$  to  $102^\circ$ . Above the 90. percentile (45 subjects) average is  $124^\circ$  with the range  $12^\circ$ - $135^\circ$ . With the KT angle, the largest number of subjects (314) belongs to the middle group (between the 10. and 90. percentile) with average

19° and range from 11 to 27°. Under 10. percentile (52 subjects) the average is 7° and range from 1 to 10°. Above the 90. percentile (44 subjects) the average is 31° and the range from 28 to 38°.

In this study, due to our results, we point out that anatomical variations in subtentorial space and tentorial alignment depend on SF angle. Sphenoid angle is an important and indispensable tool when planning the neurosurgical operation in following regions: sellar and parasellar area, clivus, anterior brainstem, and craniovertebral junction. We propose clivus-tentorium angle as an important parameter when planning the neurosurgical operations in the pineal region, lamina tecti area, and posterior wall of the third ventricle.

## 10. Literatura

1. Šercer A, Krmpotić J. Rezultati naših istraživanja na području evolucije čovječke baze lubanje. Rad.Med.fak. Zagreb 1960;8/3:215-222.
2. Sercer A.[Remarks on the work of Vuorinen and Meurman. "The basal angle in the clinical diagnosis of otosclerosis"]. Acta Otolaryngol 1962; Nov-Dec;55:485-8.
3. Ross C, Henneberg M. Basicranial flexion, relative brain size, and facial kyphosis in Homo sapiens and some fossil hominids. Am J Phys Anthropol 1995;Dec;98(4):575-93.
4. Ross CF1, Ravosa MJ. Basicranial flexion, relative brain size, and facial kyphosis in nonhuman primates. Am J Phys Anthropol 1993;Jul;91(3):305-24.
5. Rodriguez-Hernandes A, Rhoton AL Jr, Lawton MT. Segmental anatomy of cerebellar arteries: a proposed nomenclature. J Neurosurg 2011;115:387–397.
6. Ma Y, Lan Q. Supraorbital keyhole approach to upper basilar artery aneurysms via the optico-carotid window: a cadaveric anatomic study and preliminary application. Minim Invas Neurosurg 2011;54:228-235.
7. Rhoton Al Jr. The posterior cranial fossa. Microsurgical anatomy and surgical approaches. Neurosurgery 2006;47 (3 supp.): S1-S298.
8. Rhoton Al Jr., The supratentorial cranial space. Microsurgical anatomy and surgical approaches. Neurosurgery 2002;51 (4 suppl.): s1-s410.
9. Keros P. Uber die praktische bedeutung der niveauunterschiede der lamina cribrosa des ethmois. (About the practical significance of the different levels of the cribriform plate of the ethmoid). Z Laryngol Rhinol Otol Ihre Grenzgeb 1962;41:808-813.
10. Tan HK, Ong YK, Teo MS, Fook-Chong SM. The development of sphenoid sinus in asian children. Int J Pediatr Otorhinolaryngol 2003;67(12):1295-1302.
11. Yonetsu K, Watanabe M, Nakamura T. Age-related expansion and reduction in aeration of the sphenoid sinus: volume assessment by helical CT scanning. AJNR Am J Neuroradiol 2000;21(1):179-182.
12. Sirikci A, Bayazit YA, Bayram M, Mumbuç S, Güngör K, Kanlikama M. Variations of sphenoid and related structures. Eur Radiol 2000;10(5):844-848.
13. Cope VZ. The internal structure of the sphenoidal sinus. J Anat 1917;51(Pt 2):127-136.

14. Elwany S, Yacout YM, Talaat M, El-Nahass M, Gunied A, Talaat M. Surgical anatomy of the sphenoid sinus. *J Laryngol Otol* 1983;97:227-241.
15. Hammer G, Radberg C. The sphenoidal sinus: an anatomical and roentgenologic study with reference to transsphenoid hypophysectomy. *Acta Radiol* 1961;56:401-422.
16. Wang J, Bidari S, Inoue K, Yang H, Rhoton A Jr. Extensions of sphenoid sinus: a new classification. *Neurosurgery* 2010;66:797-816.
17. Iaconetta G, Fusco M, Samii M. The sphenopetroclival venous gulf: a microanatomical study. *J Neurosurg* 2003;99(2):366-375.
18. Zada GI, Agarwalla PK, Mukundan S Jr, Dunn I, Golby AJ, Laws ER Jr. The neurosurgical anatomy of the sphenoid sinus and sellar floor in endoscopic transsphenoidal surgery. *J Neurosurg* 2011 May;114(5):1319-30.
19. de Notaris M1, Cavallo LM, Prats-Galino A, Esposito I, Benet A, Pobleto J, Valente V, Gonzalez JB, Ferrer E, Cappabianca P. Endoscopic endonasal transclival approach and retrosigmoid approach to the clival and petroclival regions. *Neurosurgery* 2009 Dec;65(6 Suppl):42-50.
20. Jho HD, Ha HD. Endoscopic endonasal skull base surgery: Part 3- The clivus and posterior fossa. *Minim Invasive Neurosurg* 2004;47:16-23.
21. O'Rahilly R, Muller F. The early development of the hypoglossal nerve and occipital somites in staged human embryos. *Am. J Anat* 1984;169:237-57.
22. Hofmann E, Prescher A. The clivus: anatomy, normal variants and imaging pathology. *Clin Neuroradiol* 2012 Jun;22(2):123-39.
23. Melsen B. Time and mode of closure of the sphenopetroclival synchondrosis determined on human autopsy material. *Acta Anat* 1972;83:112-8.
24. Virchow R. Untersuchungen über die Entwicklung des Schadelgrundes im gesunden und krankhaften Zustande und über den Einfluß derselben auf die Schadelform, Gesichtsbildung und Gehirnbau; 1857. Berlin:Reimer.
25. Desterieux C, Velut S, Kakou MK, Lefrancq T, Arbeille B, Santini JJ. A new concept in Dorello's canal microanatomy: the petroclival venous confluence. *J Neurosurg* 1997;87:67-72.
26. Al-Mefty O, Kadri PA, Hasan DM, Isolan GR, Pravdenkova S. Anterior clivectomy: surgical technique and clinical applications. *J Neurosurg* 2008;109(5):783-793.
27. Ono K, Arai H, Endo T, Tsunoda A, Sato K, Sakai T et al. Detailed MR imaging anatomy of the abducent nerve: evagination of CSF into Dorello canal. *AJNR Am J Neuroradiol* 2004;25:623-6.

28. Shane Tubbs R, Griessenauer CJ, Loukas M, Shoja MM, Cohen-Gadol AA. Morphometric analysis of the foramen magnum: an anatomic study. *Neurosurgery* 2010;66:385-388.
29. Smoker WR. Craniovertebral junction: normal anatomy, craniometry, and congenital anomalies. *Radiographics*. 1994;14:255-77.
30. Spoor CF, Basicranial architecture and relative brain size of Sts 5 (*Australopithecus africanus*) and other Plio-Pleistocene hominids. *South African Journal of Science* 1997;93:182-186.
31. Bastir M1, Rosas A, Stringer C, Cuétara JM, Kruszynski R, Weber GW, Ross CF, Ravosa MJ. Effects of brain and facial size on basicranial form in human and primate evolution. *J Hum Evol* 2010; 58(5):424-31.
32. Cendekiawan T, Wong RWK, Rabie ABM. Relationships Between Cranial Base Synchronoses and Craniofacial Development: A Review. *The Open Anatomy Journal* 2010;2, 67-75.
33. Sercer A, Krmpotic J. Thirty years of otosclerosis studies. *Arch Otolaryngol* 1966;Dec;84(6):598-606.
34. Paladino J, Glunčić V, Stern-Padovan R, Vinter I, Lukić IK, Marusić A. Cranial base kyphosis and the surface morphology of the anterior cranial fossa. *Ann Anat* 2002;184(1):21-5
35. Pirris SM, Pollack IF, Synderman CH, et al. Corridor surgery: the current paradigm for skull base surgery. *Childs Nerv Syst* 2007;23:377-384.
36. Koenigsberg RA, Vakil N, Hong TA, Htaik T, Faerber E, Maiorano T, Dua M, Faro S, Gonzales C. Evaluation of platybasia with MR imaging. *AJNR Am J Neuroradiol* 2005;26(1):89-92.
37. Chandra PS, Goyal N, Chauhan A, Ansari A, Sharma BS, Garg A. The severity of basilar invagination and atlantoaxial dislocation correlates with sagittal joint inclination, coronal joint inclination, and craniocervical tilt: a description of new indexes for the craniovertebral junction. *Neurosurgery* 2014;10 Suppl 4:621-9.
38. Menezes AH. Craniocervical development anatomy and its implications. *Childs Nerv Syst* 2008;24:1109-1122.
39. Menezes AH. Specific entities affecting craniocervical region: Down's syndrom. *Childs Nerv Syst* 2008;24:1165-1168.
40. Shen FH, Samartzis D, Herman J, Lubicky JP. Radiographic assessment of segmental motion at the atlantoaxial junction in the Klippel-Feil patient. *Spine (Phila Pa 1976)* 2006 Jan 15;31(2):171-7.
41. Smoker WRK, Khanna G. Imaging the craniovertebral junction. *Childs Nerv Syst* 2008;24:1123-1145.



42. Katsuta T, Rhoton AL Jr, Matsushima T. The jugular foramen: microsurgical anatomy and operative approaches. *Neurosurgery* 1997;41(1):149-20.
43. Wen HT, Rhoton AL Jr, Katsuta T, de Oliveira E. Microsurgical anatomy of the transcondylar, supracondylar, and paracondylar extensions of the far-lateral approach. *J Neurosurg* 1997;87(4):555-585.
44. Rhoton AL Jr. The temporal bone and transtemporal approaches. *Neurosurgery*. 2000;47(suppl 3):S211-S265.
45. Dallan I, Bignami M, Battaglia P, Castelnovo P, Tschabitscher M. Fully endoscopic transnasal approach to the jugular foramen: anatomic study and clinical considerations. *Neurosurgery* 2010;67(3 suppl operative):ons1-ons7; discussion ons7-ons8.
46. Tanriover N, Sanus GZ, Ulu MO, Tanriverdi T, Akar Z, Rubino PA, Rhoton AL Jr. Middle fossa approach: microsurgical anatomy and surgical technique from the neurosurgical perspective. *Surgical Neurology* 2009;71:586-596.
47. Kawase T, Toya S, Shiobara R, Mine T. Transpetrosal approach for aneurysms of the lower basilar artery. *J Neurosurg* 1985;63(6):857-861.
48. Rhoton AL Jr. The temporal bone and transtemporal approaches. *Neurosurgery* 2000;47(suppl 3):S211-S265.
49. Rhoton AL Jr. The far-lateral approach and its transcondylar, supracondylar, and paracondylar extensions. *Neurosurgery* 2000;47(suppl 3):S195-S209.
50. Terasaka S, Day JD, Fukushima T. Extended transbasal approach: anatomy, technique, and indications. *Skull Base Surg* 1999;9(3):177-184.
51. Wen HT, Rhoton AL Jr, Katsuta T, de Oliveira E. Microsurgical anatomy of the transcondylar, supracondylar, and paracondylar extensions of the far-lateral approach. *J Neurosurg* 1997;87(4):555-585.
52. Seker A, Inoue K, Osawa S, Akakin A, Kilic T, Rhoton AL. Comparison of endoscopic transnasal and transoral approaches to the craniocervical junction: an anatomic study. *World Neurosurg* 2010;74(6):583-602.
53. Fraser JF, Nyquist GG, Moore N, Anand VK, Schwartz TH. Endoscopic endonasal minimal access approach to the clivus: case series and technical nuances. *Neurosurgery* 2010;67(3 suppl operative):150-158.

54. Cavallo LM, Cappabianca P, Messina A, Esposito F, Stella L, de Divitiis E. The extended endoscopic endonasal approach to the clivus and cranio-vertebral junction: anatomic study. *Childs Nerv Syst* 2007;23(6):665-671.
55. Rhoton AL Jr. Tentorial incisura. *Neurosurgery* 2000;47:131-153.
56. Sade B, Lee JH. Significance of tentorial alignment in approaching the trigeminal nerve and ventral petrous region through the suboccipital retrosigmoid technique. *J Neurosurg* 2007;107:932-936.
57. Izci Y, Seckin H, Ates O, Baskaya MK. Supracerebellar transtentorial transcollateral sulcus approach to the atrium of lateral ventricle: microsurgical anatomy and surgical technique in cadaveric dissection. *Surgical Neurology* 2009;72:509-514.
58. Kawashima M, Rhoton AL Jr, Matsushima T. Comparison of posterior approaches to the posterior incisural space: microsurgical anatomy and proposal of a new method, the occipital bi-transtentorial/falcine approach. *Neurosurgery* 2002;51:1208-1221.
59. Chaynes P. Microsurgical anatomy of the great cerebral vein of Galen and its tributaries. *J Neurosurg* 2003;99(6):1028-38.
60. Ardeshiri A, Ardeshiri Arda, Wenger E, Holtmannspotter M, Winkler P. Subtemporal approach to the tentorial incisura: normative morphometric data based on magnetic resonance imaging scans. *Neurosurgery* 2006;58:22-28.
61. Rhoton AL Jr. The cerebral veins. *Neurosurgery* 2002;51(4 Suppl):S159-205.
62. Rhoton AL Jr. The posterior fossa veins. *Neurosurgery* 2000;47(3 Suppl):S69-92.
63. Meder JF, Chiras J, Roland J, Guinet P, Bracard B, Bargy F. Venous territories of the brain. *J Neuroradiol* 1994;21:118-133.
64. Kiliç T, Ozduman K, Çavdar S, Özek MM, Pamir MN. The galenic venous system: surgical anatomy and its angiographic and magnetic resonance venographic correlations. *Eur J Radiol* 2005;56(2):212-219.
65. Muthukumar N, Palaniappan P. Tentorial venous sinuses: an anatomic study. *Neurosurgery* 1998;42(2):363-371.
66. Matsushima T1, Suzuki SO, Fukui M, Rhoton AL Jr, de Oliveira E, Ono M Microsurgical anatomy of the tentorial sinuses. *J Neurosurg* 1989;71(6):923-8.
67. Matsushima K1, Matsushima T, Kuga Y, Kodama Y, Inoue K, Ohnishi H, Rhoton AL Jr. Classification of the superior petrosal veins and sinus based on drainage pattern. *Neurosurgery* 2014;10 Suppl 2:357-67.

68. Haq IB, Susilo RI, Goto T, Ohata K. Dural incision in the petrosal approach with preservation of the superior petrosal vein. *J Neurosurg* 2015; 4:1-5.
69. Ono M, Rhoton AL, Peace DA, Rodriguez RJ. Microsurgical anatomy of the deep venous system of the brain. *Neurosurgery* 1984;15(5):621-657.
70. Rhoton AL Jr. The posterior fossa cisterns. *Neurosurgery* 2000;47(3 Suppl):S287-97.
71. Sufianov AA, Sufianova GZ, Iakimov IA. Microsurgical study of the interpeduncular cistern and its communication with adjoining cisterns. *Childs Nerv Syst* 2009;25(3):301-8.
72. Lü J1, Zhu X. Microsurgical anatomy of the interpeduncular cistern and related arachnoid membranes. *J Neurosurg* 2005;103(2):337-41.
73. Yamamoto I. Pineal region tumor: surgical anatomy and approach. *J. Neuro-Oncology* 2001;54:263-275.
74. Song-tao Q, Xi-an Z, Jun F, Guang-long H, Jun P, Bing-hui. Anatomical study of the arachnoid envelope over the pineal region. *Neurosurgery* 2011;68:7-15.
75. Ulm AJ, Tarniover N, Kawasima M, Campero A, Bova FJ, Rhoton AL Jr. Microsurgical approaches to the perimesencephalic cisterns and related segments of the posterior cerebral artery: comparison using a novel application of image guidance. *Neurosurgery* 2004;54:1313-28.
76. Simon E, Afif A, M'Baye M, Mertens P. Anatomy of the pineal region applied to its surgical approach. *Neurochirurgie* 2015;61(2-3):70-6.
77. Rhoton AL Jr. Cerebellum and fourth ventricle. *Neurosurgery* 2000;47(3 Suppl):S7-27.
78. Angileri F, de Notaris M, Enseñat J, Stagno V, Cavallo LM, Gonzales JB, Weiss A, Prats-Galino A. Extended endoscopic endonasal transclival approach to the ventrolateral brainstem and related cisternal spaces: anatomical study. *Neurosurg Rev* 2014;37(2):253-60.
79. Rhoton AL Jr. The cerebellar arteries. *Neurosurgery* 2000;47(3 Suppl):S29-68.
80. Hitotsumatsu T, Matsushima T, Inoue T. Microvascular decompression for treatment of trigeminal neuralgia, hemifacial spasm, and glossopharyngeal neuralgia: three surgical approach variations. Technical note. *Neurosurgery* 2003;53:1436-1443.
81. Hernesniemi J, Romani R, Albayrak BS, Lehto H et al. Microsurgical management of pineal region lesions: personal experience with 119 patients. *Surgical Neurology* 2008;70:576-583.
82. Hart MG1, Santarius T, Kirollos RW. How I do it--pineal surgery: supracerebellar infratentorial versus occipital transtentorial. *Acta Neurochir* 2013;155(3):463-7.

83. Little KM, Friedman AH, Fukushima T. Surgical approaches to pineal region tumours. *J Neurooncol* 2001;54:287–299.
84. Erkmén E, Pravdenkova S, Al-Mefty O. Surgical management of petroclival meningiomas: factors determining the choice of approach. *Neurosurg Focus* 2005;19(2):E7.
85. Dehdashti AR, Karabatsou K, Ganna A, Witterick I, Gentili F. Expanded endoscopic endonasal approach for treatment of clival chordomas: early results in 12 patients. *Neurosurgery* 2008;63(2):299-307.
86. Stamm AC, Flavio (Nogueira) J, Harvey RJ. Revision endoscopic skull base surgery. In: Kuntakis SE, ed. *Revision Endoscopic*. New York: Springer 2008;289-300.
87. Funaki, Takeshi; Matsushima, Toshio; Peris-Celda, Maria; Valentine, Rowan J.; Joo, Wonil; Rhoton, Albert L. Jr. Focal Transnasal Approach to the Upper, Middle, and Lower Clivus. *Neurosurgery* 2013;73:ons155-ons191.
88. Romano A, Zuccarello M, van Loveren HR, Keller JT. Expanding the boundaries of the transsphenoidal approach: a microanatomic study. *Clin Anat* 2001;14(1):1-9.
89. Seker A, Inoue K, Osawa S, Akakin A, Kilic T, Rhoton AL Jr. Comparison of endoscopic transnasal and transoral approaches to the craniovertebral junction. *World Neurosurg* 2010;74(6):583-602.
90. Kassam AB, Prevedello DM, Carrau RL, Snyderman CH, Thomas A, Gardner P, Zanation A, Duz B, Stefko ST, Byers K, Horowitz MB. Endoscopic endonasal skull base surgery: analysis of complications in the authors' initial 800 patients. *J Neurosurg* 2011;114(6):1544-68.
91. Kassam A, Carrau RL, Snyderman CH, Gardner P, Mintz A. Evolution of reconstructive techniques following endoscopic expanded endonasal approaches. *Neurosurg Focus* 2005;19(1):E8.
92. Alkherayf F1, Edem I2, Ouattara JM2, Lamothe A3, Agbi C2. Planum-Clival Angle Classification: A Novel Preoperative Evaluation for Sellar/Parasellar Surgery. *J Neurol Surg B Skull Base* 2015;76(4):316-22.
93. Quiones-Hinojosa A, Chang EF, Lawton MT. The extended retrosigmoid approach: an alternative to radical cranial base approaches for posterior fossa lesions. *Neurosurgery* 2006;58:ONS-208-ONS-214.
94. Samii M1, Metwali H, Samii A, Gerganov V. Retrosigmoid intradural inframeatal approach: indications and technique. *Neurosurgery* 2013;73(1 Suppl Operative):ons53-9.
95. Lin H, Zhao G. A comparative anatomic study of a modified temporal-occipital transtentorial transpetrosal-ridge approach and a transpetrosal presigmoid approach. *World Neurosurg* 2011;75(3-4):495-502.

96. Borghei-Razavi H, Shibao S, Schick U. Anatomical variations of the presigmoid suprabulbar infralabyrinthine approach. *Neurosurgery* 2015;76(2):E242-3.
97. Youssef AS, Guiot B, Black K, Sloan AE. Modifications of the transoral approach to the craniovertebral junction: anatomic study and clinical correlations. *Neurosurgery* 2008;62(3 Suppl 1):145-54.
98. Pillai P1, Baig MN, Karas CS, Ammirati M Endoscopic image-guided transoral approach to the craniovertebral junction: an anatomic study comparing surgical exposure and surgical freedom obtained with the endoscope and the operating microscope. *Neurosurgery* 2009;64 (5 Suppl 2):437-42.
99. Perrini P1, Benedetto N, Guidi E, Di Lorenzo N. Transoral approach and its superior extensions to the craniovertebral junction malformations: surgical strategies and results. *Neurosurgery* 2009;64(5 Suppl 2):331-42.
100. Sanai N, Tarapore P, Lee AC, Lawton MT: The current role of microsurgery for posterior circulation aneurysms: a selective approach in the endovascular era. *Neurosurgery* 2008;62:1236–1253.
101. Zhang XA, Qi ST, Fan J, Huang GL, Peng JX. Arachnoid membranes in the posterior half of the incisural space: an inverted Liliequist membrane-like arachnoid complex. *J Neurosurg* 2014;121(2):390-6.
102. Filipce V, Ammirati M .Quantitative and qualitative analysis of the working area obtained by endoscope and microscope in pterional and orbitozigomatic approach to the basilar artery bifurcation using computed tomography based frameless stereotaxy: A cadaver study. *Asian J Neurosurg* 2015 ;10(2):69-74.
103. Bambakidis NC, Gonzales LF, Amin-Hanjani S, et al. Combined skull base approaches to the posterior fossa. *Neurosurg Focus* 2005;19:E8.
104. Lan Q, Gong Z, Kang D, Zhang H, Qian Z, Chen J, Huang Q. Microsurgical experience with keyhole operations on intracranial aneurysms. *Surg Neurol* 2006;66 Suppl 1:S2-9.
105. Figueiredo EG, Zabramski JM, Deshmukh P, Crawford NR, Preul MC, Spetzler RF. Anatomical and quantitative description of the transcavernous approach to interpeduncular and prepontine cisterns: technical note. *J Neurosurg* 2006;104(6):957-964.
106. Somanna S, Babu RA, Srinivas D, Narasinga Rao KV, Vazhayil V. Extended endoscopic endonasal translclival clipping of posterior circulation aneurysms-an alternative to the transcranial approach. *Acta Neurochir* 2015;19. [Epub ahead of print].
107. Cavallo LM, Messina A, Cappabianca P, et al. Endoscopic endonasal surgery of the midline skull base: anatomical study and clinical considerations. *Neurosurg Focus* 2005;19(1):E2.

108. McGregor M. The significance of certain measurements of the skull in the diagnosis of basilar impression. *Br J Radiol* 1948;21: 171–181.
109. Poppel MH, Jacobson HG, Duff BK, Gottlieb C. Basilar impression and platybasia in Paget's disease. *Radiology* 1953;61:639 – 644.
110. Oliveira J, Cerejo A, Silva PS, Polónia P, Pereira J, Vaz R. The infratentorial supracerebellar approach in surgery of lesions of the pineal region. *Surg Neurol Int* 2013 Nov 30;4:154.
111. Rhoton AL Jr. Aneurysms. *Neurosurgery* 2002;51(4 Suppl):S121-58. Review.
112. Ross CF, Henneberg M, Ravosa MJ, Richard S. Curvilinear, geometric and phylogenetic modeling of basicranial flexion: is it adaptive, is it constrained? *J Hum Evol* 2004 Feb;46(2):185-213.
113. Reisch R, Perneczky A. Ten-year experience with the supraorbital subfrontal approach through an eyebrow skin incision. *Neurosurgery* 2005 Oct;57(4 Suppl):242-55.
114. Perneczky A, Fries G. Endoscope-assisted brain surgery: part 1 evolution, basic concept, and current technique. *Neurosurgery* 1998 Feb;42(2):219-24.
115. Paladino J, Mrak G, Miklič P, Jednacak H, Mihaljević D. The keyhole concept in aneurysm surgery - a comparative study: keyhole versus standard craniotomy. *Minim Invasive Neurosurg* 2005 Oct;48(5):251-8.
116. Zagga AD, Ahmed H, Tadros AA, Saidu SA. Description of the normal variants of the anatomical shapes of the sella turcica using plain radiographs: experience from Sokoto, Northwestern Nigeria. *Ann Afr Med* 2008 Jun;7(2):77-81.
117. Gardner PA, Kassam AB, Rothfus WE, Snyderman CH, Carrau RL. Preoperative and intraoperative imaging for endoscopic endonasal approaches to the skull base. *Otolaryngol Clin North Am* 2008;108:177-183.
118. Fernandez-Miranda JC, Morera VA, Snyderman CH, Gardner P. Endoscopic endonasal transclival approach to the jugular tubercle. *Neurosurgery* 2011;71(1 suppl operative):146-158.
119. Cobb WS, Makosch G, Anand VK, Schwartz TH. Endoscopic transsphenoidal, transclival resection of an enterogenous cyst located ventral to the brainstem: case report. *Neurosurgery* 2010;67(2 suppl operative):522-526.
120. Gardner PA, Kassam AB, Rothfus WE, Snyderman CH, Carrau RL. Preoperative and intraoperative imaging for endoscopic endonasal approaches to the skull base. *Otolaryngol Clin North Am* 2008;41:215-230.

121. Morera VA, Fernandez-Miranda JC, Prevedello DM, Madhok R, Barges-Coll J, Gardner P, Carrau R, Snyderman CH, Rhoton AL Jr, Kassam AB. "Far-medial" expanded endonasal approach to the inferior third of the clivus: the transcondylar and transjugular tubercle approaches. *Neurosurgery* 2010;66(6 Suppl Operative):211-9; discussion 219-2.
122. Barges-Coll J, Fernandez-Miranda JC, Prevedello DM, et al. Avoiding injury to the abducens nerve during expanded endonasal endoscopic surgery: anatomic and clinical case studies. *Neurosurgery* 2010;67(1):144-154.
123. Villavicencio AT, Leveque JC, Bulsara KR, Friedman AH, Gray L. Three-dimensional computed tomographic cranial base measurements for improvement of surgical approaches to the petrous carotid artery and apex regions. *Neurosurgery* 2001;49:342-353.
124. Sanai N, Mirzadeh Z, Lawton MT. Supracerebellar-supratrochlear and infratentorial-infratrochlear approaches: gravity-dependent variations of the lateral approach over the cerebellum. *Neurosurgery* 2010;66(ons suppl):264-274.
125. Yamini B, Refai D, Rubin CM, Frim DM. Initial endoscopic management of pineal region tumors and associated hydrocephalus: clinical series and literature review. *J. Neurosurg* 2004;100:437-441.
126. Matys T1, Horsburgh A, Kirillos RW, Massoud TF. Aqueduct of Sylvius: applied 3-T magnetic resonance imaging anatomy and morphometry with neuroendoscopic relevance. *Neurosurgery* 2013;73(2 Suppl Operative):ons132-40
127. Yu L, Qi S, Peng Y, Fan J. Endoscopic approach for quadrigeminal cistern arachnoid cyst. *Br J Neurosurg* 2016 Jan 8:1-9.
128. Gui S1, Bai J1, Wang X1, Zong X1, Li C2, Cao L1, Zhang Y3. Assessment of endoscopic treatment for quadrigeminal cistern arachnoid cysts: A 7-year experience with 28 cases. *Childs Nerv Syst* 2015;20. [Epub ahead of print].

## 11. ŽIVOTOPIS

Jakob Nemir rođen je 12.07.1984. godine u Rijeci, Hrvatska. Medicinski fakultet Sveučilišta u Rijeci upisao je 2003. godine, a diplomirao na istom 2009. godine. Tijekom studija od 2004. do 2009. godine radio je kao demonstrator u Zavodu za anatomiju Medicinskog fakulteta Sveučilišta u Rijeci. Pripravnički staž odradio je preko Doma zdravlja Primorsko-goranske županije, a državni stručni ispit položio 2010. godine. Po obavljenom pripravničkom stažu započeo je specijalizaciju iz neurokirurgije u Klinici za neurokirurgiju KBC-a Zagreb 2011. godine. Od 2011. do 2014. pohađao je znanstveni poslijediplomski studij „Biomedicina i zdravstvo“ na Medicinskom fakultetu Sveučilišta u Zagrebu, te položio sve potrebne ispite. 2012. je obranio predloženu temu doktorske dizertacije. Aktivno je sudjelovao na velikom broju domaćih i međunarodnih kongresa i tečajeva. Objavio je više znanstvenih i stručnih radova vezanih uz neurokirurgiju koji se indeksiraju u međunarodnim indeksnim publikacijama.

Član je Hrvatskog liječničkog zbora, Hrvatskog neurokirurškog društva, Hrvatskog društva za lubanjsku osnovicu, Europskog udruženja neurokirurga (EANS) i njihove sekcije za neuroonkologiju i funkcijsku neurokirurgiju.