

Citološko predoperacijsko razlikovanje promjena u paratireoidnim žlijezdama

Fuštar-Preradović, Ljubica

Doctoral thesis / Disertacija

2016

Degree Grantor / Ustanova koja je dodijelila akademski / stručni stupanj: **University of Zagreb, School of Medicine / Sveučilište u Zagrebu, Medicinski fakultet**

Permanent link / Trajna poveznica: <https://urn.nsk.hr/urn:nbn:hr:105:720417>

Rights / Prava: [In copyright](#)/[Zaštićeno autorskim pravom.](#)

Download date / Datum preuzimanja: **2024-07-23**



Repository / Repozitorij:

[Dr Med - University of Zagreb School of Medicine Digital Repository](#)



**SVEUČILIŠTE U ZAGREBU
MEDICINSKI FAKULTET**

Ljubica Fuštar-Preradović

**Citološko predoperacijsko
razlikovanje promjena u
paratireoidnim žlijezdama**

DISERTACIJA



Zagreb, 2016.

**SVEUČILIŠTE U ZAGREBU
MEDICINSKI FAKULTET**

Ljubica Fuštar-Preradović

**Citološko predoperacijsko
razlikovanje promjena u
paratireoidnim žlijezdama**

DISERTACIJA

Zagreb, 2016.

Disertacija je izrađena u Citološkom laboratoriju Kliničkog zavoda za nuklearnu medicinu i zaštitu od zračenja Kliničkog bolničkog centra Zagreb, Zavodu za citologiju i citogenetiku Kliničke bolnice Merkur u Zagrebu i Citološkom laboratoriju Službe za patologiju i citologiju Opće bolnice Dr. Josipa Benčevića Slavonski Brod.

Voditelj rada: prof. dr. sc. Božena Šarčević

Zahvaljujem svojoj mentorici prof. dr. sc. Boženi Šarčević na svesrdnoj pomoći i poticajima oko izrade ove disertacije.

Posebnu zahvalnost dugujem doc. dr. sc. Miri Halbauer, koja na žalost nije više s nama, za poticaj i veliku podršku, čime je omogućila početak realizacije ovog istraživanja.

Prof. dr. sc. Davorinu Đaniću, rukovoditelju Odjela za bolesti uha, nosa i grla, kirurgiju glave i vrata Opće bolnice Dr. Josipa Benčevića u Slavanskom Brodu, na korisnim savjetima, moralnoj i svekolikoj drugoj pomoći koja mi je olakšala provedbu ovog istraživanja.

Doc. dr. sc. Iki Kardum Skelin, rukovoditelju Zavoda za citologiju i citogenetiku Kliničke bolnice Merkur, na stručnoj pomoći kojom mi je omogućila dovršenje ovog rada.

Dr. sc. Hrvojkini Tomić Brzac zahvaljujem na pomoći iz područja ehografije.

Doc. dr. sc. Draženu Švagelju, rukovoditelju Službe za patologiju i citologiju Opće bolnice u Vinkovcima zahvaljujem na poticajima i sugestijama.

Zlatku Mihiću, mr. ph. rukovoditelju Bolničke ljekarne Opće bolnice Dr. Josipa Benčevića u Slavanskom Brodu, na pomoći iz područja kemije i citokemije.

Također zahvaljujem svim djelatnicima Zavoda za nuklearnu medicinu i zaštitu od zračenja Kliničkog bolničkog centra Zagreb, djelatnicima Zavoda za citologiju i citogenetiku Kliničke bolnice Merkur i djelatnicima Opće bolnice Dr. Josipa Benčevića u Slavanskom Brodu koji su mi na bilo koji način pomogli pri izradi disertacije.

Mojim najbližima, roditeljima koji su vjerovali u mene, suprugu Nenadu i najdražem sinu Borisu, posebno hvala na podršci i razumijevanju.

SADRŽAJ

POPIS OZNAKA I KRATICA

1. UVOD	1
1.1. EMBRIOLOGIJA I HISTOLOGIJA DOŠTITNIH ŽLIJEZDA	1
1.2. PARATHORMON I FUNKCIJA DOŠTITNIH ŽLIJEZDA	5
1.3. PATOLOGIJA DOŠTITNIH ŽLIJEZDA KOD HIPERPARATIREOIDIZMA	9
1.4. ULTRAZVUK DOŠTITNIH ŽLIJEZDA	15
1.5. CITOLOGIJA DOŠTITNIH ŽLIJEZDA	21
1.5.1. Morfologija stanica došitne žlijezde u razmazu punktata.....	23
1.6. RAČUNALNA ANALIZA SLIKE	28
1.6.1. Uvod.....	28
1.6.2. Sistem za slikovnu analizu	29
1.6.3. Kvantitativne kompjuterske slikovne tehnike u citomorfologiji i histomorfologiji.....	30
1.6.3.1. Morfometrija	30
1.6.3.2. Regija organizatora jezgre - AgNOR.....	32
2. HIPOTEZA ISTRAŽIVANJA.....	35
3. CILJ RADA	36
3.1. ŠTO JE NOVO U PREDLOŽENOM ISTRAŽIVANJU.....	36
4. ISPITANICI I METODE	37
4.1. STATISTIČKE METODE	42
5. REZULTATI	43
6. RASPRAVA	67
7. ZAKLJUČCI	77
8. SAŽETAK	80

9. SUMMARY	82
10. LITERATURA	84
11. ŽIVOTOPIŠ.....	97

POPIS OZNAKA I KRATICA

DŽ	- doštitne žlijezde
PTH	- parathormon, paratiroidni hormon
HPT	- hiperparatireoidizam
NSE	- neuron specifična enolaza
iPTH	- intaktni parathormon
IRMA	- imunoradiometrijska analiza
PTHrP	- parathormonu sličan peptid
TGFβ	- transformirajući čimbenik rasta β
25-OH-D ₃	- 25-hidroksikolekalciferol
1,25(OH) ₂ D ₃	- 1,25-dihidroksikolekalciferol, kalcitriol
24,25(OH) ₂	- 24,25-dihidroksivitamin D ₂
cAMP	- ciklični adenzin monofosfat
MEN	- sindrom multiple endokrine neoplazije
MEN-1	- sindrom multiple endokrine neoplazije – 1 (Wermerov sindrom)
MEN-2a	- sindrom multiple endokrine neoplazije 2a
PRAD1	- paratiroid adenoma 1 protoonkogen
MGG	- May-Grünvald Giemsa, metoda bojanja po Papenhajmu
PC	- računalo
FF	- čimbenik zaokruženosti objekta (engl. form factor)
NORs	- zone jezgrinih organizatora
AgNOR	- nehistski argirofilni proteini povezani s mjestima rRNA transkripcije proteina
DNA	- deoksiribonukleinska kiselina

rRNA	- ribosomalna ribonukleinska kiselina
ρ	- Spearmanov koeficijent korelacije Rho
SD	- standardna devijacija
p	- razina bitnosti
HPL	- hiperplazija doštitne žlijezde
AD	- adenom doštitne žlijezde

1. UVOD

1.1. EMBRIOLOGIJA I HISTOLOGIJA DOŠTITNIH ŽLIJEZDA

Šveđanin Ivar Sandström, 1880. godine, prvi je otkrio kompaktna žuta tjelešca smještena uz štitnu žlijezdu i nazvao ih glandulae parathyreoideae (1). On je prvi precizno opisao njihov makroskopski izgled i histološku građu. Doštitne žlijezde (DŽ) razvijaju se u 5. do 6. tjednu embrionalnog ravoja iz dvije parne osnove (2,3,4,5,6). Jedna od njih nalazi se na dorzalnoj strani distalnog kraja 3. para škržnih vreća, a druga na analognom mjestu 4. para škržnih vreća. DŽ koje nastaju iz 3. para škržnih vreća priliježu uz kranialni pol timusa i spuštaju se zajedno s njim kaudalno (3,4,6). Od timusa se odvajaju u embriju veličine 18 mm i tada se nalaze u visini donjih polova štitne žlijezde. Na taj način nastaju donje DŽ. Obzirom na njihov dug put tijekom embrionalnog razvoja mogu se naći na atipičnim mjestima, od bifurkacije karotida, do perikarda (3,7), uz jednjak, u zidu karotida, u prednjem mediastinumu, u farinksu ili u n. vagusu, kada mogu biti zamijenjene za paraganglion (3,4). Povezanost s timusom objašnjava pojavu jedne ili više DŽ u blizini ili čak unutar timusa. Gornje DŽ nastaju iz 4. para škržnih vreća, spuštaju se zajedno sa štitnom žlijezdom, nalaze se u blizini prvobitnog ležišta i imaju puno stabilniji položaj nego donje DŽ (6,8). Uglavnom su smještene u srednjoj trećini vrata, posterolateralno od štitne žlijezde, oko 1 cm iznad sjecišta donje tiroidne arterije i povratnog laringealnog živca. Ponekad su uklopljene u tkivo štitne žlijezde, od koje su odijeljene vezivnom kapsulom (3,7,9).

U čovječjem organizmu najčešće se nalaze četiri DŽ (80-90% populacije), dvije gornje i dvije donje. Embriološki razvoj objašnjava njihovu topografsku varijabilnost. Tijekom embrionalnog razvoja mogu se odijeliti mali komadići tkiva DŽ, pa sve do značajnih fragmenata. Zbog toga mogu nastati akcesorne DŽ kod 2,5-13% bolesnika (3,10). Ponekad je otkriveno 11-12 DŽ nanizanih poput niske zrna, sve do mediastinuma. Oko 3 % do 10% odraslih ima dvije ili tri DŽ (5,11,12). Nedostatak svih doštitnih žlijezda je rijedak, javlja se zajedno s abnormalnim razvojem timusa i tiroidnih C stanica. Takve osobe imaju poremećen imunološki odgovor, promjene na kostima, licu i

srčano-žilnom sustavu. Poremećaj je poznat pod nazivom DiGeorge-ov sindrom (4,13). Žlijezde su opskrbljene arterijskom krvlju preko gornje i donje tiroidne arterije. Donje DŽ opskrbljene su krvlju iz donje tiroidne arterije i ta opskrba je stalna i nezavisna i može pomoći pri lokalizaciji žlijezda smještenih na atipičnim mjestima (3,4).

U fetusu su vidljive kao dobro prokrvljena, lokalizirana nakupina vakuoliziranih glavnih stanica koje su od okolnog tkiva odvojene tankom vezivnom čahuricom. U dojenačkoj dobi i u djetinjstvu građene su od solidnih plaža glavnih stanica. Kod odraslih se nalaze kao ovalna tjelešca smečkaste, katkad žućkaste boje, zavisno od sadržaja masti, njihove prehrane i aktivnosti. Prosječna veličina im je 4 x 3 x 1,5 mm (3), a težina 35-40 mg. (11). Na površini ih oblaže tanka vezivna čahura, od koje u unutrašnjost odlaze fini nastavci koji ih dijele u pojedine režnjice (8).

Parenhim DŽ je građen od glavnih, svijetlih i oksifilnih stanica, a unutar parenhima mogu se naći žarišta masnog tkiva koje dijeli funkcionalno aktivne stanice u pramenove, tračke i manje nakupine. Danas se smatra da je glavna stanica (chief cell) osnovni oblik i preteča ostalih, tj. oksifilnih i vodenasto-svijetlih stanica, koje predstavljaju njezine funkcionalne varijante (3,4,7). Promatrane svjetlosnim mikroskopom, u histološkom preparatu, glavne stanice su poligonalne stanice promjera 8 do 10 μm , okruglih, jednoličnih jezgara, centralno smještenih. Kromatin je fine fibrilarne strukture, ali može izgledati gotovo piknotično. Nukleol nije vidljiv. Citoplazma je oskudna, blijedo eozinofilna do amfofilna, može biti vakuolizirana. Kapljice masti su nazočne u oko 80% glavnih stanica (4,11). Vakuole su ponekad brojne, da se citoplazma i ne vidi. Mitoze se nikada ne vide u normalnim doštitnim žlijezdama odraslih (4,11,14). Glavne stanice stvaraju solidne nakupine, male acinuse i žljezdane oblike koji su ponekad nalik na folikule u kojima se nalazi eozinofilna, PAS-pozitivna tvar, nalik na koloid. Sadržavaju lipofuscin i sekretorna zrnca doštitnog hormona (PTH-paratiroidni hormon). One su glavni izvor PTH. Sekrecija parathormona i PTH - povezanog proteina može se dokazati imunohistokemijski. Citoplazma glavne stanice je imunohistokemijski pozitivna i na citokeratin 8, 18, 19 i kromogranin A.

Vimentin je negativan u stanicama žljezdanog epitela, a pozitivan je u stanicama strome i krvnih kapilara (3,4,11). Neurofilament i neuron specifična enolaza (NSE) su negativni u normalnom tkivu DŽ, ali ponekad mogu biti pozitivni kod adenoma (11). Bjerneroth i sur. su razvili su monoklonsko protuparatiroidno protutijelo (E11) koje se veže na proteine visoke molekularne težine na površini glavnih stanica, a koji posreduju u otpuštanju PTH. Ovo protutijelo pokazuje jaku pozitivnost u normalnim žlijezdama, a slabu i nejednoliku kod hiperfunkcije DŽ (15).

Dokazano je da se glavne stanice neprestano nalaze u sekretornom ciklusu koji ima sljedeće faze: 1/ faza fiziološkog odmora (inaktivnosti), 2/ faza sinteze, u kojoj stanične organele (endoplazmatski retikulum, Golgijev aparat, sekretorne granule) sudjeluju u sintezi hormona, 3/ faza nakupljanja, 4/ faza izlučivanja hormona, 5/ faza povratka na prvotno stanje (4). U fazi odmora pojavljuju se prosekretorne i sekretorne granule u zoni Golgijevog aparata, koji je smješten u blizini jezgre (16). Ultrastrukturno je dokazano prisustvo parathormona (PTH) u endoplazmatskom retikulumu i sekretornim zrcima promjera 0,2 μm (12). Obzirom da se glavne stanice nalaze u različitim stadijima sekretorne aktivnosti, granule nisu prisutne u svim stanicama. Sekretorne granule su argirofilne, a osim toga vežu i željezo, krom, aldehid-fuksin i hematoksilin. Ultrastruktura im je slična ultrastrukтури sekretornih granula drugih endokrinih organa. U većini glavnih stanica nazočan je glikogen koji se prikazuje PAS-om (4,11). Stanice DŽ ne moraju imati usklađen ciklus s ciklusom susjedne stanice, a posljedica toga je njihov različit izgled pri promatranju svjetlosnim mikroskopom. Sekretorna zrnca mogu se naći i u stanicama endotela krvnih kapilara. Sekretorna zrnca napuštaju glavnu stanicu DŽ, prolaze bazalnu membranu, ekstracelularni prostor, bazalnu membranu kapilara i ulaze u stanice endotela kapilara gdje se nakupljaju i izlučuju u krvotok. Nakon aktivne faze stvaranja i izlučivanja hormona stanica se vraća u inaktivnu fazu i ciklus se ponavlja (4,7). Oksifilne (onkocitne) stanice i prijelazne oksifilne stanice razvijaju se iz glavnih stanica. U parenhimu DŽ se pojavljuju u pubertetu i nalaze se pojedinačne ili u manjim nakupinama (4,13). Sa starenjem raste broj oksifilnih i prijelaznih

oksifilnih stanica. Do četrdesete godine čine do 1% svih stanica parenhima, a oko osamdesete godine dostižu i do 50% (17). Kod osoba starije životne dobi veće nakupine oksifilnih stanica su normalan nalaz. Slične stanice - onkociti su opisane u štitnoj žlijezdi, bubregu, žlijezdama slinovnicama, nadbubregu, hipofizi, jetri i pankreasu. Oksifilne stanice su veće od glavnih stanica, veličine su 12 do 20 μm i imaju zrnatu, eozinofilnu, oštro ograničenu citoplazmu. Jezgra je smještena centralno, piknotična. Ultrastrukturno je dokazano da su te granule mitohondriji. U ovim stanicama također su prisutne granule glikogena, a sekretorne granule su malobrojne ili odsutne (3,4,13). Bogate su oksidativnim enzimima (3). Imunohistokemijski se može dokazati prisustvo citokrom C oksidaze u oksifilnim stanicama, prijelazne oksifilne stanice pokazuju slabiju nazočnost tog enzima, a u glavnim stanicama se citokrom C oksidaze nalazi vrlo malo ili ga uopće nema (4,11). Prijelazna oksifilna stanica je prijelazna stanica između glavne i oksifilne stanice (3), sadrži manje mitohondrija, a više glikogena, pa je njezina citoplazma tamnocrvena, a jezgra slična jezgri glavne stanice. Brojni mitohondriji i mnoštvo oksidativnih respiratornih enzima upućuju na visok nivo metaboličke aktivnosti oksifilnih stanica (3,4,5).

Smatra se da se glavne stanice, ovisno o funkcionalnom statusu morfološki mijenjaju u vodenasto-svijetle stanice (water-clear cell) (11). Te stanice imaju obilnu svijetlu citoplazmu, mjere 10-40 μm (17), a u parenhimu se pojavljuju povremeno i pojedinačno (3,4). Jezgra im je mala, piknotična, smještena bazalno, na periferiji stanice (18), rahlog su kromatina, bez vidljivih nukleola (19). Citoplazma je obilna, svijetla, ispunjena velikim vakuolama (17,18). Ultrastrukturno u citoplazmi je nađena velika količina glikogena i lipida, te malobrojne organele, što upućuje na njihovu hormonsku neaktivnost (11). Prijelazne vodenasto-svijetle stanice su prijelazni oblik između glavnih i vodenasto-svijetlih stanica (3).

Masne stanice u stromi se pojavljuju u vrijeme puberteta. S godinama se količina masti povećava i u dobi od 40 godina dosegne svoj maksimum i čini 40% ukupne težine žlijezde kod odraslih (3,13). Nakon toga je količina masti određena konstitucijskim čimbenicima, pa postoje značajne varijacije od

žlijezde do žlijezde, kod iste osobe, te od osobe do osobe u istoj dobnoj skupini. Također, masno tkivo može biti nepravilno raspoređeno i u različitim dijelovima iste žlijezde (3,4). Prema podacima u literaturi na osnovu količine masti u stromi teško je razlučiti normalne od patološki promijenjenih DŽ (3).

1.2. PARATHORMON I FUNKCIJA DOŠTITINIH ŽLIJEZDA

DŽ sintetiziraju PTH koji je uz vitamin D najvažniji čimbenik u održavanju ravnoteže u metabolizmu kalcija i metabolizmu kosti (13,20). Izvanstanična koncentracija kalcija najvažniji je čimbenik u regulaciji sinteze i sekrecije PTH, ali je uz to vrlo važan čimbenik aktivni metabolit vitamina D, kalcitriol (20). Na stanicama DŽ nalaze se receptori za vitamin D i kalcij preko kojih ovi čimbenici upravljaju sintezom i izlučivanjem parathormona. Pored toga na sintezu i izlučivanje parathormona utječu i magnezij, litij, aluminij, kateholamini, estrogen, glukagon i prostaglandini (20,21). Fiziološko značenje ovih čimbenika nije poznato.

Parathormon se sintetizira kao preproparathormon u endoplazmatskom retikulumu glavne stanice. Preprohormon je molekula građena od 115 aminokiselina. Djelovanjem proteolitičkih enzima brzo prelazi u prijelazni proparathormon, građen od 90 aminokiselina. Ovaj proizvod se prenosi u Golgijev aparat, gdje djelovanjem enzima prelazi u parathormon. PTH se nakuplja u sekretornim zrnima koja putuju prema periferiji stanice, spajaju se sa staničnom membranom, a sadržaj im se prazni u međustanični prostor. Stanice se tada vraćaju u fazu odmora (inaktivnosti) za koju je karakterističan mali Golgijev aparat, dosta glikogena i svega nekoliko sekretornih zrnaca (4).

Biološki aktivan parathormon je jednolančani polipeptid, molekularne težine 9500, građen od 84 aminokiseline (1-84), a sintetizira se u glavnim stanicama DŽ. Poluživot intaktne molekule je vrlo kratak, svega 4 minute. Dolazi do cijepanja molekule manjim dijelom u DŽ, a većim dijelom u jetri, na mjestu aminokiseline 33 i 34 (4,13,21), na biološki aktivan aminoterminalni fragment (N), sastavljen od 34 aminokiseline (1-34) i biološki inaktivan

karboksiterminalni fragment (C). Biološki aktivan dio molekule (N-segment) ima kratak poluživot u cirkulaciji, svega 4-5 minuta, dok je poluživot inaktivnog fragmenta (C-segment) 1-6 sati (4,13), tako da je njegova koncentracija u serumu veća od koncentracije intaktnog parathormona (iPTH). Postojanje dijelova molekule PTH različite djelotvornosti, uvelike otežava tumačenje nalaza radioimunoloških testova za određivanje hormona (21). Većina radioimunoloških testova mjeri u serumu razinu C fragmenta, koji nije pouzdan pokazatelj aktivnosti DŽ, jer se biološka aktivnost PTH nalazi u N-fragmentima i intaktnoj molekuli hormona (4,21). Zbog toga se danas sve više prednost daje imunoradiometrijskoj analizi (IRMA) za mjerenje biološki aktivne intaktne molekule, što omogućuje procjenu stvarne aktivnosti DŽ, osobito kod bolesnika sa zatajenjem bubrega (21,22). Za neizravno određivanje biološke aktivnosti PTH koriste se dinamički testovi, kojima se određuje razina kalcija, fosfata, kreatinina i cAMP-a u uzorku dvosatne mokraće sakupljene nakon noćnog gladovanja. Najvažniji pokazatelj paratiroidne aktivnosti je maksimum tubularne reapsorpcije fosfata po brzini glomerularne filtracije i razina nefrogenog cAMP-a (22). U dijagnozi hipoparatiroidizma može se koristiti test infuzije parathormonom (22).

Oslobađanje PTH iz DŽ je regulirano razinom kalcija u serumu i obrnuto je proporcionalno razini kalcija. Male promjene u koncentraciji kalcija, npr. smanjenje ionske koncentracije za 0,025 do 0,05 mM značajno povećava sekreciju PTH. Taj odnos nije linearan, nego ako se prikaže grafički, ima oblik sigmoidne krivulje na kojoj se razlikuju četiri varijable: maksimalna i minimalna koncentracija PTH, nagib krivulje i vrijednost kalcija koja odgovara 50%-tnoj vrijednosti maksimalne koncentracije PTH („set point“) (20).

PTH djeluje direktno na kosti i bubrege i indirektno na crijeva, povećavajući sintezu kalцитriola, te tako povećava koncentraciju kalcija. Djeluje preko receptora koji su ujedno i receptori za parathormonu sličan peptid (PTHrP). Osim ovih postoje i PTH₂ receptori u mozgu i gušterači koji vežu samo PTH (20,21). U kosti receptori za PTH nalaze se na osteoblastima, a ne na osteoklastima. Svaka hipokalcemija dovodi do

pojačane sekrecije PTH. PTH indirektno, aktivirajući lokalne čimbenike, djeluje na osteoklaste povećavajući resorpciju kosti. Nije do kraja razjašnjeno na koji način osteoblasti potiču osteoklaste i povećavaju resorpciju kosti. (4,5,20,21). Na taj način oslobađa se kalcij iz koštanog sustava. PTH u bubrežnim tubulima povećava reapsorpciju kalcija iz glomerularnog filtrata, a u crijevima povećava apsorpciju kalcija iz hrane. Povećana apsorpcija kalcija u crijevu, dijelom je posljedica povećane razine vitamina D, nastalog stimulacijom bubrežne 1-alfahidroksilaze. PTH također smanjuje reapsorpciju fosfata u bubrežnim tubulima (20,21). U kulturi koštanih stanica PTH povećava stvaranje transformirajućeg čimbenika rasta β (TGF β) i prostaglandina E₂. TGF β potiče sintezu kolagena, a vjerojatno ima ulogu i u povezivanju procesa resorpcije i procesa stvaranja nove kosti (21).

Za hiperkalcemični učinak PTH neophodan je D vitamin, koji nastaje u koži pretvorbom 7-dehidrokolesterola, iz hrane, u kolekalciferol. Kolekalciferol odlazi u krvotok i prirodni je oblik D vitamina. Vitamin D prolazi kroz nekoliko metaboličkih stadija prije nego što postane biološki djelotvoran. U jetri se kolekalciferol hidroksilira u 25-hidroksikolekalciferol (25-OH-D₃). Daljim mehanizmom koji se odvija u bubregu, djelovanjem enzima 1-alfa-hidroksilaze, nastaje 1,25-dihidroksikolekalciferol [1,25(OH)₂ D₃], poznat pod nazivom kalцитriol. PTH direktno djeluje na aktivnost 1-alfa-hidroksilaze, te se na taj način stvara veća količina kalцитriola, a s druge strane inhibira aktivnost 24-hidroksilaze, smanjujući inaktivaciju kalцитriola. Kalцитriol povratnom spregom regulira aktivnost 1-alfa-hidroksilaze, te na taj način regulira vlastitu sintezu (20,21). Kalцитriol je najsnažniji oblik vitamina D. U bubregu nastaju i 24,25-dihidroksivitamin D₂ i 24,25-dihidroksivitamin D₃. U krvi cirkulira proteinski nosač za D vitamin koji ima veliki afinitet za 25-OH vitamin D i 24,25(OH)₂ vitamin D, a slab za 1,25(OH)₂ vitamin D (21).

Tri najvažnija ciljna organa kalцитriola su: probavni sustav, bubreg i kost. U tankom crijevu kalцитriol povećava apsorpciju kalcija na nekoliko načina, a jedan od najvažnijih je povećanje sinteze prijenosničke bjelančevine za kalcij. U kostima osteoblasti i stromalni fibroblasti su stanice koje imaju receptore za kalцитriol. Kalцитriol u njima stimulira sintezu tvari

odgovornih za stimulaciju nezrelih prekursora osteoklasta koji se zatim diferenciraju u zrele osteoklaste koji sudjeluju u povećavanju mobilizacije kalcija iz kosti i održavanju stalne koncentracije kalcija u krvi. U stanicama tubula bubrega djeluje na katabolizam kalcitriola, a preko receptora u stanicama doštitinih žlijezda inhibira sintezu i sekreciju parathormona. Osim toga inhibira hiperplaziju stanica DŽ (4,20,23).

PTH na stanice bubrežnih tubula, djeluje inhibirajući reapsorpciju fosfata, što potiče apsorpciju kalcija i povećava stvaranje kalcitriola u bubregu koji povećava apsorpciju kalcija iz tankog crijeva (4,5,21).

Prema tome, djelovanje PTH usmjereno je na očuvanje stalne koncentracije kalcija u serumu, a zasnovano je na destrukciji kosti i oslobađanju kalcija iz kosti, porastu reapsorpcije kalcija u bubrežnim tubulima, smanjenju reapsorpcije fosfata u bubrežnim tubulima, pojačanoj konverziji D vitamina u njegovu aktivnu formu i porastu apsorpcije kalcija u crijevima (5, 21).

Na biokemijskoj razini, PTH se veže na specifičnom transmembranskom receptoru smještenom na staničnoj membrani ciljne stanice (bubreg, kost, crijevo), dovodi do aktivacije stimulatornog G-proteina, Gs, koji u ovim tkivima stimulira stvaranje intracelularnih signala, uključujući i enzimatsku aktivnost adenil-ciklaze, što dovodi do povećanja unutarstaničnog cikličnog adenozin monofosfata (cAMP) (4,5). Ovo povećanje cAMP-a je početna biokemijska faza u svim djelovanjima PTH. Ovaj put ima klinički značaj kada abnormalnosti Gs proteina dovode do pojačane ili smanjene aktivnosti DŽ (5). Također dolazi do aktivacije protein kinaze A i C (3,4,5).

1.3. PATOLOGIJA DOŠTITNIH ŽLIJEZDA KOD HIPERPARATIREOIDIZMA

Poznato je da je najvažniji stimulans za aktivnost DŽ nivo kalcija u serumu. Male promjene u koncentraciji kalcija značajno povećavaju sekreciju PTH. Rezultat te prekomjerne stimulacije DŽ je njihovo povećanje. Poteškoće u dijagnostici nastaju pri pokušaju korelacije morfoloških abnormalnosti s njihovom funkcijom. Bolesti doštitnih žlijezda nastale uslijed poremećaja njihove funkcije, mogu biti povezane s pojačanim, odnosno smanjenim lučenjem parathormona.

Hiperparatireoidizam (HPT), poremećaj s prekomjernim stvaranjem i izlučivanjem paratireoidnog hormona (PTH), nastaje uslijed: 1. primarnih, hiperplastičnih ili tumorskih promjena u DŽ (primarni HPT); 2. sekundarnih, hiperplastičnih promjena, kada bez obzira na podrijetlo postoji neki razlog za hipokalcemiju, a najčešće su to bolesti bubrega (sekundarni HPT); 3. razvoja autonomnog adenoma u prekomjerno stimuliranim hiperplastičnim žlijezdama (tercijarni HPT) (3,4,5,13,21,24).

Primarni hiperparatireoidizam je bolest odraslih, s pojavnošću od 25 novih slučajeva godišnje na 100 000 stanovnika u Europi i SAD (5). Češće se javlja kod žena, u odnosu žene : muškarci = 3 : 1, najčešće u dobi nakon pedesete godine života ili kasnije (5), ali se može naći i u dječjoj dobi (3). Češći su nakon zračenja područja glave i vrata. U više od 95% slučajeva je uzrokovana sporadičnim adenomom ili hiperplazijom (4,5). U nekim obiteljima bolest se javlja u sklopu sindroma multiple endokrine neoplazije (MEN) i to multiple endokrine neoplazije - 1 (MEN-1) ili multiple endokrine neoplazije – 2a (MEN-2a) (3, 5). Obiteljski sindrom je rijedak, a objašnjava zbivanja na genskom nivou kod sporadičnih slučajeva. MEN-1 (Wermerov) sindrom je karakteriziran abnormalnostima koje zahvaćaju DŽ, gušteraču i hipofizu (5). Dolazi do inaktivacije tumor supresorskog gena na kromosomu 11q13. Na DŽ se javljaju adenomi i/ili hiperplazije (5). Kod MEN-2a sindroma hiperplazija DŽ javlja se uz feokromocitom i medularni karcinom štitne žlijezde (5). Obiteljska hipokalcemična hiperkalcemija je autosomno dominantna bolest, koju karakterizira porast osjetljivosti na nivo

izvanstaničnog kalcija. Mutacija je na kromosomu 3q. Kod homozigota se već u novorođenačkoj dobi razvija teški hiperparatireoidizam. Ova mutacija se ne nalazi u sporadičnim slučajevima hiperparatireoidizma (4,5). Hiperparatireoidizam je bolest obilježena unutarnjim poremećajem doštitnih žlijezda kod koga dolazi do pojačanog lučenja PTH, a posljedica toga je hiperkalcemija i hipofosfatemija (11). Povišena koncentracija PTH u serumu dovodi do hiperkalcemije zbog: 1. pojačane mobilizacije kalcija iz kostiju posredovane osteoklastima; 2. povećane reapsorpcije kalcija u bubrežnim tubulima; 3. povećane apsorpcije kalcija u crijevima; 4. pojačane konverzije kalcitriola u bubrežima; 5. pojačanog lučenja fosfata u urinu, sa posljedičnom hipofosfatemijom u serumu (13,21).

Primarni hiperparatireoidizam je sindrom uzrokovan adenomom (75-80%), hiperplazijom (10-15%) glavnih ili vodenasto-svijetlih stanica, a rijetko karcinomom DŽ (1-4%) (3,4,5,7,13,25). Najčešće je uzrokovan adenomom ili hiperplazijom glavnih stanica (3,4,7). Tijekom 1960-tih i 1970-tih godina 20-tog stoljeća objavljena je serija članaka u kojima je nekoliko autora ukazivalo da je kod primarnog hiperparatireoidizma hiperplazija češća od adenoma (3,18), što se zasnivalo na mišljenju da su postojali propusti u prepoznavanju primarne hiperplazije (26). Danas se smatra da je 80% slučajeva primarnog hiperparatireoidizma uzrokovano adenomima (3,4,5,7). Većina, ako ne i svi, adenomi DŽ su monoklonalni, što je dokaz da su prave neoplazme, podrijetlom od jedne abnormalne stanice. U velikom broju slučajeva hiperplazija DŽ je također monoklonalna, posebice u sekundarnom i tercijernom hiperparatireoidizmu. Kod sporadičnih adenoma nađena su dva molekulska defekta koji imaju ulogu u patogenezi bolesti. Paratiroid adenoma 1 (PRAD1) šifrira ciklin D1, značajan regulator staničnog ciklusa. Pericentromerična inverzija na kromosomu 11 dovodi do premještanja PRAD1 protoonkogena, koji je normalno smješten na 11q, u blizinu regije 5' PTH gena, na 11p. Zbog ovih promjena dolazi do pojačane aktivnosti ciklin D1 bjelančevine, a posljedica toga je proliferacija stanica. Taj klonski defekt ima 10%-20% adenoma. Međutim prekomjerna ekspresija ciklina D1 nalazi se u velikom broju adenoma (do 40%), što upućuje da na njegovu aktivaciju

utiču i drugi mehanizmi osim PRAD1. Kod sporadičnih tumora promjene su jednake promjenama kod MEN-1 sindroma, ali 20%-30% nema mutaciju MEN1 gena (5).

Adenom DŽ je jedan od dva najčešća uzroka primarnog hiperparatireoidizma. Najčešće je pojedinačan, a opisani su i slučajevi sa dva ili tri adenoma (3,27). Iz nepoznatih razloga većina adenoma nastaje u donjim žlijezdama (11,7,25), oko 75%, u 15% slučajeva zahvaćena je jedna gornja DŽ, a u 10% javlja se na ektopičnim mjestima (3,27). Veličina i težina im može biti različita. Najčešće se javlja se kao neznatni, očahureni čvor, prosječne težine do 1 g (11). Mogu biti lagano lobulirani. Ponekad se može naći i velika, palpabilna tvorba na vratu. Pojedini se mogu prepoznati samo mikroskopski (mikroadenomi) (3). Na prerezu su žuto-smeđe boje dok se u velikim adenomima mogu naći i područja krvarenja, cistične degeneracije i kalcifikacije (3,7,11,25,27).

Mikroskopski tumor je inkapsuliran i celularan. U oko 60% slučajeva okružen je rubom komprimiranog normalnog žljezdanog tkiva. Uglavnom je građen od glavnih stanica, ali se često mogu naći područja oksifilnih i vodenasto-svijetlih stanica. Glavne stanice su normalna izgleda, mogu biti različite veličine, katkada s dvije jezgre ili su jezgre povećane i hiperkromatske. Prisustvo ovakvih jezgara nije kriterij malignosti, ali može pomoći u razlučivanju primarnog adenoma od hiperplazije. Mitoze se ponekad mogu naći, ali su obično odsutne. Stanice su raspoređene u solidne plohe, nakupine i tračke, no ponekad se mogu naći i folikularni i pseudopapilarni oblici. Folikuli mogu sadržavati eozinofilnu tvar nalik na koloid, koja ponekad može biti pozitivna na amiloid, ali je negativna na tireoglobulin, što je od značaja posebice kada se radi o ektopičnom smještaju tkiva DŽ u štitnoj žlijezdi (3,11,27). Ponekad adenomi DŽ pokazuju resice sa fibrovaskularnom stromom, ali se ne nalaze psamomska tjelešca, a epitelne stanice koje oblažu resice i čitav tumor su negativni na tireoglobulin (28). Onkocitni (oksifilni adenom) DŽ je izuzetno rijedak tumor i smatra se da je nefunkcionalna novotvorina. Stroma adenoma sadržava gustu mrežu

kapilara. Lipoadenomi (hamartomi) su dobroćudne novotvorine, obilježene proliferacijom parenhimskih i stromalnih stanica. Rijetko se nalaze (11,27).

Ultrastrukturno se kod adenoma mogu naći stanice u aktivnoj fazi sekretornog ciklusa. Nalazi se istaknut Golgi-ev aparat, brojne cisterne zrnatog endoplazmatskog retikuluma, brojni ribosomi i sekretorna zrnca. Nasuprot normalnim glavnim stanicama istovremeno se nalazi visok sadržaj glikogena i brojne sekretorne vakuole (3,27). Navedene ultrastrukturne osobine stanica DŽ ne mogu pomoći u razlikovanju adenoma od hiperplazije DŽ.

U stanicama adenoma, imunohistokemijski je pozitivna reakcija na kromogranin A i parathormon. Reakcija na parathormon je manje izražena u odnosu na okolno, ostatno normalno žljezdano tkivo. Stanice adenoma, nasuprot normalnim stanicama pokazuju pozitivitet na neurofilament i intermedijerni filament (3).

Na molekularnoj razini nađeno je nekoliko različitih abnormalnosti, ali se svaka od njih nalazi samo u pojedinim promjenama. One uključuju gubitak heterozigotnosti na 11p36.3 (30%-40% adenoma), 11q13 (20%-40% adenoma), 6q22-23 (30% adenoma), 11p (27%, vezano za PTH gen), 9p (16%) i 3qcen-3q21 (u 10% adenoma je u vezi s disfunkcijom kalcij-receptor gena) (3).

Kod primarne hiperplazije dolazi do povećanja stanične mase, koja je rezultat proliferacije glavnih, onkocitnih ili promijenjenih onkocitnih stanica a koja je često uzrokovana nepoznatim stimulirajućim čimbenikom. Učestalost se povećava s godinama života. DŽ su difuzno povećane. U pravilu su zahvaćene sve četiri žlijezde, ali mogu biti dvije ili tri. U oko polovine slučajeva zahvaćene su dvije žlijezde (7,11). Ova nejednakost tipičnija je za nodularnu hiperplaziju, što otežava razlikovanje hiperplazije od adenoma (5). Ona se ponekad javlja u sklopu MEN, i to tipa MEN-1 i MEN-2a (3,4,5,11). Molekularna istraživanja pokazala su da je hiperplazija zapravo monoklonska proliferacija koja nastaje nakon faze poliklonske proliferacije.

Makroskopski zahvaćene žlijezde su povećane, žuto-crvenkaste boje, ali mogu biti normalne veličine, pa se samo histološkim pregledom nađe hiperplazija (3,11).

U hiperplaziji DŽ histološki se najčešće nalazi hiperplazija glavnih stanica, a žlijezda može biti zahvaćena difuzno ili se nalaze čvorovi. Zbog toga se govori o difuznoj ili nodularnoj hiperplaziji. Glavne stanice u hiperplastičnim žlijezdama mogu biti izmiješane s oksifilnim i svijetlim stanicama. Masno tkivo je smanjeno ili nedostaje. Glavne stanice su normalne veličine, lagano ili značajno povećane, ali za razliku od adenoma potpuno su jednolične po opsegu i citološkim pojedinostima, stvaraju trabekule, tračke ili nakupine. Povremeno se mogu naći mitoze, stanice s velikim hiperkromatskim jezgrama, acinarne tvorbe i vezivne pregrade (3,4).

Opisani su i slučajevi multifokalnog nakupljanja hiperplastičnih glavnih stanica u mekim tkivima vrata i u medijastinumu, kod bolesnika s primarnom hiperplazijom glavnih stanica. Ove lezije nazvane su parathyromatosis i odgovorne su za stalno nazočni i/ili ponavljani hiperparatireoidizam i nakon uspješnog kirurškog liječenja (3,4,11). U primarnoj hiperplaziji glavnih stanica rijetko se može naći i kronični paratireoiditis (3,11).

Hiperplazija vodenasto-svijetlih stanica javlja se u slučajevima kada ne postoji stimulacija za lučenje parathormona. Do danas nije poznata njezina udruženost sa sindromom multiple endokrine neoplazije. Uvećane su sve četiri žlijezde, a njihova ukupna težina može biti i do 100 g. (3,7,11). Makroskopski gornje žlijezde su veće, osim toga mogu se spajati dvije i izgledati kao jedna. One su meke, tipične čokoladno smeđe boje, sa područjima cističnih promjena, krvarenjima i područjima fibroze (3,4,7,11). Histološki, citoplazma je svijetla. Veličina im je promjenjiva, od stanica normalne veličine, do onih koje mjere i do 40 μm , pa je to dakle kombinacija hiperplazije i hipertrofije. U većine stanica citoplazma je vodenasto-svijetla, ali se u pojedinim stanicama mogu naći sitna eozinofilna zrnca. Ultrastrukturno svijetla citoplazma rezultat je stvaranja brojnih vakuola, koje vjerojatno nastaju iz Golgijeva aparata. Jezgre su veličine 6-7 μm , smještene bazalno, mogu biti različite veličine, ali se nikada ne nalaze orijaški oblici.

Stanice stvaraju žljezdane ili tubularne oblike, a katkada se viđaju cistične tvorbe obložene svijetlim stanicama. Ponekad se uz vodenasto-svijetle stanice mogu naći i glavne stanice. Vezivno tkivo je većim dijelom nježno i oskudno, ali u nekim područjima može biti gusto (3,4,7,11).

Sekundarna hiperplazija nastaje kao posljedica poremećaja izvan DŽ. Često se javlja kao posljedica oštećenja bubrega (3,4,23,24,29), ali se sreće i u malapsorpcijskim sindromima (3,4,7), a karakterizirana je difuznom ili nodularnom hiperplazijom jedne ili više DŽ.

U sekundarnoj hiperplaziji histološka slika se uglavnom ne razlikuje od one kod primarne hiperplazije. Najveći dio DŽ čine glavne stanice između kojih se nalaze vodenasto-svijetle i onkocitne stanice. Karakteristične su vakuolizirane glavne stanice, tipično bogate glikogenom, dok je sadržaj masti u citoplazmi smanjen (11,29). Neke studije pokazuju da je broj onkocitnih stanica DŽ u uskoj vezi sa stupnjem oštećenja bubrežne funkcije (30). U uznapređovalom stadiju sekundarne hiperplazije javlja se nodularna proliferacija glavnih i onkocitnih stanica. Žarišta nodularne proliferacije okružena su vezivnom čahuricom, a mogu se naći i područja fibroze, krvarenja, kronične upale i cistične promjene (11,29).

Kada sekundarna hiperplazija traje duže vrijeme, ne dolazi do vraćanja u normalno stanje, nego se može pretvoriti u autonomni adenom, što se naziva tercijarni hiperparatireoidizam (3,4,7,11). Uočeno je da i u tim slučajevima dolazi do gubitka alela kromosoma 11, kao i kod sporadičnih primarnih adenoma (4,11), ali alelski gubitak na kromosomu 7p, 18q i 2 upućuje da je njihov molekularni put drugačiji od onoga kod primarnog adenoma (3,31).

Karcinom DŽ čini manje od 1% svih zloćudnih novotvorina u ljudi, a u 5% slučajeva uzrokuje primarni hiperparatireoidizam (32). Opisani su i slučajevi nefunkcionalnog oblika karcinoma i prema autorima oni su znatno agresivniji (3). Mogu biti pogrešno dijagnosticirani kao karcinomi štitne žlijezde (folikularni ili medularni tip) (11). Karcinomi DŽ se mogu javiti

zajedno s hiperplazijom glavnih stanica, s adenomima, a katkada se nađu u pojedinim obiteljima (3,4,27).

Tumor raste polagano i stvara čvrstu, nepravilnu masu težine do 10 g. Na prerezu je sivkasto-bijele boje. Katkada je malen i može biti zamijenjen sa adenomom (11,27).

Histološki, tumorske stanice su najčešće uniformne i ne razlikuju se znatnije od normalnih stanica DŽ. Ponekad mogu biti različite veličine. Mitoze su vidljive u oko 80% karcinoma DŽ. Tumor je obično okružen gustom fibroznom čahurom koja se vidi i kod adenoma. Zbog toga su danas prihvaćeni kriteriji za razlikovanje adenoma od karcinoma DŽ: 1. lokalna invazija kapsule i/ili krvne žile; 2. metastaze u regionalne limfne čvorove i/ili udaljene metastaze u kosti, jetru ili pluća.

Kod oko 1/3 bolesnika javlja se lokalni recidiv, a većina bolesnika umire zbog komplikacija hiperparatireoidizma (4,27).

1.4. ULTRAZVUK DOŠTITNIH ŽLIJEZDA

Od vremena kada je opisan prvi slučaj hiperparatireoidizma i doveden u vezu sa bolesti DŽ (1926.g.), pred kirurga se postavlja problem preoperacijske lokalizacije zbog poteškoća njihovog pronalaženja tijekom operacije. U dijagnostici i diferencijalnoj dijagnozi bolesti DŽ nastalih kao rezultat poremećaja njihove funkcije neophodno je osim njihove lokalizacije i veličine, odrediti i njihovu morfologiju i mikroskopsku građu. Razvojem citologije omogućena je preoperativna dijagnoza DŽ. Međutim, patološki promijenjene DŽ rijetko su se otkrivale do pojave suvremenih dijagnostičkih metoda, jer one obično nisu palpabilne i često su smještene duboko između struktura vrata. Od prve preoperativno, citološki dijagnosticirane patološki promijenjene DŽ pa sve do 80-tih godina, javljaju se pojedinačni prikazi u citodijagnostici, u kojima autori prikazuju bolesnike citološki pogrešno dijagnosticirane kao diferencirane tumore štitne žlijezde. Također se zaključuje, da se isključivo na osnovu morfologije u standardno obojenim

preparatima stanice DŽ ne mogu razlikovati od folikularnih stanica štitne žlijezde (33,34).

Povećane, patološki promijenjene DŽ se izuzetno rijetko javljaju kao palpabilan čvor na vratu te zbog toga nisu dostupne punkciji bez ultrazvuka. Nekada je u preoperativnoj dijagnostici primarnog hiperparatireoidizma važnu ulogu imala venska kateterizacija, ali se zbog invazivnosti, skupoće, opterećenja bolesnika kontrastnim sredstvom i potrebom za dobro opremljenim endokrinološkim laboratorijem, u zadnjih deset godina više ne koristi.

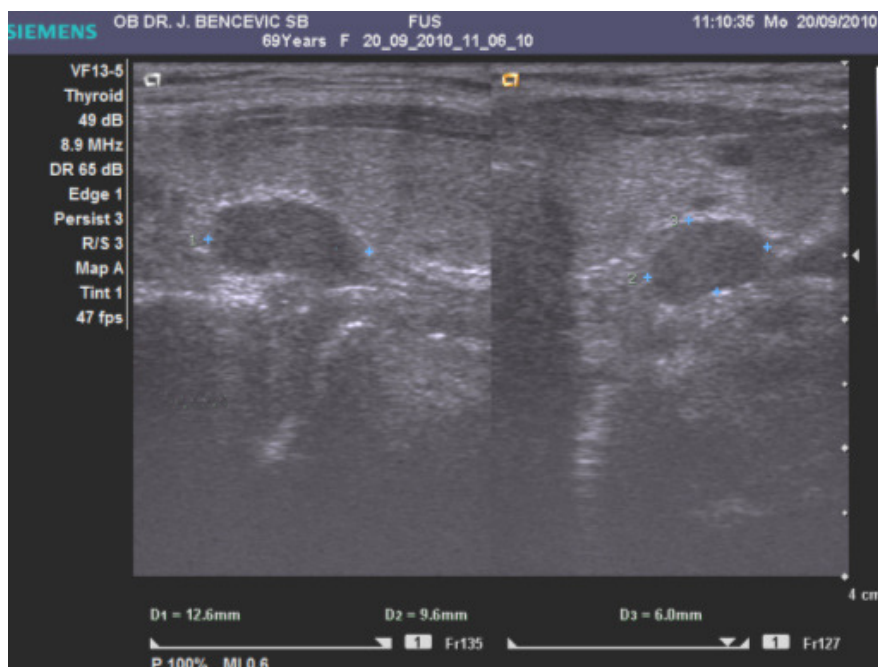
Ultrazvuk su za prikaz DŽ prvi primijenili japanski autori Arima i sur. 1975. godine, a šira primjena počinje početkom osamdesetih godina kada su usavršeni ultrazvučni aparati omogućili njihov bolji prikaz (10,11,34,35). Uvođenje ultrazvučne metode omogućava preciznije pronalaženje, lokalizaciju i utvrđivanje veličine DŽ, osobito kada je smještena na neuobičajenom mjestu, ili kada je neobičnog oblika ili ehostrukture (34,36,37,38,39). Pored toga dijagnostika DŽ ultrazvukom ima i niz drugih prednosti kao što su jednostavnost izvođenja pretrage bez ikakve pripreme, neinvazivnost, mogućnost primjene kod gotovo svih bolesnika, čak i nepokretnih, mogućnost ponavljanja bez ograničenja jer nema štetnog djelovanja, a najveća prednost ultrazvuka u odnosu na ostale metode je mogućnost izvođenja ciljane citološke punkcije, što povećava dijagnostičku vrijednost ehosonografije u bolesnika s patološki promijenjenim DŽ i eliminira lažno pozitivne ehografske nalaze (36,40). Ultrazvučno vođenje igle kod izvođenja ciljane citološke punkcije osigurava dobivanje materijala s adekvatnog mjesta (10,11,41,42). Dobiveni materijal koristi se za citološku analizu i za određivanje razine parathormona u punktatu. Na taj način se može potvrditi ehografski nalaz i postaviti precizna dijagnoza. Zbog toga se danas kod bolesnika sa sumnjom na hiperparatireoidizam preporuča primijeniti ultrazvuk kao prvu dijagnostičku metodu (40,41,42,43,44).

Pregled ultrazvukom se izvodi bez posebne pripreme. Koriste se standardni aparati sa linearnom sondom od 7,5 do 14 MHz, a u slučajevima

dublje smještaja žlijezde dobro je primijeniti sondu od 5 MHz zbog bolje prodornosti ultrazvuka (36).

Za uspješan pregled ultrazvukom potrebno je poznavati anatomiju organa vrata i anatomiju DŽ, kao i moguće varijacije u broju i smještaju DŽ. Najčešće su gornje žlijezde smještene iza gornje ili srednje trećine reznjeva štitne žlijezde, a donje se nalaze iza donjih polova štitne žlijezde ili kaudalno od njih. Međutim mogu se naći i u iugulumu, ali se tijekom embrionalnog razvoja mogu zajedno s timusom spustiti i u medijastinum. Zbog toga su donje žlijezde češće smještene na ektopičnim mjestima. Gornje DŽ se tijekom embrionalnog razvoja mogu zaustaviti u štitnoj žlijezdi (intratiroidna DŽ) ili se mogu spustiti do donje DŽ. Ehografski se mogu prikazati samo žlijezde smještene na vratu, do ruba sternuma. Zbog varijacija u smještaju i u broju DŽ neophodno je uvijek pregledati čitav vrat, čak i kada je već nađena jedna ili više DŽ jer je moguće da se radi o multiplim adenomima ili više hiperplastičnih žlijezda, a treba uvijek misliti i na prekobrojne žlijezde. Često se prilikom pregleda vrata ultrazvukom zbog drugih razloga nađu povećane DŽ kao slučajan nalaz. Žlijezde smještene retrotrahealno, retrosternalno ili dublje u medijastinumu, nedostupne su ultrazvučnom pregledu. Varijacije u smještaju žlijezda mogu dovesti do lažno negativnog ultrazvučnog nalaza, pa je pregled potrebno nadopuniti scintigrafijom DŽ. Trenutno je najbolja metoda koja nam stoji na raspolaganju scintigrafija 99m-Tc-MIBI, koja je neinvazivna i naročito prikladna za prikaz ektopično smještenih žlijezda. Radiofarmaci su bolji za prikaz solitarnih lezija, a najčešće su to adenomi. Opisuje se osjetljivost u 77% do 100%. U slučajevima kada je zahvaćeno više žlijezda ne prikazuju se uvijek sve povećane žlijezde, vjerojatno zbog različite veličine, težine i hormonalne aktivnosti u različitim žlijezdama. Najčešće su to hiperplazije, ali ponekad se i adenomi mogu javiti u više žlijezda (36,41,44). Također se može koristiti i pozitronska emisijska tomografija (PET) koja je osjetljivija od jednoizotopne 99m-Tc-MIBI, ali ima znatno više lažno pozitivnih nalaza (11,36,45). Normalne, zdrave DŽ se ne prikazuju ultrazvukom jer je ehografski prikaz parenhima DŽ jednak prikazu štitne žlijezde, malih su dimenzija i u bliskom kontaktu sa štitnom žlijezdom. Tek kada su povećane i

patološki promijenjene prikazuju se kao hipoehogene dobro ograničene tvorbe, s hiperehogenim rubom koji odgovara kapsuli i okolnom masnom tkivu (slika 1).

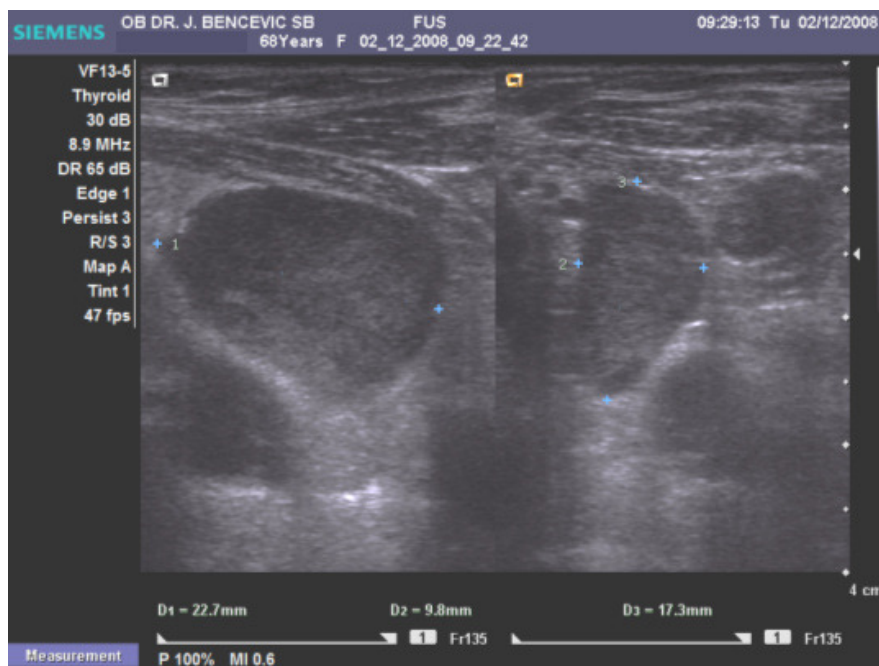


Slika 1. Hipoehogena tvorba s hiperehogenim rubom iza gornje trećine lijevog režnja štitne žlijezde (lijevo-uzdužni presjek, desno poprečni presjek)

Hiperehogeni rub u nekim slučajevima može biti djelomičan ili može nedostajati. Njegov nedostatak ne isključuje da se radi o DŽ. Žlijezde se prikazuju hipoehogeno zbog manjeg broja masnih stanica od kojih se ultrazvučni valovi odbijaju i homogenije strukture tkiva u patološki promijenjenoj DŽ. Hipoehogeni izgled varira od blago hipoehogenog do gotovo anehogenog prikaza. Morfološke promjene DŽ uzrokovane su adenomom, hiperplazijom ili rijetko karcinomom DŽ, a dovode do kliničkih simptoma hiperparatireoidizma.

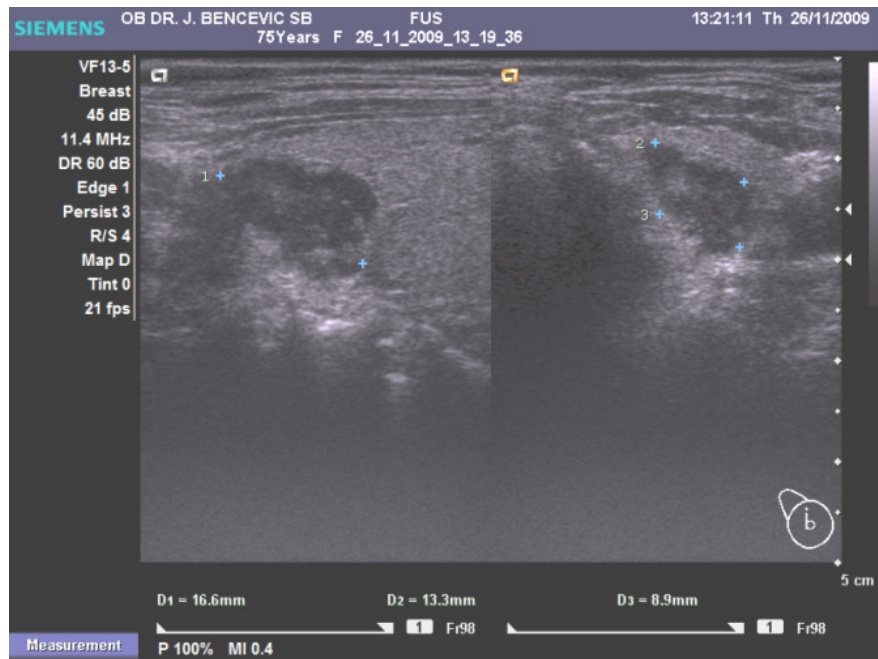
Adenom DŽ je najčešće solitaran, češće smješten u donjim žlijezdama. Rijetko se nađu dva ili više adenoma. Ultrazvukom se prikazuje kao okruglasta ili ovalna manje ili više hipoehogena tvorba s hiperehogenim

rubom. Manji adenomi su homogenog prikaza, dok veći mogu biti nehomogeni s izoehogenim ili hiperehogenim područjima i kalcifikatima, a koji odgovaraju područjima cistične degeneracije, krvarenja ili fibroze u DŽ. Veličina im varira od 0,5 do 5 cm u promjeru (slika 2) (39,46,47,48,49).



Slika 2. Adenom DŽ: oštro ograničena hipoehogena tvorba ispod donjeg pola lijevog režnja štitne žlijezde (lijevo-uzdužni presjek, desno poprečni presjek)

Hiperplazija DŽ se rijetko javlja kao primaran proces i to najčešće u sklopu multiple endokrine neoplazije (MEN-1 ili MEN-2). Najčešće se javlja kod sekundarnog hiperparatireoidizma kod bolesnika liječenih dijalizom. Kod sekundarne hiperplazije najčešće se nađe više povećanih DŽ različitih dimenzija, od neznatno povećanih žlijezda do izrazito povećanih žlijezda nepravilnog oblika s prisutnim degenerativnim promjenama. U hiperplastičnim žlijezdama mogu se vidjeti i izoehogeni čvorovi u hipoehogenoj žlijezdi koji odgovaraju nodularnoj hiperplaziji (slika 3) (11,24). Kod primarne hiperplazije povećane DŽ se teže identificiraju. Obično su lagano uvećane, bez drugih morfoloških promjena. Ovo može biti razlogom češćih lažno negativnih nalaza.



Slika 3. Nodularna hiperplazija: izoehogeni čvorovi u hipoehogenoj žlijezdi (lijevo-uzdužni presjek, desno poprečni presjek)

U tercijarnom hiperparatireoidizmu nađe se jedna ili više povećanih DŽ.

Karcinom DŽ je rijetka bolest. Ehografski prikaz se gotovo ne razlikuje od prikaza adenoma, može biti nepravilnih kontura, nehomogen, a mogu se naći i povećani hipoehogeni čvorovi u okolini.

Ciste DŽ se nađu rijetko, obično su slučajan nalaz pri ehografskom pregledu vrata iz drugih razloga. Prikazuju se kao anehogene tvorbe sa stražnjim pojačanjem uz donji pol štitnjače. Ehografski se ne mogu razlikovati od cista u štitnjači (50,51).

Ehografski se mogu uočiti i druge rijetke bolesti DŽ kao npr. upale, krvarenja i degenerativne promjene (52,53). Ehografski nalaz je potrebno potvrditi ultrazvučno vođenom citološkom punkcijom.

Kod hipoparatiroidizma se DŽ ne mogu ultrazvukom vidjeti bilo da su aplastične, atrofične ili operativno odstranjene, te ova stanja nisu indikacija za pregled DŽ ultrazvukom (45).

U hiperparatiroidizmu, u prepoznavanju patološki promijenjenih DŽ, ultrazvuk je vrlo osjetljiva, ali nedovoljno specifična metoda zbog postojanja brojnih varijacija u ehografskom prikazu i smještaju patološki promijenjenih DŽ. Isto tako se i bolesti štitnjače ili druge bolesti na vratu mogu prikazati i kao povećana DŽ. Najčešće su to povećani limfni čvorovi smješteni iza reznjeva štitnjače, pseudolobulacija štitne žlijezde kod kronične upalne bolesti, ciste i hipoehogeni čvorovi uz stažnju rub štitnjače, osobito kod polinodoznih struma (50). DŽ mogu biti smještene i intratiroidno i ne mogu se ehografski razlikovati od čvora u štitnjači (54,55,56,57,58). Ehografski suspektan nalaz, a posebice kod ektopičnog smještaja DŽ, potrebno je potvrditi ciljanom citološkom punkcijom pod kontrolom ultrazvuka. Biopsija doštitne žlijezde se ne radi jer predstavlja traumu za bolesnika, često postoje multiple suspektne lezije koje su malih dimenzija, smještene duboko u regijama vrata, ponekad uz velike krvne žile (59).

Zbog niza prednosti, posebice zbog mogućnosti izvođenja ultrazvučno vođene citološke punkcije, ultrazvuk se pokazao kao vrlo vrijedna metoda za preoperativnu dijagnozu patološki promijenjenih DŽ.

1.5. CITOLOGIJA DOŠTITNIH ŽLIJEZDA

Uvođenjem ultrazvučno vođene citološke punkcije započinje novo poglavlje u dijagnostici patološki promijenjenih DŽ (10), povećava se specifičnost ultrazvuka u otkrivanju i lokalizaciji, eliminiraju se lažno pozitivni nalazi (34,40), a istovremeno se isključuje uporaba invazivnih metoda kao što su angiografija i selektivna venska kateterizacija. Čitav niz patoloških promjena na vratu može se prikazati kao povećana DŽ. Najčešće su to povećani limfni čvorovi, tumori vrata smješteni iza reznjeva štitnjače, ciste, hipoehogeni čvorovi u stražnjim dijelovima reznja štitnjače i pseudolobulacija kod limfomatozne strume. Osim toga izrazito uvećana štitna žlijezda, osobito

kod polinodozne strume, potiskuje DŽ duboko u područje vrata ili iza traheje. Diferencijalno dijagnostički problemi nastaju u praksi jer 25-30 % bolesnika s povećanim DŽ istovremeno ima i bolest štitnjače (40,41,60). U tih bolesnika potrebno je punktirati sve suspektne tvorbe, često i na više mjesta. Punkcija se izvodi pod kontrolom ultrazvuka, a dobiveni materijal se boja po Papanheimu (MGG) i koristi se za standardnu citološku analizu. Može se koristiti i za specifično citokemijsko bojanje po Grimeliusu za dokaz argirofilnih zrnaca u citoplazmi stanica DŽ, za imunocitokemijske reakcije, a može se odrediti i razina parathormona u punktatu. Visoke vrijednosti parathormona u punktatu ukazuju da je punktirano tkivo DŽ (40,41,61). Morfologija DŽ u citološkom razmazu nije se mogla proučavati sve do 1981. godine kada je uvedena punkcija DŽ pod kontrolom ultrazvuka (10). U standardno obojenom preparatu metodom po Papanheimu (MGG) mogu se prepoznati stanice DŽ i razlikovati od stanica folikularnog epitela štitne žlijezde, a pri tome se koriste citokemijska bojanja i imunocitokemijske metode (34). Prema podacima iz literature vidljivo je da aspiracijska citologija ima dijagnostički i klinički značaj kod hiperparatiroidnih bolesnika, te da je za identifikaciju patoloških promjena DŽ potrebno poznavanje različitih staničnih slika u punktatu DŽ, što znači da ih mora analizirati citolog s iskustvom u endokrinološkoj citologiji (11,26,41).

Citološka analiza aspiriranog materijala dobivenog pod kontrolom ultrazvuka, prema pojedinim autorima, omogućava apsolutnu identifikaciju povećanih DŽ, a osim podrijetla lezije, može se utvrditi i vrsta lezije otkrivene ultrazvukom (35,62). Međutim pojedini autori smatraju da u citološkom razmazu nije moguće razlučiti stanice doštitne žlijezde od folikularnog epitela štitne žlijezde, te kod takovih citomorfoloških nalaza upućuju na biopsiju (59).

Objavljeni su brojni radovi u kojima autori opisuju citomorfološku sliku DŽ u razmazima punktata dobivenima preoperacijski (11,26,34,37,47,62), intraoperacijski u razmazima otiska biopsije (63,64) ili punkcijom materijala dobivenog nakon paratireoidektomije (65,66). Prvi opis stanica u citološkom razmazu dala je Gooding (10), a prvi prikaz na većoj skupini bolesnika kod kojih je preoperacijski učinjena punkcija pod kontrolom ultrazvuka s

citološkim pregledom dao je Solbiati 1983. godine u skupini od 42 bolesnika. U njegovom radu osjetljivost ove metode iznosila je 81,5 %, a specifičnost 100%. Autor u zaključku navodi da punkcija s citološkim pregledom ima dijagnostičku i kliničku važnost kod bolesnika sa sumnjom na povećane doštitne žlijezde (34). Obzirom da je uočeno da žljezdani epitel DŽ nije uvijek moguće razlikovati od žljezdanog epitela štitne žlijezde samo na osnovu morfološke slike istraživane su i dodatne specijalne tehnike i metode bojanja (43,54,65,67,68,69).

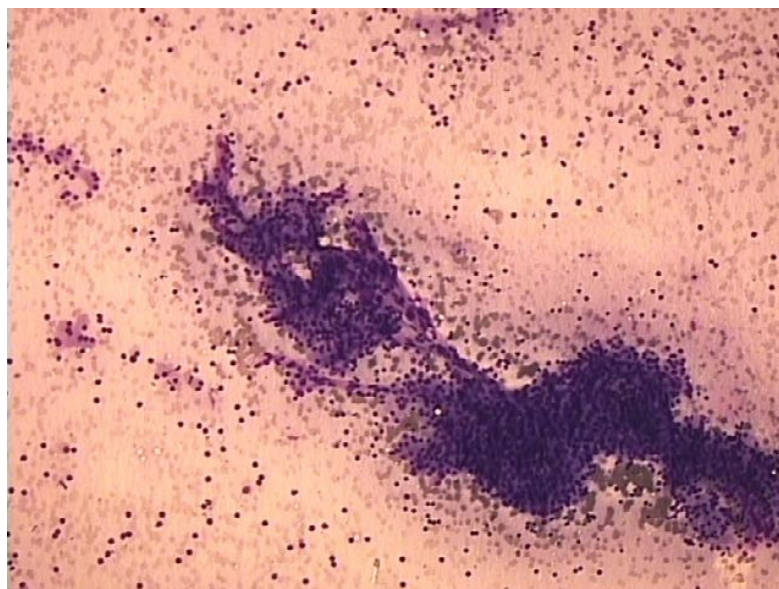
Na našim prostorima je 1992. godine Halbauer u svojoj doktorskoj disertaciji prikazala sistematski morfološki opis, tipove razmaza i tipove stanica u razmazima punktata DŽ na skupini od 58 bolesnika kod kojih je učinjeno 65 punkcija pod kontrolom ultrazvuka, zajedno s citokemijskom metodom za prikaz argirofilnih zrnaca srebrnim nitratom prema Grimeliusu, kompjutoriziranom morfometrijskom metodom i korelacijom s patohistološkim poslije operativnim nalazima (26). Kasnije, je grupa autora, Halbauer, Šarčević i Tomić Brzac, dala potpuniji citomorfološki opis DŽ s patohistološkom opisom i ultrazvučnim slikama u Citološko-patohistološkom atlasu bolesti štitne žlijezde i doštitnih žlijezda s ultrazvučnim slikama, prvoj knjizi na hrvatskom jeziku u kojoj su iscrpno obrađene patološki promijenjene DŽ (11).

1.5.1. Morfologija stanica doštitne žlijezde u razmazu punktata

Razmazi punktata DŽ standardno se boje metodom po Pappenheim-u (May-Grünvald Giemsa - MGG), a u njima se mogu prepoznati tri vrste stanica DŽ: glavne stanice, oksifilne stanice i vodenasto-svijetle stanice, koje se nalaze pojedinačno, u nakupinama ili u tračcima.

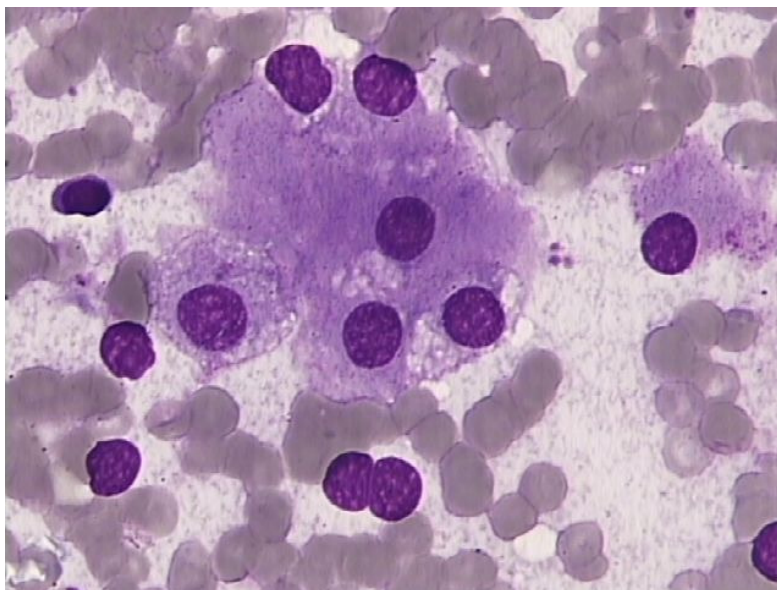
Adekvatno uzeti i načinjeni razmazi u kojima prevladavaju glavne stanice DŽ su izrazito celularni, a u njima prevladavaju jednolične, sitne epitelne stanice pojedinačne, u nakupinama i tračcima ili se nalaze gusto poredane jezgre s oskudnom, neoštro ograničenom citoplazmom ili bez nje. Često su nakupine stanica palisadno poredane oko stanica endotela krvnih

kapilara, a ponekad guste nakupine oko endotela kapilara tvore papilarne oblike (slika 4).



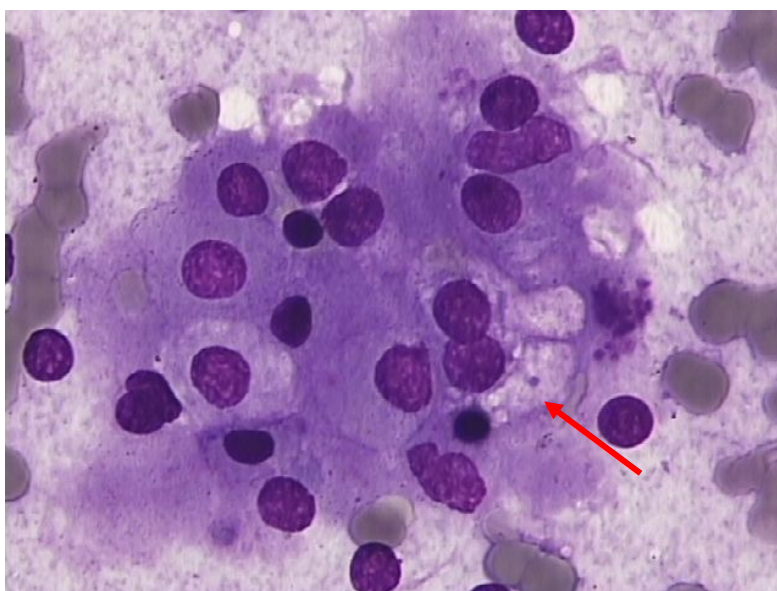
Slika 4. Stanice epitela DŽ uz tračak stanica endotela krvne kapilare (MGG, $\times 100$)

U nekim razmazima dominiraju pojedinačne stanice, a ponekad se po dvije jezgre međusobno dodiruju ili prelaze jedna preko druge (poput zrna kave) (slika 5). Jezgre glavnih stanica su uglavnom manje od eritrocita, okrugle do blago ovalne, obojene tamno ljubičasto, bez vidljive strukture kromatina. Citoplazma im je oskudna, neoštro ograničena, nejednolična, sivo obojena, ponekad s tamnim zrnima, a često sa sitnim vakuolama. Povremeno jezgre glavnih stanica mogu biti nešto veće, rahlije strukture kromatina s ponekad vidljivim nukleolima (slika 5).



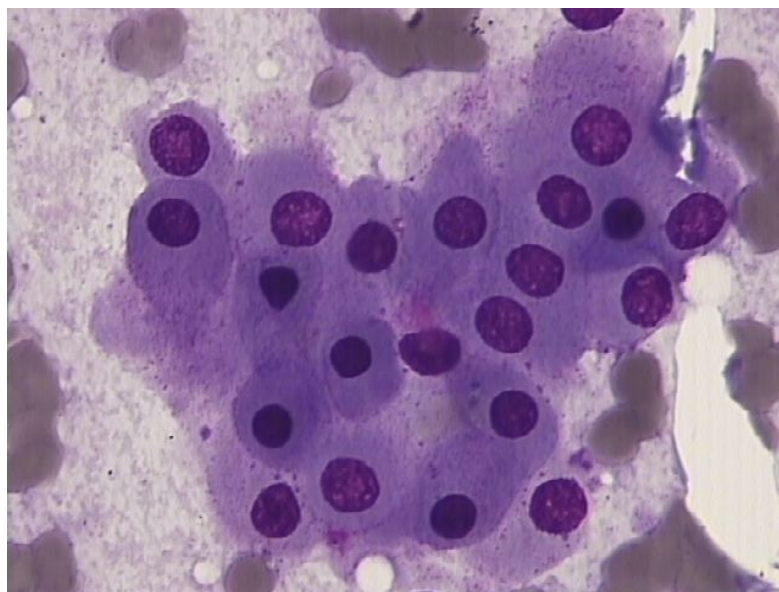
Slika 5. Stanice DŽ. Na jednom mjestu se dvije međusobno dodiruju (MGG, $\times 1000$)

Rjeđe se u razmazima punktata nađu stanice obilnije, neoštro ograničene sivkaste citoplazme u kojoj se nađu brojne vakuole, ekscentrično postavljene jezgare. Ove stanice odgovaraju vodenasto-svijetlim stanicama (water-clear cells) (slika 6).



Slika 6. Vodenasto-svijetle stanice DŽ: ekscentrično postavljena jezgra i obilna svijetla citoplazma (MGG, $\times 1000$)

U razmazima punktata mogu se naći i oksifilne stanice s obilnijom, oštro ograničenom eozinofilnom, zrnatom citoplazmom, a nalik su na onkocite koji se mogu naći u drugim organima pa i u doštitnoj žlijezdi (slika 7).



Slika 7. Oksifilne stanice DŽ (MGG, $\times 1000$)

Osim stanica epitela u razmazima punktata DŽ mogu se naći i drugi stanični elementi. Stanice endotela krvnih kapilara su izdužene, ovalne i razlikuju se od žljezdanog epitela DŽ. Nalaze se fibrociti i fibroblasti, te upalne stanice u slučajevima upalnih procesa u DŽ. Rjeđe, u slučajevima cistične degeneracije mogu biti prisutni i makrofagi. Paravakuolarna zrnca i makrofagi ispunjeni hemosiderinom rijetko se nađu u punktatu DŽ, dok su u punktatu štitne žlijezde relativno česti. U podlozi se ponekad može vidjeti tvar nalik na koloid, homogena ljubičasto obojena masa – pseudokoloid, koji se uvijek nalazi kao oblik krpičastog koloida, a nikada se ne nalazi difuzni oblik koloida (4,10,11,26,35,43).

Punkcijom cista DŽ dobije se bistri tekući sadržaj u čijem sedimentu se može vidjeti tek po koji makrofag i izuzetno rijetko stanice žljezdanog epitela DŽ. Dijagnoza se postavlja određivanjem razine parathormona u punktatu.

Žljezdani epitel DŽ nije uvijek moguće razlikovati od žljezdanog epitela štitne žlijezde samo na osnovu morfološke slike. Diferencijalno dijagnostički problem čine papilarni karcinom i folikularni tumori štitne žlijezde (54), a najveći diferencijalno dijagnostički problem čine razmazi punktata štitne žlijezde u kojima je nađena proliferacija epitelnih stanica s piknotičnim jezgrama, oskudnih citoplazmi uz koje se nalaze i drugi tipovi stanica, primjerice pigmentofagi i pjenušave svijetle stanice (11). Osim toga ponekad se DŽ može naći uklopljena u štitnu žlijezdu, pa se u takvim slučajevima u razmazima punktata nalaze i elementi štitne žlijezde (56). Dodatne specijalne citokemijske i imunocitokemijske tehnike i metode bojanja koriste se za dodatnu identifikaciju i potvrdu da se zaista radi o stanicama žljezdanog epitela DŽ (67, 69).

Citokemijskom metodom srebrnim nitratom prema Grimeliusu prikazuju se argirofilna zrnca u citoplazmi stanica žljezdanog epitela DŽ. Ova reakcija je specifična za stanice neuroendokrinih tkiva koje stvaraju peptide i amine, a koje u reakciji sa srebrnim nitratom stvaraju žuto-smeđa do tamno-smeđa zrnca u citoplazmama epitelnih stanica. Da bi se reakcija smatrala pozitivnom zrnca primarno moraju biti prisutna uz rub jezgrine membrane u obliku vjenčića. Reakcija je pozitivna kod 95% bolesnika, a obzirom da se stanice DŽ nalaze u različitim fazama sekretorne aktivnosti, intenzitet reakcije nije jednak u svim stanicama, ali je bitno da se može vidjeti u 60-70% glavnih stanica. Intenzitet reakcije nema značaja u razlikovanju adenoma od hiperplazije DŽ (26,67,70).

Obzirom da su parafolikularne C-stanice štitne žlijezde također neuroendokrine stanice, tako i tumor tih stanica, medularni karcinom, pokazuje pozitivnu reakciju srebrnim nitratom a kod cistično promijenjenih DŽ obojena zrnca mogu se naći i u makrofagima. U oba ova citomorfološka nalaza postoje morfološke karakteristike na osnovu kojih se ove stanice mogu razlikovati od malih stanica DŽ (11,26).

Imunocitokemijski stanice DŽ pokazuju pozitivnu reakciju na citokeratin 8, 18 i 19, te na kromogranin A i parathormon, a negativnu na tireoglobulin i TTF-1 koji su pozitivni u stanicama žljezdanog epitela štitne

žlijezde. Kromogranin A i parathormon nalaze se u citoplazmi glavnih stanica i u manjoj količini u oksifilnim stanicama. Kromogranin A je osim u stanicama DŽ pozitivan i u parafolikularnim C-stanicama štitne žlijezde i u medularnom karcinomu, ali se one morfološki razlikuju od stanica DŽ. Obzirom da je pozitivan u stanicama normalnih, hiperplastičnih i neoplastičnih DŽ, ne može se koristiti u diferenciranju prirode promjene. Kromogranin A nije specifičan za DŽ kao što je to protutijelo za parathormon, ali se više koristi u rutinskom radu jer je tehnički lakši za upotrebu. Vimentin je pozitivan u stanicama strome i stanicama endotela krvnih kapilara, a negativan je u epitelnim stanicama (4,43,68,69).

1.6. RAČUNALNA ANALIZA SLIKE

1.6.1. Uvod

Gotovo od vremena kada je objavljen prvi morfološki opis stanica DŽ postoje pokušaji da se uoče morfološke razlike između adenoma i hiperplazije u citološkom razmazu. Ovakav pristup uvelike doprinosi razvoju citomorfološke dijagnostike DŽ. O mogućnostima njihovog razlikovanja isključivo na osnovu morfologije danas postoje brojna podijeljena mišljenja. Morfološka dijagnoza bazirana je na vizualnoj percepciji i dijagnostičkim kriterijima za različite tkivne uzorke za koje je potrebna visoka educiranost morfologa. Većina morfoloških kriterija jasno je definirana za svaku bolest, ali su različite interpretacije ipak moguće što je opisano i velikom broju studija kako za različite neoplazme, tako za upalne bolesti i druga patološka zbivanja. Problem reproducibilnosti postaje veći kada se uključe i drugi parametri: prognostički kriteriji (stupanj diferenciranosti, mitotska aktivnost), problem kvalitete uzorka (tip uzorka, vrsta i vrijeme fiksacije, način bojanja) (71).

Danas je dobro poznato da se recidivi kod hiperplazije DŽ javljaju u značajnom broju unatoč radikalnoj i korektno učinjenoj operaciji. Jednostavan odgovor morfologa, zloćudno ili dobroćudno nije uvijek dugoročno dovoljan za optimalno liječenje bolesnika. Zbog toga su potrebne dodatne informacije

koje omogućuju razlikovanje hiperplazije od adenoma DŽ. Istraživani su brojni parametri: ukupna masa parenhima DŽ, nodularni oblik rasta, odsustvo masnih stanica, mitotski indeks, a posljednjih godina je imunohistokemijskim metodama na operiranom materijalu dokazano da visok Ki-67, uz nodularnu komponentu, može ukazivati na povećan rizik od pojave recidiva kod bolesnika s hiperplazijom DŽ (72).

Razvojem molekularne biologije i citogenetike brojni autori očekivali su da će se istraživanjem klonalnosti riješiti vječiti problem diferencijalne dijagnoze: adenom DŽ/karcinom DŽ i primarna/sekundarna hiperplazija glavnih stanica, ali na žalost to se nije dogodilo. Nađeno je da adenomi pokazuju klonalnost, ali je ista nađena i kod bolesti DŽ koje imaju klinička i morfološka obilježja primarne ili sekundarne hiperplazije u kojim je nađena nodularna komponenta (3,73,74). Prema tome prisustvo klonalnosti ne znači i prisustvo neoplazije, te stoga i dalje ostaje problem diferencijalne dijagnoze tumora DŽ od hiperplastičnih promjena DŽ kako u preoperacijskim citološkim, tako i u poslijeoperacijskim patohistološkim preparatima (3,4).

Uvođenje računala u analizu slike omogućilo je: obradu, analizu, usporedbu, selekciju pojedinih segmenata stanica ili tkiva, a selekcija pojedinih segmenata stanice je polazište za analize kojima je cilj istražiti mogu li pojedini parametri digitalne slike pomoći u razlikovanju normalnih od hiperplastičnih i neoplastičnih stanica. Računalna analiza slike omogućuje i telekonzultacije, pohranjivanje podataka te kreiranje baza podataka.

1.6.2. Sistem za slikovnu analizu

Sustav za slikovnu analizu sastoji se od mikroskopa, visoko rezolutne kamere, kolor monitora, računala (PC-a) i programa koji prihvaća i analizira sliku. Mikroskop je osnovni dio sustava. Potrebno je da mikroskop ima stabilni i uniformni izvor svjetla, kvalitetnu optiku te mora biti mehanički stabilan. Automatski mehanički pokretni dio obavezan je samo u slučajevima automatskog probira ili automatske analize preparata. Video kamera mora biti visoko kvalitetna, s visokom rezolucijom, fotometrijskom i prostornom

linearošću. Računalo mora imati visoko-rezolucijski adapter za prihvatanje slike ili procesor slike, koji dopuštaju izolaciju i selekciju individualnih objekata (pixela) slike. Za spremanje slike potreban je dodatni tvrdi disk (engl. hard disk) jer se svakom analizom dobije velika količina podataka. Monitor mora imati dovoljno jaku rezoluciju da se mogu prepoznati detalji od interesa. Također je neophodan i pisač za ispis izvješća i kopija.

Svjetlosni mikroskop sliku pretvara u analogni električni signal uz pomoć video kamere. Signal se nakon toga digitalizira u kompjutoru u elemente slike nazvane „pixels“. Na mjestima gdje ljudsko oko može razlučiti 30-40 nivoa sivila, kompjuter može razlučiti 256 nivoa sivila po svakom pixelu. Digitalni signal se može vratiti u analogni i prikazati na kolor monitoru (73,75).

1.6.3. Kvantitativne kompjuterske slikovne tehnike u citomorfologiji i histomorfologiji

Morfometrija je termin koji se koristi za različite kvantitativne metode uključujući tkivne i stanične analize (71). Citometrija je termin koji se koristi kao sinonim morfometriji primijenjenoj na citološke uzorke. Ona ima i šire značenje u nekim studijama i uključuje mjerenja citokemijskih analiza (npr. AgNOR-a), imunocitokemijskih analiza te in situ hibridizaciju na stanicama (75).

1.6.3.1. Morfometrija

Morfometrija je kvantitativni opis geometrijskih struktura u svim dimenzijama, a omogućava numeričku objektivizaciju opaženog, kvantitativni pokazatelji su objektivni i reproducibilni, metoda je jeftina, tehnički jednostavna, a može se koristiti standardno obrađeni materijal (73,76).

Više čimbenika utječe na morfometrijsku metodu. Termin planimetrija označava mjerenje geometrijskih oblika u dvodimenzionalnoj slici iako mjerene strukture ne moraju biti dvodimenzionalne. Na histološkim preparatima potrebno je transformirati sliku u dvodimenzionalnu i taj proces

se naziva redukcija. Debljina reza i ugao rezultiraju značajnom varijacijom u dvodimenzionalnoj redukcijskoj slikovnoj analizi, tako da u rezovima debljine 3-7 mikrona površina jezgara može varirati i više od 15% između rezova, iako je realna razlika znatno manja. Problemi redukcije dimenzije mjerenja u citološkim uzorcima su znatno manji nego u histološkim uzorcima, jer citološki uzorci ne ovise o rezovima. Stanice i jezgre su u citološkim uzorcima spljoštene, tretiraju se kao dvodimenzionalni objekti i ukoliko povećanje nije jako visoko, njihova debljina je zanemariva. Premda je adekvatniji termin planimetrija, uobičajeni naziv za ovakve studije je morfometrijska studija (76).

U radu se najčešće koristi metoda interaktivne kompjuterske analize gdje se dijelom automatski, a dijelom ručno ocrtavaju konture struktura koje se žele mjeriti. Mogu se određivati različiti morfometrijski pokazatelji (73,76):

- jednostavni: površina, opseg, polumjer, promjer, najduža i najkraća os objekta.
- Čimbenici oblika (engl. shape factor):
 - čimbenik zaokruženosti objekta (engl. form factor- FF);
 - čimbenik izduženosti (omjer dužine i širine objekta).
- Kontekstualni pokazatelji: površina nakupine, broj elemenata po nakupini, udaljenost između nakupina, itd.
- Dvofazni pokazatelji: nukleocitoplazmatski omjer (N/C), nukleonukleolarni omjer (N/N) i dr.

FF je parametar koji je 80-tih godina uveo Crocker izračunava se iz izmjerenih parametara i pokazuje stupanj zaokruženosti objekta i ima vrijednost 1 za krug, <1 za elipse i <<1 za jako nepravilne oblike ili izraženu varijabilnost oblika (77).

Osim planimetrijskih mogu se određivati pokazatelji teksture, pokazatelji koji su povezani sa razinama sivila i denzitometrijski pokazatelji (76).

Morfometrijske analize zbog objektivnih, kontinuiranih numeričkih kvantitativnih obilježja u citopatologiji i histopatologiji omogućavaju:

- veću pouzdanost i reproducibilnost citoloških i patohistoloških dijagnoza;
- korelaciju morfometrijskih podataka sa tradicionalnom klasifikacijom tumora koja se temelji na subjektivnoj interpretativnoj histopatologiji;
- reklasifikaciju tumora na temelju morfometrijskih podataka;
- korelaciju morfometrijskih podataka s prognostičkim pokazateljima (73,75,76,77,78,79).

1.6.3.2. Regija organizatora jezgre - AgNOR

Jezgra je dio stanice u kojem se nalazi kromatin građen od molekule DNA koja sadrži genetski materijal jedinke, te histonskih i nehistskih proteina. Zone jezgrinih organizatora (NORs) su segmenti smješteni na kratkom kraku akrocentričnih kromosoma (13,14,15,21,22,80) u kojima je lokaliziran gen rRNA tijekom interfaze i mitoze. U metafazi staničnog ciklusa smješteni su na kratkom kraku akrocentričnih kromosoma, dok se u telofazi rearanžiraju u nukleolarne strukture. Točan način njihovog rearanžiranja nije poznat, ali postoji jasna povezanost između ploidiije i broja NOR-a utvrđena svjetlosnim i elektronskim mikroskopom (74,80). NOR-ovi predstavljaju substrukturu nukleola, a povremeno se mogu naći i izvan njih kao satelitske strukture.

AgNOR metoda omogućava vizualizaciju, svjetlosnim mikroskopom, područja argirofilnih nehistskih proteina smještenih u području jezgrinog organizatora. To su područja rRNA transkripcije (AgNOR) (81). Jezgrini organizatori imaju značajnu ulogu u transkripciji nukleinskih kiselina, te njihov broj i veličina mogu biti pokazatelj stanične proliferacije, transformacije ili maligniteta (82,83). AgNOR-ovi se u citološkim preparatima mogu vidjeti kao manje ili veće tamno smeđe do crne točke u jezgri. Mogu biti pojedinačne, u većim ili manjim nakupinama, unutar kojih se mogu razlikovati pojedine točke

(75,84). Velika prednost ove metode je u tome što se može izvoditi na arhivskom materijalu što daje mogućnost izvođenja citoloških i histoloških retrospektivnih studija. Barsoti i suradnici su prikazali primjenu AgNOR metode na citološkim preparatima prethodno bojanim standardnim metodama po May-Grünwald Giemsi ili Papanicolau-u, a smatraju da se mogu koristiti i preparati sušeni na zraku, bez ikakve druge fiksacije. Ovakva fiksacija je povezana s činjenicom da isušivanje stabilizira sulfhidrilne skupine (85).

Prema Crockeru (86) svjetlosnim mikroskopom se mogu razlikovati 3 tipa AgNOR-a:

- NOR-ovi koji tvore solitarnu, zaokruženu skupinu, koja se često naziva AgNOR, a odgovara samom nukleolu. Ova konfiguracija se često nalazi u malim, mirujućim limfocitima;
- u stanicama u proliferaciji se često unutar nukleola mogu razlikovati pojedini NOR-ovi;
- u tumorskim stanicama izrazito malignih tumora nađu se raspršeni mali AgNOR-ovi i u nukleoplazmi.

Na točnost rezultata mogu djelovati različiti čimbenici. Koriste se različiti protokoli bojanja, pa razlike u procesima fiksacije i bojenja srebrom (koncentracija, vrijeme inkubacije, temperatura) mogu utjecati na stupanj očuvanosti stanica i različitost rezultata, čak i kod istih tipova tumora (87,88). Za ovu metodu citološki preparati se smatraju prikladniji negoli histološki rezovi, jer se u otiscima točke lakše broje i lakše se razlikuju pojedinačne točke unutar nukleola. U citološkim preparatima se vide cijele stanice, pa je broj točaka u njima očekivano veći nego u histološkim rezovima. Ipak se i tako različiti materijali mogu međusobno uspoređivati ako se određuje omjer površine AgNOR-a i jezgre (89,90,91).

Analiza AgNOR-a radi se određivanjem broja i veličine AgNOR-ova. U literaturi se mogu naći dva načina brojanja AgNOR-a koji ne moraju biti međusobno isključivi:

- brojanje svih struktura obojenih srebrom, a ako se nađu u nakupini tretiraju se kao jedna struktura;
- brojanje svake točke odvojeno, unutar nukleola i manjih AgNOR-a koji se nalaze izvan nukleola (86).

Veličina AgNOR-a određuje se morfometrijski pomoću digitalne analize slike što omogućava numeričku objektivizaciju površine AgNOR-a (75).

Iz literature je poznato kako se pomoću selektivnog bojanja zona jezgrinih organizatora srebrom - Ag NOR - u stanicama tumora (limfoma, tumora dojke, karcinoma kolona, tumora mokraćnog mjehura, tumora jajnika, tumora kože, štitnjače i mekih tkiva) nalazi veći broj AgNOR točki, a on je u korelaciji s većim proliferacijskim indeksom u jezgrama stanica tumora u usporedbi s normalnim ili hiperplastičnim stanicama (77,78,79,84,92,93,94) .

2. HIPOTEZA ISTRAŽIVANJA

Zone jezgrinih organizatora su segmenti smješteni na kratkom kraku akrocentričnih kromosoma u kojima je lokaliziran gen rRNA tijekom interfaze i mitoze. Te zone se mogu prikazati citokemijski bojenjem srebrom, metodom koja identificira nehistske, argirofilne proteine povezane s mjestima rRNA transkripcije (AgNOR). AgNOR imaju značajnu ulogu u transkripciji nukleinskih kiselina u proteine, te njihov broj i veličina mogu biti pokazatelj stanične proliferacije i tumorskog rasta, a morfometrijske analize doprinose objektivnijoj procjeni veličine i površine AgNOR-a.

Stoga je i postavljena **hipoteza istraživanja** da se pomoću citokemijskog bojanja po Grimeliusu, kojim se potvrđuje citomorfološki nalaz stanica DŽ u citološkim preparatima i u daljnjem postupku pomoću određivanja morfometrijskih osobina jezgre i AgNOR-a (nakon specifičnog citokemijskog bojanja) može preoperacijski razlikovati adenom od hiperplazije DŽ u citološkim preparatima.

3. CILJ RADA

1. Uz standardnu citomorfološku analizu, analiza stanica DŽ nakon dodatnih citokemijskih bojenja – Grimelius i AgNOR.
2. Kvantitativno određivanje broja AgNOR-a po jezgri i kvantitativno određivanje veličine i površine AgNOR-a koristeći morfometrijske metode u citološkim punktatima promjena DŽ dobivenim pod kontrolom ultrazvuka a koje su i patohistološki dijagnosticirane (adenom i hiperplazija).
3. Procjena dobivenih pokazatelja i njihov mogući udio u razlikovanju adenoma od hiperplazije DŽ u citološkim preparatima u svrhu preoperacijske obrade bolesnika s hiperparatireoidizmom.

3.1. ŠTO JE NOVO U PREDLOŽENOM ISTRAŽIVANJU

Predloženo istraživanje zasnovano je na novim dijagnostičkim postupcima te se i u najnovijoj literaturi istražuje mogućnost prepoznavanja tumorskih stanica pomoću morfometrije. Primjerice razlikovanje reaktivnih plazmocita od plazmocita u multiplom mijelomu pomoću morfometrijske analize AgNOR-a (78), te također razlikovanje graničnih i malignih mucinoznih tumora ovarija (115).

U literaturi je i u nekoliko studija analizirana vrijednost broja i površine AgNOR-a u razlikovanju benignih promjena (hiperplazije i adenoma) od karcinoma doštitne žljezde, ali u patohistološkim preparatima.

Međutim, **u predloženom istraživanju novo je da će se** neke od morfometrijskih analiza, primjerice faktor forme i faktor oblika, te omjer ukupne površine pojedine jezgre i ukupne površine njenih AgNOR-a procjenjivati u razlikovanju hiperplazije od adenoma doštitnih žlijezda u citološkim preparatima.

4. ISPITANICI I METODE

U istraživanju su analizirani punktati 67 DŽ. Nakon standardne i morfometrijske analize citološki nalazi su se usporedili s patohistološkom dijagnozom koja nije bila poznata tijekom citološke analize. Bolesnici su obrađeni u Citološkom laboratoriju Kliničkog zavoda za nuklearnu medicinu i zaštitu od zračenja Kliničkog bolničkog centra Zagreb i Citološkom laboratoriju Službe za patologiju i citologiju opće bolnice Dr. Josipa Benčevića Slavonski Brod. Materijal za analizu dobiven je ultrazvučno vođenom ciljanom aspiracijskom citološkom punkcijom. Spomenutu ultrazvučnu pretragu radila je ista osoba koja je ujedno i analizirala materijal dobiven punkcijom.

U istraživanju je analizirano 16 punktata koji predstavljaju arhivski materijal i 51 punktata dobiven punkcijom pod kontrolom ultrazvuka kod bolesnika s hiperparatireoidizmom.

Ultrazvučne pretrage bolesnika obavljene su aparatom za ultrazvučnu dijagnostiku ALOKA SSD-256, sondom od 5 MHz za površinska tkiva i DIASONICS CV 400, sondama od 7,5 MHz, 10 MHz i 13 MHz. Ciljana citološka punkcija rađena je pod kontrolom ultrazvuka „free hand“ tehnikom. Sonda obložena gumenom navlakom je dezinficirana, a zbog boljeg kontakta na kožu je stavljeno sterilno parafinsko ulje. Kada je lezija lokalizirana tanka igla uvedena je koso ispod sonde u snop ultrazvučnih valova. Praćenjem na ekranu vrh igle je uveden u leziju iz koje se brizgalicom aspirira materijal za citološku analizu. Upotrebljavana je tanka igla od 21 gauge s brizgalicom od 10 ccm.

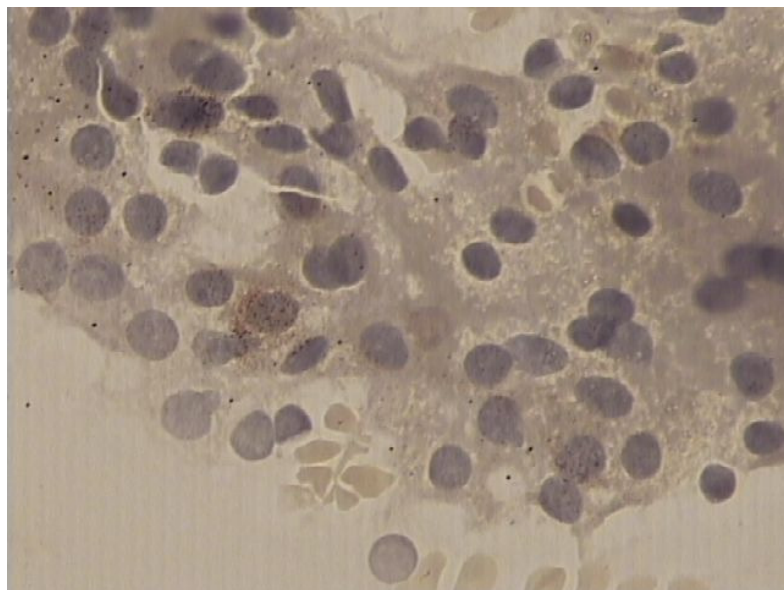
Za identifikaciju stanica DŽ u citološkom razmazu upotrijebljene su sljedeće metode:

1. Standardna metoda bojanja po May-Grünwald Giemsi (MGG);
 - za citomorfološku analizu svi razmazi dobiveni ultrazvučno vođenom citološkom punkcijom osušeni su na zraku, bojani standardnom

metodom po May-Grünvald Giemsi i analizirani svjetlosnim mikroskopom.

2. Citokemijska metoda srebrnim nitratom prema Grimeliusu;

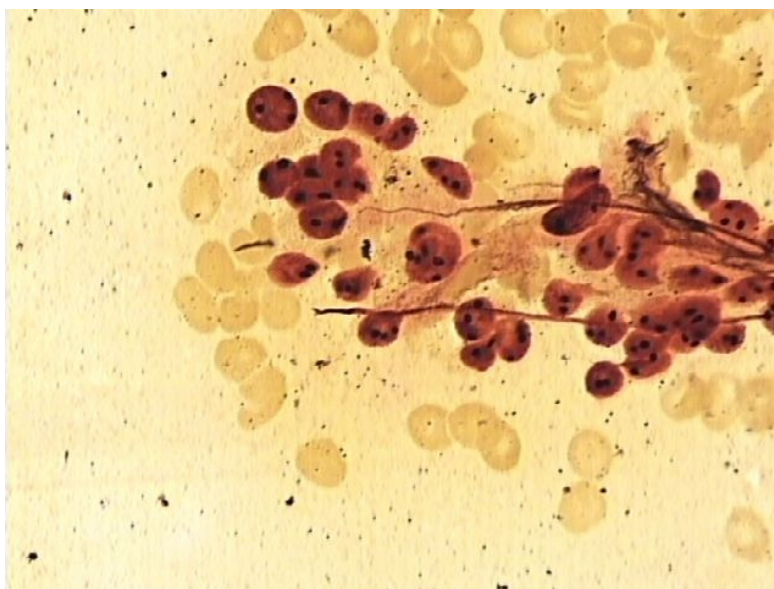
- Za citokemijsko bojanje po Grimeliusu neosušeni razmazi punktata fiksirani su u Buinovoj otopini i obojeni po Grimeliusovoj metodi za prikaz argirofilnih zrnaca u citoplazmi stanica DŽ. Ova metoda korištena je za identifikaciju stanica DŽ i njihovo razlikovanje od stanica žljezdanog epitela štitne žlijezde, jer je ona specifična za neuroendokrine stanice, a tumori DŽ ubrajaju se u tumore neuroendokrinog tipa. Neuroendokrine stanice stvaraju peptide i amine koji u reakciji sa srebrnim nitratom stvaraju žuto-smeđa do tamno-smeđa zrnca u citoplazmama stanica (slika 8). U cistično promijenjenim žlijezdama također se mogu naći argirofilna zrnca u makrofagima. Makrofagi se morfološki razlikuju od stanica žljezdanog epitela DŽ (70).



Slika 8. Stanice DŽ: Citokemijska metoda po Grimeliusu, ×1000

3. Citokemijska metoda srebrnim nitratom za selektivno bojanje jezgrinih organizatora (AgNOR-a);

- Za citokemijsku metodu srebrnim nitratom za selektivno bojanje jezgrinih organizatora (AgNOR-a) korišteni su preparati prethodno obojani standardnom metodom po MGG-u jer se na taj način može odabrati adekvatne razmaze s dovoljnim brojem dobro očuvanih stanica, a prema podacima iz literature i prema vlastitom iskustvu, reakcija je kvalitetnija na preparatima prethodno obojanim standardnim metodama (85,92). Odabrani uzorci su preliveni otopinom koja sadržava 1 dio 2% otopine želatine u 1% mravljoj kiselini i dva dijela 50% vodene otopine srebrnog nitrata te ostavljeni na sobnoj temperaturi, u tamnoj komori 45 minuta. Zatim su isprani destiliranom vodom i osušeni na zraku. Regije jezgrinih organizatora, nakon impregnacije srebrom, prikazuju se kao tamno smeđe do crne točke u jezgri pojedinačno, u manjim ili većim nakupinama u kojima se ponekad, pojedine točke mogu razlikovati (slika 9).



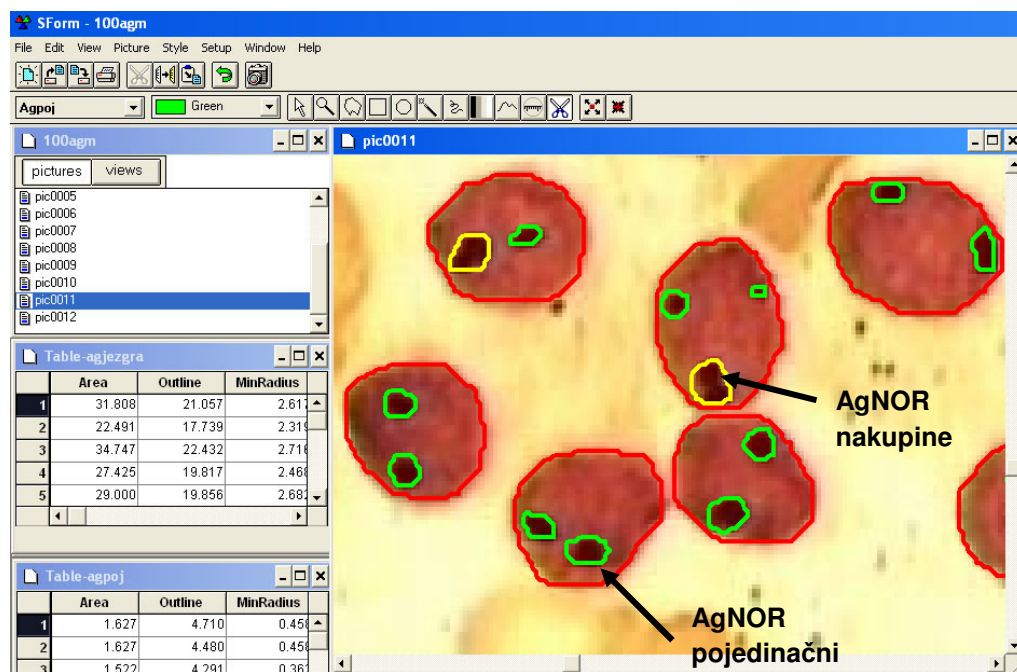
Slika 9. Stanice DŽ - AgNOR (srebro nitrat, $\times 100$)

4. Računalna morfometrijska metoda.

- Svaki preparat je za mjerenje pregledan mikroskopom Olympus BX 50 povezanim s kompjutoriziranim analizatorom slike i to najprije malim povećanjem, da bi se odabralo područje koje predstavlja reprezentativni materijal, a zatim je odabrano područje pretraženo sistematski pod imerzionim objektivom (povećanje $\times 1000$). Morfometrijska mjerenja izvršena su na osobnom računalu s podržavajućim programom „SFORM“ tvrtke VAMSTEC, Zagreb, Croatia. Sistem se sastoji od visokorezolucijske kamere u boji koja sliku iz mikroskopa digitalizira i prenosi u osobno računalo.

U svakom pojedinačnom uzorku analizirano je 50 jezgara. Citoplazme nisu mjerene jer su uglavnom neoštro ograničene, a nerijetko se u razmazu punktata nađu i gole jezgre stanica žljezdanog epitela DŽ. Granice jezgre i AgNOR-a označavane su automatski uz ručnu korekciju. Da bi se dobili mogući reproducibilni parametri u citološkoj diferencijaciji adenoma od hiperplazije DŽ, za svaku jezgru određena su obilježja koja određuju prosječnu veličinu jezgre i obilježja koja određuju stupanj anizokarioze: površina, opseg, konveksitet, najmanji i najveći polumjer, duljina i širina jezgre, te čimbenici pravilnosti - čimbenik zaokruženosti jezgre (form factor-FF) i čimbenik izduženosti jezgre (faktor oblika - omjer dužine i širine jezgre).

Pomoću kompjutorske analize slike AgNOR-ovi se mogu brojati, mogu se odrediti njihove dimenzije, te također i složeniji morfometrijski pokazatelji (čimbenik zaokruženosti objekta, izduženosti, i sl). Obzirom da se radi o objektivnim brojčanim pokazateljima u njihovoj obradi mogu se koristiti različite statističke metode (95,96). Primjenom digitalne analize slike povećana je reproducibilnost rezultata mjerenja (slika 10).



Slika 10. Kompjuterska analiza AgNOR-a.

U ovom radu primijenjen je pristup analizi AgNOR-a u kome su oni podijeljeni u tri tipa

- homogeni tip (unutar kojeg se niti nakon povećanja ne vide razrjeđenja);
- inhomogeni tip (nepravilna razrjeđenja AgNOR-a vidljiva na povećanju x1000 i na većim kompjuterskim povećanjima);
- prstenasti AgNOR-i (konfiguracija u obliku prstena vidljiva i na standardnom povećanju) (75).

Za svaki pojedini tip AgNOR-a analizirani su broj, površina, omjer njihove površine prema površini jezgara, ukupan broj svih Ag NOR-a, ukupna površina (najmanja, najveća i prosječna), te omjer ukupne površine svih Ag NOR-a prema površini jezgre.

4.1. STATISTIČKE METODE

Za opis distribucije frekvencija istraživanih varijabli koristile su se deskriptivne statističke metode. Pomoću Kolmogorov-Smirnovljevog testa analiziralo se da li je distribucija opaženih rezultata svake varijable parametrijska (normalna) ili neparametrijska, te ovisno o rezultatu primijenile su se parametrijske ili neparametrijske statističke metode za usporedbe rezultata.

Srednje vrijednosti kontinuiranih varijabli izražene su aritmetičkom sredinom i standardnom devijacijom za normalno distribuirane varijable, te medijanom i rasponom za varijable koje se ne raspodjeljuju normalno.

Za utvrđivanje statistički značajnih razlika u mjerenim parametrima između skupina ispitanika s adenomom i hiperplazijom doštitne žlijezde upotrijebio se Mann-Whitney U-test.

Povezanost parametara utvrđena je Spearmanov-im koeficijentom korelacije Rho (ρ).

Za ocjenu značajnosti dobivenih rezultata odabrana je razina bitnosti $\alpha = 0.05$.

Podaci su analizirani statističkim postupcima ispitivanja razlika i povezanosti pomoću SPSS 17.0 (SPSS inc, Chicago, IL, SAD).

5. REZULTATI

Za istraživanje su korišteni razmazi punktata 67 DŽ bez poznate patohistološke dijagnoze: punktati 16 DŽ iz arhive citoloških preparata i punktati 51 DŽ punktirane pod kontrolom ultrazvuka kod bolesnika s hiperparatireoidizmom u sklopu njihove preoperacijske obrade.

Preoperacijski nalazi ultrazvuka, citološke punkcije, nalazi citokemijskih pretraga po Grimeliusu i AgNOR-a, te nalazi morfolometrijskih mjerenja uspoređeni su s patohistološkim nalazima, te su analizirani materijali, punktati svih 67 DŽ naknadno razvrstani prema patohistološkoj dijagnozi u dvije skupine: skupinu s hiperplazijom DŽ i skupinu s adenomom DŽ. U skupinu bolesnika s hiperplazijom ušla su 53 (79%) punktata bolesnika (21 muškarac i 32 žene). Srednja dob bolesnika je 49,5 godina, s rasponom od 25 do 75 godina. U skupini bolesnika s adenomom DŽ analizirano je 14 (21%) punktata, (3 muškarca i 11 žena). Srednja dob bolesnika bila je 62,2 godine s rasponom od 45 do 83 godine. Srednje vrijednosti dobi prikazane su tablicom 1.

Tablica 1. Osnovne mjere sredine i raspršenja dobi po skupinama ispitanika

Dijagnoza	N (%)	Dob ispitanika	
		Srednja vrijednost (SD*)	Min - Max
Hiperplazija doštitne žlijezde	53 (79)	49,5 (14,6)	25 – 75
Adenom doštitne žlijezde	14 (21)	62,2 (9,9)	45 - 83

**Mann Whitney test*

Primjenom računalne morfolometrijske analize objektivno su u svakom razmazu punktata testirana morfološka obilježja 50 jezgara stanica DŽ a koja su u citološkom razmazu značajna za diferenciranje adenoma od hiperplazije DŽ.

Izmjerena su obilježja jezgre koja određuju veličinu jezgre i stupanj anizokarioze: površina jezgre, opseg jezgre, minimalni radijus (polumjer) jezgre, maksimalni radijus (polumjer) jezgre, zakrivljenost jezgre, dužina jezgre, širina jezgre, čimbenik pravilnosti jezgre (čimbenik forme), čimbenik izduženosti jezgre (čimbenik oblika). Analiza istraživanih parametara dala je rezultate koji su prikazani u tablici 2.

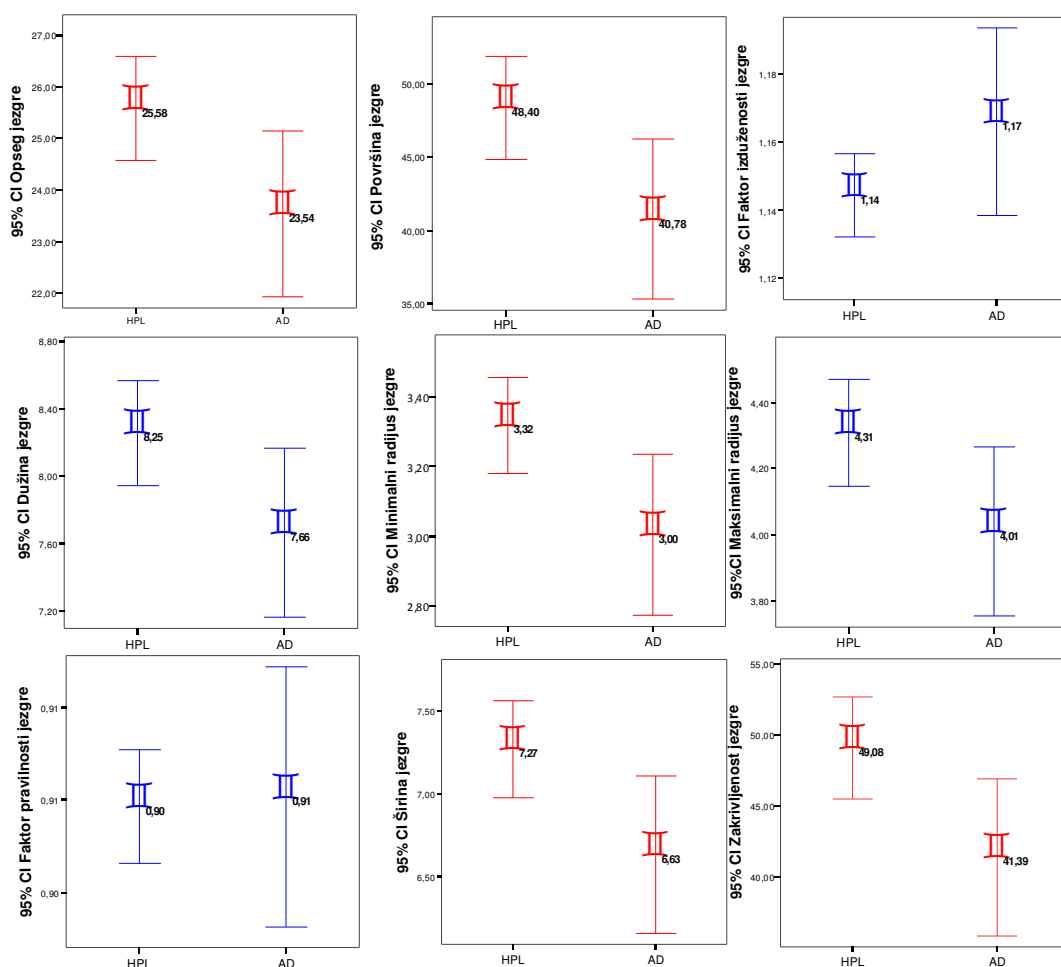
Tablica 2. Srednje vrijednosti parametara vezanih uz jezgru po skupinama

PARAMETRI	HPL				AD				P [†]
	Srednja vrijednost	SD*	Min	Max	Srednja vrijednost	SD*	Min	Max	
Površina jezgre	48,40	12,76	20,60	73,48	40,78	9,45	30,37	59,07	0,033
Opseg jezgre	25,58	3,63	16,61	32,17	23,54	2,79	20,21	28,65	0,039
Minimalni radijus (polumjer) jezgre	3,32	0,50	2,09	4,24	3,00	0,40	2,52	3,77	0,024
Maksimalni radijus (polumjer) jezgre	4,31	0,58	2,88	5,32	4,01	0,44	3,40	4,78	0,062
Zakrivljenost jezgre	49,08	12,95	20,91	74,62	41,39	9,55	30,76	59,86	0,033
Dužina jezgre	8,25	1,13	5,45	10,16	7,66	0,87	6,46	9,17	0,052
Širina jezgre	7,27	1,06	4,71	9,29	6,63	0,82	5,70	8,27	0,030
Čimbenik pravilnosti jezgre	0,90	0,01	0,88	0,93	0,91	0,01	0,88	0,93	0,963
Čimbenik izduženosti jezgre	1,14	0,04	1,07	1,26	1,17	0,05	1,10	1,24	0,131

*standardna devijacija; [†]Mann Whitney test

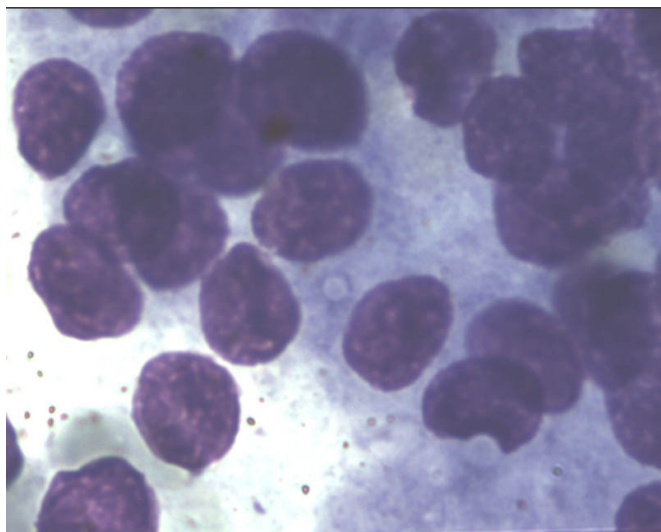
U skupini bolesnika s hiperplazijom DŽ značajno su veće vrijednosti površine jezgre (Mann Whitney test, p=0,033), opsega jezgre (Mann Whitney test, p=0,039), minimalnog radijusa jezgre (Mann Whitney test, p=0,024), zakrivljenosti jezgre (Mann Whitney test, p=0,033) i širine jezgre (Mann Whitney test, p=0,030) negoli u skupini s adenomom DŽ. U skupini bolesnika s hiperplazijom DŽ vrijednosti maksimalnog radijusa i dužine jezgre također su veće negoli u skupini s adenomom, ali ta razlika nije statistički značajna.

Čimbenik pravilnosti jezgre (čimbenik forme) i čimbenik izduženosti jezgre (čimbenik oblika) je podjednak u obje skupine (tablica 2, slika 11).

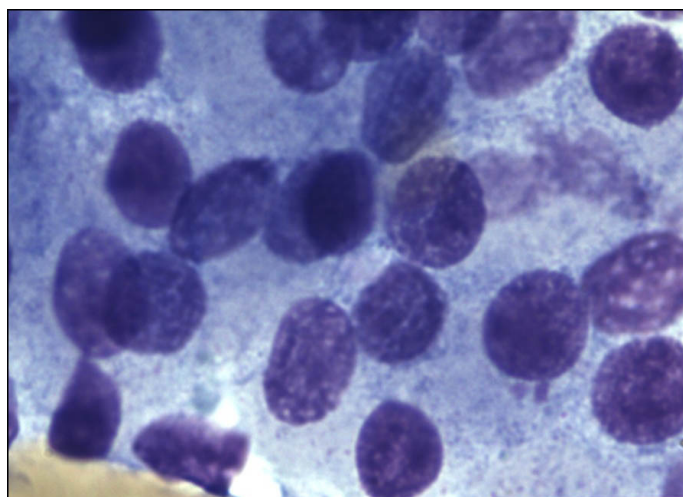


Slika 11. Srednja vrijednost i interval pouzdanosti parametara jezgre po skupinama

Primijeno na morfologiju stanica u citološkom razmazu u skupini hiperplazija nalaze se stanice s većim jezgrama od onih kod adenoma. Istovremeno u skupini hiperplazija standardna devijacija za svaki navedeni parametar pokazuje više vrijednosti negoli u skupini adenoma što primijeno na morfologiju stanica u citološkom razmazu ukazuje na veću heterogenost i nejednolikost u veličini jezgara u hiperplaziji u odnosu na adenom (slika 12, slika 13).



Slika 12. Hiperplazija doštitne žlijezde (MGG, ×1000)



Slika 13. Adenom doštitne žlijezde (MGG, ×1000)

Istovremeno čimbenik zaokruženosti jezgre i čimbenik izduženosti jezgre su podjednaki u obje skupine što ukazuje na jednolikost u obliku jezgara u obje skupine, te se ovi parametri ne mogu koristiti u razlikovanju ova dva entiteta (slika 12, slika 13).

Osim obilježja jezgre, kvantitativno su određena morfološka obilježja jezgrinih organizatora svake analizirane jezgre (AgNOR-i): broj pojedinačnih AgNOR-a po jezgri, površina pojedinačnih AgNOR-a, prosječna površina pojedinačnih AgNOR-a, minimalna površina pojedinačnih AgNOR-a, maksimalna površina pojedinačnih AgNOR-a, broj nakupina AgNOR-a,

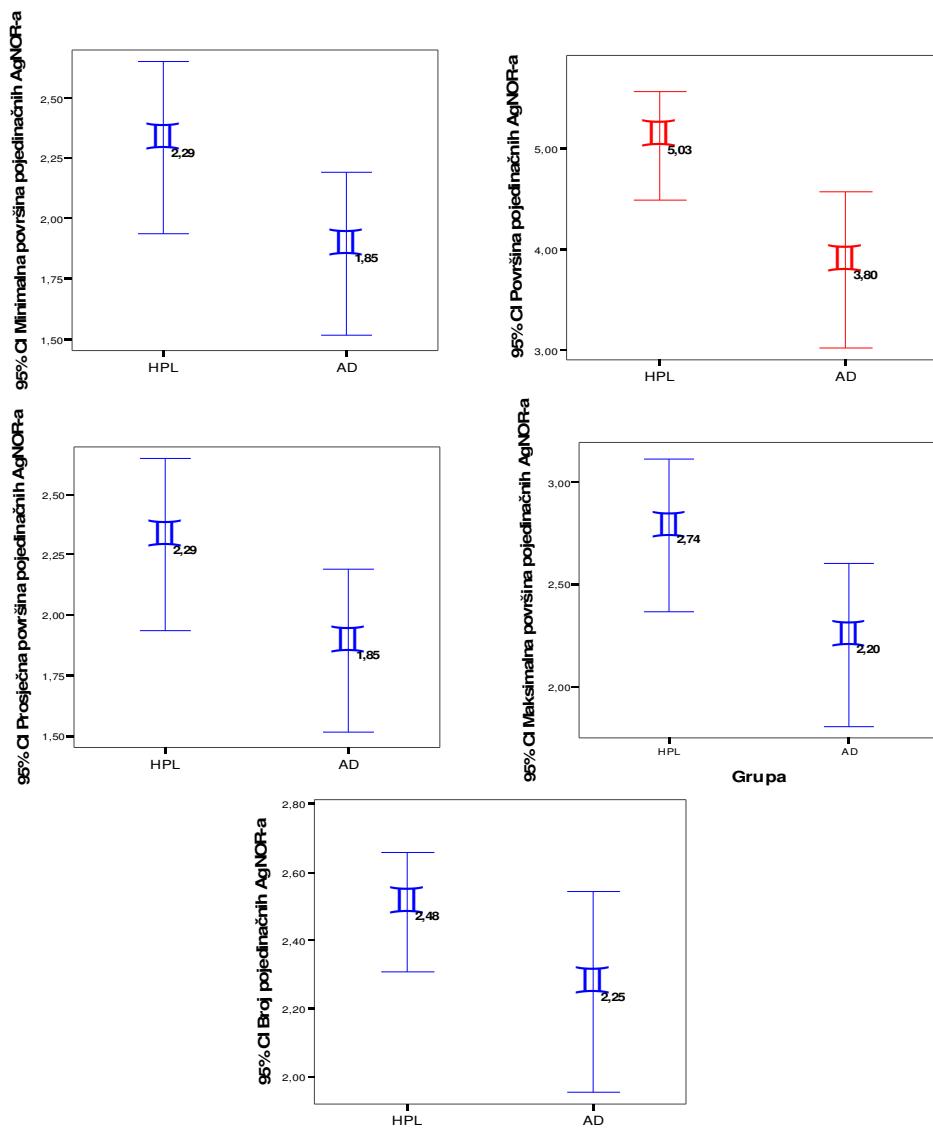
površina nakupina AgNOR-a, prosječna površina nakupina AgNOR-a, minimalna površina nakupina AgNOR-a, maksimalna površina nakupina AgNOR-a, ukupna površina pojedinačnih i nakupina AgNOR-a, ukupna površina nakupina i prstenastih AgNOR-a, ukupna površina pojedinačnih i prstenastih AgNOR-a, ukupna površina svih AgNOR-a i broj svih AgNOR-a.

Značajno je niža vrijednost površine pojedinačnih AgNOR-a u skupini bolesnika s adenomom DŽ nego u skupini s hiperplazijom DŽ. Sve ostale izmjerene vrijednosti pojedinačnih AgNOR-a: broj, prosječna površina, minimalna i maksimalna površina, također su niže u skupini bolesnika s adenomom doštitne žlijezde, nego u skupini s hiperplazijom DŽ, ali razlika nije statistički značajna (tablica 3, slika 14).

Tablica 3. Srednje vrijednosti parametara vezanih uz pojedinačne AgNOR-e po skupinama

PARAMETRI	HPL				AD				P [†]
	Srednja vrijednost	SD*	Min	Max	Srednja vrijednost	SD*	Min	Max	
Broj pojedinačnih AgNOR-a	2,48	0,63	1,12	4,90	2,25	0,51	1,44	3,18	0,167
Površina pojedinačnih AgNOR-a	5,03	1,96	1,97	9,63	3,80	1,35	2,00	6,90	0,024
Prosječna površina pojedinačnih AgNOR-a	2,29	1,30	0,78	8,87	1,85	0,59	1,02	2,67	0,316
Minimalna površina pojedinačnih AgNOR-a	2,29	1,30	0,78	8,87	1,85	0,59	1,02	2,67	0,316
Maksimalna površina pojedinačnih AgNOR	2,74	1,36	0,98	9,15	2,20	0,69	1,25	3,17	0,235

*standardna devijacija; [†]Mann Whitney test



Slika 14. Intervali pouzdanosti parametara pojedinačnih AgNOR-a

Broj nakupina AgNOR-a podjednak je u obje skupine (tablica 4).

Tablica 4. Medijan broja nakupina AgNOR-a po skupinama

PARAMETRI	HPL				AD				p [†]
	Medijan	25%- 75%*	Min	Max	Medijan	25%- 75%*	Min	Max	
Broj nakupina AgNOR-a	1,00	1 - 1	0,00	1,25	1,00	1 - 1	0,00	1,14	0,763

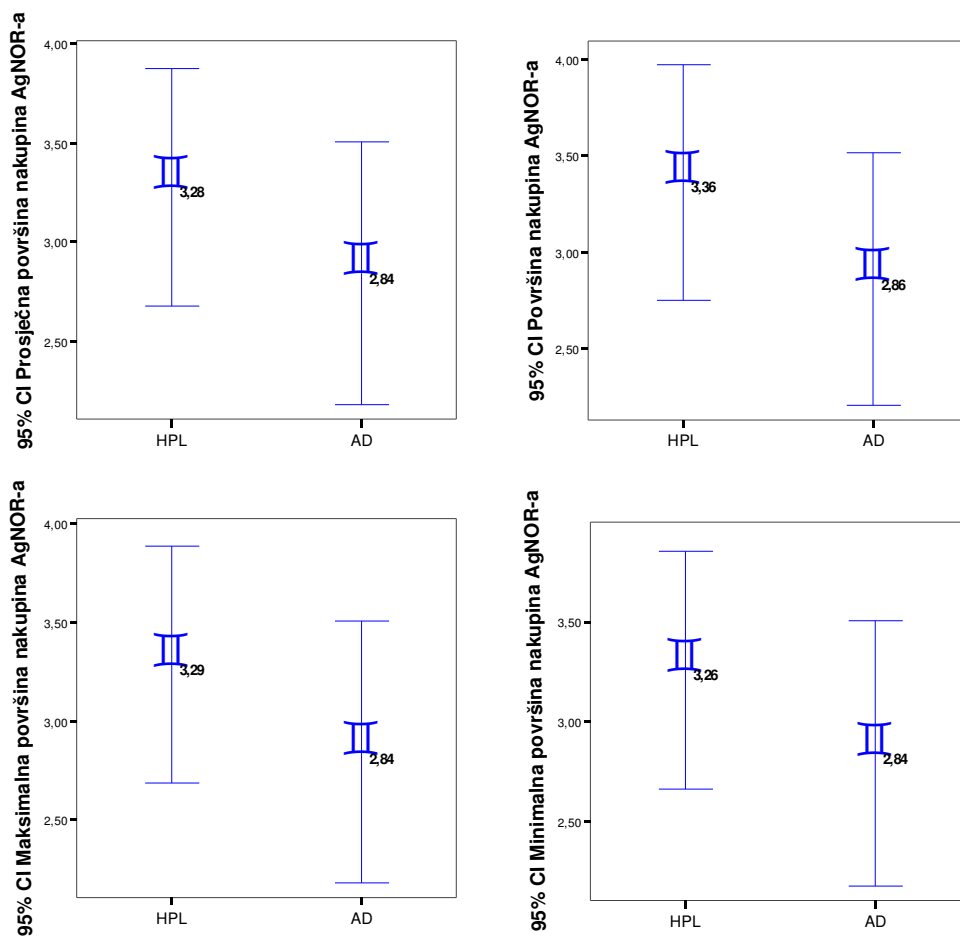
*interkvartilni raspon; †Mann Whitney test

Površina, prosječna te minimalna i maksimalna površina nakupina AgNOR-a poprima veće vrijednosti u skupini ispitanika s hiperplazijom doštitne žlijezde, negoli u skupini s adenomom doštitne žlijezde, ali razlika nije statistički značajna (tablica 5 i slika 15).

Tablica 5. Srednje vrijednosti parametara vezanih uz nakupine AgNOR-a po skupinama

PARAMETRI	HPL				AD				p [†]
	Srednja vrijednost	SD*	Min	Max	Srednja vrijednost	SD*	Min	Max	
Površina nakupina AgNOR	3,36	2,22	0,00	9,01	2,86	1,13	0,00	4,57	0,246
Prosječna površina nakupina AgNOR	3,28	2,17	0,00	8,05	2,84	1,15	0,00	4,57	0,354
Minimalna površina nakupina AgNOR	3,26	2,16	0,00	8,05	2,84	1,15	0,00	4,57	0,362
Maksimalna površina nakupina AgNOR	3,29	2,18	0,00	8,22	2,84	1,15	0,00	4,57	0,338

*standardna devijacija; †Mann Whitney test



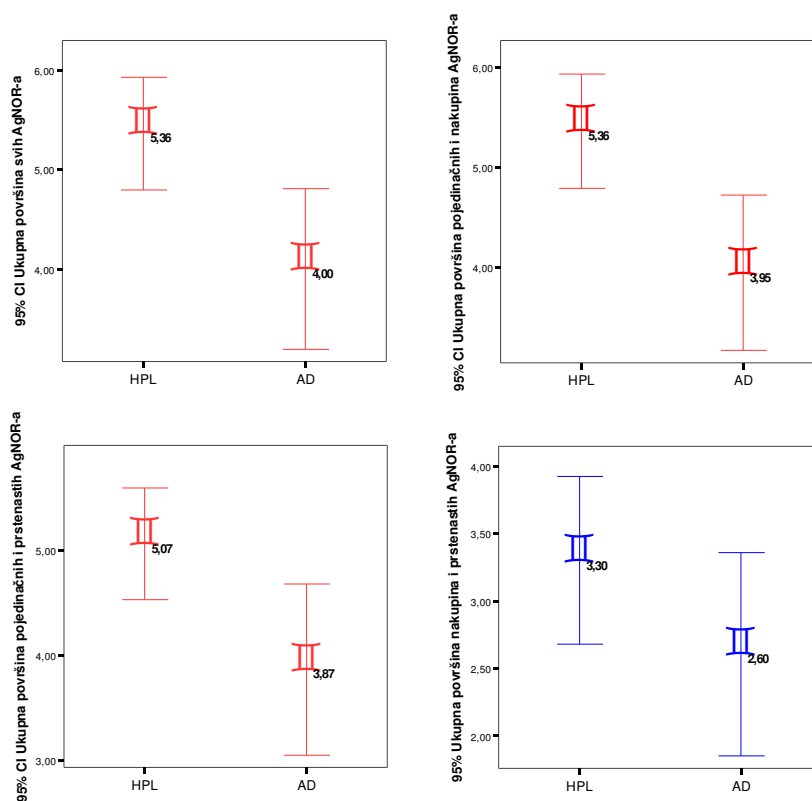
Slika 15. Intervali pouzdanosti parametara nakupina AgNOR-a

Značajno viša vrijednost ukupne površine pojedinačnih i nakupina AgNOR-a nađena je kod hiperplazije doštitne žlijezde u odnosu na adenom doštitne žlijezde (Mann Whitney test, $p=0,014$). Ukupna površina pojedinačnih i prstenastih AgNOR-a viša je u skupini bolesnika s hiperplazijom DŽ u odnosu na skupinu s adenomom DŽ (Mann Whitney test, $p=0,023$). Ukupna površina svih AgNOR-a također je viša u skupini bolesnika s hiperplazijom DŽ negoli u skupini s adenomom DŽ (Mann Whitney test, $p=0,017$). Ukupna površina nakupina i prstenastih AgNOR-a viša je u skupini bolesnika s hiperplazijom DŽ u odnosu na skupinu s adenomom DŽ, ali razlika nije statistički značajna (Mann Whitney test, $p=0,200$) (tablica 6 i slika 16).

Tablica 6. Srednje vrijednosti parametara ukupnih površina AgNOR-a po skupinama

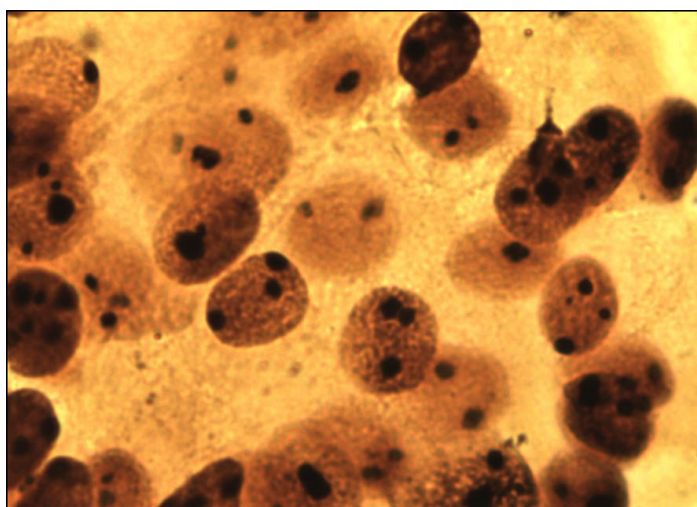
PARAMETRI	HPL				AD				P [†]
	Srednja vrijednost	SD*	Min	Max	Srednja vrijednost	SD*	Min	Max	
Ukupna površina pojedinačnih i nakupina AgNOR-a	5,36	2,05	2,04	10,09	3,95	1,34	2,18	7,06	0,014
Ukupna površina nakupina i prstenastih AgNOR-a	3,30	2,26	0,00	9,01	2,60	1,31	0,00	4,57	0,200
Ukupna površina pojedinačnih i prstenastih AgNOR-a	5,07	1,93	2,01	9,63	3,87	1,42	2,00	6,90	0,023
Ukupna površina svih AgNOR-a	5,36	2,05	2,04	10,09	4,00	1,41	2,18	7,06	0,017

*standardna devijacija; [†]Mann Whitney test

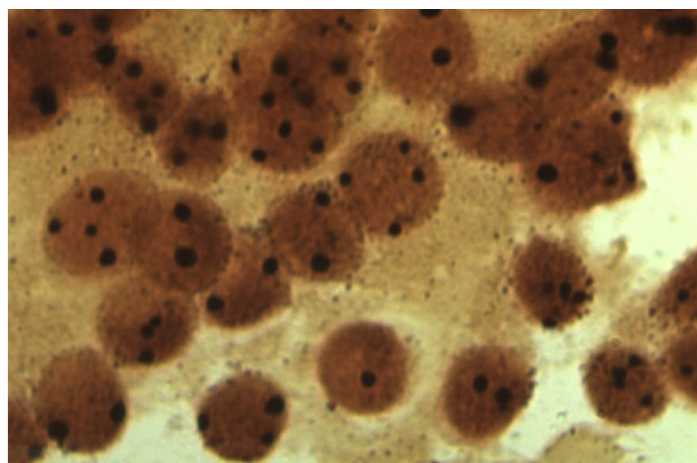


Slika 16. Intervali pouzdanosti parametara ukupnih površina AgNOR-a

Primijenjeno na morfologiju stanica i njihovih AgNOR-a u citološkom razmazu, u skupini hiperplazija se nalaze jezgre stanica s većim AgNOR-ima od onih u adenomu. Budući da je SD mjera varijacije i znatno je veća u skupini bolesnika s hiperplazijom nego u skupini s adenomom, primijenjeno na morfologiju stanice to znači da je heterogenost, nejednolikost, tj. polimorfizam površine AgNOR-a veći u skupini bolesnika s hiperplazijom nego u skupini s adenomom (slika17, slika 18).



Slika 17. Hiperplazija doštitne žlijezde (AgNOR, $\times 1000$)



Slika 18. Adenom doštitne žlijezde (AgNOR, $\times 1000$)

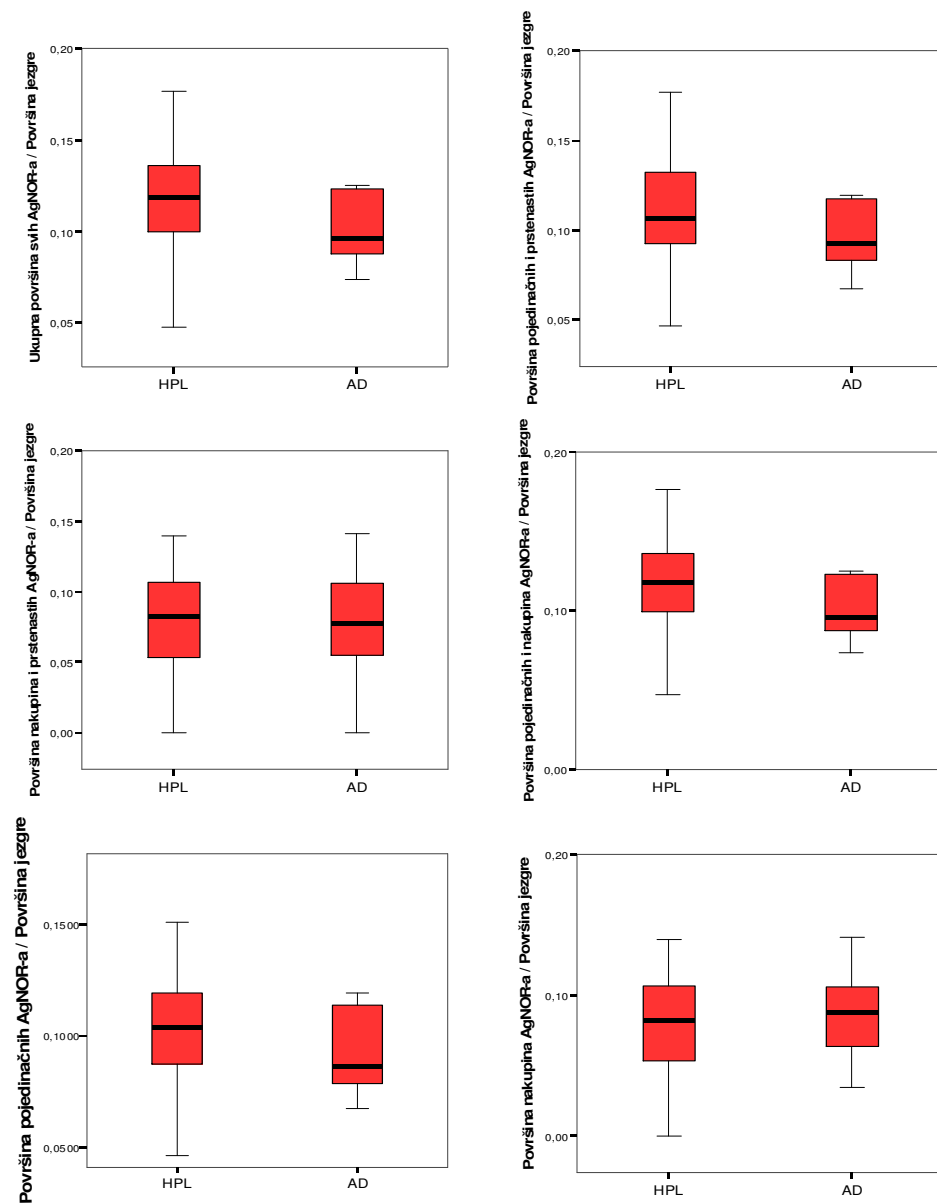
Iz izmjerenih vrijednosti u obje skupine bolesnika, u skupini s hiperplazijom DŽ i u skupini s adenomom DŽ, izračunati su: omjer površine jezgre i površine pojedinačnih AgNOR-a, omjer površine jezgre i površine nakupina AgNOR-a, omjer površine jezgre i ukupne površine pojedinačnih i nakupina AgNOR-a, omjer površine jezgre i ukupne površine pojedinačnih i prstenastih AgNOR-a, omjer površine jezgre i ukupne površine nakupina i prstenastih AgNOR-a, te omjer površine jezgre i ukupne površine svih AgNOR-a.

Omjeri površine jezgre i površine pojedinačnih AgNOR-a, nakupina AgNOR-a, pojedinačnih i nakupina AgNOR-a, nakupina i prstenastih AgNOR-a, pojedinačnih i prstenastih AgNOR-a, te omjeri ukupne površine svih AgNOR-a i površine jezgre nisu se statistički značajno razlikovali među skupinama ispitanika s hiperplazijom DŽ i adenomom DŽ (tablica 7, slika 19).

Tablica 7. Medijani odnosa površina AgNOR-a s površinom jezgre po skupinama

PARAMETRI	HPL				AD				p [†]
	Medijan	25%- 75% ⁺	Min	Max	Medijan	25%- 75% ⁺	Min	Max	
Površina pojedinačnih AgNOR-a / Površina jezgre	0,10	0,02	0,05	0,18	0,09	0,02	0,07	0,12	0,096
Površina nakupina AgNOR-a / Površina jezgre	0,08	0,05 - 0,11	0,00	0,66	0,09	0,06 - 0,11	0,00	0,60	0,740
Površina pojedinačnih i nakupina AgNOR-a / Površina jezgre	0,12	0,1 - 0,14	0,05	0,57	0,10	0,09 - 0,12	0,07	0,60	0,131
Površina nakupina i prstenastih AgNOR-a / Površina jezgre	0,08	0,05 - 0,11	0,00	0,66	0,08	0,05 - 0,11	0,00	0,60	0,994
Površina pojedinačnih i prstenastih AgNOR-a / Površina jezgre	0,11	0,09 - 0,13	0,05	0,57	0,09	0,08 - 0,12	0,07	0,61	0,235
Ukupna površina svih AgNOR-a / Površina jezgre	0,12	0,1 - 0,14	0,05	0,57	0,10	0,09 - 0,12	0,07	0,60	0,131

**interkvartilni raspon; [†]Mann Whitney test*



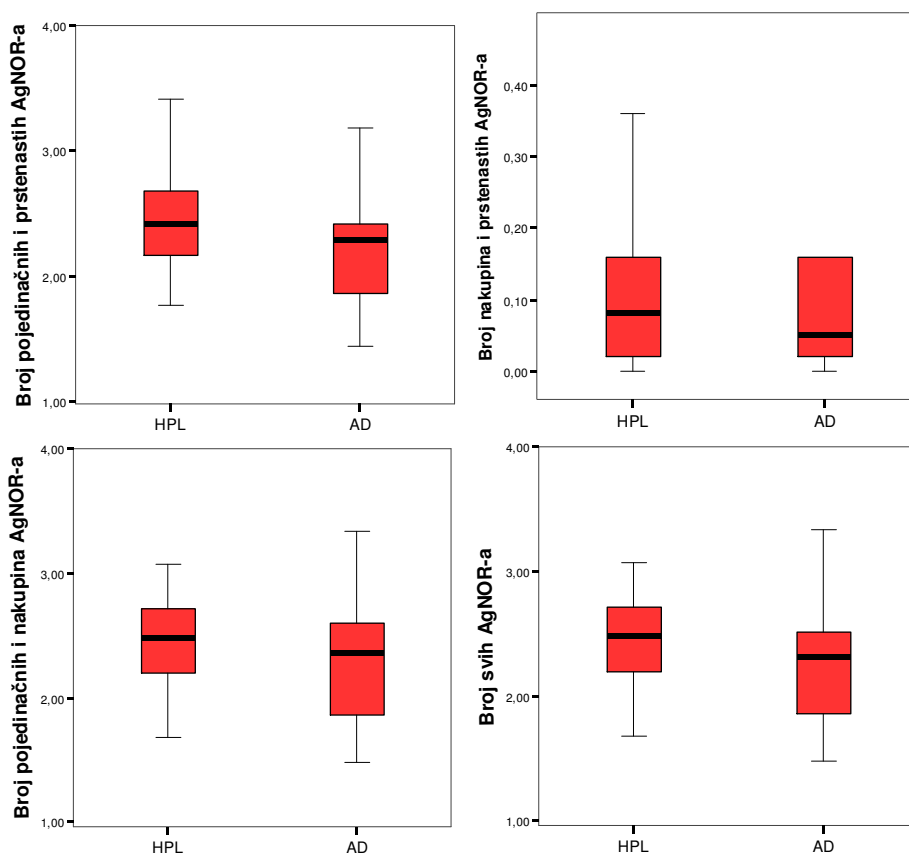
Slika 19. Medijani i interkvartilni rasponi omjera površina AgNOR-a i površine jezgre

Središnje vrijednosti broja nakupina i pojedinačnih ili prstenastih AgNOR-a, te broja pojedinačnih i prstenastih AgNOR-a, te broja svih AgNOR-a, veće su u skupini bolesnika s hiperplazijom DŽ u odnosu na skupinu s adenomom DŽ, međutim njihova razlika nije statistički značajna (tablica 8, slika 20).

Tablica 8. Medijani broja AgNOR-a po skupinama

PARAMETRI	HPL				AD				P [†]
	Medijan	25%-75%*	Min	Max	Medijan	25%-75%*	Min	Max	
Broj pojedinačnih i nakupina AgNOR-a	2,48	2,16 - 2,74	1,12	5,20	2,36	1,86 - 2,62	1,48	3,34	0,257
Broj nakupina i prstenastih AgNOR-a	0,08	0,02 - 0,16	0,00	1,00	0,05	0,02 - 0,37	0,00	1,00	0,846
Broj pojedinačnih i prstenastih AgNOR-a	2,42	2,16 - 2,69	1,12	4,90	2,29	1,85 - 2,44	1,44	3,18	0,151
Broj svih AgNOR-a	2,48	2,16 - 2,74	1,12	5,20	2,31	1,86 - 2,54	1,48	3,34	0,158

*interkvartilni raspon; [†]Mann Whitney test



Slika 20. Medijani i interkvartilni rasponi broja AgNOR-a

U skupini s hiperplazijom DŽ broj pojedinačnih AgNOR-a nije povezan s parametrima jezgre. Dokazana je **jaka povezanost površine i maksimalne površine pojedinačnih AgNOR-a s površinom jezgre, opsegom jezgre, minimalnim radijusom jezgre, maksimalnim radijusom jezgre, zakrivljenosti jezgre i širinom jezgre** (Spearmanov koeficijent korelacije ρ). **Prosječna i minimalna površina pojedinačnih AgNOR-a** povezana je s **minimalnim radijusom jezgre i širinom jezgre**. Površina, maksimalna površina, prosječna i minimalna površina pojedinačnih AgNOR-a nisu povezani s čimbenikom pravilnosti jezgre (čimbenik forme) i čimbenikom izduženosti jezgre (čimbenik oblika) (Spearmanov koeficijent korelacije ρ) (tablica 9).

Tablica 9. Povezanost parametara jezgre s **pojedinačnim AgNOR-om** u skupini s **hiperplazijom**

		Broj pojedinačnih AgNOR-a	Površina pojedinačnih AgNOR-a	Prosječna površina pojedinačnih AgNOR-a	Minimalna površina pojedinačnih AgNOR-a	Maksimalna površina pojedinačnih AgNOR-a
Površina jezgre	ρ^*	0,173	0,782	0,596	0,596	0,660
	ρ	0,216	0,000	0,000	0,000	0,000
Opseg jezgre	ρ^*	0,181	0,787	0,597	0,597	0,662
	ρ	0,195	0,000	0,000	0,000	0,000
Minimalni radius jezgre	ρ^*	0,144	0,776	0,600	0,600	0,663
	ρ	0,305	0,000	0,000	0,000	0,000
Maksimalni radius jezgre	ρ^*	0,204	0,772	0,571	0,571	0,639
	ρ	0,143	0,000	0,000	0,000	0,000
Zakrivljenost jezgre	ρ^*	0,180	0,782	0,595	0,595	0,659
	ρ	0,198	0,000	0,000	0,000	0,000
Dužina jezgre	ρ^*	0,202	0,776	0,574	0,574	0,644
	ρ	0,148	0,000	0,000	0,000	0,000
Širina jezgre	ρ^*	0,159	0,782	0,603	0,603	0,664
	ρ	0,257	0,000	0,000	0,000	0,000
Čimbenik pravilnosti jezgre	ρ^*	-0,278	-0,522	-0,335	-0,335	-0,386
	ρ	0,044	0,000	0,014	0,014	0,004
Čimbenik izduženosti jezgre	ρ^*	0,069	-0,283	-0,298	-0,298	-0,302
	ρ	0,625	0,040	0,030	0,030	0,028

*Spearmanov koeficijent korelacije (Rho)

U skupini s adenomom broj pojedinačnih AgNOR-a, prosječna i minimalna površina pojedinačnih AgNOR-a nisu povezani s parametrima jezgre. Dokazana je jaka povezanost površine i maksimalne površine pojedinačnih AgNOR-a s površinom, opsegom, minimalnim i maksimalnim radiusom, zakrivljenosti, dužinom i širinom jezgre

(Spearmanov koeficijent korelacije ρ). Površina i maksimalna površina pojedinačnih AgNOR-a nisu povezani s čimbenikom pravilnosti jezgre (čimbenik forme) i čimbenikom izduženosti jezgre (čimbenik oblika) (Spearmanov koeficijent korelacije ρ) (tablica 10).

Tablica 10. Povezanost parametara jezgre s **pojedinačnim AgNOR-om** u skupini s **adenomom**

		Broj pojedinačnih AgNOR-a	Površina pojedinačnih AgNOR-a	Prosječna površina pojedinačnih AgNOR-a	Minimalna površina pojedinačnih AgNOR-a	Maksimalna površina pojedinačnih AgNOR-a
Površina jezgre	ρ^*	0,248	0,767	0,516	0,516	0,701
	ρ	0,392	0,001	0,059	0,059	0,005
Opseg jezgre	ρ^*	0,253	0,789	0,530	0,530	0,719
	ρ	0,383	0,001	0,051	0,051	0,004
Minimalni radijus jezgre	ρ^*	0,402	0,732	0,415	0,415	0,622
	ρ	0,154	0,003	0,140	0,140	0,018
Maksimalni radius jezgre	ρ^*	0,253	0,789	0,530	0,530	0,719
	ρ	0,383	0,001	0,051	0,051	0,004
Zakrivljenost jezgre	ρ^*	0,248	0,767	0,516	0,516	0,701
	ρ	0,392	0,001	0,059	0,059	0,005
Dužina jezgre	ρ^*	0,253	0,789	0,530	0,530	0,719
	ρ	0,383	0,001	0,051	0,051	0,004
Širina jezgre	ρ^*	0,385	0,745	0,459	0,459	0,653
	ρ	0,175	0,002	0,098	0,098	0,011
Čimbenik pravilnosti jezgre	ρ^*	-0,086	-0,464	-0,266	-0,266	-0,349
	ρ	0,771	0,095	0,358	0,358	0,221
Čimbenik izduženosti jezgre	ρ^*	-0,380	-0,169	-0,020	-0,020	-0,130
	ρ	0,180	0,563	0,946	0,946	0,659

*Spearmanov koeficijent korelacije (Rho)

U skupini s hiperplazijom broj nakupina AgNOR-a nije povezan s parametrima jezgre. Dokazana je **povezanost površine, prosječne površine, minimalne površine i maksimalne površine nakupina AgNOR-a s opsegom, minimalnim radijusom, maksimalnim radijusom, zakrivljenosti, dužinom i širinom jezgre**. Površina, prosječna površina, minimalna površina i maksimalna površina nakupina AgNOR-a nisu povezani s čimbenikom pravilnosti jezgre (čimbenik forme) i čimbenikom izduženosti jezgre (čimbenik oblika) (Spearmanov koeficijent korelacije ρ) (tablica 11).

Tablica 11. Povezanost parametara jezgre s nakupinama AgNOR-a u skupini s hiperplazijom

		Broj nakupina AgNOR-a	Površina nakupina AgNOR-a	Prosječna površina nakupina AgNOR-a	Minimalna površina nakupina AgNOR-a	Maksimalna površina nakupina AgNOR-a
Površina jezgre	ρ^*	0,208	0,567	0,552	0,549	0,556
	ρ	0,135	0,000	0,000	0,000	0,000
Opseg jezgre	ρ^*	0,202	0,567	0,553	0,550	0,557
	ρ	0,147	0,000	0,000	0,000	0,000
Minimalni radijus jezgre	ρ^*	0,219	0,576	0,563	0,560	0,569
	ρ	0,115	0,000	0,000	0,000	0,000
Maksimalni radius jezgre	ρ^*	0,185	0,525	0,509	0,508	0,512
	ρ	0,185	0,000	0,000	0,000	0,000
Zakrivljenost jezgre	ρ^*	0,210	0,571	0,555	0,552	0,559
	ρ	0,131	0,000	0,000	0,000	0,000
Dužina jezgre	ρ^*	0,191	0,531	0,514	0,512	0,518
	ρ	0,171	0,000	0,000	0,000	0,000
Širina jezgre	ρ^*	0,224	0,599	0,587	0,584	0,591
	ρ	0,107	0,000	0,000	0,000	0,000
Čimbenik pravilnosti jezgre	ρ^*	-0,140	-0,396	-0,387	-0,389	-0,384
	ρ	0,317	0,003	0,004	0,004	0,005
Čimbenik izduženosti jezgre	ρ^*	0,013	-0,253	-0,261	-0,254	-0,269
	ρ	0,925	0,068	0,059	0,067	0,052

*Spearmanov koeficijent korelacije (Rho)

U skupini bolesnika s adenomom broj **nakupina AgNOR-a**, površina, prosječna površina, minimalna površina i maksimalna površina nakupina AgNOR-a nisu povezani s parametrima jezgre (Spearmanov koeficijent korelacije ρ) (tablica 12).

Tablica 12. Povezanost parametara jezgre s **nakupinama AgNOR-a** u skupini s **adenomom**

		Broj nakupina AgNOR-a	Površina nakupina AgNOR-a	Prosječna površina nakupina AgNOR-a	Minimalna površina nakupina AgNOR-a	Maksimalna površina nakupina AgNOR-a
Površina jezgre	ρ^*	0,234	0,411	0,411	0,411	0,411
	ρ	0,420	0,144	0,144	0,144	0,144
Opseg jezgre	ρ^*	0,234	0,437	0,437	0,437	0,437
	ρ	0,420	0,118	0,118	0,118	0,118
Minimalni radijus jezgre	ρ^*	0,188	0,284	0,284	0,284	0,284
	ρ	0,521	0,326	0,326	0,326	0,326
Maksimalni radius jezgre	ρ^*	0,234	0,437	0,437	0,437	0,437
	ρ	0,420	0,118	0,118	0,118	0,118
Zakrivljenost jezgre	ρ^*	0,234	0,411	0,411	0,411	0,411
	ρ	0,420	0,144	0,144	0,144	0,144
Dužina jezgre	ρ^*	0,234	0,437	0,437	0,437	0,437
	ρ	0,420	0,118	0,118	0,118	0,118
Širina jezgre	ρ^*	0,188	0,314	0,314	0,314	0,314
	ρ	0,521	0,274	0,274	0,274	0,274
Čimbenik pravilnosti jezgre	ρ^*	-0,234	-0,349	-0,349	-0,349	-0,349
	ρ	0,420	0,221	0,221	0,221	0,221
Čimbenik izduženosti jezgre	ρ^*	0,188	0,196	0,196	0,196	0,196
	ρ	0,521	0,503	0,503	0,503	0,503

*Spearmanov koeficijent korelacije (Rho)

U skupini bolesnika s hiperplazijom ukupna površina nakupina i prstenastih AgNOR-a nije povezana s parametrima jezgre. Dokazana je **jaka povezanost ukupne površine pojedinačnih i nakupina AgNOR-a**,

ukupne površine pojedinačnih i prstenastih AgNOR-a i ukupne površine svih AgNOR-a s površinom, opsegom, minimalnim radijusom, maksimalnim radijusom, zakrivljenosti, dužinom i širinom jezgre (Spearmanov koeficijent korelacije ρ). Ukupna površina pojedinačnih i nakupina AgNOR-a, ukupna površina pojedinačnih i prstenastih AgNOR-a i ukupna površina svih AgNOR-a nisu povezani s čimbenikom pravilnosti jezgre (čimbenik forme) i čimbenikom izduženosti jezgre (čimbenik oblika) (Spearmanov koeficijent korelacije ρ) (tablica 13).

Tablica 13. Povezanost parametara jezgre s **ukupnom površinom AgNOR-a** u skupini s **hiperplazijom**

		Ukupna površina pojedinačnih i nakupina AgNOR-a	Ukupna površina nakupina i prstenastih AgNOR-a	Ukupna površina pojedinačnih i prstenastih AgNOR-a	Ukupna površina svih AgNOR-a
Površina jezgre	ρ^*	0,778	0,540	0,761	0,778
	ρ	0,000	0,000	0,000	0,000
Opseg jezgre	ρ^*	0,781	0,539	0,765	0,781
	ρ	0,000	0,000	0,000	0,000
Minimalni radijus jezgre	ρ^*	0,775	0,551	0,756	0,775
	ρ	0,000	0,000	0,000	0,000
Maksimalni radijus jezgre	ρ^*	0,767	0,498	0,749	0,767
	ρ	0,000	0,000	0,000	0,000
Zakrivljenost jezgre	ρ^*	0,778	0,544	0,761	0,778
	ρ	0,000	0,000	0,000	0,000
Dužina jezgre	ρ^*	0,771	0,503	0,755	0,771
	ρ	0,000	0,000	0,000	0,000
Širina jezgre	ρ^*	0,780	0,572	0,761	0,780
	ρ	0,000	0,000	0,000	0,000
Čimbenik pravilnosti jezgre	ρ^*	-0,511	-0,369	-0,498	-0,511
	ρ	0,000	0,006	0,000	0,000
Čimbenik izduženosti jezgre	ρ^*	-0,280	-0,252	-0,273	-0,280
	ρ	0,042	0,069	0,048	0,042

*Spearmanov koeficijent korelacije (Rho)

U skupini bolesnika s adenomom ukupna površina nakupina i prstenatih AgNOR-a nije povezana s parametrima jezgre. Dokazana je **jaka povezanost ukupne površine pojedinačnih i nakupina AgNOR-a, ukupne površine pojedinačnih i prstenastih AgNOR-a i ukupne površine svih AgNOR-a s površinom, opsegom, minimalnim radijusom, maksimalnim radijusom, zakrivljenosti, dužinom i širinom jezgre** (Spearmanov koeficijent korelacije ρ). Ukupna površina pojedinačnih i nakupina AgNOR-a, ukupna površina pojedinačnih i prstenastih AgNOR-a i ukupna površina svih AgNOR-a nisu povezani s čimbenikom pravilnosti jezgre (čimbenik forme) i čimbenikom izduženosti jezgre (čimbenikom oblika) (Spearmanov koeficijent korelacije ρ) (tablica 14).

Tablica 14. Povezanost parametara jezgre s **ukupnom površinom AgNOR-a** u skupini s **adenomom**

		Ukupna površina pojedinačnih i nakupina AgNOR-a	Ukupna površina nakupina i prstenastih AgNOR-a	Ukupna površina pojedinačnih i prstenastih AgNOR-a	Ukupna površina svih AgNOR-a
Površina jezgre	ρ^*	0,714	0,248	0,732	0,719
	p	0,004	0,392	0,003	0,004
Opseg jezgre	ρ^*	0,736	0,275	0,758	0,741
	p	0,003	0,342	0,002	0,002
Minimalni radijus jezgre	ρ^*	0,723	0,081	0,675	0,719
	p	0,003	0,782	0,008	0,004
Maksimalni radijus jezgre	ρ^*	0,736	0,275	0,758	0,741
	p	0,003	0,342	0,002	0,002
Zakrivljenost jezgre	ρ^*	0,714	0,248	0,732	0,719
	p	0,004	0,392	0,003	0,004
Dužina jezgre	ρ^*	0,736	0,275	0,758	0,741
	p	0,003	0,342	0,002	0,002
Širina jezgre	ρ^*	0,714	0,152	0,701	0,719
	p	0,004	0,605	0,005	0,004
Čimbenik pravilnosti jezgre	ρ^*	-0,389	-0,275	-0,495	-0,402
	p	0,169	0,342	0,072	0,154
Čimbenik izduženosti jezgre	ρ^*	-0,253	0,191	-0,130	-0,244
	p	0,383	0,513	0,659	0,401

*Spearmanov koeficijent korelacije (Rho)

U skupini bolesnika s hiperplazijom DŽ broj pojedinačnih i nakupina AgNOR-a, broj nakupina i prstenastih AgNOR-a, broj pojedinačnih i prstenastih AgNOR-a i broj svih AgNOR-a **nisu povezani** s parametrima jezgre (Spearmanov koeficijent korelacije p) (tablica 15).

Tablica 15. Povezanost parametara jezgre s **brojem AgNOR-a** u skupini s **hiperplazijom**

		Broj pojedinačnih i nakupina AgNOR-a	Broj nakupina i prstenastih AgNOR-a	Broj pojedinačnih i prstenastih AgNOR-a	Broj svih AgNOR-a
Površina jezgre	ρ^*	0,187	-0,109	0,133	0,187
	ρ	0,180	0,439	0,343	0,180
Opseg jezgre	ρ^*	0,194	-0,115	0,141	0,194
	ρ	0,163	0,414	0,313	0,163
Minimalni radijus jezgre	ρ^*	0,160	-0,095	0,102	0,160
	ρ	0,254	0,498	0,469	0,254
Maksimalni radius jezgre	ρ^*	0,215	-0,119	0,165	0,215
	ρ	0,122	0,397	0,238	0,122
Zakrivljenost jezgre	ρ^*	0,194	-0,110	0,140	0,194
	ρ	0,165	0,435	0,318	0,165
Dužina jezgre	ρ^*	0,213	-0,118	0,163	0,213
	ρ	0,126	0,399	0,243	0,126
Širina jezgre	ρ^*	0,175	-0,096	0,117	0,175
	ρ	0,211	0,496	0,404	0,211
Čimbenik pravilnosti jezgre	ρ^*	-0,293	0,094	-0,248	-0,293
	ρ	0,033	0,503	0,073	0,033
Čimbenik izduženosti jezgre	ρ^*	0,070	0,103	0,096	0,070
	ρ	0,618	0,464	0,495	0,618

*Spearmanov koeficijent korelacije (*Rho*)

U skupini bolesnika s adenomom DŽ broj pojedinačnih i nakupina AgNOR-a, broj nakupina i prstenastih AgNOR-a, broj pojedinačnih i prstenastih AgNOR-a i broj svih AgNOR-a **nisu povezani** s parametrima jezgre (Spearmanov koeficijent korelacije ρ) (tablica 16).

Tablica 16. Povezanost parametara jezgre s brojem AgNOR-a u skupini s adenomom

		Broj pojedinačnih i nakupina AgNOR-a	Broj nakupina i prstenastih AgNOR-a	Broj pojedinačnih i prstenastih AgNOR-a	Broj svih AgNOR-a
Površina jezgre	ρ^*	0,343	-0,270	0,248	0,238
	ρ	0,230	0,351	0,392	0,413
Opseg jezgre	ρ^*	0,348	-0,225	0,253	0,242
	ρ	0,223	0,439	0,383	0,404
Minimalni radijus jezgre	ρ^*	0,453	-0,363	0,402	0,387
	ρ	0,104	0,202	0,154	0,171
Maksimalni radius jezgre	ρ^*	0,348	-0,225	0,253	0,242
	ρ	0,223	0,439	0,383	0,404
Zakrivljenost jezgre	ρ^*	0,343	-0,270	0,248	0,238
	ρ	0,230	0,351	0,392	0,413
Dužina jezgre	ρ^*	0,348	-0,225	0,253	0,242
	ρ	0,223	0,439	0,383	0,404
Širina jezgre	ρ^*	0,455	-0,310	0,385	0,367
	ρ	0,102	0,281	0,175	0,196
Čimbenik pravilnosti jezgre	ρ^*	-0,194	-0,283	-0,086	-0,088
	ρ	0,507	0,327	0,771	0,765
Čimbenik izduženosti jezgre	ρ^*	-0,293	0,323	-0,380	-0,359
	ρ	0,310	0,260	0,180	0,208

*Spearmanov koeficijent korelacije (Rho)

6. RASPRAVA

Primarni hiperparatireoidizam praćen porastom nivoa kalcija u serumu najčešće je uzrokovan adenomom, u 1-2% slučajeva karcinomom, a u 6% slučajeva nađe se difuzna glandularna hiperplazija. Adenom DŽ se u 89% slučajeva javlja kao solitarna tvorba, u 5% se nađu 2 adenoma, a rijetko 3 ili više. Zbog toga je minimalna invazivna kirurgija danas prihvaćena metoda izbora u liječenju hiperparatireoidizma uzrokovanog adenomom DŽ (9,49). Nasuprot tome, hiperplazija DŽ najčešće se javlja kao sekundarna promjena koja nastaje kao posljedica poremećaja izvan DŽ. Često se javlja kao posljedica oštećenja bubrega (23,24,29), ali se sreće i u malapsorpcijskim sindromima (3,30), a karakterizirana je difuznom ili nodularnom hiperplazijom jedne ili više DŽ. Poznato je, a i u literaturi opisano, da se recidivi kod bolesnika s hiperplazijom javljaju i nakon radikalnih i korektno učinjenih operacija, koje zahtijevaju obostranu eksploraciju vrata (72,97,98). S druge strane, lobektomija, odnosno tiroidektomija je standardna terapija za adenome i karcinome štitne žlijezde, pa je stoga razumljiva važnost preoperacijskog diferenciranja tkiva štitne od tkiva doštitnih žlijezda. Pri kirurškom odstranjenju povećanih DŽ, a da bi se spriječio nastanak posljedičnog hipoparatireoidizma, radi se subtotalna resekcija DŽ ili potpuna ekscizija s autotransplantacijom dijela DŽ, pa je i zbog toga potrebno preoperacijski razlikovati tumor od hiperplastičnog tkiva.

Uvođenje ultrazvučne metode omogućava preciznije otkrivanje i lokalizaciju DŽ (41), ali ne otkriva podrijetlo i vrstu lezije. Ultrazvučnom metodom normalne DŽ se ne mogu uočiti, pa prema tome niti punktirati, zbog malih dimenzija, bliskog kontakta i slične ehostrukture sa štitnom žlijezdom. Zbog toga u ovom radu, kao niti u literaturi, nema prikazanih uzoraka normalnih DŽ u razmazima punktata uzetim preoperacijski (58). Diferencijalna dijagnoza između adenoma i hiperplazije je još uvijek otvoreno pitanje i u analizi poslijeoperacijskih patohistoloških uzoraka doštitne žlijezde (97,99). U cilju preciznije diferencijalne dijagnoze između ovih patoloških promjena doštitnih žlijezda istraživani su brojni parametri na

poslijeoperacijskim patohistološkim preparatima: ukupna masa doštitnih žlijezda, nodularni oblik rasta, odsustvo masnih stanica (72,97), određivan je broj AgNOR-a (99,100), mitotski indeks (98), a posljednjih godina je imunohistokemijskim metodama na operacijskom materijalu dokazano da visoka razina Ki-67, uz nodularnu komponentu, može ukazivati na povećan rizik od pojave recidiva kod bolesnika s hiperplazijom DŽ (72).

Međutim, preoperacijskom lokalizacijom i identifikacijom patološkog procesa kod bolesnika s hiperparatireoidizmom skraćuje se vrijeme operacije, poboljšavaju rezultati liječenja, a u slučajevima pojave solitarnih tvorbi štedi se bolesnika od obostrane eksploracije vrata. Istovremeno se smanjuje broj recidiva hiperparatireoidizma koji zahtijevaju tehnički teške i prognostički neizvjesne reoperacije (42).

Morfološki nalaz hiperplazije DŽ ili adenoma DŽ je osnova za dalje planiranje liječenja bolesnika s hiperparatireoidizmom, te je za optimalno liječenje bolesnika potrebno što jasnije razlikovati bolesnike s hiperplazijom DŽ od bolesnika s adenomom DŽ. Ovo istraživanje je usmjereno na iznalaženje novih, objektivnih, mogućnosti identifikacije stanica DŽ u razmazima punktata uzetim preoperacijski, te identifikaciju novih morfoloških pokazatelja za diferenciranje hiperplazije od adenoma ovih žlijezda u citološkim preparatima.

U ovoj studiji korišteni su razmazi punktata DŽ uzeti preoperacijski pod kontrolom ultrazvuka. U cilju dobivanja adekvatnog materijala za citološku analizu potrebno je da osoba koja radi punkciju i citološku analizu preparata istovremeno dobro poznaje i metodu ultrazvuka što je bilo u ovom istraživanju. Takav način rada citologa i citopatologa sve je više prihvaćen u svijetu, prvenstveno zbog dobivanja kvalitetnijih uzoraka, a klinički pregled bolesnika i dostupnost medicinske dokumentacije, daju mogućnost preciznije interpretacije citološkog nalaza (41,101). U razmazima punktata obojenim standardnom metodom, po May-Grünwald Giemsi (MGG), nije uvijek moguće razlučiti stanice žljezdanog epitela doštitne žlijezde od stanica folikularnog epitela štitne žlijezde na osnovi samog morfološkog izgleda. Diferencijalna dijagnoza može biti otežana jer se, zbog bliskog kontakta sa štitnom

žljezdom, u razmazima punktata pored stanica žljezdanog epitela DŽ, mogu naći i tireociti, a posebice u slučajevima kada se DŽ nalaze na neuobičajenom mjestu, kao na primjer intratiroidno smješteni čvorovi (49,56,57,102,103). U diferencijalnoj dijagnozi stanica u vlastitom materijalu korištena je citokemijska metoda po Grimeliusu za prikaz argirofilnih zrnaca srebrnim nitratom, u citoplazmi stanica DŽ (70). Reakcija je pozitivna u stanicama tkiva neuroendokrinog podrijetla (67). Prema tome, osim u stanicama žljezdanog epitela DŽ, zrnca se mogu vidjeti kako u citoplazmama stanica medularnog karcinoma štitne žlijezde, tako i u drugim neuroendokrinim neoplazmama. Međutim, u standardno bojanim preparatima po MGG-u, stanice ovih tumora se svojim morfološkim osobinama razlikuju od stanica DŽ. Obzirom da se argirofilna zrnca ne mogu naći u stanicama žljezdanog epitela štitne žlijezde, metoda je korisna u razlikovanju epitelnih stanica doštitne žlijezde od epitelnih stanica štitne žlijezde u citološkim preparatima (37). U vlastitom uzorku u 95% slučajeva reakcija je bila zadovoljavajuća, a u 5% slučajeva pri prvoj punkciji nije bilo epitelnih stanica u razmazima korištenim za citokemijsku analizu. U slučajevima kada u razmazima punktata korištenim za citokemijsku reakciju nije bilo epitelnih stanica, ponavljana je citološka punkcija, kako bi se dokazalo (ili isključilo) da je punktirana tvorba zaista DŽ. Reakcija nije jednakog intenziteta u svim stanicama, jer intenzitet bojanja zavisi od funkcionalnog stanja stanice, a stanice DŽ, unutar iste žlijezde, se nalaze u različitim stadijima sekretorne aktivnosti. Iz navedenog se može zaključiti da broj pozitivnih stanica ne ukazuje na prirodu bolesti i ne može se koristiti u diferencijalnoj dijagnozi adenoma od hiperplazije, a što je u svom radu prikazala i Halbauer (11,26).

Pri morfometrijskim mjerenjima, koristeći sustav za image analizu, primjenom kvantitativnih pokazatelja smanjuje se subjektivna pogreška istraživača. Vrijednost morfometrije u citološkim preparatima proučavana je na velikom broju različitih tumora bilo zbog razlikovanja benignih od malignih promjena ili s ciljem vrednovanja pojedinih morfometrijskih karakteristika u predviđanju tijeka bolesti. Morfometrijski podaci pokazali su značajnu razliku između benignih i malignih lezija dojke, endometrija, štitnjače, u klasifikaciji

non Hodgkin i Hodgkin limfoma (72,84,89,101,104,105,106). Također postoje brojne studije o morfometriji i osobinama AgNOR-a u različitim benignim, premalignim i malignim promjenama različitih organa, dok su malobrojne u diferencijalnoj dijagnozi lezija doštitnih žlijezda u poslijeoperacijskim patohistološkim preparatima (97,99,100,107,108,109) i preoperacijskim citološkim uzorcima (26,110,111).

U ovom radu su analizirani razmazi punktata 67 DŽ dobiveni ciljanom citološkom punkcijom pod kontrolom ultrazvuka, preoperacijski. Svi bolesnici su naknadno operirani. U vrijeme istraživanja nije bila poznata patohistološka dijagnoza. Po svakom razmazu punktata analizirano je 50 jezgara. Mjereni su parametri koji se odnose na veličinu jezgre doštitne žlijezde i obilježja koja određuju stupanj anizokarioze: površina, opseg, konveksitet, najmanji i najveći polumjer, duljina i širina jezgre, te čimbenici pravilnosti - čimbenik zaokruženosti jezgre (form factor - FF) i čimbenik izduženosti jezgre (omjer dužine i širine jezgre). Određivane su zone jezgrinih organizatora metodom srebrom (Ag NOR), određen je broj AgNOR-a po jezgri, a morfometrijskom metodom je određena veličina i površina AgNOR-a. Nakon završene analize učinjena je korelacija s patohistološkim nalazima. Hiperplazija DŽ nađena je u 53 slučaja, a adenom DŽ u 14 slučajeva.

Sustavom za image analizu, objektivno, su mjereni parametri koji se odnose na veličinu jezgre doštitne žlijezde: površina, opseg, konveksitet, najmanji i najveći polumjer, duljina i širina jezgre, te obilježja koja određuju stupanj anizokarioze: čimbenici pravilnosti - čimbenik zaokruženosti jezgre (form factor - FF) i čimbenik izduženosti jezgre (omjer dužine i širine jezgre). Ovu metodu ranije je u svom istraživanju primijenila Halbauer na 10 slučajeva adenoma i 10 slučajeva hiperplazija DŽ (26). Naknadnom korelacijom s patohistološkim nalazima u ovom radu je utvrđeno da su u skupini s hiperplazijom DŽ zabilježene više vrijednosti površine jezgre, opsega jezgre, minimalnog radijusa jezgre, zakrivljenosti jezgre i širine jezgre, dok u skupini s adenomom ovi parametri pokazuju niže vrijednosti (tablica 2). Primijenjeno na morfologiju stanica u citološkom razmazu u skupini hiperplazija nalaze se stanice s većim jezgrama od onih kod

adenoma. Istovremeno u skupini hiperplazija standardna devijacija za svaki navedeni parametar pokazuje više vrijednosti negoli u skupini adenoma što primijenjeno na morfologiju stanica u citološkom razmazu ukazuje na veću heterogenost i nejednolikost u veličini jezgara u hiperplaziji u odnosu na adenom (slika 12, slika13).

Čimbenik zaokružnosti jezgre i čimbenik izduženosti jezgre su podjednaki u obje skupine što primijenjeno na morfologiju stanica ukazuje na jednolikost u obliku jezgara u obje skupine, te se ovi parametri ne mogu koristiti u razlikovanju ova dva entiteta (slika 12, slika 13).

Obzirom da su broj i veličina regija AgNOR-a u korelaciji s razinom rDNA transkripcije i stupnjem proliferacije stanice, osobine regija jezgrine organizacije su put kojim se na jednostavan način mogu razlikovati stanice u mirovanju od onih koje su uključene u stanični ciklus (74,80,112,113). Bojanjem nukleola i ostalih struktura nukleolarne organizacije crne točkice se mogu vidjeti u svim stanicama žljezdanog epitela DŽ. Nakupine AgNOR-a nađene su samo u proliferirajućim stanicama različitih tkiva, dok su u zrelim, neproliferirajućim stanicama nađene samo pojedinačne točkice (74,80,95,96). Ovi rezultati pokazuju da postoje fiziološke razlike između pojedinačnih AgNOR-a i nakupina AgNOR-a, te opravdavaju njihovo zasebno vrednovanje.

Prednost ove citokemijske metode (Ag NOR) je mogućnost njezine primjene i na već standardno obojenim razmazima punktata po MGG-u, što omogućava izbor punktata s reprezentativnim staničnim materijalom za selektivno bojanje srebrom.

U nekoliko objavljenih studija, u patohistološkim preparatima DŽ, je određen broj AgNOR-a po jezgri i utvrđeno da postoji značajna razlika između karcinoma i benignih promjena DŽ, ali da nema značajne razlike u broju AgNOR-a po jezgri između adenoma i hiperplazije DŽ (55,76). Boquist u svojoj studiji navodi podjednak broj AgNOR-a po jezgri, 2,6 u paratiroidnom adenomu kao u adenomima jetre (2,3 AgNOR-a po jezgri), fibroadenomom dojke, folikularnom adenomu štitnjače (100).

Mourad i suradnici (114) uvode prosječni broj AgNOR-a po jezgri – mAgNOR (engl. mean AgNOR), koji je povezan s ploidijom (aneuploidne stanice imaju $\geq 2,4$ mAgNOR-a po jezgri, a diploidne $< 2,4$ mAgNOR-a po jezgri).

Obzirom da se nakupine AgNOR-a nalaze samo u proliferirajućim stanicama, razumljivo je da su u adenomu i hiperplaziji nakupine AgNOR-a malobrojne. Nalaze se samo u pojedinim stanicama. U ovom radu prstenasti AgNOR-i su nađeni svega u nekoliko pojedinačnih jezgara. Bez obzira na njihov broj, sve točkice koje su nađene su izbrojane i izmjerene, a nakon statističke obrade podataka utvrđen je njihov značaj u razlikovanju hiperplazije od adenoma DŽ.

U ovoj studiji broj nakupina AgNOR-a podjednak je u skupini s hiperplazijom i u skupini s adenomom DŽ (tablica 4), a broj pojedinačnih AgNOR-a, središnje vrijednosti broja nakupina i pojedinačnih ili prstenastih AgNOR-a, te broja pojedinačnih i prstenastih AgNOR-a, veće su u skupini bolesnika s hiperplazijom doštitne žlijezde u odnosu na skupinu s adenomom DŽ, međutim njihova razlika nije statistički značajna. Prosječan broj svih AgNOR-a 2,48 po jezgri također je veći u hiperplaziji DŽ nego u adenomu gdje je prosječan broj svih AgNOR-a 2,31 po jezgri. Ova razlika je bez statističke značajnosti ($p = 0,158$) (tablica 8) i u skladu je s vrijednostima koje je Boquist dobio u patohistološkom materijalu (100). Prema tome, kvantitativno određivanje broja AgNOR-a po jezgri ne može pomoći u razlikovanju adenoma od hiperplazije DŽ u preoperacijskim citološkim preparatima i ne može se koristiti kao dijagnostički kriterij, a što se slaže i s podacima u literaturi dobivenim na postoperacijskom patohistološkom materijalu (97,99,100). Diferenciranje AgNOR-a u ovoj studiji u tri tipa: homogeni (pojedinačni AgNOR-i), inhomogeni (nakupine AgNOR-a) i prstenasti nisu pokazali značajnost u diferenciranju hiperplazije DŽ od adenoma DŽ. Radi se o niskoproliferativnim stanicama u kojima dominiraju homogeni AgNOR-i, a nakupine i prstenasti AgNOR-i su malobrojni i u podjednakom broju su u obje skupine, skupini adenoma DŽ i skupini hiperplazija DŽ.

Morfometrijskim mjerenjem, objektivno su, u obje skupine bolesnika, skupini s hiperplazijom i skupini s adenomom DŽ, mjerene površine AgNOR-a. Površine pojedinačnih AgNOR-a, čija srednja vrijednost je značajno veća u skupini s hiperplazijom DŽ ($5,03 \mu\text{m}^2$) negoli u skupini s adenomom DŽ ($3,80 \mu\text{m}^2$) uz statistički značajnu razliku ($p = 0,024$) (tablica 3). Također su mjerene površine nakupina AgNOR-a čija srednja vrijednost je viša u skupini bolesnika s hiperplazijom ($3,36 \mu\text{m}^2$) negoli u skupini s adenomom DŽ ($2,86 \mu\text{m}^2$), ali razlika nije statistički značajna ($p = 0,246$) (tablica 5). Izmjerene su minimalne površine pojedinačnih AgNOR-a i maksimalne površine pojedinačnih AgNOR-a, a statističkim metodama iz izmjerenih vrijednosti izračunate su prosječne površine pojedinačnih AgNOR-a, koje u skupini s hiperplazijom pokazuju više vrijednosti, ali razlika nije statistički značajna ($p=0,316$). Osim toga površina, prosječna te minimalna i maksimalna površina nakupina AgNOR-a poprima veće vrijednosti u skupini ispitanika s hiperplazijom doštitne žlijezde, negoli u skupini s adenomom doštitne žlijezde, ali bez statistički značajne razlike ($p=0,246$; $p=0,354$; $p=0,362$; $p=0,338$). Međutim ukupna površina pojedinačnih i nakupina AgNOR-a, ukupne površine pojedinačnih i prstenastih AgNOR-a, te ukupne površine svih AgNOR-a su znatno više u skupini bolesnika s hiperplazijom DŽ nego u skupini s adenomom DŽ, uz znatno višu standardnu devijaciju (SD) u skupini hiperplazija nego u skupini adenoma. Ova razlika je statistički značajna ($p=0,014$; $p=0,023$; $p=0,017$). Ukupna površina nakupina i prstenastih AgNOR-a je viša u skupini hiperplazija, nego u skupini adenoma, ali ta razlika nije statistički značajna ($p=0,200$) (tablica 6). Iz navedenog se može zaključiti da površina pojedinačnih AgNOR-a u adenomima DŽ i hiperplaziji DŽ ima značajan utjecaj na ukupnu površinu svih AgNOR-a, što je i razumljivo jer se radi o stanicama s niskom proliferacijskom aktivnosti, te da zbog jednostavnosti postupka, nije potrebno diferencirati AgNOR-e prema njihovim morfološkim karakteristikama. Dovoljno je odrediti ukupnu površinu svih AgNOR-a čija izmjerena srednja vrijednost u hiperplaziji DŽ je $5,36 \mu\text{m}^2$, minimalna je $2,04 \mu\text{m}^2$, a maksimalna $10,09 \mu\text{m}^2$ uz standardnu devijaciju $2,05$, dok je srednja vrijednost ukupne površine svih AgNOR-a u adenomu DŽ $4,00 \mu\text{m}^2$, minimalna je $2,18 \mu\text{m}^2$, a maksimalna $7,06 \mu\text{m}^2$, uz standardnu

devijaciju 1,41 i uz statistički značajnu razliku ($p=0,017$) (tablica 6). Primijenjeno na morfologiju stanica i njihovih AgNOR-a u citološkom razmazu, u skupini hiperplazija se nalaze jezgre stanica s većim AgNOR-ima od onih u adenomu. Budući da je SD mjera varijacije i znatno je veća u skupini bolesnika s hiperplazijom nego u skupini s adenomom, primijenjeno na morfologiju stanice to znači da je heterogenost, nejednolikost, tj. polimorfizam površine AgNOR-a veći u skupini bolesnika s hiperplazijom nego u skupini s adenomom (slika17, slika 18).

Za određivanje broja i veličine AgNOR-a citološki preparati se smatraju prikladniji negoli histološki rezovi jer se u citološkim preparatima točke lakše broje i razlikuju pojedinačne točke unutar nukleola. U citološkim preparatima se vide cijele stanice, pa je broj točaka u njima očekivano veći nego u histološkim rezovima. Ipak se i tako različiti materijali mogu međusobno uspoređivati ako se određuje omjer površine AgNOR-a i jezgre, što je od velike koristi jer je malo studija u kojima je istraživanje rađeno na citološkim razmazima punktata dobivenim preoperacijski, te se na taj način mogu izbjeći pogreške koje bi nastale zbog različitosti u tehničkoj pripremi uzoraka (89,90,111). I u ovom radu je iz izmjerenih vrijednosti u obje skupine, u skupini bolesnika s hiperplazijom DŽ i u skupini s adenomom DŽ, koristeći Spearmanov koeficijent korelacije, određena povezanost parametara jezgre koje čine površina jezgre, opseg jezgre, minimalni radijus jezgre, maksimalni radijus jezgre, zakrivljenost jezgre i širina jezgre, te čimbenici oblika (čimbenik zaokruženosti jezgre i čimbenik izduženosti jezgre), s brojem i površinom pojedinačnih AgNOR-a, povezanost parametara jezgre s brojem i površinom nakupina AgNOR-a, povezanost parametara jezgre s brojem i ukupnom površinom pojedinačnih i nakupina AgNOR-a, povezanost parametara jezgre sa brojem i ukupnom površinom pojedinačnih i prstenastih AgNOR-a, povezanost parametara jezgre s brojem i ukupnom površinom nakupina i prstenastih AgNOR-a, te povezanost parametara jezgre s brojem i ukupnom površinom svih AgNOR-a.

U obje skupine, skupini bolesnika s hiperplazijom i skupini s adenomom DŽ, broj pojedinačnih AgNOR-a, broj nakupina AgNOR-a i broj

prstenastih AgNOR-a, tj. broj svih AgNOR-a nije povezan s parametrima jezgre (Spearmanov koeficijent korelacije ρ , tablica 8). Primijenjeno na morfologiju stanica u citološkom razmazu veličina i oblik jezgre nemaju utjecaj na broj AgNOR-a po jezgri, odnosno broj AgNOR-a nema utjecaj na veličinu i oblik jezgre niti u jednoj od skupina.

U skupini bolesnika s **hiperplazijom** dokazana je jaka povezanost ukupne površine pojedinačnih AgNOR-a i maksimalne površine pojedinačnih AgNOR-a s površinom jezgre, opsegom jezgre, minimalnim radijusom jezgre, maksimalnim radijusom jezgre, zakrivljenosti jezgre i širinom jezgre (Spearmanov koeficijent korelacije ρ), a prosječna i minimalna površina pojedinačnih AgNOR-a povezana je s minimalnim radijusom jezgre i širinom jezgre (tablica 9). U skupini bolesnika s **adenomom** prosječna i minimalna površina pojedinačnih AgNOR-a nisu povezani s niti jednim od parametara jezgre, ali je dokazana jaka povezanost površine i maksimalne površine pojedinačnih AgNOR-a s površinom, opsegom, minimalnim i maksimalnim radijusom, zakrivljenosti, dužinom i širinom jezgre (Spearmanov koeficijent korelacije ρ , tablica 10).

U skupini bolesnika s **hiperplazijom** dokazana je povezanost površine, prosječne površine, minimalne površine i maksimalne površine nakupina AgNOR-a s opsegom, minimalnim radijusom, maksimalnim radijusom, zakrivljenosti, dužinom i širinom jezgre (tablica 11). U skupini s **adenomom**, površina, prosječna površina, minimalna površina i maksimalna površina nakupina AgNOR-a nisu povezani s parametrima jezgre (Spearmanov koeficijent korelacije ρ , tablica 12).

U skupini bolesnika s **hiperplazijom** kao i u skupini **adenoma** ukupna površina nakupina i prstenatih AgNOR-a nije povezana s parametrima jezgre (tablica 13, 14).

U skupini **hiperplazija** dokazana je jaka povezanost ukupne površine svih AgNOR-a, ukupne površine pojedinačnih i nakupina AgNOR-a, te ukupne površine pojedinačnih i prstenastih AgNOR-a s površinom, opsegom, minimalnim radijusom, maksimalnim radijusom, zakrivljenosti, dužinom i

širinom jezgre (Spearmanov koeficijent korelacije ρ , tablica 13). U skupini bolesnika s **adenomom** dokazana je jaka povezanost ukupne površine svih AgNOR-a, ukupne površine pojedinačnih i nakupina AgNOR-a, te ukupne površine pojedinačnih i prstenastih AgNOR-a s površinom, opsegom, minimalnim radijusom, maksimalnim radijusom, zakrivljenosti, dužinom i širinom jezgre (Spearmanov koeficijent korelacije ρ , tablica 14).

U obje skupine bolesnika, s **hiperplazijom** i **adenomom**, površina, maksimalna površina, prosječna i minimalna površina pojedinačnih AgNOR-a, nakupina AgNOR-a, ukupna površina pojedinačnih i nakupina AgNOR-a, ukupna površina pojedinačnih i prstenastih AgNOR-a i ukupna površina svih AgNOR-a nisu povezani s čimbenicima oblika, čimbenikom pravilnosti jezgre (faktor forme) i čimbenikom izduženosti jezgre (čimbenik oblika) (Spearmanov koeficijent korelacije ρ , tablica 9,10,11,12,13,14).

Primijenjeno na morfologiju stanice u citološkom razmazu stanice koje imaju veću površinu, opseg, polumjer, dužinu i širinu jezgre, tj. stanice s većim jezgrama imaju i veću ukupnu površinu svih AgNOR-a. Površina AgNOR-a nema utjecaj na oblik jezgre.

Primjenom objektivnog morfometrijskog mjerenja i statističkom analizom dobivenih podataka i kvantitativno su potvrđena vlastita opažanja i subjektivna prosudba da su razlike u veličini jezgara i njihovih AgNOR-a bitne karakteristike u razlikovanju adenoma od hiperplazije doštitne žlijezde u citološkom razmazu, te one mogu pomoći u razlikovanju ova dva entiteta u citološkim preparatima dobivenim preoperacijski, ciljanom citološkom punkcijom pod kontrolom ultrazvuka. Obzirom da se granične vrijednosti za analizirane parametre mjestimice preklapaju rezultati ovog rada mogu biti osnova za nova istraživanja morfoloških i drugih razlika adenoma od hiperplazija PTŽ .

7. ZAKLJUČCI

Na temelju rezultata ovog istraživanja može se zaključiti sljedeće:

1. Primjenom citokemijske metode po Grimelius-u, u citološkim preparatima dobivenim ciljanom citološkom punkcijom pod kontrolom ultrazvuka, može se razlikovati stanice žljezdanog epitela doštitne žlijezde, od stanica žljezdanog epitela štitne žlijezde, ali se ne može razlikovati stanice adenoma doštitne žlijezde od stanica hiperplazije doštitne žlijezde.
2. Kompjutorskom analizom stanične slike razmaza punktata DŽ, utvrđeno je da površina jezgre, opseg jezgre, minimalni radijus jezgre, zakrivljenost jezgre i širina jezgre pokazuju veće vrijednosti u skupini **hiperplazija**, nego u skupini **adenoma**, uz statistički značajnu razliku (Mann-Whitney U-test, $p=0,033$; $p=0,039$; $p=0,024$; $p=0,033$; $p=0,030$), a što primijenjeno na morfologiju stanica u citološkom razmazu pokazuje da se u skupini hiperplazija nalaze stanice s većim jezgrama od onih kod adenoma. Istovremeno u skupini hiperplazija standardna devijacija za svaki izmjereni parametar pokazuje više vrijednosti negoli u skupini adenoma što primijenjeno na morfologiju stanica u citološkom razmazu upućuje na veću heterogenost i nejednolikost u veličini jezgara u hiperplaziji u odnosu na adenom.
3. Čimbenik zaokruženosti jezgre i čimbenik izduženosti jezgre su podjednaki u obje skupine što primijenjeno na morfologiju stanica upućuje na jednolikost u obliku jezgara u obje skupine, te se ovi parametri ne mogu koristiti u razlikovanju ova dva entiteta.
4. Kvantitativno određivanje broja AgNOR-a po jezgri ne može pomoći u razlikovanju adenoma od hiperplazije DŽ u preoperacijskim citološkim preparatima i ne može se koristiti kao dijagnostički kriterij. Statističkom analizom dobivenih podataka nađen je nešto veći broj AgNOR-a po jezgri u hiperplaziji DŽ, nego u adenomu DŽ, ali razlika nije statistički značajna (Mann-Whitney U-test, $p=0,158$).

5. Kvantitativnim određivanjem površine AgNOR-a i statističkom analizom podataka utvrđena je značajno veća površina AgNOR-a kod bolesnika s **hiperplazijom** nego kod bolesnika s **adenomom** DŽ, uz znatno veću nejednolikost AgNOR-a u skupini s hiperplazijom (standardna devijacija, SD= 2,05), nego u skupini s adenomom DŽ (SD= 1,41). Ova razlika ima statističku značajnost (Mann-Whitney U-test, $p=0,017$).
6. Usporedbom površine svih AgNOR-a s površinom jezgre, opsegom jezgre, minimalnim radijusom jezgre, maksimalnim radijusom jezgre, zakrivljenosti jezgre i širinom jezgre, nađena je značajna povezanost (Spearmanov koeficijent korelacije ρ). U skupini **hiperplazija** stanice s većom površinom AgNOR-a imaju i veće vrijednosti parametara koji se odnose na veličinu jezgre nego u skupini **adenoma**.
7. Ukupna površina svih AgNOR-a nije povezana s čimbenicima oblika: čimbenikom pravilnosti jezgre (faktor forme) i čimbenikom izduženosti jezgre (faktor oblika) (Spearmanov koeficijent korelacije ρ).
8. Statistička obrada podataka pokazala je da podjela AgNOR-a, obzirom na njihovu proliferacijsku aktivnost, na pojedinačne AgNOR-e, nakupine AgNOR-a i prstenaste AgNOR-e nema značaja u razlikovanju adenoma od hiperplazije DŽ.

Lobektomija, odnosno tiroidektomija je standardna terapija za adenome i karcinome štitne žlijezde, pa je stoga razumljiva i važnost preoperacijskog diferenciranja tkiva štitne od tkiva doštitnih žlijezda, što je moguće citokemijskim bojenjem po Grimelius-u.

Obzirom na dobivene rezultate, morfometrijska analiza jezgre i AgNOR-a bi mogla pomoći u citološkoj dijagnostici zbog kvalitetnije preoperacijske obrade bolesnika s patološkim promjenama doštitnih žlijezda. Primjenom objektivnog morfometrijskog mjerenja i statističkom analizom dobivenih podataka i kvantitativno su potvrđena vlastita opažanja i subjektivna prosudba da su razlike u veličini jezgara i njihovih AgNOR-a bitne karakteristike u razlikovanju adenoma od hiperplazije doštitne žlijezde u

citološkom razmazu, te one mogu pomoći u razlikovanju ova dva entiteta u citološkim preparatima dobivenim preoperacijski, ciljanom citološkom punkcijom pod kontrolom ultrazvuka. Međutim, obzirom da se granične vrijednosti za analizirane parametre mjestimice preklapaju rezultati ovog rada mogu biti osnova za nova istraživanja morfoloških i drugih razlika adenoma od hiperplazija DŽ.

Minimalna invazivna kirurgija danas je prihvaćena metoda izbora u liječenju hiperparatireoidizma uzrokovanog adenomom DŽ, jer se štedi bolesnika od obostrane eksploracije vrata, skraćuje se vrijeme operacije, ubrzava poslijeoperacijski oporavak, smanjuje se broj dana bolničkog liječenja i u konačnici smanjuje se ukupna cijena liječenja. Nasuprot tome u slučajevima hiperparatireoidizma uzrokovanog hiperplazijom neophodan je radikalni zahvat u cilju sprječavanja razvoja recidiva koji u nastavku liječenja zahtijevaju tehnički teške i prognostički neizvjesne reoperacije.

Pored toga ova dijagnostička metoda mogla bi olakšati dileme u slučajevima liječenja hiperparatireoidizma perkutanom inaktivacijom alkoholom patološki promijenjenih doštitnih žlijezda ili liječenja hipoparatiroidizma autotransplantacijom dijela tkiva preostalih doštitnih žlijezda u kojem treba utvrditi i razlikovati postojanje hiperplazije od adenoma.

8. SAŽETAK

CITOLOŠKO PREDOPERACIJSKO RAZLIKOVANJE PROMJENA U PARATIREOIDNIM ŽLIJEZDAMA

Minimalna invazivna kirurgija je metoda izbora u liječenju hiperparatireoidizma (HPT) uzrokovanog adenomom DŽ, dok je kod hiperplazije DŽ neophodan radikalni zahvat zbog sprječavanja razvoja recidiva koji zahtijevaju reoperacije. Svrha ovog rada je istražiti morfološke i citokemijske pokazatelje za diferenciranje adenoma od hiperplazije DŽ, u citološkim preparatima, u svrhu preoperacijske obrade bolesnika s HPT.

Analizirano je 67 razmaza punktata DŽ, dobivenih preoperacijski punkcijom pod kontrolom ultrazvuka. Analiza je obuhvatila morfometrijsku analizu i analizu osobina regija jezgrine organizacije (AgNOR) u 50 jezgara stanica DŽ u svakom razmazu, na osobnom računaru „SFORM“ tvrtke VAMSTEC, Zagreb. Nalazi ultrazvuka, citološke punkcije, citokemijskih pretraga po Grimelius-u, AgNOR-a i morfometrijskih mjerenja uspoređeni su s patohistološkim nalazima. Za utvrđivanje razlika u mjerenim parametrima korišten je Mann-Whitney U-test, a njihova povezanost utvrđena je Spearmanov-im koeficijentom korelacije Rho (ρ).

Citokemijskom metodom po Grimelius-u mogu se razlikovati stanice DŽ, od stanica štitne žlijezde, ali se ne mogu razlikovati stanice adenoma DŽ od stanica hiperplazije DŽ. Morfometrijskim mjerenjem parametri koji se odnose na veličinu jezgre, površina, opseg, minimalni radijus, zakrivljenost i širina jezgre, pokazuju veće vrijednosti u hiperplaziji DŽ, nego u adenomu, uz statistički značajnu razliku. Standardna devijacija pokazuje više vrijednosti u hiperplaziji nego u adenomu. Primijenjeno na morfologiju stanica u hiperplaziji se nalaze stanice s većim jezgrama i jače izraženom nejednolikosti u veličini jezgara nego adenomu. Čimbenici oblika: čimbenik pravilnosti jezgre i čimbenik izduženosti jezgre su podjednaki u obje skupine što upućuje na jednolikost u obliku jezgara u obje skupine. Usporedbom broja AgNOR-a s parametrima koji se odnose na veličinu i oblik jezgre, nije

nađena značajna povezanost. Morfometrijskim mjerenjem utvrđena je značajno veća površina i nejednolikost AgNOR-a u hiperplaziji nego u adenomu, a usporedbom s parametrima koji se odnose na veličinu jezgre, nađena je značajna povezanost. U hiperplaziji stanice s većom površinom AgNOR-a imaju i veće vrijednosti parametara koji se odnose na veličinu jezgre nego u adenomu. Ukupna površina svih AgNOR-a nije povezana s čimbenicima oblika. Podjela AgNOR-a na pojedinačne, nakupine i prstenaste, obzirom na njihovu proliferacijsku aktivnost, nema značaja u razlikovanju adenoma od hiperplazije DŽ.

Rezultati istraživanja upućuju na opravdanost primjene citološke dijagnostike, uz primjenu morfoloških, citokemijskih i morfometrijskih metoda, u preoperacijskoj identifikaciji tumora DŽ, te da pojedini morfometrijski pokazatelji jezgre i AgNOR-a mogu utjecati na izbor bolesnika koji bi bili kandidati za minimalni invazivni ili radikalni kirurški zahvat

9. SUMMARY

CYTOLOGIC PREOPERATIVE DIFFERENTIATION OF PARATHYROID LESIONS

Introduction. Minimally invasive surgery is the method of choice in the management of hyperparathyroidism caused by parathyroid adenoma, whereas in case of parathyroid hyperplasia radical operative procedure is necessary to prevent disease relapse.

Material and methods. Sixty-seven parathyroid cytologic smears, preoperatively obtained by ultrasound-guided aspiration biopsy were analyzed. Fifty parathyroid cell nuclei *per* smear were analyzed including morphometric analysis and analysis of the nucleolar organizer region (AgNOR) properties using SFORM software (Vamstec). Preoperative ultrasonography, aspiration cytology, Grimelius' and AgNOR cytochemistry, and morphometry findings were compared with histopathology findings. Mann-Whitney U-test was employed to determine differences in the measured parameters. Correlations of parameters were determined by Spearman's correlation coefficient Rho (ρ).

Hypothesis. The aim of the study was to investigate morphological and cytochemical parameters differentiating parathyroid adenoma from parathyroid hyperplasia in cytologic smears in preoperative work-up of patients with hyperparathyroidism.

Results. Grimelius' cytochemistry can differentiate parathyroid cells and thyroid cells, but not parathyroid adenoma cells from parathyroid hyperplasia cells. Morphometric analysis showed statistically significantly higher values of nuclear size, area, circumference, minimal radius, convexity and width in parathyroid hyperplasia as compared with adenoma. Higher values of standard deviation were recorded in parathyroid hyperplasia *versus* parathyroid adenoma. When extrapolated to cell morphology, greater nuclear heterogeneity and size diversity was found in hyperplasia as compared with

adenoma. The nuclear form factor and nuclear elongation factor were almost equal in both groups, pointing to the uniformity of nuclear shape in both groups. Comparison of the AgNOR number with the parameters of nuclear size and shape did not yield significant correlation. Morphometric measurement revealed a significantly greater AgNOR area and heterogeneity in hyperplasia as compared with adenoma. Comparison of AgNOR area and nuclear size parameters yielded significant correlation. The cells with greater AgNOR area showed higher values of the nuclear size parameters in hyperplasia than in adenoma. The overall area of all AgNORs did not correlate with the nuclear shape parameters. AgNOR classification according to their proliferation activity into individual AgNORs, AgNOR clusters and annular AgNORs was found to be irrelevant in differentiating parathyroid adenoma from parathyroid hyperplasia.

Conclusion. Study results pointed to the justifiable utilization of cytodiagnosis, along with morphological, cytochemical and morphometric methods, in preoperative identification of parathyroid gland tumors. Particular nuclear and AgNOR morphometric parameters can influence patient selection as candidates for minimally invasive or radical surgery.

10. LITERATURA

1. Sandström I. On a new gland in man and several animals. Ups Läharef Förn 1880;15:441-71.
2. Roth SI. Pathology of the parathyroids in hyperparathyroidism. Arch Path 1962;73:495-510.
3. Rosai J. Parathyroid glands. In: Rosai J. Ackerman's Surgical Pathology. 9th ed. Oxford: Elsevier, 2004: 595-614.
4. Apel RL, Asa S. The Parathyroid Glands. In: LiVolsi VA. Endocrine Pathology. Philadelphia: Churchill Livingstone, 2002:103-47.
5. Kumar V, Abbas A. Parathyroid glands. In: Kumar V, Fausto N, Abbas A. Robins & Cotran Pathologic Basis of Disease. 7th ed. Philadelphia:Saunders Elsevier, 2004:1183-1225.
6. Duančić V. Epitelna tjelešca. U: Duančić V. Osnove embriologije čovjeka: za studente opće medicine i stomatologije. Beograd-Zagreb: Medicinska knjiga, 1983:128-9.
7. Grimelius L, Bondeson L. Histopathological diagnosis of parathyroid diseases. Pathol Res Pract 1995;191:353-65.
8. Duančić V, Posinovec J. Endokrine žlijezde. U: Duančić V, Posinovec J. Osnove histologije čovjeka. Beograd-Zagreb: Medicinska knjiga, 1983:268-70.
9. Bell WC. Surgical pathology of the parathyroid glands. In: Chhieng DC, Siegal GP (ed). Updates in diagnostic pathology. New York: Springer Science+Business Media, 2005:1-9.
10. Clark OH, Gooding GA, Ljung BM. Locating a parathyroid adenoma by ultrasonography and aspiration biopsy cytology. West J Med 1981;135:154-8.

11. Halbauer M, Šarčević B, Tomić Brzac H. Doštitne žlijezde. U: Šarčević B, Halbauer M, Tomić Brzac H. Citološko-patohistološki atlas bolesti štitne žlijezde i doštitnih žlijezda s ultrazvučnim slikama. Zagreb: Nakladni zavod Globus, 2000:185-229.
12. Šarčević B. Patologija doštitne žlijezde. U: Dijagnostika i liječenje bolesti doštitnih žlijezda. Poslijediplomski tečaj obnove znanja. Zagreb: Medicinski fakultet Sveučilišta u Zagrebu, 2002:35-8.
13. Cotran RS, Kumar V, Collins T. Parathyroid glands. In: Kumar V, Abbas A. Robbins' pathologic basis of disease. Philadelphia:WB Saunders, 1999:1147-51.
14. Junqueira LC, Carneiro J. Epitelna tjelešca. U: Bradamante Ž, Kostović-Knežević LJ (ur.) Osnove histologije: udžbenik i atlas prema desetome američkom izdanju. Zagreb: Školska knjiga, 2005:428-9.
15. Lundgren E, Ridentfelt P, Akerström G, Ljunghall S, Rastad J. Parathyroid Tissue in Normocalcemic and Hypercalcemic Primary Hyperparathyroidism Recruited by Health Screening. World J Surg 1996;20:727-35.
16. Bibbo M. The Cell: Basic Structure and Function. In: Bibbo M. Comprehensive Cytopathology. Philadelphia: WB Saunders, 1991:3-13.
17. Grimellius L, Akerström G, Johansson H, Bergström R. Anatomy and histopathology of human parathyroid glands. Pathol Annu 1981;16:1-24.
18. Schwartz MR. Pathology of thyroid and parathyroid glands. Otolaryngol Clin North Am 1990;23:175-215.
19. Nilsson O. Studies on the ultrastructure of the human parathyroid glands in various pathological conditions. Acta Pathol Microbiol Scand 1977;(suppl. 263):1-88.
20. Pavlović D. Metabolizam parathormona, parathormonu sličnog peptida, kalcitonina i vitamina D. U: Dijagnostika i liječenje bolesti doštitnih

žlijezda. Poslijediplomski tečaj obnove znanja. Zagreb: Medicinski fakultet Sveučilišta u Zagrebu, Zagreb, 2002:7-10.

21. Koršić M. Metabolizam minerala i skelet. U: Vrhovac B i sur. Interna medicina. Zagreb: Naklada Ljevak, 2003:1429-61.
22. Vitezić-Misjak M. Dijagnostičke metode. U: Vrhovac B i sur. Interna medicina. Zagreb: Naklada Ljevak, 2003:1431-3.
23. Kruse A, Beige J. Hyperparathyroidism - new aspects. Ther Umsch 2007;64:265-9.
24. Tomić Brzac H, Pavlović D, Halbauer M, Pasini J. Parathyroid sonography in secondary hyperparathyroidism: correlation with clinical findings. Nephrol Dial Transplant 1989;4:45-50.
25. Grimelius L, Johansson H. Pathology of parathyroid tumors. Semin Surg Oncol 1997;13:142-54.
26. Halbauer M. Citomorfološka studija patološki promijenjenih doštitinih žlijezda: doktorska disertacija. Zagreb: Medicinski fakultet Sveučilišta u Zagrebu, 1992.
27. DeLellis RA, Lloyd VR, Heitz PU, Eng C. Tumors of the Thyroid and Parathyroid. In: DeLellis RA, Lloyd VR, Heitz PU, Eng C (ed.). Pathology and Genetics Tumors of Endocrine Organs (IARC WHO Classification of Tumours). Lyon: IARC Press, 2004:49-133.
28. Sahin A, Robinson RA. Papillae formation in parathyroid adenoma. A source of possible diagnostic error. Arch Pathol Lab Med 1988;112:99-100.
29. Tominaga Y, Tanaka Y, Sato K, Nagasaka T, Takagi H. Hystopathology, pathophysiology, and indications for surgical treatment of renal hyperparathyroidism. Semin Surg Oncol 1997;13:78-86.

30. Akerström G, Grimellius L, Johansson H, Pertoft H, Lundqvist H. Estimation of the parathyroid parenchymal cell mass by density gradients. *Am J Pathol* 1980;99:685-94.
31. Tominaga Y, Kohara S, Namii Y, Nagasaka T, Haba T, Uchida K, Numano M, Tanaka Y, Takagi H. Clonal analysis of nodular parathyroid hyperplasia in renal hyperparathyroidism. *World J Surg* 1996;20:744-52.
32. de la Garza S, Flores de la Garza E, Hernández Batres F. Functional parathyroid carcinoma. Cytology, hystology, and ultrastructure of a case. *Diagn Cytopathol* 1985;1:232-5.
33. Clark OH, Okerlund MD, Moss AA, Stark D, Norman D, Newton TH, Duh QY, Arnaud CD, Harris S, Gooding GA. Localization studies in patients with persistent or recurrent hyperparathyroidism. *Surgery* 1985;98:1083-94.
34. Solbiati L, Montali G, Croce F, Bellotti E, Giangrande A, Ravetto C. Parathyroid tumors detected by fine-needle aspiration biopsy under ultrasonic guidance. *Radiology* 1983;148:793-7.
35. Mincione GP, Borrelli D, Cicchi P, Ipponi PL, Fiorini A. Fine needle aspiration cytology of parathyroid adenoma. A review of seven cases. *Acta Cytol* 1986;30:65-9.
36. Tomić Brzac H, Bence-Žigman Z, Dodig D. Ultrazvuk vratnih organa. IV. poslijediplomski tečaj trajnog usavršavanja liječnika I kategorije. Zagreb: Medicinski fakultet Sveučilišta u Zagrebu, Klinički zavod za nuklearnu medicinu i zaštitu od zračenja KBC Rebro, 2002.
37. Halbauer M, Črepinko I, Tomić Brzac H, Šimonović I. Fine needle aspiration cytology in the preoperative diagnosis of ultrasonically enlarged parathyroid glands. *Acta Cytol* 1991; 35:728-35.
38. Tomić Brzac H. Ehografske karakteristike povećanih doštitinih žlijezda u primarnom i sekundarnom hiperparatireoidizmu: doktorska disertacija. Zagreb: Medicinski fakultet Sveučilišta u Zagrebu, 1993.

39. Lloyd MN, Lees WR, Milroy EJ. Pre-operative localisation in primary hyperparathyroidism. *Clin Radiol* 1990;41:239-43.
40. Frasoldati A, Valcavi R. Challenges in neck ultrasonography: lymphadenopathy and parathyroid glands. *Endocr Pract* 2004;10:261-8.
41. Lieu D. Cytopathologist-performed ultrasound-guided fine-needle aspiration of parathyroid lesions. *Diagn Cytopathol* 2010;38:327-32.
42. Abraham D, Sharma PK, Bentz J, Gault PM, Neumayer L, McClain DA. Utility of ultrasound-guided fine-needle aspiration of parathyroid adenomas for localisation before minimally invasive parathyroidectomy. *Endocr Pract* 2007;13:333-7.
43. Abati A, Skarulis M, Shawker T, Solomon D. Ultrasound-guided fine-needle aspiration of parathyroid lesions: a morphological and immunocytochemical approach. *Hum Pathol* 1995; 26:338-43.
44. Lumachi F, Zucchetta P, Marzola MC, Boccagni P, Angelini F, Bui F, D'Amico DF, Favia G. Advantages of combined technetium-99m-sestamibi scintigraphy and high-resolution ultrasonography in parathyroid localization: comparative study in 91 patients with primary hyperparathyroidism. *Eur J Endocrinol* 2000;143:755-60.
45. Misjak M, Pavlović D, Petric V, Tomić Brzac H. *Dijagnostika i liječenje bolesti doštitinih žlijezda*. Zagreb: Klinička bolnica „Sestre milosrdnice“, 2005.
46. Karstrup S, Hegedüs L, Holm HH. Parathyroid ultrasonography in patient with primary hyperparathyroidism. *Dan Med Bull* 1988;35:583-5.
47. Abraham D, Sharma PK, Bentz J, Gault PM, Neumayer L, McClain DA. Utility of ultrasound-guided fine-needle aspiration of parathyroid adenomas for localization before minimally invasive parathyroidectomy. *Endocr Pract* 2007;13:333-7.

48. Hamidi S, Hedayat A, Esfahanian F, Kamalian N. Distribution of solitary parathyroid adenoma over the parathyroid glands and its surgical management. *J Coll Physicians Surg Pak* 2007;17:619-21.
49. Agarwal AM, Bentz JS, Hungerford R, Abraham D. Parathyroid fine-needle aspiration cytology in the evaluation of parathyroid adenoma: cytologic findings from 53 patients. *Diagn Cytopathol* 2009;37:407-10.
50. Gooding GAW, Duh QY. Primary hyperparathyroidism: functioning hemorrhagic parathyroid cyst. *J Clin Ultrasound* 1997;25:82-4.
51. Layfield LJ. Fine needle aspiration cytology of cystic parathyroid lesions. A cytomorphologic overlap with cystic lesions of the thyroid. *Acta Cytol* 1991;35:447-450.
52. Bondeson AG, Bondeson L, Ljungberg O. Chronic parathyroiditis associated with parathyroid hyperplasia and hyperparathyroidism. *Am J Surg Pathol* 1984;8:211-5.
53. Chetty R, Forder MD. Parathyroiditis associated with hyperparathyroidism and branchial cysts. *Am J Clin Pathol* 1991;96:348-50.
54. Friedman M, Shimaoka K, Lopez CA, Shedd DP. Parathyroid adenoma diagnosed as papillary carcinoma of thyroid on needle aspiration smears. *Acta Cytol* 1983;27:337-40.
55. Löwhagen T, Sprenger E. Cytologic presentation of thyroid tumors in aspiration biopsy smear. A review of 60 cases. *Acta Cytol* 1974;18:192-7.
56. Sawady J, Mendelsohn G, Sirota RL, Taxy JB. The intrathyroidal hyperfunctioning parathyroid gland. *Mod Pathol* 1989;2:652-7.
57. Ing SW, Pelliteri PK. Diagnostic fine-needle aspiration biopsy of an intrathyroidal parathyroid gland and subsequent eucalcemia in a patient with primary hyperparathyroidism. *Endocr Pract* 2008;14:80-6.

58. Solbiati L, Osti V, Cova L, Tonolini M. Ultrasound of thyroid, parathyroid glands and neck lymph nodes. *Eur Radiol* 2001;11:2411-24.
59. Karstrup S, Glenthoj A, Torp-Pedersen S, Nielsen L, Hegedüs L. Ultrasonically guided fine-needle biopsy for histological sampling of suspect parathyroid tissue. *Br J Radiol* 1986; 59:507-9.
60. Liu F, Gnepp DR, Pisharodi LR. Fine needle aspiration of parathyroid lesions. *Acta Cytol* 2004;48:133-6.
61. Sacks BA, Pallota JA, Cole A, Hurwitz J. Diagnosis of parathyroid adenomas: efficacy of measuring parathormone levels in needle aspirates of cervical masses. *AJR Am J Roentgenol* 1994;163:1223-6.
62. Knežević-Obad A, Tomić-Brzac H, Žarković K, Dodig D, Knežević Štromar I. Diagnostic pitfalls in parathyroid gland cytology. *Coll Antropol* 2010;34:25-9.
63. Davney DD, Glant MD, Berger EK. Parathyroid cytopathology. *Diagn Cytopathol* 1986; 2:76-80.
64. Banek T, Banek L, Pezerović-Panijan R. Morphology of healthy human parathyroid glands in cytologic smears. *Acta Cytol* 2005;49:627-33.
65. Winkler B, Gooding GA, Montgomery CK, Clark OH, Arnaud C. Immunoperoxidase confirmation parathyroid origin of ultrasound-guided fine needle aspirates of the parathyroid glands. *Acta Cytol* 1987;31:40-4.
66. Gooding GA, Clark OH, Stark DD, Moss AA, Montgomery CK. Parathyroid aspiration biopsy under ultrasound guidance in the postoperative hyperparathyroid patient. *Radiology* 1985;155:193-6.
67. Grimelius L, Wilander E. Silver stains in the study of endocrine cells of the gut and pancreas. *Invest Cell Pathol* 1980;3:3-12.

68. O'Connor DT, Burton D, Deftos LJ. Immunoreactive human chromogranin A in diverse polypeptide hormone producing human tumors and normal endocrine tissues. *J Clin Endocrinol Metab* 1983;57:1084-6.
69. DeLellis RA, Shin SJ. Immunohistology of Endocrine Tumors. In: Dabbs JD. *Diagnostic immunohistochemistry*. Philadelphia: Churchill Livingstone, 2006: 261-90.
70. Clark G. The Grimelius argyrophil reaction. In: Clark G. (ed). *Staining procedures*. Baltimore: Williams & Wilkins, 1981:236-7.
71. Machevsky AM, Erler BS. Morphometry in pathology. In: Machevsky AM. (ed). *Image Analysis. A Primer for Pathologists*. New York: Raven Press, 1994:125-180.
72. Abbona GC, Papotti M, Gasparri G, Bussolati G. Proliferative activity in parathyroid tumors as detected by Ki-67 immunostaining. *Hum Pathol* 1995;26:135-8.
73. Bartels PH, Thompson D, Koss LG. Digital analysis of cells and tissues. In: Koss LG. *Diagnostic cytopathology and its histopathologic bases*. Philadelphia: Lippincott Williams & Wilkins, 2006:1682-1708.
74. Egan MJ, Crocker J. Nucleolar organiser regions in pathology. *Br J Cancer* 1992;65:1-7.
75. Kardum-Skelin I. Morfometrijski i kinetički parametri kao dijagnostički i prognostički čimbenici leukemijskih oblika kroničnih limfoproliferativnih bolesti: doktorska disertacija. Zagreb: Medicinski fakultet Sveučilšta u Zagrebu, 2008.
76. Van Diest PJ, Baak JPA. Morphometry. In: Bibbo M. *Comprehensive cytopathology*. Philadelphia: WB Saunders, 1991:946-64.
77. Crocker J, Jones EL, Curran RC. A comparative study of nuclear form factor, area and diameter in non-Hodgkin's lymphomas and reactive lymph nodes. *J Clin Pathol* 1983;36: 298-302.

78. Gunia S, Mai PA, Koch S. Digital image analysis of mean AgNOR area objectively discriminates between reactive plasmacytosis and multiple myeloma in cytologic smears from bone marrow aspirates. *Pathobiology* 2008;75:306-11.
79. Giuffré G, Caruso RA, Barresi G, Tuccari G. Prognostic significance of standardised AgNOR analysis in early and advanced gastric carcinomas. *Virchows Arch* 1998;433:261-6.
80. Ploton D. Structure and molecular organization of the nucleolus. *Zentralbl Pathol* 1994; 140:3-6.
81. Olert J, Sawatzki G, Kling H, Gebauer J. Cytological and histochemical studies on the mechanism of the selective silver staining of nucleolus organizer regions (NORs). *Histochemistry* 1979;60:91-9.
82. Derenzini M, Treré D. AgNOR proteins as a parameter of the rapidity of cell proliferation. *Zentralbl Pathol* 1994;140:7-10.
83. Derenzini M, Pession A, Treré D. Quantity of nuclear silver-stained proteins is related to proliferating activity in cancer cells. *Lab Invest* 1990;63:137-40.
84. Mahovlić V, Audy-Jurković S, Ovanin Rakić A, Bilušić M, Veldić M, Babić D, Božikov J, Danilović Ž. Digital image analysis of silver-stained nucleolar organizer region - associated proteins in endometrial cytologic samples. *Anal Quant Cytol Histol* 1999;21:47-53.
85. Barsotti P, Ascoli V, Nardi F, Marinozzi V. Silver staining of interphase nucleolar organizer regions in cytologic smears previously stained by the Papanicolau and May-Grünvald-Giemsa techniques. *Diagn Cytopathol* 1990;6:289-96.
86. Crocker J, Boldy DA, Egan MJ. How should we count AgNORS? Proposal for a standardized approach. *J Pathol* 1989;158:185-8.
87. Smith PJ, Skilbeck N, Harrison A, Crocker J. The effect of a series of fixatives on the AgNOR technique. *J Pathol* 1988;155:109-12.

88. Derenzini M, Romagnoli T, Ceccarelli C, Eusebi V. Fixatives and silver stainability of NOR proteins at the light microscopic level. *J Histochem Cytochem* 1988;36:1453-4.
89. Rüschoff J, Plate KH, Contractor H, Kern S, Zimmermann R, Thomas C. Evaluation of nucleolar organizer regions (NORs) by automatic image analysis: a contribution to standardization. *J Pathol* 1990;161:113-8.
90. Weeks SC, Beroukas D, Jarvis LR, Whitehead R. Video image analysis of AgNOR distribution in the normal and adenomatous colorectum. *J Pathol* 1992;166:139-45.
91. Munakata S, Hendricks JB. Morphometric analysis of AgNORs in imprints and sections from non-Hodgkin lymphomas. An approach to standardization. *Anal Quant Cytol Histol* 1993;15:329-34.
92. Cardillo MR. AgNOR technique in fine needle aspiration cytology of salivary gland masses. *Acta Cytol* 1992;36:147-51.
93. Crocker J, Nar P. Nucleolar organizer regions in lymphomas. *J Pathol* 1987;151:111-8.
94. Allen JP, Gallimore AP. Nucleolar organizer regions in benign and malignant glandular lesions of the cervix. *J Pathol* 1992;166:153-6.
95. Aubele M, Biesterfeld S, Derenzini M, Hufnagl P, Martin H, Ofner D, Ploton D, Rüschoff J. Guidelines of AgNOR quantitation. Committee on AgNOR Quantitation within European Society of Pathology. *Zentralbl Pathol* 1994;140:107-8.
96. Hufnagl P, Guski H, Schulz HJ. Measuring of AgNORs using image analysis. *Zentralbl Pathol* 1994;140:31-5.
97. Tuccari G, Abbona GC, Giuffré G, Papotti M, Gasparri G, Barresi G, Bussolati G. AgNOR quanti as a prognostic tool in hyperplastic and neoplastic parathyroid glands. *Virchows Arch* 2000;437:298-303.

98. Abbona GC, Papotti M, Gasparri G, Bussolati G. Recurrence in parathyroid hyperplasias owing to secondary hyperparathyroidism is predicted by morphological patterns and proliferative activity values. *Endocr Pathol* 1996;7:55-61.
99. Kanematsu E, Matsui H, Deguchi T, Yamamoto O, Korematsu M, Kobayashi A, Nezasa SI, Yamamoto N, Takeuchi T, Tanaka T, Kawada Y. Significance of AgNOR counts for distinguishing carcinoma from adenoma and hyperplasia in parathyroid gland. *Hum Pathol* 1997;28:421-7.
100. Boquist LL. Nucleolar organizer regions in normal, hyperplastic and neoplastic parathyroid glands. *Virchows Arch A Pathol Anat Histopathol* 1990;417:237-41.
101. Lieu D. Cytopathologist-performed ultrasound-guided fine-needle aspiration and core-needle biopsy: a prospective study of 500 consecutive cases. *Diagn Cytopathol* 2008;36:317-24.
102. Karvounaris DC, Symeonidis N, Triantafyllou A, Flaris N, Sakadamis A. Ectopic parathyroid adenoma located inside the hypoglossal nerve. *Head Neck* 2010;32:1273-6.
103. Pawlik TM, Richards M, Giordano TJ, Burney R, Thompson N. Identification and management of intravagal parathyroid adenoma. *World J Surg* 2001;25:419-23.
104. Masuda T, Tezuka F, Konno H, Togashi A, Itoh Y, Sugawara T. Intraoperative imprint cytology of the thyroid gland with computer-assisted morphometric analysis of cell clusters. *Anal Quant Cytol Histol* 1988;10:294-8.
105. Bondeson L, Bondeson AG, Lindholm K, Ljungberg O, Tibblin S. Morphometric studies on nuclei in smears of fine needle aspirates from oxyphilic tumors of thyroid. *Acta Cytol* 1983;27:437-40.

106. Fu YS, Ferenczy A, Huang I, Gelfand MM. Digital imaging analysis of normal, hyperplastic and malignant endometrial cells in endometrial brushing samples. *Anal Quant Cytol Histol* 1988;10:139-49.
107. Matsushita H. Different responses between the upper and the lower parathyroid gland in a state of secondary hyperfunction. A study on chronic renal failure by morphometry and nuclear DNA analysis. *Virchows Arch A Pathol Anat Histopathol* 1989;414:331-7.
108. Iwasaki A, Shan L, Kawano I, Nakamura M, Utsuno H, Kobayashi A, Kuma K, Kakudo K. Quantitative analysis of stromal fat content of human parathyroid glands associated with thyroid diseases using computer image analysis. *Pathol Int* 1995;45:483-6.
109. Grimelius L, Akerström G, Johansson H, Lundqvist H. Estimation of parenchymal cell content of human parathyroid glands using the image analyzing computer technique. *Am J Pathol* 1978;93:793-800.
110. Fuštar-Preradović Lj, Halbauer M, Đanic D, Tomić Brzac H. Cytochemistry and imunocytochemistry in preoperative diagnosis hyperplastic and neoplastic parathyroid glands. *Acta Cytol* 2007;51(suppl. 2):345.
111. Tsai TH, Chang TC, Chiang CP. Nuclear area measurements of parathyroid adenoma, parathyroid hyperplasia and thyroid follicular adenoma. A comparison. *Anal Quant Cytol Histol* 1997;19:45-8.
112. Suja JA, Hernandez-Verdun D. The AgNOR proteins present a crescent-shaped distribution at the secondary constrictions of metaphase PtK1 chromosomes. *Cytogenet Cell Genet* 1996;75:155-8.
113. Treré D, Farabegoli F, Cancellieri A, Ceccarelli C, Eusebi V, Derenzini M. AgNOR area in interphase nuclei of human tumours correlates with the proliferative activity evaluated by bromodeoxyuridine labelling and Ki-67 immunostaining. *J Pathol* 1991;165:53-9.

114. Mourad WA, Pugh WC, Huh YO, Keating MJ. Cell kinetic analysis of interleukin-2 receptor-tested chronic lymphocytic leukemia using the AgNOR silver stain. *Am J Clin Pathol* 1994;101:300-4.
115. Versa-Ostojić D, Stanković T, Stemberger-Papić S, Vrdoljak-Mozetic D, Manestar M, Krasević M. Nuclear morphometry and AgNOR quantification: computerized image analysis on ovarian mucinous tumor imprints. *Anal Quant Cytol Histol*. 2008;30(3):160-8.

11. ŽIVOTOPIS

Rođena sam 4. studenog 1963. godine u Slavonskom Brodu. Osnovnu i srednju medicinsku školu završila sam u Slavonskom Brodu. Diplomirala sam 1988. godine na Medicinskom fakultetu Sveučilišta u Novom Sadu, a pripravnički staž obavila u Medicinskom centru u Slavonskom Brodu. Od 1989. do 1995. godine bila sam zaposlena u ordinaciji opće medicine Doma zdravlja Đure Đakovića. Od 1995. godine zaposlena sam u Općoj bolnici Dr. Josipa Benčevića u Slavonskom Brodu na Odjelu za unutarnje bolesti, a od 2003. godine do danas u Službi za patologiju i citologiju u Općoj bolnici Dr. Josipa Benčevića u Slavonskom Brodu. Specijalistički ispit iz kliničke citologije položila sam 1999. godine. Nakon povratka sa specijalizacije uvela sam citokemijske i imunocitokemijske metode u rad citološkog laboratorija.

1997. godine završila sam poslijediplomski studij iz kliničke citologije na Medicinskom fakultetu Sveučilišta u Zagrebu, a 2003. godine doktorski poslijediplomski studij Biomedicina i zdravstvo na Medicinskom fakultetu Sveučilišta u Zagrebu.

Poslijediplomski tečaj trajnog usavršavanja liječnika I kategorije Ultrazvuk vratnih organa završila sam 2002. godine na Medicinskom fakultetu sveučilišta u Zagrebu i Kliničkom zavodu za nuklearnu medicinu i zaštitu od zračenja KBC Zagreb, te nakon povratka uvela ultrazvučnu metodu i ultrazvučno vođenu punkciju vratnih organa u rad Citološkog laboratorija u Općoj bolnici Dr. Josipa Benčevića u Slavonskom Brodu. 2002. godine završila sam poslijediplomski tečaj obnove znanja Dijagnostika i liječenje bolesti paratireoidnih žlijezda na Medicinskom fakultetu sveučilišta u Zagrebu. Početkom 2010. godine nakon studijskog boravka u Klinici za citologiju i citometriju KBC Dubrava uvela sam prijeoperacijsko markiranje tumora dojke, glave i vrata, a zajedno sa djelatnicima službe za radiologiju uvela sam punkciju dojke pod kontrolom mamografa u Općoj bolnici Dr. Josipa Benčevića u Slavonskom Brodu.

Član sam Hrvatskog liječničkog zbora (HLZ) od 1988. godine, a od 2009. do 2014. godine sam član upravnog odbora podružnice Slavonski

Brod. Od 1995. godine sam član Hrvatskog društva za kliničku citologiju u čijem sam upravnom odboru. Redoviti sam član Hrvatske liječničke komore, Hrvatskog senološkog društva, Hrvatskog onkološkog društva, Hrvatskog društva za štitnjaču, Hrvatskog društva za primjenu ultrazvuka u medicini i biologiji, te Hrvatskog društva za tumore glave i vrata. Također sam član Hrvatske lige protiv raka, a od 2015. godine dopredsjednica sam Hrvatske lige protiv raka županijske lige Slavonski Brod, član sam ženskog Lions kluba Brođanka, a u 2015. - 2016. lions godini sam bila predsjednica kluba.

Uže područje rada je ultrazvuk i citologija tumora glave i vrata, doštitnih žlijezda, štitnjače i imunocitologija.

Sudjelovala sam na više inozemnih i domaćih kongresa, tečaja, simpozija i stručnih sastanaka s usmenim izlaganjima i poster prezentacijama, te publicirala više radova iz područja kliničke citologije. Održala sam više javnozdravstvenih predavanja o problemima vezanim za prevenciju i ranu dijagnozu tumora, na fakultetima i školama, te sudjelovala u više televizijskih i radio emisija. Dobitnica sam nekoliko nagrada i priznanja za svoj znanstveni i humanitarni rad.

Osobni podaci: Udata, suprug Nenad Fuštar dipl. ecc. i sin Boris Fuštar mag. ing. aedif. student druge godine poslijediplomskog doktorskog studija Građevinskog fakulteta u Zagrebu.