

Značenje jednofotonske emisijske tomografije i kompjuterizirane tomografije u otkrivanju limfnog čvora "čuvara" u bolesnika s karcinomom dojke i malignim melanomom

Mutvar, Andrea

Doctoral thesis / Disertacija

2017

Degree Grantor / Ustanova koja je dodijelila akademski / stručni stupanj: **University of Zagreb, School of Medicine / Sveučilište u Zagrebu, Medicinski fakultet**

Permanent link / Trajna poveznica: <https://urn.nsk.hr/urn:nbn:hr:105:216806>

Rights / Prava: [In copyright](#)/[Zaštićeno autorskim pravom.](#)

Download date / Datum preuzimanja: **2024-07-23**



Repository / Repozitorij:

[Dr Med - University of Zagreb School of Medicine Digital Repository](#)



**SVEUČILIŠTE U ZAGREBU
MEDICINSKI FAKULTET**

Andrea Mutvar

**Značenje jednofotonske emisijske
tomografije i kompjuterizirane
tomografije u otkrivanju limfnog čvora
„čuvara” u bolesnika s karcinomom
dojke i malignim melanomom**

DISERTACIJA



Zagreb, 2017.

**SVEUČILIŠTE U ZAGREBU
MEDICINSKI FAKULTET**

Andrea Mutvar

**Značenje jednofotonske emisijske
tomografije i kompjuterizirane
tomografije u otkrivanju limfnog čvora
„čuvara” u bolesnika s karcinomom
dojke i malignim melanomom**

DISERTACIJA

Zagreb, 2017.

Disertacija je izrađena u Kliničkom zavodu za nuklearnu medicinu i zaštitu od zračenja Kliničkog bolničkog centra Zagreb.

Voditelj rada: prof. dr. sc. Dražen Huić

Zahvaljujem svojem mentoru prof. dr. sc. Draženu Huiću na pomoći i potpori u provođenju ovoga istraživanja.

Zahvaljujem svim kolegama koji su mi pomogli tijekom istraživanja:

prim. dr. sc. Gordana Horvatić Herceg

doc. dr. sc. Sanja Kusačić Kuna

dr. sc. Darko Grošev

ing. Marijan Žuvić

prof. dr. sc. Lajos Szirovicza

Hvala i svim ostalim kolegama, suradnicima i prijateljima.

Na kraju zahvaljujem svojoj obitelji na strpljenju i razumijevanju tijekom izrade doktorske disertacije te na pomoći i potpori koju su mi pružili. Ovu disertaciju posvećujem svojoj djeci Lovri, Jakovu i Mari.

SADRŽAJ

1. UVOD	1
1.1. Sentinel limfni čvor	2
1.2. Limfoscintigrafija i obilježavanje sentinel limfnog čvora	5
1.2.1. Radiofarmak i aplikacija	5
1.2.2. Limfoscintigrafija	7
1.2.2.1. Dinamička scintigrafija	7
1.2.2.2. Statička scintigrafija	9
1.3. Građa limfnih žila i limfnih čvorova	10
1.3.1. Građa limfnih žila	10
1.3.2. Građa limfnih čvorova	11
1.4. Melanom	13
1.4.1. Limfna drenaža kože	18
1.4.2. Tehnika aplikacije radiofarmaka i limfoscintigrafija u bolesnika s malignim melanomom kože	19
1.5. Karcinom dojke	22
1.5.1. Limfna drenaža dojke	26
1.5.2. Tehnika aplikacije radiofarmaka i limfoscintigrafija u bolesnica s karcinomom dojke	27
1.6. Tehnika snimanja bolesnika	30
1.6.1. Planarna scintigrafija – prednosti i nedostaci	30
1.6.2. Jednofotonska emisijska tomografija i kompjuterizirana tomografija (SPECT/CT)	32
2. HIPOTEZA	34
3. CILJEVI ISTRAŽIVANJA	36
4. ISPITANICI I METODE	38
4.1. Ispitanici	39
3.1.1. Maligni melanom	39
3.1.2. Karcinom dojke	40
4.2. Metode	40
4.2.1. Radiofarmak	40
4.2.2. Tehnika aplikacije radiofarmaka i postupak s bolesnikom	40
3.2.2.1. Melanom	40
3.2.2.2. Karcinom dojke	42
4.2.3. Gama-kamera	43
4.2.4. Gama-sonda	45
4.2.5. Kirurški postupak i biopsija sentinel čvora	46
4.2.6. Patohistološka analiza sentinel čvora	48
4.3. Obrada podataka	54

5. REZULTATI	55
5.1. MELANOM	56
5.1.1. Antropometrijske karakteristike	56
5.1.2. Karakteristike primarnog tumora - melanom	56
5.1.3. Podaci o radiofarmaku	59
5.1.4. Snimanje ispitanika	60
5.1.5. Broj sentinel čvorova	60
5.1.6. Broj sentinel čvorova po regijama drenaže	61
5.1.7. Ispitanici sa sentinel čvorovima izvan uobičajenih regija drenaže	71
5.1.8. Patohistološka dijagnoza sentinel čvorova	71
5.1.9. Praćenje bolesnika	72
5.2. KARCINOM DOJKE	74
5.2.1. Antropometrijske karakteristike	74
5.2.2. Karakteristike primarnog tumora – karcinom dojke	74
5.2.3. Podaci o radiofarmaku i načinu aplikacije	76
5.2.4. Snimanje ispitanica	77
5.2.5. Broj sentinel čvorova	77
5.2.6. Ispitanice sa sentinel čvorovima u aksilarnoj regiji	79
5.2.7. Ispitanice sa sentinel čvorovima izvan aksilarne regije	81
5.2.8. Patohistološka dijagnoza sentinel čvorova	84
5.2.9. Praćenje bolenika	86
6. RASPRAVA	87
6.1. Melanom	89
6.2. Karcinom dojke	106
7. ZAKLJUČCI	123
8. SAŽETAK	126
9. TITLE AND SUMMARY	128
10. LITERATURA	130
11. ŽIVOTOPIS	139

POPIS OZNAKA I KRATICA

^{99m}Tc – radioaktivni izotop tehnećija – tehnećij 99m (engl. *technetium 99m*)

A-O – prednja kosa projekcija (engl. *anterior oblique*)

A-P – antero-posteriorna projekcija (engl. *anterior-posterior*)

AJCC – Američka združena komisija za rak (American Joint Committee on Cancer)

ASCO – Američko društvo kliničkih onkologa (American Society of Clinical Oncology)

CT – kompjuterizirana tomografija (engl. *computed tomography*)

DCIS – duktalni karcinom *in situ* (engl. *ductal carcinoma in situ*)

IAEA – Međunarodna agencija za atomsku energiju (International Atomic Energy Agency)

IHC – imunohistokemijska analiza tkiva (engl. *immunohistochemistry*)

IMT – indeks mase tijela (engl. *body mass index*)

L – lateralna projekcija (engl. *lateral*)

MR – magnetska rezonancija (engl. *magnetic resonance*)

N0M0 – klinički stadij bolesti u kojem nema znakova širenja bolesti u limfne čvorove ni udaljena mjesta (engl. *clinical stage of tumor according to TNM classification; Node-Metastasis*)

PA – postero-anteriorna projekcija (engl. *posterior-anterior*)

PET – pozitronska emisijska tomografija (engl. *positron emission tomography*)

PET/CT – pozitronska emisijska tomografija i kompjuterizirana tomografija (engl. *positron emission tomography and computed tomography*)

p. i. – poslije injekcije (engl. *post injection*)

SLČ – sentinel limfni čvor ili limfni čvor „čuvar” (engl. *sentinel lymph node*)

SPECT – jednofotonska emisijska tomografija (engl. *single photon emission tomography*)

SPECT/CT – jednofotonska emisijska tomografija i kompjuterizirana tomografija (engl. *single photon emission tomography and computed tomography*)

SZO – Svjetska zdravstvena organizacija (World Health Organization)

T_{1/2} – poluvrijeme raspada (engl. *half time*)

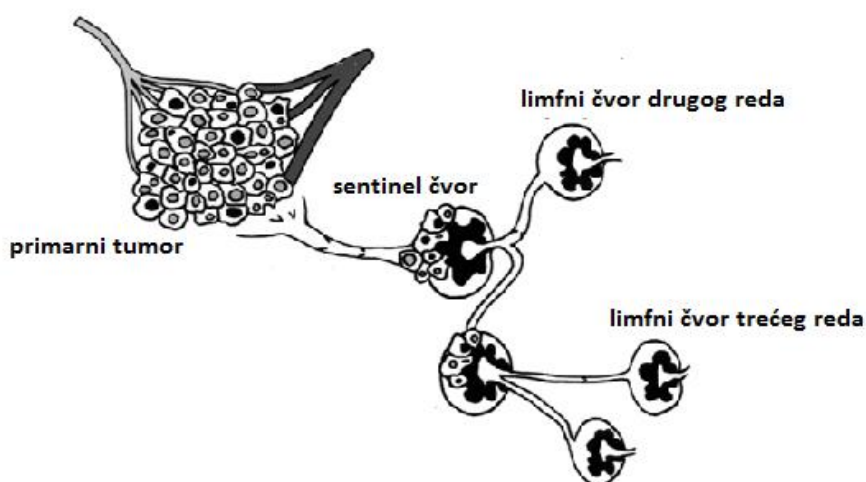
TNM – sustav klasifikacije proširenosti malignih tumora; veličina primarnog tumora T; proširenost bolesti u limfne čvorove N; prisutnost metastaza M (engl. *TNM cancer classification; Tumor-Node-Metastasis*)

UZV – ultrazvuk (engl. *ultrasound*)

1. UVOD

1.1. SENTINEL LIMFNI ČVOR

Sentinel limfni čvor (engl. *sentinel lymph node*) ili limfni čvor „čuvar” definira se kao prvi limfni čvor na limfnom putu od područja tumora prema regionalnim limfnim čvorovima (1). Pretpostavlja se da limfa iz područja tumora dolazi do limfnih čvorova određenim redoslijedom. Limfa se izravno drenira samo u manji broj limfnih čvorova, to su sentinel limfni čvorovi (SLČ), a tek onda u ostale regionalne limfne čvorove drugog i trećeg reda (1-6) (slika 1). Sentinel čvor ne mora biti limfni čvor najbliži tumoru (7, 8). Sentinel čvor može biti samo jedan limfni čvor ili ih može biti nekoliko u jednom ili više drenažnih područja nekog tumora (7, 9).



Slika 1.

Shematski prikaz koncepta sentinel limfnog čvora. Limfa iz područja tumora dolazi izravno u sentinel čvor/čvorove, a tek potom u limfne čvorove drugog pa zatim trećeg reda (2).

Biopsija i patohistološka analiza sentinel limfnog čvora imaju važnu ulogu u procjeni proširenosti malignih bolesti u regionalne limfne čvorove jer se smatra da će tumori koji metastaziraju limfogeno prvo metastazirati u sentinel limfni čvor te ako u njemu nema tumorskih stanica, s velikom vjerojatnošću možemo reći da ih nema ni u ostalim regionalnim limfnim čvorovima. Ako u sentinel čvoru postoje tumorske stanice, moguće je da ćemo ih naći i u ostalim regionalnim limfnim čvorovima (1-3, 10-12).

Koncept sentinel čvora razvijao se tijekom nekoliko desetljeća. Prvi se put spominje šezdesetih godina 20. stoljeća kada su Gould i suradnici identificirali limfni čvor uz donji dio parotidne žlijezde koji je sadržavao metastaze u tri od pet bolesnika s malignim tumorima parotide. Zatim, 1977. godine, Cabanas je izvijestio da su tumorske stanice primarnog karcinoma penisa limfom drenirane u obližnji limfni čvor u pubičnoj regiji te da bolesnici kod kojih nisu nađene tumorske stanice u „sentinel čvoru” imaju znatno bolje petogodišnje preživljene (2, 11, 13). Obje studije definiraju „sentinel čvor” fiksnim anatomskim položajem.

Sentinel limfni čvor i njegovu kliničku važnost prvi je istražio i opisao Donald L. Morton sa suradnicima početkom 90-ih godina 20. stoljeća. U 223 bolesnika s malignim melanomom u području trupa, glave i vrata, odnosno u području koje može imati dvojnu i nepredvidljivu limfnu drenažu, koristeći se plavom bojom pokazao je da ona često ne odgovara fiksnim, anatomski definiranim područjima drenaže i može biti vrlo varijabilna te prema tome nepredvidiva kod pojedinog bolesnika (11, 14-16).

Alex i Krag sa suradnicima primijenili su ovu tehniku koristeći se radiokoloidnim česticama za otkrivanje sentinel čvora kako bi se mogao detektirati gama-sondom, a limfoscintigrafija je ubrzo postala važan dio ovog dijagnostičkog postupka (7, 17).

Ove rane studije osnova su za daljnji razvoj tehnike obilježavanja i biopsije sentinel čvora (11). Od tada pa do danas velik broj znanstvenika i stručnjaka u ovom području potvrdio je korist i uspješnost ove metode brojnim kliničkim studijama, od kojih su neke uključivale velik broj ispitanika (3, 10, 12, 18, 19).

Danas je detekcija i biopsija sentinel čvora dio standardnog postupka u procjeni proširenosti malignog melanoma i karcinoma dojke u regionalne limfne čvorove (12, 20-24) i jedina je dijagnostička metoda koja omogućuje ranu detekciju okultnih metastaza u regionalnim limfnim čvorovima (9, 10, 14, 25).

Ispituje se i kod drugih karcinoma koji metastaziraju limfogeno, kao što su primjerice karcinom prostate, penisa, ženskih spolnih organa te karcinomi glave i vrata (1, 9, 22). Metoda nema veću važnost kod tumora koji se šire prvenstveno hematogenim putem (1).

Prije upotrebe ove metode „zlatni standard” u procjeni proširenosti maligne bolesti u regionalne limfne čvorove bila je kompletna elektivna limfadenektomija, odnosno disekcija svih limfnih čvorova u pretpostavljenoj regiji drenaže primarnog tumora. Svi odstranjeni limfni čvorovi potom su zahtijevali patohistološku obradu, što je opsežan i vremenski zahtjevan posao pri čemu se ispituje samo mali dio svakog pojedinog limfnog čvora (14, 26).

Kompletna elektivna disekcija regionalnih limfnih čvorova ima relativno malu učinkovitosti u odnosu na znatan potencijalni morbiditet. Naime, samo manji udio bolesnika u ranoj fazi bolesti i s klinički negativnim regionalnim limfnim čvorovima, svega oko 20 %, imat će metastaze u regionalnim limfnim čvorovima. Istovremeno, oko 80 % bolesnika nepotrebno je izloženo ovom zahvatu i riziku mogućih akutnih i kroničnih komplikacija koje ovaj zahvat nosi, a bez dobrobiti za bolesnika i bez utjecaja na preživljenje (12, 14, 27, 28).

Biopsija sentinel limfnog čvora minimalno je invazivna dijagnostička metoda koja može zamijeniti kompletnu disekciju regionalnih limfnih čvorova jer pridonosi boljoj procjeni proširenosti maligne bolesti u regionalne limfne čvorove uz istovremeno manji rizik od mogućih poslijeoperacijskih komplikacija (1, 12, 19, 22, 24, 26, 29-31). Identifikacija i biopsija sentinel čvora, zbog znatno manjeg broja odstranjenih limfnih čvorova u odnosu na standardnu kompletnu disekciju (često samo jedan do dva limfna čvora koji su pod najvećim rizikom od metastaziranja primarnog tumora), omogućuje detaljnu patohistološku analizu, uključujući i imunohistokemijsku (IHC) analizu sentinel čvorova, te na taj način povećava pouzdanost i točnost rane dijagnoze proširenosti maligne bolesti u regionalne limfne čvorove (1, 9, 11, 21, 29).

Bolesnici kod kojih nisu nađene tumorske stanice u sentinel limfnom čvoru pošteđeni su kompletne limfadenektomije i potencijalnog morbiditeta povezanog s tim kirurškim zahvatom.

Čak i danas, u eri novih dijagnostičkih metoda i tehnologija koje nam omogućuju raniju i bolju dijagnostiku malignih bolesti, biopsija i patohistološka analiza sentinel limfnog čvora jedina je dovoljno pouzdana metoda u otkrivanju okultnih metastaza i mikrometastaza u regionalnim limfnim čvorovima prije nego što nastanu morfološkim metodama uočljive promjene (5, 9, 22, 32, 33).

Status limfnih čvorova u bolesnika s malignim bolestima jedan je od najvažnijih prognostičkih čimbenika za povrat bolesti i preživljenje bolesnika te glavni kriterij za donošenje odluke o adjuvantnoj terapiji u ranom stadiju bolesti (10, 19, 22, 23). Biopsija sentinel čvora pokazala se kao racionalan pristup za donošenje odluke o odabiru bolesnika koji bi mogli imati korist od kompletne disekcije regionalnih limfnih čvorova i primjene adjuvantne terapije (34).

Biopsija sentinel limfnog čvora multidisciplinarni je postupak koji zahtijeva blisku suradnju specijalista nuklearne medicine, kirurga i patologa koji imaju iskustva u izvođenju

ove pretrage kako bi se postigao što bolji rezultat. Cilj je ovog dijagnostičkog postupka odstranjivanje svih sentinel limfnih čvorova uz minimalni poslijeoperacijski morbiditet i točnu procjenu proširenosti bolesti na limfne čvorove (11, 19).

1.2. LIMFOSCINTIGRAFIJA I OBILJEŽAVANJE SENTINEL LIMFNOG ČVORA

Limfoscintigrafija sentinel čvora jest minimalno invazivna nuklearnomedicinska dijagnostička slikovna metoda koja nam prikazuje tijek radiofarmaka od područja primarnog tumora do limfnih čvorova koji dreniraju limfu iz područja tumora. U posljednja dva desetljeća, koliko se primjenjuje u kliničkoj praksi, postala je metoda izbora za prepoznavanje i lokalizaciju sentinel čvorova u oboljelih od malignog melanoma i karcinoma dojke s klinički negativnim limfnim čvorovima (12, 15-17).

Nakon aplikacije radiofarmaka u područje oko primarnog tumora ili ožiljka (ovisno o tome je li učinjena biopsija/ekscizija tumora) započinje snimanje bolesnika gama-kamerom koje traje određeno vrijeme i ponavlja se u određenim vremenskim razmacima do prikazivanja sentinel limfnog čvora. Način i vrijeme snimanja ovise o vrsti primarnog tumora, načinu aplikacije radiofarmaka i protokolu snimanja (35, 36).

Limfni čvor koji se prvi prikaže na scintigramima, odnosno u kojem se prvo uoči nakupljanje radiofarmaka, definira se kao sentinel limfni čvor. Ako se istovremeno prikaže nekoliko limfnih čvorova ili se oni prikažu u vrlo kratkom periodu, svi se smatraju sentinel čvorovima i potrebno ih je odstraniti. Sentinel čvor jest i svaki onaj limfni čvor koji se prvi prikaže u nekoj drugoj anatomske regiji odnosno drenažnom području (12).

1.2.1. RADIOFARMAK I APLIKACIJA

U ovom postupku radiofarmak treba osigurati vizualizaciju limfnog puta od mjesta aplikacije radiofarmaka do prvog limfnog čvora u određenoj regiji drenaže, odnosno nakupljanje i zadržavanje u tom limfnom čvoru određeno vrijeme do operacije, što nam omogućuje detekciju i identifikaciju sentinel čvora gama-sondom, predoperativno i intraoperativno, te njegovu biopsiju.

Radiofarmak se sastoji od molekula nosača i radioaktivnog izotopa nekog kemijskog elementa koji je vezan za nosač. Molekula nosača odgovorna je za raspodjelu radiofarmaka u tijelu, a uloga je radioaktivnog izotopa vizualizacija raspodjele nakupljanja radiofarmaka u tijelu s pomoću gama-kamere.

Zbog povoljnih slikovnih karakteristika, relativno niskoga radijacijskog opterećenja i povoljnog vremena poluraspada najčešće upotrebljavan radioizotop za dijagnostiku u nuklearnoj medicini jest tehnecij ^{99m}Tc .

Za scintigrafiju sentinel limfnog čvora upotrebljavaju se ^{99m}Tc pertehnetatom obilježene koloidne čestice.

Na tržištu su dostupni brojni radiofarmaci koji se smiju primjenjivati, a izbor jednog od njih najviše ovisi o dostupnosti i odobrenju državnih agencija te cijeni preparata. U Europi se najčešće upotrebljava ^{99m}Tc -Nanocoll, tehnecij pertehnetatom označene koloidne čestice albumina veličine 5 do 100 nm (oko 95 % čestica veličine je do 80 nm). Albumini se nalaze u obliku koloidnih otopina čestica različite veličine i najvažnija je razlika među pojedinim preparatima upravo veličina njihovih čestica. Razlikujemo pripravke s malim česticama do 10 ili 50 nm, one s česticama srednje veličine do 100 ili 200 nm te preparate s velikim česticama od 500 do 1000 nm ili veće. Treba napomenuti da se ni u jednom preparatu ne nalaze čestice iste veličine, nego se veličina čestica nalazi u određenom manjem ili većem rasponu, što je uvjetovano brojnim čimbenicima prije i tijekom pripreve radiofarmaka (2, 11, 26).

Optimalna veličina koloidnih čestica jedan je od preduvjeta za učinkovit ulazak radiofarmaka u limfne žile, drenažu limfom do limfnih čvorova i vremenski optimalnu retenciju radiofarmaka u limfnom čvoru. Radioaktivne čestice koloida ubrizgane u intersticij ulaze u limfne žile i tako se „čiste” iz tkiva, a brzina tog postupka ovisi o veličini čestica, tako da one manje odlaze prve i putuju brže od većih. Ako njihova veličina prelazi određenu graničnu veličinu, uopće ne ulaze u limfne žile, nego ostaju zadržane u tkivu (2, 26).

Čestice koloida obilježene radioizotopom koje stignu u limfni čvor bivaju ondje zadržane fagocitozom u makrofagima koji se nalaze u sinusoidnim prostorima limfnog čvora. Taj biološki mehanizam ima svoj kapacitet, a smanjuje se odnosno gubi kada je limfni čvor većim dijelom ili u cijelosti zahvaćen metastazom pa se tako promijenjeni limfni čvorovi limfoscintigrafski neće prikazati ili će se prikazati slabim intenzitetom (2, 26).

Brzina limfne drenaže ne ovisi samo o veličini čestica već i o osobini tkiva u koje injiciramo radiofarmak, veličini i poroznosti limfnih žila koje nisu jednake građe u svim

dijelovima tijela, o dobi bolesnika i slično (26) te je, ovisno o slučaju, ponekad bolje primijeniti pripravke s manjim, a ponekad one s većim česticama. Laganom masažom mjesta injekcije kroz dvije do tri minute možemo ubrzati ulazak čestica iz intersticija u limfu, što dovodi do bržeg prikaza sentinel čvorova i skraćuje vrijeme snimanja (2).

Specifična aktivnost radiofarmaka također je vrlo važna u primjeni ove metode jer određuje količinu radioaktivnosti i broj čestica koje ćemo injicirati bolesniku (2). Obilježena čestica koloida s ^{99m}Tc mora biti u skladu s uputama proizvođača i iznositi više od 95 % (36). Količina čestica koja dođe i zadrži se u pojedinom limfnom čvoru, iako varijabilna, u načelu je vrlo mala, prosječno svega između 0,34 % i 0,92 %, a može varirati od 0,0013 do 6,8 %. Možemo reći da je uglavnom manja ili jednaka 1 % ukupno injicirane aktivnosti (2, 26, 38). Kod karcinoma dojke ta aktivnost varira još više, ovisno o načinu aplikacije radiofarmaka (2). Iako je to uglavnom dovoljno za scintigrafiju, odnosno snimanje bolesnika, mala količina radioaktivnosti u sentinel limfnom čvoru može praviti probleme prilikom detekcije sentinel čvora gama-sondom predoperativno i/ili intraoperativno. Isto je tako važno da na mjestu aplikacije radiofarmaka nije prevelika količina radioaktivnosti jer može smetati u prepoznavanju sentinel čvorova ili intervalnih (engl. *in-transit*) limfnih čvorova koji se nalaze u blizini mjesta aplikacije radiofarmaka, odnosno mjesta primarnog tumora (11).

Aplikaciju radiofarmaka u većini slučajeva obavlja specijalist nuklearne medicine, a način aplikacije ovisi prvenstveno o vrsti primarnog tumora i protokolu snimanja, što će biti detaljno opisano kasnije.

1.2.2. LIMFOSCINTIGRAFIJA

Predoperacijska limfoscintigrafija prvi je korak u postupku detekcije sentinel limfnog čvora s pomoću radiofarmaka. Postupak je jednostavan i ne zahtijeva pripremu bolesnika. Klasična planarna scintigrafija sentinel limfnog čvora najčešće se sastoji od dinamičke i statičke scintigrafije.


1.2.2.1. Dinamička scintigrafija

Snimanje započinje neposredno nakon aplikacije radiofarmaka. To je posebno važno u bolesnika s malignim melanomom. Nakon intradermalne aplikacije radiofarmak vrlo brzo

putuje limfom do regionalnih limfnih čvorova. Tijek limfe u koži vrlo je brz i najbolje je studiju započeti već u prvoj minuti nakon aplikacije radiofarmaka. U bolesnica s karcinomom dojke vrijeme od aplikacije radiofarmaka do početka snimanja nije presudno u prepoznavanju sentinel limfnog čvora, jer je tijek limfe mnogo sporiji. U bolesnica s karcinomom dojke dinamička scintigrafija u nekim centrima nije obvezni, sastavni dio protokola (12).

Snimaju se sekvencijalni scintigrami, svaki u trajanju od nekoliko sekundi do jedne minute, ovisno o protokolu snimanja koji se razlikuje od ustanove do ustanove. Bolesnik leži mirno na leđima pod gama-kamerom tijekom 20 do 45 min, što također ovisi o protokolu snimanja. U tom vremenu gama-kamerom snimimo 30-45 ili više uzastopnih sličica, tj. scintigrama, u jednoj ili dvije projekcije (najčešće u AP i PA projekciji), ovisno o mjestu primarnog tumora. Vidno polje kamere mora obuhvatiti područje aplikacije radiofarmaka, odnosno primarnog tumora i sva potencijalna područja drenaže primarnog tumora gdje bi se mogao naći sentinel čvor. Analizom scintigrama dinamičke studije možemo vidjeti tijek limfe kroz limfne žile prema jednom ili više drenažnih područja i postupno nakupljanje radiofarmaka u jednom ili više limfnih čvorova te prepoznati prvi limfni čvor u kojem se nakupio radiofarmak (slika 2).

Na taj način možemo razlikovati sentinel čvorove od ostalih, susjednih limfnih čvorova drugog i trećeg reda. Naravno, ako se gotovo istovremeno ili u kratkom periodu prikaže više limfnih čvorova, sve bismo ih trebali opisati kao sentinel čvorove.



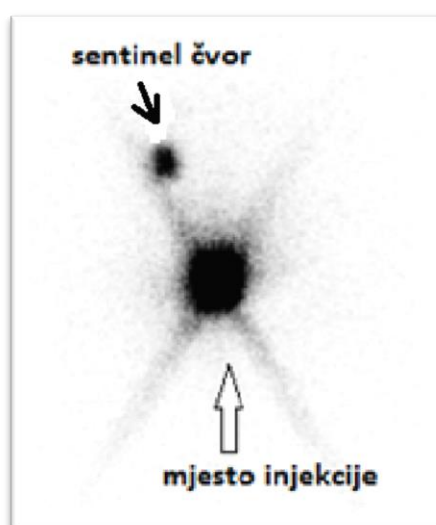
Slika 2.

Dinamička scintigrafija sentinel limfnog čvora – zbrojeni scintigrami dinamičkog dijela studije.

1.2.2.2. Statička scintigrafija

Nakon dinamičke scintigrafije slijedi statička scintigrafija, odnosno višekratno snimanje bolesnika do jasne vizualizacije sentinel limfnih čvorova. Snimanje najčešće traje 5 min, a ponavlja se u različitim položajima i u različitim vremenskim intervalima. Može trajati do jednog ili do nekoliko sati nakon aplikacije radiofarmaka (najčešće do četiri sata p. i.), uz kraće ili duže pauze između pojedinih snimanja. U dvodnevnom protokolu može se ponavljati i drugog dana pretrage, do 20 sati od aplikacije radiofarmaka. Bolesnik obično leži na leđima, a detektor gama-kamere postavlja se u određeni položaj u odnosu na bolesnika pa se tako dobiju snimke sentinel čvora u različitim projekcijama, što nam pomaže u određivanju njegova točnog položaja u tijelu (anteriorna, posteriorna, lateralne ili polukose projekcije).

Ovaj način snimanja naziva se planarnom scintigrafijom i daje nam dvodimenzionalni prikaz distribucije radiofarmaka u nekoj regiji tijela bez anatomskih obilježja prema kojima bismo se orijentirali i informirali o mjestu sentinel čvora u tijelu (slika 3).



Slika 3.

Planarna scintigrafija – statički scintigram mjestu injekcije i sentinel limfnog čvora u AP projekciji

Sljedeći je korak, nakon prikaza sentinel limfnog čvora, identifikacija sentinel čvora s pomoću gama-sonde i određivanje njegova točnog položaja u tijelu. Mjesto gdje se nalazi sentinel čvor obilježavamo markerom na koži. Važno je naglasiti da prilikom obilježavanja mjesta sentinel čvora na koži bolesnik mora biti u istom položaju kao što će biti i tijekom

operacije. Kada kirurg detektira sentinel čvor, slijedi biopsija te potvrda radioaktivnosti sentinel čvora izvan tijela. Sentinel čvor tada se označi i šalje na patohistološku analizu.

Alternativna, kirurška metoda za otkrivanje sentinel limfnih čvorova jest intraoperativna upotreba plave boje (engl. *blue dye – patent blue / isosulfan blue*). Prednost je upotrebe plave boje vrlo brz, jednostavan postupak koji se provodi u kirurškoj sali i provodi ga sam kirurg operater. Plava boja nema čestica, tako da nakon uštrcavanja u tkivo vrlo brzo prolazi kroz limfne žile do limfnih čvorova. Velik broj autora smatra da se kombinacijom ovih dviju tehnika, dakle predoperativne limfoscintigrafije i intraoperativne primjene plave boje uz disekciju radioaktivnih i plavih limfnih čvorova, postižu najbolji rezultati u smislu „*staginga*” regionalnih limfnih čvorova (3, 7, 12, 37). Kombinacijom ovih dviju tehnika često se odstrani veći broj limfnih čvorova, koji su potencijalno sentinel čvorovi, što pridonosi boljoj i točnijoj procjeni proširenosti bolesti (3, 19).

1.3. GRAĐA LIMFNIH ŽILA I LIMFNIH ČVOROVA

1.3.1. GRAĐA LIMFNIH ŽILA

Početne limfne kapilare terminalni su dio limfnog sustava, nemaju intraluminalne valvule, nemaju cjelovitu bazalnu membranu ni mišićni sloj. Oblikuju ih stanice endotela koje se međusobno preklapaju, a među njima postoje pukotine veličine oko 10 do 25 nm. Fibrile elastina koje se nalaze na vanjskoj strani endotelne stanice povezane su nitima kolagena u intersticiju, tako da se otvori između pojedinih endotelne stanice mogu znatno povećati pokretanjem okolnog tkiva (tjelovježba, masaža). Ovakvi pokreti također povećavaju volumen limfe i limfnu drenažu. Ulazak radiokoloida u limfne kapilare povećava se masažom ili mišićnom aktivnošću. Jačim pritiskom na određeno područje dolazi do usporavanja tijeka limfe u tom području ili čak kompletne blokade. Protok limfe usporava se snižavanjem temperature te je poželjno da u prostorijama gdje se ispituje limfna drenaža temperatura bude najmanje 21 °C (7).

Limfne kapilare imaju zavojit tok i često međusobno anastomoziraju te se spajaju u veće limfne žile kojima limfa dolazi do prvih ili primarnih regionalnih limfnih čvorova, a potom odlazi prema sekundarnim i tercijarnim limfnim čvorovima. Svaka regija tijela ima

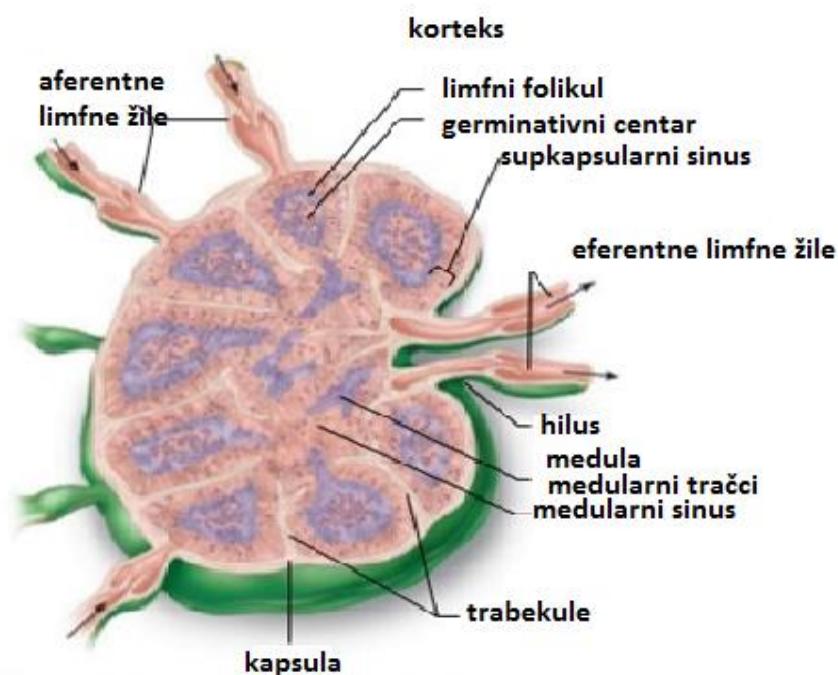
svoju mrežu limfnih kapilara, limfnih žila te primarnih limfnih čvorova, koja može biti povezana sa susjednim regijama na nivou primarnih limfnih čvorova ili limfnih žila koje dalje provode limfu prema limfnim čvorovima drugog ili trećeg reda (38). Ove limfne žile građene su od tri sloja i imaju intraluminalne zalistke koji osiguravaju jednosmjerni tijek limfe prema limfnim čvorovima. Brzina limfnog protoka u ovim limfnim žilama različita je u različitim dijelovima tijela. Tako na primjer najbrži protok limfe vidamo u nogama i stopalima, zatim nešto sporiji u rukama i šakama, a najsporiji u području glave, vrata i ramena. Limfne žile imaju unutarnji mehanizam koji održava stalni tijek limfe, a taj je mehanizam pod utjecajem hidrostatskog tlaka i porastom hidrostatskog tlaka povećava se protok limfe (što se najbolje vidi u nogama i stopalima tijekom stajanja), a gravitacija, iako utječe na tijek limfe preko hidrostatskog tlaka, ne utječe na njezin smjer. Protok limfe povećava se u upali i s porastom temperature. Tok i izgled limfnih žila znatno variraju od bolesnika do bolesnika. Ponekad su ove žile vrlo kompleksne i vijugave, ponekad se spajaju u veće limfne žile, ali ponekad se čak granaju i postaju brojnije, što se često vidi u području bedara (7).

1.3.2. GRAĐA LIMFNIH ČVOROVA

Limfni su čvorovi organi limfnog sustava ovalnog oblika povezani s limfnim žilama i rasprostranjeni po cijelom tijelu. Glavna su mjesta limfocita B i T, kao i drugih stanica imunskog sustava. Limfni su čvorovi važni za pravilno funkcioniranje imunskog sustava, djelujući kao filtri za strane čestice i stanice raka. Veličina im varira od nekoliko milimetara do oko 1 do 2 cm dužine (najveći promjer). Svaki limfni čvor okružen je fibroznom kapsulom koja unutar limfnog čvora stvara pregrade ili trabekule.

Osnovnu građu limfnog čvora možemo podijeliti na dva dijela: vanjski dio – korteks ili koru i unutarnji dio – medulu ili moždinu. Korteks u kontinuitetu obavija medulu na čitavoj površini limfnog čvora, osim u području hilusa. Tanka retikularna vlakna i elastin tvore potpurnu strukturu unutar limfnog čvora nazvanu retikularna mreža (slika 4).

Retikularna mreža ne samo da osigurava strukturnu potporu nego služi i kao površina za prianjanje dendritičkih stanica, makrofaga i limfocita.



Slika 4.

Građa limfnog čvora

(<http://blog.hypervibe.com/wp-content/uploads/2014/01/lymph-node.jpg>)

Limfa ulazi u limfni čvor s njegove konveksne strane brojnim aferentnim limfnim žilama i teče kroz sinuse. Limfni sinus, uključujući i supkapsularni sinus, jest kanal obložen endotelnim stanicama duž retikularne mreže, a omogućuje nesmetani protok limfe. Endotel subkapsularnog sinusa nastavlja se u kontinuitetu na endotel aferentnih limfnih žila i dalje na endotel koji prekriva trabekule, odnosno trabekularne sinuse smještene u kori limfnog čvora. Ovi sinusi vode limfu do medule, odnosno medularnih sinusa, odakle otječe dalje eferentnim limfnim žilama koje izlaze iz limfnog čvora kroz hilus koji se nalazi na konkavnoj strani limfnog čvora. Ove su limfne žile manje i ne dopuštaju prolaz makrofagima, tako da oni ostaju zadržani u limfnom čvoru, gdje obavljaju svoju funkciju.

Supkapsularni sinus naziva se još i limfni sinus ili marginalni sinus i smješten je između kapsule i kore limfnog čvora, a klinički je važan jer predstavlja mjesto gdje ćemo najranije, u slučaju širenja karcinoma u limfne čvorove, naći metastaze, odnosno stanice tumora (26).

Metastatsko širenje raka limfom događa se u slijedu niza događaja, počevši od prodiranja neoplastičnih stanica kroz bazalni sloj u okolno vezivno tkivo. Neoplastične stanice potom dolaze do limfnih žila, prolaze kroz endotel limfnih kapilara i odlaze limfom do

limfnog čvora, gdje se umnožavaju u sinusima limfnog čvora, u početku uglavnom u supkapsularnom sinusu. Daljnjim širenjem postupno zahvaćaju i uništavaju ostale dijelove limfnog čvora te prodiru kroz kapsulu i šire se u okolno tkivo. Neoplastične stanice mogu se iz metastazom zahvaćenoga limfnog čvora prvog reda širiti limfom dalje u limfne čvorove drugog pa onda trećeg reda, što se može dogoditi i u relativno ranoj fazi bolesti (26).

Limfni čvorovi zadržavaju radiokoloidne čestice složenim fiziološkim procesom, a ne jednostavnim mehaničkim filtriranjem. Ovaj proces prvo uključuje opsonizaciju čestica, mehanizam kojim se čestice prepoznaju kao strane tvari. Opsonizacija se može dogoditi još pri tijeku limfe prema limfnom čvoru, tj. u limfnoj žili ili u samom limfnom čvoru, a pomaže u kasnijoj fagocitozi čestica. Retikularna mreža stvara složenu rešetku u sinusima, što usporava tijek limfe, odnosno čestice radiokoloida te olakšava makrofagima i histiocitima koji oblažu sinuse limfnog čvora fagocitozu čestica. Stanice fagocita najbrojnije su u supkapsularnom sinusu te zbog toga većina radiokoloidnih čestica bude zadržana upravo na tom mjestu.

Većina koloidnih čestica koje dosegnu limfni čvor bit će zadržana u čvoru ovim postupkom, bez obzira na veličinu čestica. Čak i male čestice radiokoloida bit će većim dijelom zadržane u limfnom čvoru, a samo manji dio radiokoloida proći će do limfnih čvorova drugog reda. Ovaj proces više korelira s brzinom protoka limfe nego s veličinom čestica pa tako što je veći protok limfe, veća je učestalost prolaska radiokoloidnih čestica do limfnih čvorova drugog ili trećeg reda. Ovo opažanje objašnjava kako fiziološki proces fagocitoze može biti preplavljen velikim brojem čestica koje dođu u limfni čvor u kratkom periodu. U tom slučaju doći će do pojave većeg broja radioaktivnih čvorova od kojih nisu svi sentinel čvorovi (7).

1.4. MELANOM

Maligni melanom kože posljednjih je godina postao rastući interdisciplinarni javnozdravstveni problem u svijetu. Prema podacima SZO-a, broj oboljelih od melanoma posljednjih desetljeća raste brže nego broj oboljelih od bilo koje druge maligne bolesti (36, 40). Incidencija malignog melanoma varira od tri do pet oboljelih na 100 000 stanovnika godišnje u mediteranskim zemljama pa do 12 do 20 oboljelih na 100 000 stanovnika godišnje u skandinavskim zemljama (41-43). Stopa smrtnosti od ove bolesti iznosi 2 do 3 na 100 000

godišnje i manje varira od broja novooboljelih prema geografskim područjima te se čini stabilna u posljednjih 10 godina, iako se u zadnjih 25 godina povećala, a od 1950. do 2004. godine udvostručila (20, 41, 44). Povećana izloženost ultraljubičastom svjetlu u genetski predisponiranih osoba čini se da je barem djelomično odgovorna za porast incidencije malignog melanoma tijekom posljednjih nekoliko desetljeća (41, 43, 44).

Glavni čimbenici rizika za razvoj melanoma uključuju stariju dob, velik broj madeža, blijedu kožu, plave ili zelene oči, svijetao ili pjegav ten, plavu ili crvenkastu kosu, pozitivnu obiteljsku anamnezu, imunosupresiju i preosjetljivost na sunce. Izlaganje suncu i dalje je jedan od najvažnijih rizičnih čimbenika u razvoju melanoma (45).

Smrtnost unutar pet godina od postavljanja dijagnoze u prosjeku iznosi oko 20 % u I. i II. stadiju bolesti kada je bolest lokalizirana, a znatno raste u višim stadijima bolesti kada se bolest proširila na regionalne limfne čvorove (III. stadij) i/ili udaljene organe i tkiva (IV. stadij) (26, 44).

Sumnjive lezije karakterizira asimetrija, nepravilnost granica, heterogenost boje i promjenjivost izgleda („pravilo ABCD” – engl. *asymmetry, borders, colour, dynamic*). Dermoskopski pregled koji izvodi iskusan liječnik povećava točnost dijagnoze. Većina melanoma otkrije se u ranom stadiju bolesti i debljine je često manje od 0,75 mm (46-52).

Dijagnoza malignog melanoma mora se temeljiti na ekscizijskoj biopsiji pune debljine melanoma, s uskim postraničnim rubovima. Obvezna je patohistološka analiza uzorka koju obavlja iskusan patolog, a izvješće mora slijediti klasifikaciju AJCC-a (American Joint Committee of Cancer), što je jedini međunarodno prihvaćen sustav klasifikacije malignog melanoma i podrazumijeva maksimalnu debljinu lezije u milimetrima (Breslow), razinu invazije (Clark I. do V. razine), prisutnost ulceracija, prisutnost i opseg regresije te udaljenost rubova lezije od najbližega kirurškog ruba (25). Međutim, prema preporukama AJCC-a iz 2009. godine procjena razine invazije (Clark) može se izostaviti i zamijeniti informacijom o broju mitozu u primarnom tumoru (25, 41, 44) (tablica 1, tablica 2).

Kod osoba s malignim melanomom obvezan je fizikalni pregled s posebnim osvrtom na druge sumnjive pigmentirane lezije, tumorske satelite, *in-transit* metastaze, regionalne limfne čvorove i udaljene metastaze. U osoba s melanomom niskog rizika T1a (Breslow < 0,76 mm, manje od jedne mitoze na mm²) ovakav je pregled dovoljan, no u svih ostalih potrebne su dodatne pretrage jer melanom, ovisno o dubini invazije, rano metastazira u regionalne limfne čvorove.

Tablica 1.

Klasifikacija stadija bolesti malignog melanoma AJCC-a (7. izdanje, 2009.) (25)

Stadiji bolesti / prognostičke grupe		
Klinički stadij		Patohistološki nalaz
Stadij 0	Tis N0 M0	0 Tis N0 M0
I.A stadij	T1a N0 M0	I.A T1a N0 M0
I.B stadij	T1b N0 M0 T2a N0 M0	I.B T1b N0 M0 T2a N0 M0
II.A stadij	T2b N0 M0 T3a N0 M0	II.A T2b N0 M0 T3a N0 M0
II.B stadij	T3b N0 M0 T4a N0 M0	II.B T3b N0 M0 T4a N0 M0
II.C stadij	T4b N0 M0	II.C T4b N0 M0
III. stadij	bilo koji T, N > N0, M0	III.A T1-4a N1a M0 T1-4a N2a M0 III.B T1-4b N1a M0 T1-4b N2a M0 T1-4a N1b M0 T1-4a N2b M0 T1-4a N2c M0 III.C T1-4b N1b M0 T1-4b N2b M0 T1-4b N2c M0 bilo koji T, N3 M0
IV. stadij	bilo koji T, bilo koji N, M1	IV. bilo koji T, bilo koji N, M1

Prerađena verzija klasifikacije AJCC-a i procjene proširenosti bolesti iz 2009. godine (AJCC staging and classification system) uključuje i biopsiju sentinel čvora (41). Preporučuje se učiniti široku eksciziju (preporučena širina ekscizije ovisi o dubini invazije) i biopsiju sentinel čvora u istom zahvatu odnosno operaciji. U slučaju pozitivnog nalaza metastaza u sentinel čvoru uobičajeno se radi kompletna limfadenektomija.

Glavni su prognostički čimbenici u bolesnika s primarnim melanomom kože debljina melanoma (u milimetrima prema Breslowu), prisutnost ulceracija (odsutnost intaktnog epidermisa koji prekriva melanom, procjenjuje se histološki) i metastaze u sentinel limfnom čvoru (26, 53).

Tablica 2.

TNM klasifikacija proširenosti malignog melanoma prema AJCC-u (7. izdanje, 2009.) (25)

Definicija	
T0	nema znakova primarnog tumora
T1	≤ 1 mm a: bez ulceracije, mitozā < 1/mm ² b: s ulceracijom ili mitozā ≥ 1/mm ²
T2	1,01 – 2,0 mm a: bez ulceracije b: s ulceracijom
T3	2,01 – 4,0 mm a: bez ulceracije b: s ulceracijom
T4	> 4,0 mm a: bez ulceracije b: s ulceracijom
N0	nema metastaza u regionalnim limfnim čvorovima
N1	metastaza u jednom limfnom čvoru a: mikrometastaze b: makrometastaze
N2	metastaze u dva do tri limfna čvora a: mikrometastaze b: makrometastaze c: <i>in-transit</i> metastaze/sateliti bez metastaza u limfnim čvorovima
N3	metastaze u ≥ 4 limfna čvora ili zamućeni limfni čvorovi ili <i>in-transit</i> metastaze/sateliti s metastazama u jednom ili više limfnih čvorova
M0	nema udaljenih metastaza
M1	prisutne udaljene metastaze
M1a	metastaze u koži, subkutisu ili udaljenim limfnim čvorovima
M1b	metastaze u plućima
M1c	metastaze u drugim visceralnim organima ili udaljene metastaze bilo gdje u tijelu uz povišenu vrijednost LDH-a u serumu

Među navedenim prognostičkim čimbenicima status regionalnih limfnih čvorova (broj metastazama zahvaćenih limfnih čvorova te je li riječ o mikrometastazama (< 2 mm) ili makrometastazama (> 2 mm)) najvažniji je prediktivni čimbenik preživljenja i recidiva bolesti u bolesnika s malignim melanomom (18, 25, 26). U trenutno vrijedećoj verziji kriterija AJCC-a za TNM klasifikaciju melanoma napravljena je razlika između makrometastaza i mikrometastaza, a mikrometastaze su definirane kao patohistološki identificirane tumorske stanice, uključujući i izolirane tumorske stanice (engl. *isolated tumor cells* – ITC), bez „donje granice” za veličinu tumora (6).

Određeni prediktivni čimbenici mogu poslužiti za kliničku procjenu rizika od metastaza u limfnim čvorovima (debljina tumora, ulceracije, broj mitozna, dubina invazije, dob i težina bolesnika), no nijedan ne može zamijeniti kiruršku disekciju i patohistološku analizu (18).

Slikovne metode, kao što su ultrazvuk, kompjuterizirana tomografija (CT), magnetska rezonancija (MR) i pozitronska emisijska tomografija (PET), mogu otkriti udaljene metastaze i prepoznati povećane ili patološki promijenjene limfne čvorove, no ne mogu prepoznati malu količinu tumorskih stanica, odnosno okultne metastaze u limfnim čvorovima.

Dakle, disekcija i histološki pregled limfnih čvorova smatraju se najpouzdanijom metodom za procjenu proširenosti bolesti u limfne čvorove (18).

U bolesnika s klinički pozitivnim limfnim čvorovima limfadenektomija je učinkovita terapijska opcija za lokalnu kontrolu i liječenje bolesti. Međutim, u većine bolesnika s malignim melanomom u kojih je bolest dijagnosticirana u ranoj fazi, koji nemaju klinički potvrđene metastaze u limfnim čvorovima ni drugdje u tijelu (N0M0), kompletna se elektivna disekcija regionalnih limfnih čvorova ne preporučuje. Ovaj postupak često je praćen znatnim kratkoročnim i dugoročnim morbiditetom (akutne komplikacije rane, serom, ozljede živaca, parestezije i limfedem), a više od 80 % pacijenata s klinički normalnim regionalnim limfnim čvorovima kod dijagnoze neće imati metastaze u limfnim čvorovima te ovaj postupak neće utjecati na njihovu kontrolu bolesti i preživljenje (18).

Danas je biopsija i patohistološka analiza sentinel čvora zamijenila klasičnu disekciju regionalnih limfnih čvorova i postala „zlatni standard” u procjeni proširenosti bolesti u regionalne limfne čvorove u bolesnika s melanomom srednje debljine (1 – 4 mm) jer uz minimalan morbiditet pruža vrlo preciznu procjenu proširenosti bolesti u limfne čvorove (12, 32). Očekuje se da će oko 20 % bolesnika s melanomom srednje debljine imati metastaze u limfnim čvorovima (26, 28) i samo će kod njih biti učinjena kompletna limfadenektomija.

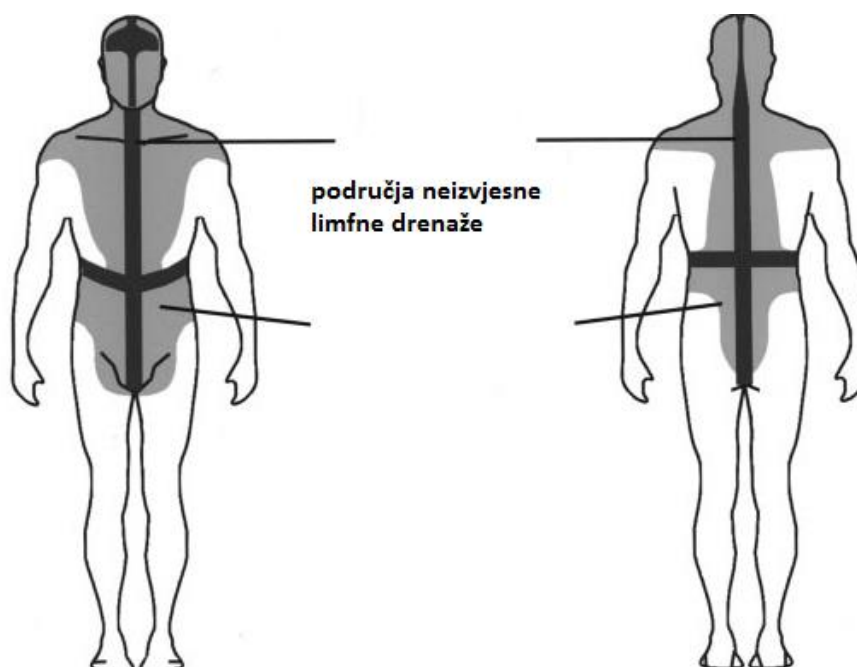
Nadalje, upravo biopsija sentinel čvora omogućuje detaljnu patohistološku i molekularnu analizu sentinel čvorova. Imunohistokemijska analiza (IHC) može otkriti mikrometastaze u sentinel čvoru, što ima prognostički značaj i identificira podskupinu bolesnika koji imaju korist od kompletne regionalne limfadenektomije. Rezultati nekoliko recentnih kliničkih studija potvrdili su klinički značaj mikrometastaza u limfnim čvorovima (6). Otkrivanje mikrometastaza u velikom uzorku slučajno odstranjenih limfnih čvorova bio bi težak, dugotrajan i relativno skup postupak (18).

Zato možemo reći da ova tehnika ima izravan i važan utjecaj na daljnji postupak i liječenje bolesnika (18). Detekciju i biopsiju sentinel čvora moraju provoditi timovi liječnika (specijalist nuklearne medicine, kirurg, patolog) koji imaju iskustvo u izvođenju ove pretrage (41).

1.4.1. LIMFNA DRENAŽA KOŽE

Limfna drenaža kože proučavana je desetljećima. Godine 1874. Sappey je objavio sveobuhvatan *Atlas* limfne drenaže pojedinih područja kože i smatrao da se ona može jednostavno predvidjeti ako slijedimo određena pravila. Iako nisu svi bili uvjereni u to, mnogi su liječnici ipak slijedili ova pravila gotovo 100 godina (7).

Nakon razvoja limfoscintigrafije 50-ih godina 20. stoljeća interes za proučavanje limfne drenaže raste i istraživači primjećuju da anatomske regije drenaže koje je predložio Sappey nisu uvijek ispravne i da postoje zone „dvojne” ili „dvosmislene” limfne drenaže (engl. *ambiguous* – „*zones of ambiguity*”), koje se nalaze u blizini Sappeyevih linija razgraničenja u medijalnim dijelovima tijela i obuhvaćaju zone od oko 10 cm s jedne i druge strane tih linija, te su zaključili da je u tim područjima limfna drenaža neizvjesna (7) (slika 5).



Slika 5.

Koncept limfne drenaže kože prema Sappeyu (26)

Potaknuti ovim spoznajama, liječnici su počeli prije disekcije limfnih čvorova primjenjivati limfoscintigrafiju u bolesnika s melanomom u područjima nepredvidljive, dvojne limfne drenaže, a to se odnosilo na melanome glave i vrata, one u medijalnoj liniji trupa i oko struka. Metoda se pokazala vrlo pouzdanom, a recidiv bolesti u limfne čvorove izvan područja prikazanog limfoscintigrafijom bio je rijedak (7).

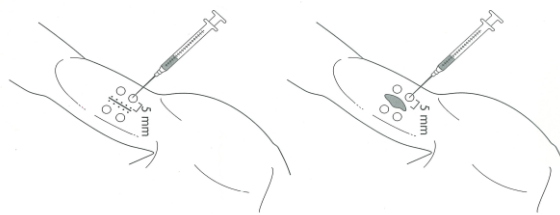
Danas se zna da se limfna drenaža kože, osobito nekih dijelova tijela, ne može predvidjeti te su stare kliničke smjernice, temeljene na Sappeyevim linijama, napuštene. Limfna drenaža kože znatno se razlikuje od bolesnika do bolesnika, čak i ako je u pitanju koža istog područja tijela (7). Oko 30 % bolesnika imat će limfnu drenažu izvan očekivane anatomske regije (54).

Važan preduvjet za uspješnu biopsiju sentinel čvora jest prikaz limfne drenaže područja primarnog tumora karakteristične za svakog pojedinog bolesnika i obilježavanje sentinel čvorova. To zahtijeva limfoscintigrafiju koja može vizualizirati limfne putove drenaže od primarnog tumora prema regionalnim limfnim čvorovima te identificirati sve sentinel čvorove, uključujući i one na neočekivanim mjestima, odnosno mjestima atipične limfne drenaže (7, 55).

1.4.2. TEHNIKA APLIKACIJE RADIOFARMAKA I LIMFOSCINTIGRAFIJA U BOLESNIKA S MALIGNIM MELANOMOM KOŽE

Postoji opći dogovor oko glavnih parametara za optimalnu tehniku aplikacije radiofarmaka za obilježavanje sentinel čvora u bolesnika s malignim melanomom (26). Melanociti, stanice iz kojih nastaju melanomi, smješteni su između dermisa i epidermisa, a transformirani melanociti također u početku rastu u tom prostoru te se iz njega šire drugdje. Smatra se da drenaža limfe iz tih tumora također slijedi uobičajeni put limfe iz spomenutih dijelova kože te iz papilarnog i subpapilarnog pleksusa teče preko unutarnje limfne mreže retikularnog dermisa prema subkutisu, gdje se spaja u veće limfne žile. Ovo objašnjava zašto je intradermalna aplikacija radiofarmaka općeprihvaćena metoda i rutinski se primjenjuje u svakodnevnoj kliničkoj praksi u bolesnika s melanomom kože (26).

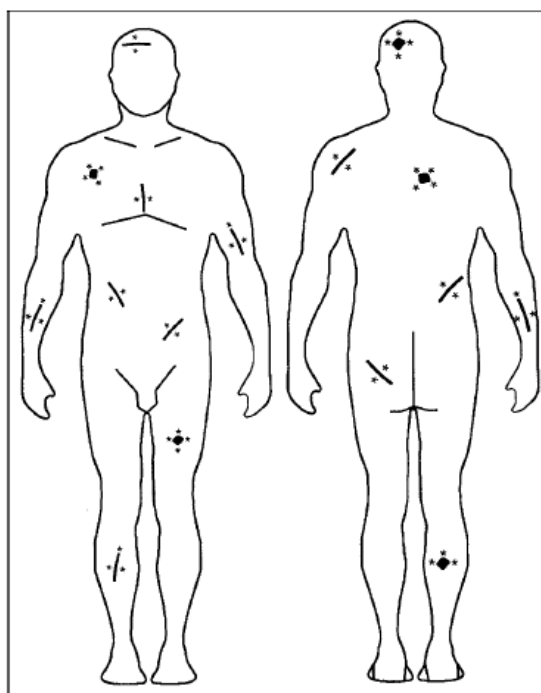
Radiofarmak, tehnecij pertehnetatom (^{99m}Tc) obilježene koloidne čestice, aplicira se intradermalno oko ožiljka nakon učinjene ekscizije melanoma ili u rijetkim slučajevima oko područja s još prisutnom suspektom pigmentnom promjenom, na udaljenosti od oko 5 mm do 1 cm od rubova ožiljka, odnosno melanoma (slika 6).



Slika 6.

Shematski prikaz načina aplikacije radiofarmaka u bolesnika s melanomom (26)

Uobičajeno se aplicira na dva do četiri mjesta ili više, prema potrebi, a što ovisi o veličini i mjestu ožiljka ili tumora, odnosno o regiji tijela gdje se nalazi ožiljak ili tumor (slika 7).



Slika 7.

Prikaz načina aplikacije radiofarmaka u bolesnika s melanomom, ovisno o mjestu melanoma i orijentaciji ožiljka (26)

Savjetuje se primjena malog volumena radiofarmaka na svako pojedinačno mjesto aplikacije, ovisno o debljini kože na određenim dijelovima tijela, kako bi se izbjegao kolaps limfnih žila i mogućnost kontaminacije (zbog porasta intersticijskog tlaka može doći do povrata radiofarmaka i kontaminacije okolne kože) obično oko 0,2 do 0,5 ml, odnosno od 0,05 do 0,2 ml po pojedinom mjestu aplikacije. Aktivnost radiofarmaka koja se aplicira bolesniku znatno varira, ovisno o mjestu i veličini melanoma te protokolu snimanja i vremenu operacijskog zahvata, najčešće nije veća od 30 MBq za jednodnevni protokol odnosno 150 MBq za dvodnevni protokol (56). Obilježavanje i biopsiju sentinel čvora potrebno je učiniti prije široke ekscizije primarnog melanoma (7).

Neposredno nakon aplikacije radiofarmaka započinje snimanje određene regije tijela za koju smatramo da obuhvaća jedno ili više potencijalnih drenažnih područja tumora. Započinjemo s dinamičkom studijom koja traje oko 30 do 45 minuta u sekvencijama od po minutu ili slično (razlikuje se od centra do centra), koja je od iznimne važnosti jer prikazuje dinamiku distribucije radiofarmaka, odnosno vizualizira limfne putove i dotok limfe u prve limfne čvorove određenog područja drenaže. Budući da je tijek limfe u koži prilično brz, do prikaza najčešće dolazi u prvih 30 minuta od injiciranja radiofarmaka. Nakon dinamičke studije slijede statički scintigrami u trajanju od po pet minuta, u nekoliko položaja, kako bi se dobilo što više informacija o svim drenažnim područjima i točnom mjestu sentinel čvorova. Ako se sentinel čvor nije prikazao tijekom dinamičke studije, statičke scintigrame ponavljamo u određenim vremenskim razmacima sve do prikaza sentinel čvora, a najčešće se 2 do 2,5 sata od početka pretrage prikažu sva potencijalna drenažna područja i svi sentinel čvorovi (7). Po završetku snimanja uz pomoć gama-kamere i gama-sonde potvrdimo mjesto sentinel čvora i obilježimo kožu iznad tog mjesta markerom, kako bi kirurg mogao odrediti operacijsko područje i najbolje mjesto za inciziju kože. Vrlo je važno da kirurg prije operacijskog zahvata bude upoznat s nalazom limfoscintigrafije, uz uvid u slikovni prikaz te mjesto i broj sentinel čvorova (7).

Prosječna efektivna doza zračenja ovog medicinskog dijagnostičkog postupka iznosi 1,9 μ Sv/MBq, a na mjestu injiciranja apsorbirana doza na kožu iznosi od 1 do 50 mGy/MBq, što su relativno niske vrijednosti u usporedbi s drugim medicinskim postupcima koje bolesnike izlažu zračenju (35, 56).

Osoblje koje sudjeluje u liječenju i pratnji bolesnika tijekom ovog dijagnostičkog postupka izloženo je minimalnim dozama zračenja koje ne zahtijevaju poseban oprez ni provođenje mjera zaštite od zračenja (26).

1.5. KARCINOM DOJKE

Karcinom dojke najčešća je maligna bolest u žena i drugi najčešći karcinom uopće, s gotovo 1,7 milijuna novih slučajeva u svijetu dijagnosticiranih u 2012. godini, što je oko 12 % svih novih slučajeva karcinoma i 25 % svih karcinoma u žena (37, 57, 58). Rak dojke predstavlja veliki javnozdravstveni problem (59). Hrvatska je među europskim zemljama s intermedijarnom učestalošću i smrtnošću od raka dojke. Porast incidencije karcinoma dojke u Hrvatskoj usporediv je i sličan porastu incidencije ove bolesti koji primjećujemo i u drugim europskim zemljama. U Hrvatskoj je od 1988. do 2012. godine incidencija porasla sa 35,5 na 83 bolesnika na 100 000 stanovnika (59-61).

Danas je glavni cilj suvremene kirurgije, kada govorimo o karcinomima, manje agresivan kirurški pristup, pri čemu se zadržava onkološka radikalnost. Razvoj slikovnih tehnika i sve bolji testovi probira (engl. *screening*) omogućuju nam prepoznati malignu promjenu u ranoj fazi bolesti. Tako otkriveni karcinomi obično su male veličine i često se mogu liječiti manje agresivno. To posebno vrijedi za rak dojke, jer se bolest danas sve češće otkriva u stadiju klinički okultne lezije (62). U takvim je slučajevima vjerojatnost proširenosti bolesti na regionalne limfne čvorove u trenutku dijagnoze mala. Ipak, procjena proširenosti bolesti obvezan je dio dijagnostičkog postupka jer pruža informacije koje su ključne za planiranje najprikladnijeg načina liječenja, a status aksilarnih limfnih čvorova glavni je prognostički čimbenik u ranom stadiju ove bolesti (2, 37, 57, 62).

Budući da slikovne dijagnostičke metode još uvijek imaju ograničenu osjetljivost i ne mogu prepoznati metastaze u limfnim čvorovima u najranijoj fazi širenja bolesti, kirurški zahvat i histološka analiza limfnih čvorova još su uvijek neizostavno potrebni (2, 37). Tradicionalan je način procjene proširenosti bolesti na regionalne limfne čvorove disekcija I. i II. reda aksilarnih limfnih čvorova (37). Zahvaćenost aksilarnih limfnih čvorova metastazom primarnog tumora nalazimo u 10 do 30 % bolesnika s tumorima T1 (< 2 cm), ovisno o veličini, 45 % u bolesnika s malim tumorima T2 (2,1 – 3 cm) te u 55 do 70 % bolesnika s tumorima većima od 3 cm (2, 37, 57) (tablica 3, tablica 4).

Tablica 3.

TNM klasifikacija proširenosti karcinoma dojke prema AJCC-u
(7. izdanje, 2010.) (63)

Definicija	
T0	nema znakova primarnog tumora
Tis	karcinom <i>in situ</i>
DCIS	duktalni karcinom <i>in situ</i>
LCIS	lobularni karcinom <i>in situ</i>
Tis (Paget)	Pagetova bolest bradavice koja nije povezana s invazivnim karcinomom ili karcinomom <i>in situ</i> u podležućem tkivu dojke, kategorizira se prema veličini promjene
T1	tumor ≤ 20 mm u najvećem promjeru
T1mi	tumor ≤ 1 mm u najvećem promjeru
T1a	tumor > 1 mm, ali ≤ 5 mm u najvećem promjeru
T1b	tumor > 5 mm, ali ≤ 10 mm u najvećem promjeru
T1c	tumor > 10 mm, ali ≤ 20 mm u najvećem promjeru
T2	tumor > 20 mm, ali ≤ 50 mm u najvećem promjeru
T3	tumor > 50 mm
T4	tumor bilo koje veličine koji se izravno širi prema torakalnoj stijenci i/ili koži dojke (ulceracija kože ili čvorići u koži)
T4a	izravno širenje tumora prema torakalnoj stijenci koje ne zahvaća pektoralne mišiće
T4b	ulceracije, satelitski čvorići, edem ili promjene poput narančine kore na koži ipsilateralne dojke koje ne ispunjavaju kriterije za upalni karcinom
T4c	T4a i T4b zajedno
T4d	inflamatorni/upalni karcinom dojke
N0	nema metastaza u regionalnim limfnim čvorovima
N1	metastaze u pomičnim ipsilateralnim aksilarnim limfnim čvorovima I. i II. reda
N2	metastaze u fiksiranim/nepomičnim ili zamućenim ipsilateralnim aksilarnim limfnim čvorovima (N2a) ili samo u klinički uočljivim limfnim čvorovima uz arteriju mamariju internu bez klinički uočljivih aksilarnih limfnih čvorova (N2b)
N3	metastaze u ipsilateralnim infraklavikularnim limfnim čvorovima (N3a) ili klinički uočljivim limfnim čvorovima uz arteriju mamariju internu (N3b) ili ipsilateralnim supraklavikularnim limfnim čvorovima (N3c)
M0	nema udaljenih metastaza
M1	prisutne udaljene metastaze

Tablica 4.

TNM klasifikacija proširenosti karcinoma dojke u limfne čvorove na temelju nalaza patohistološke analize prema AJCC-u (7. izdanje, 2010.) (63)

Definicija	
pN1	metastaze u jednom do tri aksilarna limfna čvora
pN1mi	mikrometastaze > 0,2 mm, ali < 2 mm
pN1a	metastaze > 0,2 mm, najmanje jedna > 2 mm
pN1b	metastaze u sentinel limfnom čvoru uz arteriju mamariju internu
pN1c	metastaze u jednom do tri aksilarna limfna čvora + u sentinel limfnom čvoru uz arteriju mamariju internu
pN2	metastaze u četiri do devet ipsilateralnih aksilarnih limfnih čvorova
pN2a	metastaze u četiri do devet ipsilateralnih aksilarnih limfnih čvorova + najmanje jedna > 2 mm
pN2b	metastaze u klinički uočljivim limfnim čvorovima uz arteriju mamariju internu bez metastaza u aksilarnim limfnim čvorovima
pN3a	metastaze u deset ili više ipsilateralnih aksilarnih limfnih čvorova ili ipsilateralnim infraklavikularnim limfnim čvorovima
pN3b	metastaze u klinički uočljivim limfnim čvorovima uz arteriju mamariju internu s metastazom u 1 ili više aksilarnih limfnih čvorova <u>ili</u> u više od tri aksilarna limfna čvora s mikroskopskom metastazom u limfnim čvorovima uz arteriju mamariju internu
pN3c	metastaze u ipsilateralnim supraklavikularnim limfnim čvorovima

Kompletna disekcija aksilarnih limfnih čvorova često je praćena limfedemom, poremećajem osjeta, kroničnom boli i ograničenom pokretljivošću ramena (57, 63). Većina žena, oko 70 %, u ranom stadiju raka dojke nema metastaze u regionalnim limfnim čvorovima pa im aksilarna disekcija neće donijeti očekivanu dobrobit, nego samo rizik od mogućih komplikacija (65).

Budući da ovaj postupak ne poboljšava prognozu bolesti, već ima prvenstveno dijagnostičku svrhu, postupak koji bi omogućio pouzdanu procjenu proširenosti bolesti u aksilarne limfne čvorove uz manje agresivan kirurški pristup bio bi poželjan za bolesnice, a one kod kojih se bolest nije proširila na regionalne limfne čvorove bile bi tako pošteđene kompletne disekcije i komplikacija koje ona nosi. Biopsija sentinel čvora minimalno je invazivan postupak koji omogućuje pouzdanu procjenu proširenosti karcinoma dojke u regionalne limfne čvorove u ranoj fazi bolesti u bolesnica s klinički negativnim limfnim čvorovima (2, 57, 62, 64, 65).

Randomizirana klinička ispitivanja pokazala su znatno smanjenje komplikacija povezanih s biopsijom sentinel limfnog čvora u usporedbi s elektivnom disekcijom aksilarnih limfnih čvorova. U studiji *ALMANAC* (57) više od 1000 bolesnika randomizirano je u dvije skupine: skupinu bolesnika kod kojih se provodio tada standardan postupak kompletne elektivne disekcije aksilarnih limfnih čvorova i u skupinu kod koje će se napraviti samo biopsija sentinel čvora u svrhu procjene proširenosti bolesti. Dvanaest mjeseci nakon operacije limfedem je bio prisutan u 13 % bolesnica u skupini s disekcijom i 5 % u skupini s biopsijom sentinel čvora (57).

Rezultati brojnih istraživanja pokazuju da je biopsija sentinel limfnog čvora sigurna i učinkovita alternativa standardnoj aksilarnoj disekciji u ranom stadiju raka dojke te da može ponuditi poboljšanu, točniju procjenu proširenosti karcinoma u regionalne limfne čvorove (engl. *N-staging*) uz manji poslijeoperacijski morbiditet (12, 37). O upotrebi ove metode u bolesnica s većim (> 3 cm) i multicentričnim tumorima dojke još se raspravlja.

Kao što je to prije navedeno kod bolesnika s melanomom, i kod bolesnica s karcinomom dojke ova metoda omogućuje detaljniju patohistološku i IHC analizu manjeg broja limfnih čvorova koji su pod najvećim rizikom za metastazu karcinoma (2, 3, 66). I ovdje treba naglasiti važnost prepoznavanja mikrometastaza u limfnim čvorovima, uključujući i izolirane tumorske stanice. Zadnja verzija kriterija AJCC-a za TNM klasifikaciju karcinoma dojke uključuje i detaljniju patološku analizu i podjelu metastaza u limfnim čvorovima prema veličini i načinu detekcije (6).

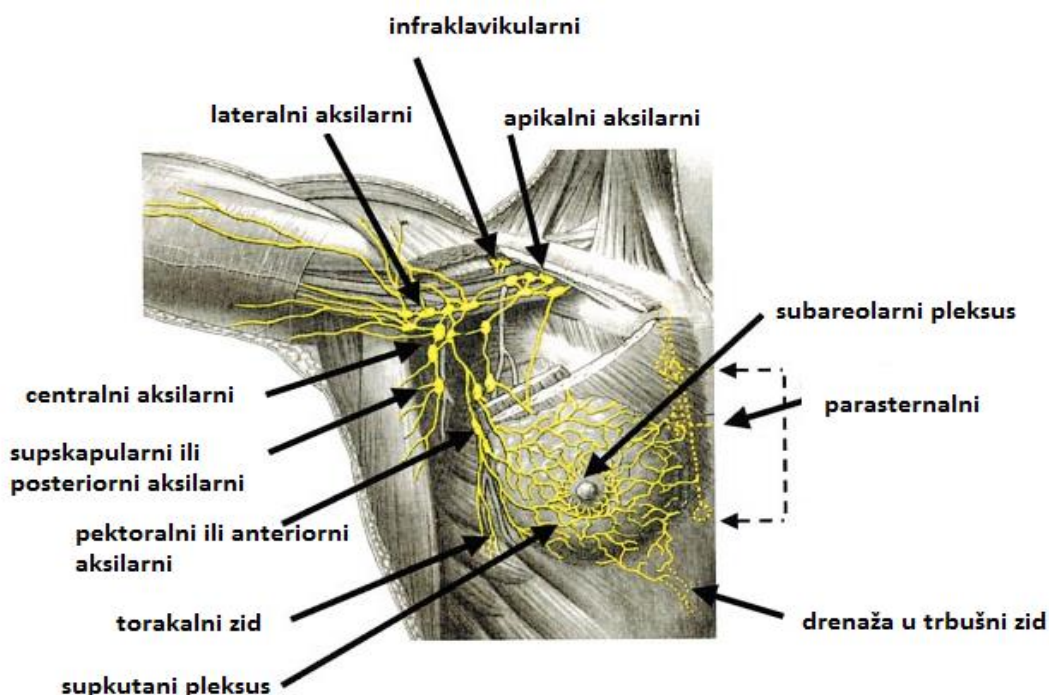
Upotreba ove metode može nam otkriti i moguću atipičnu limfnu drenažu ili bolesnice koje imaju drenažu limfe izvan aksile – najčešće u područje arterije interne, što je važan podatak i može se iskoristiti u planiranju liječenja i daljnjim kontrolama bolesnica (37).

Biopsija i patohistološka analiza sentinel limfnog čvora danas je standardni postupak u procjeni proširenosti bolesti u regionalne limfne čvorove u bolesnica s karcinomima dojke u ranom stadiju bolesti (3, 37, 64, 66, 67) i smatra se najosjetljivijom metodom za otkrivanje subkliničkih metastaza u regionalnim limfnim čvorovima u ranom stadiju bolesti (9, 24, 32, 42, 68, 69, 70).

Međutim, dvojbe još uvijek postoje oko standardizirane tehnike izvođenja ove pretrage (57).

1.5.1. LIMFNA DRENAŽA DOJKE

Limfni sustav dojke većinom prati krvožilni sustav, odnosno krvnu opskrbu dojke, pa se tako limfna drenaža dojke uglavnom sastoji od tri glavna odvodna puta: najvećim dijelom limfa odlazi u aksilarne limfne čvorove, a svega oko 3 % u parasternalne limfne čvorove, odnosno u limfne čvorove uz unutarnju torakalnu arteriju (engl. *internal thoracic artery* – ITA), dok je limfna drenaža u posteriorne interkostalne limfne čvorove u normalnim okolnostima zanemariva (2) (slika 8).



Slika 8.

Shematski prikaz limfnih putova i regionalnih limfnih čvorova dojke (2)

Ipak, ponekad postoji atipična drenaža, pa se tako iz lateralnih dijelova dojke limfa može drenirati u pektoralne limfne čvorove, iz kranijalnih dijelova u apikalne, aksilarne ili infraklavikularne/supraklavikularne limfne čvorove te duboke limfne čvorove vrata, iz medijalnih dijelova dojke u parasternalne limfne čvorove suprotne strane, a iz kaudalnih dijelova u područje prednje trbušne stijenke. Ovi putovi limfne drenaže vrlo su varijabilni i nemoguće ih je predvidjeti samo na temelju položaja tumora u dojci (2).

Zbog svojeg embrionalnog podrijetla iz ektoderma mliječna je žlijezda, u nekom smislu, organ kože; stoga limfna drenaža mliječne žlijezde i kože koja je prekriva pripadaju istom limfnom sustavu (2).

U fiziološkim uvjetima protoka i tlaka jednosmjerne valvule komunikantnih žila provode limfu iz dubokoga fascijalnog plexusa prema subkutanom plexusu limfnog sustava dojke. Većina limfe iz mliječne žlijezde izbija na površinu u području subareolarnog plexusa koji se spaja sa subkutanim plexusom koji vodi limfu iz kože dojke, a najčešće završava u anteriornoj ili pektoralnoj grupi aksilarnih limfnih čvorova. Samo manji dio limfe mliječne žlijezde drenira se preko dubokoga fascijalnog plexusa, i to isključivo duboki dijelovi žlijezde, u limfne čvorove uz unutarnju torakalnu arteriju (2).

Kompleksna građa limfnog sustava dojke koja proizlazi iz zajedničkoga embrionalnog porijekla objašnjava zašto se veći dio mliječne žlijezde i koža koja je prekriva može smatrati jednom biološkom jedinicom koja ima zajednički limfni sustav i dijeli isti limfni put do regionalnih, najčešće aksilarnih limfnih čvorova.

Spoznaje o limfnoj drenaži dojke važne su zbog tehnike injiciranja radiofarmaka i nužne u razumijevanju različitih načina aplikacije radiofarmaka.

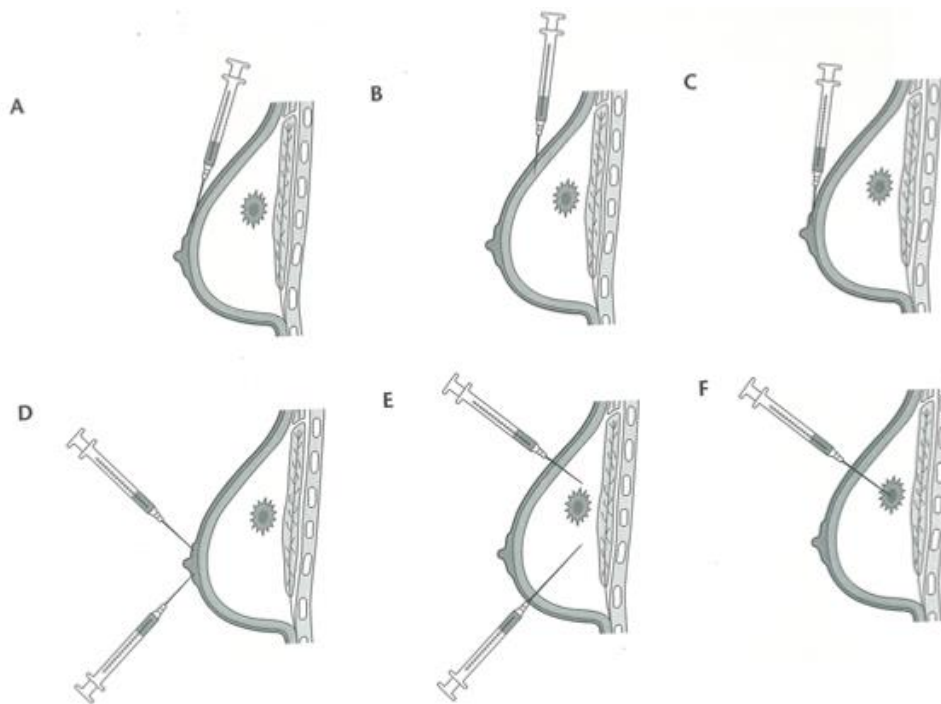
Isto je tako važno naglasiti kako epitelni karcinomi, općenito govoreći, nemaju dobro strukturiran, efikasan vlastiti limfni sustav. Limfangiogeneza takvih tumora uglavnom je vrlo displastična, a to vrijedi i za karcinome dojke (2).

Zbog svega navedenog prilikom aplikacije radiofarmaka u bolesnica s karcinomom dojke savjetuje se primjena intradermalnih – subdermalnih i/ili peritumorskih, ali ne i intratumorskih injekcija (2).

1.5.2. TEHNIKA APLIKACIJE RADIOFARMAKA I LIMFOSCINTIGRAFIJA U BOLESNICA S KARCINOMOM DOJKE

Protokol za izvođenje ove pretrage kod bolesnica s karcinomom dojke razlikuje se među pojedinim centrima (3, 71). Radiofarmak koji se primjenjuje isti je kao kod bolesnika s melanomom (^{99m}Tc koloid), iako aplicirana aktivnost može biti veća, što također ovisi o protokolu i načinu aplikacije radiofarmaka, odnosno mjestu i veličini tumora (72). Nekoliko osnovnih parametara određuje optimalnu tehniku izvođenja ove pretrage u bolesnica s karcinomom dojke: mjesto injiciranja, volumen i aktivnost radiofarmaka te vremenski razmak

od aplikacije radiofarmaka do operacije (2). U bolesnica s karcinomom dojke postoji nekoliko klinički potvrđenih (73) i prihvaćenih načina aplikacije radiofarmaka: peritumorski, subdermalno ili intradermalno iznad područja tumora, periareolarno i subareolarno (slika 9).



Slika 9.

Shematski prikaz načina aplikacije radiofarmaka u bolesnica oboljelih od karcinoma dojke: A) intradermalno, B) subdermalno, C) periareolarno, D) subareolarno, E) peritumorski, F) intratumorski (26)

Kod duboko smještenih tumora ipak se daje prednost peritumorskoj injekciji, zbog veće vjerojatnosti drenaže u limfne čvorove uz unutarnju torakalnu arteriju, dok se kod površnije smještenih tumora zadovoljavajući rezultati postižu i subdermalnom/intradermalnom injekcijom u područje iznad tumora. Kod tumora smještenih u gornjem vanjskom kvadrantu preporučuje se periareolarna/subareolarna injekcija kako radioaktivnost s mjesta aplikacije radiofarmaka ne bi maskirala sentinel čvor. Ova je tehnika manje zahtjevana, osobito u slučaju nepalpabilnih tumora, i ne zahtijeva aplikaciju radiofarmaka uz pomoć ultrazvuka.

Savjetuje se aplikacija manjeg volumena radiofarmaka na pojedinačno mjesto injiciranja, oko 0,2 ml, kako ne bi došlo do kolapsa okolnih limfnih žila, a kod dubljih intraparenhimskih injekcija oko 0,5 ml. Aktivnost koja se daje ovisi o specifičnoj aktivnosti

pripravka, a razlikuje se ovisno o protokolu (jednodnevni/dvodnevni protokol). Kada je interval veći, kao što je to kod dvodnevnog protokola (operacija je sljedećeg dana) i aplicirana aktivnost mora biti veća zbog radioaktivnog raspada, odnosno fizikalnog poluživota ^{99m}Tc koji iznosi 6,02 h (72). Za scintigrafiju sentinel čvora, kada primjenjujemo dvodnevni protokol, smatra se da je dovoljno aplicirati do 150 MBq (56).

Scintigrafija ovisi također o protokolu koji je uvjetovan mogućnostima i opremom pojedinih centara te, naravno, operativnim planom. Često također započinje dinamičkom studijom neposredno nakon aplikacije radiofarmaka u trajanju oko 30 do 45 minuta, a nakon dinamičke studije nastavlja se snimanje statičkih scintigrama područja interesa, u trajanju od pet minuta, do prikazivanja sentinel čvorova. Pojedini centri ne izvode dinamičku studiju, već samo statičke scintigrame. Ako je riječ o jednodnevnom protokolu, što znači da se kirurški zahvat izvodi istog dana kada i scintigrafija, snimanje obično traje do četiri sata od injiciranja radiofarmaka. Ako je riječ o dvodnevnom protokolu, snimanje se može produžiti i na drugi dan, tj. dan operacije, odnosno do najviše 20 sati nakon injiciranja. Oba su protokola klinički provjerena, potvrđena i prihvaćena (74-78). Po završetku snimanja gama-sondom potvrdimo mjesto sentinel čvorova i obilježimo kožu iznad tog mjesta markerom kako bi kirurg mogao odrediti operacijsko područje i najbolje mjesto za inciziju kože. I ovdje je važno da kirurg prije operacijskog zahvata bude upoznat s nalazom limfoscintigrafije, uz uvid u slikovni prikaz te mjesto i broj sentinel čvorova.

Prosječna efektivna doza zračenja ovog medicinskog dijagnostičkog postupka iznosi 2,6 $\mu\text{Sv}/\text{MBq}$, najčešće oko 0,32 mSv, a na mjestu injiciranja prosječna apsorbirana doza iznosi također do 50 mGy/MBq, što su relativno niske vrijednosti u usporedbi s drugim medicinskim postupcima koje bolesnike izlažu zračenju (36).

Osoblje koje sudjeluje u liječenju i pratnji bolesnika tijekom ovog dijagnostičkog postupka izloženo je minimalnim dozama zračenja koje ne zahtijevaju poseban oprez ni mjere zaštite od zračenja (26).

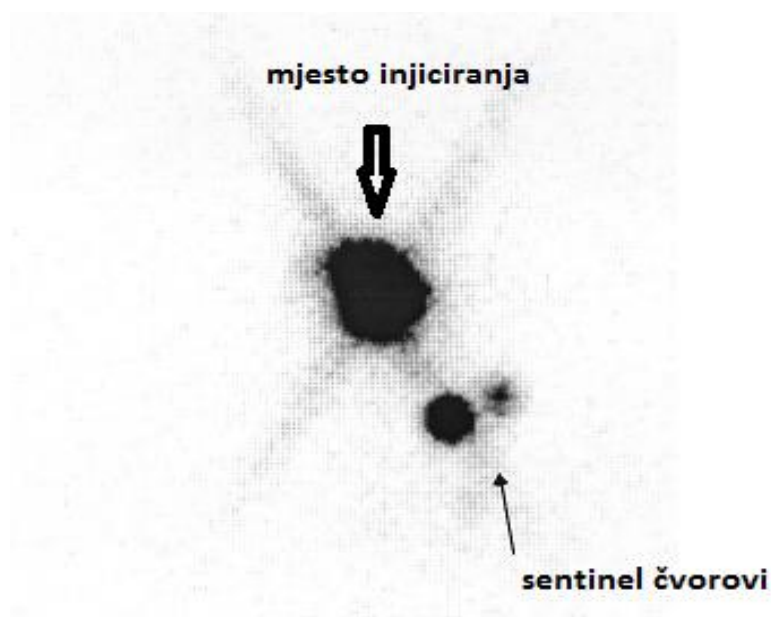
1.6. TEHNIKA SNIMANJA BOLESNIKA

1.6.1 PLANARNA SCINTIGRAFIJA – PREDNOSTI I NEDOSTACI

Uobičajeni, standardni postupak snimanja bolesnika koji dolaze na scintigrafiju sentinel limfnog čvora jest planarna scintigrafija. Metoda je jednostavna, minimalno invazivna, jeftina i ne zahtijeva pripremu bolesnika. Kao što je već spomenuto, ima mnogo prednosti pred klasičnom elektivnom limfadenektomijom i danas je standard u detekciji sentinel čvorova u oboljelih od malignog melanoma i karcinoma dojke.

Limfoscintigrafija nam daje uvid u drenažno područje tumora, broj i smještaj limfnih čvorova koji su pod najvećim rizikom za metastazu bez obzira na njihov anatomske smještaj. Može poboljšati točnost procjene proširenosti maligne bolesti na regionalne limfne čvorove u najranijem stadiju bolesti u odnosu na klasičnu limfadenektomiju, uz manje agresivan kirurški pristup i manji rizik od mogućih poslijeoperacijskih komplikacija (1, 8, 22).

Međutim, planarna tehnika snimanja ima i svoje nedostatke: dvodimenzionalni prikaz distribucije radiofarmaka, nedostatak anatomske i morfološke obilježja, slaba prostorna rezolucija te slabija osjetljivost za dublje smještene limfne čvorove i one s malom količinom radioaktivnosti (slika 8).



Slika 10.

Scintigrafski prikaz mjesta injiciranja i sentinel limfnih čvorova – planarna tehnika snimanja

U literaturi se nalazi podatak o velikoj varijabilnosti u stopama identifikacije sentinel limfnih čvorova: u bolesnika s malignim melanomom 83 do 100 % (79, 80) i u bolesnica s karcinomom dojke 66 do 100 % (12, 80). Neki autori iznose podatak o samo 81 % točno prepoznatih sentinel čvorova konvencionalnim načinom snimanja (9). Većina autora slaže se da planarna scintigrafija često propusti detektirati dublje smještene limfne čvorove, one s manjom količinom radioaktivnosti ili one koji se nalaze u blizini mjesta injiciranja (9, 53, 72, 80, 82).

Isto tako, postoji veliki raspon u stopi lažno negativnih rezultata biopsije sentinel čvora. Definicija lažno negativnih nalaza u slučaju biopsije sentinel čvora odnosi se na osobe u kojih u sentinel čvoru nisu nađene stanice tumora odnosno metastaze, ali su nađene u drugim limfnim čvorovima koji nisu bili prepoznati kao sentinel čvorovi. Odnosno, ako u bolesnika nisu odstranjeni drugi limfni čvorovi ili učinjena kompletna disekcija, tada će se lažno negativni nalaz biopsije sentinel čvora odnositi na osobe bez tumorskih stanica u sentinel čvoru i s recidivom bolesti u području limfnih čvorova iste regije unutar 12 mjeseci od biopsije SLČ-a. Lažno negativni rezultati biopsije sentinel čvora u oboljelih od malignog melanoma kreću se u rasponu od 5,6 do 21 %, a u bolesnica s karcinomom dojke od 5,5 do 16,7 % (12, 37, 79, 83, 84, 85). Najnižu stopu lažno negativnih rezultata biopsije SLČ-a, 5,5 do 6,7 %, imaju studije u kojima su istraživači za detekciju SLČ-a uz scintigrafiju primjenjivali i plavu boju (12).

Kako zaključuje većina autora, navedeno je najvjerojatnije posljedica neujednačenog protokola, jer ne postoji jedinstveni standardni protokol za izvođenje ove pretrage (12, 37). Potrebno je optimizirati i standardizirati postupak detekcije i biopsije sentinel čvora jer se među pojedinim centrima znatno razlikuje (odabir bolesnika, vrsta i veličina čestica radiokoloida, način aplikacije radiofarmaka, protokol snimanja, trajanje snimanja, upotreba plave boje, patohistološka analiza, iskustvo stručnog tima) te poboljšati osjetljivost i specifičnost metode, odnosno smanjiti broj lažno negativnih rezultata (37).

Tehnika snimanja koja bi nam osigurala bolju vizualizaciju i identifikaciju sentinel čvorova mogla bi povećati osjetljivost i specifičnost ove dijagnostičke metode.

1.6.2. JEDNOFOTONSKA EMISIJSKA TOMOGRAFIJA I KOMPJUTERIZIRANA TOMOGRAFIJA (SPECT/CT)

Hibridni SPECT/CT sustavi sastavljeni su od gama-kamere s dva detektora i CT skenera. Omogućuju fuzioniranu sliku dviju slikovnih tehnika: jednofotonske emisijske kompjuterizirane tomografije (SPECT) te trodimenzionalnog prikaza distribucije radiofarmaka u određenom području tijela i anatomskih obilježja istog područja dobivenih transmisijskom kompjuteriziranom tomografijom (CT).

U usporedbi s tradicionalnim načinom oslikavanja, hibridni sustavi imaju jedinstvenu sposobnost kombiniranja podataka dviju slikovnih tehnika te pojednostavljaju i olakšavaju korelaciju slika u cilju dobivanja korisnih dijagnostičkih informacija koje nije lako dobiti analizirajući odvojene studije – SPECT i CT. Hibridni SPECT/CT pruža bolji kontrast i rezoluciju od planarne scintigrafije s mogućnošću korekcije atenuacije (slabljenja energije radioaktivnog zračenja prolaskom kroz tkiva) i *scattera* (raspršenih zraka). Istovremeno CT omogućuje uvid u anatomske strukture i topografska obilježja snimljenog dijela tijela (32, 86-89). Ako se CT sustavi upotrebljavaju samo za korekciju atenuacije i lokalizaciju nakupljanja radiofarmaka, CT snimke mogu biti niže statističke kvalitete i grublje rezolucije (tzv. „niskodozni” CT, engl. „*low dose*” CT) i u tom slučaju uzrokuju znatno manje ozračenje bolesnika nego što je to slučaj kod dijagnostičkog CT pregleda.

S pomoću SPECT/CT uređaja moguće je učiniti transmisijski niskodozni CT i emisijski SPECT u istom položaju bolesnika. Zbog toga što je fuzija slika znatno lakša i bolja, možemo dobiti vrlo precizne podatke o distribuciji radiofarmaka u pojedinim strukturama, organima ili sustavima u tijelu (32) te tako optimizirati vizualizaciju sentinel čvora, odrediti položaj sentinel limfnog čvora u odnosu na okolne anatomske strukture i na mjesto aplikacije radiofarmaka, što omogućuje precizniju i bržu intraoperativnu detekciju sentinel čvorova (90).

Prije uvođenja hibridnih SPECT/CT uređaja bilo je pokušaja stvaranja programskih algoritama za fuziju pojedinačnih SPECT i CT slika, no nijedan nije bio dovoljno uspješan, odnosno artefakti nastali uslijed pomicanja bolesnika bili su preveliki i onemogućavali kvalitetnu analizu i interpretaciju slika. Nakon uvođenja integriranih SPECT/CT uređaja u kliničku praksu brojne studije pokazale su superiornost SPECT/CT snimanja u odnosu na planarnu scintigrafiju u raznim područjima nuklearne medicine: scintigrafiji skeleta, scintigrafiji paratireoidnih žlijezda, scintigrafiji somatostatinskih receptora, scintigrafiji s I-131 u bolesnika s karcinomima štitnjače, scintigrafiji sentinel čvora, nuklearnoj kardiologiji te

nuklearnoj neurologiji i psihijatriji. Koregistracija CT slika s jednofotonskom emisijskom tomografijom rezultira većom osjetljivošću i specifičnošću scintigrafskih nalaza i znatno smanjuje broj inkonkluzivnih, nedijagnostičkih nalaza (86).

S obzirom na sve veći broj kliničkih studija koje su potvrdile dodatnu vrijednost hibridnog SPECT/CT snimanja u odnosu na svaku pojedinačnu metodu snimanja te isto tako na širok spektar indikacija, vrlo je vjerojatno da će hibridne tehnike imati sve veću ulogu u budućnosti nuklearne medicine. No potrebno je napomenuti da uvođenje SPECT/CT-a u standardne protokole snimanja povećava vrijeme snimanja i dodatno ozračuje bolesnika.

Vrijeme potrebno za SPECT/CT pregled iznosi oko 15 do 20 min, a dodatno radijacijsko opterećenje bolesnika niskodoznim CT snimanjem u rasponu je od 1 do 5 mSv, najčešće 2 do 3 mSv (32, 82, 86), što predstavlja relativno nisku dozu apsorbiranog zračenja u odnosu na neke druge dijagnostičke postupke, no ipak o tome treba voditi računa, zbog čega su potrebni protokoli i smjernice za uvođenje i upotrebu ove tehnike snimanja u svakodnevnu kliničku praksu.

2. HIPOTEZA

2. HIPOTEZA

Jednofotonska i kompjuterizirana tomografija (SPECT/CT) ima veću osjetljivost i specifičnost od klasične planarne scintigrafije u prepoznavanju limfnog čvora „čuvara”.

3. CILJEVI ISTRAŽIVANJA

3. CILJEVI

OPĆI CILJ:

usporediti rezultate dobivene planarnom scintigrafijom limfnog čvora „čuvara” s rezultatima SPECT/CT-a i procijeniti korist i doprinos nove tehnike snimanja na daljnji postupak s bolesnikom.

SPECIFIČNI CILJEVI:

- ocijeniti uspješnost SPECT/CT-a u prepoznavanju sentinel limfnih čvorova u odnosu na planarnu scintigrafiju (osjetljivost i specifičnost metode)
- usporediti broj i smještaj sentinel limfnih čvorova otkrivenih SPECT/CT-om u odnosu na planarnu scintigrafiju
- odrediti udio ispitanika kod kojih su nađene metastaze u sentinel limfnim čvorovima i/ili drugim limfnim čvorovima
- odrediti udio ispitanika kod kojih je učinjena kompletna disekcija regionalnih limfnih čvorova i usporediti rezultate njihove patohistološke analize
- usporediti dvije tehnike snimanja u odnosu na broj detektiranih sentinel limfnih čvorova u kojima su nađene metastaze
- procijeniti koliko je nova tehnika snimanja pomogla kirurgu u pronalaženju i biopsiji sentinel limfnih čvorova
- procijeniti utjecaj SPECT/CT-a na vrstu i opseg kirurškog zahvata te daljnji postupak s bolesnikom (pozitivan / negativan / nema utjecaja).

4. ISPITANICI I METODE

4.1. ISPITANICI

Ovo prospektivno istraživanje provedeno je na uzorku od ukupno 166 ispitanika. Započeto je u prosincu 2010. godine kao dio međunarodnoga multicentričnog istraživanja pod pokroviteljstvom Međunarodne agencije za atomsku energiju (IAEA – International Atomic Energy Agency), a trajalo je do rujna 2015. godine te obuhvaća 79 bolesnica s karcinomom dojke i 87 bolesnika s malignim melanomom kože, ukupno 166 bolesnika.

Bolesnike na scintigrafiju sentinel limfnog čvora upućuje kirurg operater, prema uobičajenom protokolu i indikacijama u skladu sa smjericama (35, 36).

Etički odbor Kliničkoga bolničkog centra Zagreb odobrio je ovo istraživanje, a svaki je ispitanik potpisao informirani pristanak prije početka pretrage.

4.1.1. MALIGNI MELANOM

U istraživanje je uključeno 87 bolesnika (40 muškaraca i 47 žena) oboljelih od malignog melanoma kože, u dobi od 19 do 81 godine (muškarci u dobi od 21 do 80 godina; žene u dobi od 19 do 81 godine). Kriterij za uključivanje bolesnika u ovo istraživanje jest patohistološka dijagnoza malignog melanoma i debljina melanoma: Breslow 0,75 do ≥ 4 mm, odnosno < 75 mm uz jednu ili više mitozu u kvadratnom milimetru (mm^2) ili ulceracije, uz klinički negativne regionalne limfne čvorove te odsutnost udaljenih metastaza (klinički stadij N0M0). Kriterij za isključivanje bolesnika bile su klinički suspektne ili citološki potvrđene metastaze u regionalnim limfnim čvorovima, sumnja na udaljene metastaze, široka ekscizija ili veći operacijski zahvat u području melanoma, trudnoća, dob ispod 18 godina i odbijanje potpisivanja informiranog pristanka.

Dobni sastav ispitanika normalne je razdiobe prema Kolmogorov-Smirnovljevu testu ($Z = 1,029$, $p = 0,240$). Prosječna dob muškaraca i žena gotovo je numerički jednaka (57,35 odnosno 57,49), što potvrđuju i rezultati t-testa. Prema tome možemo smatrati da je prosječna dob svih ispitanika 57,43 godine i kreće se u rasponu od 19 do 81 godine.

4.1.2. KARCINOM DOJKE

U istraživanje je uključeno 79 bolesnica s karcinomom dojke, u dobi od 29 do 80 godina. Kriterij za uključivanje bolesnica u istraživanje bila je dijagnoza invazivnog karcinoma dojke na temelju patohistološkog nalaza tkiva dobivenog biopsijom širokom iglom (samo u jedne bolesnice na temelju citološkog nalaza punkcije čvora u dojci), uz klinički i prema UZV pregledu negativne regionalne limfne čvorove te odsutnost udaljenih metastaza (klinički stadij N0M0).

Kriteriji isključivanja bili su prethodna radioterapija u području iste dojke, primjena neoadjuvantne terapije, metastaze u regionalnim limfnim čvorovima ili drugdje u tijelu, upalni/inflamatorni karcinom dojke, trudnoća, dob mlađa od 18 godina i odbijanje potpisivanja informiranog pristanka.

4.2. METODE

4.2.1. RADIOFARMAK

Godine 2010., kada je studija započeta, na Kliničkom zavodu za nuklearnu medicinu i zaštitu od zračenja rutinski se za scintigrafiju sentinel čvora primjenjivao radiofarmak ^{99m}Tc -Senti-Scint (Medi-Radiopharma Co), koloidne čestice albumina obilježene tehnecijem ^{99m}Tc veličine 100 do 600 nm. Od kraja 2011. godine postupno smo počeli upotrebljavati ^{99m}Tc -Nanocoll (GE Healthcare) u kojem su koloidne čestice veličina 5 do 100 nm (oko 95 % čestica manje je od 80 nm). U ovom istraživanju primjenjivana su oba radiofarmaka; ^{99m}Tc -Senti-Scint (n = 66) i ^{99m}Tc -Nanocoll (n = 100).

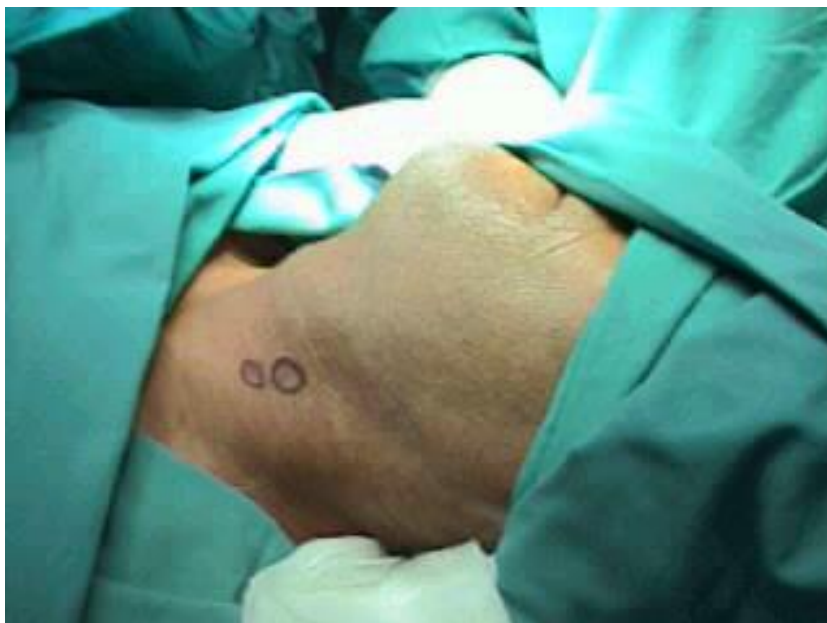4.2.2. TEHNIKA APLIKACIJE RADIOFARMAKA I POSTUPAK S BOLESNIKOM

4.2.2.1. MELANOM

Pretraga se izvodi na dan operacije, ne zahtijeva pripremu bolesnika. Započinje nekoliko sati prije planirane operacije intradermalnom aplikacijom radiofarmaka na dva do četiri mjesta oko ožiljka (ovisno o mjestu i veličini ožiljka), na udaljenosti od oko 5 mm od rubova

ožiljka ili ponekad na više mjesta ako je riječ o većim ožiljcima nakon ekscizije melanoma. U rijetkim slučajevima (melanom kapka i uške) nije učinjena ekscizija *in toto* prije pretrage pa smo radiofarmak aplicirali na dva do tri mjesta oko suspektne pigmentne lezije, odnosno melanoma. Za aplikaciju radiofarmaka upotrebljavali smo iglu veličine 25 G ili inzulinsku špricu, položenu tangencijalno na kožu, a prilikom injiciranja u koži se pojavljuje mjehurić. Na svako pojedino mjesto aplikacije injiciran je mali volumen radiofarmaka, dovoljan da se pojavi intradermalni mjehurić. Prosječna ukupna aktivnost aplicirana bolesniku iznosila je 16,69 MBq, a prosječni volumen 0,433 ml. U bolesnika s melanomom specifična aktivnost radiofarmaka iznosila je oko 37 MBq/ml. Prilikom aplikacije radiofarmaka treba paziti da ne dođe do kontaminacije okolne kože, što može otežati identifikaciju sentinel čvora predoperativno, ali i intraoperativno.

Neposredno nakon injiciranja radiofarmaka započinje snimanje bolesnika. Snimanje započinjemo dinamičkom studijom u trajanju od 30 do 45 minuta, u sekvencijama od jedne minute (1 min = 1 sličica – engl. *frame*) i tako dobivamo dinamički prikaz distribucije radiofarmaka u nekom području kroz 30 do 45 minuta. Bolesnik je tijekom ovog snimanja u istom položaju, najčešće ležeći na leđima, s podignutim rukama ako se snima aksilarna regija. Na taj način vizualiziramo tijekom radiofarmaka limfnim žilama do jednog ili više drenažnih područja. Po završetku dinamičke studije nastavlja se snimanje statičkih scintigrama svih područja drenaže, u trajanju od 5 minuta, do prikaza sentinel limfnog čvora. Bolesnika snimamo u nekoliko položaja kako bi se što bolje odredilo mjesto sentinel čvora u sve tri dimenzije (najčešće u AP, L i/ili AO projekciji), a ovisno o mjestu sentinel čvora kut snimanja može se mijenjati. Odmah po završetku klasične planarne scintigrafije učini se dodatno jednofotonska emisijska kompjuterizirana tomografija i kompjuterizirana tomografija u niskodoznom protokolu (SPECT i „*low dose*“ CT). Planarni scintigrami i tomografski presjeci SPECT/CT-a zasebno su analizirani. Uz pomoć gama-kamere i točkastog izvora zračenja identificirali smo mjesto sentinel čvora u tijelu bolesnika te s pomoću gama-sonde detektirali mjesto najvećeg broja impulsa. Potom smo na koži bolesnika voodotpornim markerom obilježili mjesto koje predstavlja projekciju sentinel čvora na koži, odnosno mjesto gdje je sentinel čvor najbliži površini kože i gdje će kirurg učiniti inciziju (slika 9).



Slika 11.

Markerom obilježena mjesta projekcije sentinel čvorova na koži bolesnika

Važno je naglasiti da bolesnik prilikom predoperacijskog obilježavanja sentinel čvora na koži mora biti u istoj poziciji kao tijekom operacije da ne bi došlo do pomaka kože u odnosu na položaj sentinel čvora, jer tada marker više ne bi odgovarao stvarnoj projekciji sentinel čvora.

4.2.2.2. KARCINOM DOJKE

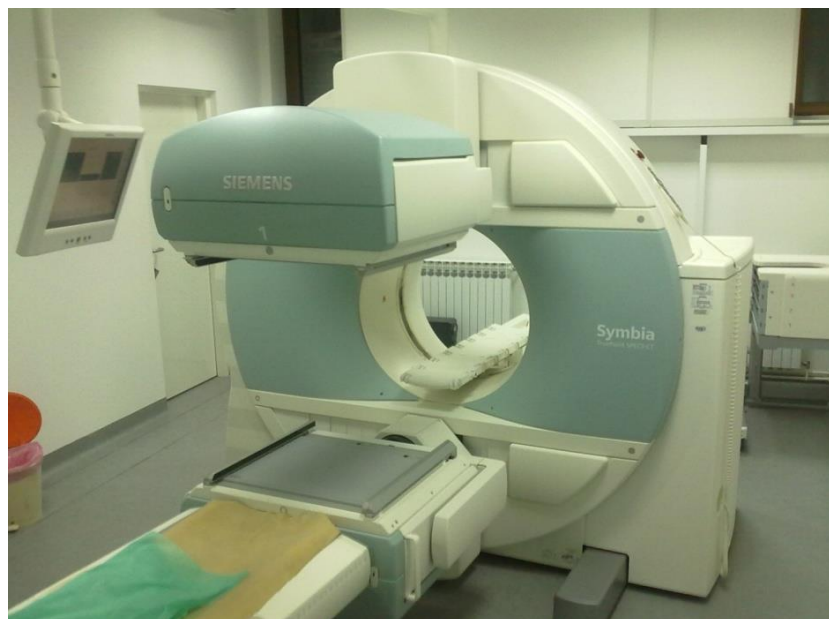U većine bolesnica pretraga je učinjena prema dvodnevnom protokolu. Za pretragu nije potrebna priprema bolesnika. Bolesnice na naš zavod upućuje kirurg operater, dan prije planiranoga kirurškog zahvata. U bolesnica s karcinomom dojke radiofarmak smo aplicirali na dva načina: peritumorski – u parenhim dojke oko tumora i subdermalno – pod kožu u području tumora odnosno iznad tumora. Obično smo primijenili dvije do četiri peritumorske injekcije i jednu subdermalnu, ali bilo je i samo peritumorskih injekcija ili samo subdermalnih injekcija. Za injiciranje radiofarmaka primjenjivali smo iglu veličine 25 G. U bolesnica s nepalpabilnim tumorom mjesto tumora određeno je ultrazvukom ili je radiofarmak apliciran pod kontrolom UZV-a. Primjenjivali smo radiofarmak velike specifične aktivnosti (148 MBq/ml). Prosječno aplicirana aktivnost iznosila je 98,91 MBq, a prosječni volumen apliciranog radiofarmaka 0,668 ml. Bolesnicama je savjetovano da kratko vrijeme laganim

pritiskom masiraju područje injekcije kako bi ubrzale ulazak radiofarmaka iz intersticija u limfne žile.

Kod svih je bolesnica nakon aplikacije radiofarmaka učinjena i dinamička scintigrafija u trajanju od 30 do 45 minuta te po završetku scintigrafije i statički scintigrami u trajanju od po 5 minuta u AP, L ili AO projekciji. Kod većine bolesnica statički scintigrami snimaju se još i istog dana oko 18 sati (oko tri do četiri sata nakon aplikacije radiofarmaka) te drugog dana ujutro u 8 ili 9 sati (oko 18 sati nakon aplikacije radiofarmaka). Odmah po završetku klasične planarne scintigrafije dodatno smo učinili jednofotonsku emisijsku kompjuteriziranu tomografiju (SPECT) i kompjuteriziranu tomografiju (CT) prema niskodoznom protokolu (SPECT / „*low dose*” CT). Bolesnice su tijekom snimanja u ležećem položaju na leđima s podignutim rukama, osim iznimno ako bolesnica ne može duže vrijeme držati ruke iznad glave. Nakon zasebne analize scintigrama i tomografskih presjeka, uz pomoć gama-kamere i točkastog izvora zračenja identificirali smo mjesto sentinel čvora u tijelu bolesnice te s pomoću gama-sonde detektirali mjesto najvećeg broja impulsa i potom na koži bolesnice voodopornim markerom obilježili mjesto koje predstavlja projekciju sentinel čvora na koži, što će pomoći kirurgu odrediti najbolje mjesto incizije za biopsiju sentinel čvora. Ovdje je također važno naglasiti da bolesnica prilikom predoperacijskog obilježavanja mjesta sentinel čvora na koži mora biti u istoj poziciji kao tijekom operacije (u bolesnica s karcinomom dojke ruke su raširene pod kutom od 90 stupnjeva) da ne bi došlo do pomaka kože u odnosu na položaj sentinel čvora, jer tada obilježeno mjesto više ne bi odgovarao stvarnoj poziciji sentinel čvora.

4.2.3. GAMA-KAMERA

Svi ispitanici snimljeni su dvoglavom SPECT gama kamerom (Symbia E, Siemens Healthcare) ili SPECT/CT gama-kamerom (Symbia T2, Siemens Healthcare) prikazanom na slici 12. Symbia T2 je tzv. kombinirani uređaj koji pod istim kućištem sadrži dva različita tomografska uređaja za slikanje: dvoglavu SPECT gama kameru i višeslojni CT skener. Za slikanje gama kamerom rabljeni su tzv. LEHR-kolimatori (engl. *Low Energy High Resolution*) visoke prostorne razlučivosti namijenjeni za slikanje gama zraka energije do 200 keV (kolimatori za niske energije). Dinamičke studije snimljene su neposredno nakon aplikacije radiofarmaka u vremenu od 30 do 45 minuta, jedna snimka/*frame* u minuti (matrica 128 x 128), a statički scintigrami u dvije do tri projekcije, u vremenu od po 5 minuta (matrica 256 x 256).



Slika 12.

Dvoglava SPECT/CT gama-kamera (Symbia T2) upotrebljavana u istraživanju

Neposredno nakon planarne scintigrafije učini se jednofotonska emisijska kompjuterizirana tomografija (SPECT), a potom i kompjuterizirana tomografija rendgenskim zrakama (CT) u istom položaju bolesnika. Ovo snimanje traje 15 do 20 min. Rabljeni su sljedeći akvizicijski parametri kod jednofotonske emisijske kompjuterizirane tomografije: matrica 128 x 128, 180 stupnjeva rotacije svakog detektora u „*step and shot*” načinu. Svaki detektor se prilikom rotacije za fiksni kut zaustavlja u 32 diskretna položaja i na svakom položaju skuplja podatke u vremenu 20 do 25 sekundi. Tako se dobije ukupno 64 projekcije što su ulazni podaci za rekonstrukciju. Slike slojnih presjeka raspodjele radiofarmaka dobivene su iterativnom metodom rekonstrukcije na temelju kojih je moguć trodimenzionalni prikaz raspodjele radiofarmaka koristeći standardne međusobno okomite ravnine: (koronalna, sagitalna i transverzalna).

Kompjuterizirana tomografija (CT) učinjena je prema niskodoznom protokolu sa sljedećim parametrima: 130 kV, 17 mAs, vrijeme rotacije 0.8 s.. Tako dobiveni podaci (CT-presjeci) upotrijebljeni su za korekciju atenuacije (popravak učinka gušenja fotona) i anatomsku lokalizaciju sentinel čvorova.

Prvi limfni čvor koji se vizualizirao u određenom području drenaže, ili više njih ako bi se prikazali u kratkom vremenskom intervalu, smatrao se sentinel čvorom, isto tako svaki koji je imao direktnu drenažu, odnosno limfni put od područja tumora do određenoga drenažnog

područja te svaki prvi čvor u novom drenažnom području. Svaki radioaktivni limfni čvor koji smo vizualizirali samo SPECT/CT-om također smo smatrali sentinel čvorom.

Broj sentinel limfnih čvorova i njihova drenažna područja analizirani su zasebno na planarnim scintigramima učinjenima u nekoliko projekcija i na SPECT/CT tomografskim presjecima u tri ravnine, kako bi se ocijenila dodatna vrijednost odnosno doprinos SPECT/CT-a u odnosu na planarnu scintigrafiju (veći broj prikazanih sentinel čvorova ili sentinel čvorovi u drugim područjima drenaže).

O rezultatima scintigrafije, posebno SPECT/CT tomografskih presjeka, raspravljeno je s kirurgom operaterom prije operacije.

4.2.4. GAMA-SONDA

Za predoperativnu i intraoperativnu detekciju sentinel čvorova upotrebljavali smo ručnu *in-vivo* gama-sondu (Neo 2000, Neoprobe Corporation) (slika 13). Uređaj može mjeriti energije gama zračenja u rasponu: 27-364 keV. Učinkovitost detekcije gama zraka ^{99m}Tc (140 keV) je 75%. To je prijenosni detektor zračenja s poluvodičkim kristalom (CdZnTe) okružen olovnom štitom i s kolimatorom kako bi mogao mjeriti radioaktivnost na vrlo malom, ograničenom prostoru, što omogućuje vrlo dobru prostornu razlučivost. Uređaj pretvara detektirane gama zrake u električni signal koji se može čuti. Intenzitet zvučnog signala ovog uređaja proporcionalan je izmjerenom broju impulsa, odnosno detektiranoj razini radioaktivnosti.

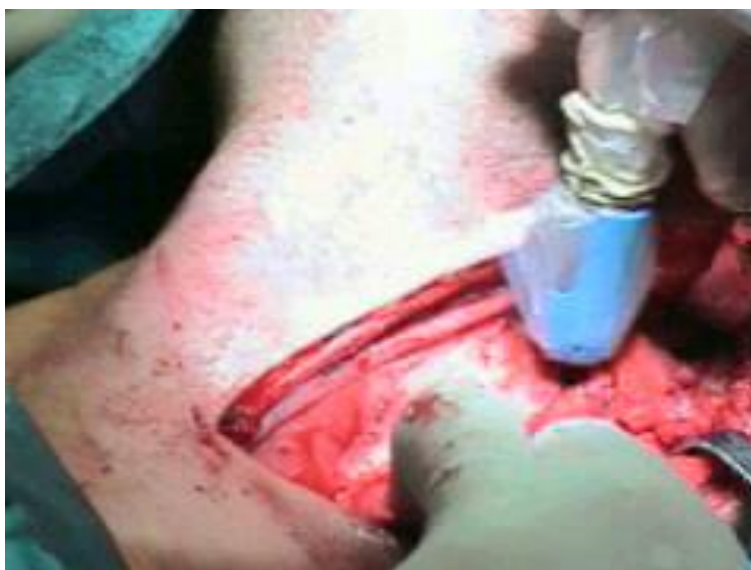

Slika 13.

Ručna *in-vivo* gama-sonda upotrebljavana u istraživanju

4.2.5. KIRURŠKI POSTUPAK I BIOPSIJA SENTINEL ČVORA

U kirurškoj sali kirurg ručnom gama-sondom detektira mjesto najveće aktivnosti u području koje smo označili markerom te načini inciziju kože. Potom ga gama-sonda vodi do mjesta sentinel čvora (slika 14). Broj impulsa sentinel čvora izmjeren gama-sondom intraoperativno mora biti sličan ili veći od broja impulsa nad područjem sentinel čvora izmjerenog predoperativno, na dan operacije.



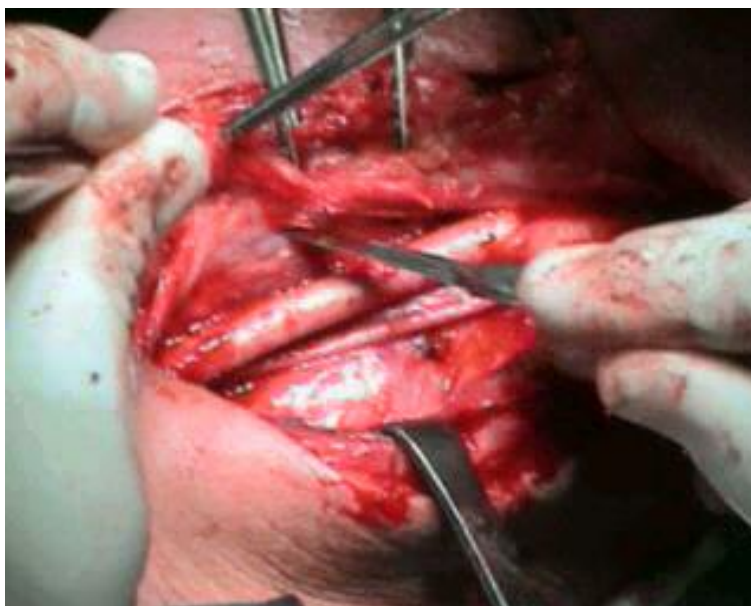Slika 14.

Kirurg ručnom gama-sondom traži mjesto najveće aktivnosti u području obilježenom markerom gdje se nalazi sentinel čvor

Kada ga identificira u tijelu bolesnika, učini se biopsija sentinel čvora (slika 15) i potom potvrdi radioaktivnost tog limfnog čvora izvan tijela bolesnika (slika 16), a ona mora biti vrlo slična onoj u tijelu.

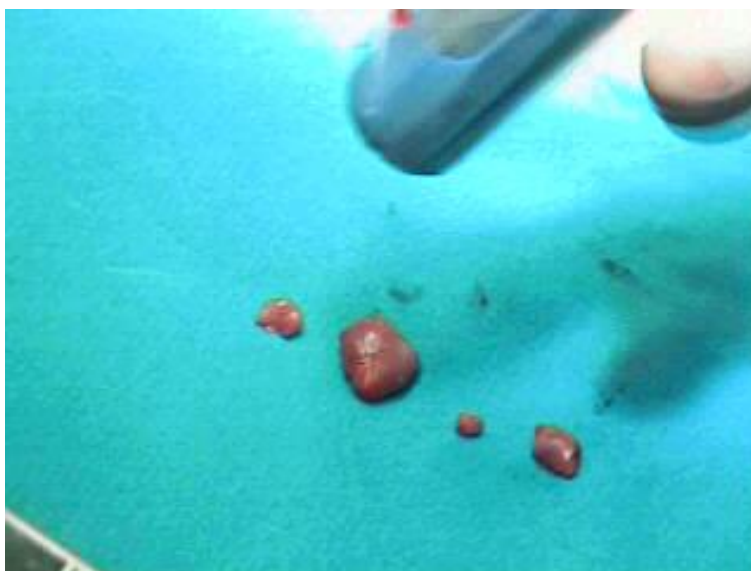
Tako se učini biopsija svih sentinel čvorova (uobičajeno do tri limfna čvora iz jedne drenažne regije). Nakon što su odstranjeni svi sentinel čvorovi još se jednom provjeri razina ostatne radioaktivnosti u tijelu bolesnika (u području iz kojeg su odstranjeni limfni čvorovi), koja bi trebala biti neznatna, odnosno znatno manja nego prije biopsije sentinel čvora. Sentinel čvorovi obilježavaju se prema uobičajenom protokolu i šalju na patohistološku analizu. Ostali eventualno odstranjeni limfni čvorovi obilježavaju se na uobičajen način i šalju

se zasebno na patohistološku analizu. Ako kirurg uoči palpabilan ili povećan limfni čvor u području biopsije, preporuka je da se i on odstrani.



SLIKA 15.

Biopsija sentinel limfnog čvora



SLIKA 16.

Ručnom gama-sondom kirurg provjerava razinu radioaktivnosti
odstranjenih limfnih čvorova

4.2.6. PATOHISTOLOŠKA ANALIZA

Odstranjeno tkivo obilježeno kao sentinel limfni čvor fiksira se u 4-postotnom formalinu.

Sentinel čvorovi serijski se režu na slojeve 0,2 do 0,3 cm debljine, svaki se u cijelosti uklapa u parafin, boji hemalaun-eozinom (HE) i reže na 3 do 4 mikrona debele rezove (imunohistokemijska analiza učini se prema potrebi i ovisno o vrsti tumora). Ostali odstranjeni limfni čvorovi pregledani su na standardan način.

Svi podaci dobiveni mjerenjem i/ili promatranjem čine varijable ovog istraživanja. Varijable su opisane šifrom, nazivom i u slučaju kvalitativnih svojstava i kodovima i nazivima kategorija. U tablici 5 navedene su varijable za melanom, a u tablici 6 za karcinom dojke.

Tablica 5.
Varijable za melanom

Varijabla		Kategorije	
Šifra	Naziv	Kod	Naziv
SPOL	Spol	1	Muški
		2	Ženski
DOB	Dob (godine)		
TEŽINA	Masa tijela (kg)		
VISINA	Visina tijela (m)		
BMI	Indeks mase tijela (kg/m ²)		
DAT-PR	Datum primitka		
MSI-TSL	Dio tijela gdje se nalazi tumor	1	Glava
		2	Prednji dio trupa
		3	Leđa
		4	Ruka
		5	Noga
MSI-TSS	Strana tijela na kojoj se nalazi tumor	1	Desna
		2	Lijeva
		3	Sredina
MSI-BRE	Invazija tumora u dubinu kože (mm)		
BRESLOW	Debljina melanoma klasificirana po Breslowu (mm)	1	< 0,76
		2	0,76 – 1,50
		3	1,51 – 3,99
		4	> 3,99

Tablica 5. (nastavak)

Varijable za melanom

Varijabla		Kategorije	
Šifra	Naziv	Kod	Naziv
MSI-CS	Stupanj proširenosti bolesti prema TNM klasifikaciji	1	T1
		2	T2
		3	T3
		4	T4
RPH-VR	Vrsta koloida obilježenog s ^{99m}Tc	1	Senti-Scint
		2	Nanocoll
RPH-TA	Radioaktivnost injicirana bolesniku (MBq)		
RPH-TV	Volumen koji je injiciran bolesniku (ml)		
RPH-PS	Veličina čestica u radiofarmaku (nm)	1	100 – 600
		2	50 – 80
RPH-BRM	Broj mjesta aplikacije radiofarmaka		
ACQ-VR	Vrijeme apliciranja aktivnosti i početak pretrage		
ACQ-LP	Vrijeme kada je učinjeno posljednje konvencionalno snimanje		
ACQ-SPE	Vrijeme kada je učinjena tomografija		
ACQ-LP\$	Vrijeme od početka pretrage do posljednjeg konvencionalnog snimanja (min)		
ACQ-SL\$	Vrijeme od posljednjeg konvencionalnog snimanja do učinjene tomografije (min)		
ACQ-SPE\$	Vrijeme od početka pretrage do učinjene tomografije (min)		
SNS-PN	Broj sentinel čvorova prikazanih planarnom tehnikom snimanja		
SNS-SPN	Broj sentinel čvorova prikazanih tomografijom		
PL-R4	Lijevo klavikularno		
PL-R5	Desno aksilarno		
PL-R6	Lijevo aksilarno		
PL-R7	Desna prepona		
PL-R8	Lijeva prepona		
PL-R9	Poplitealno		
PL-R11A	Skapularno desno		
PL-11B	Skapularno lijevo		
PL-R14	Ostale regije		
PLG-R1	Gornja polovina vrata desno površno		
PLG-R2	Gornja polovina vrata lijevo površno		
PLG-R4	Donja polovina vrata lijevo površno		
CT-R3	Desno klavikularno		
CT-R4	Lijevo klavikularno		
CT-R5	Desno aksilarno		
CT-R6	Lijevo aksilarno		

Tablica 5. (nastavak)

Varijable za melanom

Varijabla		Kategorije	
Šifra	Naziv	Kod	Naziv
CT-R7	Desno prepona		
CT-R8	Lijeva prepona		
CT-R9	Poplitealno		
CT-R11A	Desno skapularno		
CT-R11B	Lijevo skapularno		
CT-R13	Zdjelica		
CT-R17	Ostale regije		
CT-R17TR	Ostale regije – tranzit		
CTG-R4	II.A regija vrata desno		
CTG-R5	II.A regija vrata lijevo		
CTG-R13	V.A regija vrata lijevo		
CTG-R17	Ostale regije glave i vrata		
SPP-OLN	Planarno drugo područje	1	Ne
		2	Zdjelično
		3	Lopatično (skapularno)
SPP-OCT	SPECT/CT drugo područje	1	Ne
		2	Nuhalno
		3	Klavikularno
		4	Femoralno
		5	Intraparotidno
		6	Parotidno
		7	Zdjelično
		8	Lopatično
SPP-MIS	Razlika između nalaza u regijama drenaže planarno i na SPECT/CT-u	1	Da
		2	Ne
SPP-FCT	Morfološke promjene na CT-u	1	Ne
		2	Povećan sentinel čvor
		3	Povećan neradioaktivni limfni čvor
PM-GC	Utjecaj nalaza CT-a na cjelokupni postupak s bolesnikom	1	Nema utjecaja
		2	Pozitivan utjecaj
IMP-CHA	Nalaz SPECT/CT-a utjecao je na kirurški zahvat	1	Da
		2	Ne
IMP-GC	Komentar kirurga	1	Nema
		2	Ima
HIP-HIP	Patohistološka dijagnoza sentinel čvora/čvorova	1	Negativan
		2	Pozitivan
HIP-HI-N	Broj odstranjenih sentinel čvorova		
HIP-HI-M	Broj sentinel čvorova s metastazom		

Tablica 5. (nastavak)

Varijable za melanom

Varijabla		Kategorije	
Šifra	Naziv	Kod	Naziv
HIP-ON	Metastaze u drugim ne-sentinel limfnim čvorovima	1	Pozitivna aksilarna disekcija
		2	Negativna aksilarna disekcija
		3	Disekcija vrata
		4	Nema drugih limfnih čvorova
		5	Ostali limfni čvorovi negativni
HIP-ON-N	Broj odstranjenih ostalih limfnih čvorova		
HIP-ON-M	Broj odstranjenih ostalih limfnih čvorova s metastazom		
HIP-FU	Broj mjeseci praćenja bolesnika		
HIP-RE	Ima li bolesnik relaps bolesti	1	Da
		2	Ne

Tablica 6.

Varijable za karcinom dojke

Varijabla		Kategorije	
Šifra	Naziv	Kod	Naziv
DOB	Dob (godine)		
TEZINA	Masa tijela (kg)		
VISINA	Visine tijela (m)		
BMI	Indeks mase tijela (kg/m^2)		
BCS-TNM	Stupanj proširenosti tumora prema TMN klasifikaciji	1	T1b
		2	T1c
		3	T2
BCS-BI	U kojoj dojci se nalazi tumor	1	Desna
		2	Lijeva
BSC-TL	Dio dojke gdje se nalazi tumor	1	Gornji lateralni kvadrant
		2	Gornji medijalni kvadrant
		3	Donji lateralni kvadrant
		4	Donji medijalni kvadrant
		5	Centralni dio

Tablica 6. (nastavak)
Varijable za karcinom dojke

Varijabla		Kategorije	
Šifra	Naziv	Kod	Naziv
BCS-CDP	Dijagnostička metoda kojom je otkriven tumor	1	Konvencionalna biopsija
		2	Ekscizija
		3	Citologija
BCS-PBS	Prethodne operacije na dojci	1	Da
		2	Ne
BCS-PAS	Prethodne operacije aksile	1	Da
		2	Ne
BCS-PBR	Prethodna radioterapija dojke/aksile	1	Da
		2	Ne
BCS-PBC	Prethodne kemoterapije	1	Da
		2	Ne
RPH-VR	Vrsta koloida obilježenog s ^{99m}Tc	1	Senti-Scint
		2	Nanokoll
RPH-TA	Radioaktivnost injicirana bolesnici (MBq)		
RPH-TV	Volumen koji injiciran bolesnici (ml)		
RPH-PS	Veličina čestica u radiofarmaku (nm)	1	100 – 600
		2	50 – 80
ACQ-IM	Način injiciranja	1	Uz palpaciju
		2	Pod kontrolom ultrazvuka
ACQ-IT	Način aplikacije radiofarmaka	1	Peritumorski
		2	Peritumorski i periareolarno
		3	Periareolarno
ACQ-BRM	Broj mjesta aplikacije radiofarmaka		
ACQ-VR	Vrijeme apliciranja aktivnosti i početak pretrage		
ACQ-LP	Vrijeme kada je učinjeno posljednje konvencionalno snimanje		
ACQ-SPE	Vrijeme kada je učinjena tomografija		
ACQ-LP\$	Vrijeme od početka pretrage do posljednjeg konvencionalnog snimanja (min)		
ACQ-SL\$	Vrijeme od posljednjeg konvencionalnog snimanja do učinjene tomografije (min)		
ACQ-SPE\$	Vrijeme od početka pretrage do učinjene tomografije (min)		
ACQ-LP\$H	Vrijeme od početka pretrage do posljednjeg konvencionalnog snimanja (sati)		
ACQ-SP\$H	Vrijeme od početka pretrage do učinjene tomografije (sati)		

Tablica 6. (nastavak)
Varijable za karcinom dojke

Varijabla		Kategorije	
Šifra	Naziv	Kod	Naziv
ACQ-DAN	Protokol	1	Jednodnevi
		2	Dvodnevni
SNS-SD	Kada je učinjen operativni zahvat u odnosu na početak pretrage	1	Isti dan
		2	Drugi dan
SNS-NM	Da li je specijalist nuklearne medicine prisustvovao operativnom zahvatu	1	Da
		2	Ne
SPP-ST	Vijeme kada je učinjen SPECT/CT u odnosu na injiciranje	1	Manje od dva sata
		2	Više od dva sata
ACQ-SN	Da li se sentinel prikazuje na ranim statičkim scintigramima učinjenim do dva sata poslije injekcije	1	Da
		2	Ne
ACQ-SN2	Da li se sentinel prikazuje na kasnim statičkim scintigramima učinjenim nakon dva sata poslije injekcije	1	Da
		2	Ne
SPP-PN	Broj sentinel čvorova otkrivenih konvencionalnom tehnikom snimanja		
SPP-SPN	Broj sentinel čvorova otkrivenih tomografijom		
PL-R1	Aksilarna		
PL-R2	Intramamarna		
PL-R3	Interpektoralna		
PL-R5	Parasternalna		
PL-R6	Odale regije		
CT-R1	Aksilarna		
CT-R2	Intramamarna		
CT-R3	Interpektoralna		
CT-R4	Infraklavikularna		
CT-R5	Parasternalna		
INCONC	Inconclusive	0	Ne
		1	Da
SPP-MIS	Razlika između nalaza planarno i na SPECT/CT-u	1	Da
		2	Ne
PM-GC	Utjecaj SPECT/CT-a na cjelokupni postupak s bolesnikom	1	Nema utjecaja
		2	Ima utjecaja
IMP-CHA	Nalaz SPECT/CT-a utjecao je na bilo koji način na promjene u načinu operacije	1	Da
		2	Ne
IMP-GC	Komentar kirurga	1	Da
		2	Ne
HIP-HIP	Intraoperativno nađeni sentinel čvorovi	1	Da
		2	Nema sentinel čvorova
HIP-HIP1	Patološka dijagnoza sentinel čvorova	1	Negativna
		2	Pozitivna

Tablica 6. (nastavak)
Varijable za karcinom dojke

Varijabla		Kategorije	
Šifra	Naziv	Kod	Naziv
HIP-HIPN	Broj odstranjenih sentinel čvorova		
HIP-HIM	Metastaze u sentinel čvorovima	1	Da
		2	Ne
HIP-HIPV	Veličina metastaza u sentinel čvorovima	1	Makrometastaze
		2	Mikrometastaze
		3	Izolirane tumorske stanice
HIP-ON	Metastaza u drugim ne-sentinel limfnim čvorovima	1	Da
		2	Ne
		3	Nema drugih limfnih čvorova
HIP-ONN	Broj odstranjenih ne-sentinel limfnih čvorova		
HIP-ONM	Broj odstranjenih ostalih limfnih čvorova s metastazom		
HIP-ONV	Veličina metastaza u ostalim limfnim čvorovima	1	Makrometastaze
		2	Mikrometastaze
HIP-FU	Broj mjeseci praćenja bolesnika		
HIP-RE	Ima li bolesnica relaps bolesti	1	Da
		2	Ne

4.3. OBRADA PODATAKA

Statistička analiza podataka odnosi se na njihovu deskripciju. U slučaju kontinuiranih svojstava (varijabli) procijenjeni su parametri centralne tendencije i disperzije njihove razdiobe (kao npr. aritmetička sredina, standardna devijacija, raspon i sl.), a u slučaju kvalitativnih svojstava frekvencije njihovih kategorija. U ciljevima postavljene hipoteze razriješene su metodama za testiranje razlika među nezavisnim i zavisnim skupinama ispitanika (t-test za nezavisne odnosno zavisne skupine) u slučaju kontinuiranih varijabli koje prate normalnu razdiobu (potvrđenu s pomoću Kolmogorov-Smirnovljeva testa). Ako normalnost razdioba nije ostvarena, upotrijebljene su odgovarajuće neparametrijske metode (Mann-Whitneyjev test i Wilcoxonov test). Zavisnost među kvalitativnim varijablama testirana je χ^2 testom (91, 92).

Rezultati su prikazani tablično. Sama obrada izvedena je uz pomoć programa StatSoft, Inc. (2011) STATISTICA (data analysis software system), version 10. www.statsoft.com.

5. REZULTATI

5.1. MELANOM

5.1.1. Antropometrijske karakteristike

Masa i visina tijela ispitanika i iz njih izveden indeks mase tijela normalne su razdiobe prema Kolmogorov-Smirnovljevu testu ($Z = 0,900$, $p = 0,392$ za masu tijela, $Z = 1,088$, $p = 0,187$ za visinu tijela i $Z = 1,264$, $p = 0,082$ za indeks mase tijela). Prosječne vrijednosti mase i visine tijela te indeksa mase za muškarce i žene navedene su u tablici 7. Razlika mase i visine tijela muškaraca i žena statistički je značajna i odgovara populacijskim razlikama: oko 11 kg i oko 11 cm. Indeks mase tijela muškaraca i žena podjednake je vrijednosti: 26,8 kg/m² za muškarce i 26,6 kg/m² za žene.

Tablica 7.

Osnovni parametri i razlika antropometrijskih karakteristika po spolu ispitanika

Antropometrijske karakteristike	Spol	n	Aritmetička sredina	Standardna devijacija	t-statistika ^a		
					t	df	p
Masa tijela (kg)	muški	40	84,60	15,08	3,919	85	< 0,001
	ženski	47	73,55	11,16			
	ukupno	87	78,63	14,15			
Visina tijela (m)	muški	40	1,775	0,062	8,666	85	< 0,001
	ženski	47	1,665	0,057			
	ukupno	87	1,716	0,081			
Indeks mase tijela (kg/m ²)	muški	40	26,81	4,31	0,183	85	0,855
	ženski	47	26,63	4,52			
	ukupno	87	26,71	4,40			

^a t-statistika testira hipotezu o jednakosti antropometrijskih karakteristika po spolu ispitanika

5.1.2. Karakteristike primarnog tumora – melanom

Podaci o melanomu uključuju podatke o dijelu tijela gdje se tumor nalazi te debljini melanoma u milimetrima, klasifikaciju prema Breslowu i stupanj proširenosti prema TNM klasifikaciji.

Razdioba prema dijelu tijela gdje se nalazi tumor statistički se značajno razlikuje prema spolu ispitanika ($\chi^2 = 11,179$, $df = 4$, $p = 0,025$). Tako se u muškaraca tumor pojavljuje

ponajprije na prednjem dijelu tijela i leđima, a u žena dominantno na nogama. Naime, od svih tumora na prednjem dijelu tijela 66,7 % pojavljuje se u muškaraca. Slično je i na leđima: od svih melanoma na tom dijelu tijela 61,1 % se također pojavljuje u muškaraca. Od svih tumora na nogama 79,2 % se pojavljuje u žena (tablica 8).

Tablica 8.

Razdioba dijela tijela gdje se nalazi tumor po spolu ispitanika

Dio tijela gdje se nalazi tumor		Spol		Ukupno
		muški	ženski	
Glava	n ^a	1	3	4
	hp ^b	25,0 %	75,0 %	100,0 %
	vp ^c	2,5 %	6,4 %	4,6 %
Prednji dio trupa	n	4	2	6
	hp	66,7 %	33,3 %	100,0 %
	vp	10,0 %	4,3 %	6,9 %
Leđa	n	22	14	36
	hp	61,1 %	38,9 %	100,0 %
	vp	55,0 %	29,8 %	41,4 %
Ruka	n	8	9	17
	hp	47,1 %	52,9 %	100,0 %
	vp	20,0 %	19,1 %	19,5 %
Noga	n	5	19	24
	hp	20,8 %	79,2 %	100,0 %
	vp	12,5 %	40,4 %	27,6 %
Ukupno	n	40	47	87
	hp	46,0 %	54,0 %	100,0 %
χ^2 statistika ^d		$\chi^2 = 11,179$	df = 4	p = 0,025

^a broj slučajeva, ^b horizontalni postotak, ^c vertikalni postotak, ^d χ^2 statistika testira hipotezu o neovisnosti dijela tijela gdje se nalazi tumor i spola ispitanika

Debljina melanoma također se statistički značajno razlikuje u muškaraca i žena. Prema Kolmogorov-Smirnovljevu testu ta varijabla ne prati normalnu razdiobu ($Z = 1,772$, $p = 0,004$) (tablica 9). Prosječna debljina melanoma u muškaraca iznosi 2,78 mm, dok je u žena u prosjeku manja za 0,63 mm i iznosi 2,15 mm.

Tablica 9.

Osnovni parametri i razlika debljine melanoma po spolu ispitanika

	Spol	n	Aritmetička sredina	Standardna devijacija	Mann-Whitneyjev test ^a	
					U	p
Debljina melanoma (mm)	muški	40	2,78	2,22	708,5	0,049
	ženski	47	2,15	2,47		
	ukupno	87	2,44	2,37		

^a Mann-Whitneyjev test testira hipotezu o jednakosti debljine melanoma po spolu ispitanika

Kategorizacija debljine melanoma prema Breslowu degradira mjernu razinu te varijable, koja tada više ne pokazuje zavisnost po spolu ($\chi^2 = 4,345$, $df = 3$, $p = 0,227$). Iz tog razloga može se tvrditi da je najučestalija kategorija 1,51 – 4,00 mm (39,1 %), potom 0,76 – 1,50 mm (27,6 %), a dvije krajnje kategorije sudjeluju sa 17,2 % i 16,1 % (tablica 10).

Tablica 10.

Razdioba debljine melanoma, klasificirane prema Breslowu, po spolu ispitanika

Debljina melanoma prema Breslowu		Spol		Ukupno
		muški	ženski	
< 0,76 mm	n ^a	4	11	15
	hp ^b	26,7 %	73,3 %	100,0 %
	vp ^c	10,0 %	23,4 %	17,2 %
0,76 – 1,50 mm	n	12	12	24
	hp	50,0 %	50,0 %	100,0 %
	vp	30,0 %	25,5 %	27,6 %
1,51 – 4,00 mm	n	15	19	34
	hp	44,1 %	55,9 %	100,0 %
	vp	37,5 %	40,4 %	39,1 %
> 4,00 mm	n	9	5	14
	hp	64,3 %	35,7 %	100,0 %
	vp	22,5 %	10,6 %	16,1 %
Ukupno	n	40	47	87
	hp	46,0 %	54,0 %	100,0 %
χ^2 statistika ^d		$\chi^2 = 4,345$	$df = 3$	$p = 0,227$

^a broj slučajeva, ^b horizontalni postotak, ^c vertikalni postotak, ^d χ^2 statistika testira hipotezu o neovisnosti kategorija invazije tumora u dubinu kože, klasificirane prema Breslowu, i spola ispitanika

Stupanj proširenosti bolesti prema TNM klasifikaciji neovisan je o spolu ispitanika ($\chi^2 = 3,364$, $df = 3$, $p = 0,339$). Najučestaliji je stupanj T1 (31,0 %), T3 (28,7 %) i T2 (24,1 %). Najmanje je zastupljena kategorija T4 sa 16,1 % udjela (tablica 11).

Tablica 11.

Razdioba kategorija stupanja proširenosti bolesti, prema TNM klasifikaciji, po spolu ispitanika

Kategorije stupnjeva proširenosti bolesti prema TNM klasifikaciji		Spol		Ukupno
		muški	ženski	
T1	n ^a	11	16	27
	hp ^b	40,7 %	59,3 %	100,0 %
	vp ^c	27,5 %	34,0 %	31,0 %
T2	n	7	14	21
	hp	33,3 %	66,7 %	100,0 %
	vp	17,5 %	29,8 %	24,1 %
T3	n	14	11	25
	hp	56,0 %	44,0 %	100,0 %
	vp	35,0 %	23,4 %	28,7 %
T4	n	8	6	14
	hp	57,1 %	42,9 %	100,0 %
	vp	20,0 %	12,8 %	16,1 %
Ukupno	n	40	47	87
	hp	46,0 %	54,0 %	100,0 %
χ^2 statistika ^d		$\chi^2 = 3,364$	df = 3	p = 0,339

^a broj slučajeva, ^b horizontalni postotak, ^c vertikalni postotak, ^d χ^2 statistika testira hipotezu o

neovisnosti kategorija stupnjeva proširenosti bolesti prema TNM klasifikaciji i spola ispitanika

5.1.3. Podaci o radiofarmaku

U istraživanju su primijenjene dvije vrste koloida obilježenog s ^{99m}Tc. U 49 (56,3 %) ispitanika primijenili smo Senti-Scint, a u 38 (43,7 %) ispitanika Nanocoll, podjednako u oba spola, što potvrđuje rezultat χ^2 testa ($\chi^2 = 2,267$, df = 1, p = 0,193). Količina apliciranog radiofarmaka ne prati normalnu razdiobu prema Kolmogorov-Smirnovljevu testu (Z = 1,476, p = 0,026). Radioaktivnost i volumen radiofarmaka ne razlikuje se statistički značajno po spolu ispitanika prema Mann-Whitneyjevu testu (U = -0,392, p = 0,695 odnosno U = -0,430, p = 0,667), prosječno je po bolesniku aplicirano 16,69 MBq u volumenu od 0,433 ml, u rasponu od 8,1 do 37,0 MBq. Središnja vrijednost, medijan, iznosi 17,80 MBq, što ne odstupa znatno od prosječne vrijednosti. Aktivnost aplicirana muškarcima iznosi u prosjeku 16,47 MBq u rasponu od 8,1 do 37,0 MBq, a ženama 16,88 MBq u istom rasponu. Prosječan je volumen radiofarmaka injiciran muškarcima 0,421 ml u rasponu od 0,2 do 1,0 ml, a ženama 0,444 ml u istom rasponu.

5.1.4. Snimanje ispitanika

Ukupno vrijeme proteklo od početka pretrage do SPECT/CT snimanja iznosi prosječno oko 96,8 min, a statistički je značajno duže kod žena (oko 103 min) nego kod muškaraca (oko 90 min). Raspon tog vremena u žena je od 40 do 175 min, a u muškaraca od 49 do 145 min. Vrijeme od početka pretrage do posljednjega konvencionalnog snimanja također je statistički značajno duže u žena (oko 91 min) nego u muškaraca (oko 78 min), a vrijeme od posljednjega konvencionalnog snimanja do učinjene tomografije ne razlikuje se statistički značajno po spolu ispitanika i iznosi prosječno oko 12 min.

5.1.5. Broj sentinel čvorova

Razdioba broja sentinel čvorova prikazanih planarnom tehnikom snimanja i tomografijom prema Kolmogorov-Smirnovljevu testu ne prati normalnu razdiobu ($Z = 2,038$, $p < 0,001$ odnosno $Z = 1,667$, $p = 0,008$). U muškaraca je planarnom tehnikom snimanja prikazano u prosjeku 2,28 sentinel čvorova, a u žena 2,09 i nisu statistički značajno različiti (tablica 12). Raspon broja sentinel čvorova podjednak je u muškaraca i žena i kreće se od 1 do 6. Međutim, broj sentinel čvorova prikazanih planarnom tehnikom snimanja više varira kod žena (koeficijent varijacije iznosi oko 70 %) nego muškaraca (koeficijent varijacije iznosi oko 50 %).

Tablica 12.

Osnovni parametri i razlika broja sentinel čvorova po spolu ispitanika

Broj sentinel čvorova:	Spol	n	Aritmetička sredina	Standardna devijacija	Mann-Whitneyjev test ^a	
					U	p
prikazanih planarnom tehnikom snimanja	muški	40	2,28	1,18	777,5	0,210
	ženski	47	2,09	1,44		
	ukupno	87	2,17	1,32		
prikazanih tomografijom	muški	40	2,78	1,35	775,0	0,149
	ženski	47	2,49	1,64		
	ukupno	87	2,62	1,51		

^a Mann-Whitneyjev test testira hipotezu o jednakosti broja sentinel čvorova po spolu ispitanika

U muškaraca je tomografskom tehnikom snimanja prikazano u prosjeku 2,78 sentinel čvorova, a u žena 2,49 (tablica 12) i također nisu statistički značajno različiti. Raspon broja sentinel čvorova podjednak je u muškaraca i žena i kreće se od 1 do 6. Broj sentinel čvorova

prikazanih tomografskom tehnikom snimanja također više varira kod žena (koeficijent varijacije iznosi oko 66 %) nego kod muškaraca (koeficijent varijacije iznosi oko 50 %).

Planarnom tehnikom snimanja u 87 ispitanika prikazano je ukupno 189 sentinel čvorova, a tomografskom tehnikom znatno više, 229. Prema Wilcoxonovu testu za zavisne uzorke ($Z = -3,542$, $p < 0,001$), tomografskom tehnikom snimanja u prosjeku je prikazano statistički značajno više sentinel čvorova (2,62) nego planarnom tehnikom snimanja (2,17).

5.1.6. Broj sentinel čvorova po regijama drenaže

U ovom potpoglavlju raščlanjen je broj sentinel čvorova, prikazanih planarnom i tomografskom tehnikom snimanja, organiziranih prema regiji drenaže u tablice po dijelovima tijela u kojima se nalazi melanom, bez obzira na spol, u skladu s nalazima iz potpoglavlja 4.1.5.

Učestalost broja sentinel čvorova vezanih uz melanom u području glave razlikuje se po regijama drenaže prikazanim planarnom i tomografskom tehnikom snimanja. Naime, kako je uočljivo u tablici 14x, planarnom tehnikom snimanja prikazani su sentinel čvorovi u tri regije drenaže (površni limfni čvorovi gornje polovine vrata desno i lijevo te površni limfni čvorovi donje polovine vrata lijevo). Tomografskom tehnikom snimanja prikazani su sentinel čvorovi u regijama drenaže II.A desno i lijevo, V.A lijevo i u ostalim regijama – uz parotidu i intraparotidno. U četiri bolesnika s melanomom na glavi planarnom tehnikom snimanja ukupno je prikazano deset sentinel čvorova, a tomografskom tehnikom snimanja 15. Planarnom i tomografskom tehnikom snimanja po jednoj regiji drenaže pronađeno je do tri sentinel čvora po bolesniku (tablica 13).

U šest bolesnika s melanomom prednjeg dijela trupa planarnom tehnikom snimanja ukupno je prikazano 17 sentinel čvorova, a tomografskom tehnikom snimanja 22. Planarnom i tomografskom tehnikom snimanja ni u jednog bolesnika nismo našli potpuno podudaran nalaz prema broju sentinel čvorova i prema regijama drenaže. U 3/6 bolesnika našli smo nepodudarnost samo prema broju sentinel čvorova, a u 3/6 prema drenažnim područjima. U dva bolesnika u kojih se nalaz ne podudara prema regiji drenaže podudara se prema broju sentinel čvorova. Planarnom, kao i tomografskom tehnikom snimanja u jednoj regiji drenaže po bolesniku pronađeno je do tri sentinel čvora (tablica 14). Intervalni limfni čvorovi nađeni su u dva bolesnika s melanomom na prednjem dijelu trupa, ukupno tri intervalna limfna čvora.

Tablica 13.

Učestalost broja sentinel čvorova po regijama drenaže – glava

Regije drenaže			Učestalost broja sentinel čvorova (SLČ)						SLČ ukupno
			1	2	3	4	5	6	
Površni limfni čvorovi gornje polovine vrata desno	PL	n %		1 100,0 %					2
	CT	n %							0
Površni limfni čvorovi gornje polovine vrata lijevo	PL	n %	1 33,3 %	1 33,3 %	1 33,3 %				6
	CT	n %							0
Površni limfni čvorovi donje polovine vrata lijevo	PL	n %	2 100,0 %						2
	CT	n %							0
Regija II.A desno	PL	n %							0
	CT	n %		1 100,0 %					2
Regija II.A lijevo	PL	n %							0
	CT	n %	1 50,0 %	1 50,0 %					3
Regija V.A lijevo	PL	n %							0
	CT	n %	2 66,7 %		1 33,3 %				5
Ostale regije glave (intraparotidno i uz parotidu)	PL	n %							0
	CT	n %		1 50,0 %	1 50,0 %				5
Ukupan broj sentinel čvorova prikazanih planarnom tehnikom snimanja (PL)									10
Ukupan broj sentinel čvorova prikazanih tomografskom tehnikom snimanja (CT)									15

Tablica 14.
Učestalost broja sentinel čvorova po regijama drenaže – prednji dio trupa

Regije drenaže			Učestalost broja sentinel čvorova (SLČ)						SLČ ukupno
			1	2	3	4	5	6	
Desno aksilarno	PL	n %	2 66,7 %	1 33,3 %					4
	CT	n %	2 66,7 %	1 33,3 %					4
Lijevo aksilarno	PL	n %	2 66,7 %		1 33,3 %				5
	CT	n %	1 33,3 %	1 33,3 %	1 33,3 %				6
Desna prepona	PL	n %		1 100,0 %					2
	CT	n %	1 100,0 %						1
Lijeve prepona	PL	n %		2 100,0 %					4
	CT	n %			2 100,0 %				6
Zdjelica	PL	n %							0
	CT	n %	2 100,0 %						2
Ostale regije (interkostalno – <i>in-transit</i> , klavikularna regija)	PL	n %		1 100,0 %					2
	CT	n %	1 50,0 %	1 50,0 %					3
Ukupan broj sentinel čvorova prikazanih planarnom tehnikom snimanja (PL)									17
Ukupan broj sentinel čvorova prikazanih tomografskom tehnikom snimanja (CT)									22

U bolesnika s melanomom na leđima planarnom tehnikom snimanja ukupno je prikazano 90 sentinel čvorova, a tomografskom tehnikom snimanja 100. Planarnom tehnikom snimanja po jednoj regiji drenaže po bolesniku pronađeno je do pet sentinel čvorova, a tomografskom tehnikom snimanja do šest (tablica 15). Podudaran nalaz planarne i tomografske tehnike snimanja prema broju sentinel čvorova i prema regijama drenaže ima 23/36 bolesnika s melanomom na leđima, nepodudaran nalaz samo prema broju sentinel čvorova 7/36 bolesnika, a nepodudaran nalaz prema regijama drenaže i broju sentinel čvorova našli smo u 6/36 bolesnika. Najviše sentinel čvorova prikazano je desno i lijevo aksilarno

objema tehnikama snimanja. Intervalni sentinel limfni čvorovi nađeni su u četiri bolesnika s melanomom na leđima, ukupno pet intervalnih sentinel čvorova.

Tablica 15.

Učestalost broja sentinel čvorova po regijama drenaže – leđa

Regije drenaže			Učestalost broja sentinel čvorova (SLČ)						SLČ ukupno
			1	2	3	4	5	6	
Lijevo klavikularno	PL	n %							0
	CT	n %	2 100,0 %						2
Desno aksilarno	PL	n %	11 47,8 %	8 34,8 %	3 13,0 %		1 4,3 %		41
	CT	n %	9 39,1 %	9 39,1 %	4 17,4 %			1 4,3 %	45
Lijevo aksilarno	PL	n %	15 65,2 %	5 21,7 %	3 13,0 %				34
	CT	n %	15 65,2 %	4 17,4 %	3 13,0 %	1 4,3 %			36
Desna prepona	PL	n %	1 50,0 %	1 50,0 %					3
	CT	n %	1 50,0 %	1 50,0 %					3
Lijeve prepona	PL	n %	1 50,0 %	1 50,0 %					3
	CT	n %	1 50,0 %	1 50,0 %					3
Skapularno desno	PL	n %			1 100,0 %				3
	CT	n %			1 100,0 %				3
Skapularno lijevo	PL	n %		1 100,0 %					2
	CT	n %		1 100,0 %					2
Ostale regije tomografski (nuhalna, <i>in- transit</i>)	PL	n %	2 66,7 %	1 33,3 %					4
	CT	n %	1 33,3 %	1 33,3 %	1 33,3 %				6
Ukupan broj sentinel čvorova prikazanih planarnom tehnikom snimanja (PL)									90
Ukupan broj sentinel čvorova prikazanih tomografskom tehnikom snimanja (CT)									100

U 17 bolesnika s melanomom na ruci prikazana su ukupno 22 sentinel čvora planarnom tehnikom snimanja, a tomografskom 31. Podudaran nalaz prema broju i regiji drenaže između

planarne i tomografske tehnike snimanja našli smo u 10/17 bolesnika, u njih 5/17 nalaz je bio nepodudaran samo prema broju sentinel čvorova, a u 2/17 po regiji drenaže i broju sentinel čvorova. Planarnom i tomografskom tehnikom snimanja u jednoj regiji drenaže po bolesniku nađena su do tri sentinel čvora. Aksilarno je prikazano znatno više sentinel čvorova nego klavikularno, i to objema tehnikama snimanja (tablica 16).

Tablica 16.

Učestalost broja sentinel čvorova po regijama drenaže – ruka

Regije drenaže			Učestalost broja sentinel čvorova (SLČ)						SLČ ukupno
			1	2	3	4	5	6	
Desno klavikularno	PL	n %							0
	CT	n %	1 100,0 %						1
Lijevo klavikularno	PL	n %	2 100,0 %						2
	CT	n %	2 100,0 %						2
Desno aksilarno	PL	n %	4 66,7 %	1 16,7 %	1 16,7 %				9
	CT	n %	3 50,0 %	1 16,7 %	2 33,3 %				11
Lijevo aksilarno	PL	n %	7 77,8 %	2 22,2 %					11
	CT	n %	3 30,0 %	7 70,0 %					17
Ukupan broj sentinel čvorova prikazanih planarnom tehnikom snimanja (PL)									22
Ukupan broj sentinel čvorova prikazanih tomografskom tehnikom snimanja (CT)									31

U 24 bolesnika s melanomom na donjim ekstremitetima planarnom tehnikom snimanja prikazano je ukupno 50 sentinel čvora, a tomografskom tehnikom snimanja 61. Obje tehnike snimanja imale su samo jedan identičan nalaz, i to u poplitealnoj regiji. Podudaran nalaz prema broju i regiji drenaže između planarne i tomografske tehnike snimanja našli smo u 13/24 bolesnika, u njih 8/24 nalaz je bio nepodudaran samo prema broju sentinel čvorova, a u 3/24 nalaz je bio nepodudaran prema regiji drenaže i broju sentinel čvorova. Planarnom tehnikom snimanja u jednoj regiji drenaže po bolesniku pronađeno je do četiri sentinel čvora, tomografskom tehnikom snimanja do šest. Najviše sentinel čvorova prikazano je u preponama, i to objema tehnikama snimanja (tablica 17).

U tablici 18 navedeni su zbirni rezultati učestalosti i broja sentinel čvorova prema dijelu tijela gdje se melanom nalazi i sveukupno.

Tablica 17.

Učestalost broja sentinel čvorova po regijama drenaže – noga

Regije drenaže			Učestalost broja sentinel čvorova (SLČ)						SLČ ukupno
			1	2	3	4	5	6	
Desna prepona	PL	n %	7 50,0 %	3 21,4 %	4 28,6 %				25
	CT	n %	5 38,5 %	4 30,8 %	2 15,4 %	2 15,4 %			27
Lijeva prepona	PL	n %	5 50,0 %	1 10,0 %	1 10,0 %	3 30,0 %			22
	CT	n %	4 40,0 %	2 20,0 %	1 10,0 %	1 10,0 %	1 10,0 %	1 10,0 %	26
Poplitealno	PL	n %		1 100,0 %					2
	CT	n %		1 100,0 %					2
Zdjelica	PL	n %							0
	CT	n %	1 50,0 %	1 50,0 %					3
Ostale regije (femoralna, ilijačna)	PL	n %	1 100,0 %						1
	CT	n %	1 50,0 %	1 50,0 %					3
Ukupan broj sentinel čvorova prikazanih planarnom tehnikom snimanja (PL)									50
Ukupan broj sentinel čvorova prikazanih tomografskom tehnikom snimanja (CT)									61

Tablica 18.

Učestalost broja sentinel čvorova po dijelovima tijela gdje se nalazi tumor

Dio tijela gdje se nalazi tumor			Učestalost broja sentinel čvorova (SLČ)						SLČ ukupno	
			1	2	3	4	5	6		8
Glava	PL			2	2				10	
	CT				1	3			15	
Prednji dio trupa	PL			3	1	2			17	
	CT				2	4			22	
Leđa	PL		10	11	9	3	1	1	1	90
	CT		10	8	6	9		2	1	100
Ruka	PL		13	3	1					22
	CT		7	6	4					31
Noga	PL		11	5	4	3	1			50
	CT		9	5	4	2	2	2		61
Ukupan broj sentinel čvorova prikazanih planarnom tehnikom snimanja (PL)									189	
Ukupan broj sentinel čvorova prikazanih tomografskom tehnikom snimanja (CT)									229	

Podudarnost nalaza po broju sentinel limfnih čvorova prikazanih planarnom i tomografskom tehnikom prema dijelovima tijela gdje se nalazi tumor i ukupno navedena je u tablici 19. Najveća podudarnost prema broju limfnih čvorova uočena je u ispitanika s melanomom na leđima (75 %), podjednaka je kod ispitanika s melanomom na ruci ili nozi (oko 58 %), nešto manja kod onih s melanomom prednjeg dijela trupa (33,3 %), a najveću nepodudarnost primjećujemo kod bolesnika s melanomom u području glave. Podudarnost broja sentinel čvorova prikazanih planarnom i tomografskom tehnikom snimanja uočena je u 53/87, odnosno u 60,9 % ispitanika.

Tablica 19.

Podudarnost po broju sentinel čvorova prikazanih planarnom i tomografskom tehnikom prema dijelovima tijela gdje se nalazi tumor i ukupno

Dio tijela gdje se nalazi tumor	Podudarnost				Ukupno
	podudaran		nepodudaran		
Glava	0	0,0 %	4	100,0 %	4
Prednji dio trupa	2	33,3 %	4	66,7 %	6
Leđa	27	75,0 %	9	25,0 %	36
Ruka	10	58,8 %	7	41,2 %	17
Noga	14	58,3 %	10	41,7 %	24
Ukupno	53	60,9 %	34	39,1 %	87

Sveukupnu podudarnost prema broju sentinel čvorova i regijama drenaže nalazimo u 46/87, odnosno 52,9 % bolesnika. Nepodudarnost samo prema regijama drenaže nalazimo u 18/87 bolesnika, što je 20,7 %.

Razdioba multiplih drenažnih područja, s kategorijama jedno i više područja, prikazanih planarnom metodom snimanja, statistički je značajno povezana s dijelovima tijela gdje se tumori nalaze ($\chi^2 = 21,890$, $df = 4$, $p < 0,001$) (tablica 20). Jedno drenažno područje nalazi se kod 71,3 % svih ispitanika, a u ostalih 28,7 % ispitanika postoji više drenažnih područja. Taj je omjer 50 % : 50 % na glavi, prednjem dijelu trupa i leđima. Svi bolesnici s melanomom na ruci planarno imaju samo jedno drenažno područje, dok je u bolesnika s melanomom na nogama to slučaj kod 91,7 % ispitanika.

Tablica 20.

Razdioba dijela tijela gdje se nalazi tumor po broju drenažnih područja prikazanih planarnom tehnikom snimanja

Dio tijela gdje se nalazi tumor		Drenažna područja		Ukupno
		jedno	više	
Glava	n ^a	2	2	4
	hp ^b	50,0 %	50,0 %	100,0 %
	vp ^c	3,2 %	8,0 %	4,6 %
Prednji dio trupa	n	3	3	6
	hp	50,0 %	50,0 %	100,0 %
	vp	4,8 %	12,0 %	6,9 %
Leđa	n	18	18	36
	hp	50,0 %	50,0 %	100,0 %
	vp	29,0 %	72,0 %	41,4 %
Ruka	n	17		17
	hp	100,0 %		100,0 %
	vp	27,4 %		19,5 %
Noga	n	22	2	24
	hp	91,7 %	8,3 %	100,0 %
	vp	35,5 %	8,0 %	27,6 %
Ukupno	n	62	25	87
	hp	71,3 %	28,7 %	100,0 %
χ^2 statistika ^d		$\chi^2 = 21,890$	df = 4	p < 0,001

^a broj slučajeva, ^b horizontalni postotak, ^c vertikalni postotak, ^d χ^2 statistika testira hipotezu o neovisnosti dijela tijela gdje se nalazi tumor i multiplih drenažnih područja

Razdioba broja drenažnih područja, s kategorijama jedno i više područja, prikazanih tomografskom metodom snimanja, statistički je značajno povezana s dijelovima tijela gdje se tumori nalaze ($\chi^2 = 23,579$, df = 4, p < 0,001) (tablica 21). Jedno drenažno područje nalazi se kod 62,1 % svih ispitanika, a u ostalih 37,9 % ispitanika nalazimo više drenažnih područja. Taj je omjer 50 % : 50 % u bolesnika s melanomom na leđima. U bolesnika s melanomom prednjeg dijela trupa udio više područja drenaže čak je 83,3 %. U bolesnika s melanomom na rukama i nogama dominantno je jedno drenažno područje, i to 88,2 % kod melanoma na ruci i u 83,3 % ispitanika kod melanoma na nozi. U sva četiri bolesnika s melanomom na glavi prisutna su multipla drenažna područja.

Odnos pojave multiplih drenažnih područja prikazanih planarnom metodom snimanja i prikazanih tomografskom metodom snimanja naveden je u tablici 22. Zavisnost tih dviju metoda statistički je značajna ($\chi^2 = 57,405$, df = 1, p < 0,001). U skupini s jednim drenažnim

područjem prikazanim planarnom metodom snimanja (62 ispitanika) tomografska metoda snimanja u 87,1 % prepoznaje takvim, dok preostalih 12,9 % prepoznaje kao višestruka drenažna područja. Sva višestruka drenažna područja prikazana planarnom metodom (25 ispitanika) tomografska metoda snimanja također prepoznaje kao višestruka drenažna područja.

Tablica 21.

Razdioba prema dijelu tijela gdje se nalazi tumor po broju drenažnih područja prikazanih tomografskom tehnikom snimanja

Dio tijela gdje se nalazi tumor		Drenažna područja		Ukupno
		jedno	više	
Glava	n ^a		4	4
	hp ^b		100,0 %	100,0 %
	vp ^c		12,1 %	4,6 %
Prednji dio trupa	n	1	5	6
	hp	16,7 %	83,3 %	100,0 %
	vp	1,9 %	15,2 %	6,9 %
Leđa	n	18	18	36
	hp	50,0 %	50,0 %	100,0 %
	vp	33,3 %	54,5 %	41,4 %
Ruka	n	15	2	17
	hp	88,2 %	11,8 %	100,0 %
	vp	27,8 %	6,1 %	19,5 %
Noga	n	20	4	24
	hp	83,3 %	16,7 %	100,0 %
	vp	37,0 %	12,1 %	27,6 %
Ukupno	n	54	33	87
	hp	62,1 %	37,9 %	100,0 %
χ^2 statistika ^d		$\chi^2 = 23,579$	df = 4	p < 0,001

^a broj slučajeva, ^b horizontalni postotak, ^c vertikalni postotak, ^d χ^2 statistika testira hipotezu o neovisnosti dijela tijela gdje se nalazi tumor i multiplih drenažnih područja

Nalaz tomografskog postupka snimanja imao je utjecaj na cjelokupni postupak s bolesnikom u 37 (42,5 %) bolesnika. Gledajući prema dijelu tijela gdje se nalazi melanom, veći utjecaj imao je samo u slučaju melanoma na glavi (100 %) i prednjem dijelu trupa (66,7 %). U slučaju tumora na nogama taj je udio svega 25 %. Te su dvije metode prema tome u statistički značajnoj povezanosti prema rezultatima χ^2 testa ($\chi^2 = 10,006$, df = 4, p = 0,040) (tablica 23).

Tablica 22.

Zavisnost multiplih drenažnih područja prikazanih planarnom
odnosno tomografskom tehnikom snimanja

Multipla drenažna područja planarno		Multipla drenažna područja tomografski		Ukupno
		jedno	više	
jedno	n ^a	54	8	62
	hp ^b	87,1 %	12,9 %	100,0 %
	vp ^c	100,0 %	24,2 %	71,3 %
više	n		25	25
	hp		100,0 %	100,0 %
	vp		75,8 %	28,7 %
Ukupno	n	54	33	87
	hp	62,1 %	37,9 %	100,0 %
χ^2 statistika ^d		$\chi^2 = 57,405$	df = 1	p < 0,001

^a broj slučajeva, ^b horizontalni postotak, ^c vertikalni postotak, ^d χ^2 statistika testira hipotezu o neovisnosti multiplih drenažnih područja prikazanih planarnom odnosno tomografskom tehnikom snimanja – Fisherov egzaktni test

Tablica 23.

Razdioba dijela tijela gdje se nalazi tumor po utjecaju nalaza SPECT/CT-a
na cjelokupni postupak s bolesnikom

Dio tijela gdje se nalazi tumor		Utjecaj nalaza CT-a na cjelokupni postupak s bolesnikom		Ukupno
		nema utjecaja	pozitivan utjecaj	
Glava	n ^a		4	4
	hp ^b		100,0 %	100,0 %
	vp ^c		10,8 %	4,6 %
Prednji dio trupa	n	2	4	6
	hp	33,3 %	66,7 %	100,0 %
	vp	4,0 %	10,8 %	6,9 %
Leđa	n	21	15	36
	hp	58,3 %	41,7 %	100,0 %
	vp	42,0 %	40,5 %	41,4 %
Ruka	n	9	8	17
	hp	52,9 %	47,1 %	100,0 %
	vp	18,0 %	21,6 %	19,5 %
Noga	n	18	6	24
	hp	75,0 %	25,0 %	100,0 %
	vp	36,0 %	16,2 %	27,6 %
Ukupno	n	50	37	87
	hp	57,5 %	42,5 %	100,0 %
χ^2 statistika ^d		$\chi^2 = 10,006$	df = 4	p = 0,040

^a broj slučajeva, ^b horizontalni postotak, ^c vertikalni postotak, ^d χ^2 statistika testira hipotezu o neovisnosti dijela tijela gdje se nalazi tumor o utjecaju nalaza CT-a na cjelokupni postupak s bolesnikom

5.1.7. Ispitanici sa sentinel čvorovima izvan uobičajenih regija drenaže

Sentinel čvorovi izvan uobičajenih regija drenaže nađeni su u 14 bolesnika. U šest bolesnika riječ je bila o intervalnim limfnim čvorovima (osam intervalnih sentinel čvorova). Dvoje ispitanika imalo je dvije atipične regije drenaže. U dva bolesnika ti su čvorovi prikazani i planarnom i tomografskom metodom snimanja (u jednog u području zdjelice, a u drugog skapularno). U ostalih bolesnika sentinel čvorovi izvan uobičajenih regija drenaže registrirani su samo tomografskom metodom snimanja.

5.1.8. Patohistološka dijagnoza sentinel čvorova

Patološka dijagnoza sentinel čvorova statistički je značajno povezana sa spolom bolesnika ($\chi^2 = 11,469$, $df = 1$, $p = 0,001$). Pozitivnih nalaza za metastazu melanoma u limfnom čvoru bilo je ukupno 17,6 % (15 bolesnika), a većina je nađena u bolesnika muškog spola (u 13 bolesnika, odnosno u 86,7 %) (tablica 25). U dva bolesnika operacija je odgođena i nije učinjena biopsija sentinel čvora.

Tablica 25.

Razdioba kategorija patohistološke dijagnoze sentinel čvora/čvorova po spolu ispitanika

Kategorije patohistološke dijagnoze sentinel čvora/čvorova		Spol		Ukupno
		muški	ženski	
Negativan	n ^a	27	43	70
	hp ^b	38,6 %	61,4 %	100,0 %
	vp ^c	67,5 %	95,6 %	82,4 %
Pozitivan	n	13	2	15
	hp	86,7 %	13,3 %	100,0 %
	vp	32,5 %	4,4 %	17,6 %
Ukupno	n	40	45	85
	hp	47,1 %	52,9 %	100,0 %
χ^2 statistika ^d		$\chi^2 = 11,469$	$df = 1$	p = 0,001

^a broj slučajeva, ^b horizontalni postotak, ^c vertikalni postotak, ^d χ^2 statistika testira hipotezu o neovisnosti kategorija patohistološke dijagnoze sentinel čvora/čvorova i spola ispitanika – Fisherov egzaktni test

Pojava metastaza u drugim ne-sentinel limfnim čvorovima neovisna je o spolu ispitanika ($\chi^2 = 4,676$, $df = 4$, $p = 0,322$) i javlja se samo u jednog bolesnika.

Nalaz broja odstranjenih sentinel i ostalih limfnih čvorova s metastazom i bez nje naveden je u tablici 26. U 85 bolesnika odstranjeno je ukupno 166 sentinel čvorova, što je u prosjeku 1,95 sentinel čvora po bolesniku, u rasponu od 1 do 6 čvorova. U 15 bolesnika nađeno je 18 sentinel čvorova s metastazom, u prosjeku 1,20 čvora po bolesniku. Odstranjena su i 162 ne-sentinel limfna čvora u 38 bolesnika, u rasponu od 1 do 24 (uključujući i disekciju učinjenu u bolesnika s metastazama u sentinel limfnim čvorovima), prosječno 4,26 limfna čvora po bolesniku. Među odstranjenim ne-sentinel limfnim čvorovima samo su u jednom potvrđene metastaze, i to u bolesnika u kojeg je zbog metastaza u sentinel čvoru učinjena disekcija aksilarnih limfnih čvorova. U 47 bolesnika odstranjeni su samo sentinel limfni čvorovi. Nije bilo bolesnika u kojih su nađene metastaze u ne-sentinel limfnim čvorovima, a koji nisu imali metastaze u sentinel čvorovima.

Tablica 26.

Broj odstranjenih sentinel čvorova i ostalih limfnih čvorova s metastazom i bez nje

Broj	n	Aritmetička sredina	Standardna devijacija	Ukupan broj čvorova	Raspon	
					min.	maks.
odstranjenih sentinel čvorova	85	1,95	1,20	166	1	6
sentinel čvorova s metastazom	15	1,20	0,41	18	1	2
odstranjenih ostalih limfnih čvorova	38	4,26	4,49	162	1	24
odstranjenih ostalih limfnih čvorova s metastazom	1	1,00		1	1	1

5.1.9. Praćenje bolesnika

Do kraja istraživanja u praćenju je ostalo 66 bolesnika, koji su praćeni u prosjeku 22,94 mjeseci ($SD = 8,76$) u rasponu od 1 do 48 mjeseci. Recidiv se javio kod 11 operiranih bolesnika.

Razdioba relapsa bolesti po kategorijama patohistološke dijagnoze sentinel čvorova navedena je u tablici 27. Od 52 bolesnika s negativnom patohistološkom dijagnozom sentinel čvora relaps bolesti dogodio se u tri bolesnika (5,7 %). U skupini od 15 bolesnika s pozitivnom patohistološkom dijagnozom sentinel čvorova u praćenju ih je ostalo 14, a relaps

se javio kod njih osam (57,1 %). Prema rezultatu χ^2 testa ($\chi^2 = 20,960$, $df = 1$, $p < 0,001$) pouzdano se može tvrditi da pozitivan nalaz patohistološke dijagnoze sentinel čvorova s velikom vjerojatnošću implicira relaps bolesti (tablica 27).

Tablica 27.

Patološki nalaz svih kirurški odstranjenih limfnih čvorova po prisutnosti relapsa bolesti

Patohistološka dijagnoza sentinel čvora/čvorova		Ima li bolesnik relaps bolesti		Ukupno
		Da	Ne	
Negativan	n ^a	3	49	52
	hp ^b	5,7 %	94,3 %	100,0 %
	vp ^c	27,3 %	89,1 %	78,8 %
Pozitivan	n	8	6	14
	hp	57,1 %	42,9 %	100,0 %
	vp	72,7 %	10,9 %	21,2 %
Ukupno	n	11	55	66
	hp	16,7 %	83,3 %	100,0 %
χ^2 statistika ^d		$\chi^2 = 20,960$	$df = 1$	p < 0,001

^a broj slučajeva, ^b horizontalni postotak, ^c vertikalni postotak, ^d χ^2 statistika testira hipotezu o neovisnosti kategorija patohistološke dijagnoze sentinel čvora/čvorova i prisutnosti relapsa bolesti – Fisherov egzaktni test

5.2. KARCINOM DOJKE

5.2.1. Antropometrijske karakteristike

Masa i visina tijela ispitanica i iz njih izveden indeks mase tijela normalne su razdiobe prema Kolmogorov-Smirnovljevu testu ($Z = 0,825$, $p = 0,505$ za masu tijela, $Z = 1,129$, $p = 0,157$ za visinu tijela i $Z = 1,110$, $p = 0,170$ za indeks mase tijela). Prosječna masa tijela ispitanica iznosi 70,97 kg, prosječna visina 1,649 m, a prosječni indeks mase tijela 26,19 kg/m² (tablica 28). Navedene antropometrijske varijable ne odstupaju od procjena u općoj populaciji.

Tablica 28.

Osnovni parametri antropometrijskih karakteristika ispitanica

Antropometrijske karakteristike	n	Aritmetička sredina	Standardna devijacija	Raspon	
				min.	maks.
Masa tijela (kg)	79	70,97	11,13	50,0	100,0
Visina tijela (m)	79	1,649	0,052	1,540	1,800
Indeks mase tijela (kg/m ²)	79	26,19	4,65	17,93	41,62

5.2.2. Karakteristike primarnog tumora – karcinom dojke

Stupanj proširenosti tumora prema TNM klasifikaciji najčešće se javlja u kategoriji T1c (53,2 %), potom u kategoriji T1b (27,3 %), a najmanje u kategoriji T2 (19,5 %) (tablica 29).

Tumor se pojavljuje podjednako u obje dojke: u desnoj dojci u 54,4 % ispitanica, a u lijevoj u preostalih 45,6 % (tablica 30). Tumor je najčešće smješten u gornjem lateralnom kvadrantu dojke (54,4 %) i gornjem medijalnom kvadrantu (29,1 %), a znatno rjeđe u donjem lateralnom kvadrantu (12,7 %) i veoma rijetko u donjem medijalnom kvadrantu (3,8 %) (tablica 31).

Tablica 29.

Razdioba kategorija stupnjeva proširenosti tumora prema TMN klasifikaciji

Stupanj proširenosti tumora prema TMN klasifikaciji	Učestalost	Relativna učestalost (%)
T1b	21	27,3
T1c	41	53,2
T2	15	19,5
Ukupno	77	100,0

Tablica 30.

Razdioba tumora prema strani dojke

U kojoj je dojci tumor	Učestalost	Relativna učestalost (%)
Desna	43	54,4
Lijeva	36	45,6
Ukupno	79	100,0

Tablica 31.

Razdioba dijela dojke gdje se nalazi tumor

Dio dojke gdje se nalazi tumor	Učestalost	Relativna učestalost (%)
Gornji lateralni kvadrant	43	54,4
Gornji medijalni kvadrant	23	29,1
Donji lateralni kvadrant	10	12,7
Donji medijalni kvadrant	3	3,8
Ukupno	79	100,0

Konvencionalna biopsija najčešća je dijagnostička metoda kojom je tumor otkriven, u 92,4 % ispitanica, citologijom u 5,1 %, a ekscizijom tumora u 2,5 % (tablica 32).

Tablica 32.

Razdioba prema dijagnostičkoj metodi kojom je otkriven tumor

Dijagnostička metoda kojom je otkriven tumor	Učestalost	Relativna učestalost (%)
Konvencionalna biopsija	73	92,4
Ekscizija	2	2,5
Citologija	4	5,1
Ukupno	79	100,0

5.2.3. Podaci o radiofarmaku i načinu aplikacije

U istraživanju su primijenjene dvije vrste koloida obilježenog s ^{99m}Tc . U 17 (21,5 %) ispitanica primijenili smo Senti-Scint, a Nanocoll u 62 (78,5 %) ispitanice. Prosječno aplicirana aktivnost po bolesnici bila je 98,91 MBq, a volumen 0,668 ml. Prosječna vrijednost, standardna devijacija i raspon podataka za te varijable navedeni su u tablici 33. Zbog izostanka normalnosti razdioba tih podataka (Kolmogorov-Smirnov $Z = 2,030$, $p = 0,001$) o radiofarmaku potrebno je istaknuti i neparametrijske pokazatelje o njima: središnja (medijan) i najučestalija vrijednost (mod) za injiciranu radioaktivnost iznose 90 MBq odnosno 74 MBq, za injicirani volumen iznose 0,65 ml odnosno 0,50 ml.

Tablica 33.

Osnovni parametri podataka o radiofarmaku

Podaci o radiofarmaku	n	Aritmetička sredina	Standardna devijacija	Raspon	
				min.	maks.
Radioaktivnost injicirana bolesnici (MBq)	79	98,91	28,29	45	148
Volumen injiciran bolesnici (ml)	79	0,668	0,191	0,30	1,00

Radiofarmak je injiciran peritumorski na temelju palpatornog nalaza u 15,2 % ispitanica, a u 84,8 % slučajeva pod kontrolom ultrazvuka (tablica 34).

Tablica 34.

Razdioba kategorija načina injiciranja

Način injiciranja	Učestalost	Relativna učestalost (%)
Uz palpaciju	12	15,2
Uz navođenje ultrazvukom	67	84,8
Ukupno	79	100,0

U većine je ispitanica radiofarmak apliciran samo peritumorski (93,7 %), znatno rjeđe kombinacijom peritumorske i periareolarne injekcije (5,1 %), a kod jedne ispitanice apliciran je samo periareolarno (1,3 %) (tablica 35).

Tablica 35.

Razdioba kategorija gdje je apliciran radiofarmak

Gdje je apliciran radiofarmak	Učestalost	Relativna učestalost (%)
Peritumorski	74	93,7
Peritumorski i periareolarno	3	3,8
Periareolarno	2	2,5
Ukupno	79	100,0

5.2.4. Snimanje ispitanica

U 70 (88,6 %) ispitanica operacijski zahvat učinjen je drugi dan u odnosu na početak pretrage, odnosno aplikaciju radiofarmaka (dvodnevni protokol), a u devet (11,4 %) ispitanica isti dan (jednodnevni protokol). SPECT/CT u većine ispitanica učinjen je nakon više od dva sata nakon aplikacije radiofarmaka (93,7 %), a samo u pet ispitanica (6,3 %) u vremenu kraćem od dva sata nakon aplikacije radiofarmaka. Vrijeme proteklo od injiciranja radiofarmaka do zadnjega planarnog snimanja iznosilo je prosječno oko 17,05 sati (u rasponu od 0,83 do 21,17 sati), a do tomografije prosječno oko 17,27 sati (u rasponu od 1 do 21,5 sati).

5.2.5. Broj sentinel čvorova

Prikazivanje sentinel limfnog čvora na ranim statičkim scintigramima, učinjenima do dva sata poslije injekcije, i prikazivanje sentinel limfnog čvora na kasnim scintigramima, učinjenima nakon dva sata poslije injekcije, nisu u statistički značajnoj zavisnosti ($\chi^2 = 1,809$, $df = 1$, $p = 0,294$). Iz pripadajuće kontingencijske tablice (tablica 36) vidljivo je da se sentinel čvorovi koji se prikazuju na ranim statičkim scintigramima, učinjenima do dva sata poslije injekcije, prikazuju i na kasnim statičkim scintigramima, učinjenima nakon više od dva sata od injekcije. Od onih sentinel čvorova koji se ne prikazuju na statičkim scintigramima, učinjenima do dva sata poslije injekcije, 94,0 % se prikazuje na kasnim statičkim scintigramima, učinjenima nakon dva sata od injekcije. Samo se u tri ispitanice sentinel čvor nije prikazao ni na ranim statičkim scintigramima, učinjenima do dva sata, ni na kasnim statičkim scintigramima, učinjenima nakon dva sata od injekcije (tablica 36).

Tablica 36.

Razdioba kategorija prikazivanja sentinela na ranim statičkim scintigramima po kategorijama prikazivanja sentinela na kasnim scintigramima učinjenima nakon dva sata poslije injekcije

Prikazuje li se sentinel na ranim statičkim scintigramima učinjenima do dva sata poslije injekcije		Prikazuje li se sentinel na kasnim statičkim scintigramima učinjenima nakon dva sata poslije injekcije		Ukupno
		Da	Ne	
Da	n ^a	29		29
	hp ^b	100,0 %		100,0 %
	vp ^c	38,2 %		36,7 %
Ne	n	47	3	50
	hp	94,0 %	6,0 %	100,0 %
	vp	61,8 %	100,0 %	63,3 %
Ukupno	n	76	3	79
	hp	96,2 %	3,8 %	100,0 %
χ^2 statistika ^d		$\chi^2 = 1,809$	df = 1	p = 0,294

^a broj slučajeva, ^b horizontalni postotak, ^c vertikalni postotak, ^d χ^2 statistika testira hipotezu o neovisnosti kategorija horizontalne o kategorijama vertikalne varijable – Fisherov egzaktni test

Broj sentinel čvorova otkrivenih konvencionalnom tehnikom snimanja statistički je značajno povezan s brojem sentinel čvorova otkrivenih tomografskim načinom snimanja ($\chi^2 = 175,830$, df = 16, p < 0,001). Iz pripadajuće kontingencijske tablice (tablica 37) jasno se uočava da je broj sentinel čvorova po ispitanici otkrivenih tomografskom tehnikom snimanja veći od broja sentinel čvorova po ispitanici koji su otkriveni konvencionalnim načinom snimanja. Iznimku čini samo jedna ispitanica kod koje su konvencionalnom tehnikom snimanja otkrivena dva sentinel čvora koji nisu otkriveni tomografskim načinom snimanja (tablica 37).

U 79 ispitanica s karcinomom dojke konvencionalnom tehnikom snimanja otkriveno je ukupno 107 sentinel čvorova, tj. u prosjeku 1,35 po ispitanici sa standardnom devijacijom 0,85 i rasponom od 0 do 5 sentinel čvorova po osobi. Ukupan broj sentinel čvorova otkrivenih tomografskom tehnikom snimanja u istih je ispitanica 123, tj. u prosjeku 1,56 po ispitanici sa standardnom devijacijom 0,81 i rasponom od 0 do 4 sentinel čvora po osobi. Razlika prosječnog broja sentinel čvorova po ispitanici između dviju tehnika snimanja statistički je značajna u korist tomografske tehnike snimanja prema t-testu za zavisne uzorke (t = -3,073, df = 78, p = 0,003). U tri bolesnice sentinel čvor nije se prikazao nijednom tehnikom snimanja.

Tablica 37.

Razdioba broja sentinel čvorova otkrivenih konvencionalnom tehnikom snimanja po broju sentinel čvorova otkrivenih tomografijom

Broj sentinel čvorova otkrivenih konvencionalnom tehnikom snimanja		Broj sentinel čvorova otkrivenih tomografijom					Ukupno
		0	1	2	3	4	
0	n ^a	3	5	1			9
	hp ^b	33,3 %	55,6 %	11,1 %			100,0 %
	vp ^c	75,0 %	13,2 %	3,7 %			11,4 %
1	n		33	5	2		40
	hp		82,5 %	12,5 %	5,0 %		100,0 %
	vp		86,8 %	18,5 %	22,2 %		50,6 %
2	n	1		21	3		25
	hp	4,0 %		84,0 %	12,0 %		100,0 %
	vp	25,0 %		77,8 %	33,3 %		31,6 %
3	n				4		4
	hp				100,0 %		100,0 %
	vp				44,4 %		5,1 %
5	n					1	1
	hp					100,0 %	100,0 %
	vp					100,0 %	1,3 %
Ukupno	n	4	38	27	9	1	79
	hp	5,1 %	48,1 %	34,2 %	11,4 %	1,3 %	100,0 %
χ^2 statistika ^d		$\chi^2 = 175,830$			df = 16	p < 0,001	

^a broj slučajeva, ^b horizontalni postotak, ^c vertikalni postotak, ^d χ^2 statistika testira hipotezu o neovisnosti broja sentinel čvorova otkrivenih konvencionalnom tehnikom snimanja o broju sentinel čvorova otkrivenih tomografijom

5.2.6. Ispitanice sa sentinel čvorovima u aksilarnoj regiji

Sličan je rezultat testa zavisnosti broja sentinel čvorova po ispitanici konvencionalnim i tomografskim načinom snimanja u aksilarnoj regiji ($\chi^2 = 97,964$, df = 9, p < 0,001). Iz pripadajuće kontingencijske tablice (tablica 38) jasno se uočava premoć otkrivanja sentinel čvorova tomografskom tehnikom snimanja u odnosu na konvencionalni način snimanja.

Konvencionalnom tehnikom snimanja otkriveno je u 79 ispitanica ukupno 94 sentinel čvora u aksilarnoj regiji, tj. u prosjeku 1,19 po ispitanici sa standardnom devijacijom 0,74 i rasponom od 0 do 4 sentinel čvora po osobi. Ukupan je broj sentinel čvorova otkrivenih tomografskom tehnikom snimanja u aksilarnoj regiji istih ispitanica 105, tj. u prosjeku 1,33 po ispitanici sa standardnom devijacijom 0,71 i rasponom od 0 do 3 sentinel čvora po osobi.

Razlika prosječnog broja sentinel čvorova po ispitanici u aksilarnoj regiji, između dviju tehnika snimanja, i u ovom je slučaju statistički značajna u korist tomografske tehnike snimanja prema t-testu za zavisne uzorke ($t = -2,001$, $df = 78$, $p = 0,049$). Navedene razlike potvrđene su i odgovarajućom neparametrijskom metodom (Wilcoxonov test).

Tablica 38.

Razdioba broja sentinel čvorova otkrivenih konvencionalnom tehnikom snimanja i tomografijom – aksilarna regija

Konvencionalna tehnika snimanja		Tomografija				Ukupno
		0	1	2	3	
0	n ^a	6	4	2	0	12
	hp ^b	50,0 %	33,3 %	16,7 %	0,0 %	100,0 %
	vp ^c	85,7 %	9,3 %	8,0 %	0,0 %	15,2 %
1	n	0	38	4	0	42
	hp	0,0 %	90,5 %	9,5 %	0,0 %	100,0 %
	vp	0,0 %	88,4 %	16,0 %	0,0 %	53,2 %
2	n	1	1	19	3	24
	hp	4,2 %	4,2 %	79,2 %	12,5 %	100,0 %
	vp	14,3 %	2,3 %	76,0 %	75,0 %	30,4 %
4	n	0	0	0	1	1
	hp	0,0 %	0,0 %	0,0 %	100,0 %	100,0 %
	vp	0,0 %	0,0 %	0,0 %	25,0 %	1,3 %
Ukupno	n	7	43	25	4	79
	hp	8,9 %	54,4 %	31,6 %	5,1 %	100,0 %
χ^2 statistika ^d		$\chi^2 = 97,964$			df = 9	p < 0,001

^a broj slučajeva, ^b horizontalni postotak, ^c vertikalni postotak, ^d χ^2 statistika testira hipotezu o neovisnosti broja sentinel čvorova otkrivenih konvencionalnom tehnikom snimanja o broju sentinel čvorova otkrivenih tomografijom u aksilarnoj regiji

Sentinel čvor nije se prikazao u aksilarnoj regiji planarnom tehnikom snimanja u 12 ispitanica. U jedne ispitanice vizualizirali smo samo nakupljanje radiofarmaka prvog dana snimanja, ali drugog dana snimanja na istom se mjestu više nije vidjelo nakupljanje radiofarmaka koje bi odgovaralo SLČ-u. U istih 12 ispitanica SPECT/CT tehnikom snimanja vizualizirali smo SLČ u aksilarnoj regiji u šest bolesnica. U tri bolesnice vizualizirali smo SLČ ekstraaksilarno, dok se u tri bolesnice SLČ nije prikazao nijednom tehnikom snimanja (tablica 38).

5.2.7. Ispitanice sa sentinel čvorovima izvan aksilarne regije

Planarnom tehnikom snimanja detektirali smo SLČ izvan aksilarne regije u 12 ispitanica (11 bolesnica s jednim i jedna s dva sentinel čvora), dok je SPECT/CT tehnikom snimanja sentinel čvor izvan aksilarne regije nađen u 17 bolesnica (16 ispitanica s jednim i jedna s dva čvora).

Rezultat testa zavisnosti broja sentinel čvorova po ispitanici konvencionalnim i tomografskim načinom snimanja u intramamarnoj regiji ($\chi^2 = 79,000$, $df = 1$, $p < 0,001$, tablica 39), interpektoralnoj regiji ($\chi^2 = 38,994$, $df = 1$, $p = 0,025$, tablica 40) i parasternalnoj regiji ($\chi^2 = 79,000$, $df = 1$, $p < 0,001$, tablica 41) sličan je kao i u aksilarnoj regiji. Iz pripadajućih kontingencijskih tablica (tablice 39, 40 i 41) vidljivo je da je u tim regijama mali broj otkrivenih sentinel čvorova.

U intramamarnoj i interpektoralnoj regiji jasno se uočava premoć otkrivanja sentinel čvora tomografskom tehnikom snimanja u odnosu na konvencionalnu tehniku snimanja (tablice 39 i 40). Sentinel limfni čvorovi u intramamarnoj regiji nađeni su u pet ispitanica, u njih četiri samo tomografskim načinom snimanja. Interpektoralne sentinel limfne čvorove detektirali smo u dvije bolesnice, u jedne samo SPECT/CT-om.

Tablica 39.

Razdioba broja sentinel čvorova otkrivenih konvencionalnom tehnikom snimanja i tomografijom – intramamarna regija

Konvencionalna tehnika snimanja		Tomografija			Ukupno
		0	1	2	
0	n ^a	74	4	0	78
	hp ^b	94,9 %	5,1 %	0,0 %	100,0 %
	vp ^c	100,0 %	100,0 %	0,0 %	98,7 %
1	n	0	0	1	1
	hp	0,0 %	0,0 %	100,0 %	100,0 %
	vp	0,0 %	0,0 %	100,0 %	1,3 %
Ukupno	n	74	4	1	79
	hp	93,7 %	5,1 %	1,3 %	100,0 %
χ^2 statistika ^d		$\chi^2 = 79,000$			$df = 2$
					p < 0,001

^a broj slučajeva, ^b horizontalni postotak, ^c vertikalni postotak, ^d χ^2 statistika testira hipotezu o neovisnosti broja sentinel čvorova otkrivenih konvencionalnom tehnikom snimanja o broju sentinel čvorova otkrivenih tomografijom u intramamarnoj regiji – Fisherov egzakti test

Tablica 40.

Razdioba broja sentinel čvorova otkrivenih konvencionalnom tehnikom snimanja i tomografijom – interpektoralna regija

Konvencionalna tehnika snimanja		Tomografija		Ukupno
		0	1	
0	n ^a	77	1	78
	hp ^b	98,7 %	1,3 %	100,0 %
	vp ^c	100,0 %	50,0 %	98,7 %
1	n		1	1
	hp		100,0 %	100,0 %
	vp		50,0 %	1,3 %
Ukupno	n	77	2	79
	hp	97,5 %	2,5 %	100,0 %
χ^2 statistika ^d		$\chi^2 = 38,994$	df = 1	p = 0,025

^a broj slučajeva, ^b horizontalni postotak, ^c vertikalni postotak, ^d χ^2 statistika testira hipotezu o neovisnosti broja sentinel čvorova otkrivenih konvencionalnom tehnikom snimanja o broju sentinel čvorova otkrivenih tomografijom u interpektoralnoj regiji – Fisherov egzakti test

U parasternalnoj regiji detekcija sentinel čvorova objema tehnikama snimanja bila je identična (tablica 41). U jedne bolesnice sentinel limfni čvor, otkriven samo tomografskom tehnikom snimanja, nalazio se u infraklavikularnoj regiji.

Tablica 41

Razdioba broja sentinel čvorova otkrivenih konvencionalnom tehnikom snimanja i tomografijom – parasternalna regija

Konvencionalna tehnika snimanja		Tomografija		Ukupno
		0	1	
0	n ^a	68		68
	hp ^b	100,0 %		100,0 %
	vp ^c	100,0 %		86,1 %
1	n		10	10
	hp		100,0 %	100,0 %
	vp		100,0 %	12,7 %
2	n	1		1
	hp	100,0 %		100,0 %
	vp	1,4 %		1,3 %
Ukupno	n	69	10	79
	hp	87,3 %	12,7 %	100,0 %
χ^2 statistika ^d		$\chi^2 = 79,000$	df = 2	p < 0,001

^a broj slučajeva, ^b horizontalni postotak, ^c vertikalni postotak, ^d χ^2 statistika testira hipotezu o neovisnosti broja sentinel čvorova otkrivenih konvencionalnom tehnikom snimanja o broju sentinel čvorova otkrivenih tomografijom u parasternalnoj regiji – Fisherov egzakti test

Multipla drenažna područja uočena su u ovom istraživanju u 15 (19,0 %) bolesnica (tablica 42). U njih pet drugo područje drenaže detektirano je samo SPECT/CT-om. U ostalih deset bolesnica planarno i SPECT/CT-om nađena su dva područja drenaže. Od 15 bolesnica s dva drenažna područja samo jedna bolesnica nije imala drenažu u aksilu. U te su bolesnice sentinel limfni čvorovi nađeni interpektorralno i parasternalno.

TABLICA 42.

Zavisnost multiplih drenažnih područja prikazanih planarnom
odnosno tomografskom tehnikom snimanja

Multipla drenažna područja planarno		Multipla drenažna područja tomografski			Ukupno
		nema	jedno	više	
nema	n ^a	3	6	0	9
	hp ^b	33,3%	66,7%	,0%	100,0%
	vp ^c	75,0%	10,0%	,0%	11,4%
jedno	n	1	54	5	60
	hp	1,7%	90,0%	8,3%	100,0%
	vp	25,0%	90,0%	33,3%	75,9%
više	n	0	0	10	10
	hp	,0%	,0%	100,0%	100,0%
	vp	,0%	,0%	66,7%	12,7%
Ukupno	n	4	60	15	79
	hp	5,1%	75,9%	19,0%	100,0%
χ^2 statistika ^d			$\chi^2 = 65,197$	df = 4	p < 0,001

^a broj slučajeva, ^b horizontalni postotak, ^c vertikalni postotak, ^d χ^2 statistika testira hipotezu o nezavisnosti multiplih drenažnih područja prikazanih planarnom odnosno tomografskom tehnikom snimanja – Fisherov egzaktni test

Nepodudarnost nalaza planarnog i tomografskog načina snimanja uočena je u 19 bolesnica (24 %). Sedamnaest bolesnica ima nalaz nepodudaran prema broju sentinel limfnih čvorova, a pet prema regiji drenaže, odnosno dvije bolesnice samo prema regiji drenaže.

Pozitivan utjecaj SPECT/CT-a na cjelokupni postupak s bolesnicom registriran je kod njih 38 (48,1 %, tablica 43).

Tablica 43.

Razdioba kategorija utjecaja SPECT/CT-a na cjelokupni postupak s bolesnicom

Utjecaj SPECT/CT-a na cjelokupni postupak s bolesnicom	Učestalost	Relativna učestalost (%)
Nema utjecaja	41	51,9
Ima utjecaj	38	48,1
Ukupno	79	100,0

5.2.8. Patohistološka dijagnoza sentinel čvorova

Intraoperativno je nađeno i odstranjeno 89 sentinel čvorova u 66 bolesnica (84,6 %). U 12 ispitanica intraoperativno nije nađen sentinel limfni čvor i učinjena je kompletna aksilarna disekcija. Jedna bolesnica nije operirana, odnosno kirurški je zahvat odgođen, zbog čega nije učinjena biopsija sentinel čvora (tablica 44).

Tablica 44.

Razdioba prema kategoriji jesu li intraoperativno nađeni sentinel čvorovi

Jesu li intraoperativno nađeni sentinel čvorovi	Učestalost	Relativna učestalost (%)
Da	66	84,6
Ne	12	15,4
Ukupno	78	100,0

Kod 46 ispitanica (69,7 %) odstranjen je jedan sentinel čvor, kod 17 ispitanica (25,8 %) odstranjena su dva sentinel čvora, a kod tri ispitanice (4,5 %) tri sentinel čvora (tablica 45).

Tablica 45.

Razdioba broja odstranjenih sentinel čvorova

Broj odstranjenih sentinel čvorova	Učestalost	Relativna učestalost (%)
1	46	69,7
2	17	25,8
3	3	4,5
Ukupno	66	100,0

Metastaze u sentinel čvorovima nađene su kod 14 bolesnica, što iznosi 21,2 % u odnosu na 66 ispitanica u kojih je odstranjen sentinel limfni čvor (tablica 46).

Tablica 46.

Razdioba kategorija pojave metastaza u sentinel čvorovima

Metastaze u sentinel čvorovima	Učestalost	Relativna učestalost (%)
Da	14	21,2
Ne	52	78,8
Ukupno	66	100,0

Od navedenih 14 bolesnica s metastazama u sentinel čvoru u njih sedam (50,0 %) nađene su makrometastaze u sentinel čvoru, u šest (42,9 %) mikrometastaze, a u jedne ispitanice (7,1 %) izolirane tumorske stanice (tablica 47).

Tablica 47.

Razdioba kategorija veličine metastaza u sentinel čvorovima

Veličina metastaza u sentinel čvorovima	Učestalost	Relativna učestalost (%)
Makrometastaze	7	50,0
Mikrometastaze	6	42,9
Izolirane tumorske stanice	1	7,1
Ukupno	14	100,0

U sedam bolesnica s metastazama u sentinel čvorovima dokazane su metastaze i u drugim, ne-sentinel limfnim čvorovima (9,0 %), nije ih bilo u 51 ispitanice (65,4 %), a u 20 ispitanica (25,6 %) nisu odstranjeni drugi limfni čvorovi (tablica 48). Nije bilo bolesnica koje su imale metastaze u drugim ne-sentinel limfnim čvorovima, a nisu ih imale u sentinel limfnom čvoru.

Tablica 48.

Razdioba kategorija dokazanosti metastaza u drugim ne-sentinel limfnim čvorovima

Je li dokazana metastaza u drugim limfnim čvorovima	Učestalost	Relativna učestalost (%)
Da	7	9,0
Ne	51	65,4
Nema drugih limfnih čvorova	20	25,6
Ukupno	78	100,0

Prema rezultatima Kolmogorov-Smirnovljeva testa broj odstranjenih ne-sentinel limfnih čvorova i broj limfnih čvorova s metastazom normalne su razdiobe: $Z = 1,180$, $p = 0,124$ odnosno $Z = 0,652$, $p = 0,789$. Kod 58 ispitanica odstranjeno je u prosjeku 4,71 ne-sentinel limfnih čvorova sa standardnom devijacijom 3,36 i u rasponu od 1 do 15. U sedam ispitanica odstranjeno je u prosjeku 2,71 ne-sentinel limfnih čvorova s metastazom, sa standardnom devijacijom 1,89 i rasponom od 1 do 6 (tablica 49).

Tablica 49.

Osnovni parametri broja odstranjenih ne-sentinel limfnih čvorova i ne-sentinel limfnih čvorova s metastazom

Broj odstranjenih:	n	Aritmetička sredina	Standardna devijacija	Raspon	
				min.	maks.
ne-sentinel limfnih čvorova	58	4,71	3,36	1	15
ne-sentinel limfnih čvorova s metastazom	7	2,71	1,89	1	6

U ostalim su limfnim čvorovima makrometastaze nađene kod šest ispitanica, a mikrometastaza samo kod jedne ispitanice (tablica 50).

Tablica 50.

Razdioba kategorija veličine metastaza u ostalim limfnim čvorovima

Veličina metastaza u ostalim limfnim čvorovima	Učestalost	Relativna učestalost (%)
Makrometastaze	6	85,7
Mikrometastaze	1	14,3
Ukupno	7	100,0

5.2.9. Praćenje bolesnika

Postoperativno je praćeno 75 ispitanica. Duljina njihova praćenja izražena u mjesecima nije normalne razdiobe prema Kolmogorov-Smirnovljevu testu ($Z = 1,719$, $p = 0,005$). Te su ispitanice praćene u prosjeku više od dvije godine (27,11 mjeseci) sa standardnom devijacijom od 13,18 mjeseci i u rasponu od 4 do 47 mjeseci. Neparametrijski pokazatelji, središnja (medijan) i najučestalija vrijednost (mod) broja mjeseci praćenja iznose 21 mjeseci odnosno 20 mjeseci.

Od 75 praćene bolesnice recidiv bolesti javio se u šest bolesnica (tablica 51). Od šest bolesnica s recidivom bolesti tri su imale metastaze u sentinel limfnom čvoru.

Tablica 51.

Razdioba pojave relapsa bolesti

Ima li bolesnica relaps bolesti	Učestalost	Relativna učestalost (%)
Da	6	8,0
Ne	69	92,0
Ukupno	75	100,0

5. RASPRAVA

Biopsija sentinel limfnog čvora danas je standardni postupak u procjeni proširenosti bolesti na regionalne limfne čvorove u oboljelih od malignog melanoma i karcinoma dojke u ranom stadiju bolesti (8, 12, 33). Status regionalnih limfnih čvorova najvažniji je prediktivni čimbenik preživljenja i recidiva bolesti u oboljelih od melanoma (18, 19, 24, 33, 79) i karcinoma dojke u ranom stadiju bolesti (12, 33, 37, 57). Biopsija i patohistološka analiza sentinel limfnog čvora danas se smatra najosjetljivijom metodom za otkrivanje supkliničkih/okultnih metastaza u regionalnim limfnim čvorovima (9, 24, 32, 42, 68-70) u oboljelih od karcinoma dojke i malignog melanoma.

Planarna scintigrafija konvencionalna je tehnika snimanja u nuklearnoj medicini, koja se primjenjuje u svakodnevnoj kliničkoj praksi za scintigrafiju sentinel čvora. Važna je jer prikazuje tijek radiofarmaka kroz limfne žile koje vode limfu od područja tumora do pojedine drenažne regije u tijelu i prepoznaje prvi limfni čvor na tom putu – sentinel limfni čvor (81). Međutim, ovakav način snimanja ima nedostataka u prepoznavanju sentinel limfnog čvora. Naime, planarna tehnika snimanja zbog dvodimenzionalnog prikaza raspodjele nakupljanja radiofarmaka u tijelu, nedostatka anatomskih obilježja i relativno loše prostorne rezolucije ima nedostatke koje je upotrebom tomografske tehnike snimanja (SPECT) uz kompjuteriziranu tomografiju (CT) moguće nadići (9, 67,93).

Neki autori iznose podatak od samo 81 % točno prepoznatih sentinel čvorova konvencionalnim načinom snimanja (9). Većina autora slaže se da planarna limfoscintigrafija često propusti detektirati dublje smještene limfne čvorove, one s manjom količinom radioaktivnosti ili one koji se nalaze u blizini mjesta injiciranja(9, 53, 72, 81, 82). Potreba za točnom, pouzdanom i vrlo preciznom identifikacijom broja i smještaja sentinel limfnih čvorova nadilazi mogućnosti planarne scintigrafije. SPECT/CT je nova tehnika snimanja koja poboljšava predoperacijsku detekciju SLČ-a i može prepoznati i one sentinel limfne čvorove koje nije moguće detektirati planarnom scintigrafijom (4, 9, 32, 33, 42, 81, 82, 90).

U ovom istraživanju potvrđena je veća osjetljivost i specifičnost jednofotonske emisijske tomografije i kompjuterizirane tomografije u prepoznavanju sentinel limfnog čvora (SPECT/CT) u odnosu na planarnu scintigrafiju u obje skupine ispitanika, bolesnika oboljelih od malignog melanoma i bolesnica oboljelih od karcinoma dojke.

SPECT/CT snimanje omogućilo nam je bolju vizualizaciju SLČ-a, preciznu identifikaciju točnog broja i anatomskog položaja sentinel čvorova i olakšalo interpretaciju nalaza, u komparaciji s planarnom scintigrafijom, u svih bolesnika s melanomom i bolesnica s karcinomom dojke. Slične podatke možemo pronaći i u dostupnoj literaturi (68, 81, 90, 94).

Rezultati dodatnog SPECT/CT snimanja u većoj su ili manjoj mjeri utjecali na kirurški zahvat u svih ispitanika jer su omogućili kirurgu, prije početka operacijskog zahvata, detaljne informacije o broju drenažnih regija, preciznom anatomskom smještaju, broju i izgledu sentinel limfnih čvorova, ali i ostalih regionalnih limfnih čvorova te o eventualnim odstupanjima u limfnoj drenaži. Sve navedeno omogućilo je kirurgu bolju predoperacijsku pripremu i najčešće skratilo vrijeme potrebno za biopsiju SLČ-a. Slične podatke možemo naći u radovima drugih autora (81, 90, 93-97).

Primjena ove hibridne tehnike snimanja omogućila nam je predoperativno i intraoperativno znatno preciznije određivanje točnog položaja SLČ-a, osobito ako je radioaktivni signal dobiven ručnom gama-sondom izvan tijela bio preslab za pouzdanu detekciju mjesta SLČ-a ili je SLČ u neposrednoj blizini mjesta aplikacije radiofarmaka gdje je signal vrlo visok i ometa detekciju obližnjih područja s manje aktivnosti kao što je to SLČ. Isto tako, mogli smo bez problema razlikovati kontaminaciju kože ili mjesta zadržavanja radiofarmaka koja ne odgovaraju limfnim čvorovima od SLČ-a.

Dobivene rezultate promatrali smo u dvije odvojene skupine bolesnika, stoga će i rasprava biti iznesena zasebno za svaku od promatranih skupina bolesnika; za bolesnike oboljele od malignog melanoma i za bolesnice oboljele od karcinoma dojke.

6.1. MELANOM

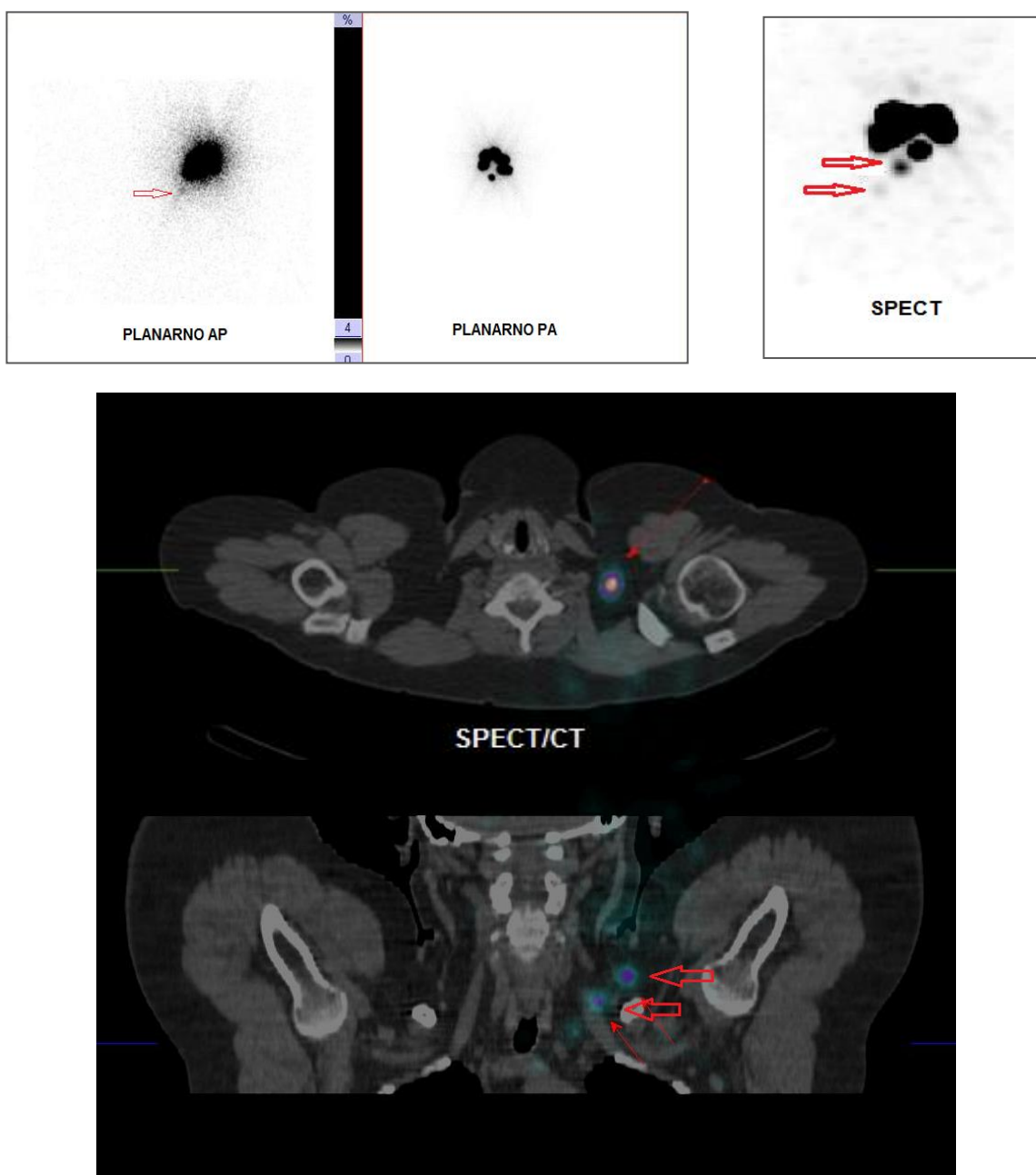
U istraživanju je sudjelovalo 87 ispitanika. Prema dijelu tijela gdje se nalazio melanom našli smo statistički značajnu razliku ovisnu o spolu ispitanika. U muškaraca se tumor pojavljuje znatno češće na trupu (65 %), a u žena dominantno na nogama (40,4 %), što se slaže s podacima iz literature. Crowson i sur. navode statističku povezanost mjesta malignog melanoma sa spolom, u žena se maligni melanom nalazi češće na ekstremitetima i povezan je s boljom prognozom (98). U našem istraživanju debljina melanoma također se razlikovala

prema spolu ispitanika. Prosječna debljina melanoma u muškaraca bila je 2,78 mm, dok je u žena u iznosila 2,15 mm.

Planarnim načinom snimanja otkrili smo ukupno 189 sentinel čvorova u 87 bolesnika (prosječno 2,17 po bolesniku), a SPECT/CT-om ukupno 229 sentinel čvorova (prosječno 2,62 po bolesniku), 40 više nego planarnom tehnikom snimanja (17,5 %) u 33 ispitanika (37,9 %). Slične podatke možemo naći i u većini dostupne znanstvene literature (4, 9, 32, 33, 42, 68, 81, 82, 87, 95, 96) gdje se navodi podatak od 10 do 30 % sentinel limfnih čvorova koji su detektirani samo SPECT/CT-om, a nisu bili prepoznati analizom planarnih scintigrama, što je u skladu s rezultatima našeg istraživanja.

Većina sentinel čvorova prikazanih samo tomografskom tehnikom snimanja imala je nisku aktivnost ili se nalazila u blizini drugog sentinel čvora pa ih zbog superpozicije njihovih aktivnosti na planarnoj scintigrafiji i relativno slabe prostorne rezolucije ove tehnike snimanja nismo mogli prepoznati kao dva odvojena limfna čvora. U nekoliko bolesnika sentinel čvor nalazio se blizu mjesta injekcije. U tih bolesnika SLČ nije prepoznat na planarnim scintigramima jer je bio prikriven aktivnošću veće količine radiofarmaka koji se i dalje nalazi na mjestu injekcije (95 % ili više aplicirane količine radiofarmaka zadrži se na mjestu aplikacije) (26) ili raspršenom aktivnošću (engl. *scatter*), ali se jasno mogao vidjeti na tomografskim presjecima SPECT/CT-a. U rijetkim su slučajevima ti sentinel čvorovi bili smješteni dublje u tijelu, na primjer u zdjelici ili duboko u aksili, uz rebra pa se planarnom scintigrafijom nisu mogli uočiti, ali su bili dobro vidljivi na tomografskim presjecima SPECT/CT-a.

Na slici 17 prikazan je primjer SLČ blizu mjesta injekcije u bolesnika s melanomom na leđima koji se ne uočavaju na planarnoj scintigrafiji. Vidi se tek diskretno točkasto nakupljanje radiofarmaka u AP projekciji (strelica na planarnim scintigramima) u području raspršene aktivnosti s mjesta aplikacije radiofarmaka na leđima. Na presjecima SPECT/CT-a jasno se vidi nakupljanje radiofarmaka u SLČ u lijevoj supraklavikularnoj regiji vrata, ali i u još jednom SLČ nižeg intenziteta nakupljanja radiofarmaka kaudalnije uz opisani SLČ.




Slika 17.

Primjer SLČ blizu mjesta injekcije u bolesnika s melanomom na leđima koji se ne uočavaju na planarnoj scintigrafiji

U deset ispitanika nalaz planarne scintigrafije bio je inkonkluzivan/nedijagnostički (nejasan broj i/ili smještaj sentinel čvorova). U tih je bolesnika SPECT/CT imao osobito važan doprinos i korist za daljnji postupak s bolesnikom. Ovoj skupini bolesnika pripadaju svi bolesnici, njih četvero, s melanomom u području glave. Područje glave i vrata osobito je

zahtjevno kada govorimo o limfnoj drenaži i limfnim čvorovima jer je to regija tijela s najvećim brojem limfnih čvorova, više od 300 podijeljenih u sedam regija (9, 53), a nalaze se na relativno malom, anatomske vrlo kompleksnom području, gdje su pojedine drenažne regije smještene vrlo blizu jedna drugoj, a limfni čvorovi prvog reda nalaze se obično vrlo blizu primarnog tumora, odnosno mjesta aplikacije radiofarmaka, što otežava analizu planarnih scintigrama (9, 98). Osim toga, limfna je drenaža iz određene regije glave nepredvidiva, a vrlo često postoji više drenažnih područja (5, 9, 34, 72, 99-101). Samo analizom planarnih scintigrama u ovakvom području gotovo je nemoguće precizno odrediti točan položaj sentinel limfnih čvorova, a često i njihov broj (32, 53). U našem istraživanju u četiri bolesnika s melanomom u području glave (dva melanoma uške, jedan melanom preaurikularno i jedan melanom gornje vjeđe) na tomografskim presjecima SPECT/CT-a mogli smo predoperacijski precizno odrediti broj sentinel limfnih čvorova i regiju u kojoj se oni nalaze, dubinu na kojoj se nalaze i okolne anatomske strukture, što je imalo važan utjecaj na kirurški zahvat i daljnji postupak s bolesnikom. U ovih su se bolesnika sentinel limfni čvorovi nalazili u II. i V. regiji iste strane vrata te preaurikularno i u području parotide.

Na slici 18 prikazan je primjer inkonkluzivnog nalaza planarne scintigrafije u bolesnice s melanomom gornje desne vjeđe. Na planarnim scintigramima vidi se blijedo, trakasto nakupljanje radiofarmaka za koje se ne može sigurno reći da li odgovara SLČ i koliko ima SLČ. Na presjecima SPECT/CT-a jasno se vidi nakupljanje radiofarmaka u dva SLČ u području desne parotide i nakupljanje radiofarmaka u dva limfna čvora u II. regiji vrata desno.



Slika18.

Primjer inkonkluzivnog nalaza planarne scintigrafije u bolesnice s melanomom gornje desne vjeđe

Peach i sur. u svojem su istraživanju, koje je obuhvatilo 111 bolesnika s malignim melanomom uha, primijetili da najviše bolesnika ima SLČ u II. regiji iste strane vrata, zatim u V. regiji i preaurikularnoj regiji, a ni u jednog bolesnika nisu uočili drenažu na kontralateralnu stranu vrata (100).

Većina autora navodi nižu stopu identifikacije SLČ-a na planarnoj scintigrafiji upravo u bolesnika s melanomom u području glave ili vrata i znatan doprinos SPECT/CT snimanja u situacijama gdje se na tomografskim presjecima mogu prepoznati i sentinel limfni čvorovi smješteni blizu mjesta primarnog melanoma (53, 72, 102).

Od preostalih šest ispitanika s inkonkluzivnim nalazom planarne scintigrafije podjednako su zastupljeni oni s melanomom na trupu i ekstremitetima.

U većine bolesnika s inkonkluzivnim nalazom planarne scintigrafije bila je riječ o sentinel čvorovima niske radioaktivnosti koji su bili blisko smješteni uz drugi sentinel čvor, a aktivnosti su im se superponirale samo djelomično, ili o rezidualnoj aktivnosti u limfnim žilama. U dva ispitanika bila je riječ o kontaminaciji kože. U tih je bolesnika SPECT/CT olakšao interpretaciju scintigrama jer se područja kontaminacije često na planarnim scintigramima ne mogu razlikovati od aktivnosti u limfnim čvorovima. Na tomografskim presjecima sasvim je jasno vidljivo da se takva aktivnost nalazi na površini kože, a ne u limfnim čvorovima. Analiza samo planarnih scintigrama, bez upotrebe SPECT/CT-a, u ovim slučajevima mogla bi dovesti do pogrešne interpretacije nalaza i neprepoznavanja nekih sentinel limfnih čvorova (72).

U 52,9 % (46/87) bolesnika nije bilo razlike u broju prikazanih sentinel čvorova, kao ni u mjestu i broju drenažnih područja između planarnih scintigrama i SPECT/CT-a, odnosno nalaz je bio sasvim podudaran po broju i regiji u kojoj su se nalazili sentinel čvorovi.

Podudarnost nalaza samo prema broju sentinel čvorova prikazanih planarnom i tomografskom tehnikom ima 60,9 % bolesnika (53/87), odnosno nepodudarnost nalaza prema broju sentinel čvorova uočena je u 39,1 % bolesnika (34/87).

U 28 bolesnika broj sentinel čvorova prikazanih tomografijom bio je veći nego planarno, u jedne bolesnice bio je manji, odnosno tomografski se prikazao samo jedan čvor, a planarno se činilo da su dva. Moguće je da je bila riječ o rezidualnoj aktivnosti u limfnim putovima. U pet bolesnika nalaz planarne scintigrafije bio je inkonkluzivan prema broju prikazanih sentinel čvorova, a na tomografiji ih je detektirano više no što se moglo zaključiti iz planarnih scintigrama.

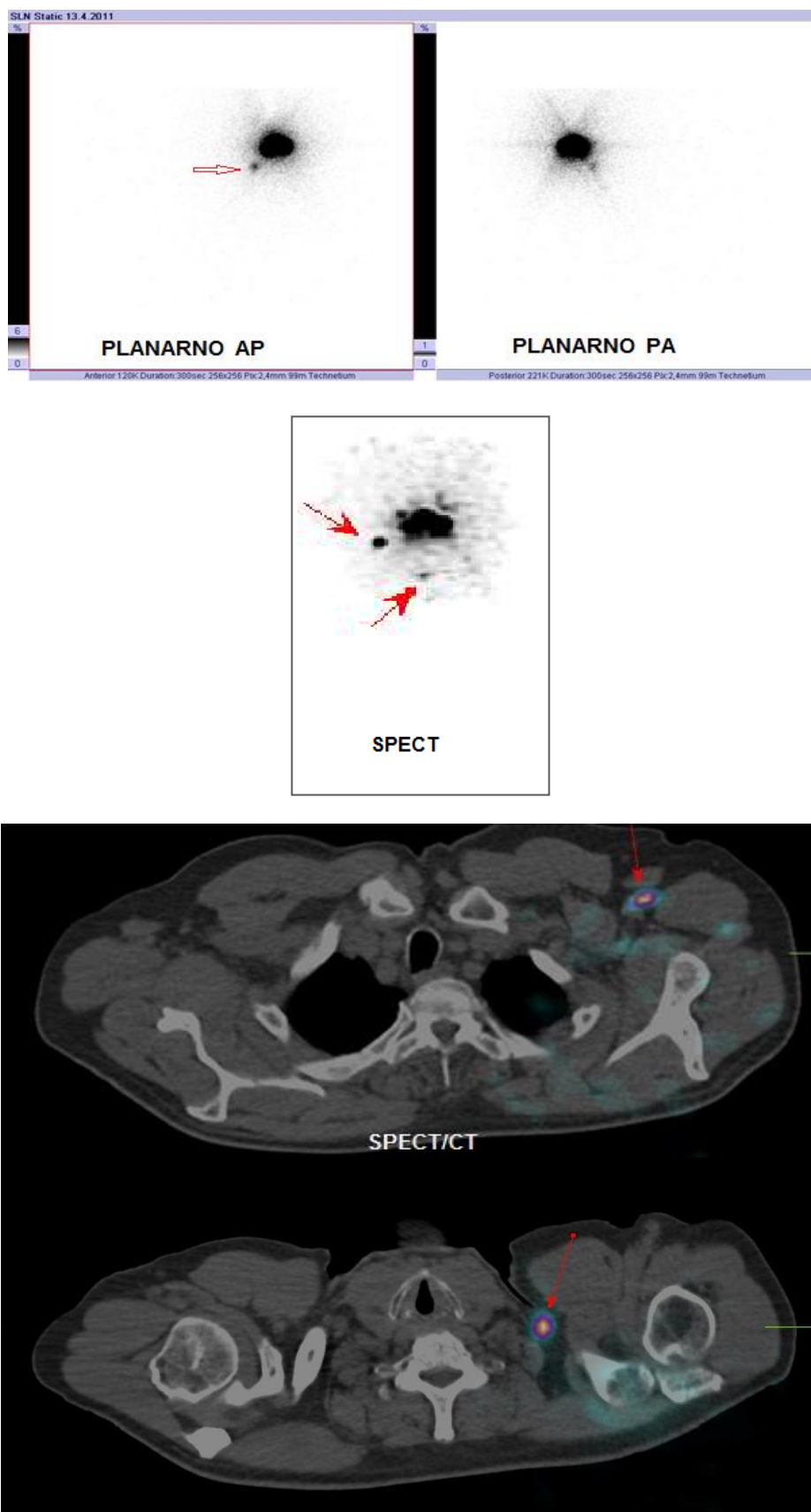
U 23/87 (26,4 %) bolesnika nalaz SPECT/CT-a i planarnih scintigrama razlikovao se samo prema broju prikazanih sentinel čvorova, ali ne i prema regijama drenaže, odnosno u tih bolesnika u istim je područjima drenaže na SPECT/CT-u detektiran veći broj sentinel limfnih čvorova.

Ako analiziramo podudarnost nalaza po broju sentinel limfnih čvorova prikazanih planarnom i tomografskom tehnikom prema dijelovima tijela gdje se nalazio melanom, najveću podudarnost primijetili smo u bolesnika s melanomom na leđima (75 %), podjednaka je u bolesnika s melanomom na ruci ili nozi (oko 58 %), nešto manja u onih s melanomom prednjeg dijela trupa (33,3 %), a najveću nepodudarnost primjećujemo u bolesnika s melanomom u području glave.

U 18/87 (20,7 %) bolesnika nalaz planarne scintigrafije i SPECT/CT-a bio je nepodudaran prema područjima drenaže, dakle SPECT/CT je otkrio nova i/ili druga područja drenaže koja se nisu mogla prepoznati samo analizom planarnih scintigrama. U nekih ispitanika nalaz se razlikovao i prema broju prikazanih sentinel čvorova.

Planarnom tehnikom snimanja prikazano je jedno drenažno područje u 62, a više drenažnih područja u 25 bolesnika. Tomografskom tehnikom snimanja prikazano je jedno drenažno područje u 54, a više drenažnih područja u 33 bolesnika. U skupini s jednim drenažnim područjem prikazanim planarnom metodom snimanja tomografska metoda snimanja 87,1 % prepoznaje takvim, dok preostalih 12,9 % (osam bolesnika) prepoznaje kao višestruka drenažna područja. Sva višestruka drenažna područja prikazana planarnom metodom tomografska metoda snimanja također prepoznaje kao višestruka drenažna područja.

Na slici 19 prikazan je primjer bolesnika s melanomom na leđima – nuhalno; nepodudarnost planarnih scintigrama i tomografskih presjeka prema broju i regiji drenaže. Na planarnim scintigramima vidi se nakupljanje radiofarmaka samo u jednom SLČ, a na SPECT/CT presjecima vide se dva SLČ, jedan lijevo supraklavikularno i još jedan nižeg intenziteta nakupljanja radiofarmaka u drugoj drenažnoj regiji – lateralno uz pektoralne mišiće u lijevoj aksili.



Slika 19.

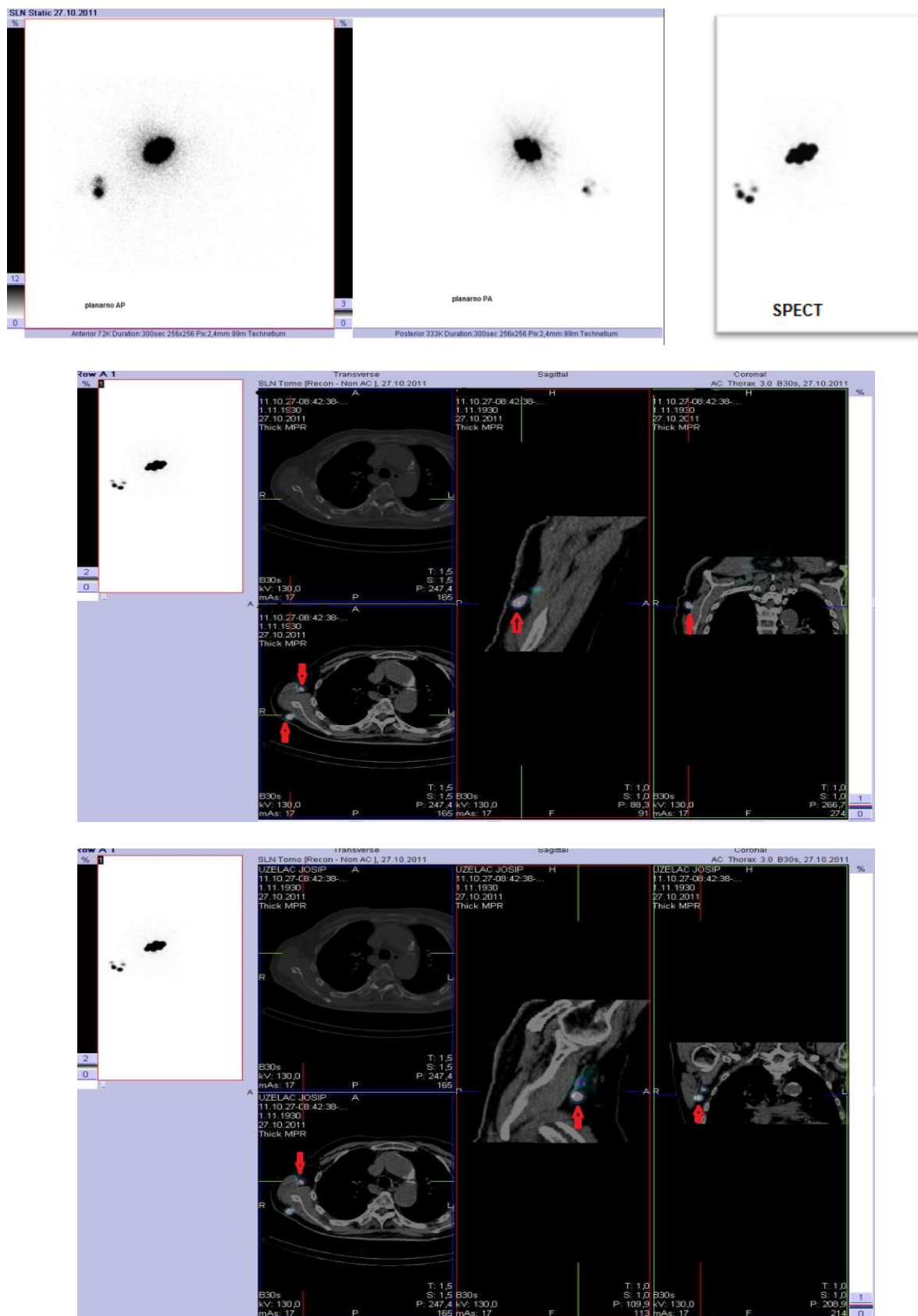
Primjer bolesnika s melanomom na leđima – nuhalno; nepodudarnost planarnih sintigrama i tomografskih presjeka prema broju i regiji drenaže.

U radu autora Martínez Castilloi sur. SPECT/CT je promijenio lokaciju SLČ-a u 22 % bolesnika i tako omogućio ispravan kirurški pristup sentinel limfnom čvoru (87).

Multipla drenažna područja imali su svi bolesnici s melanomom na glavi (4/4) i 83,3 % (5/6) bolesnika s melanomom prednjeg dijela trupa. Udio multiplih drenažnih područja u bolesnika s melanomom na leđima bio je 50 % (18/36), a u onih s melanomom na rukama i nogama znatno manji; 11,8 % (2/17) i 16,7 % (4/24). Slične podatke nalazimo i u literaturi (9, 68, 99). Even-Sapir i sur. u svojem istraživanju uočili su multipla drenažna područja u 33 % bolesnika s tumorima glave i vrata i 50 % bolesnika s melanomom na trupu.

SPECT/CT je razjasnio broj drenažnih područja u 18/87 (20,7 %) bolesnika u kojih se nisu mogla jasno odrediti (inkonkluzivan nalaz) ili se uopće u tom području nisu mogli uočiti sentinel limfni čvorovi na planarnoj scintigrafiji. Određivanje točnog broja drenažnih područja od iznimne je važnosti. Limfne čvorove koji pripadaju istom drenažnom području moramo razlikovati od limfnih čvorova u različitim, susjednim, blisko smještenim drenažnim područjima jer zahtijevaju drugačiji kirurški pristup. Analizirajući planarne scintigrame u slučaju većeg broja prikazanih blizu smještenih radioaktivnih limfnih čvorova često ne možemo reći pripadaju li istom drenažnom području ili ne. Prepoznavanje više od jedne regije drenaže ukazuje na potrebu da se odstrane i ispituju sentinel čvorovi iz svake regije odvojeno (9). U ovim slučajevima SPECT/CT imao je iznimno važan utjecaj na daljnji postupak s bolesnikom jer je nam je omogućio predoperacijski prepoznati i precizno definirati sva područja drenaže te odrediti broj i mjesto sentinel čvorova u svakoj pojedinoj regiji.

Na slici 20 prikazan je primjer inkonkluzivnog nalaza planarne scintigrafije po broju i mjestu SLČ u bolesnika s melanomom na leđima. Analizom planarnih scintigrama nije moguće točno odrediti broj i smještaj SLČ. Na presjecima SPECT/CT-a jasno se može reći koliko je SLČ i gdje se nalaze – dva u desnoj aksili i dva lateralno od desne skapule. SPECT/CT je imao pozitivan utjecaj na postupak s bolesnikom; na položaj bolesnika tijekom operacije, vrijeme operativnog zahvata i broj odstranjenih SLČ.



Slika20.

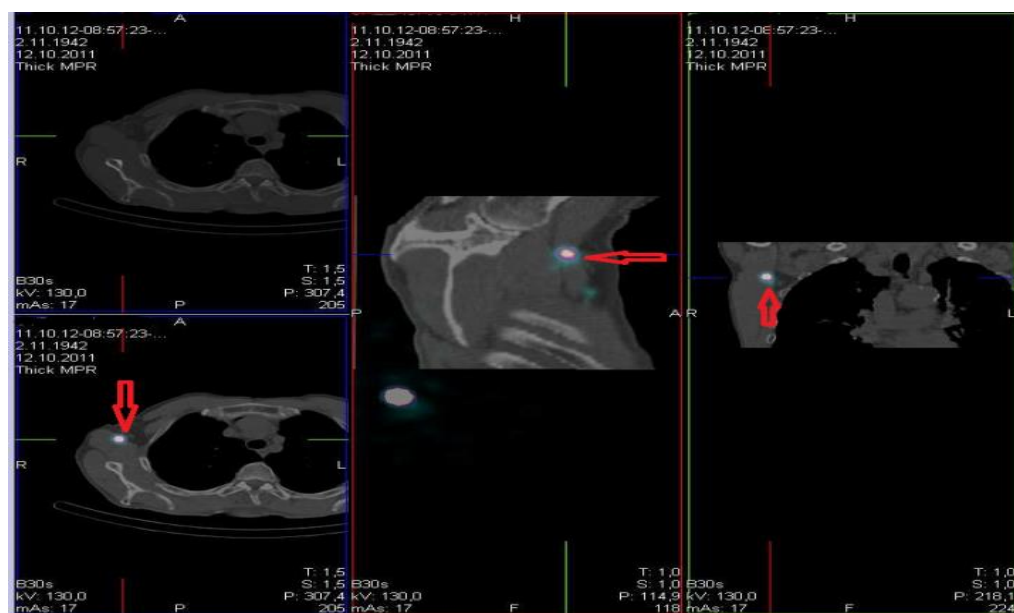
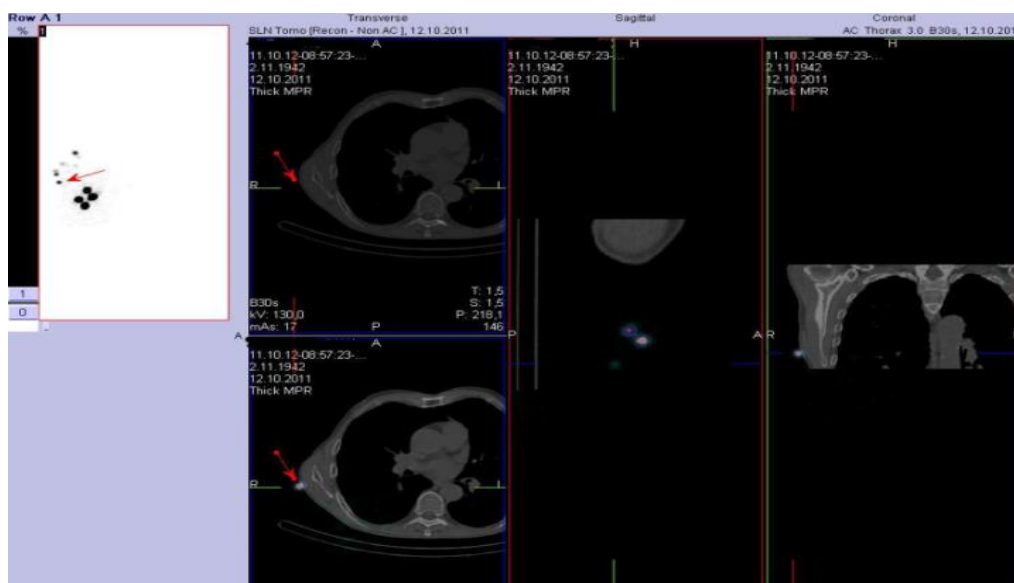Primjer inkonkluzivnog nalaza planarne scintigrafije po broju i mjestu SLČ u bolesnika s melanomom na leđima.

Razmatramo li sveukupnu nepodudarnost planarne scintigrafije i tomografije prema broju sentinel čvorova i prema regijama drenaže u odnosu na pojedine regije tijela, najveća nepodudarnost uočena je u regiji glave i prednjeg dijela trupa, gdje ni u jednog bolesnika nalaz nije bio podudaran po broju i po regiji drenaže, no riječ je o malom broju bolesnika, ukupno deset. U bolesnika s melanomom na leđima nepodudarnost smo uočili u 36,1 % bolesnika, u onih s melanomom na rukama i u području ramena u 41,2 % bolesnika, a u onih s melanomom na nogama u 45,8 % bolesnika, ukupno u 41/87 (47,1 %) bolesnika. Ovdje je potrebno naglasiti da je u bolesnika s melanomom na leđima uočena veća nepodudarnost u regijama drenaže, a u bolesnika s melanomom na rukama i nogama u broju prikazanih sentinel čvorova između dviju tehnika snimanja.

Sentinel čvorovi izvan uobičajenih regija drenaže nađeni su u 14 bolesnika (16,1 %). U osam bolesnika (9,2 %) bila je riječ o atipičnim regijama drenaže, a u šest (6,9 %) bolesnika o intervalnim limfnim čvorovima (engl. *in-transit lymph nodes*). U dva bolesnika ti su čvorovi prikazani i planarnom i tomografskom metodom snimanja; u jednog bolesnika limfni čvor u zdjelici, a u drugog skapularno. U ostalih bolesnika sentinel čvorovi izvan uobičajenih regija drenaže vizualizirani su samo tomografskom metodom snimanja. Intervalne limfne čvorove (osam limfnih čvorova), identificirane samo SPECT/CT tehnikom snimanja, uočili smo isključivo u bolesnika s melanomom na trupu.

Na slici 21 prikazan je primjerin *transit* SLČ u bolesnika s melanomom na leđima. Inkonzluzivan nalaz planarne scintigrafije – na presjecima SPECT/CT-a vidi se veći broj SLČ i njihov smještaj; nekoliko intervalnih SLČ i SLČ u aksili.

U dostupnoj literaturi mogu se naći slični podaci (9, 54, 81, 99, 103). Aberantni sentinel čvorovi, odnosno oni izvan uobičajenih regija drenaže, zabilježeni su u 5 do 10 % bolesnika (19). Intervalni limfni čvorovi nalaze se između mjesta tumora i regionalnih limfnih čvorova i po svojoj su definiciji također sentinel limfni čvorovi i pod jednakim su rizikom za metastazu kao i sentinel čvorovi u regijama drenaže (20) te ih je svakako potrebno prepoznati i odstraniti. Češće se nalaze na trupu nego drugdje u tijelu i mogu se naći u oko 3 do 10 % bolesnika (35, 103). Prema rezultatima drugih istraživanja, dodatno SPECT/CT snimanje pokazalo se osobito važno kada se tumor nalazi u regiji tijela s ambivalentnom, nepredvidivom limfnom drenažom i mogućim multiplim drenažnim područjima, kao što su glava, vrat i trup, ali i kada imamo neuobičajena ili atipična područja drenaže (9, 53, 81).

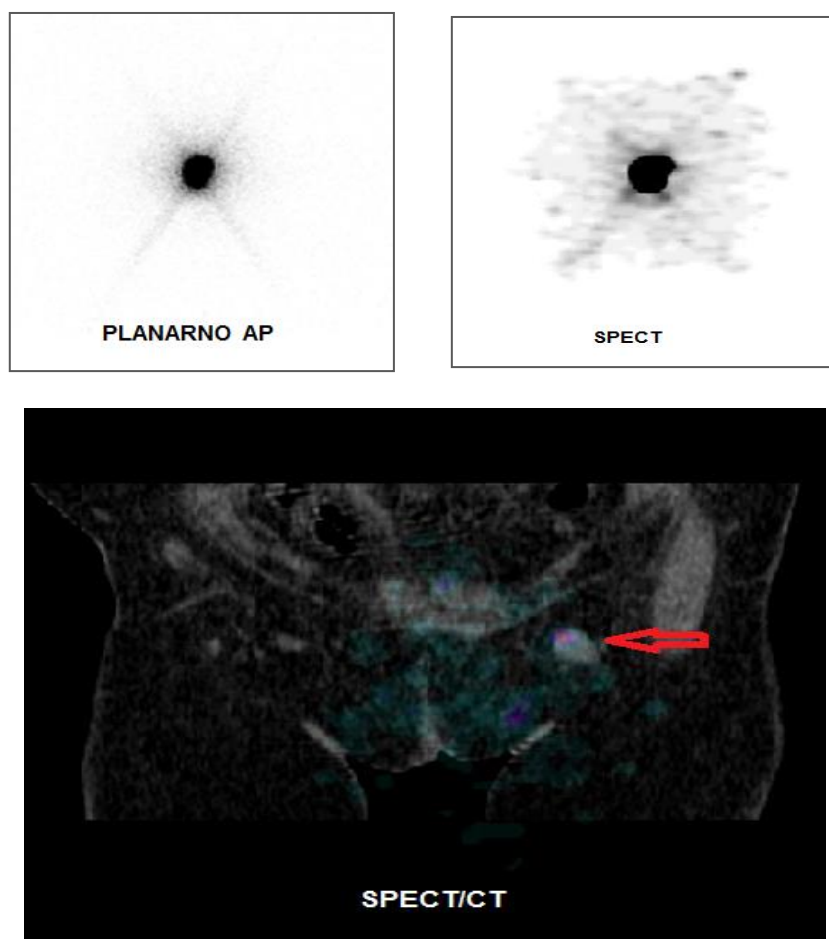


Slika 21.

Primjer *in transit* SLČ u bolesnika s melanomom na leđima.

Isto tako, važno je naglasiti da sentinel čvor nije nužno limfni čvor s najvišim intenzitetom radioaktivnosti (najvećim brojem impulsa zabilježenih gama-sondom). Dakle, važno je zabilježiti sve uočene limfne čvorove, čak i ako pokazuju nizak intenzitet radioaktivnosti, odnosno na scintigrafiji imaju manji broj impulsa. Upravo ovdje vidimo iznimno važan doprinos SPECT/CT-a. Limfni čvorovi koji su dijelom ili većinom zauzeti tumorskim stanicama imaju smanjenu sposobnost fagocitoze radiokoloida i zbog toga nakupe manju količinu radiofarmaka. Stoga je njihova vizualizacija i identifikacija, kako na scintigrafiji tako i gama-sondom, predoperativno i intraoperativno otežana (19).

Na slici 22 je primjer bolesnice s povećanim, hiperdenznim limfnim čvorom u lijevoj preponi kod koje se na planarnoj scintigrafiji ne uočava nakupljanje radiofarmaka u SLČ. Limfni čvor koji je gotovo u cijelosti zauzet tumorskim stanicama (PHD nalaz) te se nakupljanje radiofarmaka nalazi samo u malom supkortikalnom dijelu limfnog čvora što se vidi samo na SPECT/CT -u.



SLIKA 22.

Primjer bolesnice s povećanim, hiperdenznim limfnim čvorom u lijevoj preponi kod koje se na planarnoj scintigrafiji ne uočava nakupljanje radiofarmaka u SLČ.

U literaturi se navodi podatak da u oko 13 % bolesnika koji imaju metastaze u sentinel limfnim čvorovima ne budu prepoznati ili ne budu odstranjeni zbog niske radioaktivnosti (26); odnosno Even-Sapir i sur. navode da ako bismo u svakoj drenažnoj regiji uklonili samo limfne čvorove s najvećim brojem impulsa (najveći signal i broj impulsa detektiran gama-sondom), 13 % pozitivnih limfnih čvorova ne bismo prepoznali odnosno odstranili (9). U ovakvim slučajevima također smo uočili vrlo važan doprinos SPECT/CT jer je moguće prepoznati i one sentinel limfne čvorove s vrlo malim brojem impulsa te iako ih nije moguće predoperacijski detektirati gama-sondom, možemo jasno odrediti njihov položaj i izgled, što olakšava kirurgu odluku o mjestu incizije te detekciju i identifikaciju takvih limfnih čvorova intraoperativno koji bez ovog dodatnog snimanja ne bi bili prepoznati i odstranjeni. Na presjecima CT-a mogu se istovremeno uočiti i eventualne morfološke promjene u takvim limfnim čvorovima ili nakupljanje radiofarmaka samo u dijelu limfnog čvora.

Doprinos SPECT/CT snimanja u detekciji i biopsiji sentinel čvorova primijetili smo, kao što je već navedeno, u svih bolesnika. Ova nam je tehnika snimanja olakšala predoperacijsku vizualizaciju i identifikaciju sentinel čvorova, anatomsku lokalizaciju SLČ-a, interpretaciju nalaza i obilježavanje položaja sentinel čvora na koži bolesnika, što je pomoglo kirurgu prilikom biopsije jer je bio upoznat s točnim smještajem i brojem sentinel čvorova, veličinom limfnog čvora, dubinom na kojoj se nalazi i anatomske strukture uz koje se nalazi, kao i brojem drenažnih područja, zbog čega je mogao bolje planirati operacijski zahvat. Sve navedeno unaprijedilo je pouzdanost i točnost ove metode.

Međutim, u nekih je ispitanika uočen posebno važan utjecaj ove tehnike snimanja (POZITIVAN UTJECAJ) na interpretaciju nalaza, kirurški zahvat i biopsiju sentinel čvora i/ili postupak s bolesnikom. Nalaz tomografskog postupka snimanja imao je pozitivan utjecaj na cjelokupni postupak s bolesnikom u 37 bolesnika (42,5 %), dok u 50 bolesnika (57,5 %) SPECT/CT nije imao poseban doprinos (osim navedenog). Ako je interpretacija nalaza i biopsija sentinel čvora bila jednaka onoj koja bi bila učinjena i na osnovi analize samo planarnih slika, smatrali smo da SPECT/CT nije imao pozitivan utjecaj odnosno dodatni doprinos. Ako je interpretacija nalaza, identifikacija i detekcija te biopsija sentinel čvora bila imalo drugačija (bolja za bolesnika) zbog dodatnog snimanja, odredili smo da je kod tog bolesnika SPECT/CT imao pozitivan utjecaj.

Gledajući prema dijelu tijela gdje se nalazi melanom, SPECT/CT je imao pozitivan utjecaj u svih bolesnika s melanomom na glavi, u 66,7 % bolesnika s melanomom na

prednjem dijelu trupa, u 41,7 % bolesnika s melanomom na leđima, u 47,1 % bolesnika s melanomom na rukama i ramenima, a na nogama je taj udio bio svega 25 %.

U dostupnoj znanstvenoj literaturi mogu se naći radovi koji preporučuju SPECT/CT samo u određenim situacijama, kao što su bolesnici s prekomjernom tjelesnom težinom (104) ili kod određenih anatomske kompleksnih regija u tijelu (53, 86, 102). Drugi autori ne donose zaključke o indikacijama pri kojima bi trebalo primjenjivati ovu tehniku snimanja (32, 68, 81). U ovom ispitivanju uočili smo doprinos SPECT/CT-a u svim regijama u tijelu, iako kod različitog udjela bolesnika, ali nismo mogli samo na osnovi mjesta melanoma unaprijed odrediti bolesnike u kojih će SPECT/CT imati veći ili manji doprinos.

Možemo se složiti da je veći doprinos imao u regijama tijela poput glave, vrata i trupa nego u bolesnika s melanomom na ekstremitetima, no kada govorimo o indikaciji dodatnog SPECT/CT snimanja u sklopu scintigrafije sentinel čvorova, naš je zaključak da ga ima smisla učiniti kod svih bolesnika, a od osobite je koristi kada je nalaz planarne scintigrafije nejasan, nepouzdan, inkonkluzivan po pitanju broja sentinel limfnih čvorova i drenažnih područja ili sigurne anatomske lokalizacije SLČ-a. Svakako ga je korisno učiniti u područjima s kompleksnom anatomijom i bogatom limfnom mrežom, s multiplim drenažnim područjima, ako je očekivana regija drenaže blizu mjesta aplikacije radiofarmaka i može njome biti dijelom zamaskirana kao što je to u području glave i vrata te isto tako tamo gdje vidimo fokuse pojačanog zadržavanja radiofarmaka duž limfnog puta, što može odgovarati intervalnim limfnim čvorovima.

Stoeffels i sur. došli su do sličnog zaključka u istraživanju na 145 bolesnika (42) u kojem su pokazali pouzdanost i učinkovitost predoperacijskog SPECT/CT snimanja u svih bolesnika, bez selekcije prema anatomskej lokaciji melanoma.

Fairbairn i sur. zaključili su da su svi bolesnici imali korist od dodatnog SPECT/CT-a jer je omogućio uvid u anatomska obilježja drenažnog područja i olakšao predoperacijsko planiranje kirurškog zahvata, no posebnu korist od SPECT/CT-a imali su bolesnici s melanomom u području glave ili vrata (93).

Jimenez-Heffernan i sur., autori multicentrične studije u kojoj smo i mi sudjelovali, predlažu upotrebu SPECT/CT-a kao dodatnog snimanja u sklopu scintigrafije sentinel limfnog čvora u svih bolesnika s melanomom na glavi i trupu te u onih u kojih je nalaz planarne scintigrafije nejasan/inkonkluzivan (4).

Morfološke promjene sentinel limfnog čvora ili promjene nekog od ne-sentinel limfnih čvorova u regiji uočene na CT-u, a o kojima smo kirurga obavijestili prije operacijskog zahvata, također se smatralo pozitivnim utjecajem ove metode snimanja, a takve su promjene uočene u četiri bolesnika. U dva bolesnika povećani limfni čvorovi nisu bili radioaktivni, odnosno sentinel čvorovi, ali su tijekom operacijskog zahvata odstranjeni, a na patohistološkoj analizi u njima nije nađeno tumorskih stanica. U druga dva bolesnika povećani limfni čvorovi bili su sentinel čvorovi, u jednog od njih u tom su čvoru nađene tumorske stanice.

Drugi razlozi zbog kojih smo smatrali da je SPECT/CT imao važan utjecaj na postupak s bolesnikom bili su: drugo drenažno područje, atipična regija drenaže, *in-transit* limfni čvorovi uočeni SPECT/CT snimanjem, sentinel čvorovi odstranjeni biopsijom samo zbog nalaza SPECT/CT-a, koji se nisu vidjeli planarno, inkonkluzivan nalaz planarne scintigrafije te u slučajevima kada je SPECT/CT znatno pomogao u određivanju točne, precizne lokalizacije sentinel čvora, što je imalo važan utjecaj na planiranje kirurškog zahvata ili intraoperativnu detekciju SLČ-a.

Na temelju nalaza dodatnog SPECT/CT snimanja odstranjeno je više sentinel limfnih čvorova u svim regijama u tijelu. U 85 bolesnika izvađeno je 166 sentinel čvorova (prosječno 1,95 po bolesniku; u rasponu od 1 do 6 sentinel čvorova, obično do tri radioaktivna čvora u jednoj regiji); dva bolesnika nisu podvrgnuta planiranom kirurškom zahvatu i biopsiji sentinel čvora (operacija je odgođena). U 38 bolesnika odstranjena su i 162 limfna čvora (prosječno 4,26 po bolesniku) koji nisu bili sentinel čvorovi (1 do 24 limfna čvora), što uključuje i naknadnu disekciju regionalnih limfnih čvorova u bolesnika s metastazom u sentinel limfnim čvorovima.

U 15 bolesnika nađene su metastaze u sentinel limfnim čvorovima (18 sentinel limfnih čvorova s metastazom). U jednog od njih nađene su metastaze i u drugim limfnim čvorovima (jedan ne-sentinel limfni čvor s metastazom), dok je 14 bolesnika imalo metastaze samo u sentinel limfnim čvorovima (1,2 sentinel čvora s metastazom po bolesniku).

Nije bilo bolesnika u kojih su pronađene metastaze u ostalim limfnim čvorovima, a koji nisu imali metastaze u sentinel čvoru, odnosno nije bilo lažno negativnih rezultata.

U 2/15 bolesnika sentinel limfni čvorovi s metastazom vizualizirani su samo SPECT/CT-om, a nisu bili vidljivi planarno.

Do kraja istraživanja u praćenju je ostalo 66 bolesnika koji su praćeni u prosjeku 22,94 mjeseci. Recidiv se javio u 11 bolesnika (i u jedne bolesnice kod koje smo napravili scintigrafiju, ali biopsija sentinel čvora nikada nije učinjena).

Kod 52 bolesnika s negativnom patohistološkom dijagnozom sentinel čvora relaps bolesti dogodio se u tri bolesnika (5,7 %). U skupini od 15 bolesnika s pozitivnom patohistološkom dijagnozom sentinel čvorova u praćenju ih je ostalo 14, a relaps se javio kod njih osam (57,1 %).

U jedne bolesnice s negativnim nalazom sentinel čvora metastaze su se pojavile nakon 35 mjeseci praćenja u limfnim čvorovima desne aksile, gdje su odstranjeni sentinel limfni čvorovi. U druga dva bolesnika recidiv melanoma nije se javio u području regionalnih limfnih čvorova. U jednog bolesnika recidiv je bio u koži u vidu dermalnih i subdermalnih promjena u blizini mjesta primarnog melanoma, a u drugog u vidu udaljenih metastaza, unutar godine dana od biopsije sentinel čvora.

Rezultat biopsije SLČ-a smatra se lažno negativnim ako se u razdoblju od 12 mjeseci nakon biopsije u limfnim čvorovima iste regije iz koje je odstranjen SLČ pojavi metastaza (42). Prema ovoj definiciji u ovom istraživanju nije bilo lažno negativnih rezultata ove dijagnostičke metode.

Ovako nizak udio lažno negativnih nalaza biopsije SLČ-a pretpostavljamo da je većim dijelom rezultat SPECT/CT snimanja uključenog u protokol scintigrafije, biopsije većine radioaktivnih limfnih čvorova, detaljne patohistološke analize koja je uključivala i IHC analizu SLČ-a. Smatramo da su i UZV pregled učinjen istog dana, neposredno prije scintigrafije, te ciljana citološka punkcija ehografski suspektne limfnih čvorova utjecale na ovako dobre rezultate, odnosno omogućili pažljivu selekciju bolesnika za pretragu. Bolesnici u kojih su citološki potvrđene metastaze ili je postojala sumnja na metastaze nisu uključeni u ovo istraživanje. Petnaest bolesnika s patohistološkom dijagnozom metastaza u sentinel limfnom čvoru nisu imali ehografski suspektne limfne čvorove na UZV pregledu učinjenom na dan operacije, neposredno prije limfoscintigrafije.

U istraživanju smo uočili znatno manji udio lažno negativnih rezultata u komparaciji s rezultatima ranijih istraživanja kada su za biopsiju upotrebljavane samo planarne snimke. U literaturi možemo naći podatak od 5,6 do čak 21 % ili više lažno negativnih rezultata biopsije sentinel limfnog čvora (udio lažno negativnih limfnih čvorova u skupini stvarno pozitivnih) kada je primijenjena samo planarna scintigrafija za detekciju SLČ-a (1, 21, 42, 83, 84).

Ovako dobri rezultati mogu se objasniti točnom identifikacijom i biopsijom svih „pravih” sentinel čvorova u svim drenažnim područjima, jasno vidljivih uz pomoć dodatne hibridne tomografske tehnike snimanja.

Stoffels i sur. u svojem su radu u kojem su uspoređivali dvije skupine bolesnika otkrili veću učestalost metastaza u limfnim čvorovima, ali i veću stopu preživljenja u bolesnika u kojih se uz planarnu scintigrafiju sentinel čvora primjenjivao i SPECT/CT nego u bolesnika u kojih je učinjena samo planarna scintigrafija. To, naravno, upućuje na veću osjetljivost metode u prepoznavanju svih sentinel čvorova (42). Slične rezultate možemo naći i u većini radova koji su istraživali dodatnu vrijednost SPECT/CT snimanja u prepoznavanju sentinel limfnih čvorova (9, 33, 53, 69, 87, 105).

Rezultati ovog istraživanja u potpunosti su potvrdili postavljenu hipotezu – da SPECT/CT ima veću osjetljivost i specifičnost od klasične planarne scintigrafije u prepoznavanju limfnog čvora „čuvara”.

Uz pomoć SPECT/CT snimanja uočili smo i one sentinel limfne čvorove sa slabim signalom, odnosno s malom količinom radioaktivnosti, koji nisu bili vidljivi planarnom tehnikom snimanja, a takvi limfni čvorovi, kao što je ranije opisano, često mogu biti zahvaćeni metastazom. Isto tako, uočili smo veći broj limfnih čvorova koji su se nalazili blizu primarnog tumora i intervalnih limfnih čvorova, koji se često propuste uočiti na planarnoj scintigrafiji jer su „zamaskirani” aktivnošću s mjesta aplikacije radiofarmaka, a pod velikim su rizikom za metastazu. Odstranjenjem većeg broja sentinel limfnih čvorova vidljivih samo SPECT/CT-om, poboljšali smo osjetljivost, točnost i pouzdanost ove dijagnostičke metode.

Na temelju rezultata ovog prospektivnog istraživanja možemo reći da je SPECT/CT dao važan doprinos u otkrivanju sentinel limfnih čvorova u skupini bolesnika malignim melanomom te da bi ga bilo dobro uvrstiti u standardni protokol scintigrafije SLČ-a. Smatramo da korist dodatnog SPECT/CT snimanja nadilazi potencijalnu štetu za bolesnika.

6.2. KARCINOM DOJKE

U ovom prospektivnom istraživanju, koje je obuhvatilo 79 bolesnica s karcinomom dojke, potvrđena je veća osjetljivost i specifičnost snimanja SPECT/CT-om u odnosu na planarnu scintigrafiju u otkrivanju sentinel limfnog čvora u bolesnica s karcinomom dojke.

U 79 ispitanica s karcinomom dojke planarnom tehnikom snimanja otkriveno je ukupno 107 sentinel čvorova (87 %), a tomografskom 123 sentinel čvora, 16 više nego planarnom tehnikom snimanja (13 %). Ovaj rezultat u skladu je s rezultatima drugih istraživanja. Slične rezultate dobili su Lerman i sur. U njihovu istraživanju 13 % radioaktivnih limfnih čvorova prepoznato je samo SPECT/CT-om (106).

Planarnom tehnikom snimanja SLČ se vizualizirao u 69 bolesnica (87,3 %), a SPECT/CT-om u 75 bolesnica (94,9 %), odnosno stopa identifikacije SLČ-a uz upotrebu SPECT/CT-a u bolesnica s karcinomom dojke u ovom istraživanju bila je 95 %, što je značajno više nego da smo primjenjivali samo klasičnu planarnu scintigrafiju.

U literaturi se nalaze podaci o stopi vizualizacije sentinel čvora u bolesnica s karcinomom dojke planarnom scintigrafijom od 63 do 95 % (82, 106-108), a kada se klasičnoj planarnoj scintigrafiji pridoda SPECT/CT stopa vizualizacije sentinel limfnog čvora raste na 89 do 100 % (82, 106, 107, 109).

U 16 (20,3 %) bolesnica prikazalo se više sentinel limfnih čvorova tomografskim načinom snimanja nego planarno. U šest bolesnica (7,6 %) sentinel limfni čvorovi prikazani su samo SPECT/CT snimanjem. U tri se bolesnice SLČ nije prikazao nijednom tehnikom snimanja (3,8 %). SPECT/CT je detektirao SLČ u šest od devet (67 %) bolesnica u kojih se nije vizualizirao planarnim načinom snimanja.

Ovi rezultati u skladu su s podacima koji se mogu naći u literaturi. U radu autora van der Ploeg i sur. SPECT/CT-om je detektirano 19 sentinel limfnih čvorova više nego planarno u 15 bolesnica (11 %). SPECT/CT je otkrio SLČ u 11 od ukupno 22 bolesnice (50 %) u kojih se SLČ planarnim načinom snimanja nije prikazao (109). U drugom radu iste skupine autora SPECT/CT je vizualizirao limfnu drenažu u 8 od 15 bolesnika (53 %) u kojih se SLČ nije prikazao na planarnim scintigramima (110). Ista skupina autora napravila je pregled dostupnih radova; sentinel čvorovi nađeni samo SPECT/CT snimanjem nalaze se u 4 do 14 % ispitanica (107).

Broj sentinel čvorova otkrivenih tomografskom tehnikom snimanja u svih ispitanica bio je veći od broja sentinel čvorova otkrivenih planarnom tehnikom snimanja. Iznimku čini jedna ispitanica kod koje su konvencionalnom tehnikom snimanja prvog dana pretrage otkrivena dva sentinel čvora (do 4 sata nakon aplikacije radiofarmaka) koji nisu otkriveni planarnim ni tomografskim načinom snimanja drugog dana pretrage (oko 18 sati nakon aplikacije radiofarmaka). Najvjerojatnije se nije radilo o SLČ-u. Moguće je bila riječ o kontaminaciji ili o privremenom zadržavanju radiofarmaka na limfnom putu. Intraoperativno nije nađen SLČ, učinjena je aksilarna disekcija, a u limfnim čvorovima aksile nije nađeno tumorskih stanica. Da smo SPECT/CT učinili ranije (prvog dana snimanja, kada su se na planarnim scintigramima vidjela dva fokusa nakupljanja radiofarmaka), razjasnili bismo mjesto nakupljanja radiofarmaka.

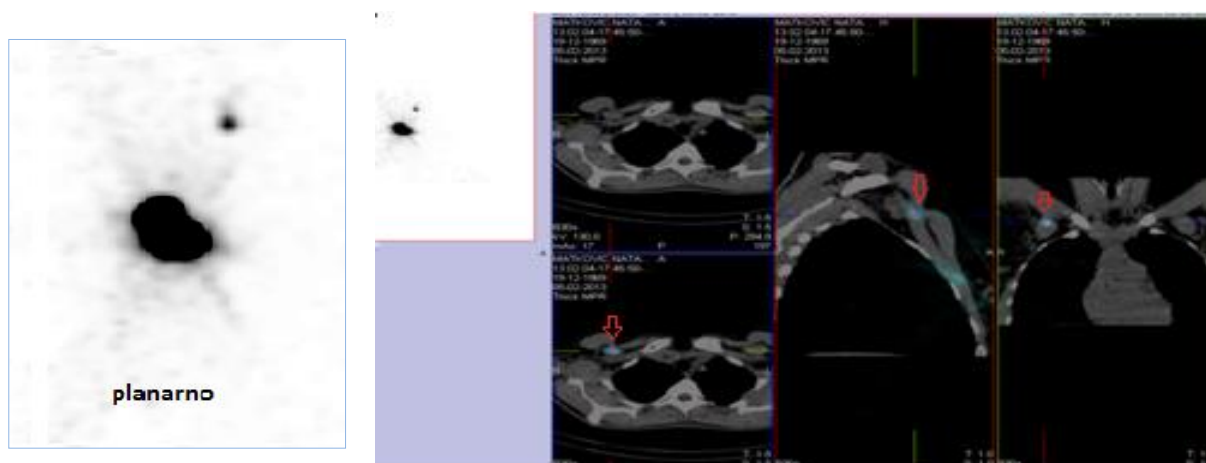
U većini publiciranih radova nalaze se slični podaci o uglavnom malom udjelu (do 5 %) lažno pozitivnih nalaza na planarnim snimcima koje je lako moguće razjasniti SPECT/CT-om, a najčešće odgovaraju kontaminaciji kože (107, 109). Takva područja kontaminacije na planarnim scintigramima često nije moguće razlikovati od sentinel čvorova. Lerman i sur. navode 4 % lažno pozitivnih nalaza koji su točno prepoznati kao takvi SPECT/CT-om, a koji nisu odgovarali nakupljanju radiofarmaka u limfnim čvorovima, nego ne-nodalnoj retenciji radiofarmaka ili kontaminaciji (106).

Na ranim statičkim scintigramima, učinjenima do dva sata nakon aplikacije radiofarmaka, SLČ se prikazao u 29 bolesnica (36,7 %), a u ostalih 47 tek na kasnim statičkim scintigramima, učinjenima nakon više od dva sata poslije aplikacije radiofarmaka.

Najviše sentinel limfnih čvorova prikazalo se u aksili, 105 od ukupno 123 sentinel limfnih čvorova prikazanih tomografijom, a planarno 94 od ukupno 107. U 58 (73,4 %) bolesnica detektirali smo drenažu samo u aksilarnu regiju. U tri bolesnice broj sentinel limfnih čvorova u aksili bio je na tomografiji manji nego planarno, u dvije od njih zapravo je bila riječ o ekstraaksilarnim limfnim čvorovima, što se nije moglo prepoznati na planarnim scintigramima jer su bili smješteni u blizini aksilarne regije. U treće, kao što je ranije spomenuto, tomografijom nije identificiran SLČ. U dvije spomenute bolesnice rezultat SPECT/CT snimanja promijenio je drenažno područje SLČ-a i na taj način znatno utjecao na kirurški zahvat.

Na slici 23 je primjer bolesnice s karcinomom desne dojke i ekstraaksilarnim SLČ smještenim interpektoralno. Pomoću SPECT/CT tomografije precizno je određen položaj

SLČ preoperativno zbog čega je bolje planiran operativni zahvat, što je imalo pozitivan utjecaj na postupak s bolesnicom.



Slika 23.

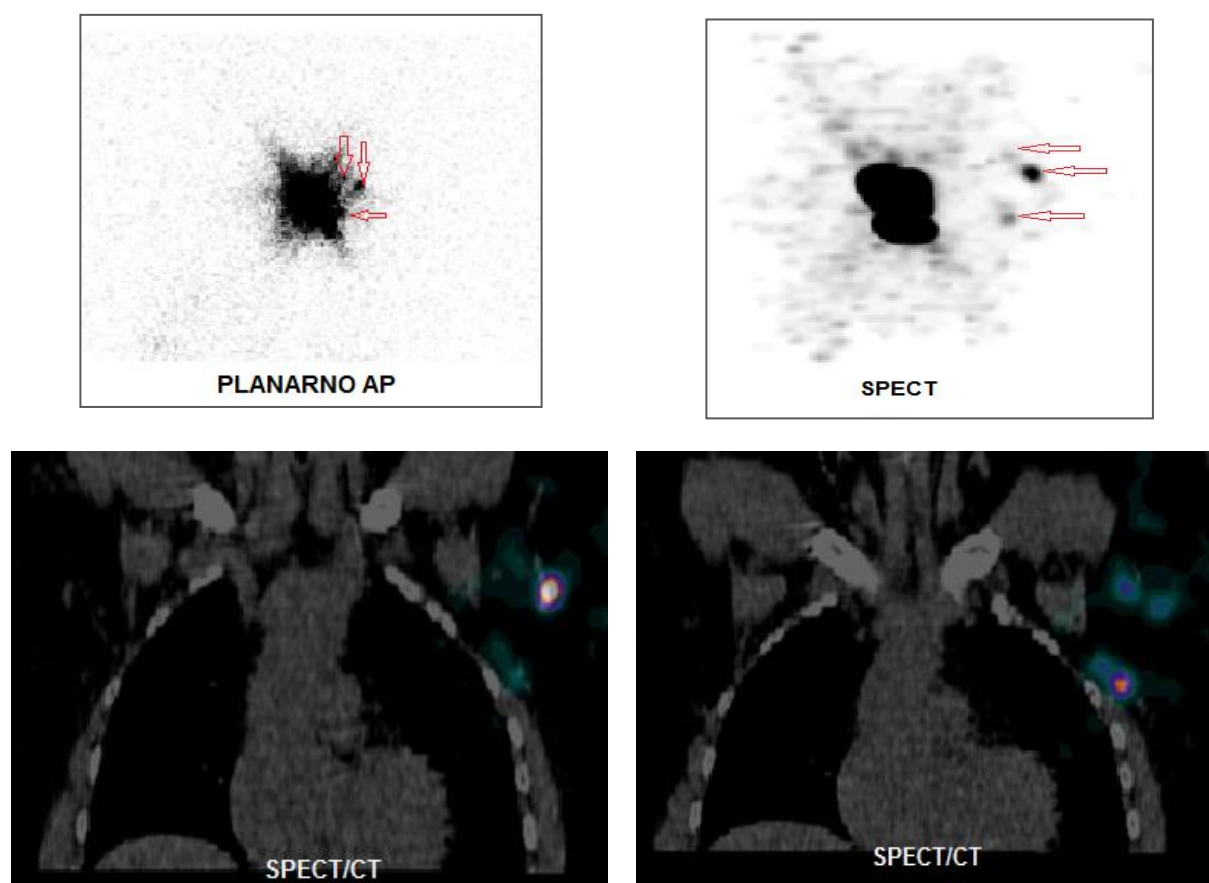
Primjer bolesnice s karcinomom desne dojke i ekstraaksilarnim SLČ smještenim interpektoralno.

Od 12 bolesnica u kojih se SLČ nije prikazao u aksili na planarnim scintigramima, u njih smo šest SPECT/CT-om detektirali SLČ u aksili (50 %), a tri bolesnice imale su SLČ izvan aksilarne regije. U tri se nije pronašao SLČ, što je već spomenuto. U svih bolesnica u kojih se SLČ nije prikazao u aksili učinjena je aksilarna disekcija.

Autori van der Ploeg i sur. ističu da je SPECT/CT otkrio aksilarne sentinel limfne čvorove u 15 % bolesnica koje na planarnim scintigramima nisu imale drenažu u aksilu i sasvim jasno vizualizirao ekstraaksilarne sentinel limfne čvorove te precizno odredio njihov anatomske položaj (110).

Neprepoznati sentinel limfni čvorovi na planarnoj scintigrafiji, slično kao i kod bolesnika s melanomom, nalazili su se blizu mjesta aplikacije radiofarmaka u područje oko primarnog tumora (najčešće u bolesnica s tumorom u gornjem lateralnom kvadrantu dojke) ili su bili smješteni intramamarno te su bili zaklonjeni raspršenom radioaktivnošću s mjesta aplikacije radiofarmaka. Naime, zbog znatno veće količine radiofarmaka u području oko primarnog tumora nego u SLČ-u, SLČ se nije mogao vizualizirati na dvodimenzionalnim planarnim scintigramima. Analizom tomografskih presjeka takve „skrivenne” sentinel limfne čvorove mnogo je lakše vizualizirati.

Na slici 24 prikazan je primjer bolesnice s karcinomom lijeve dojke. Sentinel čvorovi, smješteni blizu mjesta aplikacije radiofarmaka u gornjem vanjskom kvadrantu lijeve dojke, imaju relativno malu radioaktivnost. Na planarnom scintigramu ne može se jasno interpretirati njihov broj i smještaj- inkonkluzivan nalaz. Na SPECT/CT presjecima se jasno vidi nakupljanje radiofarmaka u tri SLČ u lijevoj aksili.

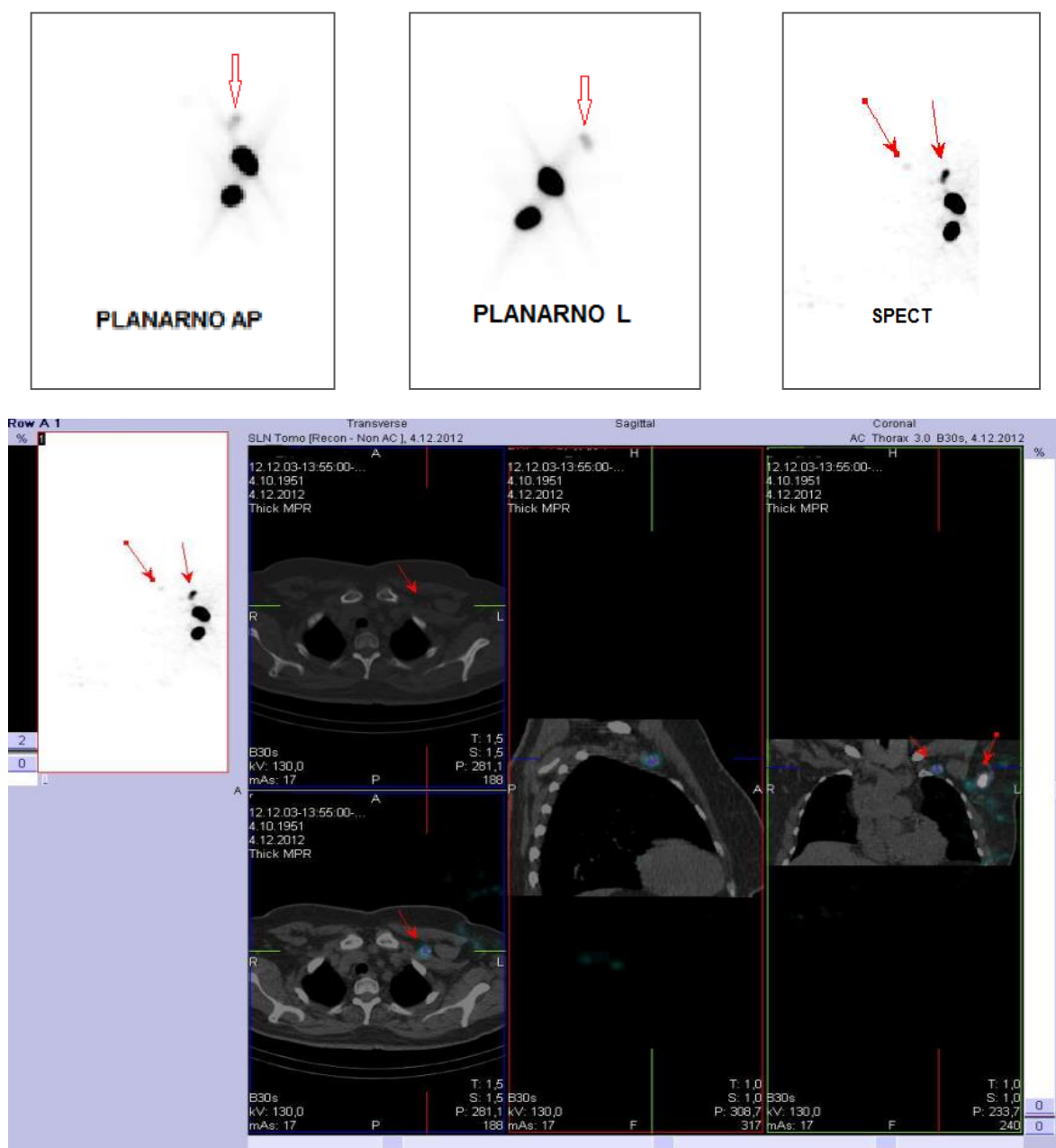


Slika 24.

Primjer bolesnice s karcinomom lijeve dojke i SLČ smještenim blizu mjesta aplikacije radiofarmaka.

Ostali neprepoznati sentinel limfni čvorovi imali su malu količinu radiofarmaka pa se zbog znatno slabijih slikovnih mogućnosti planarne tehnike snimanja nisu vizualizirali ili su bili smješteni blizu susjednog SLČ-a koji je imao veću količinu radiofarmaka, a zbog relativno loše prostorne rezolucije gama-kamere planarna scintigrafija prepoznala je jedan umjesto dva SLČ-a. Treći najčešći razlog bio je duboki smještaj sentinel limfnih čvorova koji su se mogli vizualizirati tek na tomografskim presjecima, nakon korekcije atenuacije s pomoću CT-a.

Na slici 25 prikazan je primjer novog drenažnog područja i većeg broja blizu smještenih SLČ u istoj regiji bolesnice s karcinomom lijeve dojke. Na planarnim scintigramima vidi se nakupljanje radiofarmaka u jednom SLČ, najvjerojatnije u aksili. Na SPECT/CT presjecima vidi se još jedan SLČ niskog intenziteta nakupljanja radiofarmaka infraklavikularno, a u aksili se na SPECT/CT-u mogu uočiti dva SLČ, jedan blizu drugoga, što se analizom samo planarnih scintigrama ili samo SPECT-a nije moglo reći.



Slika 25.

Primjer novog drenažnog područja i većeg broja blizu smještenih SLČ u istoj regiji bolesnice s karcinomom lijeve dojke.

Lerman i sur. navode najčešće razloge neprikazivanja sentinel limfnih čvorova na planarnim scintigramima, koji su uspješno prepoznati SPECT/CT tomografijom; zaklonjenost sentinel limfnih čvorova koji se nalaze u blizini primarnog tumora raspršenim zrakama i blisko smješteni SLČ interpretirani su kao jedan na planarnim scintigramima (106).

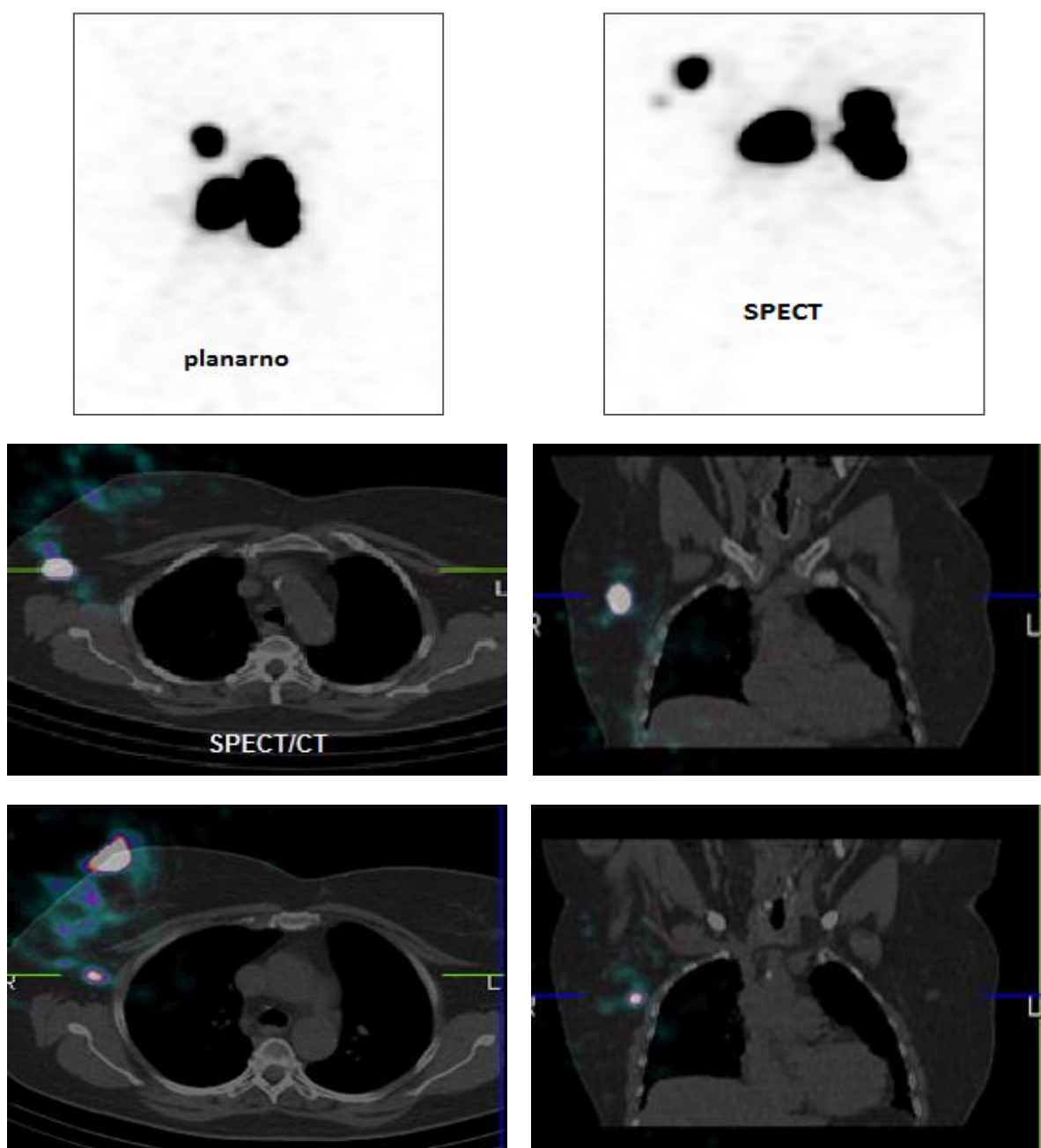
U radu autora Vermeeren i sur. navedeno je da se sentinel čvorovi u blizini područja injiciranja radiofarmaka mogu lako previdjeti na planarnom scintigramu, jer oko 98 % radioaktivnosti ostaje u tom području i lako može prekriti onu malu količinu aktivnosti koja se nalazi u SLČ-u (prosječno 0,16 %). SPECT/CT zbog znatno boljih slikovnih mogućnosti u usporedbi s planarnom tehnikom snimanja može prepoznati takav SLČ (82).

Na slici 26 prikazan je primjer bolesnice s karcinomom desne dojke – planarno se vidi samo jedan SLČ, a na SPECT/CT presjecima još jedan SLČ u blizini prvog koji ima manju radioaktivnost – nepodudarnost po broju SLČ.

Sentinel limfne čvorove izvan aksilarne regije detektirali smo u 17 (19,5 %) bolesnica, od kojih je 14 imalo drenažu i u aksilu, a u preostalih tri (3,8 %) SLČ smo detektirali samo ekstraaksilarno. Planarnom tehnikom snimanja nađeno je ukupno 13 sentinel čvorova izvan aksilarne regije u 12 ispitanica (11 bolesnica s jednim i jedna s dva sentinel čvora), dok je SPECT/CT tehnikom snimanja nađeno ukupno 18 sentinel čvora izvan aksilarne regije u 17 bolesnica (16 ispitanica s jednim i jedna s dva sentinel čvora).

Uren i sur. navode podatak od čak 50 % bolesnica sa SLČ-om izvan aksilarne regije (99).

U našem istraživanju drugo najčešće područje drenaže, nakon aksilarne regije, bili su limfni čvorovi uz unutarnju torakalnu arteriju. U deset (12,7 %) bolesnica uočili smo drenažu u parasternalnu regiju iste strane tijela, odnosno u limfne čvorove u području unutarnje torakalne arterije objema tehnikama snimanja, planarno i tomografski. Ipak, i ovdje je SPECT/CT bio od pomoći u interpretaciji nalaza i sasvim pouzdanoj anatomskej lokalizaciji SLČ-a. Većina bolesnica imala je drenažu i u aksilu, njih devet. Jedna bolesnica je imala SLČ parasternalno i interpektoralno. U te bolesnice učinjena je i aksilarna disekcija, patohistološkom analizom nisu potvrđene metastaze u aksilarnim limfnim čvorovima. U literaturi je opisano da bolesnice s ekstraaksilarnim SLČ-om bez vizualizacije aksilarnih sentinel limfnih čvorova imaju povećan rizik od metastaza u aksilarnim limfnim čvorovima (108). Međutim, u našem istraživanju u tri bolesnice koje su imale samo ekstraaksilarnu drenažu nisu nađene metastaze u aksilarnim limfnim čvorovima.



Slika 26.

Primjer bolesnica s karcinomom desne dojke i SLČ s malom količinom radioaktivnosti koji se ne vidi na planarnim scintigramima

U radu autora Hindié i sur.drenaža u limfne čvorove uz unutarnju torakalnu arteriju zabilježena je u 20,4 % bolesnica, a metastaze su nađene u 17,2 % bolesnica. Najveći utjecaj na ovaj rezultat imao je nalaz metastaza u aksilarnim limfnim čvorovima. U bolesnica s negativnom aksilom metastaze u SLČ-u uz unutarnju torakalnu arteriju nađene su u 7,8 %, a u onih s pozitivnom aksilom u 41 %, no budući da zbog zahtjevnosti kirurškog zahvata nisu

odstranjeni svi sentinel limfni čvorovi u ovoj regiji, pretpostavili su da bi udio mogao biti blizu 50 % pozitivnih čvorova. Autori navode da bi u slučaju pozitivnih sentinel limfnih čvorova u aksili u ovih bolesnica radioterapija koja obuhvaća područje unutarnje torakalne arterije mogla biti od koristi, bez prethodne biopsije SLČ-a u tom području (37, 111).

U literaturi se nalazi podatak o varijabilnoj stopi detekcije drenaže u limfne čvorove uz unutarnju torakalnu arteriju, od 5 do 27 %, što je najvjerojatnije posljedica različitog načina i mjesta aplikacije radiofarmaka odnosno mjesta tumora pa tako tumori u medijalnim kvadrantima češće imaju drenažu u ovo područje nego oni u lateralnim kvadrantima dojke (76, 106, 111).

S obzirom na to da se u KBC-u Zagreb u bolesnica s karcinomom dojke limfni čvorovi ove regije kirurški ne odstranjuju prilikom biopsije SLČ-a, nije moguće procijeniti njihovu važnost u ovom istraživanju. Ipak, podatak o drenaži limfe iz područja tumora u ovu skupinu limfnih čvorova mogao bi biti važan u daljnjem postupku s bolesnikom (npr. u određivanju polja zračenja prije radioterapije), posebno ako bolesnica ima potvrđene metastaze u aksilarnim limfnim čvorovima, kako se savjetuje u spomenutom radu.

U pet (6,3 %) bolesnica uočili smo SLČ intramamarno, u dvije samo u toj regiji. Ostale tri bolesnice imale su drenažu i u aksilu. U četiri od pet bolesnica s intramamarnim SLČ-om oni su bili vidljivi jedino SPECT/CT-om, a u jedne bolesnice pretpostavili smo već na planarnim scintigramima da je riječ o limfnom čvoru smještenom intramamarno, ali nam je SPECT/CT bio od velike pomoći u interpretaciji nalaza (inkonkluzivan nalaz planarne scintigrafije).

Lerman i sur. navode da je identifikacija intramamarnih sentinel limfnih čvorova klinički važna jer su u 9,8 % slučajeva zahvaćeni tumorom, odnosno mogu biti primarno sjelo metastaza, a takav nalaz povezan je s lošom prognozom bolesti (106).

U dvije (2,5 %) bolesnice SLČ je bio smješten interpektoralno. Takvi čvorovi se u literaturi nazivaju Rotterovi čvorovi (engl. *Rotter's lymph nodes*). Obično su to mali interpektoralni limfni čvorovi koji dreniraju tkivo dojke, a iz kojih limfa odlazi u aksilarni pleksus te mogu biti sjelo metastaza karcinoma dojke. U jedne bolesnice je Rotterov čvor detektiran samo SPECT/CT snimanjem. U druge bolesnice dalo se naslutiti već na planarnim scintigramima da se SLČ nalazi izvan aksile, pretpostavili smo u pektoralnoj regiji, no i ovdje nam je dodatno tomografsko snimanje bilo od velike pomoći u interpretaciji nalaza, kao i kirurgu tijekom biopsije SLČ-a. U obje bolesnice s interpektoralnim SLČ-om SPECT/CT bio

je od iznimne koristi. Oba su SLČ-a intraoperativno identificirana i odstranjena. Nalaz SPECT/CT-a znatno je utjecao na kirurški pristup. Jedna od njih imala je i drenažu u aksilu, a druga u parasternalne limfne čvorove, bez SLČ-a u aksili.

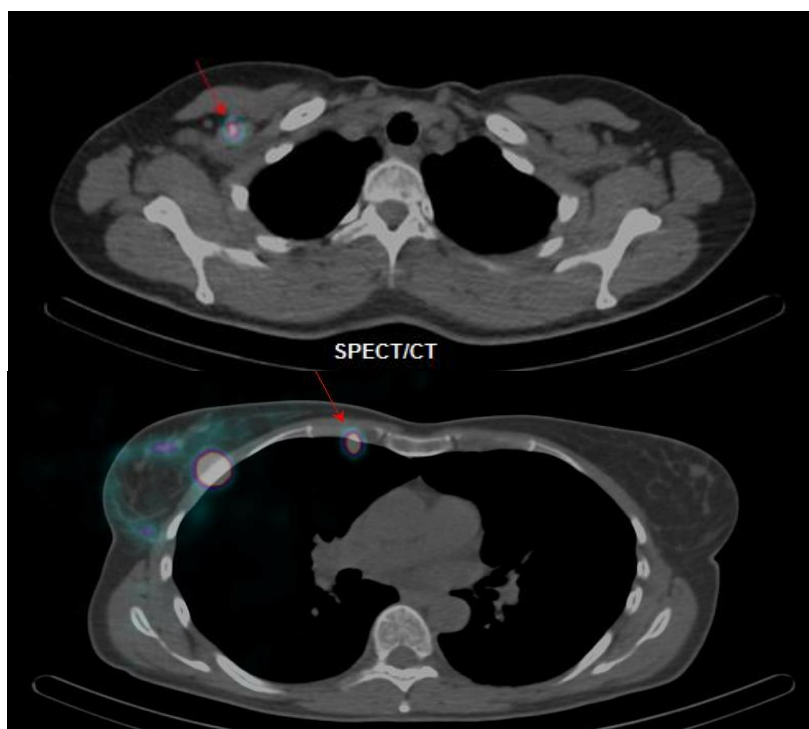
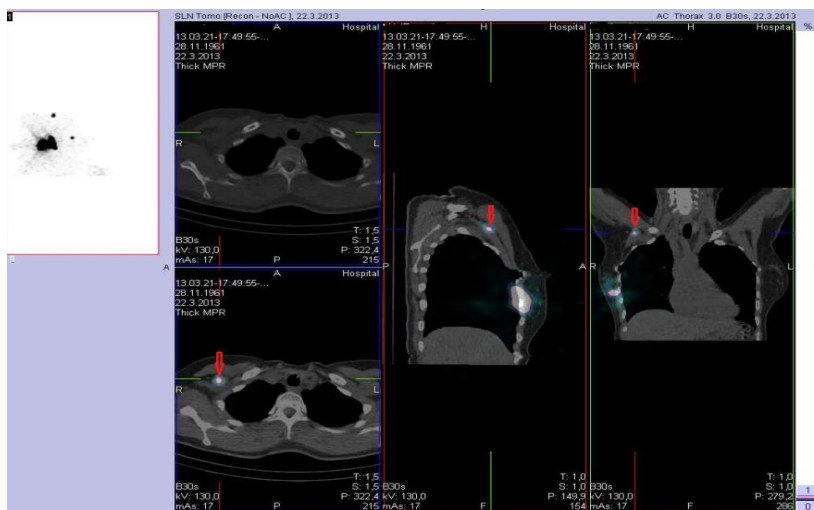
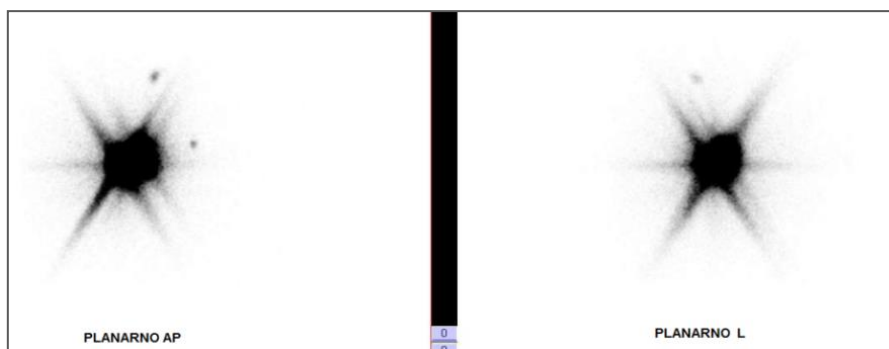
Na slici 27 prikazana je bolesnica s karcinomom desne dojke i limfnom drenažom u dva ekstraaksilarna SLČ; jedan interpektoralni – Rotterov čvor i jedan parasternalni u području unutarne torakalne arterije desno. Oba se vide na planarnim scintigramima i tomografskim presjecima, ali je SPECT/CT imao značajan utjecaj na planiranje operacije i postupak s bolesnicom.

Lerman i sur. navode poboljšanu detekciju SLČ-a u ovom području uz pomoć SPECT/CT-a. Iako su anatomske podatke dobiveni niskodoznim CT pregledom lošiji od onih dobivenih dijagnostičkim CT pregledom, zadovoljavajući su za jasno ocrtavanje prsnih mišića i točnu lokalizaciju SLČ-a (106).

Interpektoralni sentinel limfni čvorovi predstavljaju put kojim se javljaju neočekivane metastaze u aksilarnim limfnim čvorovima III. reda, a bez metastaza u aksilarnim limfnim čvorovima I. i II. reda. U nekih bolesnika ovi limfni čvorovi mogu biti prvo sjelo recidiva karcinoma dojke (106).

U jedne bolesnice SLČ smješten infraklavikularno bio je vidljiv jedino na SPECT/CT-u, no u iste bolesnice odstranjeni su samo sentinel limfni čvorovi iz aksile koji su bili negativni te se kirurg nije odlučio za biopsiju infraklavikularnog sentinel čvora. Ovaj nalaz SPECT/CT-a, iako nije utjecao na kirurški zahvat, ukazao je na atipičnu drenažu dojke, odnosno primarnog tumora, što može biti od koristi u daljnjem postupku s bolesnicom. Uren i sur. navode znatno češću drenažu u klavikularnu regiju, čak u 20 % bolesnica s tumorom u gornjem kvadrantu dojke (112).

U ovom je istraživanju sveukupno u osam (10 %) bolesnica uočena atipična limfna drenaža u interpektoralne, klavikularne i intramamarnne limfne čvorove, od toga u njih šest samo SPECT/CT-om. Lerman i sur. navode da su u pet od ukupno 142 (3 %) bolesnica SPECT/CT-om identificirani sentinel limfni čvorovi na atipičnim mjestima, interpektoralno i intramamarno (106).



Slika 27.

Primjer bolesnice s karcinomom desne dojke i limfnom drenažom u dva ekstraaksilarna SLČ; jedan interpektoralni – Rotterov čvor i jedan parasternalni u području unutarnje torakalne arterije desno

Rezultati našeg istraživanja u skladu su s rezultatima drugih autora. Uobičajena su područja ekstraaksilarne drenaže tumora dojke područje uz unutarnju torakalnu arteriju, interpektoralna i klavikularna regija, intramamarna regija, a rijetko i medijastinalni limfni čvorovi. U zaključku ističu da SPECT/CT može otkriti dodatna, neočekivana područja drenaže koja nisu mogla biti prepoznata analizom samo planarnih scintigrama i precizno odrediti mjesto SLČ-a u tim područjima (106, 113, 114).

Multipla drenažna područja uočena su u ovom istraživanju u 15 (19 %) bolesnica, od kojih samo jedna bolesnica nije imala drenažu u aksilu. U te su bolesnice sentinel limfni čvorovi nađeni interpektoralno i parasternalno.

U mnogim radovima i preglednim člancima ističe se da obrazac drenaže varira od bolesnika do bolesnika i da ne slijedi uvijek isti očekivani smjer (112, 115). Autori ističu da je vrlo važno točno prepoznati broj i mjesto sentinel limfnih čvorova i precizno odrediti njihovu drenažnu regiju, što je rijetko moguće samo analizom planarnih scintigrama. Uz pomoć niskodoznog SPECT/CT pregleda možemo vrlo pouzdano prepoznati točan broj i odrediti anatomske lokalizacije sentinel limfnih čvorova, a isto tako prepoznati bolesnice s ekstraaksilarnom drenažom i na taj način povoljno utjecati na kirurški zahvat i unaprijediti postupak procjene proširenosti bolesti.

Lerman i sur. navode da je točna i precizna lokalizacija sentinel čvorova, kao i drugih nakupljanja radiofarmaka koja ne odgovaraju sentinel čvorovima, od iznimne važnosti za točnost i sigurnost ove dijagnostičke metode te isto tako za preciznost ovog minimalno invazivnog kirurškog zahvata (106).

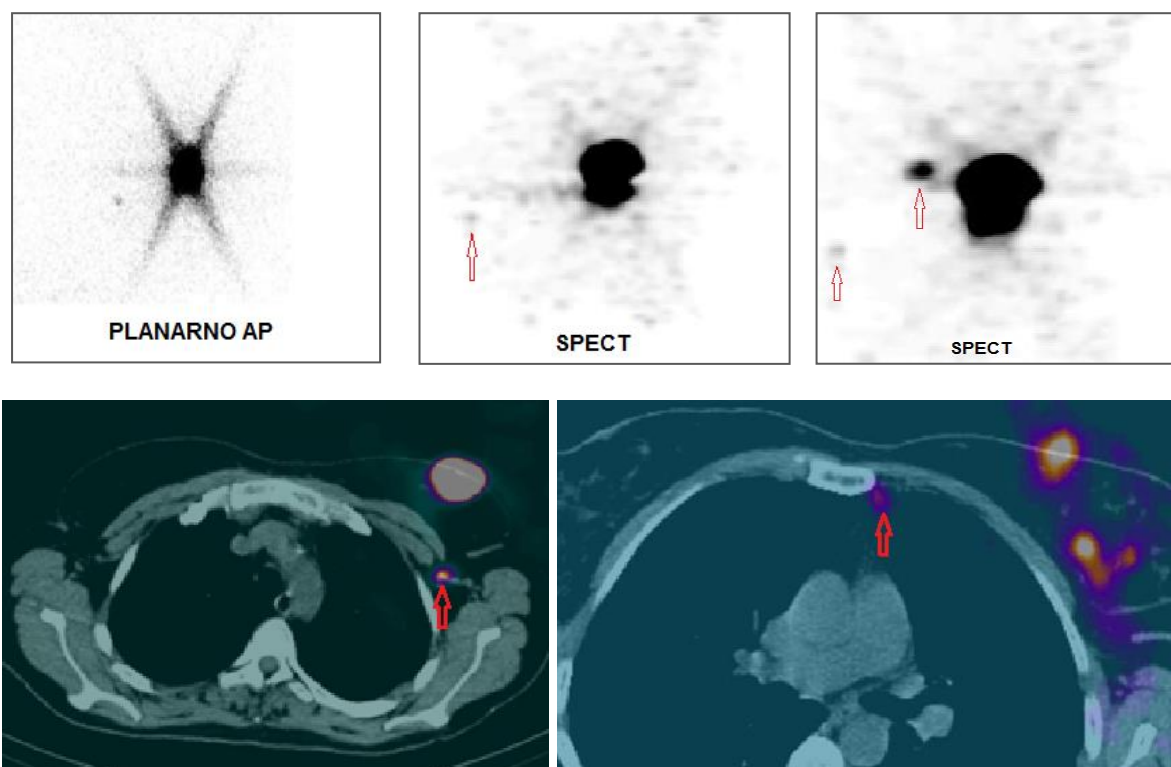
Promatramo li sveukupnu podudarnost nalaza planarne scintigrafije i SPECT/CT-a prema broju i regiji sentinel limfnih čvorova, možemo zaključiti da je nepodudaran nalaz imalo 19 bolesnica (24 %). Sedamnaest bolesnica imalo je nepodudaran nalaz prema broju sentinel limfnih čvorova, pet bolesnica prema regiji sentinel limfnih čvorova (dvije samo prema regiji). Tri bolesnice imale su inkonkluzivan nalaz planarne scintigrafije. Preostalih 57 imalo je jednak nalaz planarne scintigrafije i SPECT/CT-a.

Na slici 28 prikazan je primjer bolesnice s karcinomom lijeve dojke i inkonkluzivnim nalazom planarne scintigrafije. U AP i L projekciji vidi se po jedan vrlo blijedo prikazan SLČ. Na tomografskim presjecima SPECT/CT-a sasvim jasno se može uočiti jedan SLČ duboko u lijevoj aksili (točno iza mjesta injekcije pa je u AP projekciji prekriven aktivnošću s

mjesta injekcije i ne može se uočiti, vidi se samo na malo rotiranoj snimci SPECT-a) i jedan SLČ niske aktivnosti parasternalno lijevo.

U radu autora Husarik i sur. od ukupno 41 bolesnice s karcinomom dojke samo ih je sedam (17 %) imalo podudaran nalaz planarne scintigrafije i SPECT/CT-a (116).

Međutim, unatoč relativno dobroj vizualizaciji, intraoperativno su sentinel limfni čvorovi detektirani samo u 66 bolesnica. U četiri bolesnice u kojih se SLČ nije prikazao učinjena je aksilarna disekcija. U devet bolesnica u kojih se SLČ prikazao nije učinjena biopsija sentinel čvora, u jedne od njih zbog otkazivanja kirurškog zahvata. U ostalih osam (10,1 %), u kojih se SLČ vizualizirao na tomografiji, ali ga gama-sondom, predoperativno na dan operacije i intraoperativno nismo uspjeli detektirati također je učinjena kompletna aksilarna disekcija. Od njih osam, četiri ih je imalo SLČ u aksilarnoj regiji, a ostale četiri ekstraaksilarno, intramamarno i/ili parasternalno. Sveukupno u 12 bolesnica nije učinjena biopsija SLČ-a nego kompletna aksilarna disekcija (15,2 %).



Slika 28.

Primjer bolesnice s karcinomom lijeve dojke i inkonkluzivnim nalazom planarne scintigrafije.

U radu autora van der Ploeg i sur. ističe se da se u 5 % bolesnica u kojih je SLČ vizualiziran nije mogao intraoperativno detektirati i odstraniti zbog male količine radioaktivnosti u SLČ-u na dan operacije, odnosno dan nakon aplikacije radiofarmaka (109).

Količina radioaktivnosti zadržana u sentinel čvoru 15 do 18 sati nakon intersticijske injekcije radiokoloida općenito je vrlo niska. Oko 1 % injicirane aktivnosti ostane u sentinel čvoru kada radiofarmak apliciramo intradermalno/subdermalno, a taj je udio još manji kada radiofarmak apliciramo u parenhim dojke oko tumora (oko 0,1 % aplicirane aktivnosti). Stoga je razumno pretpostaviti da su dvije različite tehnike apliciranja radiofarmaka, peritumorska i intradermalna/subdermalna, komplementarne i da ih se može kombinirati kako bismo postigli najbolje rezultate (68).

Chakera i sur. zaključili su da je postotak uspješno prikazanih sentinel limfnih čvorova veći kada se radiofarmak aplicira periareolarno nego peritumorski (117).

Iz navedenog se može zaključiti da se 18 sati nakon aplikacije radiofarmaka u SLČ-u nalazi vrlo mala količina radioaktivnosti (treba uračunati i radioaktivni raspad ^{99m}Tc , $T_{1/2} = 6,02 \text{ h}$) te da se može dogoditi da unatoč vizualizaciji SLČ-a uz pomoć SPECT/CT tomografije intraoperativno taj limfni čvor nije moguće detektirati gama-sondom zbog male količine radiofarmaka koja se u njemu nalazi u vrijeme biopsije. Naravno da je ovaj problem znatno manji u bolesnica koje su operirane isti dan, odnosno na dan aplikacije radiofarmaka.

Primijetili smo razliku u broju uspješno intraoperativno identificiranih sentinel limfnih čvorova ovisno o primijenjenom radiofarmaku. ^{99m}Tc -Senti-Scint primijenili smo u 17 bolesnica. U toj grupi planarnom tehnikom snimanja prikazali su se sentinel limfni čvorovi u njih 15 (88,2 %), a tomografski u svih 17 bolesnica. Stopa identifikacije SLČ-a iznosila je 100 %. U samo jedne od 17 bolesnica (5,8 %) intraoperativno (dvodnevni protokol) nije identificiran SLČ te je učinjena kompletna aksilarna disekcija. ^{99m}Tc -Nanocoll primijenili smo u 62 bolesnice. U toj grupi planarnom tehnikom snimanja prikazali su se sentinel limfni čvorovi u 55 (88,2 %), a tomografski u 59 bolesnica (95,2 %). U tri bolesnice SLČ nije vizualiziran nijednom tehnikom snimanja. U osam (12,9 %) bolesnica (dvodnevni protokol) u kojih se SLČ vizualizirao intraoperativno nije identificiran te je učinjena kompletna aksilarna disekcija.

U skupini bolesnica u kojih je pretraga napravljena na dan operacije (jednodnevni protokol) nije bilo bolesnica u kojih se SLČ vizualizirao, a nije uspješno intraoperativno detektiran gama-sondom i odstranjen.

U 66 bolesnica izvađeno je ukupno 89 sentinel limfnih čvorova (prosječno 1,35 po bolesnici).

U 14 bolesnica (21 %) nađene su metastaze u SLČ-u (izvađeno je 17 sentinel limfnih čvorova; 1,2 po bolesnici). Tri bolesnice imale su metastaze i u ostalim regionalnim limfnim čvorovima. U sedam bolesnica nisu nađene metastaze u drugim limfnim čvorovima, odnosno imale su metastaze samo u SLČ-u. U četiri bolesnice (tri s mikrometastazama u SLČ-u i jedna s izoliranim tumorskim stanicama u SLČ-u) nije učinjena disekcija ostalih regionalnih limfnih čvorova.

U radu autora Galimbertii sur. navodi se da u bolesnica s karcinomom dojke u ranom stadiju bolesti (tumori T1 i T2 < 3 cm) u kojih je nađena minimalna količina tumorskog tkiva (mikrometastaze ili izolirane tumorske stanice) u SLČ-u, a koje će biti podvrgnute adjuvantnom sustavnom liječenju, nije potrebna kompletna aksilarna disekcija (118).

U 12 bolesnica u kojih nije intraoperativno pronađen SLČ učinjena je kompletna aksilarna disekcija, a patohistološkom analizom nađene su metastaze u regionalnim limfnim čvorovima u njih četiri (33,3 %), dok u osam bolesnica nisu nađene tumorske stanice u aksilarnim limfnim čvorovima. U četiri bolesnice s metastazama u aksilarnim limfnim čvorovima u disektatu aksile nađeno je: u jedne bolesnice s tumorom T4 makrometastaze u četiri limfna čvora, u dvije bolesnice s tumorom T2 makrometastaza u jednom limfnom čvoru i u jedne bolesnice s tumorom T1c makrometastaze u tri limfna čvora.

U bolesnice s tumorom T4 prikazao se jedan SLČ, ali zbog male aktivnosti u čvoru i slabog signala nije intraoperativno identificiran gama-sondom te je učinjena aksilarna disekcija. U disektatu su nađene makrometastaze u četiri limfna čvora. Ova bolesnica zbog veličine primarnog tumora i u skladu s time veće vjerojatnosti metastaza u regionalnim limfnim čvorovima nije prikladna za biopsiju SLČ-a, no u ovom istraživanju veličina tumora nije bila jedan od kriterija isključivanja.

Biopsija sentinel čvora u bolesnica s visokom prevalencijom pozitivnih limfnih čvorova jest sporna. Naime, rizik od neprepoznavanja sentinel limfnog čvora zbog metastaza u limfnim čvorovima u rasponu je od 1 do 4 % u bolesnica s tumorom T1, ali čak do 15 % u bolesnica s tumorom T3 (37).

Brenot-Rossi i sur. zaključili su da bolesnice u kojih se SLČ nije prikazao imaju povećan rizik od metastaza u regionalnim limfnim čvorovima (108). Navode da zahvaćenost limfnog čvora tumorom može utjecati na drenažu limfe u određenom području. Naime,

tumorom potpuno zahvaćen limfni čvor neće se prikazati na scintigrafiji, a može se prikazati neki drugi čvor u istom ili drugom drenažnom području te uputiti kirurga na pogrešne, odnosno ne-sentinel limfne čvorove (lažno negativan nalaz biopsije SLČ-a) (108).

Drugim riječima, bolesnici s metastazama u limfnim čvorovima imaju veći rizik od neprikazivanja SLČ-a na scintigrafiji, odnosno imaju nižu identifikacijsku stopu SLČ-a i veći udio lažno negativnih rezultata te ako se SLČ ne prikaže, većina autora savjetuje učiniti kompletnu aksilarnu disekciju (108). I ovdje SPECT/CT može biti od velike koristi jer će poboljšati vizualizaciju SLČ-a s malom količinom radioaktivnosti i eventualno uputiti kirurga na povećane ili morfološki suspektne limfne čvorove.

U našem istraživanju u jedne bolesnice s metastazom u SLČ-u taj je SLČ bio vizualiziran samo SPECT/CT-om, a nije se prikazao na planarnim scintigramima.

Ukupno gledajući, metastaze u regionalnim limfnim čvorovima nađene su u 18 bolesnica od operiranih 78 (23,07 %). Gledamo li učestalost metastaza ovisno o veličini tumora, tada u skupini bolesnica s tumorima dojke T2, kojih je u ovom istraživanju bilo 17, učestalost metastaza u regionalnim limfnim čvorovima iznosi 47 % (8/17), a u skupini bolesnica s tumorima T1 12 % (7/58).

Rezultati ovog istraživanja u skladu su s podacima koji se navode u literaturi. Metastaze u aksilarnim limfnim čvorovima nalaze se u 10 do 30 % bolesnica s tumorima T1 (≤ 2 cm), ovisno o veličini tumora. Ova stopa dosegne 45 % za male tumore T2 (2,1 do 3 cm) i 55 do 70 % za veće tumore (37).

U praćenju je ostalo 75 bolesnica (prosječno je vrijeme praćenja 27,11 mjeseca). U šest (8 %) bolesnica u periodu praćenja zabilježen je recidiv bolesti. Od šest bolesnica s recidivom bolesti tri su imale metastaze u SLČ-u, a tri nisu. Od onih koje su imale metastaze u limfnim čvorovima jedna bolesnica imala je metastaze u sentinel čvoru i u još šest limfnih čvorova u disektatu aksile, u druge nije nađen sentinel čvor pa je učinjena disekcija aksilarnih limfnih čvorova, a u disektatu su nađene metastaze u pet od šest limfnih čvorova. U treće bolesnice nađene su mikrometastaze u jednom od dva SLČ-a.

U bolesnica s recidivom bolesti koje nisu imale metastaze u SLČ-u u jedne su dva SLČ-a bila negativna, a nije bilo drugih limfnih čvorova u uzorku. Bolesnica nije primala adjuvantno liječenje nakon biopsije SLČ-a jer je postavljena dijagnoza dukalnog karcinoma *in situ* (DCIS), a nakon 36 mjeseci otkrivene su metastaze u aksilarnim limfnim čvorovima. U druge bolesnice u dva SLČ-a i četiri ne-sentinel limfna čvora nisu nađene tumorske stanice,

ali je bolesnica imala od ranije poznat karcinom druge dojke, a metastaze u skeletu otkrivene su PET/CT pregledom 26 mjeseci nakon biopsije SLČ-a. U treće bolesnice s recidivom bolesti koja nije imala tumorskih stanica u jednom SLČ-u i tri ne-sentinel limfna čvora recidiv se javio 32 mjeseca nakon biopsije SLČ-a u koži iste dojke.

Nalaz SPECT/CT snimanja imao je POZITIVAN UTJECAJ na cjelokupni postupak s bolesnicom u ukupno 38 od 79 (48,1 %) ispitanica. U ostalih bolesnica možemo reći da nije znatno utjecao na postupak s bolesnicom, ali je poboljšao vizualizaciju i identifikaciju SLČ-a te olakšao interpretaciju nalaza.

Rezultati istraživanja u potpunosti su potvrdili postavljenu hipotezu – da SPECT/CT ima veću osjetljivost i specifičnost od klasične planarne scintigrafije u prepoznavanju limfnog čvora „čuvara”.

Zaključno možemo reći da rezultati ovog istraživanja ukazuju na znatan doprinos dodatnog SPECT/CT snimanja učinjenog nakon uobičajene scintigrafije sentinel limfnog čvora u bolesnica s karcinomom dojke u ranom stadiju ove bolesti. SPECT/CT i u ovoj je skupini ispitanica pokazao veću osjetljivost i specifičnost u prepoznavanju sentinel limfnih čvorova u odnosu na planarnu scintigrafiju.

SPECT/CT je omogućio bolju vizualizaciju sentinel limfnih čvorova, kao i identifikaciju i biopsiju sentinel limfnih čvorova bez obzira na to nalaze li se u području aksile ili ekstraaksilarno.

Dodatnim SPECT/CT snimanjem uspješno smo vizualizirali SLČ u više od polovine bolesnica u kojih se nije prikazao planarnom tehnikom snimanja.

SPECT/CT je otkrio znatno veći broj sentinel limfnih čvorova u odnosu na planarnu scintigrafiju, precizno lokalizirao aksilarne i ekstraaksilarne sentinel limfne čvorove te otkrio druga ili multipla područja drenaže, što je utjecalo na kirurški zahvat, odnosno daljnji postupak s bolesnikom.

Izniman doprinos SPECT/CT-a primijetili smo u bolesnica sa SLČ-om u atipičnim drenažnim područjima – interpektoralno, klavikularno i intramamarno.

Vrlo važan utjecaj SPECT/CT-a primijetili smo i u bolesnica u kojih su sentinel limfni čvorovi imali malu aktivnost ili su zbog blizine mjesta primarnog tumora bili zasjenjeni većom količinom radioaktivnosti i nisu se mogli uočiti na planarnim scintigramima.

Dodatno SPECT/CT snimanje omogućilo je kirurgu bolje planiranje operacijskog zahvata, odnosno uvid u točan smještaj (mjesto i položaj SLČ-a u odnosu na okolne strukture te dubinu na kojoj se nalazi) i veličinu SLČ-a prije planiranog zahvata te mogućnost eventualnih izmjena u samom operacijskom zahvatu, kao i precizniju i bržu biopsiju sentinel čvora. Potrebno je naglasiti da je SPECT/CT snimanje posebno olakšalo kiruršku eksploraciju sentinel limfnog čvora u teškim slučajevima. U slučaju zaklonjenih ili „skrivenih” sentinel limfnih čvorova koje smo vizualizirali samo SPECT/CT-om prvo je odstranjen primarni tumor u dojci, a tek potom sondom detektiran i odstranjen SLČ. Ovo vrijedi za aksilarne limfne čvorove blizu primarnog tumora, ali i za intramamarne sentinel limfne čvorove.

SPECT/CT je mogao sasvim pouzdano razlikovati nakupljanje radiofarmaka u limfnim čvorovima od drugih ne-nodalnih područja nakupljanja ili zadržavanja radiofarmaka, što je gotovo jednako važno kao i detekcija samih sentinel čvorova.

Posebno ga preporučujemo učiniti tamo gdje je nalaz planarne scintigrafije nejasan, gdje postoji sumnja na više drenažnih područja i u bolesnica u kojih se SLČ nije prikazao na planarnim scintigramima. No nije moguće unaprijed odrediti kod koje će bolesnice SPECT/CT biti od znatne koristi. Čak i tamo gdje nam se nalaz planarne scintigrafije činio sasvim jasan, SPECT/CT je detektirao veći broj sentinel limfnih čvorova, ukazao na još jedno drenažno područje, otkrio SLČ s manjom količinom radioaktivnosti ili prepoznao ne-nodalno nakupljanje radiofarmaka. I naravno, na kraju je potrebno istaknuti da je u svih bolesnica olakšao interpretaciju scintigrafskog nalaza, predoperativnu i intraoperativnu identifikaciju SLČ-a gama-sondom te pomogao kirurgu u eksploraciji SLČ-a.

Na temelju rezultata ovog prospektivnog istraživanja možemo reći da je SPECT/CT dao znatan doprinos u otkrivanju SLČ-a i u skupini bolesnica s karcinomom dojke te da bi ga bilo dobro uvrstiti u standardni protokol scintigrafije SLČ-a. Smatramo da korist dodatnog SPECT/CT snimanja nadilazi potencijalnu štetu za bolesnika.

7. ZAKLJUČCI

Na temelju rezultata provedenoga prospektivnog istraživanja može se zaključiti sljedeće:

1. U istraživanju je uočena statistički značajno veća osjetljivost i specifičnost SPECT/CT tehnike snimanja u komparaciji s planarnom scintigrafijom u prepoznavanju sentinel limfnih čvorova u obje skupine ispitanika, u bolesnika s malignim melanomom i bolesnica s karcinomom dojke.
2. Stopa identifikacije sentinel limfnih čvorova u bolesnika s malignim melanomom bila je 100 %, odnosno u svih je bolesnika detektiran barem jedan sentinel čvor planarnom scintigrafijom i SPECT/CT-om. U bolesnica s karcinomom dojke stopa identifikacije sentinel čvora bila je 88,6 % planarnom tehnikom snimanja, a 95 % SPECT/CT-om.
3. SPECT/CT je otkrio statistički značajno veći broj sentinel čvorova u odnosu na broj sentinel čvorova otkrivenih planarnom scintigrafijom u obje skupine ispitanika. U skupini bolesnika s malignim melanomom SPECT/CT je otkrio 17,5 % više sentinel limfnih čvorova u 37,9 % bolesnika u odnosu na planarnu scintigrafiju, a u skupini bolesnica s karcinomom dojke 13 % sentinel limfnih čvorova više nego planarna scintigrafija u 20,3 % bolesnica.
4. SPECT/CT je pomogao u boljoj vizualizaciji i anatomskoj lokalizaciji sentinel čvorova te omogućio lakšu interpretaciju scintigrama u svih ispitanika.
5. SPECT/CT je razjasnio inkonkluzivne nalaze planarne scintigrafije i omogućio njihovu točnu interpretaciju u obje skupine bolesnika.
6. Uz pomoć SPECT/CT-a mogli smo točno i sasvim precizno odrediti mjesto i drenažnu regiju svih sentinel limfnih čvorova, otkriti SLČ u atipičnim područjima drenaže i detektirati intervalne limfne čvorove, što nije bilo moguće na temelju analize nalaza planarne scintigrafije, a bilo je presudno za točnu interpretaciju broja i mjesta sentinel limfnih čvorova, ispravan kirurški zahvat i naposljetku točnu procjenu proširenosti bolesti.
7. SPECT/CT je imao znatan dodatni doprinos u identifikaciji i biopsiji sentinel čvorova koji su imali nisku radioaktivnost, sentinel čvorova koji su bili blizu mjesta primarnog tumora i onih koji su bili duboko smješteni te ih bez SPECT/CT-a vjerojatno ne bi bilo moguće intraoperativno detektirati.

8. SPECT/CT je, zbog uvida u točan broj i smještaj svih sentinel čvorova prije početka operacije, omogućio kirurgu bolje planiranje operacijskog zahvata; položaja bolesnika tijekom operacijskog zahvata i mjesta incizije, što može olakšati kirurški pristup, poboljšati ishod i skratiti vrijeme operacije.
9. Pozitivan utjecaj SPECT/CT-a na cjelokupan postupak s bolesnikom primijećen je u 42,5 % bolesnika s malignim melanomom i 48,1 % bolesnica s karcinomom dojke.
10. Dodatno SPECT/CT snimanje povećalo je točnost i pouzdanost ove dijagnostičke metode u prepoznavanju „pravih” sentinel limfnih čvorova s niskom stopom lažno negativnih rezultata u obje skupine bolesnika.
11. Hibridna tomografska tehnika snimanja koja objedinjuje dvije slikovne metode, SPECT i (niskodozni) CT, ima znatne prednosti pred planarnom scintigrafijom u detekciji sentinel limfnog čvora. Iako ne može zamijeniti planarnu scintigrafiju, smatramo da može znatno unaprijediti ovu dijagnostičku metodu i trebala bi biti dio standardnog protokola za scintigrafiju sentinel limfnih čvorova u bolesnika s malignim melanomom i bolesnica s karcinomom dojke, bez prethodne selekcije bolesnika za ovo dodatno snimanje. Odluka o dodatnom dijelu snimanja, odnosno SPECT/CT-u, može se donijeti nakon analize planarnih scintigrama, no preporučujemo je učiniti u svih bolesnika, jer smatramo da pridonosi točnijoj i pouzdanijoj procjeni proširenosti bolesti te da prednosti ove metode i potencijalna dobrobit za bolesnika nadilaze štetu od dodatnog ozračenja i dužeg vremena snimanja.

8. SAŽETAK

Uvod: Status limfnih čvorova jedan je od najvažnijih prognostičkih čimbenika za povrat bolesti i preživljenje oboljelih od malignog melanoma ili karcinoma dojke u ranom stadiju bolesti. Biopsija sentinel čvora danas je standardni postupak za procjenu proširenosti bolesti u regionalne limfne čvorove u ovih bolesnika. SPECT/CT je nova, hibridna tehnika snimanja koja može poboljšati vizualizaciju i lokalizaciju sentinel čvora. Cilj je ovog prospektivnog istraživanja procijeniti korist i doprinos dodatnog SPECT/CT snimanja u detekciji sentinel limfnog čvora u oboljelih od malignog melanoma i karcinoma dojke.

Metoda: Od prosinca 2010. do rujna 2015. u istraživanje je uključeno ukupno 166 ispitanika, 79 bolesnica s karcinomom dojke i 87 bolesnika s malignim melanomom kože. Nakon intradermalne ili peritumorske aplikacije radiofarmaka (^{99m}Tc koloid) u svih je ispitanika učinjena planarna scintigrafija (dinamička i statička scintigrafija) sentinel limfnog čvora prema uobičajenom protokolu (jednodnevni ili dvodnevni protokol), a neposredno nakon zadnjega konvencionalnog snimanja učinjen je SPECT/CT. Svi ispitanici potpisali su informirani pristanak prije početka pretrage.

Rezultat: SPECT/CT je otkrio statistički značajno veći broj sentinel čvorova u odnosu na broj sentinel čvorova otkrivenih planarnom scintigrafijom u obje skupine ispitanika. U skupini bolesnika s malignim melanomom SPECT/CT je otkrio 17,5 % više sentinel limfnih čvorova u 37,9 % bolesnika u odnosu na planarnu scintigrafiju, a u skupini bolesnica s karcinomom dojke 13 % sentinel limfnih čvorova više nego planarna scintigrafija u 20,3 % bolesnica. Identifikacija i lokalizacija sentinel čvorova bila je znatno preciznija SPECT/CT snimanjem nego planarnom scintigrafijom. Podudaran nalaz SPECT/CT-a i planarne scintigrafije uočili smo u 52,9 % bolesnika s melanomom i 72,1 % bolesnica s karcinomom dojke. Pozitivan utjecaj SPECT/CT-a primijećen je u 42,5 % bolesnika s malignim melanomom i 48,1 % bolesnica s karcinomom dojke.

Zaključak: Hibridna tomografska tehnika snimanja koja objedinjuje dvije slikovne metode, SPECT i CT, ima znatne prednosti pred planarnom scintigrafijom u detekciji sentinel limfnog čvora i savjetujemo da se uvrsti u standardni protokol scintigrafije sentinel limfnog čvora u svih bolesnika s melanomom i bolesnica s karcinomom dojke.

Ključne riječi: sentinel limfni čvor, limfni čvor „čuvar”, SPECT/CT, karcinom dojke, melanom

9. SUMMARY

The value of single photon emission tomography and computed tomography in detection of sentinel lymph node in breast cancer and melanoma patients

Introduction: lymph node status is one of the most important prognostic factors for recurrence and survival in malignant melanoma and breast cancer patients in early stage disease. Sentinel node biopsy is a standard procedure in staging regional lymph nodes in those patients. SPECT/CT is new, hybrid imaging technique that can improve visualization and localization of sentinel node. The aim of this prospective study was to assess the contribution and additional value of SPECT / CT imaging in detection and biopsy of the sentinel lymph node in malignant melanoma and breast cancer patients.

Method: from December 2010 to September 2015, the study included 166 patients, 79 patients with breast cancer and 87 patients with malignant melanoma of the skin. After intradermal or peritumoral administration of radiopharmaceuticals (^{99m}Tc - colloid) all patients underwent planar scintigraphy (dynamic and static imaging) according to usual protocol (one-day or two-day protocol) and SPECT / CT immediately after the last planar imaging. All participants signed an informed consent.

Result: SPECT/CT showed statistically higher number of sentinel lymph nodes in relation to the number of sentinel nodes detected by planar scintigraphy in both groups. In the group of patients with malignant melanoma SPECT / CT showed a 17.5% sentinel nodes more than planar scintigraphy in 37.9% of patients and in the group of patients with breast cancer 13% sentinel nodes more in 20.3% of patients. Identification and localization of sentinel lymph nodes was more accurate by SPECT/CT imaging than planar scintigraphy. We noted identical findings of SPECT/CT and planar scintigraphy in 52.9% of melanoma patients and 72.1% breast cancer patients. The positive impact of SPECT / CT was observed in 42.5% of malignant melanoma and 48.1% of breast cancer patients.

Conclusion: Hybrid tomographic imaging technique that combines two imaging methods, SPECT and CT, has significant advantages over planar scintigraphy in the detection of sentinel lymph node. We recommend it to be a part of the standard protocol for sentinel lymph node detection and biopsy in all melanoma and breast cancer patients.

Key words: sentinel lymph node; SPECT/CT; breast cancer; melanoma

Andrea Mutvar, 2017.

10. LITERATURA

- 1 Chen SL, Iddings DM, Scheri RP, Bilchik AJ. Lymphatic mapping and sentinel node analysis: current concepts and applications. *CA Cancer J Clin* 2006;56:292-309.
- 2 Mariani G, Moresco L, Viale G et al. Radioguided sentinel lymph node biopsy in breast cancer surgery. *J Nucl Med* 2001;42:1198-215.
- 3 Aarsvold JN, Alazraki NP. Update on detection of sentinel lymph nodes in patients with breast cancer. *Semin Nucl Med* 2005;35:116-28.
- 4 Jimenez-Heffernan A, Ellmann A, Sado H et al. Results of a prospective multicenter international atomic energy agency sentinel node trial on the value of spect/ct over planar imaging in various malignancies. *J Nucl Med* 2015;56:1338-44.
- 5 Mendoza PR, Grossniklaus HE. Sentinel lymph node biopsy for eyelid and conjunctival tumors: What is the evidence? *Int Ophthalmol Clin* 2015;55:123–36.
- 6 Leong SPL, Tseng WW. Micrometastatic cancer cells in lymph nodes, bone marrow, and blood clinical significance and biologic implications. *CA Cancer J Clin* 2014;64:195-206.
- 7 Uren RF, Howman-Giles RB, Thompson JF. Patterns of lymphatic drainage from the skin in patients with melanoma. *J Nucl Med* 2003;44:570–82.
- 8 Manca G, Romanini A, Pellegrino D et al. Optimal detection of sentinel lymph node metastases by intraoperative radioactive threshold and molecular analysis in patients with melanoma. *J Nucl Med* 2008;49:1769-75.
- 9 Even-Sapir E, Lerman H, Lievshitz G et al. Lymphoscintigraphy for sentinel node mapping using a hybrid SPECT/CT system. *J Nucl Med* 2003;44:1413–20.
- 10 Morton DL, Thompson JF, Cochran AJ et al. Sentinel-node biopsy or nodal observation in melanoma. *N Engl J Med* 2006;355:1307-17.
- 11 Bagaria SP, Faries MB, Morton DL. Sentinel node biopsy in melanoma: technical considerations of the procedure as performed at the John Wayne cancer institute. *J Surg Oncol* 2010;101:669–76.
- 12 Moncayo VM, Aarsvold JN, Alazraki NP. Lymphoscintigraphy and sentinel nodes. *J Nucl Med* 2015;56:901-7.
- 13 Cabanas RM. An approach for the treatment of penile carcinoma. *Cancer* 1977;39:456–66.
- 14 Morton DL, Cochran AJ, Thompson JF et al. Sentinel node biopsy for early- stage melanoma: accuracy an morbidity in MSLT-I, an international multicenter trial. *Ann Surg* 2005;242:302-13.
- 15 Morton DL, Wanek L, Nizze JA, Elashoff RM, Wong JH. Improved long-term survival after lymphadenectomy of melanoma metastatic to regional nodes: analysis of prognostic factors in 1134 patients from the John Wayne Cancer Clinic. *Ann Surg* 1991;214:491–99.

- 16 Morton DL, Wen DR, Wong JH, et al. Technical details of intraoperative lymphatic mapping for early stage melanoma. *Arch Surg* 1992;127:392–99.
- 17 Alex JC, Krag DN. Gamma-probe guided localization of lymph nodes. *SurgOncol* 1993;2:137–43.
- 18 Amersi F, Morton DL. The role of sentinel lymph node biopsy in the management of melanoma. *Adv Surg* 2007;41:241–56.
- 19 Faries MB, Morton DL. Surgery and sentinel lymph node biopsy. *Semin Oncol* 2007;34:498–508.
- 20 Intenzo CM, Truluck CA, Kushen MC, Kim SM, Berger A, Kairys JC. Lymphoscintigraphy in cutaneous melanoma: an update total body atlas of sentinel node mapping. *Radiographics* 2009;29:1125-35.
- 21 Uren RF. Sentinel lymph node biopsy in melanoma. *J Nucl Med* 2006;47:191-5.
- 22 van Roozendaal LM, Schipper RJ, Smit LHM et al. Three-dimensional breast radiotherapy and the elective radiation dose at the sentinel lymph node site in breast cancer. *Ann Surg Oncol* 2015;22:3824–30.
- 23 Dickson PV, Gershenwald JE. Staging and prognosis of cutaneous melanoma. *Surg Oncol Clin N Am* 2011; 20:1–17.
- 24 Testori A, Soteldo J, Powell B et al. Surgical management of melanom. An EORTC Melanoma Group survey 2013;7:294.
- 25 Balch CM, Gershenwald JE, Soong S et al. Final Version of 2009 AJCC melanoma staging and classification. *J Clin Oncol* 2009;27:6199-206.
- 26 Mariani G, Gipponi M, Moresco L et al. Radioguided sentinel lymph node biopsy in malignant cutaneous melanoma. *J Nucl Med* 2002;43:811-27.
- 27 AlazrakiNP, Eshima D, Eshima LA et al. Lymphoscintigraphy, the sentinel node concept, and the intraoperative gamma probe in melanoma, breast cancer, and other potential cancers. *Semin Nucl Med* 1997;27:55-67.
- 28 Mariani G, Erba P, Manca G et al. Radioguided sentinel lymph node biopsy in patients with malignant cutaneous melanoma: the nuclear medicine contribution. *J Surg Oncol* 2004;85:141-51.
- 29 Veronesi U,Paganelli G,Viale G et al. Sentinel-lymph-node biopsy as a staging procedure in breast cancer: update of a randomised controlled study. *Lancet Oncol* 2006;7:983-90.
- 30 Mansel RE, Goyal A. European studies on breast lymphatic mapping. *Semin Oncol* 2004;31:304-10.
- 31 Veronesi U,Viale G, Paganelli G et al. Sentinel lymph node biopsy in breast cancer: ten-year results of a randomized controlled study. *Ann Surg* 2010;251:595-600.
- 32 Kraft O, Havel M. Localisation of sentinel lymph nodes in patients with melanomas by planar lymphoscintigraphic and hybrid SPECT/CT imaging. *Nucl Med Review* 2012;15:101–7.

- 33 Kraft O, Havel M. Sentinel lymph nodes and planar scintigraphy and SPECT/CT in various types of tumours. Estimation of some factors influencing detection success. *Nucl Med Rev* 2013;16:17–25.
- 34 Maccauro M, Villano C, Aliberti G. Lymphoscintigraphy with intraoperative gamma probe sentinel node detection: clinical impact in patients with head and neck melanomas. *Q J Nucl Med Mol Imaging* 2005;49:245-51.
- 35 Chakera AH, Hesse B, Burak Z et al. On behalf of european association of nuclear medicine. EANM-EORTC general recommendations for sentinel node diagnostics in melanoma. *Eur J Nucl Med Mol Imaging* 2009;36:1713-42.
- 36 Buscombe J, Paganelli G, Burak ZE et al. On behalf of european association of nuclear medicine. Sentinel node in breast cancer procedural guidelines. *Eur J Nucl Med Mol Imaging* 2007;34:2154-9.
- 37 Hindie E, Groheux D, Brenot-Rossi I, Rubello D, Moretti JL, Espie M. The sentinel node procedure in breast cancer: nuclear medicine as the starting point. *J Nucl Med* 2011;52:405–14.
- 38 Richter E, Feyerabend T. Normal lymph node topography – CT atlas. Springer, 2012.
- 39 Morton DL, on behalf of the MSLT Study Group. Overview and update of the phase iii multicenter selective lymphadenectomy trials (MSLT-I and MSLT-II) in melanoma. *Clin Exp Metastasis* 2012;29:699–706.
- 40 Saranga-Perry V, Ambe C, Zager JS, Kudchadkar RR. Recent developments in the medical and surgical treatment of melanoma. *J Clin* 2014;64:171-185.
- 41 Dummer R, Hauschild A, Guggenheim M, Jost L, Pentheroudakis G. On behalf of the ESMO guidelines working group. Melanoma: ESMO clinical practice guidelines for diagnosis, treatment and follow-up. *Ann Oncol* 2010; 21 Suppl 5:S194–7.
- 42 Stoffels I, Boy C, Poppel T et al. Association between sentinel lymph node excision with or without preoperative SPECT/CT and metastatic node detection and disease-free survival in melanoma. *JAMA* 2012;308:1007-14.
- 43 Simard EP, Ward EM, Siegel R, Jemal A. Cancers with increasing incidence trends in the United States: 1999 through 2008. *CA Cancer J Clin* 2012; 62:118-28.
- 44 Mrazek AA, Chao C. Surviving cutaneous melanoma: a clinical review of follow-up practices, surveillance, and management of recurrence. *Surg Clin North Am* 2014; 94:989–1002.
- 45 Kienstra MA, Padhya TA. Head and neck melanoma. *Cancer Control* 2005;12:242-7.
- 46 Hall H, Miller D, Rogers J, Bewerse B. Update on the incidence and mortality from melanoma in the United States. *J Am Acad Dermatol* 1999;40:35–42.
- 47 Marks R. Epidemiology of melanoma. *Clin Exp Dermatol* 2000;25:459–63.
- 48 Garbe C, Roderick G, McLeod C, Buettner PG. Time trends of cutaneous melanoma in Queensland, Australia and Central Europe. *Cancer* 2000;89:1269–78.
- 49 Jemal A, Devesa SS, Hartge P, Tucker MA. Recent trends in melanoma incidence among whites in the United States. *J Natl Cancer Inst* 2001;93:678–83.

- 50 Bevona C, Sober AJ. Melanoma incidence trends. *Dermatol Clin* 2002;20:589–95.
- 51 Thompson JF, Scolyer RA, Kefford RF. Cutaneous melanoma. *Lancet* 2005;365:687–701.
- 52 Skin cancers; How common is skin cancer?
<http://www.who.int/uv/faq/skincancer/en/index>
- 53 Mar MV, Miller SA, Kim EE, Macapinlac HA. Evaluation and localization of lymphatic drainage and sentinel lymph nodes in patients with head and neck melanomas by hybrid SPECT/CT lymphoscintigraphic imaging. *J Nucl Med Technol* 2007;35:10–16.
- 54 Uren RF, Thompson JF, Howman-Giles R, Chung DK. The role of lymphoscintigraphy in the detection of lymph node drainage in melanoma. *Surg Oncol Clin N Am* 2006;15:285-300.
- 55 Thompson JF, Uren RF, Shaw HM et al. Location of sentinel lymph nodes in patients with cutaneous melanoma: new insights into lymphatic anatomy. *J Am Coll Surg* 1999;189:195-204.
- 56 Francesco Giammarile, Naomi Alazraki, John N. Aarsvold. The EANM and SNMMI practice guideline for lymphoscintigraphy and sentinel node localization in breast cancer. *Eur J Nucl Med Mol Imaging* 2013;40:1932-47.
- 57 Vidal-Sicart S, Valdés Olmos R. Sentinel node mapping for breast cancer: current situation. *J Oncol* 2012;361341:1-7.
- 58 Ferlay J, Soerjomataram I, Ervik M et al. GLOBOCAN 2012, cancer incidence and mortality worldwide: IARC cancer base no. 11 Lyon, France: International Agency for Research on Cancer; 2014.
- 59 Kelava I, Tomičić K, Kokić M et al. Breast and gynecological cancers in Croatia, 1988-2008. *Croat Med J* 2012;53:100-8.
- 60 Ferlay J, Steliarova-Foucher E, Lortet-Tieulent J, Rosso S, Coebergh JWW, Comber H, Forman D, Bray F. Cancer incidence and mortality patterns in Europe: estimates for 40 countries in 2012. *Eur J Cancer* 2013;49:1374-403.
- 61 Bray F, Ren JS, Masuyer E, Ferlay J. Estimates of global cancer prevalence for 27 sites in the adult population in 2008. *Int J Cancer* 2013;132:1133-45.
- 62 De Ciccio C, Cremonesi C, Luini A et al. Lymphoscintigraphy and radioguided biopsy of the sentinel axillary node in breast cancer. *J Nucl Med* 1998;39:2080-4.
- 63 <https://cancerstaging.org/references-tools/quickreferences/Documents/BreastMedium.pdf>
- 64 Mansel RE, Fallowfield L, Kissin M et al. Randomized multicenter trial of sentinel node biopsy versus standard axillary treatment in operable breast cancer: The ALMANAC trial. *Natl Cancer Inst* 2006;98:599–609.
- 65 Buscombe JR, Holloway B, Roche N, Bombardieri E. Position of nuclear medicine modalities in the diagnostic work-up of breast cancer. *Q J Nucl Med Mol Imaging* 2004;48:109-18.
- 66 Moncayo VM, Aarsvold JN, Grant SF, Bartley SC, Alazraki NP. Status of sentinel lymph node for breast cancer. *Semin Nucl Med* 2013;43:281-93.

- 67 Bennie G, Vorster M, Buscombe J, Sathekge M. The added value of a single-photon emission computed tomography-computed tomography in sentinel lymph node mapping in patients with breast cancer and malignant melanoma. *W J Nucl Med* 2015;14:41-6.
- 68 Belhocine TZ, Scott AM, Even-Sapir E, Urbain JL, Essner R. Role of nuclear medicine in the management of cutaneous malignant melanoma. *J Nucl Med* 2006;47:957-67.
- 69 Stoffels I, Müller M, Geisel MH et al. Cost-effectiveness of preoperative SPECT/CT combined with lymphoscintigraphy vs. lymphoscintigraphy for sentinel lymph node excision in patients with cutaneous malignant melanoma. *Eur J Nucl Med Mol Imaging* 2014;41:1723-31.
- 70 Kwee TC, Basu S, Torigian DA, Saboury B, Alavi A. Defining the role of modern imaging techniques in assessing lymph nodes for metastasis in cancer: evolving contribution of PET in this setting. *Eur J Nucl Med Mol Imaging* 2011;38:1353-66.
- 71 van Esser S, Hobbelink M, Van Isselt JW, Mali WP, Borel Rinkes IH, van Hillegersberg R. Comparison of a 1-day and a 2-day protocol for lymphatic mapping and sentinel lymph node biopsy in patients with nonpalpable breast cancer. *Eur J Nucl Med Mol Imaging* 2009;36:1383-7.
- 72 Vermeeren L, Klop WMC, van den Brekel MWM, Balm AJM, Nieweg OE, Valdés Olmos RA. Sentinel node detection in head and neck malignancies: innovations in radioguided surgery. *J Oncol* 2009;2009:681746.
- 73 Caruso G, Cipolla C, Costa R et al. Lymphoscintigraphy with peritumoral injection versus lymphoscintigraphy with subdermal periareolar injection of technetium-labeled human albumin to identify sentinel lymph nodes in breast cancer patients. *Acta Radiol.* 2014;55:39-44.
- 74 Babiera GV, Delpassand ES, Breslin TM et al. Lymphatic drainage patterns on early versus delayed breast lymphoscintigraphy performed after injection of filtered Tc-99m sulfur colloid in breast cancer patients undergoing sentinel lymph node biopsy. *Clin Nucl Med* 2005;30:11-5.
- 75 Gutman F, Sanson A, Piquenot JM et al. Intra-individual comparison of sentinel lymph node scintigraphy on the day of injection and on the following day in breast cancer. *Nucl Med Commun* 2006;27:5-9.
- 76 Heuts EM, van der Ent FW, van der Pol HA et al. Evaluation of early versus delayed lymphoscintigraphic imaging in detecting internal mammary sentinel lymph nodes in breast cancer: a multicenter study to establish an optimal lymphatic mapping protocol. *Nucl Med Commun* 2006;27:677-81.
- 77 Seok JW, Kim IJ, Heo YJ et al. Comparison of subareolar injection lymphoscintigraphy with the 1-day and the 2-day protocols for the detection of sentinel lymph nodes in patients with breast cancer. *Ann Nucl Med* 2009;23:465-9.
- 78 Ali J, Alireza R, Mostafa M, Naser FM, Bahram M, Ramin S. Comparison between one day and two days protocols for sentinel node mapping of breast cancer patients. *Hell J Nucl Med* 2011;14:313-5.

- 79 YuddAP, Kempf JS, Goydos JS, Stahl TJ, Feinstein RS. Use of sentinel node lymphoscintigraphy in malignant melanoma. *Radiographics* 1999;19:343-53.
- 80 Niebling MG, Pleijhuis RG, Bastiaannet E, Brouwers AH, van Dam GM, Hoekstra HJ. A systematic review and meta-analyses of sentinel lymph node identification in breast cancer and melanoma, a plea for tracer mapping. *Eur J Surg Oncol* 2016;42:466-73.
- 81 van der Ploeg IM, Valdes Olmos RA, Nieweg OE, Rutgers EJTh, Kroon BRB, Hoefnagel CA. The additional value of SPECT/CT in lymphatic mapping in breast cancer and melanoma. *J Nucl Med* 2007;48:1756–60.
- 82 Vermeeren L, van der Ploeg IM, Valdes Olmos RA et al. SPECT/CT for preoperative sentinel node localization. *J. Surg. Oncol* 2010;101:184–90.
- 83 Manca G, Romanini A, Rubello D et al. A critical reappraisal of false negative sentinel lymph node biopsy in melanoma. *Q J Nucl Med Mol Imaging* 2014;58:105-13.
- 84 Manca G, Rubello D, Romanini A et al. Sentinel lymph node mapping in melanoma: the issue of false-negative findings. *Clin Nucl Med* 2014;39:346-54.
- 85 Wang Y, Dong H, Wu H. et al. Improved false negative rate of axillary status using sentinel lymph node biopsy and ultrasound-suspicious lymph node sampling in patients with early breast cancer. *BMC Cancer* 2015;15:382-9.
- 86 Andreas KB, Stephan N, Sibylle Z et al. SPECT/CT. *J Nucl Med* 2008;49:1305–19.
- 87 Martínez Castillo R, Fernández López R, Acevedo Baneza I et al. Utility of single photon emission computed tomography–computed tomography in selective sentinel lymph node biopsy in patients with melanoma. *Rev Esp Med Nucl Imagen Mol* 2014;3:129–35.
- 88 Groheux D, Ferré R, Rubello D, Vercellino L, Hindié E. Breast cancer patient with an uncommon lymphatic drainage evidenced by SPECT/CT. *Clin Nucl Med* 2014;39:176-9.
- 89 Valdés Olmos RA, Rietbergen DD, Vidal-Sicart S, Manca G, Giammarile F, Mariani G. Contribution of SPECT/CT imaging to radioguided sentinel lymph node biopsy in breast cancer, melanoma, and other solid cancers: from "open and see" to "see and open". *Q J Nucl Med Mol Imaging*. 2014;58:127-39.
- 90 Madu MF, Wouters MW, van Akkooi AC. Sentinel node biopsy in melanoma: Current controversies addressed. *Eur J Surg Oncol* 2017;43:517-33.
- 91 Petz B, Kolesarić V, Ivanec D. Petzova statistika. Osnovne statističke metode za nematematičare. Naklada Slap, Jastrebarsko, 2012.
- 92 Ivanković D, i sur. Osnovne statističke analize za medicinare. Medicinski fakultet Sveučilišta u Zagrebu, 1991.
- 93 Fairbairn N, Munson C, Khan ZA, Butterworth M. The role of hybrid SPECT/CT for lymphatic mapping in patients with melanoma. *J Plast Reconstr Aesthet Surg* 2013 Sep;66:1248-55.

- 94 López-Rodríguez E, García-Gómez FJ, Álvarez-Pérez RM et al. Role of SPECT-CT in sentinel lymph node biopsy in patients diagnosed with head and neck melanoma. *Rev Esp Med Nucl Imagen Mol* 2016;35:22-8.
- 95 Veenstra HJ, Vermeeren L, Olmos RA, Nieweg OE. The additional value of lymphatic mapping with routine SPECT/CT in unselected patients with clinically localized melanoma. *Ann Surg Oncol* 2012;19:1018-23.
- 96 Alvarez Paez AM, Brouwer OR, Veenstra HJ et al. Decisive role of SPECT/CT in localization of unusual periscapular sentinel nodes in patients with posterior trunk melanoma: three illustrative cases and a review of the literature. *Melanoma Res* 2012;22:278-83.
- 97 Wagner T, Buscombe J, Gnanasegaran G, Navalkissoor S. SPECT/CT in sentinel node imaging. *Nucl Med Commun* 2013;34:191-202.
- 98 Crowson AN, Magro CM, Mihm MC. Prognosticators of melanoma, the melanoma report, and the sentinel lymph node. *Mod Pathol* 2006 February;19:S71-87.
- 99 Uren RF, Howman-Giles RB, Chung D, Thompson JF. Role of lymphoscintigraphy for selective sentinel lymphadenectomy. *Cancer Treat Res* 2005;127:15-38.
- 100 Peach HS, van der Ploeg AP, Haydu LE, Stretch JR, Shannon KF, Uren RF, Thompson JF. The unpredictability of lymphatic drainage from the ear in melanoma patients, and its implications for management. *Ann Surg Oncol* 2013;20:1707-13.
- 101 Uren RF, Howman-Giles R, Chung D, Thompson JF. Nuclear medicine aspects of melanoma and breast lymphatic mapping. *Semin Oncol* 2004;31:338-48.
- 102 Vermeeren L, Valdés Olmos RA, Klop WM et al. SPECT/CT for sentinel lymph node mapping in head and neck melanoma. *Head Neck* 2011;33:1-6.
- 103 Verwer N, Scolyer RA, Uren RF et al. Treatment and prognostic significance of positive interval sentinel nodes in patients with primary cutaneous melanoma. *Ann Surg Oncol* 2011;18:3292-9.
- 104 Lerman H, Lievshitz G, Zak O, Metser U, Schneebaum S, Even-Sapir E. Improved sentinel node identification by SPECT/CT in overweight patients with breast cancer. *J Nucl Med* 2007;48:201-6.
- 105 Dellavedova L, Florimonte L, Carletto M, Maffioli LS. Missing sentinel lymph node in cutaneous melanoma. *Indian J Nucl Med* 2015;30:158-61.
- 106 Lerman H, Metser U, Lievshitz G, Sperber F, Schneebaum S, Even-Sapir E. Lymphoscintigraphic sentinel node identification in patients with breast cancer: the role of SPECT-CT. *Eur J Nucl Med Mol Imaging* 2006;33:329-37.
- 107 van der Ploeg IM, Valdés Olmos RA, Kroon BBR, Nieweg OE. The hybrid spect/ct as an additional lymphatic mapping tool in patients with breast cancer. *World J Surg* 2008;32:1930-34.
- 108 Brenot-Rossi I, Houvenaeghel G, Jacquemier J et al. Nonvisualization of axillary sentinel node during lymphoscintigraphy: Is there a pathologic significance in breast cancer? *J Nucl Med* 2003;44:1232-7.

- 109 van der Ploeg IMC, Nieweg OE, Kroon BBR et al. The yield of SPECT/CT for anatomical lymphatic mapping in patients with breast cancer. *Eur J Nucl Med Mol Imaging* 2009;36:903–9.
- 110 van der Ploeg IMC, Valdés Olmos RA, Kroon BBR, Rutgers EJT, Nieweg OE. The hidden sentinel node and SPECT/CT in breast cancer patients. *Eur J Nucl Med Mol Imaging* 2009;36:6–11.
- 111 Manca G, Volterrani D, Mazzarri S et al. Sentinel lymph node mapping in breast cancer: a critical reappraisal of the internal mammary chain issue. *Q J Nucl Med Mol Imaging* 2014;58:114-26.
- 112 Uren RF, Howman-Giles RB, Shaw HM, Thompson JF et al. Mammary lymphoscintigraphy in breast cancer. *J Nucl Med* 1995;36:1775-80.
- 113 Andrés A, Tardín L, Razola P et al. Lymphoscintigraphic SPECT/CT localization of a sentinel node in an unusual position: Rotter's node. *Clin Nucl Med* 2009;34:182-3.
- 114 Serrano-Vicente J, Rayo-Madrid JI, Domínguez-Grande ML et al. Role of SPECT-CT in breast cancer sentinel node biopsy when internal mammary chain drainage is observed. *Clin Transl Oncol* 2016;18:418-25.
- 115 Uren RF, Howman-Giles R, Chung DK et al. SPECT/CT scans allow precise anatomical location of sentinel lymph nodes in breast cancer and redefine lymphatic drainage from the breast to the axilla. *Breast* 2012;21:480-6.
- 116 Husarik DB, Steinert HC. Single-photon emission computed tomography/ computed tomography for sentinel node mapping in breast cancer. *Semin Nucl Med* 2007;37:29-33.
- 117 Chakera AH, Friis E, Al-Suliman N, Zerahn B, Hesse B. Factors of importance for scintigraphic non-visualisation of sentinel nodes in breast cancer. *Eur J Nucl Med Imaging* 2005;32:286-93.
- 118 Galimberti V, Cole BF, Zurrada S et al. IBCSG 23-01 randomised controlled trial comparing axillary dissection versus no axillary dissection in patients with sentinel node micrometastases. *Lancet Oncol.* 2013;14:297–305.

11. ŽIVOTOPIS

Rođena sam 12. srpnja 1971. godine u Rijeci. Osnovnu i srednju školu završila sam u Zagrebu. Medicinski fakultet Sveučilišta u Zagrebu upisala sam 1990. godine, a diplomirala 1996. godine. Tijekom studija, od 1993. do 1996. godine radila sam kao demonstratorica na Katedri za mikrobiologiju i parazitologiju Medicinskog fakulteta Sveučilišta u Zagrebu. Obvezni pripravnički staž odradila sam u Kliničkom bolničkom centru Zagreb.

Nakon pripravničkog staža 1998. godine radila sam u farmaceutskoj kompaniji Pliva do 2002. godine. U razdoblju od 2002. do 2006. godine specijalizirala sam nuklearnu medicinu u Kliničkom zavodu za nuklearnu medicinu i zaštitu od zračenja KBC-a Zagreb, gdje i sada radim. Specijalistički ispit iz nuklearne medicine položila sam 2006. godine.

Suradnica sam u dodiplomskoj nastavi iz predmeta Nuklearna medicina, u izbornom predmetu Nuklearna medicina u dijagnostici i terapiji zloćudnih bolesti te u poslijediplomskoj nastavi iz nuklearne medicine na Medicinskom fakultetu Sveučilišta u Zagrebu. Od listopada 2015. godine zaposlena sam na mjestu asistenta na Katedri za nuklearnu medicinu na Medicinskom fakultetu Sveučilišta u Zagrebu.

Autorica sam i suautorica šest znanstvenih radova u međunarodno indeksiranim časopisima, od čega su tri rada objavljena u časopisima citiranima u bazi Current Contents, jednog poglavlja u udžbeniku, 11 kongresnih sažetaka s međunarodnih i domaćih znanstvenih skupova objavljenih u recenziranim časopisima i dvaju radova u zborniku radova s domaćih stručnih skupova. Sudjelovala sam kao predavačica na nekoliko znanstvenih i stručnih skupova. Članica sam Hrvatske liječničke komore, Hrvatskog društva za nuklearnu medicinu i Europskog društva za nuklearnu medicinu (EANM).