

# Uloga metaloproteinaza matriksa i njihovih inhibitora u razvoju vratnih metastaza papilarnoga karcinoma štitne žlijezde

---

**Bumber, Boris**

**Doctoral thesis / Disertacija**

**2018**

*Degree Grantor / Ustanova koja je dodijelila akademski / stručni stupanj:* **University of Zagreb, School of Medicine / Sveučilište u Zagrebu, Medicinski fakultet**

*Permanent link / Trajna poveznica:* <https://um.nsk.hr/um:nbn:hr:105:634836>

*Rights / Prava:* [In copyright](#)/[Zaštićeno autorskim pravom.](#)

*Download date / Datum preuzimanja:* **2024-09-28**



*Repository / Repozitorij:*

[Dr Med - University of Zagreb School of Medicine Digital Repository](#)



**SVEUČILIŠTE U ZAGREBU  
MEDICINSKI FAKULTET**

**Boris Bumber**

**Uloga metaloproteinaza matriksa i  
njihovih inhibitora u razvoju vratnih  
metastaza papilarnoga karcinoma  
štitne žlijezde**

**DISERTACIJA**



**Zagreb, 2018.**

**SVEUČILIŠTE U ZAGREBU  
MEDICINSKI FAKULTET**

**Boris Bumber**

**Uloga metaloproteinaza matriksa i  
njihovih inhibitora u razvoju vratnih  
metastaza papilarnoga karcinoma  
štitne žlijezde**

**DISERTACIJA**

**Zagreb, 2018.**

Ova disertacija izrađena je u Klinici za bolesti uha, nosa i grla i kirurgiju glave i vrata, KBC Zagreb i u Kliničkom zavodu za patologiju i citologiju, KBC Zagreb.

Voditelj rada: Prof. dr. sc. Drago Prgomet

Zahvale:

Od srca zahvaljujem mentoru prof. dr. sc. Dragi Prgometu na strpljenju i trudu koje je pokazao od kada sam došao na Kliniku. Naučili ste me puno i prije svega imali povjerenje u mene i moj rad. Danas sam bolji liječnik radi Vas. Zahvaljujem dr. sc. Antoniji Jakovčević koja je bila od velike pomoći pri izradi preparata i koja je u svakom trenutku bila spremna pomoći. Zahvaljujem doc. dr. sc. Nini Sinčiću koji je pomogao ovaj rad učiniti ljepšim i smislenijim i znam da sam bio naporan, ali siguran sam da si ponosan na mene. Zahvaljujem i dr. sc. Saši Janjaninu s kojim je rođena ideja ovoga rada.

Ovu disertaciju posvećujem svojoj majci.

## Sadržaj

1. Uvod i svrha rada .....	1
1.1 Anatomija i fiziologija štitnjače .....	1
1.2. Limfni čvorovi vrata i regije .....	3
1.3. Tumori štitnjače.....	4
1.4. Papilarni karcinom štitnjače .....	4
1.4.1. Patohistologija papilarnog karcinoma štitnjače.....	5
1.4.2. Klasična varijanta .....	5
1.4.3. Folikularni podtip .....	6
1.4.4. Difuzno sklerozirajući podtip.....	7
1.4.5. Solidni podtip .....	8
1.4.6. Visokostanični podtip.....	9
1.4.7. Onkocitni podtip.....	11
1.4.8. Svijetlostanični podtip.....	12
1.4.9. Varijanta cilindričnih stanica .....	13
1.4.10. Warthinu sličan podtip .....	13
1.5. Klasifikacija papilarnog karcinoma štitnjače .....	14
1.6. Vratne metastaze i obrazac metastaziranja papilarnog karcinoma.....	16
1.7. Liječenje papilarnog karcinoma štitnjače.....	17
1.8. Imunohistokemijska analiza tkiva štitnjače.....	17
1.9. Metaloproteinaze matriksa i inhibitori njihove aktivnosti .....	17
1.9.1. Metaloproteinaza matriksa 1 .....	21
1.9.2 Metaloproteinaze matriksa 2 i 9 .....	21
1.9.3. MMP-e i TIMP-a u papilarnom karcinomu štitnjače .....	22
1.10 Svrha rada.....	23
2. Hipoteza .....	24
3. Ciljevi istraživanja.....	24
4. Ispitanici i metode .....	25
4.1. Ispitanici .....	25
4.2. Obrada uzoraka i priprema tkiva za svjetlosnu mikroskopsku analizu.....	26
4.3. Imunohistokemijsko bojanje preparata monoklonskim protutijelima.....	26
4.4. Analiza imunohistokemijskih preparata .....	27

4.5. Statistička obrada podataka .....	27
5. Rezultati .....	29
5.1. Analiza kliničkih i patohistoloških parametara .....	29
5.2. Imunohistokemijska analiza MMP-a i TIMP-a u papilarnom karcinomu štitnjače .....	40
6. Rasprava .....	52
7. Zaključak .....	57
8. Sažetak .....	58
9. Abstract .....	59
10. Popis literature.....	60
11. Životopis autora.....	76

## **Popis oznaka i kratica**

**TSH** = tireoid-stimulirajući hormon

**MACIS** = *Metastasis, Age, Completeness, Invasion, Size*; jedan od klasifikacijskih sustava za diferencirani karcinom štitnjače

**MMP** = metaloproteinaze matriksa

**MMP-1** = metaloproteinaza matriksa 1

**MMP-2** = metaloproteinaza matriksa 2

**MMP-9** = metaloproteinaza matriksa 9

**ECM** = izvanstanični matriks

**TIMP** = tkivni inhibitor metaloproteinaza matriksa

**TIMP-1** = tkivni inhibitor metaloproteinaza matriksa 1

**TIMP-2** = tkivni inhibitor metaloproteinaza matriksa 2

**KBC** = Klinički bolnički centar

**UZV** = ultrazvuk

**TNM** = *Tumor, Node, Metastasis*; klasifikacijski sustav stadija karcinoma

**UICC/AJCC** = *Union Internationale Contre le Cancer/American Joint Committee on Cancer*; međunarodna udruženja za borbu protiv raka

**HE** = hemalaun-eozin

**SZO** = Svjetska zdravstvena organizacija

**DAB** = 3,3-diaminobenzidin tetraklorid

**Intra** = multicentričnost unutar štitnjače

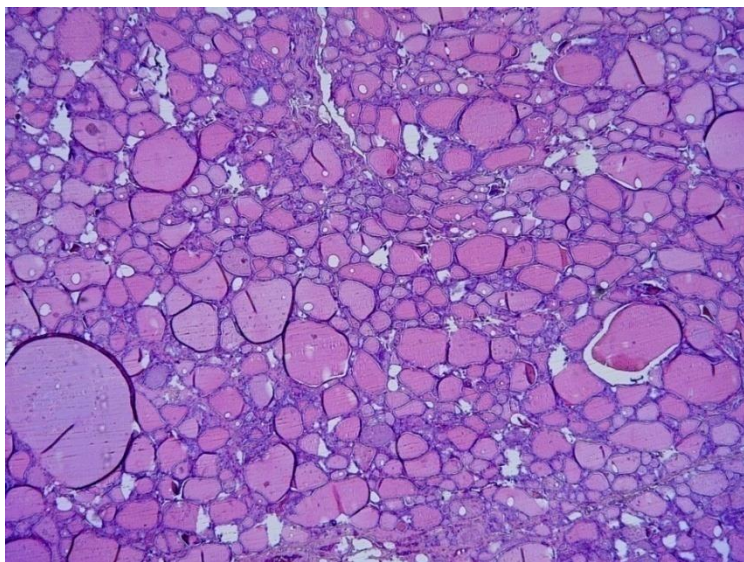
**Kontra** = multicentričnost u suprotnom režnju štitnjače

## 1. Uvod i svrha rada

### 1.1 Anatomija i fiziologija štitnjače

Štitnjača je neparni endokrini organ smješten u srednjem dijelu vrata iznad juguluma. Kod odraslog čovjeka ima oblik leptira, krila predstavljaju lijevi i desni režanj, dok tijelo leptira predstavlja istmus štitnjače koji međusobno spaja režnjeve.

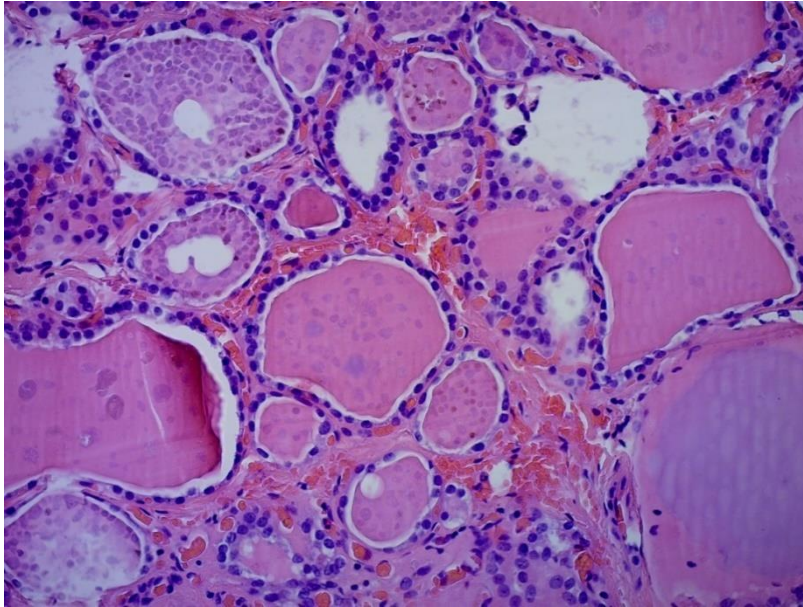
Svaki je režanj dug između 2 i 2,5 cm, visok između 5 i 6 cm te širok oko 2 cm. Piramidni lobus je, kao ostatak tireoglosalnog duktusa, nađen u 40% osoba te se proteže od istmusa prema proksimalno preko tireoidne hrskavice. Štitnjača je vezivnim tkivom spojena na prednji zid traheje, dok režnjevi okružuju prednji i postranični dio grkljana prema gore, a prema dolje se protežu do 5. ili 6. trahealnog prstena. Istmus se nalazi ispod krikoidne hrskavice. Uobičajeno štitnjača teži između 15 i 20 g, iako postoje individualne varijacije, ovisno o spolu, dobi osobe, težini, hormonskom statusu i unosu joda (1). Glavna krvna opskrba dolazi od donje tireoidne arterije (grana tireocervikalnog trunkusa) i gornje tireoidne arterije (grana vanjske karotidne arterije). U venskoj drenaži sudjeluju gornja, srednja i donja tireoidna vena. Glavna funkcijska jedinica svake štitnjače je folikul, blago ovalna struktura okružena jednim redom epitelnih stanica (tireociti) koje leže na bazalnoj membrani (slika 1.).



**Slika 1. Folikuli zdrave štitnjače (HE, x2,5).**



Tireociti mogu biti ravni, kuboidni i cilindrični. Folikuli su prosječne veličine oko 200  $\mu\text{m}$ , iako njihova veličina može varirati (1). Lumen folikula sadrži koloid koji je primarno građen od proteina (slika 2.).



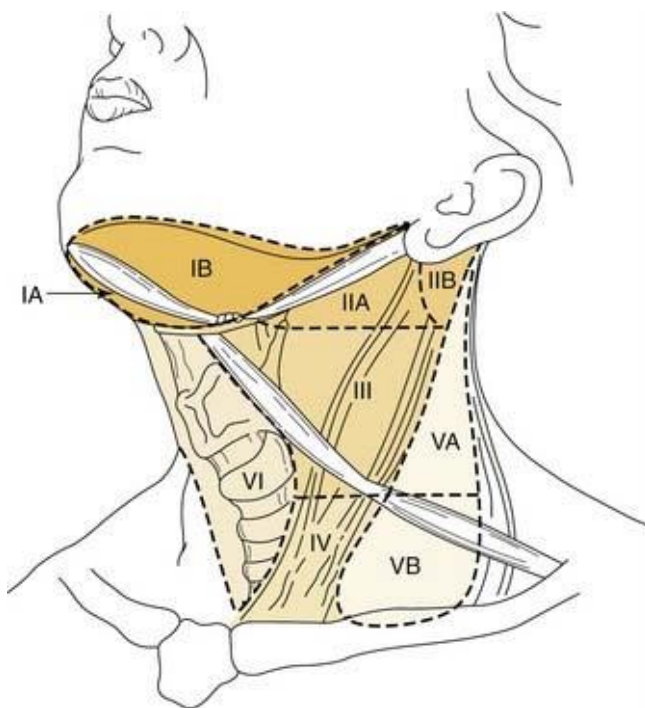
**Slika 2. Folikuli ispunjeni koloidom (HE, x20).**

Tireoglobulin je glavni protein štitnjače, čini 70% do 80% ukupnih proteina štitnjače. Postupak organifikacije joda i sinteza hormona štitnjače u cijelosti se odvija na tireoglobulinu. Glavna funkcija štitnjače je proizvodnja hormona, tiroksina (T4) i trijodotironina (T3). Nakon jodinacije tireozilskih ostataka i spajanja jod tireozina u jod tironin tireoglobulin se pohranjuje u koloid. Proces izlučivanja hormona započinje povratkom tireoglobulina u stanice folikula. Degradacija tireoglobulina na manje podjedinice prethodi oslobađanju hormona štitnjače (2). Hormoni štitnjače imaju ključnu ulogu u diferencijaciji, rastu i metabolizmu. Oni su potrebni za normalno funkcioniranje skoro svih tkiva u tijelu čovjeka. Kritični su za normalan razvoj i rast kostiju, smanjuju vaskularnu rezistenciju, povećavaju volumen krvi te djeluju ionotropno i kronotropno na funkciju srca. Također imaju bitnu ulogu u razvoju i funkciji smeđeg i bijelog masnog tkiva. U jetri stimuliraju enzime koji reguliraju lipogenezu i lipooksigenaciju te oksidativne procese. Jedna od glavnih uloga hormona štitnjače je razvoj mozga i neurološkog sustava *in utero*. Hormoni štitnjače reguliraju metabolizam i povećavaju sintezu proteina u cijelom tijelu (3). Otpuštanje hormona štitnjače regulirano je tireoid-stimulirajućim

hormonom (TSH) koji otpušta hipofiza, a koji je pak reguliran otpuštanjem tirootropin-otpuštajućeg hormona (TRH) iz hipotalamusa (4). Druga populacija stanica štitnjače su neuroendokrine stanice poznate kao C-stanice ili parafolikularne stanice. C-stanice se nalaze u srednjoj i gornjoj trećini režnjeva. C-stanice luče kalcitonin koji sudjeluje u regulaciji kalcija. Treća populacija stanica štitnjače organizirana je u solidna gnijezda koja se smatraju ostatcima ultimobranhijalnog tijela (1).

## 1.2. Limfni čvorovi vrata i regije

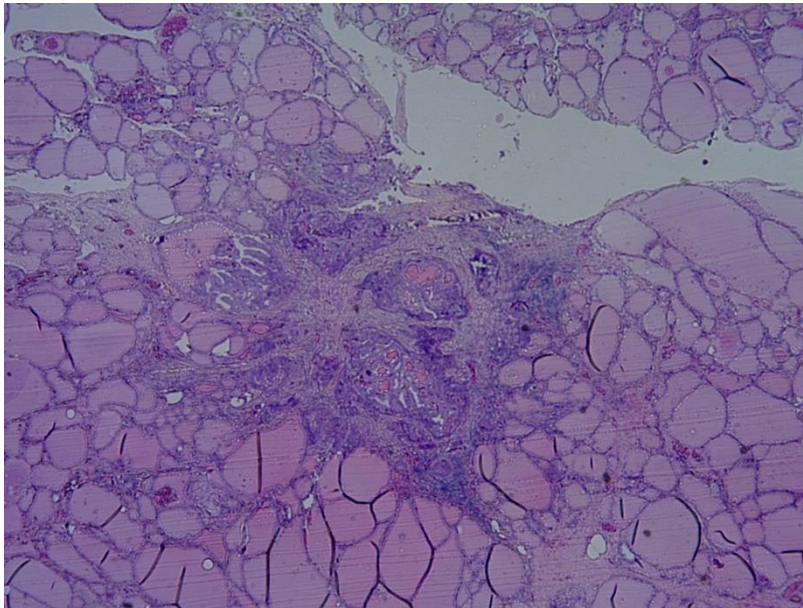
Procjenjuje se da se u području vrata nalazi oko 300 limfnih čvorova. Limfni čvorovi vrata danas su podijeljeni u 6 jasno odvojenih regija. Regije I, II. i V. podijeljene su dodatno u podregije a i b (slika 3.). Regije II.-V. nazivaju se često lateralne regije vrata, dok se regija VI. zove još i centralna regija vrata. Takva podjela regija vrata kliničaru omogućava laku procjenu statusa limfnih čvorova te jasno svrstavanje bolesnika u određene statuse TNM (5, 6).



**Slika 3. Slikovni prikaz omeđenja regija i podregija vrata (Adaptirano iz Harish K. Neck dissections: radical to conservative. World J Surg Oncol. 2005;3:21).**

### 1.3. Tumori štitnjače

Tradicionalno se tumori štitnjače dijele u adenome i karcinome, dok se karcinomi štitnjače dijele u četiri glavne skupine: papilarni karcinom, folikularni karcinom, medularni karcinom i nediferencirani (anaplastični) karcinom. Posebnu skupinu čine mikropapilarni karcinomi koji su definirani kao papilarni karcinomi manji od 1 cm (slika 4.) (7).



**Slika 4. Mikropapilarni karcinom (HE, x2,5).**

Folikularni adenom najčešći je dobroćudni tumor štitnjače. To je dobro učahureni čvor građen od dobro diferenciranih stanica (7). Histološki se tumori štitnjače mogu podijeliti u 3 skupine. U prvu skupinu spadaju tumori koji vuku podrijetlo iz stanica folikula, u drugu tumori koji vuku podrijetlo iz C-stanica te u treću tumori koji se razvijaju iz folikularnih ali i C-stanica. Najčešći su tumori prve skupine i čine 95% svih tumora (8). U Hrvatskoj se na godinu otkrije oko 500 novonastalih karcinoma štitnjače (9).

### 1.4. Papilarni karcinom štitnjače

Papilarni karcinom najčešći je tip karcinoma štitnjače te se njegova dijagnoza postavlja u čak 80%-85% svih novootkrivenih malignih neoplazija štitnjače. Većina tumora se dijagnosticira

kod bolesnika u dobi od 30 do 50 godina. Znatno je češći u žena, s omjerom od 2,5 do 3 prema 1. Incidencija je oko 8,7/100.000 u SAD-u u razdoblju od 1973. do 2002. godine (10). U posljednjih dvadesetak godina bilježi se znatan porast incidencije papilarnog karcinoma svugdje u svijetu (11). Ovi su tumori često biološki relativno indolentni i imaju odličnu prognozu (preživljenje od 95% kroz 25 godina), ali su obilježeni iznimno visokim brojem manifestnih i okultnih metastaza. Naime, metastaze u limfne čvorove vrata pojavljuju se čak u 30% do 80% oboljelih od papilarnog karcinoma štitnjače (12-15). Loši prognostički čimbenici kod papilarnog karcinoma štitnjače su starija dob (>45 god.), muški spol, veličina tumora (>4 cm), ekstratireoidno širenje te lokoregionalne i udaljene metastaze (16-20). Dodatna posebnost papilarnog karcinoma očituje se u pojavi višestrukih sinkronih žarišta tumora unutar parenhima štitnjače, bilo u ipsilateralnom ili kontralateralnom režnju, s učestalošću od 18% do 87% (21, 22).

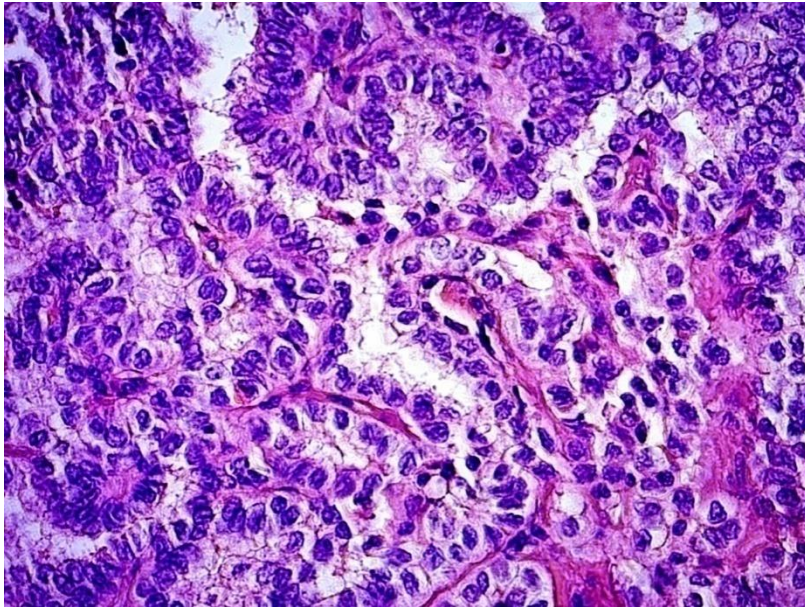
#### **1.4.1. Patohistologija papilarnog karcinoma štitnjače**

U kliničkoj praksi najčešće se rabi podjela papilarnog karcinoma prema patohistološkoj slici, sukladno preporuci Svjetske zdravstvene organizacije (SZO). Papilarni karcinom štitnjače dijeli se na klasični tip i nekoliko podvrsta (folikularni, difuzno sklerozirajući, solidni, visokostanični (engl. *tall cell*), onkocitni, Warthinu sličan, svijetlostanični i varijanta cilindričnih stanica) (7, 8, 23). Visokostanični tip papilarnog karcinoma ima lošiju prognozu od ostalih (24).

#### **1.4.2. Klasična varijanta**

Makroskopski većina tumora je solidna, bjelkasta, čvrsta i jasno invazivna. Manje od 10% tumora je okruženo potpunom čahurom. Mikroskopski tipični papilarni karcinom sadrži brojne prave resice. Resice su obično kompleksne i nasumice orijentirane sa središnjom fibrovaskularnom stromom i obložene jednorodnim ili stratificiranim cilindričnim stanicama (slika 5.). Resice su udružene sa stvaranjem folikula, a omjer između tih dviju komponenata različit je od karcinoma do karcinoma. Papilarni karcinom ima karakteristične oblike jezgre: 1. poput mutnog stakla (engl. *ground glass*), 2. jezgrine pseudoinkluzije, 3. jezgrino brazdanje, 4. jezgrini mikrofilamenti. Polovica tumora imaju proširenu fibrozu u obliku tračaka koji idu poprečno kroz tumor. Psamomska tjelešca vide se u oko polovice slučajeva. Smatra se da stanjenje bazalne mebrane te posljedična tromboza, kalcifikacija i tumorska

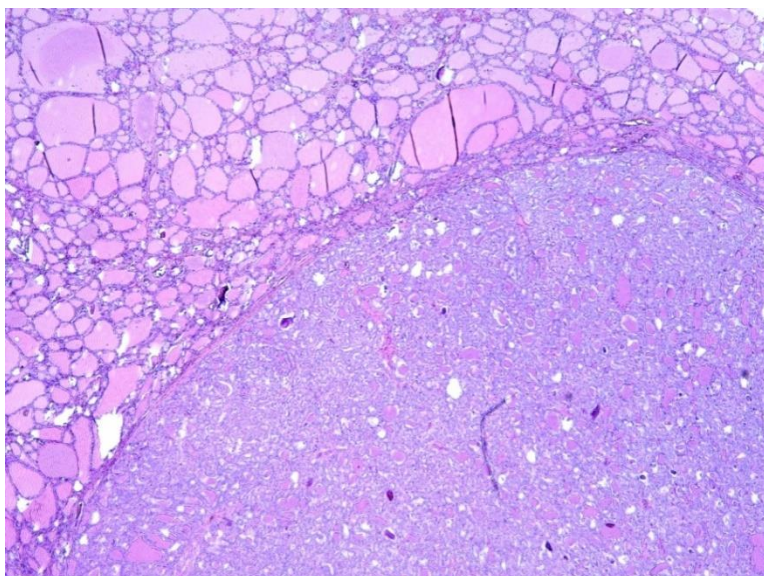
nekroza dovode do stvaranja psamomskih tjelešaca. Mogu biti smještene u papilarnoj posteljici, fibroznoj stromi ili između tumorskih stanica. Njihova prisutnost jako upućuje na dijagnozu papilarnog karcinoma, jer je pojava u drugim tumorima rijetka. Limfocitna infiltracija u stromi vidi se u oko četvrtine slučajeva te nije sasvim jasno je li to reakcija na tumor ili odraz postojećeg tireoiditisa (7).



**Slika 5. Klasična varijanta papilarnog karcinoma (HE, x40).**

#### **1.4.3. Folikularni podtip**

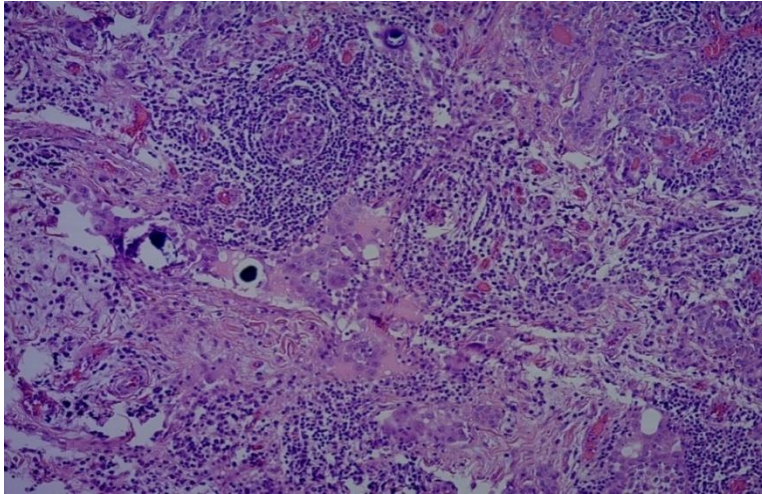
Graden je od malih do srednje velikih, nepravilno oblikovanih folikula. Za ovaj je podtip specifičan potpun manjak dobro oblikovanih papila i dominantan folikularni način rasta, dok su prisutne karakteristične nuklearne značajke za papilarni karcinom. U folikulima se vidi varijabilna količina koloida. Većina stanica ima velike čiste jezgre s pseudoinkluzijama. Stromalna skleroza i psamomska tjelešca rijetko se vide. Jedna trećina ovih tumora su učajureni. Biološki se ponaša kao klasična varijanta papilarnog karcinoma (slika 6.) (7).



**Slika 6. Folikularni podtip papilarnog karcinoma okružen normalnim tkivom štitnjače (HE, x2,5).**

#### **1.4.4. Difuzno sklerozirajući podtip**

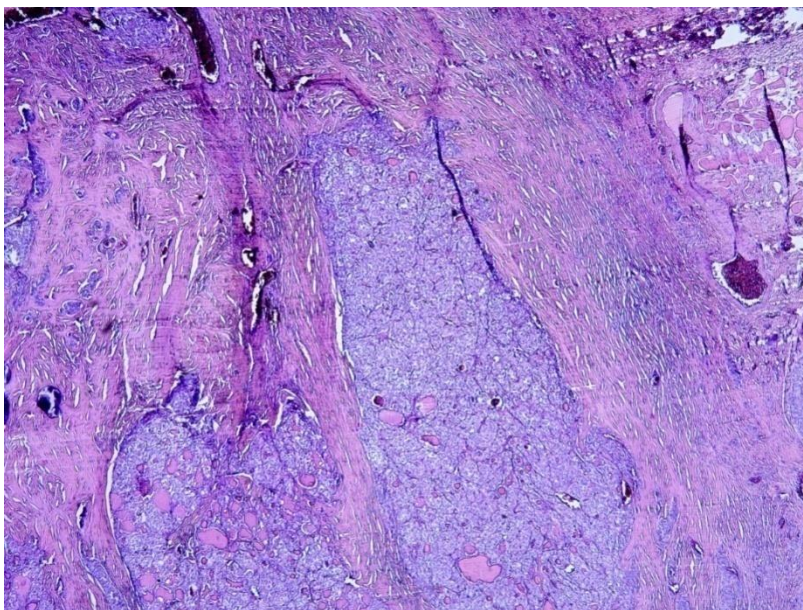
Difuzno sklerozirajući podtip je rijedak i čini 0,8% svih papilarnih karcinoma. Najčešće se javlja u mladih žena. Većina bolesnika u trenutku postavljanja dijagnoze ima metastaze u limfnim čvorovima i u plućima. Obično difuzno zahvaća jedan ili oba režnja, bez stvaranja dominantne tumorske mase. U obrisanim limfovaskularnim prostorima kod većine se tumora vide male papilarne strukture. Obilježeni su jakom pločastom metaplazijom, brojnim psamomskim tjelešcima, gustom limfatičkom infiltracijom i stromalnom fibrozom. Uobičajeno je ekstratireoidno širenje. Iako starije studije navode lošiju prognozu ovoga podtipa papilarnog karcinoma, novije studije ukazuju na sličnu prognozu kao i kod klasične varijante papilarnog karcinoma (slika 7.) (25).



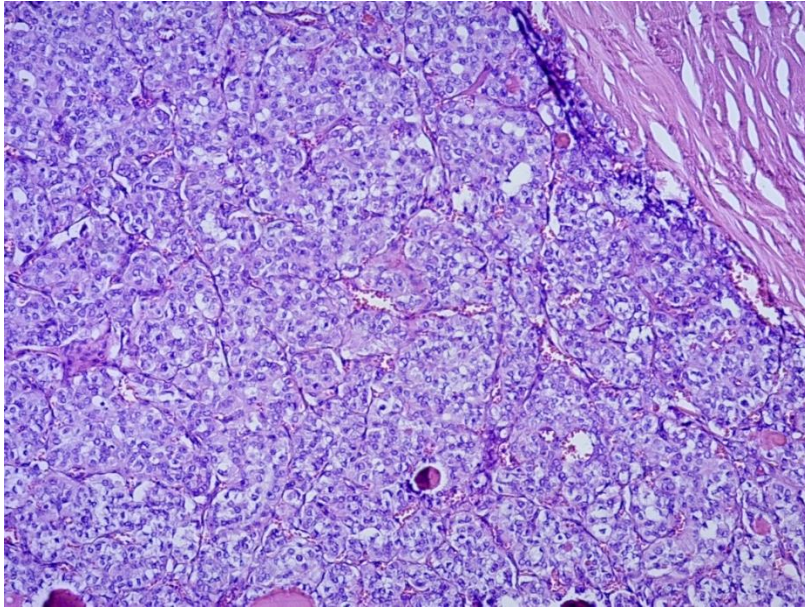
**Slika 7. Difuzno sklerozirajući podtip (HE, x10).**

#### **1.4.5. Solidni podtip**

Prevladavaju solidne nakupine tumorskih stanica s tipičnim nuklearnim obilježjima za papilarni karcinom. Vaskularna invazija i ekstratireoidno širenje prisutni su u 1/3 slučajeva. Znatno su češći kod djece koja u anamnezi imaju izloženost radioaktivnom zračenju te je kod djece opisana nešto veća učestalost recidiva. Ovaj podtip ima nešto lošiju prognozu od klasične varijante te nešto češće udaljene metastaze, ali je prognoza bolja od slabo diferenciranog karcinoma štitnjače (slike 8. i 9.) (26).



**Slika 8. Solidni tip papilarnog karcinoma (HE, x2,5).**

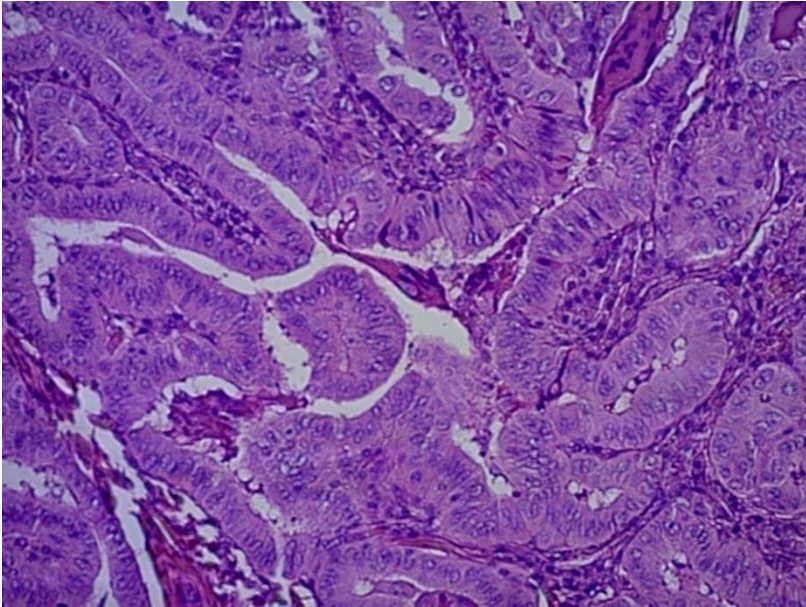


**Sika 9. Solidni tip papilarnog karcinoma (HE, x10).**

#### **1.4.6. Visokostanični podtip**

Opisan je kao papilarni karcinom koji ima barem 30% visokih stanica. Ako se histološkom analizom nađe manji broj visokih stanica takvi tumori se ne bi trebali svrstavati u ovaj podtip, ali se u službenom nalazu njihova prisutnost treba spomenuti zbog mogućeg agresivnijeg ponašanja samog tumora. Dominantno je građen od stanica koje su trostruko veće visine od širine. Često se otežano dijagnosticira zbog različitih visina neoplastičnih stanica, a utjecaj na to ima i način rezanja tkiva. Nekroza, vaskularna invazija i ekstratireoidno širenje su učestali kod ovih tumora. Također, za vrijeme postavljanja dijagnoze su često prisutne metastaze u limfne čvorove te udaljene metastaze. Spada u najčešću agresivnu varijantu papilarnog karcinoma te čini 1,3%-13% svih papilarnih karcinoma. Smatra se da je 10-godišnje razdoblje bez bolesti za 10% lošije od klasične varijante papilarnog karcinoma. Općenito, ovi tumori imaju lošiju prognozu i veću smrtnost od klasične varijante (slika 10.) (27).

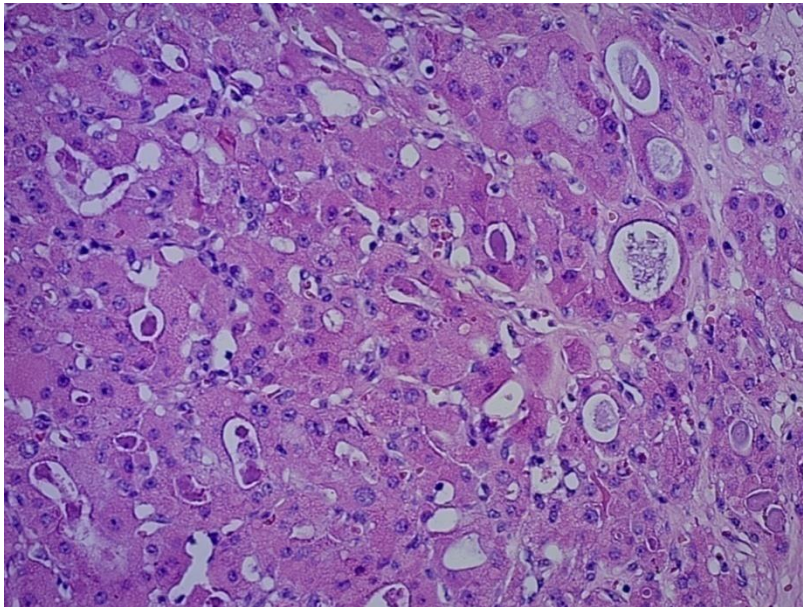




**Slika 10. Visokostanični podtip (HE, x20).**

#### **1.4.7. Onkocitni podtip**

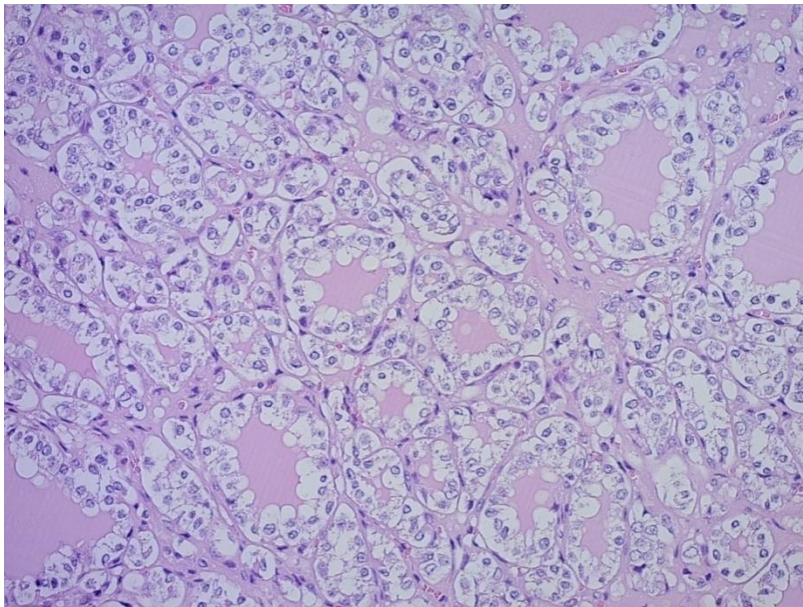
Ovaj podtip čini 1%-10% svi papilarnih karcinoma. Makroskopski imaju karakterističnu smeđu boju, dok mikroskopski mogu imati folikularnu i papilarnu građu. Obilježeni su kompleksnom razgranatošću papila u kojima onkocitne stanice pokrivaju tanku fibrovaskularnu stromu. Da bi se postavila dijagnoza onkocitnog podtipa papilarnog karcinoma histološki u tumoru moraju biti prisutne velike nagurane stanice s jezgrom poput mutnog stakla. Značajno je češći u žena (80%). Često se povezuje s autoimunim tireoiditisom. Njegova klinička svojstva su prema literaturi proturječna; dio literature smatra da je biologija ovoga podtipa ista kao i kod klasične varijante, dok dio literature smatra da je ovaj podtip agresivniji od klasične varijante (slika 11.) (28).



**Slika 11. Onkocitni podtip (HE, x20).**

#### **1.4.8. Svjetlostanični podtip**

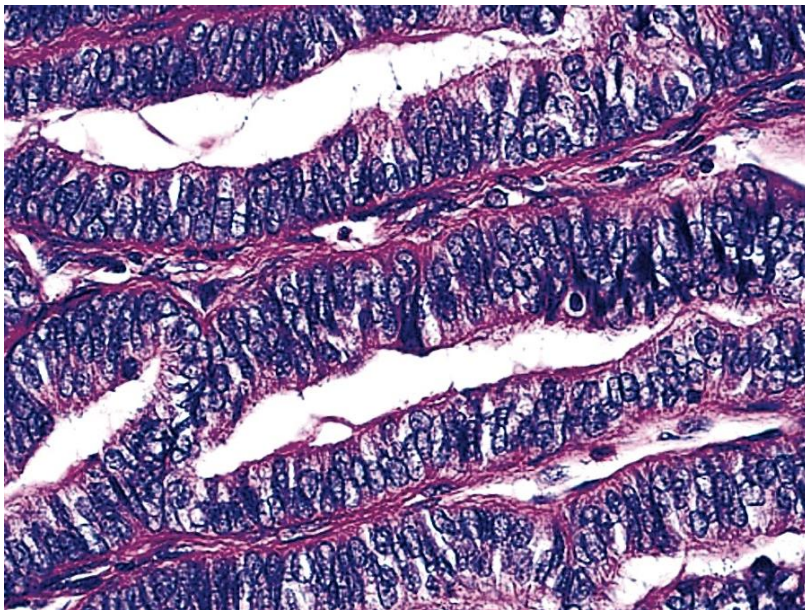
Prema definiciji ovaj podtip ima predominantno svijetle citoplazme te nuklearne značajke klasičnog papilarnog karcinoma. Najčešće prevladava papilarna građa, ali može se vidjeti i folikularna građa. Vjeruje se da je razlog izgledu svijetlih stanica mitohondrijska ekspanzija ili nakupljanje glikogena odnosno mucina. Spada u rijetke varijante te čini 1,7% svih papilarnih karcinoma. Bitno je imunohistokemijsko bojenje na tireoglobulin i TTF-1 kako bi se ovi tumori razlikovali od metastaze bubrežnog karcinoma, paratireoidnog tumora, svjetlostaničnog medularnog karcinoma te drugih svjetlostaničnih tumora. Prognoza ovoga podtipa slična je kao kod klasične varijante (slika 12.) (29).



**Slika 12. Svjetlostanični podtip (HE, x20).**

#### **1.4.9. Varijanta cilindričnih stanica**

Ova varijanta čini oko 0,2% svih papilarnih karcinoma. Tumor je građen od cilindričnih stanica koje su pseudostratificirane i mogu u sebi imati supranuklearne ili subnuklearne citoplazmatske vakuole slične onima u ranoj sekretornoj fazi endometrija. Viđene su varijabilne proporcije papilarne, folikularne, trabekularne i solidne građe. Češće se javljaju u starijoj populaciji. Ovi tumori pokazuju agresivniji klinički tijek od klasične varijante papilarnog karcinoma (slika 13.) (30).

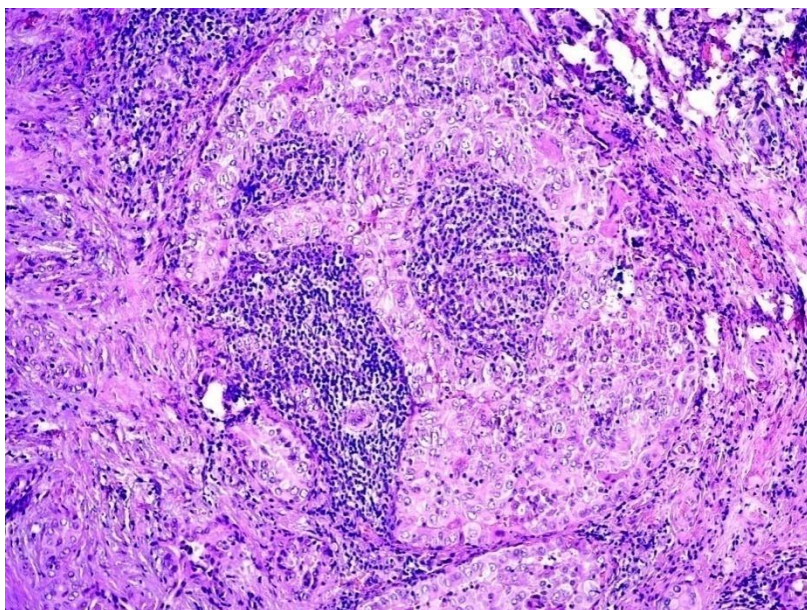


**Slika 13. Varijanta cilindričnih stanica (HE, x40).**

(Preuzeto od <http://www.pathologyoutlines.com/>)

#### **1.4.10. Warthinu sličan podtip**

Histološka slika slični Warthinovu tumoru žlijezda slinovnica. Tumor ima papilarnu građu, tipične jezgre te limfocitnu infiltraciju strome resica. Ovaj podtip je uglavnom nađen u ženskoj populaciji. Prosječna dob bolesnika kreće se od 39 do 64 godine. Često je povezan s autoimunim tireoiditisom. Pojedini tumori mogu biti agresivni, ali dijagnoza ovoga podtipa uglavnom ne utječe bitnije na prognozu u odnosu na klasičnu varijantu papilarnog karcinoma (slika 14.) (31).



**Slika 14. Warthinu sličan podtip (HE, x10).**

### **1.5. Klasifikacija papilarnog karcinoma štitnjače**

Najčešći se kao klasifikacijski sustav rabi sustav AJCC/UICC TNM. Sustav je jednostavan i sličan sustavima TNM drugih malignih bolesti (tablica 1.). Zbog potrebe boljeg predviđanja tijeka i prognoze bolesti u kliničkoj praksi su se pojavili klasifikacijski sustavi kod kojih se na temelju određenih parametara (dob, spol, veličina primarnog tumora, ekstratireoidno širenje) bolesnici svrstavaju u skupine prema rizičnosti. Danas je u literaturi opisano 17 takvih klasifikacijskih sustava (npr. EORTC, AMES, GAMES, MACIS, OSU, NOGUCHI, NTCTCS ...) (tablica 2.) (32). Iako su navedeni sustavi klasificiranja značajno predviđjeli tumor-specifično preživljenje, ipak sustavi AJCC/UICC TNM i MACIS pružaju najbolju mogućnost predviđanja ishoda liječenja u bolesnika s papilarnim karcinomom štitnjače (24, 33, 34). Klasifikacijski sustavi navedeni u tablici 2. dijele bolesnike s karcinomom štitnjače po stupnju rizika od niskog do visokog stupnja rizičnosti za smrtni ishod i recidiviranje.

**Tablica 1. TNM klasifikacijski sustav za diferencirani karcinom štitnjače**

Status	Opis
<b>T</b>	<b>Primarni tumor</b>
<b>T1</b>	Primarni tumor $\leq 2$ cm
<b>T1a</b>	Primarni tumor $\leq 1$ cm, ograničen na štitnjaču
<b>T1b</b>	1 cm < primarni tumor $\leq 2$ cm, ograničen na štitnjaču
<b>T2</b>	2 cm < primarni tumor $\leq 4$ cm
<b>T3</b>	Primarni tumor >4 cm, ograničen na štitnjaču ili s minimalnom ekstratireoidnom ekstenzijom
<b>T4a</b>	Tumor bilo koje veličine, sa širenjem izvan kapsule štitnjače, invazijom supkutanih mekih tkiva, larinksa, traheje, jednjaka ili povratnog živca
<b>T4b</b>	Tumor se širi na prevertebralnu fasciju, karotidnu arteriju ili medijastinalne krvne žile
<b>N</b>	<b>Regionalni limfni čvorovi</b>
<b>Nx</b>	Bez procjene limfnih čvorova
<b>N0</b>	Bez metastatskih čvorova
<b>N1a</b>	Metastaze u regiju VI.
<b>N1b</b>	Metastaze u unilateralne, bilateralne, kontralateralne limfne čvorove vrata (regija II.-V.), retrofaringealne ili limfne čvorove gornjeg medijastinuma (regija VII.)
<b>M</b>	<b>Udaljene metastaze</b>
<b>Mx</b>	Bez procjene udaljenih metastaza
<b>M0</b>	Bez udaljenih metastaza
<b>M1</b>	Udaljene metastaze

**Tablica 2. Neki od klasifikacijskih sustava za karcinome štitnjače**

Klasifikacijski sustavi	Rizični faktori	Primjena i raspodjela po skupinama rizičnosti
<b>Lahey Clinic (AMES), Cady i Rossi, 1988.</b>	Dob (>40 god. muškarci, >50 god. žene), udaljene metastaze, ekstratireoidna invazija, veličina tumora	Diferencirani karcinom štitnjače (niski i visoki stupanj rizičnosti)
<b>Mayo Clinic (MACIS), Hay i sur., 1993.</b>	Dob (>40god.), veličina tumora, kompletnost operacije, ekstratireoidna invazija, udaljene metastaze	Papilarni karcinom štitnjače (4 skupine rizičnosti)
<b>Memorial Sloan Kettering (GAMES), Shaha i sur., 1994.</b>	Dob (>45 g.), veličina tumora (4 cm), histološki gradus, ekstratireoidna invazija, udaljene metastaze	Diferencirani karcinom štitnjače (niski, srednji i visoki stupanj rizičnosti)

### 1.6. Vratne metastaze i obrazac metastaziranja papilarnog karcinoma

Metastaze u limfne čvorove vrata pojavljuju se u čak 30% do 80% oboljelih od papilarnog karcinoma štitnjače (35-37). Kliničko-patološka istraživanja otkrila su da diseminacija tumorskih stanica štitnjače kroz limfatički sustav uglavnom dovodi do pravilnog rasporeda širenja u limfne čvorove vrata. Prvo su zahvaćene centralna regija vrata (pre-i paratrahealni čvorovi) te čvorovi u gornjem medijastinumu, potom čvorovi lateralne regije vrata (regije II.-V.) na strani tumora, a naposljetku čvorovi suprotne lateralne regije vrata i medijastinalni limfni čvorovi (35, 38-40).

U lateralnoj regiji vrata metastaze se najčešće javljaju u čvorovima regija II., III. i IV. "Preskočene" (engl. *skip*) metastaze (odsutnost metastaza u centralnoj regiji vrata) javljaju se u 2% do 38% bolesnika (41-43). Inicijalna prisutnost metastaza u limfnim čvorovima ne utječe značajno na prognozu i preživljenje bolesnika, osobito mlađih od 45 god. Iako metastaze u limfnim čvorovima kod bolesnika niskog rizika ne utječu značajno na sveukupno preživljenje, postoje istraživanja koja ukazuju na mogućnost da bolesnici visokog rizika imaju lošije sveukupno preživljenje, tako da se disekcijom vratnih limfnih čvorova može postići bolja lokoregionalna kontrola i duže razdoblje bez recidiva (35-37, 44).

## **1.7. Liječenje papilarnog karcinoma štitnjače**

Ako ultrazvuk i citopunkcija ukazuju na papilarni karcinom štitnjače potrebno je učiniti ultrazvučni pregled cijelog vrata radi isključivanja potencijalnih metastaza. U slučaju pronalaska suspektnih čvorova svakako se preporučuje njihova citopunkcija (45). Primarno liječenje papilarnog karcinoma štitnjače je kirurško liječenje nakon kojega slijedi radiojodna terapija i TSH supresijska hormonska terapija. Uglavnom se preporučuje učiniti totalnu tireoidektomiju, ali se u određenim slučajevima (tumor <4 cm, odsutnost metastaza, bez ekstratireoidnog širenja i bez vaskularne invazije) može učiniti i lobektomija štitnjače. Pogotovo se to odnosi na mikropapilarni karcinom (24, 33). Većina autora smatra da je elektivna (profilaktična) disekcija centralne regije vrata (regija VI.) potrebna tek kod većih tumora (T3, T4), dok se elektivna disekcija lateralnih regija vrata ne preporučuje (46, 47).

U slučaju metastaza na vratu u regiji VI. radi se disekcija dotične regije. U slučaju pojave metastaza na lateralnoj strani vrata većina autora smatra da je selektivna disekcija vrata regija II.-V. dovoljna za uspješno kirurško liječenje ove bolesti. U prisutnosti *skip* metastaza preporučuje se selektivna disekcija lateralnih regija vrata i regije VI. (48-51).

## **1.8. Imunohistokemijska analiza tkiva štitnjače**

U posljednjih desetak godina intenzivno se istražuju biološki biljezi koji bi omogućili viši stupanj objektivnosti u diskriminaciji dobroćudnih od zloćudnih tumora štitnjače. Prevladavaju istraživanja koja biološke biljege identificiraju i kvantificiraju primjenom imunohistokemijskih analiza tkiva. Najčešće se rabe sljedeći biološki biljezi: citokeratin (CK), tireoglobulin (TGB), tireoid transkripcijski faktor-1 (TTF-1), PAX8, S-100, epidermalni faktor rasta (EGFR), tireoidna peroksidaza (TPO), BRAF mutacija-specifično protutijelo, galektin-3 (GAL- 3) i citokeratin 19 (CK19) (7, 52).

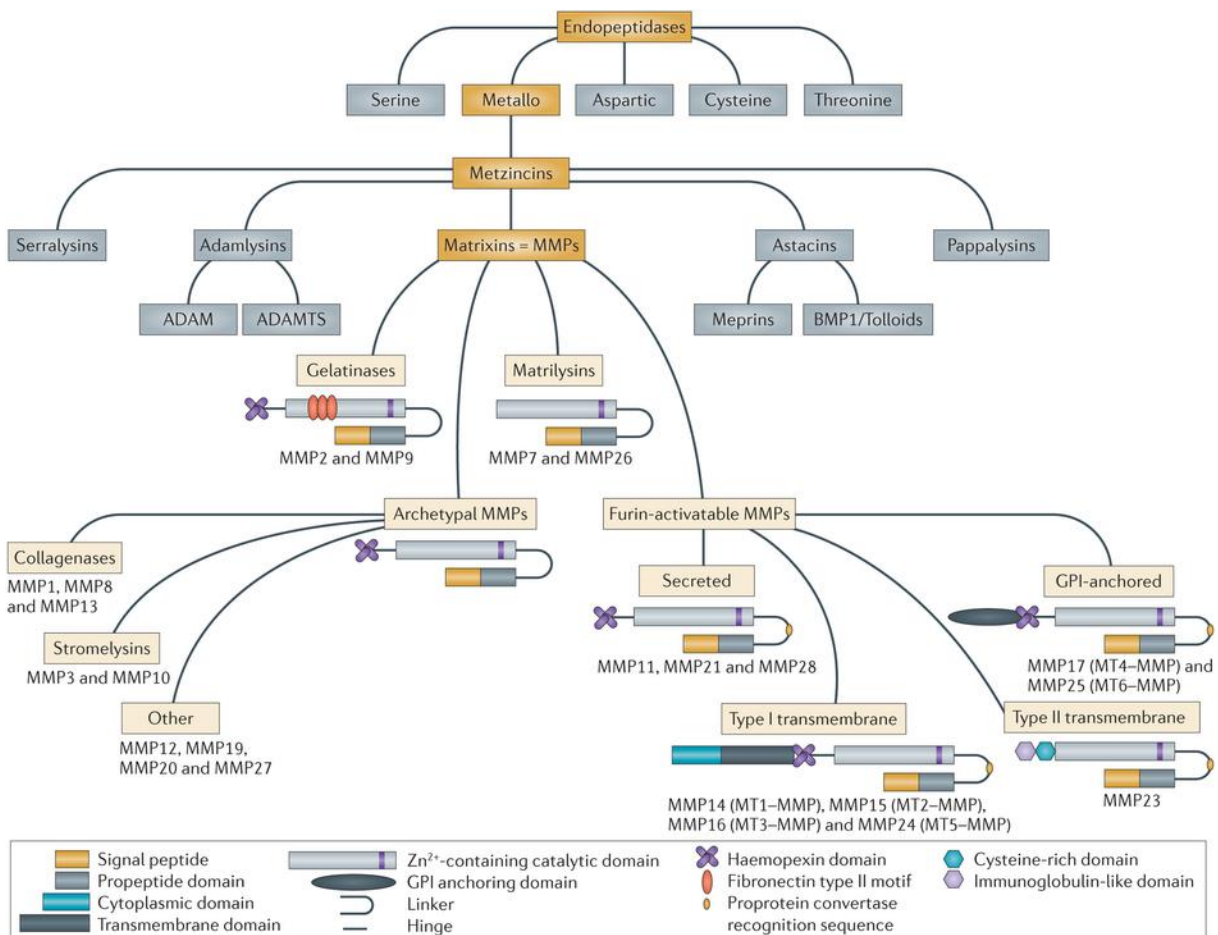
## **1.9. Metaloproteinaze matriksa i inhibitori njihove aktivnosti**

Metaloproteinaze matriksa (MMP) su enzimi endopeptidaze ovisne o cinku. Njihova je primarna uloga preoblikovanje tkiva proteolitičkom razgradnjom svih komponenata izvanstaničnog matriksa (ECM). Supstrat koji MMP-e razgrađuju su prvenstveno netopljivi proteini ECM-a kao što su kolageni, glikoproteini (laminin, fibronektin, vitronektin, tenascin,



elastin) te proteoglikani (53). Njihovu aktivnost inhibira niz proteina u fiziološkim, ali i u patološkim stanjima.

MMP-e se također nazivaju i matriksini te pripadaju velikoj obitelji proteaza poznatoj kao “superobitelj metzinkina” (slika 15.) (54-56).

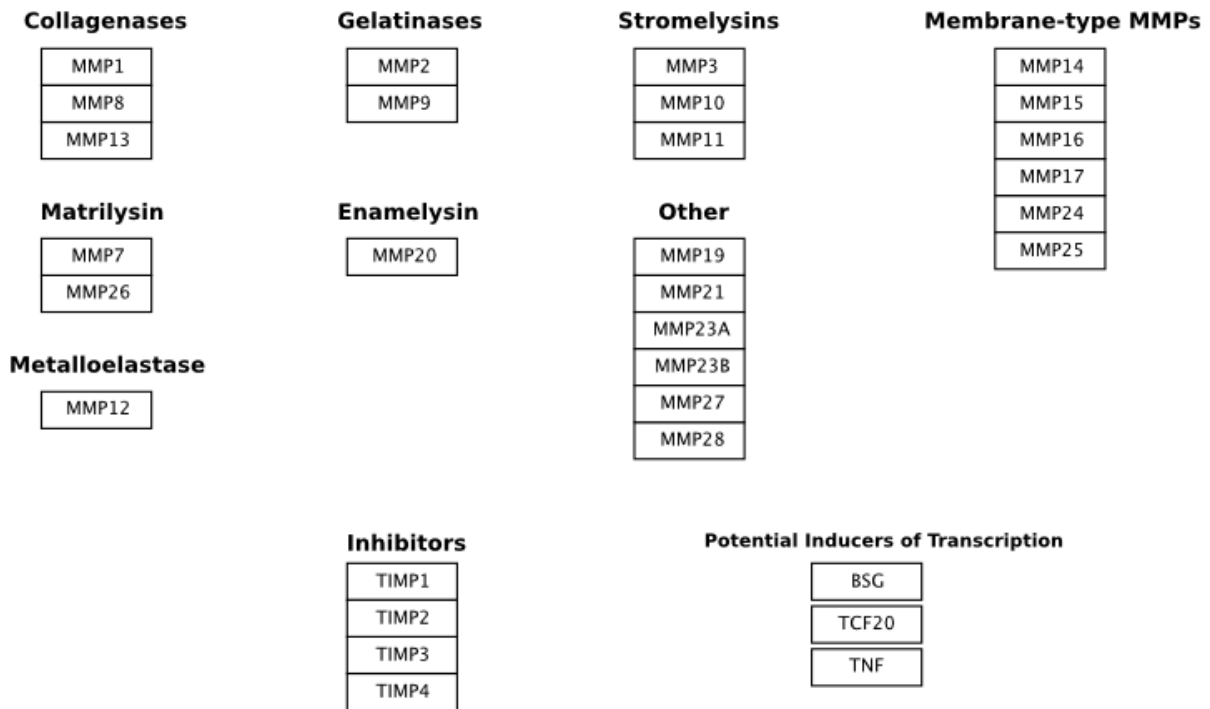


Nature Reviews | Drug Discovery

**Slika 15. Obitelj endopeptidaza (preuzeto od: Roosmarijn EV, Claude L. Is there new hope for therapeutic matrix metalloproteinase inhibition? Nature Reviews Drug Discovery 2014;13:904-27).**

Poznato je najmanje 28 različitih MMP-a od čega 24 kod ljudi (uključujući dvije identične forme MMP-23 koje su kodirane od dva različita gena). Ovisno o njihovoj strukturi i supstratu koji razgrađuju MMP-e klasificiramo u različite podskupine: kolagenaze (MMP-1, MMP-8, i MMP-13), gelatinaze (MMP-2 i MMP-9), stromelizini (MMP-3, MMP-10,

MMP-12, i MMP-7), membranski tip MMP-a (MT-MMPs) i druge MMP-e (slika 16.) (57). Neke MMP-e su kodirane na jednom kromosomu (MMP-1, -3, -7, -8, -10, -12, -13, -20 i -27), dok su ostale kodirane na različitim kromosomima. Ukupno je poznato 10 različitih kromosoma za 24 MMP-a gena (58).



**Slika 16. Klasifikacija metaloproteinaza matriksa (preuzeto od: Kdahlquist, Martijn van Iersel - WikiPathways, CC BY 3.0.).**

Izvor: <https://commons.wikimedia.org/w/index.php?curid=5019072>.

MMP-e su primarno izvanstanični proteini, iako posljednje studije ukazuju i na unutarstaničnu aktivnost pojedinih tipova MMP-a (59-61).

MMP-e otpuštaju stanice raznih vezivnih tkiva, proupalne stanice, fibroblasti, osteoblasti, endotelijske stanice, makrofazi, neutrofili i limfociti. MMP-e se otpuštaju u inaktivnom obliku (pro-MMP) da bi potom bile aktivirane različitim kemijskim agensima, faktorima rasta, hormonima, citokinima i fizičkim stresom. U normalnim fiziološkim stanjima proteolitička aktivnost MMP-a je kontrolirana pro-MMP-om, transkripcijom, tkivnim inhibitorima i alfa-makroglobulinom (62). U patološkim stanjima ta je ravnoteža narušena u smjeru pojačane aktivnosti MMP-a, što dovodi do degradacije tkiva (63, 64).

MMP-e sudjeluju u mnogim fiziološkim procesima poput razvoja zametka, implantacije blastociste, morfogeneze, razvoja perifernog živčanog sustava, ovulacije, ciklusa folikula dlake, remodeliranja kostiju, cijeljenja rana, angiogeneze i apoptoze (65).

U patološkim stanjima MMP-e mogu sudjelovati u procesima destrukcije tkiva, fibrozi i slabljenju matriksa (artritis, kardiovaskularne bolesti, nefritis, neurološke bolesti, ulceracije kože, želučani ulkus, fibroza jetre, emfizem) (55). Upravo se destrukcija tkiva smatra glavnom i bitnom patološkom aktivnošću MMP-a u malignim bolestima. Patološka aktivnost MMP-a omogućava invaziju tumorskih stanica u okolno zdravo tkivo i metastaziranje u udaljena sjela. Uz navedeno, smatra se da MMP-e sudjeluju u regulaciji i provedbi bitnih staničnih procesa povezanih s malignom transformacijom stanica i održavanjem tumorskog fenotipa poput proliferacije, migracije, dediferencijacije i apoptoze. Kod velikog je broja tumora otkrivena povišena ekspresija MMP-a te dokazana korelacija s agresivnosti, stadijem i prognozom primarnog tumora (66-68).

Kao glavni endogeni inhibitori MMP-a u literaturi se spominju alfa-makroglibulin i tkivni inhibitori metaloproteinaza matriksa (TIMP).

Alfa-makroglibulin se veže s MMP-om u kompleks alfa-makroglibulin/MMP te se tkivo na taj način ireverzibilno rješava MMP-a endocitozom (69).

Danas su poznata četiri tipa tkivnih inhibitora MMP-a (TIMP 1-4) koji su sposobni inhibirati aktivnost svih poznatih MMP-a i stoga imaju važnu ulogu u održavanju ravnoteže između odlaganja i uklanjanja izvanstaničnog matriksa u različitim fiziološkim procesima (70-72).

TIMP-1 i TIMP-2 mogu inhibirati rast tumora, invaziju i metastaziranje u eksperimentalnim modelima, što je povezano s njihovom inhibicijom MMP-a. Njihova uloga nije samo inhibicija MMP-a; tako na primjer TIMP-3 promovira apoptozu, TIMP-1 je aktivan u blokiranju apoptoze, a pojačana ekspresija TIMP-2 brani stanice karcinoma od apoptoze (73-75). Gomez i sur. su ukazali na sudjelovanje TIMP-a u aktivaciji MMP-a (70). Uloga TIMP-a u razvoju pojedinih tumora i njihovih obrazaca metastaziranja je proturječna. Pojedine su *in vivo* studije ukazale na pojačanu ekspresiju TIMP-a (76, 77), dok su druge ukazale na smanjenu ekspresiju TIMP-a u karcinomima i metastatskim karcinomima (78, 79). Njihovi mehanizmi djelovanja, funkcija te paradoksalna uloga u tumorskoj progresiji trebaju se tek razjasniti daljnjim istraživanjima.

Dosadašnja istraživanja naglašavaju osobitu povezanost MMP-1, MMP-2 i MMP-9 s lokalnom invazivnošću, angiogenezom i metastatskim potencijalom pojedinih malignih tumora uključujući pluća, glavu i vrat, dojku, prostatu, jajnik, gušteraču i želudac (80-97).

### **1.9.1. Metaloproteinaza matriksa 1**

Metaloproteinaza matriksa 1 (MMP-1) je enzim poznat još kao intersticijska kolagenaza ili fibroblast kolagenaza. MMP-1 je prva kolagenaza kod kralježnjaka koja je purificirana te je klonirana njena cDNA (98-101).

Kolagenaza je jedini enzim koji može pokrenuti degradaciju intersticijskog kolagena tip I., II. i III.

Iako se primarno smatra kolagenazom, MMP-1 pokazuje aktivnost prema različitim strukturama izvanstaničnog matriksa (fibronektin, gelatin, laminin, perlekan, vitronektin) (102).

S obzirom na to da je kolagen najčešći protein u ljudskom tijelu, kolagenaze imaju ključnu ulogu u remodeliranju koje se javlja u fiziološkim, ali i u patološkim stanjima (98).

MMP-1 se dovodi u vezu s mnogim patološkim procesima kao što su rast tumora, metastaziranje, ateroskleroza, septični šok (102-105).

MMP-1 je povezana s tumorskom invazijom i metastaziranjem (106-110). Uočena je negativna korelacija između razine ekspresije MMP-1 i preživljenja kod bolesnika s različitim tumorima, npr. kolorektalni karcinom (111), karcinom mokraćnog mjehura (112), oralni karcinom (113) te nazofaringealni karcinom (114).

### **1.9.2 Metaloproteinaze matriksa 2 i 9**

Smatra se da među mnogim MMP-a gelatinaze, osobito MMP-2 (gelatinaza A) i MMP-9 (gelatinaza B), imaju ključnu ulogu u degradaciji kolagena tip IV. i gelatina, dvije glavne komponente ECM-a (115).

Gelatinaze su potrebne u invazivnim procesima za vrijeme reprodukcije, rasta i razvoja, mobilizacije leukocita, upalnim procesima i cijeljenju rane. Gelatinaze razgrađuju različite proteine: proteine ECM-a, proteinaze, inhibitore proteinaza, faktore koagulacije,

kemotaktičke molekule, površinske stanične receptore, adhezijske molekule (116). Povećana aktivnost gelatinaza opisana je u mnogim patološkim procesima uključujući karcinome, upalna stanja, infektivne bolesti, degenerativne bolesti, vaskularne bolesti i bolesti mozga (117).

MMP-2 i MMP-9 su enzimi velike sličnosti, ali postoje razlike u regulaciji njihove ekspresije, glikozilaciji, proenzimskoj aktivaciji te selektivnosti prema supstratu (116). Tako na primjer kod agregacije trombocita imaju suprotne uloge (118). U mnogim malignim tumorima (ovarij, dojka, prostata, melanom) uočena je povećana ekspresija MMP-2 i MMP-9 (119-121).

MMP-9 i MMP-2 proteolitički aktiviraju TGF- $\beta$  te na taj način promoviraju invaziju tumora i angiogenezu (122). U mnogim eksperimentalnim i kliničkim studijama uočena je značajna povezanost između agresivnosti tumora i povišenih vrijednosti MMP-2 i MMP-9 (123-128). Ključni proces metastaziranja je degradacija bazalne membrane i komponenata ECM-a, a gelatinaze su enzimi koji imaju ključnu ulogu u tom procesu (123, 124). Proizvodnja MMP-9 u tumorskim makrofazima pokazala se ključnom u angiogenezi i progresivnom rastu humanog tumora ovarija u miševa (129). Nekoliko studija povezalo je povišene vrijednosti MMP-9, MMP-2 i TIMP-1 s invazivnošću tumora te lošijim preživljenjem (128, 130, 131).

### **1.9.3. MMP-e i TIMP-a u papilarnom karcinomu štitnjače**

Maeta je ispitao ekspresiju MMP-2, MMP-9 te TIMP-1 i TIMP-2 kod bolesnika s papilarnim karcinomom štitnjače od kojih su samo neki imali metastaze u vrijeme postavljanja dijagnoze bolesti. Zaključio je da je povišena ekspresija MMP-a i TIMP-a povezana s veličinom tumora, prisutnošću metastaza i uznapredovalim stadijem bolesti (132). Tian je analizirao ekspresiju MMP-2 kod bolesnika koji se inicijalno nisu prezentirali s metastazama i utvrdili da je pojava kasnijih metastaza u tijeku liječenja češća u bolesnika s višom ekspresijom tog biljega (133). U nekoliko studija pojačana ekspresija MMP-1 povezana je s lokalnom agresivnošću papilarnog karcinoma štitnjače (134, 135). Baldini je zaključio da MMP-1 i MMP-2 sinergistički održavaju maligni fenotip stanica tumora štitnjače (136). Patel nije povezo ekspresiju MMP-1 s invazivnošću, metastaziranjem i recidiviranjem u bolesnika s papilarnim karcinomom štitnjače (137). Smanjena ekspresija TIMP-a zabilježena je kod rekurentnog papilarnog karcinoma u odnosu na nerekurentni (137), dok je u dva istraživanja povišena ekspresija TIMP-1 i TIMP-2 povezana s veličinom tumora i stadijem papilarnog karcinoma štitnjače (132, 138). S obzirom na to da su MMP-e i TIMP-e u znanstvenom fokusu tek

posljednjih nekoliko godina, malobrojne su studije koje su pokušale povezati ekspresiju MMP-a s metastatskim potencijalom papilarnog karcinoma štitnjače te su isključivo usredotočene na pojačanu ekspresiju MMP-a u karcinomima koji nisu metastatski (137, 139-142) ili u karcinomima kod kojih su naknadno otkrivene metastaze (134).

S obzirom na visoku učestalost lokoregionalnih metastaza i različite načine metastaziranja papilarnog karcinoma (okultne, centralne, lateralne i *skip* metastaze) nameće se potreba za istraživanjem utjecaja MMP-a i TIMP-a na razvoj i obrazac širenja metastaza papilarnog karcinoma štitnjače.

### **1.10 Svrha rada**

Kako je navedeno, algoritmi postupanja s bolesnicima s tumorom štitnjače nisu jednoznačni te je prepoznata potreba njihova unapređenja, poglavito uključivanjem molekularnih biljega.

Znanstvenici u posljednjem desetljeću pokušavaju s velikom pozornošću analizirati ekspresije metaloproteinaza matriksa i njihovih inhibitora u tumorima te pokušavaju objasniti njihovu ulogu u razvoju i progresiji malignih bolesti. Pogotovo se u tom smislu spominju MMP-1, MMP-2 i MMP-9. Stoga je i naše istraživanje usmjereno ka analizi ekspresijskih razlika prominentnih pripadnika obitelji MMP-a i njihovih inhibitora te testiranju potencijalne primjene analize njihove ekspresije kao dijagnostičko-prognostičke metode predviđanja pojave i lokacije metastaza papilarnog karcinoma štitnjače. Testiranjem u ovo istraživanje uključenih potencijalnih biomarkera pokušat će se objasniti obrasce metastaziranja i povezati ekspresiju MMP-a s obrascem metastaziranja, što bi moglo unaprijediti planiranje opsega operativnog zahvata, smanjiti perioperacijski pobol te poboljšati poslijeoperacijsko praćenje bolesnika s metastatskim papilarnim karcinomom štitnjače.

## 2. Hipoteza

Razina ekspresije metaloproteinaza matriksa i tkivnih inhibitora metaloproteinaza matriksa povezana je s razvojem metastaza i obrascem metastaziranja papilarnog karcinoma štitnjače.

## 3. Ciljevi istraživanja

Opći cilj:

Opći cilj je ispitati ekspresijske razine MMP-1, MMP-2 i MMP-9 te TIMP-1 i TIMP-2 u tkivima metastatskih papilarnih karcinoma štitnjače te utvrditi postoji li povezanost njihove ekspresije s pojavom i načinom metastaziranja.

Specifični ciljevi:

1. Istražiti razinu ekspresije metaloproteinaza matriksa i tkivnih inhibitora metaloproteinaza matriksa metastatskih (ispitivana skupina) i nemetastatskih (kontrolna skupina) papilarnih karcinoma štitnjače.
2. Usporediti razinu ekspresije MMP-a i TIMP-a između metastatskih i nemetastatskih papilarnih karcinoma štitnjače.
3. Utvrditi obrazac metastaziranja po regijama vrata kod bolesnika s metastatskim papilarnim karcinomom štitnjače (okultne, centralne, lateralne i *skip* metastaze).
4. Usporediti razinu ekspresije MMP-a i TIMP-a u metastatskim papilarnim karcinomima štitnjače u odnosu na obrazac metastaziranja.
5. Usporediti kliničke značajke bolesnika (dob, spol, veličina tumora, stadij bolesti) s ekspresijom MMP-a i TIMP-a.

## 4. Ispitanici i metode

### 4.1. Ispitanici

Uzorci papilarnog karcinoma štitnjače i metastatskog papilarnog karcinoma štitnjače arhivski su materijal Kliničkog zavoda za patologiju, KBC Zagreb, dobiven od bolesnika koji su operirani na Klinici za bolesti uha, nosa i grla i kirurgiju glave i vrata, KBC Zagreb. Sve bolesnike operirao je isti operater. Svim bolesnicima je prijeoperacijski učinjen ultrazvučni pregled vrata (UZV) i citološka punkcija te je postavljena sumnja na papilarni karcinom ili metastatski papilarni karcinom štitnjače. Ukupno su analizirani uzorci 159 bolesnika. Kod svih je bolesnika učinjena totalna tireoidektomija, dok je kod 102 bolesnika učinjena selektivna disekcija vrata, bilo da se radilo o centralnoj (regija VI.) ili lateralnoj (regije II.-V.) regiji. Ispitanici su podijeljeni u četiri skupine. Prva skupina je kontrolna skupina s 57 bolesnika s nemetastazirajućim papilarnim karcinomom štitnjače. Druga skupina je ispitivana skupina s 42 bolesnika koji imaju metastaze u regiju VI. Radi bolje preglednosti ova skupina bolesnika u tablicama i slikama u nastavku teksta spominje se kao „Regija VI“. Treća skupina je ispitivana skupina s 46 bolesnika s metastazama u regiju VI. i lateralne regije vrata (II.-V.). Radi bolje preglednosti ova skupina bolesnika u tablicama i slikama u nastavku teksta spominje se pod imenom „Lateralna“. Također se u nastavku teksta u rezultatima i raspravi spominju bolesnici s lateralnim metastazama, jer se podrazumijeva, osim ako se ne radi o *skip* metastazama, da ti bolesnici imaju i metastaze u regiju VI. Četvrta skupina je ispitivana skupina s 14 bolesnika koji imaju *skip* metastaze u lateralnu regiju vrata (II.-V.), definirane odsutnošću metastaza u regiji VI. Radi bolje preglednosti ova skupina bolesnika u tablicama i slikama u nastavku teksta spominje se pod imenom „*Skip*“.

Od kliničkih podataka prikupljeni su podatci o spolu i dobi u trenutku postavljanja dijagnoze, a od patohistoloških podataka podtip tumora (klasična varijanta, folikularni podtip, *tall cell* podtip, solidni podtip, onkocitni podtip, Warthinu slični podtip, *clear cell* podtip, difuzno sklerozirajući), multicentričnost tumora, veličina tumora (T), zahvaćenost limfnih čvorova vrata (N) i klinički stadij bolesti izražen prema TNM klasifikaciji koja se rabila u trenutku pisanja ove disertacije (143). U tablicama i slikama u dijelu u kojem se analizira multicentričnost papilarnog karcinoma unutar štitnjače pojam „intra“ označava multicentričnost tumora unutar štitnjače, dok pojam „kontra“ označava multicentričnost tumora u kontralateralnom režnju u odnosu na režanj u kojem se nalazi primarni tumor.



## **4.2. Obrada uzoraka i priprema tkiva za svjetlosnu mikroskopsku analizu**

Operacijom dobiveni uzorci papilarnog karcinoma obrađeni su standardnom histološkom metodom koja uključuje 24-satnu fiksaciju u 10%-tnom puferiranom formalinu te dehidraciju u etanolu rastućih koncentracija (70%, 80%, 96% i 100%). Tkivo je potom bilo provedeno kroz ksilol, prožeto u tekućem parafinu na temperaturi od +60 °C, nakon čega je uklopljeno u parafinske blokove. Tako uklopljeno tkivo bilo je ohlađeno na +4 °C te rezano na kliznom mikrotomu na rezove debljine 4-5 µm. Ovi rezovi nakon deparafiniranja u ksilolu i dehidracije u padajućem nizu koncentracije etanola (100%, 96%, 80% i 70%) bili su obojani histokemijskom tehnikom na hemalaun-eozin (HE) za svjetlosno mikroskopsku analizu. Na hemalaun-eozinskim (HE) preparatima ponovno je procijenjena morfološka građa tumorskog tkiva te se potvrdio papilarni karcinom. Prema smjernicama SZO odredila se histološka varijanta tumora. Potom se odabrao reprezentativni parafinski blok tumorskog tkiva i okolnog netumorskog tkiva štitnjače za rezanje za daljnja imunohistokemijska bojenja.

## **4.3. Imunohistokemijsko bojanje preparata monoklonskim protutijelima**

Parafinski rezovi tumorskog tkiva i okolnog netumorskog tkiva štitnjače debljine 4-5 µm deparafinizirani su ksilolom, potom dehidrirani u graduiranom alkoholu (100%, 96%, 70%) te obojani standardnom imunohistokemijskom metodom u uređaju za automatsko bojenje (Autostainer, DAKO, Danska). Demaskiranje antigena (*antigen retrieval*) napravljeno je u PT Link-u na 97 °C kroz 20 minuta. Kako bi se spriječila endogena peroksidazna aktivnost, rezovi su inkubirani 10 minuta 0,3%-tnom vodikovom peroksidazom. Uzorci su bili inkubirani jedan sat s primarnim monoklonskim protutijelima na sobnoj temperaturi i potom inkubirani s mišjim ili zečjim linkerom kroz 15 minuta. Nakon toga se dodalo sekundarno protutijelo EnVision™ FLEX (K8000, DAKO, Danska) i inkubiralo na sobnoj temperaturi 30 minuta. Reakcija antigen-antitijelo vizualizirana je s 3,3-diaminobenzidin tetrakloridom (DAB) kroz 10 minuta. Suvišak DAB-a ispirao se destiliranom vodom. Tkivo je kontrastirano hematoksilinom. Uz svako bojenje izrađuje se pozitivna kontrola prema preporuci proizvođača. Negativne kontrole su bile isto tkivo izostavljajući pozitivnu kontrolu.

Pozitivnom reakcijom se smatralo obojenje citoplazmi tumorskih stanica smeđom bojom.

Svi uzorci su analizirani pomoću svjetlosnog mikroskopa. Za imunohistokemijsko bojenje rabila su se monoklonska protutijela (tablica 3.).

**Tablica 3. Tablični prikaz korištenih protutijela i linkera u imunohistokemijskom bojenju**

<b>Protutijelo</b>	<b>Klon</b>	<b>Razrjeđenje</b>	<b>Linker</b>	<b>Pozitivna kontrola</b>	<b>Proizvođač</b>
<b>Anti-MMP-1</b>	EP1247Y	1:50	Zečji	Pločasti karcinom cerviksa	Abcam
<b>Anti-MMP-2</b>	17B11	1:75	Zečji	Ulcerativni kolitis, debelo crijevo	Abcam
<b>Anti-MMP-9</b>	15W2	1:80	Mišji	Jetra	Leica
<b>Anti-TIMP-1</b>	VT7	1:100	Mišji	Adenokarcinom kolona	DAKO
<b>Anti-TIMP-2</b>	46E5	1:100	Mišji	Placenta	Leica

#### **4.4. Analiza imunohistokemijskih preparata**

Imunopozitivitet je procijenjen svjetlosnim mikroskopom tehnikom semikvantitativne analize. Procjena imunopozitiviteta u citoplazmama temeljila se na postotku pozitivnih stanica (0=0%, +1=1-33%, +2=34-66%, +3=67-100%) i intenzitetu bojenja (0=bez imunoreakcije, +1=blaga imunoreakcija, +2=umjerena imunoreakcija, +3=snažna imunoreakcija). Bodovano je tumorsko tkivo i okolno netumorsko tkivo. Sve preparate pregledala su dva iskusna nezavisna patologa.

#### **4.5. Statistička obrada podataka**

Podaci su prikazani tablično i grafički. Kategorijske i nominalne vrijednosti su prikazane kroz odgovarajuće frekvencije i udjele, dok su kvantitativne vrijednosti prikazane kroz medijane i interkvartilne raspone. Kolmogorov-Smirnovljevim testom analizirana je raspodjela kvantitativnih podataka te su se shodno dobivenim podacima primijenili odgovarajući neparametrijski testovi. Usporedbe između kvantitativnih vrijednosti načinjene su Mann-Whitneyjevim U testom u slučajevima kada su se uspoređivale razlike između dviju skupina,

dok su razlike između više od dviju skupina analizirane Kruskal-Wallisovim testom. Razlike u kategorijskim varijablama analizirane su  $\chi^2$  testom. Povezanost pojedinih kliničkih parametara analizirana je Spearmanovim koeficijentima korelacije. Sve vrijednosti p manje od 0,05 smatrane su statistički značajnima. U analizi se primijenila statistička potpora IBM SPSS Statistics, verzija 21.0 ([www.spss.com](http://www.spss.com)).

## 5. Rezultati

### 5.1. Analiza kliničkih i patohistoloških parametara

Ukupan broj bolesnika je 159 od čega 125 žena (78,6%) i 34 muškarca (21,3%) u omjeru 3,6 prema 1. Srednja dob bolesnika bila je 44,8 (raspon 6-76) godina.

U analizi rezultata uspoređene su kliničke i patohistološke značajke u odnosu na obrazac metastaziranja (tablice 4. i 5.). Značajne razlike zabilježene su u T i N statusima te kliničkom stadiju (učestaliji veći T, N i ukupni klinički stadij u lateralnoj i *skip* skupini). Zastupljenost „intra“ i „kontra“ lokalizacija u analizi multicentričnosti značajno je veća u tumorima s prisutnim metastazama nego u onih bez metastaza. Okultne metastaze su bile prisutne isključivo u regiji VI. Također su analizirane kliničke i patološke značajke u odnosu na prisutnost metastaza kao binarne varijable (postoje/ne postoje) (tablice 6. i 7.). Značajne razlike bile su zabilježene u svim promatranim vrijednostima.

**Tablica 4. Usporedba promatranih kliničkih parametara u odnosu na obrazac metastaziranja i prisutnost metastaza**

		Skupina							
		Lateralna N=46		Regija VI N=42		Skip N=14		Nemetastazirajući N=57	
		n	%	n	%	n	%	n	%
<b>T**</b>	1a	3	6,5	12	28,6	1	7,1	19	33,3
	1b	4	8,7	10	23,8	0	0	15	26,3
	2	6	13,0	7	16,7	3	21,4	5	8,8
	3	31	67,4	13	31,0	10	71,4	18	31,6
	4a	2	4,3	0	0	0	0	0	0
<b>N**</b>	1a	0	0	42	100	0	0	0	0
	1b	46	100,0	0	0	14	100,0	0	0
<b>Stadij**</b>	1	29	63,0	22	52,4	4	28,6	41	71,9
	2	0	0	0	0	0	0	4	7,0
	3	0	0	20	47,6	0	0	12	21,1
	4a	17	37,0	0	0	10	71,4	0	0
<b>Spol</b>	Muški	14	31,1	9	21,4	4	28,6	7	12,3
	Ženski	31	68,9	33	78,6	10	71,4	50	87,7
<b>Intra*</b>	Ne	10	21,7	15	35,7	5	35,7	33	57,9
	Da	36	78,3	27	64,3	9	64,3	24	42,1
<b>Kontra*</b>	Ne	17	37,0	19	45,2	7	50,0	37	64,9
	Da	29	63,0	23	54,8	7	50,0	20	35,1
<b>Tip*</b>	Klasična varijanta	34	73,9	38	90,5	12	85,7	36	63,2
	Folikularni podtip	3	6,5	2	4,8	1	7,1	14	24,6
	Visokostanični podtip	0	0	1	2,4	0	0	2	3,5
	Solidni podtip	2	4,3	1	2,4	1	7,1	1	1,8
	Onkocitni podtip	0	0	0	0	0	0	2	3,5
	Warthinu sličan podtip	1	2,2	0	0	0	0	1	1,8
	Svijetlostanični podtip	0	0	0	0	0	0	1	1,8
	Difuzno sklerozirajući podtip	6	13,0	0	0	0	0	0	0
<b>Okultne metastaze**</b>	Ne	46	100,0	26	61,9	14	100,0	57	100,0
	Da	0	0	16	38,1	0	0	0	0

Tablica 4. prikazuje obrazac metastaziranja po regijama vrata kod bolesnika s metastatskim papilarnim karcinomom štitnjače (regija VI., lateralne te *skip* metastaze) u odnosu na ostale kliničke varijable. \* $\chi^2$  test,  $p < 0,05$ ; \*\* $\chi^2$  test,  $p < 0,001$ .

**Tablica 5. Rezultati  $\chi^2$  testa iz Tablice 4.**

Skupina	T	N	Stadij	Spol	Intra	Kontra	Tip	Okultne metastaze
<b>X2 test</b>	36,371	94,009	85,014	5,745	14,462	8,576	37,388	49,558
<b>df</b>	12	2	9	3	3	3	21	3
<b>p</b>	<0,001	<0,001	<0,001	0,125	0,002	0,035	0,015	<0,001

**Tablica 6. Usporedba promatranih kliničkih parametara u odnosu na prisutnost metastaza**

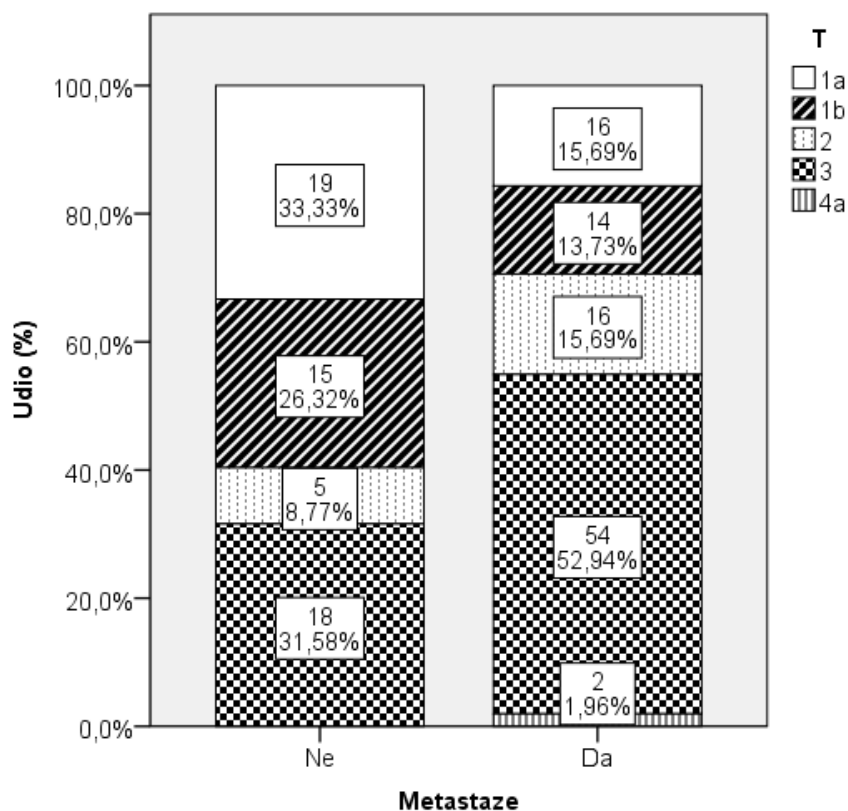
		Metastaze			
		Ne		Da	
		n	%	n	%
<b>T*</b>	1a	19	33,3	16	15,7
	1b	15	26,3	14	13,7
	2	5	8,8	16	15,7
	3	18	31,6	54	52,9
	4a	0	0	2	2,0
<b>N</b>	1a			40	39,2
	1b			62	60,8
<b>Stadij**</b>	1	41	71,9	53	52,0
	2	4	7,0	0	0
	3	12	21,1	20	19,6
	4a	0	0	29	28,4
<b>Spol*</b>	Muški	7	12,3	27	26,7
	Ženski	50	87,7	74	73,3
<b>Intra**</b>	Ne	33	57,9	30	29,4
	Da	24	42,1	72	70,6
<b>Kontra*</b>	Ne	37	64,9	43	42,2
	Da	20	35,1	59	57,8
<b>Tip*</b>	Klasična varijanta	36	63,2	84	82,4
	Folikularni podtip	14	24,6	6	5,9
	Visokostanični podtip	2	3,5	1	1,0
	Solidni podtip	1	1,8	4	3,9
	Onkocitni podtip	2	3,5	0	0
	Warthinu sličan podtip	1	1,8	1	1,0
	Svijetlostanični podtip	1	1,8	0	0
	Difuzno sklerozirajući podtip	0	0	6	5,9
<b>Okultne metastaze*</b>	Ne	57	100,0	86	84,3
	Da	0	0	16	15,7

Tablica 6. nastavlja se na rezultate prikazane u tablici 4. te prikazuje usporedbu promatranih kliničkih parametara u odnosu na prisutnost metastaza kao binarne varijable (postoje/ne postoje). \* $\chi^2$  test,  $p < 0,05$ ; \*\* $\chi^2$  test,  $p < 0,001$ .

**Tablica 7. Rezultati  $\chi^2$  testa iz Tablice 6.**

Metastaze	T	Stadij	Spol	Intra	Kontra	Tip	Okultne metastaze
<b>X2 test</b>	14,477	25,868	4,506	12,400	7,574	22,608	9,942
<b>df</b>	4	3	1	1	1	7	1
<b>p</b>	0,006	<0,001	0,034	<0,001	0,006	0,002	0,002

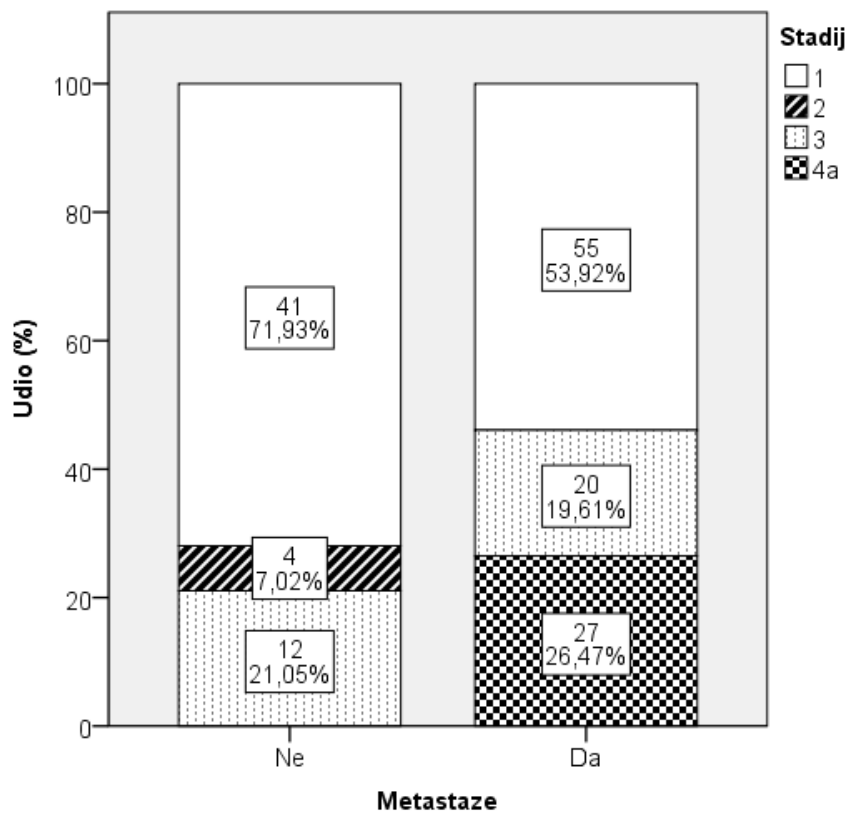
Analizom veličine tumora u odnosu na prisutnost metastaza zabilježen je značajno veći broj bolesnika s veličinom tumora T3 kod metastatskog papilarnog karcinoma u odnosu na nemetastatski papilarni karcinom. Ostali T stadiji bili su približno jednako raspodijeljeni u obje promatrane skupine (slika 17.).



**Slika 17. Usporedba veličine tumora (T) u odnosu na prisutnost metastaza:  $\chi^2$  test,  $p=0,006$ .**

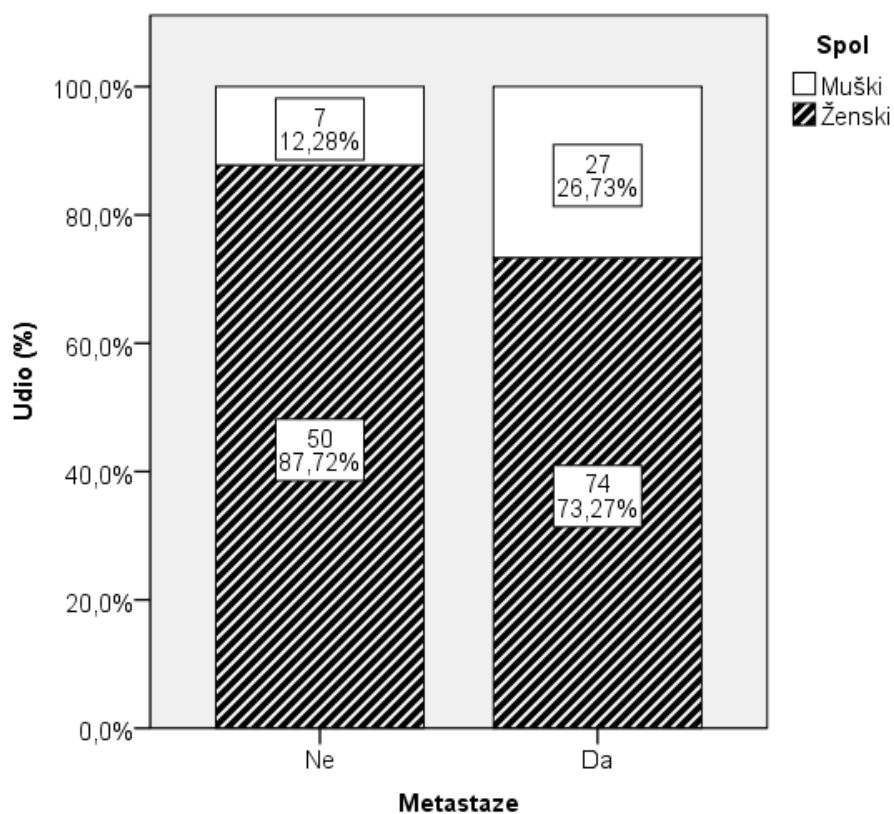


Analizom kliničkog stadija u odnosu na prisutnost metastaza zabilježen je značajno veći broj bolesnika u stadiju 1 kod nemetastatskog papilarnog karcinoma u odnosu na metastatski papilarni karcinom. U skupini nemetastazirajućeg papilarnog karcinoma štitnjače nije bilo bolesnika u stadiju 4a (slika 18.).



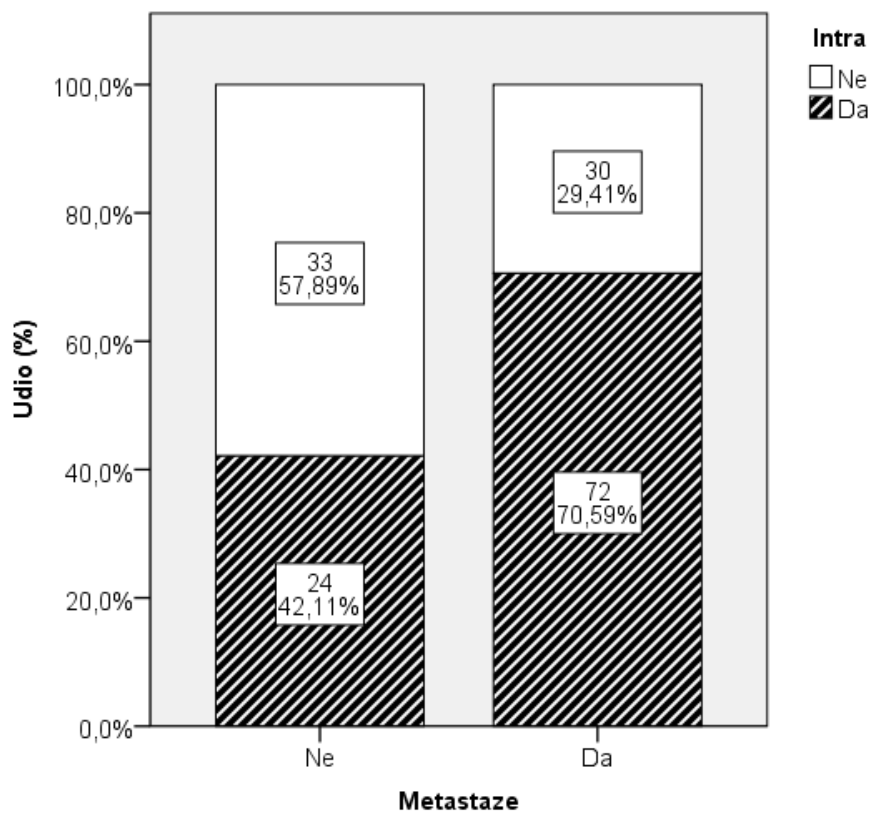
Slika 18. Usporedba kliničkog stadija u odnosu na prisutnost metastaza:  $\chi^2$  test,  $p < 0,001$ .

Analizom spolne raspodjele u odnosu na prisutnost metastaza značajno je više muškaraca u skupini metastatskog papilarnog karcinoma štitnjače u odnosu na nemetastatsku skupinu (slika 19.).

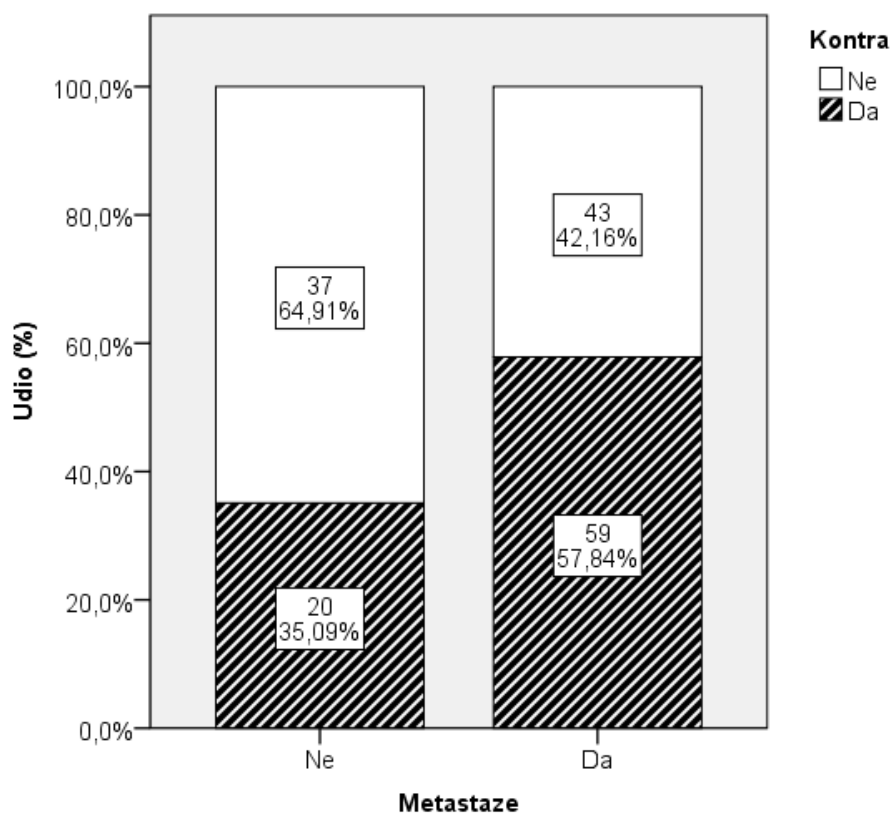


**Slika 19. Usporedba spolne raspodjele u odnosu na prisutnost metastaza:  $\chi^2$  test,  $p=0,034$ .**

Analizom intratireoidne i kontralateralne multicentričnosti tumora unutar štitnjače zabilježen je značajno veći broj bolesnika s intratireoidnom i kontralateralnom multicentričnošću karcinoma kod bolesnika s metastazama (slike 20. i 21.).

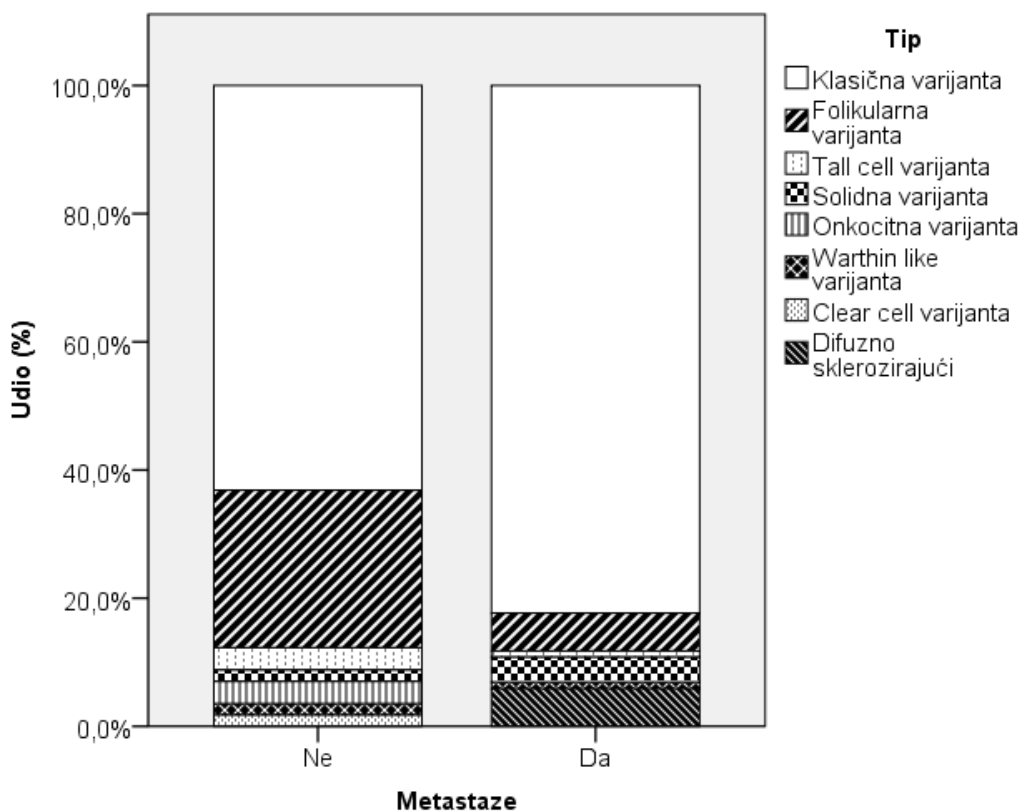


**Slika 20. Usporedba intra lokalizacije u odnosu na prisutnost metastaza:  $\chi^2$  test,  $p < 0,001$ .**



**Slika 21. Usporedba kontra lokalizacije u odnosu na prisutnost metastaza:  $\chi^2$  test,  $p=0,006$ .**

Analizom podtipova papilarnog karcinoma štitnjače zabilježen je značajno veći broj klasične varijante papilarnog karcinoma štitnjače u metastatskoj skupini, dok u nemetastatskoj skupini nije bilo difuzno sklerozirajuće varijante. Značajno je veći broj bolesnika s folikularnim podtipom karcinoma kod bolesnika s nemetastatskim karcinomom (slika 22.).



Slika 22. Usporedba tipa tumora u odnosu na prisutnost metastaza:  $\chi^2$  test,  $p=0,002$ .

Analizom kontinuiranih kliničkih i patohistoloških varijabla između metastatskih (ispitivana skupina) i nemetastatskih (kontrolna skupina) papilarnih karcinoma štitnjače zabilježene su značajne razlike između ispitivanih regija u medijanu broja limfnih čvorova, veličine tumora i dobi u godinama. Lateralna regija imala je najveće vrijednosti medijana limfnih čvorova i veličine tumora, dok su ispitanici iz te skupine bili značajno mlađi od ostalih skupina (tablica 8.).

**Tablica 8. Usporedba kontinuiranih kliničkih i patohistoloških varijabli između metastatskih i nemetastatskih papilarnih karcinoma štitnjače**

	Skupina	n	Aritmetička sredina	SD	Minimum	Maximum	Percentil		
							25.	Medijan	75.
<b>Broj limfnih čvorova</b>	Lateralna	46	14,13	10,01	3,00	44,00	6,75	11,00	20,00
	Regija VI	41	2,56	2,01	1,00	11,00	1,00	2,00	3,00
	<i>Skip</i>	14	4,29	3,71	1,00	15,00	2,00	3,00	6,25
	Nemetastazirajući	0	.	.	.	.	.	.	.
<b>Veličina (cm)</b>	Lateralna	46	2,52	1,83	0,40	7,60	1,18	2,00	3,63
	Regija VI	42	1,63	1,28	0,10	7,00	0,85	1,35	2,05
	<i>Skip</i>	14	1,54	0,93	0,60	3,50	1,00	1,10	2,50
	Nemetastazirajući	57	1,34	1,35	0,10	9,00	0,60	1,00	1,50
<b>Dob (godine)</b>	Lateralna	46	35,37	17,03	6,00	74,00	20,00	34,00	49,25
	Regija VI	42	41,98	12,47	15,00	63,00	32,75	43,00	52,50
	<i>Skip</i>	14	50,29	17,54	15,00	70,00	32,50	53,50	66,25
	Nemetastazirajući	57	51,14	13,66	15,00	79,00	43,00	52,00	61,00

	Kruskal-Wallis	df	p
<b>Broj limfnih čvorova</b>	59,676	2	<0,001
<b>Veličina (cm)</b>	19,743	3	<0,001
<b>Dob (godine)</b>	25,65	3	<0,001

Tablica 8. prikazuje usporedbu kontinuiranih kliničkih varijabla između metastatskih (ispitivane skupine) i nemetastatskih (kontrolna skupina) papilarnih karcinoma štitnjače.

## 5.2. Imunohistokemijska analiza MMP-a i TIMP-a u papilarnom karcinomu štitnjače

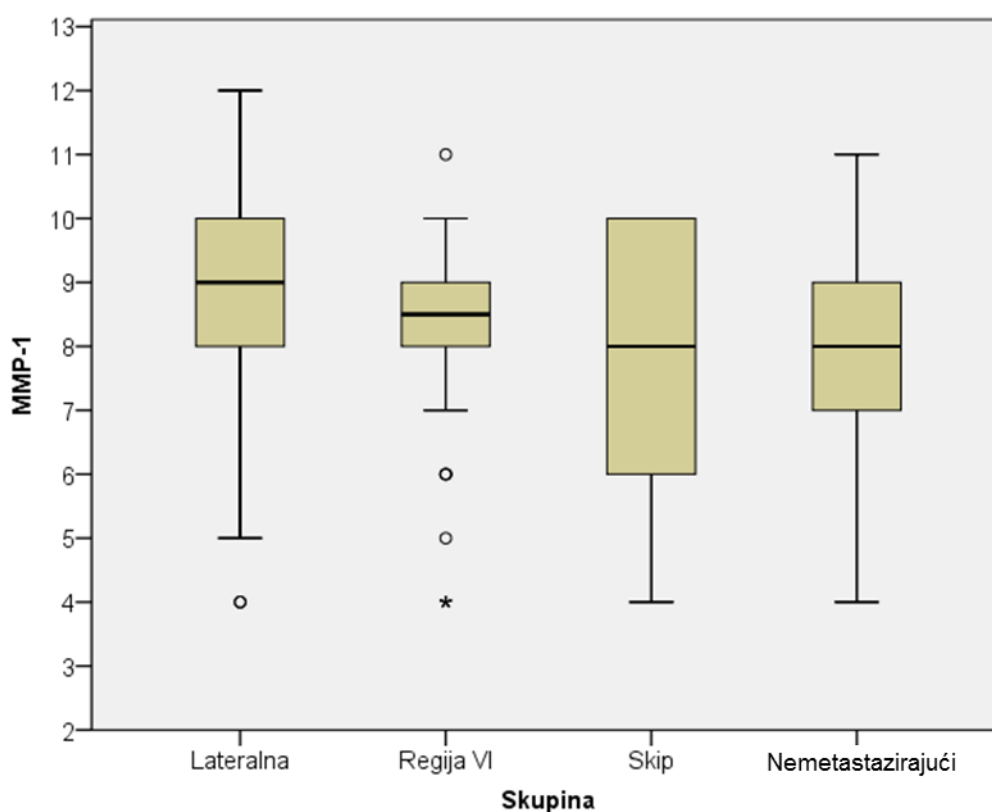
Analizom razine ekspresije MMP-a i TIMP-a u metastatskih (ispitivane skupine) i nemetastatskih (kontrolna skupina) papilarnih karcinoma štitnjače zabilježene su značajne razlike u razini ekspresije MMP-1 te TIMP-1, gdje su najviše vrijednosti ekspresije dobivene u lateralnoj regiji. Razine ekspresije MMP-2, MMP-9 i TIMP-2 statistički se nisu znatno razlikovale među opserviranim skupinama. (tablica 9.). Razine ekspresija pojedinih metaloproteinaza matriksa prikazane su na slikama 23.-27., a ogledni imunohistokemijski preparati na slikama 30.-34.

**Tablica 9. Ekspresija MMP-a i TIMP-a metastatskih (ispitivane skupine) i nemetastatskih (kontrolna skupina) papilarnih karcinoma štitnjače**

	Skupina	n	Aritmetička sredina	SD	Minimum	Maximum	Percentil		
							25.	Medijan	75.
<b>MMP-1</b>	Lateralna	46	8,72	1,91	4,00	12,00	8,00	9,00	10,00
	Regija VI	42	8,10	1,85	4,00	11,00	7,75	8,50	9,00
	<i>Skip</i>	14	7,86	2,07	4,00	10,00	6,00	8,00	10,00
	Nemetastazirajući	57	7,74	1,78	0,00	11,00	7,00	8,00	9,00
<b>MMP-9</b>	Lateralna	46	8,37	1,92	4,00	12,00	7,00	9,00	10,00
	Regija VI	42	8,05	1,59	4,00	11,00	7,00	8,00	9,00
	<i>Skip</i>	14	8,71	1,14	6,00	10,00	8,00	9,00	9,25
	Nemetastazirajući	57	8,68	1,84	4,00	12,00	8,00	9,00	10,00
<b>MMP-2</b>	Lateralna	46	4,80	2,26	0,00	9,00	3,00	5,00	6,00
	Regija VI	42	4,67	2,03	0,00	8,00	3,00	5,00	6,00
	<i>Skip</i>	14	4,57	2,79	0,00	9,00	2,00	5,00	6,25
	Nemetastazirajući	57	5,02	2,59	0,00	9,00	4,00	6,00	7,00
<b>TIMP-1</b>	Lateralna	46	10,43	1,42	5,00	12,00	10,00	11,00	11,00
	Regija VI	42	10,07	1,45	5,00	12,00	9,00	10,00	11,00
	<i>Skip</i>	14	9,79	1,85	6,00	12,00	9,00	10,00	11,00
	Nemetastazirajući	57	8,25	2,56	0,00	12,00	7,00	8,00	10,50
<b>TIMP-2</b>	Lateralna	46	6,57	2,21	2,00	10,00	5,00	7,00	8,00
	Regija VI	42	5,67	2,26	0,00	10,00	4,00	5,00	7,25
	<i>Skip</i>	14	5,36	2,59	2,00	10,00	3,50	5,00	7,25
	Nemetastazirajući	57	5,72	1,80	2,00	9,00	5,00	6,00	7,00

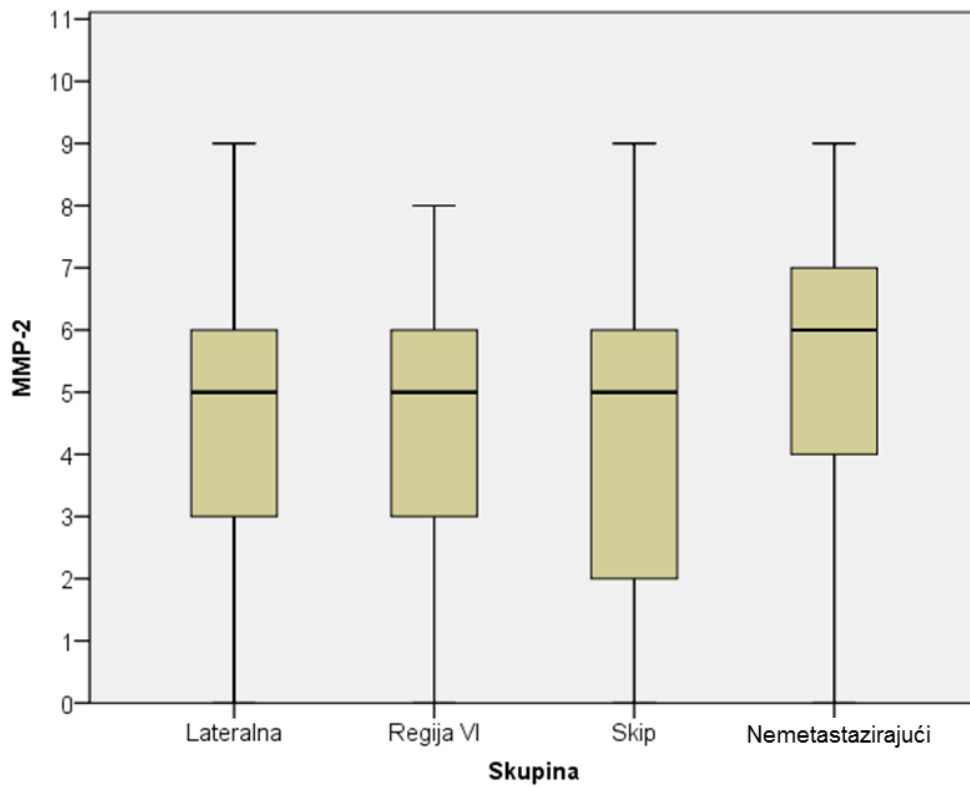
	Kruskal-Wallis	df	p
<b>MMP-1</b>	9,827	3	0,020
<b>MMP-9</b>	4,022	3	0,259
<b>MMP-2</b>	1,782	3	0,619
<b>TIMP-1</b>	29,105	3	<0,001
<b>TIMP-2</b>	7,162	3	0,067

Tablica 9. prikazuje razinu ekspresije MMP-a i TIMP-a metastatskih (ispitivane skupine) i nemetastatskih (kontrolna skupina) papilarnih karcinoma štitnjače.

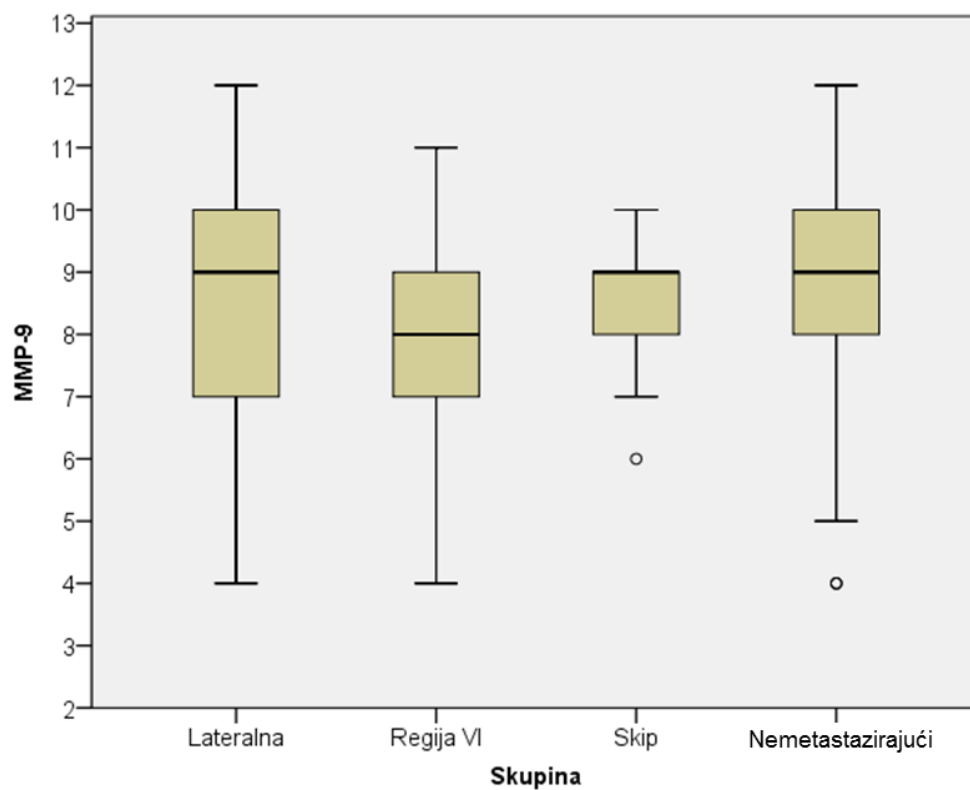


**Slika 23. Razina ekspresije MMP-1 u odnosu na obrazac metastaziranja.**

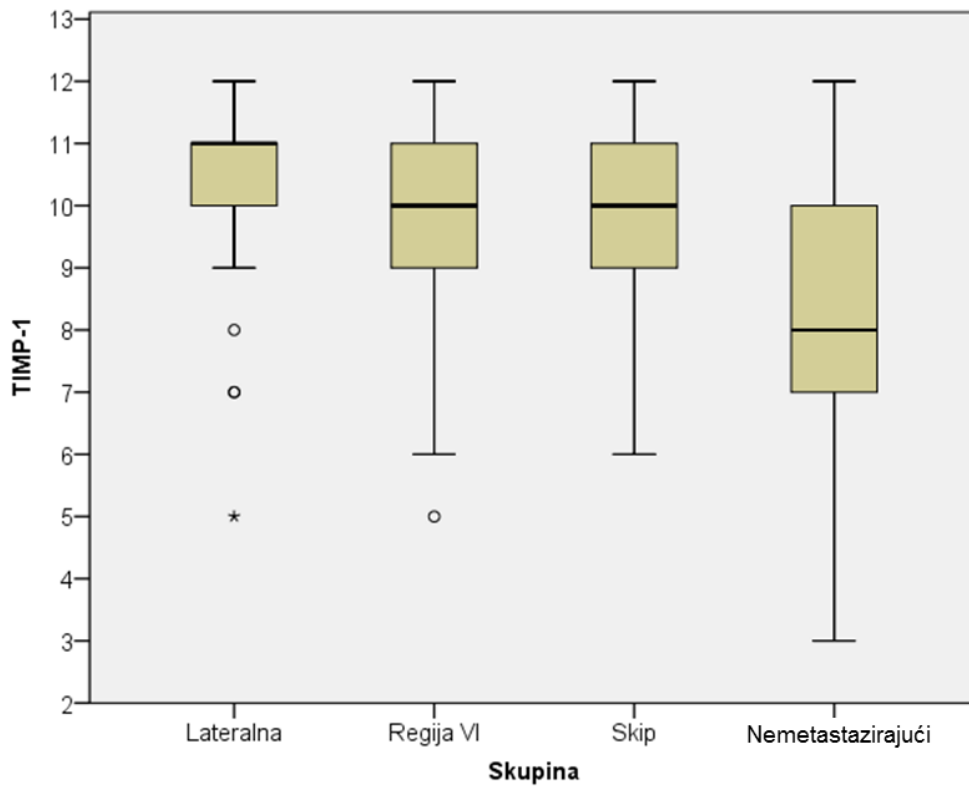




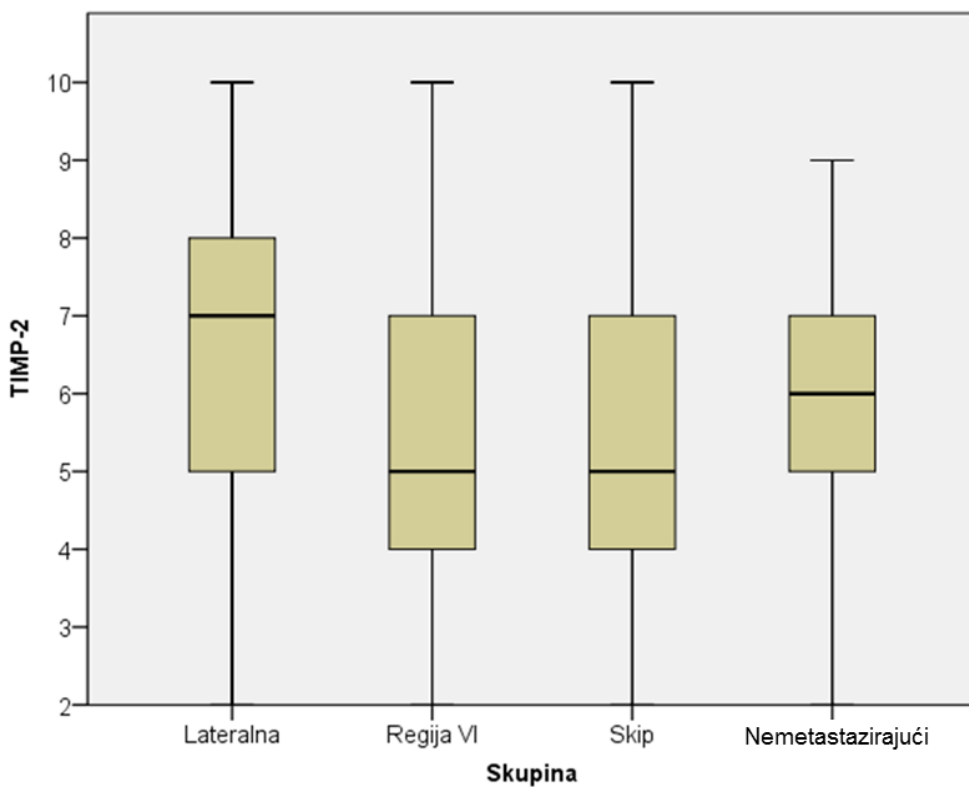
**Slika 24. Razina ekspresije MMP-2 u odnosu na obrazac metastaza.**



**Slika 25. Razina ekspresije MMP-9 u odnosu na obrazac metastaziranja.**



**Slika 26. Razina ekspresije TIMP-1 u odnosu na obrazac metastaziranja.**



**Slika 27. Razina ekspresije TIMP-2 u odnosu na obrazac metastaziranja.**

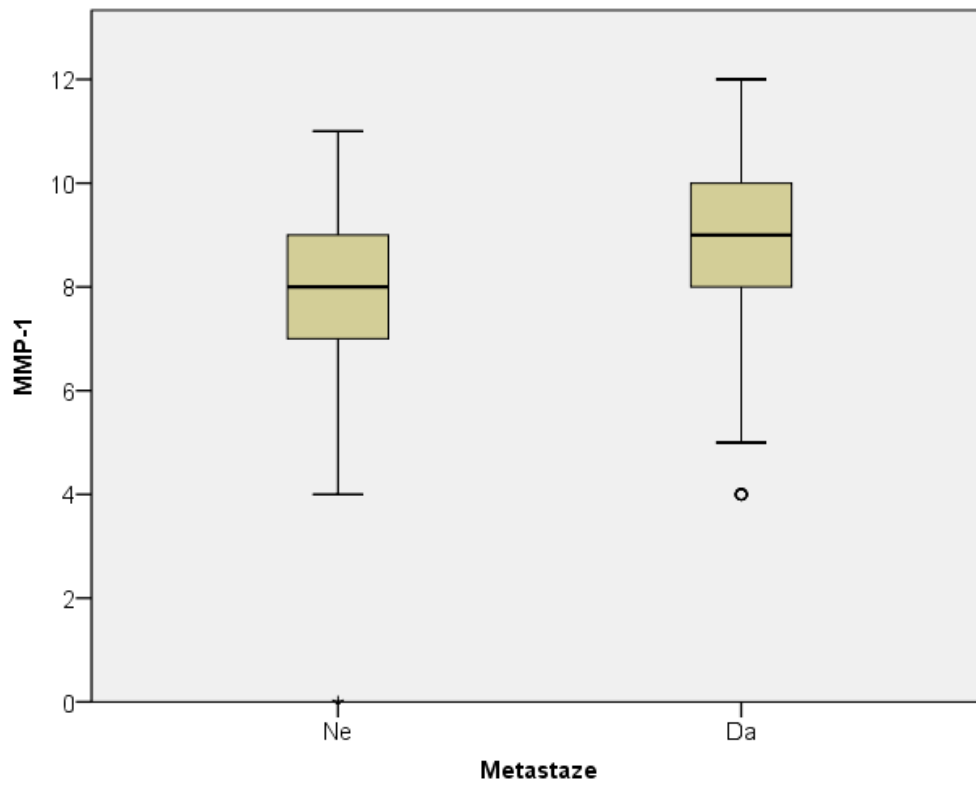
Analizom razine ekspresije MMP-a i TIMP-a u papilarnom karcinomu štitnjače bolesnika gledajući samo imaju li ili ne metastaze također se bilježe značajne razlike u ekspresiji MMP-1 i TIMP-1. Njihova ekspresija bila je veća u skupini koja je imala metastaze (tablica 10.). Ove značajne razlike dodatno su prikazane na slikama 28. i 29.

**Tablica 10. Razlika ekspresije MMP-a i TIMP-a metastatskih i nemetastatskih papilarnih karcinoma štitnjače**

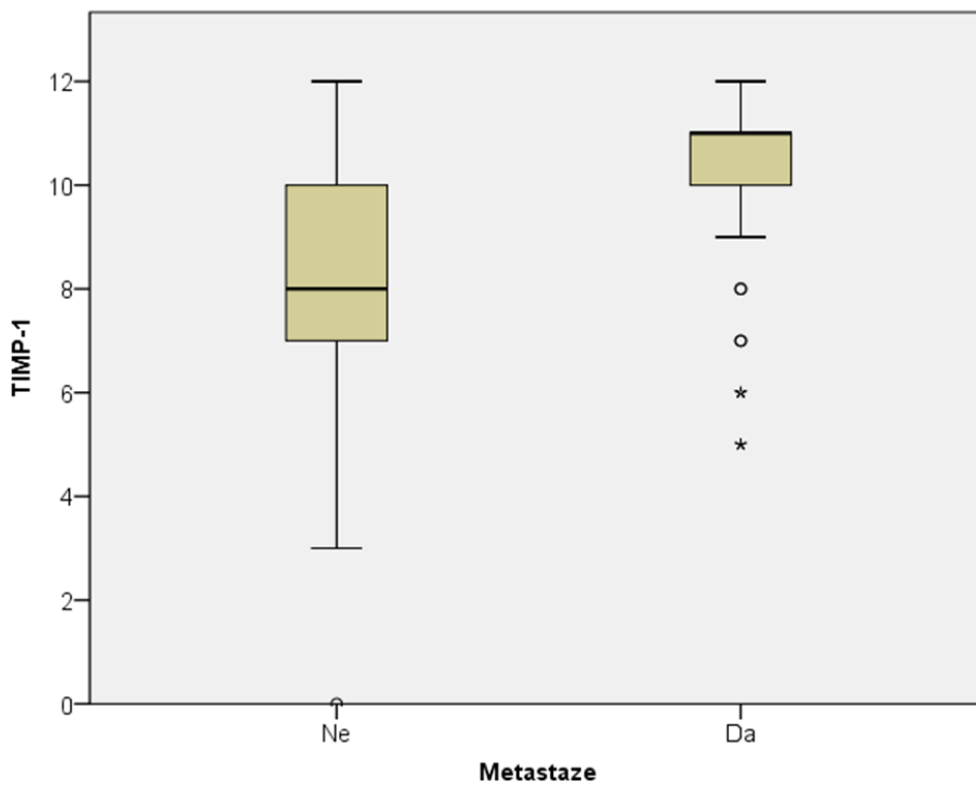
	Metastaze	n	Aritmetička sredina	SD	Minimum	Maximum	Percentil		
							25.	Medijan	75.
<b>MMP-1</b>	Ne	57	7,74	1,778	0	11	7,00	8,00	9,00
	Da	102	8,34	1,917	4	12	8,00	9,00	10,00
<b>MMP-9</b>	Ne	57	8,68	1,844	4	12	8,00	9,00	10,00
	Da	102	8,28	1,703	4	12	7,00	9,00	10,00
<b>MMP-2</b>	Ne	57	5,02	2,595	0	9	4,00	6,00	7,00
	Da	102	4,72	2,227	0	9	3,00	5,00	6,00
<b>TIMP-1</b>	Ne	57	8,25	2,558	0	12	7,00	8,00	10,50
	Da	102	10,20	1,503	5	12	10,00	11,00	11,00
<b>TIMP-2</b>	Ne	57	5,72	1,800	2	9	5,00	6,00	7,00
	Da	102	6,03	2,314	0	10	4,00	6,00	8,00

	Mann-Whitney U	Z	p
<b>MMP-1</b>	2222,000	-2,520	0,012
<b>MMP-9</b>	2525,500	-1,395	0,163
<b>MMP-2</b>	2551,000	-1,292	0,196
<b>TIMP-1</b>	1514,500	-5,128	<0,001
<b>TIMP-2</b>	2621,000	-1,038	0,299

Tablica 10. prikazuje razliku ekspresije MMP-a i TIMP-a metastatskih (ispitivana skupina) i nemetastatskih (kontrolna skupina) papilarnih karcinoma štitnjače.



**Slika 28. Razina ekspresije MMP-1 u odnosu na prisutnost metastaza.**



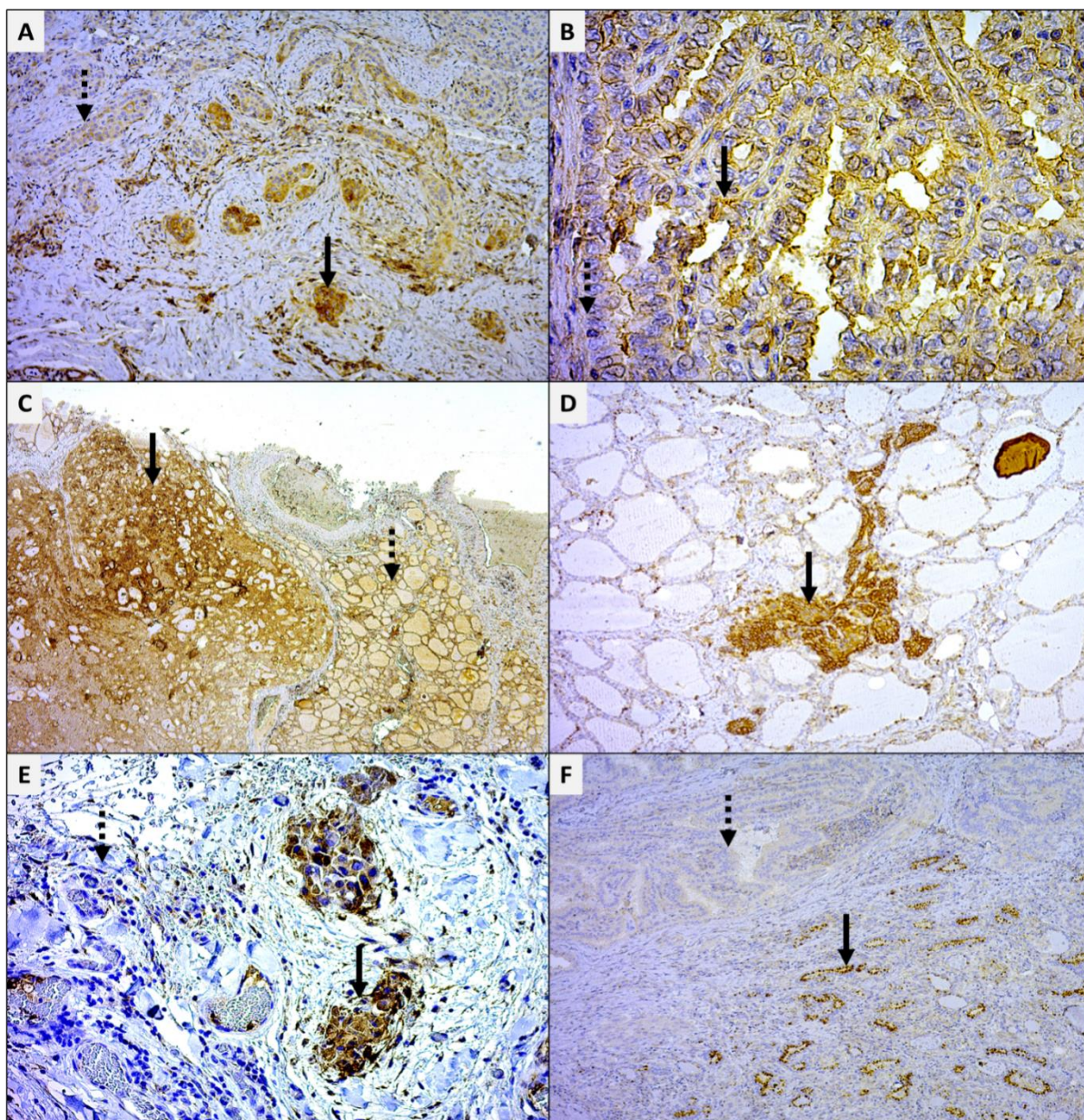
**Slika 29. Razina ekspresije TIMP-1 u odnosu na prisutnost metastaza.**

Analizom razine ekspresije MMP-a i TIMP-a u odnosu na kliničke i histopatološke značajke bolesnika zabilježene su značajne pozitivne korelacije MMP-1 sa stadijem bolesti ( $\rho=0,175$ ,  $p=0,028$ ) i brojem limfnih čvorova ( $\rho=0,216$ ,  $p=0,030$ ), TIMP-1 s brojem limfnih čvorova ( $\rho=0,274$ ,  $p=0,006$ ) i stadijem tumora ( $\rho=0,247$ ,  $p=0,002$ ) te TIMP-2 s veličinom tumora ( $\rho=0,183$ ,  $p=0,021$ ) i brojem limfnih čvorova ( $\rho=0,284$ ,  $p=0,004$ ). Iako su ove korelacije u domeni slabih korelacija (korelacijski koeficijenti ispod 0,300), one su statistički i klinički značajne (tablica 11.).

**Tablica 11. Usporedba kliničkih i patohistoloških značajki bolesnika (dob, spol, veličina tumora, stadij bolesti) s ekspresijom MMP-a i TIMP-a**

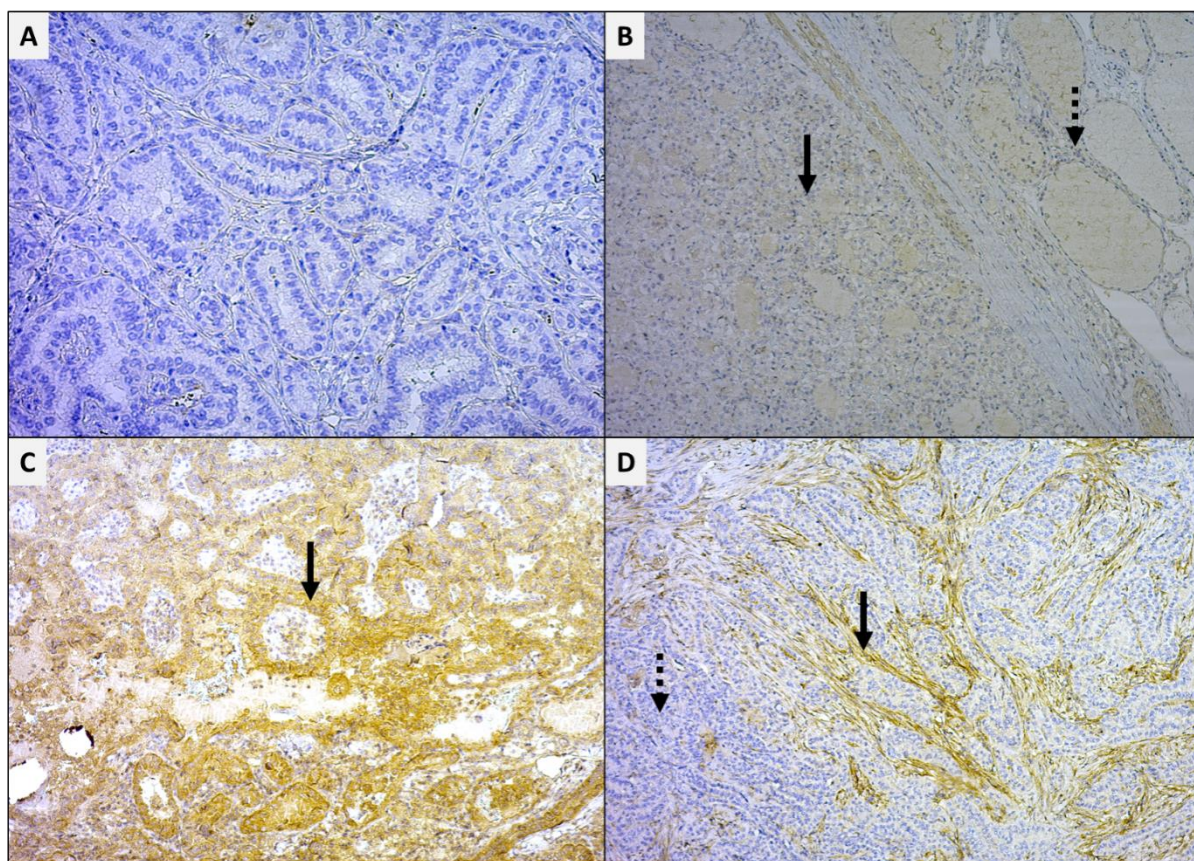
		MMP-1	MMP-9	MMP-2	TIMP-1	TIMP-2
<b>Dob (godine)</b>	Korelacijski koeficijent	-0,123	0,149	0,021	-0,035	-0,052
	p	0,122	0,061	0,794	0,664	0,511
	N	159	159	159	159	159
<b>Veličina (cm)</b>	Korelacijski koeficijent	0,139	0,078	-0,076	0,122	0,183
	p	0,080	0,327	0,341	0,125	0,021
	N	159	159	159	159	159
<b>Broj limfnih čvorova</b>	Korelacijski koeficijent	0,157	0,216	-0,105	0,274	0,284
	p	0,117	0,030	0,297	0,006	0,004
	N	101	101	101	101	101
<b>Spol</b>	Korelacijski koeficijent	-0,084	-0,050	0,042	-0,143	-0,145
	p	0,295	0,530	0,602	0,073	0,070
	N	158	158	158	158	158
<b>Stadij</b>	Korelacijski koeficijent	0,175	0,068	-0,042	0,247	0,111
	p	0,028	0,394	0,598	0,002	0,163
	N	159	159	159	159	159

Tablica 11. prikazuje usporedbu kliničkih značajki bolesnika (dob, spol, veličina tumora, stadij bolesti) s ekspresijom MMP-a i TIMP-a kao kontinuiranih varijabla.



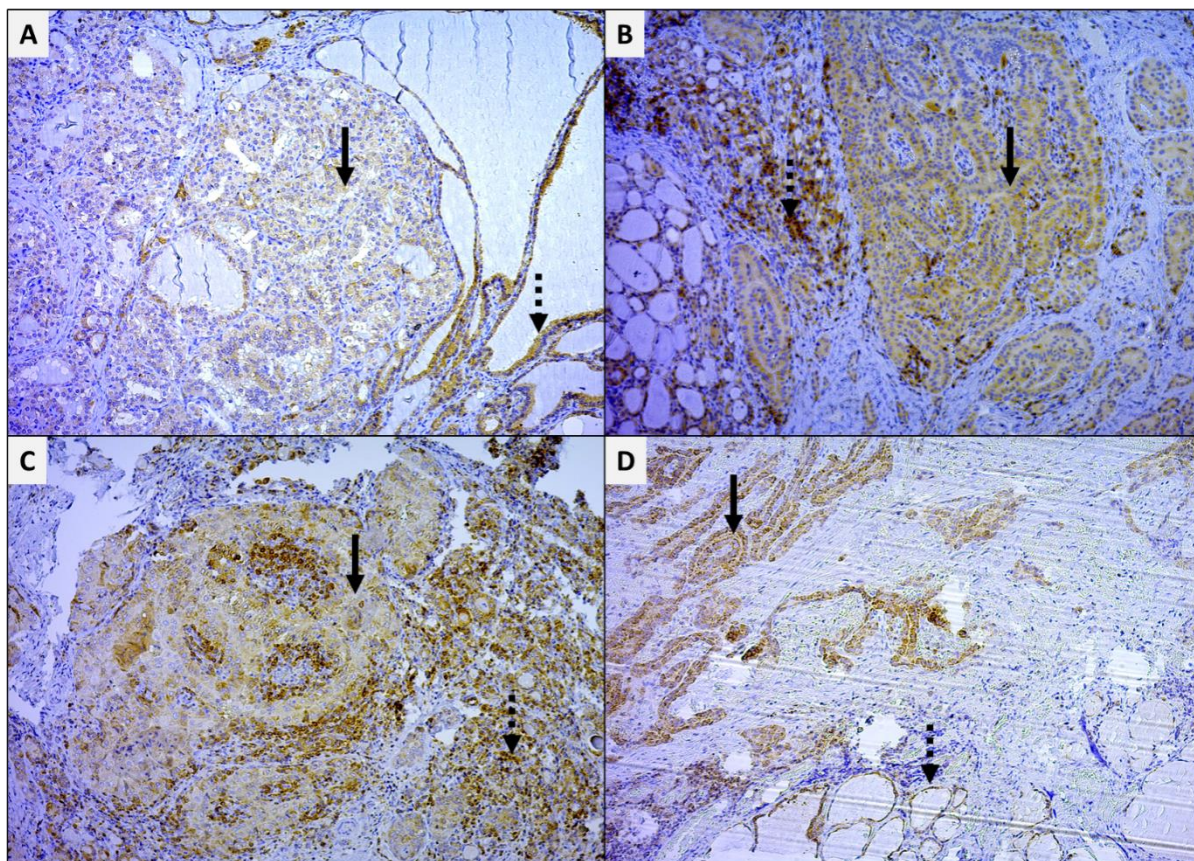
**Slika 30. Intenzitet ekspresije MMP-1.**

U tkivu štitnjače MMP-1 pokazuje različit intenzitet ekspresije. **A.** Intenzitet bojenja 3 u području invazivnih otoka (puna strelica) i intenzitet bojenja 1 pojedinih tumorskih stanica (isprekidana strelica), 10X. **B.** Intenzitet bojenja 2 pojedinih tumorskih stanica (puna strelica) i intenzitet bojenja 0 pojedinih tumorskih stanica, x40. **C.** Intenzitet bojenja 3 pojedinih tumorskih stanica (puna strelica) i intenzitet bojenja 2 stanica okolnih zdravih folikula štitnjače (isprekidana strelica), x2,5. **D.** Intenzitet bojenja 3 bronhijalnog tjelešca, x10. **E.** Intenzitet bojenja 3 u području invazivnih otoka (puna strelica) i intenzitet bojenja 0 okolnog tkiva štitnjače (isprekidana strelica), x20. **F.** Intenzitet bojenja 1 pojedinih tumorskih stanica (isprekidana strelica) i intenzitet bojenja 3 pojedinih tumorskih stanica (puna strelica), x10. DAB, pozadinsko obojenje hemalaun.



**Slika 31. Intenzitet ekspresije MMP-2.**

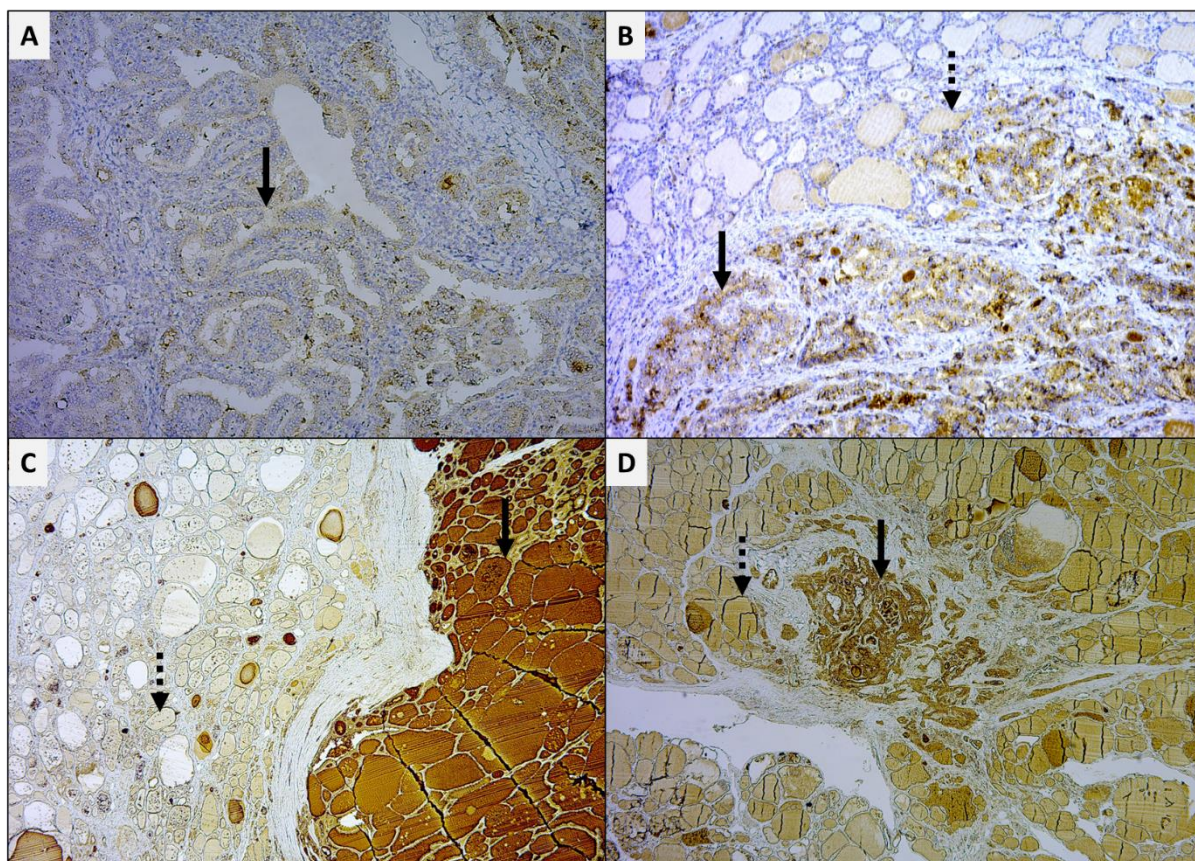
U tkivu štitnjače MMP-2 pokazuje različit intenzitet ekspresije. **A.** Intenzitet bojenja 0 pojedinih tumorskih stanica, x20. **B.** Intenzitet bojenja 1 pojedinih tumorskih stanica (puna strelica) i intenzitet bojenja 1 stanica okolnih zdravih folikula štitnjače (isprekidana strelica), x10. **C.** Intenzitet bojenja 2 pojedinih tumorskih stanica (puna strelica), x10. **D.** Intenzitet bojenja 3 u tumorskoj stromi (puna strelica) i intenzitet bojenja 0 pojedinih tumorskih stanica, x10. DAB, pozadinsko obojenje hemalaun.



**Slika 32. Intenzitet ekspresije MMP-9.**

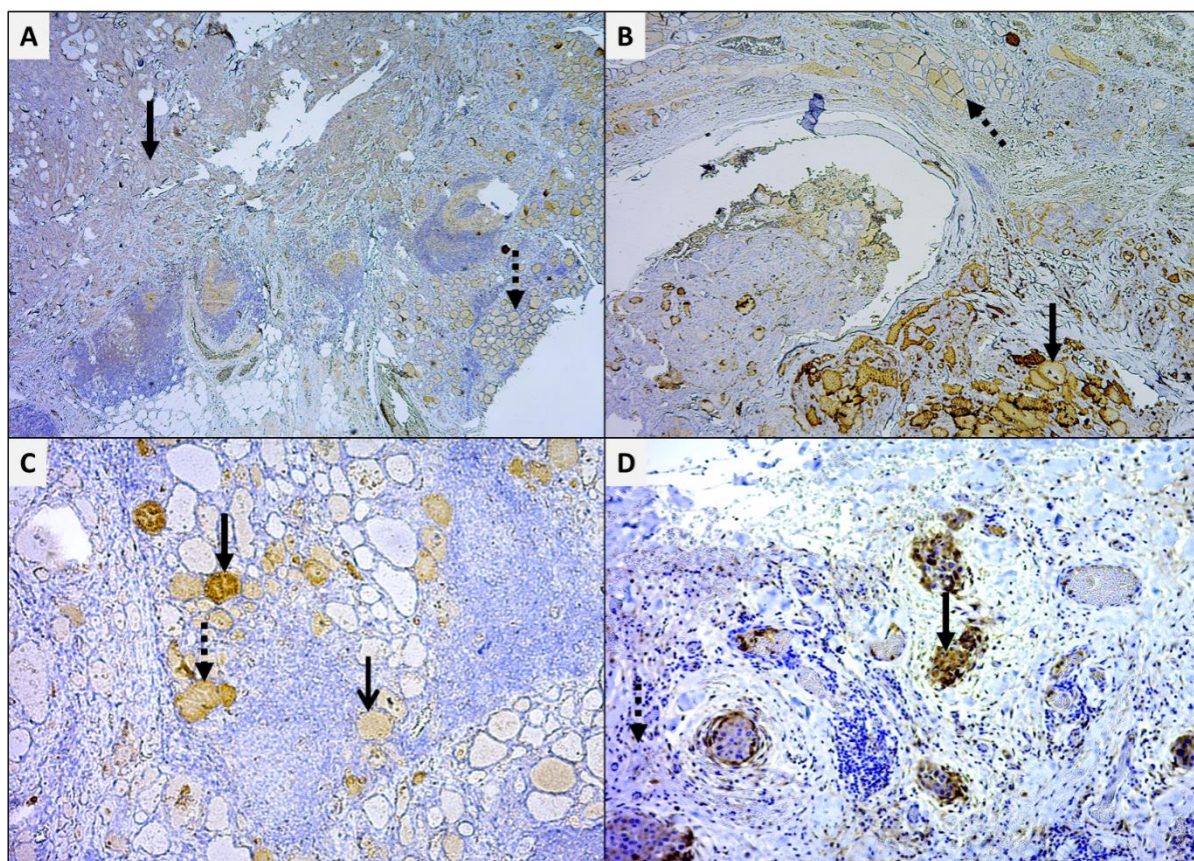
U tkivu štitnjače MMP-9 pokazuje različit intenzitet ekspresije. **A.** Intenzitet bojenja 1 pojedinih tumorskih stanica (puna strelica) i intenzitet bojenja 2 stanica okolnih zdravih folikula štitnjače (isprekidana strelica), x10. **B.** Intenzitet bojenja 2 pojedinih tumorskih stanica (puna strelica) i intenzitet bojenja 3 stanica okolnih zdravih folikula štitnjače (isprekidana strelica), x10. **C.** Intenzitet bojenja 2 pojedinih tumorskih stanica (puna strelica) i intezitet bojenja 3 stanica okolnih zdravih folikula štitnjače (isprekidana strelica), x10. **D.** Intenzitet bojenja 3 pojedinih tumorskih stanica (puna strelica) i intenzitet bojenja 3 stanica okolnih zdravih folikula štitnjače (isprekidana strelica), x10. DAB, pozadinsko obojenje hemalaun.





**Slika 33. Intenzitet ekspresije TIMP-1.**

U tkivu štitnjače TIMP-1 pokazuje različit intenzitet ekspresije. **A.** Intenzitet bojenja 1 pojedinih tumorskih stanica (puna strelica), x10. **B.** Intenzitet bojenja 2 pojedinih tumorskih stanica (puna strelica) i intenzitet bojenja 1 stanica okolnih zdravih folikula štitnjače (isprekidana strelica), x10. **C.** Intenzitet bojenja 3 pojedinih tumorskih stanica (puna strelica) i intenzitet bojenja 1 stanica okolnih zdravih folikula štitnjače (isprekidana strelica), x2,5. **D.** Intenzitet bojenja 3 pojedinih tumorskih stanica u mikropapilarnom karcinomu (puna strelica) i intenzitet bojenja 2 stanica okolnih zdravih folikula štitnjače (isprekidana strelica), x2,5. DAB, pozadinsko obojenje hemalaun.



**Slika 34. Intenzitet ekspresije TIMP-2.**

U tkivu štitnjače TIMP-2 pokazuje različit intenzitet ekspresije. **A.** Intenzitet bojenja 1 pojedinih tumorskih stanica (puna strelica) i intenzitet bojenja 1 stanica okolnih zdravih folikula štitnjače (isprekidana strelica), x2,5. **B.** Intenzitet bojenja 2 pojedinih tumorskih stanica (puna strelica) i intenzitet bojenja 1 stanica okolnih zdravih folikula štitnjače (isprekidana strelica), x2,5. **C.** Intenzitet bojenja 1 (otvorena strelica), 2 (isprekidana strelica) i 3 (puna strelica) zdravih folikula štitnjače, x10. **D.** Intenzitet bojenja 3 u području invazivnih otoka (puna strelica) i intenzitet bojenja 0 okolnog tkiva štitnjače (isprekidana strelica), x10. DAB, pozadinsko obojenje hemalaun.

## 6. Rasprava

Papilarni karcinom štitnjače najčešći je karcinom štitnjače s porastom incidencije u cijelom svijetu. Razlog tome su vjerojatno bolja dijagnostika i javnozdravstvene aktivnosti (10, 11). Papilarni karcinom štitnjače obilježen je iznimno visokim brojem manifestnih i okultnih vratnih metastaza. Metastaze u limfne čvorove vrata pojavljuju se u čak 30% do 80% oboljelih od papilarnog karcinoma štitnjače (12-15).

MMP-e sudjeluju u mnogim fiziološkim procesima, a u patološkim stanjima MMP-e mogu sudjelovati u procesima destrukcije tkiva (55, 65). Upravo se destrukcija tkiva smatra glavnom i bitnom patološkom aktivnošću MMP-a u malignim bolestima. Patološka aktivnost MMP-a omogućava invaziju tumorskih stanica u okolno zdravo tkivo i metastaziranje u udaljena sijela. Dosadašnja istraživanja naglašavaju osobitu povezanost MMP-1, MMP-2 i MMP-9 s lokalnom invazivnošću, angiogenezom i metastatskim potencijalom pojedinih malignih tumora (80-87). Sukladno dostupnoj literaturi ovo je jedino istraživanje koje istražuje razine ekspresija MMP-a i TIMP-a isključivo kod metastatskog papilarnog karcinoma štitnjače te ispituje postoje li razlike ovisno o obrascu metastaziranja u vrat.

Prosječna dob bolesnika i omjer žena u odnosu na muškarce bio je usporediv s dosad objavljenim istraživanjima (15). Kao rizični čimbenici za razvoj metastaza u literaturi se navode muški spol, što je u ovom istraživanju potvrđeno (12,3% u nemetastatskoj skupini, 26,7% u metastatskoj skupini) te veličina tumora, što je također u ovom istraživanju potvrđeno (52% bolesnika je imalo T3 tumor u metastatskoj skupini prema 30% u nemetastatskoj skupini) (144). Multicentričnost papilarnog karcinoma unutar štitnjače kao specifična osobina ovih tumora u ovom istraživanju bila je značajna i kod nemetastatskih tumora (42% intra i 35% kontra) i metastatskih tumora (70% intra i 57% kontra). U literaturi se navodi velik raspon učestalosti multicentričnosti papilarnog karcinoma štitnjače (18%-80%) (145-149). Ovi podaci svakako govore u prilog totalnoj tireoidektomiji kao standardnom načinu liječenja ove bolesti. Visoka učestalost multicentričnosti kod bolesnika s metastatskim papilarnom karcinomom dovodi do pretpostavke da bi se kod bolesnika koji imaju prijeoperacijski dokazan multicentrični tumor, a ultrazvučno i punkcijski nemaju suspektne metastaze, mogla raditi elektivna disekcija regije VI. u svrhu smanjenja učestalosti recidiva i naknadnog razvoja metastaza. Najčešći histološki tip papilarnog karcinoma štitnjače u ovom istraživanju bila je klasična varijanta karcinoma u obje skupine bolesnika (63%, 92%)

što je u skladu s literaturom (150). U ovom istraživanju veličina tumora se pokazala kao rizični čimbenik za razvoj metastaza u lateralnoj regiji vrata, što je u skladu s literaturom (36, 39). Zanimljivo je da se u literaturi kao čimbenik rizika navodi dob starija od 45 godina (34), a ovo istraživanje ukazuje na to da su bolesnici koji su imali metastaze bili u prosjeku mlađi (35-50 god.) od bolesnika koji nisu imali metastaze (51 god.). U literaturi se spominje „U“ oblik dijagrama raspodjele bolesnika s metastazama na vratu ovisno o dobi. Thompson zaključuje da se metastaze na vratu najčešće otkrivaju kod mlađih i starijih bolesnika, dok su manje učestale u srednjoj dobi (151). Kao i ovo istraživanje, Scheumann također ukazuje na to da su metastaze u limfne čvorove vrata češće kod mlađih bolesnika (152).

Iako papilarni karcinomi štitnjače imaju odličnu prognozu uz 10-godišnje preživljenje >90%, u literaturi se spominje stopa recidiva od 8%-32% nakon inicijalnog liječenja. Postoje naznake da bolesnici visokog rizika imaju lošije sveukupno preživljenje, tako da se disekcijom vratnih limfnih čvorova postiže bolja lokoregionalna kontrola i duže razdoblje bez bolesti (153). Bolesnici nakon operativnog liječenja rekurentne bolesti imaju također dobru prognozu, ali reoperacija zbog nešto češće stope komplikacija može utjecati na kvalitetu života bolesnika. Iz tog razloga uvidjela se jasna potreba za boljom lokoregionalnom kontrolom metastatskog papilarnog karcinoma štitnjače radi smanjenja učestalosti recidiva (154-156). Kako bi se omogućila bolja kontrola papilarnog karcinoma i predviđanje biološkog ponašanja papilarnih karcinoma u svrhu smanjenja lokoregionalnih recidiva i boljeg planiranja liječenja uvidjela se potreba za razvojem bioloških biljega koji bi to i omogućili (7, 76). Jedna od metoda je svakako imunohistokemijska detekcija različitih proteina tumora štitnjače kojom se prvenstveno pokušava kod nejasnih slučajeva razlučiti benigne od malignih tumora (52). Kod nekih imunohistokemijskih biljega, pogotovo kod BRAF mutacija, pokazala se povećana učestalost lokoregionalnih recidiva i u biti zloćudnije ponašanje papilarnog karcinoma štitnjače kod bolesnika koji su imunohistokemijski imali pojačanu ekspresiju BRAF mutacije (157). U istom cilju provode se istraživanja koja uključuju imunohistokemijsku metodu detekcije metaloproteinaza matriksa i njihovih inhibitora u papilarnom karcinomu štitnjače (52). Ključni proces metastaziranja je degradacija bazalne membrane i komponenata izvanstaničnog matriksa, a MMP-2 i MMP-9 su enzimi koji imaju ključnu ulogu u tom procesu (123, 124). Također se i MMP-1 dovodi u vezu s tumorskom invazijom i metastaziranjem (106-110). S obzirom na to da se ovo istraživanje bavi obrascem metastaziranja papilarnog karcinoma štitnjače, odlučili smo se na istraživanje baš tih MMP-a.

Analizirajući bolesnike u četiri skupine (tri ispitivane i kontrolna) pokazalo se da su razine ekspresija MMP-1 ( $p=0,020$ ) i TIMP-1 ( $p<0,001$ ) bile značajno veće kod bolesnika koji su imali metastaze (ispitivane skupine) u odnosu na bolesnike koji nisu imali metastaze (kontrolna skupina), s najjačom ekspresijom kod bolesnika koji su imali metastaze u lateralnoj regiji vrata. Razine ekspresija MMP-2, MMP-9 i TIMP-2 nisu se statistički razlikovale u sve četiri analizirane skupine. Također analizirajući bolesnike u dvije skupine (nemetastatski i metastatski) uočila se povezanost ekspresije MMP-1 ( $p=0,012$ ) i TIMP-1 ( $p<0,001$ ) s metastatskom skupinom, dok razlike u ekspresiji MMP-2, MMP-9 i TIMP-2 između dviju skupina nisu bile statistički značajne. Navedeni rezultati djelomice su usporedivi sa svjetskom literaturom. Maeta je, primjerice, dokazao povezanost pojačane ekspresije MMP-2 i MMP-9 s veličinom tumora, višim stadijem, kapsularnom invazijom te metastaziranjem u limfne čvorove vrata. Ista istraživačka grupa također je povezala pojačanu ekspresiju TIMP-1 te TIMP-2 s veličinom tumora i invazivnošću (132). Marečko je povezala ekspresiju MMP-9 s invazivnošću tumora (158). Liang je povezo pojačanu ekspresiju MMP-9 i MMP-2 kod 27 bolesnika s udaljenim metastazama (140). Zhang navodi da se kombinacija konvencionalnog UZV-a i ekspresije MMP-9 može rabiti kao učinkovit alat za predviđanje razvoja vratnih metastaza kod papilarnog karcinoma štitnjače (159). Navedeni rezultati razlikuju se od rezultata dobivenih u ovom istraživanju budući da nismo pronašli značajne razlike u ekspresiji MMP-9 i MMP-2 među ispitivanim skupinama.

U nekoliko studija pojačana ekspresija MMP-1 povezana je s lokalnom agresivnošću papilarnog karcinoma štitnjače, ali se ne spominje povezanost s metastaziranjem (134, 135). Kod ostalih malignih bolesti povišena koncentracija MMP-1 dovodi se u vezu s metastazama (106-110). Rezultati navedenih istraživanja usporedivi su s rezultatima ovoga istraživanja budući da smo zabilježili povišenu ekspresiju MMP-1 u bolesnika koji su imali metastaze u lateralnu regiju vrata i općenito kod bolesnika koji su imali metastaze.

Od tri istraživanja koja su, sukladno dostupnoj literaturi, istraživala povezanost TIMP-1 i TIMP-2 s papilarnim karcinomom štitnjače dva istraživanja su povezala povišenu ekspresiju TIMP-a s veličinom tumora i stadijem bolesti (132, 138). Suprotno navedenom, treće je istraživanje zabilježilo smanjenu ekspresiju TIMP-1 u rekurentnom papilarnom karcinomu štitnjače (136).

Kontradiktornost navedenih istraživanja usporediva je s opažanjima studija koje su TIMP-1 i TIMP-2 proučavale i na ostalim malignim tumorima. Neke od tih studija su zabilježile

povišenu ekspresiju (76, 77), a druge sniženu ekspresiju TIMP-a u malignim tumorima (78, 79). Rezultati ovoga istraživanja povezuju povišenu ekspresiju TIMP-1 s metastazama u lateralnim regijama vrata (skupina „lateralna“), dok se ekspresija TIMP-2 nije statistički značajno razlikovala među analiziranim skupinama.

Istraživanja na TIMP-2 deficijntnim miševima ukazuju na to da je dominantna fiziološka funkcija TIMP-2 aktivacija MMP-2 (61). Čini se da funkcija TIMP-u nije samo inhibicija MMP-a.

Nakamura je zaključio kako tumorska invazija ne ovisi o apsolutnim razinama ekspresije MMP-a i TIMP-a, nego da ravnoteža između MMP-a i TIMP-a usmjeruje potencijalnu invazivnost i metastaziranje papilarnog karcinoma štitnjače (160).

Gore navedeno istraživanje moglo bi objasniti i rezultate ove studije gdje je ekspresija dijela MMP-a povišena, a ostalih nije statistički značajna u analiziranim skupinama, dok je ekspresija TIMP-1 povišena, a ekspresija TIMP-2 nije statistički značajno različita u analiziranim skupinama.

Ono što svakako ne treba zanemariti je i broj bolesnika u ovom istraživanju, koji je daleko veći od gore navedenih studija, što također može biti razlog različitim razinama ekspresije u odnosu na ostale studije.

Uspoređujući kliničko patološke značajke i ekspresiju MMP-a i TIMP-a zabilježene su značajne pozitivne korelacije MMP-1 sa stadijem bolesti ( $p=0,028$ ) i brojem zahvaćenih limfnih čvorova ( $p=0,030$ ), TIMP-1 s brojem limfnih čvorova ( $p=0,006$ ) i stadijem tumora ( $p=0,002$ ) te TIMP-2 s veličinom tumora ( $p=0,021$ ) i brojem limfnih čvorova ( $p=0,004$ ). Marečko je također ukazala na pozitivnu korelaciju TIMP-2 s veličinom tumora (161). Navedeni rezultati idu u prilog teoriji o sinergističkom djelovanju MMP-a i TIMP-a. U ovom istraživanju ispitivanje se izvodilo isključivo na papilarnom karcinomu štitnjače te nismo uspoređivali ekspresiju MMP-a i TIMP-a kod benignih tumora ili zdravih štitnjača, već smo pokušali analizirati postoji li unutar različitih metastatskih obrazaca papilarnog karcinoma razlika u ekspresiji MMP-a i TIMP-a.

U većini dosadašnjih istraživanja, a tako i u ovom, metoda kojom se izračunavala ekspresija MMP-a i TIMP-a je semikvantitativna metoda. Ova metoda u sebi može imati dozu subjektivnosti istraživača koji analizira imunohistokemijsku ekspresiju, što može imati utjecaj na krajnji rezultat istraživanja.

Iako većina istraživanja govori u prilog lošije prognoze te većeg metastatskog potencijala u bolesnika čiji tumori imaju povišenu ekspresiju MMP-a, ipak neke studije ukazuju na to da i ne mora biti tako. Liabakk ne nalazi razlike u ekspresiji MMP-2 i MMP-9 između pojedinih Dukes gradusa kolorektalnog karcinoma (95). Katayama je pokazao da povišene vrijednosti MMP-9 i TIMP-2 kod tumora usne šupljine imaju prognostičku vrijednost, ali MMP-2 ne (162). Remacle i Visscher nisu povezali prognozu karcinoma dojke s razinom ekspresije MMP-9 (163, 164). Nikopolou je zaključio da prognoza kod bolesnica s karcinomom dojke očito ovisi o ravnoteži između MMP-2 i TIMP-a (165). Navedeni rezultati koreliraju s ovim istraživanjem u kojem nije nađena razlika u ekspresiji MMP-2 i MMP-9 između ispitivanih skupina.

Cilj ovoga istraživanja i istraživanja na MMP-a i TIMP-a dosad provedenih u svijetu jeste u prvom redu razvoj potencijalnih biomarkera i pametnih lijekova (7). Razvoj biomarkera za prognozu razvoja maligne bolesti može imati važan utjecaj na shvaćanje fiziologije malignih tumora. Pronalaženjem i definiranjem biomarkera koji bi mogli objasniti obrasce metastaziranja olakšalo bi se planiranje opsega liječenja, smanjio perioperacijski pobol te poboljšalo poslijeoperacijsko praćenje bolesnika (52). Dosadašnja istraživanja očito su povezala MMP-e s invazivnošću i metastaziranjem tumora te se u tu svrhu pokušavaju razviti lijekovi koji bi inhibirali njihovu funkciju. Do danas je u kliničke studije uključeno 7 sintetičkih inhibitora MMP-a. Iako su sintetički inhibitori MMP-a u pretkliničkim ispitivanjima pokazali dobre rezultate, klinička istraživanja nisu pokazala uspjeh kod bolesnika s uznapredovalim karcinomima (53). S obzirom na neuspješne kliničke studije tih lijekova počela su istraživanja na genskoj manipulaciji TIMP-a u vidu njihove pojačane ekspresije. Ta istraživanja su dala dvojbene rezultate. Razlog neuspjeha tih lijekova je vjerojatno to što nisu selektivni za pojedinu vrst MMP-e. Isto tako navedena istraživanja o TIMP-a pokazuju da uloga TIMP-a nije samo inhibicija MMP-a, već i njihova aktivacija. Prije uključivanja genske terapije u liječenje bolesnika s uznapredovalim malignim tumorima potrebna su daljnja pretklinička istraživanja (53). Ovakva istraživanja svakako doprinose razvoju novih terapijskih pristupa i pametnih lijekova za određene tumore, a time i smanjenju pobola i smrtnosti od malignih bolesti.

Kako bi se jasnije utvrdila uloga MMP-a i TIMP-a u patofiziološkim procesima razvoja papilarnog karcinoma štitnjače potrebna su daljnja istraživanja istih.

## **7. Zaključak**

Na temelju dobivenih rezultata može se zaključiti da se povišene ekspresije MMP-1 i TIMP-1 mogu smatrati prediktivnim čimbenikom za razvoj metastaza, a pogotovo za razvoj metastaza u lateralnim regijama vrata bolesnika s papilarnim karcinomom štitnjače. Također, povišene ekspresije MMP-1 i TIMP-1 mogu ukazati na razvoj većeg broja metastatski promijenjenih limfnih čvorova te bi se na temelju toga mogla postaviti indikacija za elektivnu disekciju limfnih čvorova kod klinički negativnog vrata. Svakako bolesnici koji imaju povišene vrijednosti navedenih enzima u papilarnom karcinomu štitnjače zahtijevaju učestalije kontrole u cilju ranog otkrivanja eventualnih recidiva. U ovom istraživanju uočen je značajan broj bolesnika s multicentričnim papilarnim karcinomom unutar štitnjače, a to se naročito odnosi na bolesnike koji su imali metastaze. Na temelju toga može se razmišljati o totalnoj tireoidektomiji kao jedinom ispravnom načinu liječenja ovih tumora te o eventualnom postavljanju indikacije za elektivnu disekciju vrata kod takvih tumora.

Stoga zaključujemo da je hipoteza ovoga istraživanja potvrđena u dijelu povezanosti ekspresije MMP-1 i TIMP-1 s obrascem metastaziranja papilarnog karcinoma štitnjače, dok se razina ostalih analiziranih enzima ne povezuje s obrascem metastaziranja.



## 8. Sažetak

Papilarni karcinom najčešći je karcinom štitnjače s porastom incidencije u svijetu. Obilježen je visokim brojem vratnih metastaza. Istraživanja invazije i metastaziranja identificirala su metaloproteinaze matriksa (MMP) kao ključne enzime u procesima tumorske diseminacije, osobito MMP-1, -2 i -9. Aktivnost MMP-a mogu modulirati tkivni inhibitori metaloproteinaza matriksa (TIMP 1-4). Ovo je istraživanje retrospektivno i istražuje ekspresije MMP-1, -2 i -9 te TIMP-1 i -2 u tkivu papilarnog karcinoma štitnjače. Cilj istraživanja bio je imunohistokemijski utvrditi povezanost MMP-a i TIMP-a s obrascem metastaziranja papilarnog karcinoma. Dobiveni rezultati pokazuju da su najviše ekspresije MMP-1 i TIMP-1 bile kod bolesnika s metastazama u lateralnim regijama vrata, dok se ekspresije MMP-2, MMP-9 i TIMP-2 nisu statistički razlikovale ovisno o obrascu metastaziranja. Analizirajući bolesnike u skupinama s metastazama i bez njih uočila se povezanost ekspresije ponovno MMP-1 i TIMP-1 s metastatskom skupinom. Uspoređujući kliničko patološke značajke i ekspresiju, zabilježene su značajne pozitivne korelacije MMP-1 sa stadijem bolesti i brojem zahvaćenih limfnih čvorova, TIMP-1 s brojem limfnih čvorova i stadijem tumora te TIMP-2 s veličinom tumora i brojem limfnih čvorova. Sukladno ovom istraživanju pretpostavljamo da su ekspresije MMP-1 i TIMP-1 povezane s obrascem metastaziranja papilarnog karcinoma štitnjače, dok se razina ostalih analiziranih proteina ne povezuje s obrascem metastaziranja.

## 9. Abstract

### **Role of matrix metalloproteinases and their inhibitors in the development of cervical metastases in papillary thyroid cancer, Boris Bumber, 2018**

Papillary carcinoma is the most common thyroid cancer with the incidence increasing worldwide. It is characterized by a high number of cervical metastases. Research of the invasiveness and metastatic processes identified matrix metalloproteinases (MMP) as a key enzyme family in tumor progression, especially MMP-1, -2 and -9. MMP activity can be modulated by tissue inhibitors of matrix metalloproteinase (TIMP 1-4). This research retrospectively investigated the expression of MMP-1, -2 and -9, as well as TIMP-1 and -2 in papillary thyroid carcinoma tissue. The aim of the study was to determine the association of MMP and TIMP with papillary thyroid cancer metastasis pattern by immunohistochemistry. The results obtained showed highest expression of MMP-1 and TIMP-1 in cancer tissue of patients with metastasis in the lateral region, while MMP-2, MMP-9 and TIMP-2 did not differ statistically according to the metastasis pattern. Comparing clinical features with expression data, MMP-1 significantly correlated with the disease stage and number of positive lymph nodes, TIMP-1 with number of positive lymph nodes and tumor stage, and TIMP-2 with tumor size and number of positive lymph nodes. According to this study, MMP-1 and TIMP-1, unlike other proteins analysed, appear to be associated with the papillary thyroid cancer metastasis pattern.

## 10. Popis literature

1. Lloyd VR, Douglas RB, Young FW. Endocrine Disease, Atlas of Nontumor Pathology. Washington, DC: American Registry of Pathology and the Armed Forces Institute of Pathology; 2002. str. 91-8.
2. Solter M. Bolesti štitnjače, klinička tireoidologija. Zagreb: Medicinska naklada; 2007. str. 1-15.
3. Yen PM. Physiological and Molecular Basis of Thyroid Hormone Action. *Physiol Rev.* 2001;81:1097-142.
4. Jameson JL, Weetman AP. Disorders of the Thyroid Gland. U: Longo D, Fauci A, Kasper D, Hauser S, Jameson J, Loscalzo J, ur. *Harrison's Principles of Internal Medicine* (18. izd.). New York: McGraw-Hill; 2012. str. 2913-8.
5. Krmpotić-Nemanić J. Limfni čvorovi glave i vrata. U: Krmpotić-Nemanić J, ur. *Anatomija čovjeka*. Zagreb: JUMENA; 1990. str. 624-31.
6. Robbins KT, Clayman G, Levine PA i sur. Neck Dissection Classification Update: Revisions Proposed by the American Head and Neck Society and the American Academy of Otolaryngology-Head and Neck Surgery. *Arch Otolaryngol Head Neck Surg.* 2002;128:751-8.
7. LiVolsi VA, Albores-Saavedra J, Asa SL i sur. Papillary Carcinoma. U: DeLellis RA, Lloyd RV, Heitz PU, Eng C, ur. *WHO Classification of Tumours: Tumours of Endocrine Organs*. Lyon: IARC Press; 2004, str. 57-66.
8. Šarčević B. Papilarni karcinom. U: Belicza M, ur. *Kirurška patologija*. Zagreb: Školska knjiga; 2010. str. 532-41.
9. Hrvatski zavod za javno zdravstvo. Registar za rak. 2012.-2013.
10. Davies L, Welch HG. Increasing Incidence of Thyroid Cancer in the United States, 1973-2002. *JAMA.* 2006;295:2164-7.
11. Wartofsky L. Increasing World Incidence of Thyroid Cancer: Increased Detection or Higher Radiation Exposure? *Hormones (Athens).* 2010;9:103-8.
12. Baloch Z, LiVolsi VA. Pathology of the Thyroid Gland. U: Livolsi VA, Asa S, ur. *Endocrine Pathology*. Churchill Livingstone: Philadelphia, PA; 2002. str. 61-88.

13. Mazzaferri EL. Long-Term Outcome of Patients with Differentiated Thyroid Carcinoma: Effect of Therapy. *Endocr Pract.* 2000;6:469-76.
14. Mazzaferri EL. Management of Papillary and Follicular (Differentiated) Thyroid Cancer: New Paradigms Using Recombinant Human Thyrotropin. *Endocr Relat Cancer.* 2002;9:227-47.
15. Carcangiu ML, Zampi G, Pupi A, Castagnoli A, Rosai J. Papillary Carcinoma of the Thyroid: A Clinico-Pathologic Study of 241 Cases Treated at the University of Florence, Italy. *Cancer.* 1985;55:805-28.
16. Moreno-Egea A, Rodriguez-Gonzalez JM, Sola-Perez J, Soria-Cogollos T, Parrilla-Paricio P. Multivariate Analysis of Histopathological Features as Prognostic Factors in Patients with Papillary Thyroid Carcinoma. *Br J Surg.* 1995;82:1092-5.
17. Toniato A, Boshin I, Casara D, Mazzarotto R, Rubello D, Pelizzo M. Papillary Thyroid Carcinoma: Factors Influencing Recurrence and Survival. *Ann Surg Oncol* 2008;15:1518-22.
18. Spriano G, Ruscito P, Pellini R, Appetecchia M, Roselli R. Pattern of Regional Metastases and Prognostic Factors in Differentiated Thyroid Carcinoma. *Acta Otorhinolaryngol Ital.* 2009;29:312-6.
19. Ito Y, Miyauchi A. Prognostic Factors and Therapeutic Strategies for Differentiated Carcinoma of the Thyroid. *Endocr J.* 2009;56:177-92.
20. Jung TS, Kim TY, Kim KW i sur. Clinical Features and Prognostic Factors for Survival in Patients with Poorly Differentiated Thyroid Carcinoma and Comparison to the Patients with the Aggressive Variants of Papillary Thyroid Carcinoma. *Endocr J.* 2007;54:265-74.
21. Powell GJ, Hay ID. Papillary Carcinoma of the Thyroid. U: Randolph GW, ur. *Surgery of the Thyroid and Parathyroid Glands.* Philadelphia: WB Saunders; 2003. str. 188-211.
22. Iacobone M, Jansson S, Barczynski M, Goretzki P. Multifocal Papillary Thyroid Carcinoma-A Consensus Report of the European Society of Endocrine Surgeons (ESES). *Langenbecks Arch Surg.* 2014;399:141-54.

23. Nikiforov YE, Ohori NP. Papillary Carcinoma. U: Nikiforov YE, Biddinger PW, Thompson LDR, ur. Diagnostic Pathology and Molecular Genetics of the Thyroid. Philadelphia: Lippincott Williams & Wilkins; 2009. str. 160- 214.
24. Haugen BR, Alexander EK, Bible KC i sur. 2015 American Thyroid Association Management Guidelines for Adult Patients with Thyroid Nodules and Differentiated Thyroid Cancer. *Thyroid*. 2016;26:1-133.
25. Chow SM, Chan JK, Law SC i sur. Diffuse Sclerosing Variant of Papillary Thyroid Carcinoma-Clinical Features and Outcome. *Eur J Surg Oncol*. 2003;29:446-9.
26. Lloyd RV, Buehler D, Khanafshar E. Papillary Thyroid Carcinoma Variants. *Head Neck Pathol*. 2011;5:51-6.
27. Wang X, Cheng W, Liu C, Li J. Tall Cell Variant of Papillary Thyroid Carcinoma: Current Evidence on Clinicopathologic Features and Molecular Biology. *Oncotarget*. 2016;7:40792-99.
28. Asa SL. My Approach to Oncocytic Tumours of the Thyroid. *J Clin Pathol*. 2004;57:225-32.
29. Schröder S, Böcker W. Clear-Cell Carcinomas of Thyroid Gland: A Clinicopathological Study of 13 Cases. *Histopathology*. 1986;10:75-89.
30. Mizukami Y, Nonomura A, Michigishi T, Noguchi M, Nakamura S, Hashimoto T. Columnar-Cell Carcinoma of the Thyroid Gland a Case Report and Review of the Literature. *Hum Pathol*. 1994;25:1098-101.
31. Paliogiannis P, Attene F, Trogu F, Trignano M. Warthin-Like Papillary Carcinoma of the Thyroid Gland: Case Report and Review of the Literature. *Case Rep Oncol Med*. 2012;2012:689291.
32. Lang BH, Lo CY, Chan WF, Lam KY, Wan KY. Staging Systems for Papillary Thyroid Carcinoma: A Review and Comparison. *Ann Surg*. 2007;245:366-78.
33. NCCN Clinical Practice Guidelines in Oncology. Thyroid Carcinoma. Version I. 2016.
34. Hay ID, Bergstralh EJ, Goellner JR, Ebersold JR, Grant CS. Predicting Outcome in Papillary Thyroid Carcinoma: Development of a Reliable Prognostic Scoring System in

- a Cohort of 1779 Patients Surgically Treated at One Institution During 1940 Through 1989. *Surgery*. 1993;114:1050-8.
35. Grebe SK, Hay ID. Thyroid Cancer Nodal Metastases: Biologic Significance and Therapeutic Considerations. *Surg Oncol Clin N Am*. 1996;5:43-63.
  36. Shaha AR, Shah JP, Loree TR. Patterns of Nodal and Distant Metastasis Based on Histologic Varieties in Differentiated Carcinoma of the Thyroid. *Am J Surg*. 1996;172:692-4.
  37. Mazzaferri EL, Jhiang SM. Long-term Impact of Initial Surgical and Medical Therapy on Papillary and Follicular Thyroid Cancer. *Am J Med*. 1994;97:418-28.
  38. Shaha AR. Management of the Neck in Thyroid Cancer. *Otolaryngol Clin North Am*. 1998;31:823-31.
  39. McGregor GI, Luoma A, Jackson SM. Lymph Node Metastases from Well-Differentiated Thyroid Cancer. A clinical review. *Am J Surg*. 1985;149:610-2.
  40. Machens A, Hinze R, Thomusch O, Dralle H. Pattern of Nodal Metastasis for Primary and Reoperative Thyroid Cancer. *World J Surg*. 2002;26:22-8.
  41. Ducci M, Appetecchia M, Marzetti M. Neck Dissection for Surgical Treatment of Lymphnode Metastasis in Papillary Thyroid Carcinoma. *J Exp Clin Cancer Res*. 1997;16:333-5.
  42. Coatesworth AP, MacLennan K. Cervical Metastasis in Papillary Carcinoma of the Thyroid: A Histopathological Study. *Int J Clin Pract*. 2002;56:241-2.
  43. Pingpank JF Jr, Sasson AR, Hanlon AL, Friedman CD, Ridge JA. Tumor Above the Spinal Accessory Nerve in Papillary Thyroid Cancer that Involves Lateral Neck Nodes: A Common Occurrence. *Arch Otolaryngol Head Neck Surg*. 2002;128:1275-8.
  44. Podnos YD, Smith D, Wagman LD, Ellenhorn JD. The Implication of Lymph Node Metastasis on Survival in Patients with Well-differentiated Thyroid Cancer. *Am Surg*. 2005;71:731-4.
  45. Leboulleux S, Girard E, Rose M, Travagli JP, Sabbah N, Caillou B. Ultrasound Criteria of Malignancy for Cervical Lymph Nodes in Patients Followed Up for Differentiated Thyroid Cancer. *J Clin Endocrinol Metab*. 2007;92:3590-4.

46. Beasley NJ, Lee J, Eski S, Walfish P, Witterick I, Freeman JL. Impact of Nodal Metastases on Prognosis in Patients with Well-Differentiated Thyroid Cancer. *Arch Otolaryngol Head Neck Surg.* 2002;128:825-8.
47. Shindo M, Wu JC, Park EE, Tanzella F. The Importance of Central Compartment Elective Lymph Node Excision in the Staging and Treatment of Papillary Thyroid Cancer. *Arch Otolaryngol Head Neck Surg.* 2006;132:650-4.
48. Kupferman ME, Patterson M, Mandel SJ, LiVolsi V, Weber RS. Patterns of Lateral Neck Metastasis in Papillary Thyroid Carcinoma. *Arch Otolaryngol Head Neck Surg.* 2004;130:857-60.
49. Lee BJ, Wang SG, Lee JC, Son SM, Kim IJ, Kim YK. Level IIB Lymph Node Metastasis in Neck Dissection for Papillary Thyroid Carcinoma. *Arch Otolaryngol Head Neck Surg.* 2007;133:1028-30.
50. Lee J, Sung TY, Nam KH, Chung WY, Soh EY, Park CS. Is Level IIB Lymph Node Dissection Always Necessary in N1b Papillary Thyroid Carcinoma Patients? *World J Surg.* 2008;32:716-21.
51. Machens A, Hauptmann S, Dralle H. Lymph Node Dissection in the Lateral Neck for Completion in Central Node-Positive Papillary Thyroid Cancer. *Surgery.* 2009;145:176-81.
52. Liu H, Lin F. Application of Immunohistochemistry in Thyroid Pathology. *Arch Pathol Lab Med.* 2015;139:67-82.
53. Shi Y, Zou M. Matrix Metalloproteinases in Thyroid Cancer. *Cancer Treat Res.* 2004;122:179-90.
54. Verma RP, Hansch C. Matrix Metalloproteinases (MMPs): Chemical-Biological Functions and (Q)SARs. *Bioorg Med Chem.* 2007;15:2223-68.
55. Nagase H, Woessner JF Jr. Matrix Metalloproteinases. *J Biol Chem.* 1999;274:21491-4.
56. Bourboulia D, Stetler-Stevenson WG. Matrix Metalloproteinases (MMPs) and Tissue Inhibitors of Metalloproteinases (TIMPs): Positive and Negative Regulators in Tumor Cell Adhesion. *Semin Cancer Biol.* 2010;20:161-8.

57. Westermarck J, Kahari VM. Regulation of Matrix Metalloproteinase Expression in Tumor Invasion. *FASEB J.* 1999;13:781-92.
58. Fanjul-Fernández M, Folgueras AR, Cabrera S, López-Otín C. Matrix Metalloproteinases: Evolution, Gene Regulation and Functional Analysis in Mouse Models. *Biochim Biophys Acta.* 2010;1803:3-19.
59. Limb GA, Matter K, Murphy G i sur. Matrix Metalloproteinase-1 Associates with Intracellular Organelles and Confers Resistance to Lamin A/C Degradation During Apoptosis. *Am J Pathol.* 2005;166:1555-63.
60. Kwan JA, Schulze CJ, Wang W i sur. Matrix Metalloproteinase-2 (MMP-2) is Present in the Nucleus of Cardiac Myocytes and is Capable of Cleaving Poly (ADP-ribose) Polymerase (PARP) in vitro. *FASEB J.* 2004;18:690-2.
61. Luo D, Mari B, Stoll I, Anglard P. Alternative Splicing and Promoter Usage Generates an Intracellular Stromelysin 3 Isoform Directly Translated as an Active Matrix Metalloproteinase. *J Biol Chem.* 2005;277:25527-36.
62. Fini ME, Cook JR, Mohan R, Brinckerhoff CE. Regulation of Matrix Metalloproteinase Gene Expression. U: Parks WC, Mecham RP, ur. *Matrix Metalloproteinases.* San Diego, CA: Academic Press; 1998. str. 299-356.
63. Cheng M, De B, Pikul S, Almstead NG, Natchus MG, Anastasio MV. Design and Synthesis of Piperazine-Based Matrix Metalloproteinase Inhibitors. *J Med Chem.* 2000;43:369-80.
64. Kontogiorgis CA, Papaioannou P, Hadjipavlou-Litina DJ. Matrix Metalloproteinase Inhibitors: A Review on Pharmacophore Mapping and (Q)Sars Results. *Curr Med Chem.* 2005;12:339-55.
65. Amalinei C, Caruntu ID, Balan RA. Biology of Metalloproteinases. *Rom J Marphol Embryol.* 2007;48:323-34.
66. Ii M, Yamamoto H, Adachi Y, Maruyama Y, Shinomura Y. Role of Matrix Metalloproteinase-7 (Matrilysin) in Human Cancer Invasion, Apoptosis, Growth and Angiogenesis. *Exp Biol Med (Maywood).* 2006;231:20-7.
67. Woessner JF. The Matrix Metalloproteinase Family. U: Parks WC, Mecham RP, ur. *Matrix Metalloproteinases.* San Diego, CA: Academic Press; 1998. str. 1-14.



68. Thompson RW, Parks WC. Role of Matrix Metalloproteinases in Abdominal Aortic Aneurysms. *Ann N Y Acad Sci.* 1996;800:157-74.
69. Sottrup-Jensen L, Birkedal-Hansen H. Human Fibroblast Collagenase-Alpha-Macroglobulin Interactions. Localization of Cleavage Sites in the Bait Regions of Five Mammalian Alpha-Macroglobulins. *J Biol Chem.* 1989;264:393-401.
70. Gomez DE, Alonso DF, Yoshiji H, Thorgeirsson UP. Tissue Inhibitors of Metalloproteinases: Structure, Regulation and Biological Functions. *Eur J Cell Biol.* 1997;74:111-22.
71. Brew K, Dinakarandian D, Nagase H. Tissue Inhibitors of Metalloproteinases: Evolution, Structure and Function. *Biochim Biophys Acta.* 2000;1477:267-83.
72. Murphy AN, Unsworth EJ, Stetler-Stevenson WG. Tissue Inhibitor of Metalloproteinases-2 Inhibits bFGF-Induced Human Microvascular Endothelial Cell Proliferation. *J Cell Physiol.* 1993;157:351-8.
73. Baker AH, George SJ, Zaltsman AB, Murphy G, Newby AG. Inhibition of Invasion and Induction of Apoptotic Cell Death of Cancer Cell Lines by Overexpression of TIMP-3. *British J Cancer.* 1999;79:1347-55.
74. Li G, Fridman R, Kim HR. Tissue Inhibitor of Metalloproteinase-1 Inhibits Apoptosis of Human Breast Epithelial Cells. *Cancer Res.* 1999;59:6267-75
75. Valente P, Fassina G, Melchiori A i sur. TIMP-2 Over-Expression Reduces Invasion and Angiogenesis and Protects B16F10 Melanoma Cells From Apoptosis. *Int J Cancer.* 1998;75:246-53.
76. Roy R, Yang J, Moses MA. Matrix Metalloproteinases as Novel Biomarkers and Potential Therapeutic Targets in Human Cancer. *J Clin Oncol.* 2009;27:5287-97.
77. O-Charoenrat P, Rhys-Evans PH, Eccles SA. Expression of Matrix Metalloproteinases and Their Inhibitors Correlates with Invasion and Metastasis in Squamous Cell Carcinoma of the Head and Neck. *Arch Otolaryngol Head Neck Surg.* 2001;127:813-20.
78. Görögh T, Beier UH, Bäumken J i sur. Metalloproteinases and Their Inhibitors: Influence on Tumor Invasiveness and Metastasis Formation in Head and Neck Squamous Cell Carcinomas. *Head Neck.* 2006;28:31-9.

79. Sakata K, Shigemasa K, Nagai N, Ohama K. Expression of Matrix Metalloproteinases (MMP-2, MMP-9, MT1-MMP) and Their Inhibitors (TIMP-1, TIMP-2) in Common Epithelial Tumors of the Ovary. *Int J Oncol.* 2000;17:673-81.
80. Zhang M, Teng XD, Guo XX, Li ZG, Han JG, Yao L. Expression of Tissue Levels of Matrix Metalloproteinases and Their Inhibitors in Breast Cancer. *Breast.* 2013;22:330-4.
81. Zhang YY, Chen B, Ding YQ. Metastasis-Associated Factors Facilitating the Progression of Colorectal Cancer. *Asian Pac J Cancer Prev.* 2012;13:2437-44.
82. Rodriguez Faba O, Palou-Redorta J, Fernández-Gómez JM, Algaba F, Eiró N, Villavicencio H. Matrix Metalloproteinases and Bladder Cancer: What is New? *ISRN Urol.* 2012;2012:581539.
83. Hu X, Li D, Zhang W, Zhou J, Tang B, Li L. Matrix Metalloproteinase-9 Expression Correlates with Prognosis and Involved in Ovarian Cancer Cell Invasion. *Arch Gynecol Obstet.* 2012;286:1537-43.
84. Justilien V, Regala RP, Tseng IC i sur. Matrix Metalloproteinase-10 is Required for Lung Cancer Stem Cell Maintenance, Tumor Initiation and Metastatic Potential. *PLoS One.* 2012;7:e35040.
85. Groblewska M, Siewko M, Mroczko B, Szmitkowski M. The Role of Matrix Metalloproteinases (MMPs) and Their Inhibitors (TIMPs) in the Development of Esophageal Cancer. *Folia Histochem Cytobiol.* 2012;50:12-9.
86. Mohammad MA, Zeeneldin AA, Abd Elmageed ZY i sur. Clinical Relevance of Cyclooxygenase-2 and Matrix Metalloproteinases (MMP-2 and MT1-MMP) in Human Breast Cancer Tissue. *Mol Cell Biochem.* 2012;366:269-75.
87. Hegarty PK. Editorial: MMP-2 and MMP-9 in Lymph-Node-Positive Bladder Cancer. *J Clin Pathol.* 2012;65:470-1.
88. Kodate M, Kasai T, Hashimoto H, Yasumoto K, Iwata Y, Manabe H. Expression of Matrix Metalloproteinase (Gelatinase) in T1 Adenocarcinoma of the Lung. *Pathol Int.* 1997;47:461-69.

89. Franchi A, Santucci M, Masini E, Sardi I, Paglierani M, Gallo O. Expression of Matrix Metalloproteinase 1, Matrix metalloproteinase 2, and Matrix Metalloproteinase 9 in Carcinoma of the Head and Neck. *Cancer*. 2002;95:1902-10.
90. Talvensaari-Mattila A, Paakko P, Hoyhtya M, Blanco-Sequeiros G, Turpeenniemi-Hujanen T. Matrix Metalloproteinase-2 Immunoreactive Protea Marker of Aggressiveness in Breast Carcinoma. *Cancer*. 1998;83:1153-62.
91. Still K, Robson CN, Autzen P, Robinson MC, Hamdy FC. Localization and Quantification of mRNA for Matrix Metalloproteinase-2 (MMP-2) and Tissue Inhibitor of Matrix Metalloproteinase-2 (TIMP-2) in Human Benign and Malignant Prostatic Tissue. *Prostate*. 2000;42:18-25.
92. Westerlund A, Apaja-Sarkkinen M, Hoyhtya M, Puistola U, Turpeenniemi-Hujanen T. Gelatinase A-Immunoreactive Protein in Ovarian Lesions- Prognostic Value in Epithelial Ovarian Cancer. *Gynecol Oncol*. 1999;75:91-8.
93. Bramhall SR, Stamp GW, Dunn J, Lemoine NR, Neoptolemos JP. Expression of Collagenase (MMP2), Stromelysin (MMP3) and Tissue Inhibitor of the Metalloproteinases (TIMP1) in Pancreatic and Ampullary Disease. *Br J Cancer*. 1996;73:972-978.
94. Koshiba T, Hosotani R, Wada M i sur. Involvement of Matrix Metalloproteinase-2 Activity in Invasion and Metastasis of Pancreatic Carcinoma. *Cancer*. 1998;82:642-50.
95. Liabakk NB, Talbot I, Smith RA, Wilkinson K, Balkwill F. Matrix Metalloprotease 2 (MMP-2) and Matrix Metalloprotease 9 (MMP-9) Type IV Collagenases in Colorectal Cancer. *Cancer Res*. 1996;56:190-6.
96. Nomura H, Fujimoto N, Seiki M, Mai M, Okada Y. Enhanced Production of Matrix Metalloproteinases and Activation of Matrix Metalloproteinase 2 (gelatinase A) in Human Gastric Carcinomas. *Int J Cancer*. 1996;69:9-16.
97. Sier CF, Kubben FJ, Ganesh S i sur. Tissue Levels of Matrix Metalloproteinases MMP-2 and MMP-9 are Related to the Overall Survival of Patients with Gastric Carcinoma. *Br J Cancer*. 1996;74:413-7.

98. Brinckerhoff CE, Ruby PL, Austin SD, Fini ME, White HD. Molecular Cloning of Human Synovial Cell Collagenase and Selection of a Single Gene from Genomic DNA. *J Clin Invest.* 1987;79:542-6.
99. Pendás AM, Santamaría I, Alvarez MV, Pritchard M, López-Otín C. Fine Physical Mapping of the Human Matrix Metalloproteinase Genes Clustered on Chromosome 11q22.3. *Genomics.* 1996;37:266-8.
100. Gross J, Lapiere CM. Collagenolytic Activity in Amphibian Tissues: A Tissue Culture Assay. *Proc Natl Acad Sci U S A.* 1962;48:1014-22.
101. Goldberg GI, Wilhelm SM, Kronberger A, Bauer EA, Grant GA, Eisen AZ. Human Fibroblast Collagenase. Complete Primary Structure and Homology to an Oncogene Transformation-Induced Rat Protein. *J Biol Chem.* 1986;261:6600-5.
102. Ala-aho R, Kähäri VM. Collagenases in Cancer. *Biochimie.* 2005;87:273-86.
103. Sukhova GK, Schonbeck U, Rabkin E i sur. Evidence for Increased Collagenolysis by Interstitial Collagenases-1 and -3 in Vulnerable Human Atheromatous Plaques. *Circulation.* 1999;99:2503-9.
104. Tressel SL, Kaneider NC, Kasuda S i sur. A Matrix Metalloprotease-PAR1 System Regulates Vascular Integrity, Systemic Inflammation and Death in Spesis. *EMBO Mol Med.* 2011;3:370-84.
105. Vincenti MP, Brinckerhoff CE. Transcriptional Regulation of Collagenase (MMP-1, MMP-13) Genes in Arthritis: Integration of Complex Signaling Pathways for the Recruitment of Gene-Specific Transcription Factors. *Arthritis Res.* 2002;4:157-64.
106. Chambers AF, Matrisian LM. Changing Views of the Role of Matrix Metalloproteinases in Metastasis. *J Natl Cancer Inst.* 1997;89:1260-70.
107. Murray GI, Duncan ME, O'Neil P, Melvin WT, Fothergill JE. Matrix Metalloproteinase-1 is Associated with Poor Prognosis in Colorectal Cancer. *Nat Med.* 1996;2:461-2.
108. Nomura H, Fujimoto N, Seiki M, Mai M, Okada Y. Enhanced Production of Matrix Metalloproteinases and Activation of Matrix Metalloproteinase 2 (gelatinase A) in Human Gastric Carcinomas. *Int J Cancer.* 1996;69:9-16.

109. Murray GI, Duncan ME, Arbuckle E, Melvin WT, Fothergill JE. Matrix Metalloproteinases and Their Inhibitors in Gastric Cancer. *Gut*. 1998;43:791-7.
110. Nakopoulou L, Giannopoulou I, Gakiopoulou H, Liapis H, Tzonou A, Davaris PS. Matrix Metalloproteinase-1 and -3 in Breast Cancer: Correlation with Progesterone Receptors and Other Clinicopathologic Features. *Hum Pathol*. 1999;30:436-42.
111. Woo M, Park K, Nam J, Kim JC. Clinical Implications of Matrix Metalloproteinase -1, -3, -7, -9, -12, and Plasminogen Activator Inhibitor-1 Gene Polymorphisms in Colorectal Cancer. *J Gastroenterol Hepatol*. 2007;22:1064-70.
112. Tasci AI, Tugcu V, Ozbek E, Ozbay B, Simsek A, Koksall V. A Single-Nucleotide Polymorphism in the Matrix Metalloproteinase-1 Promoter Enhances Bladder Cancer Susceptibility. *BJU Int*. 2008;101:503-7.
113. Shimizu Y, Kondo S, Shirai A, Furukawa M and Yoshizaki T. A Single Nucleotide Polymorphism in the Matrix Metalloproteinase- 1 and Interleukin-8 Gene Promoter Predicts Poor Prognosis in Tongue Cancer. *Auris Nasus Larynx*. 2008;35:381-9.
114. Nasr HB, Mestiri S, Chahed K i sur. Matrix Metalloproteinase-1 (-1607) 1G/2G and -9 (-1562) C/T Promoter Polymorphisms: Susceptibility and Prognostic Implications in Nasopharyngeal Carcinomas. *Clin Chim Acta*. 2007;384:57-63.
115. Roomi MW, Monterrey JC, Kalinovsky T, Rath M, Niedzwiecki A. Patterns of MMP-2 and MMP-9 Expression in Human Cancer Cell Lines. *Oncol Rep*. 2009; 21:1323-33.
116. Björklund M, Koivunen E. Gelatinase-Mediated Migration and Invasion of Cancer Cells. *Biochim Biophys Acta*. 2005;1755:37-69.
117. Fernandez-Patron C, Martinez-Cuesta MA., Salas E i sur. Differential Regulation of Platelet Aggregation by Matrix Metalloproteinases-9 and -2. *Thromb Haemost*. 1999;82:1730-5.
118. Van den Steen PE, Dubois B, Nelissen I, Rudd PM, Dwek RA, Opdenakker G. Biochemistry and Molecular Biology of Gelatinase B or Matrix Metalloproteinase-9 (MMP-9). *Crit Rev Biochem Mol Biol*. 2002;37:375-536.
119. Bérubé M, Deschambeault A, Boucher M, Germain L, Petitclerc E, Guérin SL. MMP-2 Expression in Uveal Melanoma: Differential Activation Status Dictated by the Cellular Environment. *Mol Vis*. 2005;11:1101-11.

120. Sato T, Sakai T, Noguchi Y, Takta M, Hirakawa S, Ito A. Tumor-Stromal Cell Contact Promotes Invasion of Human Uterine Cervical Carcinoma Cells by Augmenting the Expression and Activation of Stromal Matrix Metalloproteinases. *Gynecol Oncol.* 2004;92:47-56.
121. Di Nezza LA, Misajon A, Zhang J, Jobling T, Quinn MA, Ostör AG. Presence of Active Gelatinases in Endometrial Carcinoma and Correlation of Matrix Metalloproteinase Expression with Increasing Tumor Grade and Invasion. *Cancer.* 2002;94:1466-75.
122. Yu Q, Stamenkovic I. Cell Surface-Localized Matrix Metalloproteinase-9 Proteolytically Activates TGF-Beta and Promotes Tumor Invasion and Angiogenesis. *Genes Dev.* 2000;14:163-176.
123. Liotta LA, Tryggvason K, Garbisa A, Hart I, Foltz CM, Shafie S. Metastatic Potential Correlates with Enzymatic Degradation of Basement Membrane Collagen. *Nature.* 1980;284:67-8.
124. Stetler-Stevenson WG. The Role of Matrix Metalloproteinases in Tumor Invasion, Metastasis and Angiogenesis. *Surg Oncol Clin N Am.* 2001;10:383-92.
125. Cottam DW, Rennie IG, Woods K, Parsons MA, Bunning RA, Rees RC. Gelatinolytic Metalloproteinase Secretion Patterns in Ocular Melanoma. *Invest Ophthalmol Vis Sci.* 1992;32:1923-7.
126. Fishman DA, Bafetti L, Banionis S, Kearns AS, Chilukuri K, Stack MS. Production of Extracellular Matrix Degrading Proteinases by Primary Cultures of Human Epithelial Ovarian Carcinoma Cells. *Cancer.* 1997;80:1457-63.
127. Garzetti G, Ciavattini A, Lucarini G i sur. Tissue and Serum Metalloproteinase (MMP-2) Expression in Advanced Ovarian Serous Cystadenocarcinomas: Clinical and Prognostic Implications. *Anticancer Res.* 1995;15:2799-804.
128. Gohji K, Fujimoto N, Hara I i sur. Serum Matrix Metalloproteinase-2 and its Density in Men with Prostate Cancer as a New Predictor of Disease Extension. *Int J Cancer.* 1998;79:96-101.
129. Guo H, Zucker S, Gordon MK, Toole BP, Biswas C. Stimulation of Matrix Metalloproteinase Production by Recombinant Extracellular Matrix Metalloproteinase Inducer from Transfected Chinese Hamster Ovary Cells. *J Biol Chem.* 1997;272:24-7.

130. Pellegrini P, Contasta I, Berghella AM, Gargano E, Mammarella C, Adorno D. Simultaneous Measurement of Soluble Carcinoembryonic Antigen and the Tissue Inhibitor of Metalloproteinase TIMP1 Serum Levels for Use as Markers of Pre-Invasive to Invasive Colorectal Cancer. *Cancer Immunol Immunother.* 2000;49:388-94.
131. Laack E, Kohler A, Kugler C i sur. Pretreatment Serum Levels of Matrix Metalloproteinase-9 and Vascular Endothelial Growth Factor in Non-Small-Cell Lung Cancer. *Annals of Oncology.* 2002;13:1550-7.
132. Maeta H, Ohgi S, Terada T. Protein Expression of Matrix Metalloproteinases 2 and 9 and Tissue Inhibitors of Metalloproteinase 1 and 2 in Papillary Thyroid Carcinomas. *Virchows Arch.* 2001;438:121-8.
133. Tian X , Cong M, Zhou W, Zhu J, Liu Q. Relationship Between Protein Expression of VEGF-C, MMP-2 and Lymph Node Metastasis in Papillary Thyroid Cancer. *J Int Med Res.* 2008;36:699-703.
134. Kameyama K. Expression of MMP-1 in the Capsule of Thyroid Cancer—Relationship with Invasiveness. *Pathol Res Pract.* 1996;192:20-6.
135. Cho Mar K, Eimoto T, Tateyama H, Arai Y, Fujiyoshi Y, Hamaguchi M. Expression of Matrix Metalloproteinases in Benign and Malignant Follicular Thyroid Lesions. *Histopathology.* 2006;48:286-94.
136. Baldini E, Toller M, Graziano FM i sur. Expression of Matrix Metalloproteinases and Their Specific Inhibitors in Normal and Different Human Thyroid Tumor Cell Lines. *Thyroid.* 2004;14:881-8.
137. Patel A, Straight AM, Mann H i sur. Matrix Metalloproteinase (MMP) Expression by Differentiated Thyroid Carcinoma of Children and Adolescents. *J Endocrinol Invest.* 2002;25:403-8.
138. Shi Y, Parhar RS, Zou M i sur. Tissue Inhibitor of Metalloproteinases-1 (TIMP-1) mRNA is Elevated in Advanced Stages of Thyroid Carcinoma. *British J Cancer.* 1999;79:1234-9.
139. Korem S, Kraiem Z, Shiloni E, Yehezkel O, Sadeh O, Resnick MB. Increased Expression of Matrix Metalloproteinase-2: A Diagnostic Marker but Not Prognostic Marker of Papillary Thyroid Carcinoma. *Isr Med Assoc J.* 2002;4:247-51.

140. Liang H, Zhong Y, Luo Z i sur. Assessment of Biomarkers for Clinical Diagnosis of Papillary Thyroid Carcinoma with Distant Metastasis. *Int J Biol Markers*. 2010;25:38-45.
141. Kraiem Z, Korem S. Matrix Metalloproteinases and the Thyroid. *Thyroid*. 2000;10:1061-9.
142. Campo E, Maria J, Merino J, Liotta L, Neumann R, Stetler-Stevenson WG. Distribution of the 72-kD Type IV Collagenase in Nonneoplastic and Neoplastic Thyroid Tissue. *Hum Pathol*. 1992;23:1395-401.
143. Edge SB, Byrd DR, Compton CC, Fritz AG, Greene FL, Trotti A. *AJCC Cancer Staging Manual*, 7 th Edition. New York; Springer. 2010.
144. Cady B, Rossi R. An Expanded View of Risk-Group Definition in Differentiated Thyroid Carcinoma. *Surgery*. 1988;104:947-53.
145. Shattuck TM, Westra WH, Ladenson PW, Arnold A. Independent Clonal Origins of Distinct Tumor Foci in Multifocal Papillary Thyroid Carcinomas. *N Engl J Med*. 2005;352(23):2406-12.
146. Iida F, Yonekura M, Miyakawa M. Study of Intraglandular Dissemination of Thyroid Cancer. *Cancer*. 1969;24:764-71.
147. Carcangiu ML, Zampi G, Rosai J. Papillary Thyroid Carcinoma: A Study of its Many Morphologic Expressions and Clinical Correlates. *Pathol Annu*. 1985;20:1-44.
148. Katoh R, Sasaki J, Kurihara H, Suzuki K, Iida Y, Kawaoi A. Multiple Thyroid Involvement (Intraglandular Metastasis) in Papillary Thyroid Carcinoma: A Clinicopathologic Study of 105 Consecutive Patients. *Cancer*. 1992;70:1585-90.
149. Sakorafas GH, Stafyla V, Kolettis T, Tolumis G, Kassaras G, Peros G. Microscopic Papillary Thyroid Cancer as an Incidental Finding in Patients Treated Surgically for Presumably Benign Thyroid Disease. *J Postgrad Med*. 2007;53:23-26.
150. Chrisoulidou A, Boudina M, Tzemailas A i sur. Histological Subtype is the Most Important Determinant of Survival in Metastatic Papillary Thyroid Cancer. *Thyroid Res*. 2011;4:12.



151. Thompson AM, Turner RM, Hayen A, Aniss A, Jalaty S, Learoyd DL i sur. A Preoperative Nomogram for the Prediction of Ipsilateral Central Compartment Lymph Node Metastases in Papillary Thyroid Cancer. *Thyroid*. 2014;24:675-82.
152. Scheumann GF, Gimm O, Wegener G, Hundeshagen H, Dralle H. Prognostic Significance and Surgical Management of Locoregional Lymph Node Metastases in Papillary Thyroid Cancer. *World J Surg*. 1994;18:559-68.
153. Malterling RR, Andersson RE, Falkmer S, Falkmer U, Niléhn E, Järhult J. Differentiated Thyroid Cancer in a Swedish County--Long-Term Results and Quality of Life. *Acta Oncol*. 2010;49:454-9.
154. Popadich A, Levin O, Lee JC i sur. A Multicenter Cohort Study of Total Thyroidectomy and Routine Central Lymph Node Dissection for cN0 Papillary Thyroid Cancer. *Surgery*. 2011;150:1048-57.
155. Hartl DM, Mamelle E, Borget I, Leboulleux S, Mirghani H, Schlumberger M. Influence of Prophylactic Neck Dissection on Rate of Retreatment for Papillary Thyroid Carcinoma. *World J Surg*. 2013;37:1951-8.
156. Guo K, Wang Z. Risk Factors Influencing the Recurrence of Papillary Thyroid Carcinoma: A Systematic Review and Meta-Analysis. *Int J Clin Exp Pathol*. 2014;7:5393-403.
157. Kim TH, Park YJ, Lim JA i sur.. The Association of the BRAF(V600E) Mutation with Prognostic Factors and Poor Clinical Putcome in Papillary Thyroid Cancer: A Meta-Analysis. *Cancer*. 2012;118:1764-73.
158. Marečko I, Cvejić D, Šelemetjev S i sur. Enhanced Activation of Matrix Metalloproteinase-9 Correlates with the Degree of Papillary Thyroid Carcinoma Infiltration. *Croat Med J*. 2014;55:128-37.
159. Zhang Y, Luo YK, Zhang MB i sur. Values of Ultrasound Features and MMP-9 of Papillary Thyroid Carcinoma in Predicting Cervical Lymph Node Metastases. *Sci Rep*. 2017;7:6670.
160. Nakamura H, Ueno H, Yamashita K i sur. Enhanced Production and Activation of Progelatinase A Mediated by Membrane-Type 1 Matrix Metalloproteinase in Human Papillary Thyroid Carcinomas. *Cancer Res*. 1999;59:467-73.

161. Marečko I, Cvejić D, Tatić S, Dragutinović V, Paunović I, Savin S. Expression of Matrix Metalloproteinase-2 and Its Tissue Inhibitor-2 in Fetal and Neoplastic Thyroid Tissue and Their Significance as Diagnostic and Prognostic Markers in Papillary Carcinoma. *Cancer Biomark.* 2011-2012;11:49-58.
162. Katayama A, Bando N, Kishibe K i sur. Expressions of Matrix Metalloproteinases in Early-Stage Oral Squamous Cell Carcinoma as Predictive Indicators for Tumor Metastases and Prognosis. *Clin Cancer Res.* 2004;10:634-40.
163. Remacle AG, Noel A, Duggan C i sur. Assay of Matrix Metalloproteinases Types 1, 2, 3 and 9 in Breast Cancer. *Br J Cancer.* 1998;77:926-31.
164. Visscher DW, Hoyhtya M, Ottosen SK i sur. Enhanced Expression of Tissue Inhibitor of Metalloproteinase-2 (TIMP-2) in the Stroma of Breast Carcinomas Correlates with Tumor Recurrence. *Int J Cancer.* 1994;59:339-44.
165. Nakopoulou L, Tsirmpa I, Alexandrou P, Louvrou A, Ampela C, Markaki S. MMP-2 Protein in Invasive Breast Cancer and the Impact of MMP-2/TIMP-2 Phenotype on Overall Survival. *Breast Cancer Res Treat.* 2003;77:145-55.

## **11. Životopis autora**

Boris Bumber rođen je 31. siječnja 1981. godine u Zagrebu.

Nakon završene osnovne i srednje škole u rodnom gradu, 1999. godine je upisao Medicinski fakultet Sveučilišta u Zagrebu. Diplomirao je 2005. godine s prosječnom ocjenom svih ispita 4,03.

Nakon završenog pripravničkog staža u KBC Zagreb i položenog državnog ispita, 2007. godine započinje specijalizaciju iz otorinolaringologije u Klinici za bolesti uha, nosa i grla i kirurgiju glave i vrata, KBC Zagreb, koju uspješno završava 2012. godine.

Godine 2016. položio je subspecijalistički ispit iz plastične kirurgije glave i vrata.

Doktorski studij „Biomedicina i zdravstvo“ na Medicinskom fakultetu Sveučilišta u Zagrebu upisao je 2009. godine. Vanjski je suradnik na integriranom dodiplomskom i diplomskom studiju medicine na Katedri za otorinolaringologiju s audiologijom i fonijatrijom te Vijeću predmeta Temelji liječničkog umijeća Medicinskog fakulteta Sveučilišta u Zagrebu.

Dosad je objavio dva stručno-znanstvena rada u časopisima indeksiranim u Current Contents (CC), jedan indeksiran u Embaso te 12 kongresnih priopćenja na domaćim i međunarodnim kongresima.

Njegova sadašnja pozicija je odjelni liječnik na Odjelu za kirurgiju glave i vrata pri Zavodu za otorinolaringologiju u Klinici za bolesti uha, nosa i grla i kirurgiju glave i vrata, KBC Zagreb.