

Patološke promjene bubrežnih arterija u bolesnika s karcinomom bubrežnih stanica

Tomić, Karla

Doctoral thesis / Disertacija

2008

Degree Grantor / Ustanova koja je dodijelila akademski / stručni stupanj: **University of Zagreb, School of Medicine / Sveučilište u Zagrebu, Medicinski fakultet**

Permanent link / Trajna poveznica: <https://urn.nsk.hr/urn:nbn:hr:105:207940>

Rights / Prava: [In copyright](#)/[Zaštićeno autorskim pravom.](#)

Download date / Datum preuzimanja: **2024-09-28**



Repository / Repozitorij:

[Dr Med - University of Zagreb School of Medicine Digital Repository](#)





Središnja medicinska knjižnica

Tomić, Karla (2008) *Patološke promjene bubrežnih arterija u bolesnika s karcinomom bubrežnih stanica [Pathological renal artery changes in patients with renal cell carcinoma]. Doktorska disertacija, Sveučilište u Zagrebu.*

<http://medlib.mef.hr/538>

University of Zagreb Medical School Repository

<http://medlib.mef.hr/>

**SVEUČILIŠTE U ZAGREBU
MEDICINSKI FAKULTET**

Karla Tomić

**Patološke promjene bubrežnih arterija u
bolesnika s karcinomom bubrežnih
stanica**

DISERTACIJA



Zagreb, 2008.

SVEUČILIŠTE U ZAGREBU
MEDICINSKI FAKULTET

Karla Tomić

**Patološke promjene bubrežnih arterija u
bolesnika s karcinomom bubrežnih
stanica**

DISERTACIJA

Zagreb, 2008.

Disertacija je izrađena u Kliničkom zavodu za patologiju „Ljudevit Jurak“
Kliničke bolnice „Sestre milosrdnice“ Zagreb

Voditelj rada: Prof. dr. sc. Božo Krušlin

Zahvaljujem se svome mentoru prof. dr. sc. Boži Krušlinu na svesrdnoj pomoći oko izrade ove disertacije te prof. dr. sc. Mladenu Beliczi na korisnim savjetima te moralnoj i svekolikoj drugoj pomoći koja mi je olakšala provedbu ovog istraživanja. Također se zahvaljujem svim djelatnicima Kliničkog zavoda za patologiju „Ljudevit Jurak“ i svojoj obitelji.

SADRŽAJ

POPIS OZNAKA I KRATICA

1. UVOD	1
1.1. ANATOMIJA BUBREGA I BUBREŽNIH ARTERIJA.....	1
1.2. HISTOLOGIJA BUBREGA I BUBREŽNIH ARTERIJA	3
1.3. EMBRIOLOGIJA BUBREGA	5
1.4. KARCINOM BUBREŽNIH STANICA.....	7
1.4.1. Epidemiologija i incidencija	7
1.4.2. Etiologija	8
1.4.3. Klinička slika	11
1.4.4. Patohistološki izgled.....	13
1.4.5. Posebni histološki tipovi karcinoma bubrežnih stanica.....	14
1.4.6. Molekularne i genetske promjene povezane s karcinomom bubrega.....	16
1.4.7. Prognostički čimbenici.....	17
1.4.8. Liječenje i prognoza	20
1.5. NETUMORSKE BOLESTI BUBREGA	23
1.5.1. Akutni i kronični pijelonefritis.....	23
1.5.2. Nefrolitijaza i nefrokalcinoza	23
1.5.3. Cistične bolesti bubrega.....	24
1.5.4. Akutno i kronično bubrežno zatajenje	26
1.6. PATOLOŠKE PROMJENE NA BUBREŽNIM ARTERIJAMA	27
1.6.1. Ateroskleroza.....	28
1.6.2. Fibromuskularna displazija	29
2. HIPOTEZA I CILJ RADA.....	33
3. BOLESNICI I METODE	35
3.1. BOLESNICI	35
3.2. METODE	36

3.3. STATISTIČKA OBRADA PODATAKA.....	38
4. REZULTATI	39
4.1. STATISTIČKA ANALIZA REZULTATA.....	50
5. RASPRAVA	53
6. ZAKLJUČCI	58
7. SAŽETAK.....	60
8. SUMMARY.....	62
9. LITERATURA.....	63
10. ŽIVOTOPIS.....	79

POPIS OZNAKA I KRATICA

ACE – od engl. «angiotensin-converting enzyme»

ACTH – adrenokortikotropni hormon

AD – autosomno dominantno

AJCC– od engl. «American Joint Committee on Cancer»

BMI – od engl. «body mass indeks»

CK– citokeratin

DNA – deoksiribonukleinska kiselina (od engl. „deoxyribonucleic acid“)

EGFR– od engl. «epidermal growth factor receptor»

GBM – glomerularna bazalna membrana

HCG – od engl. «human chorionic gonadotropin»

HE – hemalaun-eozin

HIF – od engl. «hypoxia inducible factor»

HMW– od engl. «high molecular weight»

FMD – fibromuskularna displazija

IL– interleukin

JGA – juksttaglomerularni aparat

LMW– od engl. «low molecular weight»

LOH– od engl. «loss of heterozygosity»

NaCl – natrij klorid

NO – dušični oksid

PDGFβ – od engl. „platelete-derived growth factor beta“

PTH – paratiroidni hormon

TGFα – od engl. «transforming growth factor alfa»

VHL– von Hippel-Lindau

1. UVOD

1.1. ANATOMIJA BUBREGA I BUBREŽNIH ARTERIJA

Bubreg je parni organ koji izlučuje mokraću. U odrasle osobe teži oko 120-200 grama, dužine je oko 11, širine oko 5, a debljine oko 3 cm. Smješten je retroperitonealno, gornja trećina leži na dijafragmi, na granici gornje i srednje trećine ukoso križa 12. rebro, dok je hilus bubrega u osobe u ležećem položaju u visini II. lumbalnog kralješka. Uzdužna osovina bubrega položena je koso tako da su gornji polovi bliže od donjih. Desni bubreg leži malo niže od lijevog (1).

Bubrežni parenhim je ovijen vezivnom čahuricom koja se lako ljušti. Oko vezivne čahure nalazi se masna kapsula koja bubreg održava u normalom položaju. Preko masne kapsule nalazi se bubrežna fascija koja se sastoji od subperitonealnog tkiva, a koja ovija bubreg i nadbubrežnu žlijezdu koja je smještena uz gornji pol bubrega. Iznad fascije na prednjoj strani oba bubrega nalazi se peritoneum (1).

Bubreg čine medula (medulla renalis) i kora (cortex renalis). Medularnu supstancu izgrađuju bubrežne piramide čija je baza okrenuta prema gore, a vrh prema hilusu. Izdanci kortikalne tvari spuštaju se do hilusa i odvajaju piramide. Bubrežna piramida s dijelom kortikalne tvari koji je iznad nje čini lobus ili renculus. U odrasloj osobi u bubregu se nalazi 10-20 renkula. Kortikalna tvar se dijeli na dvije zone od kojih se pars radiata nastavlja na bazu piramide i sadržava ravne kanaliće koji dolaze iz piramida, a preostali gornji dio kore je pars convoluta i sadržava glomerule (Malpighijeva tjelešca) i zavijene kanaliće (1).

Glomerul ili Malpighijevo tjelešce nastaje iz metanefrogenog tkiva, a sastoji se od mreže kapilara koja se utiskuje u tubularni sustav tako da nastaje omot dvostrukog zida koji se zove Bowmanova čahura. Visceralni list čahure čine podociti koji prekrivaju kapilarno klupko, a vanjski parijetalni list čine pločaste stanice (1).

U Bowmanovu čahuru na vaskularnom polu ulazi aferentna arteriola i izlazi tanja eferentna arteriola. U zidu aferentne arteriole nalaze se epiteloidne stanice (Polkissen po Zimmermannu) u kojima su sekretorna zrnca, a koje su u blizini posebnih stanica zavijenih kanalića II. reda koje čine maculu densu. Te stanice u zidu aferentne arteriole, zajedno sa stanicama macule dense, s Goormagthighovim stanicama između makule dense i vaskularnog aparata i s Bechterovim paraportalnim stanicama oblikuju jukstaglomerularni aparat (JGA), a koji je odgovoran za sekreciju renina i regulaciju krvotoka u glomerulu.

Od suprotnog pola glomerula (urinarni pol) odlaze bubrežni kanalići koji se dijele na zavijene kanaliće I. reda, Henleovu petlju i zavijene kanaliće II. reda. Ti kanalići zajedno s glomerulom čine nefron.

Vezivnu osnovu bubrega čine retikularna vlakna, koja su naročito razvijena na bazi papila. Kad se bubrezi jako ispune krvlju, proširuju se odvodni kanalići, a papila se skraćuje i proširuje, a što je omogućeno time što se sabirni kanalići spiralno spuštaju prema papili. Kad se papila skрати, spirala se odvija čime se proširi hilus bubrega i olakšava se otjecanje mokraće (1).

Arterijska krv u bubrege dolazi iz desne, odnosno lijeve bubrežne arterije koje su grane trbušne aorte. Aortalno ishodište bubrežnih arterija nalazi se na oko 1 cm ispod gornje mezenterične arterije i to u razini gornjeg ruba drugog lumbalnog kralješka. Desna bubrežna arterija uglavnom polazi malo niže od lijeve i duža je od nje. Obje arterije usmjerene su gotovo vodoravno prema lateralno i malo prema dolje, križaju medijalne krakove ošita i sežu do hilusa bubrega gdje se granaju u završne grane. Ponekad se ogranci bubrežne arterije odvajaju i granaju prije ulaska arterije u bubrežni hilus. Desna bubrežna arterija križa sa stražnje strane donju šuplju venu, glavu gušterače i silazni dio dvanaesnika, a lijeva bubrežna arterija je smještena iza tijela gušterače. U hilusu bubrega bubrežna arterija leži između vene koja je sprijeda i nakapnice koja je straga. U dijelu populacije postoje i akscesorne bubrežne arterije koje mogu biti na obje strane, a polaze izravno od aorte i ulaze u medijalni rub bubrega, najčešće na donjem polu (1).

Vensku krv na površini bubrega skupljaju venule stellatae, u medularnoj tvari venule rectae koje se nastavljaju u vene arcuate, zatim u vene interlobares i na kraju završavaju u bubrežnoj veni. Limfne žile dreniraju se u lumbalne limfne čvorove i čvoriće u hilusu. U inervaciji bubrega sudjeluju živci simpatičkog sustava (Th10-L1) i nervus vagusa koji u bubreg dolaze putem pleksusa bubrežne arterije (1).

1.2. HISTOLOGIJA BUBREGA I BUBREŽNIH ARTERIJA

Bubreg se sastoji od 1-4 milijuna nefrona, a nefron čine bubrežno tjelešće, proksimalni zavijeni kanalić, tanki i debeli krak Henleove petlje i distalni zavijeni kanalić (2).

Glomerul ili bubrežno tjelešće je odgovoran za ultrafiltraciju plazme, a histološki je građen od kapilarnog klupka koje je okruženo epitelnom čahuricom dvostruke stijenke koja se zove Bowmanova čahura (2). U središnjem dijelu kapilarnog klupka nalazi se mezangij kojeg čine ekstracelularni matriks i stanice. Kapilare unutar glomerula su obložene tankim endotelnim stanicama ispod kojih je glomerularna bazalna membrana (GBM) na koju se s vanjske strane naslanjaju podociti (epitelne stanice koje čine visceralni pokrov Bowmanove kapsule). Parijetalni epitel se u kontinuitetu na vaskularnom polu, nastavlja na visceralni. Između dva epitelna sloja Bowmanove kapsule nalazi se mokraćni (interkapsularni) prostor. Na mokraćnom polu, šupljina i parijetalni sloj epitelnih stanica nastavlja se u lumen i epitel proksimalnih kanalića. Podociti proizvode i VEGF koji je važan regulator funkcije glomerularnih epitelnih stanica i koji pojačava permeabilnost endotelnih stanica. Glomerularne endotelne stanice proizvode i NO i endotelin-1. Mezangij čine mezangijalne stanice i okolni ekstracelularni matriks koji je po sastavu sličan GBM, a sadrži različite tipove kolagena, fibronektin i proteoglikane. Mezangij održava strukturu kapilarnog klupka, a ima i fagocitnu funkciju. Glomerularna bazalna membrana nalazi se između endotelnih stanica i podocita, a sastoji se od centralnog tamnijeg

dijela (lamina densa) i dva tanja, elektronski svijetlija sloja (lamina rara interna i externa). Podociti (visceralne epitelne stanice) su najveće stanice u glomerulu, nalaze se s vanjske strane glomerularnog klupka i strše u urinarni prostor. Imaju prominentne jezgre i obilnu, svijetlu, eozinofilnu citoplazmu. Podociti imaju nekoliko primarnih izdanaka citoplazme i brojne sekundarne izdanke (nožice) koje okružuju kapilare u glomerulu (2,3). Parijetalne epitelne stanice Bowmanove kapsule su spljoštene pločaste epitelne stanice s izraženim proliferativnim potencijalom. Peripolarne stanice se nalaze između visceralnih i parijetalnih epitelnih stanica u ušću glomerularnog klupka. Smatra se da predstavljaju komponentu jukstaglomerularnog aparata te da imaju sekretornu aktivnost, ali im je točna funkcija još uvijek nepoznata.

Jukstaglomerularni aparat se nalazi na vaskularnom polu glomerula, a čine ga aferentna i eferentna arteriola, ekstraglomerularni dio mezangija i makula densa. JGA je glavna strukturna jedinica renin-angiotenzin sustava. Jukstaglomerularne granularne stanice se nalaze u nakupinama, a najviše ih ima u zidu aferentne arteriole, mada se nalaze i u eferentnoj arterioli i ekstraglomerularnom mezangiju. Granule u tim stanicama su različite veličine i oblika, a sadrže renin i angiotenzin II (2).

U histološkim rezovima korteksa proksimalni zavijeni kanalići čine većinu parenhimske komponente. Stanice proksimalnih kanalića su kubične do niske cilindrične s eozinofilnim, često granuliranim citoplazmama i okruglim jezgrama smještenih u centru ili više bazalno, a granice među stanicama su nejasne. Proksimalni kanalići su odgovorni za reapsorpciju oko 60% glomerularnog ultrafiltrata (2,3).

Proksimalni kanalići se nastavljaju na Henleovu petlju, koja ima važnu ulogu u koncentriranju urina. Distalni kanalići imaju 3 segmenta: debeli uzlazni krak Henleove petlje, makulu densu i distalni zavijeni kanalić. Stanice distalnih tubula su kubične, eozinofilne citoplazme s okruglim jezgrama smještenih više apikalno. Granice među stanicama su nejasne, a citoplazme su manje eozinofilne od stanica proksimalnih kanalića. Na prerezima u presjeku distalnog kanalića je više stanica nego na presjeku proksimalnih kanalića i lumen je uvijek otvoren. Funkcija distalnih kanalića je aktivna resorpcija

NaCl. Povezujući kanalić spaja distalni tubul i sabirne vodove. Sabirne cjevčice počinju u korteksu (nastavljaju se na distalni zavijeni kanalić), udružuju se u veće ravne sabirne cijevi i spuštaju se do vršaka papila gdje završavaju kao Bellinijevi papilarni kanali (2). Sabirne cjevčice su obložene kubičnim stanicama sa jasnim međustaničnim granicama, centralno smještenim jezgrama i otvorenim lumenima, a građeni od glavnih i interkaliranih stanica (2,3).

Arterije se prema veličini dijele na arteriole, mišićne arterije srednjeg i velikog promjera i velike, elastične arterije, a bubrežne arterije se ubrajaju u skupinu mišićnih arterija. Histološki stijenku bubrežne arterije čine tri sloja ili tunike: tunica intima, tunica media i tunica adventitia. Intima se sastoji od jednog sloja endotelnih stanica koje oblažu unutaraju površinu žile, a ispod je tanki subendotelni sloj koji se sastoji od rahlog vezivnog tkiva u kojem se nalazi nekoliko glatkomišićnih stanica. Medija sadržava do 40 slojeva glatkomišićnih stanica, a broj im se smanjuje kako arterija postaje tanja. Mišićne stanice isprepliću se s elastičnim i retikulinskim vlaknima. Same mišićne stanice izlučuju vanstanični matriks. Od intime mediju odvaja unutrašnja elastična membrana (membrana elastica interna) koju čini elastin, a od adventicije ju odvaja vanjska elastična membrana (membrana elastica externa). Vanjska elastična membrana je tanja od unutarne. Adventiciju čine kolagena i elastična vlakna, nešto fibroblasta i masnih stanica (2).

1.3. EMBRIOLOGIJA BUBREGA

Organogeneza bubrega počinje u 3. tjednu gestacije. Razvoj bubrega prolazi kroz 3 stadija: pronefros, mezonefros i metanefros, a svi navedeni stadiji razvijaju se iz intermedijarnog mezoderma, koji se proteže od cervikalno prema kaudalnim dijelovima embrija. Pronefros i mezonefros odgovaraju provizornim organima, i prethode razvoju pravog bubrega (metanefros) (4).

Pronefros (predbubreg) se razvija u cevikalnoj regiji krajem trećeg tjedna gestacije, a sastoji se od glomusa, tubula i kanalića. Glomus nije fizički u vezi s tubulima, otvara se u celomsku šupljinu i filtrira krv. Tubuli se također otvaraju u celomsku šupljinu i sakupljaju filtrat. U ljudi pronefros je rudimentaran i uopće ne funkcionira kao ekskrecijski organ. Kako se pronefrički vodi spušta prema kaudalno, glomus i tubuli regrediraju, a kaudalni dio pronefričkog voda ostaje i postaje mezonefrički vod (primarni mokraćovod) (3,4).

Mezonefros (prabubreg, Wolffovo tijelo) se razvija sredinom 4. tjedna gestacije, nastaje kaudalnije od pronefrosa, a sadrži 20-40 nefrona, koji se sastoji od glomerula vezanih na tubule, s proksimalnim i distalnim segmentom od kojih su neki direktno u vezi sa primarnim mokraćovodom koji postaje odvodni kanal prabubrega ili Wolffov kanal. Nakon 6. tjedna gestacije najvećim dijelom atrofira, a ostaju samo dijelovi od kojeg se u muškog spola razvijaju ductuli efferentes i paradidymis, a kod ženskog spola epoophoron i paraoophoron. Kod muškog spola Wolffov kanal ostaje, a kod ženskog nestaje (3,4).

Metanefros, definitivni bubreg, razvija se interakcijom «mokraćovodnog pupoljka» i mezenhima kaudalnog intermedijarnog mezoderma, koji se zove i metanefrički mezoderm ili blastem. Metanefrički mezoderm inducira mokraćovodni pupoljak koji se izdiže, grana i tvori nakapnicu i čašice. Pod utjecajem «mokraćovodnog pupoljka» metanefrički mezenhim se diferencira u glomerule, proksimalne i distalne kanaliće i Henleovu petlju. Nakon 8. tjedna gestacije nefroni i sabirni sustav se razvijaju paralelno. Najraniji nefroni nastaju u jukstamedularnoj zoni kore bubrega, a zadnji nastaju u vanjskom dijelu kore bubrega (3,4). Nakon rođenja metanefrogeno tkivo iščezava, a time i mogućnost za stvaranje novih nefrona. Iako fetalni bubreg nema važnosti kao ekskrecijski organ on počinje funkcionirati već u drugoj polovici fetalnog života (3,4).

1.4. KARCINOM BUBREŽNIH STANICA

1.4.1. Epidemiologija i incidencija

Karcinom bubrežnih stanica čini više od 90% primarnih malignih tumora bubrega u odraslih u oba spola. Sveukupno predstavlja oko 2% svih malignih tumora odraslih, a nalazi se na 12. mjestu po učestalosti primarnih malignih tumora u muškaraca i na 17-om mjestu u žena (5-7). Incidencija mu je veća u razvijenim zemljama, najniža incidencija je zabilježena u Africi i Aziji, dok je u najviša u Češkoj. U zadnje vrijeme zabilježen je porast incidencije karcinoma bubrežnih stanica u oba spola u svim regijama svijeta što se jednim dijelom objašnjava boljom i ranijom dijagnostikom, ali isto tako i doprinosom rizičnih faktora (pušenje, hipertenzija, pretilost) (8,9).

Incidencija karcinoma bubrežnih stanica raste nakon 40-e godine života, a nakon 75. godine života se smanjuje. Karcinom bubrežnih stanica 2-3 puta je češći u muškaraca nego u žena (5,7).

U Hrvatskoj je 2004. godine dijagnosticirano 316 novooboljelih muškaraca od karcinoma bubrežnih stanica i 223 žene s istom dijagnozom. U oba spola karcinom bubrežnih stanica činio je 3% svih novootkrivenih karcinoma (bez raka kože i karcinoma in situ). Stopa incidencije raka bubrega na 100.000 u Hrvatskoj je iste godine iznosila 11.3 (14.0 za muški spol, a 8.7 za žene). Najviša stopa incidencije u Hrvatskoj zabilježena je u Bjelovarsko-bilogorskoj županiji (21.8), a najniža u Ličko-senjskoj (3.7). Od svih novootkrivenih karcinoma bubrega u 2004. godini, 43.9% je dijagnosticirano u lokaliziranoj fazi bolesti, 11.8% je otkriveno u fazi bolesti s prisutnim metastazama u regionalne limfne čvorove, dok je 21.2% dijagnosticirano u uznapredovaloj fazi bolesti s prisutnim udaljenim metastazama (10).

Karcinom bubrežnih stanica je 6. vodeći uzrok smrti od malignih bolesti i odgovoran je za oko 95.000 smrti u svijetu (11).

1.4.2. Etiologija

Najznačajni neovisni rizični faktori za nastanak karcinoma bubrežnih stanica su pušenje cigareta i jaka pretilost (12). Pušenje cigareta je odgovorno za oko 90% svih slučajeva malignih tumora u muškaraca (13), te za oko 20-30% karcinoma bubrežnih stanica. Relativni rizik za nastanak karcinoma bubrega u pušača je 1.2-2.3 (14), a prestanak pušenja linearno snižava rizik za nastanak karcinoma bubrega (15). Cigarete sadržavaju dobro poznate kancerogene tvari ali isto tako u karcinogenezi raka bubrežnih stanica bitnu ulogu bi mogla imati i kronična hipoksija radi ugljičnog monoksida ili zbog snižene plućne funkcije, a što bi moglo imati bitnu ulogu u odnosu na HIF (16).

Pretilost je drugi najznačajniji rizični faktor za nastanak karcinoma bubrežnih stanica, a rizik za nastanak karcinoma duplo je veći u osoba koje imaju $BMI > 29 \text{ kg/m}^2$ (17-20) s tim da se izračuni relativnog rizika za pretilost kreću od 1.9 do 5.9 (14,21). Procjenjuje se da je u Evropi jedna četvrtina karcinoma bubrega u oba spola povezano s pretilošću (5). Djelovanje pretilosti na nastanak karcinoma je najvjerojatnije multifaktorijalno, a u što bi mogli biti uključeni razine estrogena, faktora rasta, inzulina, lipida ili vitamina D. Estrogen bi mogao biti u vezi s mehanizmima koji dovode do povećane tjelesne težine i na taj način do povećanog rizika za razvoj karcinoma bubrega. Preliminarni rezultati jedne studije govore u prilog da pretili bolesnici nakon nefrektomije radi karcinoma bubrežnih stanica imaju niži postotak povratka bolesti nego kontrolna skupina s normalnom tjelesnom težinom (22).

Incidencija karcinoma bubrežnih stanica značajno je povišena kod ljudi s arterijskom hipertenzijom, a koja je neovisna o pušenju i prekomjernoj tjelesnoj težini (17).

Paritet je bio predmet raznih studija kao faktor rizika za nastanak karcinoma bubrežnih stanica, ali s nepodudarnim rezultatima, tako da se smatra da bi za nađenu povećanu incidenciju raka bubrega u višerotkinja prije bila odgovorna povećana tjelesna masa koja je u njih češća (23). Čini se

da uzimanje oralnih kontraceptiva i umjerena konzumacija alkohola imaju protektivni efekt, ali samo za ženski spol (12).

Izlaganje arsenu u toku industrijske proizvodnje ili u vodi za piće povećava rizik za nastanak karcinoma za 30%. Azbest, kadmij, pesticidi i mikotoksini se također spominju kao potencijalni karcinogeni za nastanak karcinoma bubrežnih stanica ali za sada bez definitivnih dokaza koji bi potvrdili takve hipoteze (5).

U transplantiranih bubrega karcinomi se nalaze 10X rjeđe nego u nativnom bubregu, što se dijelom objašnjava činjenicom da se u nativnim bubrezima s tumorima znatno češće nalazi stečena cistična bolest bubrega koja sama po sebi predstavlja rizični faktor za nastanak karcinoma bubrežnih stanica (24).

Oko 2% karcinoma bubrežnih stanica vezano je uz nasljedne sindrome od kojih su najznačajniji Von Hippel-Lindau sindrom, nasljedni papilarni karcinom bubrega, nasljedna leiomiomatoza i karcinom bubrežnih stanica, Birt-Hogg-Dube sindrom i konstitucionalna translokacija 3 kromosoma (5,25). Karcinom bubrega koji nastaje u sklopu nasljednih sindroma karakteriziraju ranija dob pojave karcinoma, a češće su bilateralni i multicentrični.

Von Hippel-Lindau bolest se nasljeđuje AD, a manifestira se hemangioblastomom središnjeg živčanog sustava i retine, svijetlostaničnim karcinomom bubrega, feokromocitomom i tumorima gušterače i unutarnjeg uha. Sindrom nastaje zbog nasljeđene mutacije *VHL* tumor supresor gena koji je lociran na 3p25-26. Inaktivacija *VHL* gena odgovorna je za predispoziciju za nastanak karcinoma bubrežnih stanica i hemangioblastoma. *VHL* protein u normooksničnim uvjetima veže HIF koji se tada razgrađuje, dok se u hipoksiji ili u nedostatku funkcionalnog *VHL* proteina HIF akumulira i aktivira transkripciju tzv. «hypoxia-inducibile gena», uključujući VEGF, PDGF-beta, TGF-alfa i eritropoetin (5). Iako se ovi karcinomi češće javljaju u mlađoj dobi i često su multicentrični i bilateralni, karcinomi bubrega koji nastaju u sklopu von Hippel-Lindau bolesti imaju bolju prognozu nego sporadični slučajevi svijetlostaničnog karcinoma bubrežnih stanica (26).

Nasljedni papilarni karcinom bubrega je nasljedni sindrom s AD nasljeđivanjem, a karakteriziraju ga multipli bilateralni papilarni karcinomi bubrega, najčešće histološkog tipa 1. Uglavnom nastaju u drugom desetljeću života, često već s prisutnim metastazama i lošom prognozom (27). Mutacija *MET* onkogene koji se nalazi na kromosomu 7q31 kodira tirozin kinazni receptor, a odgovoran je za nastanak tumora (28).

Nasljedna leiomiomatoza i karcinom bubrežnih stanica čine AD sindrom koji nastaje zbog mutacije *FH* gena koji je lociran na 1q42.3-q43. Karakteriziran je predispozicijom za dobroćudne leiomiome kože i uterusa i karcinom bubrežnih stanica. Tipično karcinom bubrega je papilarni karcinom tipa 2, najčešće nuklearnog gradusa 3 ili 4. Ovaj tip karcinoma bubrega većinom je pozitivan na vimentin, a negativan na CK7 (5).

Birt-Hogg-Dube sindrom karakteriziraju dobroćudni kožni tumori, naročito fibrofolikulomi, trihodiskomi i akrokordomi uz koje u sklopu sindroma nastaju spontani pneumotoraks i multipli tumori bubrega, od kojih su najčešći onkocitomi, te kromofobni i papilarni karcinom bubrega. Sindrom se nasljeđuje AD, a *BHD* gen se nalazi na kromosomu 17p11.2 (5,29,30).

Nasljedni karcinom bubrega koji nastaje zbog konstitucionalne translokacije kromosoma 3 s različitim mjestima loma karakterizira povećani rizik za karcinom bubrega. Karcinom bubrega je tipično tipa svijetlih stanica (5).

Tuberozna skleroza je AD bolest koja nastaje radi mutacije ili kromosoma 9q ili 16p, na kojima se nalaze geni *TSC1* i *TSC2* (31). Bolest se manifestira multiplim hamartomima, koji mogu zahvatiti bilo koji organski sustav, a najčešće se nalaze na koži, dok se od bubrežnih manifestacija najčešće pojavljuju angiomiolipomi (5,32). Ovi bolesnici mogu se javiti i s cistama bubrega i onkocitomima, a imaju i povećan rizik za nastanak karcinoma bubrežnih stanica koji je tada uvijek svijetlostaničnog tipa. Incidencija nastanka karcinoma bubrežnih stanica u bolesnika s tuberoznom sklerozom je 2-4% (31).

1.4.3. Klinička slika

Hematurija, bol i palpabilna masa predstavljaju klasični trijas simptoma kod karcinoma bubrega, s tim da u oko 40% pacijenata ovi simptomi nisu prisutni, a bolest se manifestira sistemskim simptomima koje najčešće čine gubitak tjelesne težine, bolovi u truhu, vrućica i anoreksija (33,34). Od bolesnika koji se pri dijagnozi jave s gore navedenim klasičnim simptomima hematurija je najčešća i nalazi se u oko 50% simptomatskih bolesnika, a zatim slijede bol i prisutnost abdominalne mase koji se nalaze u oko 40% simptomatskih slučajeva (16). Normocitna anemija je prisutna u oko 33% pacijenata, a povišena sedimentacija nalazi se u oko 50% bolesnika s karcinomom bubrega (35-37). U oko 3% bolesnika nastaje amiloidoza AA tipa (38,39).

Hepatosplenomegalija, koagulopatija, povišene razine serumske alkalne fosfataze i transaminaze mogu se naći i kod pacijenata bez metastatske bolesti u jetri (40). U bolesnika koji se pri dijagnozi jave s već prisutnom metastatskom bolesti, metastaze se najčešće nalaze u plućima, mekim tkivima, kostima i jetri (41).

Paraneoplastične manifestacije su prisutne u oko 20% bolesnika s karcinomom bubrega, a nastaju kao posljedica lučenja raznih specifičnih tvari iz samog karcinoma bubrežnih stanica, produkcijom peptida koji nastaju kao odgovor na tumor ili radi proizvodnje protutijela na tumorske antigene (37). U endokrini paraneoplastični sindrom ubrajaju se hiperkalcemija koja može biti nemetastatska i metastaska, hipertenzija, eritrocitoza, nalaz povišenih razina HCG-a, prolaktina i ACTH te hiperglikemija. Hiperkalcemija je jedan od najčešćih paraneoplastičnih sindroma i javlja se u oko 20% bolesnika s karcinomom bubrega, a predstavlja loš prognostički znak (42). Nastanak nemetastatske hiperkalcemije objašnjava se prisutnošću tvari koje imitiraju učinak PTH, osim u pacijenata s karcinomom bubrega koji imaju sniženu reapsorpciju kalcija u bubrežima, smanjenu apsorpciju u crijevima i sniženu sintezu vitamina D. TGF- α je također medijator kojeg luče neki solidni tumori, pa tako i karcinom bubrežnih stanica, a koji pridonosi hiperkalcemiji

stimulacijom osteoklastične reapsorpcije kosti. Mučnina, anoreksija i umor su neki od simptoma koji mogu biti vezani uz hiperkalcemiju. Metastatska hiperkalcemija vezana je uz koštane metastaze i ne smatra se pravim paraneoplastičnim sindromom (37).

Hipertenzija je prisutna u oko četvrtine bolesnika s karcinomom bubrega i češće je vezana za svijetlostanični karcinom bubrežnih stanica nižeg gradusa (43), a produkcija renina se nalazi u oko 37% tih bolesnika (44). Hipertenzija radi viška renina koja nastaje kao paraneoplastični sindrom u bolesnika s karcinomom bubrežnih stanica je najčešće refraktorna na antihipertenzivnu terapiju, a može se normalizirati nakon nefrektomije. Osim renina kao potencijalni mehanizmi za nastanak hipertenzije spominju se i policitemija, kompresija bubrežne arterije ili arterio-venski shuntovi koji nastaju u sklopu sekundarne tumorske vaskularizacije (37).

Eritrocitoza nastaje kao posljedica ektopičnog lučenja eritropoetina. Povišene razine eritropoetina nalaze se u oko 2/3 pacijenata, ali se manifestna eritrocitoza nalazi u samo malom postotku. Nakon nefrektomije ili resekcije metastaza znakovi eritrocitoze se povlače (37).

Znatno rjeđe u bolesnika s karcinomom bubrežnih stanica mogu se naći povišene razine β -HCG, prolaktina i ACTH te hiperglikemija (45-49).

U sklopu nemetastatskog karcinoma bubrega opisane su i pojave neuromiopatija, koje mogu biti u rasponu od nespecifičnih mijalgija do težih paraliza, a mogu biti i senzorne i motoričke (50).

Dijagnostika tumora bubrega uglavnom uključuje UZV, CT, MRI i intravensku pijelografiju (51). Ukoliko postoji sumnja na prisutnost tumorskog tromba u veni kavi preporučuje se MRI radi točne procjene ekstenzije tumorskog tromba (52,53).

1.4.4. Patohistološki izgled

Makroskopski većina karcinoma bubrežnih stanica smješteno je u kori i dobro su ograničeni. Najčešće su solitarni i jednako učestali u oba bubrega. Multicentričnost i bilateralni karcinomi čine oko 5% slučajeva, a znatno češći su u sklopu nasljednih sindroma vezanih uz karcinom bubrega (5).

Na reznoj plohi karcinom bubrežnih stanica je najčešće zlatno-žute boje, od okolnog parenhima odvojen vezivnom pseudokapsulom, a unutar tumora često se nalaze i područja krvarenja, nekroze, kalcifikati te područja cistične degeneracije (5,33,51). Difuzna infiltracija bubrežnog parenhima je rijetka, kao i širenje u nakapnicu, a koje se javlja tek u kasnijoj fazi bolesti.

Najčešći histološki tip je svijetlostanični karcinom bubrežnih stanica kojeg čine stanice svijetle ili eozinofilne citoplazme, a smatra se da nastaje od proksimalnog zavijenog kanalića (54).

Histološki svijetlostanični karcinom bubrežnih stanica arhitekturalno pokazuje različite forme rasta od kojih su solidni, alveolarni i acinarni najčešći. Dilatacijom acinarnih i alveolarnih struktura nastaju mikro- i makrocistična područja. Tubularna forma rasta je također često prisutna dok se pseudopapilarni oblici vide samo fokalno i rijetko. Citoplazma tumorskih stanica je uglavnom ispunjena glikogenom i lipidima što pri rutinskoj histološkoj proceduri rezultira svijetlim izgledom citoplazme okružene jasnom staničnom membranom. Često se unutar tumora nalaze i područja sa stanicama eozinofilne citoplazme i to češće uz nekrotična ili hemoragična područja te u karcinomima višeg gradusa. Jezgre tumorskih stanica su okrugle do ovalne, unimorfne s ravnomjerno raspoređenim kromatinom. Ovisno o nuklearnom gradusu jezgrice se ne vide, a mogu biti male, velike ili izrazito prominentne. U oko 5% tumora nalaze se sarkomatoidna žarišta koja su povezana s lošijom prognozom. Unutar tumorskog tkiva nalazi se pravilna mreža krvnih žila tankih stijenki. Većina svijetlostaničnih karcinoma sadrži tek oskudan limfocitni infiltrat, kojeg prvenstveno čine T-limfociti (5,51). Imunohistokemijski svijetlostanični karcinom bubrega reagira s LMW citokeratinima, CK8, CK18, AE1, Cam 5.2 i vimentinom dok je reaktivnost na

HMW citokeratine i 34βE12 rijetko prisutna (55-58). Većina ovih tumora pozitivno reagira i na CD10, EMA, MUC1 i MUC3 (59-61).

Nuklearni gradus, koji nakon stadija bolesti predstavlja najvažniji prognostički faktor svijetlostaničnog karcinoma bubrega najčešće se određuje po Fuhrmanovoj (62). Po navedenom sustavu nuklearni gradus određuje se pomoću objektiva s 10X povećanjem.

Tumor se gradura kao gradus 1 ako stanice imaju male hiperkromatske jezgre bez vidljivih nukleola (veličina stanica slična zrelim limfocitima).

Gradus 2 čine stanice koje imaju raspršen kromatin. Jezgrice su na ovom povećanju nevidljive, ali se zato uočavaju na većem povećanju.

Za gradus 3 jezgrice se lako prepoznaju pri 10X povećanju, a u gradusu 4 pojavljuje se nuklearni pleomorfizam, hiperkromazija i jedna ili više velikih jezgrića. Konačni gradus se određuje prema području s najvišim prisutnim gradusom (5,62).

1.4.5. Posebni histološki tipovi karcinoma bubrežnih stanica

Rjeđi posebni histološki oblici karcinoma bubrežnih stanica su: papilarni karcinom, multilokularni cistični karcinom, kromofobni karcinom i karcinom sabirnih kanalića.

Multilokularni cistični karcinom bubrežnih stanica je varijanta bubrežnog karcinoma niskog stupnja malignosti, koji ne recidivira i ne metastazira, a makroskopski ga čine različito veliki cistični prostori ispunjeni seroznom ili krvavom tekućinom. Od okolnog bubrežnog parenhima odvojen je vezivnom kapsulom. Opisani cistični prostori obloženi su najčešće s jednim redom spljoštenih ili nabubrenih epitelnih stanica, svijetlih citoplazmi, a znatno rjeđe nalazi se do nekoliko redova stanica ili rijetke male papile. Jezgre su male, okrugle, gustog kromatina. Septe su građene od kolagena i žarišno sadrže epitelne stanice svijetlih citoplazmi (5).

Papilarni karcinom bubrežnih stanica je maligni tumor bubrežnog parenhima s tubulo-papilarnom arhitekturom, nastaje iz distalnog zavijenog

kanalića, a čini oko 10% karcinoma bubrežnih stanica (16,25,63,64). Makroskopski i histološki unutar tumora su često prisutna područja krvarenja, nekroze i cistična degeneracija. Češće su bilateralni i multicentrični. Histološki tumor čine tubularne i papilarne formacije koje su obložene malignim epitelnim stanicama. Papile sadrže tanku fibrovaskularnu srž u kojoj se nalaze nakupine pjenušavih makrofaga, a mogu se naći i pukotine kolesterolskih kristala te kalcifikati (63-66). Morfološki, razlikuju se dva tipa: tip 1 i tip 2. U tipu 1 papile su pokrivene malim stanicama s oskudnom citoplazmom, koje u jednom redu oblažu papile, dok su u tipu 2 stanice višeg nuklearnog gradusa s eozinofilnim citoplazmama. Tip 1 tumora je češće multifokalan, a sarkomatoidna dediferencijacija je prisutna u oko 5% slučajeva i podjednako se nalazi u oba tipa (65). Nuklearni gradus se određuje po istom sistemu kao i za svjetlostanični karcinom (62). U usporedbi sa svjetlostaničnim karcinomom papilarni rjeđe metastaziraju, ali kad postoji metastatska bolest onda imaju lošiju prognozu od svjetlostaničnog tipa s metastazama (67).

Kromofobni karcinom bubrežnih stanica čini oko 5% bubrežnih karcinoma, a srednja dob pri dijagnozi je u 6-om desetljeću, bez spolne predilekcije. Nastaje iz B tipa interkalarnih stanica bubrežnog parenhima (16). Makroskopski su to uglavnom solidni, dobro ograničeni tumori bez nekroze. Histološki su solidni, rjeđe glandularni, s fokalnim kalcifikatima i vezivnim septama. Krvne žile su debljih stijenki i ekscentrično hijalinizirane, a stanice koje su perivaskularno smještene su najčešće povećane. Tumorske stanice su poligonalne, velike, s transparentnim citoplazmama i naglašenim staničnim membranama. Jezgre su nepravilne, neke su binukleirane, a jezgrice su male uz često vidljiv perinuklearni halo. Karakterizira ih spori rast, izrazito rijetko nastaje metastatska bolest i imaju dobru prognozu (16) sa smrtnošću manjom od 10% (68).

Karcinom sabirnih Bellini-jevih kanalića je rijetka varijanta, te čini manje od 1% malignih tumora bubrega. Oko 1/3 bolesnika već pri dijagnozi ima udaljene metastaze. Karcinom sabirnih kanalića najčešće je lociran u središnjem dijelu bubrega, a često infiltrira masno tkivo hilusa bubrega.

Histološki ovaj tip karcinoma ima tubularnu ili tubulo-papilarnu građu, s iregularnim žljezdama koje infiltriraju bubrežni parenhim i između kojih se nalazi dezmozoplastična stroma (69-72). Rubovi tumora su neoštro ograničeni od okolnog parenhima gdje se često može naći intratubularna atipija duktalnog epitela. Stanice u karcinomu sabirnih kanalića najčešće su visokog gradusa (Fuhrman 3 i 4). Imunohistokemijski tumorske stanice su uglavnom pozitivne na LMW CK, HMW CK (34βE12, CK19) i vimentin, a negativne na CD10 i vilin (72). Histokemijski uglavnom su pozitivni na Ulex europaeus agglutinin-1. Prognoza je izrazito loša, a oko 2/3 bolesnika umire u periodu do 2 godine nakon dijagnoze (5,72).

Neklasificirani karcinom bubrežnih stanica je posebna kategorija u koju se karcinom bubrega svrstava ukoliko se ne može uklopiti niti u jednu od poznatih podskupina (73,74), a čini oko 4-5% slučajeva. Histološki karcinomi u ovoj kategoriji su različitog izgleda: često sadrže sarkomatoidna područja bez prepoznatljivih epitelnih elemenata, mogu sadržavati područja s produkcijom sluzi ili su građeni od mješavine epitelnih i stromalnih elemenata neprepoznatljivog staničnog tipa. Ponekad sarkomatoidna područja prerastaju epitelne elemente karcinoma do te mjere da se više ne može raspoznati prvotni tip karcinoma.

Sarkomatoidna diferencijacija može nastati u bilo kojem tipu karcinoma bubrežnih stanica, a predstavlja malignu transformaciju u viši gradus i povezana je s lošom prognozom (5,75).

1.4.6. Molekularne i genetske promjene povezane s karcinomom bubrega

U većini sporadičnih karcinoma bubrežnih stanica nalazi se delecija kratkog kraka 3. kromosoma. Navedena delecija najčešće se pojavljuje na tri lokacije: jedna je na istom lokusu kao i u Von Hippel-Lindau bolesti (3p25-26) (76), drugi lokus je na 3p21-22 (77) i treći je na 3p13-14 (78) a koji je uključen i u obiteljskom karcinomu bubrežnih stanica. Mutacije *VHL* gena

nalaze se u 35-56% sporadičnih karcinoma bubrežnih stanica (79-81). Metilacija DNA se nalazi u oko 19% svijetlostaničnih karcinoma. Inaktivacija *VHL* gena nastaje delecijom, mutacijom ili epigenetskim utišavanjem u više od 70% slučajeva (82). Inaktivacijom *VHL* gena dolazi do promjene u VHL proteinu koji je u normooksničnim uvjetima bitan za degradaciju HIF-a. VHL protein negativno regulira HIF, koji je aktivator gena kao što su *cyclin D1*, *TGF- α* i *VEGF*, a koji su uključeni u staničnu proliferaciju, neovaskularizaciju i stvaranje ekstracelularnog matriksa (83-86). Prekomjerna ekspresija HIF-2 α i u pozadini VHL divljeg tipa dovoljno je za indukciju tumorskog rasta (87). Dodatne klonalne mutacije i kromosomske translokacije nastaju progresijom tumora i u metastatskoj bolesti (5).

Gubitak 9p povezan je s lošijom prognozom (88,89), a gubitak 14q također korelira s lošijom prognozom i višim histološkim gradusom i stadijem bolesti (90). LOH na kromosomu 10q u blizini lokusa *PTEN/MAC* je također povezan s lošijom prognozom (91). Visoka ekspresija bFGF, VEGF, IL-8, MMP-2, MMP-9, vimentina, MHC II klase i E-cadherina mogli bi biti povezani s razvojem i progresijom bolesti (92-95).

U papilarnom karcinomu bubrežnih stanica najčešće se nalaze trisomija ili tetrasomija 7. kromosoma, trisomija 17. ili gubitak Y kromosoma (96). LOH na 9p13 u papilarnom karcinomu povezan je s kraćim preživljenjem (97).

Kromofobni karcinom bubrega karakteriziraju ekstenzivni kromosomski gubitci što dovodi do hipodiploidnog DNA indeksa (98).

1.4.7. Prognostički čimbenici

Određivanjem prognostičkih čimbenika pokušava se predvidjeti tijek i ishod bolesti. Korištenje do sada poznatih i pronalaženje novih prognostičkih čimbenika ima veliko kliničko i terapijsko značenje jer njihovo korištenje omogućava stvaranje individualnog terapijskog pristupa ovisno o kliničkim, morfološkim i molekularnim obilježjima svakog pojedinog karcinoma.

TNM stadij je jedan od najznačajnijih prognostičkih faktora za karcinom bubrežnih stanica. Prema AJCC sistemu za određivanje stadija za karcinom bubrežnih stanica T1 uključuje tumore manje od 7 cm (T1a- tumori manji od 4 cm, T1b- tumori manji od 7 cm) koji su ograničeni na bubrežni parenhim; T2 se odnosi na tumore veličine preko 7 cm, a koji su još uvijek ograničeni samo na bubrežni parenhim; T3 uključuje tumore koji direktno invadiraju nadbubrežnu žlijezdu ili perirenalno masno tkivo i/ili bubrežni sinus, ali ne iza Gerotta fascije (T3a), tumore koji se šire u bubrežnu venu ili njene segmentalne žile ili u venu kavu ispod razine dijafragme (T3b) te tumore koji se makroskopski šire u venu kavu iznad dijafragme ili infiltriraju zid vene kave (T3c); dok T4 uključuje tumore koji infiltriraju okolno tkivo iza Gerotta fascije. N0 označava da nema metastaza u regionalne limfne čvorove, N1 označava prisutnost metastaza u jedan limfni čvor, a N2 metastaze u više od 1 regionalnog limfnog čvora. M0 označava bolest bez udaljenih metastaza, a M1 prisutnost udaljenih metastaza.

Prema navedenom sustavu stadij I. uključuje T1N0M0, stadij II. uključuje T2N0M0, stadij III. se odnosi na T1-2N1 ili T3N0-1, a stadij IV. uključuje tumore T4, tumore N2 s bilo kojim T ili M te tumore s M1 (99).

Petogodišnje preživljenje bolesnika kojima je bolest ograničena na bubrežni parenhim (pT1-2N0M0) je 74-96%. Progresijom bolesti sa širenjem u okolno masno tkivo ili nadbubrežnu žlijezdu (pT3aN0M0) petogodišnje preživljenje pada na 65-80%, a kod zahvaćenosti bubrežne vene (pT3b-cN0M0) na 40-60%. Lokalno proširena bolest (pT4N0M0), zahvaćenost limfnih čvorova (pTxN+M0) kao i bolest sa udaljenim metastazama imaju najlošiju prognozu, a petogodišnje preživljenje im iznosi svega 0-20% (100,101).

Tumori koji su veći od 10 cm imaju 48% veću šansu za nastanak metastaza u usporedbi s tumorima manjim od 10 cm (102).

Prisutnost udaljenih metastaza smatra se jednim od najznačajnijih pojedinačnih prognostičkih faktora.

Ostalim značajnim prognostičkim faktorima smatraju se nuklearni gradus, histološki tip tumora, prisutnost kliničkih znakova i simptoma, veličina tumora, mikroskopska vaskularna invazija te DNA ploidijska (103). Nekroza

tumorskog tkiva također predstavlja loš prognostički faktor, ali samo za svijetlostanični karcinom bubrežnih stanica, a ne i za papilarni tip (102,104,105). Nedavne studije pokazuju i povezanost citogenetičkih promjena i prognoze. Pacijenti s karcinomima u kojima se nalazi više od 5 citogenetskih promjena imaju značajnije lošiju prognozu od onih s manje promjena (106). Culine i suradnici su na temelju svog istraživanja zaključili da pacijenti s metastazama karcinoma bubrega u središnji živčani sustav i s lošim ostalim prognostičkim faktorima najvjerojatnije neće imati koristi od liječenja, dok se oni sa srednjim rizičnim prognostičkim faktorima trebaju uključiti u klinička istraživanja (107). Prisutnost sarkomatoidne diferencijacije je značajan prediktor kraćeg preživljenja (75). Ekspresija vimentina je također povezana s lošijom prognozom, a neovisna je o gradusu tumora i stadiju bolesti (108), dok bolesnici s difuznom ekspresijom plakoglobina (komponenta tzv. «cadherin-catenin» sustava) u više od 90% stanica u primarnom karcinomu bubrežnih stanica imaju bolju stopu preživljenja (109). Frank i suradnici su napravili algoritamski sustav (SSIGN score algoritam) za predviđanje prognoze bolesnika sa svijetlostaničnim karcinomom bubrega, a koji se temelji na TNM stadiju, veličini tumora (veći ili manji od 5 cm), nuklearnom gradusu i prisutnosti nekroze, a koji kliničarima pomaže za praćenje bolesnika te odabir kandidata za adjuvantnu terapiju i uključivanje u klinička istraživanja (104).

Mikrovaskularna invazija se također pokazala kao bitan prognostički marker za bolesnike sa svijetlostaničnim karcinomom niskog gradusa, a vezana je za progresiju bolesti i loš učinak liječenja (110).

Multivarijatnom analizom Phuoc i suradnici su izdvojili bcl-2 i p53 kao neovisne prognostičke faktore za karcinom bubrežnih stanica. Pokazali su da je visoka razina pozitivnih stanica na p53 povezana s lošijom prognozom i nižom stopom preživljenja, dok se pozitivna reakcija na bcl-2 veže uz bolje preživljenje. U slučajevima metastatskog svijetlostaničnog karcinoma bubrežnih stanica p53 ostaje važan biomarker za predviđanje preživljenja (111).

1.4.8. Liječenje i prognoza

Kirurško liječenje je jedini način koji može dovesti do izlječenja u lokaliziranoj fazi bolesti i predstavlja zlatni standard za sve bolesnike s lokaliziranim tumorima. Standard kirurškog liječenja je radikalna nefrektomija koja obuhvaća odstranjenje bubrega i nadbubrežne žlijezde ostavljajući intaktnu Gerotta fasciju uz odstranjenje regionalnih limfnih čvorova (112). Većina bolesnika s lokaliziranom bolešću nakon radikalne ili parcijalne nefrektomije postiže uspješnu kontrolu bolesti, a recidivi su rijetki, te nastaju samo u oko 2% bolesnika nakon radikalne i u oko 3% nakon parcijalne nefrektomije (113,114). Isto tako procjenjuje se da tumori T1/T2 stadija imaju šansu manju od 2% za zahvaćenost nadbubrežnih žlijezda, ukoliko preoperativni CT ne pokazuje abnormalan nalaz. S druge strane tumori gornjeg pola, multifokalni tumori i tumori radiološkog stadija T3/T4 pokazuju znatno višu incidenciju zahvaćenosti nadbubrežnih žlijezda (115-118). Isto tako oko 1/3 bolesnika sa zahvaćenim nadbubrežnim žlijezdama imaju i pozitivne regionalne limfne čvorove ili metastatsku bolest (119). Danas, osim ako postoji klinička sumnja na zahvaćenosti limfnih čvorova ili nadbubrežne žlijezde, radikalna nefrektomija više ne mora sadržavati limfadenektomiju niti odstranjenje nadbubrežne žlijezde (16).

Parcijalna nefrektomija se češće koristi kao metoda izbora u bolesnika s bilateralnim tumorima, kod bolesnika sa samo jednim bubregom, ili u nasljednih sindroma radi veće šanse za multiple i bilateralne tumore (16). Ove indikacije su danas isto nešto modificirane tako da se metoda može koristiti i za male, periferno smještene tumore (120).

U liječenju lokalizirane bolesti adjuvantna terapija (radioterapija, kemoterapija, imuno- i kemoimunoterapija) nakon nefrektomije za sada nemaju opravdanje.

Prema AJCC procjenjuje se da oko 50% bolesnika s karcinomom bubrežnih stanica bude dijagnosticirano u lokaliziranoj fazi bolesti, a oko 25%-45% se dijagnosticira u lokalno proširenoj ili metastatskoj bolesti (8,100,121).

Liječenje uznapredovalog karcinoma bubrega, bilo kirurški, bilo u kombinaciji sa sistemskom terapijom je najvećim dijelom neuspješno i prognoza je i dalje izrazito loša. Za liječenje uznapredovale bolesti s razvijenim udaljenim metastazama kirurško odstanjenje metastaza je donekle učinkovito ukoliko je manje od 6-7 plućnih metastaza ili ako su metastaze koje su prisutne u jetri male, zatim ukoliko je moguće ponoviti metastazektomiju, ako su limfni čvorovi negativni i ukoliko je bolesnik dobrog općeg statusa (122-124).

Kemoterapija koja se koristi za većinu drugih solidnih tumora u uznapredovaloj fazi bolesti čini se da nema učinka na karcinom bubrega. Niti jedan od za sada testiranih kemoterapeutika nije postigao bolji odgovor od 6% (125). Hormonska terapija je isto tako neučinkovita.

Radioterapija nije metoda izbora za liječenje karcinoma bubrega ali može biti korisna kao palijativna metoda u bolesnika koji nisu pogodni za kirurško liječenje. Zračenje se najčešće koristi kao metoda za kontrolu krvarenja ili boli na primarnom mjestu tumora i za liječenje simptoma zbog metastaza u kostima ili središnjem živčanom sustavu (100,126,127).

Imunoterapija se primjenjuje u bolesnika s uznapredovalom bolešću, a koriste se u obliku interferona- α i IL-2 koji se primjenjuju za liječenje metastaske bolesti. Odgovor na liječenje navedenim tvarima varira ovisno o izboru pacijenata, ima efekta u manjeg broja bolesnika, a produžuju preživljenje za 1 godinu (25,100).

Od novijih metoda dodatnog liječenja istražuju se i transplantacija matičnih stanica, cijepljenje antitumorskim cjepivom, primjena specifičnih antigena, VEGF i TGF- α . Cilj liječenja matičnim stanicama ili antitumorskim cjepivom je pronalazak specifičnog tumorskog antigena koji bi bio uključen u imuni odgovor. Jedan od potencijalnih antigena je tzv «G250 renal cancer antigen» koji je identificiran i poznat kao CA9. CA9 gen je ciljno mjesto na DNA na koji djeluje HIF, te je u karcinomima bubrega s mutacijom *VHL* gena prekomjerno eksprimiran, tako da bi CA9 mogao biti koristan tumorski antigen za specifičnu terapiju (128).

VEGF je prekomjerno eksprimiran u karcinomu bubrežnih stanica, a smatra se jednim od najodgovornijih za neovaskularizaciju i tumorsku angiogenezu. Bevacizumab (anti-VEGF protutijelo) koristi se u kliničkim istraživanjima novih metoda adjuvantnog liječenja kod metastatske bolesti karcinoma bubrega (129). Isto tako u kliničkim ispitivanjima testiraju se i inhibitori tirozin kinaze za VEGF receptor (sunitinib i sorafenib) koji za sada pokazuju pozitivan efekt, ili bar stabilizaciju bolesti u pacijenata refraktornih na terapiju citokinima (25,130). Sorafenib i sunitinib su male molekule koje imaju ulogu inhibitora širokog spektra kinaza za VEGF receptor, PDGF receptor, FLT i KIT (131,132), a koriste se za liječenje bolesnika sa uznapredovalim karcinomom bubrežnih stanica (16,133,134).

TGF- α je potentan faktor rasta za epitelne stanice, a djeluje vezanjem na EGFR koji je tirozin kinazni receptor. TGF- α je pretjerano eksprimiran u svijetlostaničnom karcinomu bubrega te predstavlja ciljno mjesto vezanja za VHL (135). Na žalost do sada testirana protutijela na EGFR, koja su korištena kao metode dodatnog liječenja za karcinom bubrega, bila su bez značajnih rezultata (25,136).

Za razliku od bolesnika s lokaliziranom bolešću čija je prognoza dobra, liječenje bolesnika s uznapredovalom, metastatskom bolesti je još uvijek neadekvatna s i dalje izrazito lošim preživljenjem i slabom prognozom (100).

1.5. NETUMORSKE BOLESTI BUBREGA

U skupini netumorskih bolesti bubrega, najznačajnije su akutni i kronični pijelonefritis, cistične bolesti bubrega, nefrolitijaza i nefrokalcinoza te terminalno zatajenje s atrofijom bubrega različite etiologije.

1.5.1. Akutni i kronični pijelonefritis

Infektivni tubulointersticijski nefritis se općenito naziva pijelonefritisom, a podrazumijeva upalni proces koji zahvaća sabirni sustav i bubrežni parenhim. I akutni i kronični pijelonefritis često su povezani s prirođenim ili stečenim opstruktivnim lezijama donjeg urinarnog sustava.

U akutnom pijelonefritisu povezanom s ascedentnom infekcijom akutni upalni infiltrat (pretežno polimorfonukleari) nalazi se u lumenu tubula i intersticiju kore i medule. U kori se mogu naći i žarišta nekroze i stvaranje apscesa (51). Kronični pijelonefritis fokalno stvara grubu fibrozu bubrežnog parenhima. Kortikalni i papilarni ožiljci leže na proširenim tupim, deformiranim čašicama. U intersticiju se nalaze fibroza i upalni infiltrat (pretežno mononukleari), a kanalići su atrofični ili prošireni i ispunjeni koloidnim cilindrima (tzv. tireoidizacija) (51).

1.5.2. Nefrolitijaza i nefrokalcinoza

Nefrolitijaza je čest poremećaj, a predstavlja razvoj i akumulaciju kamenaca unutar sabirnog sustava bubrega. Oko 85% kamenaca sastoji se od kalcij oksalata ili kalcij oksalata pomješanog s kalcij fosfatom; oko 15% su struvitni kamenci koji se sastoje od magnezij amonij fosfata i povezani su s infekcijama bakterijama koje rastvaraju ureju. Oko 6-10% su kamenci od mokraćne kiseline, a samo 1-2% su cisteinski kamenci.

Histološki i makroskopski kamenci mogu u bubrežnom parenhimu napraviti iste promjene kao i pijelonefritis i hidronefroza. Prisustvo kalcija u

bubrežnom parenhimu označava se kao nefrokalcinoza, a depoziti kalcija nalaze se na tubularnim bazalnim membranama i u intersticiju (51).

1.5.3. Cistične bolesti bubrega

Multicistična bubrežna displazija je stanje u kojem je razvoj bubrega poremećen radi poremećene diferencijacije metanefrosa. Najčešći je oblik cistične bolesti u djece i najčešći uzrok abdominalne mase u novorođenčadi. Displazija je uglavnom unilateralna i većinom nastaje sporadično. Umjesto bubrega nalaze se velike mase građene od cista različite veličine koje su obložene kubičnim epitelnim stanicama. Mogu se naći i primitivni tubuli i glomerularne strukture, te otočići displastičnog mezenhima (hrskavica, fibromuskularno tkivo)(51).

Autosomno dominantna (adultna) policistična bolest bubrega je nasljedno stanje s ekspanirajućim cistama koje progresivno razaraju parenhim oba bubrega i konačno dovode do bubrežne insuficijencije te predstavlja bitan uzrok bubrežnog zatajenja (stanje koje je odgovorno za 8-10% svih zatajenja bubrega)(137). Nasljeđuje se AD sa skoro kompletnom penetracijom, a genski defekt je lokaliziran na kromosomu 16p. Bubrezi su izrazito povećani i imaju multiplo ispupčenu kortikalnu površinu radi izbočenih cista. Ciste se razvijaju u svim segmentima bubrežnih tubula i glomerularnoj čahuri. Bubrežni parenhim između cista izgleda relativno normalno, iako često s područjima intersticijske fibroze, tubularne atrofije i pijelonefritisa (51).

Autosomno recesivna (infantilna) policistična bolest bubrega je rijetko oboljenje, a nastaje zbog genetskog defekta na kromosomu 6p. Jetra i oba bubrega su uvijek zahvaćeni. Bubrezi su obostrano značajno povećani, ali zadržavaju svoj izgled. Ciste su više linearnih oblika, i radijarno se šire od moždine do vanjske kore, a razvijaju se od sabirnih kanalića koji se prošire u velike ciste. Između cista se može naći nezahvaćene nefrone, što ovisi o težini bolesti (51,137).

Medularni spužvasti bubreg je rijetki cistični poremećaj s proširenim medularnim i papilarnim sabirnim kanalčićima što daje spužvasti izgled meduli bubrega. Bolest je asimptomatska do pojave komplikacija (nefrolitijaza, hematurija ili infekcije) koje se pojavljuju oko 40-50 godine života. Zahvaćeni bubrezi su obično normalne veličine ili mogu biti lagano povećani. Ciste su male, multiple i ograničene na medularne piramide i papile. Obično zahvaćaju sve piramide u oba bubrega, a samo povremeno mogu biti zahvaćene samo neke piramide ili samo jedan bubreg (51,137).

Nefronoftiza-medularna cistična bolest obuhvaća brojne bubrežne poremećaje koji su genetski heterogeni, ali imaju neke zajedničke kliničke simptome i sličan makroskopski i/ili histološki izgled. Bubrezi su normalne veličine ili lagano smanjeni i imaju granularnu površinu. Uvijek su zahvaćena oba bubrega, a na prerezu kora i moždina su stanjene. Kortikomedularna granica je nejasna i tipično sadrži različiti broj cisti tankih stijenki (51).

Stečena cistična bolest bubrega pojavljuje se u 7-22% bolesnika s bubrežnom insuficijencijom koji nisu na dijalizi; u oko 40% bolesnika koji su na dijalizi do 3 godine i u 80-90% bolesnika koji su na dijalizi duže od 10 godina. Etiologija je još uvijek nedovoljno razjašnjena. U većini slučajeva bolest je asimptomatska, a najozbiljnija komplikacija je razvoj karcinoma u stijenjkama cista. Ciste su obično bilateralne, pojavljuju se u kori i moždini. Većinom su obložene spljoštenim epitelom, a većina tumora koji se nalaze uz stečenu cističnu bolest bubrega su papilarni adenomi. Karcinom bubrežnih stanica javlja se u oko 6% dijaliziranih bolesnika sa stečenom cističnom bolesti bubrega, multicentričan je u oko 50%, a bilateralan u oko 10% slučajeva i uglavnom papilarnog tipa (51,137).

Jednostavne ciste bubrega su najčešći cistični poremećaj u bubrežima, a pojavljivanje im raste s dobi. Obično su asimptomatske, najčešće se nalaze u bubrežnoj kori i iako im je etiologija nepoznata smatra se da potječu od tubula. Većina cista ima promjer manji od 5 cm. Obično su unilokularne, ispunjene bistrom seroznom tekućinom a obložene su spljoštenim epitelom (51).

1.5.4. Akutno i kronično bubrežno zatajenje

Akutno i kronično bubrežno zatajenje predstavljaju kliničku manifestaciju bubrežnog oštećenja različite etiologije. Akutno bubrežno zatajenje označava naglo, akutno smanjenje bubrežne filtracije s posljedičnim povišenjem uree i kreatinina u serumu, a može biti posljedica oštećenja različitih segmenata bubrežnog parenhima (glomeruli, kanalići, intersticij) ili krvnih žila.

Kronično bubrežno zatajenje je posljedica širokog spektra bolesti u koji su uključeni glomerularne, tubulo-intersticijske i vaskularne bolesti, a koji na kraju dovode do «end-stage» bubrežne bolesti. U terminalnoj fazi bubrežnog oštećenja znakovi specifične bolesti koja je dovela do samog bubrežnog oštećenja se gube, a klinički stanje se očituje kao uremija (klinički sindrom s teškim i kronično povišenim razinama ureje u krvi).

Patohistološki stanje karakterizira izražena skleroza i glomerula i intersticija te tubularna atrofija (137).

1.6. PATOLOŠKE PROMJENE NA BUBREŽNIM ARTERIJAMA

Najvažnije lezije koje zahvaćaju glavnu bubrežnu arteriju mogu se podijeliti na 3 osnovne kategorije: arterioskleroza, fibromuskularna displazija i mješovita skupina u koju se mogu uvrstiti kongenitalne malformacije, radijacijsko oštećenje i Takayasuov arteritis. Najčešći uzrok stenozе bubrežne arterije je opstrukcija lumena aterosklerotskim plakom koji se najčešće nalazi na aortalnom ušću i u proksimalnoj trećini bubrežne arterije. Češće se nalazi u osoba muškog spola i bolesnika sa šećernom bolesti. Fibromuskularna displazija također može dovesti do stenozе bubrežne arterije, a lezije su najčešće locirane u distalnoj trećini iste. Radijacijsko oštećenje karakterizira gubitak mišića i intenzivna fibroza u svim slojevima stijenke krvne žile. Uglavnom nastaje nakon radioterapije zbog malignog tumora. Takayasuov arteritis ili bolest bez pulsa je kronični sklerozirajući aortitis nepoznate etiologije koji može dovesti do stenozе bubrežne arterije zbog suženja njenog aortalnog ušća (51).

Stenoza bubrežne arterije povezana je s renovaskularnom hipertenzijom i bubrežnim zatajenjem (138-140). Renovaskularna hipertenzija nalazi se u oko 5% svih pacijenata s hipertenzijom, a većinom je uzrokovana aterosklerozom ili fibromuskularnom displazijom. Klinička stanja koja su povezana sa stenozom bubrežne arterije i koji na nju upućuju su nagli početak hipertenzije (u osoba mlađih od 50 godina upućuje na FMD, a u starijih na aterosklerotsku stenozu), akcelerirana ili maligna hipertenzija, refraktorna hipertenzija, nerazjašnjeni razlozi za azotemiju, azotemija inducirana ACE inhibitorima, jednostrano manji bubreg, neobjašnjena hiperkalcemija, teška retinopatija, neobjašnjeni srčani zastoj ili akutni plućni edem (138).

1.6.1. Ateroskleroza

Ateroskleroza je najčešći oblik arterioskleroze koja dovodi do zadebljanja i gubitka elastičnosti arterija. Može zahvatiti bilo koju arteriju, a najčešće i najjače promjene se nalaze na aorti, koronarnim arterijama srca i na cerebralnim arterijama. Glavni faktori rizika za nastanak ateroskleroze su dob (učestalost raste s dobi), spol (muškarci su podložniji nastanku ateroskleroze, dok su žene do nastanka menopauze zaštićene), obiteljska sklonost, hiperlipidemija, hipertenzija, pušenje cigareta i dijabetes (33). Histološki glavna karakteristika ateroskleroze su ateromski plakovi koji su građeni od glatko-mišićnih stanica, vezivnog tkiva i lipida (kolesterola) koji može stvarati kristale, a koji se na histološkim preparatima vide kao kolesterolske pukotine. Kako se plakovi povećavaju, dolazi do atrofije i fibroze medije ispod plaka što oslabljuje elastičnost i čvrstoću stijenke. U uzaprednoj fazi bolesti plakovi često ovapnjaju pa stijenke arterija postaju krute i rigidne (33).

Opisani aterosklerotski plakovi najčešće se nalaze u donjim dijelovima abdominalne aorte, koronarnim arterijama srca, poplitealnim arterijama, silaznom dijelu prsne aorte, unutarnjim karotidnim arterijama i Willisijevom prstenu. Relativno rijetko zahvaćene su arterije gornjih udova, mezenterijske arterije i bubrežne arterije, a kad su i zahvaćene aterosklerotski plakovi se uglavnom nalaze na njihovim ishodištima (33).

Oko 90% stenoza bubrežne arterije nastaju zbog aterosklerotskih plakova i uglavnom su zahvaćeni aortalno ishodište bubrežne arterije i proksimalna trećina arterije (138,139). U uznapredovalim slučajevima zapaža se segmentalna i difuzna intrarenalna ateroskleroza, naročito u pacijenata s ishemičnom nefropatijom. Atrofija bubrežnog parenhima nalazi se u oko 20% bolesnika s više od 60%-tnom stenozom bubrežne arterije (138). Prevalencija aterosklerotske stenozе bubrežnih arterija raste sa dobi, najčešće nastaje u starijih od 55 godina, a naročito u pacijenata s dijabetesom, koronarnom srčanom bolesti ili hipertenzijom. Ipak, veliki broj stenoza bubrežne arterije ostaju nedijagnosticirani jer nikad ne dovedu do

refraktorne hipertenzije ili bubrežnog zatajenja (138). Stope progresije stenozе bubrežne arterije se kreću od 36-71% (139).

1.6.2. Fibromuskularna displazija

Fibromuskularna displazija (FMD) je neaterosklerotska, neupalna vaskularna bolest koja preventivno zahvaća srednje velike i male mišićne arterije, najčešće bubrežne arterije i karotide (141). Uglavnom se javlja u mlađih osoba ženskog spola (oko 40.god.), a tok bolesti može biti asimptomatski ili može dovesti do manifestacija poput moždanog udara, hipertenzije, bolova u truhu ili drugih simptoma vezanih uz vaskularnu insuficijenciju.

FMD bubrežnih arterija je najčešće asimptomatska, a može dovesti do atrofije i zatajenja bubrega (142). U slučajevima sa značajnom stenozom (više od 75% lumena) dolazi do renovaskularna hipertenzije (141). U oko pola slučajeva stanje je bilateralno, a kod unilateralnih lezija desna bubrežna arterija je oko 3X češće zahvaćena (143).

Opisani simptomi ovise o tipu i stupnju stenozе zahvaćenih krvnih žila. Prvi su bolest opisali Leadbetter i Burkland koji su 1938.g. prikazali slučaj petogodišnjeg dječaka s hipertenzijom i ektopičnim desnim bubregom, a čiji se krvni tlak nakon nefrektomije vratio u normalne granice (144). Tek 20-ak godina kasnije McCormack i suradnici su dali prvi točan histološki opis fibromuskularne displazije (145). FMD se osim u bubrežnim i karotidnim arterijama može naći i na većini drugih arterija, kao što su vertebralne arterije, subklavija, aksilarne, mezenterijalne, hepatična i splenična arterija, ilijakama i rijetko na koronarnim arterijama srca (141).

Prema različitim studijama FMD je odgovorna za renovaskularnu hipertenziju u 10-50% slučajeva. Točna incidencija FMD je nepoznata, a jedna od rijetkih studija je na obdukcijom materijalu od 819 slučajeva utvrdila incidenciju od svega 1% (146).

Etiologija bolesti je nepoznata, a različite hipoteze uključuju genetske mehanizme, mehaničke i hormonske čimbenike, ali za sada su svi bez sigurnih dokaza. Hormonski faktori se sumnjiče jer je većina osoba s FMD ženskog spola, a FMD se pojavljuje u generativnoj dobi.

Od mehaničkih faktora među najbitnije se ubraja ptoza bubrega. Tu hipotezu podupire i podatak da je u bilateralnoj bolesti teža stenoza na desnoj strani, a kod unilateralne bolesti FMD je češća u desnoj bubrežnoj arteriji (147). Rastezanje bubrežne arterije koje se događa pri disanju, naročito uz ptozu bubrega moglo bi objasniti anatomsku distribuciju FMD (141,147). Genetski faktori u patogenezi FMD mogli bi biti odgovorni za visoku incidenciju FMD u nekim obiteljima. U jednoj studiji nađena je prevalencija od 11% obiteljskih slučajeva FMD i u tim slučajevima stanje je češće bilo bilateralno i s ekstenzivnijim lezijama na bubrežnim arterijama (148).

Ishemija koja nastaje zbog opstrukcije vasa vasorum mogla bi dovesti do zamjene mišića vezivnim tkivom. Pušenje i hipertenzija se također spominju kao faktori koji su povezani s povećanim rizikom za nastanak FMD (149,150).

Histološka klasifikacija FMD se temelji na mjestu u stijenci krvne žile koje je zahvaćeno displazijom: intima, medija, adventicija pa su tako tipovi FMD intimalna FMD, medijalna FMD i adventicijalna FMD, od kojih se medijalna dodatno dijeli na subtipove (141,147).

Intimalna FMD podjednako se često nalazi u oba spola, čini svega 5% svih slučajeva FMD, a može ju biti teško razlikovati od aterosklerotske fibroze intime. Histološki karakterizira ju ekscentrična akumulacija vezivnog tkiva u intimi, koje može zahvatiti i čitavu cirkumferenciju. Unutarnja elastična membrana je fragmentirana, ali uvijek održana. U opisanim lezijama ne nalazi se lipide i upalne stanice, osim u slučajevima sa superponiranom aterosklerozom. U mlađih osoba arteriografski se vidi kao duga tubularna stenoza, a u odraslih kao fokalna glatka stenoza. Radiološki teško se razlikuje od medijalne FMD (141,147). Ovaj tip FMD je češće povezan s progresivnom stenozom bubrežne arterije i ishemijskom atrofijom bubrega (151).

Medijalna FMD je najčešći oblik FMD, a javlja se u 3 podtipa: medijalna hiperplazija, medijalna fibroplazija i perimedijalna displazija (141,147).

Medijalna hiperplazija nastaje zbog viška glatkog mišića u mediji, bez vidljivih vezivnih promjena. Izrazito je rijetko stanje, čini manje od 5% stenoza radi FMD, a dovodi do fokalnih stenoza koje je radiološki teško razlikovati od intimalne FMD. Intima i adventicija izgledaju normalno (141,147).

Medijalna fibroplazija se uglavnom nalazi u distalnoj trećini bubrežne arterije i njenim ograncima, najčešći je podtip FMD (60-70% slučajeva FMD), često je bilateralna i češće se nalazi u osoba ženskog spola. Angiografski se tipično prikazuje kao krunica (engl. «string-of-beads»). Histološki se nalazi različiti spektar lezija od kojih su dva ekstremna: jedan koji zahvaća samo vanjski dio medije i drugi koji difuzno zahvaća čitavu mediju. U oba tipa nalazi se akumulacija vezivnog tkiva koje zamjenjuje mišić (141,147).

Perimedijalna fibroplazija odgovorna je za oko 10% slučajeva. Češće zahvaća središnji segment bubrežne arterije. Histološki u području vanjske elastične membrane nalazi se ovoj od acelularnog tkiva koji ima karakteristike elastičnog tkiva. Unutarnja elastična membrana je normalnog izgleda. Uglavnom se nalazi u osoba mlađih od 30 godina, češće uz desnostranu stenozu bubrežne arterije i hipertenziju (141,142,147).

Periadventicijalna fibroplazija je najrjeđi tip FMD, a histološki fibroplazija s kolagenom okružuje adventiciju i širi se u okolno tkivo, mjestimice s nešto limfocitnog infiltrata i plazma stanicama (141).

Od kliničkih manifestacija vezanih uz FMD najznačajnija i najčešća je hipertenzija radi stenozе bubrežne arterije (152,153). Hipertenzija vezana uz FMD je češće naglog početka i relativno je rezistentna na antihipertenzivnu terapiju (154) i uglavnom je bez pozitivne obiteljske anamneze o hipertenziji. Na strani stenozе bubrežne arterije bubreg može biti manji, a točna veza ishemične nefropatije i stenozе bubrežne arterije nije do kraja razjašnjena (139). Potpuna okluzija bubrežne arterije je rijetka, a ukoliko se dogodi može dovesti do infarkta bubrega (152).

Za dijagnostiku FMD digitalna subtrakcijska angiografija se smatra zlatnim standardom (152,155). Na temelju angiografskog nalaza lezije se klasificiraju kao multifokalne, fokalne i tubularne. Multifokalne su najčešće, a vide se kao izmjenjujuće zone suženja i aneurizmi i uglavnom su vezane za medijalnu fibroplaziju. Fokalne lezije su uglavnom solitarne stenoze, a tubularne se vide kao izduženo, koncentrično suženje lumena arterije (153). Od preostalih metoda dijagnostike stenoze bubrežnih arterija koriste se i MRA (angiografija magnetnom rezonancom) i CT angiografija ali s obzirom da te metode ne mogu identificirati arterije manje od 2.5 mm, imaju ograničenu rezoluciju za prikaz distalnih dijelova bubrežne arterije i njenih ogranaka. Kompleks ultrazvuk kombinira B-mode UZV i Doppler, a osjetljivost za detekciju stenoze bubrežne arterije mu iznosi 84-98% dok je specifičnost metode 62-99% (156).

Liječenje u vidu revaskularizacije se preporučje u slučajevima s hipertenzijom koja je rezistentna na antihipertenzivnu terapiju i kod ishemične nefropatije (157,158). Od metoda revaskularizacije najčešće se favorizira perkutana transluminalna angioplastika (149,159), a rjeđe se za liječenje koriste kirurške tehnike u vidu premosnica.

2. HIPOTEZA I CILJ RADA

U posljednje vrijeme radovi koji su proučavali nekrozu kao neovisan prognostički faktor pokazali su da postojanje nekroze može biti povezano s lošijom prognozom i kraćim preživljenjem pacijenata oboljelih od karcinoma bubrežnih stanica (105,160). U navedenim radovima autori su nastanak i opseg nekroze objašnjavali kao posljedicu promjena koje nastaju na malim krvnim žilama u samom tumoru te u neposrednoj okolini uz tumorsko tkivo, a proučavajući gustoću i broj malih krvnih žila te ekspresiju VEGF-a. Premda se nastanak nekroze dijelom uspjeva objasniti na ovaj način i dalje točan mehanizam nastanka nekroze ostaje nejasan. Tako i vrlo mali tumori mogu sadržavati nekrotična područja, a unutar nekih tumora nekrotična područja nalaze se uz područja koja pokazuju relativno povećanu gustoću krvnih žila (105,160).

S druge strane, promjene na bubrežnim arterijama, od kojih se najčešće spominju ateroskleroza i znatno rjeđe fibromuskularna displazija do nedavno se nisu dovodile ni u kakvu vezu s tumorima mada je hipertenzija kako jedan od dobro poznatih rizičnih faktora za nastanak karcinoma bubrežnih stanica tako i manifestacija bolesti u sklopu paraneoplastičnog sindroma (37).

Hipoteza istraživanja je da promjene na bubrežnim arterijama u bolesnika s karcinomom bubrežnih stanica koreliraju s postojanjem i opsegom nekroze tumorskog tkiva.

Ciljevi ovog istraživanja su:

1. Odrediti učestalost i vrstu promjena koje se pojavljuju na bubrežnim arterijama u pacijenata s primarnim karcinomom bubrežnih stanica te ih usporediti s promjenama na bubrežnim arterijama u bolesnika s netumorskim bolestima bubrega i kontrolnom skupinom.
2. Odrediti prisutnost i stupanj nekroze u karcinomima bubrežnih stanica.
3. Usporediti povezanost pojave i stupnja nekroze u pacijenata s karcinomom bubrežnih stanica u ovisnosti o promjenama bubrežnih arterija.
4. Usporediti ostale (veličina tumora, TNM, histološki tip, nuklearni gradus) prognostički značajne faktore karcinoma bubrežnih stanica i promjene na bubrežnim arterijama.

3. BOLESNICI I METODE

3.1. BOLESNICI

U istraživanju je korišten arhivski materijal dobiven nakon radikalne nefrektomije te histološki potvrđene dijagnoze adenokarcinoma bubrežnih stanica kao i netumorskih bolesti bubrega na Kliničkom zavodu za patologiju «Ljudevit Jurak» Kliničke bolnice «Sestre milosrdnice» u Zagrebu. Analizirano je:

1. 175 uzoraka bubrega s adenokarcinomom bubrežnih stanica i pripadajućim strukturama hilusa, uključujući i adekvatne prereze bubrežne arterije
2. 40 uzoraka bubrega s netumorskim bolestima i pripadajućim strukturama hilusa, uključujući i adekvatne prereze bubrežne arterije
3. 30 uzoraka bubrega s pripadajućim strukturama hilusa, uključujući bubrežne arterije od pacijenata bez vidljivih bolesti bubrega kao kontrolna skupina

Uzorci bubrega s adenokarcinom predstavljaju arhivski materijal dobiven od svih pacijenata kojima je u razdoblju od 01.01.2003. do 31.12.2005. godine učinjena radikalna nefrektomija zbog adenokarcinoma bubrežnih stanica, a kojima su rutinski analizirane i strukture hilusa.

Uzorci bubrega s netumorskim promjenama predstavljaju arhivski materijal iz 2003. i 2004. godine kojima je radikalna nefrektomija učinjena zbog netumorskih bolesti bubrega, a koji sadrže i uzorke bubrežnih arterija.

Uzorci bubrežnih arterija u kontrolnoj skupini predstavljaju uzorke dobivene nakon rutinskih obdukcija, pacijenta preminulih u gore navedenoj ustanovi, a kojima obdukcijom te histološkom analizom nije nađen nikakav maligni proces, već je uzrok smrti netumorska bolest.

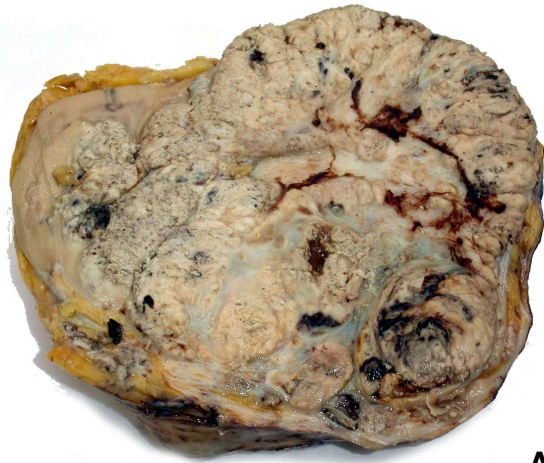3.2. METODE

Materijal iz svih analiziranih skupina je obrađen standardnom histološkom metodom koja uključuje fiksaciju tkiva u 10% puferiranom formalinu i uklapanje u parafinske blokove, rezanje na debljinu 5 µm, deparafiniziranje i bojenje standardnom metodom hemalaun eozin (HE).

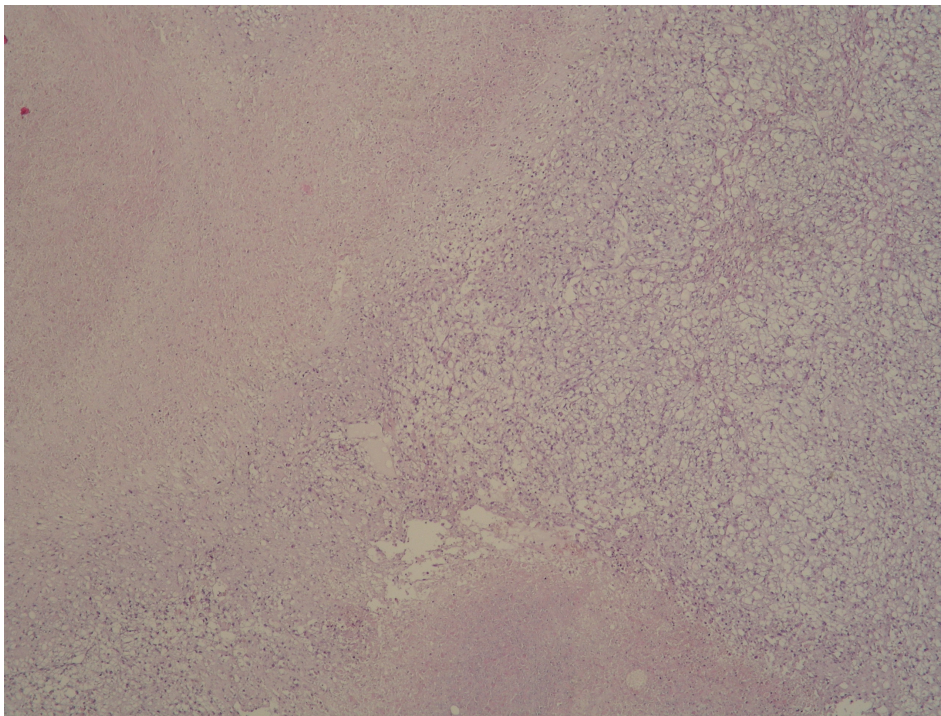
Nuklearni gradus karcinoma bubrega određen je prema Fuhrmanovoj (62). Stupanj nekroze tumorskog tkiva u grupi bolesnika s karcinomom bubrega određen je na temelju makroskopske procjene količine nekroze i histološke potvrde prisutnosti koagulacijske nekroze unutar tumorskog tkiva (Slika 1). Količina nekroze tumorskog tkiva je podjeljena na tri skupine: tumori bez prisutnosti tumorske nekroze; tumori s manje od 50% područja nekroze tumora i tumori s više od 50% nekrotičnih područja tumorskog tkiva (162-165).

Promjene na bubrežnim arterijama dodatno su analizirane histokemijski pomoću bojenja orceinom i Mallory trikrom metodom koje su napravljene prema standardnoj proceduri.

Mallory trikromnom metodom glatki mišići stijenke krvne žile su obojeni crveno dok su fibroblasti i kolagena vlakna obojeni zeleno. Orceinom su se jasnije prikazala elastična vlakna, koja se nalaze u unutarnjoj i vanjskoj elastičnoj membrani stijenki arterija, a koja se opisanom metodom oboje smeđe. Opisanim histokemijskim metodama analizirane su arterije koje pokazuju promjene u smislu fibromuskularne displazije, a radi određivanja i boljeg prikazivanja pojedinih podtipova fibromuskularne displazije.



A



B

Slika 1. A) Makroskopski izgled bubrega s karcinomom bubrežnih stanica unutar kojeg se nalaze nekrotična područja; B) Histološki izgled nekroze svjetlostaničnog karcinoma bubrežnih stanica (HEX100)

3.3. STATISTIČKA OBRADA PODATAKA

U statističkoj analizi dobivenih podataka razlike kvalitativnih podataka testirane su χ^2 testom, a u tablicama veličine 2x2 korištena je Yatesova korekcija. Za testiranje razlika kvantitativnih podataka (dob i veličina tumora) između tri analizirane skupine korištena je neparametrijska analiza varijance za nezavisne uzorke Kruskal-Wallis ANOVA. Za testiranje razlika kvantitativnih podataka između dvije skupine korišten je neparametrijski test za nezavisne uzorke (Mann-Whitney U test).

Razlike su smatrane statistički značajnim uz $p < 0,05$.

4. REZULTATI

U istraživanju je analizirano 175 biopsija bubrega koje predstavljaju arhivski materijal iz perioda od 01.01.2003. do 31.12.2005. godine, a koji su odabrani tako da uz rezove s karcinomom bubrežnih stanica sadrže i prereze struktura hilusa uključujući i bubrežnu arteriju. U skupini netumorskih bolesti bubrega analizirano je 40 uzoraka koji sadrže tkivo bubrežnog parenhima te prereze struktura hilusa uključujući i bubrežne arterije. Kao kontrolna skupina analizirano je 30 bubrežnih arterija od 15 bolesnika koji su preminuli i kojima je rađena rutinska obdukcija, a kojom kao niti naknadnom histološkom analizom nije utvrđena nikakva maligna bolest ili bolest bubrega.

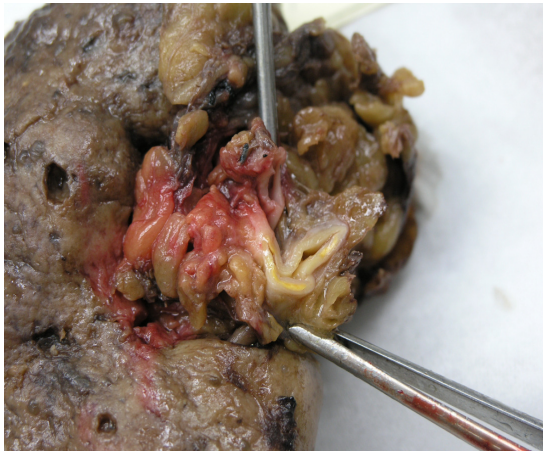
Bolesnici s karcinomom bubrega (M:Ž=117:58) bili su u dobi od 35 do 82 godina (medijan 62 godine), u skupini bolesnika s netumorskim bolestima bubrega (M:Ž=14:26) bolesnici su bili u dobi od 20 do 78 godina (medijan 56 godina), a u kontrolnoj skupini (M:Ž=10:5) iz obdukcijskog materijala u dobi 32 do 85 godina (medijan 64 godine).

U skupini bolesnika s karcinomom bubrežnih stanica promjene na bubrežnim arterijama su nađene u 101/175 slučajeva (57.7%) od kojih je ateroskleroza (Slika 2) bubrežnih arterija nađena u 36/175 slučajeva (20.57%), a fibromuskularna displazija u 65/175 slučajeva (37.1%).

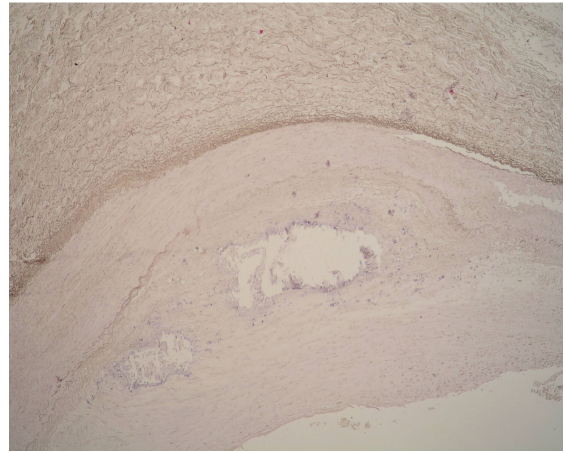
U 74 slučaja (42.3%) na bubrežnim arterijama nisu nađene nikakve patološke promjene (Slika 3). U skupini bolesnika s karcinomom bubrega i bubrežnim arterijama bez nađenih patoloških promjena bolesnici su bili u dobi 38-80 godina (medijan 58 godina), od kojih je 23 bilo ženskog spola i 51 muškog.

U skupini bolesnika s karcinomom bubrega i aterosklerozom bubrežnih arterija bilo je 30 muških i 6 ženskih bolesnika koji su bili u dobi 42-82 godine (medijan 67.5 godina), dok je u skupini s FMD bilo 36 muških, a 29 ženskih bolesnika u dobi 35-81 godinu (medijan 61 godina).

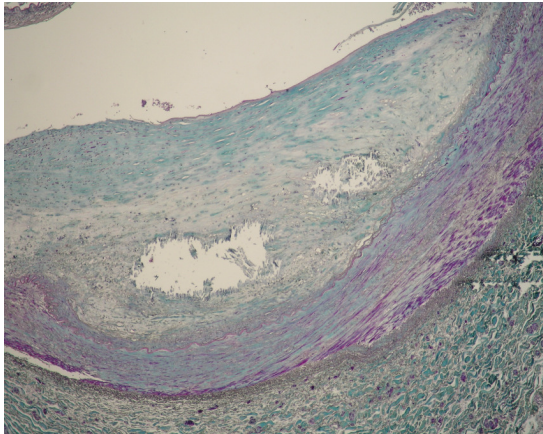
Patohistološke karakteristike tumora u skupini bolesnika s karcinomom bubrežnih stanica, ovisno o promjenama na bubrežnim arterijama prikazane su u tablici 1.



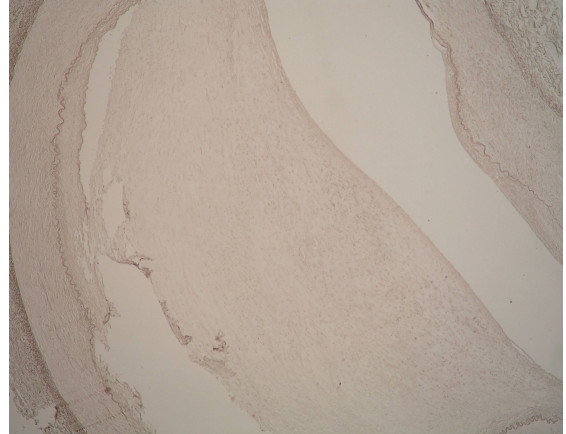
A



B

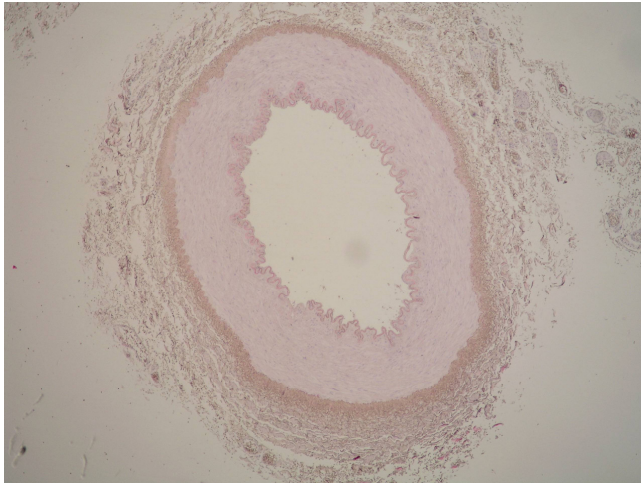


C

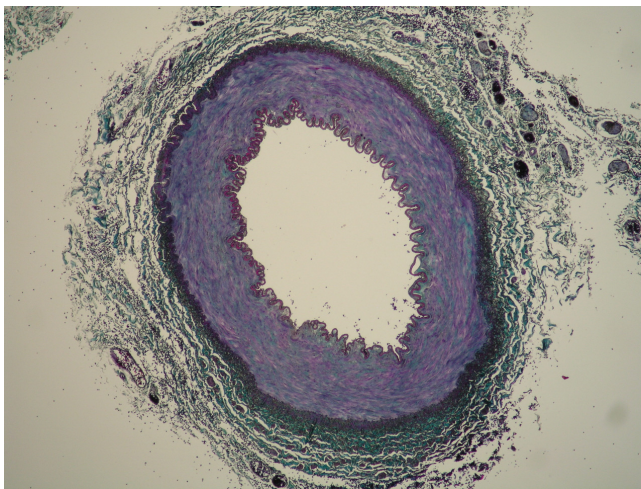


D

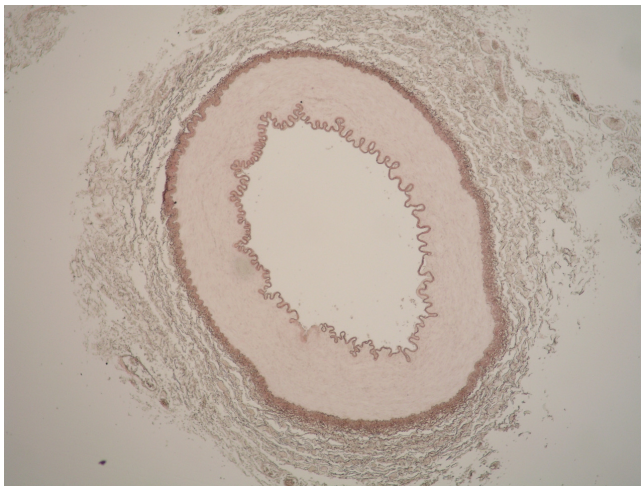
Slika 2. A) Bubrežni hilus s makroskopski vidljivom bubrežnom arterijom i aterosklerotskim promjenama; Mikroskopska slika bubrežne arterije s aterosklerotskim plakom: B) HEX40; C) MalloryX40; D) OrceinX40



A



B



C

Slika 3. Bubrežna arterija bez patoloških promjena: A) HEX40; B) MalloryX40; C) OrceinX40

Tablica 1. Kliničkopatološke osobine tumora i vrsta promjene na bubrežnim arterijama u skupini bolesnika s karcinomom bubrežnih stanica

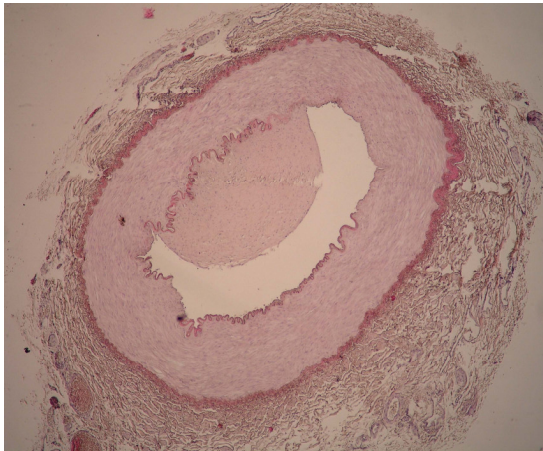
		Bez patoloških promjena	Ateroskleroza	Fibromuskularna displazija
Spol	M	51 (68.9%)	30 (83.3%)	36 (55.4%)
	Ž	23 (31.1%)	6 (16.7%)	29 (44.6%)
Dob (medijan)		58 g	67 g	61 g
Veličina tumora (cm)	medijan	6,00	5,50	7,00
	minimum	2,50	2,00	1,70
	maximum	17,00	20,00	19,00
	Std.Dev.	3,17	4,76	4,08
Nuklearni gradus	G1	5 (6.8%)	1 (2.8%)	1 (1.5%)
	G2	27 (36.5%)	19 (52.8%)	30 (46.2%)
	G3	22 (29.7%)	9 (25.0%)	20 (30.8%)
	G4	20 (27.0%)	7 (19.4%)	14 (21.5%)
TNM	T1	34 (45.9%)	20 (55.6%)	33 (50.8%)
	T2	13 (17.6%)	7 (19.4%)	14 (21.5%)
	T3	20 (27.0%)	7 (19.4%)	12 (18.5%)
	T4	0 (0%)	0 (0%)	1 (1.5%)
	TxN1-2	2 (2.7%)	0 (0%)	3 (4.6%)
	TxNxM1	5 (6.8%)	2 (5.6%)	2 (3.1%)
Histološki tip tumora	Svijetlostanični	63 (85.1%)	31 (86.1%)	54 (83.1%)
	Kromofobni	1 (1.4%)	1 (2.8%)	1 (1.5%)
	Papilarni	7 (9.5%)	4 (11.1%)	8 (12.3%)
	Cistični	3 (4.0%)	0 (0%)	2 (3.1%)
Stupanj nekroze	Nema nekroze	23 (31.1%)	9 (25.0%)	15 (23.1%)
	< 50% nekroze	38 (51.3%)	20 (55.6%)	36 (55.4%)
	> 50% nekroze	13 (17.6%)	7 (19.4%)	14 (21.5%)

U bolesnika s karcinomom bubrežnih stanica nekroza tumorskog tkiva je nađena u 128 slučajeva (73.1%), a u 26.9% (47/175) slučajeva unutar tumorskog tkiva nije nađeno znakova koagulacijske nekroze tumora. Od tumora s područjima nekroze većina je imala manje od 50% nekroze (94/128), dok je 34/128 uzoraka (26.6%) sadržavalo više od 50% područja nekroze tumorskog tkiva.

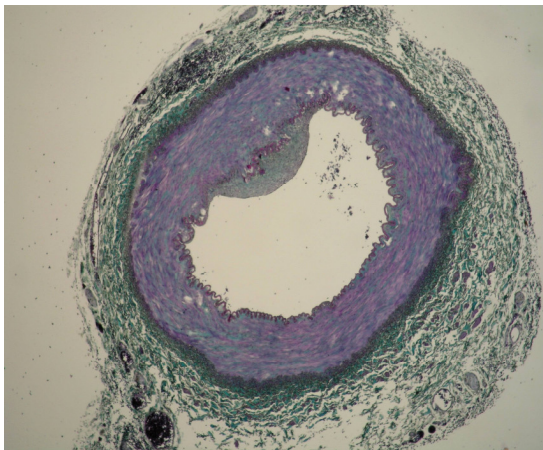
Od svih slučajeva karcinoma bubrežnih stanica bez nekrotičnih žarišta unutar tumorskog tkiva 23 (48.9%) je imalo normalne bubrežne arterije bez patoloških promjena, u 9 (19.2%) slučajeva su nađene aterosklerotske promjene na bubrežnim arterijama dok je 15 (31.9%) imalo FMD.

Od svih slučajeva s opsežnim područjima nekroze tumorskog tkiva (više od 50%) 13 (38.2%) nije pokazivalo patološke promjene na bubrežnim arterijama, 7 (20.6%) je imalo aterosklerozu bubrežnih arterija, a 14 (41.2%) je imalo FMD na bubrežnim arterijama.

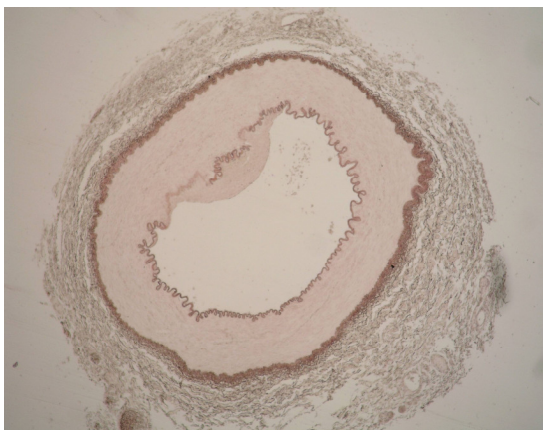
Unutar skupine s karcinomom bubrežnih stanica i FMD na bubrežnim arterijama bilo je 8 slučajeva s podtipom FMD-I (Slika 4); većina, 55 slučajeva je imalo FMD-IIb (Slika 5), dok su podtipovi FMD-IIa (Slika 6) i FMD-III (Slika 7) nađeni u po jednom slučaju.



A

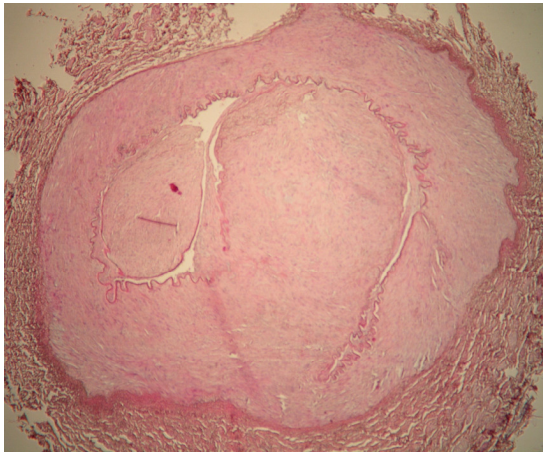


B

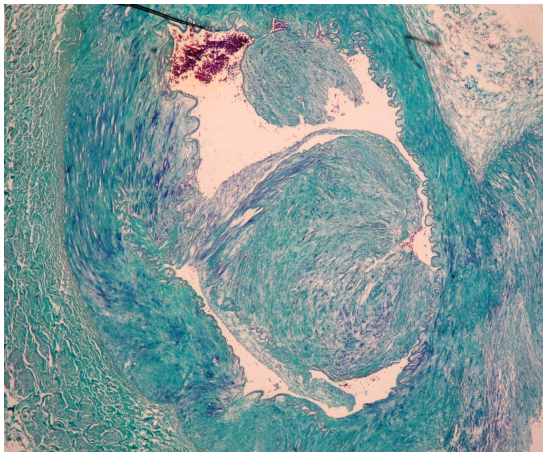


C

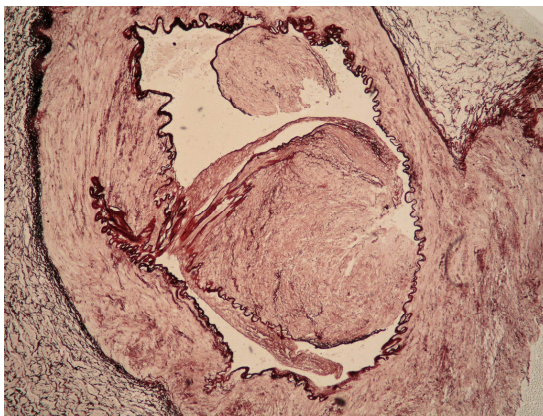
Slika 4. Bubrežna arterija bolesnika s karcinomom bubrežnih stanica i podtipom FMD-I. A) HE X40; B) Mallory X40; C) Orcein X40



A

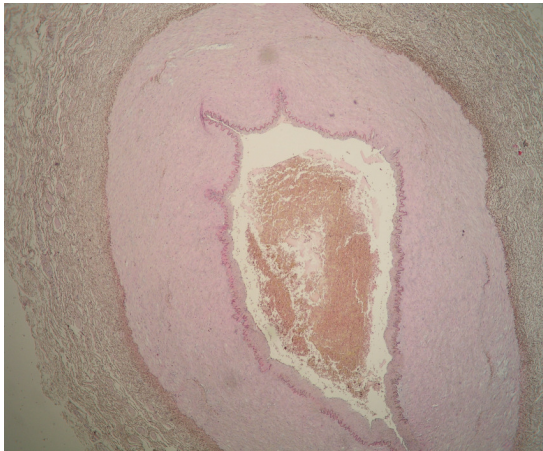


B

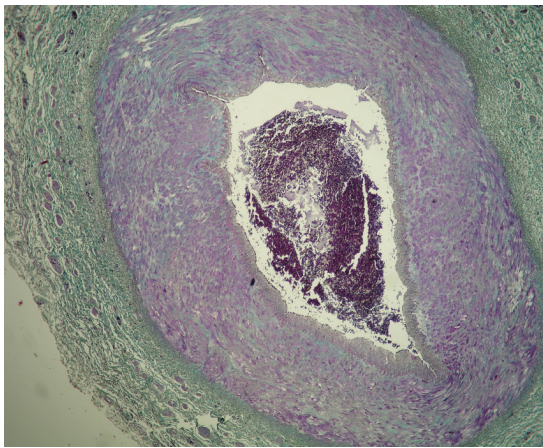


C

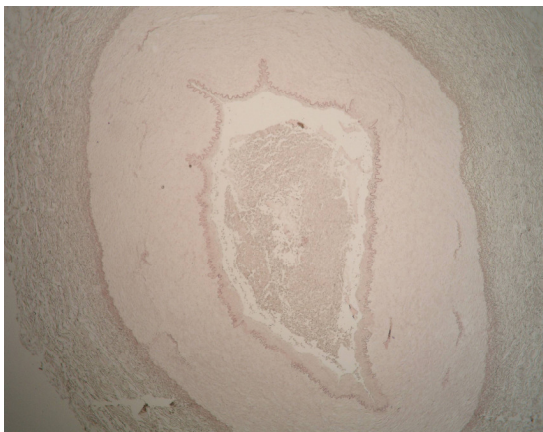
Slika 5. Bubrežna arterija bolesnika s karcinomom bubrežnih stanica i podtipom FMD-IIb. A) HE X40; B) Mallory X40; C) Orcein X40



A

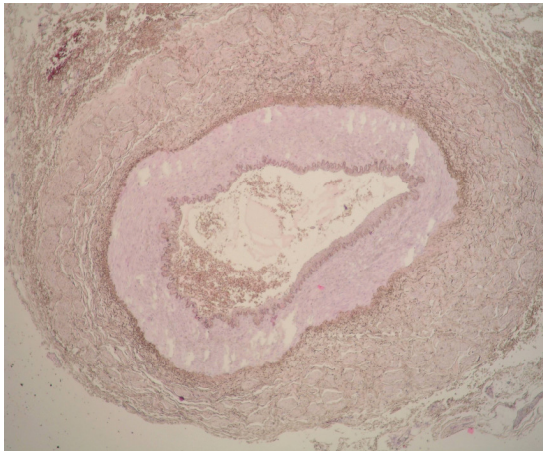


B

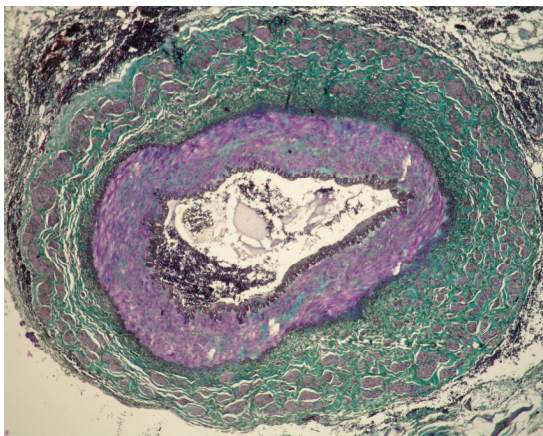


C

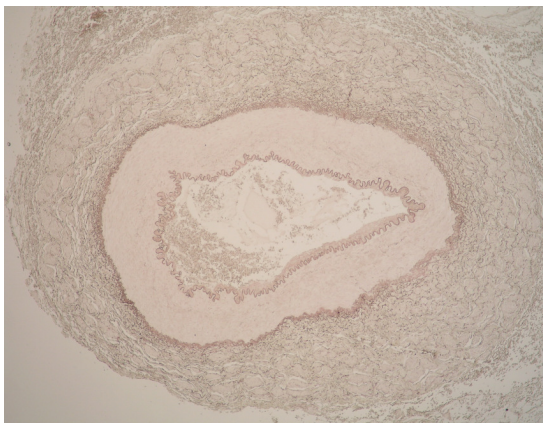
Slika 6. Bubrežna arterija bolesnika s karcinomom bubrežnih stanica i podtipom FMD-IIa. A) HE X40; B) Mallory X40; C) Orcein X40



A



B



C

Slika 7. Bubrežna arterija bolesnika s karcinomom bubrežnih stanica i podtipom FMD-III. A) HE X40; B) Mallory X40; C) Orcein X40

Patohistološke karakteristike karcinoma bubrežnih stanica u podskupini bolesnika s fibromuskularnom displazijom bubrežnih arterija ovisno o podtipu FMD je prikazano u tablici 2.

Tablica 2. Kliničkopatološke karakteristike bolesnika s karcinomom bubrega u podskupini FMD

		FMD I	FMD IIa	FMD IIb	FMD III
Spol	M	5	0	31	0
	Ž	3	1	24	1
Dob		63.8 g (49-81)	35 g	60.6g (36-79)	75 g
Veličina tumora (cm)		7,9	12,0	7,6	5,0
Nuklearni gradus	G1	0	0	1 (1.8%)	0
	G2	3 (37.5%)	1 (100%)	26 (47.3%)	0
	G3	4 (50.0%)	0	15 (27.3%)	1 (100%)
	G4	1 (12.5%)	0	13 (23.6%)	0
TNM	T1	2 (25.0%)	0	29 (52.8%)	1 (100%)
	T2	2 (25.0%)	1 (100%)	12 (21.8%)	0
	T3	3 (37.5%)	0	9 (16.4%)	0
	T4	0	0	1 (1.8%)	0
	TxN1-2	1 (12.5%)	0	2 (3.6%)	0
	TxNxM1	0	0	2 (3.6%)	0
Histološki tip tumora	Svijetlostanični	6 (75.0%)	0	47 (85.5%)	1 (100%)
	Kromofobni	0	0	1 (1.8%)	0
	Papilarni	2 (25.0%)	1 (100%)	5 (9.1%)	0
	Cistični	0	0	2 (3.6%)	0
Stupanj nekroze	Nema nekroze	1 (12.5%)	0	14 (25.5%)	0
	< 50% nekroze	2 (25.0%)	0	33 (60.0%)	1 (100%)
	> 50% nekroze	5 (62.5%)	1 (100%)	8 (14.5%)	0

Unutar skupine FMD-I 62.5% slučajeva je sadržavalo opsežna područja nekroze tumorskog tkiva (više od 50% nekroze tumora), dok je ista količina nekroze u skupini s FMD-IIb nađena u svega 14.6% uzoraka.

U skupini bolesnika s netumorskim bolestima bubrega promjene na bubrežnim arterijama u smislu FMD su nađene u 16/40 uzoraka (40%), aterosklerotske promjene su nađene u 4 slučaja (10%), dok su normalne bubrežne arterije činile 50% (20/40) analiziranih slučajeva.

U skupini netumorskih bolesti bubrega s normalnim bubrežnim arterijama bilo je 15 bolesnika ženskog i 5 muškog spola, u skupini s aterosklerozom bubrežnih arterija bilo je po 2 osobe oba spola, a u skupini sa FMD na bubrežnim arterijama bilo je 9 žena i 7 muškaraca. Od svih slučajeva s netumorskim bolestima bubrega u 24 slučaja bila je postavljena dijagnoza kroničnog pijelonefritisa, u 8 slučajeva radilo se o kroničnom pijelonefritisu i nefrolitijazi, cistične bolesti su nađene u 5 slučajeva dok je u 3 slučaja operativni zahvat rađen radi atrofije ili afunkcije bubrega. Normalne krvne žile su nađene u 11 slučajeva kroničnog pijelonefritisa, u 5 slučajeva kroničnog pijelonefritisa i nefrolitijaze, u 3 slučaja s cističnim bolestima bubrega i u 1 biopsiji s atrofijom bubrega. FMD je nađena u 11 slučajeva kroničnog pijelonefritisa, u 2 slučaja kroničnog pijelonefritisa udruženog s nefrolitijazom, u 2 slučaja atrofije bubrega i u 1 slučaju s cističnim bolestima bubrega.

U skupini bolesnika s netumorskim bolestima bubrega i FMD na bubrežnim arterijama 3 slučaja su bila s podtipom FMD-I (M:Ž=1:2), dok su svi ostali imali FMD-IIb (M:Ž=6:7). Ostali podtipovi FMD u skupini bolesnika s netumorskim bolestima bubrega nisu nađeni.

Aterosklerotske promjene na bubrežnim arterijama nađene su u 2 slučaja s kroničnim pijelonefritisom, u 1 slučaju kroničnog pijelonefritisa udruženog s nefrolitijazom te u 1 slučaju cistične bolesti bubrega.

U kontrolnoj skupini 7 (M:Ž=4:3) bolesnika je preminulo radi obostrane bronhopneumonije, 1 bolesnica je umrla radi masivne plućne tromboembolije, 2 muška bolesnika su umrla radi ciroze jetre, po jedan muški pacijent je umro od akutnog srčanog infarkta, ishemične kardiomiopatije,

krvarenja iz proširenih varikoziteta jednjaka, krvarenja u bazalne ganglije mozga te od akutnog pankreatitisa.

Od patoloških promjena na bubrežnim arterijama u kontrolnoj skupini nađene su samo aterosklerotske promjene, dok slučajevi FMD nisu nađeni. U 14/30 bubrežnih arterija aterosklerotske promjene su nađene samo u proksimalnim dijelovima bubrežne arterije, u 3 slučaja bubrežne arterije su u svim segmentima pokazivale aterosklerotske promjene, a u tri slučaja aterosklerotski plakovi su nađeni samo u distalnim dijelovima bubrežne arterije.

4.1. STATISTIČKA ANALIZA REZULTATA

Statističkom obradom podataka o učestalosti patoloških promjena bubrežnih arterija nađena je statistički značajna razlika u učestalosti FMD i u skupini bolesnika s karcinomom bubrežnih stanica i u skupini netumorskih bolesti bubrega u odnosu na kontrolnu skupinu (χ^2 -test, $p=0.00162$). Međusobnom usporedbom učestalosti patoloških promjena na bubrežnim arterijama između skupine bolesnika s karcinomom bubrežnih stanica i skupine s netumorskim bolestima bubrega nije nađena statistički značajna razlika (Yates χ^2 -test, $p=0.27195$).

Usporedbom dobi bolesnika u sve tri ispitivane skupine bolesnici sa netumorskim bolestima su bili statistički značajno mlađi od skupine bolesnika s karcinomom bubrežnih stanica i naspram kontrolne skupine (Mann-Whitney U test, $p=0.01967$, $p=0.030862$). Usporedbom dobi između skupine bolesnika s karcinomom bubrežnih stanica i kontrolne skupine nije nađena statistički značajna razlika (Mann-Whitney U test, $p=0.27244$).

Unutar skupine bolesnika s karcinomom bubrega analizom dobivenih rezultata utvrđena je statistički značajna razlika u dobi bolesnika ovisno o promjenama na bubrežnoj arteriji (Kruskal-Wallis ANOVA test, $p=0.0066$). Statističkom analizom je utvrđeno da su bolesnici s aterosklerotskim promjenama na bubrežnim arterijama u skupini bolesnika s karcinomom

bubrega bili značajnije stariji naspram bolesnika s normalnim krvnim žilama (Mann-Whitney U test, $p=0.001529$) i naspram bolesnika s FMD (Mann-Whitney U test, $p=0.02118$). Usporedbom bolesnika s normalnim krvnim žilama i FMD unutar skupine s karcinomom bubrega nije nađena značajna razlika (Mann-Whitney U test, $p=0.302938$).

U skupini bolesnika s netumorskim bolestima bubrega nije nađena statistički značajna razlika u dobi bolesnika ovisno o promjenama na bubrežnim arterijama (Kruskal-Wallis ANOVA test, $p=0.4364$).

Usporedbom dobi bolesnika s FMD na bubrežnim arterijama između skupine bolesnika s karcinomom bubrega i skupine s netumorskim bolestima bubrega nije nađena značajna razlika (Mann-Whitney U test, $p=0.52155$), kao niti za usporedbu dobi između istih skupina za bolesnike s aterosklerozom bubrežnih arterija (Mann-Whitney U test, $p=0.13821$).

Statističkom analizom spola bolesnika unutar skupine s karcinomom bubrega utvrđeno je da je FMD češća u osoba ženskog spola (χ^2 -test, $p=0.01490$), dok je ateroskleroza češće nađena u osoba muškog spola (t-test proporcije, $p=0.0185$).

Unutar skupine s netumorskim bolestima bubrega statističkom analizom nije nađena značajna razlika u spolu bolesnika ovisno o promjenama na bubrežnim arterijama (χ^2 -test, $p=0.40390$).

Usporedbom skupine bolesnika s karcinomom bubrega i netumorskim bolestima bubrega u bolesnika s FMD na bubrežnim arterijama nije nađena statistički značajna razlika u spolu bolesnika (Yates χ^2 -test, $p=0.57837$). Za usporedbu bolesnika s aterosklerozom bubrežnih arterija između skupina bolesnika s karcinomom bubrega i netumorskim bolestima bubrega ovisno o spolu analiza nije bila moguća radi premalih frekvencija u skupini netumorskih bolesti.

Statističkom analizom u skupini bolesnika s karcinomom bubrega, a ovisno o promjenama na bubrežnim arterijama, statistički značajna razlika nije nađena u: veličini tumora (Kruskal-Wallis ANOVA test, $p=0.4736$), u pTNM stadiju bolesti (χ^2 -test; $p=0.35791$ za pT, $p=0.37819$ za pN, $p=0.61374$

za pM), u nuklearnom gradusu tumora (χ^2 -test, $p=0.51672$), kao niti za histološki tip karcinoma bubrežnih stanica (χ^2 -test, $p=0.90724$).

U skupini bolesnika s karcinomom bubrega statistički nije nađena razlika u stupnju nekroze ovisno o promjenama na bubrežnim arterijama (χ^2 -test, $p=0.86173$), ali je utvrđena značajna razlika u stupnju nekroze ovisno o podtipu FMD (χ^2 -test, $p=0.00739$). Slučajevi karcinoma bubrežnih stanica s podtipom FMD I na bubrežnim arterijama su znatno češće sadržavali opsežna (više od 50%) područja nekroze tumorskog tkiva u usporedbi sa podtipom FMD IIb.

5. RASPRAVA

U ovoj studiji, kao i u prethodno objavljenim (161,165) utvrđena je visoka učestalost fibromuskularne displazije na bubrežnim arterijama u skupini bolesnika s karcinomom bubrežnih stanica (37.1%) ali i u skupini bolesnika s netumorskim bolestima bubrega (40%). U skupini bolesnika s netumorskim promjenama bubrega fibromuskularna displazija je najčešće nađena u bolesnika s kroničnim pijelonefritisom i nefrolitijazom, dok u kontrolnoj skupini, u bolesnika bez bubrežne bolesti nije nađen niti jedan slučaj FMD. Sve patološke promjene nađene u kontrolnoj skupini odgovarale su aterosklerotskim promjenama.

Ovakav nalaz prvenstveno govori u prilog da nađena visoka učestalost FMD u slučajevima s karcinomom bubrežnih stanica je ponajprije sekundarna, te da najvjerojatnije ne predstavlja rizični faktor za nastanak karcinoma bubrega, nego da nastaje ili paralelno s tumorom ili predstavlja posljedicu karcinoma, odnosno upalnih stanja. Naime, poznato je da većina malignih tumora luči razne hormone i faktore rasta koji utječu na stanični rast. Među najznačajnijim faktorima koji se luče u tumorima, a za koje je poznato da utječu na stromu tumora i proliferaciju fibroblasta i miofibroblasta u stromi različitih tipova karcinoma, ubrajaju se transformirajući faktor rasta $\beta 1$ (TGF- $\beta 1$) i PDGF (od engl. «platelete-derived growth factor»). Navedene molekule smatraju se glavnim molekulama koje luče tumorske stanice, a čija je uloga modifikacija strome tumora što omogućava progresiju tumorskog rasta. Osim što miofibroblasti strome tumora potiču rast i invazivnost samog tumora, oni potiču i angiogenezu. Isto tako poznato je da tumorske stanice proizvode i VEGF koji je ključna molekula za neovaskularizaciju unutar tumorskog tkiva. S druge strane iste molekule (PDGF, VEGF, TGF- β) se luče i u stanjima kronične upale (33). U kroničnoj upali makrofagi, trombociti, limfociti, fibroblasti, glatko-mišićne i endotelne stanice luče gore navedene molekule, a koje su bitne u mehanizmu upale (VEGF povećava vaskularnu propusnost te djeluje kao mitogen za endotelne stanice; PDGF je kemotaktičan za neutrofile, makrofage, fibroblaste i glatko-mišićne stanice, aktivira ih, a

stimulira i angiogenezu. TGF- β je također kemotaktičan za neutrofile, makrofage, fibroblaste i glatko-mišićne stanice, a potiče fibroplaziju i angiogenezu) (33).

S obzirom da su promjene u smislu FMD na bubrežnim arterijama nađene i u skupini bolesnika s karcinomom bubrežnih stanica kao i u skupini bolesnika s netumorskim bolestima bubrega (a u kojoj je većina uzoraka bubrega pokazivalo znakove akutne ili kronične upale) nalaz ovog istraživanja govori u prilog da su promjene na bubrežnim arterijama sekundarne, te da nastaju kao posljedica lučenja gore navedenih ili nekih sličnih molekula, kako iz stanica tumora tako i iz stanica koje sudjeluju u upalnim stanjima, a koje bi onda mogle utjecati na proliferaciju fibroblasta i miofibroblasta u stijenkama bubrežnih arterija, te dovesti do nastanka FMD.

Isto kao i u prethodnim istraživanjima (161,165) FMD je značajno češće nađena u osoba ženskog spola (u obje skupine: i u skupini s karcinomom bubrega i u skupini s netumorskim bolestima bubrega). Točna etiologija FMD je i dalje nepoznata kao i točna incidencija u općoj populaciji s obzirom da je često asimptomatskog toka, a progresija u refraktornu hipertenziju ili bubrežno zatajenje ne nastaju često (141).

Od prije je poznato da je karcinom bubrežnih stanica povezan s hipertenzijom, bilo u smislu neovisnog faktora rizika (17), bilo u sklopu paraneoplastičnog sindroma (37). Jedan od uzroka hipertenzije je svakako i stenoza bubrežnih arterija koja je relativno rijedak uzročni faktor hipertenzije, a procjenjuje se da je odgovorna za oko 10% svih hipertenzija (138,139). U bolesnika s renovaskularnom hipertenzijom u podlozi se najčešće nalazi ateroskleroza koja je odgovorna za 90% slučajeva stenozе bubrežne arterije (138) dok se FMD kao uzrok stenozе bubrežne arterije nalazi u manje od 10% slučajeva (141,147). S obzirom na nađenu visoku učestalost FMD u skupini bolesnika s netumorskim bolestima bubrega, istraživanje učestalosti renovaskularne hipertenzije u toj skupini moglo bi pomoći i u utvrđivanju utjecaja FMD i stenozе bubrežne arterije na nastanak hipertenzije u bolesnika s karcinomom bubrežnih stanica. Naime, do sada se nastanak hipertenzije u smislu renovaskularne hipertenzije objašnjava samo kao

posljedica lučenja renina iz tumorskih stanica. Poznato je da se nakon nefrektomije radi karcinoma bubrežnih stanica, u bolesnika u kojih je hipertenzija nastala u sklopu paraneoplastičnog sindroma, vrijednosti krvnog tlaka u najvećem broju slučajeva normaliziraju.

Aterosklerotske promjene na bubrežnim arterijama znatno češće su nađene u osoba muškog spola u skupini bolesnika s karcinomom bubrežnih stanica, a isto tako ti bolesnici su bili statistički značajno stariji od bolesnika s normalnim bubrežnim arterijama ili bolesnika s FMD. U ovom istraživanju učestalost ateroskleroze u bolesnika s karcinomom bubrežnih stanica kao i u skupini bolesnika s netumorskim bolestima bubrega nije visoka, ali kako je i poznato aterosklerotske promjene se najčešće nalaze na proksimalnim dijelovima bubrežnih arterija i na aortalnom ušću, tako da za točnu učestalost aterosklerotskih promjena za analizu bi trebale biti dostupne bubrežne arterije u čitavoj dužini. U ovom istraživanju, radi operativne tehnike kojom se bubrežna arterija podvezuje u središnjem dijelu ili bliže hilusu bubrega, na analizu se uz bubrežni šalju samo distalni dijelovi bubrežne arterije, tako da analiza proksimalnih dijelova bubrežne arterije nije bila moguća. Učestalost ateroskleroze se povećava s dobi što je potvrđeno i u ovoj studiji, te su bolesnici s aterosklerozom bubrežnih arterija, u skupini s karcinomom bubrega bili stariji od bolesnika s normalnim bubrežnim arterijama ili bolesnika s FMD.

U kontrolnoj skupini, u kojoj su bubrežne arterije serijski preuzete i histološki analizirane u svim segmentima, nađene su samo aterosklerotske promjene. Aterosklerotski plakovi znatno češće su se nalazili u proksimalnim dijelovima bubrežne arterije nego u distalnim, a u manjem broju slučajeva (3/30) bubrežne arterije su na svim segmentima bubrežne arterije pokazivali aterosklerotske promjene.

Unutar karcinoma bubrežnih stanica često se nalaze degenerativna područja u smislu krvarenja ili cistične degeneracije kao i nekroza tumorskog tkiva koja je u zadnje vrijeme uočena kao loš prognostički faktor (105,160). Većina dosad objavljenih radova o nekrozi tumorskog tkiva u karcinomu bubrežnih stanica povezuje nekrozu s lošijom prognozom, ali većina autora

priznaje da je sama procjena prisutnosti i opsega nekroze nedovoljno točno određena (105,160,166) s obzirom da su radovi uglavnom rađeni na arhivskom materijalu. S obzirom da se nekroza tek zadnjih nekoliko godina spominje kao bitan prognostički čimbenik, a većina autora prisutnost nekroze je određivala na temelju arhivskog materijala, bez uvida u makroskopski opis, prisutnost nekroze je zabilježena jedino ukoliko je nađena na histološkim preparatima (102,104). Naime, poznato je da prilikom preuzimanja patolozi izbjegavaju preuzimanje nekrotičnih područja za rutinsku histološku analizu, naročito ukoliko se nekroza ne smatra prognostički značajnim faktorom.

S druge strane oslanjanje samo na makroskopsku procjenu prisutnosti i stupnja nekroze je isto tako neprecizno jer ponekad područja krvarenja ili cistične degeneracije mogu makroskopski izgledati kao nekrotična žarišta (105). Isto tako Sengupta i suradnici su u svom radu o nekrozi tumorskog tkiva izdvojili tumore s izrazito velikim područjima nekroze kao poseban tip, tako da je u njihovoj studiji nekroza utvrđena u samo 28% svijetlostaničnih karcinoma bubrežnih stanica, u 47% papilarnih karcinoma bubrega i u 20% kromofobnih karcinoma (105).

U našem istraživanju za procjenu nekroze koristio se makroskopski opis ali uz obaveznu histološku potvrdu prisutnosti i stupnja nekroze, tako da je nekroza tumorskog tkiva utvrđena u znatno većem postotku 128/175 (73.1%) nego u većini do sada objavljenih radova u kojima se postotak prisutnosti nekroze kreće od 25-30% za svijetlostanični karcinom te znatno više za papilarni tip (47%) (105). U ovom istraživanju nekroza je češće nađena u papilarnom tipu karcinoma bubrežnih stanica (94.7%), nego u svijetlostaničnom tipu (72.3%). Opsežna područja nekroze (više od 50%) također su se češće nalazila u papilarnom tipu karcinoma nego u svijetlostaničnom.

Korišteni su principi procjene nekroze kao za procjenu stupnja i prisutnosti nekroze u tumorima mekih tkiva te studiji Krušlina i suradnika (162,163,165). Usporedbom prisutnosti i opsega nekroze tumorskog tkiva ovisno o promjenama na bubrežnim arterijama nije nađena značajnija razlika između slučajeva s normalnim krvnim žilama i slučajeva s aterosklerozom na

bubrežnim arterijama ili FMD. Međutim, u ovom radu kao i u prethodnim studijama (161,165) za analizu promjena na bubrežnim arterijama uglavnom smo imali samo distalne, relativno kratke segmente bubrežne arterije, tako da se učestalost FMD i ateroskleroze na bubrežnim arterijama temelji na nalazu nekoliko uzastopnih prereza distalnih dijelova bubrežne arterije.

Usporedbom prisutnosti i stupnja nekroze unutar skupine s FMD na bubrežnim arterijama nađena je značajna razlika između skupina FMD-I i FMD-IIb, tako da su opsežna područja tumorske nekroze (više od 50%) nađena znatno češće unutar grupe pacijenata sa FMD-I. Takav nalaz je u skladu s do sada poznatim činjenicama o FMD-I s obzirom da je taj tip FMD-a znatno češće povezan s atrofijom bubrega (141).

Na prerezima bubrežnih arterija skupine s netumorskim bolestima bubrega za analizu su bili dostupni isto tako samo distalni dijelovi bubrežnih arterija, a incidencija patoloških promjena na njima nije se značajnije razlikovala od skupine s karcinomom bubrežnih stanica. Većina tih bolesnika u bubrežnom parenhimu je pokazivalo znakove kronične upale.

Morfometrijskom analizom bubrežnih arterija našli smo značajno deblje tunike medije u skupini bolesnika s karcinomom bubrega, bez obzira na prisutnost patoloških promjena na bubrežnim arterijama, u usporedbi s kontrolnom skupinom bolesnika bez patoloških promjena na bubrežnim arterijama, što bi govorilo u prilog hipotezi da su promjene na bubrežnim arterijama vjerojatno i učestalije od nađenih, ali nisu u svim slučajevima detektirane radi ograničenja u preuzimanju materijala, što je opet ovisno o operativnoj tehnici pri nefrektomiji i dužini bubrežne arterije koja je dostupna za patohistološku analizu (167).

Usporedbom ostalih, prognostički značajnih faktora (veličina tumora, nuklearni gradus, pTNM stadij, histološki podtip tumora) u ovisnosti o promjenama na bubrežnim arterijama nije nađena značajna povezanost s prisutnošću i tipom FMD.

6. ZAKLJUČCI

Na temelju rezultata ovog istraživanja može se zaključiti:

1. Statističkom analizom potvrđena je značajna razlika u učestalosti FMD na bubrežnim arterijama bolesnika s karcinomom bubrežnih stanica i bolesnika s netumorskim bolestima u usporedbi s kontrolnom skupinom (χ^2 -test, $p=0.00162$). Međusobnom usporedbom učestalosti FMD između skupina bolesnika s karcinomom bubrežnih stanica i grupe bolesnika s netumorskim bolestima bubrega nije nađena značajna razlika (Yates χ^2 -test, $p=0.27195$). Statističkom analizom utvrđeno je da je FMD češća u osoba ženskog spola (χ^2 -test, $p=0.0149$) u grupi bolesnika s karcinomom bubrežnih stanica, dok je ateroskleroza češće nađena u osoba muškog spola (t-test proporcije, $p=0.0185$).
2. U skupini bolesnika s karcinomom bubrežnih stanica oni s aterosklerotskim promjenama na bubrežnim arterijama su bili statistički značajno stariji u usporedbi s bolesnicima bez patoloških promjena na bubrežnim arterijama (Mann-Whitney U test, $p=0.001529$) i bolesnicima s FMD (Mann-Whitney U test, $p=0.02118$). Nije nađena razlika u dobi bolesnika s karcinomom bubrežnih stanica između skupine s normalnim bubrežnim arterijama i bolesnika s FMD na bubrežnim arterijama (Mann-Whitney U test, $p=0.302938$). Usporedbom dobi bolesnika s FMD na bubrežnim arterijama između skupina bolesnika s karcinomom bubrežnih stanica i skupine bolesnika s netumorskim bolestima bubrega nije nađena značajna razlika (Mann-Whitney U test, $p=0.13821$).
3. Usporedbom prisutnosti i stupnja nekroze tumorskog tkiva u skupini bolesnika s karcinomom bubrežnih stanica ovisno o promjenama na bubrežnim arterijama nije nađena značajna razlika (χ^2 -test, $p=0.86173$). Statističkom analizom nađena je značajna razlika u

stupnju nekroze tumorskog tkiva ovisno o podtipu FMD. Bolesnici s podtipom FMD-I su značajno češće u tumorima sadržavali opsežnija područja nekroze (više od 50% nekroze) tumorskog tkiva naspram bolesnika s podskupinom FMD-IIb (χ^2 -test, $p=0.00739$).

4. Statističkom analizom nije nađena značajna razlika u skupini bolesnika s karcinomom bubrežnih stanica ovisno o promjenama na bubrežnim arterijama u svim ostalim prognostički značajnim faktorima: veličini tumora (Kruskal-Wallis ANOVA test, $p=0.4736$), pTNM stadiju bolesti (χ^2 -test; $p=0.35791$ za pT, $p=0.37819$ za pN, $p=0.61374$ za pM), nuklearnom gradusu tumora (χ^2 -test, $p=0.51672$) i histološkom tipu karcinoma bubrežnih stanica (χ^2 -test, $p=0.90724$).

Dobiveni rezultati potvrđuju visoku učestalost fibromuskularne displazije u bolesnika s karcinomom bubrežnih stanica ali i u skupini bolesnika s netumorskim bolestima bubrega što govori u prilog da su navedene promjene na bubrežnim arterijama sekundarne i da najvjerojatnije ne predstavljaju rizik za nastanak karcinoma bubrežnih stanica. FMD u bolesnika s karcinomom bubrega je češće zastupljena u osoba ženskog spola dok su aterosklerotske promjene češće nađene u bolesnika muškog spola. Usporedbom prisutnosti i stupnja nekroze u skupini bolesnika s karcinomom bubrega nije nađena značajna razlika u ovisnosti o promjenama na bubrežnim arterijama, osim unutar podskupine bolesnika s FMD. Bolesnici s podtipom FMD-I su znatno češće imali velika područja nekroze tumorskog tkiva, za razliku od bolesnika s podtipom FMD-IIb. Značajna razlika u skupini bolesnika s karcinomom bubrega ovisno o promjenama na bubrežnim arterijama nije nađena niti za ostale prognostički značajne faktore (veličina tumora, nuklearni gradus, pTNM, histološki tip tumora).

7. SAŽETAK

Nekroza tumorskog tkiva u karcinomu bubrežnih stanica predstavlja loš prognostički faktor, a sam mehanizam nastanka nekroze nije dovoljno razjašnjen.

Prethodnim istraživanjem utvrdili smo visoku učestalost fibromuskularne displazije u bolesnika s karcinomom bubrežnih stanica, a u ovom istraživanju postavljeni su sljedeći ciljevi:

1. Odrediti učestalost i vrstu promjena na bubrežnim arterijama u bolesnika s primarnim karcinomom bubrežnih stanica te ih usporediti s promjenama na bubrežnim arterijama u bolesnika s netumorskim bolestima bubrega i kontrolnom skupinom.
2. Odrediti prisutnost i stupanj nekroze u karcinomima bubrežnih stanica.
3. Usporediti povezanost pojave i stupnja nekroze u bolesnika s karcinomom bubrežnih stanica u ovisnosti o promjenama na bubrežnim arterijama.
4. Usporediti prognostički značajne faktore (veličinu tumora, pTNM, histološki tip, nuklearni gradus tumora) za karcinom bubrežnih stanica u ovisnosti o promjenama na bubrežnim arterijama.

U istraživanju je korišten arhivski materijal dobiven nakon radikalne nefrektomije te histološki potvrđene dijagnoze adenokarcinoma bubrežnih stanica kao i netumorskih bolesti bubrega na Kliničkom zavodu za patologiju «Ljudevit Jurak» Kliničke bolnice «Sestre milosrdnice» u Zagrebu. Analizirano je: 175 uzoraka bubrega s adenokarcinomom bubrežnih stanica pacijenata kojima je 2003-2005. g. učinjena nefrektomija, a kojima su rutinski analizirane i strukture hilusa. Pored toga analizirano je 40 uzoraka bubrega s netumorskim bolestima iz 2003. i 2004. godine, a koji sadrže i strukture hilusa te 30 uzoraka bubrežnih arterija i bubrežnog parenhima kao kontrolna skupina kojima obdukcijom nije nađen nikakav maligni proces.

Statističkom analizom potvrđena je značajno visoka učestalost FMD na bubrežnim arterijama u bolesnika s karcinomom bubrežnih stanica i

bolesnika s netumorskim bolestima u usporedbi s kontrolnom skupinom ($p=0.00162$). U skupini bolesnika s karcinomom bubrega FMD je češća u žena ($p=0.0149$), dok je ateroskleroza češća u muškaraca ($p=0.0185$). U istoj skupini bolesnici s aterosklerozom bubrežnih arterija bili su statistički značajno stariji od bolesnika bez patoloških promjena na bubrežnim arterijama ($p=0.001529$) i bolesnika s FMD ($p=0.02118$). Usporedbom prisutnosti i stupnja nekroze tumorskog tkiva u skupini bolesnika s karcinomom bubrega u ovisnosti o promjenama na bubrežnim arterijama nije nađena značajna razlika ($p=0.86173$), osim u stupnju nekroze tumora unutar podskupine bolesnika s FMD. Bolesnici s podtipom FMD-I su značajno češće u tumorima sadržavali opsežnija područja tumorske nekroze naspram bolesnika s podtipom FMD-IIb ($p=0.00739$). Statističkom analizom nije nađena značajna razlika u ostalim prognostički značajnim faktorima za karcinom bubrežnih stanica (veličina tumora, pTNM, nuklearni gradus, histološki tip) ovisno o promjenama na bubrežnim arterijama.

Dobiveni rezultati potvrđuju visoku učestalost FMD u bolesnika s karcinomom bubrežnih stanica, ali i u skupini bolesnika s netumorskim bolestima bubrega što govori u prilog da su navedene promjene na bubrežnim arterijama najvjerojatnije sekundarne. FMD u bolesnika s karcinomom bubrega je češće zastupljena u žena dok je ateroskleroza češće nađena u muškaraca. Usporedbom prisutnosti i stupnja nekroze u grupi bolesnika s karcinomom bubrega nije nađena značajna razlika ovisno o promjenama na bubrežnim arterijama, osim unutar podskupine bolesnika s FMD. Dobiveni rezultati opsežna područja tumorske nekroze povezuju samo za podtip FMD-I, a točnu povezanost tih promjena trebalo bi istražiti na serijama u kojima bi čitave bubrežne arterije bile dostupne za histološku analizu, što u ovom istraživanju nije bilo moguće radi ograničenja zbog operativne tehnike.

Rezultati ovog istraživanja mogli bi pomoći u razumijevanju patogeneze nastanka tumorske nekroze te eventualno utjecati na izbor bolesnika koji bi bili kandidati za dodatne metode liječenja (antiangiogena terapija).

8. SUMMARY

PATHOLOGICAL RENAL ARTERY CHANGES IN PATIENTS WITH RENAL CELL CARCINOMA

The aim of this study was to analyze renal artery changes in patients with renal cell carcinoma (RCC) and establish possible connection to tumor necrosis.

We analyzed renal arteries from patients with RCC and compared them to group of patients with non-tumorous kidney diseases and control group without renal diseases.

In the first two groups (patients with RCC and non-tumorous kidney diseases) renal arteries showed high incidence of fibromuscular dysplasia (FMD) when compared to control group ($p < 0.05$). FMD was more commonly found in females, while atherosclerosis was more frequently found in males ($p < 0.05$). In the group of patients with RCC patients with atherosclerosis of renal arteries were older than patients without renal artery changes or FMD ($p < 0.05$). Statistically significant difference in presence and extent of tumor necrosis regarding renal artery changes (without renal artery changes, FMD, atherosclerosis) was not found ($p > 0.05$). A statistically significant difference was found only between group of patients with FMD I and FMD IIb ($p < 0.05$) with FMD I more often associated with extensive tumor necrosis than FMD IIb. Statistical analysis did not confirm differences in tumor size, nuclear grade, pTNM or histological type of RCC regarding renal artery changes ($p > 0.05$).

Our study indicates that FMD in renal arteries in patients with RCC are more likely secondary. Subtype FMD-I was connected to extent of tumor necrosis. However, true nature of these changes and their influence on tumor necrosis should be further analyzed on larger series with full length of renal arteries available for histological analysis.

Karla Tomić, Zagreb, 2008.

9. LITERATURA

1. Krmpotić-Nemanić J. Anatomija čovjeka. 5. izd., Zagreb: Medicinska naklada, 1993, str. 831-5.
2. Junqueira LC, Carneiro J, Kelley RO. Osnove histologije, prema sedmom američkom izdanju, Zagreb, Školska knjiga, 1995.
3. Clapp WL, Croker BP. Kidney, u Histology for pathologists, 3rd edition, Mills SE (ur), Lippincott Williams and Wilkins, Philadelphia, 2007, str. 839-95.
4. Duančić V. Osnove embriologije čovjeka. Medicinska knjiga, Beograd-Zagreb, Vjesnik, Zagreb, 1983, str.130-4.
5. Eble JN, Sauter G, Epstein JI, Sesterhenn IA. World Health Organization Classification of Tumours. Pathology and Genetics of Tumours of the Urinary System and Male Genital Organs. Lyon: IARC Press, 2004.
6. Ferlay J, Bray F, Pisani P, Parkin DM. GLOBOCAN 2000: Cancer incidence, mortality and prevalence worldwide. IARC Press, 2001, Lyon.
7. Parkin DM, Whelan SL, Ferlay J, Teppo L, Thomas DB. Cancer incidence in five continents. IARC Scientific Publications No155. IARC Press, 2003, Lyon.
8. Chow WH, Devesa SS, Warren JL, Fraumeni JF Jr. Rising incidence of renal cell cancer in the United States. JAMA 1999;281:1628-31.
9. Coleman MP, Esteve J, Damiecki P, Arslan A, Renard H. Trends in cancer incidence and mortality. IARC Sci Publ 1993;121:1-806.
10. Strnad M (ur.). Incidencija raka u Hrvatskoj 2004. Hrvatski Zavod za javno zdravstvo, Registar za rak, Zagreb, 2006, Bilten br.29.
11. Volgezang NJ, Stadler WM. Kidney Cancer. Lancet 1998;352:1691-6.
12. Dhote R, Pellicer-Coeuret M, Thiounn N, Debre B, Vidal-Trecan G. Review. Risk factors for adult renal cell carcinoma: a systematic review and implications for prevention. BJU Int 2000;86:20-7.

13. Parkin DM, Pisani P, Lopez AD, Masuyer E. At least one in seven cases of cancer is caused by smoking. Global estimates for 1985. *Int J Cancer* 1994;59:494-504.
14. Martel CL, Lara PN. Renal cell carcinoma: current status and future directions. *Crit Rev Oncol Hematol* 2003;45:177-90.
15. Parker AS, Cerhan JR, Janney CA, Lynch CF, Cantor KP. Smoking cessation and renal cell carcinoma. *Ann Epidemiol* 2003;13:245-51.
16. Nelson EC, Evans CP, Lara PN Jr. Renal cell carcinoma: current status and emerging therapies. *Cancer Treat Rev* 2007;33:299-313.
17. Chow WH, Gridley G, Fraumeni JF, Jarvholm B. Obesity, hypertension and the risk of Kidney cancer in men. *N Engl J Med* 2000;343:1305-11.
18. Bergstrom A, Lindblad P, Wolk A. Birth weight and risk of renal cell cancer. *Kidney Int* 2001;59:1110-3.
19. Grossman E, Messerli FH, Boyko V, Goldbourt U. Is there association between hypertension and cancer mortality? *Am J Med* 2002;112:479-86.
20. Yuan JM, Castelao JE, Gago-Dominiguez M, Ross RK, Yu MC. Hypertension, obesity and their medications in relation to renal cell carcinoma. *Br J Cancer* 1998;77:1508-13.
21. Pischon T, Lahmann PH, Boeing H i sur. Body size and risk of renal cell carcinoma in the European Prospective Investigation into Cancer and Nutrition (EPIC). *Int J Cancer* 2006;118:728-38.
22. Kamat AM, Shock RP, Naya Y, Rosser CJ, Slaton JW, Pisters LL. Prognostic value of body mass index in patients undergoing nephrectomy for localized renal tumors. *Urology* 2004;63:46-50.
23. Lambe M, Lindblad P, Wu J, Remler R, Hsieh CC. Pregnancy and risk of renal cancer: a population-based study in Sweden. *Br J Cancer* 2002;86:1425-9.
24. Ianhez LE, Lucon M, Nahas WC i sur. Renal cell carcinoma in renal transplant patients. *Urology* 2007;69:462-4.

25. Cohen HT, McGovern FJ. Renal cell carcinoma. *N Engl J Med* 2005;353:2477-90.
26. Neumann HP, Bender BU, Berger DP i sur. Prevalence morphology and biology of renal cell carcinoma in von Hippel-Lindau disease compared to sporadic renal cell carcinoma. *J Urol* 1998;160:1248-54.
27. Zbar B, Glenn G, Lubensky I i sur. Hereditary papillary renal cell carcinoma: clinical studies in 10 families. *J Urol* 1995;153:907-12.
28. Schmidt LS, Nickerson ML, Angeloni D i sur. Early onset hereditary papillary renal carcinoma: germline missense mutations in the tyrosine kinase domain of the met proto-oncogene. *J Urol* 2004;172:1256-61.
29. Birt AR, Hogg GR, Dube WJ. Hereditary multiple fibrofolliculomas with trichodiscomas and acrochordons. *Arch Dermatol* 1977;113:1674-7.
30. Khoo SK, Bradley M, Wong FK, Hedblad MA, Nordenskjold M, Teh BT. Birt-Hogg-Dube syndrome: mapping of a novel hereditary neoplasia gene to chromosome 17p12-q11.2. *Oncogene* 2001;20:5239-42.
31. Lendvay TS, Marshall FF. The tuberous sclerosis complex and its highly variable manifestations. *J Urol* 2003;169:1635-42.
32. Roach ES, Gomez MR, Northrup H. Tuberous sclerosis complex consensus conference: revised clinical diagnostic criteria. *J Child Neurol* 1998;13:624-8.
33. Kumar V, Abbas AK, Fausto N. Robbins and Cotran Pathologic Basis of disease. 7. izd, Philadelphia, Elsevier Saunders, 2005.
34. Gibbons RP, Monte JE, Correa RJ Jr, Mason JT. Manifestations of renal cell carcinoma. *Urology* 1976;8:201-6.
35. Cherukuri SV, Jochenning PW, Ram MD. Systemic effects of hyperhephtoma. *Urology* 1977;10:93-7.
36. Donmez T, Kale M, Ozyurek Y, Atalay H. Erythrocyte sedimentation rates in patients with renal cell carcinoma. *Eur Urol* 1992;21:51-2.
37. Gold PJ, Fefer A, Thompson JA. Paraneoplastic manifestations of renal cell carcinoma. *Semin Urol Oncol* 1996;14:216-22.

38. Vanatta PR, Silva FG, Taylor WE, Costa JC. Renal cell carcinoma and systemic amyloidosis: demonstration of AA protein and review of the literature. *Hum Pathol* 1983;14:195-201.
39. Coakley FV, Hricak H, Presti JC, Small EJ. Diffuse retroperitoneal amyloidosis due to renal cell carcinoma. *Br J Radiol* 1999;72:412-3.
40. Laski ME, Vugrin D. Paraneoplastic syndromes in hypernephroma. *Semin Nephrol* 1987;7:123-30.
41. Maldazys JD, deKernion JB. Prognostic factors in metastatic renal carcinoma. *J Urol* 1986;136:376-9.
42. Muggia FM. Overview of cancer-related hypercalcemia: epidemiology and etiology. *Semin Oncol* 1990;17:3-9.
43. Palapattu GS, Kristo B, Rajfer J. Paraneoplastic syndromes in urologic malignancy: the many faces of renal cell carcinoma. *Rev Urol* 2002;4:163-70.
44. Lindop GB, Fleming S. Renin in renal cell carcinoma-an immunocytochemical study using an antibody to pure human renin. *J Clin Pathol* 1984;37:27-31.
45. Golde DW, Schambelan M, Weintraub BD i sur. Gonadotropin-secreting renal carcinoma. *Cancer* 1974;33:1048-1053.
46. Turkington RW. Ectopic production of prolactin. *N Engl J Med* 1971;285:1455-8.
47. Riggs BL, Sprague RG. Association of Cushing's syndrome and neoplastic disease: observations in 232 cases of Cushing's syndrome and review of the literature. *Arch Intern Med* 1961;108:841-9.
48. Palgon N, Greenstein F, Novetsky AD, Lichter SM, Rosen Y. Hyperglycemia associated with renal cell carcinoma. *Urology* 1986;28:516-7.
49. Jobe BA, Bierman MH, Mezzacappa FJ. Hyperglycemia as a paraneoplastic endocrinopathy in renal cell carcinoma: a case report and review of the literature. *Nebr Med J* 1993;78:349-51.
50. Rosenblum SL. Paraneoplastic syndromes associated with renal cell carcinoma. *J S C Med Assoc* 1987;83:375-8.

51. Rosai J. Rosai and Ackerman's surgical pathology, Mosby, St. Louis, 2004.
52. Oto A, Herts BR, Remer EM, Novick AC. Inferior vena cava tumor thrombus in renal cell carcinoma: staging by MR imaging and impact on surgical treatment. *AJR Am J Roentgenol* 1998;171:1619-24.
53. Heidenreich A, Ravery V. Preoperative imaging in renal cell cancer. *World J Urol* 2004;22:307-15.
54. Zambrano NR, Lubensky IA, Merino MJ, Linehan WM, Walther MM. Histopathology and molecular genetics of renal tumors toward unification of a classification system. *J Urol* 1999;162:1246-58.
55. McGregor DK, Khurana KK; Cao C i sur. Diagnosing primary and metastatic renal cell carcinoma: the use of the monoclonal antibody "Renal cell carcinoma marker". *Am J Surg Pathol* 2001;25:1485-92.
56. Yoshida SO, Imam A, Olson CA, Taylor CR. Proximal renal tubular surface membrane antigens identified in primary and metastatic renal cell carcinomas. *Arch Pathol Lab Med* 1986;110:825-32.
57. Wick MR, Cherwitz DL, Manivel JC, Sibley R. Immunohistochemical findings in tumors of the kidney. U: Tumor and tumor-like conditions of the kidneys and ureters. Eble JN (ur). Churchill Livingstone, New York, str. 207-47.
58. Pitz S, Moll R, Storkel S, Thoenes W. Expression of intermediate filament proteins in subtypes of renal cell carcinomas and in renal oncocytomas. Distinction of two classes of renal cell tumors. *Lab Invest* 1987;56:642-53.
59. Avery AK, Beckstead J, Renshaw AA, Corless CL. Use of antibodies to RCC and CD10 in the differential diagnosis of renal neoplasms. *Am J Surg Pathol* 2000;24:203-10.
60. Fleming S, Lindop GB, Gibson AA. The distribution of epithelial membrane antigen in the kidney and its tumours. *Histopathology* 1985;9:729-39.

61. Leroy X, Copin MC, Devisme L i sur. Expression of human mucin genes in normal kidney and renal cell carcinoma. *Histopathology* 2002;40:450-7.
62. Fuhrman SA, Lasky LC, Limas C. Prognostic significance of morphologic parameters in renal cell carcinoma. *Am J Surg Pathol* 1982; 6:655-63.
63. Mydlo JH, Bard RH. Analysis of papillary renal adenocarcinoma. *Urology* 1987;30:529-34.
64. del Vecchio MT, Lazzi S, Bruni A, Mangiavacchi P, Cevenini G, Luzi P. DNA ploidy pattern in papillary renal cell carcinoma. Correlation with clinicopathological parameters and survival. *Pathol Res Pract* 1998;194:325-33.
65. Delahunt B, Eble JN. Papillary renal cell carcinoma: a clinicopathologic and immunohistochemical study of 105 tumors. *Mod Pathol* 1997;10:537-44.
66. Mancilla-Jimenez R, Stanley RJ, Blath RA. Papillary renal cell carcinoma: a clinical, radiologic, and pathologic study of 34 cases. *Cancer* 1976;38:2469-80.
67. Motzer RJ, Bacik J, Murphy BA, Russo P, Mazumdar M. Interferon-alfa as a comparative treatment for clinical trials of new therapies against advanced renal cell carcinoma. *J Clin Oncol* 2002;20:289-96.
68. Crotty TB, Farrow GM, Lieber MM. Chromophobe renal cell carcinoma: clinicopathological features of 50 cases. *J Urol* 1995;154:964-7.
69. Fleming S, Lewi HJ. Collecting duct carcinoma of the kidney. *Histopathology*, 1986;10:1131-41.
70. Kennedy SM, Merino MJ, Linehan WM, Roberts JR, Robertson CN, Neumann RD. Collecting duct carcinoma of the kidney. *Hum Pathol* 1990;21:449-56.
71. Rumpelt HJ, Storkel S, Moll R, Scharfe T, Thoens W. Bellini duct carcinoma: further evidence for this rare variant of renal cell carcinoma. *Histopathology* 1991;18:115-22.

72. Srigley JR, Eble JN. Collecting duct carcinoma of kidney. *Semin Diagn Pathol* 1998;15:54-67.
73. Kovacs G, Akhtar M, Beckwith BJ i sur. The Heidelberg classification of renal cell tumours. *J Pathol* 1997;183:131-3.
74. Storkel S, Eble JN, Adlakha K i sur. Classification of renal cell carcinoma: Workgroup No.1. Union Internationale Contre le Cancer (UICC) and the American Joint Committee on cancer (AJCC). *Cancer* 1997;80:987-9.
75. de Peralta-Venturina M, Moch H, Amin M i sur. Sarcomatoid differentiation in renal cell carcinoma: a study of 101 cases. *Am J Surg Pathol* 2001;25:275-84.
76. Latif F, Tory K, Gnarra J i sur. Identification of the von Hippel-Lindau disease tumor suppressor gene. *Science* 1993;260:1317-20.
77. van den Berg E, Hulsbeek MF, de Jong D i sur. Major role for a 3p21 region and lack of involvement of the t(3;8) breakpoint region in the development of renal cell carcinoma suggested by loss of heterozygosity analysis. *Genes Chromosomes Cancer* 1996;15:64-72.
78. Velickovic M, Delahunt B, Grebe SK. Loss of heterozygosity at 3p14.2 in clear cell renal cell carcinoma is an early event and is highly localized to the FHIT gene locus. *Cancer Res* 1999;59:1323-6.
79. Brauch H, Weirich G, Brieger J i sur. VHL alterations in human clear cell renal cell carcinoma: association with advanced tumor stage and a novel hot spot mutation. *Cancer Res* 2000;60:1942-8.
80. Foster K, Prowse A, van den Berg A i sur. Somatic mutations of the von Hippel-Lindau disease tumour suppressor gene in non-familial clear cell carcinoma. *Hum Mol Genet* 1994;3:2169-73.
81. Gnarra JR, Tory K, Weng Y i sur. Mutations of the VHL tumour suppressor gene in renal cell carcinoma. *Nat Genet* 1994;7:85-90.
82. Schraml P, Struckmann K, Hatz F i sur. VHL mutations and their correlation with tumour cell proliferation, microvessel density, and patient prognosis in clear cell renal carcinoma. *J Pathol* 2002;196:186-93.

83. Mukhopadhyay D, Knebelmann B, Cohen HT, Ananth S, Sukhatme VP. The von Hippel-Lindau tumor suppressor gene product interacts with Sp1 to repress vascular endothelial growth factor promoter activity. *Mol Cell Biol* 1997;17:5629-39.
84. Kibel A, Iliopoulos O, Decaprio JA, Kaelin WG Jr. Binding of the von Hippel-Lindau tumor suppressor protein to Elongin B and C. *Science* 1995;269:1444-6.
85. Duan DR, Pause A, Burgess WH i sur. Inhibition of transcription elongation by the VHL tumor suppressor protein. *Science* 1995;269:1402-6.
86. Gruber M, Simon MC. Hypoxia-inducible factors, hypoxia, and tumor angiogenesis. *Curr Opin Haematol* 2006;13:169-74.
87. Kondo K, Klco J, Nakamura E, Lechpammer M, Kaelin WG Jr. Inhibition of HIF is necessary for tumor suppression by the von Hippel-Lindau protein. *Cancer Cell* 2002;1:237-46.
88. Schraml P, Struckmann K, Bednar R i sur. CDKNA2A mutation analysis, protein expression, and deletion mapping of chromosome 9p in conventional clear-cell renal carcinomas: evidence for a second tumor suppressor gene proximal to CDKNA2A. *Am J Pathol* 2001;158:593-601.
89. Moch H, Presti JC Jr, Sauter G i sur. Genetic aberrations detected by comparative genomic hybridization are associated with clinical outcome in renal cell carcinoma. *Cancer Res* 1996; 56:27-30.
90. Beroud C, Fournet JC, Jeanpierre C i sur. Correlations of allelic imbalance of chromosome 14 with adverse prognostic parameters in 148 renal cell carcinomas. *Genes Chromosomes Cancer* 1996;17:215-24.
91. Velickovic M, Delahunt B, McIver B, Grebe SK. Intragenic PTEN/MMAC1 loss of heterozygosity in conventional (clear-cell) renal cell carcinoma is associated with poor patient prognosis. *Mod Pathol* 2002;15:479-85.

92. Brieger J, Weidt EJ, Schirmacher P, Storkel S, Huber C, Decker HJ. Inverse regulation of vascular endothelial growth factor and VHL tumor suppressor gene in sporadic renal cell carcinomas is correlated with vascular growth: an in vivo study on 29 tumors. *J Mol Med* 1999;77:505-10.
93. Lein M, Jung K, Laube C i sur. Matrix-metalloproteinases and their inhibitors in plasma and tumor tissue of patients with renal cell carcinoma. *Int J Cancer* 2000;85:801-4.
94. Shimazui T, Girolodi LA, Bringuier PP, Oosterwijk E, Schalken JA. Complex cadherin expression in renal cell carcinoma. *Cancer Res* 1996;56:3234-7.
95. Slaton JW, Inoue K, Perrotte P i sur. Expression levels of genes that regulate metastasis and angiogenesis correlate with advanced pathological stage of renal cell carcinoma. *Am J Pathol* 2001;158:735-43.
96. Kovacs G, Fuzesi L, Emanuel A, Kung HF. Cytogenetics of papillary renal cell tumors. *Genes Chromosomes Cancer* 1991;3:249-55.
97. Schraml P, Muller D, Bednar R i sur. Allelic loss at the D9S171 locus on chromosome 9p13 is associated with progression of papillary renal cell carcinoma. *J Pathol* 2000;190:457-61.
98. Akhtar M, Chantziantoniou N. Flow cytometric and quantitative image cell analysis of DNA ploidy in renal chromophobe cell carcinoma. *Huma Pathol* 1998;29:1181-8.
99. Greene FL. *AJCC cancer staging handbook*. 6. izd. Philadelphia (PA): Lippincott Raven Publishers; 2002.
100. Drucker BJ. Renal cell carcinoma: Current status and future prospects. *Cancer Treat Rev* 2005;31:536-45.
101. Kontak JA, Campbell SC. Prognostic factors in renal cell carcinoma. *Urol Clin North Am* 2003;30:467-80.
102. Leibovich BC, Blute ML, Cheville JC i sur. Prediction of progression after radical nephrectomy for patients with clear cell renal cell

- carcinoma: a stratification tool for prospective clinical trials. *Cancer* 2003;97:1663-71.
103. Godley PA, Ataga KI. Renal cell carcinoma. *Curr Opin Oncol* 2000;12:260-4.
 104. Frank I, Blute ML, Cheville JC, Lhose CM, Weaver AL, Zincke H. An outcome prediction model for patients with clear cell renal cell carcinoma treated with radical nephrectomy used on tumor stage, size, grade and necrosis: the SSIGN score. *J Urol* 2002;168:2395-400.
 105. Sengupta S, Lohse CM, Leibovitz BC i sur. Histologic coagulative tumor necrosis as a prognostic indicator of renal cell carcinoma aggressiveness. *Cancer* 2005;104:511-20.
 106. van Brussel JP, Mickisch GH. Prognostic factors in renal cell and bladder cancer. *BJU Int* 1999;83:902-8.
 107. Culine S, Bekradda M, Kramar A, ReyA, Escudier B, Droz J. Prognostic factors for survival in patients with brain metastases from renal cell carcinoma. *Cancer* 1998;83:2548-53.
 108. Moch H, Schraml P, Bubendorf L i sur. High-throughput tissue microarray analysis to evaluate genes uncovered by cDNA microarray screening in renal cell carcinoma. *Am J Pathol* 1999;154:981-6.
 109. Buchner A, Oberneder R, Riesenberger R, Keiditsch E, Hofstetter A. Expression of plakoglobin in renal cell carcinoma. *Anticancer Res* 1998;18:4231-5.
 110. Madbouly K, Al-Qahtani SM, Ghazwani Y, Al-Shaibani S, Mansi MK. Microvascular tumor invasion: prognostic significance in low-stage renal cell carcinoma. *Urology* 2007;69:670-4.
 111. Phuoc NB, Ehara H, Gotoh T i sur. Immunohistochemical analysis with multiple antibodies in search of prognostic markers for clear cell renal cell carcinoma. *Urology* 2007;69:843-8.
 112. Robson CJ, Churchill BM, Anderson W. The result of radical nephrectomy for renal cell carcinoma. 1969. *J Urol* 2002;167:873-7.

113. Hafez KS, Fergany AF, Novick AC. Nephron sparing surgery for localized renal cell carcinoma: impact of tumor size on patient survival, tumor recurrence and TNM staging. *J Urol* 1999;162:1930-3.
114. Itano NB, Blute ML, Spotts B i sur. Outcome of isolated renal cell carcinoma fossa recurrence after nephrectomy. *J Urol* 2000;164:322-25.
115. von Knobloch R, Seseke F, Riedmiller H, Grone HJ, Walthers T, Kalble T. Radical nephrectomy for renal cell carcinoma: is adrenalectomy necessary? *Eur Urol* 1999;36:303-8.
116. Tsui KH, Shvarts O, Barbaric Z, Figlin R, de Kernion JB, Beldegrun A. Is adrenalectomy a necessary component of radical nephrectomy? UCLA experience with 511 radical nephrectomies. *J Urol* 2000;163:437-41.
117. Sawai Y, Kinouchi T, Mano M i sur. Ipsilateral adrenal involvement from renal cell carcinoma: retrospective study of the predictive value of computed tomography. *Urology* 2002;59:28-31.
118. Moudouni SM, En-Nia I, Patard JJ, Manunta A, Guille F, Lobel B. Real indications for adrenalectomy in renal cell carcinoma. *Scand J Urol Nephrol* 2002;36:273-7.
119. Sagalowsky AI, Kadesky KT, Ewalt DM, Kennedy TJ. Factors influencing adrenal metastasis in renal cell carcinoma. *J Urol* 1994;151:1181-4.
120. Shuch B, Lam JS, Beldegrun AS. Open partial nephrectomy for the treatment of renal cell carcinoma. *Curr Urol Rep* 2006;7:31-8.
121. Marshall FF, Stewart AK, Menck HR. The national cancer data base: report on kidney cancers. The American College of surgeons commission on cancer and the American cancer society. *Cancer* 1997;80:2167-74.
122. Pfannschmidt J, Hoffmann H, Muley T, Krysa S, Trainer C, Dienemann H. Prognostic factors for survival after pulmonary resection of metastatic renal cell carcinoma. *Ann Thorac Surg* 2002;74:1653-7.

123. Alves A, Adam R, Majno P i sur. Hepatic resection for metastatic renal tumors: is it worthwhile? *Ann Surg Oncol* 2003;10:705-10.
124. Hofmann HS, Neef H, Krohe K, Andreev P, Silber RE. Prognostic factors and survival after pulmonary resection of metastatic renal cell carcinoma. *Eur Urol* 2005;48:77-82.
125. Amato RJ. Chemotherapy for renal cell carcinoma. *Semin Oncol* 2000;27:177-86.
126. DiBiase SJ, Valicenti RK, Schultz D, Xie Y, Gomella LG, Corn BW. Palliative irradiation for focally symptomatic metastatic renal cell carcinoma: support for dose escalation based on a biological model. *J Urol* 1997;158:746-9.
127. Cannady SB, Cavanaugh KA, Lee SY i sur. Results of whole brain radiotherapy and recursive partitioning analysis in patients with brain metastases from renal cell carcinoma: a retrospective study. *Int J Radiat Oncol Biol Phys* 2004;58:253-8.
128. Steffens MG, Boerman OC, de Mulder PH i sur. Phase I radioimmunotherapy of metastatic renal cell carcinoma with ¹³¹I-labeled chimeric monoclonal antibody G250. *Clin Cancer Res* 1999;5:3268s-3274s.
129. Yang JC, Haworth L, Sherry RM i sur. A randomized trial of bevacizumab, an anti-vascular endothelial growth factor antibody, for metastatic renal cancer. *N Engl J Med* 2003;349:427-34.
130. Eisen T, Bukowski RM, Staehler M i sur. Randomized phase II trial of sorafenib in advanced renal cell carcinoma (RCC): impact of crossover on survival. *J Clin Oncol* 2006;24S (Abstract).
131. Wilhelm SM, Carter C, Tang L i sur. BAY 43-9006 exhibits broad spectrum oral antitumor activity and targets the RAF/MEK/ERK pathway and receptor tyrosine kinases involved in tumor progression and angiogenesis. *Cancer Res* 2004;64:7099-109.
132. Motzer RJ, Michaelson MD, Redman BG i sur. Activity of SU11248, a multitargeted inhibitor of vascular growth factor receptor and platelet-

- derived growth factor receptor, in patients with metastatic renal cell carcinoma. *J Clin Oncol* 2006;24:16-24.
133. Rock EP, Goodman V, Jiang JX i sur. Food and drug administration drug approval summary: Sunitinib malate fro the treatment of gastrointestinal stromal tumor and advancer renal cell carcinoma. *Oncologist* 2007;12:107-13.
 134. Escudier B, Szczylik C, Eisen T i sur. Randomized Phase II trial of the Raf kinase and VEGFR inhibitor sorafenib (BAY 43-9006) in patients with advanced renal cell carcinoma (RCC). *Proc Am Soc Clin Oncol* 2005;23:1093s.
 135. Knebelmann B, Ananth S, Cohen HT, Sukhatme VP. Transforming growth factor alpha is a target for the von Hippel-Lindau tumor suppressor. *Cancer Res* 1998;58:226-31.
 136. Rowinsky EK, Schwartz GH, Gollob JA i sur. Safety, pharmacokinetics, and activity of ABX-EGF, a fully human anti-epidermal growth factor receptor monoclonal antibody in patients with metastatic renal cell cancer. *J Clin Oncol* 2004;22:3003-15.
 137. Spargo BH, Haas M. The Kidney u Rubin E, Farber JL (ed) Pathology. Second edition, J.B. Lippincott company, Philadelphia, 1994, str. 813-4.
 138. Safian RD, Textor SC. Renal artery stenosis. *N Engl J Med* 2001;344:431-42.
 139. Olin JW. Renal artery disease: diagnosis and management. *Mt Sinai J Med* 2004;71:73-85.
 140. Ruchin PE, Baron DW, Wilson SH, Boland J, Muller DW, Roy PR. Long-term follow-up of renal artery stenting in an Australian population. *Heart Lung Circ* 2007;16:79-84.
 141. Luscher TF, Lie JT, Stanson AW, Houser OW, Hollier LH, Sheps SG. Arterial fibromuscular dysplasia. *Mayo Clin Proc* 1987;62:931-52.
 142. Nickeleit V, Moll S, Cynke E, Brunner FP, Michatsch MJ. A young woman with high blood pressure on haemodialysis: it is never too late to evaluate hypertension. *Nephrol Dial Transplant* 1999;14:2734-7.

143. Titus JL, Kim HS. Blood vessels and lymphatics. U: Anderson's Pathology. Kissane JM (ur). The C.V. Mosby Company, St. Louis, 1990, str. 785-786.
144. Leadbetter WF, Burkland CE. Hypertension in unilateral renal disease. J Urol 1938;39:611-26.
145. McCormack LJ, Hazard JB, Poutasse EF. Obstructive lesions of the renal artery associated with remediable hypertension (abstract). Am J Pathol 1958;34:582.
146. Hefflinger MJ, Holley KE, Harrison EG JR, Hunt JC. Arterial fibromuscular dysplasia studied at autopsy. Am J Clin Pathol 1970;54:274.
147. Stanley JC, Gewertz BL, Bove EL, Sottiurai V, Fry WJ. Arterial fibrodysplasia. Histopathologic character and current etiologic concepts. Arch Surg 1975;110: 561-6.
148. Pannier-Moreau I, Grimbert P, Fiquet-Kempf i sur. Possible familial origin of multifocal renal artery fibromuscular dysplasia. J Hypertens 1997;15:1797-801.
149. Slovut DP, Olin JW. Fibromuscular dysplasia. N Engl J Med 2004;350:1862-71.
150. Nicholson JP, Teichman SL, Alderman MH, Sos TA, Pickering TG, Laragh JH. Cigarette smoking and renovascular hypertension. Lancet 1983;2:765-6.
151. Fenves AZ, Ram CV. Fibromuscular dysplasia of the renal arteries. Curr Hypertens Rep 1999;1:546-9.
152. Das CJ, Neyaz Z, Thapa P, Sharma S, Vashist S. Fibromuscular dysplasia of the renal arteries: a radiological review. Int Urol Nephrol 2007;39:233-8.
153. Kincaid OW, Davis GD, Hallermann FJ, Hunt JC. Fibromuscular dysplasia of the renal arteries. Arteriographic features, classification, and observations on natural history of the disease. Am J Roentgenol Radium Ther Nucl Med 1968;104:271-82.

154. Youngberg SP, Sheps SG, Strong CG. Fibromuscular disease of the renal arteries. *Med Clin North Am* 1977;61:623-41.
155. Geary GG, Ross DL, Denniss AR. Renal artery stenting for renal artery stenosis: Interventional approach and initial clinical results. *Heart Lung Circ* 2004;13:274-9.
156. Carman T, Olin JW, Czum J. Noninvasive imaging of renal arteries. *Urol Clin North Am* 2001;28:815-26.
157. Zardkoohi O, Hauptert GT. Scarce among men. *Am J Med* 2007;120:136-9.
158. Fernando D, Garasic J. Percutaneous intervention for renovascular disease: rationale and patient selection. *Curr Opin Cardiol* 2004;19:582-8.
159. Alhadad A, Mattiasson I, Ivancev K, Gottsater A, Lindblad B. Revascularisation of renal artery stenosis caused by fibromuscular dysplasia: effects on blood pressure during 7-year follow-up are influenced by duration of hypertension and branch artery stenosis. *J Hum Hypertens* 2005;19:761-7.
160. Hemmerlein B, Kugler A, Ozisik R, Ringert RH, Radzun HJ, Thelen P. Vascular endothelial growth factor expression, angiogenesis, and necrosis in renal cell carcinomas. *Virchows Arch* 2001;439:645-52.
161. Tomić K, Tomas D, Tomašković I, Kos M, Belicza M, Krušlin B. Renal artery changes in patients with primary renal cell carcinoma. *Virchows Arch* 2006;448:24-8.
162. Costa J, Wesley RA, Glatstein E, Rosenberg SA. The grading of soft tissue sarcomas. Results of a clinicohistopathologic correlation in a series of 163 cases. *Cancer* 1984;53:530-41.
163. Trojani M, Contesso G, Coindre JM i sur. Soft-tissue sarcomas of adults; study of pathological prognostic variables and definition of a histopathological grading system. *Int J Cancer* 1984;33:37-42.
164. Stoeckle E, Coindre JM, Bonvalot S i sur. Prognostic factors in retroperitoneal sarcoma: a multivariate analysis of a series of 165

patients of the French Cancer Center Federation Sarcoma Group. *Cancer* 2001;92:359-68.

165. Krušlin B, Tomić K, Tomas D, Mladinov D, Trnski D, Belicza M. The correlation between the tumor necrosis and renal artery changes in renal cell carcinoma. *Int J Surg Pathol*, 2006;14:312-9.
166. Onishi T, Oishi Y, Goto H, Yanada S, Abe K. Histological features of hypovascular or avascular renal cell carcinoma: the experience at four university hospitals. *Int J Clin Oncol* 2002;7:159-64.
167. Tomić K, Mladinov D, Batelja-Vuletić L i sur. Morphometric analysis of renal arteries in patients with renal cell carcinoma. *Pathol Res Pract* 2007;203:647-52.

10. ŽIVOTOPIS

Rođena sam 10.12.1975. g. u Slavonskom Brodu. Osnovnu i srednju školu završila sam u Slavonskom Brodu, a na Medicinskom fakultetu Sveučilišta u Zagrebu diplomirala sam 2001. godine s prosječnom ocjenom 4.06.

Obavezni liječnički staž odradila sam u Općoj Bolnici „Dr. Josip Benčević“ u Slavonskom Brodu gdje sam poslije nastavila raditi na Odjelu za patologiju i sudsku medicinu. Specijalizaciju iz patološke anatomije započela sam 2002. godine, a specijalistički ispit iz patološke anatomije položila sam u prosincu 2006. godine. Zaposlena sam na Odjelu za patologiju, sudsku medicinu i kliničku citologiju u Općoj bolnici «Dr. Josip Benčević» u Slavonskom Brodu kao specijalist patološke anatomije.

U rujnu 2003. godine upisala sam stručni poslijediplomski studij iz patologije na Medicinskom fakultetu Sveučilišta u Zagrebu, te sam nakon odslušane nastave položila sve predviđene ispite. U rujnu 2004. godine upisala sam Znanstveni poslijediplomski studij iz područja biomedicine i zdravstva na Medicinskom fakultetu Sveučilišta u Zagrebu koji sam uspješno završila u rujnu 2007. godine s prosječnom ocjenom 4.69. Završila sam i metodološki tečaj 2005. godine iz područja apoptoze na Institutu Ruđer Bošković u Zagrebu.

Autor sam ili koautor više članaka i kongresnih priopćenja koji su objavljeni u indeksiranim časopisima od kojih neki i u Current Contentsu.

Govorim engleski i koristim se njemačkim jezikom.

Udana sam.