

Konvencionalni ultrazvuk i obojeni dopler u dijagnostici promjena na zglobovima oboljelih od reumatoidnog artritisa

Ivanac, Gordana

Doctoral thesis / Disertacija

2009

Degree Grantor / Ustanova koja je dodijelila akademski / stručni stupanj: **University of Zagreb, School of Medicine / Sveučilište u Zagrebu, Medicinski fakultet**

Permanent link / Trajna poveznica: <https://um.nsk.hr/um:nbn:hr:105:062227>

Rights / Prava: [In copyright](#)/[Zaštićeno autorskim pravom.](#)

Download date / Datum preuzimanja: **2024-08-15**



Repository / Repozitorij:

[Dr Med - University of Zagreb School of Medicine Digital Repository](#)





Središnja medicinska knjižnica

Ivanac, Gordana (2009) *Konvencionalni ultrazvuk i obojeni dopler u dijagnostici promjena na zglobovima oboljelih od reumatoidnog artritisa*. Doktorska disertacija, Sveučilište u Zagrebu.

<http://medlib.mef.hr/696>

University of Zagreb Medical School Repository

<http://medlib.mef.hr/>

**SVEUČILIŠTE U ZAGREBU
MEDICINSKI FAKULTET**

Gordana Ivanac

**Konvencionalni ultrazvuk i obojeni
dopler u dijagnostici promjena na
zglobovima oboljelih od
reumatoidnog artritisa**

DISERTACIJA



Zagreb, 2009.

Disertacija je izrađena na Zavodu za dijagnostičku i intervencijsku radiologiju i Odjelu za kliničku imunologiju i reumatologiju Kliničke bolnice „Dubrava“ u Zagrebu.

Rad je dio projekta „Patogeneza sustavnih poremećaja u reumatoidnom artritisu“ br. 198-1081874-0183 odobrenog od MZOŠ RH (voditeljica projekta prof.dr.sc. Jadranka Morović-Vergles).

Voditelj rada: prof.dr.sc. Jadranka Morović-Vergles

Rad posvećujem sinu Antoniu

Zahvaljujem mentoru, prof.dr.sc. Jadranki Morović-Vergles, na velikoj pomoći i susretljivosti koju mi je pružala prilikom osmišljavanja disertacije i tijekom izrade disertacije.

Zahvaljujem pročelniku Zavoda, prof.dr.sc. Borisu Brkljačiću koji mi je omogućio uvjete za rad i pomogao pri određivanju tehnike ultrazvučnih pregleda.

Zahvaljujem prof.dr.sc. Davoru Ivankoviću na savjetima i velikoj pomoći u statističkoj obradi podataka i prikazu rezultata.

Zahvaljujem suprugu, roditeljima i bratu s obitelji na podršci tijekom izrade disertacije.

SADRŽAJ

1. POPIS OZNAKA I KRATICA	5
2. UVOD	7
2.1. KONVENCIONALNI ULTRAZVUK I DOPLER	7
2.1.1. Fizikalne osnove ultrazvuka	7
2.1.2. Ultrazvučni uređaj	8
2.1.3. Dopler	11
2.1.4. Tehnička primjena doplera u medicini	14
2.1.5. Klinička područja primjene doplera	16
2.2. REUMATOIDNI ARTRITIS	17
2.2.1. Definicija reumatoidnog artritisa	17
2.2.2. Epidemiologija, patologija i patogenezna reumatoidnog artritisa	17
2.2.3. Klinička i laboratorijska dijagnostika	22
2.2.4. Kliničke manifestacije RA na pojedinim zglobovima	25
2.2.5. Radiološka dijagnostika RA	27
2.2.6. Liječenje reumatoidnog artritisa	30
2.3. ULTRAZVUK U MUSKOLOSKELETNOM SUSTAVU I DIJAGNOSTICI REUMATOIDNOG ARTRITISA	33
2.3.1. Ultrazvuk u muskuloskeletnom sustavu	33
2.3.2. Ultrazvuk u dijagnostici reumatoidnog artritisa	37
3. CILJ RADA I HIPOTEZA	39
4. ISPITANICI I METODE	40
5. REZULTATI	51
6. RASPRAVA	72
7. ZAKLJUČCI	82
8. SAŽETAK	83
9. SUMMARY	86
10. POPIS CITIRANE LITERATURE	89
11. ŽIVOTOPIS	96

1. POPIS OZNAKA I KRATICA

a. – arterija

anti CCP – anticitrulinska protutijela

A-mode – amplitude mode, amplitudni prikaz

ACRCDS – American College of Rheumatology Core Data Set

B-mode – brightness mode, B-prikaz

CDI – color Doppler imaging, obojeni dopler

CW – continuous wave – kontinuirani dopler

CRP – C-reaktivni protein

CT – computerized tomography, kompjutorizirana (računalna) tomografija

DAS 28 – disease activity score; skor koji pokazuje kliničku aktivnost bolesti

DIP – distalni interfalangealni zglobovi

DMARDs – disease-modifying antirheumatic drugs, antireumatski lijekovi koji modificiraju tijek bolesti

EDV – enddiastolic velocity; krajnja dijastolička brzina

HAQ – health assessment questionnaire; upitnik za procjenu mogućnosti svakodnevnog funkcioniranja bolesnika koji ispunjava sam bolesnik

HLA – humani leukocitni antigen

Hz – herc

IFN- γ – interferon γ , imuni interferon

IL – interleukin

M-mode – motion mode, M-prikaz

MCP – metakarpofalangealni zglobovi

MDCT – multidetector row CT, uređaj za kompjutoriziranu tomografiju s više redova detektora

MRI, MR – magnetic resonance imaging, magnetska rezonancija

MTP – metatarzofalangealni zglobovi

MSK – muskuloskeletni sustav

NSAIL – nesteroidni antiinflamatorni lijekovi

PDI – power Doppler imaging, power (osnaženi) dopler

PI – pulsatility index, indeks pulsabilnosti

PIP – proksimalni interfalangealni zglobovi

PSV – peak systolic velocity; vršna sistolička brzina

RA – reumatoidni artritis

RF – reumatoidni faktor

RI – resistance index; indeks otpora

RTG – rentgen

S.D. – standardna devijacija

SE – sedimentacija eritrocita

Sono CT – zaštićeno ime za ultrazvuk sa skeniranjem iz više ravnina (naziva se i compound imaging)

TNF – tumor necrosis factor; tumorski čimbenik nekroze

UZV – ultrazvuk

2-D dopler – dvodimenzionalni doplerski prikaz

2. UVOD

2.1. KONVENCIONALNI ULTRAZVUK I DOPLER

2.1.1. Fizikalne osnove ultrazvuka

Ultrazvuk (UZV) je mehanički val, odnosno zvuk frekvencije više od granice čujnosti ljudskog uha, iznad 16000 – 20000 Hz, koji se koristi u medicinskoj dijagnostici. Ultrazvuk nastaje u piezoelektričnim kristalima UZV sonde i odašilje se prema tkivima. Kao mehanički val širi se kroz tkiva na način da predaje mehaničku energiju od čestice do čestice, a pri tom čestice titraju oko svog ravnotežnog položaja. U mekim tkivima ljudskog organizma ultrazvuk se širi uglavnom longitudinalnim titranjem, pri čemu čestice titraju u smjeru širenja vala. Brzina širenja UZV u raznim parenhimskim organima se razlikuje, ali se smatra da je srednja brzina oko 1540 m/s. Nešto je sporija brzina širenja kroz tekućinu, višekratno sporija kroz zrak, a višekratno brža kroz kost. Stoga na granici mekog tkiva i kosti, te na granici mekog tkiva i zraka dolazi do potpune refleksije UZV snopa. Temelj UZV prikaza organa je u različitim akustičkim svojstvima različitih tkiva. Akustička impedancija je karakteristična za svako tkivo (1,2). Elastičnost i gustoća tkiva su glavna svojstva koja određuju akustičku impedanciju tkiva, odnosno otpor koje tkivo pruža širenju UZV vala. Na granici dvaju tkiva različite akustičke impedancije, odnosno na međuplohama tkiva različite akustičke impedancije, UZV val se dijelom reflektira, a dijelom lomi i mijenja smjer. Reflektirani dio UZV snopa vraća se do UZV sonde, odnosno do piezoelektričnih kristala u njoj, te se događa konverzija mehaničke energije UZV snopa u električnu energiju, a računalo UZV uređaja ovaj signal obrađuje i prikazuje na ekranu u raznim tonovima sive skale. Dakle, da bi se različita tkiva unutar istog organa, ili dva organa međusobno razlikovala, moraju imati različitu akustičku impedanciju. Ako susjedna tkiva imaju jednaku akustičku impedanciju, premda su biološki različita, neće se moći prikazati ultrazvukom. Patološki procesi uzrokuju promjene akustičke impedancije i u malim volumnim elementima tkiva, što predstavlja osnovu razlikovanja zdravog i patološki promijenjenog tkiva (2,3).

Pri širenju UZV snopa kroz tkivo dolazi do gubitka energije UZV snopa. Gubitak energije, odnosno atenuacija ili slabljenje UZV snopa, posljedica je

refleksije, apsorpcije zvuka i raspršenja zvuka pri prolazu kroz tkiva (1,2). Atenuacija UZV snopa je jača kod UZV valova viših frekvencija, nego kod valova nižih frekvencija, pa je stoga prodornost UZV snopa bitno bolja kod valova nižih frekvencija. Međutim rezolucija (razlučivost) je bitno bolja kod visokih frekvencija, pa se visokofrekventne sonde koriste za prikaz površinski smještenih struktura i organa, dok se niskofrekventne sonde koriste za prikaz duboko smještenih struktura i organa (3).

UZV valovi nastaju u piezoelektričnim kristalima, koji se nalaze na primopredajniku (sondi) uređaja; ti se kristali pod utjecajem promjenjivog elektromagnetskog polja deformiraju, i to u ritmu promjena polja, te na taj način nastaje mehanički val, ultrazvuk. Kada frekvencija elektromagnetskog polja odgovara mehaničkoj frekvenciji piezoelektričnog kristala uspostavlja se rezonancija. Pri refleksiji UZV snopa iz tkiva dolazi do mehaničke deformacije piezoelektričnog kristala, te se na površini kristala stvara električni naboj. Računarni sustav UZV uređaja koristi te inducirane promjene napona za prikaz slike na ekranu uređaja u tonovima sive skale (1-3).

Ultrazvuk u medicinskoj dijagnostici ima niz prednosti u odnosu na ostale slikovne metode. Nema izlaganja ionizirajućem zračenju, nema nikakvog štetnog djelovanja na ljudska tkiva. UZV uređaji su bitno jeftiniji od uređaja za kompjutoriziranu tomografiju, magnetsku rezonanciju, pozitronsku emisijsku tomografiju, angiografiju. Velika prednost UZV uređaja je u tome što su pokretni na kotačima, pa se mogu po potrebi odvesti u jedinice intenzivne skrbi i koristiti za pretrage bolesnika koji su nepokretni i ne mogu se transportirati do fiksnih radioloških uređaja. Dopler omogućuje neinvazivni prikaz protoka u krvnim žilama i daje informacije o hemodinamici. UZV je široko dostupan, i vrlo točan, ali je izuzetno ovisan o iskustvu, educiranosti i manualnoj vještini pregledavača (1-3).

2.1.2. Ultrazvučni uređaj

Najvažniji, najosjetljiviji i najskuplji dio UZV uređaja je sonda, odnosno primopredajnik UZV valova (1,2). U ultrazvučnoj sondi nalaze se piezoelektrični kristali, u kojima se pod utjecajem kratkih električkih impulsa induciraju kratke mehaničke vibracije (obično frekvencije od 2 do 15 MHz), koje predstavljaju UZV

valove i koji se usmjeravaju prema tijelu. Prolaskom kroz razna tkiva i organi dio se UZV valova reflektira na akustičkim međuplohama (granicama tkiva različite akustičke impedancije) i vraća prema sondi, gdje izaziva mehaničke deformacije piezoelektričnih kristala, koje induciraju električni naboj koji se elektronički obrađuje i prikazuje na osciloskopu ili TV-monitoru. Računalo uređaja mjerenjem vremena potrebnog da se reflektirani UZV snop vrati do sonde izračunava udaljenost mjesta refleksije od sonde, odnosno položaj reflektora u tijelu. Amplituda reflektiranog odjeka i intenzitet njegovog prikaza na ekranu UZV uređaja su razmjerni razlici u akustičkoj impedanciji tkiva s čijih granica se odjek reflektira. Uz to oni ovise i o putu kojim UZV snop prolazi u oba smjera, jer pri prolasku dolazi do oslabljenja (atenuacije) snopa. Atenuacija se kompenzira elektroničkim pojačalom, koje u svakom ciklusu odašiljanja i prijema vala mijenja pojačanje na način da se odjeci koji stižu kasnije (iz dubljih struktura i jače atenuirani) pojačavaju razmjerno jače od onih koji stižu ranije (iz površnije smještenih struktura). Ovakva kompenzacija oslabljenja odjeka iz dubine naziva se „time-gain compensation”, i njezino korištenje predstavlja preduvjet za kvalitetan prikaz slike (1-3).

UZV uređaj prikazuje računalno obrađene odjeke reflektirane iz tijela i prikazuje ih na tri načina: kao A-mode, B-mode ili M-mode (engl. *mode* – način prikaza) (1,2). A-mode (engl. *amplitude* – mode) je stari, danas praktički opsoletni jednodimenzionalan prikaz, gdje se odjeci prikazuju na ekranu osciloskopa kao impulsi – šiljci, čija je amplituda razmjerna amplitudi – intenzitetu odjeka. Ovaj prikaz se rabio poglavito u oftalmologiji i neurologiji. B-mode, od engl. *brightness* (svjetlost), je dvodimenzionalni prikaz gdje su odjeci prikazani svjetlom točkom na TV-monitoru. Intenzitet svjetline svake točke razmjernan je amplitudi odjeka, odnosno stupnju refleksije s akustičkih međuploha, te se organi i tkiva prikazuju brojnim točkama različitog intenziteta prikaza u sivoj skali, odnosno u tonovima svjetlije i tamnije sive boje. Položaj određene točke na ekranu zadan je položajem reflektora UZV snopa u stvarnom prostoru. Anatomska distribucija točaka različite svjetline sive skale odgovara anatomskom prikazu organa. UZV val se odašilje u tijelo u UZV snopu određene debljine i širine, koje određuju ravninu pretrage koja prolazi kroz tijelo u određenom presjeku. Ultrazvučni snop se brzim pomacima lepezasto miče u ravnini oslikavanja, pa se tako svaki reflektor insonira iz različitih kutova i na temelju toga, kao i udaljenosti reflektora od sonde, određuje se njegov

stvarni položaj u ravnini oslikavanja. Svaka točka na ekranu odgovara dakle točno određenoj stvarnoj točki u ultrazvučnom snopu i tako se dobiva tomografska ili slojevna slika. B-prikaz je najrašireniji u uporabi u suvremenoj UZV dijagnostici. Slika na ekranu UZV uređaja obnavlja se brže od brzine obnavljanja slike u ljudskom oku (tj. brže od tromosti ljudskog oka). Stoga se UZV slike na ekranu ne percipiraju kao odvojene slike, već kao slike koje vidimo u kontinuiranom slijedu, odnosno kao slika u živom vremenu (engl. *real time*) (1).

M-mode (engl. *motion* – kretanje, pokret) predstavlja jednodimenzionalni B-prikaz, gdje se prati promjena položaja određenog reflektora (prikazan kao svijetla točka na monitoru) u vremenu. Prikaz je vremenska krivulja i koristi se poglavito u kardiologiji za prikaz pomičnih struktura, npr. srčanih zalistaka (1).

Vrlo važna osobina ultrazvučne sonde je njezina rezolucija (2,3). Prostorna rezolucija je definirana kao najmanja udaljenost između dvaju reflektora, pri kojoj se oni na ekranu uređaja još prikazuju odvojeno. Suvremeni uređaji visoke rezolucije imaju stvarnu rezoluciju od oko 1 – 1.5 mm. Prostorna rezolucija zadana je dubinskom i lateralnom rezolucijom. Dubinska rezolucija ovisi prvenstveno o frekvenciji sonde, odnosno frekvenciji obnavljanja UZV impulsa na sondi, a viša je od lateralne (postranične) rezolucije. Dubinska rezolucija je razmjerna frekvenciji sonde i približno odgovara dvostrukoj vrijednosti valne duljine. Lateralna rezolucija je zadana širinom ultrazvučnog snopa, pa je najbolja na mjestu gdje je ultrazvučni snop najuži. Elektronski je moguće mijenjati širinu snopa ovisno o njegovoj udaljenosti od sonde, pa se mjesto najveće lateralne rezolucije može fokusirati na određenu dubinu u promatranom volumenu. U kliničkom smislu ovakvo fokusiranje je nužno rabiti pri svakom pregledu, te je svaku patološku promjenu nužno fokusirati, odnosno pregledati najvišom lateralnom rezolucijom. Također je nužno adekvatno podesiti dinamički raspon snimke u B-prikazu, kako bi se strukture prikazale s optimalnom kontrastnošću (3).

Prema tehničkoj izvedbi i obliku slike koji stvaraju ultrazvučne sonde se dijele na linearne, konveksne, sektorske i endokavitarne (1,2). Linearne sonde stvaraju sliku u obliku pravokutnika i koriste se za prikaz površinski smještenih struktura, poput štitnjače, dojke, skrotuma, površinskih krvnih žila. Obično su to sonde vrlo visoke frekvencije, i do 15 MHz, koje imaju vrlo visoku prostornu rezoluciju, ali imaju slabu prodornost (penetraciju) u dubinu, jer se pri prolasku kroz tkiva visokofrekventni UZV snop jače atenuira od niskofrekventnog. Kod

sektorskih sonde dobiva se slika trokutastog oblika, s vrhom trokuta uz površinu sonde. Ove se sonde koriste za prikaz dublje smještenih organa kroz mali „akustički prozor” i pogodne su za preglede trbuha, kardiološke i ginekološke pretrage. Konveksne sonde predstavljaju kompromis između linearnih i sektorskih i mogu se rabiti za više vrsta pregleda, no najčešće se isto koriste za abdominalne preglede. UZV valovi koje koriste su značajno nižih frekvencija no oni kod linearnih sonde, te se slabije atenuiraju i dublje prodiru u tkivo. Kao takve, koriste se za prikaz dublje smještenih organa. Endokavitarnne sonde uvode se u razne tjelesne šupljine, sa svrhom da se sondom visoke frekvencije i rezolucije dođe što bliže organu koji želimo prikazati. Tako se endovaginalne sonde koriste za prikaz maternice i jajnika, endorektalne sonde za prikaz rektuma i prostate, a transezofagijske sonde za prikaz srca (1-3).

Kvaliteta UZV uređaja uvelike ovisi i o kvaliteti doplerskog prikaza protoka u krvnim žilama i spektralne analize hemodinamike. No i najkvalitetniji i najskuplji UZV uređaji su bitno jeftiniji od uređaja za kompjutoriziranu tomografiju s više redova detektora (MDCT, *multidetector row CT*) i za magnetsku rezonanciju (MRI, *magnetic resonance imaging*).

2.1.3. Dopler

Prikaz protoka i analiza hemodinamike ultrazvukom temelji se na doplerovom učinku, nazvanom po austrijskom fizičaru Christianu Doppleru, koji je živio u XIX stoljeću. Christian Doppler je proučavao akustiku i pokazao da u slučaju kada se ili izvor zvuka ili prijemnik zvuka kreću, prijemnik registrira različitu frekvenciju zvuka. Ukoliko se udaljenost između prijemnika i izvora zvuka povećava registrirana frekvencija se smanjuje, a ako se udaljenost smanjuje zabilježena frekvencija se povećava (4). Ova se prividna promjena frekvencije može i matematički izraziti, pa se onda može izračunati i relativna brzina međusobnog gibanja izvora i prijemnika (5).

U medicinskoj praksi doplerov učinak se koristi u ultrazvučnoj dijagnostici na način da se mjeri razlika u emitiranoj i reflektiranoj frekvenciji UZV snopa koji se odašilje iz sonde UZV uređaja u tijelo i reflektira prema sondi (2,5). Razlika emitirane i reflektirane frekvencije naziva se doplerski pomak (*Doppler shift*).

Eritrociti su dominantni reflektori UZV snopa u krvnoj žili po svome broju i volumenu i iz doplerskog pomaka se izračunava brzina gibanja eritrocita u krvnoj žili. Doplerskim učinkom registrira se dakle kretanje u tijelu, a najčešće se u medicini doplerov učinak primjenjuje na način da se insonira krvna žila te analiziraju pomaci u frekvenciji UZV vala koji se reflektira na eritrocitima. Pojedine stanice reflektiraju UZV valove u različitim smjerovima, ovisno o njegovoj prostornoj geometriji, no energija valova reflektiranih unatrag prema sondi uglavnom je dovoljna za procjenu brzine protoka. Doplerski pomak iznosi samo par tisućinki osnovne frekvencije UZV snopa, ali je dovoljan da bi se protok prikazao. Budući da su doplerski pomaci samo tisućiti dio osnovne frekvencije i da se mjere u kilohercima (kHz) nalaze se u spektru čujnosti ljudskog uha, pa se protok može čuti na zvučniku UZV uređaja (5).

Dopler omogućuje kvalitativnu ocjenu protoka, odnosno prikaz protoka u krvnim žilama kodiran bojom (obojeni dopler), ali omogućuje i kvantifikaciju protoka, odnosno mjerenje određenih pokazatelja doplerskog spektra na temelju kojih se može zaključiti da li je protok normalan ili ne (5).

Da bi se mogao analizirati valjano protok, potrebno je da UZV snop bude odatan na vektor krvne žile (tj. smjer protoka) pod određenim kutom. Idealan kut za mjerenje je kut od 0° , što bi znači da su UZV val i smjer protoka paralelni (1,5). Ako UZV snop dolazi na žilu pod kutom od 90° mjerenje je fizikalno nemoguće, odnosno uređaj prikazuje da je protok odsutan, što predstavlja artefakt. Razlog tome je činjenica da je doplerski pomak razmjern kosinusu kuta između UZV snopa i krvne žile (tj. kuta insonacije), pa stoga pri kutu od 90° dobivamo artefakt odsustva protoka, dok je optimalan kut od 0° . Budući da se radi o eksponencijalnoj funkciji, pogreške izmjerenih brzina su veće što je kut insonacije veći, pa se stoga u kliničkoj praksi obavezno mora koristiti kut insonacije manji od 60° (2,5).

Kvantifikacija doplerskog spektra se vrši spektralnom frekvencijskom analizom, kojom se reflektirani ultrazvučni val razlaže na niz frekvencijskih komponenti, koje se kumulativno prikazuju u vremenu (2,5,6). Računalo UZV uređaja vrši brzu Fourierovu transformacijsku analizu, te se dobiva kumulativna frekvencijska distribucija određenog pulsog ciklusa (period od odašiljanja do prijema reflektiranog vala), koja se Fourierovom analizom uspoređuje s normativnim distribucijama, te se na taj način izračunava stvarna brzina protoka.

Raspodjela frekvencijskih pomaka, tj. brzina protoka, prikazuje se grafički, tako da su na ordinati prikazani doplerski pomaci, odnosno brzine protoka (jer su doplerski pomaci razmjerni brzini protoka), a na apscisi vrijeme. Na ovaj način dobiva se grafički prikaz promjena brzina protoka u vremenu, tijekom sistole i diastole. Izgled doplerskog spektra ovisi o e젝cijskoj funkciji srca, perifernom otporu, elastičnosti i popustljivosti stjenke, promjeru krvne žile, viskoznosti krvi, te udaljenosti promatrane krvne žile od srca. Najveći utjecaj na morfologiju spektra ima periferni krvožilni otpor (5).

U kliničkoj praksi iz doplerskog spektra se mjere brzine protoka, i to u pravilu maksimalna sistolička brzina (*peak systolic velocity* – PSV) i krajnja dijastolička brzina (*end diastolic velocity* – EDV). Uz to se upotrebljavaju i doplerski indeksi, koji se računaju na način da se u omjer stave dvije ili više izravno mjerenih varijabli (brzine) ovisnih o kutu insonacije. Dobivene vrijednosti doplerskog indeksa tako nisu ovisne o kutu insonacije i pogodne su za usporedbu između različitih bolesnika, te praćenju utjecaja liječenja na vaskularni otpor. Najčešće se rabe tri indeksa: indeks otpora (*resistance index* – RI), indeks pulsatilnosti (*pulsatility index* – PI) i sistoličko/dijastolički omjer (S/D). S/D je najjednostavniji, ali je neuporabljiv kod nemjerljivih diastoličkih brzina jer postaje beskonačan.

Indeks otpora se računa po formuli (5):

$$(I) \quad RI = (PSV-EDV)/PSV.$$

Indeks pulsatilnosti se računa po formuli (5):

$$(II) \quad PI = (PSV-EDV) / (\text{srednja vrijednost brzine protoka tijekom srčanog ciklusa}).$$

Ovi doplerski indeksi predstavljaju pouzdan i jednostavno mjerljiv pokazatelj periferne vaskularne rezistencije, te su vrlo rašireni u kliničkoj primjeni. Osobito se često primjenjuje indeks otpora (RI), jer ga je jednostavnije izračunati od PI, kod kojeg je nužan računalni izračun srednje brzine protoka, što može biti izvor pogreške.

Osim navedenih indeksa u literaturi su opisivani i mnogi drugi, koji nisu ušli u širu kliničku uporabu.

2.1.4. Tehnička primjena doplera u medicini

Doplerov učinak se u medicini koristi na dva načina: kao kontinuirani dopler, gdje se UZV snop neprekidno odašilje, a reflektirani odjeci neprekidno registriraju, ili kao pulsirajući dopler, gdje se UZV snop odašilje u kratkim pulsevima, a reflektirani doplerski pomaci se mjere određeno vrijeme nakon završetka odašiljanja UZV vala (1,5). Ta vremenska odgoda se unaprijed određuje i odgovara vremenu potrebnom da val stigne do određene dubine u tijelu i natrag. Na taj način može se kontrolirati mjesto mjerenja odjeka, odnosno točno mjesto u krvnoj žili iz koje se analizira protok, što nije slučaj kod kontinuiranog doplera. Ovo omogućuje biranje točno određene žile u tijelu, na točno određenoj dubini, u kojoj se prikazuje protok i izvodi spektralna frekvencijska analiza. Kod sustava s kontinuiranim doplerom superponiraju se reflektirani odjeci iz svih žila kojima prolazi UZV snop i miješaju se u jedan spektralni zapis. Dakle kontinuirani sustavi nemaju dubinsku rezoluciju kao pulsirajući, što je velika prednost pulsirajućeg doplera. Pulsirajući sustavi imaju međutim ograničenje u usporedbi s kontinuiranim sustavima jer je najveći doplerski pomak u frekvenciji koji se njima može mjeriti zadan polovicom frekvencije opetovanja UZV pulsova (tzv. Nyquistova granica). Kada je udaljenost od odašiljača UZV pulsa (tj. sonde UZV uređaja) i krvne žila u kojoj se protok analizira velika, odnosno ako je žila dublje položena u tijelu, jasno je da je potrebno više vremena da UZV val stigne do žile i vrati se natrag do sonde. Ovo tehničko ograničenje nalaže i korištenje nižih frekvencija opetovanja pulsa, što smanjuje i najveći doplerski pomak te posljedično i najveću brzinu protoka koja se može bilježiti (5).

Široka klinička primjena pulsirajućeg doplera otpočela je nakon izuma tzv. dupleks-sustava, gdje se pulsirajući dopler kombinira s istovremenim prikazom morfologije u organa u B-modu. Ovaj takozvani 2-D dopler prikazuje protok krvi u žilama u dvodimenzionalnoj slici, a kada se protok u žilama kodira u tonovima raznih boja to se naziva obojenim dupleks doplerom. Dakle 2-D dopler prikaz s protokom kodiranim bojom se naziva obojenim doplerom (*color Doppler*), a ako istovremeno dobivamo i spektralni zapis na ekranu radi se o obojenom dupleks dopleru. Bojom se kodira srednja brzina protoka, tako da se dio informacija iz spektra gubi. Bojom se također kodira smjer protoka prema sondi ili obrnuto od sonde. Sve to se postiže usporedbom brzih sukcesivnih dvodimenzionalnih snimki

određenog presjeka, pri čemu se u konačnici prikazuju na ekranu samo odjeci koji su se između dviju sukcesivnih snimki promijenili, odnosno one strukture koje su se u međuvremenu pomakle u prostoru. Ovaj proces se naziva autokorelacijom (1,5).

Smjerovi i brzine u 2-D dopler prikazu se kodiraju bojom, pri čemu se npr. crvenom bojom označava smjer prema, a plavom od odašiljača, odnosno sonde UZV uređaja. No spektri se mogu jednostavno invertirati i smjer kodirati drugom bojom tijekom samog prikaza. Veće brzine kodiraju se svjetlijim tonovima pojedine boje (crvene ili plave), u raznim nijansama, prema žutim ili narančastim tonovima. Kodovi u boji se mogu proizvoljno birati, u tzv. skali boja. Prikaz obojenim doplerom je semikvantitativan i ne daje apsolutne vrijednosti brzina protoka. Ovo se postiže pulsni doplerom, pri čemu se obojenim doplerom određuje mjesto mjerenja pulsni. Zbog tehničkih karakteristika, pulsni dopler daje podatke spektralne analize samo iz relativno malog volumena, dok obojeni dopler daje prikaz smjera protoka, srednje brzine i varijance protoka, iz svih položaja u anatomskom presjeku prikazanom na ekranu i ograničenim doplerskim poljem (*Doppler box*). Stoga se ova dva modaliteta često koriste u kombinaciji. Istodobni prikaz protoka u žili kodiranog bojom i spektra dobivenog spektralnom analizom, s tim da se i protok i spektar prikazuju u živom vremenu nazive se tripleks obojenim doplerskim prikazom (5).

Posebni oblik prikaza je tzv. *power Doppler* – PD (neki sugeriraju hrvatski prijevod osnaženi dopler, iako za naziv nema jasno određenog hrvatskog izraza). Kod PD se bojom kodira cjelokupna snaga doplerskog signala, za razliku od smjera i brzine protoka u obojenom dopleru. Obojeni dopler temelji se na procjeni srednjeg doplerskog pomaka u frekvenciji, odnosno prikazuje srednje brzine tijeka krvi, dok PD koristi ukupnu, integriranu snagu doplerskog spektra. Zbog toga boja i svjetlina PD signala odgovaraju gustoći reflektora (a to su uglavnom eritrociti) koji u mjerenom volumenu stvaraju odjek. Power dopler ima nekoliko važnih prednosti u odnosu na obojeni dopler. PD ima širi dinamički raspon doplerskih signala koji se može prikazati, što omogućuje prikaz vrlo sporih protoka u malim krvnim žilama. Također značajno je manja osjetljivost o kutu mjerenja. Mana PD je što ne može raspoznati smjer protoka, a vrlo je osjetljiv i na respiratorne pomake, kao i na bilo koje druge pomake. U kliničkoj uporabi, PD se poglavito koristi za prikaz protoka u malim žilama, posebno kada je on spor. PD se također može kombinirati s pulsni

doplerom kako bi se postigla kvantifikacija brzina protoka spektralnom analizom (1,2,5).

2.1.5. Klinička područja primjene doplera

Danas se dopler u kliničkoj medicini koristi za vrlo brojne aplikacije, praktički u svim organima i organskim sustavima. U perifernim arterijama koristi se za prikaz i stupnjevanje stenoza arterija, procjenu njihove duljine i kvalitete plaka, u prikazu i mjerenju duljine okluzije i procjeni kolateralala. Važna je uloga doplera u planiranju intervencijskih endovaskularnih zahvata, te planiranju operacijskih premosnica. Dopler se koristi u praćenju neposredne uspješnosti endovaskularnog i operativnog zahvata, te u procjeni dugoročne prohodnosti žile ili premosnice. Koristi se i u dijagnostici promjena na arterijama ruku, disfunkcije hemodijaliznih AV fistula, te procjeni pogodnosti uzimanja radijalne arterije za premosnicu kod koronarnih premoštenja. Kod perifernih vena dopler je danas dominantna slikovna metoda u otkrivanju tromboze dubinskih vena nogu i zdjelice, kao i u dijagnostici promjena u okviru posttrombotskog sindroma, promjena na površinskim venama kod varikoziteta, te u prikazu alternativnih stanja koja klinički oponašaju trombozu dubinskih vena. Kod ekstrakranijskih arterija vrata dopler je dominantna metoda za prikaz i stupnjevanje stenoza unutarnje karotidne arterije, za prikaz protoka u vertebrobazilarnom sustavu, a transkranijalnim doplerom može se analizirati protok u cerebralnim arterijama. Dopler ima veliku ulogu u dijagnostici promjena u skrotumu, osobito u razlikovanju torzije testisa od orhiepididimitisa, ali i u nizu drugih patoloških stanja. Doplerom se procjenjuje vaskularizacija kod difuznih lezija štitnjače, ali i kod nodoznih lezija u štitnjači, te ima ulogu u razlikovanju benignih i malignih čvorova, te u praćenju liječenja toksičnih adenoma štitnjače. Dopler se upotrebljava i za prikaz vaskularizacije lezija u dojci. Ima izuzetno veliku primjenu u dijagnostici difuznih lezija jetre, osobito portalne hipertenzije, u procjeni vaskularizacije fokalnih lezija jetre, te u preoperacijskoj primjeni i poslijeoperacijskom praćenju bolesnika s transplantacijom jetre. Dopler se naširoko upotrebljava u dijagnostici patoloških promjena u urogenitalnom sustavu – prikazu i stupnjevanju stenoza renalnih arterija, tromboza renalnih vena, evaluaciji prokrvljenosti tumora bubrega, dijagnostici parenhimskih bolesti bubrega, itd.

Doplerom se analizira i protok u visceralnim ograncima aorte, procjenjuje aktivnost upalnih bolesti crijeva i sl. (5).

Veliki tehnički napredak UZV uređaja, a osobito uvođenje kvalitetnih visokofrekventnih sondi visoke rezolucije sa *sono-CT* i *harmonic-imagingom* omogućilo je posljednjih godina i sve veću primjenu UZV i doplera u dijagnostici patologije muskuloskeletnog sustava, i to upala, tumora i traumatskih lezija (6-11). Tako se UZV sve više koristi i u dijagnostici upalnih promjena zglobova.

2.2. REUMATOIDNI ARTRITIS

2.2.1. Definicija reumatoidnog artritisa

Reumatoidni artritis je kronična sustavna bolest nepoznata uzroka. To je sustavna upalna bolest koja prvenstveno zahvaća sinoviju zglobova i očituje se perzistirajućim sinovitisom perifernih zglobova, u pravilu simetričnim (12,13).

Promijenjeni imunološki odgovor u genetski predisponiranih osoba rezultira kroničnim upalnim procesom sinovije sa strukturalnim oštećenjima hrskavice, kosti i ligamentarnog sustava. U većine bolesnika upalom su zahvaćeni brojni organi.

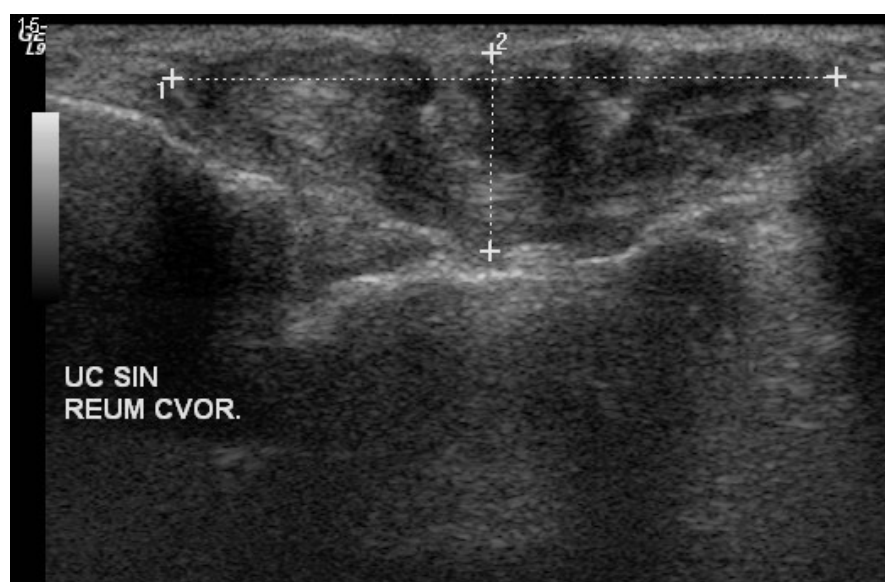
Reumatoidni artritis očituje se različito, od blage i samo-ograničavajuće bolesti, do kronično-progresivne bolesti s opsežnom destrukcijom zglobova i klinički jasnim izvanzglobnim očitovanjem (12,13).

2.2.2. Epidemiologija, patologija i patogeneza reumatoidnog artritisa

Od RA boluje 1-3% odraslog stanovništva većine europskih zemalja i SAD. RA se pojavljuje svuda u svijetu, zahvaća sve etničke skupine i javlja se u svakoj dobi, ali je najveća incidencija u dobi od 40-60 godina života. Žene obolijevaju 2.5 puta češće od muškaraca. Nema jasnih spoznaja o infektivnom uzročniku, niti čimbenicima okoliša koji utječu na razvoj bolesti. Viša stopa prevalencije od 5-6% opisana u nekim populacijama američkim Indijanaca ukazuje na moguće genetsko opterećenje, a na to ukazuju i obiteljske studije RA (12-14). RA ima veliko

socijalno medicinsko značenje, jer bolest s progresivnim tijekom značajno umanjuje radnu sposobnost bolesnika i dovodi do teške invalidnosti (13).

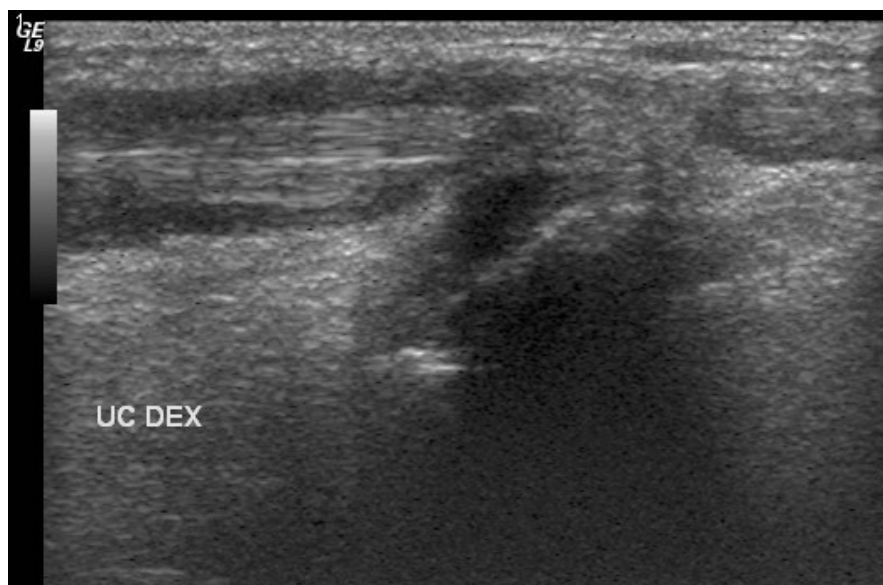
Histološke promjene kod RA nisu specifične za bolest nego ovise o organu koji je zahvaćen. U zglobovima upala primarno zahvaća sinoviju. Normalna sinovija ima dva tipa stanica u membrani: sinoviocite tipa A, s osobinama makrofaga, i sinoviocite tipa B, mezehimalnog tipa. Ispod se nalazi sloj rahlog vezivnog tkiva, s brojnim krvnim žilama. Najranije promjene kod RA predstavljaju leziju sinovijalne mikrovaskulature, sa začepljenjem lumena žila, otokom endotelnih stanica, s razmacima između endotelnih stanica. Ova upalna faza popraćena je kongestijom, edemom, eksudacijom fibrina, te blagom hiperplazijom površinskih stanica, i tipa A i tipa B. Rano tijekom bolesti dolazi do infiltracije limfocita i makrofaga, što je konzistentna osobina kod RA, bez obzira na trajanje bolesti. Kod oko trećine bolesnika stanični infiltrati oponašaju tercijarna limfoidna tkiva, s fokalnim nakupinama i difuznim infiltratima T stanica i B stanica, a ti agregati pokazuje sve osobine sekundarnih limfoidnih folikula, dok su primarni limfoidni folikuli odsutni. Kod oko 10-20% bolesnika stvaraju se granulomi s histološkim promjenama reumatoidnih čvorića; plazma stanice se nalaze u uznapredovaloj upali, a često i multinuklearne orijaške stanice i mastociti. Na slici 1 prikazan je reumatoidni čvor na ultrazvuku bez znakova pojačane vaskularizacije.



Slika 1. Prikaz reumatoidnog čvora u području ulnokarpalnog zgloba.

Hiperplazija sinovije, infiltracija limfocita i neoangiogeneza nalaze se u biopsijskim uzorcima bolesnika i s ranom i s uznapredovalom bolešću, a koreliraju s aktivnošću bolesti, a ne s različitim stadijima bolesti. Sinovijalna membrana koja se proteže do hrskavice i kosti poznata je kao panus. Ona aktivno infiltrira i razara periartikularnu kost i hrskavicu na rubu između sinovije i kosti, a glavne efektorne stanice su sinovijski fibroblasti i makrofazi (12-14).

Ekstraartikularne manifestacije RA se razlikuju ovisno o zahvaćenom tkivu. Karakteristične promjene su reumatoidni čvorići, koji histološki izgledaju kao granulomatozna reakcija. U čvorićima se tipično nalazi multicentrična fibrinska nekroza, a nije moguće razabrati što je induciralo nekrozu. Čvorići često nastaju na mjestima povišenog tlaka, što ukazuje da manja trauma vjerojatno može potaknuti nekrozu. U većine bolesnika je prisutan tenosinovitis. Na slici 2 vidljivo je da se upalne promjene oko tetiva mogu jasno prikazati ultrazvukom.



Slika 2. Peritendinitis tetive u području ulnokarpalnog zgloba.

Od ekstraartikularnih manifestacija može se naći i pleuritis i perikarditis, a zahvaćanje krvnih žila je u pravilu ograničeno na male segmente terminalnih arterija i nema posebne histološke karakteristike. Nekrotizirajući arteritis je rijedak, a mogu biti zahvaćene i velike i srednje velike arterije, s infiltratima mononuklearnim stanicama. Difuzna intersticijska fibroza kod bolesnika s RA se ne može razlikovati od fibroze u drugim bolestima vezivnog tkiva, kao ni od primarne idiopatske fibroze (12-14).

Genetski temelji nastanka RA su vrlo kompleksni, a iako je očit njihov utjecaj, nema dovoljno podataka da bi se objasnio početak imunološkog napada na organizam. Postoje brojne rasprave da li je početak bolesti potaknut egzogenim infektivnim uzročnikom, klasičnim autoimunim zbivanjem, ili se jednostavno radi o stohastičkim događajima kumuliranim starenjem. Progresija bolesti je regulirana imunološkim medijatorima koji omogućuju odgovarajuće ciljano liječenje. Što se tiče genetskih temelja RA, izgleda da su mnogi različiti geni uključeni u proces, a genetski rizični čimbenici koreliraju sa stupnjem bolesti i fenotipom, te pružaju mogućnosti uporabe genetskih markera u prognozi i liječenju RA. Najviše je proučavan glavni kompleks histokompatibilnosti i pokazano je da je RA povezan s humanim leukocitnim antigenom (HLA)-DR4. Kasnije je pokazano da je bolest uglavnom povezana s kratkim slijedom aminokiselina 67-74 na HLA-DRB1 genu, s tim da su različiti aleli povezani s bolešću u bijelaca, Azijata, američkih Indijanaca, itd. Tako pacijenti s vrlo jakim promjenama na zglobovima i/ili ekstraartikularnim manifestacijama bolesti imaju najjaču povezanost s HLA-DRB1 i to s dva HLA-DRB1*04 alela. Ti aleli djeluju zajedno s ostalim genima glavnog kompleksa histokompatibilnosti, kao i s pozadinskim genima. Očito je i da ženski spol povećava rizik razvoja RA, a žene imaju fenotipski različitu bolest od muškaraca, ali nisu utvrđeni nikakvi geni povezani sa spolom koji povećavaju rizik nastanka bolesti (12-15).

Kod monozigotnih blizanaca stopa konkordantnosti za reumatoidni artritis je 15-30%, što jasno ukazuje da su negenetski čimbenici uključeni u razvoj RA. Vjerojatno se radi o klasičnim čimbenicima okoliša, stečenom varijabilnošću genoma i stohastičkim događanjima akumuliranim tijekom procesa starenja. Vođena su vrlo brojna istraživanja o bakterijskom ili virusnoj infekciji, a infektivni uzročnici su dokazani kao induktori kroničnog artritisa na životinjskom eksperimentalnom modelu. No nije konzistentno dokazan nikakav infektivni uzročnik reumatoidnog artritisa do sada. Od čimbenika rizika iz okoliša jedino je za pušenje pokazano da ima povišen rizik razvoja RA. Poznato je da rizik obolijevanja od RA raste sa starenjem. Nisu otkriveni infektivni agensi koji bi mogli djelovati kao egzogeni antigen koji bi doveo do lokalnog imunološkog odgovora, a uloga različitih autoantigena ostaje predmet brojnih istraživanja. Pokazano je da se u nekim sinovijalnim germinalnim centrima stvaraju reumatoidni faktori. Antigeni specifični za hrskavicu, poput kolagena i proteoglikana su također istraživani, kao i

GP39, mogući autoantigen s ekspresijom u brojnim tkivima. No autoantitijela na ove antigene nisu konzistentno nađena u većine ljudi oboljelih od reumatoidnog artritisa (12-14).

Citokini igraju središnju ulogu u podržavanju upale sinovije. Radi se o vrlo složenoj mreži ekspresije i funkcije citokina, a brojni citokini mogu obavljati istu funkciju i pronađeni su u sinoviji bolesnika s RA. Proupalni citokini, primjerice TNF- α aktiviraju sinovijske fibroblaste i druge stanice da stvaraju matriksne metaloproteinaze koje sudjeluju u degradaciji hrskavice (16). Difuzni sinovitis je karakteriziran vrlo niskom proizvodnjom IFN- γ i IL-4; u sinovijalnom tkivu s limfoidnim agregatima stvaraju se IFN- γ i IL-10, a ne i IL-4, a stvaranje granuloma je povezano se najvišom proizvodnjom IFN- γ i IL-4. TNF- α je glavni citokin koji potiče upalu u sinoviji, a predstavlja i glavni cilj za više anticitokinskih lijekova koji se koriste u liječenju reumatoidnog artritisa. Hipoteza je da je TNF- α na vrhu kaskade proinflamatornih citokina, te da blokada TNF- α suprimira stvaranje ostalih upalnih medijatora, kao što su IL-1, IL-6 i IL-8. Pokazano je da je anti-TNF- α blokada djelotvorna u kontroli upale sinovije, ali do relapsa bolesti dolazi nakon prekida liječenja (16,17).

Imunološki poremećaj u reumatoidnom artritisu je i stvaranje autoantitijela specifičnih za Fc fragment imunoglobulina G (IgG); reumatoidni faktor (RF) nije specifičan za RA nego se može naći i u zdravih ljudi, u ljudi s transplantiranim organima, s kroničnom bakterijskom infekcijom i nekim kroničnim upalnim bolestima. RF se ne nalazi u svih bolesnika s RA i stoga nije nužan preduvjet za razvoj RA, ali je glavni laboratorijski znak RA. Pristupstvo RF je povezano s jače izraženim tijekom bolesti, a ekstraartikularne manifestacije se vide skoro isključivo kod RF pozitivnih bolesnika (12-17).

Odgovor sinovijalne membrane na upalni podražaj određuje perzistenciju i progresiju bolesti. Hiperplazija stanica, neoangiogeneza i aktivacija endotelnih stanica facilitiraju dotok dodatnih inflamatornih stanica. Proliferacija sinovijalnih fibroblasta i neoangiogeneza su kontrolirane čimbenicima rasta koji se stvaraju tijekom inflamatornog odgovora. Invazivni potencijal sinovijalne membrane sugerira hipotezu da su sinovijalni fibroblasti stekli samodovoljnost u signalima rasta ili mehanizmima da izbjegnu regulaciju, što slično malignoj transformaciji. Destrukcija zglobova kod reumatoidnog artritisa odnosi se na zglobnu hrskavicu, kost, ligamente i tetive. Više mehanizama doprinosi tom procesu destrukcije. Upalni

medijatori i enzimi u sinovijalnoj tekućini imaju izravno djelovanje na zglobnu hrskavicu. Fokalne erozije kosti razvijaju se na rubu između kosti i hrskavice koja je invadirana sinovijalnom membranom, a naziva se panus. Hondrociti i osteoklasti aktivno sudjeluju u gubitku ekstracelularnog matriksa. Neutrofile predstavljaju glavnu komponentu sinovijalne tekućine, ali ih ima vrlo malo u proliferativnom tkivu sinovije. Depoziti imunih kompleksa u gornjim slojevima hrskavice mogu dovesti neutrofile izravno do hrskavice i olakšavati nakupljanje aktivnih proteina i metabolita kisika. Destruktivna svojstva panusa su usko vezana uz stvaranje proteina koje su sposobne razgraditi kolagen i proteoglikane. Stvaranje proteina kontroliraju razni citokini, poput IL-1, TNF- α i TGF- β . Hondrociti odgovaraju na citokine smanjenjem sinteze kolagena i proteoglikana, a povećana sinteza kolagenaze i stromolizina izravno dovodi do degradacije tipa II kolagena i proteoglikana hrskavice. Gubitak mineralizacije ekstracelularnog matriksa izlaže ekstracelularni matriks kosti enzimskom napadu i oštećenju (12-14).

Iako je RA karakteriziran upalom sinovije, bolesnici imaju u pravilu i sustavne manifestacije bolesti, te mnogi bolesnici razvijaju tkivne lezije izvan zglobova. Te su sustavne manifestacije vjerojatno potaknute imunološkim procesima, a studije na bolesnicima s RA pokazale su da oni imaju znakove aktivacije imunološkog sustava i ozbiljne i sustavne abnormalnosti. Poglavitno se radi o za dob neodgovarajućoj redukciji funkcije timusa; periferne T-stanice pokazuje osobine replikativne senescencije, poput kratkih telomera i ograničene sposobnosti klonalne ekspanzije. Postoji i pomak u genskom ekspresijskom profilu perifernih T-stanica. Nije jasno da li je ovo imunološko iscrpljenje posljedica RA ili predstavlja važan rizični čimbenik u razvoju RA; postoji mogućnost da je primarni imunopatološki poremećaj kod RA posljedica gubitka homeostatske kontrole imunološkog sustava (12-17).

2.2.3. Klinička i laboratorijska dijagnostika reumatoidnog artritisa

Kliničke osobine RA razlikuju se između pojedinih bolesnika, ali se razlikuju i kod pojedinog bolesnika tijekom trajanja bolesti. Najčešće se bolest polagano razvija tijekom nekoliko tjedana (12,18). Rjeđe se događa vrlo brzi, poliartritički akutni nastanak tijekom nekoliko dana, a akutni monoartikularni

artritis je vrlo rijedak kao početna manifestacija bolesti. Radiografski prikaz erozija moguć je tek nakon što je bolest bila prisutna nekoliko mjeseci ili čak više od godinu dana. Po definiciji dijagnozu RA se ne može uspostaviti dok bolest nije prisutna bar nekoliko tjedana. Mnoge ekstraartikularne manifestacije RA, tipična simetrija upalnih promjena i tipični serološki nalazi ne moraju biti prisutni u prvih 1-2 mjeseca bolesti. Ključno za postavljanje dijagnoze je dokazati upalni sinovitis, koji se može potvrditi prisustvom leukocitoze u sinovijalnoj tekućini (broj leukocita iznad $2000/\text{mm}^3$), histološkim dokazom sinovitisa ili radiografskim prikazom tipičnih erozija. Potrebno je isključiti druge uzroke sinovitisa, primjerice u sklopu sustavnog lupusa eritematosusa, psorijatičkog artritisa, te drugih seronegativnih spondiloartritisa koje se inicijalno teško mogu razlučiti od RA. Diferencijalno dijagnostički važne su ekstraartikularne promjene i tijek bolesti. Biopsija sinovije se rijetko izvodi u dijagnostičkom postupku. Zadebljanje sinovije i izljev je vrlo teško dokazati, a deformacija zgloba nije specifičan znak inflamatornog sinovitisa. No ako se radi o zglobu koji nije opterećen, poput lakta ili ručnog zgloba može se pretpostaviti da deformacija predstavlja posljedicu sinovitisa, ako bolesnik nije imao traumu (13, 18,19).

Dijagnoza RA postavlja se kombinacijom nalaza koji se prate tijekom vremena, a niti jedan pojedini laboratorijski test, histološki nalaz ili radiografski nalaz ne mogu potvrditi dijagnozu RA. Reumatoidni faktor (RF) nalazi se u serumu oko 85% ljudi s RA. Kod pojedinog pacijenta titar RF nema veliki prognostički značaj i serijsko praćenje titra nema vrijednost u praćenju bolesnika. RF se može naći i u drugim bolestima povezanim sa sinovitisom, poput kroničnih bakterijskih infekcija, nekih virusnih i parazitarne bolesti, kroničnih upalnih bolesti nejasnog uzroka. Sedimentacija eritrocita (SE) u pravilu korelira sa stupnjem upale sinovije, ali se može rijetko dogoditi da pacijenti s aktivnom upalom imaju i normalnu SE. No SE se općenito može rabiti kao objektivni pokazatelj u praćenju tijeka upalne aktivnosti kod pojedinog bolesnika. C-reaktivni protein (CRP) pokazatelj je aktivnosti upalnog procesa i u RA odražava ukupnu aktivnost sinovitisa. Danas se u dijagnostici RA rutinski upotrebljavaju anticitrulinska protutijela (anti CCP); pozitivan titar anti CCP protutijela neovisni je prediktor razvoja erozivnog artritisa, a protutijela u serumu su pozitivna i prije pojave simptoma bolesti (12,19).

Manifestacije RA na zglobovima mogu se podijeliti u dvije kategorije: reverzibilne znakove i simptome povezane s upalnim sinovitisom i ireverzibilno

strukturalno oštećenje koje nastaje kao posljedica sinovitisa. Ovakav je koncept koristan pri odabiru medikamentnog ili operativnog liječenja, pri stupnjevanju bolesti i pri procjeni prognoze bolesti. Do strukturalnog oštećenja dolazi između prve i druge godine bolesti. Klinički znakovi povezani sa strukturnim oštećenjem zgloba označeni su progresivnim anatomskim i funkcionalnim pogoršanjem stanja zglobova. Objektivni dokaz razaranja hrskavice i erozija periartikularne kosti dobiva se radiografski. Jutarnja ukočenost zglobova je najvažniji znak upale sinovije. Radi se o prolongiranoj ukočenosti, koja obično traje preko dva sata. Ovaj fenomen posljedica je imobilizacije zgloba tijekom sna, a trajanje korelira sa stupnjem inflamacije sinovije i prestaje tijekom remisije. Stoga je postojanje i trajanje jutarnje ukočenosti zglobova korisno u praćenju tijeka bolesti i treba biti zapisano u povijesti bolesti. Klinički znakovi sinovitisa mogu biti vrlo suptilni i čestu su subjektivni. Samo u najaktivnijim fazama upale nalaze se otečeni, topli, očito upalno promijenjeni zglobovi, što se najbolje vidi na površnim zglobovima poput ručnog zgloba, proksimalnih interfalangealnih zglobova i koljena. U dublje smještenim zglobovima poput kuka se rijetko vidi bolni otok. Vrlo je teško klinički procijeniti i zahvaćenost lakta zbog brojnih retinakula i tetiva koje okružuju zglobnu čahuru (13,18).

Postoji bitna razlika od sinovitisa u ranoj i kroničnoj fazi. Što duže traje upala razvija se granulacijsko tkivo i fibroza, a smanjuje se prokrvljenost sinovije. Imobilizacija zgloba uslijed bolesti doprinosi daljnjem smanjenju prokrvljenosti, pa se značajno smanjuju klinički znakovi upale – ova se pojava naziva „burned-out” RA, i opisuje bolesnika s dugotrajnim RA čiji zglobovi nisu topli i očito otečeni. No ti bolesnici i dalje imaju jutarnju ukočenost zglobova, kronični umor i opće loše osjećanje, anemiju i povišenu sedimentaciju eritrocita, a pri radiološkoj obradi pokazuju progresivnu destrukciju zglobova. Stoga treba biti oprezan pri kliničkoj procjeni stadija RA temeljenoj na smanjenju otoka zglobova i smanjenju bolnosti kod kasnijih stadija RA; nažalost kod RA rijetko dolazi do spontane remisije nakon što bolest traje godinu dana (18,19).

Ako nema poboljšanja simptoma na agresivnu antiupalnu terapiju može se smatrati da je došlo do nepovratnog oštećenja i tada se kortikosteroidi mogu injicirati u zglob. Ako nema koristi od takvog liječenja nije vjerojatno da će biti koristi i od drugih vrsta liječenja zgloba (12,19).

2.2.4. Kliničke manifestacije reumatoidnog artritisa na pojedinim zglobovima i ekstraartikularne manifestacije

Ručni zglob

Ručni zglobovi zahvaćeni su praktički u svih bolesnika s RA. Uglavnom su zahvaćeni metakarpofalangealni (MCP) i proksimalni interfalangealni zglobovi (PIP), a distalni interfalangealni zglobovi (DIP) su uglavnom pošteđeni. Javljaju se deformacije zglobova; ulnarna devijacija na MCP zglobovima obično je udružena s radijalnom devijacijom u ručnom zglobu. Javljaju se i tzv. deformacije poput labuđeg vrata na PIP zglobu, te tzv. „butonniere” deformacije s fleksijom u PIP zglobu i hiperekstenzijom u DIP zglobu, osobito na V prstu. Može doći do kompresije perifernog živca uslijed sinovitisa, najčešće u karpalnom kanalu, gdje je komprimiran živac *medianus*, ili u Guyonovom kanalu, gdje je komprimiran ulnarni živac. Javljaju se nodularna zadebljanja unutar tetivnih ovojnica, a može doći i do rupture tetive (12,18).

Lakat

Sinovitis se očituje zadebljanjem radiohumeralnog zgloba, a fleksijski deformiteti se mogu razviti rano u tijeku RA. Kompresivna neuropatija ulnarnog živca u ulnarnom kanalu je česta (18).

Rame

Klinički se oteklina teško uočava jer se zglobna čahura nalazi ispod jakih mišića rotatorne manšete, te je najčešće jedini objektivni nalaz sinovitisa ograničenje pokretljivosti zgloba (18).

Vratna kralješnica

Vratna kralješnice je vrlo često zahvaćena. Upalni proces nije palpabilan niti klinički vidljiv, a simptomi primarno obuhvaćaju osjećaj tvrdoće u vratu, te može doći do općeg smanjenja pokretljivosti vrata. Tenosinovitis poprečnog ligamenta

C1, koji stabilizira dens aksisa, može dovesti do značajnog instabiliteta u segmentu C1-C2, a mijelopatija može nastati uslijed erozije aksisa, labavosti ligamenata ili ruptur ligamenata. Često ne koreliraju bol u vratu i neurološki simptomi (18).

Kuk

Zahvaćanje kuka je često u RA, ali se zbog dubokog smještaja zgloba klinički ne manifestira rano. Kada se javi bol ona je obično u području prepone, natkoljenice, stražnjice, ali i leđa i koljena (12,18).

Koljeno

Sinovitis koljena se obično klinički lagano prepoznaje. Često dolazi do disekcije ili ruptur poplitealne ciste u potkoljenične mišiće i simptomi mogu oponašati simptome tromboze dubokih vena (18).

Nožni zglob i stopala

Radi se o zglobovima koji nose tjelesnu težinu i simptomi su vrlo izraženi. RA tipično zahvaća najčešće metatarzofalangealne (MTP) zglobove, pa talonavikularni zglob i onda zglobove stopala. Klinički se javljaju deformacije, osobito na palcima, pronacija i everzija stopala. Često je stražnji tibijalni živac komprimiran u tarzalnom tunelu, što uzrokuje žareće parestezije u inervacijskom području na stopalu.

Destrukcija hrskavice i kosti, imobilizacija i promjene u mišićima, tetivama i ligamentima dovode do deformiteta zglobova. Zbog duže imobilizacije tetive se skraćuju i dolazi do kontrakcija zglobne čahure (12,13,18).

Brojne su i ekstraartikularne manifestacije RA. Sustavne manifestacije obuhvaćaju i osjećaj općeg umora i malaksalosti. Na koži se javljaju reumatoidni čvorići u oko 20% bolesnika s RA, a gotovi svi bolesnici s reumatoidnim čvorovima su RF pozitivni. Čvorići se javljaju uz tetivne ovojnice, supkutano i u burzama, osobito na ekstenzornim stranama podlaktica, područje Ahilovih tetiva, MTP zglobova, fleksornih strana prstiju. Na koži se mogu javiti promjene kao posljedica

vaskulitisa. No promjene na koži (ekhimoze, petehije) te fragilnost kapilara mogu biti i posljedice lijekova koji se primjenjuju u liječenju RA. U RA se često javlja i *sicca* sindrom. Mogu se javiti upalne promjene na krikoaritenoidnom zglobu, sa simptomima bola u grkljanu, disfonije, bola kod gutanja, osobito tijekom jutra. Većina bolesnika ima i određene simptome intersticijskih promjena na plućima, koji se radiološki mogu manifestirati kao intersticijska fibroza sa zahvaćanjem baza pluća ili sa stvaranjem solitarnih ili mutliplih čvorića u plućnom parenhimu, koji mogu kavitirati, što se utvrđuje kompjutoriziranom tomografijom (CT). U oko 40% bolesnika zahvaćen je i perikard, najčešće su perikardijalne efuzije, dok je simptomatski perikarditis kao i konstriktivni rijedak. Kod RA su rijetke promjene na glomerulima bubrega, a proteinurija i papilarna nekroza su obično posljedice uzimanja nefrotoksičnih lijekova tijekom liječenja RA. Kao komplikacije liječenja mogu se javiti i gastritisi i peptički ulkusi. Neurološke komplikacije su česte, ali obično vrlo suptilne kliničke prezentacije i obuhvaćaju posljedice kompresije perifernih živaca, instabiliteta vertebralnih dinamičkih segmenata vratne kralješnice (najčešće segmenata C1-C2, ali i C4-C5 i C5-C6), te vaskulitisa koji rezultira u *mononeuritis multiplex* (18,19).

Ne postoji jedna kvantitativna metoda „zlatnog standarda” kojom bi se mogao procijeniti klinički status u bolesnika s RA. Stoga je upotrebljavan niz mjera u kliničkim istraživanjima, uključujući laboratorijske testove, radiografske skorove, fizikalnu procjenu funkcijskog statusa, tzv. *self-report* upitnike, i slično (19).

2.2.5. Radiološka dijagnostika reumatoidnog artritisa

Konvencionalna radiologija predstavlja standardnu metodu procjene oštećenja zglobova kod pacijenta oboljelih od reumatoidnog artritisa, iako ima relativno nisku osjetljivost u otkrivanju ranih erozivnih promjena i ne može prikazati upalom zahvaćenu sinoviju; magnetska rezonancija (MR) pokazala se osjetljivijom metodom u otkrivanju erozivnih promjena kod RA u usporedbi s klasičnom radiografijom, a upotrebom kontrastnog sredstva pri MR omogućeno je rano uočavanje upalnih promjena, zglobnog izljeva i tenosinovitisa (20-29). No rutinska primjena MR oduzima previše vremena i znatno je skuplja od preostalih metoda.

Postojanje ili odsustvo erozija kosti ima implikacije na liječenje i prognozu bolesnika s reumatoidnim artritismom (12,18). Mnogi bolesnici imaju erozije pri prvom pregledu, no kod većine se one razvijaju u prve dvije godine klinički manifestne bolesti (12,13,18). No čak 25% bolesnika s RA nemaju koštane erozije pet i više godina; upitno je da li je rana i agresivna terapija spriječila njihov razvoj (12,28). Smatra se da stalno radiografsko praćenje bolesnika s ranim poliartritisom predstavlja integralni dio liječenja bolesnika. Točna radiografska dijagnoza reumatoidnog artritisa temelji se poglavito na procjeni zglobova ruku, ručnih zglobova i zglobova stopala (27-29).

Radiografski se rane promjene tipično uočavaju na interfalangealnim (IP) i metakarpofalangealnim (MCP) zglobovima, a najranije obično na 2. i 3. MCP zglobu, te 3. PIP zglobu. Uočava se periartrikularna osteoporoza, koncentrično suženje zglobne pukotine, otok mekih tkiva, te rubne erozije kosti. Rubne erozije na distalnim IP zglobovima su obično vrlo male u usporedbi s proksimalnim IP zglobovima. Uz rubne erozije javljaju se i kompresivne (tlačne) erozije i površinska resorpcija. S napredovanjem destrukcije hrskavice i kosti može doći do potpune obliteracije zglobnog prostora. Erozijske središnjih dijelova zgloba mogu uzrokovati očite radiolucetne defekte na radiogramu. Fibrozna ankiloza je u pravilu krajnji ishod jakog artritisa MCP i PIP zglobova. No ponekad se može vidjeti i intraartikularna koštana fuzija, i to u pravilu PIP zgloba, a izuzetno rijetko MCP (uz iznimku MCP zgloba palca). Na distalnom kraju lakatne kosti (ulne) i stiloidnom procesu lakatne kosti se u ranoj fazi RA javljaju erozije i otok. S napredovanjem erozija vrh stiloidnog nastavka ulne postaje vrlo nepravilnog oblika. Također može doći do erozija distalnog dijela palčane kosti (stiloidnog nastavka radijusa), te zahvaćanja skafoidne kosti, a zatim i ostalih kostiju zapešća (26-29).

Devijacije i deformacije prstiju su česte komplikacije reumatoidnog artritisa; tzv. *mallet finger*, *boutonniere* deformacija, *swan-neck* deformacija, deformacije MCP zglobova su poznate i imaju tipičan izgled. S napredovanjem inflamacije sinovije dolazi i do značajnih promjena u svim odjeljcima ručnog zgloba, s progresivnim gubitkom i obliteracijom zglobnih prostora, te s koštanom ankilozom. Javljaju se radijalne i ulnarne devijacije u ručnom zglobu. Istovjetne promjene javljaju se i na drugim zglobovima, o čemu je bilo riječi u prezentaciji kliničke slike RA (18).

Osteoporoza, erozije kostiju i sužavanje zglobne pukotine predstavljaju dakle karakteristične radiografske znakove RA i predstavljaju osnovu za procjenu stupnja razvoja bolesti. No pri tom se mogu javiti ozbiljni problemi, jer se npr. može javiti progresija koštanih erozija bez suženja zglobne pukotine, ili napredovanje promjena na jednom zglobu ne prate promjene na drugom zglobu. Općenito, radiografski uočljive koštane erozije se ne mijenjaju bitnije kod bolesnika s kliničkim poboljšanjem tijekom liječenja, zalječenje erozija se javlja iznimno rijetko, pa se taj znak ne može koristiti u procjeni uspješnosti liječenja. Zapravo je odsustvo progresije erozija vjerojatno bolji pokazatelj adekvatnosti terapije RA. U radiografskom praćenju bolesnika s RA nužna je temeljita standardizacija tehnike. Radiografsko povećanje (magnifikacija) može biti korisna u prikazu sitnih detalja. Artrografija se više ne koristi i nadomještena je MR. U svakom slučaju konvencionalni RTG nije podesean za praćenje uspješnosti liječenja (26-30).

Scintigrafija Tc-pertehnetatom i Tc-fosfatom je korisna u prikazu inflamatornih promjena na zglobovima i može se koristiti u praćenju bolesnika. Zglobovi zahvaćeni patološkim procesom pokazuju pojačano nakupljanje radionuklida. Radi se naravno o skupoj pretrazi, koja zahtijeva izlaganje bolesnika ionizirajućem zračenju (31).

Kompjutorizirana tomografija (CT) se kod bolesnika s RA koristi vrlo rijetko. CT se može koristiti u procjeni ishemijske nekroze glave femura, te prikazu kraniocervikalnog prijelaza i atlantoaksijalnog područja, no nema prednosti u usporedbi s MR (32, 33).

Magnetska rezonancija (MR) je vrlo osjetljiva metoda u otkrivanju promjena na zglobovima i u procjeni liječenja raznim terapijskim protokolima. Kod MR problem se javlja u razlikovanju sinovijalne tekućine i inflamiranog sinovijalnog tkiva (panusa) na standardnim *spin-echo* i *gradient-echo* sekvencama, jer se na T1 mjerenim snimkama i tekućina i panus prikazuju hipointenzivnim, a na T2 mjerenim snimkama hiperintenzivnim. Stoga je nužna modifikacija tehnika i i.v. primjena gadolinijskih kontrastnih sredstava, koja su korisna u razlikovanju tekućine i inflamiranog tkiva. Nakon injiciranja kontrasta vidljivo je nakupljanje u inflamiranoj sinoviji. Niz komplikacija reumatoidnog artritisa na muskuloskeletnom sustavu može se dobro prikazati MR. To su burzitis, stvaranje sinovijalnih cista, ishemijska nekroza kosti, reumatoidni čvorići, sindrom karpalnog tunela, lezije tetiva, i sl (20-25). Iako i UZV može prikazati sinovijalne ciste u površnim

zglobovima, MR ima jasne prednosti kod dublje smještenih zglobova, poput kuka i zglobova kralješnice. Posebno je velik značaj MR u procjeni promjena na vratnoj kralješnici. To je najbolja tehnika za prikaz kranio-cervikalnog prijelaza, okcipitalne kosti, atlasa i aksisa i omogućuje najtočniju procjenu subluksacija u tom području. MR omogućuje izvrstan prikaz kralješnične moždine i prikaz kompresije moždine i procjenu stupnja mijelopatije koja nije moguća na konvencionalnim radiogramima (20-25, 33).

2.2.6. Liječenje reumatoidnog artritisa

Cilj liječenja reumatoidnog artritisa jest remisija bolesti. Smirivanje upale, održavanje funkcijskog statusa uz uklanjanje boli važni su za konačni ishod. Preduvjet uspješnog liječenja jesu rana dijagnoza, rana primjena lijekova koji modificiraju tijek bolesti i glukokortikoida te bioloških lijekova (bilo kao monoterapija ili kombinirana terapija). Potrebno je redovito praćenje bolesnika, što znači sustavnu periodičnu kliničku i laboratorijsku obradu te prepoznavanje nedjelotvornosti terapije kao i uočavanja komplikacija bolesti. Liječenje je nužno individualizirati uzevši u obzir kliničku aktivnost bolesti (periferni sinovitis, funkcijsku nesposobnost, izvanzglobne manifestacije bolesti i dr.) i laboratorijsku aktivnost (SE, CRP), prisustvo RF i anti CCP u odnosu na trajanje bolesti i prisutnost erozija (12,13).

Liječenje obuhvaća edukaciju bolesnika i članova obitelji, opće mjere i nefarmakološko i farmakološko liječenje. Bolesnik treba čim više znati o svojoj kroničnoj bolesti koja se može kontrolirati, ali ne i izliječiti, treba ga poučiti o dopuštenim aktivnostima, načinu života, prehrani, primjeni pomagala, redovitoj vježbi i važnosti fizikalne terapije. Također bolesnike treba uputiti u prirodu bolesti, moguće komplikacije bolesti i terapijskih postupaka. Važno je postići aktivno sudjelovanje bolesnika u liječenju. Multidisciplinarni pristup daje najbolje rezultate (13,34).

Neliječeni RA očituje se strukturnim i funkcijskim oštećenjem zglobova ali i drugih organa. Rana dijagnoza i rano farmakološko liječenje imaju za cilj modulaciju upale dok još nema destrukcije kosti i hrskavice. U liječenju RA primjenjuju se različite skupine lijekova: nestreoidni antireumatici (NSAR) i

analgetici, glukokortikoidi, lijekovi koji modificiraju tijek bolesti (DMARDs, engl. kratica od disease modifying antirheumatic drugs) i biološki lijekovi.

NSAR uključujući salicilate, djeluju brzo na smanjenje upale i boli, ali ne sprečavaju oštećenje tkiva i ne mogu spriječiti progresivno oštećenje zglobova, niti mogu u potpunosti ukloniti simptome aktivnog artritisa. Ova skupina lijekova suzbija bol inhibicijom sinteze nekih prostaglandina (PGE1, PGE2), a prostaglandini su medijatori upale i boli. Direktnom inhibicijom enzima ciklooksigenaze (COX), NSAR posredno inhibiraju i sintezu prostaglandina. NSAR su velika, heterogena skupina lijekova, koji često nisu kemijski srodni (iako su većina njih organske kiseline) ali su sličnog učinka i nuspojava. Upotrebljavaju se dakle prvenstveno za smanjenje simptoma i nisu indicirani kod asimptomatskih bolesnika s RA.

Pri primjeni NSAR valja misliti i na moguće nuspojave, prvenstveno gastrointestinalne. Čimbenici rizika od pojave gastrointestinalnih (GI) oštećenja su starija dob, podatak o ranije preboljelom peptičkom vriedu i njegovim komplikacijama te istodobna primjena glukokortikoida ili antikoagulansa. Koksibi (specifični inhibitori ciklooksigenaze-2, COX-2) su u smanjenju boli i upale istovjetni učinku neselektivnih NSAR, a učestalost nastanka GI nuspojava značajno je manja od GI nuspojava u bolesnika na neselektivnim NSAR. Međutim, neželjeni kardiovaskularni učinci koksiba smanjili su njihovu prednost u odnosu na tradicionalne NSAR (12,13).

Glukokortikoidi su djelotvorni u liječenju boli i funkcionalnih ograničenja kod bolesnika s aktivnom upalom zglobova. Kortikosteroidi su djelotvorni nespecifični inhibitori citokina, koji mogu odgoditi erozije zglobova (34). Zbog dobro poznatih nuspojava treba izbjegavati dugotrajno liječenje glukokortikoidima. Optimalno je primjenjivati ih kraće vrijeme, tijekom 1-3 tjedna, s ciljem premoštenja perioda dok se ne postigne adekvatna kontrola bolesti primjenom lijekova koji modificiraju tijek bolesti (12, 34).

Lijekovi koji modificiraju tijek bolesti (eng. disease-modifying antirheumatic drugs, DMARDs) međusobno se razlikuju po mehanizmu djelovanja, kemijskoj strukturi, toksičnosti i indikacijama za uporabu. Djelotvorni DMARDs trebaju prevenirati erozije i oštećenja zglobova te kontrolirati aktivni sinovitis. Za sada nema pokazatelja da bilo koji od ovih lijekova može zaliječiti erozije i dovesti do regresije deformiteta zglobova. U idealnom slučaju ove bi lijekove trebalo

primjeniti kad je dijagnoza RA ustanovljena, a prije radiološki ustanovljenih erozivnih promjena. DMARDs se nerijetko primjenjuju zajedno s NSAR i/ili glukokortikoidima. Ovisno o aktivnosti bolesti DMARDs se primjenjuju po načelu monoterapije ili se primjenjuju dva ili više DMARDs s različitim mehanizmom djelovanja. Tako se bolesnicima s aktivnom bolesti i s očekivanom lošijom prognozom odmah daje kombinacija više DMARDs, koja se kasnije modificira ovisno o tijeku bolesti. Bolesnici u ranoj fazi bolesti obično dobro reagiraju na liječenje, dok oni s dugotrajnom bolešću u pravilu imaju lošiji odgovor na liječenje. Metotreksat je „zlatni standard” farmakološkog liječenja RA. Monoterapija metotrexatom pokazala se uspješnijom od monoterapije drugim DMARDs, s objektivnim poboljšanjem u 60-70% bolesnika. Metotreksat se može upotrebljavati i u kombinaciji s drugim DMARDs i TNF- α antagonistima. U pravilu ga bolesnici dobro podnose, a nuspojave uključuju GI tegobe i hepatotoksičnost. Osim metotrexata primjenjuju se i drugi DMARDs a to su sulfasalazin, antimalarik, leflunomid, ciklosporin i azatioprin (12,13,34). D-penicilamin i soli zlata se praktično više ne primjenjuje, a ciklofosamid se primjenjuje u najtežim oblicima bolesti s vaskulitisom koji životno ugrožava bolesnika.

Biološki lijekovi, koji se više od desetak godina primjenjuju u liječenju RA, inaktiviraju proupalne citokine i stanične receptore. U RA dominiraju proupalni citokini (TNF- α , IL-1, IL-6) nad protuupalnim. Citokini se mogu neutralizirati anticitokinskim monoklonskim protutijelom ili solubilnim receptorom, antagonistom receptora ili antireceptorskim antitijelom. Etanercept, adalimumab i infliximab su TNF- α antagonisti koji imaju vrlo jako antiinflamatorno djelovanje i učinkoviti su u bolesnika i s ranim i s etabliranim reumatoidnim artritismom. TNF (tumor necrosis factor) je citokin s jakim upalnim djelovanjem koji se nalazi u velikoj količini u serumu i sinovijalnoj tekućini bolesnika s RA, a potpomaže oslobađanje drugih proupalnih citokina (interleukina IL-1, IL-6, IL-8). Etanercept i adalimumab primjenjuju se supkutano, sami ili u kombinaciji s metotrexatom, i u oko 70% bolesnika dovode do značajnog smanjenja upale zglobova. Infliximab je kimerično monoklonalno antitijelo na TNF- α , a primjenjuje se intravenski, uvijek u kombinaciji s metotrexatom. (12,34). Anakinra je antagonist receptora IL-1. Rituksimab je anti-CD20 monoklonsko protutijelo stanica B, a abatacept je blokator kostimulacijskih signala odgovornih za aktivaciju T stanica; noviji su biološki lijekovi koji se primjenjuju u liječenju rezistentnih oblika RA.

Ozbiljne ekstraartikularne manifestacije reumatoidnog artritisa, poput vaskulitisa, skleritisa i serozitisa, obično zahtijevaju sustavnu primjenu glukokortikoida, pa čak i imunosupresiva poput ciklofosfamida i ciklosporina. Ponekad je nužna kirurška ekscizija potkožnih reumatoidnih čvorića zbog nepovoljnog smještaja i jake boli koju uzrokuju. Sicca simptomi se liječe odgovarajućim preparatima koji vlaže oči i sluznicu usta. Pleuritis i perikarditis se liječe NSAR i/ili glukokortikoidima. U teškim slučajevima konstriktivnog perikarditisa može biti nužna perikardiektomija, a kod bolesnika s recidivirajućim infekcijama i pancitopenijom može biti indicirana i splenektomija. Veliki napredak u ortopedskoj kirurgiji omogućio je poboljšanje funkcije zglobova, mobilnosti i kvalitete života bolesnika s RA. Ortopedski zahvati uključuju operacije na tetivama, na karpalnom kanalu, stabilizaciju nestabilne vratne kralješnice, kao i totalnu aloartroplastiku (12,34).

2.3. ULTRAZVUK U MUSKULOSKELETNOM SUSTAVU I DIJAGNOSTICI REUMATOIDNOG ARTRITISA

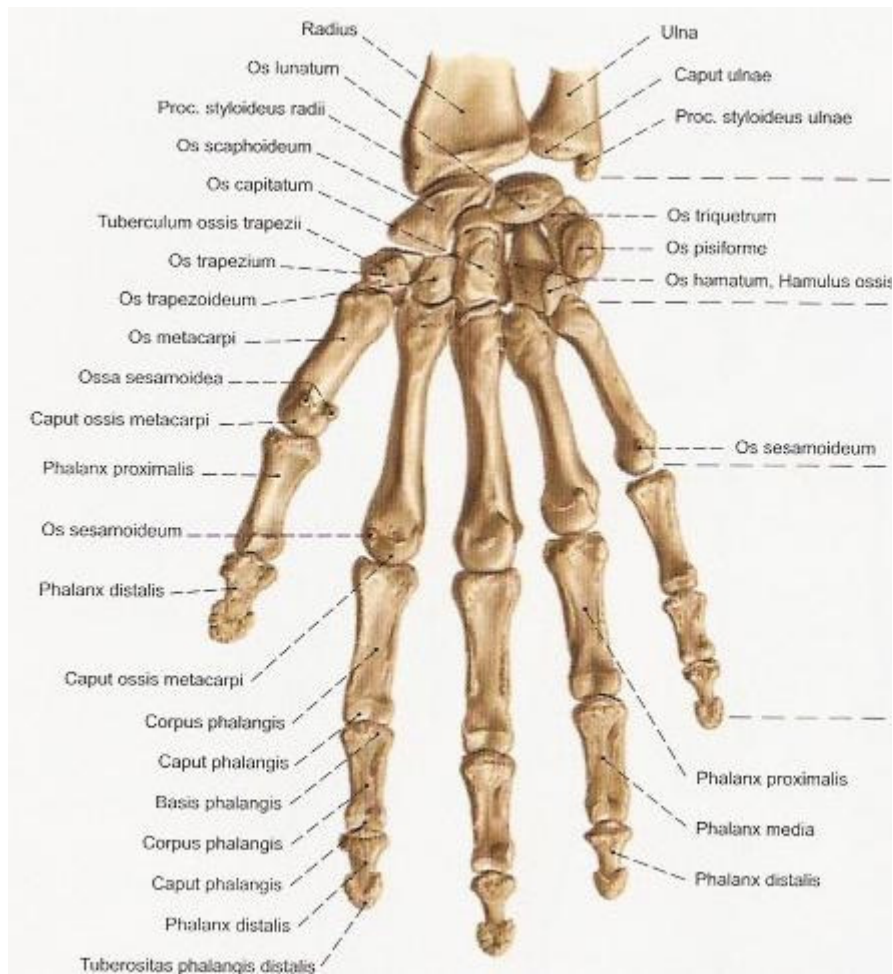
2.3.1. Ultrazvuk u muskuloskeletnom sustavu

Napredak ultrazvučne tehnologije posljednjih 10-15 godina omogućio je primjenu ultrazvuka u dijagnostici promjena na mišićno-koštanom sustavu. To se prvenstveno odnosi na sonde visoke frekvencije i rezolucije, s brojnim tehnološkim poboljšanjima poput primjene matričnih sonda, nativnog *harmonica*, „compound – sono CT” prikaza, 2D-zakošenja snopa, itd. Sonde visoke frekvencije i rezolucije, s elektronskim fokusiranjem, omogućuju izvrstan prikaz površnih struktura. Fenomen anizotropije može se izbjeći elektronskim zakošenjem snopa u B-prikazu. Poboljšanja tehnologije obojenog i *power* doplera omogućila su izvrstan prikaz protoka, uključujući i spori protok u malim krvnim žilama, što je omogućilo procjenu vaskularizacije zglobova kod upalnih, neoplastičnih i traumatskih promjena (35-37).

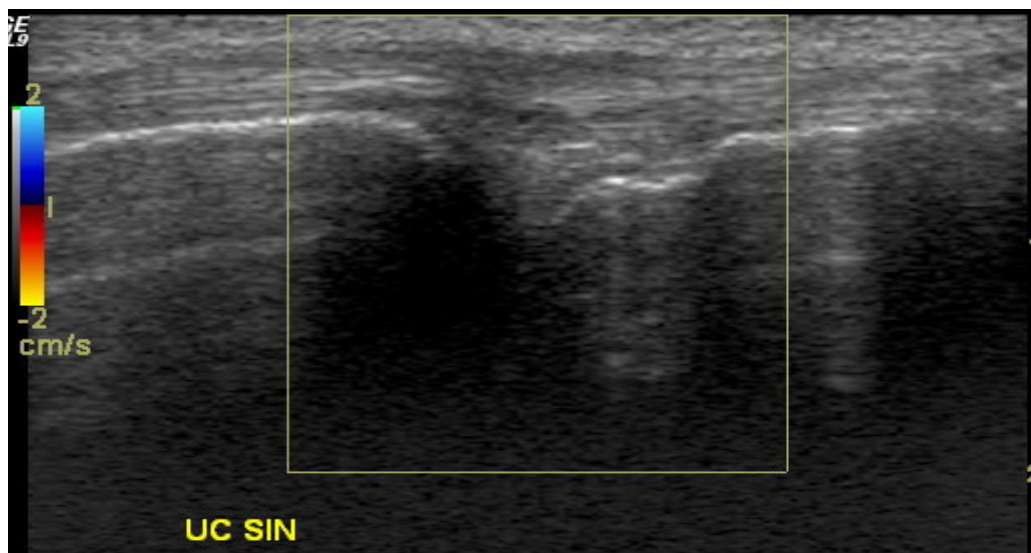
Prednost ultrazvuka u odnosu na CT, MRI i konvencionalnu radiografiju je u potpunom odsustvu ionizirajućeg zračenja ili bilo kakvog štetnog djelovanja, širokoj dostupnosti uređaja i relativno niskoj cijeni pretrage. UZV omogućuje pregled u

živom vremenu tzv. „real-time” s mogućnošću dinamičke analize kretanja zglobova i mišića, te mogućnošću izvođenja intervencijskih zahvata pod nadzorom UZV (38-43).

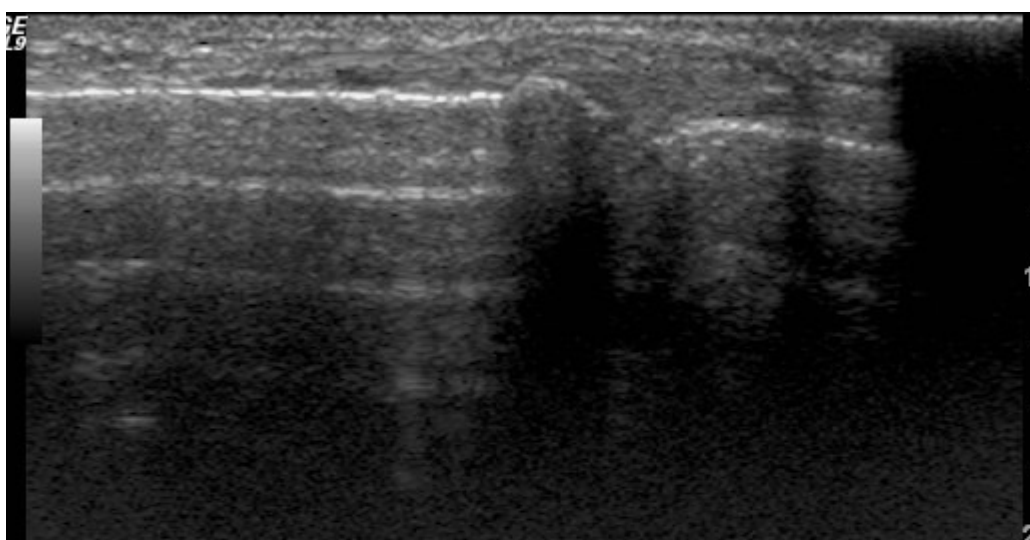
Ultrazvukom je moguće razlikovati patološke promjene na mišićima, zglobovima i krvožilnom sustavu. Najranije se UZV počeo primjenjivati u dijagnostici promjena koljenskog zgloba, i to prikaza poplitealne (Bakerove) ciste i prikaza njihovu komunikaciju sa zglobom koljena (44). Klinički nije moguće razlikovati rupturu ili krvarenje u poplitealnu cistu od venske tromboze, a UZV omogućuje pouzdanu diferencijalnu dijagnozu. UZV može pouzdano prikazati i aneurizmu poplitealne arterije, mišićne tumore i druge lezije mišića u toj regiji. UZV omogućuje jednostavan prikaz tekućih kolekcija u području zgloba koljena, osobito u područja suprapatelarnog recesusa. Moguće je prikazati i veći dio medijalnog i lateralnog meniska, meniskalne ciste, te postranične ligamente. Moguće je prikazati tendinozu i druge promjene patelarne tetive. U području kuka UZV može prikazati tekuće kolekcije, koristan je u diferencijalnoj dijagnostici jednostavnih efuzija od apscesa, hematoma, celulitisa, a posebice je važno što se pod nadzorom UZV može izvršiti punkcija. Ultrazvučno se pouzdano postavlja dijagnoza iliopsoasnog burzitisa, koja je čest uzrok zabune i pogrešne dijagnoze tromboze femoralne vene. U području ramena UZV služi za pouzdanu dijagnostiku lezija rotatorne manšete ramena i njihovu kategorizaciju u više podvrsta. U području stopala i skočnog zgloba UZV se koristi u procjeni lezije Ahilove tetive, s velikom točnošću, ali omogućuje i prikaz drugih patoloških promjena na tetivama i mišićima u ovom području. U području šake i ručnog zgloba, te lakta UZV je vrlo koristan u dijagnostici niza patoloških promjena, postavljanju dijagnoze ganglion cista, tenosinovitisa (slika 2), sindroma karpalnog kanala, lateralnog epikondilitisa, burzitisa, pa i lezija kostiju osobito kod djece. Moguće je prikazati i živce, poput ulnarnog živca i živca medijanusa, te postaviti dijagnozu neuritisa, kompresije i sl (40,42,44). Na slici 3, preuzetoj iz atlasa (Sobotta J, Atlas of human anatomy. Ed. Staubesand J. Urban and Schwarzenberg 1989, Munchen) prikazane su kosti ručnog zgloba i šake, dok se na slikama 4-6 jasno prikazani ulnokarpalni, metakarpofalangealni i proksimalni interfalanfegealni zglobovi na ultrazvuku.



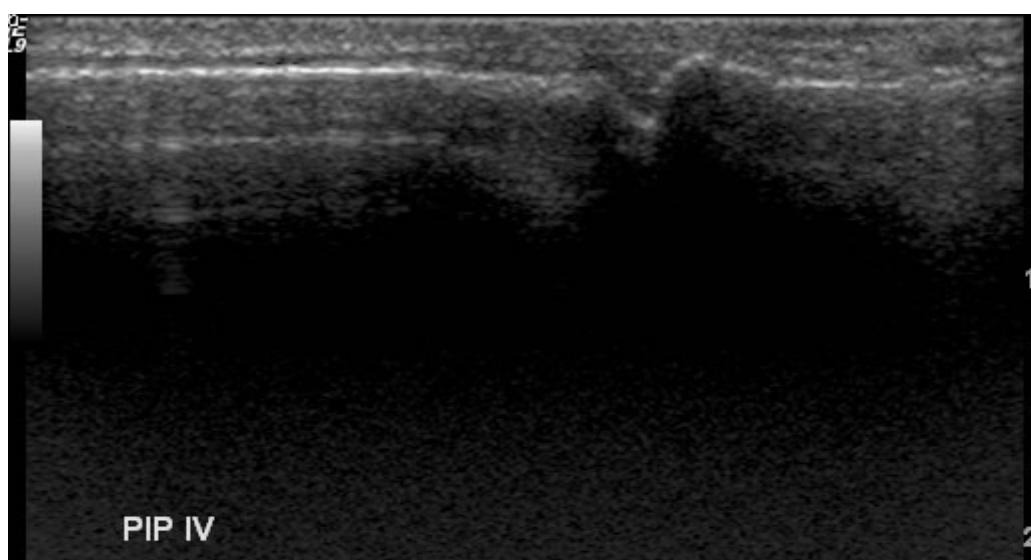
Slika 3. Kosti ručnog zloba i šake iz atlasa.



Slika 4. Ultrazvučni prikaz ulnokarpalnog zgloba.



Slika 5. Ultrazvučni prikaz metakarpofalangealnog zgloba.



Slika 6. Ultrazvučni prikaz proksimalnog interfalangealnog zgloba.

Ultrazvuk je vrlo koristan u procjeni ekspanzivnih tvorbi u mišićima, tetivama i živcima. Moguće je procijeniti radi li se o cističnim, solidnim ili solidno-cističnim tvorbama, te procijeniti njihovu prokrvljenost, a ciljane punkcije tvorbi vrši se uz nadzor UZV. Ultrazvukom nije moguće prikazati strukturu unutar kosti, ali se vidi korteks kosti i hrskavica. Apscesi u mekotkivnim strukturama prikazuju se kao dominantno tekuće kolekcije s gustim internim odjecima, koji se ovisno o gravitaciji nakupljaju u dijelu tvorbe. UZV omogućuje i prikaz zraka unutar apscesa, kao i inflamatorne hipervaskularizacije u stijenci. UZV omogućuje i prikaz stranih tijela u MSK sustavu, ako postoji dovoljna razlika u akustičkoj impedanciji između stranog tijela i mekotkivnih struktura. Strana tijela su u pravilu hiperehogena i najbolje se vide kad su smještena u hipoehogenim tkivima poput mišića, supkutane masti i upalno promijenjenih tkiva. UZV omogućuje prikaz hematoma u mišićima nakon traume ili kod bolesnika s poremećajima koagulacije. UZV omogućuje lokalizaciju hematoma i praćenje razvoja hematoma; svježiji hematomi su anehogeni, a kasnije UZV prikaz postaje sve kompleksniji, s brojnim internim odjecima i septama (38, 40-46).

Naposljetku, pod nadzorom UZV moguće je izvršiti brojne intervencijske zahvate u muskuloskeletnom sustavu, poput terapijskog injiciranja raznih pripravaka u zglobove, tetivne ovojnice, burze, ganglijske ciste, te terapije kod plantarnog fasciitisa, kalcificirajućeg tendinitisa i interdigitalnih neuroma. Moguće je izvršiti i aspiraciju apscesa i biopsiju sinovije (38,43).

2.3.2. Ultrazvuk u dijagnostici reumatoidnog artritisa

U posljednjih nekoliko godina ultrazvuk (UZV) postaje važna metoda pregleda i praćenja pacijenata oboljelih od reumatskih bolesti, jer je široko dostupan, jeftin, omogućuje prikaz panusa, upalnih promjena sinovije, izljeva u zglobu, promjena u paraartikularnim strukturama. Promjene na tetivama koje se mogu vidjeti ultrazvukom uključuju promjene normalne ehostrukture, tenosinovijalne ciste, tenosinovitis i reumatoidne čvoriće u području tetiva (47-51). Doplerom se može prikazati vaskularizacija i sve se više publiciraju radovi u kojima se obojeni i power dopler koriste za otkrivanje, prikaz i kvantifikaciju promjena u

prokrvljenosti zglobova u inflamatornim bolestima muskuloskeletnog sustava i u reumatoidnom artritisu (52-57).

Posljednjih nekoliko godina objavljeni su radovi koji su pokazali da je doplerom moguće relativno pouzdano odrediti stupanj upalnih promjena i pratiti te promjene nakon terapije (58-61). Publicirano je više studija o ultrazvučnim kriterijima na temelju kojih se može dijagnosticirati i pratiti promjene na zglobovima kod reumatoidnog artritisa. Szudlarek i suradnici uspoređivali su ultrazvuk, magnetsku rezonanciju i konvencionalni radiološki nalaz kod promjena na kostima i znacima upale u metatarzofalangealnim zglobovima pacijenata s reumatoidnim artritisom, te zaključili da u usporedbi s MR, UZV predstavlja osjetljiviju i točniju metodu od konvencionalne radiografije (50,58,62). Ribbens i sur. pratili su promjene zglobova u pacijenata s aktivnim RA koji su liječeni anti TNF- α lijekovima. Nakon šest tjedana liječenja uočili su da se smanjio broj zglobova s pozitivnim ultrazvučnim nalazima zadebljanja sinovije, te je uočeno smanjenje prisutnosti doplerskog signala u pregledavanim zglobovima (63). Bajaj i suradnici proučavali su promjene u ranog reumatoidnog artritisa na konvencionalnom i *power* dopler ultrazvuku u usporedbi s klasičnom radiološkom snimkom. Pregledali su 21 bolesnika i pratili ih 6 ± 2 mjeseca, te uočili značajno više erozija i na početku bolesti i nakon više mjeseci ultrazvukom nego konvencionalnim RTG. Autori su zaključili da se ultrazvukom može odrediti progresija bolesti kod pacijenata s ranim RA, te se liječenje može poduzeti što ranije (64).

3. CILJ RADA I HIPOTEZA

Ciljevi istraživanja su:

- a) Utvrditi konvencionalne (B-prikaz) ultrazvučne karakteristike promjena na ulnokarpalnim, metakarpofalangealnim i proksimalnim interfalangealnim zglobovima kod oboljelih od reumatoidnog artritisa u intervalu od minimalno šest mjeseci.
- b) Utvrditi pomoću obojenog doplera jačinu vaskularizacije, vrijednosti maksimalne sistoličke brzine, enddiastoličke brzine i indeksa otpora kod upalom zahvaćenih zglobova, te promjene nastale nakon minimalno šest mjeseci.
- c) Usporediti morfološke i doplerske nalaze s kliničkim nalazom aktivnosti bolesti, skorom DAS 28 („disease activity score”), HAQ („health assessment questionnaire”) skupnim skorom, kao i s vrijednostima upalnih parametara (SE, CRP) i RF u serumu.

Hipoteza istraživanja je da se smanjenjem vaskularizacije kod reumatoidnog artritisa povećava indeks otpora, a smanjuje maksimalna sistolička brzina protoka, te da doplerske promjene koreliraju s kliničkom aktivnošću bolesti, izraženom promjenama vrijednosti DAS 28 i HAQ, pa bi promjene doplerskih parametara mogle biti pokazateljem adekvatnosti terapije reumatoidnog artritisa.

Predmnijevani dokaz povezanosti kvantitativnih doplerskih pokazatelja (PSV, EDV i RI) s kliničkim stupnjem aktivnosti bolesti, mogao bi dovesti do uvođenja doplerskog ultrazvuka i doplerskih kvantitativnih parametara u algoritam praćenja bolesnika s reumatoidnim artritisom.

4. ISPITANICI I METODE

U istraživanje je inicijalno uključeno pedeset bolesnika. Kod 11 nije bilo moguće izvršiti adekvatan ultrazvučni pregled svih zglobova zbog većih deformacija koje su bile uočene na konvencionalnoj RTG snimci. Svi su pacijenti Odjela za kliničku imunologiju i reumatologiju Interne klinike KB „Dubrava“, te je nakon provedenog liječenja na ponovni UZV pregled upućeno 30 bolesnika s dokazanim reumatoidnim artritismom. Studija dakle obuhvaća analizu ultrazvučnih i doplerskih parametara 660 zglobova kod 30 bolesnika s reumatoidnim artritismom prije liječenja i 660 zglobova kod istih 30 bolesnika nakon šestomjesečnog liječenja, tako da je ukupno pregledano 1320 zglobova. Bolesnici su bili u dobnom rasponu od 17-79 godina (medijan dobi 53 godine), pregledana je 21 žena i devet muškaraca.

Svaki bolesnik je pregledan, određen je reumatoidni faktor, vrijednosti sedimentacije eritrocita (SE) i CRP-a u serumu. Određen je i „score“ aktivnosti bolesti (DAS 28) (19, 65). Prosječna vrijednost DAS 28 kod bolesnika prije liječenja, u vrijeme prvog pregleda bila je 5.5 ± 1.56 .

DAS 28 („disease activity score“, skor aktivnosti bolesti) je način izračunavanja aktivnosti bolesti prema formuli:

$$(III) \text{ DAS } 28 = 0.56 \times \sqrt{\text{br. ZBD}} + 0.28 \times \sqrt{\text{br. OZ}} + 0.36 \times \ln(\text{CRP} + 1) + 0.014 \times \text{SOZ} + 0.96$$

gdje su:

ZBD-zglobovi bolni na dodir; OZ-otečeni zglobovi; CRP- C reaktivni protein;

SOZ - skala općeg zdravlja, na ljestvici od 1 do 100 pacijent sam označi svoje zdravstveno stanje

Zglobovi bolni na dodir i otečeni zglobovi određuju se između 28 zglobova koji uključuju obostrano ramene, lakatne, koljenske i ručne zglobove te metakarpofalangealne zglobove I-V i proksimalne interfalangealne zglobove I-V. Vrijednosti DAS 28 > 3.2 odnose se na nisku aktivnost bolesti, dok su vrijednosti 3.2 – 5.1 srednja, a vrijednosti > 5.1 jaka aktivnost bolesti. Primjerak formulara za izračun DAS 28 je prikazan na kraju ovog poglavlja.

Svaki bolesnik ispunio je upitnik o mogućnosti svakodnevnog funkcioniranja – HAQ (*Health Assessment Questionnaire*) (19,66). Prosječna

vrijednost HAQ kod bolesnika prije liječenja, u vrijeme prvog pregleda bila je 1.26 ± 0.66 .

HAQ je upitnik koji se široko koristi u istraživanjima u kliničkoj reumatologiji i kojeg ispunjava sam pacijent, a odnosi se na njegove mogućnosti funkcioniranja u svakodnevnom životu. Sastoji se od 43 pitanja koja se odnose na mogućnost obavljanja aktivnosti samostalno ili uz pomoć, i to aktivnosti vezanih uz odijevanje i higijenu, ustajanje, prehranu, hodanje, dohvat predmeta, primanje i otvaranje predmeta, te za sitne kućanske poslove. Mogući odgovori su: bez imalo teškoća (0), otežano (1), vrlo teško (2), nemoguće (3). Ukupni zbroj (skor) odgovara srednjoj vrijednosti koja se derivira iz osam zasebnih skorova. Upitnik uključuje i vizualno-analognu skalu za procjenu boli i ukupnog statusa. Primjerak upitnika prikazan je na kraju ovog poglavlja.

Kod svakog bolesnika je učinjena klasična rendgenska snimka obje šake prije ultrazvučnog pregleda, sa svrhom da se utvrdi uznapređalost bolesti, tj. prisutnost značajnijih erozivnih promjena, kao i prisutnost subluksacija ili značajnijih luksacija koje bi onemogućavale adekvatan ultrazvučni pregled.

Zatim se izvodio ultrazvučni pregled koji se sastojao od konvencionalnog pregleda u B-prikazu (B-mode) i od procjene vaskularizacije obojenim doplerom. Sve sam preglede vršila sama, u Centru za ultrazvuk Zavoda za dijagnostičku i intervencijsku radiologiju Kliničke bolnice „Dubrava” u Zagrebu, na ultrazvučnom uređaju najviše klase LOGIQ 9 (General Electric Medical Systems Milwaukee, WI, U.S.A.), s matričnom sondom visoke frekvencije (14 MHz) i najnaprednijim *softwareom* s višeslojnim oslikavanjem (tzv. *compound imaging – sono CT*) i nativnim harmoničkim oslikavanjem, te vrhunskim doplerskim *softwareom* za prikaz sporog protoka u malim krvnim žilama obojenim dupleks doplerom. Pregled je vršen obostrano na ulnokarpalnim (UC), metakarpofalangealnim (MCP) i proksimalnim interfalangealnim (PIP) zglobovima. Pregledana su 22 zglobova po svakom bolesniku pri svakom pregledu, odnosno ukupno 1320 zglobova (660 prije i 660 nakon liječenja).

Dvadeset i dva bolesnika liječeni su DMARDs (disease-modifying antirheumatic drugs), a osam bolesnika i biološkim lijekovima (Enbrel, Humira).

Konvencionalni pregledi u B-prikazu su vršeni korištenjem tzv. „compound moda” (višeslojni UZV prikaz, sono-CT) i nativnog harmonika, u standardnom dinamičkom rasponu, s jačinom (B-gain) podešenom na 2/3 maksimalne veličine.

U B-prikazu određivana je prisutnost izljeva u zglobu, zadebljanje sinovije i prisutnost erozivnih promjena. Navedene su promjene opisiva stupnjevane i kategorizirane u četiri skupine semikvantitativnom metodom koju je opisao Szkudlarek (67).

U pogledu prisutnosti izljeva nalazi su kategorizirani u četiri skupine/stupnja: *stupanj 0* – bez tekućine; *stupanj 1* – minimalna količina tekućine; *stupanj 2* – umjerena količina tekućine i *stupanj 3* – veća količina tekućine.

U pogledu zadebljanja sinovije nalazi su također kategorizirani u četiri skupine: *stupanj 0* – bez zadebljanja; *stupanj 1* – minimalno zadebljanje sinovije; *stupanj 2* – zadebljanje sinovije koje prelazi liniju koja spaja periartikularne kosti, no bez prelaska na dijafizu kosti i *stupanj 3* – zadebljanje sinovije koje prelazi liniju koja spaja periartikularne kosti i s prelaskom na dijafizu kosti.

Promjene na kostima također su kategorizirane u četiri stupnja, *stupanj 0* – pravilna površina kosti; *stupanj 1* – nepravilna površina kosti, no bez defekta na kosti; *stupanj 2* – stvaranje manjeg defekta na površini kosti i *stupanj 3* – stvaranje defekta na površini kosti uz destrukciju.

Obojeni dopler korišten je za procjenu vaskularizacije upalno promijenjene sinovije. Uvijek su korišteni doplerski parametri namješteni na iste vrijednosti, radi usporedivosti rezultata. Korišten je najniži *wall-filter* koji briše šum žilne stijenke, jačina boje bila je podešena na 2/3 maksimalne vrijednosti, korištena je najmanja pulsirajuća opetovana frekvencija koja ne izaziva frekvencijsko prebacivanje (*aliasing*), te prioritet boje podešen na 90%, kako bi se što bolje prikazali spori protoci u malim krvnim žilama. Navedeni tehnički parametri doplerskog pregleda bili su jednaki pri svim pregledima. Uvijek je korištena i samo jedna skala boja (color scale), s crveno-plavo-narančasto-žutim nijansama, koja se najčešće koristi u kliničkoj praksi. Svi su pregledi dakle vršeni na jednom UZV uređaju najviše klase, s istim tehničkim parametrima skeniranja („presetom”), čime je pretraga standardizirana i nalazi su usporedivi. Sve preglede vršila sam isključivo ja, te ne postoji varijabilnost nalaza između različitih ispitivača („interobserver variability”).

Promjene doplerskog signala kategorizirane su u četiri skupine: *stupanj 0* – bez vaskularizacije; *stupanj 1* – doplerski signal u samo jednoj žili; *stupanj 2* – više doplerskog signala u žilama, no na površini koja je manja od polovice ukupne sinovije i *stupanj 3* – više doplerskog signala u žilama, no na površini koja je veća od polovice ukupne sinovije (67,68).

U onim zglobovima gdje je doplerom utvrđena dovoljna prokrvljenost mjereni su i praćeni i kvantitativni pokazatelji doplerskog spektra: maksimalna sistolička brzina (*peak systolic velocity*, PSV), krajnja dijastolička brzina (*end diastolic velocity*, EDV) i indeks otpora (*resistance index*, RI) (1,2,5).

Vrijednosti reumatoidnog faktora, SE, CRP-a u krvi, kao i *score* aktivnosti bolesti (DAS 28) i HAQ određeni su prvoga dana, te nakon minimalno šest mjeseci liječenja, isti dan kada i kontrolni ultrazvučni pregled.

Ultrazvučni pregledi izvršeni su u istom vremenskom razmaku. Praćena je dinamika promjene vrijednosti DAS 28, kao i drugih analiziranih parametara. Rezultati su uspoređivani s nalazima B-mode ultrazvuka, kao i s doplerskim parametrima (PSV, EDV, RI).

Svi bolesnici potpisali su informirani pristanak za pretrage. Istraživanje su odobrila etička povjerenstva KB „Dubrava” i Medicinskog fakulteta Sveučilišta u Zagrebu.

Dobivene varijable prikazane su deskriptivnim mjerama. Kvantitativne varijable testirane su na normalnost Kolmogorov-Smirnovljevim testom. Pri normalnoj distribuciji korišteni su parametrijski statistički testovi (t-test za uzorke parova i Pearsonova analiza korelacije), a pri distribuciji koja nije normalna korišteni su odgovarajući neparametrijski testovi (Wilcoxonov test ekvivalentnih parova i Spearmanova analiza korelacije).

U analizi kvalitativnih varijabli korišten je χ^2 -test za zavisne uzorke (Stuart-Maxwellov test i McNemarov test). Određene su mjere valjanosti dijagnostičkog postupka (osjetljivost, specifičnost, pozitivna prediktivna vrijednost, negativna prediktivna vrijednost i točnost).

U analizi je rabljena programska podrška STATISTICA, ver. 7.1, StatSoft Inc.

Prilozi poglavlju „Ispitanici i metode“:**1. Obrazac HAQ (self-assessment health questionnaire)****HEALTH ASSESSMENT QUESTIONNAIRE (HAQ)**

U ovom odjeljku nas zanima koliko Vaša bolest utječe na Vaše mogućnosti funkcioniranja u svakodnevnom životu.

Molimo Vas da izaberete odgovor (vidjeti donju skalu) koji najbolje opisuje Vaše uobičajene mogućnosti TIJEKOM PROTEKLOG TJEDNA za slijedeća pitanja.

	<i>Zaokružite jedan broj.</i>			
	Bez imalo teškoća	Otežano	Vrlo teško	Nemoguće
Oblačenje i njegovanje: možete:				
1. Obući se, uključujući i vezanje cipela i kopčanje puceta?	0	1	2	3
2. Oprati kosu?	0	1	2	3
Ustajanje: možete?				
3. Ustati sa stolca?	0	1	2	3
4. Leći ili ustati iz kreveta?	0	1	2	3
Prehrana: možete:				
5. Izrezati meso?	0	1	2	3
6. Prinijeti ustima punu šalicu ili čašu?	0	1	2	3
7. Otvoriti novi tetrapak mlijeka?	0	1	2	3
Šetnja: možete?				
8. Hodati vani po ravnoj podlozi?	0	1	2	3
9. Uspeti se pet koraka?	0	1	2	3

HEALTH ASSESSMENT QUESTIONNAIRE (HAQ)

Molimo Vas da zabilježite DA ili NE za POMOĆ ili POMAGALA koja koristite pri obavljanju slijedećih aktivnosti:

10. Štap	<input type="checkbox"/> Da	<input type="checkbox"/> Ne
11. Hodalica	<input type="checkbox"/> Da	<input type="checkbox"/> Ne
12. Štake	<input type="checkbox"/> Da	<input type="checkbox"/> Ne
13. Invalidska kolica	<input type="checkbox"/> Da	<input type="checkbox"/> Ne
14. Pomagala za odijevanje (kukica za zakopčavanje puceta, potezač patentnog zatvarača, dugačka žlica za cipele, itd.)	<input type="checkbox"/> Da	<input type="checkbox"/> Ne
15. Prilagođena ili specijalna pomagala	<input type="checkbox"/> Da	<input type="checkbox"/> Ne
16. Specijalna ili prilagođena kolica	<input type="checkbox"/> Da	<input type="checkbox"/> Ne
17. Drugo (navedite što)	<input type="checkbox"/> Da	<input type="checkbox"/> Ne

Molimo Vas da zabilježite DA ili NE za aktivnost pri kojoj obično trebate POMOĆ druge osobe:

18. Odijevanje i njegovanje	<input type="checkbox"/> Da	<input type="checkbox"/> Ne
19. Ustajanje	<input type="checkbox"/> Da	<input type="checkbox"/> Ne
20. Prehranu	<input type="checkbox"/> Da	<input type="checkbox"/> Ne
21. Hodanje	<input type="checkbox"/> Da	<input type="checkbox"/> Ne

HEALTH ASSESSMENT QUESTIONNAIRE (HAQ)

	<i>Zaokružite jedan broj.</i>			
	Bez imalo teškoća	Otežano	Vrlo teško	Nemoguće
Higijena: možete:				
22. Oprati i obrisati tijelo?	0	1	2	3
23. Okupati se u kadi?	0	1	2	3
24. Sjesti na toalet i ustati s njega?	0	1	2	3
Dohvatiti: možete:				
25. Dohvatiti i podići predmet težak približno 2 kg, a koji Vam se nalazi iznad glave?	0	1	2	3
26. Spustiti ili dići odjeću s poda?	0	1	2	3
Stisak: možete:				
27. Otvoriti vrata automobila?	0	1	2	3
28. Otvoriti novi tetrapak mlijeka?	0	1	2	3
29. Zatvoriti ili otvoriti slavinu?	0	1	2	3
Aktivnost: možete:				
30. Obavljati kupnju i sitne poslove?	0	1	2	3
31. Ući i izaći iz automobila?	0	1	2	3
32. Obavljati kućanske poslove kao npr. usisavanje ili vrtlarenje?	0	1	2	3

HEALTH ASSESSMENT QUESTIONNAIRE (HAQ)

Molimo Vas da zabilježite DA ili NE za POMOĆ ili POMAGALA koja koristite pri obavljanju slijedećih aktivnosti:

33. Podignuta WC školjka	<input type="checkbox"/> Da	<input type="checkbox"/> Ne
34. Sjedalica za kadu	<input type="checkbox"/> Da	<input type="checkbox"/> Ne
35. Otvarač za staklenke (za prethodno otvorene staklenke)	<input type="checkbox"/> Da	<input type="checkbox"/> Ne
36. Prečka za kadu	<input type="checkbox"/> Da	<input type="checkbox"/> Ne
37. Dugačka pomagala za dohvaćanje predmeta	<input type="checkbox"/> Da	<input type="checkbox"/> Ne
38. Dugačka pomagala u kupaonici	<input type="checkbox"/> Da	<input type="checkbox"/> Ne
39. Drugo (navedite što)	<input type="checkbox"/> Da	<input type="checkbox"/> Ne

Molimo Vas da zabilježite DA i NE za aktivnost pri kojoj obično trebate POMOĆ druge osobe:

40. Higijena	<input type="checkbox"/> Da	<input type="checkbox"/> Ne
41. Dohvaćanje predmeta	<input type="checkbox"/> Da	<input type="checkbox"/> Ne
42. Primanje i otvaranje predmeta	<input type="checkbox"/> Da	<input type="checkbox"/> Ne
43. Sitni i kućanski poslovi	<input type="checkbox"/> Da	<input type="checkbox"/> Ne

2. Obrazac za izračun DAS 28 (disease activity score)

DAS 28

Ime i prezime

Datum hospitalizacije

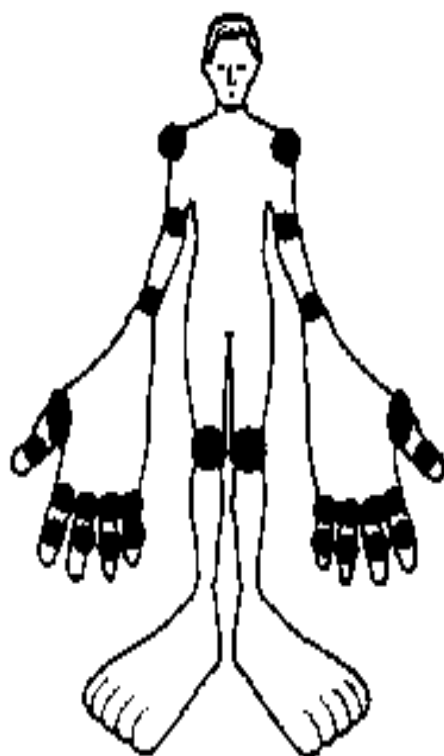
GH: ____

CRP: ____

Broj bolnih zglobova: ____

Broj otečenih zglobova: ____

DAS 28 (CRP): ____



**MCP = Metakarpofalangealni
zglobovi**

**PIP = Proksimalni
interfalangealni zglobovi**

0 = bez bolova / oteklina

1 = bolni / otečeni zglobovi

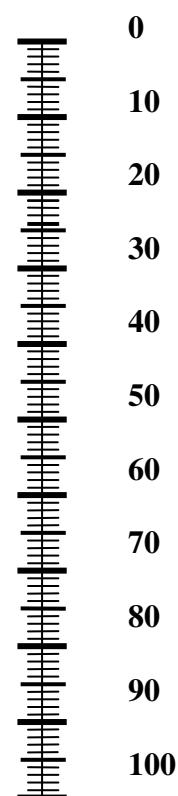
	DESNA STRANA		LIJEVA STRANA	
	Bol	Oteklina	Bol	Oteklina
Rame				
Lakat				
Ručni zgl.				
MCP-1				
MCP-2				
MCP-3				
MCP-4				
MCP-5				
PIP-1				
PIP-2				
PIP-3				
PIP-4				
PIP-5				
Koljeno				
Ukupno bolnih:			Ukupno otekljih:	

PACIJENTOVA VIZUALNA ANALOGNA SKALA OPĆEG ZDRAVLJA

Da bismo Vam pomogli iskazati koliko je Vaše zdravstveno stanje dobro ili loše, nacrtali smo ljestvicu (nalik toplomjeru) na kojoj je najbolje stanje koje možete zamisliti označeno sa 0, a najlošije stanje koje možete zamisliti je označeno s 100.

Željeli bismo da na toj ljestvici označite koliko je po Vašem mišljenju Vaše zdravlje danas dobro ili loše. Molimo Vas da to učinite povlačenjem crte od donje kućice do one točke ljestvice koja najbolje pokazuje koliko je Vaše današnje zdravstveno stanje dobro ili loše.

Najbolje
zdravstveno
stanje koje se
može zamisliti



Najgore
zdravstveno
stanje koje se
može zamisliti

5. REZULTATI

Pregledano je ukupno 1320 zglobova, 660 zglobova kod 30 pacijenata prije i 660 zglobova nakon terapije.

Procijenjene su statističke značajnosti razlika parova prije i nakon terapije za SE, CRP, RF, DAS 28 i HAQ te za količinu izljeva i sinovije, postojanje erozija i vaskularizacije. Kod zglobova gdje je postojala vaskularizacija bilo kojeg stupnja određivane su maksimalna sistolička brzina – PSV, brzina na kraju dijastole – EDV i indeks otpora – RI. Ultrazvučne varijable određivane su za ulnokarpalne (UC), metakarpofalangealne (MCP) i proksimalne interfalangealne zglobove (PIP) i lijeve i desne ruke, odnosno za 22 zglobova po svakom pacijentu prije i poslije terapije. Za svaki zglob je mjereno sedam varijabli: izljev, zadebljanje sinovije, promjene na kostima (erozije), vaskularizacija, PSV, EDV, RI. Ove su varijable određivane prije i nakon liječenja, a razlike su testirane na statističku značajnost odgovarajućim testovima.

Uspoređujući vrijednosti sedimentacije eritrocita (SE) i DAS 28 (t-test za uzorke parova) došlo je do statistički značajnog pada vrijednosti nakon terapije u odnosu na vrijednosti prije liječenja i za SE ($p=0.013$) i za DAS 28 ($p<0.001$).

Prosječna vrijednost SE prije terapije bila je 38.1 ± 22.4 mm/h, a nakon terapije 27.8 ± 20.9 mm/h.

DAS je prije liječenja iznosio 5.47 ± 1.56 , a nakon liječenja 3.87 ± 1.65 , što pokazuje da je liječenje bilo uspješno.

Analiza vrijednosti HAQ pokazala je statistički značajno smanjenje nakon liječenja, sa 1.26 ± 0.66 na 0.92 ± 0.74 (t-test za uzorke parova, $p=0.03$). To potvrđuje uz laboratorijske parametre i DAS da je došlo do značajnog poboljšanja u statusu bolesnika.

Vrijednosti SE, DAS i HAQ prije i nakon liječenja su prikazane u tablici 1.

VARIJABLA		Prosjek	N	S.D.	p
Par 1	SE - prije	38,13	30	22,446	0,013
	SE - nakon	27,80	30	20,908	
Par 2	DAS - prije	5,47	30	1,56	< 0,001
	DAS - nakon	3,87	30	1,65	
Par 3	HAQ - prije	1,26	30	0,66	0,031
	HAQ - nakon	0,92	30	0,74	

Tablica 1. Prikaz vrijednosti sedimentacije eritrocita (SE), te „disease activity score” (DAS) i HAQ („self-assessment health questionnaire”) prije i nakon liječenja.

Vrijednosti CRP i RF statistički značajno su odstupale od normalne distribucije, pa je stoga korišten odgovarajući neparametrijski Wilcoxon test ekvivalentnih parova. Titar RF statistički je značajno pao nakon terapije s 202.75 IU/ml na 104.25 IU/ml, ($p=0.015$). Uočeno je smanjenje CRP s 31.65 mg/L na 22.8 mg/L, iako nije bilo statistički značajno ($p=0.061$).

Vrijednosti CRP i RF prije i nakon liječenja prikazane su u tablici 2.

VARIJABLA	N	MEDIJAN	MINIMUM	MAKSIMUM	Z-TEST*	P
CRP - prije	30	31,65	0,70	124,5	1,87	0,061
CRP - nakon	30	22,80	0,30	107,2		
RF - prije	30	202,75	2,10	1205,00	2,42	0,015
RF - nakon	30	104,25	1,00	443,0		

* Wilcoxonov test ekvivalentnih parova

Tablica 2. Prikaz vrijednosti CRP i titra RF prije i nakon liječenja

Sumarni prikaz rezultata usporedbe intenziteta kvalitativnih varijabli (izljev, debljina sinovije, erozije, stupanj prokrvljenosti) za ulnokarpalne i metakarpofalangealne zglobove prije i poslije terapije prikazan je u tablici 3.

VARIJABLA	ZGLOB	DESNO			LIJEVO		
		Stuart-Maxwellov χ^2	df	p	Stuart-Maxwellov χ^2	df	p
IZLJEV	UC	0,24	3	0,971	0,60	2	0,850
	MCP I	4,27	1	0,035	1,20	2	0,549
	MCP II	5,57*	3	0,066	6,26	2	0,044
	MCP III	3,00	2	0,223	1,30	2	0,890
	MCP IV	0,86	2	0,650	2,78	2	0,096
	MCP V	1,11	3	0,780	0,79	2	0,674
DEBLJINA SINVIJE	UC	5,21	3	0,160	8,00	3	0,046
	MCP I	8,80	3	0,046	9,80	3	0,020
	MCP II	5,00	3	0,231	7,00	3	0,072
	MCP III	9,80	3	0,024	4,33	3	0,227
	MCP IV	4,33	3	0,230	11,00	3	0,012
	MCP V	10,00	3	0,018	11,57	3	0,009
EROZIJE	UC	0,60	3	0,890	1,00	2	0,607
	MCP I	1,00	3	0,820	0,20	2	0,905
	MCP II	0,63	3	0,890	4,33	3	0,228
	MCP III	0,92	3	0,790	2,33	2	0,311
	MCP IV	2,33	2	0,320	1,33	2	0,513
	MCP V	0,92	3	0,830	1,00	2	0,607
VASKULARIZACIJA	UC	14,40	3	0,002	4,00	3	0,262
	MCP I	5,80	3	0,122	2,47	2	0,291
	MCP II	3,13	3	0,372	3,08	3	0,379
	MCP III	9,44	3	0,024	1,70	3	0,890
	MCP IV	5,67	3	0,133	0,99	3	0,804
	MCP V	6,45	3	0,092	3,20	2	0,202

Tablica 3. Sumarni prikaz rezultata usporedbe intenziteta kvalitativnih varijabli u ulnokarpalnim (UC) i metakarpofalangealnim zglobovima (MCP) prije i nakon terapije.* McNemarov test

Razvidno je da nema statistički značajnih razlika u erozijama prije i nakon terapije niti na jednom zglobu. To je očekivan nalaz, jer se liječenjem ne postiže nestanak erozija. Od konvencionalnih UZV parametara najboljim se pokazalo zadebljanje sinovije. Redukcija nakon terapije koja je statistički značajna opažena je u šest MCP zglobova i u jednom UC zglobu. Značajno smanjenje izljeva opaženo je u dva MCP zgloba, a smanjenje prokrvljenosti u jednom ulnokarpalnom i jednom MCP zglobu.

Sumarni prikaz rezultata usporedbe intenziteta kvalitativnih varijabli (izljev, debljina sinovije, erozije, stupanj prokrvljenosti) za proksimalne interfalangealne zglobove prije i poslije terapije prikazan je u tablici 4. U tablici su navedeni brojevi koji pokazuju u kolikom broju pacijenata nije bilo izljeva, nije zadebljana sinovija, nije bilo erozija i nema pojačane vaskularizacije.

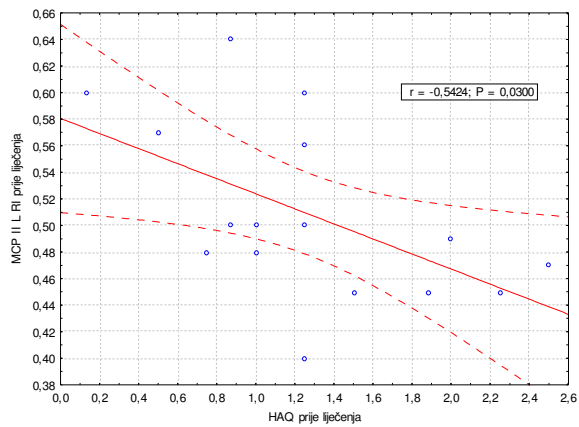
VARIJABLA	ZGLOB	DESNO		LJEVO	
		PRIJE	NAKON	PRIJE	NAKON
IZLJEV	PIP I	20	25	18	22
	PIP II	21	26	17	23
	PIP III	19	22	18	24
	PIP IV	20	23	19	22
	PIP V	20	27	22	22
DEBLJINA SINOVIJE	PIP I	15	21	16	19
	PIP II	18	23	19	22
	PIP III	19	22	22	25
	PIP IV	22	24	19	23
	PIP V	25	26	25	26
EROZIJE	PIP I	25	24	19	19
	PIP II	27	24	25	25
	PIP III	22	24	24	24
	PIP IV	25	26	25	26
	PIP V	25	26	24	23
VASKULARIZACIJA	PIP I	23	28	27	27
	PIP II	27	29	29	28
	PIP III	25	26	28	28
	PIP IV	27	28	25	27
	PIP V	29	30	28	28

Tablica 4. Sumarni prikaz rezultata usporedbe intenziteta odsustva kvalitativnih varijabli u proksimalnim interfalangealnim zglobovima prije i nakon terapije

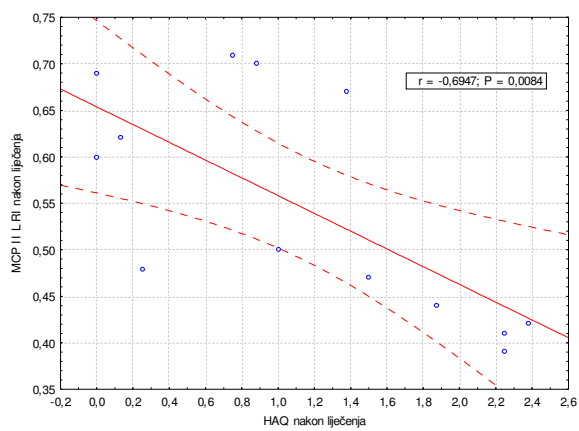
Razvidno je da nisu utvrđene statistički značajne razlika u proksimalnim interfalangealnim zglobovima. Prije terapije nije bilo B-mod UZV patoloških promjena, niti doplerski uočljive pojačane prokrvljenosti u 50-97% promatranih zglobova, te je logično da nisu opažene značajne promjene nakon terapije.

Ispitana je i korelacija (dvosmjerni Pearsonov koeficijent korelacije) između DAS 28, HAQ i indeksa otpora u svim zglobovima prije i nakon terapije.

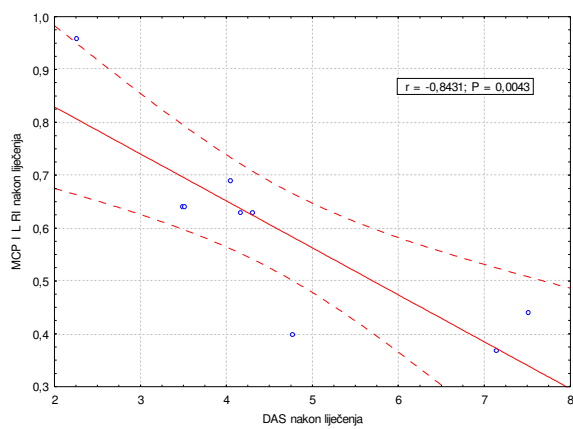
Uočena je statistički značajna negativna korelacija između HAQ i RI u MCP II zglobu lijeve ruke prije terapije ($r = -0.5424$; $p = 0.03$); HAQ i RI u MCP II zglobu lijeve ruke poslije terapije ($r = -0.6947$; $p = 0.0084$), kao i DAS 28 i RI u MCP I lijeve ruke nakon terapije ($r = -0.8341$; $p = 0.0043$). U ostalim kombinacijama korelacija nije ustanovljena, što ukazuje da su prvi i drugi metakarpofalangealni zglob pogodni za procjenu indeksa otpora prije i nakon terapije u korelaciji (negativnoj) s kliničkim statusom bolesnika, tj. u navedenim zglobovima veće vrijednosti DAS 28 i HAQ korelirale su s nižim vrijednostima indeksa otpora. Vrijednosti Pearsonovog koeficijenta korelacije za zglobove u kojima je uočena statistički značajna korelacija između RI i kliničkih pokazatelja DAS 28 i HAQ prikazana je u grafovima 1a-c.



Graf 1a. Korelacija RI i HAQ u MCP II zglobu lijevo prije liječenja.



Graf 1b. Korelacija RI i HAQ u MCP II zglobu lijevo nakon liječenja.



Graf 1c. Korelacija RI i DAS 28 u MCP I zglobu lijevo nakon liječenja.

U slijedećem tekstu prikazane su i objašnjene statistički značajne razlike u kvalitativnim i kvantitativnim varijablama po pojedinim zglobovima (ulnokarpalni i MCP I do V zglobovi, desno i lijevo)

Uočeno je da je nakon liječenja prokrvljenost desnog ulnokarpalnog zgloba značajno smanjena u odnosu na stanje prije liječenja (Stuart-Maxwellov test, χ^2 14.4; p=0.002).

U tablici 5 pokazani su doplerom utvrđeni stupnjevi prokrvljenosti (0-3) prije (1) i nakon (2) liječenja. Razvidno je primjerice da je prije liječenja 70% bolesnika imalo jaku vaskularizaciju (procijenjenu kao doplerski stupanj 2 i 3), dok nakon liječenja 67% bolesnika ima slabu ili odsutnu vaskularizaciju (doplerski stupnjevi 1 i 0).

UC D	VASK 2				UKUPNO
	0	1	2	3	
VASK 1 0	1	0	0	0	1
1	4	3	1	0	8
2	1	9	6	0	16
3	0	2	2	1	5
UKUPNO	6	14	9	1	30

*Stuart-Maxwellov χ^2 =14.4; df=3; p=0.002.

Tablica 5. Prikaz vaskularizacije (VASK) desnog ulnokarpalnog zgloba (UC D) prije (1) i nakon (2) liječenja

U tablici 6 prikazane su vrijednosti kvantitativnih varijabli: maksimalne sistoličke brzine (PSV), krajnje dijastoličke brzine (EDV) i indeksa otpora (RI) u desnom ulnokarpalnom (UC) zglobu prije (1) i nakon (2) liječenja i statističke značajnosti uočenih razlika prije i nakon liječenja za ispitivane varijable (t-test za uzorke parova)

VARIJABLA	N	PROSJEK	S.D.	RAZLIKE PAROVA		T	DF	P
				Prosjeak	S.D.			
Par 1	24	7,37	3,31	1,44	3,40	2,078	23	0,049
		UC D PSV2	5,92					
Par 2	24	3,54	1,86	1,28	2,08	3,024	23	0,006
		UC D EDV2	2,26					
Par 3	24	0,51	0,10	-0,09	0,12	-3,513	23	0,002
		UC D RI2	0,60					

Tablica 6. Deskriptivne mjere i t-test za uzorke parova za kvantitativne varijable na desnom UC zglobu.

Razvidno je da je došlo do statistički značajnog povišenja indeksa otpora, smanjenja PSV i smanjenja EDV. Povišenje indeksa otpora s prosječno 0.51 ± 0.1 na 0.60 ± 0.1 ($p=0.002$) ima gotovo najveću razinu značajnosti od mjerenih doplerskih parametara. Maksimalna dijastolička brzina (PSV) je sa 7.37 ± 3.31 cm/s pala na 5.92 ± 3.16 cm/s, a krajnja dijastolička brzina (EDV) s 3.54 ± 1.86 cm/s na 2.26 ± 1.11 cm/s.

U tablici 7 pokazano je da postoji statistička značajnost razlika u postojanju izljeva (0 nema izljeva, 1 minimalna količina izljeva) u prvom metakarpofalangealnom (MCP) zglobu desno prije (izljev 1) i nakon (izljev 2) liječenja (McNemarov test, $\chi^2=4.27$; $p=0.035$).

MCP ID	IZLJEV 2		UKUPNO
	0	1	
IZLJEV 1 0	9	3	12
1	12	6	18
UKUPNO	21	9	30

*McNemarov test $\chi^2=4.27$; $p=0.035$.

Tablica 7. Izljev u MCP I zglobu desno prije i nakon liječenja.

Pokazano je također da je nakon liječenja u istom zglobu došlo do statistički značajnog smanjenja debljine sinovije. Zadebljanje sinovije u MCP I zglobu desne ruke prije (1) i nakon (2) liječenja i četiri stupnja zadebljanja (0-3) prikazani su u tablici 8, kao i statističke značajnosti razlika (Stuart-Maxwellov test, $\chi^2=8.8$; $p=0.046$).

MCP ID	SIN 2				TOTAL
	0	1	2	3	
SIN 1 0	4	0	0	0	4
1	1	3	1	0	5
2	3	4	6	0	13
3	1	1	1	5	8
UKUPNO	9	8	8	5	30

*Stuart-Maxwellov test $\chi^2=8.800$; $df=3$; $p=0.046$.

Tablica 8. Stupnjevi zadebljanja sinovije (SIN) u MCP I zglobu desno prije (1) i nakon (2) liječenja, te statistička značajnost razlika.

U tablicama 9 i 10 prikazane su deskriptivne mjere i statističke značajnosti razlika (t-test za uzorke parova) za kvantitativne varijable (PSV, EDV, RI) prije i

nakon liječenja u desnom MCP I zglobu (tablica 9) i desnom MCP II zglobu (tablica 10).

VARIJABLA		N	PROSJEK	S.D.	RAZLIKE PAROVA		T	DF	P
					Prosjeak	S.D.			
Par 1	MCP I D PSV1	13	9,27	6,26	-1,47	7,47	-0,71	12	0,490
	MCP I D PSV2		10,74	12,26					
Par 2	MCP I D EDV1	13	4,45	2,36	0,08	2,91	0,10	12	0,926
	MCP I D EDV2		4,37	4,03					
Par 3	MCP I D RI 1	13	0,49	0,09	-0,06	0,14	-1,63	12	0,130
	MCP I D RI 2		0,55	0,13					

Tablica 9. Deskriptivne mjere i t-test za uzorke parova za kvantitativne varijabi na desnom MCP I zglobu

VARIJABLA		N	PROSJEK	S.D.	RAZLIKE PAROVA		T	DF	P
					Prosjeak	S.D.			
Par 1	MCP II D PSV1	8	9,78	5,82	0,80	0,89	2,53	7	0,040
	MCP II D PSV2		8,98	5,98					
Par 2	MCP II D EDV1	8	5,29	2,99	1,07	1,54	1,96	7	0,091
	MCP II D EDV2		4,22	3,07					
Par 3	MCP II D RI 1	8	0,45	0,09	-0,08	0,14	-1,72	7	0,120
	MCP II D RI 2		0,53	0,12					

Tablica 10. Deskriptivne mjere i t-test za uzorke parova za kvantitativne varijabi na desnom MCP II zglobu

Pokazano je da postoji statistička značajnost razlika u PSV u desnom MCP II zglobu, dok nije bilo statistički značajne razlike za kvantitativne varijable u desnom MCP I zglobu. Također nije bilo statistički značajnih promjena u kvalitativnim varijablama u desnom MCP II zglobu.

Uočeno je da je došlo do značajnog smanjenja debljine sinovije u MCP III zglobu desno, što je prikazano u tablici 11 (Stuart-Maxwellov χ^2 test, $p=0.024$).

MCP III D		SIN 2				UKUPNO
		0	1	2	3	
SIN 1	0	4	0	1	0	5
	1	2	5	0	0	7
	2	4	1	5	0	10
	3	0	0	5	3	8
UKUPNO		10	6	11	3	30

*Stuart-Maxwellov test χ^2 9.800;df=3;p=0.024.

Tablica 11. Stupnjevi zadebljanja sinovije (SIN) MCP III zgloba desno prije (1) i nakon (2) liječenja i statistička značajnost razlika.

Također je uočeno je da je došlo do statistički značajnog smanjenja prokrvljenosti MCP III zgloba desno nakon liječenja (Stuart-Maxwellov test $\chi^2 = 9.44; df=3; p=0.024$), što je prikazano u tablici 12.

MCP III D	VASK 2			UKUPNO	
	0	1	2		
VASK 1	0	10	1	1	12
	1	4	0	2	6
	2	4	5	2	11
	3	0	0	1	1
UKUPNO		18	6	6	30

*Stuart-Maxwellov test $\chi^2 = 9.44; df=3; p=0.024$.

Tablica 12. Stupnjevi prokrvljenosti MCP III zgloba desno prije (1) i nakon (2) liječenja

Uočeno je statistički značajno povišenje indeksa otpora, RI s 0.46 ± 0.09 na 0.61 ± 0.12 ($p=0.003$) i smanjenje EDV s 3.81 ± 1.58 cm/s na 2.48 ± 1.75 cm/s ($p=0.033$) u MCP III zglobu desno nakon liječenja (t-test za uzorke parova), što je prikazano u tablici 13 .

VARIJABLA	N	PROSJEK	S.D.	RAZLIKE PAROVA		T	DF	P
				Prosjeak	S.D.			
Par 1	10	7,47	1,72	1,12	2,58	1,36	9	0,205
		MCP III D PSV2	6,35					
Par 2	10	3,81	1,58	1,33	1,66	2,52	9	0,033
		MCP III D EDV2	2,48					
Par 3	10	0,46	0,09	-0,15	0,12	-4,02	9	0,003
		MCP III D RI 2	0,61					

Tablica 13. Vrijednosti kvantitativnih doplerskih parametara (PSV, EDV, RI) u MCP III zglobu desno prije (1) i nakon (2) liječenja i statističke značajnosti razlika.

Uočeno je statistički značajno smanjenje PSV s 7.75 ± 2.18 cm/s na 6.56 ± 2.12 cm/s ($p=0.017$) i EDV s 3.75 ± 1.08 cm/s na 2.65 ± 0.98 cm/s ($p=0.025$) u MCP IV zglobu desne ruke (t-test za uzorke parova), što je prikazano u tablici 14, dok nije bilo statistički značajnih razlika u kvalitativnim varijablama prije i nakon liječenja u MCP IV zglobu.

VARIJABLA		N	PROSJEK	S.D.	RAZLIKE PAROVA		T	DF	P
					Prosjeak	S.D.			
Par 1	MCP IV D PSV1	10	7,75	2,18	1,19	1,28	2,94	9	0,017
	MCP IV D PSV2		6,56	2,12					
Par 2	MCP IV D EDV1	10	3,75	1,08	1,11	1,30	2,70	9	0,025
	MCP IV D EDV2		2,65	0,98					
Par 3	MCP IV D RI 1	10	0,53	0,06	-0,06	0,12	-1,63	9	0,138
	MCP IV D RI 2		0,59	0,09					

Tablica 14. Vrijednosti kvantitativnih doplerskih parametara (PSV, EDV, RI) u MCP IV zglobu desno prije (1) i nakon (2) liječenja i statističke značajnosti razlika.

Uočeno je i značajno smanjenje debljine sinovije u MCP V zglobu desno (Stuart-Maxwellov test $\chi^2 = 10.0; p = 0.018$), što je prikazano u tablici 15.

MCP V D		SIN 2				UKUPNO
		0	1	2	3	
SIN 1	0	3	2	0	0	5
	1	2	2	1	1	6
	2	3	3	4	0	10
	3	2	1	4	2	9
UKUPNO		10	8	9	3	30

*Stuart-Maxwellov test $\chi^2 = 10.0; df = 3; p = 0.018$.

Tablica 15. Stupnjevi zadebljanja sinovije (SIN) u MCP V zglobu desno prije (1) i nakon (2) liječenja i statističke značajnosti razlika.

Uočeno je statistički značajno povišenje indeksa otpora, RI je s 0.49 ± 0.10 porastao na 0.62 ± 0.10 ($p = 0.042$) u MCP V zglobu desno nakon liječenja (t-test za uzorke parova), što je prikazano u tablici 16 .

VARIJABLA		N	PROSJEK	S.D.	RAZLIKE PAROVA		T	DF	P
					Prosjeak	S.D.			
Par 1	MCP V D PSV1	9	9,29	4,13	2,50	3,97	1,88	8	0,096
	MCP V D PSV2		6,80	2,46					
Par 2	MCP V D EDV1	9	4,70	2,66	2,11	2,75	2,29	8	0,051
	MCP V D EDV2		2,60	1,04					
Par 3	MCP V D RI 1	9	0,49	0,10	-0,13	0,15	-2,49	8	0,042
	MCP V D RI 2		0,62	0,10					

Tablica 16. Vrijednosti kvantitativnih doplerskih parametara (PSV, EDV, RI) u MCP V zglobu desno prije (1) i nakon (2) liječenja i statističke značajnosti razlika.

Uočeno je značajno smanjenje zadebljanja sinovije u ulnokarpalnom zglobu lijevo (Stuart-Maxwellov test $\chi^2 = 8.0; p = 0.046$), što je prikazano u tablici 17.

UC L	SIN 2				UKUPNO
	0	1	2	3	
SIN 1					
0	1	0	0	0	1
1	1	2	0	0	3
2	1	3	16	0	20
3	1	0	2	3	6
UKUPNO	4	5	18	3	30

*Stuart-Maxwellov test $\chi^2 = 8.0; df = 3; p = 0.046$.

Tablica 17. Stupnjevi zadebljanja sinovije (SIN) u UC lijevo prije (1) i nakon (2) liječenja i statističke značajnosti razlika.

Uočeno je statistički značajno smanjenje EDV s 3.71 ± 1.44 cm/s na 2.28 ± 1.19 cm/s i osobito značajno smanjenje indeksa otpora, RI je s 0.49 ± 0.08 porastao na 0.61 ± 0.11 (t-test za uzorke parova, $p = 0.001$) u lijevom ulnokarpalnom zglobu nakon provedenog liječenja, što je prikazano u tablici 18.

VARIJABLA	N	PROSJEK	S.D.	RAZLIKE PAROVA		T	DF	P
				Prosjeak	S.D.			
Par 1	25	7,25	2,44	1,28	3,43	1,86	24	0,076
		5,97	3,06					
Par 2	25	3,71	1,44	1,43	1,77	4,02	24	0,001
		2,28	1,19					
Par 3	25	0,49	0,08	-0,12	0,15	-3,85	24	0,001
		0,61	0,11					

Tablica 18. Vrijednosti kvantitativnih doplerskih parametara (PSV, EDV, RI) u UC zglobu lijevo prije (1) i nakon (2) liječenja i statističke značajnosti razlika.

Uočeno je statistički značajno smanjenje zadebljanja sinovije u lijevom MCP I zglobu nakon liječenja (Stuart-Maxwellov test $\chi^2 = 9.8; p = 0.020$), što je prikazano u tablici 19.

MCP I L		SIN 2				UKUPNO
		0	1	2	3	
SIN 1	0	6	1	0	0	7
	1	4	3	0	0	7
	2	2	2	7	1	12
	3	2	1	0	1	4
UKUPNO		14	7	7	2	30

*Stuart-Maxwellov test $\chi^2 = 9.8; df=3; p=0.020$.

Tablica 19. Stupnjevi zadebljanja sinovije (SIN) u MCP I zglobu lijevo prije (1) i nakon (2) liječenja i statističke značajnosti razlika.

Nije bilo statistički značajnih razlika u kvantitativnim varijablama prije i nakon liječenja u MCP I zglobu, lijevo, a rezultati su prikazani u tablici 20.

VARIJABLA		N	PROSJEK	S.D.	RAZLIKE PAROVA		T	DF	P
					Prosjeak	S.D.			
Par 1	MCP I L PSV1	7	7,42	3,52	0,89	1,95	1,21	6	0,273
	MCP I L PSV2		6,53	2,15					
Par 2	MCP I L EDV1	7	3,72	2,25	1,02	1,77	1,52	6	0,178
	MCP I L EDV2		2,70	2,02					
Par 3	MCP I L RI 1	7	0,51	0,10	-0,11	0,21	-1,40	6	0,212
	MCP I L RI 2		0,62	0,18					

Tablica 20. Deskriptivne mjere i t-test za uzorke parova za kvantitativne varijable na lijevom MCP I zglobu

Uočeno je smanjenje izljeva u MCP II zglobu lijevo koje je statistički značajno (Stuart-Maxwellov test $\chi^2 = 6.26; p=0.044$), što je prikazano u tablici 21.

MCP II L		IZLJEV 2		UKUPNO
		0	1	
IZLJEV 1	0	8	2	10
	1	9	9	18
	2	1	1	2
UKUPNO		18	12	30

*Stuart-Maxwellov test $\chi^2 = 6.26; df=2; p=0.044$.

Tablica 21. Stupnjevi izljeva u MCP II zglobu lijevo prije (1) i nakon (2) liječenja i statističke značajnosti razlika.

Nije bilo statistički značajnih razlika u kvantitativnim varijablama prije i nakon liječenja u MCP II zglobu, lijevo, a rezultati su prikazani u tablici 22.

VARIJABLA		N	PROSJEK	S.D.	RAZLIKE PAROVA		T	DF	P
					Prosjeak	S.D.			
Par 1	MCP II L PSV1	11	8,26	4,15	1,17	2,17	1,78	10	0,105
	MCP II L PSV2		7,09	4,20					
Par 2	MCP II L EDV1	11	4,21	2,16	1,19	1,80	2,19	10	0,053
	MCP II L EDV2		3,02	1,79					
Par 3	MCP II L RI 1	11	0,49	0,04	-0,07	0,12	-1,92	10	0,083
	MCP II L RI 2		0,56	0,12					

Tablica 22. Deskriptivne mjere i t-test za uzorke parova za kvantitativne varijable na lijevom MC II zglobu

Uočeno je statistički značajno smanjenje EDV s 4.65 ± 1.42 cm/s na 3.28 ± 1.85 cm/s (t-test za uzorke parova, $p=0.032$) u lijevom MCP III zglobu nakon liječenja, što je prikazano u tablici 23.

VARIJABLA		N	PROSJEK	S.D.	RAZLIKE PAROVA		T	DF	P
					Prosjeak	S.D.			
Par 1	MCP III L PSV1	8	9,13	2,73	2,16	2,88	2,14	7	0,070
	MCP III L PSV2		6,94	2,81					
Par 2	MCP III L EDV1	8	4,65	1,42	1,38	1,46	2,66	7	0,032
	MCP III L EDV2		3,28	1,85					
Par 3	MCP III L RI 1	8	0,46	0,09	-0,06	0,10	-1,63	7	0,114
	MCP III L RI 2		0,55	0,10					

Tablica 23. Vrijednosti kvantitativnih doplerskih parametara (PSV, EDV, RI) u MCP III zglobu lijevo prije (1) i nakon (2) liječenja i statističke značajnosti razlika.

Uočeno je statistički značajno smanjenje debljine sinovije u MCP IV zglobu lijevo (Stuart-Maxwellov test $\chi^2 = 11.0; df=3; p=0.012$), što je prikazano u tablici 24.

MCP IV L		SIN 2				UKUPNO
		0	1	2	3	
SIN 1	0	9	0	0	0	9
	1	5	2	0	0	7
	2	5	1	5	1	12
	3	0	0	1	1	2
UKUPNO		19	3	6	2	30

*Stuart-Maxwellov test $\chi^2 = 11.0; df=3; p=0.012$.

Tablica 24. Stupnjevi zadebljanja sinovije (SIN) u MCP IV zglobu lijevo prije (1) i nakon (2) liječenja i statističke značajnosti razlika.

Nije bilo statistički značajnih razlika u kvantitativnim varijablama prije i nakon liječenja u MCP IV zglobu, lijevo, a rezultati su prikazani u tablici 25.

VARIJABLA	N	PROSJEK	S.D.	RAZLIKE PAROVA		T	DF	P
				Prosjeak	S.D.			
Par 1	8	7,63	3,44	0,07	4,76	0,04	7	0,968
		MCP IV L PSV2	7,56					
Par 2	8	4,14	2,01	0,56	2,65	0,60	7	0,570
		MCP IV L EDV2	3,59					
Par 3	8	0,46	0,07	-0,06	0,08	-1,99	7	0,087
		MCP IV L RI 2	0,52					

Tablica 25. Deskriptivne mjere i t-test za uzorke parova za kvantitativne varijable na lijevom MCP IV zglobu

Uočeno je statistički značajno smanjenje debljine sinovije u MCP V zglobu lijevo (Stuart-Maxwellov test $\chi^2 = 11.57; df=3; p=0.009$), što je prikazano u tablici 26.

MCP V L	SIN 2				UKUPNO
	0	1	2	3	
SIN 1 0	6	1	0	0	7
1	6	5	0	0	11
2	2	5	3	0	10
3	0	0	1	1	2
UKUPNO	14	11	4	1	30

*Stuart-Maxwellov test $\chi^2 = 11.57; df=3; p=0.009$.

Tablica 26. Stupnjevi zadebljanja sinovije (SIN) u MC V zglobu lijevo prije (1) i nakon (2) liječenja i statistička značajnost razlika.

Nije bilo statistički značajnih razlika u kvantitativnim varijablama prije i nakon liječenja u MCP V zglobu, lijevo, a rezultati su prikazani u tablici 27.

VARIJABLA	N	PROSJEK	S.D.	RAZLIKE PAROVA		T	DF	P
				Prosjeak	S.D.			
Par 1	7	5,38	2,37	-1,68	4,78	-0,97	6	0,391
		MCP V L PSV2	7,06					
Par 2	7	2,77	1,66	0,05	2,11	0,58	6	0,583
		MCP V L EDV2	2,31					
Par 3	7	0,50	0,11	-0,14	0,17	-2,13	6	0,078
		MCP V L RI 2	0,64					

Tablica 27. Deskriptivne mjere i t-test za uzorke parova za kvantitativne varijable na lijevom MCP V zglobu

Kao i za kvalitativne varijable, tako i za kvantitativne varijable nije bilo moguće utvrditi statistički značajne razlike prije i nakon liječenja u proksimalnim interfalangealnim zglobovima (s jednom iznimkom), jer u većini zglobova nije postojala pojačana vaskularizacija, pa nije niti bilo moguće pouzdano izmjeriti kvantitativne doplerske parametre (PSV, EDV, RI). Jedini PIP zglob u kojem je uočena statistički značajna razlika u vrijednosti EDV koja je s vrijednosti 5.52 ± 0.12 cm/s pala na 2.74 ± 0.00 cm/s nakon liječenja bio je PIP III lijeve ruke (t-test za uzorke parova, $p=0.019$), što je prikazano u tablici 28.

VARIJABLA		N	Prosjek	S.D.	RAZLIKE PAROVA		T	DF	P
					Prosjek	S.D.			
Par 1	PIP III L PSV1	2	9,98	0,39	2,30	0,71	4,55	1	0,138
	PIP III L PSV2		7,68	0,33					
Par 2	PIP III L EDV1	2	5,52	0,12	2,78	0,12	32,65	1	0,019
	PIP III L EDV2		2,74	0,00					
Par 3	PIP III L RI 1	2	0,45	0,04	-0,20	0,05	-5,57	1	0,113
	PIP III L RI 2		0,64	0,01					

Tablica 28. Vrijednosti kvantitativnih doplerskih parametara (PSV, EDV, RI) u PIP III zglobovima lijevo prije (1) i nakon (2) liječenja i statističke značajnosti razlika.

Ukupno su u ulnokarpalnim (UC) i metakarpofalangealnim (MCP) I do V zglobovima, obostrano, nađene erozije *stupnja 1* u 92 zglobova prije i 82 nakon terapije i to najviše u UC lijevo (9 prije/10 nakon) i UC desno (16 prije/13 nakon), Ukupno su uočene erozije *stupnja 2* u 42 zglobova prije i u 46 zglobova nakon liječenja i to najviše u UC lijevo (5 prije/5 nakon) i MCP V desno (6 prije/3 nakon). Erozije *stupnja 3* nađene su u ukupno pet zglobova prije i u osam zglobova nakon terapije, i to najviše u MCP II desno u dva zglobova prije i nakon terapije.

Izračunata je i valjanost dijagnostičkog postupka za različite granične (*cut-off*) veličine indeksa otpora (RI 0.40; RI 0.45; RI 0.50; RI 0.55) u skupini prije i poslije terapije te još dodatno za RI od 0.43 u skupini prije terapije, kao pokazatelja vrijednosti indeksa otpora koji bi mogao odgovarati jače oboljelima kod zglobova s najznačajnijom promjenom RI prije i nakon terapije.

Rezultati su prikazani u tablicama 29 i 30.

	Osj.	Spec.	PPV	NPV	Točnost
RI<0.40	100%	100%	100%	100%	100%
RI<0.43	81%	100%	100%	29%	83%
RI<0.45	87%	100%	100%	20%	72%
RI<0.50	55%	100%	100%	14%	59%
RI<0.55	33%	100%	100%	10%	38%

Tablica 29. Valjanost dijagnostičkog postupka za RI prije liječenja.

	Osj.	Spec.	PPV	NPV	Točnost
RI≥0.40	100%	53%	70%	100%	71%
RI≥0.45	100%	53%	70%	100%	71%
RI≥0.50	100%	57%	72%	100%	75%
RI≥0.55	100%	87%	94%	100%	96%

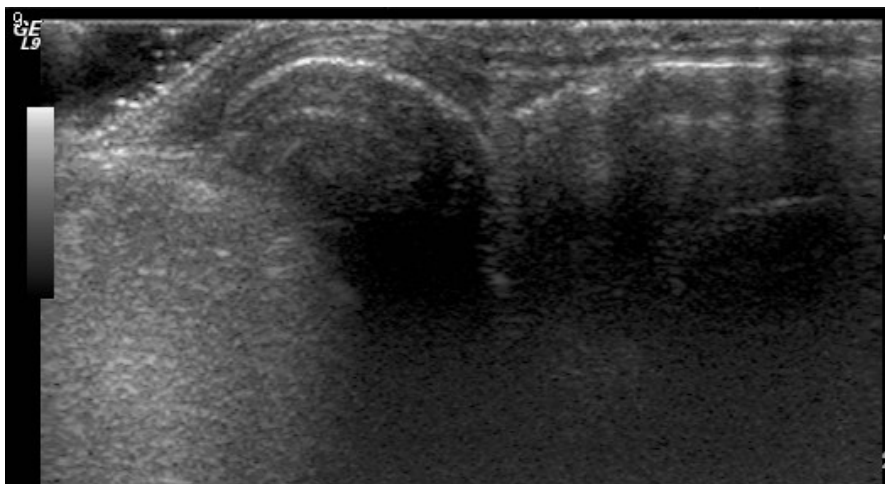
Tablica 30. Valjanost dijagnostičkog postupka za RI nakon liječenja.

Zanimljivo je da su najbolji pokazatelji za skupinu prije liječenja ustanovljeni za graničnu vrijednost od $RI < 0.40$, za koju je izračunata osjetljivost od 100%, specifičnost od 100%, pozitivna prediktivna vrijednost od 100%, negativna prediktivna vrijednost od 100%. U skupini nakon liječenja za graničnu vrijednost od $RI \geq 0.55$, izračunata je osjetljivost od 100%, specifičnost od 87%, pozitivna prediktivna vrijednost od 94%, negativna prediktivna vrijednost od 100%.

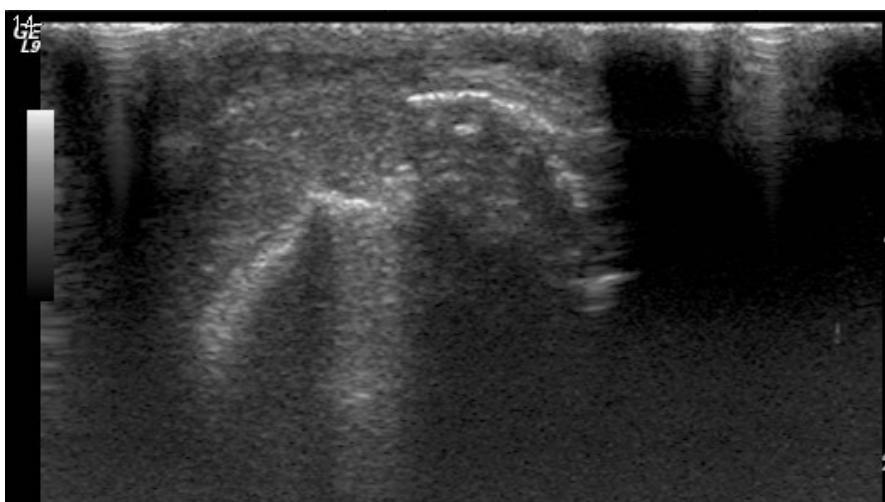
To je sukladno ostalim rezultatima dobivenim u studiji, jer je nakon liječenja došlo do poboljšanja stanja pacijenata, te se tako pomakla granica indeksa otpora. Praktična vrijednost ovih rezultata bila bi da kad otkrivamo bolest granična vrijednost RI od 0.40 pokazala bi da svi bolesnici s nižim indeksima otpora zasigurno imaju patološku prokrvljenost i da su bolesni. S druge strane, nakon liječenja, kod uspješno liječenih bolesnika indeks otpora od 0.55 i viši ukazivao bi na kliničko poboljšanje.

Ove rezultate treba uzeti s rezervom jer se radi o unaprijed selekcioniranoj grupi bolesnika s jasnim kliničkim znakovima bolesti, a granično je uzeta vrijednost tek za srednju aktivnost bolesti ($DAS\ 28 > 3.2$).

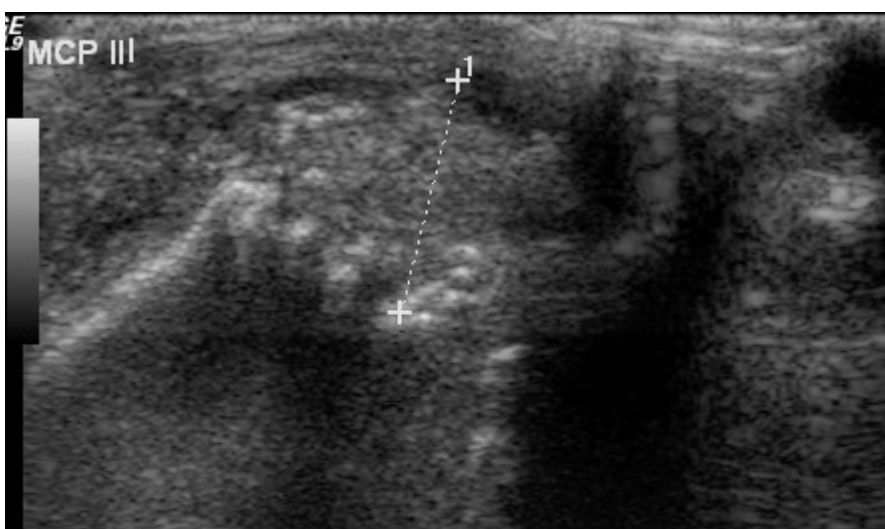
Prikazano je nekoliko slika koje se odnose na prikaz erozija (slika 7a-c), izljeva u zglobovima (slika 8a-c) i zadebljanja sinovije (slika 9a-c) te prikaz stupnjeva vaskularizacije (slika 10a-d) i primjer spektra s vrijednosti indeksa otpora $RI=0.64$ koji bi odgovarao pacijentu kod kojeg je uočeno poboljšanje (slika 11).



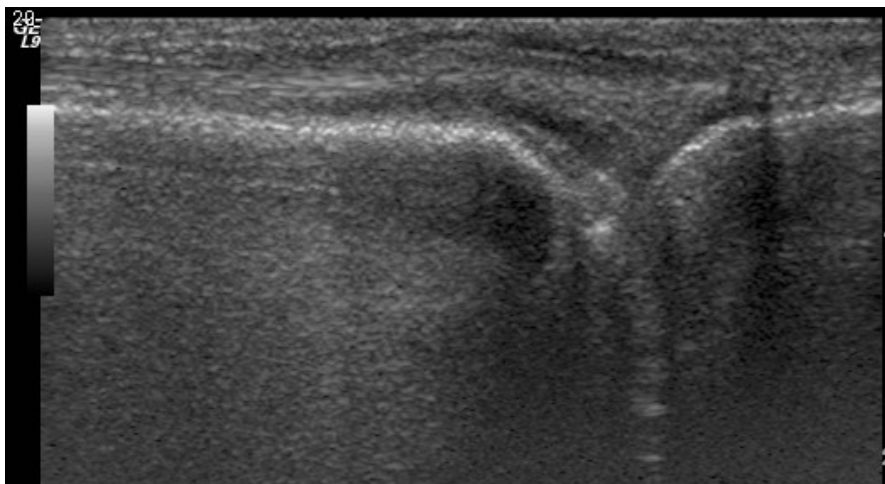
Slika 7a. Primjer erozije *stupanj 1*, nepravilna površina kosti, no bez defekta na kosti



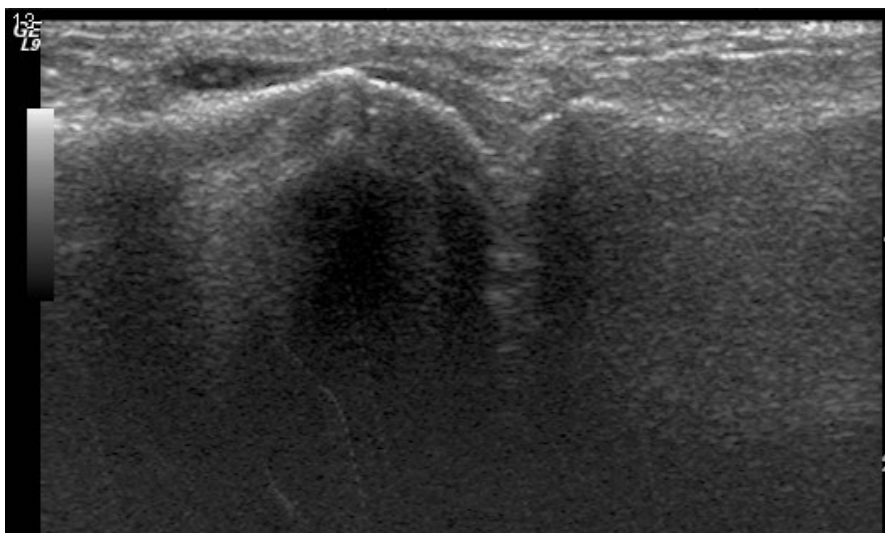
Slika 7b. Primjer erozije *stupanj 2*, stvaranje manjeg defekta na površini kosti



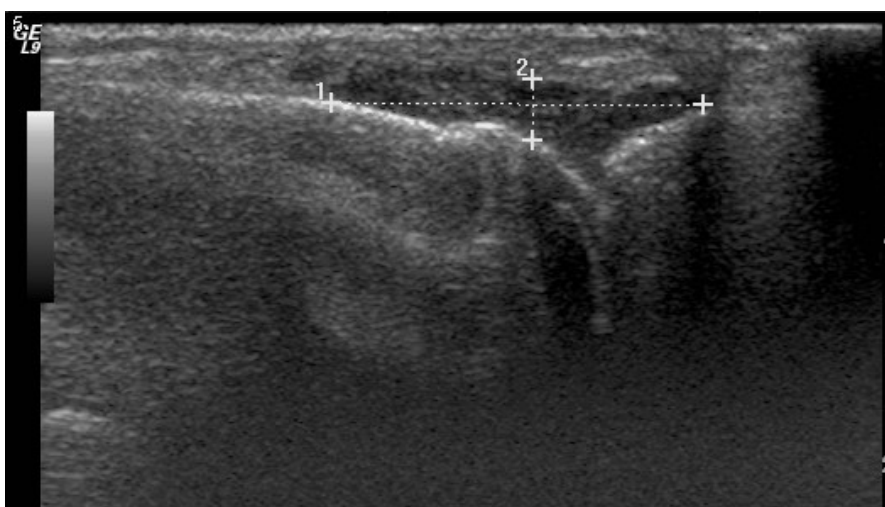
Slika 7c. Primjer erozije *stupanj 3*, uz zadebljanje sinovije *stupanj 2*



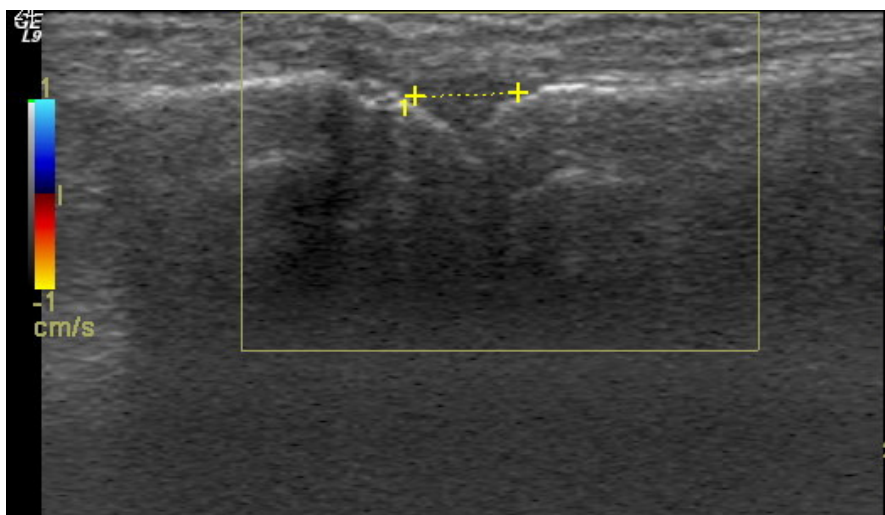
Slika 8a. Primjer izljeva *stupanj 1* u metakarpofalangealnom zglobu.



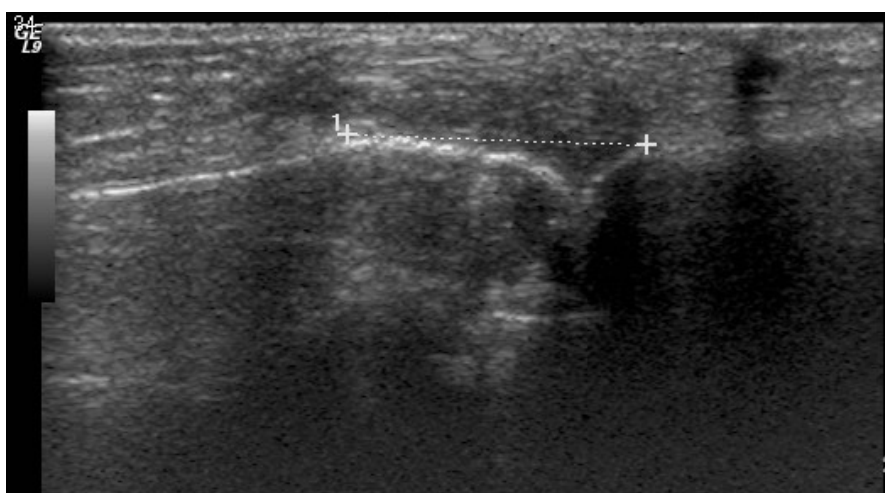Slika 8b. Primjer izljeva *stupanj 2* u metakarpofalangealnom zglobu.



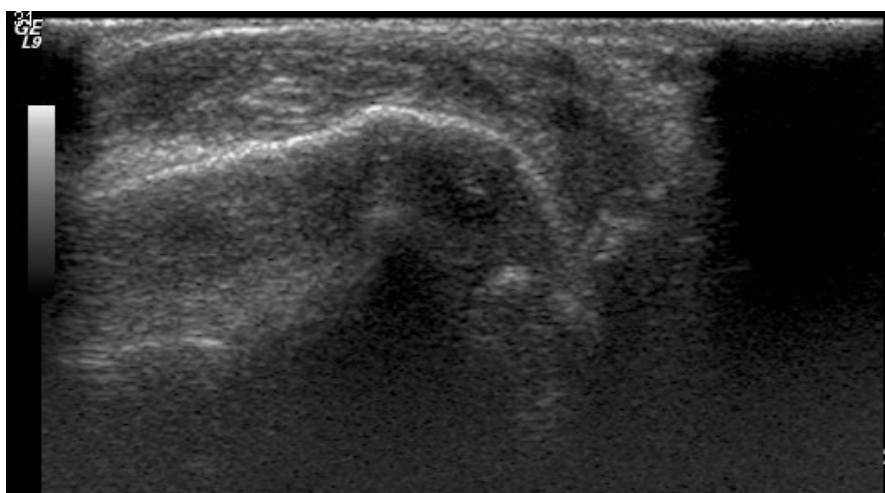
Slika 8c. Primjer izljeva *stupanj 3* u metakarpofalangealnom zglobu.



Slika 9a. Primjer zadebljanja sinovije pocetnog stupnja (*stupanj 1*).

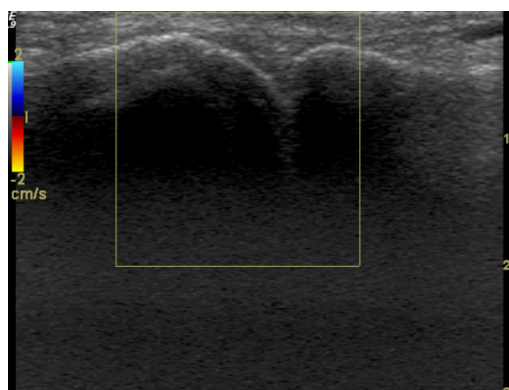


Slika 9b. Zadebljanje sinovije *stupanj 2*.

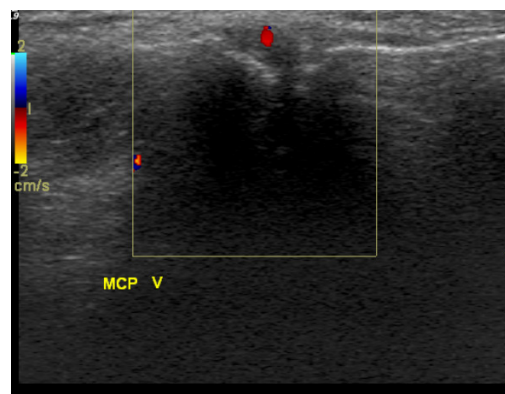


Slika 9c. Zadebljanje sinovije *stupanj 3*.

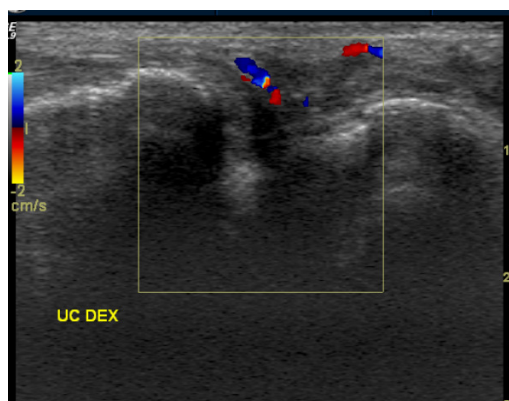
Na slici 10a-d vidljivi se stupnjevi vaskularizacije od stupnja 0, bez vaskularizacije do stupnja 3 koji označava vaskularizaciju tj. više doplerskog signala u žilama, no na površini koja je veća od polovice ukupne sinovije.



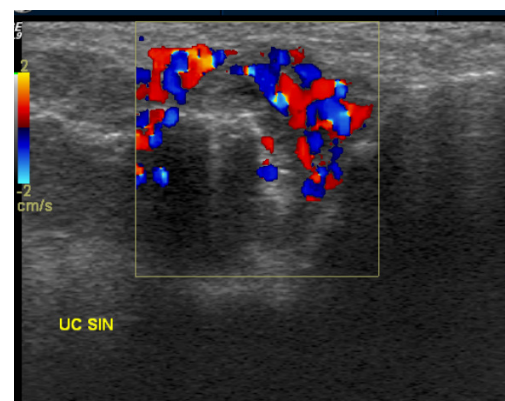
Slika 10a. Vaskularizacija *stupanj 0*.



Slika 10b. Vaskularizacija *stupanj 1*.

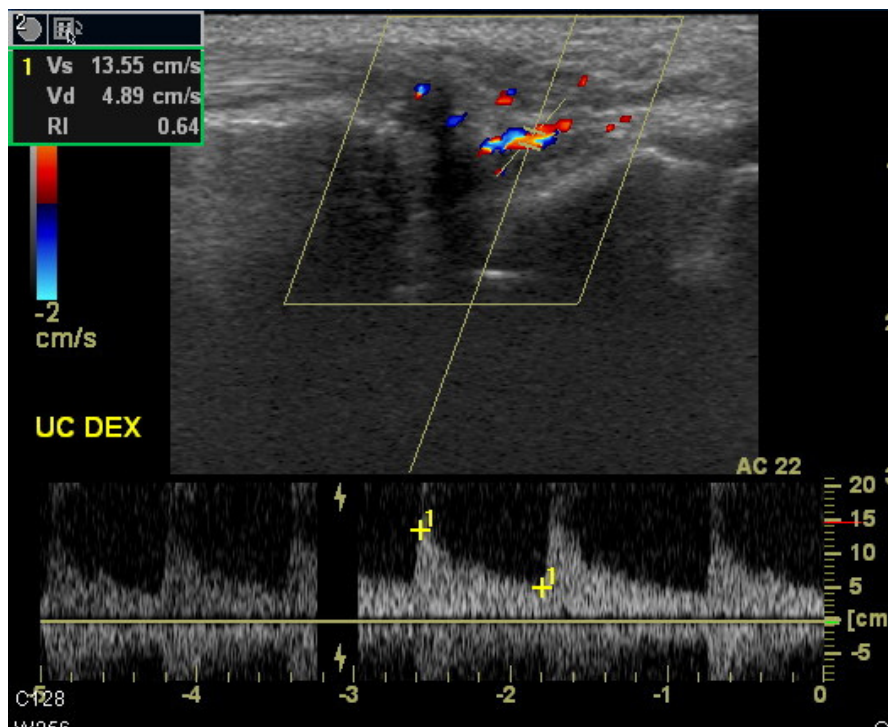


Slika 10c. Vaskularizacija *stupanj 2*.



Slika 10d. Vaskularizacija *stupanj 3*.

Na slici 11 nalazi se ulnokarpalni zglob sa zadebljanjem sinovije *stupanj 2* i s vidljivim krvnim žilama u sinoviji (*stupanj 2*) no sa spektrom koji prema rezultatima i vrijednosti indeksa otpora (RI) od 0.64 odgovara kontrolnom pregledu s poboljšanjem simptoma bolesti.



Slika 11. Ulnokarpalni zglob i primjer spektra s RI 0.64.

6. RASPRAVA

Tijek reumatoidnog artritisa je teško predvidjeti u pojedinog bolesnika. Bolest u oko 80% bolesnika počne postupno, a postane klinički očita nakon neke infekcije, tjelesne ili psihičke traume, ili poroda (13). Većina bolesnika ima stalno aktivnu bolest, ali s relativno velikim fluktuacijama u intenzitetu, što je praćeno različitim stupnjem poremećaja zglobova i funkcionalnog oštećenja. Remisije se najčešće događaju u prvoj godini bolesti. Nakon 10-12 godina trajanja RA manje od 20% bolesnika nemaju nikakav funkcionalni deficit, niti znakove oštećenja zglobova; oko 15% bolesnika s RA imaju kratkotrajni inflamatorni proces koji prestaje bez zaostalog značajnijeg funkcionalnog deficita. Oko 50% bolesnika su nažalost tijekom deset godina trajanja reumatoidnog artritisa značajno ograničenih sposobnosti za rad ili potpuno nesposobni za rad. Postoji niz kliničkih pokazatelja koji ukazuju na veću vjerojatnost razvoja poremećaja zglobova, poput jakog povišenja sedimentacije eritrocita, visokog titra reumatoidnog faktora, funkcionalnog oštećenja, perzistentne upale, slabijeg socioekonomskog statusa, i slično. Bijelkinje u pravilu imaju jače, perzistentne simptome i progresivniju bolest od muškaraca. Bolesnici s visokim titrom RF, CRP i haptoglobina, s radiografski evidentiranim koštanim erozijama i s reumatoidnim čvorićima imaju lošiju prognozu. Očekivana životna dob u bolesnika s RA skraćuje se 3-7 godina, a stopa mortaliteta je kod bolesnika s jakim zahvaćanjem zglobova povećana, i to prvenstveno zbog infekcije i gastrointestinalnih krvarenja (12, 13).

U udžbenicima se navodi da su klasični radiogrami još uvijek okosnica dijagnoze, procjene težine, progresije i distribucije bolesti, te ocjene terapijskog učinka i indikacije za kirurški zahvat (13, 29). Paraartikularna osteoporoza, suženje zglobne pukotine, rubne erozije kosti, strukturno oštećenje zglobnih ploha, subluksacije, dislokacije i ankiloza su klasične radiografske manifestacije RA (13). No u ranom tijeku reumatoidnog artritisa klasični radiogrami obično nisu od pomoći u postavljanju dijagnoze (12, 24, 28). Radiogrami otkrivaju samo ono što je vidljivo i klinički: otok mekih tkiva i izljev u zglob. S napredovanjem bolesti promjene postaju izraženije, ali niti jedan radiografski znak nije karakterističan za RA. Dijagnoza se postavlja na temelju karakterističnog obrasca patoloških nalaza, koji uključuju simetrično zahvaćanje zglobova, a radiološki nalaz jukstaartikularne osteoporoze može postati vidljiv tek tjednima nakon početka bolesti (24,30). Glavna

vrijednost radiografskog nalaza je ustanoviti stupanj destrukcije hrskavice i erozije kostiju koje bolest uzrokuje, osobito kad se promatra uspješnost medikamentoznog ili kirurškog liječenja. No budući da vrlo rijetko dolazi do zalječenja erozija tijekom liječenja odsustvo progresije erozija se smatra boljim parametrom procjene uspješnosti liječenja nego poboljšanje radiografskog nalaza (12,20,24,26,33). I u ovom istraživanju nisu ultrazvukom uočene značajne promjene u stupnju erozija nakon liječenja u odnosu na stanje prije liječenja, što je i bilo očekivano. Ukupno su u ulnokarpalnim (UC) i metakarpalnim (MCP) I do V zglobovima, obostrano, nađene erozije *stupnja 1* u 92 zglobova prije i 82 nakon terapije, dok su ukupno uočene erozije *stupnja 2* u 42 zglobova prije i u 46 zglobova nakon liječenja. Erozijske *stupnja 3* nađene su u ukupno pet zglobova prije i u osam zglobova nakon terapije. Kompjutorizirana tomografija (CT) se upotrebljava za procjenu opsežnosti lokalnih promjena kod oštećenja temporomandibularnih zglobova, ramena, kukova sternoklavikularnih zglobova i aksijalnog skeleta (13). Scintigrafija i magnetska rezonancija mogu otkriti rane upalne promjene prije radiografije, ali se rijetko rutinski koriste u kliničkoj praksi, puno su teže dostupne i skuplje slikovne metode (20-23, 25,31,33).

Tijekom posljednjih godina vršeno je više istraživanja o ulozi ultrazvuka u dijagnostici i praćenju liječenja reumatoidnog artritisa. Radovi uglavnom pokazuju da konvencionalni ultrazvuk i dopler omogućuju pouzdan prikaz upalnih promjena i procjenu stupnja njihove proširenosti na zglobovima, te da omogućuju praćenje promjena nakon liječenja, odnosno procjenu uspješnosti liječenja (35-42). Definirani su ultrazvučni pokazatelji normalnih zglobova i pokazatelji na temelju kojih se može dijagnosticirati i pratiti promjene na zglobovima kod reumatoidnog artritisa, i to i konvencionalni pokazatelji u B-prikazu, kao i neki doplerski pokazatelji (33,40,42). U studiji u kojoj su uspoređeni klasični radiološki nalaz, MRI i ultrazvuk kod promjena na kostima i znacima upale u metatarzofalangealnim (MTP) zglobovima pacijenata s reumatoidnim artritisom, pokazano je na 200 MTP zglobova kod 40 pacijenata oboljelih od RA i 100 MTP zglobova kod 20 zdravih osoba da su s MRI kao metodom zlatnog standarda osjetljivost, točnost i specifičnost za koštane erozije iznosile kod UZV 0.79, 0.97 i 0.96, a kod RTG 0.32, 0.98 i 0.93 (47). Studija je objavljena 2006 godine i pokazuje izvrsnu točnost i specifičnost i vrlo prihvatljivu osjetljivost ultrazvuka, te jasne prednosti u otkrivanju erozija u odnosu na klasični radiogram. Osjetljivost, točnost i specifičnost u

otkrivanju znakova sinovitisa iznosile kod UZV 0.87, 0.74, 0.79. Ukupno su erozivne promjene registrirane kod 26 pacijenata pomoću UZV, te 20 odnosno 11 pacijenata pomoću MRI i klasične radiografije. Zaključeno je da UZV predstavlja osjetljiviju i točniju metodu od konvencionalne radiografije (47).

U studiji Ribbensa i sur. praćeni su ultrazvukom bolesnici s aktivnim RA koji su bili liječeni TNF- α antagonistima. U studiju je bilo uključeno 11 pacijenata, a pregledavani su metakarpofalangealni i proksimalni interfalangealni zglobovi te zapešće obje ruke što je ukupno uključilo 242 zglobova. Kod svakog zgloba promatralo se zadebljanje sinovije i prisutnost doplerskog signala. Nakon šest tjedana liječenja uočeno je da je smanjen broj zglobova s pozitivnim ultrazvučnim nalazima u smislu zadebljanja sinovije, a došlo je i do statistički značajnog smanjenja prisutnosti doplerskog signala u pregledavanim zglobovima (63).

Terslev i sur. su pokazali da spektralni dopler i mjerenje indeksa otpora imaju potencijala u procjeni upale kod RA, a pratili su pet bolesnika tijekom liječenja DMARD lijekovima i pratili na istom zglobu nalaz nakon 1,6 i 12 mjeseci (35). Radi se o vrlo maloj studiji na samo pet bolesnika, ali su rezultati vrlo obećavajući i pretrage su rađene na vrhunskom UZV uređaju sa sondom frekvencije od 15 MHz (Acuson Sequoia).

U studiji Bajaja i sur. proučavane su promjene kod ranog reumatoidnog artritisa na konvencionalnom i *power* dopleru i na klasičnoj radiološkoj snimci. Pregledano je osam zglobova po pacijentu kod 21 bolesnika; na ultrazvuku je erozija definirana kao defekt kosti veći od 2 mm, a sinovitis se stupnjevao u četiri stupnja, od 1 do 4. Promjene su se pratile nakon 6 ± 2 mjeseca. Ultrazvučno se registriralo 15 erozija na početku i 31 erozija na kontrolnom pregledu, dok se na klasičnoj radiološkoj snimci u početku registriralo 5, a na kraju tri erozije. *Power* doplerom registrirao se sinovitis kod svih pacijenata. Pokazalo se da se ultrazvukom može odrediti progresija bolesti kod pacijenata s ranim RA, te se takav bolesnik može tretirati što ranije (64).

Svrha ovog istraživanja bila je utvrditi konvencionalne ultrazvučne (B-prikaz) karakteristike promjena na ulnokarpalnim, metakarpofalangealnim i proksimalnim interfalangealnim zglobovima bolesnika oboljelih od reumatoidnog artritisa u intervalu od minimalno šest mjeseci liječenja, doplerom utvrditi jačinu vaskularizacije, vrijednosti maksimalne sistoličke brzine (PSV), enddiastoličke brzine (EDV) i indeksa otpora (RI) kod upalom zahvaćenih zglobova, te promjene

nastale nakon minimalno šest mjeseci, te usporediti ultrazvučne nalaze s kliničkim skorom aktivnosti bolesti (DAS 28), HAQ skupnim skorom kao i s vrijednostima upalnih parametara (SE, CRP) i RF u serumu.

Vrijednosti DAS 28 i SE su statistički značajno pale nakon liječenja ($p < 0.001$, $p = 0,01$), kao i vrijednost RF ($p = 0.015$), te vrijednost HAQ ($p = 0.03$). Uočena je statistički značajna korelacija između HAQ/DAS i indeksa otpora prije i nakon terapije u MCP I i MCP II zglobovima ($p = 0.004$ do $p = 0.03$). Statistički značajne razlike prije i nakon liječenja uočene su u vrijednostima indeksa otpora (RI) i EDV u oba ulnokarpalna zgloba, a u desnom UC zglobu i u stupnju vaskularizacije i PSV ($p < 0.001$ do $p < 0.05$). Statistički značajne razlike u stupnju vaskularizacije prije i nakon terapije uočene su i u desnom MCP III zglobu, u kojem je uočena i razlika u vrijednosti EDV i RI, u lijevom MCP III zglobu značajna je razlika EDV, u desnom MCP IV zglobu značajne su razlike u vrijednostima PSV i EDV, u MCP II zglobu desno značajna je razlika u vrijednosti PSV; sinovija je manje debljine nakon liječenja u MCP I, IV i V zglobovima lijevo, te u ulnokarpalnom zglobu. Za ulnokarpalne zglobove od doplerskih parametara najvišu razinu statističke značajnosti ima povišenje indeksa otpora. Na proksimalnim interfalangealnim zglobovima nisu uočene statistički značajne promjene, a u preko 50% zglobova inicijalno nisu ultrazvukom uočene značajnije patološke promjene niti u jednom aspektu

Rezultati potvrđuju hipotezu da kod bolesnika kod kojih dolazi do smanjenja prokrvljenosti tijekom liječenja dolazi i do povišenja indeksa otpora, smanjenja maksimalne sistoličke i enddiastoličke brzine. Pokazano je da uočene promjene kvantitativnih doplerskih varijabli na metakarpofalangealnim zglobovima dobro koreliraju s kliničkom aktivnošću bolesti, koja se procjenjuje promjenama vrijednosti DAS 28 i HAQ.

Inflamatorna hipervaskularizacija zglobova bolesnika s RA se suvremenim ultrazvučnim uređajima može obojenim doplerom jasno i kvalitetno prikazati. U ovom istraživanju korišten je vrhunski UZV uređaj s matričnom linearnom sondom najviše klase, svim naprednim računalnim programima (software) za prikaz površinskih struktura, uključujući nativni harmonik i višeslojno skeniranje (*compound ultrasound – sono CT*) i s maksimalnom osjetljivošću za prikaz protoka u malim krvnim žilama. Svi su bolesnici pregledani i prvi i drugi put na istom aparatu, sve bolesnike sam pregledala sama, s maksimalno standardiziranom

tehnikom pregleda i bez tzv. „interobserver” varijabilnosti (varijabilnosti između različitih pregledavača). Pregledano je ukupno 660 zglobova pri postavljanju dijagnoze i istih 660 zglobova nakon minimalno šest mjeseci liječenja. Iako je uređaj vrlo kvalitetan pokazalo se da se osobito u malim zglobovima često ne nalazi dovoljna prokrvljenost da bi se mogla doplerom kvantificirati, odnosno da bi se mogli izmjeriti doplerski pokazatelji protoka.

U literaturi nije publicirano istraživanje na tolikom broju zglobova s reumatoidnim artritismom, s tako standardiziranim pregledom i na tako kvalitetnom uređaju, niti su analizirani multipli kvantitativni doplerski pokazatelji poput indeksa otpora (RI), maksimalne sistoličke brzine (PSV) i enddiastoličke brzine (EDV); stoga smatram da su rezultati klinički relevantni i primjenjivi.

U radu Varsamidisa i suradnika, objavljenom 2005. godine objavljeni su rezultati doplerske analize indeksa otpora kod 32 bolesnika, koji su pregledani unutar godinu dana. Autori zaključuju da indeks otpora može služiti kao objektivni pokazatelj aktivnosti bolesti i mogući prediktor tijeka bolesti kod reumatoidnog artritisa (69). Ovaj je rad izrađen na ultrazvučnom uređaju ATL UM 9 (Ultramark) sa sondom frekvencije 10 MHz. Radi se o vrlo starom UZV uređaju, sa sondom relativno niske frekvencije i vrlo lošom osjetljivošću za spore protoke. Taj je uređaj bitno inferioran uređaju na kojem sam vršila preglede i rezultati su stoga neusporedivi (69). U mom istraživanju primjenjena je puno bolja i preciznija tehnika pregleda, na uređaju najviše klase i bitno bolje kvalitete, te na značajno većem broju zglobova, pa su i rezultati puno vjerodostojniji. Ipak je i u Varsamidisovom istraživanju pokazano da je RI značajno niži u aktivnoj bolesti nego kod zdravih bolesnika i bolesnika s kliničkom remisijom, dok nema razlike između zdravih i onih s kliničkom remisijom.

U radu Tersleva i suradnika u multicentričnoj studiji na 11 bolesnika mjereno je RI nakon dva tjedna i 12 mjeseci na šest metakarpofalangealnih zglobova (70). Pokazalo se da dolazi do povišenja RI liječenjem bolesnika. Studija je rađena na puno manje pacijenata i na više ultrazvučnih uređaja, a pretrage su vršili različiti liječnici, ali rezultati svejedno pokazuju da se doplerom mogu kvantificirati promjene na zglobovima tijekom liječenja RA (70). Terslev je iste godine objavio i rad na maloj skupini od pet bolesnika, liječenih DMARD lijekovima i praćenih 1-12 mjeseci, a RI je mjereno na istom zglobovima i uočene su promjene; u toj je studiji korišten bolji uređaj sa sondom od 15 MHz (35).

Inflamatorna hiperemija se posvuda u tijelu gdje postoji dovoljno jaka upala, a gdje se proces može prikazati ultrazvukom, manifestira na obojenom dopleru pojačanom prokrvljenošću, hipervaskularizacijom, odnosno većim brojem UZV jasno vidljivih malih krvnih žila s prisutnim protokom, te smanjenjem doplerskog indeksa otpora pri spektralnoj frekvencijskoj analizi. Smanjenje RI posljedica je povišenog dijastoličkog protoka uslijed smanjenog otpora zbog vazodilatacije kod upalom inducirane hiperemije. Dokazano smanjenje brzine protoka, smanjenje stupnja prokrvljenosti i povišenje indeksa otpora kod bolesnika s reumatoidnim artritismom, te pokazana povezanost promjena ovih kvalitativnih (stupanj vaskularizacije) i kvantitativnih (RI, PSV, EDV) doplerskih pokazatelja s kliničkim stupnjem aktivnosti bolesti (koje se verificira kvalitativnim pokazateljem stanja bolesti - DAS 28) moglo bi imati značajne kliničke implikacije. Praćenje navedenih doplerskih pokazatelja moglo bi predstavljati novi način na temelju kojeg se može procjenjivati adekvatnost terapije reumatoidnog artritisa. Ovi rezultati ukazuju da bi se dopler i kvantitativni doplerski pokazatelji mogli uvesti u algoritam praćenja bolesnika s RA.

Analizirani doplerski čimbenici: RI, PSV, EDV i stupanj prokrvljenosti, pokazuju zapravo stupanj upalne hiperemije i daju podatke koje ne možemo dobiti konvencionalnom radiografijom, koja uopće ne može procjenjivati prokrvljenost, nego samo promjene na zglobnim tijelima koje su posljedica upale. Scintigrafija i MR mogu indirektno pokazati upalnu aktivnost, ali je ne mogu kvantificirati, odnosno izraziti brojačano poput doplera. Ultrazvuk uz to ima poznate velike prednosti, jer je potpuno neinvazivan i bez štetnog djelovanja na bolesnika, nema izlaganja ionizirajućem zračenju, nema potrebe za injiciranjem kontrastnog sredstva, a kvalitetni doplerski uređaji su danas relativno široko dostupni na tržištu. Ultrazvuk je uz to najjeftinija slikovna metoda, a UZV uređaji su najjeftiniji medicinski slikovni uređaji.

Nedostatak ultrazvuka jest u tome da se radi o metodi izrazito ovisnoj o individualnom pregledavaču, te postoje velike razlike u nalazima između različitih pregledavača (tzv. „interobserver variability”). U ovom radu nije bilo tog ograničenja jer sam sve pretrage izvršila sama. Isto tako postoje razlike i u prikazu prokrvljenosti i u kvaliteti snimke između pojedinih UZV uređaja. Za razliku od CT i MR uređaja, na tržištu postoje na deseci UZV uređaja, velikog broja proizvođača, različitih klasa. Velika je razlika u kvaliteti *beamformera*, računalnim programu

(*software*) i kvaliteti sonde. Nije moguće uspoređivati nalaze rađene na uređaju najviše kvalitete, s onima na uređaju srednje ili niske kvalitete. Radi se o vrlo suptilnim parametrima, a kvaliteta uređaja i sonde je od presudne važnosti. Pojačana prokrvljenost u jednom zglobu koja se jasno vidi na uređaju najviše klase ne mora se uopće uočiti na uređaju srednje ili niže klase, koji nema odgovarajući *software* za niske protoke. To može biti i jedan od razloga zbog čega su publicirani relativni kontradiktorni rezultati u pogledu mogućnosti prikaza promjena na zglobovima ultrazvukom općenito.

Ako se procjenjuje uspješnost liječenja, odnosno promjene patološkog supstrata tijekom i nakon liječenja, važno je da se pacijenta pregledava na istom uređaju, i sa istom sondom. U ovom radu na to sam obratila posebnu pozornost. Svi su bolesnici pregledavani i prije i nakon liječenja na istom aparatu najviše klase, s istom sondom najviše klase (matrična sonda je najbolja sonda na tržištu za prikaz površnih tkiva), a svi parametri skeniranja (gain, elektronsko fokusiranje, dinamički raspon, i sl.) bili su potpuno jednaki pri svakom pregledu. Na taj način su eliminirane moguće pogreške u radu koje su se mogle dogoditi u slučaju da su pacijenti nakon šest mjeseci pregledavani na drugom uređaju ili sa drugom sondom.

Rezultati pretrage ovise o manuelnoj vještini pregledavača, koji sondu pomiče po zglobu i prikazuje odgovarajuće presjeke. Ukoliko se propusti napraviti optimalni presjek može se previdjeti patologija. Krivulja učenja je vrlo dugačka, a muskuloskeletni UZV zahtjeva minuciozno poznavanje ultrazvučne anatomije i tehnike pregleda. Izvođenje optimalnog doplerskog pregleda zahtijeva poznavanje svih softwareskih parametara i optimalno podešavanje pulsirajuće opetovane frekvencije, jačine boje (color gain), i tzv. stupnja prioriteta („priority level”). U radu sam posebnu pozornost obratila na to da uvijek radim s istim prioritetom za boju, namještenim na 90% maksimalne vrijednosti, koji sam procijenila optimalnim za prikaz protoka. Koristila sam i konstantnu jačinu boje i maksimalnu pulsirajuću opetovanu frekvenciju koja ne izaziva frekvencijsko prebacivanje (*aliasing*). Samo pri takvoj tehnici pregleda dobivaju se precizna mjerenja kvantitativnih doplerskih parametara, koja se onda mogu uspoređivati između pojedinih pregleda.

Ellegaard i koautori su proučavali test-retest pouzdanost mjerenja obojenim doplerom kod bolesnika s RA (71). Kod 14 bolesnika s RA isti pregledavač je u intervalu od 30 minuta pregledavao ručne zglobove. Pokazalo se da su mjerenja

obojenim doplerom pouzdana ako se analiziraju presjeci određeni točno definiranim anatomske projekcijama i strukturama.

Ograničenja uporabe ovakvih pregleda u kliničkoj praksi su dakle vezana uz činjenicu da je nužno veliko iskustvo, educiranost, da je krivulja učenja vrlo duga i da je ovakve pretrage nužno vršiti na UZV uređajima najviše klase, a većina uređaja po medicinskim ustanovama su ipak srednje ili niske klase.

Rezultati koje sam dobila u ovom istraživanju su relevantni, ali smatram da postoji vrlo ozbiljan problem koji značajno ograničava rutinsku kliničku primjenu doplera u dijagnostici i procjeni liječenja reumatoidnog artritisa. Pretraga vremenski traje vrlo dugo, zahtijeva maksimalnu koncentraciju pregledavača, uz korištenje vrhunske ultrazvučne aparature. Pregled 22 zglobova svakog bolesnika traje, i kada ga vrši vrlo iskusan i manuelno vješt pregledavač, bar 60 minuta. Da bi se rezultati mogli uspoređivati i standardizirati, pojedinog bolesnika bi trebalo uvijek pregledavati na istom uređaju visoke klase, koristeći napredne software. To je u praksi teško ostvarivo, i zbog iskoristivosti UZV uređaja i zbog iskoristivosti liječnika. Pitanje je i tzv. *cost-benefita* ovakvih pretraga. Nedvojbeno ovakvi pregledi mogu biti vrlo korisni u znanstvenim istraživanjima, osobito kod procjene terapijske djelotvornosti različitih lijekova. Ali u svakodnevnoj kliničkoj praksi je teško odvojiti jako puno vremena za rutinski pregled, a upitna je vrijednost pretraga koje rade različiti liječnici na različitim uređajima kod istog bolesnika.

Dakle pregledati 22 zglobova kod jednog bolesnika je vrlo dugotrajno i teško, ali ako bi se procjenjivao manji broj zglobova, eventualno 2-3, koja su se pokazala najlakšima za pregled s dobrim rezultatima, pretraga bi se mogla puno više koristiti u kliničkoj praksi. Budući da se pokazalo da se promjene u većini proksimalnih interfalangealnih zglobova ne uočavaju niti prije niti nakon liječenja, smatram da nema potrebe za rutinskim uvođenjem u praksu pregleda PIP zglobova. Najviše statistički značajnih razlika doplerskih parametara uočeno je na ulnokarpalnim zglobovima, a nešto manje na MCP zglobovima. Smatram da je u praksi dovoljno pregledavati ulnokarpalne i metakarpofalangealne zglobove, a pregled bi bio bitno ubrzan da se pregledavaju tri najveća MCP zglobova – prvi, drugi i treći. Na taj način bi se znatno skratilo trajanje pretrage. Uz procjenu stupnja vaskularizacije smatram da je dovoljno određivati vrijednost RI i mjeriti debljinu sinovije prije i nakon liječenja.

Teh. i koautori su istraživali da li je moguće kvantificirati promjene u zglobovima kod bolesnika oboljelih od reumatoidnog artritisa *power* doplerom (osnaženi dopler) na način da su brojali tzv. količinu power-doplerskih piksela u određenoj površini na ekranu (72), a slična istraživanja su vršili i Walter i sur. (73) i Naredo i sur. (74). Radi se o vrlo subjektivnoj metodi, podložnoj promjenama pri malim pokretima, jer je poznato da je *power* dopler vrlo osjetljiv i na najmanje pomake, te se ova metoda vrlo rijetko koristi u kliničkoj praksi jer se ne smatra dovoljno pouzdanom. Bez obzira na sva ograničenja ipak je uočena značajna redukcija vaskularizacije brojanjem količine power-doplerskih piksela kod bolesnika s kliničkim poboljšanjem stanja. Iako bi bilo logično da *power* dopler bolje prikazuje sporiji protok u malim krvnim žilama neka su istraživanja pokazala da je obojeni dopler bolji od *power*-doplera u procjeni prokrvljenosti zglobova (75), a i moje kliničko iskustvo to potvrđuje, te smatram da nema potrebe izvoditi istraživanje korištenjem *power*-doplera.

Ovo je prva studija publicirana na ovako velikom broju broju zglobova bolesnika s reumatoidnim artritisom, s tako standardiziranim načinom pregleda i na tako kvalitetnom uređaju, te su po prvi puta analizirana tri kvantitativna doplerska pokazatelja: indeksa otpora (RI), maksimalna sistolička brzina (PSV) i enddiastolička brzina (EDV), pa su promjene uočene tijekom minimalno šest mjeseci kvantificirane slikovnom metodom i uspoređene s kliničkim statusom bolesnika, odnosno s klinički procijenjenim i kvantificiranim stupnjem aktivnosti reumatoidnog artritisa. Stoga smatram da su rezultati ovog rada novi, klinički relevantni i primjenjivi u kliničkoj praksi i da se mogu koristiti u budućim istraživanjima. Osobito bi mogli biti korisni u procjeni terapijske djelotvornosti novih bioloških lijekova, te da se može iznaći način za kraću i efikasniju slikovnu procjenu stupnja upalnih promjena i odgovora na liječenje temeljem analize manjeg broja zahvaćenih zglobova, što se mora utvrditi budućim studijama. Također postoji i mogućnost doplerske procjene odgovora na intraartikularno liječenje, o čemu postoje tek manje, početne studije (70). Postoji i potreba za iznalaženjem ultrazvučnog skora, kojim bi se kvantificirale uočene promjene kod reumatoidnog artritisa. Postoje neka početna istraživanja u tom smjeru, ali nema općeprihvaćenog ultrazvučnog sustava tzv. *scoringa*, kojim bi se uočene promjene mogle univerzalno kvantificirati (76). Daljnja istraživanja u tom smjeru mogla bi dovesti do stvaranja

ultrazvučnog sustava bodovanja (ultrazvučni skor) koji bi bio komparabilan i komplementaran kliničkim bodovnim sustavima.

7. ZAKLJUČCI

1. Promjene na zglobovima uočljive konvencionalnim ultrazvukom (B-prikaz) kod bolesnika s reumatoidnim artritismom su erozije, zadebljanje sinovije, izljev, te reumatoidni čvorići i peritendinitis, a redukcija debljine sinovije je najbolji konvencionalni UZV parametar koji ukazuje na uspješnost liječenja.
2. Obojeni dopler omogućuje procjenu stupnja prokrvljenosti, mjerenje maksimalne sistoličke, enddiastoličke brzine i indeksa otpora kod upalom zahvaćenih zglobova.
3. Vrijednosti indeksa otpora statistički značajno koreliraju s kliničkim skorom aktivnosti bolesti DAS 28 i upitnikom kliničke procjene stanja (HAQ) prije liječenja i nakon liječenja na metakarpofalangealnom zglobu I i II ($p=0.004$ do $p=0.03$).
4. Nakon minimalno šestomjesečnog liječenja kod bolesnika s kliničkim poboljšanjem, temeljenim na smanjenju skora DAS 28 i upitnika HAQ, te procjene vrijednosti upalnih parametara (SE, CRP) i RF u serumu, pokazalo se da na obojenom dopleru u pravilu dolazi do smanjenja vaskularizacije, smanjenja maksimalne sistoličke i enddiastoličke brzine protoka i do povišenja indeksa otpora.
5. Procjenu stupnja vaskularizacije obojenim doplerom i mjerenje indeksa otpora prije i nakon liječenja najbolje je vršiti na ulnokarpalnim zglobovima, te u manjoj mjeri na metakarpofalangealnim zglobovima.
6. Promjene na proksimalnim interfalangealnim zglobovima uočene na dopleru i konvencionalnom UZV nisu pokazale dovoljnu razinu statističke značajnosti, te se ne preporučuje rutinski pregledavati ove zglobove.
8. U korelaciji s kliničkim pokazateljem aktivnosti bolesti (DAS 28) granična vrijednost indeksa otpora od 0.40 pokazuje 100% točnost, a granična vrijednost od 0.43, 81% osjetljivost, 100% specifičnost i 83% točnost u otkrivanju bolesti. Nakon uspješno provedenog liječenja granična vrijednost indeksa otpora od 0.55 pokazuje 100% osjetljivost, 87% specifičnost i 96% točnost u procjeni povoljnog terapijskog odgovora.
9. Preporučuje se obojeni dupleks dopler ulnokarpalnih i MCP zglobova rutinski koristiti u dijagnostici i procjeni uspješnosti liječenja bolesnika s reumatoidnim artritismom, uz određivanje debljine sinovije konvencionalnim ultrazvukom.

8. SAŽETAK

Uvod: Reumatoidni artritis je sustavna upalna bolest koja se dominantno manifestira na sinoviji zglobova kao perzistirajući sinovitis. Ručni zglobovi zahvaćeni su praktički u svih bolesnika. Posljednjih godina ultrazvuk postaje važna metoda pregleda i praćenja pacijenata oboljelih od reumatskih bolesti. Omogućuje prikaz panusa, upalnih promjena sinovije, izljeva u zglobu, promjena u paraartikularnim strukturama i tetivama. Dopler omogućuje prikaz prokrvljenosti patološki promijenjenog zgloba, a od posebnog interesa je određivanje stupnja upalnih promjena i njihovo praćenje tijekom liječenja.

Cilj rada: Utvrditi konvencionalne ultrazvučne karakteristike promjena na ulnokarpalnim, metakarpofalangealnim i proksimalnim interfalangealnim zglobovima kod oboljelih od reumatoidnog artritisa u intervalu od minimalno šest mjeseci liječenja. Utvrditi pomoću obojenog doplera jačinu vaskularizacije, vrijednosti maksimalne sistoličke brzine, enddiastoličke brzine i indeksa otpora kod upalom zahvaćenih zglobova, te promjene nastale nakon minimalno šest mjeseci liječenja. Usporediti morfološke i doplerske nalaze s kliničkim nalazom aktivnosti bolesti DAS 28 (*disease activity score*), HAQ (*health assessment questionnaire*) skupnim skorom, kao i s vrijednostima upalnih parametara u serumu (RF, SE, CRP).

Ispitanici i metode: Analizirani su ultrazvučni i doplerski parametri 660 zglobova (ulnokarpalni, metakarpofalangealni i proksimalni interfalangealni) kod 30 bolesnika s reumatoidnim artritismom prije liječenja i 660 zglobova kod istih 30 bolesnika nakon minimalno šestomjesečnog liječenja. Bolesnici (21 žena i 9 muškaraca) su bili u dobnom rasponu od 17-79 godina (medijan dobi 53 godine). Obavljen je klasični klinički pregled, određen reumatoidni faktor, vrijednosti sedimentacije eritrocita i CRP-a u serumu. Određen je „score” aktivnosti bolesti (DAS 28) i ispunjen upitnik o mogućnosti svakodnevnog funkcioniranja – HAQ (*Health Assessment Questionnaire*). Učinjene su klasične RTG snimke. Učinjen je UZV pregled; konvencionalni UZV u B-prikazu, s procjenom erozija, zadebljanja sinovije, izljeva i ostale patologije, te pregled obojenim dupleks doplerom koji se sastojao od procjene vaskularizacije zglobova, mjerenja RI, PSV i EDV. Sve preglede vršila sam sama. U statističkoj obradi testirano je da li prikupljeni podaci imaju normalnu distribuciju Kolmogorov-Smirnovljevim testom. Pri normalnoj

distribuciji korišteni su parametrijski statistički testovi, a pri distribuciji koja nije normalna korišteni su odgovarajući neparametrijski testovi.

Rezultati: Vrijednosti DAS 28 i SE su statistički značajno pale nakon liječenja ($p < 0.001$, $p = 0.01$), kao i vrijednost RF ($p = 0.015$), te vrijednost HAQ ($p = 0.03$). Uočena je statistički značajna korelacija između HAQ/DAS i indeksa otpora prije i nakon terapije u MCP I i MCP II zglobovima ($p = 0.004$ do $p = 0.03$). Statistički značajne razlike prije i nakon liječenja uočene su u vrijednostima indeksa otpora (RI) i EDV u oba ulnokarpalna zgloba, a u desnom UC zglobu i u stupnju vaskularizacije i PSV ($p < 0.001$ do $p < 0.05$). Statistički značajne razlike u stupnju vaskularizacije prije i nakon terapije uočene su i u desnom MCP III zglobu, u kojem je uočena i razlika u vrijednosti EDV i RI, u lijevom MCP III zglobu značajna je razlika EDV, u desnom MCP IV zglobu značajne su razlike u vrijednostima PSV i EDV, u MCP II zglobu desno značajna je razlika u vrijednosti PSV; sinovija je manje debljine nakon liječenja u MCP I, IV i V zglobovima lijevo, te u ulnokarpalnom zglobu. Za ulnokarpalne zglobove od doplerskih parametara najvišu razinu statističke značajnosti ima povišenje indeksa otpora. Na proksimalnim interfalangealnim zglobovima nisu uočene statistički značajne promjene, a u preko 50% zglobova inicijalno nisu ultrazvukom uočene značajnije patološke promjene niti u jednom aspektu. Izračun valjanosti dijagnostičkog postupka za različite granične vrijednosti indeksa otpora u skupini prije terapije pokazala je da je najbolji pokazatelj ustanovljen za graničnu vrijednost od $RI < 0.40$, za koju je izračunata osjetljivost i specifičnost od 100%. U skupini nakon terapije za graničnu vrijednost od $RI \geq 0.55$ izračunata je osjetljivost od 100%, specifičnost od 87%, pozitivna prediktivna vrijednost od 94%, negativna prediktivna vrijednost od 100%, što znači da kod dijagnosticiranja bolesti $RI < 0.40$ praktički sigurno ukazuje na bolest, a nakon liječenja $RI \geq 0.55$ ukazuje na povoljan terapijski odgovor.

Zaključci: Adekvatnim liječenjem dolazi do regresije promjena uočljivih konvencionalnim ultrazvukom i doplerom, što je najbolje uočljivo na ulnokarpalnim i metakarpofalangealnim zglobovima. Kod kliničkog poboljšanja dolazi do smanjenja vaskularizacije, povećava se indeks otpora, a smanjuje maksimalna sistolička i enddiastolička brzina protoka. Promjene doplerskih parametara mogle bi biti pokazatelj adekvatnosti terapije reumatoidnog artritisa. Granične vrijednosti RI od 0.40 prije liječenja i 0.55 nakon liječenja ukazuju na bolest, odnosno uspješno liječenje. Obojeni dopler ulnokarpalnih, te po mogućnosti metakarpoflangealnih

zglobova treba rutinski koristiti u dijagnostici i procjeni uspješnosti liječenja bolesnika s reumatoidnim artritiskom.

9. SUMMARY

Introduction: Rheumatoid arthritis is systemic inflammatory disease that has dominant manifestations on joints synovia, as persistent synovitis. Hand joints are affected in almost all patients. Over the last years ultrasound has become important imaging modality for diagnosis and follow-up of patients suffering from rheumatic diseases. Ultrasound enables demonstration of pannus, inflammatory changes of synovia, joint effusions, paraarticular changes and tendons. Doppler enables demonstration of vascularization of pathologically altered joint. Evaluation of the degree of inflammatory changes and their follow-up during the treatment is of the particular interest.

Aim of the study: To determine B-mode ultrasound features of changes on ulnocarpal, metacarpophalangeal and proximal interphalangeal joints in patients with rheumatoid arthritis in at least six month interval of treatment. To demonstrate by color Doppler the degree of vascularization, the value of peak systolic velocity, enddiastolic velocity and resistance index in affected joints, and changes after at least six months of treatment. To compare morphologic and Doppler findings with the clinical disease activity score DAS 28, health assessment questionnaire (HAQ), and values of serum inflammatory parameters (RF, ESR, CRP).

Examinees and methods: B-mode US and color Doppler features were analyzed of 660 joints (UC, MCP and PIP) in 30 patients with rheumatoid arthritis before therapy and in same 660 joints after the therapy, lasting minimally six months. Patients (21 women, 9 men) were in the age-range of 17-79 years (median age 53 years). Clinical examination was performed, RF determined, as well as ESR and CRP value in serum. The „disease activity score-DAS 28” was determined, and questionnaire about daily activities filled - HAQ (Health Assessment Questionnaire). Conventional X-rays were performed, as well as US exam: conventional B-mode ultrasound with evaluation of erosions, synovial thickening, effusion and other pathologies, and color duplex Doppler that evaluated the degree of vascularization of joints, and RI, PSV and EDVs were measured. All examinations were performed by the author exclusively. The statistical analyses consisted of tests for normal distribution; parametric tests were used when the distribution was normal, while non-parametric tests were used in the case of distribution that was not normal.

Results: Values of DAS 28 and ESR have statistically significantly decreased after the therapy ($p < 0.001$, $p = 0.01$), as well as RF value ($p = 0.015$), and HAQ value ($P = 0.03$). Significant correlation was determined between HAQ/DAS and resistance index (RI) before and after therapy in MCP I and MCP II joints ($p = 0.004$ to $p = 0.03$). Significant differences were observed before and after therapy in RI values (RI) and EDV in both ulnocarpal joints, while in the right UC joint significant difference was also observed in the degree of vascularization and PSV value ($p < 0.001$ to $p < 0.05$). Significant differences in the degree of vascularization before and after therapy were observed in the right MCP III joint, as well as in values of EDV and RI; in the left MCP III joint significant was the difference in EDV, in the right MCP IV joint differences in PSV and EDV were significant, in the right MCP II joint differences in PSV were significant; synovial thickening was decreased after therapy in left MCP I, IV and V joints, as well as in the UC joints. Among the Doppler parameters in UC joints, the highest degree of statistical significance was observed for the differences in RI values before and after the treatment. Significant differences were not observed in proximal interphalangeal joints at all, and in more than 50% of these joints there were no initial pathological changes visible by ultrasound in any aspect. The calculation of the value of diagnostic procedure for various cut-off values of resistance index (RI) in the group before therapy has shown that cut-off value of $RI < 0.40$ has the sensitivity and specificity of 100%. In the group after the therapy for the cut-off value of $RI \geq 0.55$ the sensitivity of 100%, specificity of 87%, positive predictive value of 94%, and negative predictive value of 100% was observed, meaning that in the time of initial diagnosis $RI < 0.40$ indicates the disease, while after therapy $RI \geq 0.55$ indicates the good therapeutic response.

Conclusion: Adequate therapy of rheumatoid arthritis results in the regression of changes visible by conventional ultrasound and Doppler, which is best assessed in ulnocarpal and metacarpophalangeal joints. In patients that have clinical improvement after therapy, decreased vascularization is observed by Doppler, accompanied by elevation of the resistance index and decrease of the peak systolic and end-diastolic velocity. Doppler parameters may indicate the efficacy of therapy of rheumatoid arthritis. The cut-off values of RI of 0.40 before the treatment and 0.55 after the treatment indicate the presence of the disease, and the efficacy of treatment, respectively. Color Doppler of ulnocarpal, and metacarpophalangeal

joints should be routinely used in ultrasound diagnosis and evaluation of therapeutic response of patients with rheumatoid arthritis.

10. POPIS CITIRANE LITERATURE

1. Breyer B. Medicinski ultrazvuk – uvod u fiziku i tehniku. Školska knjiga, Zagreb 1989.
2. Kremkau FW. Diagnostic ultrasound – principles and instruments. W.B. Saunders, Philadelphia 1993.
3. Hangiandreou NJ. AAPM/RSNA physics tutorial for residents. Topics in US: B-mode US: basic concepts and new technology. Radiographics 2003 Jul-Aug; 23(4):1019-33.
4. Doppler JC. Ueber das farbige Licht der Doppelsterne und einiger anderer Gestirne des Himmels. Abhandlungen der Koeniglichen Bohemischen Gesellschaft der Wissenschaften 1842;11:465-82.
5. Brkljačić B. Dopler krvnih žila. Medicinska naklada, Zagreb 2000:199-215.
6. Strouse PJ. Overview of musculoskeletal imaging. U: Slovis TL (Ur). Caffey's Pediatric Diagnostic Imaging, 11th Ed. Mosby Elsevier, Philadelphia, 2008. pp. 2477-81.
7. Adler RS, Mack LA, Scheible W, Sofka CM, Resnick D. Diagnostic Ultrasonography. U: Resnick D, Kransdorf MJ (Eds). Bone and joint imaging. Elsevier Saunders, Philadelphia 2005:78-85.
8. Terslev L, Torp-Pedersen S, Qvistgaard E, von der Recke P, Bliddal H. Doppler ultrasound findings in healthy wrists and finger joints. Ann Rheum Dis 2004;63:644-8.
9. Kane D, Balint PV, Sturrock R, Grassi W. Musculoskeletal ultrasound – a state of the art review in rheumatology. Rheumatology 2004;43:823-8.
10. Naredo E, Möller I, Moragues C, de Augustin JJ, Scheel AK, Grassi W, et al. Interobserver reliability in musculoskeletal ultrasonography: results from a „Teach the Teachers” rheumatologist course. Ann Rheum Dis 2006;65:14-19.
11. Grassi W, Filipucci E. Ultrasonography and the rheumatologist. Curr Opinion Rheumatolog 2007;19(1):55-60.
12. Lipsky P.E. Rheumatoid arthritis. U: Braunwald E, Fauci AS, Kasper DL, Hauser SL, Longo DL, Jameson JL (Eds). Harrison's Principles of Internal Medicine, 15th Ed. Mc.Graw-Hill, New York 2001;1928-1937.
13. Anić B, Babić-Naglić Đ. Reumatoidni artritis. U: Vrhovac B, Jakšić B, Reiner Ž, Vucelić B. (ur.) Interna medicina. Naklada Ljevak, Zagreb 2008;1371-1378.

14. Goronzy JJ, Weyand CM. Rheumatoid Arthritis – Epidemiology, pathology and pathogenesis. U: Klippel JH. Primer on the Rheumatic Diseases. Arthritis Foundation, Atlanta 2001 pp. 209-217.
15. Koetz K, Bryl E, Spickschen K, O'Fallon WM, Goronzy JJ, Weyand CM. T cell homeostasis in patients with rheumatoid arthritis. Proc Natl Acad Sci USA 2000;97:9203-9208.
16. Klimiuk PA, Yang H, Goronzy JJ, Weyand CM. Production of cytokines and metalloproteinases in rheumatoid synovitis is T cell dependent. Clin Immunol 1999;90:65-78.
17. Brennan FM, Maini RN, Feldmann M. Role of pro-inflammatory cytokines in rheumatoid arthritis. Springer Semin Immunol 1998;20:133-47.
18. Anderson RJ. Clinical and laboratory features of rheumatoid arthritis U: Klippel JH. Primer on the Rheumatic Diseases. Arthritis Foundation, Atlanta 2001:218-225.
19. Pincus T, Sokka K. Quantitative measures for assessing rheumatoid arthritis in clinical trials and clinical care. Best Practice & Research Clinical Rheumatology 2003; 17(5): 753-81.
20. Rubin DA. Magnetic Resonance Imaging: Practical Considerations. U: Resnick D, Kransdorf MJ (Eds). Bone and joint imaging. Elsevier Saunders, Philadelphia 2005:118-132.
21. Goupille P, Roulot B, Akoka S, et al. Magnetic resonance imaging: A valuable method for the detection of synovial inflammation in rheumatoid arthritis. J Rheumatol 2001;28:35-40.
22. Sugimoto H, Takeda A, Hyodoh K. Early stage rheumatoid arthritis: Prospective study of the effectiveness of MR imaging for diagnosis. Radiology 2000; 216: 569.
23. Gasson J, Gandy SJ, Hutton CW, et al. Magnetic resonance imaging of rheumatoid arthritis in metacarpophalangeal joints. Skeletal Radiol 2000;29:324-8.
24. Sharp JT. An overview of radiographic analysis of joint damage in rheumatoid arthritis and its use in metaanalysis. J Rheumatol 2000;27:254-60.
25. Sugimoto H, Takeda A, Hyodoh K. Early-stage rheumatoid arthritis: Prospective study of the effectiveness of MR imaging for diagnosis. Radiology 2000; 216:569
26. Resnick D, Kransdorf MJ. Rheumatoid arthritis and the seronegative spondyloarthropathies: radiographic and pathologic concepts. U: Resnick D,

Kransdorf MJ (Eds). Bone and joint imaging. Elsevier Saunders, Philadelphia 2005: 209-225.

27. Resnick D, Kransdorf MJ. Rheumatoid arthritis. U: Resnick D, Kransdorf MJ (Eds). Bone and joint imaging. Elsevier Saunders, Philadelphia, 2005. pp. 226-254.

28. Wakefield RJ, Gibbon WW, Conaghan PG, et al. The value of bone erosions in patients with rheumatoid arthritis: a comparison with conventional radiography. *Arthritis Rheum* 2000;43:2762-70.

29. van der Heijde DMFM. Radiographic imaging: the „gold standard” for assessment of disease progression in rheumatoid arthritis. *Rheumatology* 2000;39:9-16.

30. Kirwan J, Byron M, Watt I. The relationship between soft tissue swelling, joint space narrowing and erosive damage in hand X-rays of patients with rheumatoid arthritis. *Rheumatology* 2001;40:297-301.

31. Schneider R. Radionuclide Techniques. U: Resnick D, Kransdorf MJ (Eds). Bone and joint imaging. Elsevier Saunders, Philadelphia 2005:86-117.

32. Dóhn UM, Ejbjerg BJ, Court-Payen M, Hasselquist M, Narvestad E, Szkudlarek M, et al. Are bone erosions detected by MRI and US true erosions? A comparison with CT in rheumatoid arthritis metacarpophalangeal joints. *Arthritis Research & Therapy* 2006;8:R110

33. Sommer OJ, Kladossek A, Weiler V, Czembiersek H, Boeck M, Stiskal M. Rheumatoid arthritis: A practical guide to state-of-the-art imaging, image interpretation, and clinical implications. *RadioGraphics* 2005;25:381-98.

34. Matteson EL. Treatment of rheumatoid arthritis U: Klippel JH. Primer on the Rheumatic Diseases. Arthritis Foundation, Atlanta 2002:225-232.

35. Terslev L, Torp-Pedersen S, Qvistgaard E, Bliddal H. Spectral Doppler and resistive index – a promising tool in ultrasonographic evaluation of inflammation in rheumatoid arthritis. *Acta Radiologica* 2003;44:645-52.

36. Hau M, Kneitz C, Tony H-P, Keberle M, Jahns R, Jenett M. High resolution ultrasound detects a decrease in pannus vascularisation of small finger joints in patients with rheumatoid arthritis receiving treatment with soluble tumour necrosis factor α receptor (etanercept). *Ann Rheum Dis* 2002;61:55-58.

37. Szkudlarek M, Narvestad E, Klarlund M, Court-Payen M, Thomsen HS, Østergaard M. Ultrasonography of the metatarsophalangeal joints in rheumatoid arthritis. *Arthritis & Rheumatism* 2004;50(7):2103-2112.

38. Marcelis S, Daenen B, Ferrara MA. Rheumatoid arthritis. U: Dondelinger RF (Ur). *Peripheral Musculoskeletal Ultrasound Atlas*. Thieme Medical Publishers, Stuttgart 1996:112.
39. Kasukawa R, Yamadera Y, Takahashi A, Takeda I, Kanno T. Power doppler sonography for detection of intraarticular vascularization in knee joints of patients with rheumatoid arthritis. *Mod Rheumatol* 2004;14:149-53.
40. Adler RS, Mack LA, Scheible W, Sofka CM, Resnick D. *Diagnostic Ultrasonography*. U: Resnick D, Kransdorf MJ (Eds). Bone and joint imaging. Elsevier Saunders, Philadelphia 2005:78-85.
41. Grassi W, Filipucci E. Ultrasonography and the rheumatologist. *Curr Opinion Rheumatolog* 2007;19(1):55-60.
42. Terslev L, Torp-Pedersen S, Qvistgaard E, von der Recke P, Bliddal H. Doppler ultrasound findings in healthy wrists and finger joints. *Ann Rheum Dis* 2004;63:644-8.
43. Sofka CM, Collins AJ, Adler RS. Utilization of ultrasound guidance in interventional musculoskeletal procedures. *J Ultrasound Med* 2000; 19:62.
44. Koenig MJ, Torp-Pedersen ST, Christensen R, et al. Effect of knee position on ultrasound Doppler findings in patients with patellar tendon hyperaemia (Jumper's knee). *Ultraschall in Med* 2007; 28: 479-83.
45. Naredo E, Möller I, Moragues C, de Augustin JJ, Scheel AK, Grassi W, et al. Interobserver reliability in musculoskeletal ultrasonography: results from a „Teach the Teachers” rheumatologist course. *Ann Rheum Dis* 2006;65:14-19.
46. Teefey SA, Hasan SA, Middleton WD, et al. Ultrasonography of the rotator cuff: A comparison of ultrasonographic and arthroscopic findings in one hundred consecutive cases. *J Bone Joint Surg Am* 2000; 82: 498-503.
47. Szkudlarek M, Klarlund M, Narvestad E, Court-Payen M, Strandberg C, Jensen KE, Thomsen HS, Østergaard M. Ultrasonography of the metacarpophalangeal and proximal interphalangeal joints in rheumatoid arthritis: a comparison with magnetic resonance imaging, conventional radiography and clinical examination. *Arthritis Research & Therapy* 2006;8(2):1-11.
48. Klauser A, Frauscher F, Schirmer M, Halpern E, Pallwein L, Herold M, Helweg G, ZurNedden D. The value of contrast-enhanced color Doppler ultrasound in the detection of vascularization of finger joints in patients with rheumatoid arthritis. *Arthritis & Rheumatism* 2002;46(3):647-53.

49. Qvistgaard E, Rógind H, Torp-Pedersen S, Terslev L, Danneskiold-Samsøe B, Bliddal H. Quantitative ultrasonography in rheumatoid arthritis: evaluation of inflammation by Doppler technique. *Ann Rheum Dis* 2001;60:690-3.
50. Szkudlarek M, Court-Payen M, Strandberg C, Klarlund M, Klausen T, Óstergaard M. Power-doppler ultrasonography for assessment of synovitis in the metacarpophalangeal joints in patients with rheumatoid arthritis. *Arthritis & Rheumatism* 2001;44(9):2018-23.
51. Ostergaard M, Szkudlarek M. Ultrasonography: a valid method for assessing rheumatoid arthritis? *Arthritis Rheum* 2005; 52: 681-686.
52. Stone M, Bergin D, Whelan B, et al. Power Doppler ultrasound assessment of rheumatoid hand synovitis. *J Rheumatol* 2001; 28:1979-82.
53. Strunk J, Heinemann E, Neeck G, et al. A new approach to studying angiogenesis in rheumatoid arthritis by means of power Doppler ultrasonography and measurement of serum vascular endothelial growth factor. *Rheumatology* 2004;43:1480-83.
54. Weidekamm C, Koller M, Weber M, et al. Diagnostic value of high-resolution B-mode and doppler sonography for imaging of hand and finger joints in rheumatoid arthritis. *Arthritis Rheum* 2003;48:325-333.
55. Naredo E, Bonilla G, Gamero F, et al. Assessment of inflammatory activity in rheumatoid arthritis: a comparative study of clinical evaluation with grey scale and power Doppler ultrasonography. *Ann Rheum Dis* 2005;64:375-81.
56. Wakefield RJ, Brown AK, O'Connor PJ, et al. Power Doppler sonography improving disease activity assessment in inflammatory musculoskeletal disease. *Arthritis Rheum* 2003;48:285-8.
57. Schmidt WA. Doppler sonography in rheumatology. *Best Pract Res Clin Rheumatol* 2004;18:827-46.
58. Szkudlarek M, Court-Payen M, Strandberg C, Klarlund M, Klausen T, Óstergaard M. Contrast-enhanced power-doppler ultrasonography of the metacarpophalangeal joints in rheumatoid arthritis. *Eur Radiol* 2003;13:163-8.
59. Carotti M, Salaffi F, Manganelli P, Salera D, Simonetti B, Grassi W. Power doppler sonography in the assessment of synovial tissue of the knee joint in rheumatoid arthritis: a preliminary experience. *Ann Rheum Dis* 2002;61:877-882.

60. Filippucci E, Iagnocco A, Salaffi F, et al. Power Doppler sonography monitoring of synovial perfusion at wrist joint in rheumatoid patients treated with adalimumab. *Ann Rheum Dis* 2006; 65: 1433-37.
61. Taylor PC, Steuer A, Gruber J, et al. Comparison of ultrasonographic assessment of synovitis and joint vascularity with radiographic evaluation in a randomized, placebo-controlled study of infliximab therapy in early rheumatoid arthritis. *Arthritis Rheum* 2004;50:1107-1116.
62. Ejbjerg BJ, Vestergaard A, Jacobsen S, Thomsen HS, Østergaard M. The smallest detectable difference and sensitivity to change of magnetic resonance imaging and radiographic scoring of structural joint damage in rheumatoid arthritis finger, wrist, and toe joints. *Arthritis & Rheumatism* 2005;52:8:2300-6.
63. Ribbens C, Andre B, Marcelis S, Kaye O, Mathy L, Bonnet V, Beckers C, Malaise MG. Rheumatoid hand joint synovitis: gray-scale and power Doppler US quantifications following anti-tumor necrosis factor- α treatment: pilot study. *Radiology* 2003;229:562-9.
64. Bajaj S, Lopez-Ben R, Oster R, Alarcon GS. Ultrasound detects rapid progression of erosive disease in early rheumatoid arthritis: a prospective longitudinal study. *Skelet Radiol* 2007;36:123-28.
65. Aletaha D, Smolen JS. Remission of rheumatoid arthritis: should we care about definitions? *Clin Exp Rheumatol* 2006; 24 (Suppl.43): S45-S51.
66. Fries JF, Spitz P, Kraines RG, Holman HR. Measurement of patient outcome in arthritis. *Arthritis and Rheumatism* 1980; 23: 137-145.
67. Szkudlarek M, Court-Payen M, Jacobsen S, Klarlund M, Thomsen HS, Østergaard M. Interobserver agreement in ultrasonography of the finger and toe joints in rheumatoid arthritis. *Arthritis Rheum* 2003;48: 955-62.
68. Kiris A, Ozgocmen S, Kocakoc E, Ardicoglu O. Power Doppler assessment of overall disease activity in patients with rheumatoid arthritis. *J Clin Ultrasound* 2006; 34: 5-11.
69. Varsamidis K, Varsamidou E, Tjetjjs V, Mavropoulos G. Doppler sonography in assessing disease activity in rheumatoid arthritis. *Ultrasound Med Biol* 2005;31(6): 739-743.
70. Terslev L, Torp-Pedersen S, Qvistgaard E, Kristoffersen H, Rógind H, Danneskiold-Samsøe B, Bliddal H. Effects of treatment with etanercept on

rheumatoid arthritis evaluated by Doppler ultrasonography. *Ann Rheum Dis* 2003;62:178-81.

71. Ellegaard K, Torp-Pedersen S, Lund H, Henriksen M, Terslev L, Jensen PS, Danneskiold-Samsøe B, Bliddal H. Quantification of colour Doppler activity in the wrist in patients with rheumatoid arthritis – the reliability of different methods for image selection and evaluation. *Ultraschall in Med* 2008;29:393-398.

72. Teh J, Stevens K, Williamson L, Leung J, McNally EG. Power doppler ultrasound of rheumatoid synovitis: quantification of therapeutic response. *B J Radiol* 2003;76:875-9.

73. Walther M, Harms H, Krenn V, Radke S, Fährndrich TP, Gohlke F. Correlation of power doppler sonography with vascularity of the synovial tissue of the knee joint in patients with osteoarthritis and rheumatoid arthritis. *Arthritis & Rheumatism* 2001; 44(2):331-8.

74. Naredo E, Bonilla G, Gamero F, Uson J, Carmona L, Laffon A. Assessment of inflammatory activity in rheumatoid arthritis: a comparative study of clinical evaluation with grey scale and power Doppler ultrasonography. *Ann Rheum Dis* 2005;64:375-81.

76. Terslev L, Torp-Pedersen S, Qvistgaard E, Danneskiold-Samsøe B, Bliddal H. Estimation of inflammation by Doppler ultrasound: quantitative changes after intra-articular treatment in rheumatoid arthritis. *Ann Rheum Dis* 2003;62:1049-53.

77. Scheel AK, Hermann KGA, Kahler E, Pasewaldt D, Fritz J, Hamm B, Brunner E, Muller G, Burmester GR, Backhaus M. A novel ultrasonographic synovitis scoring system suitable for analyzing finger joint inflammation in rheumatoid arthritis. *Arthritis & Rheumatism* 2005;52(3):733-43.

11. ŽIVOTOPIS

Rođena sam u Zagrebu u 26. kolovoza 1972. godine. Matematičku XV gimnaziju sam završila u Zagrebu. Diplomirala sam 1997.g. na Medicinskom fakultetu Sveučilišta u Zagrebu s prosjekom ocjena 4.50. Na istom Fakultetu sljedeće godine upisala sam Znanstveni poslijediplomski studij u području biomedicine i uspješno položila sve propisane ispite. U prosincu 2005.g. sam obranom teme pod naslovom „Procjena vaskularizacije čvorova štitnjače sondom visoke rezolucije (14 MHz)” na Medicinskom fakultetu Sveučilišta u Zagrebu stekla akademski stupanj magistra znanosti.

Nakon završenog fakulteta odradila sam pripravnički staž u Klinici za plućne bolesti Jordanovac u Zagrebu. Tijekom 1999. i 2001. g. radila sam kao znanstveni novak na projektu „Tumori u autoimunim bolestima štitnjače”, pod vodstvom doc. dr. sc F. Škreba, na Odjelu za nuklearnu medicinu KB „Dubrava”. U ožujku 2001.g. započela sam specijalizaciju iz radiologije na Zavodu za dijagnostičku i intervencijsku radiologiju KB „Dubrava”. Specijalistički ispit položila sam 2006. godine. Od 2006. godine zaposlena sam kao specijalist radiolog na istom Zavodu, a u lipnju 2007.g. započinjem subspecijalizaciju iz ultrazvuka. Tijekom specijalizacije završila sam Stručni poslijediplomski studij iz radiologije na Medicinskom fakultetu Sveučilišta u Zagrebu.

Pohađala sam više međunarodnih tečajeva edukacije na području *imaginga*, te osnovnih i naprednih tečajeva iz područja fizike magnetske rezonancije, kao i magnetske rezonancije muskuloskeletnog sustava.

Članica sam Hrvatskog društva radiologa, Hrvatskog društva za ultrazvuk u medicini i biologiji, European Society of Radiology, Adriatic Vascular Ultrasound Society i Central European Vascular Forum.

Uža područja rada su mi dijagnostički i intervencijski ultrazvuk, vaskularna radiologija, posebno vaskularni ultrazvuk, radiologija dojke, te radiologija lokomotornog sustava. Sudjelovala sam s radovima na više domaćih i međunarodnih kongresa i stručnih sastanaka, te objavila osam znanstvenih radova, od čega je šest u časopisima citiranim u Current Contents.

Govorim engleski jezik. Udana sam i majka sam jednog djeteta.