

Niskodozni protokol CT urografije u obradi bolesnika s makrohematurijom

Ćurić, Josip

Doctoral thesis / Disertacija

2010

Degree Grantor / Ustanova koja je dodijelila akademski / stručni stupanj: **University of Zagreb, School of Medicine / Sveučilište u Zagrebu, Medicinski fakultet**

Permanent link / Trajna poveznica: <https://urn.nsk.hr/urn:nbn:hr:105:030730>

Rights / Prava: [In copyright](#) / [Zaštićeno autorskim pravom.](#)

Download date / Datum preuzimanja: **2025-03-05**



Repository / Repozitorij:

[Dr Med - University of Zagreb School of Medicine Digital Repository](#)





Središnja medicinska knjižnica

Ćurić, Josip (2010) *Niskodozni protokol CT urografije u obradi bolesnika s makrohematurijom*. Doktorska disertacija, Sveučilište u Zagrebu.

<http://medlib.mef.hr/856>

University of Zagreb Medical School Repository

<http://medlib.mef.hr/>

**SVEUČILIŠTE U ZAGREBU
MEDICINSKI FAKULTET**

Josip Ćurić

**Niskodozni protokol CT urografije u
obradi bolesnika s makrohematurijom**

DISERTACIJA



Zagreb, 2010

Disertacija je izrađena na Zavodu za dijagnostičku i intervencijsku radiologiju i Odjelu za kliničku imunologiju i reumatologiju Kliničke bolnice „Dubrava“ u Zagrebu.

Voditelj rada: prof.dr.sc. Boris Brkljačić

Komentor: doc.dr.sc. Igor Kocijančić

Zahvaljujem prim. dr. Mirjani Vukelić Marković na savjetima i velikoj pomoći pri osmišljavanju ovog rada i obradi slika

Zahvaljujem pročelniku Zavoda, prof.dr.sc. Borisu Brkljačiću koji mi je omogućio uvjete za rad, pomogao pri završnoj obradi rada i konačno strpljivo i manje strpljivo dočekao ovaj rad

Zahvaljujem dipl. ing. Branku Vekiću i dr.sc. Željki Knežević na obradi brojnih dozimetara koji su korišteni tijekom izrade ovog rada

SADRŽAJ

1. POPIS OZNAKA I KRATICA	6
2. UVOD	7
1. Tehnika izvođenja CTU	8
1. Pozicioniranje pacijenta.....	9
2. Primjena kontrastnog sredstva.....	9
3. Parametri akvizicije tijekom CTU.....	10
4. Rekonstrukcijski parametri tijekom CTU.....	11
5. Naknadna obrada slike.....	11
6. Hibridna tehnika.....	12
7. Kompresijska CTU.....	12
8. Hidracija tijekom CTU.....	13
2. Broj i značaj pojedinih faza tijekom CTU	14
3. Pokusne snimke	15
4. Dodatni manevri za poboljšanje distenzije mokraćnog sustava	16
5. MR urografija	17
6. Hematurija	20
1. Makrohematurija.....	21
2. Mikrohematurija.....	21
7. Tumori bubrega i urotrakta	22
1. Karcinom prijelaznog epitela.....	22
2. Karcinom mokraćnog mjehura.....	27
3. Karcinom bubrega.....	33
4. Policistični bubrezi.....	38
5. Ciste bubrega.....	39
8. Upalne bolesti bubrega	40
1. Akutni pijelonefritis.....	40
2. Tuberkuloza.....	41
9. Papilarna nekroza bubrega	42
10. Nefrolitijaza	43
3. HIPOTEZE I CILJEVI ISTRAŽIVANJA	46
4. BOLESNICI I METODE	47
5. REZULTATI	55
6. RASPRAVA	71
7. ZAKLJUČCI	82
8. SAŽETAK	83

9. SUMMARY	85
10. POPIS LITERATURE	87
11. ŽIVOTOPIS	97

1. POPIS OZNAKA I KRATICA

BMI-body mass index, indeks tjelesne mase

CPR-curved planar reconstruction, zakrivljene plošne rekonstrukcije

CTDI-CT dose index, dozni pokazatelj kompjutorizirane tomografije

CTDR-CT digital radiography, CT digitalna radiografija

CTU-computerized tomography urography, urografija kompjutoriziranom tomografijom

DSA-digital subtraction angiography, digitalna subtrakcijska angiografija

ESUR-European Society of Urogenital Radiology, Europsko društvo za urogenitalnu radiologiju

HU-Hounsfield unit, Hounsfield jedinica

IAEA-International Atomic Energy Agency, Međunarodna agencija za atomsku energiju

IVU-intravenska urografija

MIP-maximum intensity projection, projekcije maksimalnog intenziteta

MPR-multiplanar reconstruction, multiplanarne rekonstrukcije

MR-magnetic resonance imaging, magnetska rezonanca

MRU-Magnetic resonance urography, urografija magnetskom rezonancom

MSCT-multislice CT, višeslojna kompjutorizirana tomografija

PUJ-pelviureteric junction, pijeloureterični vrat

RCC-renal cell carcinoma, karcinom bubrežnih stanica

RFA-radiofrekventna ablacija

SZO-Svjetska zdravstvena organizacija, World Health Organisation

TLD-thermoluminescent dosimeter, termoluminiscentni dozimetar

TCC-transitional cell carcinoma, karcinom prijelaznog epitela

USPIO-ultra small paramagnetic iron oxide, čestice sitnog paramagnetskog željeznog oksida

UZV-ultrazvuk

VRT-volume rendering technique

2. UVOD

Prema radnoj grupi ESUR-a CTU (CT urografija) je dijagnostička pretraga optimizirana za slikovni prikaz bubrega, uretera i mokraćnog mjehura. Pretraga uključuje izvođenje na MSCT (Multi Slice CT) uređaju s tankom kolimacijom uz intravensku aplikaciju kontrastnog sredstva, te oslikavanje u ekskrecijskoj fazi (1). Najčešće indikacije za MSCTU su: hematurija (osobito kod pacijenata koji imaju visok stupanj rizika za malignu bolest urotela), hidronefroza, kronična simptomatska urolitijaza, traumatske i jatrogene ozljede uretera, kompleksne infekcije urotrakta, planiranje perkutane nefrolitotomije (1).

Iako su uloga i značaj CTU najviše istraženi kod pacijenata s hematurijom, u smjernicama i algoritmima obrade pacijenata s hematurijom CTU još nema jasnu ulogu i mjesto. Prema preporukama Američkog urološkog društva iz 2001 kod pacijenata s mikrohematurijom ravnopravan značaj i mjesto imaju i IVU (intravenska urografija) i CTU (2). Prema Cohenu i suradnicima CTU je značajna u obradi pacijenata s neglomerularnom hematurijom prije izvođenja cistoskopije (3). Prema preporukama Europskog urološkog društva IVU je pretraga prvog izbora u obradi pacijenata s hematurijom (4).

Istraživanja o značaju CTU u dijagnostici uzroka mikroskopske hematurije su pokazale da je uzrok hematurije otkriven u 33-42,6% slučajeva, s osjetljivošću CTU od 92,4-100% i specifičnošću 89-97,4%. U ovim studijama, u koje su bili uključeni bolesnici s mikrohematurijom, učestalost TCC-a je bila od 0,9-7,3% (5-10). Osjetljivost CTU u otkrivanju karcinoma prijelaznog epitela bila je visoka, značajno viša od osjetljivosti IVU. Kod pacijenata s makrohematurijom i visokim rizikom postojanja maligne bolesti urotela postotak TCC-a je bio znatno viši i iznosio je 25-30% (11-12).

Osim u otkrivanju tumora urotela gornjeg mokraćnog sustava CTU se pokazala odličnom metodom i u otkrivanju tumora mokraćnog mjehura, s tim da rezultati prilično ovise o skupini bolesnika uključenih u studiju. Kod bolesnika s mikrohematurijom osjetljivost CTU je bila niska i iznosila je svega oko 40% (10). Međutim u skupini bolesnika s visokim rizikom i makrohematurijom osjetljivost je bila znatno viša, i to 93%, a specifičnost 99% (13). Na temelju ovih rezultata studija autori su doveli u sumnju opravdanost velikog broja fleksibilnih cistoskopija.

Ostale indikacije za CTU su više anegdotalne. Tako se CTU spominje kao slikovna metoda kod planiranja perkutane nefrolitotomije ili u dijagnozi papilarne i medularne nekroze u ranom stadiju kad je ishemija reverzibilna (14-15). Tijekom CTU moguće je otkriti i eventualnu ekstraurinarnu patologiju s tim da je tada izuzetno rijetko potrebna dopunska obrada (16).

Prema preporukama ESUR-a iz 2008. godine CTU je metoda prvog izbora kod pacijenata s hematurijom i s visokim rizikom za malignu bolest urotela (1). Najvažniji rizični čimbenici su dob >40, makrohaturija, pušenje, tumor mokraćnog sustava u anamnezi te izloženost nekim okolišnim čimbenicima. Rizik zbog uporabe zračenja je u tim slučajevima relativno manje značajan. Radna skupina ESUR-a predlaže da se tradicionalni algoritam obrade pacijenata koji uključuje IVU, UZV (ultrazvuk) i cistoskopiju zamijeni bržim i jednostavnijim algoritmom, koji uključuje CTU i cistoskopiju.(1).

Vjerojatnost TCC-a	Najmanja	Niska	Srednja	Visoka
Hematurija	Mikro	Makro	Mikro	Makro
Dob	<40	>40	<40	>40
Metode izbora	CiS UZV	CiS UZV	CiS UZV	CiS CTU
pušenje		IVU ako su CiS i UZV negativni a simptomi perzistiraju	IVU ili CTU ako su CiS i UZV negativni a simptomi perzistiraju	

Tablica 1. Metode izbora u obradi bolesnika s bezbolnom hematurijom (1)

U svijetu ne postoji suglasje oko načina izvođenja CTU kako obzirom na vrstu i broj serija tako i manevre koji poboljšavaju prikaz mokraćnog sustava. CT urografija se u većini centara izvodi u tri faze. Prva faza je tzv. „renal stone CT“, tj. nativna faza koja služi za otkrivanje kamenaca u mokraćnom sustavu te pomaže u karakterizaciji bubrežnih lezija (kao baza za mjerenje stupnja opacifikacije nakon davanja kontrasta, te karakterizaciju lezija kod kojih je mast sastavni dio) (17). Za otkrivanje i točnu karakterizaciju bubrežnih lezija izvodi se tzv. nefrografska faza oko 100 sekundi nakon davanja kontrasta(17). Osim navedenog nefrografska faza je bitna i u procjeni anatomije renalnih vena te otkrivanju ishemijskih lezija. Za procjenu sluznice mokraćnog sustava kao i za procjenu nivoa opstrukcije te traumatskih lezija mokraćovoda izvodi se ekskrecijska faza 5-10 min nakon davanja kontrasta (17).

2.1. Tehnika izvođenja CTU

CTU ne zahtijeva nikakvu posebnu pripremu pacijenta u odnosu na ostale kontrastne pretrage. Pasažu crijeva i irigografiju treba izbjeći prije urografije zbog toga što pozitivno kontrastno sredstvo u crijevima interferira s analizom 3D slika. Preporučuje se oralna hidracija pacijenta koja sprječava dehidraciju, potiče diurezu i predstavlja negativno kontrastno sredstvo korisno u analizi probavnog trakta (18,19). Ako bolesnik ne podnosi oralni unos tekućine može mu se dati infuzija fiziološke otopine prije i tijekom CTU.

2.1.1. Pozicioniranje pacijenta

Položaj u supinaciji je standardan tijekom izvođenja CTU. Položaj u pronaciji može biti koristan za razlikovanje konkremenata na ureterovezikalnom ušću od konkremenata u mokraćnom mjehuru (20). Položaj u pronaciji nije se pokazao boljim od položaja u supinaciji za prikaz pojedinih dijelova mokraćnog sustava, a i pacijenti ga teže podnose (21,22). Okretanje bolesnika oko osi nekoliko puta prije ekskrecijske faze može pomoći u sprečavanju taloženja kontrasta u pojedinim dijelovima mokraćnog sustava, a što je od velike važnosti za otkrivanje moguće intraluminalne patologije (23).

2.1.2. Primjena kontrastnog sredstva

Postoje dva osnovna načina davanja kontrastnog sredstva. Jedan je tzv. „single bolus“ tj. davanje kontrastnog sredstva u jednom aktu, nakon kojeg slijede obično dvije faze snimanja. Drugi je tzv. „split bolus“ odnosno tehnika razdijeljenog bolusa, pri čemu se kontrast aplicira u dva navrata. Nakon drugog bolusa slijedi jedinstvena nefrografsko-ekskrecijska faza (24). Količina kontrasta koja se primjenjuje tijekom CTU prema većini studija iznosi 125-150 mL. No količina kontrasta bi trebala biti prilagođena koncentraciji kontrastnog sredstva i masi bolesnika, a treba biti 1,7-2,0 mL/kg ako se radi o kontrastu koncentracije 300 mgI/mL odnosno 1,4-1,6 mL/kg ako se radi o kontrastu koncentracije 370mgI/kg. Brzina protoka kontrastnog sredstva je obično 2-3 mL/s (25).

Kod „single bolus“ tehnike nakon aplikacije 100-150 mL kontrasta obično slijedi dvofazični ili trifazični protokol CTU. 25-35 s nakon davanja kontrasta u nekim protokolima se izvodi kortikomedularna faza (6). Nefrografska faza slijedi 90-110 s nakon davanja

kontrasta (26,27). Treća faza je ekskrecijska faza 240-480 s nakon davanja kontrasta, a u novijim protokolima 720 sekundi nakon davanja kontrasta, s ciljem što bolje opacifikacije distalnog uretera (26-29). Kako se ekskrecijska faza CTU može izvesti sa svega 50 mL kontrasta, ukupni volumen i brzina protoka kontrasta se mogu prilagoditi ovisno o vrsti patologije koja se očekuje. Ako se ne planiraju kortikomedularna i nefrografska faza količina kontrasta od 150 mL i brzina protoka od 4 mL/s je nepotrebna (24).

U literaturi postoji nekoliko pristupa za primjenu kontrasta kod „split bolus“ protokola. Prema jednom protokolu bolesniku se prvo aplicira 30-50 mL kontrasta brzinom 2 mL/s nakon čega slijedi sekundarna injekcija od 80-100 mL kontrasta brzinom od 2-3 mL/s (30-32). Prema drugom protokolu bolesniku se prvo aplicira 75-100 mL kontrasta brzinom od 2-3 mL/s, a potom u sekundarnom bolusu 45-50 mL kontrasta jednakom brzinom protoka (33). Značaj ovih razlika u načinu davanja kontrasta u literaturi nije dovoljno istražen. Interval između prvog bolusa i trenutka snimanja pacijenta također se razlikuje od protokola do protokola i obično iznosi 480-1000 s (30-32). Stanka između drugog bolusa i trenutka snimanja pacijenta je manje varijabilna i iznosi obično 90-120 s (30-32). U novijim radovima stanika između prvog bolusa i snimanja pacijenta je 600-660 s (14,33).

Opisan je i triple bolus protokol. Kod ovog protokola se pacijentu apliciraju tri bolusa kontrasta nakon čega slijedi jedinstvena kortikomedularno-nefrografsko-ekskrecijska faza nakon stanke od 510 s. Prvi mali bolus (30 mL, 2 mL/s) služi za opacifikaciju kanalnog sustava i uretera. Nakon 7 minuta slijedi drugi bolus (50 mL, 1,5 mL/s) za prikaz bubrežnog parenhima i vena i naposljetku, 20 s kasnije, slijedi treći bolus (65 mL, 3 mL/s) za prikaz renalnih arterija. Ovaj protokol omogućuje, osim procjene parenhima bubrega i urotela, prikaz arterijske cirkulacije što je od izuzetne važnosti kod prijetransplantacijske obrade donora bubrega (1).

Postoji nekoliko radova u kojima je istraživana značaj stanki različite duljine za distenziju i opacifikaciju pojedinih segmenata mokraćnog sustava (26,27). Tako se pokazalo da je duža stanika kod „single bolus“ protokola značajna za bolju distenziju i opacifikaciju kanalnog sustava bubrega i proksimalnog uretera, a da se bolji prikaz distalnog uretera postiže stankama 600-960 s u „single bolus“ protokolu nakon davanja fiziološke otopine intravenski poslije davanja kontrasta. Opacifikacija ostalih segmenata urotakta prema ovim radovima nije bila ovisna o dužini stanke.

2.1.3. Parametri akvizicije tijekom CTU

Tipični parametri akvizicije tijekom izvođenja CTU su 120 kV, 65-200 mAs uz kolimaciju 16x1,5 za nativnu i parenhimsku fazu, te 16x0,75 mm za ekskrecijsku fazu ako se radi o 16-slojnom uređaju, odnosu uz kolimaciju 64x0,5-0,625 mm ako se radi o 64-slojnom uređaju. Niže vrijednosti napona su preporučene za niskodozne protokole s ciljem poboljšanja odnosa kontrasta i šuma, te samim tim i kvalitete slike (34).

Kod spiralnih CT uređaja obično postoji i rotacija cijevi izvan planiranog polja da bi uređaj bio u mogućnosti rekonstruirati snimke na krajnjim djelovima. Zbog toga je eksponirani dio značajno veći od planiranog polja. Ovaj eksponirani dio se povećava s povećanjem kolimacije i pomaka stola. Tako za planirano polje od 200-400 mm, eksponirano polje može biti i do 40% veće što povećava efektivnu dozu i do 30%. Odabir nižih vrijednosti kolimacije i pitcha te tanjih rekonstrukcija značajno smanjuje ovaj neželjeni efekt (35).

2.1.4. Rekonstrukcijski parametri tijekom CTU

Najvažniji rekonstrukcijski parametri su debljina sloja, rekonstrukcijski indeks i rekonstrukcijski kernel. „In plane“ rezolucija je prvenstveno određena rekonstrukcijskim kernelom dok je tzv „through plane“ rezolucija određena debljinom sloja. Izotropna rezolucija, koja je osobito bitna u ekskrecijskoj fazi se može postići s 0,5-0,625 debljinom sloja ali je u većini slučajeva, za dobivanje slika visoke kvalitete dovoljna i gotovo izotropna rezolucija, koja se može postići uz debljinu sloja od 0,75-1 mm te rekonstrukcijski indeks od 0,5-1 mm. Kod nativne i nefrografske faze gdje rezolucija nije toliko bitna, debljina sloja je obično oko 2 mm čak i kod 16 i 64 slojnih uređaja (1).

2.1.5. Naknadna obrada slike

Za analizu ekskrecijske faze CTU većina radiologa koristi tanke aksijalne slojeve te eventualno koronarne multiplanarne rekonstrukcije (1). Po jednom pregledu to znači analizu oko 700 aksijalnih slojeva što je dugotrajno i naporno. Tijekom obrade CTU samo u ekskrecijskoj fazi treba pregledati oko 700-800 slika za što je potrebna razmjerno velika količina vremena, pa se stoga postavilo pitanje da li je moguće jednaku točnost postići analizom koronarnih MPR slika kojih je daleko manje (29). U istraživanju Cohana i suradnika dokazano je da se jednaka točnost u otkrivanju karcinoma prijelaznog epitela gornjeg urotakta i mokraćnog mjehura može postići analizom samo koronarnih 5mm rekonstrukcija. Naime na koronarnim rekonstrukcijama od 15 karcinoma gornjeg urotakta otkriveno je 13,

dok je na aksijalnim slojevima otkriveno 12, a razlika nije bila statistički značajna. Kod karcinoma mokraćnog mjehura, i na aksijalnim slojevima i na koronarnim rekonstrukcijama je otkriveno 11 od 12 karcinoma. Za naknadnu obradu slike (postprocessing) se obično koriste multiplanarne rekonstrukcije, zakrivljene rekonstrukcije te MIP i VRT rekonstrukcije.

2.1.6. Hibridna tehnika

Skupina autora je predložila kombinaciju CT-a bubrega i intravenske urografije (36). CT pretraga se može izvesti neposredno nakon IVU koristeći pri tom samo kontrast apliciran tijekom IVU ili se može izvesti neposredno prije IVU, što je mnogo češće. Pri tom se na CT-u izvodi nativna faza za otkrivanje bubrežnih i konkremenata u ureterima. Neposredno nakon davanja kontrasta na CT-u slijedi klasična parenhimska faza za procjenu parenhima bubrega. Bolesnik se nakon CT-a premješta u prostor za konvencionalni rendgen za procjenu bubrežnog sabirnog sustava uretera i mokraćnog mjehura. Premještaj bolesnika iz jedne u drugu prostoriju ponekad može stvoriti probleme u smislu redoslijeda bolesnika i stanke do pojedinih faza. Osim toga premještaj može dovesti i do pražnjenja pijelona i bubrežnih čašica bolesnika (36).

Ako je CT pregled izveden nakon kompletne IVU opacifikacija parenhima bubrega je znatno slabija što može imati posljedično manju točnost u otkrivanju bubrežnih tvorbi. Ako se nativna pretraga urotrakta izvodi na klasičnom rendgenu tijekom IVU treba imati na umu da klasični RTG ima znatno manju osjetljivost u prikazu konkremenata u urotraktu u odnosu na CT. S druge strane ako klasični rendgen slijedi nakon CT-a vrlo često je već prošlo vrijeme za optimalan prikaz sabirnog sustava bubrega i mokraćovoda (36).

Da bi se to izbjeglo u radu skupine autora je predloženo snimanje topograma u ekskrecijskoj fazi kao zamjena za konvencionalne snimke (17). Ovakve tzv CTDR (CT digital radiography) snimke imaju slabiju prostornu rezoluciju od klasičnih snimaka ali su kontrastna rezolucija i doza zračenja gotovo jednake. Osim toga tako se izbjegava i premještanje bolesnika sa svim posljedicama koje ono nosi. Kao i tijekom IVU prikaz uretera može biti otežan crijevnim sadržajem pa su priprema i čišćenje bolesnika izuzetno važni za izvođenje urografije hibridnom tehnikom (17).

2.1.7. Kompresijska CTU

Za poboljšanje prikaza mokraćnog sustava tijekom IVU opisana je kompresija balonom smještenim u donjem hemiabdomenu, te je u nekoliko radova ispitana i učinkovitost

ovog postupka tijekom CTU (26,30,37,38). Ekskrecijska faza se pritom obično snima u dva dijela i to prvi do kriste ilijake tijekom kompresije i drugi nakon otpuštanja kompresije od kriste ilijake do simfize (30). Drugi autori preporučuju snimanje ekskrecijske faze cijelom dužinom urotakta i to tijekom i nakon popuštanja kompresije (37,38).

Kompresija tijekom CTU se ne preporučuje kod bolesnika s kolikama, anamnezom opstrukcije u mokraćnom sustavu, bolesnika kod kojih je rađena radikalna cistektomija, neposredno iza kirurškog zahvata, te kod bolesnika s aneurizmom abdominalne aorte.

Što se tiče uspješnosti kompresijske tehnike u prikazu pojedinih dijelova mokraćnog sustava Heneghan i suradnici su opisali statistički značajno bolji prikaz pojedinih segmenata urotakta kod CTU s kompresijom u odnosu na IVU s kompresijom (38). U radu Mc Nicholas i suradnika je opisan značajno bolji prikaz srednjeg i distalnog uretera u seriji nakon otpuštanja kompresije u odnosu na CTU bez kompresije (37). Međutim, u jednom radu se pokazalo da razlika u stupnju distenzije i opacifikacije nije statistički značajna (39).

2.1.8. Hidracija tijekom CTU

Važnost opacifikacije urotakta za otkrivanje eventualne patologije je više puta naglašena. Što je lošiji stupanj distenzije i opacifikacije pojedinih segmenata to je veći rizik da će se previdjeti male muralne ili intraluminalne lezije. Jedan od postupaka koji je uveden u protokole CTU s ciljem poboljšanja prikaza pojedinih dijelova urotakta je i hidracija bolesnika. Utjecaj hidracije na opacifikaciju urotakta je isprva istraživao kod IVU. Dvije studije su pokazale da je hidracija poboljšala prikaz bubrežnih čašica ali je opisan i neželjeni efekt u smislu razrjeđenja kontrasta u urinu (40,41). Međutim zahvaljujući izvrsnoj kontrastnoj rezoluciji ovaj negativni učinak se ne pojavljuje kod CT-a i CTU. Dapače u razrijeđenom, kontrastom obojenom urinu je daleko manje tzv. "beam hardening" artefakata koji znatno otežavaju analizu bubrežnih čašica.

U većini studija se za i.v. hidraciju preporučuje 250 mL 0,9% fiziološke otopine bilo neposredno prije ili neposredno poslije davanja kontrasta (21). S druge strane za peroralnu hidraciju se preporučuje 750-1000 mL vode 20 min prije davanja kontrasta (18).

Nakon prvih radova u kojima je opisan znatno bolji prikaz pojedinih dijelova urotakta kod bolesnika koji su hidrirani tijekom CTU slijedilo je više radova koji su imali upravo suprotne rezultate.. Tako se u radu MC Tavish i suradnika, u kojem su autori hidrirali pacijente s 250 mL fiziološke otopine intravenski pokazalo da je u grupi pacijenata koji su

hidrirani prije CTU u odnosu na grupu koja nije hidrirana statistički značajno bolji prikaz distalnog uretera (21). U istraživanju Inampudi i suradnika (39) pokazalo se da je u skupini bolesnika kojima je aplicirano 250 mL fiziološke otopine intravenski neposredno prije davanja kontrasta postignuta statistički značajno bolja opacifikacija sabirnog sustava bubrega i uretera. U radu Caoili i suradnika je nađen statistički značajno bolji prikaz proksimalnog uretera i bubrežnih čašica tijekom CTU, dok se uspješnost prikaza srednjeg i distalnog uretera nije razlikovala u odnosu na skupinu koja nije hidrirana (27). Nakon provedenih istraživanja navedeni autori su uključili hidraciju fiziološkom otopinom u svoje protokole.

U nekoliko kasnijih radova (Sudahof i sur., Huang i sur.) nije dokazana korist od intravenske hidracije (42,43). U jednoj studiji su autori izveli CTU "split bolus" tehnikom s tim da su pacijentima aplicirali 100 mL fiziološke otopine nakon prve faze davanja kontrasta. Ovaj manevar nije poboljšao prikaz pojedinih segmenata urotakta ali je poboljšao distenziju pijelona, te srednjeg i gornjeg uretera. Također kao negativni efekt se spominje i izrazita heterogenost urina u bubrežnim čašicama što može značajno otežati analizu sitnih lezija. Ograničenjem studije se može smatrati relativno mala količina fiziološke otopine kojom su hidrirani pacijenti (42). U drugoj studiji u grupi bolesnika koji su hidrirani s 250 mL fiziološke otopine intravenski kompletan prikaz pojedinih segmenata urotakta je postignut u 40%-75% dok je u grupi pacijenata koji nisu hidrirani uspješnost bila čak i viša tj. 45%-85% (43).

U radu Sudakoff-a i suradnika je uspješnost prikaza pojedinih dijelova mokraćnog sustava u skupini intravenski hidriranih bolesnika bila također manja u odnosu na kontrolnu skupinu (42). Autori to objašnjavaju time da infuzija fiziološke otopine pojačava peristaltičku aktivnost uretera, a različit stupanj prehidracije pacijenata također može utjecati na konačan rezultat (42).

2.2. Broj i značaj pojedine faze tijekom CTU

Broj faza kod izvođenja CTU obično varira između dvije i četiri. Kod "single bolus" protokola CTU obično se izvode tri faze: nativna, parenhimska i ekskrecijska. Nativna faza je značajna u otkrivanju urolitijaze, karakterizaciji lezija koje sadržavaju mast (angiomiolipoma) te služi kao temelj za mjerenje stupnja imbibicije kontrastom. Nefrografska faza je važna za

otkrivanje tumora i njihove vaskularizacije, razlikovanje solidnih i cističnih lezija, ishemijskih lezija te prikaz anatomije vena (17).

Ekskrecijska faza je ključna za otkrivanje tumora mokraćnog sustava, otkrivanje razine opstrukcije, prikaz anatomije kanalnog sustava bubrega, uretera i mokraćnog mjehura te kod traumatskih i jatrogenih lezija uretera. U većini protokola je kortikomedularna faza izbačena, jer znatno doprinosi dozi zračenja, a u dijagnostičkom smislu doprinosi vrlo malo u odnosu na nefrografsku fazu (17).

U protokolima koji zahtijevaju korištenje sredstva za kompresiju, ekskrecijska faza je podijeljena u dvije faze. Rana faza koristi se za prikaz kanalnog sustava bubrega i proksimalnog uretera s kompresijom a kasna faza koristi se za prikaz distalnog uretera i mokraćnog mjehura bez kompresije. Ove dvije ekskrecijske faze se prema tome izvode s različitom stankom od trenutka davanja kontrasta (17).

Zbog visoke doze zračenja koju pacijent primi broj faza tijekom CTU trebao bi biti najmanji mogući. To je jedan od razloga uvođenja "split bolus" protokola kod kojeg nakon native faze slijedi jedinstvena parenhimsko-ekskrecijska faza (17).

Daljnji napredak u smislu smanjenja doze zračenja predstavlja uvođenje furosevida u protokol CTU. Kod ovog protokola postoji mogućnost ukidanja native faze jer se u razrijeđenom kontrastom obojenom urinu mogu uočiti konkrementi zbog toga što velika većina njih ima veću gustoću od samog urina. Za ovaj protokol CTU je opisano da ima jednaku uspješnost u detekciji kamenaca kao i nativni CT (17).

2.3. Pokusne snimke

Zna se da između pacijenata postoje velike razlike u dinamici izlučivanja kontrastnog sredstva. Vrlo je važno da u trenutku snimanja ekskrecijske faze stupanj opacifikacije uretera bude što bolji, obzirom na kvalitetu slika i dozu zračenja u slučaju eventualnog ponavljanja ekskrecijske faze, pa je pravilan odabir stanke do trenutka snimanja od izuzetne važnosti. U literaturi se spominju različite stanke koje se kreću od 3 do 15 min i nema preporuke kako kod pacijenata s asimetričnom ekskrecijom ili opstruktivnom uropatijom postići adekvatnu ekskrecijsku fazu (20). U radu skupine autora su predložene niskodozne pokusne snimke kroz srednji ureter kako bi bili sigurni da je u oba uretera postignuta adekvatna opacifikacija (1). Ovaj pristup je opisan samo kod "single bolus" tehnike davanja kontrasta ali je naravno

primjenjiv i kod ostalih protokola. Kod "split bolus" protokola pokusne snimke bi se izvodile prije drugog bolusa kontrasta (1).

Vrijeme prve snimke ovisi o tome da li je bolesniku apliciran diuretik. Ako ureter nije opacificiran ili je opacifikacija asimetrična obično slijede dvije ili tri dodatne niskodozne 20 mAs pokusne snimke u intervalima od oko 2 min. Ako postoji opstrukcija interval se produžuje na 4-6 min. U trenutku kad je postignuta simetrična opacifikacija srednjeg uretera slijedi snimanje ekskrecijske faze. Ovim protokolom je postignuta 90% opacifikacija segmenata urotrakta. Tehnika je primjenjiva kod bolesnika s urednom bubrežnom funkcijom i bolesnika s ureterohidronefrozom i asimetričnom ekskrecijom srednjeg i manjeg stupnja dok kod bolesnika s težom opstrukcijom ili smanjenom bubrežnom funkcijom treba tražiti drugi pristup (20).

2.4. Dodatni manevri za poboljšanje distenzije mokraćnog sustava

Kako bi svi segmenti urotrakta bili distendirani i opacificirani, što je od izuzetne važnosti za otkrivanje eventualne intraluminalne patologije, u literaturi je opisano nekoliko postupaka koji poboljšavaju prikaz mokraćnog sustava. Prvi od njih je bila kompresija abdomena tijekom CTU te se isprva tvrdilo da poboljšava prikaz kanalnog sustava bubrega i proksimalnog i distalnog uretera nakon popuštanja kompresije, posebno u usporedbi s IVU (30,26,37,38). U kasnijim radovima se međutim utvrdilo da ne postoji razlika prema kontrolnoj skupini s istom stankom do ekskrecijske faze, odnosno da je pozitivni efekt na stupanj opacifikacije uzrokovan dužom stankom (39). Slijedeći postupak koji je neko vrijeme bio popularan je intravenska infuzija 250 mL fiziološke otopine neposredno prije davanja kontrasta te je u nekoliko radova opisan bolji prikaz bubrežnog kanalnog sustava i proksimalnog uretera (21,27,39). Drugi autori nisu uspjeli dokazati da ovaj postupak poboljšava prikaz gornjeg urotrakta. Osim toga, nakon intravenske primjene fiziološke otopine, mokraća unutar bubrežnog kanalnog sustava je izrazito heterogenih vrijednosti apsorpcije što može otežati analizu bubrežnih čašica (42,43).

Postupak koji je u nekoliko radova opisan kao vrlo uspješan u poboljšanju prikaza pojedinih dijelova urotrakta tijekom MR (magnetska rezonanca) ekskrecijske urografije je aplikacija niskih doza diuretika (44-48). Kao logičan nastavak slijedilo je nekoliko istraživanja u kojima se istraživao utjecaj diuretika na prikaz pojedinih dijelova urotrakta tijekom CTU (48-51). Bolesniku se obično aplicira 0,1 mL/kg furosemida do ukupne doze od 10 mg. Preporučuje se diuretik aplicirati neposredno prije davanja kontrasta, obično jednu

minutu, jer diuretik počinje djelovati već nakon prvog prolaza kroz bubrege. Posljedično se povećava protok urina i volumena urina. Uslijed povećanog protoka urina dolazi do jednolične raspodjele kontrastnog sredstva odnosno homogene opacifikacije urina od čašica do pijeloureteričnog vrata. Povećanje volumena urina ima za posljedicu distenziju urotakta te razrjeđenje kontrasta u sabirnom sustavu bubrega i smanjenje artefakata u čašicama koji nastaju zbog kontrasta visoke gustoće.

U radu Kemper i sur. (51) autori su dokazali značajno bolji prikaz srednjeg i distalnog uretera u odnosu na skupinu ispitanika hidriranu intravenski fiziološkom otopinom. U kontrolnoj skupini gustoće mokraće u bubrežnim čašicama su bile otprilike tri puta veće u odnosu na skupinu bolesnika kod koje je primijenjen diuretik. Osim toga standardna devijacija gustoće mokraće u bubrežnim čašicama je bila 5-10 puta veća u odnosu na kontrolnu skupinu. Dakle znatno homogenija endoluminalna distribucija kontrasta je postignuta nakon primjene diuretika. Prema tome, primjena diuretika poboljšava prikaz mokraćnog sustava, a osim toga se u razrijeđenom homogenom urinu mogu uočiti eventualni konkrementi i u ekskrecijskoj fazi, zbog čega je moguće ukinuti nativnu fazu i tako smanjiti dozu zračenja. Vrijednosti gustoće mokraće nakon davanja kontrasta su 200-400, niže od većine konkremenata. Kod protokola s furosemidom postotak potpuno prikazanih srednjih i distalnih segmenata uretera je čak 93,6% odnosno 92,2%. Dodatna prednost ovog postupka je u tome što se stanka do ekskrecijske faze može smanjiti na svega 250 s (51).

Furosemid je kontraindiciran u bolesnika s alergijom na sulfonamide, kod bolesnika s akutnim glomerulonefritisom, akutnom renalnom insuficijencijom te intoksikacijom digoksinom. Ne preporučuje se kod bolesnika s akutnom opstrukcijom te kod dehidriranih i hipotenzivnih pacijenata kao i kod pacijenata kod kojih je povećan rizik nastanka kontrastom inducirane nefropatije (1).

2.5. MR urografija

Od brojnih tehnika koje stoje na raspolaganju za obradu mokraćnog sustava samo CTU i MRU imaju potencijal za istovremenu procjenu urotela i bubrežnog parenhima i okolnih struktura (52). Iako je CTU metoda koja ima bolju prostornu rezoluciju, što je od izuzetne važnosti u procjeni urotela, i MR urografija ima svoje značajno mjesto u dijagnostici. MRU omogućuje gotovo jednako kvalitetnu procjenu urotakta kao i CTU, ali bez ionizirajućeg zračenja, pa je posebno važna kod pedijatrijskih pacijenata i trudnica (52).

Dvije osnovne tehnike izvođenja MR urografije su „static fluid“ ili T2-opterećena MR urografija i ekskrecijska MR urografija. T2 opterećena MR urografija nastaje korištenjem relativno dugog T2 vremena relaksacije urina, slično kao i kod MR kolangiopankreatografije (52). Ove sekvence su pogodne za brzu procjenu urotrakta u smislu prikaza i lociranja opstrukcije, a za identifikaciju uzroka opstrukcije neophodne su dodatne sekvence. Obzirom da pretraga ne zahtijeva ekskreciju urina pogodna je za procjenu urotrakta kod bolesnika s afunkcijom ili oslabljenom funkcijom bubrega. Da bi se prikazao urotrakt neophodno je prisutnost urina u mokraćnom sustavu, pa je metoda idealna za bolesnike s dilatiranim, opstruiranim ureterima. Kod bolesnika koji nemaju dilataciju kanalnog sustava bubrega ili uretera nužna je hidracija ili primjena diuretika za poboljšanje kvalitete urografije. Ako se pacijenti hidriraju bolja je intravenska od peroralne hidracije jer kod peroralne hidracije crijeva ispunjena tekućinom ometaju prikaz uretera (53).

Druga tehnika je ekskrecijska MR urografija koja kao i CTU zahtijeva intravensku primjenu kontrastnog sredstva. Gadolinij skraćuje T1 vrijeme urina zbog čega urin, koji je inače hipointenzivan, postaje hiperintenzivan na T1 sekvencama. Ekskrecijska MR urografija zahtijeva ekskreciju kontrastnog sredstva pa se ne primjenjuje u slučaju afunkcije ili oslabljene funkcije bubrega. U tom slučaju zadovoljava i T2 opterećena MR urografija, iako je ponekad aplikacija gadolinija nužna za razlikovanje potpune i opstrukcije visokog stupnja jer može pokazati opacifikaciju uretera distalno od mjesta opstrukcije (53).

Izvođenje MR urografije je otežano kod djece, obzirom na njihovu veličinu, nemogućnost zadržavanja daha te višu frekvenciju rada srca i respiracije. Za većinu indikacija je dovoljna i T2 opterećena MR urografija. Kod pacijenata s afunkcijom ili opstrukcijom T2 opterećena urografija, za razliku od ekskrecijske urografije, može pokazati tijek i mjesto insercije uretera. Za dokazivanje uzroka pijeloureterične stenoze, poput krvne žile koja križa ušće, ipak je potrebna primjena kontrasta i dinamičko snimanje (53). Kod trudnica primjena gadolinija nije potrebna u većini slučajeva. Najveći problem kod trudnica je razlikovanje fiziološke i patološke hidronefroze. Prema Roy i sur. kod fiziološke hidronefroze ureter je komprimiran i ušiljen na ulazu u zdjelicu između uterusa i m. psoasa bez vidljivog defekta punjenja (54). Distalno od mjesta kompresije u slučaju fiziološkog hidrouretera ureter je kolabiran. U slučaju alternativne etiologije suženje uretera nije na tipičnom mjestu. Ako je uzrok opstrukcije konkrement onda obično postoji i perirenalni i periureteralni edem.

U većini svjetskih centara kod bolesnika s akutnim urokolikama izvodi se nativni CT pregled Na MR pregledu konkrementi su područja bez signala, odnosno defekti punjenja u T1 i T2 sekvencama. Kod pacijenata sa urokolikama uzrokovanim konkrementima perirenalno u T2 sekvencama se prikazuje tekućina, dilatacija uretera do mjesta opstrukcije i defekt punjenja koji bi odgovarao konkrentu. U diferencijalnoj dijagnozi nekalkuloznih defekata punjenja dolaze u prvom redu tumori i krvni ugrušci. Potonji su, za razliku od konkremenata, visokog intenziteta signala u T1 sekvencama dok se, s druge strane, tumori opacificiraju kontrastnim sredstvom (53).

Prema Sudah i sur. osjetljivost MR ekskrecijske urografije uz upotrebu diuretika odnosu na T2 opterećenu MR urografiju u otkrivanju konkremenata je znatno veća, tj. 96,2% prema 57% (46). U ovoj studiji su kod 92% pacijenata s akutnim urokolikama nađena područja visokog intenziteta signala u T2 sekvencama koja bi odgovarala tekućini. Prema Karabacakoglu i sur. osjetljivost MR urografije u detekciji konkremenata u kanalnom sustavu bubrega je 93% (55). Studija koja je uspoređivala uspješnost T2 urografije i intravenske urografije a s nativnim CT-om je pokazala da su prve dvije metode uspješnije u prikazu sekundarnih znakova kao što su perirenalna tekućine ili dilatacija uretera do mjesta opstrukcije, ali su prikazali svega 72% konkremenata vidljivih CT-om (56). Studija koja je uspoređivala ekskrecijsku MR urografiju i intravensku urografiju u detekciji konkremenata je pokazala znatno veću točnost MR urografije (89% prema 68%) (57).

Studija koja je uspoređivala nativni CT-a i MRU u otkrivanju uzroka opstrukcije je pokazala da je CT znatno osjetljiviji od MRU u detekciji urolitijaze (100% vs 69%) ali manje senzitivna u otkrivanju ureteralnih striktura (83% vs 28%) i tumorskih uzroka opstrukcije (97% vs 51%) (58). Prema istoj studiji osjetljivost nativnog CT-a u detekciji nekalkuloznog uzroka opstrukcije je 40%, dok je osjetljivost MR urografije 89%.

Benigne strikture uretera mogu nastati kao posljedica okolnih upalnih procesa (apendicitis, Crohnova bolesti, endometrioza), infekcije (tuberkuloza) radioterapije ili kirurške terapije. Kao i kod CTU ako je uzrok opstrukcije benigna na MR urografiji stenoza je obično glatka, nema mekotkivne tvorbe uz nju i opstrukcija je rijetko potpuna (53). Ako je suženje uretera uzrokovano izvanjskom kompresijom, kao uzrok, od benignih stanja, u obzir dolaze miomi uterusa, retroperitonealne tekuća kolekcija, fibroza te vaskularne abnormalnosti. Ureteri su u tom slučaju obično potisnuti, striktura je glatka i postupna a opstrukcija rijetko potpuna (53). Ako je uzrok opstrukcije maligna bolest može se raditi o

tumorima urotakta ili o invaziji uretera izvana. Ako se sumnja na neoplastičnu opstrukciju u protokol MR urografije se moraju dodati i sekvence za analizu okolnih mekotkivnih struktura. Uzrok opstrukcije se u tom slučaju obično prikazuje kao zadebljanje stijenke ili kao nepravilni defekt punjenja koji se opacificira nakon davanja kontrasta (53). Obično je prisutna i proksimalna dilatacija uretera. U slučaju tumora prijelaznog epitela na MR urografiji se tumor može ponekad prikazati znakom pehara (59).

MR urografija je odlična metoda i za prikaz prirođenih anomalija urotakta kao što su bubrežne displazije, agenezije, ektopije, duplikacije. Osobito često se izvodi za dokaz i otkrivanje uzroka stenoze pijeloureteričnog ušća koja predstavlja najčešći uzrok opstrukcije urotakta u dječjoj dobi. U literaturi se opisuju različiti uzroci stenoze pijeloureteričnog vrata kao što su poremećaj inervacije, poremećaj glatke muskulature, fibrozno tkivo i anomalna krvna žila koja križa ušće. Kod starije djece u više od 50% slučajeva uzrok je anomalna krvna žila koja predstavlja indicaciju za kirurško liječenje. Prognoza ovisi o stupnju poremećaja bubrežne funkcije (53). MRU zajedno s MR angiografijom je odlična metoda za procjenu arterijske opskrbe, sabirnog sustava bubrega i uretera te bubrežnog parenhima kod potencijalnih donora.

2.6. Hematurija

Pojam hematurije označava prisutnost krvi u mokraći. Ako se krv vidi prostim okom naziva se makrohaturija, a ako se vidi tek mikroskopskom pretragom sedimenta mokraće naziva se mikrohematurijom ili eritrociturijom (60). Najvažniji uzroci hematurije su:

- 1) Poremećaji koagulacije krvi i hemostaze
- 2) Bubrežne parenhimske bolesti
 - a. Iz glomerula
 - i. Akutni i kronični glomerulonefritis, fokalni glomerulonefritis, hereditarni nefritis
 - ii. Kortikalna nekroza bubrega
 - iii. Glomerularne promjene u sklopu sustavnih bolesti: sustavni lupus eritematodes, nodozni poliarteritis, trombotička trombocitopenička purpura, arterijska hipertenzija u malignoj fazi.
- 3) Neglomerularna krvarenja

- a. Policistična bolest bubrega
 - b. Kamenci
 - c. Spužvasti bubrezi
 - d. Pijelonefritis, tuberkuloza, papilarna nekroza
 - e. Endemska nefropatija
 - f. Benigni i maligni tumori bubrega, pijelona, uretera
 - g. Trauma
 - h. Subfornicealne teleangiektazije čašica
- 4) Krvarenja iz donjih dijelova mokraćnog sustava
- a. Upale mjehura, uretre, prostate
 - b. Teleangiektazije, varikoziteti, angiomi
 - c. Karcinomi
 - d. Traume, strana tijela

2.6.1. Makrohematurija

Krv u mokraći je najčešće tekuća jer mokraća sadrži urokinazu koja aktivacijom fibrinolizina otapa ugruške. Ako je količina krvi velika ipak se formiraju ugrušci koji mogu izazvati i stvarati kliničku sliku kolike. Bezbolna hematurija bez podloge u poremećajima zgrušavanja treba prvenstveno pobuditi sumnju na tumor mokraćnih organa, a zatim na nekrotizirajuće procese poput tuberkuloze (60).

2.6.2. Mikrohematurija

U sedimentu urina nakon centrifugiranja normalno smije biti do pet eritocita. Ako ih ima više govorimo o mikrohematuriji ili eritrocituriji. Pri nalazu mikrohematurije postavlja se pitanje odakle potiču eritociti. Ako potiču iz glomerula eritrociturija će biti popraćena proteinurijom gomerularnog tipa, a u sedimentu ćemo naći eritrocitne cilindre, što je siguran znak da eritociti potiču iz bubrega. Primjenom mikroskopa s faznim kontrastom mogu se uočiti morfološke razlike između eritrocita koji su prošli kroz glomerularnu membranu i onih koji potiču iz struktura distalno od glomerula (60).

Ureteroskopijom i cistoskopijom dobije se podatak o izvorima krvarenja te se ujedno razabire iz kojeg ušća dolazi krv. Pojam esencijalna hematurija znači da nismo uspjeli naći uzrok krvarenju . U tim slučajevima se najčešće radi o malformacijama kapilara , supfornicealno u čašicama ili u tijeku odvodnih puteva. Uvijek je pri eritrocituriji potrebno sediment mokraće pregledati citološkim metodama radi eventualnog otkrivanja tumora (60).

2.7. Tumori bubrega i urotakta

2.7.1. Karcinom prijelaznog epitela

Karcinom prijelaznog epitela potiče od stanica prijelaznog epitela kanalnog sustava bubrega, pijelona, uretera i mokraćnog mjehura. Najčešće se javlja u mokraćnom mjehuru a najrjeđe u ureterima (125:2,5:1). U gornjem dijelu urotakta najčešće se javlja u ekstrarenalnom dijelu pijelona, a potom u području infundibuluma. 25% tumora gornjeg urotakta se javlja u ureterima a od toga 60-75% u distalnoj trećini. Karcinom prijelaznog epitela predstavlja 5-10% malignoma bubrega (61). Najčešće se javljaju 7. desetljeću života a vrlo rijetko u dječjoj dobi. Češće obolijevaju osobe koje su dugo izložene nekoj vrsti iritansa urotela kao što je slučaj kod kroničnih infekcija urotakta, vezikoureteralnog refluksa, opstruktivske uropatije bilo koje etiologije. Od kemijskih uzročnika koji mogu izazvati karcinom prijelaznog epitela u literaturi se spominju anilin, benzidin,aromatski amini, azo boje (61). Kod pacijenata na terapiji ciklofosfamidom je zamijećena veća učestalost karcinoma prijelaznog epitela. Staza urina produžuje kontakt ovih karcinogena s urotelom, te je u stanjima koja izazivaju stazu urina i produženi kontakt karcinogena s urotelom učestalost tumora još i veća. Tumor je češći kod osoba koje boluju od endemske nefropatije (61). Obzirom da karcinom prijelaznog epitela odražava generaliziranu nestabilnost urotela uzrokovanu prije opisanim čimbenicima, vrlo je česta pojava sinkronih i metakronih tumora. U 25% pacijenata s karcinomom urotela u području pijelona postoji tumor u mokraćnom mjehuru ili ureterima, a kod 33% se javlja drugi tumor u roku od 4 godine. Kod 6% pacijenata se javlja kontralateralni tumor u isto vrijeme (62). 50% pacijenata s TCC-om gornjeg urotakta će razviti metakroni tumor mokraćnog mjehura u roku od dvije godine. 2% pacijenata s TCC-om mokraćnog mjehura ima sinkroni tumor, dok će 6% pacijenata razviti metakrone lezije (61).

Patoanatomski ovi tumori su u 85% slučajeva površinske papilarne neoplazme sa širokom bazom. Obično su mali u vrijeme dijagnoze, rastu polagano i imaju relativno benignan tijek. U oko 15% slučajeva su pedunkularne ili infiltrativne lezije koje imaju izrazito malignan tijek. Infiltrativni tumori su karakterizirani induracijom i zadebljanjem uretera. Ako su u bubrežnom hilusu vrlo često je zahvaćen i parenhim bubrega. Pri tom su obično sačuvane konture bubrega za razliku od RCC (renal cell carcinoma) koji ima više ekspanzivni rast (61).

Tumor se u pravilu manifestira hematurijom koja može biti makroskopska i mikroskopska. U 33% slučajeva tumor se manifestira slikom akutne renalne kolike a u malom postotku pacijenata i simptomima udaljenih metastaza. Tumor se širi lokalno sluznicom ali i limfogeno i hematogeno. Udaljene metastaze su najčešće u jetru, kosti i pluća (61).

Na IVU karcinomi prijelaznog epitela se obično prikazuju kao defekti punjenja unutar pijelokalicealnog sustava ili uretera, te kao cirkularne ili ekscentrične stenoze s proksimalnom dilatacijom. Ako se prikazuje slikom multiplih striktura razlikovanje od tuberkuloze može biti teško. Pri opstruiranju infundibuluma može doći do amputacije kaliksa. Ako je tumor u ureterima vremenom može doći do potpune opstrukcije i afunkcije bubrega (61). Diferencijalna dijagnoza defekta punjenja u pijelonu i ureterima je široka (kako kod IVU tako i kod ostalih metoda) i uključuje trombe, tumore bubrega s invazijom kanalnog sustava, anorganske konkrementa, upalne tvorbe u sklopu gljivičnih ili bakterijskih infekcija, papile u sklopu papilarne nekroze, pijeloureteritis cistika te mjehuriće zraka. Defektima punjenja se mogu manifestirati i različiti uzroci zadebljanja stijenke uretera kao što su edem stijenke nakon prolaza konkrementa, leukoplakija, malakoplakija, shistosomijaza, tuberkuloza i endometrioza. Edem nakon prolaska konkrementa ili kateterizacije može se prikazati slikom prstenastog suženja, pločastog ili linearnog defekta punjenja. Leukoplakija je premaligna metaplazija urotela koja obično nastaje kao posljedica kronične iritacije. Manifestira se slikom multiplih plakova u mokraćnom mjehuru, ureterima ili pijelonu. Pijeloureteritis cistika se manifestira multiplim dobro ograničenim submukoznim mjehurićima promjera par milimetara, obično u ureterima ili pijelonu. Nastaje u pravilu kao posljedica kronične infekcije mokraćnog sustava. Malakoplakija je također povezana s kroničnom infekcijom mokraćnog sustava. Patohistološki radi se o intramuralnim plakovima koji sadržavaju defektne makrofage s poremećajem fagocitoze. Obično zahvaća mokraćni mjehur, uretere ali i bubrege. Malakoplakija je benigna bolest koja prolazi s izlječenjem infekcije urotrakta (61).

Tuberkuloza urotrakta u pravilu nastaje descendentnim širenjem infekcije iz bubrežnog parenhima. U ranim stadijima se prezentira ulceracijama stijenke a u kasnom stadiju multiplim stenozama, kalcifikatima, te hidroureterom. U kasnoj fazi ureter je skraćen i pravocrtan (61).

Oko 10% pacijenata s endometriozom ima zahvaćen urotrakt sa depositima endometrijskog tkiva u stijenci mokraćnog mjehura ili retroperitonealno. Ureter, rjeđe zahvaćen, obično biva stenoziran ili opstruiran. Klinički se bolest manifestira kao ciklička bol, obično udružena s ostalim simptomima endometrioze. Morfološki se prikazuje kao glatka, kratka stenoza obično u distalnoj trećini uretera. Od ostalih uzroka stenozе uretera treba spomenuti stenozе u sklopu Crohnove bolesti, apendicitisa, divertikulitisa, te kao posljedica ishemije obično u sklopu radikalnih operativnih zahvata u zdjelici. Stenozе uretera mogu izazvati i retroperitonealne krvne žile poput gonadalne vene, aneurizme abdominalne aorte i ilijačnih arterija . Od tumora koji izravno ili putem uvećanih retroperitonealnih limfnih čvorova zahvaćaju uretere treba spomenuti ginekološke i tumore rektuma kao i tumore mokraćnog mjehura i prostate (62).

Retrogradna urografija se izvodi da se potvrdi nalaz IVU, eventualno uzme urin za citološku analizu iz suspektnog dijela urotrakta, kod osoba u kojih postoji alergija na kontrastno sredstvo ili kod bubrega oslabljene funkcije. Kao i kod IVU karcinomi se prezentiraju kao defekti punjenja koji mogu biti iregularni (glatki ili točkasti), uz proksimalnu dilataciju. Ponekad se manifestiraju amputacijom kaliksa, slikom odgriska jabuke ili dilatacijom uretera distalno i oko defekta punjenja, koja nastaje kao posljedica sporog ekspanzivnog rasta tumora (znak pehara) (61). Ultrazvuk ima nisku osjetljivost i specifičnost u otkrivanju karcinoma prijelaznog epitela.

Na CTU se tumori prikazuju kao defekti punjenja ili kao zadebljanja stijenke. Ako su veći obično se prikazuju kao hipodenzne neoštro ograničene tvorbe gustoća nešto viših od urina i to od 8 HU-30 HU. Nakon aplikacije kontrasta se slično RCC-u rano opacificiraju i rano ispiru pa na temelju vaskularnih karakteristika nije moguće razlikovanje TCC od RCC. U slučaju invazije parenhima bubrega obično imaju sve karakteristike tumora bubrega. Međutim za razliku od tumora bubrega karcinomi prijelaznog epitela obično obliteriraju i infiltriraju masno tkivo bubrežnog sinusa. Tromb, koji predstavlja glavnu dif. dg. je nešto viših gustoća (20 HU-55 HU) i ne opacificira se kontrastom. Tumori u ranoj fazi su u pravilu ograničeni mišićnim slojem i odijeljeni od parenhima bubrega masnim tkivom bubrežnog

sinusa. U kasnijem stadiju obično infiltriraju parenhim bubrega i narušavaju arhitekturu, ali oblik bubrega obično ostaje očuvan, za razliku od RCC. Zahvaćeno područje parenhima bubrega se prikazuje kao hipodenzna zona koju često nije moguće razlikovati od fokalnog pijelonefritisa ili promjena u parenhimu koje nastaju kao posljedica opstrukcije. Kada je infiltriran veći dio parenhima prikazuje se nekrotičnim područjima te ga je ponekad vrlo teško razlikovati od limfoma, metastaza i ksantogranulomatoznog pijelonefritisa koji imaju sličnu prezentaciju na CT-u (61).

U ureterima se tumor obično prikazuje kao polipoidni defekt punjenja s dilatacijom uretera do mjesta opstrukcije. Razlikovanje od tromba i konkremenata je uglavnom moguće već na osnovu vrijednosti apsorpcijskih koeficijenata. Zadebljanje stijenke uretera te ekscentrična ili koncentrična stenoza, također su slike karcinoma prijelaznog epitela uretera. Na žalost veliki broj benignih stanja se također prezentira zadebljanjem stijenke ili stenozom uretera te je konačnu dijagnozu moguće postaviti tek nakon biopsije (61).

U većini svjetskih centara je tradicionalni algoritam obrade pacijenata, koji uključuje UZV, IVU te CT i cistoskopiju, zamijenjen bržim i jednostavnijim algoritmom koji uključuje CTU i cistoskopiju (1). To je rezultat više istraživanja koja su pokazala veliku uspješnost CTU u otkrivanju karcinoma prijelaznog epitela, kao najznačajnijeg i najopasnijeg uzroka hematurije. U istraživanju Caoili i sur. autori su pokazali da osjetljivost CTU u otkrivanju TCC-a iznosi 94% (26). Ista grupa autora u drugom istraživanju je retrospektivno analizirala 370 CT urografija. TCC je otkriven u 7,2% pacijenata a osjetljivost CTU u ovom istraživanju je bila 90% (63). McCarthy i sur. su usporedili uspješnost CTU i retrogradne urografije u dijagnostici tumora prijelaznog epitela. Pokazali su da je osjetljivost CTU 98% a retrogradne urografije 79% (64). U studijama koje su uspoređivale uspješnost CTU i IVU razlika je bila još i veća. U istraživanju Albani i sur. osjetljivost IVU u detekciji tumora prijelaznog epitela je bila 50% a CT urografije 94,1% (9). U radu Gray-Sears i sur. osjetljivost i specifičnost IVU je bila 60,5% i 90, 9% prema 100% i 90,9% kad je riječ o CTU (5). Zahvaljujući ovim rezultatima CTU je u većini centara postala pretragom prvog izbora u obradi bolesnika s visokim rizikom za TCC tj. bolesnika s makrohemorijom starijih od 40 godina. Kombinacija CTU i cistoskopije u ovoj skupini bolesnika čini cjelokupni dijagnostički algoritam. UZV se može isključiti iz algoritma, zbog niske osjetljivosti i specifičnosti pa negativni nalaz UZV-a ne znači i kraj dijagnostičkog postupka, dok se u slučaju pozitivnog nalaza UZV-a obično izvodi CTU. IVU nosi značajno nižu dozu zračenja za bolesnika koja u istraživanjima ovisno o broju ekspozicija iznosi 0,5-11 mSv (65,66). Međutim točnost IVU u usporedbi s CTU je

značajno niža, a IV urografijom nije moguće procijeniti stupanj lokalne proširenosti bolesti, niti prikazati eventualne metastaze (67).

I dok je u skupini bolesnika s visokim rizikom situacija prilično jasna, kod bolesnika mlađe životne dobi te u onih koji imaju benigne indikacije (litijaza, trauma, anatomske varijante, infekcije) CTU se izvodi alternativno ili komplementarno s UZV-om i IVU. Ako se izvodi CTU obično se ovisno o bolesniku i uputnoj dijagnozi vrši modifikacija protokola tako da se radi samo jedna od faza CTU ili se protokol modificira tako da se smanji doze zračenja. MRI se nije pokazala boljom od CT-a u dijagnostici TCC-a (68).

Preživljenje bolesnika ovisi o stadiju tumora u trenutku postavljanja dijagnoze. Prognoza i liječenje ovise o histološkom tipu tumora, dubini tumorske invazije, stupnju zahvaćenosti lokanih limfnih čvorova i postojanjem udaljenih metastaza.

Stadij	patohistološki nalaz
T0	primarni tumor nije otkriven
Ta	papilarni neinvazivni karcinom
Tis	karcinom in situ
T1	karcinom invadira subepitelno vezivno tkivo
T2	karcinom invadira mišićni sloj
T3	tumor infiltrira periureterično masno tkivo ili renalni parenhim
T4	tumor infiltrira okolne organe
N0	bez metastaza u regionalnim limfnim čvorovima
N1	metastaza u 1 regionalni limfni čvor koji je manji od 2cm
N2	metastaza u limfni čvor 2cm<LČ>5cm, ili u više limfnih čvorova manjih od 5cm
N3	metastaze u limfni čvor koji je veći od 5cm
M0	bez metastaza
M1	udaljene metastaze

Tablica 2. TNM klasifikacija karcinoma prijelaznog epitela bubrega

Stupanj	patohistološki nalaz
G1	dobro diferencirani tumor
G2	srednje diferencirani tumor
G3	slabo diferencirani ili nediferencirani tumor

Tablica 3. Patohistološki stupanj karcinoma prijelaznog epitela

Konvencionalnim metodama, za razliku od CTU i MRU, nije moguće procijeniti stupanj proširenosti tumora u periureteralno masno tkivo ili utvrditi udaljene metastaze. Stoga CTU ili MRU zajedno s ureterocistoskopijom i biopsijom predstavljaju metode prijeoperativne obrade pacijenta. CTU i MRU ne mogu razlikovati stadije 0-2, ali zato omogućuju razlikovanje ranog stadija ograničenog na stjenku mokraćnog sustava i uznapredovalog karcinoma koji infiltrira okolno masno tkivo ili susjedne organe (61).

U literaturi ne postoji opće prihvaćeni protokol praćenja bolesnika. U većini centara cistoskopija je još uvijek metoda praćenja i to svaka tri mjeseca prve godine, svakih 6 mjeseci druge godine a potom jednom godišnje. Kao i u dijagnostici očekuje se da će CTU postati pretraga prvog izbora u praćenju bolesnika s karcinomom prijelaznog epitela gornjeg urotrakta.

2.7.2. Karcinom mokraćnog mjehura

Karcinom mokraćnog mjehura je najčešći maligni tumor mokraćnog sustava i predstavlja oko 4% svih malignih tumora urotrakta (69). Tumor može nastati u epitelu mokraćnog mjehura, ali i u svakom drugom sloju stijenke. Stjenka mokraćnog mjehura se sastoji od 4 sloja. Prvi sloj se sastoji od 3-7 slojeva stanica. Ove stanice su najbliže i kako se volumen mjehura mijenja mijenjaju oblik od kuboidnog do spljoštenog i nazivaju se stanicama prijelaznog epitela. Drugi sloj je lamina propria koja je jako prokrvljena. Treći sloj je mišićni koji ima svoj unutrašnji i vanjski sloj. Zadnji sloj čini vezivno tkivo odnosno adventicija. Peritoneum pokriva samo svod mokraćnog mjehura (70). Vrlo rijetko se u mokraćnom mjehuru mogu naći metastaze i karcinoid. Direktna invazija se najčešće nalazi kod karcinoma rektuma, cerviksa, uterusa i prostate. 95% tumora je epitelnog porijekla, a samo 5% je porijekla od neepitelnih tkiva (leiomiosarkom, rabdomiosarkom i limfom) (69). Od karcinoma urotela najčešći je karcinom prijelaznog epitela, 4% je karcinom pločastih stanica a 1% adenokarcinom (70). Epitelni tumori s diferencijacijom prema normalnom urotelu su urotelijalni ili tumori prijelaznog epitela. Obzirom da epitelne tvorbe potiču od stanica sluznice obično se prezentiraju kao iregularni intraluminalni defekti punjenja. Tumori koji nastaju od mezenhima mogu se diferencirati u smjeru mišića, živaca, hrskavice, masti, fibroznog tkiva te krvnih žila. Prema tome benigni tumori uključuju leiomiome, paragangliome, fibrome, plazmocitome, hemangiome, neurofibrome, lipome. Maligni mezenhimski tumori su rabdomiosarkomi, leiomiosarkomi, limfomi i osteosarkomi. Obzirom da nastaju od submukoznih tkiva obično se prikazuju kao glatke intramuralne lezije (70).

Karcinom prijelaznog epitela je najčešći tumor mokraćnog sustava sa stabilnom incidencijom zadnjih desetljeća. Od karcinoma **prijelaznog epitela** muškarci obolijevaju oko 3-4 puta češće od žena. U žena se tumor obično dijagnosticira u kasnijem stadiju, pa je i

smrtnost veća. Petogodišnje preživljenje kod žena je 78%, jednako kao i desetogodišnje preživljenje kod muškaraca (71). Većina oboljelih je u dobi iznad 65 godina ali 10% bolesnika je mlađe od 54 godine. S porastom dobi raste i incidencija i smrtnost od ovog tumora (72).

Kao i kod TCC gornjeg urotakta uzrok nastanka je dugotrajni kontakt sluznice mokraćnog mjehura s karcinogenima u urinu (70). Dokazana je jaka povezanost između nastanka karcinoma urotela i pušenja, beta-naftilamina, uzimanja visokih doza analgetika (osobito fenacetina), ciklofosfamida, radioterapije i atipije urotela (cistitis glandularis) (70). Iritacija urotela bilo kojeg uzroka stvara predispoziciju za nastanak metaplazije, a zatim i karcinoma. Ovo se događa kod rekurentnog cistitisa, kamenaca u mokraćnom mjehuru neuropatskog mokraćnog mjehura, dugotrajne kateterizacije (70). Kod pacijenata s divertiklima mokraćnog mjehura također je veća incidencija tumora, najvjerojatnije zbog staze urina. Tumori u divertiklima se obično ranije prošire na okolno masno tkivo zbog toga što stjenka divertikula nema mišićnog sloja (69). Tumori su u oko 80% slučajeva locirani na bazi mjehura. U 60% slučajeva postoji samo jedan lokus, a u 50% su manji od 2,5cm. Mogu biti papilarni, sesilni ili nodularni (70). Sesilne lezije osim karcinoma in situ uključuju i hiperplaziju urotela, atipiju, displaziju (73). Sesilne lezije u trenutku dijagnoze češće infiltriraju mišićni sloj. Papilarne lezije uključuju papilome, invertne papilome, papilarne neoplazme niskog stupnja malignosti, te papilarne karcinome niskog i visokog stupnja malignosti. 70% tumora mjehura su papilarni tumori (70). Većinom su benigni, s recidivima na mjestu resekcije i ne progrediraju u maligne tumore. 20% papilarnih lezija je maligno i invazivno u trenutku postavljanja dijagnoze, a 10% tumora je u trenutku postavljanja dijagnoze metastaziralo. Kod 20% pacijenata inicijalno neinvazivni tumori progrediraju u maligne (74). U 30-40% slučajeva su multicentrični (70,74). Papilarna neoplazma niskog stupnja malignosti je mala solitarna neoplazma koja ne invadira stjenku niti metastazira. Razlikovanje od karcinoma visokog stupnja malignosti je vrlo teško i subjektivno. 35% ovih tumora recidivira a 11% progredira u viši stupanj malignosti (73). Najvažniji predskazatelj preživljenja je patološki stadij bolesti a TNM klasifikacija je široko prihvaćena. Površinski tumori su ograničeni na sluznicu i subepitelno vezivno tkivo. Invazivni tumori zahvaćaju mišićni sloj. Lokalno se tumor širi u prostatu, rodnicu, maternicu te stjenku zdjelice. Metastaziraju najčešće u regionalne limfne čvorove te pluća, jetru i kosti.

T0	bez tumora
Tis	karcinom in situ
Ta	tumor ograničen na sluznicu
T1	tumor koji zahvaća laminu propriju
T2a	tumor koji zahvaća površinski sloj mišićja.
T2b	tumor koji zahvaća duboki sloj mišićja
T3	tumor zahvaća perivezikalno masno tkivo
T4a	tumor invadira okolne organe
T4b	tumor invadira abdominalnu ili zdjeličnu stjenku
N1	jedan zdjelični limfni čvor manji od 2cm
N2	jedan ili više limfnih čvorova manjih od 5cm
N3	limfni čvor veći od 5cm
N4	limfni čvorovi iznad bifurkacije AIC

Tablica 4. TNM klasifikacija karcinoma mokraćnog mjehura

Većina karcinoma mjehura se manifestira bezbolnom hematurijom kao vodećim simptomom, većinom makrohaturijom, vrlo rijetko mikrohematurijom. Kod bolesnika s makrohaturijom rizik tumora mokraćnog mjehura je četiri puta veća nego u bolesnika s mikrohematurijom (75). Prema preporuci Američkog urološkog društva kod bolesnika s mikrohematurijom je indicirana daljnja obrada ukoliko bolesnik nema bubrežnu bolest kao mogući uzrok hematurije, te ako su isključeni mogući benigni uzroci hematurije poput menstruacije, teškog tjelesnog rada, traume, infekcije (75).

Na CTU tumori mokraćnog mjehura se prikazuju kao fokalna asimetrična zadebljanja stijenke, kao nodus ili papilarna lezija (70). Bez odgovarajuće distenzije mokraćnog mjehura tumorske lezije se vrlo lako mogu previdjeti, posebno ako su plosnate i male. U oko 5% slučajeva tumori su dijelom ovapnjeli (76). Nakon davanja kontrasta najbolja opacifikacija tumora se postiže nakon 60s zbog čega je u neke protokole uvedena i venska faza i ti su se protokoli pokazali uspješnima u detekciji karcinoma mokraćnog mjehura (77). S napredovanjem bolesti stjenka mokraćnog mjehura može biti difuzno zadebljana. Ukoliko postoji opstrukcija uretera vrlo vjerojatno je zahvaćen mišićni sloj stijenke mjehura (70). Zamućeno okolno masno tkivo je znak prodora kroz cijelu stjenku. Nakon transuretralne resekcije tumora čest je nalaz zadebljane stijenke i zamućenje okolnog masnog tkiva. Da bi se izbjegli lažno pozitivni nalazi, CT pretragu stoga treba odgoditi najmanje 7 dana. Prednost

CTU je u tome što omogućuje procjenu i gornjeg i donjeg urotrakta u istom aktu, te prikazuje lokaciju, dimenzije te lokalnu proširenost tumora.

Prednost MR-a u odnosu na CT je u tome što omogućuje razlikovanje slojeva stijenke mokraćnog mjehura (78). Na T1 sekvencama karcinomi i stjenka mjehura su izointenzivnog signala za razliku od hipointenzivnog urina i hiperintenzivnog okolnog masnog tkiva. Stoga su T1 sekvence optimalne za procjenu ekstravezikalne infiltracije. Na T2 sekvencama tumori su srednjeg intenziteta signala za razliku od hiperintenzivnog signala urina i niskog signala mišićne mase. T2 sekvence su optimalne za procjenu dubine tumorske invazije te razlikovanje fibroze od tumorske infiltracije i infiltracije koštane srži (78). Točnost MR u stajingu karcinoma mokraćnog mjehura iznosi od 72%-96% i MR je superioran u odnosu na CT u razlikovanju zahvaćenosti vanjskog i unutrašnjeg mišićnog sloja (79). Nakon davanja kontrasta tumori mokraćnog mjehura se u venskoj fazi jako opacificiraju za razliku od normalnog tkiva mokraćnog mjehura, postbiopsijskog edema i fibroze koji ponekad imaju sličnu morfološku sliku (80).

Zahvaćeni limfni čvorovi nemaju posebne karakteristike na T1 i T2 sekvencama a nakon davanja kontrasta se opacificiraju intenzivno u ranoj fazi i istovremeno s karcinomom mjehura. Kao i kod CT-a i kod MR postoji problem procjene zahvaćenosti limfnih čvorova normalne veličine (81). Veću točnost je moguće postići davanjem čestica vrlo malog paramagnetskog željeznog oksida - USPIO (81). Naime čestice željeznog oksida fagocitiraju makrofagi koji se nalaze u limfnim čvorovima zbog čega u normalnim limfnim čvorovima dolazi do pada signala. Ako je limfni čvor zahvaćen tumorskim stanicama neće doći do akumulacije USPIO-a te će signal ostati visok u cijelom limfnom čvoru ili njegovom dijelu. Prema nekim radovima na ovaj način je postignuta osjetljivost od 96% i specifičnost od 95% (81). Za procjenu udaljenih metastaza CT i MR imaju jednaku točnost, iako je MR superioran u procjeni zahvaćenosti koštane srži (78).

Na UZV pregledu karcinomi mjehura se prikazuju kao izoehogene tvorbe u odnosu na stjenku mjehura (82). Mali tumori se vrlo lako mogu previdjeti, posebno ako su na gornjoj stjenki ili ako je mokraćni mjehur djelomično ispunjen urinom. Ako se radi o jakoj hematuriji, trombe koji se stvaraju je ponekad vrlo teško razlučiti od tumora. Jedan od načina razlikovanja je i dokaz mobilnosti tromba pomicanjem bolesnika. Ultrazvuk i IVU imaju relativno malu osjetljivost u dijagnostici karcinoma mokraćnog mjehura. U novijim radovima osjetljivost UZV je oko 69% uz relativno visoku specifičnost od 95% (82).

Liječenje tumora ovisi o stadiju bolesti. Ako se radi o površinskim tumorima obično se provodi cistoskopska resekcija (80). Recidivirajući tumori se liječe intravezikalnim lijekovima kao što je mitamicin. Radikalna cistektomija je indicirana za invazivne tumore. Sustavna kemoterapija se provodi u slučaju recidiva nakon kirurškog zahvata te udaljenih metastaza (80).

Preživljenje također ovisi o dubini invazije i proširenosti bolesti. Ako je tumor ograničen na laminu propriju 5-godišnje preživljenje je 55-80%. Ako postoji invazija muskulature preživljenje je 40%, a ako je zahvaćeno perivezikalno masno tkivo preživljenje je svega 20%. Ako postoje metastaza preživljenje je svega 6% (80).

U pogledu praćenja bolesnika, fibroza i promjene uslijed intravezikalne terapije i radijacije se manifestiraju zadebljanjem stijenke mokraćnog mjehura koju je ponekad slikovnim metodama teško razlučiti od recidiva. Citološka analiza urina je neinvazivna i jeftina metoda praćenja bolesnika. Iako je visoko specifična (99%) nedostatak je niska osjetljivost od svega 50% (83). Od neinvazivnih testova za praćenje tumora koristi se tumorski antigen mokraćnog mjehura, telomeraza i nuklearni matriks protein (84).

Cistoskopija predstavlja zlatni standard u obradi mokraćnog mjehura. Međutim pacijenti s hematurijom zahtijevaju obradu cijelog urotrakta. Idealan dijagnostički algoritam kod ovih pacijenata bi prema tome obuhvaćao jednu metodu ili manji broj metoda, kojim bi bilo moguće procijeniti i gornji i donji urotrakt u istom aktu (18). CTU odnosno MSCTU je na putu da postane metoda izbora u obradi pacijenata s hematurijom. Naime CTU-om je moguće u istom aktu procijeniti cijeli urotrakt visokom rezolucijom i pri tome dijagnosticirati različite tipove patologije. Što se tiče mogućnosti CTU u dijagnostici karcinoma mokraćnog mjehura postoji nekoliko istraživanja koja su objavljena u zadnje vrijeme. Prema Caoili i sur. CTU je otkriveno 9 od 10 tumora uz samo jedan lažno negativni nalaz koji je naknadnim pregledom ipak otkriven (26). U skupini od 75 bolesnika s hematurijom Tsili i sur. su otkrili karcinom mokraćnog mjehura u 16 bolesnika s tim da je najmanji bio svega 4mm. Jedan tumor je previđen zbog ugrušaka krvi koji su pokrivali tumor a bila su i dva lažno pozitivna nalaza (10). Prema Albani i sur. osjetljivost CTU je svega 40% tj. otkrivena su svega 4 od 11 tumora (9). Jedino u istraživanju Turney i sur. su ispitivana skupina bili bolesnici s makrohaturijom. Istraživanje je pokazalo da osjetljivost CTU u detekciji karcinoma mokraćnog mjehura iznosi 93% uz specifičnost od 99% te pozitivnu i negativnu prediktivnu vrijednost od 98% i 97%. Istraživanjem se utvrdilo da CTU može zamijeniti fleksibilnu

cistoskopiju u svim osim u dvojbjenim slučajevima. U izračunima koji su uključivali i dvojbene rezultate CTU, osjetljivost je bila 87,5% a specifičnost 99,3%. Na ovom stupnju osjetljivosti izvođenje fleksibilne cistoskopije kod bolesnika s negativnim nalazom je upitno, obzirom na ipak veliki postotak nedijagnosticiranih karcinoma. S obzirom na i dalje visoku specifičnost metode istraživanje je pokazalo da bolesnike s pozitivnim nalazom treba uputiti izravno na rigidnu cistoskopiju (13).

Karcinomi mokraćnog mjehura se obično manifestiraju kao defekti punjenja ili kao fokalno ili asimetrično zadebljanje stijenke. Distenzija mokraćnog mjehura i potpuna opacifikacija urina su ključni čimbenici u prikazu eventualne patologije, a da bi se to postiglo važna je duža stanka nakon davanja kontrasta te eventualno snimanje u pronaciji (70). Budući da se u istom aktu procjenjuje i gornji urotakt nastao je veliki broj različitih protokola CTU. Prema jednom od njih mokraćni mjehur se obrađuje u dvije faze i to 8 i 12min nakon aplikacije kontrasta. Pretpostavka je bila da je to dovoljno dugo vrijeme za opacifikaciju urina kontrastom i lakši prikaz patologije stijenke. Rezultati su ipak bili relativno loši najvećim dijelom zbog i dalje neadekvatnog punjenja te inhomogene opacifikacije urina a u manjoj mjeri i zbog hipertrofične prostate koju je ponekad teško razlučiti od zadebljanja stijenke mokraćnog mjehura (9). Prema Turney i sur. (13) difuzno zadebljanje stijenke je najčešće uzrokovano benignim procesima poput cistitisa i opstruktivne uropatije i CT-om je nemoguće razlučiti ova stanja od relativno rijetkog difuznog karcinoma.

Pokazano je da se tumori mokraćnog mjehura najintenzivnije opacificiraju 60-80 sekundi nakon davanja kontrasta (77). Dobro opacificirani tumor je lakše razlikovati od utisnuća stijenke uzrokovane hipertrofičnom prostatom te je lakše karakterizirati i različita zadebljanja stijenke. Stoga je u nekoliko radova objavljen protokol CTU u kojem bi se snimanje mjehura izvodilo u venskoj fazi, a snimanje ostatka urotakta u ekskrecijskoj fazi te se očekivalo da bi se na ovaj način mogla nadvladati ograničenja CTU u dijagnostici tumora mjehura (77). S ovakvim protokolom osjetljivost je bila 97% za sve lezije odnosno 85% za lezije manje od 1cm (77). U sličnoj studiji osjetljivost CTU je bila 90% (85). Ako su za analizu korišteni samo tanki aksijalni slojevi osjetljivost je bila 85% a ako su korišteni samo deblji aksijalni slojevi osjetljivost je pala na 80%. Ovim protokolom CTU otkriveno je 46 od 47 tumora većih od 5 mm ali svega 12 tumora manjih od 5 mm (85).

Karcinom pločastog epitela čini oko 5% tumora epitelnog porijekla. Predisponirajući čimbenici su slično kao i kod TCC kronična infekcija, kamenci, dugotrajna kateterizacija

odnosno stalna iritacija epitela. U dijelovima svijeta gdje je shistosomijaza endemična karcinomi pločastog epitela čine i do 50% karcinoma mokraćnog mjehura (70). Karcinomi pločastog epitela su znatno maligniji. U trenutku postavljanja dijagnoze 80% tumora je invadiralo mišićni sloj a i ekstrapelvični nalaz je znatno veći. Za razliku od TCC ovi tumori su češće sesilni te se prikazuju kao tumorska tvorba u mjehuru ili kao difuzno zadebljanje stijenke (70).

Obzirom na često lokalno proširenu bolest terapija izbora je radikalna cistektomija. Prognoza je kod ovih pacijenata izrazito loša. Treći po učestalost je adenokarcinom koji se najčešće javlja kod perzistentnog urahusa ali i kod stanja koji uzrokuju kroničnu iritaciju sluznice. Metastaze u mokraćni mjehur su najčešće adenokarcinomi i uglavnom iz želuca, dojke, pluća.

2.7.3. Karcinom bubrega

Adenokarcinomi bubrega čine 85% malignoma bubrega (86). Karcinom bubrega uzrokuje najviše smrtnih ishoda od svih tumora urogenitalnog trakta. Petogodišnje preživljenje kod bolesnika sa stadijem T4 i metastazama u limfne čvorove je oko 20% (87). Incidencija ovih tumora u svijetu je u porastu. Tumor se najčešće manifestira makrohaturijom ili kao slučajni nalaz na CT-u ili ultrazvuku abdomena ili pak kao metastaza. Obično metastazira u kosti, mozak, pluća, jetru. Kod nekih bolesnika tumor stvara spoj sličan eritropoetinu te se ponekad manifestira i policitemijom. Ponekad bolest počinje kao spontano perinefritičko krvarenje (62).

Na IVU tumor se manifestira kao tvorba koja pomiče kaliks i narušava vanjsku konturu bubrega. Kad tumor okludira bubrežnu venu manifestira se afunkcijom bubrega. Većina tumora se opacificira kontrastom jednako kao i normalan parenhim, a u malom postotku zastupljeni hipovaskularni tumori se opacificiraju slabije te prezentiraju kao ciste. 33% tumora manjih od 3 cm se ne prikazuje na IVU, te je u slučaju kliničke sumnje indicirana dalja obrada i kod urednog nalaza IVU (62).

Na ultrazvuku se tumori bubrega manifestiraju kao izo i hipoeogene solitarne tvorbe. U 10% slučajeva su hipereogene i to u većem postotku ako su mali. Na CT-u i MR-u tumori su mekotkivne mase, većim ili manji dijelom solidne i često lobulirane, u kojima nema normalne arhitekture bubrežnog parenhima. Manji tumori su u pravilu homogene strukture dok su veći heterogeni sa područjima nekroze te neoštro ograničeni od okolnih struktura. Na

CT-u su obično izo ili hipodenzniji od okolnih struktura. Različito se opacificiraju kontrastom ali obično slabije od normalnog bubrežnog parenhima. 33% tumora sadržava manje ili veće zone ovapnjenja. Na MRI su izointenzivni u T1 i T2 sekvencama a u STIR-u obično hiperintenzivni (62).

RCC je klinički i patološki heterogena bolest koju prema Svjetskoj Zdravstvenoj organizaciji čini 6 različitih tumora. To su: karcinom svijetlih stanica, papilarni, kromofobni, karcinom sabirnih tubula, medularni karcinom i neklasificirani karcinom.

Karcinom svijetlih stanica je najčešći tip u odrasloj dobi i čini oko 70% svih RCC (86). Papilarni tip čini 10-15%, kromofobni 4-6% te ostali oko 5%. Kod nekih nekih karcinoma nastaje sarkomatoidna diferencijacija za koju se smatra da predstavlja završni stadij svih tipova karcinoma (86).

Karcinom svijetlih stanica je najčešći histopatološki tip. Porijekla je proksimalnih tubula a karakterističnu žutu boju na patološkim presjecima ima zbog stanica bogatih lipidima . Heterogenog je izgleda sa zonama krvarenja i nekroze (86). Karakterističan nalaz predstavlja široka mreža malih sinusoidama sličnih krvnih žila tanke stijenke. Izgled tumora na različitim slikovnim metodama je odraz ove patohistološke slike (86). Tako je tumor obično heterogen zbog zona krvarenja, nekroze i cističnih promjena. Porijekla je bubrežne kore te pokazuje ekspanzivni način rasta. U sporadičnim slučajevima je multicentričan i bilateralan (88). Tumor pokazuje hipervaskularizaciju na CT-u, MR-u i DSA (89). Stupanj opacificacije može pomoći u razlikovanju ovog tipa od ostalih tipova tumora. Prema Kim i sur. opacificacija ovog tipa RCC-a za razliku od ostalih tipova u kortikomedularnoj fazi je viša od 84HU, a u ekskrecijskoj viša od 44HU (90). Ovaj tumor je hipo ili izointenzivan na T1 sekvencama te izo ili hiperintenzivan na T2 sekvencama. Na „opposed phase“ sekvencama može doći do značajnog pada signala zbog masnog sadržaja unutar stanica (91). Cistične promjene i ovapnjenja se vide u oko 15% slučajeva (86). Multilokularni cistični RCC je multiseptirani cistični karcinom čija septa sadržavaju manje skupine tumorskih svijetlih stanica (86). Odijeljen je fibroznom kapsulom od parenhima bubrega. Cistični sadržaj može biti serozan ili hemoragičan. U oko 20% slučajeva ciste su ovapnjenog ruba. Nakon nefrektomije ima odličnu prognozu (86).

Drugi najčešći histološki tip karcinoma bubrega papilarni tip (86). Također je porijekla proksimalnih tubula i većinom zahvaća bubrege u terminalnom stadiju zatajenja (92).

Makroskopski sadrži područja nekroze, krvarenja i cistične degeneracije. Obično izražava papilarni način rasta (86).

Na slikovnim metodama je hipovaskularan i homogen (90). Tumor se slabije opacificira u odnosu na karcinom svijetlih stanica (90). Prema Herts i sur. vjerojatnost da se radi o papilarnom tumoru je 50% ako je odnos opacificacije tumor/aorta manji od 0,25 (93). Značajna osobina ovog tumora je i njegova multicentričnost koja je češća nego u ostalim tipovima tumora (92). Na UZV-u je često hiperehogen. Na T2 sekvencama tumor je obično hipointenzivan (94). Za razliku od karcinoma svijetlih stanica obično je hipovaskularan na DSA. U pravilu su nižeg stadija kod postavljanja dijagnoze i ograničeni su na bubreg u oko 70% slučajeva (86).

Kromofobni RCC je treći najčešći histološki tip koji se javlja u oko 5% slučajeva (86). Porijekla je kortikalnih sabirnih tubula (95). Histopatološki su stanice velike, poligonalne, s prominentim membranama. Za razliku od karcinoma svijetlih stanica krvne žile su debele i ekscentrično hijalinizirane stijenke (86). Usprkos svojoj veličini kromofobni karcinomi pokazuju relativno homogenu opacificaciju nakon davanja kontrasta te obrazac opacificacije poput žbica na kotaču koji se također pojavljuje kod onkocitoma s kojima dijele i određene histopatološke karakteristike (96). Na T2 sekvencama su hipointenzivni, a na DSA su hipovaskularni. Kao i papilarni tumori, u trenutku postavljanja dijagnoze su obično stadija 1 ili 2. Usprkos općenito dobroj prognozi veći tumori mogu metastazirati u jetru (86).

Karcinom sabirnih tubula je visoko agresivni oblik RCC-a koji se javlja u 1% slučajeva. Obično se manifestira kao infiltrativna neoplazma sa središtem u pijelokalicealnom sustavu (86). Histološki se radi se o tumorima s tubularno infiltrativnim načinom rasta, uz prisutnost dezmoplastične strome te sa stvaranjem mucina (97). Kad je tumor mali očito je medularnog porijekla. Na UZV pregledu mogu biti izo, hiper i hipoehogeni u odnosu na bubrežni parenhim (98). Na CT-u i MR-u tumori su heterogeni s područjima nekroze, krvarenja i kalcifikacija. Na T2 sekvencama tumori su niskog intenziteta signala, a na angiografiji su hipovaskularni (98). Imaju lošu prognozu. U trenutku postavljanja dijagnoze 33% pacijenata ima metastatsku bolest a 2-godišnje preživljenje je manje od 30% (86).

Medularni karcinom je iznimno rijedak tumor koji se javlja kod mladih bolesnika s anemijom srpastih stanica (99). Na slikovnim metodama se prikazuje kao heterogena tvorba sa kalicektazijom. Hipointenzivni su na T2 sekvencama najviše zahvaljujući područjima

krvarenja. Hipovaskularni su na DSA (100). Preživljenje je iznimno kratko i iznosi svega 15 mjeseci (86).

Mucinozni tubularni tip karcinoma je porijekla stanica Henleove petlje (101). Pretežito se javlja u žena i ima dobru prognozu (101).

Nakon postavljanja dijagnoze slijedi procjena proširenosti tumora. U praksi se koriste dvije klasifikacije i to Robsonova i TNM klasifikacija.

I	Tumor ograničen kapsulom bubrega
II	Tumor probija kapsulu bubrega ali je ograničen Gerotovom fascijom
III	Tumor infiltrira bubrežnu ili donju šuplju venu ili zahvaća regionalne limfne čvorove
IV	Tumor zahvaća okolne organe, udaljene metastaze

Tablica 5. Robsonova klasifikacija karcinoma bubrega

T1	Tumor ograničen na bubreg, maksimalni promjer < 7cm
T2	Tumor ograničen na bubreg, maksimalni promjer >7cm
T3a	Tumor se širi u perinefritički prostor ali je ograničen Gerotovom fascijom
T3b	Tumor invadira renalnu venu ili donju šuplju venu ispod ošita
T3c	Tumor invadira renalnu venu ili donju šuplju venu iznad ošita
T4	Tumor probija Gerotovu fasciju
N0	Bez metastaza u regionalne limfne čvorove
N1	Metastaza u jedan regionalni limfni čvor
N2	Metastaze u više od jednog regionalnog limfnog čvora
M0	Bez metastaza
M1	Udaljene metastaze

Tablica 6. TNM klasifikacija karcinoma bubrega

Točnost UZV-a u procjeni proširenosti tumora je znatno niža od CT-a i MRI-a (86). I CT i MRI imaju točnost oko 90% osim u razlikovanju stadija I i II po Robsonu odnosno II i III po TNM klasifikaciji gdje je greška po nekim studijama i do 50% (86). Širenje tumorske mase u perinefritički prostor može označavati prodor kroz kapsulu. Međutim vrlo često tumori ograničeni na parenhim mogu probiti kapsulu, dok tumori koji strše u perinefritičkom prostoru nisu probili kapsulu. Znakovi koji ukazuju na mogući proboj kapsule bubrega su neoštro ograničena kontura tumora, mekotkivne trake koje se šire od tumora u perinefritičkom prostoru te zadebljanje bubrežnih fascija. Međutim situaciju dodatno komplicira činjenica da

i upalne promjene izazvane samim tumorom mogu imati iste znakove. Kod većine slučajeva ovo razlikovanje i nije tako važno jer se tumori stadija I i stadija II liječe radikalnom nefrektomijom. Razlikovanje stadija postaje bitno kad postoji mogućnost parcijalne nefrektomije ili RFA. Ona postoji kod osoba s jednim bubregom ili kod bolesnika u kojih je tumor manji od 4cm ili ako postoji mogućnost da se radi o benignoj patologiji odnosno onkocitomu. Parcijalna nefrektomija ovisi i o mogućnosti očuvanja vaskularne opskrbe preostalog zdravog bubrega te je kod planiranja operacije nužno učiniti i angiografiju bubrežnih arterija (86).

Tumori stadija III se liječe radikalnom nefrektomijom. I CT i MRI imaju veliku točnost u procjeni tumorske zahvaćenosti bubrežnih vena. Osim bubrežne vene tumor se ponekad širi i u donju šuplju venu pa čak i u gornju šuplju venu i desni atrij. Može biti zahvaćena i kontralateralna bubrežna vena. Procjena stupnja proširenosti tumora u venskom sustavu je bitna jer proširena bolest do razine hepatalnih vena i desnog atrija zahtijeva i intervenciju abdominalnog odnosno kardiorakalnog kirurga (86).

Limfna drenaža iz bubrega ide prema lateralnim aortalnim limfnim čvorovima uz ishodište renalnih arterija te su to prvi zahvaćeni limfni čvorovi (86). Ponekad tumorske stanice preskoče ovu prvu zapreku, pa zahvaćaju inicijalno medijsktinalne limfne čvorove (86). Kriterij po kojem je metastaski promijenjen čvor onaj iznad 1cm nosi prema nekim studijama čak 43% lažno pozitivnih rezultata (86). Naime osim širenja tumora vrlo čest razlog za povećanje paraaortalnih limfnih čvorova je i upalna hiperplazija. Zbog toga neki autori kao kriterij predlažu graničnu vrijednost od 2cm što bi smanjilo postotak lažno pozitivnih rezultata, ali bi sigurno dovelo i do povećanja lažno negativnih rezultata (86).

Tumori stadija IV imaju lošu prognozu i liječe se isključivo palijativno. iz anatomske lokacije bubrega može se pretpostaviti koji su organi zahvaćeni izravnim širenjem. U slučaju širenja straga zahvaćeni organi su m. psoas i m. quadratus lumborum, prema kranijalno se širi u nadbubrežne žlijezde, prema lateralno u abdominalnu stjenku, posterosuperiorno prema dijafragmi a u slučaju širenja prema naprijed zahvaćeni su kolon, jetra, duodenum s desne, odnosno pankreas, jejunum, želudac i slezena s lijeve strane. Gubitak masnog tkiva između tumora i susjednog organa nije dovoljan kriterij za dijagnozu izravne invazije već moraju biti zadovoljena i dva dodatna uvjeta. To su povećanje volumena susjednog organa te promjena gustoće odnosno signala susjednog organa. Metastaze karcinoma bubrega su jako prokrvljene te se obično prikazuju kao hipervaskularne lezije (86).

2.7.4. Policistični bubrezi

Multiple ciste u bubregu se mogu naći u sklopu velikog broja sindroma uključujući Laurence-Moon-Biedle, Noonanov sindrom, Turnerov sindrom (61). U odrasloj dobi klinički najznačajnije bolesti koje uključuju multiple ciste su policistična bolest bubrega, tuberozna skleroza i von Hippel-Lindau sindrom. Postoje dva tipa policistične bolesti bubrega: autosomno dominantni i autosomno recesivni tip (61). Kod autosomno recesivnog tipa koji se naziva i infantilnim tipom bolesti bubrežni parenhim je zamijenjen brojnim malim cistama promjera do 8mm. Obično se manifestira još u neonatalnoj dobi kao oligohidroamnion i Potterov sindrom uz veliku smrtnost zbog respiratorne insuficijencije. Kod djece koja prežive neonatalno razdoblje obično se javlja periportalna fibroza i zatajenje jetre (62).

Kod autosomno dominantnog tipa bubreg je prožet brojnim cistama različite veličine od kojih neke mogu biti i jako velike. Prije ili kasnije cijeli bubreg biva prožet cistama te nastupa zatajenje bubrega. Bolest se obično manifestira između 20-39 godine života. Kod nešto blažih oblika bolesnici nemaju simptoma do 60. godine života a kod nekih bolesnika zatajenje bubrega ne nastupa sve do 80. godine života. Obično se manifestiraju arterijskom hipertenzijom, zatajenjem bubrega, komplikacijama multiplih cista (hematurija bol, infekcija) ili kao slučajno otkrivena tvorba u abdomenu. 50% bolesnika ima ciste u jetri, pankreasu, slezeni i plućima a 15% bolesnika ima sakularne aneurizme na cerebralnim arterijama. Na IVU policistični bubrezi se manifestiraju brojnim neopacificiranim područjima koja su okružena normalnim bubrežnim parenhimom. Čašice su obično deformirane, aplanirane, razvučene ili batičasto proširene. Vratovi čašica su izduženi u luku potisnuti ili policiklično imprimirani. Ultrazvukom se prikazuju brojne ciste različite veličine obostrano uz povećanje bubrega (62).

U početnom stadiju bolesti ciste su jednostavne, male i okružene normalnim bubrežnim parenhimom. Vremenom se umnožavaju, povećavaju i uzrokuju povećanje bubrega i potpuni nestanak bubrežnog parenhima. Kod ovih bolesnika česte su komplikacije u smislu krvarenja i infekcije te se klinički prezentiraju epizodama boli, hematurije i povišene temperature. Kao rezultat ponavljanih epizoda neke ciste postaju septirane, zadebljane stijenke u manjoj ili većoj mjeri kalcificirane. Stoga je kod bolesnika s policističnim bubrežima otkrivanje eventualnih malignih tumora znatno otežano. CT-om i MR-om se također prikazuju brojne ciste u bubrežima različite veličine i sadržaja (62).

2.7.5. Ciste bubrega

Bubrežne ciste predstavljaju čest slučajni nalaz koji uglavnom nema veće kliničko značenje. Preko 50% osoba starijih od 50 godina ima bubrežne ciste. Mogu biti parenhimske ili parapijelne. Komplikirane ciste nastaju kao rezultat superinfekcije ciste ili krvarenja u cistu. I dok je većinu nekomplikiranih cista jednostavno okarakterizirati, komplikirane ciste je ponekad teško razlikovati od malignog tumora (102).

Nekomplikirane ciste se na CT-u manifestiraju kao homogeno hipodenzne lezije (0-20HU), oštro ograničene od okoline. Stjenka ciste nije vidljiva na CT-u, a nakon aplikacije kontrasta porast vrijednosti koeficijenta apsorpcije unutar ciste je manji od 10HU. Obzirom na lokaciju mogu se okarakterizirati kao subkapsularne, kortikalne, medularne te parapijelne. Parapijelne ciste komprimiraju kanalni sustav bubrega i pijelon ali je opstrukcija vrlo rijetka. Ciste se klasificiraju kao komplikirane ako imaju zadebljana septa, kalcifikacije, zadebljanje stijenke, ako su nativno više gustoće ili ako sadrže zrak. Ciste su viših gustoća uslijed unutrašnjeg krvarenja, infekcije, visokog proteinskog sadržaja ili sitnih kristalića kalcija. Ovapnjenja obično nastaju kao posljedica krvarenja ili infekcije unutar ciste. Infekcija osim toga može dovesti do difuznog zadebljanja stijenke koja se rubno opacificira kontrastom (102).

Zbog parcijalnog volumnog efekta granice ciste mogu izgledati neoštre a postkontrastno cista može biti, osobito ako je manjeg promjera, znatno viših gustoća (>10HU) u odnosu na nativnu fazu. Razlog su postkontrastno znatno više gustoće okolnog parenhima, zbog čega se male ciste mogu okarakterizirati kao maligne lezije. Problem mogu biti i ciste viših HU vrijednosti u slučaju da je kod pacijenta izvedena isključivo postkontrastna faza. U tom slučaju kod pacijenta se može izvesti kasna postkontrastna faza sa stankom od 15min. Ako se radi o vaskulariziranom tumoru gustoća će biti znatno niža, a ako se radi o gustoj cisti gustoća će pasti za manje 10HU (102). Bosniakova klasifikacija je postavljena radi razlikovanja benignih i potencijalno malignih cističnih lezija.

Kategorija I	Nekomplikirane ciste	Praćenje nije potrebo
Kategorije II-IV	Komplikirane ciste	
Hiperdenzne ciste (>20)		
Septa		
kalcifikati		
Kategorijall	Vjerojatno benigne	Praćenje 3,6 i 12 mjeseci
Homogene nativno		
Bez opacificacije nakon davanja kontrasta		

< 3cm u promjeru		
< 1/3 ciste izvan konture bubrega, oštih granica		
moguća infekcija ciste		
Kategorija III	Moguće maligna ciste	Resekcija
Ukoliko nije ispunjen jedan od prvih 4 kriterija kategorije II		
Kategorija IV	Vjerojatno maligna ciste	Resekcija
solidna komponenta unutar ciste		
iregularne neoštre granice		

Tablica 7. Bosniakova klasifikacija bubrežnih cisti

2.8. Upalne bolesti bubrega

2.8.1. Akutni pijelonefritis

Akutni pijelonefritis je akutna bakterijska infekcija gornjeg urotrakta. Obično nastaje ascendentnim širenjem infekcije (Gram negativnih bakterija) iz donjeg urotrakta, najčešće kao posljedica cistitisa (62). Pojavljuje se kod žena svih dobnih skupina a kod muškaraca se javlja relativno rijetko osim ako ne postoji strukturni ili funkcijski defekt urotrakta kao što je primjerice nepotpuno pražnjenje mokraćnog mjehura. Kod starijih muškaraca se češće javlja i to obično kao posljedica hipertrofije prostate (62). Klinički se obično manifestira polakisurijom, disurijom i suprabubičnom boli uz povišenu temperaturu. Uz pravilnu antibiotsku terapiju simptomi obično prestaju za 72h. Ukoliko ne dođe do kliničkog poboljšanja u roku od 72h potrebna je daljnja obrada u smislu mogućeg razvoja apscesa ili opstrukcije (62). Kod akutnog pijelonefritisa IVU obično pokazuje uredan nalaz. U slučaju jače upale zahvaćeni bubreg je u pravilu nešto veći a IVU može pokazati i određeni stupanj kompresije čašica koja nastaje pritiskom otečenog parenhima. Kontrast u čašicama se pojavljuje kasnije i slabije je koncentracije. Nefrogram je obično inhomogen i slabijeg intenziteta (62). Ponekad bakterije koje su uzročnici infekcije izlučuju endotoksin koji relaksira glatku muskulaturu uretera, usporava peristaltiku i dovodi do dilatacije uretera. Dilatacija uretera je i jedan od znakova opstrukcije uretera koja u slučaju akutnog pijelonefritisa zahtijeva hitno postavljanje nefrostome. Razlikovanje opstrukcijske od neopstrukcijske dilatacije uretera je izuzetno važno budući da je terapijski pristup sasvim drugačiji. Kod opstrukcijske dilatacije uretera obično postoji značajna stanka u pojavi kontrasta u kanalnom sustavu koja može trajati i nekoliko sati. S druge strane ako se kontrast u kanalnom sustavu pojavi za 5-10 min vjerojatnost da postoji značajna opstrukcija je izuzetno mala (62). UZV kod akutnog pijelonefritisa pokazuje smanjenje ehogenosti zahvaćenog bubrega te eventualno manje povećanje. Na CT-u akutni pijelonefritis se manifestira slabijom perfuzijom i funkcijom zahvaćenog bubrega, odnosno inhomogenim slabijim nefrogramom. Slabiji nefrogram odnosno smanjena koncentracija kontrasta u

tubulima je posljedica opstrukcije tubula upalnim debrisom i posljedičnog intersticijskog edema i vazospazma. CT slika je tzv "vrpčasti nefrogram" odnosno alternirajuća hipo i hiperdenzna područja, područja slabije kortikomedularne diferencijacije ili fokalna kortikalna i subkortikalna hipodenzna područja. Kod određenog postotka pacijenata pijelonefritis se manifestira kao lokalna upala, s lokalnim edemom i poremećajem funkcije, koja ponekad može progredirati u apsces. Na CT-u se prikazuje kao manje ili veće hipodenzno područje koje se može zamijeniti s tumorskom masom. Nakon prve epizode akutnog pijelonefritisa nužna je obrada pacijenta radi otkrivanja uzroka (kamenci, stenoza vezikoureteralnog ušća, neadekvatno pražnjenje mjehura bilo kojeg uzroka, šećerna bolest) (62).

2.8.2. Tuberkuloza

Tuberkuloza bubrega je kronični je intersticijski nefritis uzrokovan mikobakterijom tuberkuloze. Porastom broja imunodeficientnih pacijenata iz različitih razloga tuberkuloza i dalje ostaje važna bolest na koju treba misliti u diferencijalnoj dijagnostici proteinurije, leukociturije ili hematurije. Dokazano je da se kod 2-20% pacijenata sa tuberkulozom pluća razvija i tuberkuloza bubrega iako bolesnici nemaju simptoma koji bi upućivali na bolest mokraćnog sustava. Infekcija bubrega obično nastaje hematogenim putem i obično su zahvaćena oba bubrega iako je bolest manifestna samo na jednoj strani. infekcija donjih dijelova mokraćnog sustava obično nastaje descendentnim putem (60).

Granulomatозна upala i kazeozna nekroza u intersticiju nastaju hematogenom diseminacijom. One dovode do pojave šupljina koje mogu, ali ne moraju komunicirati s kanalni sustavom. U fazi ožiljavanja u nastalim kavernama dolazi do odlaganja vapna i stvaranja kalcifikacija. Ulceracijom tuberkuloznog žarišta u čašicu može doći do naseljavanja mikobakterija u mokraćnim putovima te stvaranja specifičnih lezija koje uzrokuju strikture. Razdoblje od infekcije bubrega do pojave simptoma obično traje godinama. U pravilu se klinički simptomi javljaju kad dođe do infekcije donjih mokraćnih putova. javljaju se polakisurija, disurija, suprapubična bol, a od laboratorijskih nalaza leukociturija i hematurija (60).

Na IVU se prikazuju strikture koje zahvaćaju infundibulume s posljedičnim nastankom hidrokalkiksa. Striktore mogu nastati u području vezikoureteralnog ušća te na više razina u ureterima. Gnojni sadržaj se uslijed striktura nakuplja u čašicama. Kombinacija opstrukcije i upale dovodi do gubitka parenhima. Vremenom zahvaćena područja kalcificiraju te prestaju biti funkcionalna. Ako je striktura niže cijeli hidronefrotični bubreg prestaje biti

funkcionalan odnosno dolazi do tzv autonefektomije. Na IVU se najranije promjene očituju gubitkom oštih kontura čašica. Napredovanjem bolesti stvaraju se šupljine koje komuniciraju s deformiranim čašicama. Razor bubrežnog parenhima i fibroziranje vode do deformacija i dilatacije čašica i ožiljnih promjena na bubrežnoj površini. Ožiljci zatim uzrokuju suženje čašica s dilatacijom proksimalnih dijelova ili potpunom amputacijom. Dilatacija pijelona može nastati i bez strikture uretera. Defekti punjenja u lumenu mogu biti uzrokovani kazeoznim masama ili upalnim granulacijama. Ureteri zahvaćeni tuberkulozom imaju nepravilan izgled s proširenjima i suženjima lumena. Fibroziranje uretera vodi do njihovog skraćanja, pa okomito ulaze u mokraćni mjehur (62). UZV-om i CT-om se mogu prikazati hidrokalksi i hidronefroza te stanični debris, ovapnjenja i područja gubitka bubrežnog parenhima. Mokraćni mjehur je uslijed upale obično kontrahiran i zadebljane stijenke te posljedično ima smanjen kapacitet. Uznapredovala upala uzrokuje izrazito nepravilne konture mjehura i refluks kontrasta u uretere (62).

2.9. Papilarna nekroza bubrega

Bolest je karakterizirana ishemijskom nekrozom bubrežnih papila. Najčešće nastaje uslijed analgetske nefropatije (fenacetin i aspirin između ostalog inhibicijom sinteze prostaglandina uzrokuju ishemiju). Nastaje i u sklopu šećerne bolesti, anemije srpastih stanica, tuberkuloze, akutnog pijelonefritisa, tromboze bubrežne vene, ciroze, kronične srčane dekompezacije te kronične opstrukcije. Bolest se obično manifestira hematurijom, piurijom te polidipsijom (62). Na IVU javljaju se u početku erozije na vrhu papila koje se zatim šire unutar i oko papile da bi naposljetku gotovo cijela papila bila okružena kontrastom (tzv ball in cup). Takva papila se može odvojiti od parenhima, dospjeti do uretera i uzrokovati kolike. Piramida od koje se odvojio vršak je posljedično spljoštena ili konkavna izgleda (62). Bolest je obično obostrana ali asimetrična. CTU također omogućuje odličan prikaz kanalnog sustava bubrega i dijagnozu papilarne nekroze iako u tom pogledu u literaturi ima relativno malo radova. Na CTU se papilarna nekroza manifestira smanjenom opacifikacijom papila što govori u prilog smanjene perfuzije, zatim se vide kontrastom ispunjene šupljine u području medule te nakupine kontrasta koje se od kaliksa šire prema periferiji (103). U diferencijalnoj dijagnozi u obzir dolaze pijelokalicealni divertikli kod kojih kolekcija tekućine nije u području papile kao kod papilarne nekroze već uz forniks ili infundibulum (104). Bolesnici s medularnim spužvastim bubregom također mogu imati hematuriju, infekciju ili koliku. Pacijenti tipično imaju dilataciju sabirnih tubula i tzv. sliku poput kista na IVU ili CTU (104).

Endemska nefropatija je kronični intersticijski nefritis ograničen na pojedina područja u Hrvatskoj, Bugarskoj, Srbiji i Rumunjskoj. Histološki se nalazi spektar tubulointersticijskih promjena od atrofije tubula, edema intersticija i infiltracije mononuklearima do difuzne intersticijske fibroze koja uzrokuje obostranu atrofiju bubrega. Klinički se manifestira poremećajem sposobnosti koncentracije mokraće, tubularnom proteinurijom i acidozom. Bolest se razvija u kronično zatajenje bubrega. Kod bolesnika je povišena incidencija karcinoma pijelona i uretera (60).

2.10. Nefrolitijaza

Bubrežna litijaza je bolest u kojoj se kamenci stvaraju u sabirnim tubulima, čašicama i pijelonu. Učestalost je podjednaka u oba bubrega, a oko 40% osoba ima obostrane kamence. Bolest je češća u muškaraca i obično se javlja nakon trećeg desetljeća života. Najčešći su kalcijски kamenci. Osim kalcijских postoje i urični, cistinski i kamenci sastavljeni od magnezij-amonij fosfata. Nastanku litijaze pogoduju brojni čimbenici (60):

A. Lokalni:

- a. Staza mokraće, poremećaji inervacije
- b. Anomalije odvodnih puteva
- c. Anatomske anomalije (spužvasti bubreg, potkovasti bubreg)
- d. Recidivi infekcija

B. Opći

- a. Metabolički
 - i. Kalciurija
 - ii. Urikurija
 - iii. Cistinurija
 - iv. Oksalurija
- b. Hormoni
 - i. Primarni hiperparatireoidizam
 - ii. Hipertireoza
 - iii. Hipervitaminoza
- c. Ostali
 - i. Klimatski uvjeti, način prehrane, pH mokraće, izlučivanje koncentrirane mokraće, dugotrajna imobilizacija

Nastanak bubrežnih kamenaca se nastojao objasniti mnogim teorijama ali nijedna potpuno ne objašnjava mehanizam nastanka. Mokraćna je u uobičajenim uvjetima prezasićena otopina u kojoj se čestice održavaju u otopini utjecajem inhibitora kristalizacije i koloida. Ako su ti čimbenici poremećeni dolazi do taloženja i agregacije kristala. Organski matriks koji

čine celularni detritus, krv i bakterije može biti osnovni čimbenik koji dovodi do nukleacije i rasta kristala. Jedna od teorija u središte pozornosti stavlja manjak inhibitora kristalizacije. Postoji i teorija da do nastanka kamenaca dolazi onda kad kristali, koji se stalno stvaraju u mokraći prezasićenoj solima, ne budu otplavljeni mokraćom. Do toga može doći zbog oštećenja epitela kanalnog sustava na koje se zalijepi kristal (60).

Najčešća manifestacija nefrolitijaze je ureteralna kolika koja se očituje intenzivnim bolovima u slabini, preponi i zdjelici a uvjetovana je grčevitom kontrakcijom glatkog mišićja uretera izazvanom konkrementom. Kamenci koji nisu pokretni ne uzrokuju subjektivne tegobe. Najčešće komplikacije su opstrukcija mokraćnih puteva, hematurija, infekcije a ponekad i hipomotilitet crijeva sa slikom paralitičkog ileusa (60).

Oko 50-60% konkremenata je uočljivo na nativnim snimkama urotrakta a gotovo svi na CT-u (62). Posebno se dobro prikazuju kalcijski kamenci. Kronična upalna bolest tankog crijeva ili resekcija tankog crijeva stvaraju predispoziciju za nastanak oksalatnih kamenaca. Čisti kamenci magnezij-amonij fosfata nisu dobro uočljivi. Većinom sadrže nešto kalcij fosfata što ih čini lakše uočljivim. Obično su udruženi s infekcijom urotrakta a često su veliki i odljevni te zahtijevaju perkutanu litotripsiju. Uratni kamenci se nalaze u stanjima u kojima je povećan metabolizam urične kiseline. Najčešće su manifestacija gihta ali se mogu pojaviti i u hiperkataboličkim stanjima, primjerice tijekom kemoterapije kod bolesnika koji boluju od leukemije ili limfoma. Cistinski kamenci se pojavljuju kod bolesnika s cistinurijom. Povećana koncentracija cistina u mokraći je obično posljedica tubularnog poremećaja sa smanjenom resorpcijom cistina, ornitina, arginina te lizina. Nisu jako radiopačni te se obično manifestiraju slikom mliječnog stakla. Ksantinski kamenci su izuzetno rijetki i radiolucetni (62).

Mali kamenci su obično asimptomatski. S povećanjem obično ne uzrokuju bol dok ne dođe do određenog stupnja opstrukcije čašica i pijelona. Migracija sitnog konkrementa u ureter uzrokuje koliku. Pri tom se obično javlja i hematurija koja može biti mikroskopska ali i makrohaturija. Nativna snimka urotrakta je prilično pouzdana u otkrivanju nefrolita ali i prilično nepouzdana u potvrdi da je konkrement zaista u ureterima. Osim toga mali kamenci se vrlo često previde u masi drugih mineralnih sjena (62). Tradicionalna metoda u obradi pacijenata s urokolikom je bila IVU kojom se može potvrditi smještaj suspektog konkrementa u kanalnom sustavu bubrega ili ureterima. Međutim kod većine bolesnika s urokolikom postoji određeni stupanj opstrukcije. U slučaju većeg stupnja opstrukcije stanka

do pojave nefrograma i ekstravazacije kontrasta u uretere može biti i 24 h. Obično je ureter distalno od mjesta opstrukcije u većoj ili manjoj mjeri distendiran. Usljed opstrukcije i povišenog tlaka ponekad može doći i do ruptуре forniksa i ekstravazacije kontrasta. Većina kamenaca prije ili kasnije pasira u mokraćni mjehur. 95% kamenaca manjih od 4mm spontano prođu u m. mjehur i to za prosječno 8 dana ako se radi o kamencu promjera oko 2mm, pa do 22 dana ako se radi o kamencu promjera 4 mm. Kamenci obično zapnu na mjestu gdje ureter križa ilijačnu arteriju, u području vezikoureteralnog ušća te u području intramuralnog uretera. Na IVU obično se pokazuju kao defekti punjenja a ako pacijent ima i hematuriju može se prikazati i tromb unutar kanalnog sustava bubrega ili u ureterima (62).

UZV-om se kod pacijenata može prikazati određeni stupanj dilatacije kanalnog sustava bubrega. U akutnoj opstrukciji stupanj distenzije kanalnog sustava bubrega je obično vrlo blag odnosno često postoji preklapanje s urednim nalazom bubrega (62). Ako se minimalne promjene uzmu kao kriterij za postojanje opstrukcije onda je osjetljivost ultrazvuka vrlo visoka, oko 95%, ali na račun smanjene specifičnosti (oko 60%). Kamenci u kanalnom sustavu i pijelonu se prikazuju kao hiperehogene strukture s distalnom akustičnom muklinom. Rijetko se vide u ureterima a samo ponekad u području pijeloureteričnog vrata. Bez obzira na navedena ograničenja UZV je metoda prvog izbora u obradi djece kod kojih postoji sumnja na kamence u urotaktu (62).

Spiralni i multidetektorski CT je uvelike zamijenio IVU kao prvu metodu u obradi pacijenata sa ureterokolikama. Za razliku od IVU rezultate pretrage kod opstrukcije visokog stupnja nije potrebno čekati satima, a nije potrebno ni primijeniti kontrastno sredstvo. CT ima visoku točnost u prikazu kamenaca, s osjetljivošću od 94% i specifičnošću od 97%, što je u odnosu na IVU (52%, 94%) i UZV značajno bolje. Osim toga CT-om je moguće dijagnosticirati i veliki broj alternativnih poput divertikulitisa, apendicitisa, kolecistitisa itd. (62). Gotovo sve vrste kamenaca se mogu prikazati CT-om. Na mjestu opstrukcije obično postoji zamućenje periureteralnog masnog tkiva uzrokovano tekućinom u vezivnim septama. Dilatacija kanalnog sustava bubrega i hidroureter su česti. Još jedan od sekundarnih znakova opstrukcije je i nalaz nižih apsorpcijskih vrijednosti piramida zahvaćenog bubrega, koji je obično i nešto veći (62).

3. HIPOTEZE I CILJEVI ISTRAŽIVANJA

Hipoteze su: (1) doza zračenja kod bolesnika podvrgnutih MSCTU urografiji korištenjem „split bolus“ tehnike je svega 1.5-2 puta veća od doze zračenja kod bolesnika podvrgnutih IVU;

(2) uspješnost prikaza kanalnog sustava bubrega i mokraćovoda je veća kod bolesnika koji su peroralno primili vodu 1 h prije CTU u odnosu na bolesnike koji su hidrirani 20 min prije CTU;

(3) uspješnost prikaza mokraćovoda kod skupine bolesnika koji su hidrirani 1 h prije CTU ne razlikuje se u usporedbi sa skupinom bolesnika kod kojih je rađena IVU.

Ciljevi istraživanja su:

- a) izmjeriti doze zračenja kod bolesnika podvrgnutih "split-bolus" MSCT urografiji i kod bolesnika kod kojih je rađena intravenska urografija;
- b) utvrditi uspješnost pojedinih protokola (20 min, 60 min) CTU te , IVU u prikazu pojedinih segmenata uretera i kanalnog sustava bubrega;
- c) izmjeriti doze raspršnog zračenja koje prime radiosenzitivni organi (očna leća, štitnjača).
- d) izmjeriti doze zračenja koje prime gonade tijekom izvođenja MSCTU.

4. BOLESNICI I METODE

MSCTU je učinjena kod 100 bolesnika koji imaju indikaciju za pretragu po najšire prihvaćenim kriterijima; to su bolesnici stariji od 40 godina s makrohematurijom i visokim rizikom za malignu bolest mokraćnog sustava. IVU je izvedena kod 50 bolesnika s hematurijom u mlađoj životnoj dobi, kod bolesnika s kliničkom slikom nefrokolike, radi diferencijalne dijagnoze između parapijeličnih cista i dilatacije kanalnog sustava bubrega (koja je često ultrazvučno nemoguća), kod ultrazvučnog nalaza malog bubrega reduciranog parenhima te ukoliko se u tipičnim projekcijama ne uspije ultrazvučno izdiferencirati bubreg (kongenitalne anomalije položaja ili aplazija). Doze zračenja (kožne doze) su mjerene korištenjem termoluminiscentnih dozimetara (TLD) koji su postavljeni na kožu 30 bolesnika tijekom izvođenja MSCTU te 30 bolesnika tijekom izvođenja IVU. U skupine za mjerenje doza bolesnici su bili odabrani prema kriteriju tjelesne težine (75 ± 10 kg) kako bi se izbjegao utjecaj težine na razlike u izmjerenim dozama zračenja. Dozimetri su nakon izlaganja obrađeni u Laboratoriju za radijacijsku kemiju i dozimetriju Instituta „Ruđer Bošković“.

MSCTU protokol		
Faza	mAs	kolimacija
Nativna	30-60	16x0,75
Parenhimsko ekskrecijska	*	16x0,75

Tablica 8. MSCTU protokol snimanja pacijenata

napon cijevi je 120 kV a brzina rotacije cijevi 500 ms za sve faze

* mAs variraju ovisno o pacijentu

Ukupno je po bolesniku bilo postavljeno 17 dozimetara koji su bili raspoređeni u tri skupine. Prvi skupina je bila postavljena 10 cm ispod ksifoidnog nastavka i to u prednjoj i stražnjoj medijalnoj liniji, te srednjoj aksilarnoj liniji obostrano. Druga i treća skupina dozimetara su bile postavljene 10 odnosno 20 cm ispod prve skupine. Za mjerenje raspršnog zračenja na radiosenzitivnim organima dozimetri su bili postavljeni na korijen nosa, štitnjaču, sredinu prsne kosti te na skrotume. Ukupna doza zračenja je izračunata umnažanjem prosječne doze na TLD dozimetrima smještenim iznad određenog organa s tkivnim težinskim

faktorom za određeni organ prema IAEA (International Atomic Energy Agency) te zbrajanjem pojedinih doza (105).

Za MSCTU je korišten uređaj tvrtke Siemens (SOMATOM Sensation 16, Siemens Medical Systems, Forchheim, Njemačka) . Jednoj skupini bolesnika je 1 h prije pretrage dano da popiju 1 l vode u nastojanju da se dobije pun mokraćni mjehur te samim tim i adekvatna distenzija proksimalnog dijela urotrakta. Druga skupina bolesnika je vodu pila 20 min prije izvođenja pretrage. Pretraga je bila izvedena po protokolu navedenom u tablici 1. Niti jedan bolesnik nije bio podvrgnut MSCTU niti IVU isključivo u svrhu ovog istraživanja, već se radi o bolesnicima upućenim na pregled od strane urologa nakon urološkog pregleda i odgovarajuće dijagnostičke urološke obrade. Nakon topograma (kV, mAs) prva faza je nativna faza koja je izvedena u spiralnom modu s kolimacijom 16x0,75 mm te 120 kV i 30-60 mAs. Nakon nativne faze pacijentu se najprije automatskom špricom ubrizgava 70 mL kontrastnog sredstva (Ultravist 370 mgI/mL, 2 mL/s, Schering AG, Berlin, Germany). Nakon stanke od 10 min. pacijentu se ubrizgava drugi dio kontrasta u volumenu od 60 mL (2 mL/s), te 150 mL fiziološke otopine (0,9%NaCl, 3 mL/s)). Slijedi parenhimsko-ekskrecijska faza 100s nakon početka druge faze davanja kontrasta koja je izvedena u standardnim uvjetima (kV, mAs, 16x0,75 mm kolimacija). U obje faze bolesnik je skeniran od gornjeg pola bubrega do donjeg ruba simfize. Osim standardnih 5mm slojeva, rekonstruirani su slojevi debljine 1 mm, s preklapanjima od 0,7mm, koje su korištene za oblikovanje multiplanarnih i 3D rekonstrukcija (maximum intensity projection, volume rendering images). Za IVU je korišten klasični rendgenski uređaj (Siemens Multigraph). Protokol IVU se razlikovao od bolesnika do bolesnika prema procjeni radiologa, a obično je uključivao: nativnu snimku, snimku bubrega nakon 5min te tomograme bubrega, dvije kose snimke nakon 15 min, snimku punog mokraćnog mjehura te snimku mokraćnog mjehura nakon mikcije (tablica 9).

IVU protokol		
snimka	ekspozicija	veličina ploče (cm)
nativna	1	35x43
bubrezi nakon 5min	1	24x30
tomogram	2	24x30
kose nakon 15min	2	35x43
m. mjehur	1	24x30
m. mjehur nakon mikcije	1	24x30

Tablica 9. IVU protokol snimanja pacijenata

Prikaz pojedinih segmenata uretera su ocijenila dva radiologa s višegodišnjim iskustvom. Ocjenjivali su prikaz 4 segmenata urotakta: kanalnog sustava bubrega, pijelona, gornjeg mokraćovoda (od pijelona do kriste ilijake) i donjeg mokraćovoda (od kriste ilijake do vezikoureteralnog ušća). Uspješnost prikaza uretera je kvantificirana na sljedeći način: 1- prikazano manje od 79% segmenta uretera, 2- prikazano između 80% i 99% segmenta uretera, 3-prikazano 100% uretera.

Slike su pregledavane i obrađivane na radnoj stanici (Leonardo, Siemens, Njemačka) s istim postavkama prozora (width 2000; level 50 HU). Za analizu su korišteni transverzalni slojevi, koronarne te MIP i VRT rekonstrukcije (slika1).

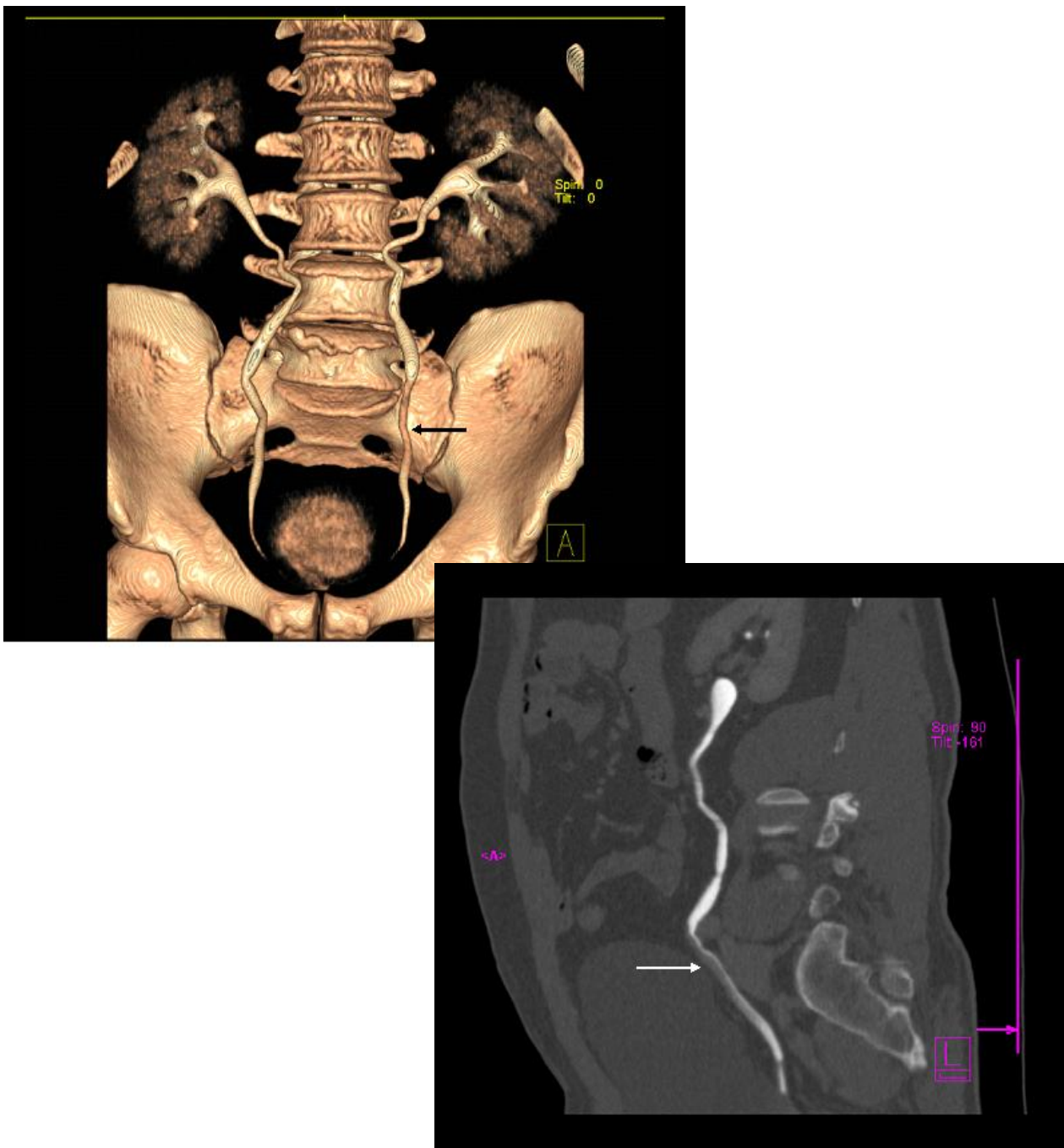
Nakon odobrenja etičkog povjerenstva bolnice i informiranog pristanka bolesnika od veljače 2008. do listopada 2009. MSCTU je izvedena kod 100 bolesnika a IVU kod 50 bolesnika. U skupini bolesnika koji su hidrirani 60 min prije CTU bilo je 29 muškaraca i 21 žena. U skupini bolesnika koji su hidrirani 20 min prije pretrage bilo je 27 muškaraca i 23 žena dok je u skupini bolesnika kod kojih je rađena IVU bilo 23 muškaraca i 27 žena. Dob bolesnika kod kojih je rađena MSCTU je bila 19-81 godine, a kod bolesnika kod kojih je izvedena IVU je bila 18-77 godina.

U skupini bolesnika koji su hidrirani 60 min prije pretrage iz studije je isključeno 13 uretera pa je ukupan broj uretera koji su uključeni u studiju iznosio 87. Devet uretera je

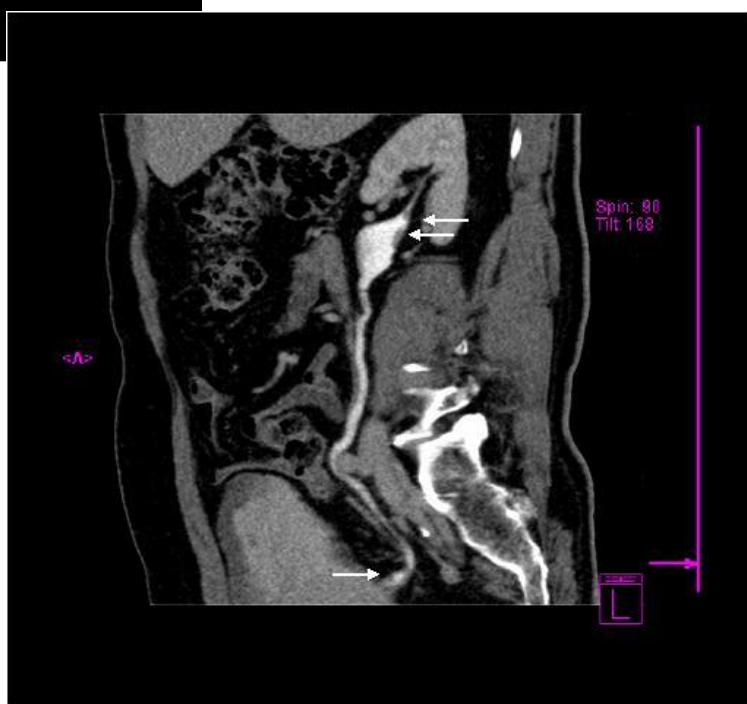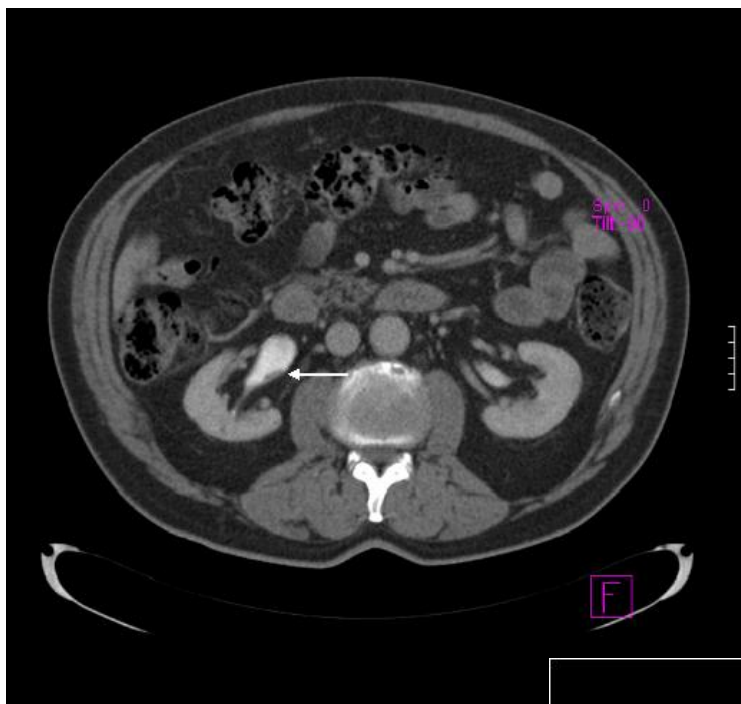isključeno iz studije zbog hidronefroze i hidrouretera koja je ili dijagnosticirana UZV prije CTU ili nakon CTU. Kod jednog bolesnika je na jednom ureteru dijagnosticirana stenoza pijeloureteričnog ušća te je ureter isključen iz studije. Kod tri bolesnika je rađena nefrektomija zbog tumora bubrega ili tumora prijelaznog epitela. U skupini bolesnika koji su hidrirani 20min prije pretrage iz studije je također isključeno 13 uretera. Pet uretera je isključeno zbog hidronefroze i hidrouretera otkrivenih na prethodnom UZV pregledu ili nakon CTU. Kod dva bolesnika je nađena značajna atrofija bubrega s jedne strane a i jedan ektopični zdjelični bubreg smo isključili iz studije. Četiri bolesnika su bila nefrektomirana zbog tumora bubrega ili tumora prijelaznog epitela a kod jednog bolesnika je nađen tumor bubrega koji infiltrira veći dio pijelona pa je i taj bubreg isključen iz studije. Kod bolesnika kod kojih je rađena IVU u studiju je također uključeno 87 uretera. Iz studije je isključeno 7 uretera zbog hidronefroze i hidrouretera, jedan bolesnik je imao agenezu bubrega a jedan bolesnik je imao ektopiju bubrega. Četiri bolesnika su bila nefrektomirana zbog tumora bubrega . U skupini bolesnika koji su hidrirani 60 min prije pretrage otkriveno je ukupno 9 karcinoma prijelaznog epitela i to 7 u mokraćnom mjehuru i dva u ureterima i pijelonu. Otkriveno je pet tumora bubrega. U grupi pacijenata koji su hidrirani 60 min prije CTU jedan bolesnik je imao hidronefrozu uzrokovanu retroperitonealnim metastatskim limfnim čvorovima, kod dva bolesnika je hidronefroza bila uzrokovana konkrementom u ureterima, kod 4 bolesnika je nađen TCC koji je uzrokovao dilataciju uretera. Kod jednog bolesnika uzrok hidronefroze je bila stenoza pijeloureteričnog vrata a kod jednog bolesnika dilatacija uretera je bila posljedica retroperitonealne fibroze. Kod jednog bolesnika uzrok hidronefroze nismo uspjeli razjasniti. Od ukupno 9 TCC-a kod 7 bolesnika tumori nisu uzrokovali dilataciju uretera ili kanalnog sustava bubrega. Najmanji tumor prijelaznog epitela je nađen kod bolesnika koji je prethodno bio operiran zbog TCC-a mokraćnog mjehura. Nakon tri godine tumor je nađen neposredno iznad pijeloureteričnog ušća i bio je promjera svega 2 mm (slika 2). U skupini bolesnika koji su hidrirani 20 min prije pretrage otkriveno je 8 karcinoma prijelaznog epitela i to 7 u mokraćnom mjehuru i jedan u pijelonu (slika 3). Otkrivena su i dva tumora bubrega. Od pet slučajeva hidronefroze i hidrouretera u tri slučaja uzrok je bio TCC mokraćnog mjehura, u jednom slučaju uzrok je bio konkrement na pijeloureteričnom ušću a kod jednog bolesnika uzrok je bila retroperitonealna fibroza.

STATISTIČKE METODE

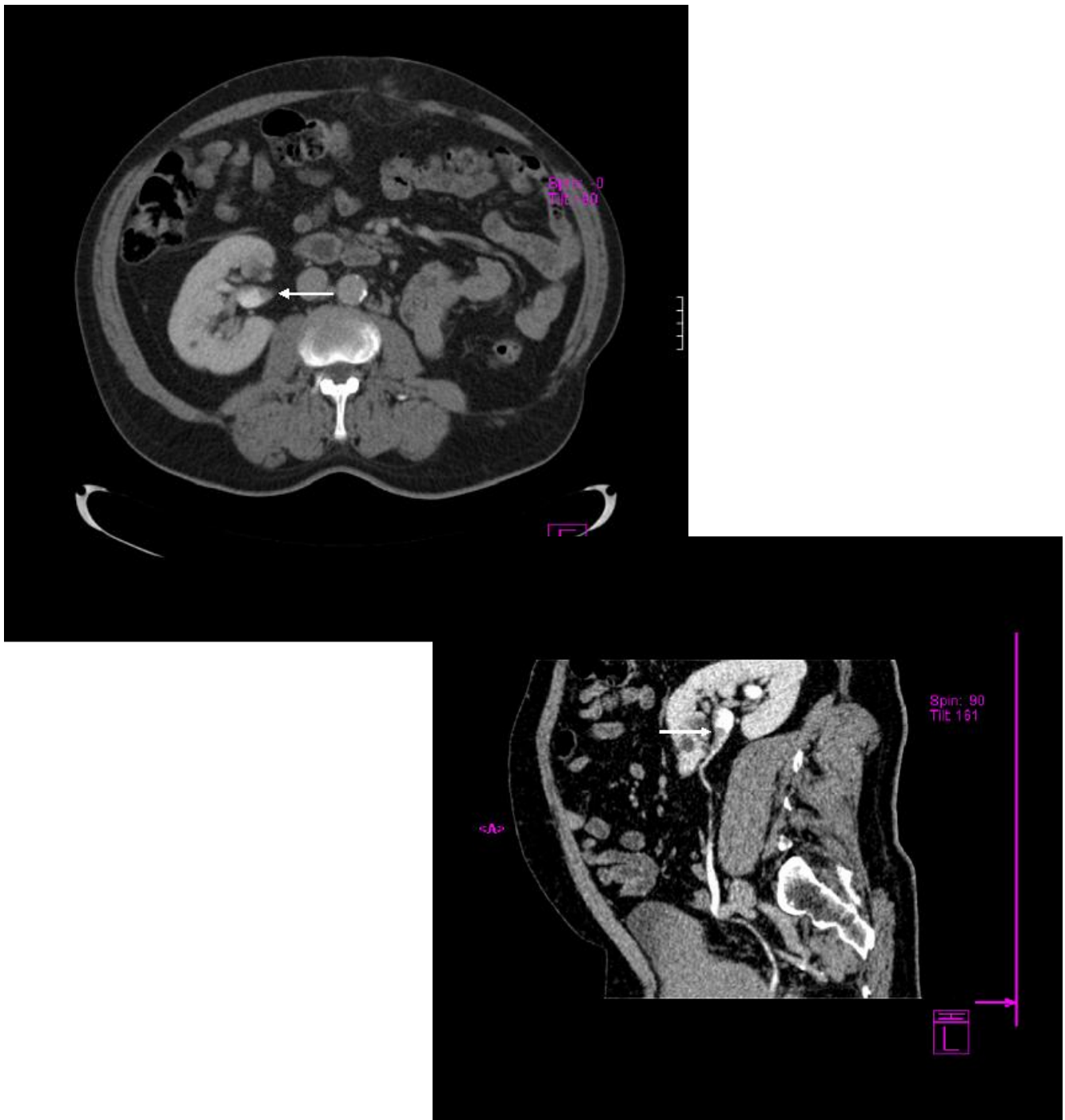
Postojanje i značajnost razlika u prikazu pojedinih segmenata mokraćovoda između skupina sa stankom od 1 h, 20 min. i skupine IVU testirani su Fisherovim egzaktnim odnosno χ^2 testom. Za analizu varijabilnost rezultata među ispitivačima korišten je kappa test. Korišten je standardni statistički računalni program Statistica 6.0.



Slika 1. Na VRT rekonstrukciji se prikaže kompletno opacificirani kanalni sustav oba bubrega, kompletno opacificirani ureter desno te slabije opacificirani srednji segment distalnog uretera lijevo dok se na zakrivljenoj multiplanarnoj rekonstrukciji prikaže defekt punjenja u ventralnom dijelu srednjeg segmenta distalnog uretera koji predstavlja cistične kamence



Slika 2. Na aksijalnom presjeku i sagitalnom MPR-u prikazu se dva defekta punjenja na stražnjoj stjenci pijelona te dva mala defekta punjenja neposredno proksimalno od vezikoureteralnog ušća koji predstavljaju recidiv TCC-a.



Slika 3. Na aksijalnom presjeku i sagitalnom MPR-u na prednjoj stijenci pijelona se prikaže nekoliko defekata punjenja koji su recidiv TCC-a kod bolesnika nefrektomiranog kontralateralno zbog TCC-a.

5. REZULTATI

U skupini bolesnika koja je hidrirana litrom vode 1 sat prije snimanja distalni ureter je kompletno prikazan u 77 od 87 uretera (88,5%) prema prvom ispitivaču odnosno u 73 od 87 uretera (83,9%) prema drugom ispitivaču. Prema prvom ispitivaču distalni ureter je prikazan gotovo kompletno (80-99%) u 5/87 uretera odnosno 5,7%. Prema drugom ispitivaču distalni ureter je prikazan gotovo kompletno u 8/87 uretera odnosno 9,2%. Distalni je ureter bio prikazan u manje od 4/5 (<79%) tijekom kod prvog ispitivača u 5/87 uretera odnosno 5,7%, dok je prema drugom ispitivaču isti stupanj prikaza postignut u 6/87 uretera odnosno 6,9% (grafovi 1 i 2).

U skupini bolesnika koja je hidrirana litrom vode 1 sat prije snimanja proksimalni ureter je kompletno prikazan u 77/87 uretera odnosno 88,5% prema prvom ispitivaču dok je prema drugom ispitivaču kompletno prikazan u 82/87 (94,3%). Gotovo kompletni prikaz proksimalnog uretera prema prvom ispitivaču je postignut u 5/87 uretera odnosno 5,7% a prema drugom ispitivaču u 3/87 odnosno 3,5%. Najslabiji stupanj prikaza proksimalnog uretera prema prvom ispitivaču je postignut u 5/87 uretera odnosno 5,7% a prema drugom ispitivaču u 2/87 uretera odnosno 2,3% (grafovi 3 i 4).

U skupini bolesnika koja je hidrirana litrom vode 1 sat prije snimanja kompletan prikaz pijelona je postignut u 87/87 uretera odnosno 100% prema prvom ispitivaču, te 86/87 uretera (98,9%) prema drugom ispitivaču. Najslabiji stupanj prikaza pijelona prema drugom ispitivaču je postignut u 1/87 uretera odnosno 1,1% (grafovi 5 i 6).

U skupini bolesnika koja je hidrirana litrom vode 1 sat prije snimanja kompletan prikaz kanalnog sustava bubrega je postignut u 72/87 bubrega odnosno 82,8% dok je prema drugom ispitivaču uspješnost bila 87/87 odnosno 100%. Prema prvom ispitivaču kanalni sustav bubrega je gotovo kompletno prikazan u 8/87 bubrega odnosno 9,2%. U 7/87 bubrega (8%) je postignut najslabiji stupanj prikaza (grafovi 7 i 8).

U skupini bolesnika koja je hidrirana litrom vode 20 minuta prije snimanja kompletan prikaz distalnog uretera je postignut u 39/87 uretera (44,8%) odnosno u 38/87 uretera (43,7%). Prema prvom i drugom ispitivaču ureter je gotovo kompletno prikazan u 11/87 uretera (12,6%). Najslabiji stupanj prikaza distalnog uretera je prema prvom ispitivaču postignut u 36/87 uretera (41,4%) odnosno 38/87 (43,7%) prema drugom ispitivaču (grafovi 1 i 2).

U skupini bolesnika koja je hidrirana litrom vode 20 minuta prije snimanja kompletan prikaz proksimalnog uretera je postignut u 62/87 uretera (71,3%) prema prvom ispitivaču a u 65/87 uretera(74,7%) prema drugom ispitivaču. Gotovo kompletan prikaz uretera je postignut u 5/87 uretera (5,7%) odnosno 15/87 uretera (17,2%). Najslabiji stupanj prikaza uretera je postignut u 19/87 uretera (21,8%) odnosno 7/87 uretera (8%) (grafovi 3 i 4).

U skupini bolesnika koja je hidrirana litrom vode 20 minuta prije snimanja kompletan prikaz pijelona je postignut u 77/87 uretera (88,5%) odnosno 80/87 uretera (92%). Gotovo kompletan prikaz pijelona prema prvom ispitivaču je postignut u 5/87 uretera (5,7%) odnosno 4/87 uretera (4,6%) prema drugom ispitivaču. Najslabiji stupanj opacifikacije je postignut u 5/87 uretera (5,7%) odnosno 3/87 uretera (3,4%) (grafovi 5 i 6).

U skupini bolesnika koji su hidrirani litrom vode 20 minuta prije snimanja kompletan prikaz kanalnog sustava bubrega je postignut u 47/87 bubrega (54%) prema prvom ispitivaču, odnosno 75/87 bubrega (86%) prema drugom ispitivaču. Gotovo kompletan prikaz kanalnog sustava bubrega je postignut u 24/87 bubrega (27,6%) odnosno 10/87 (11,5%) bubrega prema drugom ispitivaču. Najslabiji stupanj opacifikacije je postignut u 15/87 bubrega(17,2%) odnosno 2/87 bubrega (2,3%) (grafovi 7 i 8).

U skupini bolesnika kod kojih je izvedena IVU kompletan prikaz distalnog uretera je postignut u 32/87 uretera (36,8%), odnosno u 40/87 uretera (46%). Gotovo kompletan prikaz distalnog uretera je postignut u 15/87 uretera (17,2%) odnosno u 6/87 (6,9%) prema drugom ispitivaču. Najslabiji stupanj prikaza je postignut u 40/87 uretera (46%) odnosno 41/87 uretera(47,1%) prema drugom ispitivaču (grafovi 1 i 2).

U skupini bolesnika kod kojih je izvedena IVU kompletan prikaz proksimalnog uretera je postignut u 65/87 uretera (74,7%) odnosno 54/87 uretera (62,1%) prema drugom ispitivaču. Gotovo kompletan prikaz proksimalnog uretera je postignut u 4/87 uretera (4,6%) prema prvom ispitivaču odnosno 11/87 uretera (12,6%) prema drugom ispitivaču. Najslabiji stupanj opacifikacije je postignut u 18/87 uretera (20,7%) odnosno 22/87 uretera (25,3%) prema drugom ispitivaču (grafovi 3 i 4).

U skupini bolesnika kod kojih je izvedena IVU kompletan prikaz pijelona je postignut u 80/87 bubrega (92%) odnosno 86/87 bubrega (98,9%) prema drugom ispitivaču. Gotovo kompletan prikaz pijelona je postignut u 6/87 bubrega (6,9%) odnosno 1/87 bubrega (1,1%)

prema drugom ispitivaču. Najslabiji stupanj prikaza pijelona je postignut u 1/87 bubrega (1,1%) prema prvom ispitivaču (grafovi 5 i 6).

U skupini bolesnika kod kojih je izvedena IVU kompletan prikaz kanalnog sustava bubrega je postignut u 50/87 bubrega (57,5%) odnosno 82/87 bubrega (94,3%) prema drugom ispitivaču. Gotovo kompletan prikaz kanalnog sustava je postignut u 12/87 bubrega (13,8%) prema prvom ispitivaču odnosno 5/87 bubrega (5,7%) prema drugom ispitivaču. Najslabiji stupanj opacifikacije je postignut u 25/87 bubrega (28,7%) prema prvom ispitivaču (grafovi 7 i 8).

Stupanj suglasja među ispitivačima je testiran kappa testom. Za distalni ureter u skupini bolesnika koji su hidrirani 60 min prije pretrage kappa vrijednost je bila 0,9, za proksimalni ureter 0,4, dok je za pijelon i bubrežne čašice kappa vrijednost bila manja od 0,4. Za distalni ureter u skupini bolesnika koji su hidrirani 20 min prije pretrage kappa vrijednost je bila 0,8, za proksimalni ureter 0,6 dok je za pijelon i bubrežne čašice bila manja od 0,4. U skupini bolesnika kod kojih je rađena IVU kappa vrijednost za distalni ureter je iznosila 0,5, za proksimalni ureter 0,4 dok je za pijelon i bubrežne čašice kappa vrijednost iznosila <0,4.

Značajnost razlika u stupnju prikaza pojedinih segmenata uretera među različitim skupinama bolesnika je testirana χ^2 i Fisherovim egzaktnim testom. Prema ovim rezultatima statistički značajno veći broj kompletno prikazanih distalnih uretera na razini od $p < 0,01$ je postignut u skupini bolesnika koji su hidrirani 60 minuta prije pretrage i u odnosu na skupinu bolesnika hidriranih 20 minuta prije pretrage i u odnosu na skupinu bolesnika kod kojih je rađena IVU i prema prvom i prema drugom ispitivaču (tablice 10 i 11). Između skupine bolesnika koja je hidrirana 20 minuta prije pretrage i skupine bolesnika kod kojih je rađena IVU nije bilo statistički značajne razlike. Također broj kompletno i gotovo kompletno prikazanih distalnih uretera je statistički značajno veći u skupini bolesnika koji su hidrirani 60 minuta prije pretrage i prema prvom i prema drugom ispitivaču (grafovi 11 i 12).

Statistički značajno veći broj kompletno prikazanih proksimalnih uretera na razini od $p < 0,01$ je postignut u skupini bolesnika koji su hidrirani 60 minuta prije pretrage i u odnosu na skupinu bolesnika hidriranih 20 minuta prije pretrage i u odnosu na skupinu bolesnika kod kojih je rađena IVU i prema prvom i prema drugom ispitivaču (tablice 12 i 13). Između skupine bolesnika koja je hidrirana 20 minuta prije pretrage i skupine bolesnika kod kojih je rađena IVU nije bilo statistički značajne razlike. Kao i kod distalnog uretera broj kompletno i gotovo kompletno prikazanih proksimalnih uretera također je statistički značajno veći u

skupini bolesnika koji su hidrirani 60 minuta prije pretrage u odnosu na ostale skupine i prema prvom i prema drugom ispitivaču (grafovi 13 i 14).

U pogledu pijelona najmanji broj kompletno prikazanih pijelona i kod prvog i kod drugog ispitivača je opažen u skupini bolesnika koji su hidrirani 20 minuta prije pretrage. Razlika je bila statistički značajna na razini od $p < 0,05$. Između skupine bolesnika koji su hidrirani 60 minuta prije pretrage i skupine bolesnika kod kojih je rađena IVU nije bilo statistički značajne razlike prema jednom ispitivaču dok je prema drugom ispitivaču razlika bila statistički značajna (tablice 14 i 15)

Kaliksi su, prema oba ispitivača, u najvećem broju kompletno prikazani u skupini bolesnika koji su hidrirani 1 sat prije CTU s tim da je razlika prema ostalim skupinama bila statistički značajna na razini od $p < 0,05$ (tablice 16 i 17). Između skupine bolesnika koji su hidrirani 20 minuta prije pretrage i skupine bolesnika kod kojih je rađena IVU nije bilo statistički značajne razlike. Broj bolesnika kod kojih je kompletno prikazan cijeli ureter također je bio najveći u skupini bolesnika koji su hidrirani 60 minuta prije pretrage i ta je razlika bila statistički značajna na razini od $p < 0,01$ i prema skupini bolesnika hidriranih 20 minuta prije pretrage i prema skupini bolesnika kod kojih je rađena IVU (grafovi 9 i 10).

Skupina	Nekompletan prikaz	Kompletan prikaz	Ukupno
20min	48	39	87
60min	10	77	87
Ukupno	58	96	174

$\chi^2=36,46$; $p<0,001$

Tablica 10. Usporedba broja kompletno i nekompletno prikazanih distalnih uretera

Skupina	Nekompletan prikaz	Kompletan prikaz	Ukupno
IVU	55	32	87
60min	10	77	87
Ukupno	65	109	174

$\chi^2=49,73$; $p<0,0001$

Tablica 11. Usporedba broj kompletno i nekompletno prikazanih distalnih uretera

Skupina	Nekompletan prikaz	Kompletan prikaz	Ukupno
20min	24	63	87
60min	10	77	87
Ukupno	34	140	174

$\chi^2=7,37$; $p<0,001$

Tablica 12. Usporedba broja kompletno i nekompletno prikazanih proksimalnih uretera

Skupina	Nekompletan prikaz	Kompletan prikaz	Ukupno
IVU	22	65	87
60min	10	77	87
Ukupno	32	142	174

$\chi^2=5,51$; $p<0,01$

Tablica 13. Usporedba broj kompletno i nekompletno prikazanih proksimalnih uretera

Skupina	Nekompletan prikaz	Kompletan prikaz	Ukupno
20min	10	77	87
60min	0	87	87
Ukupno	10	144	174

$\chi^2=9,60$; $p<0,01$

Tablica 14. Usporedba broja kompletno i nekompletno prikazanih pijelona

Skupina	Nekompletan prikaz	Kompletan prikaz	Ukupno
IVU	7	80	87
60min	0	87	87
Ukupno	7	167	174

$\chi^2=7,29$; $p<0,01$

Tablica 15. Usporedba broja kompletno i nekompletno prikazanih pijelona

Skupina	Nekompletan prikaz	Kompletan prikaz	Ukupno
20min	40	47	87
60min	16	71	87
Ukupno	56	118	174

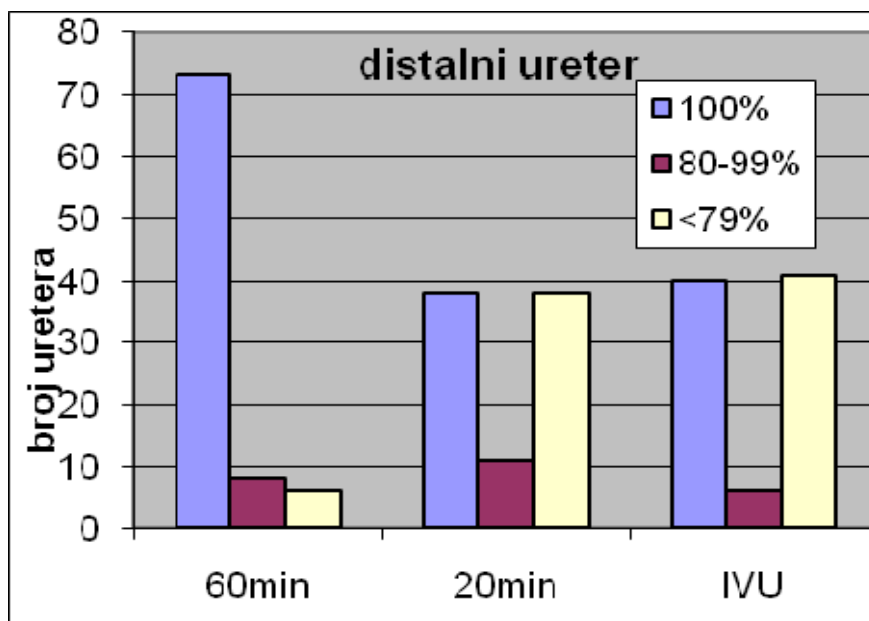
$\chi^2=15,62$; $p<0,001$

Tablica 16. Usporedba broj kompletno i nekompletno prikazanih bubrežnih čašica

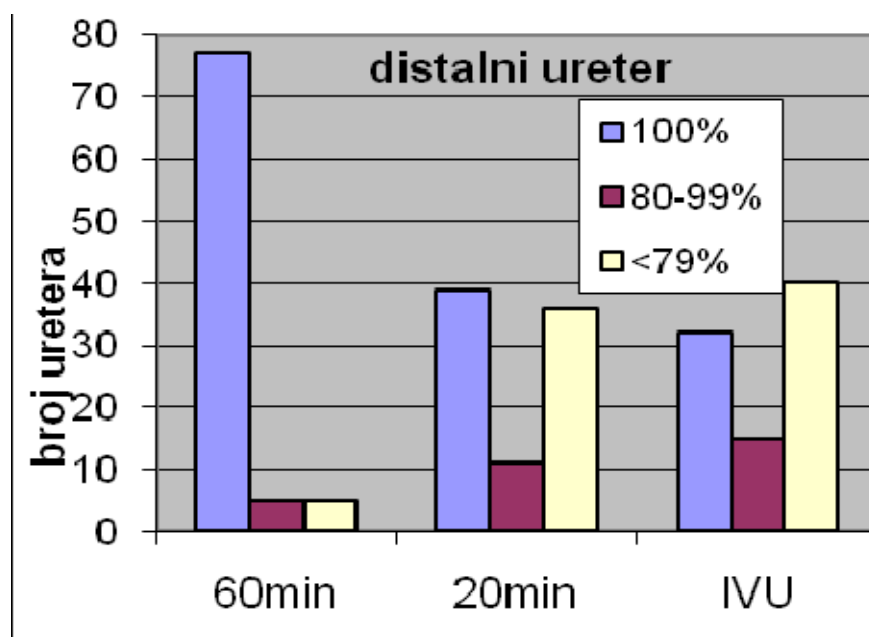
Skupina	Nekompletan prikaz	Kompletan prikaz	Ukupno
IVU	37	50	87
60min	16	71	87
Ukupno	53	121	174

$\chi^2=11,96$; $p<0,01$

Tablica 17. Usporedba broja kompletno i nekompletno prikazanih bubrežnih čašica

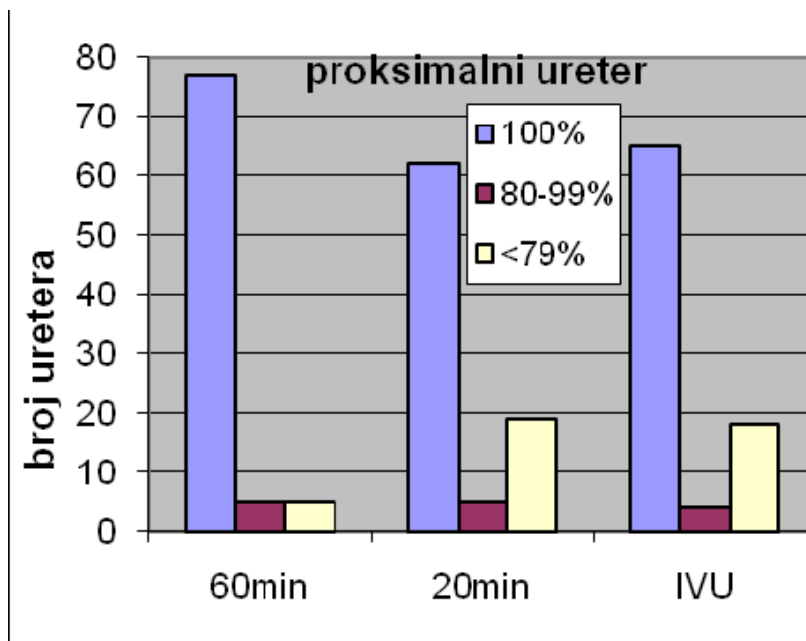


Graf 1

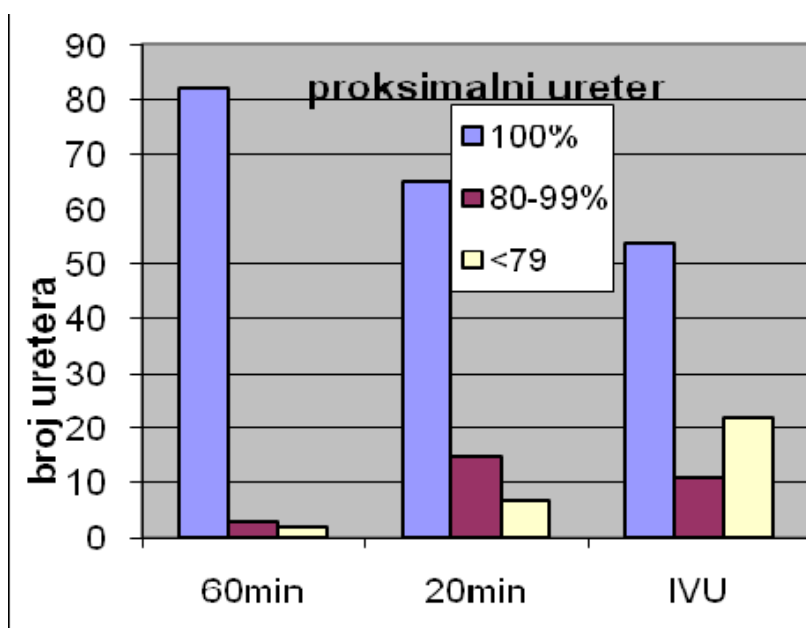


Graf 2

Grafovi 1 i 2: Broj kompletno prikazanih distalnih uretera, distalnih uretera prikazanih u segmentu dužem od 80% te distalnih uretera prikazanih u segmentu <79% u skupini bolesnika hidriranih 60 minuta, 20 minuta prije pregleda i u skupini bolesnika kod kojih je izvedena IVU prema prvom (Graf 1) i drugom (Graf 2) ispitivaču

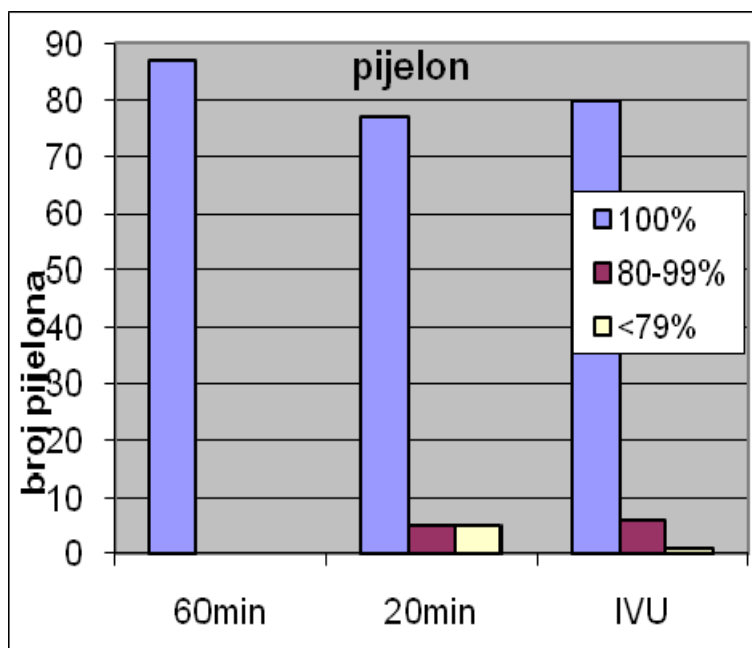


Graf 3

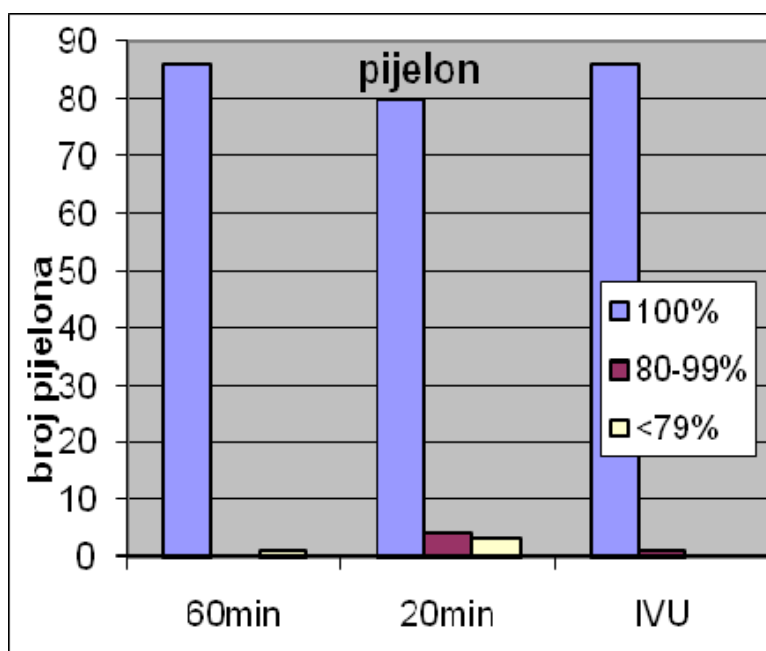


Graf 4

Grafovi 3 i 4 Broj kompletno prikazanih proksimalnih uretera, proksimalnih uretera prikazanih u segmentu dužem od 80% te proksimalnih uretera prikazanih u segmentu <79% u skupini bolesnika hidriranih 60 minuta, 20 minuta prije pregleda te u skupini bolesnika kod kojih je izvedena IVU prema prvom (Graf 3) i drugom (Graf 4) ispitivaču

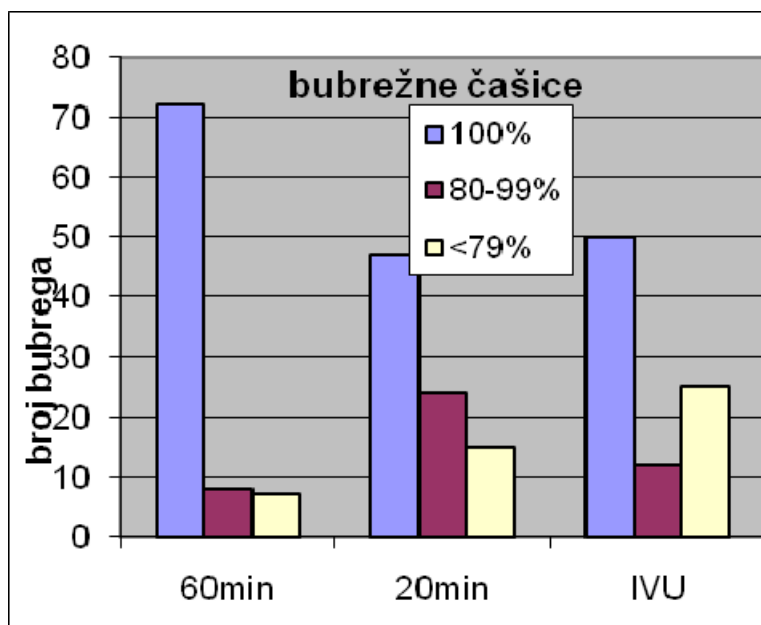


Graf 5

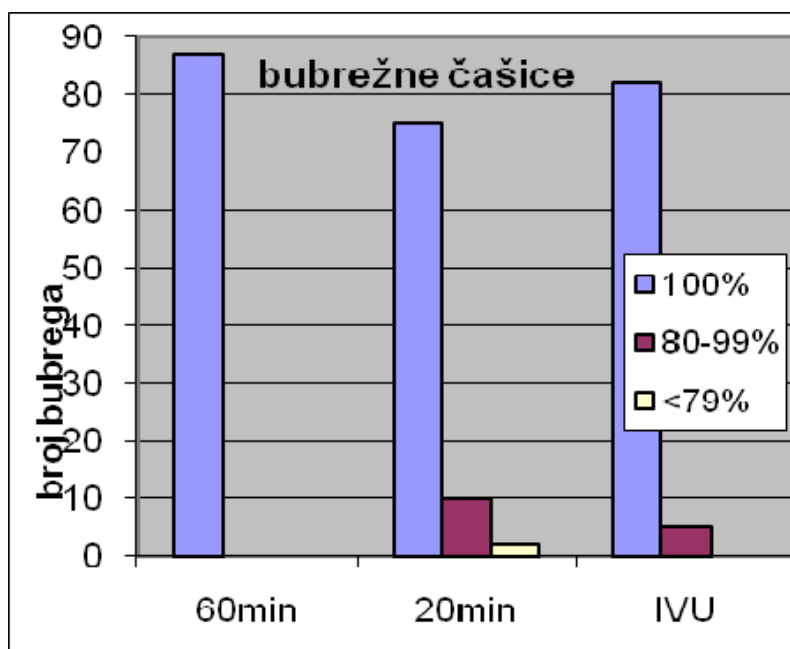


Graf 6

Grafovi 5 i 6: Broj kompletno prikazanih pijelona, pijelona prikazanih u segmentu dužem od 80% te pijelona prikazanih u segmentu <79% u grupi pacijenata hidriranih 60minuta, 20 minuta prije pregleda te u skupini bolesnika kod kojih je izvedena IVU prema prvom (Graf 5) i drugom (Graf 6) ispitivaču

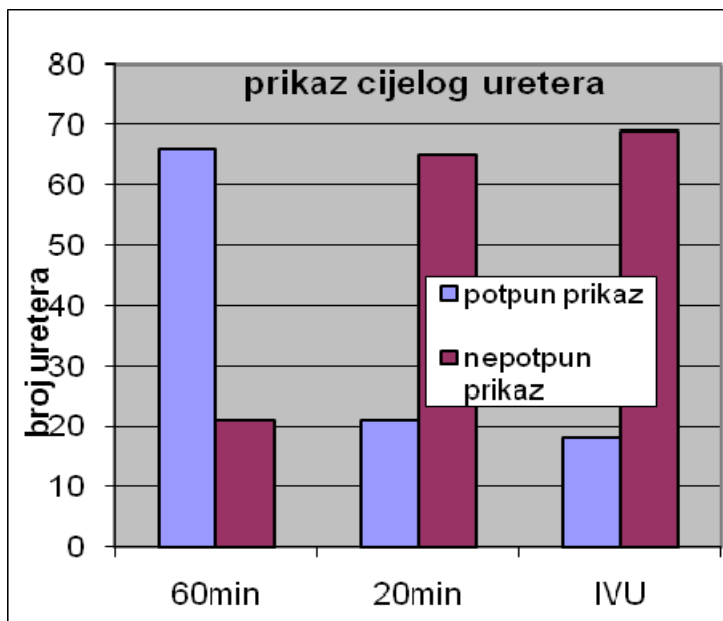


Graf 7

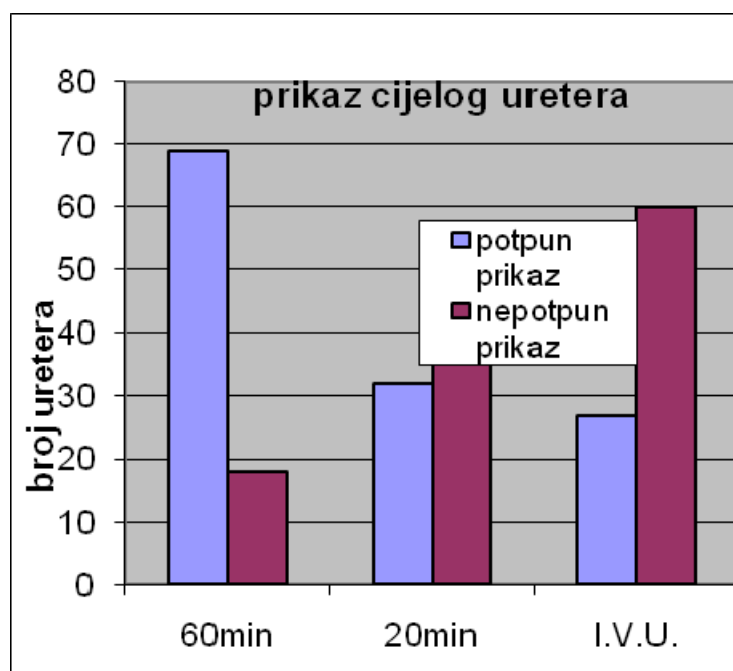


Graf 8

Grafovi 7 i 8. Broj kompletno prikazanih bubrežnih čašica, bubrežnih čašica prikazanih više od 80% te bubrežnih čašica prikazanih <79% u skupini bolesnika hidriranih 60 minuta, 20 minuta prije pregleda te u skupini bolesnika kod kojih je izvedena IVU prema prvom (Graf 7) i drugom (Graf 8) ispitivaču

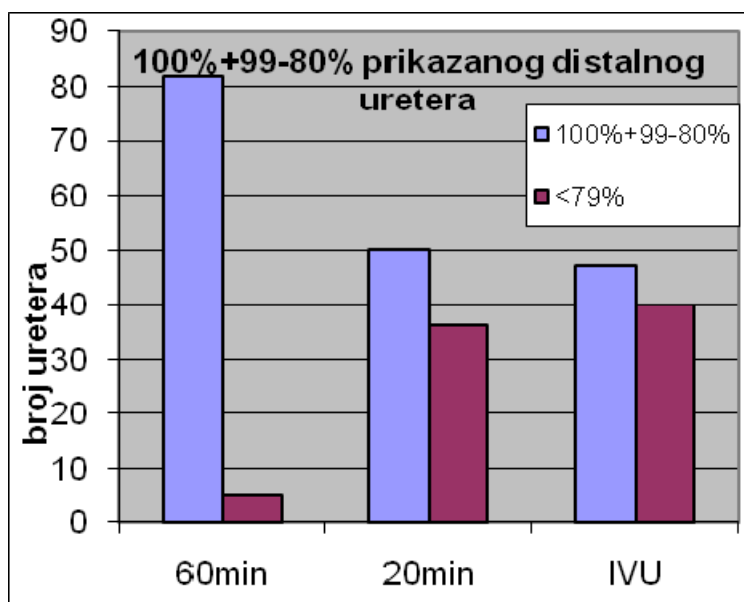


Graf 9

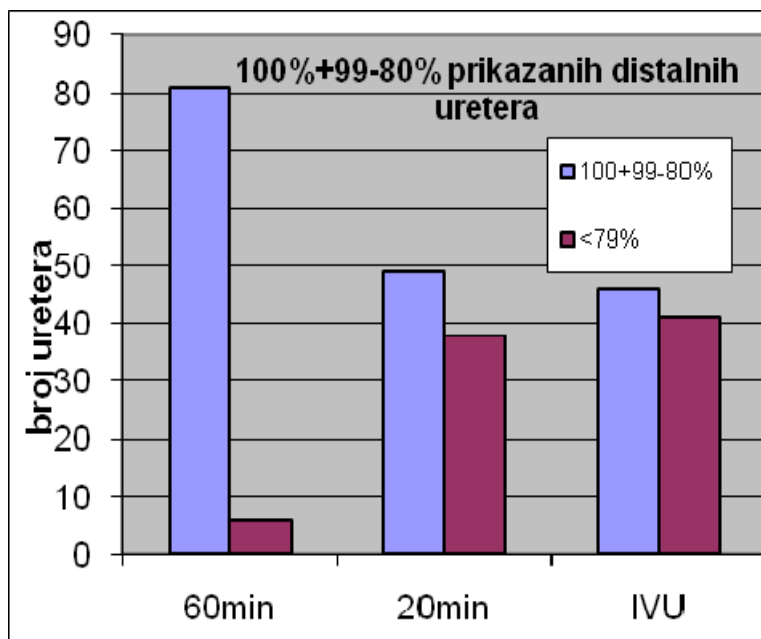


Graf 10

Grafovi 9 i 10. Broj kompletno te nekompletno prikazanih uretera u skupini bolesnika hidriranih 60minuta, 20 minuta prije pregleda te u skupini bolesnika kod kojih je izvedena IVU prema prvom (Graf 9) i drugom (Graf 10) ispitivaču

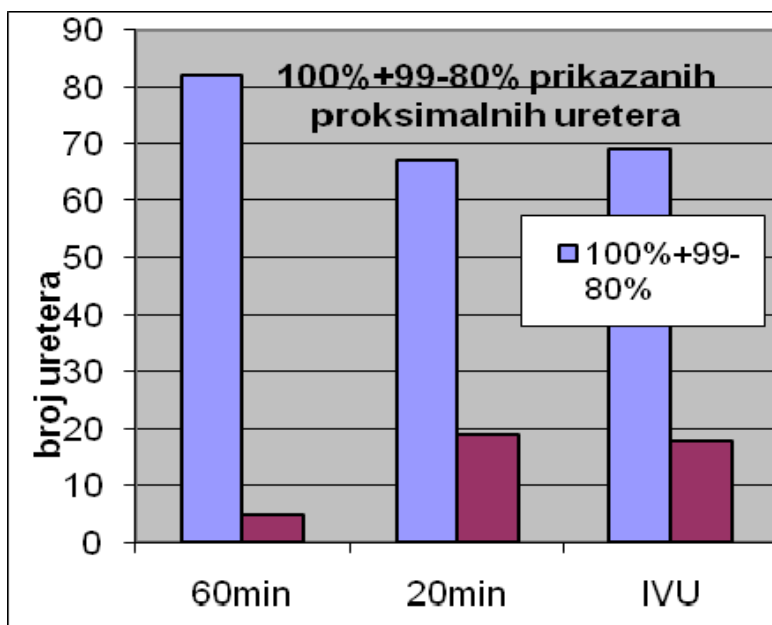


Graf 11

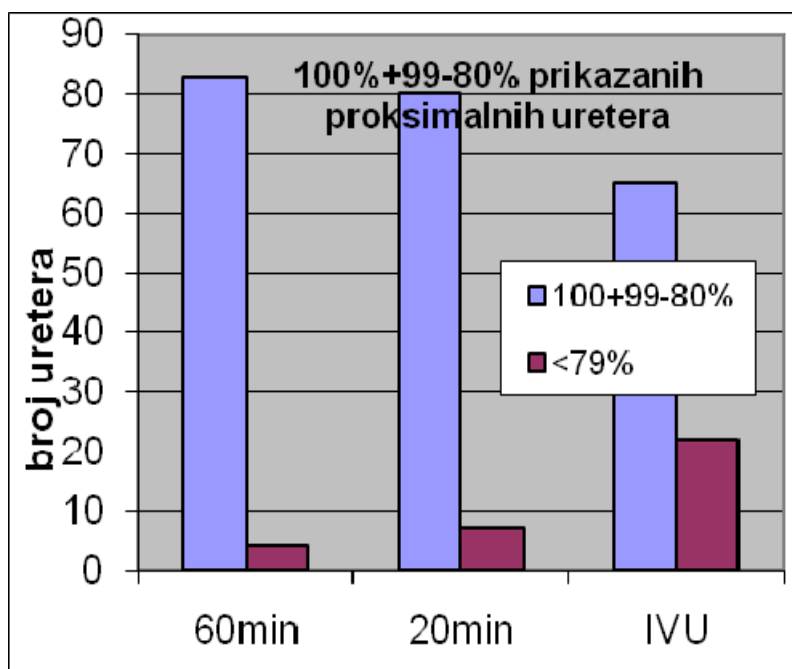


Graf 12

Grafovi 11 i 12. Broj kompletno i gotovo kompletno prikazanih distalnih uretera u pojedinim skupinama bolesnika prema prvom (Graf 11) i drugom (Graf 12) ispitivaču



Graf 13



Graf 14

Grafovi 13 i 14. Broj kompletno i gotovo kompletno prikazanih proksimalnih uretera u pojedinim skupinama bolesnika prema prvom (Graf 13) i drugom (Graf 14) ispituvaču

Da bi se ispitao utjecaj ispunjenosti mokraćnog mjehura na stupanj dilatacije uretera i kanalnog sustava bubrega u grupi pacijenta koji su hidrirani 20 min prije pretrage subjektivno smo ocijenili stupanj ispunjenosti mokraćnog mjehura te usporedili stupanj ispunjenosti mokraćnog mjehura s uspješnošću u potpunom prikazu distalnog uretera. U obzir su uzeti samo izrazito prazni i izrazito puni mokraćni mjehuri da bi rezultati bili što objektivniji. Nađeno je da je u skupini bolesnika kod kojih je mokraćni mjehur u potpunosti ispunjen broj kompletno prikazanih distalnih uretera bio statistički značajno veći ($p < 0,05$). Doze zračenja su mjerene na 30 bolesnika tijekom MSCTU te 30 bolesnika tijekom IVU i to prema kriteriju tjelesne težine tj. 75 ± 10 kg. Ukupno je postavljeno i obrađeno 968 TLD dozimetara što uz oko 60 kontrolnih dozimetara daje ukupno 1028 dozimetara. U skupini bolesnika kod kojih je rađena MSCTU bilo je 18 muškaraca te 12 žena a u skupini bolesnika kod kojih je izvedena IVU 16 muškaraca i 14 žena. Životna dob bolesnika kod kojih je rađena IVU je bila 21-81 godina (mean 47) dok je u skupini bolesnika kod kojih je rađena MSCTU bila 20-74 (mean 45) godina. Prosječna tjelesna težina u skupini bolesnika kod kojih je rađena MSCTU je iznosila 81,3 kg dok je kod bolesnika kod kojih je rađena IVU iznosila 77,5 kg. Prosječan broj ekspozicija po bolesniku tijekom IVU je iznosio 4,7. Prosječna doza zračenja na gonadama kod muškaraca tijekom MSCTU je iznosila 0,21 mSv, a kod žena 2,61 mSv (tablica 18). Tijekom IVU prosječna doza zračenja na gonadama kod muškaraca je iznosila 0,11 mSv, a kod žena 1,44 mSv (tablica 18). Tijekom MSCTU srednja efektivna doza kod muškaraca je iznosila 11,26 mSv dok je kod žena iznosila 13,77 mSv. Doze zračenja na pojedine organe i ukupna doza zračenja kod bolesnika tijekom MSCTU su prikazani u tablici 19. Srednja efektivna doza kod muškaraca tijekom IVU je iznosila 5,19 mSv dok je kod žena iznosila 7,59 mSv. Doze zračenja na pojedine organe i ukupna doza zračenja kod bolesnika tijekom IVU su prikazani u tablici 20.

Gonade M	$0,20 \pm 0,09$ (0,1-0,57)
Gonade Ž	$2,61 \pm 0,5$ (1,83-3-31)
Gonade M	$0,11 \pm 0,06$ (0,05-0,22)
Gonade Ž	$1,44 \pm 0,63$ (1,09-2,39)

Tablica 18. Doze zračenja (mSv) tijekom MSCTU i IVU kod muških i ženskih bolesnika

Tablica 19. Doze zračenja na pojedine organe i ukupna doza tijekom MSCTU (mSv)

	Minimalna vrijednost	Maksimalna vrijednost	Srednja vrijednost	Standardno odstupanje
Koštana srž	.980	2.010	1.60700	.22941
Debelo crijevo	1.110	2.100	1.66100	.23567
Pluća	.008	.050	.02779	.01212
Želudac	1.140	2.208	1.61193	.21589
Mokraćni mjehur	.490	.990	.73867	.12045
Dojke	.004	.050	.01438	.01077
Jetra	.530	.850	.68207	.08196
Jednjak	.004	.040	.01288	.00726
Štitna ž.	.001	.014	.00641	.00381
Koža	.090	.170	.12873	.02153
Bubreg	.510	.950	.72433	.11539
Nadbubrežne ž.	.510	.950	.72433	.11539
Gušterača	.530	.920	.68033	.08704
Slezena	.450	.950	.68500	.10852
Prsna ž.	.004	.025	.01216	.00550
Tanko crijevo	.460	.870	.69000	.09628
Mišići	.330	.850	.64087	.11867
Maternica	.490	.910	.72000	.11701
Mozak	.000	.007	.00300	.00202
Gonade	.100	3.310	1.16873	1.24021
Ukupno	9.010	16.740	12.07640	1.96090

Tablica 20. Doze zračenja na pojedine organe i ukupna doza tijekom IVU (mSv)

	Minimalna vrijednost	Maksimalna vrijednost	Srednja vrijednost	Standardno odstupanje
koštana srž	.080	1.190	.42843	.31906
debelo crijevo	.460	1.280	.74500	.20301
pluća	.007	.040	.02008	.01081
želudac	.960	3.340	1.65214	.68120
mokraćni mjehur	.300	1.700	.74929	.35435
dojke	.003	.015	.00869	.00433
Jetra	.050	.510	.28643	.13420
Jednjak	.003	.015	.00869	.00433
Štitna žlijezda	.001	.009	.00392	.00287
Koža	.009	.090	.04493	.02324
Bubrezi	.003	.310	.11664	.10342
Nadbubrežne žlijezde	.030	.310	.11857	.10136
Gušterača	.200	.850	.46571	.19433
Slezena	.020	.340	.14929	.12311
Prsna žlijezda	.003	.015	.00869	.00433
Tanko crijevo	.230	.650	.33857	.11542
Mišići	.200	.650	.33500	.11908
Maternica	.500	1.790	.82000	.45362
Mozak	0.001	0.006	0.003	0.001
Gonade	.050	2.390	1.02643	.81366
Ukupno	3.510	11.510	6.74143	2.16229

6. RASPRAVA

CTU se u zadnje vrijeme pokazala metodom koja omogućuje cjelokupnu obradu mokraćnog sustava u jednom aktu. U eri konvencionalnog CT-a, CTU nije imala poseban značaj u procjeni kanalnog sustava bubrega i uretera iz nekoliko razloga. CT je imao slabiju prostornu rezoluciju u usporedbi s IVU zbog čega je postojala velika vjerojatnost da se previde male urotelijalne lezije. Nadalje, vrlo je teško bilo dobiti distendiran i opacificiran urotakt u jednoj seriji snimanja, što je od izuzetne važnosti za otkrivanje eventualne intraluminalne patologije. S pojavom i razvojem spiralnog CT uređaja postalo je moguće snimati urotakt s tankom milimetarskom kolimacijom i dobrom prostornom rezolucijom ali ne u jednom udahu pacijenta. S razvojem višeslojnog detektorskog CT uređaja omogućene su snimke visoke rezolucije koja se približila rezoluciji IVU i to u jednom udahu. Osim poboljšane rezolucije u transverzalnoj ravnini i rekonstrukcije u netransverzalnim ravninama su znatno poboljšane u usporedbi s jednoslojnim spiralnim CT uređajem pa su koronarne rekonstrukcije gotovo jednake prostorne rezolucije kao i transverzalni slojevi.

Nakon što je riješeno pitanje prostorne rezolucije ostao je izazov prikazati optimalno distendiran i opacificiran sabirni sustav bubrega i uretere u jednoj seriji snimanja. Naime i kod IVU se rijetko nakon primjene kontrasta na jednoj snimci kompletno prikaže i sabirni sustav bubrega i ureteri. Zbog toga se tijekom IVU obično snima više puta, a koriste se i dodatni manevri za poboljšanje prikaza poput kompresije trbuha ili snimanja u pronaciji. Snimanje više serija da bi se dobilo optimalno prikazane sve dijelove urotakta nije moguće tijekom MSCTU zbog toga jer bi bolesnik primio velike doze zračenja. Zato su razvijene različite modifikacije osnovne tehnike, koje uključuju manevre s ciljem što boljeg prikaza urotakta. U svom istraživanju sam bolesnike hidrirao s litrom vode peroralno i to 20 minuta i 1 sat prije pretrage. Oralno aplicirana voda snižava osmolalnost krvi te inhibira lučenje antidiuretskog hormona, što povećava diurezu bez povećanja glomerularne filtracije. Povećana diureza povećava količinu urina i dovodi do distenzije uretera i mokraćnog mjehura. Ovo je mehanizam kojim oralno aplicirana voda 20 min prije pretrage poboljšava prikaz urotakta. U ovom radu je u skupini bolesnika stanka povećana na 60 minuta jer sam smatrao da će se dužom stankom mokraćni mjehur ispuniti u većoj mjeri. Ispunjeni mokraćni mjehur je važan iz dva razloga. Analiza samog mjehura je otežana bez odgovarajuće distenzije, a visok tlak u punom mokraćnom mjehuru uzrokuje jatrogenu opstrukciju utoku urina iz uretera, zbog čega dolazi do porasta tlaka u samim ureterima. Visok tlak u ureterima dovodi do njihove distenzije te boljeg prikaza tijekom CTU. Stanka od 60 minuta je uzeta zbog toga što jedan sat

daje dovoljno vremena za odgovarajuće punjenje mokraćnog mjehura a bolesnici mogu bez velikog napora izdržati pretragu bez mokrenja. U ovom istraživanju su svi bolesnici u skupini koja je hidrirana 60 minuta prije pretrage izdržali pretragu bez mokrenja. U dostupnoj literaturi nije nađen rad u kojem je stanka između trenutka hidracije i početka pretrage duža od 20 min. Stoga je iz navedenih razloga u ovom radu uspoređen stupanj opacifikacije uretera u protokolu CTU sa stankom od 20 min, protokolu u kojem je stanka iznosila 60 min i u skupini bolesnika kod kojih je rađena IVU. U istraživanju je, radi mogućnosti usporedbe rezultata, korišten sustav stupnjevanja opacifikacije koji je koristio Kawamoto i sur. (18) u kojem su također pacijenti hidrirani peroralno vodom. Iz istog razloga je i podjela urotrakta na distalni i proksimalni ureter, pijelon i bubrežni kanalni sustav kao i granica među njima preuzeta iz istog rada. Kompletно opacificiran ureter označen je skorom 3, ureter koji je prikazan između 80-99% označen je skorom 2 te ureter koji je prikazan u segmentu koji je manji od 79% skorom 1. Istraživanje je pokazalo da je najveći broj kompletno opacificiranih uretera u skupini bolesnika koja je hidrirana 60 min prije pretrage te da je razlika prema obje preostale skupine statistički značajna ($p < 0,01$) kod oba ispitivača. Broj kompletno opacificiranih pojedinih segmenata urotrakta je također bio najviši u skupini bolesnika koja je hidrirana 60 min prije pretrage. Tako je distalni ureter, koji je u više istraživanja ocijenjen kao segment koji je najteže prikazati, kompletno prikazan u 88,5% odnosno 83,9% posto uretera, dok je u prije opisanom istraživanju Kawamoto i sur. u kojem je korištena stanka od 20 min., taj postotak bio svega 58,5%. U ovom istraživanju je postotak kompletno prikazanih distalnih uretera u skupini bolesnika hidriranih 20 minuta prije pretrage bio 44,8% odnosno 43,7%. Mogući razlog za ovu razliku prema rezultatima u radu Kawamota je taj što je u istraživanju Kawamoto i sur. (18) i određen broj hidrouretera uvršten u rezultate kao kompletno prikazani segment. Da bi se to izbjeglo, u našem istraživanju je svaki pacijent prije CTU bio pregledan UZV-om, a svaku veću asimetriju u promjeru uretera nakon CTU smo smatrali hidroureterom i takvi pacijenti (odnosno ureteri) su isključeni iz studije. Proksimalni ureter je kompletno prikazan u 88,5% odnosno 94,3% što je također više nego u skupini bolesnika koja je hidrirana 20 min prije pretrage (71,3 %, 74,7%). U skupini bolesnika kod kojih je rađena IVU broj kompletno prikazanih distalnih i proksimalnih segmenata je bio sličan broju kod skupine 20 minuta, tj. distalni ureter je kompletno prikazan u 36,8% i 46% uretera, a proksimalni u 74,7% i 62,1% uretera. U skupini bolesnika koja je hidrirana sat prije CTU, u odnosu na ostale dvije skupine, je postignut statistički značajno veći broj kompletno prikazanih proksimalnih uretera. Između grupe hidrirane 20 min. prije pretrage i skupine IVU nije bilo statistički značajne razlike. Osim razlika u kompletnom prikazu distalnog i proksimalnog

uretera testirali smo razlike zbroja kompletno i gotovo kompletno (100%+80-99%) prikazanih distalnih i proksimalnih segmenata. Rezultati su bili isti tj. najveći broj je bio u skupini koja je hidrirana 60 min prije pretrage s tim da je razlika prema ostale dvije skupine bila statistički značajna na razini od $p < 0,01$. Najveći broj kompletno prikazanih pijelona je također za oba ispitivača bio u skupini bolesnika koja je hidrirana sat prije pretrage a najmanji u skupini bolesnika koja je hidrirana 20 min prije pretrage. Nije bilo statistički značajne razlike između skupine hidrirane sat prije pretrage i skupine IVU dok je razlika prema skupini bolesnika hidriranih 20 minuta prije pretrage bila statistički značajna na razini od $p < 0,05$. Bubrežne čašice su također najbolje prikazane u skupini hidriranoj sat prije pretrage, a najslabije u skupini IVU. Razlike su bile statistički značajne na razini od $p < 0,01$. Stanka od 60 minuta je korištena jer smo željeli što više ispuniti mokraćni mjehur u kojem bi porast tlaka izazvao opstrukciju utoka urina, povećanje tlaka u ureterima te njihovu distenziju i bolji prikaz. Stoga je u radu istražena razlika u kompletnom prikazu distalnog uretera, tj. segmenta kojeg je najteže prikazati, između skupine bolesnika s praznim i skupine bolesnika s punim mokraćnim mjehurom i to u skupini 20 min. Razlog je bio taj što je u ovoj skupini bio otprilike podjednak broj punih i polupunih i praznih mokraćnih mjehura. Broj kompletno prikazanih distalnih uretera je bio veći u skupini koja je imala pun mokraćni mjehur s tim da je razlika bila statistički značajna na razini od $p < 0,05$.

U literaturi postoji veliki broj radova u kojima su se autori bavili istom problematikom kao u ovom radu i proučavali različite manevre za poboljšanje prikaza urotrakta. Svaka od tih metoda je imala svoje prednosti i svoje zagovornike ali su, vrlo često, druge grupe autora imale potpuno oprečne stavove.

Tijekom izvođenja CTU pacijenti su obično u supinaciji. Na temelju iskustava s IVU nekoliko autora je proučavalo položaj bolesnika u odnosu na prikaz pojedinih dijelova urotrakta. Prema Mc Nicholas i sur. protokol u pronaciji je rezultirao boljim prikazom srednjeg i distalnog uretera, s tim da je razlika bila statistički značajna u prikazu srednjeg uretera (37). Međutim u novijim radovima položaj u pronaciji nije se pokazao boljim u odnosu na položaj u supinaciji za poboljšani prikaz pojedinih dijelova mokraćnog sustava (distalnog uretra), bolesnici ga teže podnose te je praktički neizvediv kod nepokretnih pacijenata, kod pacijenata s abdominalnim kolikama te nakon operativnih zahvata (21,22).

Privremena kompresija uretera, koja se postiže napuhavanjem balona smještenog preko donjeg dijela abdomena, je dobro poznata tehnika iz klasične urografije za postizanje

što boljeg prikaza urotrakta. Opisana je još 1930 (106). Cilj je izazvati parcijalnu opstrukciju srednjeg uretera kako bi se poboljšalo punjenje i prikaz urotrakta. Hamby i Kirsch (107) su usporedili IVU s kompresijom i bez nje s tim da su ocjenjivali prikaz kaliksa, uretera i gustoću pijelona, te su zaključili da kompresija značajno poboljšava kvalitetu IVU i omogućuje kompletan prikaz urotrakta. Kao logičan nastavak, više studija se bavilo utjecajem kompresije na uspješnost prikaza pojedinih dijelova urotrakta tijekom CTU (37-40). Heneghan i sur. su usporedili prikaz urotrakta u skupini od 50 bolesnika kod kojih je rađena CTU s kompresijom i 50 bolesnika kod kojih je rađena IVU s kompresijom. Istraživanje je pokazalo da je u grupi CTU bolji prikaz pijelona, kaliksa i srednjeg uretera dok je prikaz distalnog i proksimalnog uretera jednak u obje skupine bolesnika. U studiji dakle nije istražen doprinos kompresije s obzirom da nije bilo kontrolne skupine za usporedbu. Mc Nicholas i sur. su u istraživanju usporedili stupanj opacifikacije u skupini od 10 bolesnika kod kojih je rađena CTU s kompresijom, skupini od 25 bolesnika kod kojih je rađena CTU bez kompresije te skupini od 25 bolesnika kod kojih je rađena IVU bez kompresije. U skupini bolesnika s kompresijom postignut je bolji prikaz kanalnog sustava bubrega i uretera u odnosu na IVU dok u skupini CTU i IVU bolesnika bez kompresije nije bilo razlike. Nadalje stupanj opacifikacije je značajno veći u srednjem i distalnom ureteru u grupi s kompresijom u odnosu na grupu bez kompresije. Iako su prvi rezultati bili obećavajući, osobito u prikazu distalnog uretera koji se najteže prikazuje, kasnija istraživanja nisu pokazala te rezultate. Caoili i suradnici su da je pokazali da je stupanj opacifikacije, koji predstavlja postotak segmenta urotrakta ispunjenog kontrastnim sredstvom, viši u skupini bolesnika kod kojih je komprimiran donji abdomen, ali razlika nije bila statistički značajna. No bez obzira na upotrebu kompresije postotak neopacificiranih segmenata je i dalje bio relativno visok, oko 25%, što nije bilo statistički značajno različito od skupine bez kompresije (27). Ne postoji suglasje o načinu izvođenja kompresijske CTU. Prema prvoj skupini autora kanalni sustav bubrega i ureteri se snimaju tijekom i nakon otpuštanja kompresije (26). Druga skupini autora je predložila tzv „split imaging“ (108). Kanalni sustav bubrega i ureteri se snimaju tijekom kompresije nakon čega se kompresija otpušta te slijedi snimanje donjeg dijela urotrakta. Kompresija je teško izvodiva kod debljih osoba, a relativno kontraindicirana kod osoba s aneurizmom abdominalne aorte, bolesnika koji imaju stomu te nedavni operativni zahvat u abdomenu. Snimanje urotrakta je podijeljeno u dvije serije pa jedna slika cijelog urotrakta nije moguća.

Kao alternativa kompresiji, nekoliko autora je pokušalo poboljšati prikaz pojedinih segmenata urotakta intravenskom aplikacijom fiziološke otopine bilo prije bilo poslije primjene kontrasta. Utjecaj primjene fiziološke otopine je, kao i kod ostalih manevara najprije istražen kod ekskrecijske urografije. Autori dviju studija su pokazali da hidracija poboljšava prikaz i distenziju bubrežnih čašica (40,41). Neželjeni efekt je razrjeđenje kontrasta u urinu odnosno urin niže gustoće kod hidriranih pacijenata. Zbog bolje kontrastne rezolucije CT-a lučenje razrijeđenog urina nije neželjen efekt već je tada manja mogućnost pojave artefakata koji mogu otežati prikaz intraluminalne patologije. Prvi rezultati utjecaja hidracije na uspješnost i stupanj prikaza pojedinih segmenata urotakta su stoga bili obećavajući. U radu MC Tavish i sur. (21) autori su naveli nekoliko razloga zašto je intravenska primjena fiziološke otopine dobar manevr koji poboljšava prikaz urotakta. Aplikirali su 250ml fiziološke otopine nakon primjene kontrasta. Kao prvo fiziološka otopina primijenjena intravenski povećava glomerularnu filtraciju odnosno količinu tekućine u čašicama i ureterima zbog čega dolazi do njihove distenzije i poboljšanog prikaza. Obzirom da količina izlučenog kontrastnog sredstva ovisi uglavnom o glomerularnoj filtraciji infuzija fiziološke otopine povećava i ekskreciju kontrasta, pa je zbog toga i razrjeđenje kontrasta manje nego što bi se očekivalo. Fiziološku otopinu mogu primijeniti i tehnolozi a dobro je podnose i bolesnici. Autori su pokazali da intravenska primjena kontrastnog sredstva statistički značajno poboljšava prikaz distalnog uretera i kod bolesnika u supinaciji i pronaciji dok je prikaz ostalih segmenata jednak kao i u skupini bolesnika koji nisu hidrirani te skupini bolesnika kod kojih je rađena IVU. Prema ovom radu CTU i IVU nakon intravenske primjene fiziološke otopine imaju jednaku uspješnost u prikazu urotakta, pa su autori preporučili protokol s kolimacijom od 1mm, položajem pacijenta u supinaciji i intravenskom hidracijom pacijenta. Inampudi i sur. su također istraživali utjecaj intravenske primjene fiziološke otopine tako što su bolesnike neposredno prije primjene kontrasta hidrirali s 250 mL fiziološke otopine (39). Statistički značajno bolji prikaz je ostvaren samo u proksimalnom ureteru, dok su ostali dijelovi urotakta neznatno bolje prikazani.

Prema Caoili i sur. stupanj opacifikacije sabirnog sustava bubrega i proksimalnog uretera je veći s kompresijom nego bez kompresije, te s intravenskom hidracijom nego bez hidracije ali su razlike bile statistički značajne samo između hidrirane i nehidrirane skupine (27). Kod srednjeg i distalnog i uretera zbrojevi su bili veći kod hidriranih bolesnika, bolesnika s kompresijom te s produženjem stanke do ekskrecijske faze, ali razlike nisu bile statistički značajne. Autori u ovom radu prave razliku između distenzije, koja predstavlja

stupanj ispunjenosti uretera i opacifikacije koja predstavlja dužinu segmenta urotrakta ispunjenog kontrastom. Iako postoji stanovito preklapanje (neopacificirani segmenti su često nedistendirani), ipak nisu ekvivalentni budući da opacificirani segment može imati različit stupanj distenzije. Međutim u kasnijim radovima nije nađen bolji prikaz urotrakta nakon primjene fiziološke otopine niti u smislu opacifikacije, niti u smislu distenzije. U radu Maher i sur. autori su izveli CTU „split bolus“ tehnikom, s tim da su pacijentima injicirali 100 mL fiziološke otopine nakon prve faze davanja kontrasta. Ovaj manevar nije poboljšao prikaz pojedinih segmenata urotrakta ali je poboljšao distenziju pijelona i srednjeg i gornjeg uretera (109). Prema Sudakoff i sur. u skupini bolesnika koji su hidrirani intravenski uspješnost prikaza je bila čak i manja tj. 248/648 neopacificiranih segmenata prema 185/648 u skupini bolesnika koji nisu hidrirani (42). Prema Huang i sur. kompletna vizualizacija pojedinih segmenata urotrakta je postignuta u 45%-85% u grupi bubrežnih donora koji nisu hidrirani intravenski u usporedbi sa 40-75% u skupini bolesnika s hematurijom koji su hidrirani s 250 mL fiziološke otopine intravenski (43). Zbog toga se u preporukama ESUR-a navodi da je korist od intravenske hidracije bolesnika u smislu poboljšanog prikaza urotrakta minimalna, pa se ne preporučuje rutinska primjena.

U nekoliko radova je opisano da primjena niskih doza diuretika poboljšava distenziju, dovodi do dilucije kontrastnog sredstva te do njegove homogene raspodjele što zajedno povećava kvalitetu MR urografija (44-48). S razvojem CTU uslijedilo je nekoliko radova u kojima se istraživao utjecaj diuretika na prikaz pojedinih dijelova urotrakta tijekom CTU. U radu Silverman i sur. autori objašnjavaju fiziološku osnovu povoljnog učinka diuretika na prikaz urotrakta (19). Furosemid inhibira reapsorpciju NaCl-a u uzlaznom kraku Henleove petlje i reapsorpciju tekućine u bubrežnoj meduli. Bitna razlika između djelovanja intravenski aplicirane fiziološke otopine i diuretika je u tome što fiziološka otopina povećava glomerularnu filtraciju, dok je diuretici čak i smanjuju. Furosemid nadalje ubrzava protok urina i smanjuje „transit time,“odnosno vrijeme prolaza u svakom segmentu urotrakta više nego fiziološka otopina. Autori smatraju da je baš ovo djelovanje na vrijeme prolaza odgovorno za povoljan učinak na distenziju i opacifikaciju urotrakta. Smanjujući vrijeme prolaza furosemid omogućuje da veća količina kontrastnog sredstva u kraćem vremenskom razdoblju dospije u srednji i distalni ureter te je stoga bolji prikaz ovih segmenata u ovom protokolu u usporedbi s protokolima u kojima se primjenjuje fiziološka otopina. Autori zapravo smatraju da je ključni čimbenik koji utječe na stupanj prikaza urotrakta učinak na vrijeme prolaza a ne učinak na količinu filtriranog kontrastnog sredstva. Učinak na vrijeme

prolaza je odgovoran i za brzu i jednoličnu raspodjelu kontrastnog sredstva odnosno homogenu opacifikaciju cijelog urotakta od čašica do vezikoureteralnog prijelaza. Pijelon je jedini segment urotakta koji je bolje prikazan nakon infuzije fiziološke otopine, jer je zbog njegovog relativno velikog volumena ključan čimbenik ipak količina filtriranog kontrastnog sredstva. Ovakav homogeni i razrijeđeni urin ne stvara artefakte u čašicama kao što je to slučaj kod drugih protokola. U razrijeđenom urinu (denzitet 200-400 HU) se može uočiti većinu konkremenata pa se može ukinuti nativna faza i smanjiti dozu zračenja za bolesnika. Dodatna korist kod upotrebe furosemida je u tome da je stanka do ekskrecijske faze manja tj. obično iznosi oko 400s (28,49-51). Bolesniku se obično aplicira 0,1 mL/kg furosemida do ukupne doze od 10mg. Preporučuje se diuretik aplicirati neposredno prije davanja kontrasta, obično jednu minutu prije, jer diuretik počinje djelovati već nakon prvog prolaza kroz bubrege.

U istraživanju Sanyal i sur. (22) kompletan prikaz uretera je postignut u 93% uretera, s tim da je statistički značajna razlika u stupnju opacifikacije uočena u gornjem, srednjem i distalnom ureteru u odnosu na skupinu bolesnika koja je hidrirana. U radu Kemper i sur. (51) na animalnom modelu autori su dokazali značajno bolji prikaz srednjeg i distalnog uretera u odnosu na skupinu hidriranu intravenski fiziološkom otopinom. Kod protokola s furosemidom postotak kompletno prikazanih srednjih i distalnih segmenata uretera je čak 93,6% odnosno 92,2%. U kontrolnoj skupini gustoće urina u bubrežnim čašicama su bile otprilike tri puta veće u odnosu na skupinu kod koje je primijenjen diuretik. Osim toga standardna devijacija gustoće urina u bubrežnim čašicama je bila 5-10 puta veća u odnosu na kontrolnu skupinu, tj. znatno homogenija endoluminalna distribucija kontrasta je postignuta nakon primjene diuretika. U radu Nolte-Ernsting i sur. autori su postigli kompletnu opacifikaciju u 94% uretera no na relativno malenom broju od 16 bolesnika (28). Iako je kod 5 pacijenata rađena CTU uz primjenu fiziološke otopine skupine nisu uspoređivane. U radu Silverman i sur. autori su usporedili uspješnost prikaza urotakta u skupini bolesnika kojima je aplicirana fiziološka otopina intravenski te skupini bolesnika kojima je apliciran furosemid (19). Za srednji i distalni ureter stupanj opacifikacije je bio statistički značajno viši u grupi pacijenata kojima je apliciran furosemid. U području pijelona stupanj opacifikacije je bio statistički značajno viši u skupini kojoj je aplicirana fiziološka otopina. U skupini bolesnika u kojoj je aplicirana fiziološka otopina i furosemid stupanj opacifikacije nije bio statistički značajno viši ni u jednom segmentu urotakta. Osim toga promjer srednjeg i distalnog uretera je bio statistički značajno viši u skupini bolesnika kojoj je apliciran furosemid. Uvođenje infuzije fiziološke

otopine u skupini bolesnika kojoj je primijenjen furosemid nije donijelo statistički značajno bolje rezultate nego je u skupini koja je primila samo furosemid srednji ureter bio statistički značajno širi.

Furosemid je kontraindiciran u bolesnika s alergijom na sulfonamide, kod bolesnika s akutnim glomerulonefritisom, akutnom renalnom insuficijencijom te intoksikacijom digoksinom. Ne preporučuje se kod bolesnika s akutnom opstrukcijom te kod dehidriranih i hipotenzivnih bolesnika kao i kod bolesnika kod kojih je povećan rizik nastanka kontrastom inducirane nefropatije. Čini se da njegova upotreba nije kontraindicirana kod bolesnika s kroničnom urolitijazom te kod bolesnika s hidronefrozom. U dehidriranih bolesnika se preporučuje da primjena furosemida bude kombinirana s oralnom ili intravenskom hidracijom (1).

Prema tome primjena niskih doza diuretika je metoda koja se pokazala boljom od ostalih metoda i koja daje odlične rezultate u prikazu pojedinih segmenata urotrakta. Usporedba rezultata iz ovog rada s većinom radova u kojima je korišten furosemid nije moguća, jer u tim radovima nisu izneseni podaci o relativnom ili apsolutnom broju kompletno prikazanih pojedinih segmenata urotrakta, već samo razlike prema ostalim ispitivanim skupinama od kojih nijedna nije bila skupina ispitanika koja je peroralno hidrirana. Usporedba je moguća jedino s radom Silverman i sur. (19) gdje su autori grupi od 29 bolesnika aplicirali furosemid te kompletnu opacificaciju dobili u 93% segmenata po jednom ispitivaču. Ovi rezultati su gotovo istovjetni rezultatima postignutim u ovom radu gdje je od ukupno 348 segmenata urotrakta, u skupini koja je hidrirana 60 min. prije pretrage, maksimalnim skorom 3 označeno 328/348 odnosno 89,9% segmenata prema jednom ispitivaču. U skupini bolesnika hidriranih 20 min prije pretrage maksimalnim skorom 3 je označeno 225/348 (64,6%) segmenata odnosno 258/348 tj. 74% prema drugom ispitivaču..

Iako to nije bio cilj ovog istraživanja utvrdili smo i uzroke hematurije u skupini bolesnika kod kojih je rađena CTU . U skupini bolesnika koja je hidrirana sat prije pretrage broj dokazanih karcinoma prijelaznog epitela je bio 9 dok je u skupini hidriranoj 20 min prije pretrage nađeno 8 TCC-a. Od tih 17 tumora 13 ih je bilo u mokraćnom mjehuru, dva u pijelonu i dva u ureterima. Tumori najmanjeg promjera su dokazani na vezikoureteralnom ušću i pijelonu i bili su promjera 2 i 3 mm. U prvoj skupini je nađeno 5 tumora bubrega a u drugoj skupini dva tumora bubrega. Uzrok hematurije u 17 pacijenata je bio konkretno u urotraktu. Od ostale patologije kod jedne pacijentice je nađena stenoza pijeloureteričnog ušća, kod dva bolesnika

su nađeni policistični bubrezi, kod dva bolesnika je nađena retroperitonealna fibroza, kod jednog bolesnika metastatski retroperitonealni limfni čvorovi a hipertrofija prostate u 12 pacijenata. U dva bolesnika su nađeni znaci opstrukcije bez vidljivog uzroka. Kako su bolesnici u anamnezi imali renalne kolike kao najvjerojatniji uzrok je označen konkrement koji je prošao kroz urotrakt.

Prema tome oralna hidracija bolesnika 60 min prije CT urografije daje odlične rezultate u prikazu svih segmenata urotrakta. Razlika prema ostalim ispitivanim skupinama bolesnika je statistički značajna na svim razinama odnosno segmentima urotrakta za oba ispitivača. U usporedbi s podacima iz literature, postotak broja kompletno prikazanih segmenata urotrakta je gotovo jednak kao i nakon primjene furosemida.

Kao i kod ostalih višefaznih protokola u CT-u abdomena CTU je pretraga koja pacijenta izlaže znatnoj dozi zračenja. Doza zračenja koju pacijent dobije tijekom CTU je jedan od glavnih čimbenika koji je doveo do modifikacije osnovnog, te pojave više protokola s ciljem prilagodbe doze zračenja indikaciji za CTU. Stoga je iznenađujuće da se u velikom broju radova preporučuje samo jedan protokol CTU za sve dobne skupine i sve kliničke indikacije. Rizik od zračenja je veći u populaciji djece i mlađih odraslih osoba odnosno omjer koristi i rizika je manji. Slično je i s bolesnicima koji imaju benignu bolest. Stoga je striktno poštovanje indikacija za CTU kao i smanjenje broja faza tijekom CT, kad god je to moguće, izuzetno važno.

Doza zračenja koju pacijent primi tijekom IVU se prema literaturnim podacima kreće od 1,5-4 mSv pa do 5-15 mSv ovisno o parametrima akvizicije, broju ekspozicija, veličini pacijenta te spolu (20). Doza zračenja tijekom višefazne CTU je značajno veća. Prema Caoili i sur. efektivna doza za četirifazni protokol CTU iznosi 25-35 mSv (26). Nawfel i sur. su koristili trifazni protokol CTU koji se sastojao od native, parenhimske i ekskrecijske faze. Prema istim autorima ta doza je jednaka dozi koju pacijent primi kombinacijom IVU i standardnog jednofaznog CT abdomena. Srednja efektivna doza je iznosila $14,8 \pm 3,1$ mSv što je otprilike 1,5 puta veća doze od doze tijekom njihovog protokola IVU (65). Prema Mc Tavish i sur. srednja efektivna doze trifazičnog protokola je iznosila 22,6 mSv što je bila dvostruko veća doza od doze tijekom IVU koja se sastojala od 9-11 ekspozicija (65). Stoga je kao alternativa trifazičnom protokolu predloženo nekoliko modifikacija. Jedna od njih je „split bolus“ protokol koji osim native ima jedinstvenu parenhimsko-ekskrecijsku fazu. Druga mogućnost, u slučaju da je zbog neprikazivanja pojedinih dijelova urotrakta potrebno

više snimanja u ekskrecijskoj fazi, je hibridna tehnika i snimanje CTDR snimaka koje nude dobar kompromis između kvalitete slika i doze zračenja. Dozu zračenja možemo smanjiti i modulirajući vrijednosti parametara akvizicije tj. mAs i kV. Obzirom da je opacificirani urinarni trakt visoko kontrastni objekt moguće je značajnije smanjiti mAs i time dozu zračenja. U radu Meindl i sur. (110) autori su sa CTDI od 2,1 mGy uspjeli dobiti ekskrecijsku fazu s kojom su mogli odrediti razinu opstrukcije ali ne i intraluminalnu patologiju. U eksperimentalnom animalnom modelu na 4-slojnom CT uređaju Kemper je smanjio mAs tijekom ekskrecijske faze sa sadašnjih 150-280 (120 kV) na 70 mAs bez značajnijeg utjecaja na kvalitetu slike u smislu povećanja buke (51). U radu Nolte-Ernsting i sur. autori su smanjili mAs na 70-100 ovisno o težini pacijenta te dobili adekvatnu ekskrecijsku fazu s CTDI od 5-7,1 mGy (20). Coppentrath i sur. su pokazali da smanjenje kV u niskodoznim protokolima ima izuzetno povoljno djelovanje na omjer kontrast-šum (34). U radu skupine autora opisano je da se jednaka točnost u detekciji kamenaca u urotaktu može postići smanjivanjem mAs (kod pacijenata koji imaju $BMI < 35 \text{ kg/m}^2$) na svega 30 (111). Prema tome pokušaji da se smanji doza tijekom MSCTU usmjereni su na smanjenje broja postkontrastnih faza uz najmanje moguće vrijednosti mAs i to bez značajnijeg utjecaja na kvalitetu slika.

U ovom radu su mjerene doze zračenja koju bolesnik dobije tijekom IVU te doze zračenja koju dobije tijekom „split bolus“ protokola CTU. „Split bolus“ protokol u ovom radu se sastojao od nativne faze u kojem su mAs bili smanjeni na 30-60 ovisno o BMI (body mass index) (111) te standardne parenhimsko-ekskrecijske faze. U dostupnoj literaturi nismo našli rad u kojem su mjerene doze zračenja tijekom „split bolus“ protokola, kako ukupne tako i gonadne doze. Mjerenja su pokazala da je srednja efektivna doza zračenja kod IVU pacijenata iznosila 6.74 ± 2.16 mSv dok je kod bolesnika kod kojih je rađena MSCTU iznosila 12.005 ± 1.76 mSv. U usporedbi s literaturnim podacima doza zračenja tijekom IVU se ne razlikuje značajnije. Za razliku od nekih autora koji su kod svih bolesnika, bez obzira na uputnu dijagnozu i tijekom pretrage, snimali i do 11 ekspozicija, broj ekspozicija u ovom istraživanju se od pacijenta do pacijenta razlikovao i kretao se između 4 i 9 odnosno prosječno je iznosio 4,7. Doza zračenja tijekom MSCTU je bila znatno manja od doza koje su izmjerene u literaturi tijekom klasičnog četverofaznog protokola CTU (25-35 mSv)

Zbog mogućeg teratogenog učinka i genetskih oštećenja potrebno je osobitu pažnju posvetiti i gonadnim dozama. One su naravno to veće što su gonade bliže snopu rendgenskih zraka a najveće su za pretraga u kojima gonade moraju biti u samom snopu kao što je između ostalih i CTU. Tako je kod muškaraca u ovom istraživanju tijekom MSCTU srednja efektivna

doza na gonadama iznosila $0,25 \pm 0,18$ mSv dok je kod žena srednja efektivna doza iznosila $2,67 \pm 0,44$ mSv. Tijekom IVU gonadne doze kod muških pacijenata su iznosile $0,11 \pm 0,06$ mSv, dok su kod ženskih pacijenata iznosile $1,60 \pm 0,49$ mSv.

U ovom istraživanju je doza zračenja tijekom MSCTU bila gotovo dvostruko veća od doze zračenja tijekom IVU. Iako rizik od zračenja pri dozama izmjerenim tijekom MSCTU nije zanemariv s druge strane treba uzeti u obzir veliku vjerojatnost da se previdi maligna lezija urotakta u ranom stadiju ako je metoda izbora IVU. Stoga se kao logičan sljedeći korak nameće potreba postojanja različitih protokola MSCTU za različite populacije bolesnika odnosno različite uputne dijagnoze. Obzirom da nije dokazano da je kombinirana nefrografsko-ekskrecijska faza inferiorna zasebnoj ekskrecijskoj i nefrografskoj fazi, split bolus protokol MSCTU bi bio dostatan u velikom broju kliničkih indikacija. Bez native faze bi se mogao izvoditi pri indikacijama kao što su različite anatomske varijante odnosno kongenitalne anomalije, pri traumatskim ozljedama uretera ili hidronefrozi benignog uzroka. U kombinaciji s native fazom bi se mogao izvoditi kod bolesnika koji imaju kroničnu simptomatsku urolitijazu, kompleksne infekcije urotakta kao što je TBC, pri planiranju perkutane nefrolitotomije. Kod bolesnika koji imaju veliku vjerojatnost maligne bolesti doza zračenja odnosno radijacijski rizik ne bi trebao biti ograničavajući čimbenik. Stoga bi kod tih bolesnika u obzir došao bilo trifazični protokol MSCTU bilo „split bolus” protokol s native fazom ali bez smanjenja doze zračenja. Primjer bi bili bolesnici starije životne dobi koji imaju makrohematuriju ili pacijenti koji trebaju staging TCC-a.

U jednom od spomenutih novijih članaka o MSCTU autori su činjenicu postojanja velikog broja protokola i velikog broja različitih načina pripreme tijekom MSCTU komentirali latinskom izrekom “Svi putevi vode u Rim”. Tri godine kasnije u zaključku ovog rada bi se na isti način moglo reći da je niskodozni „split bolus protokol” u MSCTU “Uvjet bez kojeg se ne može”.

7. ZAKLJUČCI

Oralna hidracija bolesnika 60 min prije CT urografije je metoda koja daje odlične rezultate u prikazu svih segmenata urotrakta.

Razlika u uspješnosti prikaza pojedinih segmenata urotrakta u skupini bolesnima koji su hidrirani 60 minuta prije pretrage prema ostalim ispitivanim skupinama je statistički značajna u svim segmentima urotrakta. Hipoteza broj tri ovog istraživanja je da se uspješnost prikaza uretera kod skupine bolesnika koji su hidrirani 1 h prije CTU ne razlikuje u usporedbi sa skupinom bolesnika kod kojih je rađena IVU. Međutim istraživanje je pokazalo da je oralna hidracija pacijenta 60 minuta prije pretrage ne samo jednako uspješna kao i IVU u prikazu pojedinih segmenata urotrakta, već je statistički značajno uspješnija. U skupini bolesnika hidriranih oralno 60 minuta prije pretrage postignut je statistički značajno bolji prikaz svih segmenata urotrakta i u odnosu na skupinu bolesnika hidriranih oralno 20 minuta prije pregleda.

Između skupine bolesnika hidriranih 20 minuta prije pretrage i skupine bolesnika kojima je rađena IVU nije bilo statistički značajne razlike u prikazu pojedinih segmenata urotrakta.

U usporedbi s podacima iz literature, u skupini bolesnika hidriranih 60 minuta prije pretrage broj kompletno prikazanih segmenata urotrakta je gotovo jednak kao i nakon primjene furosemida.

Pun mokraćni mjehur je ključni faktor koji utječe na bolji prikaz urotrakta kod bolesnika hidriranih 60 minuta prije pretrage.

Doza zračenja kod „split bolus“ protokola CTU je znatno niža u odnosu na doze kod klasičnih trifazičnih protokola.

Srednja efektivna doza zračenja kod bolesnika kod kojih je rađena IVU je oko dva puta manja od doze zračenja kod bolesnika kod kojih je rađena CTU „split bolus“ protokolom.

Striktno poštivanje indikacija za CTU, smanjenje broja faza tijekom CTU, odnosno postojanje nekoliko različitih protokola CTU za različite indikacije je najbolji mogući način za smanjenje radijacijskog rizika i zračenja bolesnika.

8. SAŽETAK

Uvod: CTU se pokazao metodom koja omogućuje cjelokupnu obradu urotakta u jednom aktu. Nedostaci CTU u odnosu na IVU, koja je dugo vremena bila „zlatni standard“ u obradi bolesnika s hematurijom, su relativno velika doza zračenja te nemogućnost prikaza optimalno distendiranog i opacificiranog urotakta u jednoj seriji snimanja. U literaturi se opisuje veliki broj postupaka pripreme bolesnika koji poboljšavaju distenziju urotakta, što zapravo znači da ni jedan ne zadovoljava u potpunosti. Objedinjavanjem parenhimske i ekskrecijske faze u „split bolus“, tehnici CTU značajno je smanjena doza zračenja u odnosu na standardni trifazični protokol CTU.

Ciljevi istraživanja su: izmjeriti doze zračenja kod bolesnika kod kojih je rađena "split-bolus" MSCT urografija te kod bolesnika kod kojih je rađena intravenska urografija i utvrditi uspješnost pojedinih protokola oralne hidracije (20 min, 60 min) CTU te IVU u prikazu pojedinih segmenata urotakta.

Rezultati: Distalni ureter: u skupini bolesnika koja je hidrirana s litrom vode 1 sat prije MSCTU distalni ureter je kompletno prikazan u 86,2% bolesnika, gotovo kompletno (99%-80%) u 7,4% bolesnika te u manje od 79% tijekom u 6,3% bolesnika. U skupini bolesnika hidriranih 20 minuta prije pretrage postotak kompletno, gotovo kompletno te distalnih uretera prikazanih u manje od 79% tijekom je bio 44,4%, 12,7% te 42,6%. U skupini bolesnika kod kojih je rađena IVU rezultati su 41,6%, 12,2% i 45,6%. Proksimalni ureter: u skupini bolesnika koja je hidrirana 60 minuta prije pretrage proksimalni ureter je kompletno prikazan u 91,4%, gotovo kompletno u 4,6% te u manje od 79% tijekom u 4% bolesnika. Rezultati u skupini bolesnika hidriranih 20 minuta prije MSCTU su 72,8%, 11,8% i 15%. U skupini bolesnika kod kojih je rađena IVU rezultati su 68,4%, 8,6% i 23%. Pijelon: u skupini bolesnika koja je hidrirana 60 minuta prije pretrage pijelon je kompletno prikazan u 99,45% bolesnika a u manje od 79% tijekom u 0,5%. U skupini bolesnika hidriranih 20 minuta prije pretrage rezultati su bili 90%, 5% i 5%. U skupini bolesnika kod kojih je rađena IVU rezultati su bili 95,4%, 4% i 0,5%. Kaliksi: u skupini bolesnika koja je hidrirana 60 minuta prije pretrage kaliksi su kompletno prikazani u 91% bolesnika, gotovo kompletno u 4,6% te u manje od 79% u 4% bolesnika. U skupini bolesnika hidriranih 20 minuta prije pretrage rezultati su 70%, 19,6% te 9,9%. U skupini bolesnika kod kojih je rađena IVU rezultati su 76%, 9,7% te 14,3%. Broj kompletno prikazanih pojedinih segmenata urotakta je statistički značajno veći u skupini bolesnika hidriranih 60 minuta prije MSCTU u odnosu na ostale

skupine bolesnika ($p < 0,01$). Između skupine bolesnika hidriranih 20 minuta prije MSCTU i skupine bolesnika kod kojih je rađena IVU nije bilo statistički značajne razlike. Prosječna efektivna doza zračenja kod bolesnika kod kojih je rađena MSCTU „split bolus“ protokolom je 12,07 mSv a kod bolesnika kod kojih je rađena IVU 6,74 mSv.

Zaključak: Oralna hidracija bolesnika 60 min prije CT urografije je metoda koja daje odlične rezultate u prikazu svih segmenata urotrakta. Doza zračenja u bolesnika kod kojih je rađena MSCTU je 1,8 puta veća od doze zračenja tijekom IVU. Striktno poštivanje indikacija za CTU, smanjenje broja faza tijekom CTU, odnosno postojanje nekoliko različitih protokola CTU za različite indikacije je najbolji mogući način za smanjenje radijacijskog rizika i zračenja bolesnika.

9. SUMMARY

Introduction: The CTU has been proven as a „one stop shop“ imaging modality that offers the complete analysis of the urinary tract in the course of only one examination. The shortcomings, when compared to the conventional IVU that was for long time considered a „golden standard“ in the evaluation of the patients with hematuria, are the relatively high radiation dose along with its inability to visualize the optimally distended and opacified urinary tract in only one scanning phase. In the literature many different patient preparation protocols have been proposed in order to optimize the distension of the urinary tract but in fact none of them has been proven to really work. Introduction of the „split bolus“ technique that allows synchronous acquisition of nephrographic and excretory phases has led to significant reduction in the patient’s radiation dose when compared to the standard three-phasic scanning protocol of examination.

Aim of the study: To monitor the patient radiation dose during „split bolus“ MSCT urography and during conventional IVU. To evaluate the influence of different oral hydration protocols (20min versus 60 min prior to examination) in visualization of different urinary tract segments.

Results: Distal ureter: in the group of patients that were orally hydrated with 1L of water 1 hour before the MSCTU examination the distal ureter was fully visualized in 86.2%, near full visualization (99%-80%) was achieved in 7.4% and visualization of less than 79% of the ureter was achieved in 6.3% of patients.

In the group of patients that were orally hydrated with 1L of water 20 minutes prior to the MSCTU examination the percentage of fully visualized distal ureters, near full visualization (99-80%) and visualization of less than 79% were 44.4%, 12.7% and 42.6% respectively. In the group of patients that have undergone conventional IVU examination the results of visualization of distal ureter were as follows:41.6%.12.2% and 45.6%.

Proximal ureter: in the group of patients hydrated with 1L of water 60 minutes prior to the CT examination the proximal ureter was fully visualized in 91.4%, near full visualization was achieved in 4.6% and less then 79% of its course in further 4% of the patients. The results in the group of patients who received oral hydration 20 minutes prior to CT examination were 72.8%, 11.8% and 15% respectively. In the group of patients that have undergone conventional IVU the results were: 68.4%, 8.6% and 23%.

Renal pelvis: in the group of patients hydrated 60 minutes prior to CT examination it was fully shown in 99.45% and less then 79% of it was visualized in 0.5% of the patients. The results in the group of patients who received oral hydration 20 minutes prior to CT examination were 90%, 5% and 5% respectively. In the group of patients that have undergone conventional IVU the results were 95.4%, 4% and 0.5% respectively.

Calices: in the group of patients given oral hydration 60 minutes prior to CT examination calices were fully visualized in 91%, near full visualization was achieved in 4.6% and less then 79% visualization was achieved in 4% of the patients. In the group of

patients given oral hydration 20 minutes prior to the CT examination the results were 70%, 19.6% and 9.9% respectively. In the group of patients that have undergone conventional IVU the results were 76%, 9.7% and 14.3%.

The total number of fully visualized urinary tract segments was significantly higher in the group of patients given oral hydration 60 minutes prior to the CT examination compared to the two other groups of patients ($p < 0.01$). There was no significant difference between the group of patients given oral hydration 20 minutes prior to the CT examination and patients that have undergone conventional IVU.

The mean radiation dose was 12.07 mSv in the group of patients that were examined with „split bolus“ MDCTU protocol in comparison to 6.74 mSv in the group of patient that have undergone conventional IVU.

Conclusion: Oral hydration given 60 minutes prior to the MDCTU examination has been proven to give excellent results in visualization of all segments of urinary tract. The radiation dose was 1.8 times higher for patients undergoing MSCTU when compared to conventional IVU. Maintaining the reasonable indication range, using fewer scanning phases during examination and applying different imaging protocols suited for particular indications could all help in lowering radiation risk and radiation doses to the patients.

10. POPIS LITERATURE

1. Van Der Molen A, Cowan N, Mueller Lisse UG i sur. CT urography: definition, indications and techniques. A guideline for clinical practice. *Eur Radiol* 2008;18:4-17
2. Grossfeld GD, Litwin MS, Wolf JS Jr i sur. Evaluation of asymptomatic microscopic hematuria in adults: the American Urological Association best practice policy, part II: patient evaluation, cytology, voided markers, imaging, cystoscopy, nephrology evaluation, and follow-up. *Urology* 2001;57:604–10.
3. Cohen RA, Brown RS. Clinical practice: microscopic hematuria. *N Engl J Med* 2003;348:2330–8.
4. Oosterlinck W, Solsona E, van der Meijden APM i sur. EAU Guidelines on diagnosis and treatment of upper urinary tract transitional cell carcinoma. *Eur Urol* 2004;46:147–54.
5. Gray Sears CL, Ward JF, Sears ST i sur. Prospective comparison of computerized tomography and excretory urography in the initial evaluation of asymptomatic microhematuria. *J Urol* 2002;168:2457–60.
6. Lang EK, Macchia RJ, Thomas R i sur. Computerized tomography tailored for the assessment of microscopic hematuria. *J Urol* 2002;167:547–54.
7. Lang EK, Macchia RJ, Thomas R i sur. Improved detection of renal pathologic features on multiphase helical CT compared with IVU in patients presenting with microscopic hematuria. *Urology* 2003;61:528–32.
8. Lang EK, Thomas R, Davis R i sur. Multiphase helical computerized tomography for the assessment of microscopic hematuria: a prospective study. *J Urol* 2004;171:237–43.
9. Albani JM, Ciaschini MW, Strem SB i sur. The role of computerized tomographic urography in the initial evaluation of hematuria. *J Urol* 2007;177:644–8.
10. Tsili AC, Efremidis SC, Kalef-Ezra J i sur. Multidetector-row CT urography on a 16-row CT scanner in the evaluation of urothelial tumors. *Eur Radiol* 2007;17:1046–54.

11. Fritz GA, Schoelnast H, Deutschmann H i sur. Multiphasic multidetector row CT (MDCT) in detection and staging of transitional cell carcinomas of the upper urinary tract. *Eur Radiol* 2006;16:1244–52.
12. Planz B, George R, Adam G i sur. Computed tomography for detection and staging of transitional cell carcinoma of the upper urinary tract. *Eur Urol* 1995;27:146–50.
13. Turney BW, Willatt JMC, Nixon D i sur. Computed tomography for diagnosing bladder cancer. *BJU Int* 2006;98:345–8.
14. Thiruchelvam N, Mostafid H, Ubhayar G i sur. Planning percutaneous nephrolithotomy using multidetector computed tomography urography, multiplanar reconstruction and threedimensional reformatting. *BJU Int* 2005;95:1280–4.
15. Lang EK, Macchia RJ, Thomas R i sur. Detection of medullary and papillary necrosis at an early stage by multiphasic helical computed tomography. *J Urol* 2003;170:94–8.
16. Liu W, Morteale KJ, Silverman SG i sur. Incidental extraurinary findings at MDCT urography in patients with hematuria: prevalence and impact on imaging costs. *AJR Am J Roentgenol* 2005;185:1051–6.
17. Noroozian M, md, Cohan MD, Caoili M, Cowan N, Ellis JH. Multislice CT urography: state of the art. *Br J Radiol* 2004;77:74-86.
18. Kawamoto S, Horton KM, Fishman EK i sur. Opacification of the collecting system and ureters on excretory-phase CT using oral water as contrast medium. *AJR Am J Roentgenol* 2006;186:136–40.
19. Silverman SG, Akbar SA, Morteale KJ i sur. Multidetector-row CT urography: comparison of furosemide and saline as adjuncts to contrast medium for depicting the normal urinary collecting system. *Radiology* 2006;240:749–55.
20. Nolte-Ernsting C, Cowan NC i sur. Understanding multislice CT urography techniques: many roads lead to Rome. *Eur Radiol* 2006;16:2670–86.
21. McTavish JD, Jinzaki M, Zou KH i sur. Multi-detector row CT urography: comparison of strategies for depicting the normal urinary collectin system. *Radiology* 2002;225:83–90.

22. Sanyal R, Deshmukh A, Sheorain VS i sur. CT urography: a comparison of strategies of upper urinary tract opacification. *Eur Radiol* 2007;17:1262–6.
23. Morcos SK. CT Urography: technique, indications and limitations. *Curr Opin Urology* 2007;17:56–64.
24. Chow LC, Sommer FG. Multidetector CT urography with abdominal compression and three-dimensional reconstruction. *AJR Am J Roentgenol* 2001;177:849–55.
25. Ichikawa T, Erturk SM, Araki T. Multiphasic contrast-enhanced multidetector-row CT of the liver: contrast enhancement theory and practical scan protocol with a combination of fixed injection duration and patients' bodyweight-tailored dose of contrast material *Eur J Radiol* 2006;58:165–76.
26. Caoili EM, Cohan RH, Korobkin M i sur. Urinary tract abnormalities: initial experience with multi-detector row CT urography. *Radiology* 2002;222:353–60.
27. Caoili EM, Inampudi P, Cohan RH i sur. Optimization of multi-detector row CT urography: effect of compression, saline administration, and prolongation of acquisition delay. *Radiology* 2005;235:116–23.
28. Nolte-Ernsting C, Wildberger JE, Borchers H i sur. Multislice CT urography after diuretic injection: initial results *RoFo* 2001;173:176–80.
29. Cohan RH, Caoili EM. CT urography techniques. U: Silverman SG, Cohan RH ur. *CT urography: an atlas*. Philadelphia : Lippincott, Williams & Wilkins; 2006, str. 11–21.
30. Chow LC, Sommer FG. Multidetector CT urography with abdominal compression and three-dimensional reconstruction. *AJR Am J Roentgenol* 2001;177:849–55.
31. Chai RY, Jhaveri K, Saini S i sur. Comprehensive evaluation of patients with hematuria on a multislice computed tomography scanner: protocol design and preliminary observations. *Australas Radiol* 2001;45:536–8.
32. Maher MM, Kalra MK, Rizzo S i sur. Multidetector CT urography in imaging of the urinary tract in patients with hematuria. *Korean J Radiol* 2004;5:1–10

33. Chow LC, Kwan SW, Olcott EW i sur. Split bolus MDCT urography with synchronous nephrographic and excretory phase enhancement. *AJR Am J Roentgenol* 2007;189:314–22.
34. Coppentrath E, Meindl T, Herzog P i sur. Dose reduction in multidetector CT of the urinary tract: studies in a phantom model. *Eur Radiol* 2006;16:1982–9
35. van der Molen AJ, Geleijns J. Overranging in multislice CT: quantification and relative contribution to dose: a comparison of four 16-slice CT scanners. *Radiology* 2007;247:208–16.
36. Perlman ES, Rosenfield AT, Wexler JS i sur. CT urography in the evaluation of urinary tract disease. *J Comput Assist Tomogr* 1996;20:620–6.
37. McNicholas MMJ, Raptopoulos VD, Schwartz RK i sur. Excretory phase CT urography for opacification of the urinary collecting system. *Am J Roentgenol* 1998;170:1261–7.
38. Heneghan JP, Kim DH, Leder RA i sur. Compression CT urography: a comparison with IVU in the opacification of the collecting system and ureters. *J Comput Assist Tomogr* 2001;25:343–7.
39. Inampudi P, Caoili EM, Cohan RH i sur. Effect of compression, saline administration, and prolonging acquisition delay on images obtained during multidetector CT urography (MDCTU). *AJR* 2003;180(S):71.
40. Harrow BR, Sloane JA. Compression and nephrographic effects during intravenous urography. *Med Times* 1963;91:1203–11.
41. Dunbar JS, MacEwan DW, Herbert F. The value of dehydration in intravenous pyelography: an experimental study. *Am J Roentgenol Radium Ther Nucl Med* 1960;84:813–36.
42. Sudakoff GS, Dunn DP, Hellman RS i sur. Opacification of the genitourinary collecting system during MDCT Urography with enhanced CT digital radiography: nonsaline versus saline bolus. *AJR Am J Roentgenol* 2006;186:122–9.

43. Huang J, Kim YH, Shankar S i sur. Multidetector CT urography: comparison of two different scanning protocols for improved visualization of the urinary tract. *J Comput Assist Tomogr* 2006;30:33–6.
44. Verswijvel GA, Oyen RH, Van Poppel HP i sur. Magnetic resonance imaging in the assessment of urologic disease: an all-in-one approach. *Eur Radiol* 2000;10:1614–9.
45. Staatz G, Nolte-Ernsting CCA, Adam GB i sur. Feasibility and utility of respiratorygated, gadolinium-enhanced T1-weighted magnetic resonance urography in children. *Invest Radiol* 2000;35:504–12.
46. Sudah M, Vanninen R, Partanen K i sur. MR urography in evaluation of acute flank pain: T2-weighted sequences and gadolinium-enhanced three-dimensional FLASH compared with urography. Fast low-angle shot. *AJR Am J Roentgenol* 2001;176:105–12.
47. Blandino A, Gaeta M, Minutoli F i sur. MR urography of the ureter. *AJR Am J Roentgenol* 2002;179:1307–14.
48. El-Diasty T, Mansour O, Farouk A. Diuretic contrast-enhanced magnetic resonance urography versus intravenous urography for depiction of nondilated urinary tracts. *Abdom Imaging* 2003;28:135–45.
49. Girish G, Agarwal SK, Salim F i sur. Single-phase multislice CT urography: initial experience. *Eur Radiol* 2003;13Suppl 1:147
50. Kemper J, Adam G, Nolte-Ernsting C i sur. Multislice CT urography: aspects for technical management and clinical application. *Radiologe* 2005;45:905–91.
51. Kemper J, Regier M, Begemann PGC i sur. Multislice computed tomography-urography: intraindividual comparison of different preparation techniques for optimized depiction of the upper urinary tract in an animal model. *Invest Radiol* 2005;40:126–33.
52. Roy C, Saussine C, Guth S i sur. MR urography in the evaluation of urinary tract obstruction. *Abdom Imaging* 1998;23:27–34.
53. Leyendecker JR, Barnes CE, Zagoria RJ. MR Urography: Techniques and Clinical Applications. *Radiographics* 2008;28:23–48.

54. Roy C, Saussine C, LeBras Y. Assessment of painful ureterohydronephrosis during pregnancy *Eur Radiol* 1996;6:334–38.
55. Karabacakoglu A, Karakose S, Ince O i sur. Diagnostic value of diuretic-enhanced excretor MR urography in patients with obstructive uropathy. *Eur J Radiol* 2004;52:320–32.
56. Regan F, Bohlman ME, Khazan R i sur. MR urography using HASTE imaging in the assessment of ureteric obstruction. *AJR Am J Roentgenol* 1996;167:1115–20.
57. Jung P, Brauers A, Nolte-Ernsting CA i sur. Magnetic resonance urography enhanced by gadolinium and diuretics: a comparison with conventional urography in diagnosing the cause of ureteric obstruction. *BJU Int* 2000;86:960–5.
58. Shokeir AA, El-Diasty T, Eassa W i sur. Diagnosis of ureteral obstruction in patients with compromised renal function: the role of noninvasive imaging. *J Urol* 2004;171:2303–6.
59. Nolte-Ernsting CCA, Adam GB, Gunther RW. MR urography: examination techniques and clinical applications. *Eur Radiol* 2001;11:355–72.
60. Hadžić N, Radonić M, Vrhovac B i sur. Priručnik interne medicine. Zagreb: Medicinska naklada; 1990.
61. Browne RFJ, Meehan CP, Colville J, Power R, Torreggiani WC. Transitional Cell Carcinoma of the Upper Urinary Tract: Spectrum of Imaging Findings. *RadioGraphics* 2005; 25:1609–27.
62. Sutton D. *Textbook of Radiology and Imaging*. 7ed. Philadelphia: Churchill Livingstone; 2002,
63. Caoili EM, Cohan RH, Inampudi P i sur. MDCT Urography of upper tract urothelial neoplasms. *AJR* 2005;184:1873–81.
64. McCarthy CL, Cowan NC. Multidetector CT urography (MD-CTU) for urothelial imaging. *Radiology* 2002;225(P):237
65. Nawfel RD, Judy PF, Schleipman AR i sur. Patient radiation dose at CT urography and conventional urography. *Radiology* 2004;232:126–32.

66. Yakoumakis E, Tsalafoutas IA, Nikolaou D i sur. Differences in effective dose estimation from dose-area product and entrancesurface dose measurements in intravenous urography. *Br J Radiol* 2001;74(884):727–34.
67. Munoz JJ, Ellison LM. Upper tract urothelial neoplasms: incidence and survival during the last 2 decades. *J Urol* 2000;164:1523–5.
68. Kawashima A, Glockner JF, King BF Jr. CT urography and MR urography. *Radiol Clin North Am* 2003;41:945–61.
69. Murphy WM, Grignon DJ, Perlman EJ. Tumors of the kidney, bladder, and related urinary structures. Washington, DC: American Registry of Pathology, 2004; 394.
70. Wong-You–Cheong JJ, Woodward PJ, Manning MA, Sesterhenn IA. Neoplasms of the Urinary Bladder: Radiologic-Pathologic Correlation. *RadioGraphics* 2006; 26:553–80.
71. Cancer facts and figures 2005 (baza podataka). American Cancer Society Web stranica
72. Surveillance, Epidemiology, and End Results (SEER) Program, SEER*Stat Database Incidence—SEER 9 Regs Public-Use. Bethesda, Md: National Cancer Institute, Division of Cancer Control and Population Sciences, Surveillance Research Program, Cancer Statistics Branch, 2004
73. Montironi R, Lopez-Beltran A. The 2004 WHO classification of bladder tumors: a summary and commentary. *Int J Surg Pathol* 2005;13:143–53.
74. Tekes A, Kamel IR, Imam K i sur. MR imaging features of transitional cell carcinoma of the urinary bladder. *AJR Am J Roentgenol* 2003;180:771–7.
75. Sutton JM. Evaluation of haematuria in adults. *JAMA* 1990;263:2475–80.
76. Moon WK, Kim SH, Cho JM i sur. Calcified bladder tumors: CT features. *Acta Radiol* 1992; 33:440–3.
77. Kim JK, Park SY, Ahn HJ i sur. Bladder cancer: analysis of multi-detector row helical CT enhancement pattern and accuracy in tumor detection and perivesical staging. *Radiology* 2004;231:725–73.

78. Barentsz JO, Witjes JA, Ruijs JH. What is new in bladder cancer imaging. *Urol Clin North Am* 1997;24:583–602.
79. Tekes A, Kamel I, Imam K i sur. Dynamic MRI of bladder cancer: evaluation of staging accuracy. *AJR Am J Roentgenol* 2005;184:121–7.
80. Barentsz JO, Engelbrecht M, Jager GJ i sur. Fast dynamic gadolinium-enhanced MR imaging of urinary bladder and prostate cancer. *J Magn Reson Imaging* 1999;10:295–304.
81. Deserno WM, Harisinghani MG, Taupitz M i sur. Urinary bladder cancer: preoperative nodal staging with ferumoxtran-10-enhanced MR imaging. *Radiology* 2004;233:449–56..
82. Knoxa M K, Cowan N C, Rivers-Bowerman M D, Turney B W. Evaluation of multidetector computed tomography urography and ultrasonography for diagnosing bladder cancer. *Clinical Radiology* 2008;63:1317-25.
83. Song JH, Francis IR, Platt JF i sur. Bladder tumor detection at virtual cystoscopy. *Radiology* 2001;218:95–100.
84. Dey P. Urinary markers of bladder carcinoma. *Clin Chim Acta* 2004;340:57–65.
85. Jinzaki M, Tanimoto A, Shinmoto H i sur. Detection of bladder tumors with dynamic contrast-enhanced MDCT. *AJR Am J Roentgenol* 2007;188:913.
86. Eble JN, Sauter G, Epstein JI, Sesterhenn IA ur. Pathology and genetics of tumours of the urinary system and male genital organs. Lyon: IARC Press, 2004.
87. Lane BR, Kattan MW. Predicting outcomes in renal cell carcinoma. *Curr Opin Urol* 2005;15: 289–97.
88. Cheng WS, Farrow GM, Zincke H. The incidence of multicentricity in renal cell carcinoma. *J Urol* 1991;146:1221–3.
89. Jinzaki M, Tanimoto A, Mukai M i sur. Doublephase helical CT of small renal parenchymal neoplasms: correlation with pathologic findings and tumor angiogenesis. *J Comput Assist Tomogr* 2000;24:835–42.

90. Kim JK, Kim TK, Ahn HJ, Kim CS, Kim KR, Cho KS. Differentiation of subtypes of renal cell carcinoma on helical CT scans. *AJR Am J Roentgenol* 2002;178:1499–506.
91. Yoshimitsu K, Irie H, Tajima T i sur. MR imaging of renal cell carcinoma: its role in determining cell type. *Radiat Med* 2004;22:371–6.
92. Polascik TJ, Bostwick DG, Cairns P. Molecular genetics and histopathologic features of adult distal nephron tumors. *Urology* 2002;60:941–6.
93. Herts BR, Coll DM, Novick AC i sur. Enhancement characteristics of papillary renal neoplasms revealed on triphasic helical CT of the kidneys. *AJR Am J Roentgenol* 2002;178:367–72.
94. Shinmoto H, Yuasa Y, Tanimoto A i sur. Small renal cell carcinoma: MRI with pathologic correlation. *J Magn Reson Imaging* 1998;8:690–4.
95. Storkel S, Steart PV, Drenckhahn D, Thoenes W. The human chromophobe cell renal carcinoma: its probable relation to intercalated cells of the collecting duct. *Virchows Arch B Cell Pathol Incl Mol Pathol* 1989;56:237–45.
96. Kondo T, Nakazawa H, Sakai F i sur. Spoke-wheel-like enhancement as an important imaging finding of chromophobe cell renal carcinoma: a retrospective analysis on computed tomography and magnetic resonance imaging studies. *Int J Urol* 2004;11:817–24.
97. Srigley JR, Eble JN. Collecting duct carcinoma of kidney. *Semin Diagn Pathol* 1998;15:54–67.
98. Prasad SR, Humphrey PA, Menias CO i sur. Neoplasms of the renal medulla: radiologic pathologic correlation. *RadioGraphics* 2005;25:369–80.
99. Davis CJ Jr, Mostofi FK, Sesterhenn IA. Renal medullary carcinoma: the seventh sickle cell nephropathy. *Am J Surg Pathol* 1995;19:1–11.
100. Davidson AJ, Choyke PL, Hartman DS, Davis CJ Jr. Renal medullary carcinoma associated with sickle cell trait: radiologic findings. *Radiology* 1995;195:83–5.
101. Weber A, Srigley J, Moch H. Mucinous spindle cell carcinoma of the kidney: a molecular analysis *Pathologie* 2003;24:453–9.

102. Prokop M, Galanski M, Schaefer-Prokop C, van der Molen AJ. Computed Tomography of the Body. Stuttgart:Thieme Verlag; 2002.
103. Dillman JR, Caoili EM, Cohan. Multi-detector CT urography: a one-stop renal and urinary tract imaging modality. *Abdom Imaging* 2007;32:519–29
104. Joffe SA, Servaes S, Okon S, Horowitz M. Multi–Detector Row CT Urography in the Evaluation of Hematuria. *RadioGraphics* 2003; 23:1441–56.
105. IAEA Safety Standards. <http://www-ns.iaea.org/standards/documents/default.asp?sub=160>
106. Ziegler J. Significance and technique of compression of ureter in elimination pyelography. *Dtsch Med Wochenschr* 1930; 56:1772–5.
107. Hamby WM, Kirsh IE. Urography with ureteral occlusion. *JAMA* 1964;189:582–4.
108. Heetderks DR, Rapp R, Correa RJ, Lapides J. An improved method of excretory urography. *J Urol* 1964; 92:75–7.
109. Maher MM, Jhaveri KS, Lucey BC, Sahani DV, Saini S, Mueller PR. Does the administration of saline flush during CT urography (CTU) improve ureteric distension and opacification? A prospective study. *Radiology* 2001;221 Suppl:500.
110. Meindl T, Coppenrath EM, Degenhardt C, Mueller-Lisse UL, Reiser M, Mueller-Lisse UG. MDCT urography: experience with a biphasic excretory phase examination protocol. *Eur Radiol* 2007;17:2512-18.
111. Tack D, Sourtzis S, Delpierre I, de Maertelaer V, Gevenois PA. Low-dose unenhanced multidetector CT of patients with suspected renal colic. *Am J Roentgenol* 2003;180:305-11.

11. ŽIVOTOPIS

Rođen sam u Širokom Brijegu 18. kolovoza 1973. godine. Srednju školu sam završio u Širokom Brijegu. Diplomirao sam 1998.g. na Medicinskom fakultetu Sveučilišta u Zagrebu. Na istom Fakultetu sljedeće godine upisao sam Znanstveni poslijediplomski studij iz područja biomedicine. U srpnju 2003.g. sam obranom teme pod naslovom „Subpopulacije B-stanica u djece s akutnom limfatičkom leukemijom tijekom remisije” na Medicinskom fakultetu Sveučilišta u Zagrebu stekao akademski stupanj magistra znanosti. Nakon završenog fakulteta pripravnički staž sam odradio u KBC „Zagreb“. Od 1998. do 2003. g. radio sam kao znanstveni novak na Kliničkom zavodu za laboratorijsku dijagnostiku, pod vodstvom prof.dr. Drage Batinića. U prosincu 2003.g. započeo sam specijalizaciju iz radiologije na Zavodu za dijagnostičku i intervencijsku radiologiju KB „Dubrava”. Specijalistički ispit položio sam 2008. godine. Od 2008. godine zaposlen sam kao specijalist radiolog na istom Zavodu, a ove godine sam započeo subspecijalizaciju iz područja intervencijske radiologije. Tijekom specijalizacije Završio sam Stručni poslijediplomski studij iz radiologije na Medicinskom fakultetu Sveučilišta u Zagrebu. Pohađao sam više međunarodnih tečajeva edukacije na području *imaginga*. Član sam Hrvatskog društva radiologa, European Society of Urogenital Radiology. Uža područja rada su mi radiologija abdomena, radiologija urogenitalnog sustava te vaskularna dijagnostika i vaskularne intervencije. Sudjelovao sam s radovima na više domaćih i međunarodnih kongresa i stručnih sastanaka, te objavio sedam znanstvenih radova, od čega je pet u časopisima citiranim u Current Contents-u. Govorim engleski jezik. Oženjen sam i otac troje djece.