

Procjena stabilnosti osteosinteza Kirschnerovim žicama na arteficijelnom modelu loma tibijalnog maleola

Bumči, Igor

Doctoral thesis / Disertacija

2011

Degree Grantor / Ustanova koja je dodijelila akademski / stručni stupanj: **University of Zagreb, School of Medicine / Sveučilište u Zagrebu, Medicinski fakultet**

Permanent link / Trajna poveznica: <https://um.nsk.hr/um:nbn:hr:105:382701>

Rights / Prava: [In copyright](#)/[Zaštićeno autorskim pravom.](#)

Download date / Datum preuzimanja: **2025-03-12**



Repository / Repozitorij:

[Dr Med - University of Zagreb School of Medicine Digital Repository](#)





Središnja medicinska knjižnica

Bumči, Igor (2011) *Procjena stabilnosti osteosinteza Kirschnerovim žicama na artefijelnom modelu loma tibijalnog maleola [Evaluation of stability of osteosynthesys with K-wires on artificial model of tibial maleolus fracture]*. Doktorska disertacija, Sveučilište u Zagrebu.

<http://medlib.mef.hr/988>

University of Zagreb Medical School Repository

<http://medlib.mef.hr/>

SVEUČILIŠTE U ZAGREBU

MEDICINSKI FAKULTET

Igor Bumči

**PROCJENA STABILNOSTI OSTEOSINTEZA KIRSCHNEROVIM
ŽICAMA NA ARTEFICIJELNOM MODELU LOMA TIBIJALNOG
MALEOLA**

Doktorski rad

Zagreb, 2011. g.

Rad je izrađen u Laboratoriju za elektromehanička i kemijska ispitivanja - Dalekovod uz stručnu pomoć prof. dr. sc. Hinka Wolfa dipl. ing. strojarstva, te Borisa Aduma dipl. ing. strojarstva, Ivica Klasana dipl. ing. strojarstva i mr. sc. Željka Lekšića dipl. ing. strojarstva.

Mentor prof. dr. sc. Božidar Župančić, dr. med. specijalist opće i dječje kirurgije

Rad sadrži:

140 stranica

43 slike

11 tablica

privitak-primjerak doktorata u digitalnom obliku (kompaktni disk)

ZAHVALE

Za nastanak ove disertacije posebnu zahvalnost upućujem svom mentoru prof.dr.sc. Božidaru Župančiću na strpljenju i dobrodošlim savjetima kojima mi je spremno pomagao u ostvarenju cijelog rada.

Posebnu zahvalnost dugujem mojim učiteljima prof.dr.sc. Krunoslavu Tomiću i doc.dr.sc. Tomislavu Vlahoviću na nesebičnoj i svesrdnoj pomoći koju su mi tijekom godina pružali u stjecanju stručnih i znanstvenih spoznaja.

Ovaj je rad plod dugogodišnje uspješne suradnje s vrsnim znanstvenicima i stručnjacima strojarstva i brodogradnje, te posebice s prof.dr.sc. Hinkom Wolfom, koji mi je pomogao pri uobličavanju znanstvene zamisli i u izradbi pokusnih modela i izvođenju pokusa i mjerenja, te analizi dobivenih rezultata.

Tehnička potpora toj zamisli ostvarena je susretljivošću i zalaganjem Damira Skansija, Željka Lekšića, Ivica Klasana i Borisa Aduma djelatnika Dalekovod-laboratorija za elektromehanička i kemijska ispitivanja, a njima dugujem i zahvalnost za odabir najprimjerenijih statističkih metoda, računalnih programa i analizi rezultata.

Zahvaljujem se prof. Lidiji Štefić na jezičnim savjetima.

Zahvaljujem voljenoj obitelji, supruzi Koraljki, djeci Mirni i Bruni koji su imali razumijevanja i strpljenja u mojim nastojanjima da napišem ovaj rad, te su mi omogućili da dio vremena posvećen njima odvojim za isti. Ovaj rad je posvećen mojoj obitelji uz svu moju ljubav.

Zahvaljujem se dragim roditeljima koji su me naučili temeljnim životnim vrijednostima.

Naposlijetku, i ne na zadnjem mjestu, zahvaljujem suradnicima i prijateljima, te svima koji su mi u radu na bilo koji način pomogli.

SADRŽAJ

1. UVOD	1
1 1. TEMELJNE SPOZNAJE I DOSADAŠNJA ISTRAŽIVANJA.....	3
1.1.1. RAZVOJ.....	3
1.1.2. ANATOMSKE ZNAČAJKE.....	7
1.1.3. BIOMEHANIKA.....	22
1.1.4. LOMOVI KOSTIJU POTKOLJENICE.....	30
1.1.4.1. Klasifikacija, učestalost, klinička slika i dijagnostika.....	30
1.1.4.2. Liječenje, rehabilitacija i komplikacije.....	42
2. CILJ ISTRAŽIVANJA	65
3. MATERIJAL I METODE	67
3.1. ARTEFICIJELNI MODEL LOMA TIBIJALNOG MALEOLA.....	68
3.2. OPIS KORIŠTENE OPREME.....	75
3.2.1. Ispitivanje na tlak.....	75
3.2.2. Ispitivanje na vlak.....	79
3.3. OPIS PROVEDENIH ISPITIVANJA.....	80
4. REZULTATI ISTRAŽIVANJA	88
4.1. REZULTATI ISPITIVANJA NA TLAK.....	89
4.2. REZULTATI ISPITIVANJA NA VLAK.....	97
5. RASPRAVA	105
6. ZAKLJUČCI	113
7. LITERATURA	116
8. SAŽETAK	132
9. SUMMARY	135
10. ŽIVOTOPIS	138

KRATICE:

AP	anterioposteriorni
art.	articulatio
cm	centimetar
CT	kompjuterizirana tomografija
LL	laterolateralni
N	Newton – jedinica za silu
min.	minuta
mm	milimetar
MR	magnetska rezonancija
Rtg	roentgen
sek.	sekunda
SH	Salter-Harris

1. UVOD

Uspravljanjem čovjeka tijekom filogenetskog razvitka stopalo je od pomoćnog organa za hvatanje postalo samostalan organ oslonca, to jest stajanja i hodanja. Zato stopalo čovjeka ima dvije osnovne funkcije: statičku i dinamičku. Pri stajanju stopalo preuzima težinu čitava tijela i prenosi je na podlogu, a u hodu podiže tijelo od podloge, ublažuje sraz s podlogom, dinamički se prilagođuje podlozi i djeluje kao elastični regulator hoda. Istodobno se površina uporišta svela samo na stopalne težišnice čitava tijela i pomakla se unatrag, pa se tijekom razvitka prednji dijelovi stopala postupno reduciraju, a prekomjerno opterećenje uvjetuje slabost tarzalnog dijela stopala. Stopalo čovjeka naime, još uvijek nije anatomski i funkcionalno prilagođeno povećanju opterećenja, što nastaje zbog uspravnoga stava i promjena biomehaničkih odnosa, te njegov razvitak i pregradnja nisu potpuno završeni.

U stojećem stavu čovjeka stopalo s potkoljenicom tvori pravi ili ako se stopalo opire o podlogu gotovo pravi kut. Donji krajevi kostiju potkoljenice upiru se na najviši dio valjka gležnanske kosti (talusa), a napeti su srednji dijelovi postraničnog sustava sveza. Prednji i stražnji dio sustava sveza nisu napeti, pa stabilitet i ravnotežu održava tonus goljenskih mišića (talusa). U snu ili pri relaksaciji mišića stopalo zauzima položaj djelomične plantarne ekstenzije, pa *Poirer* zaključuje da je to pravi srednji položaj stopala gdje su svi mišići jednakomjerno olabavljeni. Mišići plantarni ekstenzori stopala (m. triceps shure) budu tada distendirani pa njihov tonus i elastičnost priječe pad tijela prema naprijed i osiguravaju uspravan stav. Istodobno su tonizirani i

mišići prednje skupine potkoljenice (goljeni), pa usklađeno djelovanje obiju mišićnih skupina ostvaruje čvrstinu spoja stopala sa potkoljenicom i time uspravan stav. Razumljivo je da prekomjerno opterećenje i stalna kontrakcija samo jedne od mišićnih skupina uzrokuje zamor i popuštanje mišića, a posebice m. tibialis posterior i m. fibularis longus.

Osnovne zadaće stopala i složenost njegove građe od 26 kostiju međusobno povezanih velikim brojem manje ili više pokretljivih zglobova, te činjenica da u funkciji stopala sudjeluju i mišići potkoljenice i stopala, što s kostima i zglobovima tvore najpotpuniju funkcionalnu cijelinu u čovječjem tijelu kazuje koliko su složeni problemi što nastaju pri povredama i prijelomima ovih anatomskih struktura. Ovom su se problematikom bavili brojni stručnjaci, te nas je to potaklo na istraživanje mogućih načina kirurškog liječenja loma tibijalnog maleola.

1.1. TEMELJNE SPOZNAJE I DOSADAŠNJA ISTRAŽIVANJA

1.1.1. RAZVOJ

Kosti i mišićne stanice nastaju iz mezoderma, embrionalnog vezivnog tkiva koje se najvećim dijelom razvija od zametaka srednjeg zametnog listića mezoderma. Pri tome embrionalna osnova donjih udova nastaje krajem trećeg tjedna intrauterinoga života kada se na desnoj i lijevoj strani donjeg dijela embrija iz tzv. Wolffovih nabora izrazito brzo razvijaju dinamične formacije nazvane „pupoljak“ iz kojih se razvija golijen (potkoljenica) koju

nalazimo već u petom tjednu embrionalnog razvoja. U šestom se tjednu pojavljuju djelovi iz kojih se razvija stopalo. U sedmome tjednu ektoderm pupoljaka potakne zgušnjavanje susjednog mezenhima i time započinje razvoj mišićja udova(1,2).

U sedmome se tjednu stopalo nalazi u istoj ravnini sa potkoljenicom, a u mjesecima koji slijede pregibanjem stopala oblikuje se peta. Od sredine trećeg mjeseca intrauterinoga života u svim trima prostornim koordinatama nastaju značajne promjene pa se stopalo iz uvrnutog položaja okreće prema van, a dio stopala koji prilježe goljениčnoj kosti izrazito zakreće, te stopalo dolazi u svoj konačan položaj.

Sve kosti zastoplja (tarsus) osim gležanjske kosti (talus) i petne kosti (calcaneus) imaju po jedno središte okoštavanja (centrum ossificationis). Talus okoštava iz jednog osifikacijskog centra koji se razvija u sedmom ili osmom mjesecu intrauterinog života. Pridodani (akcesorni) osifikacijski centar razvija se u u stražnjem dijelu talusa i oblikuje tuberculum laterale processus posterior tali, koji ponekad ne sraste s ostalim dijelom kosti i oblikuje zasebnu trouglastu kost (os trigonom) te spada u akcesorne kosti nožja(3,4).

Kalkaneus ima dva osifikacijska centra. Primarni osifikacijski centar nastaje u petom ili šestom mjesecu intrauterinog života i oblikuje najveći dio kosti. Drugi se osifikacijski centar pojavi u djevojčica tijekom osme ili devete, a u dječaka i do desete pa i jedanaeste godine života i oblikuje stražnji dio kosti,

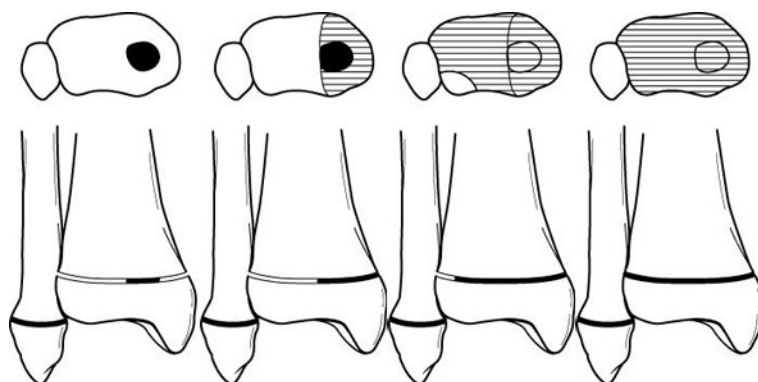
odnosno tuber calcanei. Naposljetku oba dijela srastaju u žena u šesnaeste, a u muškaraca i do dvadesete godine života.

Osifikacijski centri ostalih kostiju tarsusa nastaju nakon rođenja i to za kuboidnu kost u prvom mjesecu, za lateralnu kuneiformnu kost u drugoj godini, za medijalnu kuneiformnu kost u trećoj, a za srednju kuneiformnu kost u četvrtoj godini života. Naposljetku u petoj godini života nastaje osifikacijski centar za navikularnu kost, koja ponekad može imati i dva osifikacijska centra(5,6).

Distalni tibijalni osifikacijski centar nastaje u prvoj polovici ili do kraja druge godine života, a lateralni maleolus se oblikuje od sedme do desete godine starosti. Metafizna ploča rasta obično se zatvara oko petnaeste godine u djevojčica i sedamnaeste godine u dječaka, a proces traje do osamnaest mjeseci i započinje centralno, pa seže najprije medijalno, a potom lateralno. Takva asimetrija zatvaranja zone rasta značajna je i razlogom je za neke vrste lomova kosti u adolescenata (7)(slika 1).

Oblikovanje pojedinih mišića u donjim udovima započinje proksimalno i potom se nastavlja prema distalnim djelovima uda, a mišićje stopala nastaje najkasnije. Osnova donjeg uda tijekom razvitka rotira oko uzdužne osi za 90 stupnjeva, ali u suprotnome smjeru, a produljavanjem udova nedifirencirano se mišićno tkivo dijeli na ventralni (fleksorni) i dorzalni (ekstenzorni) dio. U početku su mišići udova fragmentirani, ali se potom fragmenti spajaju, pa pojedini mišići imaju po nekoliko segmenata. Dorzalnu skupinu mišića

potkoljenice čine: m.tibijalis anterior, m. extenzor digitorum longus, m. extensor hallucis longus, m. peroneus longus et brevis, a sve ih zajednički inervira živac n. fibularis (peroneus). Ventralnu skupinu mišića potkoljenice čine: m. popliteus, m. flexor digitorum longus i flexor hallucis longus, m. triceps surae i m.plantaris, a njihov je zajednički živac n. Tibialis(1,3).



Slika 1: Faze zatvaranja zone rasta distalne tibije (s lijeva na desno) (prema Wilkins K. (7))

Osifikacijski centar distalnog dijela lisne kosti nastaje u dobi između devetog i dvadesetčetvrtog mjeseca, a zona rasta nalazi se u razini gornjega gležanjskog zgloba. Stvaranje ploče rasta distalnog dijela listne kosti slijedi stvaranje ploče rasta distalnog dijela tibije u razdoblju od dvanaestog do dvadesetčetvrtog mjeseca života.

Golijenski mišići zajedno s mišićima stopala tvore distalni mišićni sustav noge, te oblikuju prednju, lateralnu i stražnju skupinu, a zadaća im je

održavanje uspravnoga stava, te pokretanje stopala uz potporu stopalnih lukova(6,7).

1.1.2.ANATOMSKE ZNAČAJKE

Goljenske kosti

Kostur goljeni (potkoljenice) čine goljениčna i listna kost čiji su donji krajevi zadebljani i u spoju sa kosturom zastoplja tvore biomehanički sklop bitan u funkcijama stopala, a glede istraživane ozljede tibijalnog maleola imaju posebno značenje(3,4).

Tibia (goljениčna kost) glavni je prijenosnik opterećenja i naprezanja na stopalo, pa oštećenja i deformacije pri lomovima njezina donjeg kraja imaju golemo značenje u poremećajima statike i dinamike stopala.

Donji kraj tibije nalikuje na četverostranu piramidu sploštenu od sprijeda prema straga, te ima pet strana: prednju, stražnju, lateralnu, medijalnu i donju. Na donjoj se strani kosti nalazi četverokutna zglobna površina – *facies articularis inferior*, koja je zbog toga konkavna od sprijeda prema straga, a služi za artikulaciju s talusom. Na medijalnom dijelu je razvijen medijalni gležanj - *malleolus medialis* čiju lateralnu stranu zaprema glatka trokutasta zglobna površina – *facies articularis malleoli medialis* što se nastavlja u donju zglobnu površinu – *facies articularis inferior*. Na stražnjoj strani medijalnog maleola nalaze se još i brazda – *sulcus malleolaris* za tetive *m.tibialis posterior* i *m. flexore digitorum longus*, a malo lateralnije brazda za tetivu *m.*

flexor hallucis longus. Na lateralnoj strani distalnog kraja tibije prostrana je hrapava usjeklina za spoj sa fibulom – *incisura fibularis* (5,6,8).

Fibula (listna kost) je tanka dugačka kost zadebljana na oba kraja i pripojilište je mišića. Donji kraj fibule oblikuje masivno, trokutasto zadebljanje s vrhom dole odnosno *lateralni gležanj - malleolus lateralis*. Lateralni maleol seže oko 1 cm ispod razine medijalnog gležnja, a transverzalno je spljoštenoplosnat te ima prednji i stražnji rub, lateralnu i medijalnu stranu, te vrh. Lateralna je strana maleola ispupčena i hrapava, a medijalna je glatka s trokutastom *zglobnom površinom - facies articularis malleoli*, za artikulaciju sa *talusom*. Medijalna strana donjeg kraja fibule iznad te zglobne površine hrapava je i ispupčena i uklapa se u fibularnu incizuru na donjem kraju tibije. Iza zglobne površine maleola nalazi se uzdužna dobro izražena jama - *fossa malleoli lateralis* u koju se pripaja *lig.talofibulare posterius*. Stražnji rub lateralnog maleola širok je s uzdužnom brazdom – *sulcus malleolus lateralis*, niz koji klize tetive *mm.fibularis longus et brevis*. Vrh lateralnog maleola zaobljen je i usmjeren dolje i unatrag a na njemu nema mišićnih pripoja. Donji kraj listne kosti oblikuje spongiozna kost obložena tankim slojem kompakte, pa je to često mjesto lomova posebice indirektnog loma.

Vezivni spoj tibije sa fibulom – syndesmosis tibiofibularis, ostvaruje se u dva dijela. U gornjem su dijelu obje kosti spojene međukoštanom opnom – *membrana interossea cruris*, a u donjem su povezane dvjema snažnim svezama. Donji dio tibiofibularnoga spoja koji učvršćuje urez – *incisuru fibularis*, na lateralnoj strani donjeg kraja tibije sa sukladnom površinom na

medijalnoj strani distalnog kraja fibule. Spojna površina tibije – *incisura fibularis* izduljena je i konkavna udubina na lateralnoj strani distalnog kraja tibije. Spojna površina fibule je blago konveksna i obje su hrapave i obložene hrskavicom, a između njih se nalazi vezivo sa dosta stanica i mnogo krvnih žila. Obje se površine rubno dotiču i okružuju udubinu obloženu pokosnicom, čiji gornji kraj ispunja *membrana interosea*, a donji rub čini sinovijalni izdanak zglobne čahure gornjega gležanjskog zgloba, - *articulatio talocruralis*. Vezivni spoj osiguravaju prednja i stražnja sveza. Prednja sveza *lig.tibiofibulare anterius* seže od prednjeg ruba ureza na tibiji do prednjeg ruba lateralnog gležnja maleola, a posebice je značajna u patomehanici lomova gležnja. Stražnja sveza - *lig tibiofibulare posterius* debela je i široka, te je na stražnjoj strani razapeta poput prednje sveze, a posebno je značajna u patomehanici infrakcija. Obje su sveze ukoso usmjerene od tibije prema fibuli i oblikuju konkavnu zglobnu površinu talokruralnog zgloba (6,9).

Kosti zastoplja

Zastoplje oblikuje sedam srazmjerno kratkih kockastih kostiju, koje su raspoređene u dva sklopa. Stražnji sklop tvore dvije najveće kosti stopala: gležanjaska i petna kost; a prednji sklop čini pet kostiju: čunjasta, tri klinaste (medijalna srednja i lateralna) i kockasta kost.

Kosti stopala podložne su promjenama pa primjerice neke fizičke aktivnosti vezane uz pojedina zanimanja, te sportske aktivnosti, ali i promjene nastale usljed starenja bitno utječu na njihov oblik (10).

Gležanjska kost (talus) najveća je približno kockasta kost stopala i u izravnom je doticaju s kostima potkoljenice, te prenosi opterećenja tjelesnom masom na stopalo. Talus nalikuje na puža pa od sprijeda prema natrag razlikujemo: *glavu - caput tali*, sužen i kratki *vrat - collum tali*, i *tijelo - corpus tali*.

Talus ima šest strana: prednju, stražnju, gornju, donju, te lateralnu i medijalnu. Prednja strana sukladna je konkavitetu navikularne kosti i zaprema je zglobna površina. Stražnja strana talusa ima niski široki stražnji nastavak - *processus posterior tali*, koji je zakošen prema dolje i medijalno sa brazdom za *tetivu mišića dugog pregibača palca - sulcus tendinis m.fleoris hallucis longi*, podjeljen je na dvije kvržice : manju medijalnu - *tuberculum medijale* i veću lateralnu - *tuberculum laterale*, koja ponekad postoji kao zasebna kost – *os trigonum*.

Gornji dio talusa oblikuje valjak – *trochlea tali*, koji na svojem većem stražnjem dijelu ima *gornju zglobnu površinu - facies superior trochleae tali*, koja je ispupčena od sprijeda spram natrag i udubljena na lijevo. Gornja se zglobna površina uzglobljava s *facies articularis inferior* na distalnom kraju tibije.

Donja strana talusa uzglobljava se s kalkaneusom putem triju zglobnih površina: pri tome prednja zglobna površina - *facies articularis calcanei anterior*; zaprema donju stranu glave talusa; srednja zglobna površina, *facies articularis calcanei media* katkad je spojena s prednjom zglobnom površinom; stražnja zglobna površina - *facies articularis calcanei posterior*, najveća je i udubljena, te odgovara tijelu kalkaneusa, a redovito je od zglobne površine odjeljena dubokom brazdom - *sulcus tali*, koja sa odgovarajućom brazdom kalkaneusa - *sulcus calcanei* oblikuje prostrani koštani sinus zastoplja - *sinus tarsi* u koji se veže snažna međukoštana sveza - *lig.talocalcaneum interosseum*.

Lateralna strana talusa ima u području trohleje glatku trokutastu zglobnu površinu - *facies malleolaris lateralis* koja seže na lateralni pocius i artikulira s lateralnim maleolom (3,4,6,8).

Medijalna strana ima na gonjem stražnjem dijelu glatku zglobnu površinu - *facies malleolaris medialis*, koja nalikuje na zarez i artikulira s medijalnim maleolom. Tri zglobne površine na gornjoj, lateralnoj i medijalnoj strani talusa oblikuju kolotur - *trochlea tali*, koji se uzglobljava sa rašljama koje tvore distalni krajevi tibije i fibule.

Petna kost (calcaneus) najveća je kost stopala, koja se nalazi ispod talusa izravno se upire o podlogu pri stajanju i hodu. Na stražnjem kraju oblikuje kvrgu (*tuber calcanei*). A tijelo kosti ima oblik bočno spljoštene šestostrane prizme.

Prednja strana kalkaneusa ima četverokutnu malo izdubljenu zglobnu površinu za artikulaciju s kuboidnom kosti (*facies articularis cuboidea*). Stražnja strana kalkaneusa je ispupčena i na njezin se srednji dio pripaja *Ahilova tetiva*. Gornja strana kalkaneusa ima na tri zglobne površine koje se artikuliraju sa sukladnim zglobnim površinama na donjoj strani talusa (*facies articularis talaris anterior, media et posterior*) Između srednje i stražnje zglobne površine pruža se duboki žlijeb *sulcus calcanei*, koji sa *sulcus tali* oblikuje *sinus tarsi*, a ispunjen je čvrstom svezom *lig.talocalcaneum intraosseum*. U prednji širi dio žlijeba pripaja se *m.extensor digitorum brevis*. Donja strana petne kosti neravna je i hrapava, a na njenom donjem kraju donji rub kvрге petne kosti (*tuber calcanei*) oblikuje lateralni i medijalni nastavak, na koje se vežu kratki tabanski mišići i tabanska aponeuroza (*aponeurosis plantaris*). Lateralna strana kalkaneusa neravna je i hrapava te sprijeda ima niski koštani greben *trochlea peronealis*, a ispod i iznad se nalazi brazda *sulcus tendinis mm. fibulorum* za tetive *m. fibularis brevis* i *m. fibularis longusa*. Medijalna strana petne kosti oblikuje prostrano udubljenje u kojemu su plantarne krvne žile i živci. Na prednjem gornjem dijelu medijalne strane kalkaneusa strši koštani izraštaj koji podupire talus *sustentaculum tali*, a na njegovoj gornjoj strani je *facies articularis talaris media*. Donja strana sustentakuluma je udubljena u brazdu *sulcus tendinis m. flexor hallucis longi*. Stražnji je dio talusa često izdvojen u posebnu malu kost os *sustentaculum tali proprium* (3,4,6).

Čunjasta kost (os naviculare) nalazi se ispred talusa spljoštena je, te nalikuje čunju. Prednja strana kosti je podjeljena na tri trokutaste glatke površine koje se artikuliraju sa kuneiformnim kostima. Stražnja strana navikularne kosti je eliptična i artikulira sa caput tali. Obodna je površina hrapava, a na njezinom medijalnom dijelu nalazi se kvrga čunaste kosti (*tuberositas ossis navicularis*) na koju se pripajaju glavna tetiva *m.tibijalis posteriora*, a lateralni dio obodne površine ima malu zglobovu površinu za artikulaciju s kuboidnom kosti.

Medijalna klinasta kost (os cuneiforme mediale) najveća je od tri kuneiformne kosti i artikulira sprijeda sa prvom metatarzalnom kosti, straga s navikularnom kosti, te lateralno sa prednjom kuneiformnom kosti i s bazom druge metatarzalne kosti. Medijalno se sprijeda spaja na *m.tibialis anterior*, a na donju se stranu pripaja pridodana tetiva *m. tibialis posteriora*.

Srednja klinasta kost (os cuneiforme intermedium). Najmanja je i artikulira sprijeda s bazom druge metakarpalne kosti, straga s navikularnom kosti, medijalno s kuneiformnom kosti i lateralno s kuneiformnom kosti, a na njezin se donji rub pripaja *m. tibialis posterior*.

Lateralna klinasta kost (os cuneiforme laterale) srednja po veličini, artikulira sprijeda s trećom metatarzalnom kosti, straga s navikularnom kosti, medijalno s kuneiformnom kosti i bazom druge metatarzalne kosti, te lateralno sa kuboidnom kosti i gdjekad s bazom četvrte metatarzalne kosti. Na donji se rub lateralne kuneiformne pripajaju mali plantarni mišići i *m. tibialis posterior*.

Kockasta kost (os cuboideum) nalazi se na lateralnom rubu stopala, ispred kalkaneusa, te ima tri zglobne i tri nezglobne površine. Prednja strana artikulira s bazom četvrte i pete metatarzalne kost. Stražnja strana kosti je četverokutna i artikulira s prednjom stranom kalkaneusa. Gornja strana je neravna, a donja strana je hrapava i čini greben *tuberositas ossis cuboidei*. Sa kojim se usporedno pruža se brazda *sulcus tendinis m.peronei longi*. Na hrapavom području donje strane veže se kratki plantarni mišić *m. tibialis posterior*. Lateralna strana kuboidne kosti tvori lateralni rub stopala. Medijalna strana kosti artikulira s lateralnom kuneiformnom kosti i malom zglobnom površinom navikularne kosti, a na nezglobnom dijelu se pripaja snažni *lig.cuneocuboideum interosseum* (3,4,6,8).

Raspored koštanih prijenosnica (trajektorija) u tarzalnim kostima, te napose u talusu i u kalkaneusu usmjeren je u pravcima najvećeg djelovanja mehaničkih sila. U području talusa razlikuju se dva sustava koštanih trajektorija. Stražnji koji zaprema najveći dio tijela talusa i seže prema *facies articularis talaris posterior* u kalkaneusu i prednji koji seže do *trohleje tali* prema *facies articularis navicularis* na glavi talusa, te zaprema srednji dio vrata i najveći dio glave talusa. U kalkaneusu postoje četiri sustava koštanih trajektorija : stražnji, prednji i dva tabanska (prednji i stražnji), a između njih se nalazi „ slabo polje „ spongioznog tkiva (10,11).

Zglobovi tarzalnog sklopa stopala

Stopalni zglobovi - *articulationes pedis*, zglobovi goljeni (potkoljenice , tibije) smještajem, ustrojem i biomehanikom oblikuju nekoliko skupina, ali pri tome najvažniju zadaću imaju gornji i donji gležanjski zglob u kojima su i gibanja najopsežnija i temeljem su raspodjele opterećenja u stopalu, te mehanike njegovih gibanja.

Gornji gležanjski zglob (articulatio talocruralis) spaja goljen sa stopalom, povezujući donje krajeve tibije i fibule sa talusom prenoseći težinu tijela na kostur stopala.

Zglobne površine

Gornju konkavnu zglobnu površinu tvore donji krajevi tibije i fibule koji oblikuju koštane goljenske rašlje, što sa svih strana obuhvaćaju trohleju talusa. U oblikovanju gornje, zglobne površine sudjeluju *facies articularis malleoli* na tibijalnom gležnju i *facies articularis malleoli* na fibularnom gležnju, a zglobnu površinu još nadograđuju sprijeda *lig.tibiofibulare anterius*, te straga posebice *ligamentum tibiofibulare posterius*.

Donja konveksna zglobna površina (*facies articularis inferior*) uključuje tri zglobne površine. Gornja površina talusa (*facies superior*) ima plitki uzdužni žlijeb, te sa zglobnim površinama na bočnim stranama talusa (*facies malleolaris lateralis, facies malleolaris medialis*) zajedno tvori zglobni kolotur – *trochlea tali*, koji je sprijeda širi što je posebice značajno za mehaniku zgloba.

Zglobna čahura (capsula articularis) se fibroznom opnom veže uz rubove zglobnih površina, osim na prednjoj strani gdje je za desetak milimetara udaljena od zglobnih površina tibije i talusa. Sinovijalna opna oblaže unutrašnju stranu fibrozne opne i manje djelove kosti između pripojista fibrozne opne i zglobne hrskavice.

Ligamenti koji pojačavaju bočne strane zglobne čahure, a zajednički su i za gornji i donji gležanjski zglob: na lateralnoj strani *ligamentum talofibulare anterius* seže od lateralnog maleola prema naprijed i pripaja se ispred *facies malleolaris lateralis*; a *ligamentum talofibulare posterius* veća i čvršća sveza seže vodoravno od *fosse malleoli lateralis* do lateralnog tuberkula *procesusa posterior tali*; *ligamentum calcaneofibulare* koji seže od lateralnog maleola do stražnjeg lateralnog dijela kalkaneusa - *trochlea peronealis*, a preko njegove površine prelaze tetive fibularnog mišića (*m. fibularis longus et brevis*).

Medijalnu stranu čahure talokruralnog zgloba pojačava čvrsti medijalni ili deltoidni ligament (*lig. mediale s. deltoideum*) koji povezuje medijalni maleol s talusom. Deltoidni ligament ima četiri dijela: *pars tibionavicularis* usmjeren od medijalnog maleola koso do rubne površine navikularne kost; *pars tibiocalcanea* koji spaja vrh medijalnog maleola i sustentaculum tali; *pars tibiotalaris anterior* tanki vezivni snop od vrha medijalnog maleola do medijalne strane talusa ispred *facies malleolaris medialis*; *pars tibiofibularis posterior*, debeli snop koji spaja medijalni maleol i tuberculum mediale proc. posterior tali (3,8,12).

Donji gležanjski zglob povezuje talus i kalkaneus, i tvori subtalarni zglob, te talus, kalkaneus i navikularnu kost, što čini talokalkaneonavikularni zglob.

Podgležanjski zglob, articulatio subtalaris stražnji je dio donjega gležanjskog zgloba, te povezuje talus sa kalkaneusom. Konveksna je zglobna površina *facies articularis talaris posterior* na gornjoj strani kalkaneusa ispupčena gore i naprijed, a na donjoj strani talusa je konkavna znatno povišena *facies articularis calcanei posterior*.

Tanka se fibrozna zglobna čahura na obje zglobne površine pripaja uz rub zglobnih hrskavica, osim straga gdje se na kalkaneus veže desetak milimetara iznad zglobne hrskavice. Sinovijalna opna osim fibrozne opne straga oblaže i ligamente.

Gležanjskopetnočunasti zglob, articulatio talocalcaneonavicularis prednji je dio donjega gležanjskog zgloba a povezuje talus, kalkaneus i navikularnu kost. Konveksna zglobna površina na talusu objedinjuje tri površine : gornju prednju, donju, stražnju i srednju. Prednja zglobna površina na glavi talusa – *facies articularis navicularis* najveća je i artikulira sa navikularnom kosti. Donja stražnja površina nalazi se ispod sulkusa tali sastoji se iz dvije zglobne površine na glavi talusa – *facies articularis navicularis* artikulira sa navikularnom kosti. Na donjoj strani talusa nalaze se tri zglobne površine za artikulaciju sa kalkaneusom: prednja, srednja i stražnja. Prednja zglobna površina, *facies articularis calcanei anterior*, na donjoj strani glave talusa, a srednja je zglobna površina *facies articularis calcanei media*, na donjoj strani

vrata talusa i ponekad mogu biti spojene. Stražnja zglobna površina- *facies articularis calcanei media* nalazi se na donjoj strani tijela talusa i artikulira sa sukladnim zglobnim površinama na gornjoj strani kalkaneusa. Konkavno zglobno tijelo čine kalkaneus i navikularna kost, te plantarna kalkaneonavikularna sveza. Pri tome se na gornjoj strani kalkaneusa nalaze tri zglobne površine - *facies articularis talaris anterior, media, et posterior*, koje su sukladne površinama na talusu. Na stražnjoj strani navikularne kosti nalazi se još i zglobna površina koja je artikulira s prednjim dijelom glave talusa.

Zglobna čahura se veže uz rubove zglobnih površina a pojačavaju je dvije sveze koje su zajedničke za gornji i donji gležanjski zglob : *ligamentum collaterale medijale – deltoideum* i *ligamentum collaterale talofibulare laterale*, međukoštana sveza *ligamentum talocalcaneum interosseum*, te tri subtalarne sveze *ligamentum talocalcaneum mediale, laterale, et posterius*. Spoj pak talusa i kalkaneusa s navikularnom kosti učvršćuju *ligamentum talonaviculare* i *ligamentum calcanei naviculare (dio ligamentum bifurcatum)* te s donje strane *ligamentum calcaneonaviculare* i *ligamentum plantare longum*.

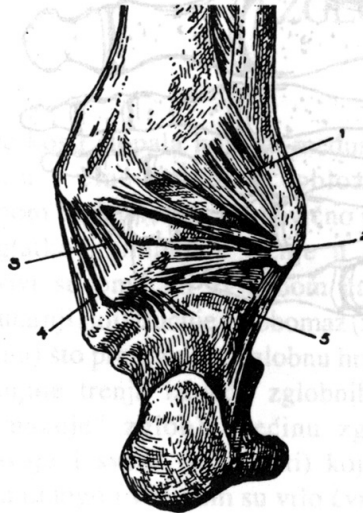
Ligamentum calcaneonaviculare plantare trokutasta je tetivna ploča koja se prednjim krajem pripaja uz donji rub medijalne strane navikularne kosti, a stražnjim krajem za sustentakul kalkaneusa.

Medijalna pobočna (deltoidna) sveza, *ligamentum collaterale mediale deltoideum* oblika je grčkog slova delta i vrhom se pripaja na medijalni maleol, a lepezasto usmjerenim snopovima na talus, kalkaneus i navikularnu kost. Stoga govorimo o tri dijela sveze koja imaju površinski i duboki sloj (slika 2).

Lateralna pobočna sveza, *ligamentum collaterale laterale*, pojačava lateralnu stranu zgloba a uključuje tri sveze. Prednja gležanjska sveza *ligamentum talofibulare anterius* četvrtasta je plosnata i kratka razapeta od prednjeg ruba lateralnog maleola do lateralne strane vrata talusa. *Ligamentum talofibulare posterius*, čvrsta je sveza usmjerena gotovo vodoravno od *fossa malleoli lateralis*, do lateralnog tuberkula *processus posterior* talusa. *Ligamentum calcaneofibulare* na lateralnoj strani tarzusa seže od donjeg dijela prednjeg ruba i lateralne strane lateralnog maleola do lateralne strane kalkaneusa (slika 3).

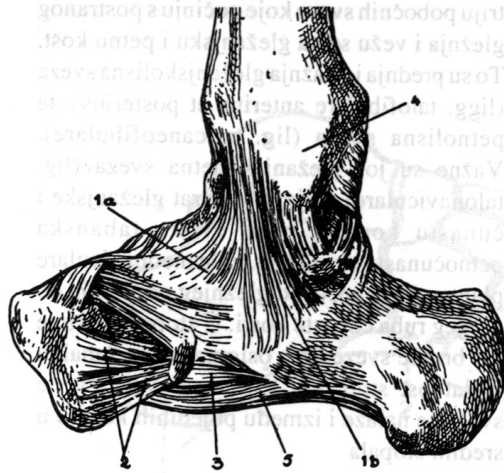
Međukoštana sveza, *ligamentum talocalcaneum interosseum*, glavna je sveza donjega gležanjskoga zgloba, a ispunjava sinus tarsia između brazde na donjoj strani talusa i brazde na gornjoj strani kalkaneusa. Sveza pojačava prednji dio zglobne čahure subtalarnog zgloba i stražnji dio zglobne čahure talokalkaneonavikularnoga zgloba. *Ligamentum talocalcaneum mediale* tanka je sveza smještena na prednjem dijelu zgloba a seže od *medialnog tuberculuma processus posterior* do sustentakula na kalkaneusu. *Ligamentum talocalcaneum laterale* razapet je od lateralnog nastavka talusa do lateralne strane kalkaneusa. *Ligamentum talocalcaneum posterius*

razapet je od *lateralnog tuberkula processus posterior tali* do gornje strane stražnjeg dijela kalkaneusa. *Ligamentum talonaviculare* razapet je između gornje strane vrata talusa i gornjeg ruba navikularne kosti, a pojačava gornju stranu talonavikularnoga zgloba.



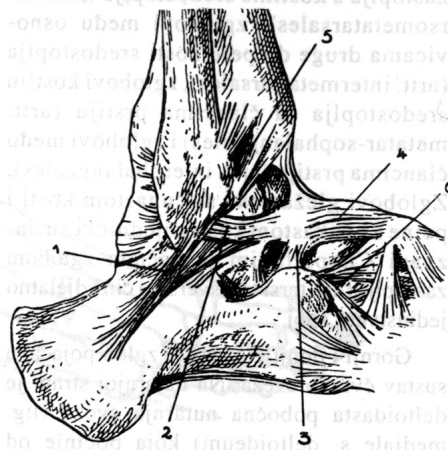
Sveze korijena stopala (straga):
1. stražnja goljeničnolisna sveza, 2. stražnja
gležanjskolisna sveza, 3. i 4. dijelovi
deltoidaste sveze, 5. petnolisna sveza.

Slika 2: Ligamenti gležanjskih rašlji i zglobova –prikaz stanja (prema Keros-Pečina (13))



Sveze korijena stopala (nutarnja strana): 1a i b. deltoidasta sveza, 2. hrptena klinastočunasta sveza, 3. tabanska petnočunasta sveza, 4. nutarnji gležanj, 5. tabanska petnokockasta sveza.

Slika 3: Ligamenti gležanjškoga zgloba na unutarnjoj strani (prema Keros-Pečina (13))



Sveza korijena stopala (postrano):
 1. petnolisna sveza, 2. prednja gležanjškolisna sveza, 3. međukoštana gležanjškopetna kost,
 4. gležanjškočunasta sveza, 5. prednja golijenskolisna sveza, 6. rašljasta sveza.

Slika 4: Ligamenti gležanjških zglobova na vanjskoj strani (prema Keros-Pečina (13))

Vrlo je važno da se u djece, sve ligamentarne strukture koje povezuju distalnu tibijalnu i fibularnu epifizu, te medijalni i lateralni maleol povezuju sa talusom i pripajaju na maleole distalno od ploče rasta. Pošto su ligamenti čvršći nego ploče rasta, epifizeolize su češće od ligamentarnih ozljeda, a dijastaze su u djece izrazita rijetkost (6,8,10,14).

1.1.3. BIOMEHANIKA

Talus je biomehaničko središte stopala koje preuzima težinu tijela i prenosi je na lukove stopala. Pri stojećem stavu os opterećenja je usmjerena uzduž treće metatarzalne kosti, a straga prema sredini tubera kalkaneusa. Odnosi krakova poluge i biomehaničkih silnica uvjetuju da se najveći dio opterećenja prenosi na tuber kalkaneusa, pa se upravo zato u čovjeka kalkaneus osobito razvio (slika 2).

Završni dijelovi tetiva *m.peroneus longusa* i *m. tibialis posteriora* ukrižaju se i pripajaju na donjoj strani tarzometatarzalnog područja stopala, te tvore stremen na kojeg se oslanja srednji dio stopala (slika 3). Oba mišića svojim djelovanjem podržavaju uzdužne stopalne lukove. Tetiva *m. tibialis posteriora* smještena je ispod plantarne kalkaneonavikularne sveze i ispod glave talusa.

Održanju medijalnog luka stopala pridonosi i tetiva *m. flexor hallucis longus-a* koja je napeta poput tetive luka od stražnjeg dijela talusa do palca. Na tu

tetivu oslanjaju se sustentaculum tali i glava gležanjske kosti to jest tjeme medijalnog luka stopala. Mišić podržavajući sustentaculum istodobno priječi i pronaciju / valgizaciju kalkaneusa (10,14,16).

Funkcijski najvažniji dijelovi čitava stopala jesu gornji i donji gležanjski zglob *articulatio talocruralis et articulatio talocalcaneonavicularis* koji uzdužno tvore model kuglastog zgloba gdje su moguće kretnje u svim smjerovima. Građa zglobnih tijela i čvrste sveze ograničuju kretnje i time osiguravaju čvrstinu i stabilnost stopala. Masivna gležanjska kost (talus) središte je biomehaničkih zbivanja u stopalu, jer je jedina od kostiju stopala u izravnom doticaju s kostima potkoljenice koje oko nje tvore gležanjske rašlje, pa čitavu težinu tijela prenosi na ostale djelove stopala (17,18).

Valjak gležanjske kosti (trochlea tali) uklješten je među gležanjske rašlje (malleolus medialis et lateralis) što mu daje osobitu stabilnost, te su u gornjem nožnom zglobu moguće samo dorzalna fleksija i plantarna ekstenzija (izraz plantarna fleksija neprikladan je, jer stopalo u čovjeka nema funkciju hvatanja). Os talokruralnog zgloba gotovo je vodoravna i okomita je na uzdužnu os tibije (slika 4). Os prolazi vrškom lateralnog malleolusa, a usljed torzije tibije usmjerena je ukoso medijalno i malo unatrag, te prolazi oko 2 cm ispod vrška medijalnog malleola. Spominje se da je kut torzije tibije to jest kut bimalleolne linije prema osi fleksije u koljenskom zglobu oko 30 stupnjeva. Zato je normalno stopalo čovjeka u stojećem stavu uvijek usmjereno malo ukoso prema naprijed i lateralno, a kretnje stopala to jest

dorzalna fleksija i plantarna ekstenzija obavljaju se u okomitoj projekciji, što za približno 30 stupnjeva divergira od sagitalne ravnine (18-20).

Oblik konveksnoga zglobnoga tijela odnosno trohleje talusa kojeg je prednji dio širi, ima posebno značenje u mehanici zgloba. Pri dorzalnoj fleksiji (na primjer ako stojimo) prednji se širi dio valjka uklapa među sve maleole i tu bude čvrsto uklješten, pa je zglob stabilan. Za napomenuti je da konkavna zglobna površina (rašlje) koju tvore donja zglobna površina tibije i oba malleola oblikovana je tako da je sprijeda malo stješnjena. Pri dorzalnoj fleksiji stopala prednji širi dio talusa dospije upravo na to mjesto i poput klina razmiče maleole. Tome se opiru dvije čvrste tibiofibularne sveze (lig.tibiofibulare anterius et posterius) i međukoštana opna (membrana interossea), što povezuju donje krajeve tibije i fibule. Pri plantarnoj ekstenziji među maleole dolazi stražnji uži dio valjka (trohleja tali), a tibiofibularne sveze se olabave pa su moguća mala postrana gibanja (prema Ficku do 5 stupnjeva), a zglob je nestabilan. Snažne sveze koje povezuju donje krajeve tibijalne i fibularne kosti, te gležanjske rašlje, elastične su i omogućuju vrlo mala razmicanja i stezanja rašlji (za 2 do 3 mm), pa se talokruralni zglob prilagođuje različitim umjetnim kretnjama, te je umjerena mogućnost oštećenja sveza ili loma kosti. Takav lom omogućuje da se talokruralni zglob i stopalo najprije prilagode podlozi i tek potom učvrste. Patološke promjene koje suzuju ili povećavaju razmak među maleolima remete mogućnost fleksije (širi dio talusa zapne) i nastaje nestabilnost zgloba (articulatio laxa). Stoga pri oštećenjima i ozljedama zgloba osobitu pozornost pored

anatomske restitucije treba pridati i održanju rečenih funkcijskih odnosa (19,21,22).

Dorzalna fleksija u talokruralnom zglobu moguća je iz osnovnog stava stopala pri stajanju (uzdužna os stopala i os potkoljenice tvore pravi kut) za 20 do 25 stupnjeva, (uzdužna os stopala i os potkoljenice tvore kut od 65 do 70 stupnjeva). Daljnju kretnju priječi napinjanje stražnjih snopova pobočnih sveza (medijalno deltoidna, a lateralno kalkaneofibularna, prednja i stražnja talofibularna sveza), te pasivni otpor fibularnih mišića i *m. triceps shurae*. Iznimno vrat talusne kosti dotiče prednji rub konkavnoga zglobnog tijela, pa se na tom mjestu mogu razviti i dvije hrskavične fasete.

Plantarna ekstenzija u talokruralnom zglobu moguća je iz osnovnog stava stopala za 40 do 50 stupnjeva (uzdužna os stopala i os. potkoljenice tvore kut od 130 do 140 stupnjeva). Daljnju kretnju priječi napinjanje prednjeg dijela zglobne čahure, prednjih i srednjih snopova pobočnih sveza, te tetiva *m. tibijalis anteriora* i *m. fibularis tertijsa*. Iznimno lateralni tuberkulum processus posterior tali dotiče stražnji rub konkavnoga zglobnog tijela, pa njena gornja površina može biti i prekrivena hrskavicom. Pri prekomjernoj plantarnoj ekstenziji prednja talofibularna sveza (*lig.talofibulare anterius*), osobito isteže i usmjeri okomito pa često može prsnuti zbog distenzije ili iščašenja zgloba.

Pri pokretima dorzalne fleksije i plantarne ekstenzije stopala sudjeluje djelomično i subtalarni (talokalkanearni) zglob, jer se mišići koji pokreću

talokruralni zglob ne pripajaju se na talus nego djeluju posredstvom ostalih kostiju stopala. Pri tim gibanjima talus tvori s kostima stopala cjelinu, pa sa njima djeluje kao jedinstveno tijelo (19).

Gornji gležanjski zglob prenosi mnogo veće opterećenje nego ma koji drugi zglob u tijelu. Zato je taj zglob vrlo stabilan i u njemu su moguće samo dvije kretnje, plantarna ekstenzija i dorzalna fleksija. Sve ostale kretnje stopala i to: abdukcija i adukcija, rotacija prema unutra (inverzija) i rotacija prema van (everzija) vrše se u donjem nožnom i poprečnom tarzalnem (Chopart-ovom) zglobo. Pri tom svi zglobovi što spajaju kosti korijena stopala djeluju uvijek udruženo. Oblik i raspored zglobnih ploština na kostima korijena stopala ograničavaju gibanja u pojedinim zglobovima, a istodobno se i tetive i mišići što pokreću te zglobove ukrižaju (izuzetak je m.triceps shurae), a neki se mišići hvataju na po nekoliko kostiju korijena stopala. Kostu su međusobno čvrsto vezane snažnim kratkim svezama, pa su u pojedinim zglobovima moguća samo vrlo ograničena gibanja. Zato mehaniku korijena stopala treba uvijek promatrati cjelovito. Štoviše i pokreti abdukcije i adukcije, te rotacije stopala prema unutra i prema van uvijek su udruženi. Pri adukciji prednjeg dijela stopala na primjer istodobno nastaju i rotacija prema unutra, pa i mala plantarna ekstenzija stopala. Nasuprot toj kretnji, pri abdukciji prednjeg dijela stopala istodobno postoji i rotacija prema van, te mala dorzalna fleksija stopala. Zato većina autora danas složenu kretnju adukcije i rotacije stopala prema unutra uz malu ekstenziju naziva inverzija ili torzija prema unutra ili uvrtnje stopala, a složenu kretnju abdukcije i rotacije stopala prema van uz

malu fleksiju, everzija ili torzija prema van ili izvrtanje stopala. Štoviše uz te kretnje redovito nastaju i kompenzatorni pokreti potkoljenice u koljenskom zglobu (ako čovjek sjedi), te čitave noge u zglobu kuka (ako čovjek stoji). Kompenzatorne kretnje mogu se zamijetiti po pomicanju medijalnog gležnja i prednjeg ruba goljenične kosti. Naglašeno je da pri pokretima inverzije i everzije, za razliku od dorzalne fleksije i plantarne ekstenzije, gležanjska kost tvori cijelinu s kosturom potkoljenice. Ipak pri hodu po neravnom tlu gležanjska kost postaje pokretni dio kostura stopala i omogućuje prilagođavanje tabana neravninama tla (13,16,19).

Čista abdukcija i adukcija stopala vršile bi se oko okomite osi zamišljene u stražnjem dijelu zgloba, a čista rotacija stopala prema van i unutra oko osi zamišljene sagitalno duž stopala od tuber calcanei do vrška drugog prsta (slika 4). Složene kretnje inverzije i everzije možemo, međutim promatrati oko zajedničke kose osi donjeg nožnog zgloba. Os prolazi hvatištem kalkaneofibularne sveze na lateralnom dijelu petne kvrge i usmjerena je ukoso gore, medijalno i naprijed. Zatim prolazi sredinom sinusa tarzi i izlazi u području gornjeg medijalnog dijela vrata talusa (blizu polazišta talonavikularne sveze).Napominjemo da je zajednička kosa os donjeg nožnog zgloba aproksimativna rezultanta niza osi koje se kontinuirano mijenjaju u različitim ravninama. Zato je smjer zajedničke osi varijabilan u različitim osoba. Time možemo protumačiti raznolikost opsega kretnji u pojedinim smjerovima (14,23).

Udružene kretnje inverzije i everzije koje je Fick nazvao „kompromisne kretnje“ vrše se djelomično gibanjem svih zglobnih ploština prednjeg i stražnjeg dijela talokalkanearnog, talonavikularnog i kalkaneokuboidnog zgloba. Zato, ako želimo učvrstiti korijen stopala, treba operativno učiniti takozvanu trostruku artrodezu. Nasuprot stavu Hankea, Farabeufa i Poirera za složiti se je s Weberom, Mayerom i Fickom da je ipak potrebno posebno promatrati kretnje u talokalkanearnom i kretnje u talonavikularnom i kalkaneokuboidnom zglobu, jer se u tim zglobovima kretnje ostvaruju oko vlastitih uzdužnih osi. Prema Ficku kuboidna i navikularna kost gibaju se (rotacija) oko uzdužne osi što prolazi između njih (6,8).

Oba dijela subtalarnoga zgloba djeluju poput valjkastih zglobova u kojima je moguće klizanje punog valjka u izdubljenom. U prednjemu dijelu talokalkanearnog zgloba, međutim izdubljeni valjak tvori zglobna ploština na petnoj kosti, a u stražnjem dijelu zgloba izdubljeni valjak oblikuje zglobna ploština na gležanjskoj kosti. Tako je središte vrtnje u prednjem dijelu talokalkanearnog zgloba smješteno u gležanjskoj kosti, a središte vrtnje u stražnjem dijelu zgloba smješteno je u petnoj kosti. Zato gležanjska i petna kost ostvaruju suprotne kretnje oko zajedničke osovine donjeg nožnog zgloba (19,21).

Pri inverziji stopala prednji dio petne kosti pomiče se medijalno dolje i malo natrag pod glavu gležanjske kosti, a stražnji dio petne kosti dolje lateralno i naprijed. Čitava petna kost se pregiba, a sustentakulum tali se pomiče gore i

natrag u sinus tarsi. Petna kost izravno povlači kockastu kost i čitav lateralni rub stopala, te ga podvlači pod medijalni rub. Istodobno petna kost natežući kalkaneonavikularnu svezu i posredno povlačenjem kockaste kosti djeluje na čunastu kost. Tako se kockasta i čunasta kost pomiču medijalno dolje i natrag oko uzdužne osovine Chopart-ova zgloba. Pomicanje čunaste kosti međutim manje je izraženo, jer je ona svezama čvrsto povezana s gležanjskom kosti.

Pri everziji prednji dio petne kosti pomiče se lateralno gore i naprijed, a stražnji dio kosti medijalno dolje i natrag. Istodobno se zateže dio međukoštane sveze u sinus tarsi. Petna kost povlači kockastu kost i podiže je, te s njom i lateralni rub stopala, a čunasta se kost pomiče dolje i medijalno (24).

Opseg inverzije i everzije je oko 20 stupnjeva. Pri tome su u nekih osoba kretnje abdukcije i adukcije opsežnije od kretnji rotacije prema van i prema unutra, a u drugih su rotatorne kretnje izrazitije. Ta raznolikost uvjetovana je malim razlikama smjera zajedničke osovine donjeg gležanjskog zgloba.

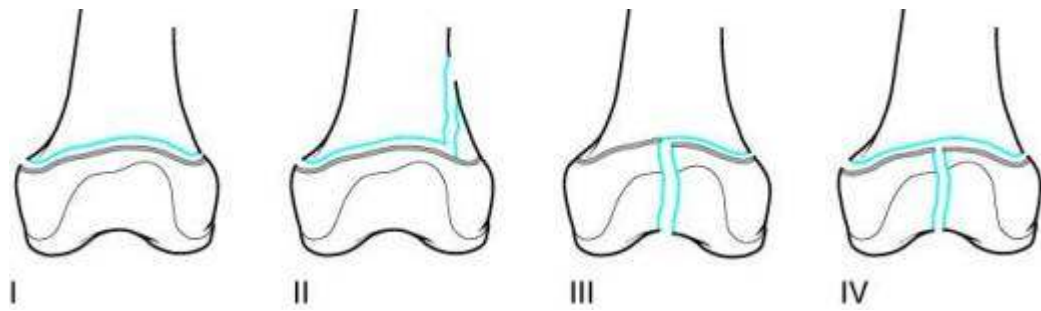
Inverzija stopala ograničena je udarom sustentakuluma tali u medijalnu kvržicu žlijeba, *sulcus tendinis m. flexoris hallucis longi*, te zatezanjem pojedinih snopova međukoštane sveze, *lig.bifurcatum i lig.plantare longum*. Nasilno povećanje opsega inverzije i everzije uzrokuje puknuće sveza pa i distorziju stopala (6,8,22).

1.1.4. LOMOVI KOSTIJU POTKOLJENICE

1.1.4.1. Klasifikacija, učestalost, klinička slika i dijagnostika

Lomovi u ploči rasta dugih kostiju pridavana je pozornost još od antičkog doba. Povijesničari bilježe običaj Amazonki, koje su lomile ploče rasta muškoj novorođenčadi kako bi osigurale žensku nadmoć (25). Prvi medicinski zapis o toj ozljedi potječe od *Hipokrata* (26,27). Napuljski kirurg, *Marcus Aurelius Severinus*, 1632. godine prvi je u ukazao na odvajanja proksimalne i distalne tibijalne epifize.

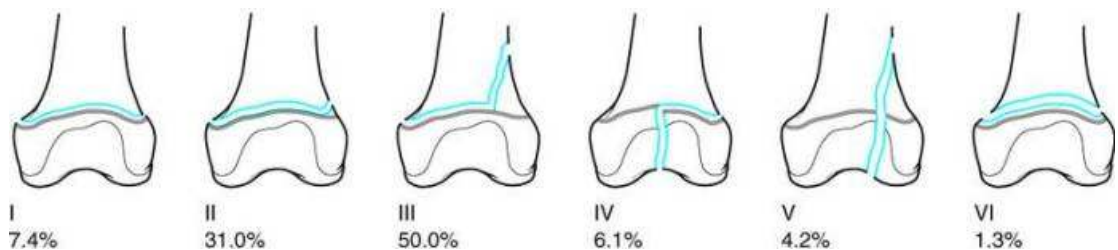
Pismena zapažanja, kliničke prikaze ozljeđenika i podatke iz povijesti prikupio je *Poland* u djelu : „Traumatska odvajanja epifize“ objavljenom 1898. godine, u kojoj se lom epifize ističe kao značajna, a ne kao rijetka pojava. *Poland* je crtežima dokumentirao četiri posebna oblika ozljede i time postavio prvu primjerenu anatomsku podjelu lomova epifize (27)(slika 5). Do tada sva su se zapažanja temeljila na traumatski amputiranim udovima ili na obdukcijama ozljeđenika. Po otkriću Rentgenskog zračenja lomovi epifize detaljnije su proučavani (28-53).



Slika 5: Podjela lomova zone rasta prema Polandu 1898.g. (prema Wilkins (7))

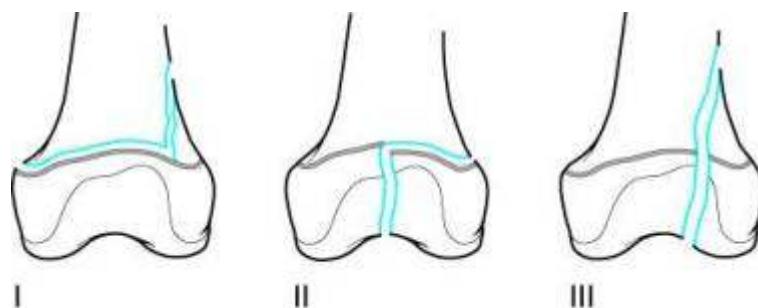
Brojni su autori potom nastojali razraditi anatomske podjele lomova dislociranog dijela tibije prema zahvaćenim djelovima metafize i epifize.

Bergenfeltdt je 1933.godine radiološki dokumentirao 310 ozljeda ploče rasta u 295 bolesnika i definirao je šest vrsta lomova distalnog dijela tibije koji uključuju prve tri *Polandove* vrste lomova, te dodaju lom kroz epifizu, metafizu i ploču rasta (slika 6). Te su četiri vrste lomova *Salter* i *Harris* uvrstili u svoju klasifikaciju kao prva četiri tipa (49).



Slika 6: Podjela lomova zone rasta prema Bergenfeldtu s postotcima pojavnosti 1933.g. (prema Wilkins (7))

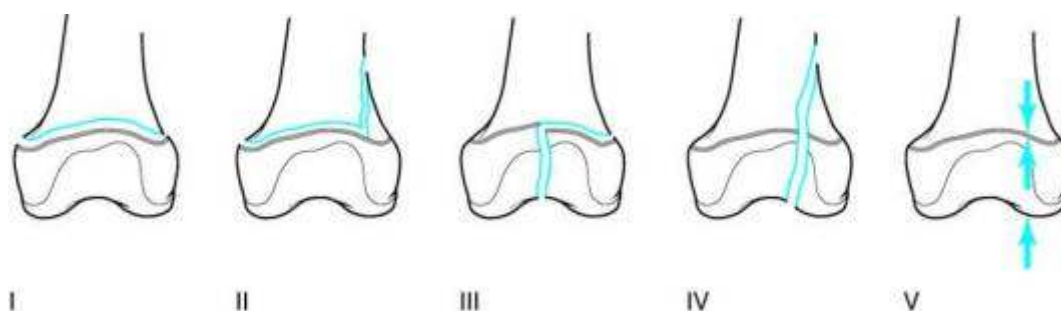
Aitken je 1936. godine opisao tri vrste lomova zone rasta distalnog dijela tibije, od kojih su dva prema *Polandu*, a treći prema *Bergenfeldtu*. Istovjetne vrste lomova *Aitken* je opisao i na distalnom dijelu femura, te proksimalnom dijelu tibije. *Aitkenova* je klasifikacija lomova ploče rasta postala standard (28,29-31)(slika 7). *Polandova* monografija iz 1898.godine opće je poznata kao najranija temeljita studija lomova ploče rasta (26,27). *Aitkenova* studija o dvadesetjednoj ozljedi ploče rasta gležnja iz 1936. g. je jedan od prvih pokušaja prikazivanja rezultata liječenja tih ozljeda, on je također istaknuo anatomske podjelu i našao manje deformiteta po lomovima nego *McFarland* u studiji 1932. godine (28,71).



Slika 7: Podjela lomova ploče rasta prema Aitkenu 1936.g. (prema Wilkins (7))

Salter i *Harris* su 1963.godine objavili rad "Ozljede epifizne ploče" u kojem su opisali pet tipova lomova (49)(slika 8). Pri tome su prva četiri tipa bila kombinacija *Polandovih* (I-III), *Bergenfeldtovih* (I-V) i *Aitkenovih* (I-III), a kao peti su tip dodali *Salter* i *Harrisov* koncept kompresijske ozljede. Uz

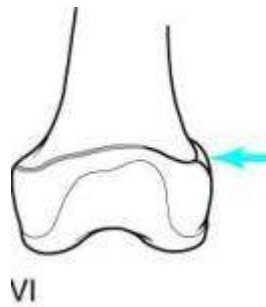
pretpostavku da je mehanizam ozljede longitudinalna kompresija, koja oštećuje germinativni sloj stanica ploče rasta. Pri tome nema „koštane“ ozljede, pa se rendgenogrami po ozljedi doimaju urednim. To je različito od drobljenja stanica u ploči rasta kao što je opisao *Letts* (39).



Slika 8: Podjela lomova ploče rasta prema Salteru i Harissu 1963.g. (prema Wilkins (7))

Ako nema slomljene strukture, pojam ozljeda primjereniji je nego lom.

Salterov suradnik, Mercer Rang 1969. godine dodao je i ozljedu ploče rasta, kao šesti tip u podjeli prema Salteru i Harissu. Riječ je o rijetkim ozljedama uzrokovanim direktnim udarcem u periost i perihondralni prsten (47)(slika 9). Tipovi pet i šest nazvani su ozljedama jer na rendgenogramima nema znakova loma. Do danas nije razjašnjeno uzrokuje li to oštećenje, periferna transverzalna kompresija stanica u zoni rasta ili ishemija zbog poremećaja cirkulacije. Drugi autori ovu ozljedu tumače kao otrgnuće perihondralnog prstena s djelovima metafize i epifize (40-42,54,55).



Slika 9: Rang ili Salter-Hariss VI 1969.g. (prema Wilkins (7))

Podjela lomova distalnog dijela tibije prema *Salteru* i *Harrisu* danas je prihvaćena u svijetu (25,54-56). Posljednjih godina dosta se autora vraća *Aitkenovoj* podjeli, zbog nenalaženja petog tipa po *Salteru* i *Harrisu*, tako da rasprave o najprimjerenijoj podjeli lomova zone rasta distalnog dijela tibije još uvijek traju (33-35,38,40-42,48,51-53). Zastupljenost pojave lomova ploče rasta u svim lomovima dugih kostiju u djece prema *Mannu* i *Rajmiri* je oko 30%, a prema *Worlocku* i *Stoeru* 18,5%. Najpoznatiju epidemiološku studiju proveli su u Minnesoti 1979.-1988. godine (57-63). Lomovi u području ploče rasta distalnih dijelova tibije i fibule prema literaturi zatupljeni su između 25% i 38% svih lomova ploče rasta, a drugi su po učestalosti nakon lomova područja ploče rasta distalnog dijela radijusa. *Peterson* i suradnici navode da su najčešći lomovi područja ploče rasta u falangi, a slijede ih lomovi ploče rasta radijusa i gležnjeva (62,64,65). U ozljeđenika sa nezavršenim rastom, lomovi dijafize tibije nešto su češći od lomova u području ploča rasta gležnja (59). Približno 58% lomova u ploči rasta događa se pri sportskim aktivnostima, a lomovi u područja ploča rasta gležnjeva češći su u dječaka nego u djevojčica (66,63). Lomovi u području ploče rasta tibije najčešće

nastaju između osme i petnaeste godine života, a fibule između osme i četrnaeste godine života (68).

Foucher je već 1863. g. izvjestio o prvoj patološkoj studiji o tim ozljedama. On je ukazao da su u djece ligamenti čvršći nego hrskavica; a sile koje u odraslih uzrokuju ozljede ligamenata u djece uzrokuju lomove u području ploče rasta. *Ashhurst* i *Bromer* su godine 1922. objavili opsežan pregled literature i rezultate vlastite studije, te podjelu ozljeda gležnja prema mehanizmu nastanka (69). Ta podjela nije razlikovala ozljede gležnja u odraslih i u djece. *Bishop* je 1932. godine klasificirao 300 lomova gležnja prema *Ashhurst - Bromerovoj* podjeli, što je bio jedan od prvih pokušaja da se klasificiraju lomovi gležnja (70).

Caruthers i *Crenshaw* su 1955. g. izvjestili da su deformiteti češći nakon lomova tipa *Salter-Harris* II i IV nego nakon lomova tipa *Salter-Harris* I, što su potvrdili *Spiegel* i suradnici 1978. godine (68,72). *Kling* i suradnici u svojoj studiji su zaključili da se pojava deformiteta smanjuje primjenom otvorene repozicije i unutrašnje fiksacije (73).

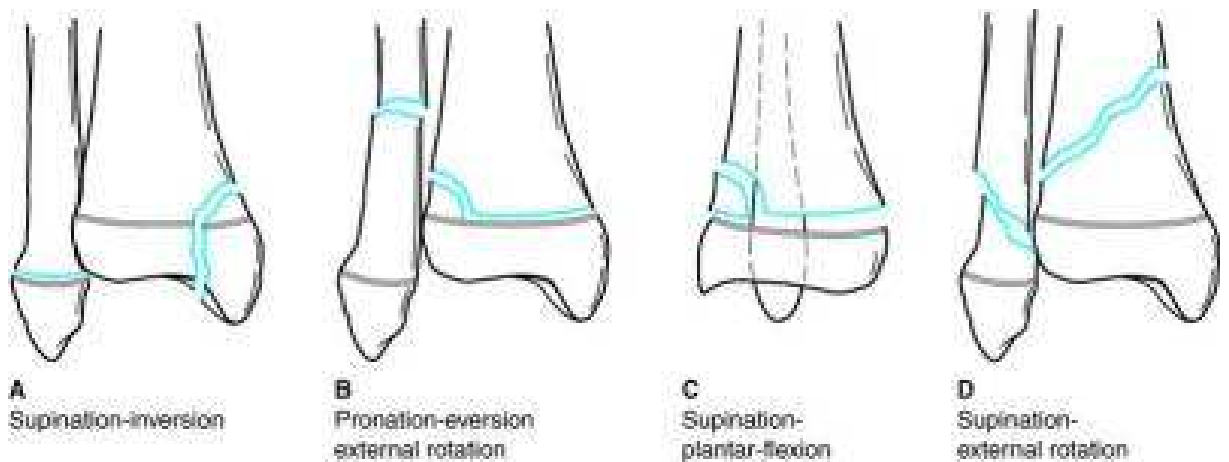
Uz rečene anatomske podjele, postoji i podjela prema mehanizmu nastanka, koja se temelji na djelovanju sila loma i položaju stopala pri njihovom djelovanju. Većina podjela po načinu nastanka temelji se na prikazu anatomije loma uslijed određenog mehanizma (28,32,44,).

Anatomske podjele prikladne su i jednostavnije za brzu komunikaciju jer imaju malo skupina bez dugih naslova i primjenjive su na sve ploče rasta,

stoga su češće u uporabi. Podjele prema mehanizmu nastanka preciznije su jer osim anatomske opisa loma daju i podatke o položaju ulomaka, ali usporavaju i otežavaju komunikaciju.

Obje podjele nam daju vrijedne informacije za određivanje načina liječenja i prognoziranje potonjih poremećaja rasta. Teorijska prednost podjele prema mehanizmu nastanka jest mogućnost identifikacija sile koja je uzrokovala ozljedu i time se bolje može prognozirati poremećaj rasta. To bi značilo da će sraz ili nagnječenje vjerojatnije prouzročiti poremećaj rasta, nego avulzija. Istodobno nas poznavanje mehanizma nastanka ozljede kadšto upućuje na uporabu obratno usmjerene sile pri repoziciji. No ta podjela nažalost nije lako pamtljiva i izgovorljiva pa se rjeđe rabi.

Najprihvaćenija podjela lomova donjih dijelova tibije i fibule prema mehanizmu nastanka jest podjela prema *Diasu* i *Tachdjianu*, koji su 1985. godine modificirali *Lauge-Hansenovu* podjelu (35)(slika 10). Njihova originalna podjela iz 1978. godine uključivala je četiri vrste lomova u kojih se prva riječ odnosila na položaj stopala u trenutku ozljede, a druga riječ je iskazivala silu koja je uzrokovala ozljedu. Još četiri tipa su naknadno dodana.

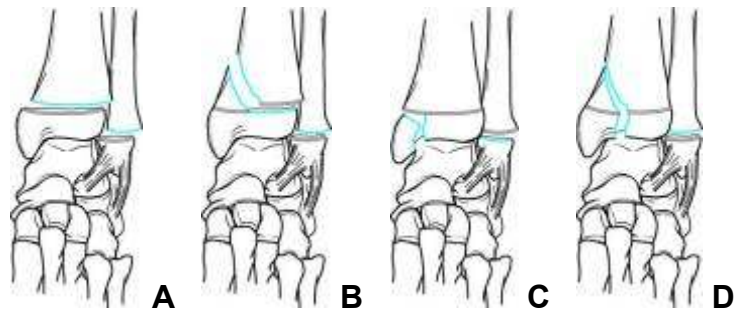


Slika 10: Dias -Tachdjian podjela lomova zone rasta distalnih krajeva goljeni

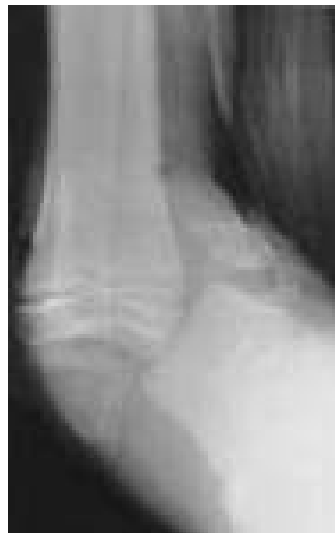(prema Wilkins (7))

Dias-Tachdjianova podjela sadrži četiri oblika lomova : supinaciju-inverziju, pronaciju-everziju s vanjskom rotacijom, supinaciju-plantarnu fleksiju, supinaciju s vanjskom rotacijom.

U položaju supinacije-inverzije postoje dva stupnja ozljede. Prvi stupanj je djelovanje sila addukcije ili inverzije koje odvajaju distalnu fibularnu epifizu (*Salter-Harris* I ili II), a katkad je lom transepifizealni, rijetko uz rupturu lateralnog ligamenta. Drugi stupanj je prikazan na slici 11, a daljnja inverzija dovodi do loma tibije, najčešće *Salter-Harrisov* tip III ili IV, a rijetko *Salter-Harrisov* tipa I ili II, ponekad lomna linija prolazi kroz medijalni maleol ispod zone rasta (slika 12).

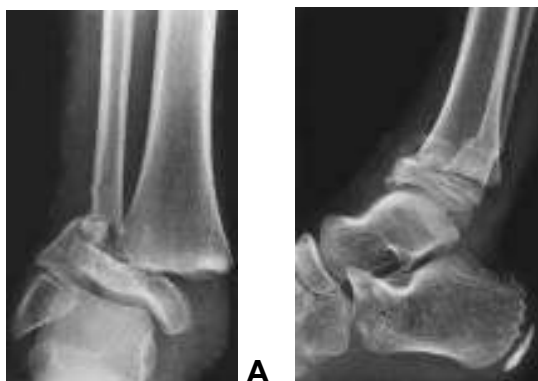

Slika 11: varijante ozljeda drugog stupnja supinacije-inverzije; A: SH I goljenične i listne kosti; B: SH I listne i SH II goljenične kosti; C: SH I listne i SH III goljenične kosti; D: Sh I listne i SH IV goljenične kosti (prema Wilkins (7))



Slika 12: Ozljeda uslijed jake supinacije–inverzije uzrokuje lom s pomakom medijalnog maleola goljenične kosti (prema Wilkins (7))

U položaju pronacije - everzije s vanjskom rotacijom nastaje lomo *Salter-Harrisova* tipa I i/ili II distalnog dijela tibije, koji je udružen s poprečnim lomom fibule. Distalni tibijalni fragment je pomaknut lateralno, a *Thurston-Hollandov* fragment lateralno ili posterolateralno (slika 13).

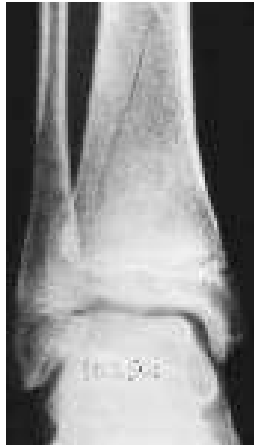

Slika 13: Ozljeđa po mehanizmu pronacije-everzije-vanjske rotacije uzrokovala je lom tipa SH II goljenične kosti i poprečni lom listne kosti (prema Wilkins (7))

Rjeđe pak prigodom ozljeđe nastaje transepifizealni lom kroz medijalni maleol (*Salter-Harris* tip II).

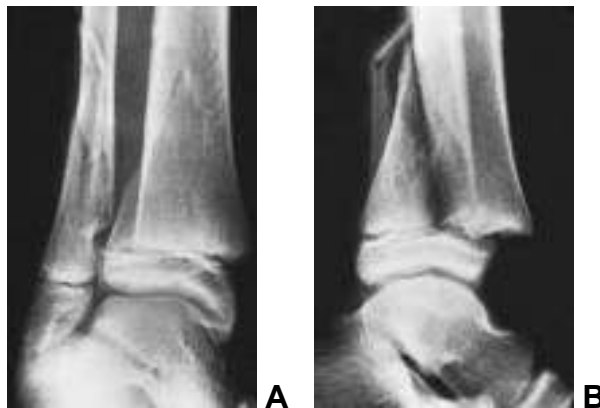U položaju supinacije - plantarne sile fleksije potiskuje se epifiza direktno posteriorno, pa rezultira *Salter-Harrisov* tip loma I i/ili II. Pri tom u mehanizmu nastanka nema loma fibule, a lom tibije obično je teško uočiti na anteroposteriornim rendgenogramima.

U položaju supinacije - vanjske rotacije također postoje dva stupnja ozljeđe. Prvi stupanj nastaje djelovanjem sila vanjske rotacije i rezultira lomom distalnog dijela tibije *Salter-Harris* tip II (slika14). Distalni fragment je pomaknut posteriorno, kao pri položaju supinacija-plantarna fleksija, ali je *Thurston-Hollandov* fragment vidljiv na anteroposteriornom rendgenogramu, s lomnom pukotinom koja je usmjerena proksimalno i medijalno. Katkad je distalna tibijalna epifiza rotirana, bez pomaka.



Slika 14: Prvi stupanj, ozljeda po mehanizmu supinacije-vanjske rotacije, lom tipa SH II počinje lateralno (prema Wilkins (7)).

Drugi: stupanj daljnjom vanjskom rotacijom uzrokuje spiralni lom fibule usmjeren anteroinferiorno prema posterosuperiorno (slika 15).



Slika 15: Drugi stupanj, ozljeda po mehanizmu supinacije-vanjske rotacije, tip loma SH II, A:kosi lom lisne kosti je vidljiv u AP-projkciji, B: LL-projkcija stražnji pomak epifize s metafiznim trokutom (prema Wilkins (7))

Aksijalna kompresija kao navedeni peti tip je Salter-Harris tip V loma ploče rasta distalne tibije. Inicijalni rendgenogrami obično ne pokažu nepravilnosti, te se dijagnoza postavlja pojavom zastoja rasta na kontrolnim rendgenogramima.

Dijagnostika

Bolesnici s većim pomakom ulomaka uz boli imaju i vidljiv deformitet. Položaj stopala u odnosu na goljen istodobno daje značajne podatke o mehanizmu nastanka loma i time olakšava planiranje repozicije. Kliničkim pregledom uspoređuju se stanje kože, bilo, osjetljivost, oteklina u odnosu na neozlijeđeni gležanj. Gležanj treba uvijek pomno pregledati i rendgenološki obraditi, jer su lomovi u tom području često pridruženi lomovima dijafiza goljenskih kostiju.

Područje rendgenološke obrade obično se određuje temeljem anamnestičkih podataka i kliničkog pregleda (74,76). Rentgenogrami u dvije projekcije, obično u anteroposteriornoj i laterolateralnoj često su dostatni za klasifikaciju loma i planiranje liječenja. Prema potrebi mogu se načiniti i kosi ili polukosi rendgenogrami, tomogrami, artrogrami, stres projekcije, CT, MRI, UZV (25).

Stres projekcije su najvrijednije u ozljeda uz jednoravninske zglobove kakav je gležanjski sklop i povremeno se primjenjuju za određivanje ligamentarne nestabilnosti, koja je u djece rijetka. Stres projekcije su također korisne u dijagnostici pseudoartroza. Tomogrami i artrogrami danas su zamjenjeni sa CT i MRI-om koje vrlo precizno daju trodimenzijsku sliku, te određuju ulomke, njihov položaj, pa mogu prepoznati oštećenja (18,40,50,51,58,59,63,65,66).

U bolesnika s lomovima gležnja bez pomaka ili s malim pomakom ulomaka nema deformiteta, a otekline i bolnost su blaži, stoga takvi lomovi mogu biti lako previđeni, ako se ne učini rendgenološka obrada. Posebice u djece se dvojba o potrebi, ali i štetnosti zračenja nastoji otkloniti različitim pristupima postavljanja indikacije. No, lom je kostiju moguće sigurno isključiti jedino rentgenografijom. Stoga je uz pomniji klinički pregled nužno i valjano očitavanje rentgenograma.

1.1..4.2.Liječenje, rehabilitacija i komplikacije

Svrha liječenja lomova u ploči rasta jest očuvati funkciju i normalni rast kostiju, a očuvanje rasta obratno je proporcijonalno dobi (93-97). Uspjeh liječenja ovisi o anatomskej repoziciji, koja mora biti poštena zbog osjetljivosti zone rasta, a najvažnije je postići i zadržati anatomske repozicije. Rečeno se ostvaruje zatvorenom ili otvorenom repozicijom, a pri tome treba izbjegavati grube, opetovane manipulacije. Pri otvorenoj repoziciji valja izbjegavati pritiskanje ploče rasta instrumentima.

Lomovi područja ploče rasta u distalnim djelovima tibije i fibule moraju se odmah reponirati, jer ih je s odmakom vremena sve teže reponirati. Osim zakiseljenosti medija i kontrakture mišićja, u male djece se vrlo brzo stvara kalus koji dodatno otežava repoziciju. Liječenje lomova gležnja ovisi o lokaciji loma, izraženosti pomaka, djetetovu uzrastu. Vrsta loma, mehanizam nastanka i pomak ulomaka su varijable koje određuju način liječenja.

Lomove bez pomaka fragmenata dostatno je imobilizirati uz rendgenološki nadzor. Zatvorena repozicija i imobilizacija potrebni su kod lomova s pomakom fragmenata, te ako položaj ulomaka nije moguće zadržati imobilizacijom potrebna je fiksacija (osteosinteza). Kada se ne može postići primjeren položaj fragmenata zatvorenom repozicijom potrebno je poduzeti otvorenu repoziciju s fiksacijom i imobilizacijom. Kod pomaka ulomaka nije bitan samo odmak u stranu, nego i pomak u razini zglobne površine (takozvana „stepenica“), te ih je potrebno pomo izmjeriti. Neurovaskularni status ili stanje kože mogu indicirati hitno liječenje loma i pridruženih problema. Opće stanje bolesnika i vrijeme proteklo od ozljede do početka liječenja također ima utjecaja na ishod liječenja (25).

Ostali čimbenici u indikaciji za odabir postupka liječenja jesu :

- Treba li imobilizacija biti potkoljениčna ili natkoljениčna?
- Koliko imobilizacija treba trajati ?
- Kada se može dopustiti opterećenje noge ?
- Koliko je bitno odmah liječiti lom gležnja, posebno kod postojanja drugih ozljeda i ostalim uvjetima liječenja?
- Ako nije moguće postići anatomske primjerenu repoziciju, koliki je pomak ulomaka zadovoljavajući?
- Pri odluci za otvorenu repoziciju, kojim pristupom treba obaviti zahvat?
- Kako fiksirati postignutu repoziciju pri operaciji?
- Koja je unutrašnja fiksacija je najprikladnija ?

Liječenje ovisno o vrsti prijeloma

Salter-Harris I (Metafizealna kompresija s ekstenzijom u zonu rasta)

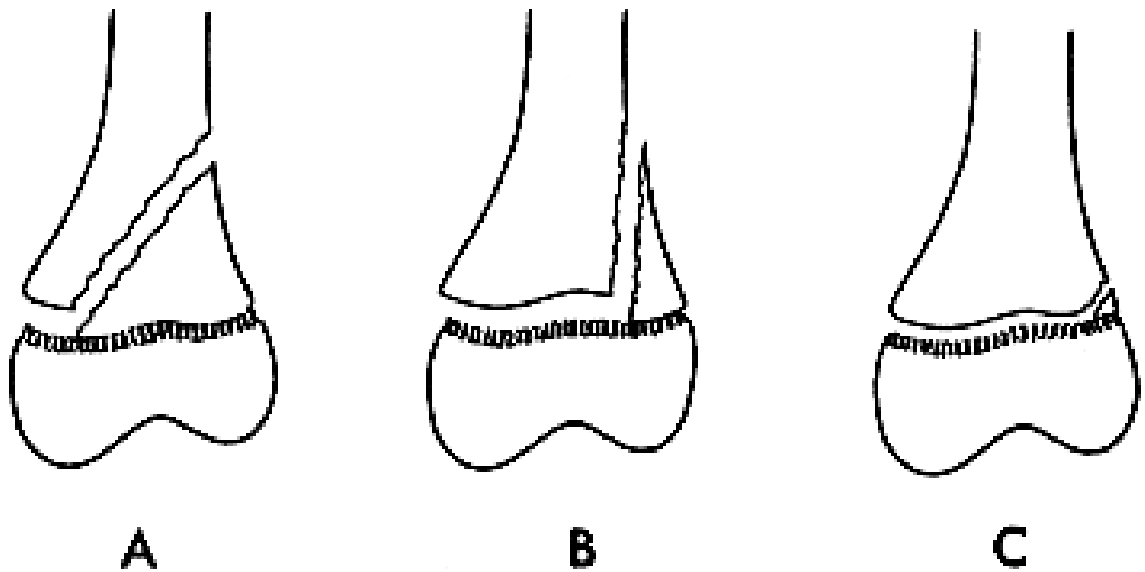
Lom po tipu SH I najpoštedniji je prema ploči rasta i stoga zahtijeva najmanje agresivni pristup. Zatvorena repozicija i imobilizacija obično daju dobar položaj ulomaka. Lomovi metafize i ploče rasta brzo cijele, te je obično dovoljna imobilizacija kroz tri do pet tjedana. Budući da je ploča rasta obuhvaćena ozljedom, moguć je poremećaj rasta, i stoga ovi lomovi zahtijevaju praćenje kroz dovoljno dug period. Navedeni period varira obzirom na dob djeteta, jačinu ozljede i iznosi najmanje 3 mjeseca. Tip loma SH I sličan je tipu loma SH II s vrlo malim metafizalnim fragmentom. Obzirom da svi slojevi ploče rasta mogu biti zahvaćeni, mogućnost zastoja rasta je neznatno veća. Tip loma SH I zbrinjava se zatvorenom repozicijom, da se izbjegne ozljeda ploče rasta osteosintetskim sredstvom. U male djece bolje se zadovoljiti zadovoljavajućim položajem nego činiti osteosintezu (25).

Salter-Harrisov tip II

Većina lomova tipa SH II lako se zatvoreno reponira. Struganje metafizealnog fragmenta po zoni rasta može se izbjeći dobrom relaksacijom bolesnika, što se najbolje postiže općom anestezijom. Metafizni fragment obično sprječava pretjeranu repoziciju (slika 16 A i B). Neoštećeni periost na strani metafizealnog fragmenta pridonosi stabilnosti repozicije, te je osteosinteza obično nepotrebna.

Kod mlađih bolesnika nepotpuna repozicija može biti prihvatljivija od ponavljanih grubih manipulacija, koje mogu dovesti do oštećenja ploče rasta. Kod starijih bolesnika, anatomska repozicija je nužna, jer su male šanse da se položaj ispravi rastom. Ponekad tip II nije moguće zadovoljavajuće reponirati zbog interpozituma, kao kod epifizeolize kraja goljenične kosti. Obično interpozicija periosta, koja uzrokuje nestabilnost ulomka zahtijeva kirurško odstranjenje i osteosintezu. Osteosinteza Kirschnerovim žicama ili vijkom iz metafize u metafizu izbjegavajući ploču rasta. Ponekad, metafizalni fragment odlomljen s epifizom (Thurstan Hollandov znak ili trokut) je tako mali da ga se ne može povezati osteosintezom s ostalom metafizom (slika 16 C). Tada se postavljaju Kirschnerove žice od epifize kroz ploču rasta u metafizu. Mala je mogućnost pojave zastoja rasta ukoliko Kirschnerove žice ne prolaze kroz perihondralni prsten, te su što je moguće okomitije i vade se što ranije nakon nekoliko tjedana.

Tip loma SH II može biti manjim ili većim dijelom ploče rasta; što je veća zahvaćenost ploče rasta, veća je mogućnost njenog oštećenja i zastoja rasta. (slika 16 A i C). Prognoza je time ovisna o mjestu ozljede. Kad je ploča rasta nepravilna i valovita, pomak lomnih ploha uzrokuje jače trenje i time veću mogućnost zastoja rasta. Jačina pomaka i dob bolesnika su isto tako važni. Opetovani pokušaji repozicije povećavaju mogućnost zastoja rasta (25).



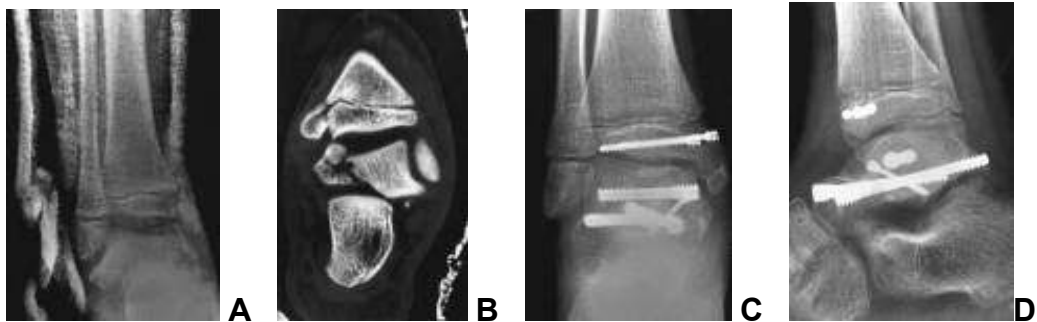
Slika 16: Tipovi loma SH II obzirom na metafizni fragment i zahvaćenost fize
(uslužnošću prof. Tomića)

Salter-Harris III i IV

Kod tipa loma SH III, hrskavica ploče rasta i zglobne površine je prekinuta (slika 11). Najbolji rezultati postižu se anatomskom repozicijom zglobne površine i ploče rasta, da bi se smanjila mogućnost pojave degenerativne artroze i zastoja rasta. Obično, ali ne uvijek ovi lomovi se pojavljuju kod starije djece, kada se ploče rasta počinju zatvarati i zastoj rasta je manja prijetnja. Potrebna je otvorena repozicija da se postigne anatomski položaj ulomaka. Najpoželjnija osteosinteza je ona koja veže dijelove epifize, pogotovo kod mlađe djece.

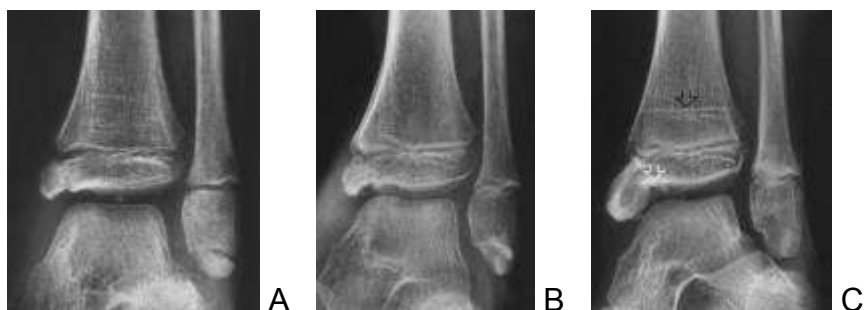Za tip loma SH IV, anatomska repozicija i njeno zadržavanje su bitni da poravnaju ploču rasta i zglobnu površinu. Ukoliko zaostaje pomak neophodna je otvorena repozicija i osteosinteza. U nekim slučajevima moguća je zatvorena repozicija i perkutana osteosinteza Kirschnerovim žicama. Najbolja je osteosinteza koja spaja dijelove epifize ili metafize. Moguć je zastoj rasta, stoga praćenje traje najmanje godinu dana (25).

Salter-Harris III i IV imaju isti mehanizam nastanka (supinacija-inverzija), a isto tako liječenje i prognoza su slični. U istraživanju Spiegel i suradnici, nalaze da je od ukupnog broja lomova distalne tibije 24.1% bilo Salter-Harris III i 1.4% Salter-Harris IV (98). Ti lomovi obično nastaju kada medijalni ugao talusa udari u kut između zglobne površine distalne tibije i medijalnog maleola. Kako talus odlama medijalni maleol, ploča rasta može biti oštećena (slika 17). Lomovi Salter-Harris III i IV bez pomaka liječe se natkoljениčnom imobilizacijom, no potrebno je sa sigurnošću isključiti pomak (CT), te isto tako pratiti rendgenološki nakon imobilizacije da se isključi naknadni pomak.



Slika 17: A: ozljeda gležnja u prometnoj nesreći, AP-projeksija u imobilizaciji ne pokazuje jasno lom goljениčne kosti tipa SH IV, B: lom tipa SH IV medijalnog maleola s pomakom i unutarzglobni lom s pomakom talusa, C i D: otvorena repozicija i osteosinteza vijcima (prema Wilkins (25))

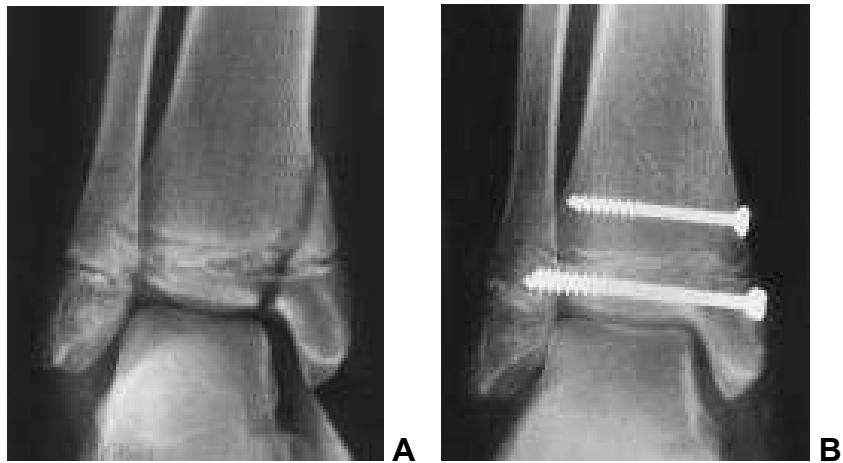
Lomovi s pomakom zahtijevaju anatomsku repoziciju. Ukoliko se ne postigne anatomska repozicija, zaostaju nekongruentne zglobne plohe i time podloge za posttraumatski artritis, čiji se simptomi javljaju nekoliko godina nakon zatvaranja ploča rasta (105)(slika 18). Zastoj rasta se isto tako može povezati s izostankom anatomske repozicije (89). Zatvorena repozicija može se pokušati samo kod lomova s vrlo malim pomakom.



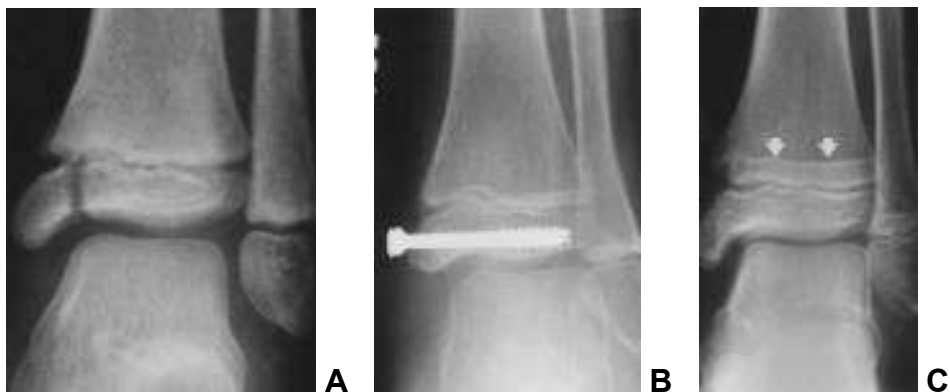
Slika 18: A: lom tipa SH III, B: poslije 6 tjedana imobilizacije, C: dvije godine po ozljedi (prema Wilkins (25))

Ukoliko uspije zatvorena repozicija, položaj se može zadržati sadrenom imobilizacijom i perkutanom osteosintezom Kirschnerovim žicama ili vijkom. Ukoliko se ne postigne anatomske položaj ulomaka zatvorenim repozicijom potrebno je učiniti otvorenu repoziciju i osteosintezu. Lintecum i Blasier opisuju tehniku otvorene repozicije s malim rezom iznad loma i plasiranjem kanuliranog vijka perkutano (94). Od 13 bolesnika liječenih ovom metodom, kod jednog je došlo do zastoja rasta. Beaty i Linton izvjestili su o Salter-Harris III lomu sa slobodnim koštanim fragmentom u zglobovima, takav lom zahtijeva otvorenu repoziciju zbog inspekcije zgloba koja osigurava da ne zaostanu osteohondralni fragmenti i onemogućuju repoziciju (16). Osteosintetsko sredstvo postavlja se u epifizu paralelno s pločom rasta da je ne ošteti (slika 19). Od osteosintetskog materijala u obzir dolaze Kirschnerove žice, mali kortikalni i spongiozni vijci, te kanulirani vijci 4 mm (slika 20). Nekoliko izvješća zagovara upotrebu resorptivnih žica kod lomova gležnja (101,107,108). Benz i suradnici izvjestili su da nije bilo poremećaja rasta po upotrebi resorbtivnih žica kod lomova gležnja u djece (107).

Izvješća Bostmana i suradnika i Rokkanena i suradnika govore o manjem postotku komplikacija tipa infekcije i izostanka fiksacije ulomaka (101).



Slika 19: A: drugi stupanj, ozljeda po mehanizmu supinacije-inverzije rezultira lomom tipa SH IV u području doljne ploče rasta goljenične kosti s pomakom i lomom tipa SH I bez pomaka u području doljne ploče listne kosti, B: nakon otvorene repozicije i osteosinteze (prema Wilkins (25))



Slika 20: A: ozljeda po mehanizmu supinacije-inverzije, lom medijalnog maleola tipa SH III, B: šest mjeseci po otvorenoj repoziciji i osteosintezi, C: osamnaest mjeseci po ozljedi (prema Wilkins (25))

Salter-Harris V (kompresija ploče rasta)

Ovaj tip loma zahtijeva imobilizaciju i rasterećenje. Potom zahtijeva praćenje do prestanka rasta jer gotovo uvijek dolazi do angulacije i skraćanja ozlijeđene kosti. Velika je vjerojatnost prijevremenog zatvaranja ploče rasta na mjestu ozljede.

Salter-Harris VI (oštećenje ploče rasta)

Obzirom da su ovi lomovi otvorene ozljede, potreban je debridman i obrada rane sa sekundarnim zatvaranjem, te ponekad presadci kože. Djecu s ovakvim ozljedama treba pratiti do završetka rasta, zbog toga što gotovo sva razviju angularni deformitet i eventualno skraćenje ozlijeđene kosti. Postoji velika mogućnost stvaranja koštanog mosta ploče rasta izložene površine kosti (25).

Prognoza liječenja

Prognoza lomova ploče rasta ovisi o težini ozljede; dobi djeteta; zahvaćenoj ploči rasta; radiološkom tipu loma (28,59,69,109-112). Način liječenja ovisi o ovim faktorima i ujedno utječe na prognozu.

Težina ozljede

Vidljiva po jačini pomaka ulomaka ili imprimata, te da li je otvorena ili zatvorena. Podaci o mehanizmu nastanka i aktivnosti u vrijeme ozljeđivanja govore o jačini sila koje su dovele do ozljede. Termin težina ozljede obuhvaća ove podatke i najvažniji je faktor u prognozi. Svako oštećenje germinalnog ili proliferativnog sloja stanica ploče rasta negativno se odnosi na daljnji normalni rast kosti.

Dob djeteta

Dob djeteta je isto važna. Ozljeda ploče rasta kod trinaestogodišnje djevojčice ili petnaestogodišnjeg dječaka rijetko dovodi do značajnog skraćanja ili angulacije, jer rast kosti je pri završetku. Dok kod male djece svaka ozljeda ploče rasta ima potencijala za zastoj rasta, te je potrebno praćenje.

Mjesto ozljede

Ishod loma ploče rasta ovisan je i o mjestu loma. Lom distalnog femura ili proksimalne tibije, gdje su velike višeslojne ploče rasta, podložniji je zastoj rasta i pri manjem pomaku. Budući da ova mjesta najviše pridonose longitudinalnom rastu, česti su poremećaji rasta. Nasuprotno proksimalni radijus i ulna, te distalni humerus doprinose malo rastu podlaktice i nadlaktice, stoga lom zone rasta bilo kojeg tipa rijetko uzrokuje skraćanje ili angulaciju. SH I lom distalne fibule, rijetko razvija zastoj rasta, a valgus

deformitet gležnja javlja se samo kod zastoja rasta u mlađoj dobi. Proksimalni humerus ima tako dobar potencijal remodeliranja, da se značajni pomak i angulacija mogu prihvatiti i kod starije djece.

Mjesto ozljede određuje i prekid opskrbe krvlju ploče rasta, jer se stanice ploče rasta prehranjuju iz krvnih žila epifize. Većina epifiza opskrbljuje se krvlju direktno iz više izvora, no treba uzeti u obzir, da ako opskrba krvlju ostane na nekoliko arterija koje u epifizu dolaze prolazeći periferno ploču rasta, svaki pomak epifize može prouzročiti prestanak opskrbe krvlju i time avaskularnu nekrozu epifize i ploče rasta.

Zahvaćenost ploče rasta

Tip loma određen je mehanizmom ozljede, dobi djeteta i mjestom ozljede. Tip loma povezan je sa zahvaćenošću ploče rasta. Prema Olmstedovoj studiji broj primarnih i sekundarnih (korektivnih) operacija raste s povećanjem broja tipa loma.

Rehabilitacija

Za bolesnike s gipsanom imobilizacijom, izometričke vježbe započinju čim to dopuste otekline i bolovi. Uputno je skratiti imobilizaciju na potkoljenu zadnja 2-3 tjedna i početi s umjerenim opterećenjem. Po skidanju imobilizacije započinju normalne vježbe. Shodno rtg-kontroli kalusa po skidanju cirkularne imobilizacije, može se postaviti protektivna udloga. Za

potpuno opterećenje treba se pouzdati u rendgenološku verifikaciju sraštanja loma, a ne samo na kliničku sliku (razgibanost i bezbolnost).

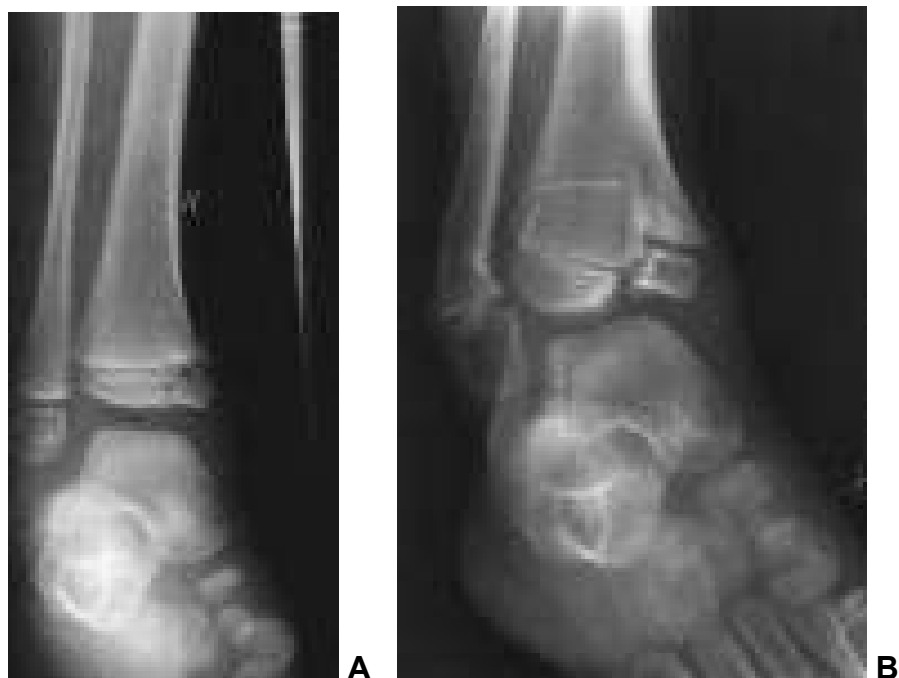Većina bolesnika s lomovima ploče rasta u području gležnja brzo se oporavlja i ne zahtijeva posebnu fizikalnu terapiju. Zbog posebnih okolnosti, jer kod djece ne postoji „stabilna“ osteosinteza, po osteosintezi loma postavlja se cirkularna sadrena imobilizacija.

Mišići se nakon imobilizacije brzo oporavljaju, refleksna simpatička distrofija rijetko se pojavljuje. Usprkos tome preporučljivo je da se po imobilizaciji lomova donjih okrajina u djece provede stacionarna fizikalna terapija.

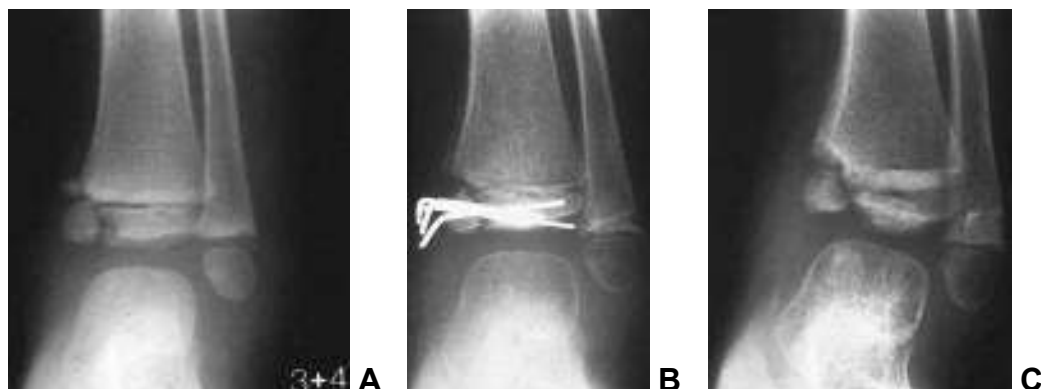Komplikacije

Sepsa se može pojaviti kod otvorenih lomova područja ploče rasta, kao i kod otvorenih lomova dijafize (40-42). Prevencija i liječenje su isti kao i kod drugih otvorenih lomova. Pojačani rast po lomu ploče rasta je nepoznat, osim kod kapituluma pri lomovima lateralnog kondila humerusa tipa SH V, a i tada je pojačani rast umjeren, te ne izaziva deformacije. Hipoplazija epifize nakon traume je isto rijetka, a obično je vezana uz oštećenje germinalnog sloja ploče rasta, ili ispadom cirkulacije koji rezultira avaskularnom nekrozom. Prateća angularna deformacija je mala (113). Loše sraštanje prepoznatih i odgovarajuće liječenih lomova ploče rasta je rijetko (114). Odgođeno sraštanje ili nesraštanje pojavljuje se povremeno kod lomova tipa SH V

medijalnog maleola (115,116)(slika 21). Nesrastanje se može pojaviti nakon otvorene repozicije i osteosinteze (slika 22).



Slika 21: Nesrastanje loma tipa SH V, A: lom medijalnog maleola liječen konzervativno, B: poslije tri godine, sraštanje malog metafizealnog ulomka za metafizu i nesraštanje epifizealnog ulomka za epifizu, poremećaj rasta (prema Wilkins K. (25))



Slika 22: Nesraštanje tipa SH IV, A: lom medijalnog maleola goljenične kosti, B: pet tjedana po operaciji, C: pet mjeseci po ozljedi (prema Wilkins K. (25))

Kompartiment sindrom i arterialna okluzija nisu vezani uz lomove ploče rasta u području gležnja.

Najčešća komplikacija loma ploče rasta je zastoj rasta koji rezultira skraćanjem kosti, angularnom deformacijom, ili oboma. Ta komplikacija zbog svoje pojavnosti zaslužuje posebnu pažnju.

Iatrogene ozljede

Kirurške greške

Neke ozljede ploče rasta mogu nastati lošom imobilizacijom, lošom ekstenzijom, zračenjem i upotrebom lasera, te neodgovarajućim lijekovima. Navedeno je primarno problem vezan uz kirurgiju (117-120). Tijekom liječenja deformiteta, loma, infekcije ili tumora ploča rasta može biti oštećena. Subperiostalna disekcija koja zadire u perihondralni Ranvijerov prsten može izazvati prerano zatvaranje ploče rasta. Isto tako je nemoguće izbjeći

oštećenje ploče rasta kod ekskoleacije inficiranog tkiva ili tumora, korektivne osteotomije, osteosinteze (121). Svaki navedeni postupak može oštetiti ploču rasta i utjecati na poremećaj rasta, te ih treba izbjeći kad je to moguće. Ozljeda periferije ploče rasta obično rezultira zastojem rasta, a ne centralnim inzultom (40).

Kirschnerove žice

Više čimbenika određuje da li će Kirschnerove žice koje prolaze kroz ploču rasta izazvati poremećaj rasta: prisutnost ili odsutnost stranog tijela, kosina i položaj žica u ploči rasta (centralni ili periferni), broj i debljina žica i vrijeme koliko su žice u ploči rasta (117-120). Obično, jedna glatka i tanka žica položena periferno u ploči rasta i ostavljena do 3 tjedna, ne utječe na rast. Od svih čimbenika, prisutnost stranog tijela najvjerojatniji je razlog za zatvaranje ploče rasta. Prisutnost žica za ekstenziju u ploči rasta ili u njenoj blizini ponekad izaziva njeno prerano zatvaranje, posebno u proksimalnoj tibiji (122,123). Teško je različiti da li je zastoj rasta uzrokovan žicom ili ozljedom ploče rasta iz primarne traume.

Ostale iatrogene ozljede

Bušenje svrdlom kroz ploču rasta je rijetko, što su brojnije i veće rupe veća je vjerojatnost zastoja rasta (119,122-125). Bušenje kroz ploče rasta distalnog femura i proksimalne tibije za rekonstrukciju prednjeg križnog ligamenta

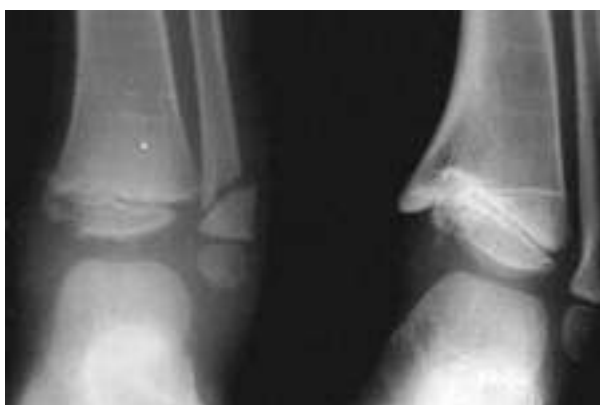obično ne uzrokuje zastoj rasta, vjerojatno zato što se rupe ispunjavaju tetivom ili drugim materijalima (117,126).

Prerano zatvaranje ploče rasta

Etiologija

Prerano zatvaranje ploče rasta uzrokuje skraćenje kosti bez angularnog deformiteta (127,128). Ako se prerano zatvore ploče rasta na oba kraja kosti, uopće nema rasta.

Prerano djelomično zatvaranje ploče rasta uz skraćenje kosti može izazvati progresivni angularni deformitet. Do zastoja dolazi kada se u kosti stvaraju koštani mostovi iz metafize u epifizu prolazeći ploču rasta. Kako preostala ploča rasta raste dolazi do pojave angularnog deformiteta (slika 23). Mjesto, veličina, položaj i trajanje koštanog mosta određuju klinički deformitet.



Slika 23: Zastoj rasta po lomu u području ploče rasta i stvaranju koštanog mosta, lijevo: lom medijalnog maleola tipa SH IV s pomakom, desno: dvadesetdva mjeseca po ozljedi liječenoj konzervativno (prema Wilkins (25))

Koštani mostovi mogu nastati nakon ozljede stanica ploče rasta. Najčešće ozljede su lomovi, a rjeđe su radijacija, infekcija, tumori, vaskularne abnormalnosti, jatrogene ozljede. No postanak koštanih mostova može biti prirođen ili razvojan ukoliko ne postoje navedeni uzročnici, iako nije zamjećeno postojanje koštanih mostova pri porodu.

Lom koji zahvaća ploču rasta može izazvati koštani most. Posttraumatski koštani mostovi nastaju zbog oštećenja germinalnog (palisadnog) sloja stanica ploče rasta. Oštećenje stanica nastaje u trenutku ozljede, ali može nastupiti i pri namještanju kosti ili osteosintezi.

Kod ozljeda u području ploče rasta nezavisno od etiologije potrebno je praćenje do prestanka rasta, jer koštani mostovi mogu nastati u rasponu od nekoliko tjedana pa do nekoliko godina. Tako je moguće nastajanje koštanog mosta po osteomijelitisu metafize (7).

Anatomske čimbenici

Anatomske razlike u različitim pločama rasta su značajne za pojavljivanje koštanih mostova. Od uticaja su veličina ploče rasta, brzina rasta i oblik ploče rasta (leži li samo u jednoj ravnini ili je nepravilna). Ploče rasta članaka i kraja palčane kosti su najčešće ozlijeđene, no male su i leže u jednoj ravnini, te se u njima rijetko pojavljuju koštani mostovi (60,62). Nasuprot tome ploče rasta vrha goljenične i kraja bedrene kosti su velike i leže u više ravnina, te je kod njih pojavljivanje koštanih mostova često (60,62,128).

Utjecaj dobi

Dob djeteta u vrijeme ozljede ploče rasta od velike je važnosti. Ozljede ploče rasta kod djevojčica u dobi od 14, 15 godina i dječaka u dobi od 16, 17 godina ostaviti će male posljedice jer im je preostalo malo vremena do zatvaranja ploča rasta, tako da se pojava koštanog mosta ne bi klinički ispoljila. Dok je kod male djece obzirom na preostalo vrijeme rasta moguć širok spektar klinički zajetnih poremećaja i potrebno je dugo praćenje.

Ponovno stvaranje koštanih mostova

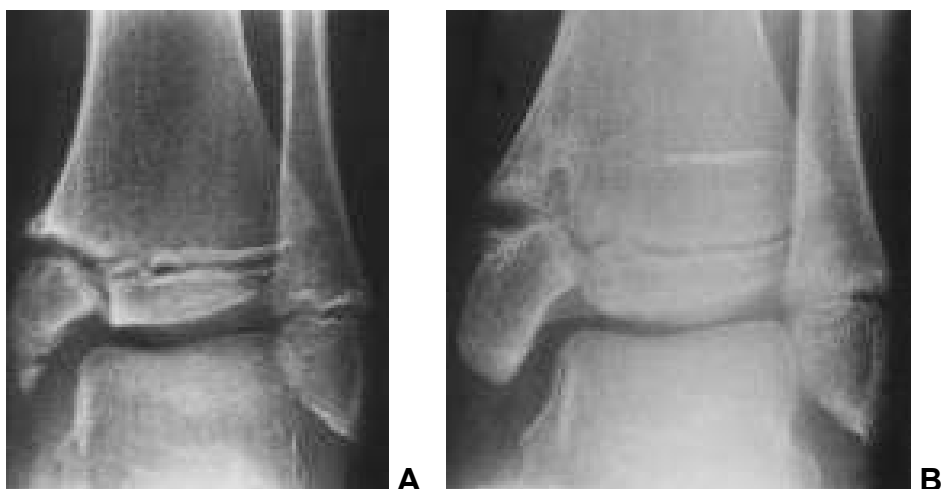Najčešća komplikacija po uklanjanju koštanih mostova. Mogu nastati nakon uklanjanja koštanih mostova bilo koje veličine ili smještaja. Češće se javljaju po odsranjivanju većih koštanih mostova. Mogu se pojaviti u svako doba po prvotnom odstranjenju koštanog mosta, ranije ili kasnije. Mogućnost opetovanog pojavljivanja veća je što se ranije pojavi i što je mlađa dob djeteta.

Nadalje sistemska bolest djeteta i preostali rast također su čimbenici opetovanog pojavljivanja koštanih mostova, isto kao i tehničke greške pri zbrinjavanju lomova i postoperacijske infekcije.

Shodno navedenom praćenje do završetka rasta je neophodno (7).

Odgođeno sraštanje i nesraštanje

Odgođeno sraštanje i nesraštanje su rijetki nakon lomova u području donje ploče rasta goljenične kosti. Autori navode rijetke primjere nakon odstranjenja koštanog mosta, avaskularne nekroze, te loma tipa SH-III (129,130). U navedenim primjerima nije bilo bolova, progresije pomaka ili instabiliteta, te su liječeni konzervativno ili ponavljanjem operacijskog postupka (7)(slika 24).

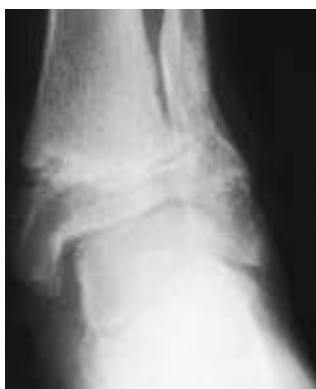

Slika 24: Nesraštanje i odgođeno sraštanje, A: nepotpuno sraštanje ozljede po mehanizmu supinacije-inverzije, loma medijalnog maleola tipa SH III, nakon dvanaest tjedana konzervativne terapije, B: šesnaest mjeseci po ozljedi (prema Wilkins (7))

Deformiteti po lošem srašanju

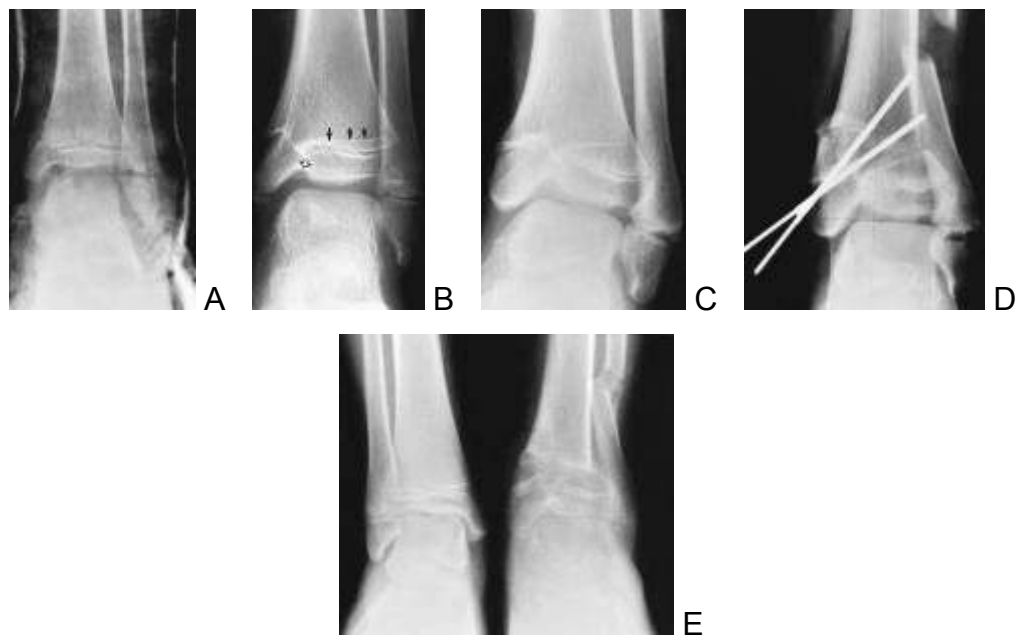
Zaostala rotacija po lošem srašanju obično se javlja nakon lomova u tri ravnine zbog lošeg namještanja ili loše imobilizacije. Isto tako se javlja i kod SH I i SH II. Ovakvi deformiteti obično zahtijevaju korektivnu osteotomiju.

Prednja angulacija i valgus deformitet nakon SH II obično ne zahtijevaju korektivnu osteotomiju već se rješavaju remodelacijom (41,131)(slika 25). Varus deformitet najčešće nastaje zbog abnormalnosti rasta i lošeg sraštanja.



Slika 25: Rendgenogram četrnaest mjeseci po ozljedi mehanizma pronacija- everzija-vanjska rotacija (prema Wilkins (25))

U slučaju da remodelacija nije dostatna brojni su načini korektivnih osteotomija (132,133)(slika 26).



Slika 26: A: lom medijalnog maleola bez pomaka konzervativno liječen, B: četrnaest mjeseci nakon ozljede, stvaranje koštanog mosta, nesimetričan rast, C: pet godina po ozljedi, progresija varus deformiteta, D: osteotomija, E: tri mjeseca po osteotomiji (prema Wilkins (25))

Zastoj rasta

Deformitet uzrokovan zastojem rasta obično se pojavljuje nakon lomova tipa SH III i SH IV kod kojih se koštani mostovi razvijaju u području loma, te dovode do varus deformiteta koji progredira s rastom. Spiegel i suradnici spominju probleme rasta i nakon lomova tipa SH II (98).

Nadalje spominje se i pogodovanje nagnječenja ploče rasta za stvaranje koštanih mostova i smanjenje pojave koštanih mostova kod anatomskog namještanja i osteosinteze (42,50).

Koštani mostovi mogu nestati sami od sebe, no vrlo rijetko (34,45). Većina pacijenata zahtijeva eksciziju koštanih mostova i korektivnu osteotomiju.

Avaskularna nekroza donje epifize goljenične kosti

Siffert i Arkin 1950. godine prvi su upozorili na tu komplikaciju loma donjeg kraja goljenične kosti (129). Radilo se o kombinaciji nesrastanja loma medijalnog maleola i avaskularnoj nekrozi koji su uzrokovali bol i rezultirali artrodezom. Dias opisuje jedan slučaj koji nije rezultirao artrodezom, već produljenjem okrajine zbog skraćanja (130). Wilkins navodi jedan slučaj koji je razvio valgus deformitet i učinjena je korektivna osteotomija s dobrim ishodom (25).

Artritis

Epifizni lomovi gležnja, koji ne dosežu u zglob imaju mali rizik posttraumatskog artritisa, dok lomovi koji sežu u zglob uzrokuju tu komplikaciju. Artritis se javlja nakon prestanka rasta, godinama nakon ozljede(7).

2. CILJ ISTRAŽIVANJA

Cilj ovog istraživanja je iznaći optimalnu metodu spajanja lomnih ulomaka Kirschnerovim žicama nakon loma tibijalnog maleola u djece.

Cilj je utvrditi koja vrsta osteosinteze ovisno o broju i položaju Kirschnerovih žica pruža najveći otpor opterećenju (sili vlaka i sili tlaka), odnosno kod koje dolazi do najmanjeg pomaka, tj. koja vrsta osteosinteze dovodi do najveće krutosti sklopa lomnih ulomaka i žica daje najbolju stabilnost ulomaka.

To se želi postići biomehaničkom analizom djelovanja sila na lomnu pukotinu na modelu s imitiranim prijelomom tibijalnog maleola kod pojedinačnih opterećenja pri različitim vrstama osteosinteze Kirschnerovim žicama.

Svrha je rada izvršiti vrednovanje rezultata osteosinteze Kirschnerovim žicama pri prijelomu tibijalnog maleola izvršene pokusom na modelu, te dati prijedlog osteosinteze kojom bi se postigla najbolja stabilizacija lomnih ulomaka.

3. MATERIJALI I METODE

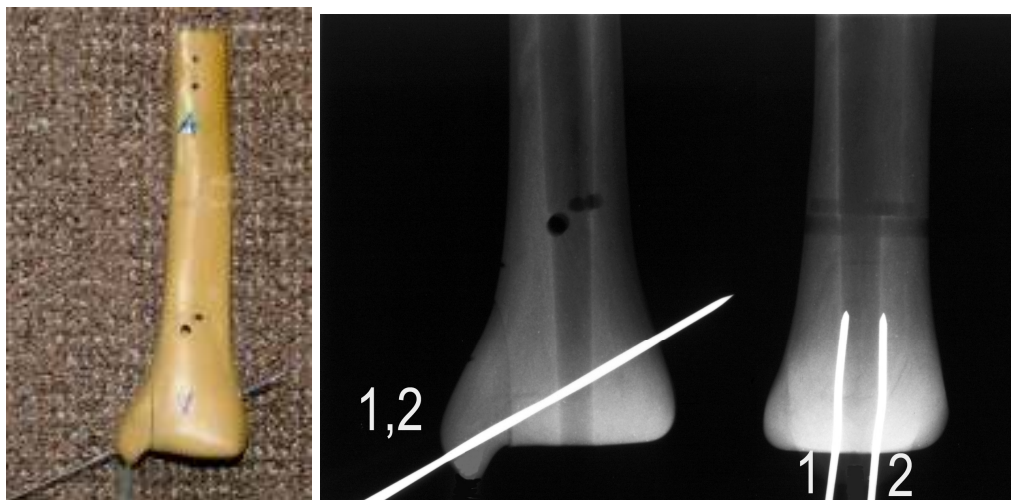
Pokus je vršen na modelu kosti koji je po svojstvima vrlo sličan, ali ne i istovjetan s kosti djeteta. Morfologija kosti i Kirschnerove žice istovjetni su, ali nedostaju okolna meka tkiva, susjedne kosti i imobilizacija. Cilj pokusa je bio procijeniti stabilnost konstrukcije Kirschnerovih žica, obzirom na morfologiju mjesta. Obzirom na nemogućnost izvedbe pokusa na živom biću, pokus je izvršen na modelu. Na ovaj način dobiveni podaci mogu se koristiti samo za međusobnu usporedbu ispitivanih izvedbi osteosinteze (modeli A-E) a ne mogu poslužiti za procjenu opterećenja pri kojima dolazi do gubitka stabilnosti osteosinteze kod pacijenata.

3.1. ARTEFICIJALNI MODEL LOMA TIBIJALNOG MALEOLA

Pokusi su izvedeni na kompozitnim modelima goljenične kosti treće generacije tvrtke „Sawbones“ iz Švedske, na kojima se inače izvode vježbe osteosinteze na AO tečajevima. Tvrtka „Sawbones“ razvila je kompozitne modele kosti kako bi mehanička svojstva modela kosti (tvrdoća, specifična gustoća, čvrstoća, modul elastičnosti) bila što sličnija mehaničkim svojstvima kosti. Ovi modeli imaju kanal, spužvasti dio i sabiti dio te biomehaničkim svojstvima odgovaraju skadaveričnoj kosti (zaštićeno u Pacifičkom istraživačkom laboratoriju 2006. pod kataloškim brojem 1116-5). Podaci o validaciji mehaničkih svojstava kompozitnih modela kosti treće generacije (Third-Generation Composite Bones) tvrtke „Sawbones“ mogu se naći u referencama na web stranici tvrtke (134-136).

Nabavljeno je pet istovjetnih modela donje polovice lijeve goljenične kosti srednje veličine. Svaki model je istovjetno prerezan električnom pilom za metal u kutu između gornje i bočne zglobne plohe u A-P smjeru prema gore pod kutom od 5 stupnjeva tako da se imitira lom medijalnog maleola, te su pomoću nagibnog škripca i električne bušilice na rotacionom postolju s kutomjerom uvedene Kirschnerove žice debljine 1,8 mm na pet različitih načina. Tako je dobiveno pet međusobno različitih modela (A, B, C, D i E) koji su bili opterećeni na tlak. Nakon provedenih ispitivanja na tlak, Kirschnerove su žice pomoću električne bušilice dodatno uvedene kroz modele za 10 cm. Istovremeno s dodatnim uvođenjem Kirschnerovih žica kroz modele, lomni su ulomci vraćeni u svoje početne položaje. Ovim postupkom su deformirani dijelovi Kirschnerovih žica (tijekom tlačnog pokusa) izvedeni iz modela osteosinteze i nisu utjecali na vlačni pokus. U dječjoj traumatologiji upotrebljavaju se Kirschnerove žice debljine 1 mm do 2 mm, a najčešće se upotrebljavaju Kirschnerove žice debljine 1,8 mm. Kod modela B, C, D i E Kirschnerove žice su uvedene pod najvećim kutovima koje su dozvoljavali anatomske odnose.

Model A: dvije paralelne Kirschnerove žice kroz vrh maleola te dijagonalno u suprotni kortikalis. Model A prikazan je na slici 27a, a rendgenske fotografije modela u AP i LL projekciji na slici 27b.

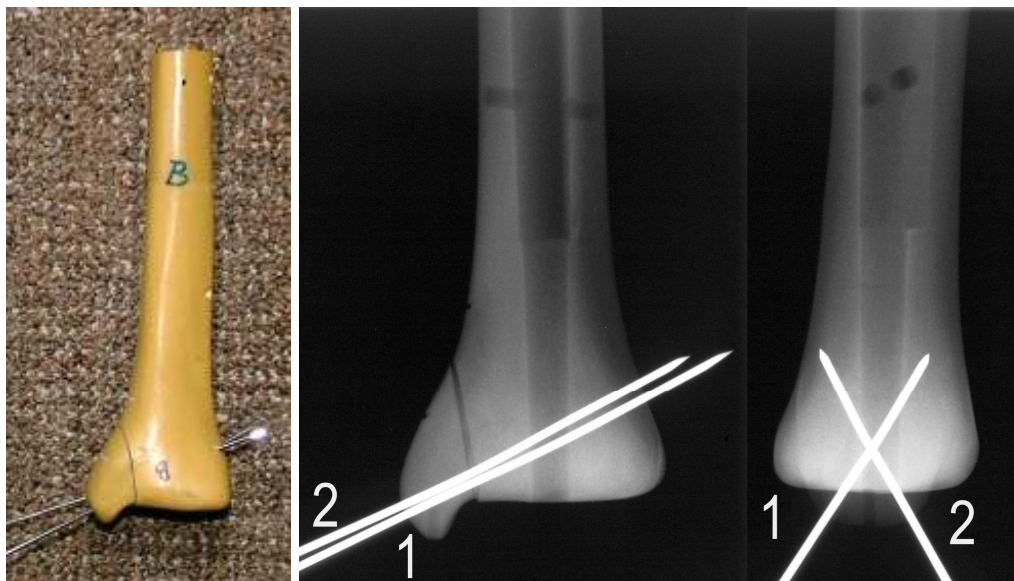


(a)

(b)

Slika 27a-b. Model A

Model B: dvije ukrižene Kirschnerove žice kroz vrh maleola te dijagonalno u suprotni kortikalis. Model B prikazan je na slici 28a, a rendgenske fotografije modela u AP i LL projekciji na slici 28b. Prostorni kut između žica 1 i 2 $\angle (1,2) = 27^\circ$, a kut između žica 1 i 2 u LL projekciji $\angle (1,2)_{LL} = 61^\circ$ (slika 28b).

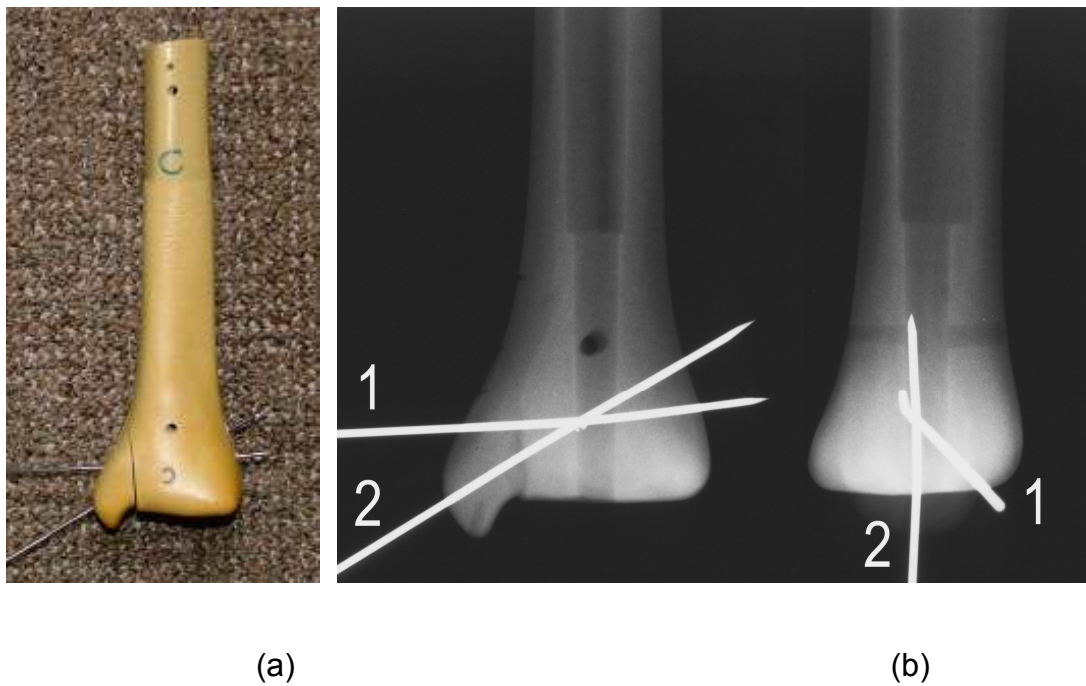


(a)

(b)

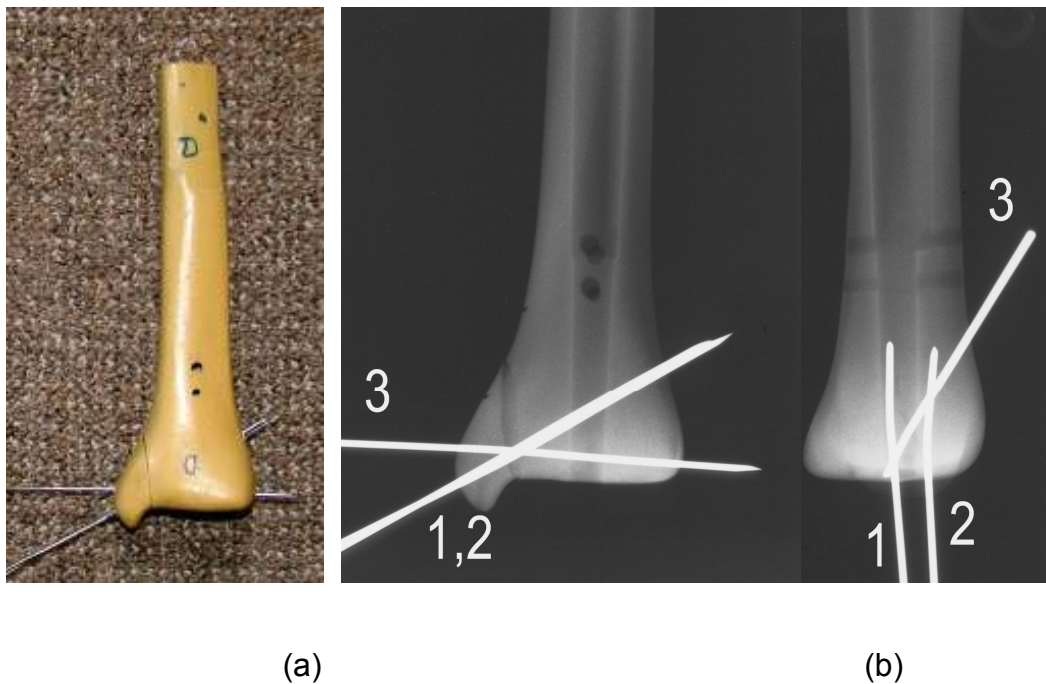
Slika 28a-b. Model B

Model C: jedna Kirschnerova žica kroz vrh maleola te dijagonalno u suprotni kortikalis i druga bočno kroz maleol i epifizu ispod i paralelno s pločom rasta. Model C prikazan je na slici 29a, a rendgenske fotografije modela u AP i LL projekciji na slici 29b. Prostorni kut između žica 1 i 2 $\angle (1,2) = 27^\circ$, u AP projekciji $\angle (1,2) = 27^\circ$, a u LL projekciji $\angle (1,2)_{LL} = 48^\circ$.



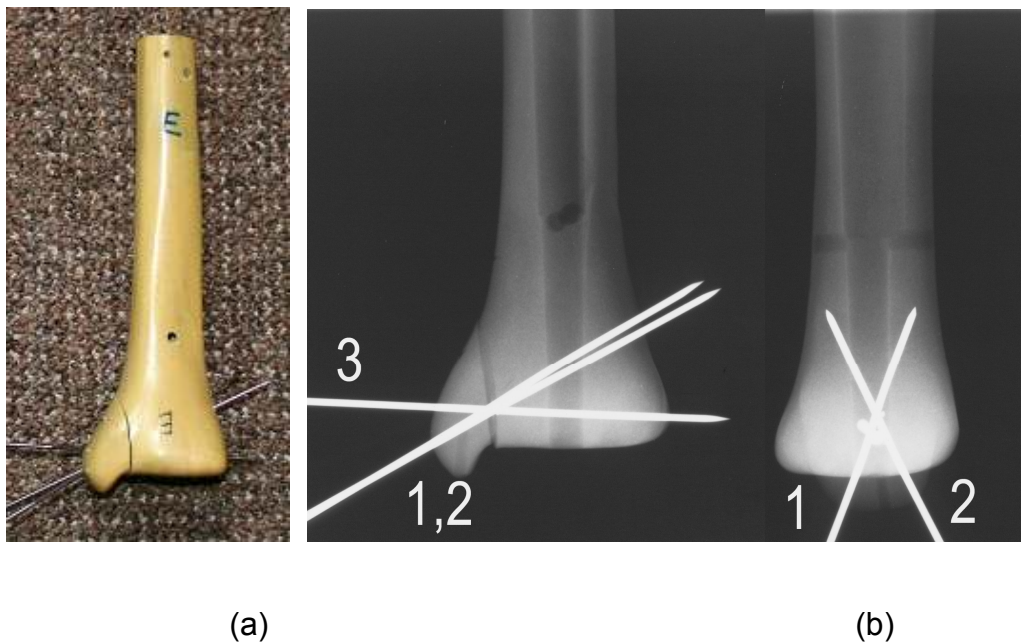
Slika 29a-b. Model C

Model D: dvije paralelne Kirschnerove žice kroz vrh maleola te dijagonalno u suprotni kortikalis i treća bočno kroz maloeol i epifizu ispod i paralelno s pločom rasta. Model D prikazan je na slici 30a, a rendgenske fotografije modela u AP i LL projekciji na slici 30b. Prostorni kutovi između žica su $\angle (1,3) = 32^\circ$, $\angle (2,3) = 30^\circ$, kutovi u AP projekciji su $\angle (1,3)_{AP} = \angle (2,3)_{AP} = 31^\circ$, a kutovi u LL projekciji su $\angle (1,3)_{LL} = \angle (2,3)_{LL} = 31^\circ$.



Slika 30a-b. Model D

Model E: dvije ukrižene Kirschnerove žice kroz vrh maleola te dijagonalno u suprotni kortikalis i treća bočno kroz maleol i epifizu ispod i paralelno s pločom rasta. Model E prikazan je na slici 31a, a rendgenske fotografije modela u AP i LL projekciji na slici 31b. Prostorni kutovi između Kirschnerovih žica su $\angle (1,2) = 25^\circ$, $\angle (1,3) = 35^\circ$, $\angle (2,3) = 35^\circ$. Kutovi u AP projekciji su $\angle (1,3)_{AP} = 30,5^\circ$, $\angle (2,3)_{AP} = 30,5^\circ$, a kut u LL projekciji je $\angle (1,2)_{LL} = 44^\circ$.



Slika 31a-b. Model E

Prostorni kutovi između Kirschnerovih žica mjereni su s kutomjerom tipa 45 3500 500 (Hoffmann Gruppe, Njemačka) koji omogućuje mjerenje kutova do točnosti od jedne kutne minute.

Pokusi su izvedeni u „Dalekovod laboratoriju“ za elektromehanička i kemijska ispitivanja uz pomoć voditelja mr. sc. Željka Lekšića dipl. ing., Ivica Klasana dipl.ing., Borisa Aduma, dipl. ing. i prof. dr. sc. Hinka Wolfa, dipl. ing.

3.2. OPIS KORIŠTENE OPREME

3.2.1. Ispitivanje na tlak

Oprema s kojom je provedeno ispitivanje modela na tlak prikazana je na slici 32. Nosač modela kosti izrađen od čeličnog lima debljine 3 mm pričvršćen je za čeličnu ploču dimenzija 1000x1000x5,3 mm pomoću četiri vijka M8. Model kosti učvršćen je za nosač modela kosti pomoću dva U vijka M12. Kako je anatomski oblik modela kosti geometrijski nepravilan, pri fiksiranju i pozicioniranu modela kosti u odnosu na nosač modela, uz U vijke korišteni su i drveni klinovi.



Slika 32. Oprema s kojom je provedeno ispitivanje modela na tlak

Tlačna sila koja djeluje na unutarnju stranu modela lomnog ulomka goljenične kosti (modela tibijalnog maleola) pod kutom od četrdeset i pet stupnjeva u odnosu na uzdužnu os kosti (slika 33) ostvarena je pomoću vijčanog pogona, ručnim zakretanjem navojnog vretena promjera 20 mm kroz nepomičnu maticu fiksiranu za čeličnu ploču. Na taj način je omogućeno postepeno opterećivanje i rasterećivanje modela. Između potiskivača (okomito na zglobnu plohu u središnjoj točki unutarnje strane maleola) i vretena vijčanog pogona smješten je senzor sile U2B (HBM, Njemačka, mjerno područje do 1000 N, klasa točnost 0,5 %) koji je spojen s 8 kanalnim univerzalnim mjernim pojačalom Spider 8 (HBM, Njemačka). Uz korištenje programskog paketa HBM Catman, Verzija 4.5, Release 2 (HBM, Njemačka), omogućeno je izravno praćenje i prikupljanje podataka o iznosu sile koja tijekom opterećenja i rasterećenja djeluje na model, tj. kontrolirano opterećivanje i rasterećivanje modela.



Slika 33. Djelovanje tlačne sile na unutarnju stranu modela lomnog ulomka

Mjerodavan podatak za procjenu stabilnosti osteosinteze je širina pukotine modela goljenične kosti koja zaostane nakon rasterećenja modela (zaostala širina lomne pukotine). Širina lomne pukotine je tijekom ispitivanja određivana korištenjem digitalnog mikroskopa AM 2011 Dino-Lite Basic, koji omogućuje povećanja do 200x. Kalibracija mikroskopa Dino Lite obavljena je upotrebom kontrolnog stakla Mitutoyo, promjera 45 mm, serijskog broja 183-109 i najvećeg odstupanja ravnosti površine od 0,3 mikrometra. Kontrolno staklo ima podjele od 0,1 mm, a kalibracija je provedena na duljini od 6 mm (slika 34).

Potiskivač je bio spojen s induktivnim senzorom pomaka WA/200 (HBM, Njemačka, mjerno područje +/-100 mm, klasa točnosti 1 %). Os

senzora pomaka postavljena je paralelno s osi u kojoj leže potisni klin i navojno vreteno (slika 33), te je na taj način omogućeno i registriranje pomaka potiskivača tijekom opterećenja i rasterećenja modela.



Slika 34. Kontrolno staklo Mitutoyo

3.2.2. Ispitivanje na vlak

Kod ispitivanja na vlak model kosti učvršćen je za nosač modela pomoću vijka M8 koji je provučen kroz model kosti i jednog U vijka M12, a s čeonu je strane dodatno poduprt s drvenim klinom. Na taj je način onemogućeno pomicanje modela u smjeru djelovanja vlačne sile. Radi boljeg nalijeganja modela kosti na nosač, model kosti je skraćen (slika 35).



Slika 35. Oprema s kojom je provedeno ispitivanje modela na vlak.

Na vrh modela lomnih ulomaka ispitivanih na vlak montirane su kukice (vijci s omčom), preko kojih je žica vezana za kukicu prenosila vlačnu silu u smjeru uzdužne osi modela kosti (slika 36).



Slika 36. Ispitivanje na vlak

Vlačna sila ostvarena je pomoću vijčanog pogona ručnim zakretanjem navojnog vretena (u suprotnom smjeru nego kod tlačnog pokusa). Iznosi vlačne sile registrirani su pomoću davača sile U2B, a širina lomne pukotine mjerena je pomoću digitalnog mikroskopa Dino-Lite. Senzor pomaka WA/200 bio je postavljen okomito na površinu modela ulomka goljenične kosti (slika 36).

3.3. OPIS PROVEDENH ISPITIVANJA

Tijekom ispitivanja nastojalo se simulirati djelovanje sile tlaka i vlaka koje u samoj imobilizaciji djeluju na osteosintetizirani prijelom. Sila tlaka posljedica je oslanjanja na nogu i uzrokuje prijenos sile tlaka preko "vilice" na talus, kalkaneus i dalje na kosti stopala pri čemu se krajevi "vilice" šire prema van i prema gore. Pri kontrakciji vanjske bočne grupe mišića skočnog zgloba (pronacija i everzija) dolazi do istezanja deltoidnog ligamenta s unutarnje strane skočnog zgloba. On se hvata za tibijalni maleol ispod ploče

rasta. Time se stvaraju sile vlaka pri čemu tibijalni maleol teži pomaku prema dolje i nešto malo (praktički zanemarivo) prema unutra. Kod pokusa na tlak tlačna sila djelovala je okomito na zglobnu plohu u središnjoj točki unutarnje strane maleola pod kutom od 45 stupnjeva u odnosu na uzdužnu os kosti (slika 33), a kod pokusa na vlak vlačna sila je djelovala u smjeru uzdužne osi kosti na vrh maleola simulirajući hvatište deltoidnog ligamenta (slika 36). Uslijed različitih načina otvaranja lomnih pukotina tijekom tlačnog i vlačnog pokusa, njihove su maksimalne širine mjerene na različitim mjestima. Kod tlačnog pokusa na gornjem a kod vlačnog na donjem dijelu lomne pukotine. Na slici 37a prikazano je karakteristično otvaranje pukotine kod tlačnog a na slici 37b kod vlačnog pokusa. Iako način otvaranja lomne pukotine dominantno ovisi o vrsti opterećenja, on također ovisi i o tipu izvedene osteosinteze.



(a)

(b)

Slika 37. Karakteristični načini otvaranja lomne pukotine: a) tlak, b) vlak.

Širina lomne pukotine mjerena je prije opterećenja modela (inicijalna širina pukotine), pri vršnoj sili (maksimalna širina pukotine), te nakon rasterećenja modela (trajna ili zaostala širina pukotine). Inicijalna širina pukotine posljedica je samog postupka osteosinteze, odnosno nepravilne površine imitiranog loma dobivene rezanjem modela kosti električnom pilom za metal. Maksimalna širina pukotine posljedica je elastične i plastične (trajne) deformacije Kirschnerovih žica kao i klizanja lomnog ulomka po Kirschnerovim žicama. Zaostala širina pukotine posljedica je plastične (trajne) deformacije Kirschnerovih žica i klizanja ulomka po Kirschnerovim žicama.

Ispitivanje stabilnosti razmatranih tipova osteosinteze Kirschnerovim žicama na arteficialnom modelu loma tibijalnog maleola (modeli A-E) provedeno je za oba načina opterećenja na slijedeći način:

1. Pomoću digitalnog mikroskopa izmjerena je inicijalna širina lomne pukotine (na neopterećenom modelu).
2. Izmjerena je maksimalna širina lomne pukotine pri djelovanju određene vršne sile (približno 15 s nakon dosezanja vršne sile). Iznos vršne sile kod prvog opterećivanja modela iznosio je 50 N, a kod svakog idućeg opterećivanja modela iznos vršne sile se povećavao za 50 N.
3. Izmjerena je širina lomne pukotine koja je zaostala nakon rasterećenja modela.

4. Određen je maksimalni i trajni prirast (povećanje) širine lomne pukotine.

Maksimalni prirast lomne pukotine jednak je razlici maksimalne i inicijalne širine lomne pukotine, a trajni prirast jednak je razlici zaostale i inicijalne širine lomne pukotine.

5. Ako je trajno povećanje širine lomne pukotine bilo veće od 2 mm, postupak je prekinut. Ako je trajno povećanje širine lomne pukotine bilo manje od 2 mm, iznos vršne sile je dodatno povećan za 50 N i ponovljeni su koraci od 2 do 5.

Opisani postupak ilustriran je na slikama 38a-o koje su dobivene fotografiranjem modela C s digitalnim mikroskopom Dino-Lite tijekom ispitivanja na vlak.



(a) prije opterećenja



(b) pri vršnoj sili od 50 N



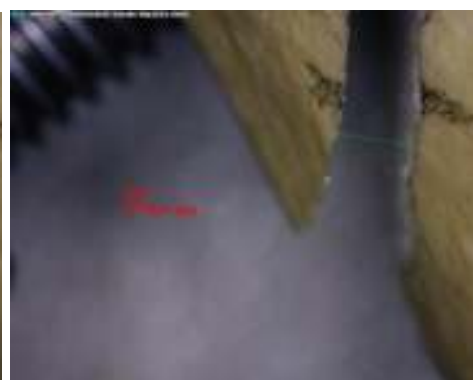(c) nakon rasterećenja (50 N)



(d) pri vršnoj sili od 100 N



(e) nakon rasterećenja (100 N)



(f) pri vršnoj sili od 150 N

Slika 38a-f. Ilustracija postupka ispitivanja modela C na vlak (povećanje 60 x)



(g) nakon rasterećenja (150 N)



(h) pri vršnoj sili od 200 N



(i) nakon rasterećenja (200 N)



(j) pri vršnoj sili od 250 N




(k) nakon rasterećenja (250 N)



(l) pri vršnoj sili od 300 N

Slika 38g-l. Ilustracija postupka ispitivanja modela C na vlak (povećanje 60 x)



(m) nakon rasterećenja (300 N)



(n) pri vršnoj sili od 350 N



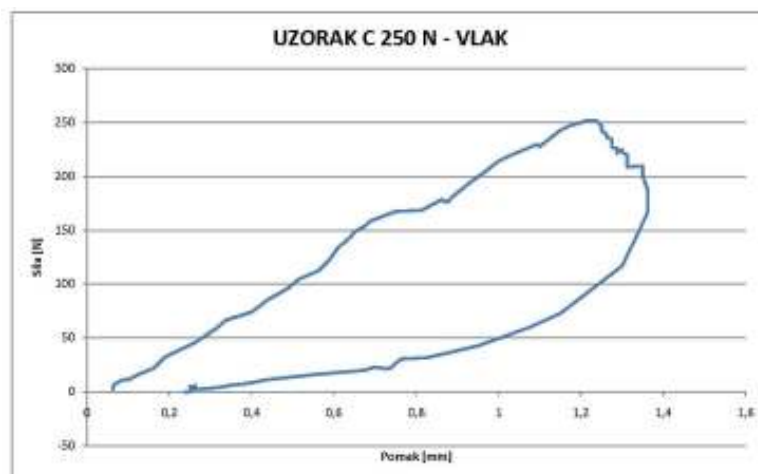
(o) nakon rasterećenja (350 N)

Slika 38m-o. Ilustracija postupka ispitivanja modela C na vlak

(povećanje 60 x)

Za vrijeme postupnog opterećivanja i rasterećivanja modela vrijednosti sile i pomaka su praćeni korištenjem softvera HBM Catman (HBM Njemačka). Kada je dosegnuta zadana vrijednost sile vreteno je zaustavljeno i lomna pukotina je fotografirana s digitalnim mikroskopom. Nakon rasterećenja lomna pukotina je ponovo fotografirana. Karakteristični graf koji prikazuje

vezu između sile i pomaka tijekom opterećenja i rasterećenja modela "krivulja opterećenja" prikazan je na slici 39.



Slika 39. Karakteristična "krivulja opterećenja"

Treba naglasiti da ovi grafovi mogu poslužiti samo za praćenje vrijednosti sile kojom se djeluje na model. Naime, pomaci koje registrira senzor pomaka nisu u korelaciji sa širinom lomne pukotine i ne mogu se upotrijebiti za procjenu stabilnosti osteosinteze. Zbog zakrivljene površine modela lomnog ulomka i složenog mehanizma njegova pomaka (savijanje modela goljenične kosti, elastično i plastično savijanje Kirschnerovih žica, klizanje modela tibijalnog maleola po Kirschnerovim žicama) nije poznata veza između registriranih pomaka senzora pomaka i širine lomne pukotine.

4. REZULTATI ISTRAŽIVANJA

4.1. REZULTATI ISPITIVANJA NA TLAK

Rezultati ispitivanja stabilnosti osteosinteze modela A - E pri opterećenju na tlak prikazani su u tablicama 1-5. Na slici 40 je prikazan prirast širine prijelomne pukotine u ovisnosti o iznosu vršne sile s kojom je model opterećivan. Plavom linijom je prikazan prirast širine pukotine u trenutku kad je model opterećen s vršnom silom (maksimalni prirast lomne pukotine) a s crvenom linijom prirast širine pukotine nakon rasterećenja modela (trajni ili zaostali prirast lomne pukotine). Na slici 41a su prikazani maksimalni prirasti širina lomnih pukotina na modelima A-E, a na slici 41b su prikazani trajni prirasti širina lomnih pukotina.

Tablica 1. Model A - tlak

Inicijalna širina lomne pukotine: 0,263 mm

Vršna sila N	Širina lomne pukotine		Prirast širine lomne pukotine	
	Pri vršnoj sili mm	Nakon rasterećenja mm	Pri vršnoj sili mm	Nakon rasterećenja mm
58,38	0,355	0,290	0,092	0,027
95,52	0,395	0,368	0,132	0,105
146,16	0,593	0,566	0,330	0,303
194,34	1,203	1,040	0,940	0,777
256,56	2,763	2,329	2,500	2,066

Tablica 2. Model B - tlak

Inicijalna širina prijelomne pukotine: 0 mm

Vršna sila N	Širina lomne pukotine		Prirast širine lomne pukotine	
	Pri vršnoj sili mm	Nakon rasterećenja mm	Pri vršnoj sili mm	Nakon rasterećenja mm
52,74	0,092	0,053	0,092	0,053
110,88	0,276	0,053	0,276	0,053
151,80	0,329	0,053	0,329	0,053
204,36	0,542	0,118	0,542	0,118
241,92	0,881	0,263	0,881	0,263
291,60	1,479	0,842	1,479	0,842
349,98	2,226	1,285	2,226	1,285
394,98	4,577	3,306	4,577	3,306

Tablica 3. Model C - tlak

Inicijalna širina lomne pukotine: 0,342 mm

	Širina lomne pukotine		Prirast širine lomne pukotine	
	Pri vršnoj sili mm	Nakon rasterećenja mm	Pri vršnoj sili mm	Nakon rasterećenja mm
Vršna sila N				
56,58	0,658	0,421	0,316	0,079
97,68	1,013	0,539	0,671	0,197
152,88	1,631	0,921	1,289	0,579
198,24	2,249	1,340	1,907	0,998
265,12	4,141	2,542	3,799	2,200

Tablica 4. Model D - tlak

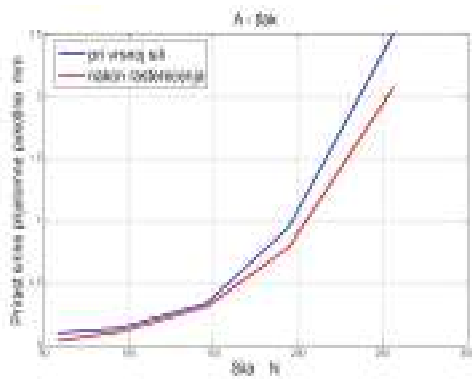
Inicijalna širina lomne pukotine: 0,830 mm

Vršna sila	Širina lomne pukotine		Prirast širine lomne pukotine	
	Pri vršnoj sili mm	Nakon rasterećenja mm	Pri vršnoj sili mm	Nakon rasterećenja mm
N				
54,6	0,911	0,830	0,080	0,000
99,66	0,977	0,870	0,147	0,040
156,84	1,098	0,990	0,268	0,160
192	1,365	1,191	0,535	0,361
242,22	1,994	1,593	1,164	0,763
308,54	3,452	2,985	2,622	2,155

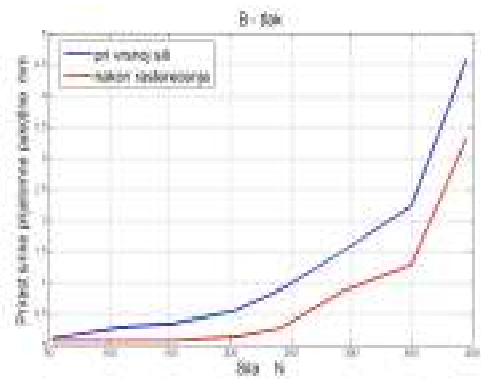
Tablica 5. Model E - tlak

Inicijalna širina lomne pukotine: 0.364

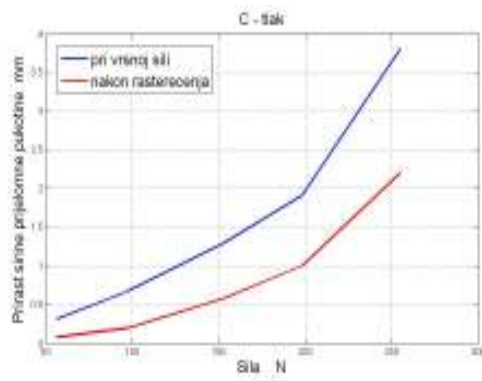
Vršna sila	Širina lomne pukotine		Prirast širine lomne pukotine	
	Pri vršnoj sili mm	Nakon rasterećenja mm	Pri vršnoj sili mm	Nakon rasterećenja mm
N				
55,2	0,396	0,364	0,032	0,000
96,72	0,462	0,368	0,098	0,004
152,52	0,623	0,420	0,259	0,056
198,36	0,827	0,520	0,463	0,156
240	1,074	0,778	0,710	0,414
299,16	1,542	1,200	1,178	0,836
334,14	2,168	1,776	1,804	1,412
390,78	3,036	2,726	2,672	2,362



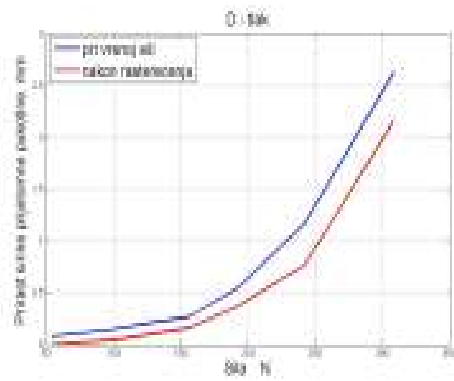
(a)



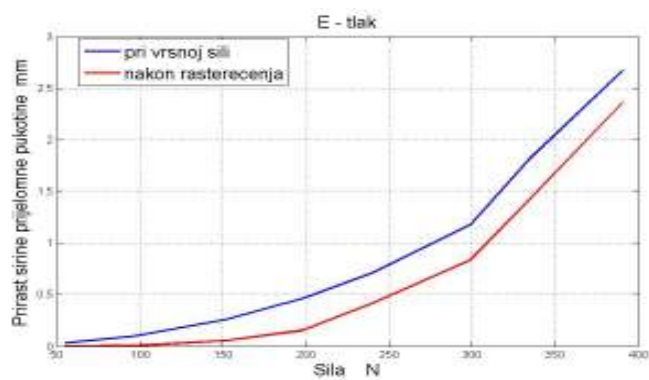
(b)



(c)

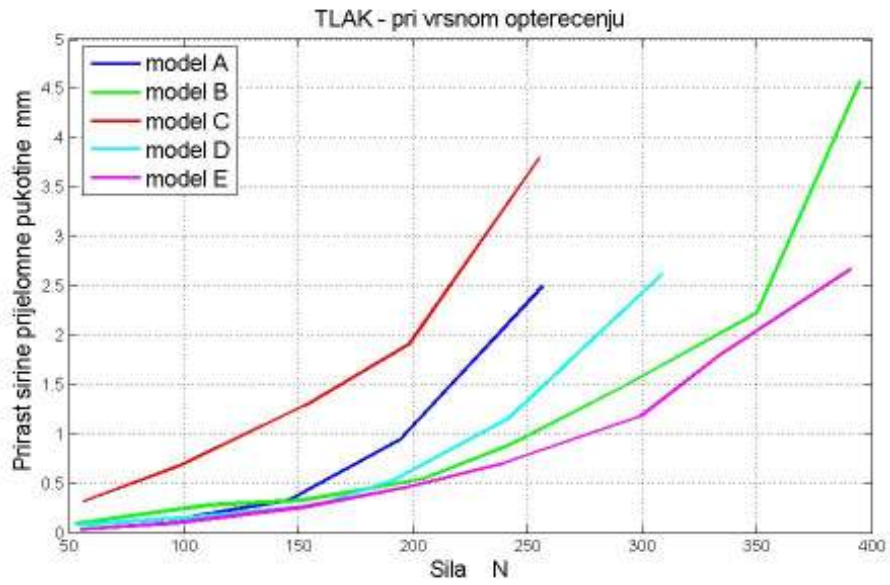


(d)

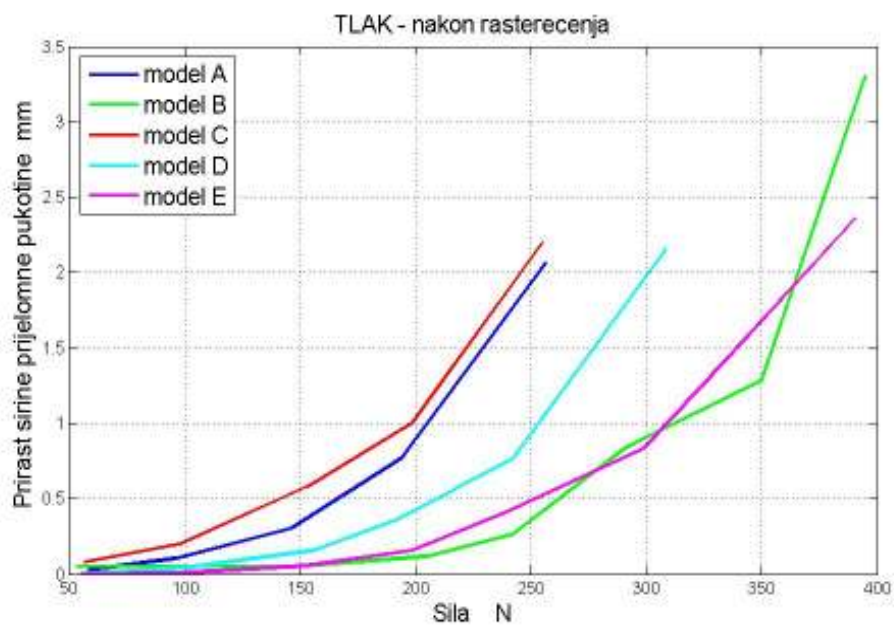


(e)

Slika 40a-e. Prirast širine lomne pukotine - ispitivanje na tlak



(a)



(b)

Slika 41a-b. Prirast širine lomne pukotine – opterećenje na tlak.

Sa slike 41a vidi se da je prirast širine lomne pukotine kod djelovanja vršnih opterećenja najmanji kod modela E. Dakle, model E se pokazao najkrućim. Za njim slijede modeli B, D, A i C. Za procjenu stabilnosti osteosinteze relevantan je podatak o zaostalom prirastu širine lomne pukotine (nakon rasterećenja modela). Sa slike 41b može se zaključiti da su se najboljima pokazali modeli E i B koji su podjednako stabilni. Za iznose vršnih sila 50-150 N nešto je stabilniji model E. Kod vršnih sila 150-280 N stabilniji je model B, u području 280-300 N stabilniji je model E, od 300-365 N stabilniji je model B, a kod iznosa vršnih sila većih od 365 N (kod kojih je trajni prirast širine prijelomne pukotine veći od 1,91 mm) znatno je stabilniji model E. Za njima slijede modeli D, A i C.

4.2 REZULTATI ISPITIVANJA NA VLAK

Rezultati ispitivanja stabilnosti osteosinteze modela A - E pri opterećenju na vlak prikazani su u tablicama 6-10. Na slici 42 je prikazan prirast širine lomne pukotine u ovisnosti o iznosu vršne sile s kojom je model opterećivan. Plavom linijom je prikazan prirast širine pukotine u trenutku kad je model opterećen s vršnom silom (maksimalni prirast prijelomne pukotine) a s crvenom linijom prirast širine pukotine nakon rasterećenja modela (trajni ili zaostali prirast lomne pukotine). Na slici 43a su prikazani maksimalni prirasti širina lomnih pukotina modela A-E, a na slici 43b su prikazani trajni prirasti širina lomnih pukotina.

Tablica 6. Model A - vlak

Inicijalna širina lomne pukotine: 0 mm

Vršna sila N	Širina lomne pukotine		Prirast širine lomne pukotine	
	Pri vršnoj sili mm	Nakon rasterećenja mm	Pri vršnoj sili mm	Nakon rasterećenja mm
47,22	0,469	0,135	0,469	0,135
98,34	0,784	0,148	0,784	0,148
153,12	1,215	0,308	1,215	0,308
219,54	1,633	0,404	1,633	0,404
242,28	2,328	0,883	2,328	0,883
300,54	2,966	1,017	2,966	1,017
316,86	5,263	3,052	5,263	3,052

Napomena: radi popuštanja modela nije bilo moguće ostvariti planiranu silu od 350 N

Tablica 7. Model B - vlak

Inicijalna širina lomne pukotine: 0,892 mm

Vršna sila N	Širina lomne pukotine		Prirast širine lomne pukotine	
	Pri vršnoj sili mm	Nakon rasterećenja mm	Pri vršnoj sili mm	Nakon rasterećenja mm
62,04	1,435	0,977	0,543	0,085
104,04	1,731	1,069	0,839	0,177
151,08	2,150	1,171	1,258	0,279
210,42	2,837	1,383	1,945	0,491
249,3	3,153	1,666	2,261	0,774
302,64	4,063	2,135	3,171	1,243
349,38	5,169	3,002	4,277	2,110

Tablica 8. Model C - vlak

Inicijalna širina lomne pukotine: 0 mm

Vršna sila N	Širina lomne pukotine		Prirast širine lomne pukotine	
	Pri vršnoj sili mm	Nakon rasterećenja mm	Pri vršnoj sili mm	Nakon rasterećenja mm
57,96	0,678	0,135	0,678	0,135
102,36	0,945	0,229	0,945	0,229
171	1,437	0,242	1,437	0,242
200,22	2,029	0,312	2,029	0,312
251,34	2,629	0,665	2,629	0,665
316,26	3,757	1,605	3,757	1,605
364,08	5,898	3,717	5,898	3,717

Tablica 9. Model D - vlak

Inicijalna širina lomne pukotine: 0,790 mm


Vršna sila N	Širina lomne pukotine		Prirast širine lomne pukotine	
	Pri vršnoj sili mm	Nakon rasterećenja mm	Pri vršnoj sili mm	Nakon rasterećenja mm
55,44	0,991	0,803	0,201	0,013
96,84	1,178	0,816	0,388	0,026
144,96	1,619	0,977	0,829	0,187
201,54	2,315	1,124	1,525	0,334
254,76	2,851	1,633	2,061	0,843
290,04	3,266	1,673	2,476	0,883
348,96	3,962	2,128	3,172	1,338
411,54	4,725	2,423	3,935	1,633
447,12	5,702	3,493	4,912	2,703

Tablica 10. Model E - vlak

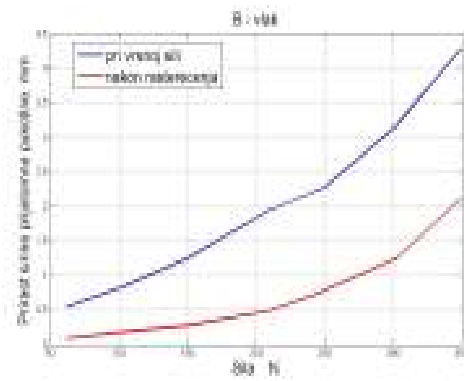
Inicijalna širina lomne pukotine: 0 mm

Vršna sila N	Širina lomne pukotine		Prirast širine lomne pukotine	
	Pri vršnoj sili mm	Nakon rasterećenja mm	Pri vršnoj sili mm	Nakon rasterećenja mm
54,48	0,522	0,000	0,522	0,000
98,52	0,790	0,000	0,790	0,000
146,94	1,004	0,000	1,004	0,000
209,64	1,365	0,094	1,365	0,094
264,18	1,499	0,174	1,499	0,174
303,24	1,713	0,321	1,713	0,321
358,02	2,075	0,455	2,075	0,455
399,54	2,423	0,509	2,423	0,509
451,86	2,891	0,736	2,891	0,736
488,58	3,105	0,776	3,105	0,776
553,96	3,172	0,790	3,172	0,790
612,78	3,359	1,071	3,359	1,071

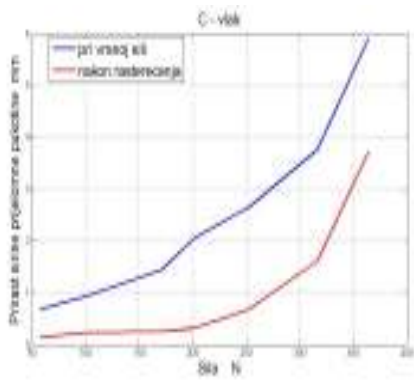
Napomena: na sili od 692 N došlo je do oštećenja kukice i pokus je prekinut



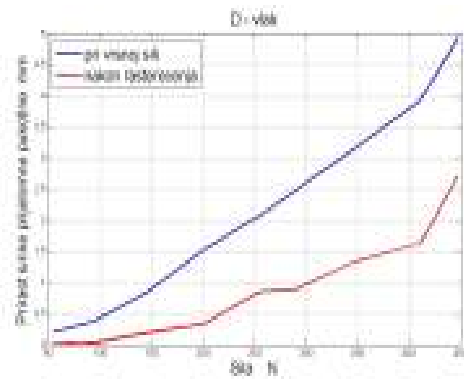
(a)



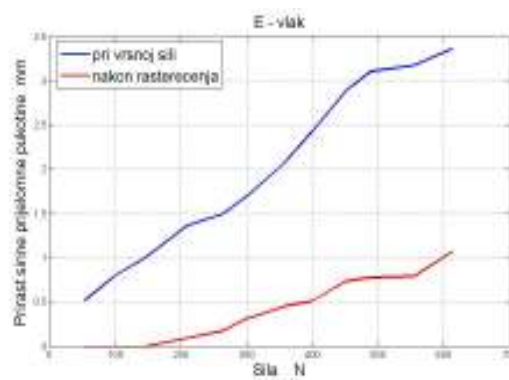
(b)



(c)

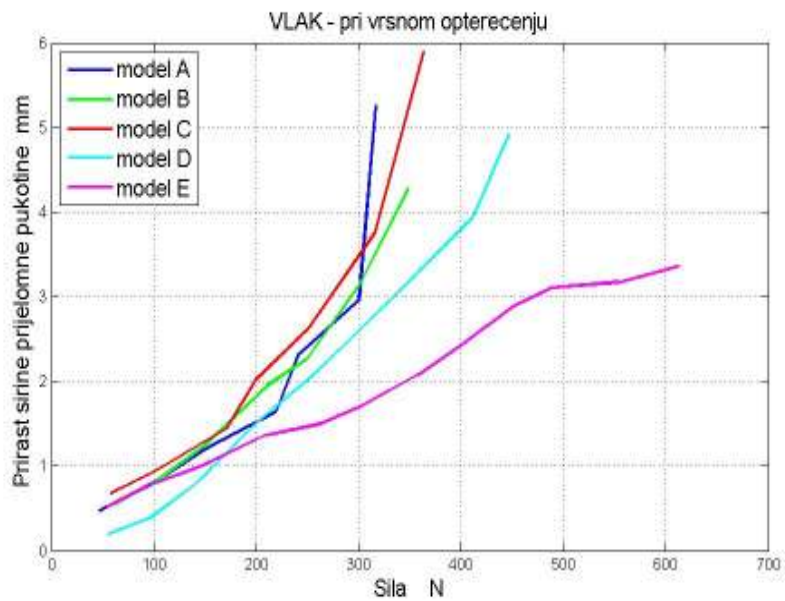


(d)

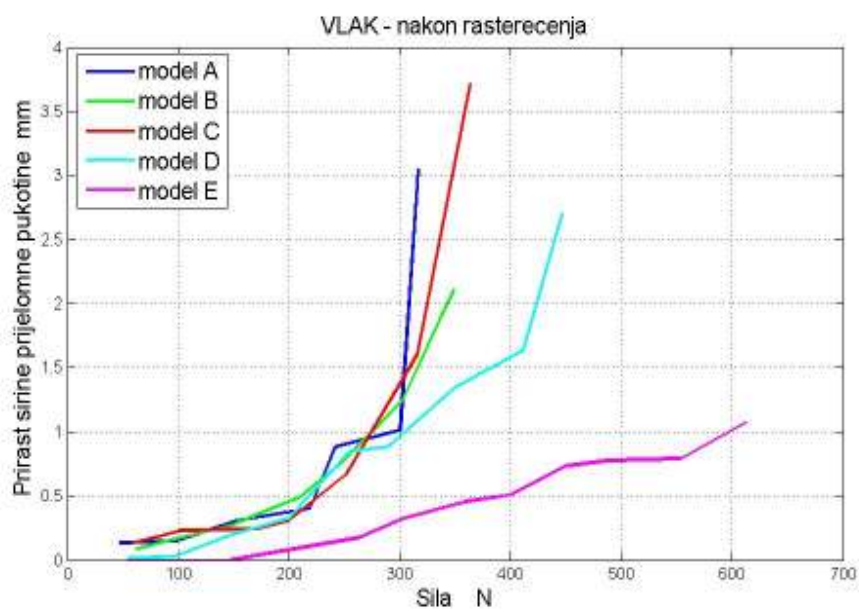


(e)

Slika 42a-e. Prirast širine lomne pukotine - ispitivanje na vlak.



(a)



(b)

Slika 43a-b. Prirast širine lomne pukotine – opterećenje na vlak.

Sa slike 43a se vidi da je pri djelovanju vršnih opterećenja model E najkrući. Samo je u području manjih opterećenja (50-150 N) i prirasta prijelomnih pukotina do 1 mm model D krući od modela E. Za modelom E slijede modeli D, B, A i C. Za procjenu stabilnosti osteosinteze relevantan je podatak o trajnom prirastu širine lomne pukotine koji zaostane nakon rasterećenja modela. Sa slike 43b se vidi da je daleko najstabilniji model E. Za modelom E slijede modeli D, B, C i A.

5. RASPRAVA

Širenje lomne pukotine s biomehaničke je strane vrlo složen proces. Do širenja prijelomne pukotine dolazi kako zbog savijanja Kirschnerovih žica tako i zbog klizanja lomnog ulomka duž Kirschnerovih žica. Djelovanje potiskivača prenosi se preko prijelomnog ulomka na žice. Svaka sila s kojom lomni ulomak djeluje na Kirschnerovu žicu može se rastaviti na komponentu koja je okomita na žicu (normalna komponenta sile) i na komponentu koja leži u smjeru žice (tangencijalna komponenta sile). Normalna komponenta uzrokuje savijanje Kirschnerove žice a tangencijalna komponenta teži pomaknuti prijelomni ulomak duž žice. Kao posljedica savijanja javljaju se elastične deformacije žice (nakon rasterećenja žica se vraća u svoj početni položaj), a može doći i do plastičnih deformacija žice (nakon rasterećenja žica ostaje djelomično deformirana). Tangencijalna komponenta sile nastoji pomaknuti lomni ulomak duž žice, a kad tangencijalna komponenta sile postane veća od sile trenja između Kirschnerove žice i lomnog ulomka, dolazi do klizanja ulomka po žici. Ako su Kirschnerove žice međusobno ukrižene, situacija je još složenija. Naime, ukrižene žice svojim oblikom pružaju dodatni otpor klizanju lomnog ulomka duž žica. Klizanje lomnog ulomka je moguće samo ako se Kirschnerove žice još dodatno deformiraju (elastično i/ili plastično). Ako su ove dodatne deformacije žica elastične, nakon rasterećenja modela žice se nastoje vratiti u svoj početni položaj a to može rezultirati i s klizanjem lomnog ulomka natrag prema početnom položaju. Klizanje ulomka duž žice može se spriječiti ako se žica postavi

okomito na smjer sile s kojom potiskivač djeluje na lomni ulomak. Međutim, smanjenje tangencijalne komponente povećava normalnu komponentu sile, odnosno moment savijanja prema točki u kojoj je Kirschnerova žica uvedena u model goljениčne kosti. Zbog većeg momenta savijanja može doći do plastičnog deformiranja Kirschnerove žice tj. do trajnog prirasta širine lomne pukotine.

Zastupljenost i međusobni odnos navedenih mehanizama širenja lomne pukotine ovisi kako o vrsti opterećenja (iznos i smjer sile, mjesto djelovanja sile) tako i o tipu izvedene osteosinteze (broj i međusobni položaj Kirschnerovih žica).

Osim o broju i međusobnom položaju Kirschnerovih žica, stabilnost osteosinteze može ovisiti i o načinu uvođenja Kirschnerovih žica u model lomnog ulomka. Zbog geometrijski nepravilnog oblika lomnog ulomka može kod uvođenja Kirschnerove žice doći do skretanja žice unutar lomnog ulomka. Tako zakrivljena žica može dodatno utjecati na klizanje ulomka duž žice.

U tablici 11 nalaze se podaci o iznosima vršnih opterećenja s kojima bi trebalo opteretiti model lomnog ulomka da nakon rasterećenja trajni prirast širine lomne pukotine bude 2 mm.

Tablica 11. Iznosi vršnih sila potrebnih za trajni prirast širine lomne pukotine od 2 mm

	Model	Sila na tlak N	Model	Sila na vlak N
1.	E	369	E	*
2.	B	366	D	424
3.	D	301	B	343
4.	A	253	C	325
5.	C	246	A	308

* trajni prirast širine pukotine od 1,07 mm postignut je pri vršnoj sili od 610 N. Daljnje ispitivanje nije bilo moguće provesti zbog oštećenja vijka s omčom.

Sa slike 41b i iz tablice 11 može se zaključiti da su kod opterećenja na tlak modeli E i B podjednako stabilni, a slijede ih modeli D, A i C. Osteosinteze na modelima A, B i C izvedene su s dvije a na modelima D i E s tri Kirschnerove žice. Iako su kod modela C žice međusobno ukrižene, on se pokazao manje stabilnim od modela A kod kojeg su obje žice međusobno paralelne. Naime, žica br. 1 na modelu C (slika 29b) koja prolazi bočno kroz maleol i epifizu ispod i paralelno s pločom rasta, pruža manji otpor klizanju lomnog ulomka nego žica br. 2 (model C) koja prolazi kroz vrh maleola te

dijagonalno u suprotni kortikalis. Kod modela A obje žice prolaze kroz vrh maleola te dijagonalno u suprotni kortikalis (slika 27b), te pružaju jednak otpor klizanju lomnog ulomka, koji je veći od otpora klizanju koji pruža žica br. 1 kod modela C. Od modela osteosinteza izvedenih s dvije žice daleko je najstabilniji model B. Kod modela B žice međusobno zatvaraju prostorni kut od 26 stupnjeva. U AP projekciji žice zatvaraju približno jednake kutove kao i žice kod modela A, ali za razliku od modela A (kod kojeg su žice međusobno paralelne) kod modela B žice su u LL projekciji međusobno ukrižene (slika 28b) što dodatno povećava stabilnost osteosinteze. Model D približno odgovara modelu A s dodatno uvedenom trećom žicom (žica br. 3 na slici 30b) koja prolazi bočno kroz maleol i epifizu ispod i paralelno s pločom rasta. Model D se pokazao stabilnijim od modela A, ali još uvijek manje stabilnim od modela B. Naime, žica br. 3 kod modela D pruža manji otpor klizanju od žica br. 1 i 2 (modeli A i D). Najstabilnijim su se pokazali modeli E i B. Model E približno odgovara modelu B (najstabilnijem od modela A, B i C) s dodatno uvedenom trećom žicom (žica br. 3 na slici 31b) koja prolazi bočno kroz maleol i epifizu ispod i paralelno s pločom rasta. Ova treća žica nije značajnije povećala stabilnost modela E u odnosu na model B (slično kao i kod modela D i A). Sa slike 41b može se uočiti da je u nekim područjima vršnih sila model B čak i nešto stabilniji od modela E. Ovo se može objasniti s nešto većim prostornim kutom između žica 1 i 2 kod modela B ($\angle(1,2) = 27^\circ$) nego kod modela E ($\angle(1,2) = 25^\circ$), što se može uočiti na

rendgenskim fotografijama modela B i E u LL projekciji (Model B: $\angle (1,2)_{LL} = 61^\circ$, Model E: $\angle (1,2)_{LL} = 44^\circ$).

Sa slike 43b i iz tablice 11 vidi se da je kod opterećenja na vlak daleko najstabilniji model E. Model D dosta zaostaje za modelom E, ali je još uvijek stabilniji (oko 25 %) od modela B, C i A koji su međusobno prilično ujednačeni. Kod opterećenja na vlak koje djeluje u smjeru uzdužne osi modela goljenične kosti, značajno povećanje stabilnosti (u odnosu na modele A, B i C) dobiveno je uvođenjem treće žice koja prolazi okomito na smjer vlačne sile (bočno kroz maleol i epifizu ispod i paralelno s pločom rasta).

Na slikama 40 i 42 može se uočiti prirast širine lomne pukotine koji je posljedica elastičnih deformacija (nakon rasterećenja te deformacije iščezavaju). Kad se od prirasta širine lomne pukotine pri vršnom opterećenju (rezultat elastičnih i plastičnih deformacija žice i klizanja lomnog ulomka duž žica, plava linija na slikama 40 i 42 oduzme zaostali prirast širine lomne pukotine nakon rasterećenja (rezultat eventualnih plastičnih deformacija žica i klizanja lomnog ulomka duž žica, crvena linija na slikama 40 i 42 dobije se prirast širine pukotine uzrokovan elastičnim deformacijama. Sa slika 40 i 42 se vidi da je utjecaj elastičnih deformacija Kirschnerovih žice na prirast širine lomne pukotine znatno veći kod opterećenja na vlak nego kod opterećenja na tlak. Iako postoje određene razlike u iznosima reduciranih momenata savijanja kod tlačnog i vlačnog pokusa, ovdje se uglavnom radi o utjecaju udaljenosti gornjeg i donjeg ruba lomne pukotine do točke u kojoj je

Kirschnerova žica uvedena u model goljenične kosti. Pri savijanju Kirschnerovih žica dolazi do zakretanja lomnog ulomka. Kako je udaljenost od točke uvođenja Kirschnerove žice u model goljenične kosti i donjeg ruba lomne pukotine znatno veća od udaljenosti između točke uvođenja Kirschnerove žice u model goljenične kosti i gornjeg dijela lomne pukotine (slika 37), prirast širine donjeg ruba lomne pukotine (elastične deformacije - pokus na vlak) znatno je veći od prirasta širine gornjeg dijela lomne pukotine (elastične deformacije - pokus na tlak).

Kad se razmatraju oba načina opterećenja (tlak i vlak), s obzirom na različite smjerove djelovanja vlačne i tlačne sile (u smjeru uzdužne osi modela kosti i pod kutom od 45 stupnjeva u odnosu na uzdužnu os modela kosti), daleko najstabilnijim se pokazao model E, tj. model osteosinteze s tri Kirschnerove žice koje međusobno zatvaraju najveće prostorne kutove. Modeli B i D pokazuju slična svojstva. Model B stabilniji je kod opterećenja na tlak dok je model D stabilniji kod opterećenja na vlak. Modeli osteosinteza A i C pokazali su se najmanje stabilnima.

Na temelju rezultata koji su dobiveni tlačnim i vlačnim pokusom na modelima osteosinteza A-E, dokazana je hipoteza da ukrižavanje dvije Kirschnerove žice na način da prostorni kut između njih bude što veći rezultira s većom stabilnošću osteosinteze na tlak, te da se dodavanjem treće Kirschnerove žice okomito na smjer vlačne sile dobije još veća stabilnost na vlak.

6. ZAKLJUČCI

Lomovi u području ploče rasta osobiti su za dječju dob. Salter-Harisova klasifikacija lomova temelji se na zahvaćenosti metafize, fize i epifize, dok Dias-Tachdjianova lomove klasificira temeljem mehanizma njihova nastanka.

Anatomska je repozicija osnovnim preduvjetom za stabilizaciju loma i smanjenja mogućih posljedica poremećaja rasta. Međutim, konzervativna terapija kod lomova s pomakom nije dostatna, te se kao metoda izbora javlja otvorena repozicija i osteosinteza vijkom ili Kirschnerovim žicama. Pri tome je bitan i uzrast djeteta, jer kod manje djece zbog premale veličine epifize i ploče rasta, kao i kod veće djece s malim koštanim ulomkom osteosinteza vijkom nije tehnički moguća.

Znano je da su pri osteosintezi potrebne minimalno dvije Kirschnerove žice, pri čemu ukrižene Kirschnerove žice pružaju veću stabilnost od paralelnih.

Kako je širenje lomne pukotine s biomehaničke strane vrlo složen proces, stabilnost modela osteosinteze procijenjena je na temelju eksperimentom dobivenih podataka. Tijekom naših istraživanja određene su vrijednosti vršnih opterećenja s kojima treba opteretiti model lomnog ulomka da nakon rasterećenja trajni prirast širine lomne pukotine iznosi 2 mm. Na temelju tih podataka (koji su prezentirani u Tablici 11) slijedi da:

1. su najmanje stabilni modeli A i C. Pri tome je model A nešto stabilniji na tlak (vršno opterećenje na tlak kod modela A je 253 N, a kod modela C 246 N), a model C je nešto stabilniji na vlak (vršno opterećenje na vlak kod modela C je 325 N a kod modela A 308 N).

2. modeli B i D pokazuju slična svojstva, s tim da je model B stabilniji na tlak (vršno opterećenje na tlak kod modela B je 366 N, a kod modela D 301 N), a model D na vlak (vršno opterećenje na vlak kod modela D je 424 N a kod modela B 343 N).

3. je model osteosinteze s tri Kirschnerove žice koje međusobno zatvaraju najveće prostorne kuteve (model E) najstabilniji na tlak (vršno opterećenje na tlak kod modela E je 369 N).

4. se dodavanjem treće Kirschnerove žice (dvije provedene i ukrižene kroz tibijalni maleol u dijagonalno suprotni kortikalis i treća provedena kroz epifizu ispod i paralelno s pločom rasta) okomito na smjer vlačne sile znatno povećava stabilnost na vlak. Naime, pri vršnom opterećenju na vlak od 610 N trajni prirast širine prijelomne pukotine na modelu E iznosio je samo 1,07 mm.

7. LITERATURA

1. Sadler TW. Langmanova medicinska embriologija.(11 izd.) Školska knjiga,Zagreb 2009
2. Krmpotić-Nemanić J, Keros P, Štern-Padovan R. Anatomske i funkcionalne sličnosti i razlike šake i stopala. Zbornik 4. simpozija o bolestima šake i stopala,Opatija 1974;153-161.
3. Fanghanel J, Pera F. Donji ekstremitet. U Vinter I. ur. prijevoda : Anderhuber F., Nitsch R. Waldeyerova anatomija čovjeka.Golden marketing – Tehnička knjiga,Zagreb2009.
4. Dobojs JP,Levame JH.Anatomie descriptive du humain. S. A.Maloine, Paris 1966.
5. Radojević SV. Sistemska topografska anatomija – Noga. Med. knjiga, Beograd – Zagreb 1963.
6. Lanz T,Waschmuth W. Praktische Anatomie, Bein und Statik. J Springer, Berlin 1939
7. Cummings RJ. Distal Tibial and Fibular Fractures. Chp. 17 In Fractures in Children, p.1378-1428, Vol.III. Rockwood, C.A., Jr.; Wilkins, K.E.; and Beaty, J.H. (eds) 4th Ed. Phila. P.A., J.P. Lippincott, Co., 1996. (slika 1.)
8. Vukičević S, Štern-Padovan R,Vukičević D, Keros P.Holographic investigations of the human tibiofibular Interosseus membrane. Clin Orthop 1980.; 210-215.
9. Ruskowski I, Keros P,Žiger T : Plosnato stopalo- pes planus.Medicinski fakultet Sveučilišta u Zagrebu,Zagreb 1994.

10. Junqueira LC, Carneiro J. Osnove Histologije. Školska knjiga, Zagreb 2005.
11. Burić M, Antičević D. Nožni zglobovi i stopalo. U: Pećina M. i sur. Ortopedija. Naklada Lijevak Zagreb, 2000:289-316.
12. Mandić V. Distorzija skočnog zgloba. Med glas, 1965;19-58.
13. Keros P, Pećina M. Funkcijska anatomija lokomotornog sustava. Naklada Lijevak, Zagreb 2006.
14. Zergollern J. Uloga aktivnih i pasivnih biomehaničkih sila na oblikovanje kosti stopala kod pes equinovarus congenitus u dojenačkoj i ranijoj dječjoj dobi. Disertacija, Zagreb, 1969.
15. Medved R. Der Plattfuss des Skilaufers. Leibesübungen, 1954;1/7.
16. Mandić V. Stopalo. Med. encikloped. Sv. 9. Jug Leks Zavod, Zagreb 1964.
17. Opavsky P. Osnovi biomehanike. Zavod za izd. udžben NRS, Beograd 1962.
18. Zergollern J, Keros P. Biomechanical changes of talus and subsequent degenerative affections of talo – crural joint. Acta chir orthop et traum Cechoslov 1971;36/5:304-307.
19. Steindler A. Kinesiology of the Human Body. C. Thomas, Springfield 1955.
20. Vandervel F. Analyse des mouvements du corps humaine. Desoer, Liege 1956.
21. Wells K. Kinesiology. W. Saunders, Philadelphia 1950.

22. Pećina M, Bojanić I. Overuse injuries of the musculoskeletal system. Boca Raton: 2003;283-302.
23. Ceccadi A, Morean GH. Bases bio-mechanique de l'equilibration humaine et arthese podologique. Paris, Maloine SA, 1975:205-246.
24. Williams PL, Warwick R, Dyson M, Bannister LH. Gray's anatomy. Churchill Livingstone, Edinburgh, London, Melbourne, New York 1989.
25. Bright RW. Physeal injuries. In Rockwood A, Wilkens E, King E, eds. *Fractures in children*. Philadelphia: JB Lippincott, 1991;87-170.
26. Foucher JT. De la divulsion des epiphyses. Cong of Med de France 1963 (Reprinted in English in *Clin Orthop* 1984;188:3-9,);1:63-72.
27. Poland J. *Traumatic separation of the epiphyses*. London: Smith, Elder & Company, 1898. (Portions reprinted in *Clin Orthop* 1965);:7-18.
28. Aitken AP. The end result of the fractured distal tibial epiphysis. *J Bone Joint Surg* 1936;18:685-691.
29. Aitken AP. Fractures of the epiphysis. *Clin Orthop* 1965;41:19-23.
30. Aitken AP, Ingersoll RE. Fractures of the proximal tibial epiphyseal cartilage. *J Bone Joint Surg Am* 1956;38:787-796.
31. Aitken AP, McGill HK. Fractures involving the distal femoral epiphyseal cartilage. *J Bone Joint Surg Am* 1952;34:96-108.

32. Cass JR, Peterson HA. Salter and Harris Type IV injuries of the distal tibial epiphyseal growth plate with emphasis on those involving the medial malleolus. *J Bone Joint Surg Am* 1983;65:1059–1070.
33. Chadwick CJ, Bentley G. The classification and prognosis of epiphyseal injuries. *Injury* 1987;18:157.
34. Chadwick CJ, Bentley G. Chadwick and Bentley classification of distal tibial growth plate injuries. In: Uthoff K, Wiley J, eds. *Behavior of the growth plate*. New York: Raven Press, 1988;105–110.
35. Dias LS, Tachdjian MO. Physeal injuries of the ankle in children: classification. *Clin Orthop* 1978;136:230–233.
36. Johnson EW, Fahl JC. Fractures of the distal epiphysis of the tibia and fibula in children. *Am J Surg* 1957;93:778–781.
37. Johnston RM, Jones WW. Fractures through human growth plates. *Orthop Trans* 1980;4:295.
38. Kling TF. Management of physeal injuries. In: Chapman W, ed. *Operative orthopaedics*, 2nd ed. Philadelphia: JB Lippincott, 1993;3035–3049.
39. Letts RM. Compression injuries of the growth plate. In: Uthoff K, Wiley J, eds. *Behavior of the growth plate*. New York: Raven Press, 1988;111–118.
40. Ogden JA. Injury to the growth mechanism of the immature skeleton. *Skeletal Radiol* 1981;6:237–253.

41. Ogden JA. Skeletal growth mechanism injury patterns. *J Pediatr Orthop* 1982;2:371–377.
42. Ogden JA. Skeletal growth mechanism injury patterns. In: Uthoff K, Wiley J, eds. *Behavior of the growth plate*. New York: Raven Press, 1988;85–96.
43. Peterson HA. Distal tibial triplane fractures. In: Heckman D, ed. *Perspectives in orthopaedic surgery*. St. Louis: Quality Medical Publishers, 1991;21–34.
44. Peterson HA. Physeal fractures: part 2, Two previously unclassified types. *J Pediatr Orthop* 1994;14:431–438.
45. Peterson HA. Physeal fractures: part 3, classification. *J Pediatr Orthop* 1994;14:439–448.
46. Peterson HA. Classification of physeal fractures. In: de Pablos J, ed. *Surgery of the growth plate*. Madrid: Ediciones Ergon S.A., 1998;181–195.
47. Rang M. *The growth plate and its disorders*. Baltimore: Williams & Wilkins, 1969.
48. Rang M. Injuries of the epiphyses, the growth plate, and the perichondral ring. In: *Children's fractures*, 2nd ed. Philadelphia: JB Lippincott; 1983;10–25.
49. Salter RB, Harris WR. Injuries involving the epiphyseal plate. *J Bone Joint Surg Am* 1963;45:587–622.

50. Salter RB. Salter-Harris classification of epiphyseal injuries. In: Uhthoff K, Wiley J, eds. *Behavior of the growth plate*. New York: Raven Press, 1988;97–103.
51. Shapiro F. Epiphyseal growth plate fracture-separation. A pathophysiologic approach. *Orthopaedics* 1982;5:720–736.
52. Smith DG, Geist RW, Couperman DR. Microscopic examination of a naturally occurring epiphyseal growth plate fracture. *J Pediatr Orthop* 1985;8:306–308.
53. Weber BG, Brunner CH, Freuler F. *Treatment of fractures in children and adolescents*. New York: Springer-Verlag, 1980.
54. Canale ST. Physeal injuries. In Green E, Swiontkowski F, eds. *Skeletal trauma in children*. Philadelphia: WB Saunders, 1994;15–55.
55. Ogden JA. Injury to the growth mechanisms. In *Skeletal injury in the child*, 3rd ed. New York: Springer-Verlag, 2000;147–242.
56. Tachdjian MO. Fractures and dislocations. In: *Pediatric Orthopaedics*, 2nd ed. Philadelphia: WB Saunders, 1990;3013–3373.
57. Fischer MD, McElfresh EC. Physeal and epiphyseal injuries of the hand: Patterns of injury and results of treatment. *Hand Clin* 1994;10:287–301.
58. Landin LA. Fracture patterns in children. *Acta Orthop Scand* 1983;54(Suppl 1):1–109.

59. Mann DC, Rajmaira S. Distribution of physeal and nonphyseal fractures in 2650 long-bone fractures in children ages 0 to 16 years. *J Pediatr Orthop* 1990;10:713–716.
60. Mizuta T, Benson WM, Foster BK, et al. Statistical analysis of the incidence of physeal injuries. *J Pediatr Orthop* 1987;71:518–523.
61. Craig C, Banks HH. Epiphyseal injuries. *Pediatr Clin North Am* 1974;21:47–52.
62. Peterson HA, Madhok R, Benson JT, et al. Physeal fractures: part I, epidemiology in Olmsted County, Minnesota, 1979–1988. *J Pediatr Orthop* 1994;41:423–430.
63. Worlock P, Stower M. Fractures patterns in Nottingham children. *J Pediatr Orthop* 1986;6:656–660.
64. Hynes D, O'Brien T. Growth disturbance lines after injury of the distal tibial physis. *J Bone Joint Surg [Br]* 1988;70:231–233.
65. Peterson CA, Peterson HA. Analysis of the incidence of injuries to the epiphyseal growth plate. *J Trauma* 1972;12:275–281.
66. Goldberg VM, Aadalen R. Distal tibial epiphyseal injuries: the role of athletics in fifty-three cases. *Am J Sports Med* 1978;6:263–268.
67. Zaricznyj B, Shattuck LJM, Mast TA, et al. Sports-related injuries in school age children. *Am J Sports Med* 1980;8:318–324.
68. Spiegel P, Cooperman D, Laros G. Epiphyseal fractures of the distal ends of the tibia and fibula. *J Bone Joint Surg [Am]* 1978;60:1046–1050.

69. Ashhurst APC, Bromer RS. Classification and mechanism of fractures of the leg bones involving the ankle. *Arch Surg* 1922;4:51–129.
70. Bishop PA. Fractures and epiphyseal separation fractures of the ankle. *Am J Roentgerol* 1932;28:49–67.
71. McFarland B. Traumatic arrest of epiphyseal growth at the lower end of the tibia. *Br J Surg* 1931;19:78–82.
72. Caruthers CO, Crenshaw AH. Clinical significance of a classification of epiphyseal injuries at the ankle. *Am J Surg* 1955;89:879–889.
73. Kling T. Fractures of the ankle and foot. In: Drennan J, ed. *The child's foot and ankle*. New York: Raven, 1992.
74. Frokjaer J, Moller BN. Biodegradable fixation of ankle fractures: complications in a prospective study of 25 cases. *Acta Orthop Scand* 1992;63:434–436.
75. Furia JP, Alioto RJ, Marquardt JD. The efficacy and safety of the hematoma block for fracture reduction in closed, isolated fractures. *Orthopedics* 1997;20:423–426.
76. Gabel GT, Peterson HA, Berquist TH. Premature partial physeal arrest: diagnosis by magnetic resonance imaging in two cases. *Clin Orthop* 1991;272:242–247.
77. Gaglani MJ, Friedman J, Hawking EP, et al. Infections complicating lawn mower injuries in children. *Pediatr Infect Dis J* 1996;15:452–455.
78. Grace DL. Irreducible fracture–separations of the distal tibial epiphysis. *J Bone Joint Surg [Br]* 1983;65:160–162.

79. Grosfeld JL, Muse TS, Eyring EJ. Lawn mower injuries in children. *Arch Surg* 1970;100:582–583.
80. Harcke HT, Macy NJ, Mandell GA, et al. Quantitative assessment of growth plate activity]Abstract[. *J Nucl Med* 1984;25:P115.
81. Havranek P, Lizler J. Magnetic resonance imaging in the evaluation of partial growth arrest after physeal injuries in children. *J Bone Joint Surg [Am]* 1991;73:1234–1241.
82. Herzenberg J. Computed tomography of pediatric distal tibial growth plate fractures: a practical guide. *Tech Orthop* 1989;4:53–64.
83. Hirvensalo E. Fracture fixation with biodegradable rods. *Acta Orthop Scand* 1989;60:601–606.
84. Karrholm J, Hansson LI, Laurin S. Computed tomography of intraarticular supination-eversion fractures of the ankle in adolescents. *J Pediatr Orthop* 1981;1:181–187.
85. Karrholm J, Hansson LI, Laurin S. Supination–eversion injuries of the ankle in children: a retrospective study of radiographic classification and treatment. *J Pediatr Orthop* 1982;2:147–159.
86. Karrholm J, Hansson LI, Laurin S. Pronation injuries of the ankle in children. *Acta Orthop Scand* 1983;54:1–17.
87. Karrholm J, Hansson L, Selvik G. Changes in tibiofibular relationships due to growth disturbances after ankle fractures in children. *J Bone Joint Surg [Am]* 1984;66:1198–1210.

88. Kerr R, Forrester DM, Kingston S. Magnetic resonance imaging of foot and ankle trauma. *Orthop Clin North Am* 1990;21:591–601.
89. Kling T, Bright R, Hensinger R. Distal tibial physeal fractures in children that may require open reduction. *J Bone Joint Surg [Am]* 1984;66:647–657.
90. Keats T. *Atlas of normal roentgen variants that may simulate disease*, 5th ed. St. Louis: Mosby Year Book, 1992.
91. Klein DM, Caligiuri DA, Katzman BB. Local-advancement soft-tissue coverage in a child with ipsilateral grade IIIB open tibial and ankle fractures. *J Orthop Trauma* 1996;10:577–580.
92. Chande VT. Decision rules for roentgenography of children with acute ankle injuries. *Arch Pediatr Adolesc Med* 1995;149:255–258.
93. Letts RM. The hidden adolescent ankle fracture. *J Pediatr Orthop* 1982;2:161–164.
94. Lintecum N, Blasier RD. Direct reduction with indirect fixation of distal tibial physeal fractures: a report of a technique. *J Pediatr Orthop* 1996;16:107–112.
95. Loder RT, Brown KL, Zaleske DJ, et al. Extremity lawn-mower injuries in children: report by the Research Committee of the Pediatric Orthopaedic Society of North America. *J Pediatr Orthop* 1997;17:360–364.

96. Manderson EL, Ollivierre CO. Closed anatomic reduction of a juvenile Tillaux fracture by dorsiflexion of the ankle. *Clin Orthop* 1992;276:262–266.
97. Salter RB. Injuries of the ankle in children. *Orthop Clin North Am* 1974;5:147–152.
98. Spiegel P, Cooperman D, Laros G. Epiphyseal fractures of the distal ends of the tibia and fibula. *J Bone Joint Surg [Am]* 1978;60:1046–1050.
99. Lauge-Hansen N. Fractures of the ankle II. *Arch Surg* 1950;60:957–985.
100. Tachdjian MO. *The child's foot*. Philadelphia: WB Saunders, 1985.
101. Bostman OM, Hirvensalo E, Vainionpaa S, et al. Degradable polyglycolide rods for the internal fixation of displaced bimalleolar fractures. *Int Orthop* 1990;14:1–8.
102. Haraguchi N, Kato F, Hayashi H. New radiographic projections for avulsion fractures of the lateral malleolus. *J Bone Joint Surg [Br]* 1998;80:684–688.
103. Haramati N, Roye DP, Adler PA, et al. Non-union of pediatric fibula fractures: easy to overlook, painful to ignore. *Pediatr Radiol* 1994;24:248–250.

104. Horowitz JH, Nichter LS, Kenny JG, et al. Lawn-mower injuries in children: lower extremity reconstruction. *J Trauma* 1985;25:1138–1146.
105. Caterini R, Fursetti P, Ippolito E. Long-term follow-up of physeal injury to the ankle. *Foot Ankle* 1991;11:372–383.
106. Beaty JH, Linton RC. Medial malleolar fracture in a child: a case report. *J Bone Joint Surg [Am]* 1988;70:1254–1255.
107. Benz G, Kallieris D, Seebock T, et al. Bioresorbable pins and screws in paediatric traumatology. *Eur J Pediatr Surg* 1994;4:103–107.
108. Bucholz RW, Henry S, Henley MB. Fixation with bioabsorbable screws for the treatment of fractures of the ankle. *J Bone Joint Surg [Am]* 1994;76:319–324.
109. Adler P. *Ride on mower hazard analysis 1987–1990*. Washington, DC: Directorate for Epidemiology, USA Consumer Product Safety Commission, 1993:1–65.
110. Chadwick L. Spontaneous resolution of varus deformity at the ankle following adduction injury of the distal tibial epiphysis. *J Bone Joint Surg [Am]* 1982;64:774–776.
111. Cox PJ, Clark NJ. Juvenile Tillaux fracture of the ankle associated with a tibial shaft fracture: a unique combination. *Injury* 1996;27:221–222.

112. Crenshaw AH. Injuries of the distal tibial epiphysis. *Clin Orthop* 1965;41:98–107.
113. Smith BG, Rand F, Jaramillo D, et al. Early MR imaging of lower-extremity physeal fracture-separations: a preliminary report. *J Pediatr Orthop* 1994;14:526–533.
114. Nevelos A, Colton C. Rotational displacement of the lower tibial epiphysis due to trauma. *J Bone Joint Surg [Br]* 1977;59:331–332.
115. Mooney JR III, DeFranzo A, Marks MW. Use of cross-extremity flaps stabilized with external fixation in severe pediatric foot and ankle trauma: an alternative to free tissue transfer. *J Pediatr Orthop* 1998;18:26–30.
116. Ogden JA. *Skeletal injury in the child*. Philadelphia: Lea & Febiger, 1982.
117. Bisson LJ, Wickiewicz T, Levinson M, Warren R. ACL reconstruction in children with open physes. *Orthopedics* 1998;21:259–263.
118. Boyden EM, Peterson HA. Partial premature closure of the distal radial physis associated with Kirschner wire fixation. *Orthopedics* 1991;14:585–588.
119. Garce@s GL, Mugica-Garay I, Coviella NL, Guerado E. Growth plate modifications after drilling. *J Pediatr Orthop* 1994;14:225–228.
120. Pritchett JW. Does pinning cause distal radial growth plate arresst? *Orthopedics* 1994;17:550–552.

121. Peterson HA. Brachymetatarsia of the first metatarsal treated by surgical lengthening. In: Simons W, ed. *The clubfoot, the present and a view of the future*. New York: Springer-Verlag, 1994;360–369.
122. Bjerkreim I, Benum P. Genu recurvatum. A late complication of tibial wire traction in fractures of the femur in children. *Acta Orthop Scand* 1975;46:1012–1019.
123. Yilmaz M. Dogan OF. Guvener M. Serter T. Pseudoaneurysm of the popliteal artery in a child: an unusual complication of reconstruction of traumatic tibial fracture using Kirschner wire. *Turkish Journal of Trauma & Emergency Surgery: TJTES*. 16(1):90-1, 2010 Jan.
124. Ford LT, Canales GM. A study of experimental trauma and attempts to stimulate growth of the lower femoral epiphyses in rabbits, III. *J Bone Joint Surg Am* 1960;42:439–446.
125. Ford LT, Key JA. A study of experimental trauma to the distal femoral epiphysis in rabbits. *J Bone Joint Surg Am* 1956;38:84–92.
126. Lo IK, Bell DM, Fowler PJ. Anterior cruciate ligament injuries in the skeletally immature patient. *Instruct Course Lect* 1998;47:351–359.
127. Caffey J. Traumatic cupping of the metaphysis of growing bones. *Am J Roentgenol* 1970;108:451–460.
128. Peterson CA, Peterson HA. Analysis of the incidence of injuries to the epiphyseal growth plate. *J Trauma* 1972;12:275–281.

129. Ross D. Disturbance of longitudinal growth associated with prolonged disability of the lower extremity. *J Bone Joint Surg Am* 1948;30:103–115.
130. Weber BG, Brunner CH, Freuler F. *Treatment of fractures in children and adolescents*. New York: Springer-Verlag, 1980.
131. Arguelles F, Gomar F, Garcia A, Esquerdo J. Irradiation lesions of the growth plate in rabbits. *J Bone Joint Surg Br* 1977;59:85–88.
132. Scheffer MM, Peterson HA. Opening-wedge osteotomy for angular deformities of long bones in children. *J Bone Joint Surg [Am]* 1994;76:325–334.
133. Takakura Y, Takaoka T, Tanaka Y, et al. Results of opening-wedge osteotomy for the treatment of a post-traumatic varus deformity of the ankle. *J Bone Joint Surg [Am]* 1998;80:213–218.
134. Heiner AD, Brown TD. Structural properties of a new design of composite replicate femurs and tibias. *J Biomech* 2001;34(6):773-81.
135. Grant JA, Bishop NE, Gotzen N, Sprecher C, Honl M, Morlock MM. Artificial composite bone as a model of human trabecular bone: The implant-bone interface. *J Biomech* 2006.
136. Zdero R, Rose S, Schemitsch EH, Papini M. Cortical screw pullout strength and effective shear stress in synthetic third generation composite femurs. *J Biomech Eng* 2007;129(2):289-93.

8. SAŽETAK

PROCJENA STABILNOSTI OSTEOSINTEZA KIRSCHNEROVIM ŽICAMA NA ARTEFICIJALNOM MODELU LOMA TIBIJALNOG MALEOLA

Skočni zglob sudjeluje u statičkom opterećenju noge te u dinamici hoda. Time u njemu postoje opterećenja na tlak i vlak. Tibijalni i fibularni maleol čine tzv. „vilicu“ u koju sjeda talus s pridruženim kalkaneusom. Cjelovitost „vilice“ značajna je za stabilnost i time funkciju skočnog zgloba. Ozljede krajeva tibije i fibule čine 25-38% svih lomova područja ploče rasta. Javljaju se najčešće između osme i petnaeste godine života, češće kod dječaka. U djece su ligamenti čvršći od epifizealnih hrskavica, tako da ozljede koje bi kod odraslih izazvale oštećenje ligamenata kod djece dovode do lomova u području ploče rasta. Oko 4% lomova skočnog zgloba zahvaća epifizu i ploču rasta. Lom jednog od krajeva „vilice“ s odmakom dovodi do njenog širenja i nestabilnosti zgloba. Lom tibijalnog maleola intraartikularni je lom te je nužna anatomska repozicija u slučaju odmaka ulomaka i osteosinteza da se položaj dobiven repozicijom zadrži. Time bi cijeljenje trebalo završiti bez poremećaja na donjoj tibijalnoj zglobnoj plohi (hrskavici) i ne bi uslijedila artroza.

Kod operativnog liječenja loma tibijalnog maleola u djece (pogotovo mlađe dobi) metoda izbora su Kirschnerove žice. One ne uzrokuju poremećaj rasta kada prolaze kroz ploču rasta. Osteosinteza Kirschnerovim žicama nije stabilna osteosinteza te zahtijeva i dodatnu sadrenu imobilizaciju. U samoj

imobilizaciji na osteosintetizirani lom djeluju sile tlaka kod statičkog opterećenja i sile vlaka pri dinamičkom opterećenju. U prirodi djeteta nije da miruje, naprotiv čim nema kontrole oslanja se na imobiliziranu nogu, napinje muskulaturu obično zbog svrbeža pod gipsom. Time se pojam stabilnosti osteosinteze pretvara u problem „otpornosti“. Uzevši u obzir pravila mehanike za pretpostaviti je da ćemo dodajući treću Kirschnerovu žicu i ukrižajući Kirschnerove žice dobiti veću stabilnost osteosinteze. Da se to dokaže izvršen je pokus na modelima donjeg kraja goljenične kosti kompanije „Sawbones“ na kojima se inače izvode vježbe na AO tečajevima. Svaki model je prerezan tako da se imitira lom medijalnog maleola te su uvedene Kirschnerove žice debljine 1,8 mm u raznim kombinacijama broja i položaja. Pripremljeni modeli testirani su na „kidalici“ (vlak i tlak). Te su rezultati u vidu grafikona pokazali stabilnosti modela.

9. SUMMARY

EVALUATION OF STABILITY OF OSTEOSYNTHESIS WITH K-WIRES ON ARTIFICIAL MODEL OF TIBIAL MALEOLUS FRACTURE

Ankle participates in static of feet, and in the dynamics of walking. Thus it has a load of pressure and tension. Tibial and fibular maleolus forms "fork" into which fits talus with the associated calcaneus. The integrity of the "fork" is important for the stability and thus the function of the ankle. Fractures of the distal tibia and fibula are 25-38% of all fractures of the physis. They occur most often between eight and fifteen years of age, more frequently in boys. The children's ligaments were stronger than epiphyseal cartilage, so that injuries to the adult caused ligament damage in children leading to fractures of the physis. Approximately 4% of ankle fractures affect physis. Fracture one of the ends of "forks" with detachment leads to its proliferation and instability. Fracture of tibial maleolus is intrarticular fracture and requires anatomical reposition and osteosynthesis of fragments to maintain the position obtained by reduction. Healing should be completed without growth abnormality or signs of arthritis. For operative treatment of tibial maleolus fractures in children (especially younger) the method of choice is osteosynthesis with Kirschner pins. They do not cause growth failure when passed through the growth plates. Kirschner pins osteosynthesis is not stable and requires additional plaster immobilization. In the immobilization on osteosynthesised fracture site worked forces of pressure and dynamic loading. The nature of the child is not to rest,

on the contrary as soon as there is no control relies on the immobilized leg, stretches muscles normally due to itching under the cast. This notion of stability of osteosynthesis into the problem of "resistance". Taking into account the rules of mechanics, it is to assume that if we added a third Kirschner wire crossing the wires we get more stability. To prove it we carried out the experiment on the models of the lower end of the tibia of the company "Sawbones" which are normally carried out exercises on AO courses. Each model was cut so that it mimics a fracture of the medial malleolus, Kirschner wires 1.8 mm thick have been introduced, in various combinations of the number and position. Prepared models were tested in laboratory on a simulation machine (tension and pressure). These results are in the form of graphs to show the stability of the model.

IGOR BUMČI 2011. godine

10. ŽIVOTOPIS

Igor Bumči rođen je 24. srpnja 1959. godine u Zagrebu. Osnovnu školu i gimnaziju pohađao je i završio u Zagrebu. Godine 1977. upisao se na Medicinski fakultet Sveučilišta u Zagrebu i diplomirao na tom fakultetu u studenome 1983. godine. Iste godine počeo je stažirati u Traumatološkoj klinici u Zagrebu. U studenom 1984. prekida staž radi odsluženja vojnog roka. Nakon povratka u rujnu 1985. godine nastavlja staž i polaže državni ispit u DZ Medveščak u listopadu iste godine. Nakon položenog ispita zapošljava se u DZ Trnje u primarnoj zaštiti a u lipnju 1986. godine postaje znanstvenim asistentom u sadašnjoj Klinici za dječju kirurgiju Klinike za dječje bolesti Zagreb. Specijalizaciju iz dječje kirurgije počeo je 1988. godine u istoj klinici. Specijalistički ispit položio je u studenome 1992. godine i od tada radi na traumatološkom odjelu Klinike za dječju kirurgiju Klinike za dječje bolesti Zagreb.

Član je dječjeg kirurškog i traumatološkog društva Zbora liječnika Hrvatske. Završio je AO tečaj 1995. godine u Zagrebu; Ljetnu ortopedsku školu 1994. godine u Helsinkiju, Finska; tečaj plastične kirurgije 1994. godine u Zagrebu. U Klinici za kirurgiju Univerziteta Innsbruck-odjel dječje kirurgije bio je na studijskom boravku mjesec dana 1991. godine. Educirao se u vertebrologiji tijekom 1995. godine u Klinici za traumatologiju u Zagrebu. Sudjelovao je u radu ratnih bolnica: Nova Bila, BiH travanj/svibanj 1995. godine, Tolisa, BiH rujan/listopad 1995. godine. Srpanj/kolovoz 1997. godine studijski boravak 7 tjedana kod prof. Wilkinsa, San Antonio-Texas. Magistarski rad „Značenje uspostavljanja kontinuiteta medularnog kanala

dugih kostiju u liječenju koštanih cista u dječjoj dobi“ obranio 1996. godine. Stručni naziv primarius priznat mu je 2007. godine.

Samostalno ili kao koautor napisao više znanstvenih, stručnih i preglednih radova objavljenih u časopisima u zemlji i inozemstvu. Aktivni sudionik mnogih kongresa, simpozija, seminara i stručnih sastanaka.

Državljanstvo hrvatsko, po narodnosti Hrvat. Oženjen, dvoje djece. Odlično govori engleski i njemački jezik.