

# Izraženost jezgrina receptora epidermalnog čimbenika rasta kao biljega u premalignim i malignim promjenama usne šupljine

---

Tarle, Marko

Doctoral thesis / Disertacija

2023

Degree Grantor / Ustanova koja je dodijelila akademski / stručni stupanj: **University of Zagreb, School of Medicine / Sveučilište u Zagrebu, Medicinski fakultet**

Permanent link / Trajna poveznica: <https://um.nsk.hr/um:nbn:hr:105:884033>

Rights / Prava: [In copyright](#)/[Zaštićeno autorskim pravom.](#)

Download date / Datum preuzimanja: **2024-07-10**



Repository / Repozitorij:

[Dr Med - University of Zagreb School of Medicine Digital Repository](#)



**SVEUČILIŠTE U ZAGREBU  
MEDICINSKI FAKULTET**

**Marko Tarle**

**Izraženost jezgrina receptora  
epidermalnog čimbenika rasta kao  
biljega u premalignim i malignim  
promjenama usne šupljine**

**DISERTACIJA**



**Zagreb, 2023.**

**SVEUČILIŠTE U ZAGREBU  
MEDICINSKI FAKULTET**

**Marko Tarle**

**Izraženost jezgrina receptora  
epidermalnog čimbenika rasta kao  
biljega u premalignim i malignim  
promjenama usne šupljine**

**DISERTACIJA**

Zagreb, 2023.

Disertacija je izrađena na Klinici za kirurgiju lica, čeljusti i usta Medicinskog fakulteta Sveučilišta u Zagrebu i Kliničkom zavodu za patologiju i citologiju Kliničke bolnice Dubrava u Zagrebu.

Voditelji rada: prof. dr. sc. Ivica Lukšić, dr. med.

doc. dr. sc. Danko Müller, dr. med.

*Zahvaljujem mentoru prof. dr. sc. Ivici Lukšiću na stručnom vodstvu i podršci prilikom izrade disertacije.*

*Zahvaljujem komentoru doc. dr. sc. Danku Mülleru na pomoći i savjetima prilikom analize patohistoloških uzoraka.*

*Zahvaljujem doc. dr. sc. Marini Raguž na pomoći i savjetima vezanima uz izradu disertacije.*

*Hvala mojoj supruzi Antoniji za ljubav, strpljenje, razumijevanje i podršku.*

*„Out of your vulnerabilities will come your strength.“ - Sigmund Freud*

## POPIS OZNAKA I KRATICA KORIŠTENIH U TEKSTU

3D-CRT	3D-konformalna radioterapija (engl. <i>three-dimensional conformal radiation therapy</i> )
5-FU	5-floururacil
AAO-HNS	American Academy of Otolaryngology and Head & Neck Surgery
ABCG2	ATP vezujuća kazeta super-obitelji G člana 2 (engl. <i>ATP-binding cassette transporter G2</i> )
AICC	Američko udruženje za rak (engl. <i>The American Joint Committee on Cancer</i> )
AR	androgeni receptor
AREG	amfiregulin (engl. <i>amphiregulin</i> )
AUC	površina ispod krivulje (engl. <i>area under curve</i> )
BCRP	protein otpornosti karcinoma dojke (engl. <i>Breast Cancer Resistance Protein</i> )
BD model	model pupanja tumora i dubine invazije (engl. <i>Budding and Depth of invasion model</i> )
BMI	Indeks tjelesne mase (engl. <i>Body Mass Index</i> )
BTC	betacelulin (engl. <i>betacellulin</i> )
CKI	inhibitori ciklin ovisnih kinaza (engl. <i>Cyclin-dependent Kinase Inhibitors</i> )
COP1	kompleks proteina omotača 1 (engl. <i>Coat Protein Complex 1</i> )
COX-2	ciklooksigenaza 2 (engl. <i>Cyclooxygenase 2</i> )
CSC	matične stanice raka (engl. <i>Cancer Stem Cells</i> )
CT	kompjutorizirana tomografija
cTNM	klinička TNM klasifikacija (engl. <i>pre-treatment clinical classification</i> )
CTLA-4	citotoksični T-limfocitni antigen 4 (engl. <i>Cytotoxic T-lymphocyte antigen 4</i> )
DBD	DNK-vezno područje (engl. <i>DNA-binding domain</i> )
DFS	doživljenje bez bolesti (engl. <i>disease-free survival</i> )
DNK	deoksiribonukleinska kiselina
DOI	dubina invazije (engl. <i>Depth of invasion</i> )
DR-I	nezrela dezmozoplastična reakcija (engl. <i>immature desmoplastic reaction</i> )
DSS	doživljenje specifično za bolest (engl. <i>disease-specific survival</i> )
EACMFS	Europsko društvo za kraniomaksilofacijalnu kirurgiju (engl. <i>European Association for Cranio Maxillo-Facial Surgery</i> )
ECCE	Europska inicijativa za jednakost skrbi pacijenata s rascjepom i kraniofacijalnim malforacijama (engl. <i>European Cleft and Craniofacial Initiative for Equality in Care</i> )
EGF	epidermalni čimbenik rasta (engl. <i>Epidermal Growth Factor</i> )
EGFR	receptor epidermalnog čimbenika rasta (engl. <i>Epidermal Growth Factor Receptor</i> )

EMA	Europska agencija za lijekove (engl. <i>European Medicines Agency</i> )
EMT	epitelno-mezenhimalni prijelaz (engl. <i>epithelial-mesenchymal transition</i> )
ENE	ekstranodalni proboj (engl. <i>extranodal extension</i> )
EPI	epigen
EREG	epiregulin
FA	Fanconijeva anemija
FDA	Američka agencija za hranu i lijekove (engl. <i>Food and Drug Administration</i> )
FHA	N-terminalna domena (engl. <i>N-terminal forkhead-associated domain</i> )
GALR2	Galaninski receptor 2 (engl. <i>Galanin receptors 2</i> )
GDPR	opća uredba o zaštiti podataka (engl. <i>General Data Protection Regulation</i> )
GvHD	bolest presatka protiv primatelja (engl. <i>Graft-versus-Host Disease</i> )
HB-EGF	heparin-vežući sličan EGF-u čimbenik rasta (engl. <i>Heparin-Binding EGF like Growth Factor</i> )
HER	humani receptor epidermalnog čimbenika rasta (engl. <i>Human Epidermal Growth Factor Receptor</i> )
HIV	virus humane imunodeficijencije (engl. <i>Human Immunodeficiency Virus</i> )
HNSCC	planocelularni karcinom glave i vrata (engl. <i>Head and Neck Squamous Cell Carcinoma</i> )
HPV	humani papilomavirus (engl. <i>Human Papillomavirus</i> )
HRA	procjena histološkog rizika (engl. <i>histological risk assessment</i> )
HR-HPV	HPV visokog rizika (engl. <i>High-risk Human Papillomavirus</i> )
IMRT	radioterapija snopovima promjenjivog intenziteta (engl. <i>Intensity-Modulated Radiation Therapy</i> )
iNOS	sintaza dušikovog oksida (engl. <i>Inducible Nitric Oxide Synthase</i> )
IUCC	Međunarodna unija za borbu protiv raka (engl. <i>Union for International Cancer Control</i> )
Ki-67	indeks proliferacije stanica
LE-HPV	HPV niskog rizika (engl. <i>Low-risk Human Papillomavirus</i> )
LHR	limfocitni odgovor domaćina (engl. <i>lymphocyte host response</i> )
MDR	otpornost na mnogobrojne lijekove (engl. <i>multidrug resistance</i> )
mEGFR	membranski receptor epidermalnog čimbenika rasta (engl. <i>membrane Epidermal Growth Factor Receptor</i> )
MFS	doživljenje bez prisutnih metastaza (engl. <i>metastasis-free survival</i> )
MR	magnetska rezonanca
mRDV	modificirana radikalna disekcija vrata
MSKCC	Memorial Sloan-Kettering Cancer Center
NCCN	Nacionalna sveobuhvatna mreža za rak (engl. <i>National Comprehensive Cancer Network</i> )
nEGFR	jezgrin receptor epidermalnog čimbenika rasta (engl. <i>nuclear Epidermal Growth Factor Receptor</i> )

NGF	čimbenik rasta živaca (engl. <i>Nerve Growth Factor</i> )
NLS	jezgrin lokalizacijski signal (engl. <i>nuclear localization signal</i> )
OE	oralna eritroplakija (engl. <i>oral erythroplakia</i> )
OED	oralna epitelna displazija (engl. <i>Oral Epithelial Dysplasia</i> )
OL	oralna leukoplakija (engl. <i>oral leukoplakia</i> )
OPMD	oralni potencijalno maligni poremećaji (engl. <i>Oral Potentially Malignant Disorders</i> )
OS	ukupno doživljenje (engl. <i>overall survival</i> )
OSCC	planocelularni karcinom usne šupljine (engl. <i>Oral Squamous Cell Carcinoma</i> )
PD-1	protein programirane stanične smrti 1 (engl. <i>Programmed cell death protein 1</i> )
PD-L1	ligand programirane smrti 1 (engl. <i>Programmed death-ligand 1</i> )
PET-CT	kombinacija kompjutorizirane tomografije i pozitronske emisijske tomografije
PNI	perineuralna invazija (engl. <i>perineural invasion</i> )
PP1	domena vezanja proteina fosfataze 1 (engl. <i>protein Phosphatase 1 binding domain</i> )
PPAR $\gamma$	receptor aktiviran proliferatorom peroksisoma
PPV	pozitivna prediktivna vrijednost
pRDV	proširena radikalna disekcija vrata
pTNM	patohistološka TNM klasifikacija (engl. <i>post-surgical histopathological classification</i> )
pRB	retinoblastomski protein (engl. <i>Retinoblastoma Protein</i> )
RDV	radikalna disekcija vrata
RFS	doživljenje bez recidiva bolesti (engl. <i>recurrence-free survival</i> )
ROC	krivulja operativnih karakteristika (engl. <i>Receiver Operating Characteristic</i> )
SAD	Sjedinjene Američke Države
SDV	selektivna disekcija vrata
TB-H	pupanje tumora visokog rizika (engl. <i>tumor budding-high</i> )
TGF $\alpha$	transformirajući čimbenik rasta $\alpha$ (engl. <i>Transforming Growth Factor <math>\alpha</math></i> )
TILs-L	malobrojna prisutnost tumor infiltrirajućih limfocita (engl. <i>tumor infiltrating lymphocytes-low</i> )
TKI	inhibitori tirozin kinaze (engl. <i>Tyrosine kinase inhibitors</i> )
TP53	tumor supresorski gen 53
WHO	Svjetska zdravstvena organizacija (engl. <i>World Health Organisation</i> )
WPOI	najlošiji oblik invazije (engl. <i>worst pattern of invasion</i> )
XP	Xeroderma pigmentosum

## SADRŽAJ:

<b>1. UVOD</b> .....	1
1.1. Planocelularni karcinom usne šupljine.....	1
1.1.1. Anatomija usne šupljine.....	1
1.1.2. Topografsko-kirurške regije vrata.....	3
1.1.3. Epidemiologija i etiologija planocelularnog karcinoma usne šupljine.....	5
1.1.4. Premaligne promjene usne šupljine.....	8
1.2. Klinička prezentacija karcinoma usne šupljine.....	12
1.3. Dijagnostička evaluacija karcinoma usne šupljine.....	15
1.3.1. TNM klasifikacija karcinoma usne šupljine.....	16
1.4. Patohistološke karakteristike karcinoma usne šupljine.....	18
1.4.1. Stupanj diferenciranosti karcinoma.....	20
1.4.2. Dubina invazije i debljina tumora.....	20
1.4.3. Perineuralna i limfovaskularna invazija.....	21
1.4.4. Model procjene histološkog rizika.....	22
1.4.5. Ekstranodalni proboj regionalne metastaze.....	23
1.4.6. HPV status tumora.....	24
1.5. Širenje karcinoma usne šupljine.....	25
1.6. Liječenje karcinoma usne šupljine.....	27
1.6.1. Kirurško liječenje.....	27
1.6.2. Radioterapija.....	29
1.6.3. Kemoterapija.....	31
1.6.4. Imunoterapija.....	32
1.7. Prognostički čimbenici i doživljenje bolesnika.....	34
1.8. Molekularni biomarkeri.....	37
1.8.1. Indeks proliferacije tumorskih stanica (Ki-67).....	38
1.8.2. Protein p53.....	39
1.8.3. Ciklin D1.....	42



1.8.4. Protein ABCG2.....	44
1.8.5. Receptor epidermalnog čimbenika rasta (EGFR).....	45
1.8.6. Jezgrini receptor epidermalnog čimbenika rasta (nEGFR).....	49
<b>2. HIPOTEZA.....</b>	<b>51</b>
<b>3. CILJEVI RADA.....</b>	<b>52</b>
3.1. Opći cilj.....	52
3.2. Specifični ciljevi.....	52
<b>4. ISPITANICI I METODE.....</b>	<b>53</b>
4.1. Ispitivane skupine.....	53
4.2. Histološki materijali ispitivanih skupina.....	57
4.3. Imunohistokemijsko bojanje preparata ispitanika.....	58
4.4. Evaluacija imunohistokemijskog bojanja.....	59
4.5. Statistička obrada podataka.....	61
<b>5. REZULTATI.....</b>	<b>62</b>
5.1. Izražaj Ki-67 u zdravoj sluznici usne šupljine, premalignim promjenama i invazivnom planocelularnom karcinomu usne šupljine.....	63
5.2. Izražaj p53 u zdravoj sluznici usne šupljine, premalignim promjenama i invazivnom planocelularnom karcinomu usne šupljine.....	66
5.3. Izražaj ciklina D1 u zdravoj sluznici usne šupljine, premalignim promjenama i invazivnom planocelularnom karcinomu usne šupljine.....	69
5.4. Izražaj ABCG2 u zdravoj sluznici usne šupljine, premalignim promjenama i invazivnom planocelularnom karcinomu usne šupljine.....	72
5.5. Izražaj nEGFR i mEGFR u zdravoj sluznici usne šupljine, premalignim promjenama i invazivnom planocelularnom karcinomu usne šupljine.....	76
5.6. Korelacija izražaja nEGFR-a s mEGFR-om i markera staničnog ciklusa i proliferacije u zdravoj sluznici usne šupljine, premalignim promjenama i invazivnom planocelularnom karcinomu usne šupljine.....	82

5.7. Analiza izražaja nEGFR-a s mEGFR-om i markera staničnog ciklusa i proliferacije u zdravoj sluznici usne šupljine, premalignim promjenama i invazivnom planocelularnom karcinomu usne šupljine.....	83
5.8. Povezanost proteinskog izražaja nEGFR-a i mEGFR-a te Ki-67, p53, ciklina D1 i ABCG2 sa kliničkopatološkim parametrima kod invazivnog planocelularnog karcinoma usne šupljine.....	86
5.9. Analiza doživljenja.....	92
5.10. Prognostička analiza.....	94
<b>6. RASPRAVA.....</b>	<b>98</b>
<b>7. ZAKLJUČAK.....</b>	<b>123</b>
<b>8. SAŽETAK.....</b>	<b>126</b>
<b>9. SUMMARY.....</b>	<b>127</b>
<b>10. LITERATURA.....</b>	<b>128</b>
<b>11. ŽIVOTOPIS.....</b>	<b>177</b>

## 1. UVOD

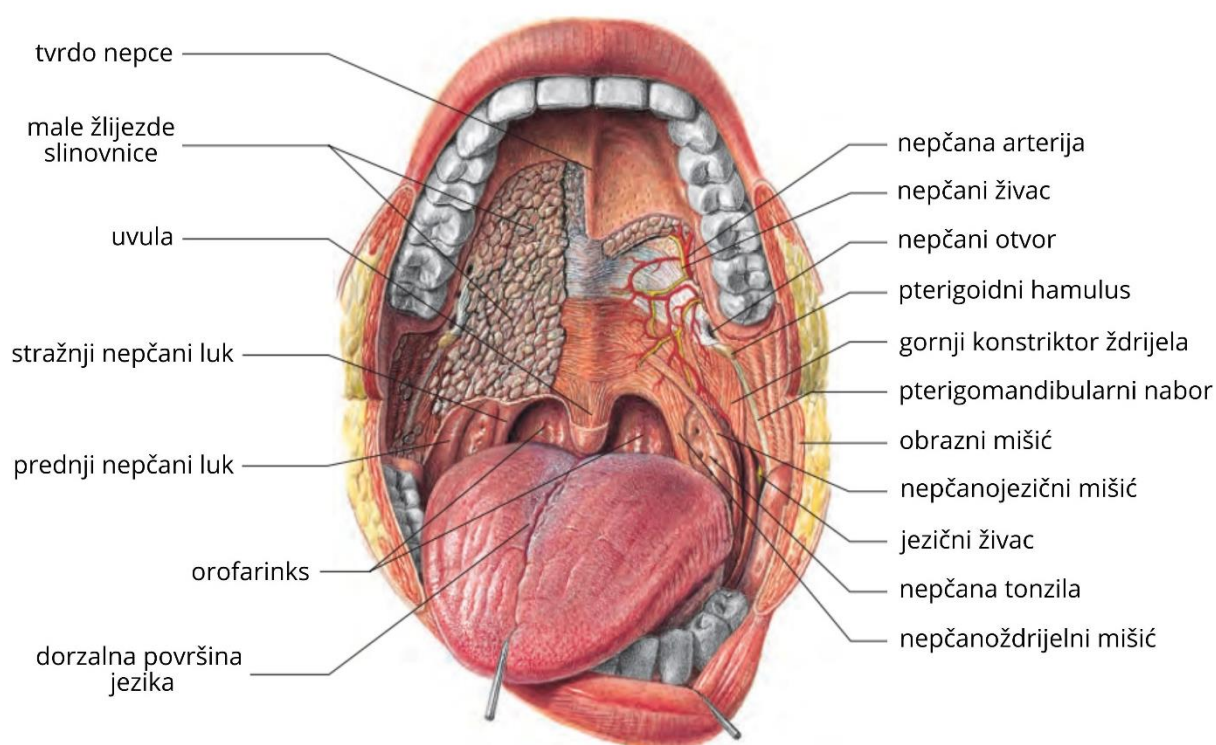
### 1.1. Planocelularni karcinom usne šupljine

Planocelularni karcinom usne šupljine (*engl. Oral Squamous Cell Carcinoma - OSCC*) čini više od 90% zloćudnih tumora usne šupljine te je najčešći zloćudni tumor glave i vrata (*engl. Head and Neck Squamous Cell Carcinoma - HNSCC*) s udjelom od oko 30% (1, 2). Iako je usna šupljina lako dostupna kliničkom pregledu i omogućuje vrlo ranu dijagnozu karcinoma, bolest se najčešće otkriva u uznapredovalom stadiju kada su terapijske mogućnosti smanjene što značajno utječe na doživljenje bolesnika (3). Tumori malih žlijezda slinovnica, sluznički melanom, primarni tumori čeljusti i metastatski tumori čine mali udio zloćudnih tumora usne šupljine stoga se u kliničkoj praksi pod pojmom „*karcinom usne šupljine*“ prvenstveno misli na planocelularni karcinom (3, 4).

#### 1.1.1. Anatomija usne šupljine

Usna šupljina (*lat. cavum oris*) početni je dio probavnog sustava koji seže od usana i obraza sprijeda do prednjeg nepčanog luka straga gdje se nastavlja u orofarinks (2, 4). Anatomski razlikujemo predvorje usne šupljine (*lat. vestibulum oris*) i pravu usnu šupljinu (*lat. cavum oris proprium*) čija je granica alveolarni greben donje i gornje čeljusti s pripadajućim zubima (5, 6). Predvorje usne šupljine je sprijeda omeđeno gornjom i donjom usnom, a postranično sluznicom obraza, dok pravu usnu šupljinu čini dno usne šupljine kojeg tvore mišići (*lat. diaphragma oris*) na kojem leži jezik (*lat. lingua*) te krov usne šupljine kojeg formira tvrdo nepce (*lat. palatum durum*). Usna šupljina straga preko ždrijelnog suženja (*lat. isthmus faucim*) prelazi u orofarinks (4, 6). Anatomske granice između usne šupljine i orofarinksa čine: prema gore spoj tvrdog i mekog nepca, prema lateralno prednji nepčani lukovi i prema dolje *papillae circumvallatae* na dorzalnoj površini jezika (**slika 1**) (2, 5). Postoje tri para velikih žlijezda slinovnica (submandibularna, sublingvalna i parotidna žlijezda) te nekoliko stotina malih žlijezda slinovnica (labijalne, bukalne, palatinalne i

lingvalne) povezanih sa sluznicom usne šupljine. Površina usne šupljine prekrivena je oralnom sluznicom koja se sprijeda nastavlja na crvenilo usana (lat. *vermilion labii*) i straga na sluznicu ždrijela. Usna šupljina se anatomski može podijeliti na osam podjedinica: sluznica usana, sluznica obraza, gingiva mandibule, gingiva maksile, dno usne šupljine, oralni dio jezika (prednje dvije trećine jezika), tvrdo nepce i retromolarno područje. Od brojnih funkcija usne šupljine najvažnije su žvakanje hrane i gutanje, disanje i fonacija (2, 4, 6).

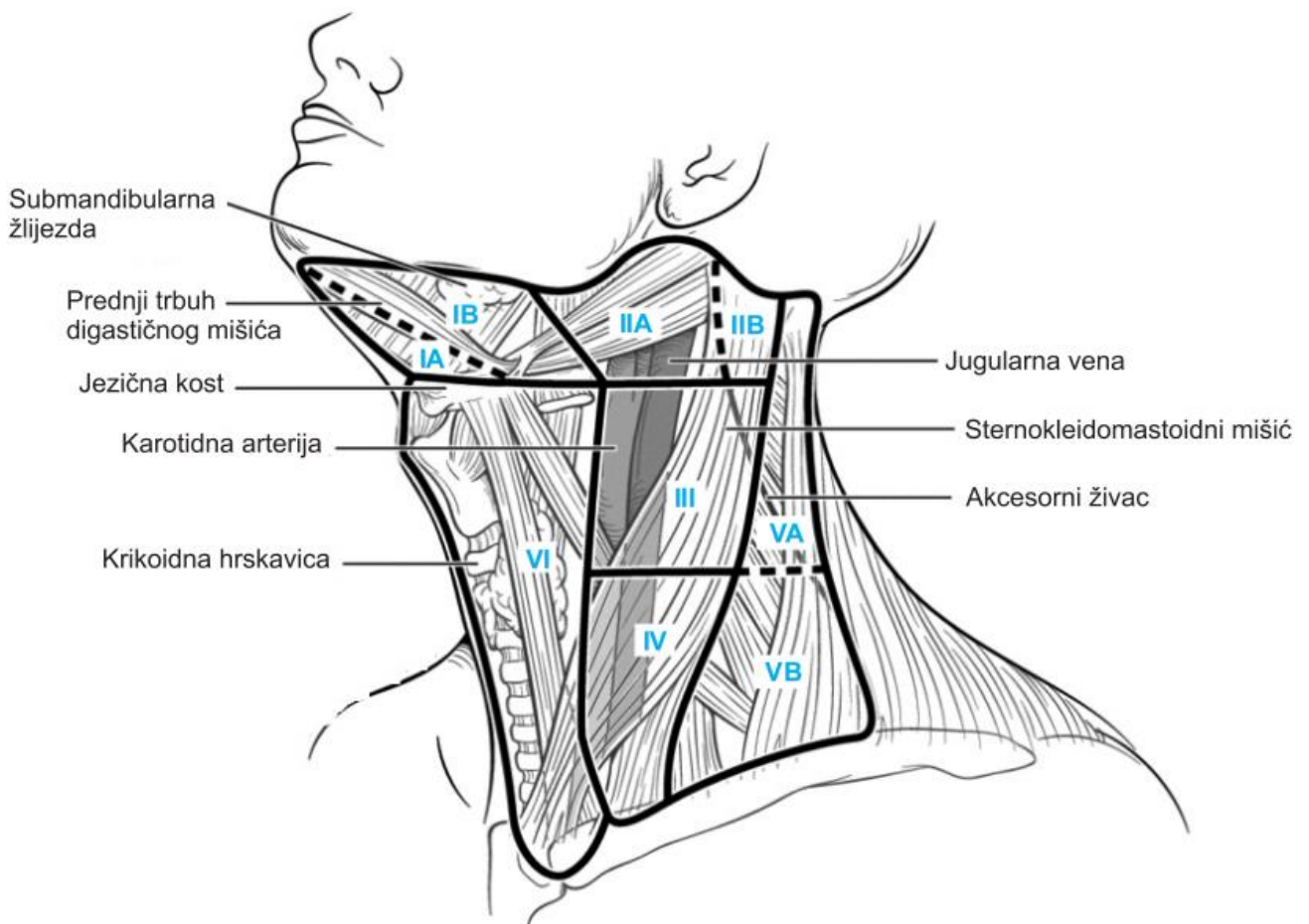


**Slika 1.** Shematski prikaz anatomije usne šupljine (3).

### 1.1.2. Topografsko-kirurške regije vrata

Jedno od glavnih obilježja zloćudnih tumora pa tako i planocelularnog karcinoma usne šupljine je invazivnost i metastaziranje. Karcinom usne šupljine prvenstveno se širi limfogeno u limfne čvorove na vratu (regionalne metastaze) te zatim preko velikih limfnih žila hematogeno u udaljene organe. Bogata limfatična mreža vrata koja se sastoji 250 do 300 limfnih čvorova povezanih limfnim žilama predstavlja snažnu barijeru širenju karcinoma usne šupljine u udaljene organe. Cirkulacija limfe na vratu je centripetalnog toka odnosno kraniokaudalnog smjera (7, 8). Limfni čvorovi vrata anatomske su podijeljeni u površinsku i duboku mrežu. Koža glave i vrata drenira se u površinsku mrežu limfnih čvorova koji su smješteni duž vanjske i prednje jugularne vene i uključuju submentalne, submandibularne, vanjske jugularne, prednje jugularne, okcipitalne, mastoidne i parotidne limfne čvorove. Sluznica gornjeg dišno-probavnog sustava te štitnjača i grkljan dreniraju se u duboku mrežu limfnih čvorova smještenih uz unutarnju jugularnu venu, aksesorni živac i transversalne vratne žile, pretrahealno, paratrahealno, prelaringealno te u retrofaringealni prostor (3, 4, 7, 8). Limfa se iz područja glave i vrata preko terminalnih limfnih žila, *ductus limfaticus dexter* na desnoj strani te *ductus thoracicus* na lijevoj strani vrata ulijeva u venski sustav putem jugularnih i brahiocefaličnih vena u gornju šuplju venu. Tijekom povijesti koristile su se brojne klasifikacije limfnih čvorova vrata. Henri Rouvière je u radu „*Anatomie des lymphatiques de l'Homme*“ anatomske opisao deset glavnih skupina limfnih čvorova glave i vrata (9). Topografsku podjelu limfnih čvorova glave i vrata u devet nodalnih regija na temelju patofizioloških mehanizama prvi je opisao Lindberg 1972. godine (10). Iz praktičnih razloga istraživačka grupa kirurga Memorial Sloan-Kettering Cancer Center (MSKCC) 1974. godine osmislila je kiruršku (kliničku) podjelu limfnih čvorova vrata koji se odstranjuju u radikalnoj disekciji vrata na pet anatomskih razina uz korištenje rimskih brojeva (I-V) (11). Od tada se u klasifikaciji razina limfnih čvorova održala topografska raspodjela limfnih čvorova. Danas univerzalno prihvaćena klasifikacija koju je 1991. godine razvio komitet *American Academy*

*of Otolaryngology and Head & Neck Surgery* (AAO-HNS) obuhvaća kompletnu topografsku anatomiju vrata podijeljenu u šest razina te pruža jedinstven pristup disekciji vrata. Godine 2002. i 2008. učinjene su revizije ove klasifikacije te su dodatno uvedene podregije (Ia, Ib, IIa, IIb, Va i Vb) kako bi se označile zone koje mogu imati kliničku važnost. Dodana je i razina VII koja označava gornje medijastinalne čvorove (**slika 2**) (12, 13). Prednji trbuh digastričnog mišića sprijeda, stilohoidni mišić straga te donji rub mandibule prema gore čine omeđenja regije I koja je dodatno digastričnim mišićem podijeljena u submentalne limfne čvorove (regija IA) te submandibularne limfne čvorove (regija IB). Limfni čvorovi regije II, III i IV smješteni su uz sternokleidomastoidni mišić i unutarnju jugularnu venu te se protežu od lubanjske osnovice do klavikule. Granica regije II i III nalazi se u projekciji hoidne kosti dok se granica između regije III i IV nalazi u razini krikoidne hrskavice. Gornje jugularne čvorove (regija II) razgraničuje akcesorni živac na regiju IIa koja se nalazi ispod i ispred živca te regiju IIb koja se nalazi iznad i iza živca. Čvorovi stražnjeg vratnog trokuta (regija V) smješteni su iza stražnjeg ruba sternokleidomastoidnog mišića i trapezijusa te su zamišljenom horizontalnom linijom koja prolazi donjim rubom krikoidne hrskavice podijeljeni na gornju Va regiju (akcesorni limfni čvorovi) i donju Vb regiju (supraklavikularni limfni čvorovi). Prednji vratni čvorovi (regija VI) koji uključuju pretrahealne, paratrahealne, prekrikoidne i peritirodine limfne čvorove te gornji medijastinalni čvorovi (regija VII) gotovo nikada nisu sijela regionalnih metastaza karcinoma usne šupljine (2-5, 14).



**Slika 2.** Shematski prikaz regija limfnih čvorova vrata (2).

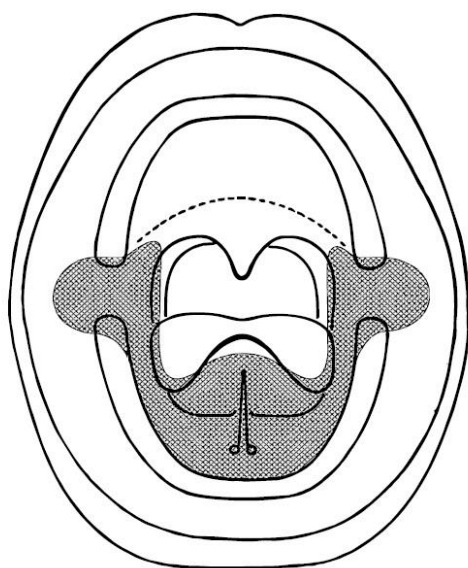
### 1.1.3. Epidemiologija i etiologija planocelularnog karcinoma usne šupljine

Planocelularni karcinom usne šupljine najčešći je zloćudni tumor glave i vrata te je šesti najučestaliji maligni tumor u svijetu. Čini 2 - 3% svih zloćudnih tumora u Europi i SAD-u (2, 4). U 2020. godini je u svijetu od karcinoma usana i usne šupljine oboljelo je 377 713 osoba, dok je 177 757 bolesnika preminulo, uz trend povećanja broja pacijenata mlađih od 50 godina (15, 16). Prosječna godišnja incidencija OSCC-a u svijetu iznosi 4/100 000 stanovnika, dok je prosječna godišnja stopa smrtnosti 1,9/100 000 stanovnika (17). U Republici Hrvatskoj OSCC predstavlja

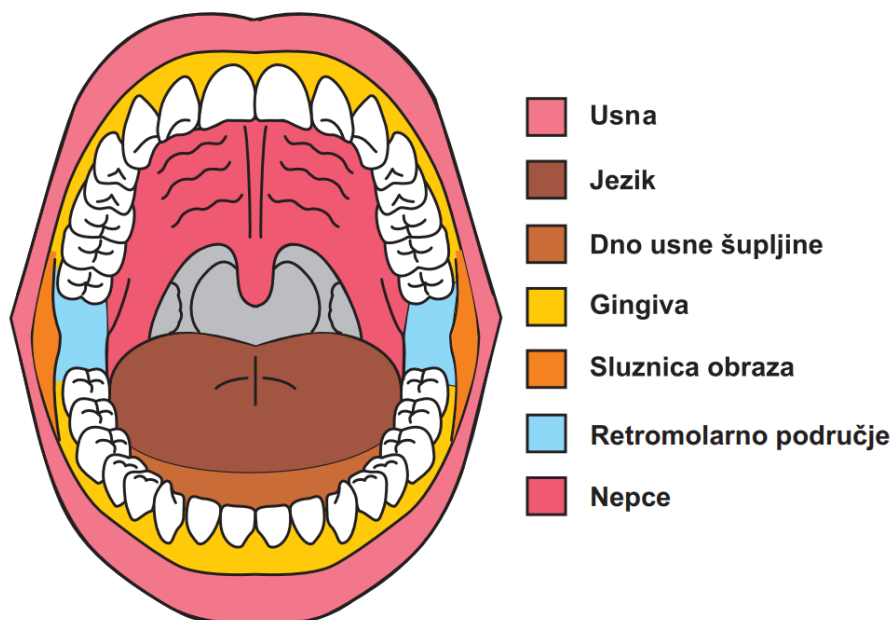
značajan javnozdravstveni problem s godišnjom incidencijom od oko 350 do 400 novooboljelih (2). Uglavnom obolijevaju muškarci stariji od 50 godina života, pripadnici bijele rase koji konzumiraju duhanske proizvode i alkohol. Omjer muškaraca i žena oboljelih od OSCC-a kreće se između 1,5:1 u skandinavskim zemljama do 9:1 u zemljama Azije (1, 2, 8). Najveća incidencija je u Indiji, Tajvanu i Maleziji gdje OSCC predstavlja najčešću malignu bolest kod muškaraca i treću kod žena (19). Navedeno se objašnjava popularnom navikom žvakanja *gutke* (kombinacija betelovog lišća, duhana, areka oraha i gašenog vapna) zbog čega je karcinom obrazne sluznice najčešća lokalizacija karcinom usne šupljine (oko 40% OSCC-a) u tim područjima (19, 20). Prema podacima iz 2018., u Republici Hrvatskoj omjer oboljelih muškaraca prema ženama je 4:1, dok je najmanja razlika između spolova prisutna u skandinavskim zemljama što se objašnjava promjenama životnih navika zbog trenutno smanjene popularnosti alkohola i duhanskih proizvoda (21). Također, u skandinavskim zemljama je zabilježena veća stopa Plummer-Vinsonovog sindroma u žena (22). Incidencija planocelularnog karcinoma jezika u žena mlađih od 40 godina, pripadnica bijele rase u značajnom je porastu (16, 24). Uzrok takvog trenda nije poznat iako nekoliko studija koje se odnose na zapadnu Europu i SAD ukazuju na povezanost oboljelih u mlađoj životnoj dobi s HPV infekcijom (visokorizični HPV tip 16) koja se najčešće prenosi spolnim kontaktom. Ekspresija onkogeni E6 i E7 karakterističnih za visokorizične HPV tipove dokazana je u svega 1,3 do 9,4% OSCC-a (16). Petogodišnje doživljenje bolesnika s OSCC je relativno nisko (između 55 i 60 %) i nije se značajno mijenjalo desetljećima unatoč snažnom tehnološkom napretku dijagnostičkih i terapijskih postupaka (3, 15). Glavni uzrok visoke stope smrtnosti je dijagnosticiranje bolesti u uznapređovalom stadiju. Više od 50% karcinoma usne šupljine dijagnosticira se u uznapređovalom stadiju bolesti (III/IV), kada su već prisutne regionalne metastaze što dovodi do smanjenja stope doživljenja za 50% za svaki pojedini stadij bolesti (2, 4, 18). Glavni rizični čimbenici u razvoju OSCC-a su konzumiranje alkoholnih pića i pušenje cigareta te je njihov štetni učinak sinergistički.



Istodobna konzumacija duhanskih proizvoda i alkoholnih pića povećava rizik za razvoj OSCC-a na 6-15 puta (23, 24, 25). Loša higijena usne šupljine te lošiji socio-ekonomski status izdvajaju se kao neovisni rizični čimbenici u nastanku OSCC-a kao i prehrana sa smanjenim udjelom voća i povrća (3, 26). Morfološke promjene na sluznici usne šupljine poput leukoplakije, eritroplakije, leukoeritroplakije te oralni lichen ruber planus smatraju se premalignim promjenama povezane s povećanim rizikom od nastanka OSCC-a pri čemu, suprotno očekivanom, nepušači i nekonzumenti alkohola imaju veći rizik (2, 3, 4, 27). Rjeđa premaligna stanja su Fanconijeva anemija, diskoidni eritematozni lupus, bulozna epidermoliza, submukozna fibroza kod žvakača duhana i betela te pigmentozna kserodermija (28, 29, 30). Više od 80% OSCC-a razvija se u takozvanom „bazenu sline“, potkovastom području usne šupljine koje čine dno usne šupljine, ventralna površina i lateralni rub jezika te retromolarno područje (**slika 3**). Oralni dio jezika i dno usne šupljine su najčešće zahvaćene podlokalizacije, čineći 37 do 53% odnosno 17 do 25% OSCC-a. Karcinom obraza, alveolarnog grebena, nepca te retromolarnog područja mnogo su rjeđe podlokalizacije OSCC-a s udjelom za svaku podlokalizaciju od 5 do 10% (**slika 4**) (3, 17, 32).



**Slika 3.** Shematski prikaz najčešćih mjesta pojavljivanja planocelularnog karcinoma u usnoj šupljini (2).



**Slika 4.** Shematski prikaz anatomskih podjedinica usne šupljine (2).

#### 1.1.4. Premaligne promjene usne šupljine

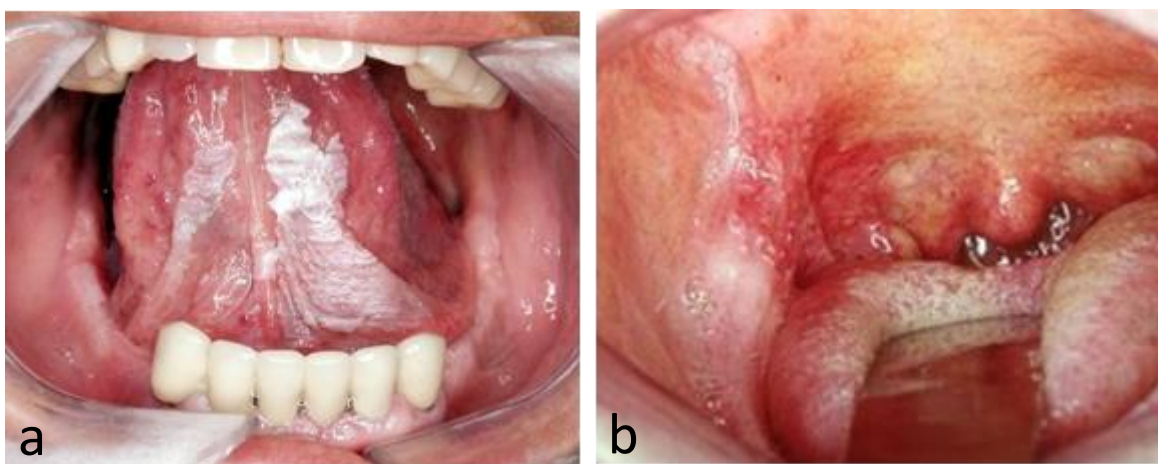
Premaligne promjene usne šupljine morfološke su promjene klinički zdrave sluznice koje imaju maligni potencijal. Klasifikacija tumora glave i vrata Svjetske zdravstvene organizacije (engl. *World Health Organisation - WHO*) iz 2022. godine, premaligne promjene usne šupljine naziva oralnim potencijalno malignim poremećajima (od engl. *Oral potentially malignant disorders – OPMD*). U OPMD ubrajamo leukoplakiju, leukoeritroplakiju, eritroplakiju, oralnu submukoznu fibrozu, kongenitalnu diskeratozu, keratozu bezdimnog duhana, kroničnu kandidijazu, lichen ruber planus, diskoidni eritematozni lupus te glositis uzrokovan sifilisom (32, 33). OPMD su češće u muškaraca i povezane su s različitim uzrocima iako za mnoge slučajeve OPMD-a nisu poznati etiološki čimbenici. Konzumacija duhanskih proizvoda (pušenje i/ili žvakanje) i alkohola povezani su s nekim leukoplakijama. Konzumiranje areca oraha, s ili bez duhana, uzrokuje oralnu submukoznu

fibrozu. Visokorizična HPV infekcija vrlo je rijetko prisutna u OPMD-u i tek treba utvrditi igra li ulogu u malignoj transformaciji (3, 4, 35).

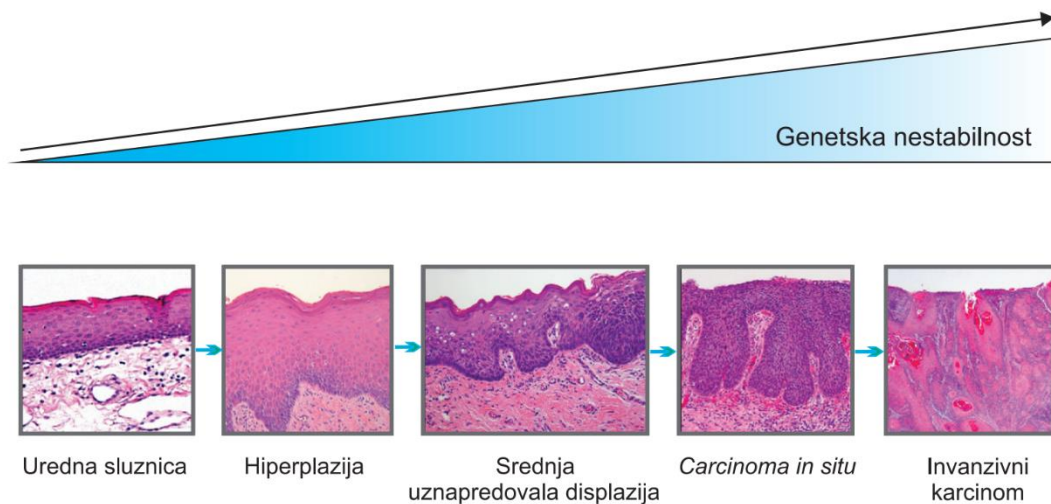
Oralna leukoplakija (OL) i oralna eritroplakija (OE) najčešće su premaligne promjene u usnoj šupljini zbog čega privlače posebnu pozornost kliničara i znanstvenika (**slika 5**). Procjenjuje se da je prevalencija OL, bjelkastog plaka na sluznici, u svijetu 2 - 3% populacije s mogućnošću maligne transformacije u 0,13 do 34% slučajeva, dok je prevalencija OE, promjene na sluznici crvene boje, u 0,02 - 0,8% populacije s rizikom od maligne transformacije od 14 do 67% (36, 37). Oralna leukoplakija se najčešće pojavljuje u muškaraca i pušača. Klinički može biti različitog izgleda, ne može se mehanički odstraniti sa sluznice i nije povezana s drugim bolestima usne šupljine. Svaka OL mora se histološki verificirati biopsijom te je potom potrebno redovito praćenje promjene. Patohistološki, radi se o hiperkeratozi, kod koje može i ne mora postojati displazija epitela. OL površine veće od 200 mm<sup>2</sup>, u osoba starijih od 60 godina te u nepušača imaju veći potencijal maligne transformacije u OSCC (2, 4, 32). OE se najčešće nalazi na nepcu, obrazu te sublingvalnom području. Patohistološki je u OE gotovo uvijek prisutna teška displazija ili *carcinoma in situ* te ju je stoga potrebno cijelu ukloniti (37, 38). Prisutnost i stupanj oralne epitelne displazije (od engl. *Oral epithelial dysplasia* - OED) u premalnim promjenama korelira s rizikom od maligne transformacije u OSCC. OED obilježavaju arhitektonske i citološke promjene višeslojnog pločastog epitela uzrokovane akumulacijom genetskih mutacija (**slika 6**). Patohistološki se OL i OE mogu prezentirati uz blagu, umjerenu i izraženu OED, te je ovisno o tome različit i potencijal maligne transformacije od 6%, 18% i 40% (32). Iako je prisutnost OED u OPMD najvažniji prognostički čimbenik maligne transformacije, dostupne dijagnostičke klasifikacije displazije imaju brojne nedostatke (39). Glavno ograničenje je subjektivnost promatrača što dokazuju brojna istraživanja pokazujući slabu korelaciju između stupnja displazije i maligne transformacije OPMD-a (32). S obzirom na navedeno postoji potreba za biomarkerima koji se mogu primijeniti u rutinskoj praksi kao pomoć u procjeni te svojevrsna

objektivizacija rizika od maligne transformacije. Varirajuće brojke malignih transformacija OPMD s prisutnošću OED ili bez nje pokazuju da ju je vrlo teško predvidjeti te su potrebne dodatne metode za utvrđivanje povećanog rizika od razvoja OSCC-a s većim stupnjem sigurnosti (40). Unatoč adekvatnom i dugotrajnom praćenju bolesnika s OPMD-a i kirurškim liječenjem često u kliničkoj praksi viđamo da pacijenti razvijaju OSCC odnosno multiple OSCC-e (41). To se može djelomično objasniti već široko prihvaćenim konceptom "*kancerizacije polja*" (od engl. *field cancerization*) koju je 1953. opisao Slaughter (41, 42). Pretpostavlja se kako većina invazivnih OSCC-a započinje svoj rast kao OE (2-4). Preventivni probir visokorizičnih bolesnika, otkrivanje, praćenje i liječenje OPMD-a imperativ je u prevenciji OSCC-a.

Posebni agresivni oblik OL s mnogo većim rizikom od maligne transformacije (do 64%), proliferativna verukozna leukoplakija, karakterizirana je difuznim, verukoznim plakom u području oralnog dijela jezika, gingive ili obrazne sluznice. Mnogo je češća u žena (4:1) koje ne konzumiraju duhanske proizvode. Maligna transformacija obično se događa unutar 8 godina od dijagnoze. Uglavnom je rezistentna na sve oblike terapije s visokom stopom recidiva (44, 45).

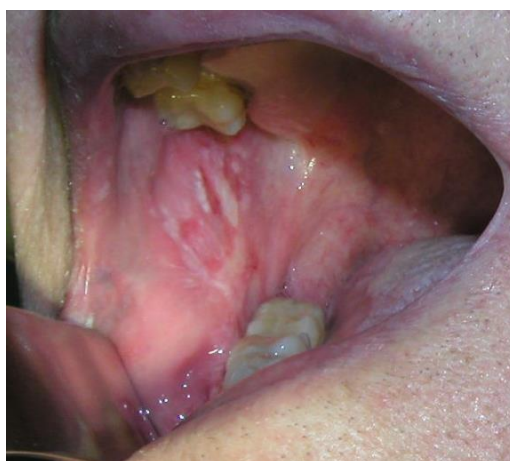

**Slika 5.** Oralna leukoplakija na ventralnoj strani jezika (a) te oralna eritroplakija u retromolarnom području (b).



**Slika 6.** Model progresije promjene sluznice usne šupljine (2).

Oralni lichen ruber planus je autoimuna bolest posredovana T limfocitima te nosi rizik od maligne transformacije u 0,4 do 5% slučajeva (**slika 7**). Razlikujemo pet osnovnih morfoloških oblika oralnog lichen ruber planusa od kojih je retikularni tip najčešći, dok erozivni i atrofični oblici imaju najveći maligni potencijal (u 1,7%, odnosno 1,3% slučajeva) (27). Preostala dva oblika su bulozni lichen i lichen koji se prezentira u obliku plaka. Za oralni lichen ruber planus su karakteristične Wickhamove strije, blago uzdignute tanke bjelkaste pruge mrežaste strukture na sluznici usne šupljine. Multipli OSCC na bazi oralnog lichen ruber planusa čest je u žena koje ne konzumiraju duhanske proizvode i alkoholna pića (27, 46).



**Slika 7.** Oralni lichen ruber planus na obraznoj sluznici.

Među premalignim stanjima koja u rijetkim slučajevima mogu dovesti do nastanka OSCC-a spominju se Fanconijeva anemija, sideropenična disfagija u Plummer-Vinsonovom sindromu odnosno Paterson-Brown-Kellyjevom sindromu, bolest presatka protiv primatelja (engl. *Graft-versus-host Disease* - GvHD), Xeroderma pigmentosum i virus humane imunodeficijencije (engl. *Human Immunodeficiency Virus* - HIV) (46).

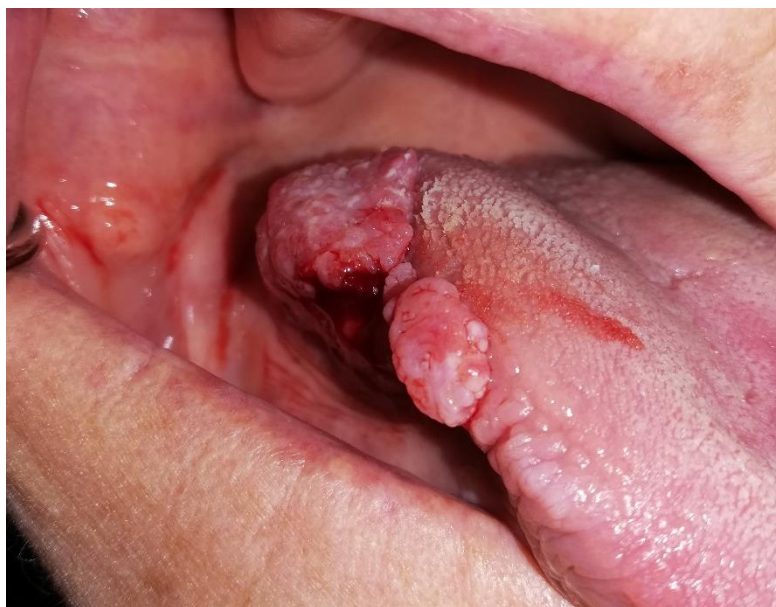Fanconijeva anemija (FA) naziv je za autosomno recesivnu nasljednu bolest obilježenu pogreškama u popravku deoksiribonukleinske kiseline (DNK). 1927. godine prvi ju je opisao Guido Fanconi te je do sada poznato 13 gena čije mutacije uzrokuju FA. Bolest je obilježena pancitopenijom uz megaloblastičnu anemiju i neutropeniju te 500 puta većim rizikom od razvoja HNSCC-a među kojima je usna šupljina najčešća lokalizacija karcinoma. FA je dvostruko češća u žena mlađih od 40 godina. Pravovremeno prepoznavanje FA uvelike može pomoći u planiranju obitelji zbog spomenutog rizika od razvoja HNSCC-a kao i činjenice da oboljeli imaju veći morbiditet i mortalitet nakon primjene radioterapije ili kemoterapije u liječenju ovih karcinoma što su pokazale brojne studije (28, 47).

Xeroderma pigmentosum (XP), autosomno recesivna bolest kod koje je smanjena mogućnost popravaka oštećenja DNK nastale djelovanjem ultraljubičastog zračenja. Zbog toga su oboljeli skloni razvoju malignih tumora kože. Chidzonga i Palattella opisali su pojavu karcinoma donje usne i jezika kod bolesnika s XP. Zahvaćenost usne šupljine obično se primjećuje u bolesnika mlađih od 20 godina (48).

## **1.2. Klinička prezentacija karcinoma usne šupljine**

U ranom stadiju bolesti pacijenti se najčešće javljaju liječniku ili stomatologu zbog prisutnosti ranice u usnoj šupljini koja ne cijeli. Česte su nelagode, bolovi i osjećaj peckanja prilikom konzumiranja kisele ili ljute hrane. Moguća je pojava krvarenja, halitoze (zadah), promjene govora te problemi sa dentalnom protezom koja postane neodgovarajuća (49-50). Daljnji simptomi ovise o

zahvaćanju okolnih struktura (mišići, živci i kost) tumorom. Moguća je i disfagija, odinofagija, trizmus, klimavost ili gubitak zuba, imobilizacija jezika, disgeuzija (poremećaj okusa), dizestezijske u području jezika, usna i brade, gubitak na tjelesnoj težini te pojava bezbolnog čvora ili čvorova na vratu. Pojava otalgije (bolovi u uhu) ukazuje na moguću perineuralnu invaziju (engl. *perineural invasion* - PNI) ili zahvaćenost duboke muskulature dna usne šupljine i jezika (51-52). Nažalost, većina bolesnika dijagnosticira se u uznapredovalom stadiju bolesti kada su već prisutne regionalne metastaze i tumor je zahvatio više podlokalizacija usne šupljine te je ponekad teško odrediti ishodište tumora. Više od 80% bolesnika pri prvom pregledu ima tumor veći od 2 cm, dok ih 40% ima prisutne regionalne metastaze (**slika 8**) (53-54).



**Slika 8.** Planocelularni karcinom lateralnog ruba jezika.

Osim najčešćeg konvencionalnog oblika planocelularnog karcinoma usne šupljine razlikujemo još 8 varijanti OSCC-a (**tablica 1**) (55). Planocelularni karcinom vretenastih stanica koji je najčešće lokaliziran na jeziku i u području dna usne šupljine karakterizira radiorezistentnost te izrazito loša prognoza u odnosu na konvencionalni tip. Verukozni planocelularni karcinom (Ackermanov tumor) spada u *low-grade* karcinome sa dobrom prognozom i izrazito niskom stopom regionalnih metastaza (56-57).

**Tablica 1.** Histološki podtipovi planocelularnog karcinoma usne šupljine.

<i>PODTIP</i>	<i>OBILJEŽJA</i>
<b><i>bazaloidni planocelularni karcinom</i></b>	" <i>high-grade</i> " karcinom; česte su metastaze, ali je prognoza slična konvencionalnom tipu
<b><i>planocelularni karcinom vretenastih stanica</i></b>	lošija prognoza od konvencionalnog tipa; tipična je pojava postiradijacijskih recidiva ili pojava drugih primarnih tumora
<b><i>adenoplanocelularni karcinom</i></b>	vrlo agresivni tip s izrazitim infiltrativnim rastom; česte su metastaze; lošija prognoza od konvencionalnog tipa
<b><i>kunikularni karcinom</i></b>	dobro diferencirani; često na mukoperiostu; lokalno destruktivni; prisutnost dubokih brazda; česti lokalni recidivi; rijetke metastaze
<b><i>verukozni planocelularni karcinom</i></b>	dobro diferencirani s malo atipija stanica; površinska invazija; rijetko metastazira; egzofitični oblik; dobra prognoza; može prijeći u invazivni konvencionalni tip
<b><i>limfoepitelni karcinom</i></b>	rijedak; prepoznaje se u uznapredovalom stadiju; učestale regionalne metastaze (70%); većina tumora EBV pozitivna
<b><i>papilarni planocelularni karcinom</i></b>	keratinizirajući i nekeratinizirajući tip; često nastaje na gingivi; bolja prognoza od konvencionalnog tipa
<b><i>akantolitički planocelularni karcinom</i></b>	moguće varijante na koži usne; u slabo diferenciranom karcinomu usne šupljine akantoliza dovodi do izgleda tumora sličnom adenoidnom tipu



### 1.3. Dijagnostička evaluacija karcinoma usne šupljine

Detaljna anamneza i fizikalni pregled temelj su dijagnoze karcinoma usne šupljine. Dostupnost inspekciji i palpaciji usne šupljine i vrata uvelike olakšava kliničku dijagnozu OSCC-a. Cilj kliničkog pregleda je precizna procjena proširenosti tumora i planiranje ekstenzije opsega kirurške resekcije. Zbog predviđenog puta širenja OSCC-a u ipsilateralne limfne čvorove potrebno je kliničkim pregledom odrediti prelazi li karcinom medijalnu liniju jer ti tumori imaju sklonost bilateralnom metastaziranju (4, 18). Također, palpacijom je potrebno odrediti odnos tumora sa mandibulom te odrediti stupanj ekstenzije tumora u okolne anatomske strukture. Zastojnu bolnu submandibularnu žlijezdu s posljedičnim sijaloadenitisom uzrokovanu infiltracijom izvodnog kanala karcinomom dna usne šupljine potrebno je razlikovati od metastatskih limfnih čvorova u submandibularnoj regiji. Pregled jezika uključuje i ispitivanje mobilnosti jer devijacija može upućivati na zahvaćenost ipsilateralnog hipoglosalnog živca što se dodatno potvrđuje prisutnošću fascikulacija i atrofije jedne strane jezika (58-59). Fiksacija jezika ukazuje na zahvaćenost ekstrinzičnih mišića jezika. Disfunkcija kranijalnih živaca, posebice hipoglosalnog, mentalnog, donjeg alveolarnog živca ukazuje na PNI. Radi potvrde dijagnoze OSCC-a potrebno je učiniti histološku verifikaciju probatornom biopsijom (2, 4). OSCC se klinički najčešće prezentira kao ulkus uzdignutih rubova i centralnom nekrozom. Tumor može biti egzofitičnog ili endofitičnog rasta. Probatornu biopsiju potrebno je uzeti s ruba ulkusa gdje je mitotička aktivnost najizraženija. Izuzetno je bitno detaljno pregledati cijelu usnu šupljinu, orofarinks te hipofarinks u potrazi za postojanjem sinkronih sekundarnih primarnih tumora što je karakteristično za bolesnike s OSCC-om i pojavljuje se u 2 do 3% bolesnika (60). Radi preciznijeg određivanja anatomske proširenosti bolesti fizikalni pregled potrebno je nadopuniti radiološkim slikovnim metodama te prema potrebi i citološkom punkcijom suspektnih regionalnih metastaza. Ultrazvuk, kompjutorizirana tomografija (CT), magnetska rezonanca (MR) te kombinacija CT-a i pozitronske emisijske tomografije (PET-CT) komplementarne su radiološke metode u dijagnostičkoj

evaluaciji proširenosti karcinoma usne šupljine (2-4, 61). Vrsta radiološke pretrage i broj radioloških metoda koje se koriste u dijagnostici ovisi o karakteristikama tumora i preferencama institucije. Prema smjernicama Nacionalne sveobuhvatne mreže za rak (od engl. *National Comprehensive Cancer Network* - NCCN) za dijagnozu proširenosti karcinoma usne šupljine preporučuje se učiniti CT i/ili MR s kontrastom primarnog sijela i vrata te PET-CT kod uznapredovalih tumora (stadij III i IV) (50). Kod karcinoma jezika i sumnje na PNI preporučuje se učiniti MR. CT ima višu specifičnost i pozitivnu prediktivnu vrijednost (PPV) u detekciji mandibularne invazije u odnosu na MR (62-68).

### 1.3.1. TNM klasifikacija karcinoma usne šupljine

Zloćudni tumori usne šupljine klasificiraju se prema TNM klasifikaciji Međunarodne unije za borbu protiv raka (engl. *Union for International Cancer Control* - IUCC), odnosno Američkog udruženja za rak (engl. *The American Joint Committee on Cancer* - AJCC). Uloga TNM klasifikacije je određivanje prognoze bolesti i predikcija doživljenja bolesnika s obzirom na anatomske proširenosti bolesti te nam pomaže u odabiru modaliteta liječenja i usporedbi ishoda liječenja između institucija. **Tablica 2** prikazuje TNM klasifikaciju tumora usana i usne šupljine, a **tablica 3** prikazuje klasifikaciju stadija bolesti. TNM klasifikacija prije liječenja naziva se klinička TNM klasifikacija (engl. *Pre-treatment clinical classification* - cTNM). Poslijeoperacijska, patohistološka TNM klasifikacija (engl. *Post-surgical histopathological classification* - pTNM) najtočniji je pokazatelj prognoze bolesti i konačni parametar u odabiru adjuvantnog liječenja (69-72).

**Tablica 2.** TNM klasifikacija planocelularnog karcinoma usana i usne šupljine iz 2018. godine.

Primarni tumor (T)	
<b>TX</b>	Primarni tumor ne može se procijeniti
<b>T0</b>	Nema dokaza primarnog tumora
<b>Tis</b>	<i>Carcinoma in situ</i>
<b>T1</b>	Tumor ≤ 2 cm i dubina invazije (DOI) ≤ 5 mm* (DOI – <i>depth of invasion and not tumor thickness</i> )
<b>T2</b>	Tumor ≤ 2 cm i dubina invazije (DOI) od 5 – 10 mm ili tumor od 2 – 4 cm i dubina invazije ≤ 10 mm
<b>T3</b>	Tumor > 4 cm ili dubina invazije (DOI) > 10 mm
<b>T4</b>	<b>T4a</b> – umjereno uznapredovala lokalna bolest: <u>usna</u> – tumor prodire kroz kortikalni mandibule, zahvaća donji alveolarni živac ili dno usne šupljine ili kožu (obraza ili nosa) <u>usna šupljina</u> – tumor prodire kroz kortikalni mandibule ili maksilarnog sinusa ili zahvaća kožu <b>T4b</b> – vrlo uznapredovala lokalna bolest – tumor zahvaća bazu lubanje, žvačnu muskulaturu, pterigoidne nastavke i obuhvaća unutarnju karotidnu arteriju
Regionalni limfni čvorovi (N)	
<b>NX</b>	Limfni čvorovi ne mogu se procijeniti
<b>N0</b>	Nema metastaza u regionalnim limfnim čvorovima
<b>N1</b>	Metastaze u jedan ipsilateralni limfni čvor promjera ≤ 3 cm bez ektranodalne ekstenzije (ENE)
<b>N2</b>	<b>N2a</b> – Metastaze u jedan ipsilateralni limfni čvor promjera od 3 do 6 cm bez ektranodalne ekstenzije (ENE) <b>N2b</b> – Multiple metastaze u više ipsilateralnih limfnih čvorova promjera ≤ 6 cm bez ektranodalne ekstenzije (ENE) <b>N2c</b> – Metastaze u bilateralnim i kontralateralnim limfnim čvorovima promjera ≤ 6 cm bez ektranodalne ekstenzije (ENE)
<b>N3</b>	<b>N3a</b> – Metastaze u limfni čvor promjera > 6 cm bez ektranodalne ekstenzije (ENE) <b>N3b</b> – Metastaze u jedan ili više limfnih čvorova s ektranodalnom ekstenzijom (ENE)**
Udaljene metastaze (M)	
<b>MX</b>	Udaljene metastaze ne mogu se procijeniti
<b>M0</b>	Nema udaljenih metastaza
<b>M1</b>	Udaljene metastaze
* Samo površinska erozija kosti ili alveole karcinomom gingive nije dovoljna za klasifikaciju T4a.	
**Zahvaćenost kože ili invazija mekih česti s dubokom infiltracijom muskulature ili okolnih struktura ili klinički znaci zahvaćenosti živaca klasificira se kao klinički ektranodalni proboj čvora (ENE).	

**Tablica 3.** Klasifikacija stadija bolesti planocelularnog karcinoma usana i usne šupljine.

Stadij 0	Tis	N0	M0
Stadij I	T1	N0	M0
Stadij II	T2	N0	M0
Stadij III	T3 T1, T2, T3	N0 N1	M0 M0
Stadij IV A	T4a T1, T2, T3, T4a	N0, N1 N2	M0 M0
Stadij IV B	Bilo koji T T4b	N3 Bilo koji N	M0 M0
Stadij IV C	Bilo koji T	Bilo koji N	M1

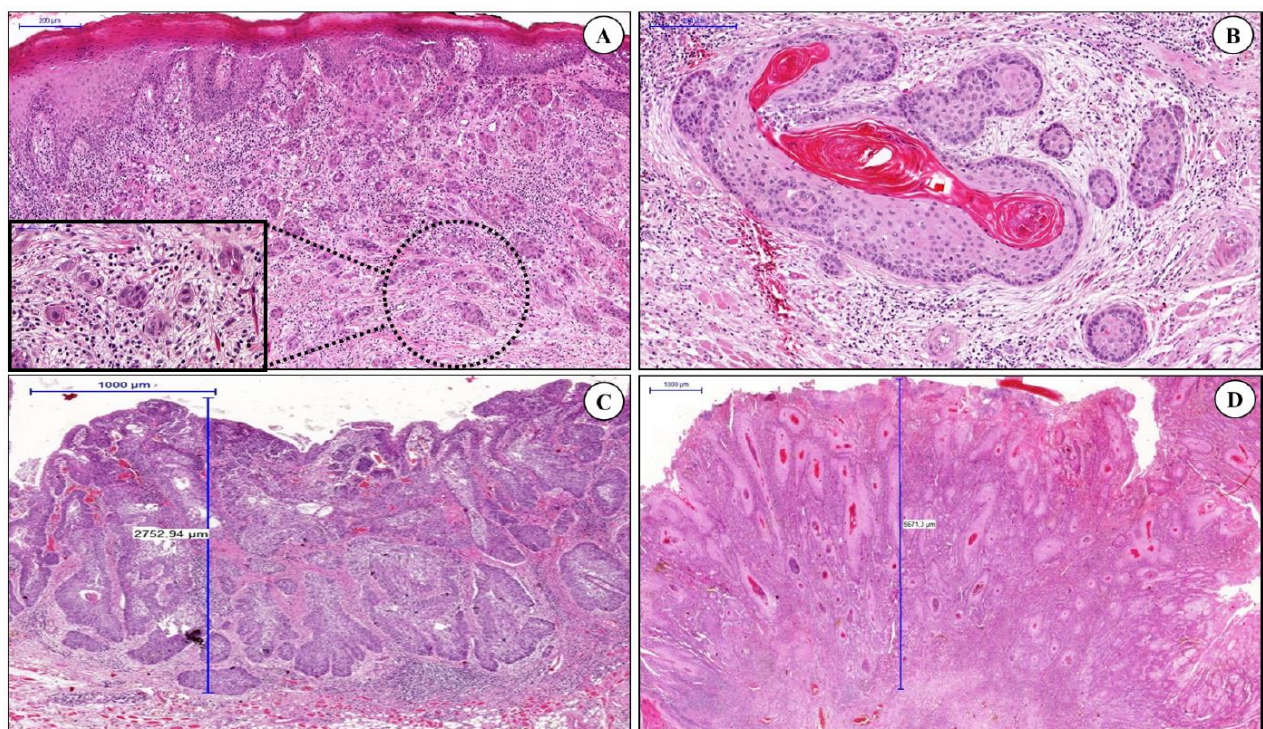
#### 1.4. Patohistološke karakteristike karcinoma usne šupljine

Iako vrlo jednostavna za primjenu u kliničkoj praksi, u TNM klasifikaciju uključena je samo anatomska proširenost bolesti i zbog toga samostalno nije dovoljno pouzdana u preciznijoj prognozi doživljenja bolesnika, ali je još uvijek najsnažniji prognostički sustav. Osim anatomske proširenosti bolesti na doživljenje bolesnika bitno utječu i drugi čimbenici koji ovise o bolesniku i metodi liječenja. U procjeni pacijenata s OSCC-om klinički stadij bolesti prema TNM klasifikaciji nadopunjuje se različitim patohistološkim bodovnim sustavima, kao često bitniji markeri u određivanju biološkog ponašanja tumora bazirani na detaljnoj histološkoj analizi tumora. Među najpopularnijim patohistološkim bodovnim sustavima izdvajaju se Bryneov sustav, Brandwein-Gensler sustav procjene histološkog rizika, WHO sustav diferencijacije tumora te najnoviji BD model (od engl. *Budding and Depth of invasion model*) (73-75).

Do današnjeg dana ne postoji univerzalno prihvaćen patohistološki bodovni sustav u procjeni prognoze bolesti te su brojne studije pokazale lošu korelaciju između histološko-morfoloških parametara i kliničkih ishoda. Subjektivnost nekih parametara te kombinacija neovisnih varijabli kao što je dubina invazije tumora s parametrima opisivanja morfologije tumora, poput stupnja keratinizacije i pleomorfizma jezgara i čimbenicima neovisnima o tumorskom mikrookolišu poput upalnog infiltrata smatraju se mogućim razlozima nepouzdanosti patohistoloških bodovnih sustava (76-79).

Barbosa da Silva je sa suradnicima uspoređivao prognostičku značajnost četiri navedena sustava u pacijenata s planocelularnim karcinomom jezika te je dokazao da je jedino BD model, baziran na prisutnosti nakupina tumorskih stanica i dubini invazije tumora, povezan s ishodima u oboljelih (73). Iako nov, BD model je objektivan i lako primjenjiv te se u više studija pokazao kao dobar prediktivni čimbenik doživljenja. Pupanje tumora ( engl. *tumor budding* - TB) predstavlja moć njegove disocijacije u prednjem dijelu tumora, kao odraz epitelnog-mezenhimalnog prijelaza (engl.

*epithelial-mesenchymal transition* - EMT). EMT je obilježje heterogenosti tumora, odražavajući sposobnost tumorskih stanica da migriraju, invadiraju i metastaziraju. Također, EMT je karakteristika matičnih stanica raka (engl. *cancer stem cells* - CSC), koje su povezane s recidivima i rezistencijom na terapiju (79-81). Zadnjih godina, brojni dokazi ukazuju da su pupanje tumora na invazivnom dijelu tumora i veća dubina invazije povezani su s visokim rizikom od regionalnih metastaza i lošijim doživljenjem bolesnika (**slika 9**) (73, 79-82).



**Slika 9.** BD patohistološki model. Nekoliko tumorskih pupoljaka s manje od 5 tumorskih stanica (niski rizik) (A). Tumorska gnijezda i otočići s više od 5 tumorskih stanica na prednjem invazivnom dijelu tumora (B). OSCC s dubinom invazije manjom od 4 mm (C). OSCC s dubinom invazije većom od 4 mm (D) (73).

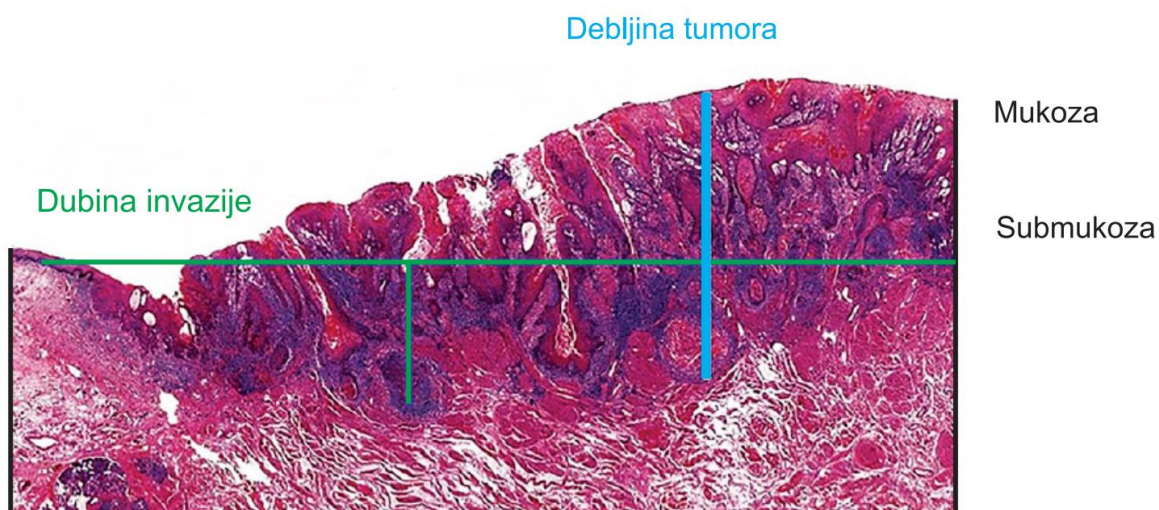
#### 1.4.1. Stupanj diferenciranosti karcinoma

WHO klasificira OSCC prema diferencijaciji epitela na dobro (gradus I), umjereno (gradus II) i slabo (gradus III) diferencirane tumore na temelju stupnja keratinizacije, staničnog i jezgrinog pleomorfizma i mitotičke aktivnosti. Međutim, postoje kontroverze u pogledu stvarne učinkovitosti ovog sustava ocjenjivanja u predviđanju prognoze bolesti budući da su brojne studije pokazale slabu korelaciju s odgovorom na liječenje i kliničke ishode bolesti. Nedostatak korelacije djelomično se može objasniti subjektivnošću same metode i izostankom parametara koji su povezani sa tumorogenezom poput vrste invazije tumorskih stanica (72, 77).

#### 1.4.2. Dubina invazije i debljina tumora

Osmo izdanje TNM klasifikacije tumora usne šupljine iz 2018. godine uvodi pojam dubine invazije (engl. *Depth of invasion* - DOI) koji je uvršten u T stadij i označava ekstenziju tumorskog rasta ispod epitelijalne površine (69, 71-72). Mjeri se tako da se povuče horizontalna linija preko tumora u razini bazalne membrane susjedne histološki zdrave sluznice te od nje vertikalna linija do najdublje točke tumora (**slika 10**). DOI tumora korelira s pojavom okultnih metastaza u ranom T stadiju bolesti kao i s lošijim doživljenjem i višom stopom recidiva bolesti (83-85). Prema do sada provedenim studijama, MR i intraoralni ultrazvuk pokazali su se pouzdanim radiološkim metodama u preciznom određivanju DOI-a prije operacije za razliku od CT-a (86). Neki autori sugeriraju primjenu intraoralnog ultrazvuka u procjeni DOI-a kod početnih karcinoma usne šupljine jer ultrazvuk detektira dubinu invazije već od 1 mm naviše uz visoku korelaciju s patohistološkim DOI-em. Kod DOI-a od 4 do 9 mm rizik od pojave okultnih metastaza je između 17 i 44%, dok je kod DOI-a manjeg od 3 mm rizik svega 6 do 8%. Navedeno može pomoći u odluci o elektivnoj disekciji vrata kod tumora cT1 i cT2 stadija (87-90).

DOI i debljina tumora u ranom T stadiju koreliraju s rizikom od okultnih regionalnih metastaza, lokoregionalnim recidivom bolesti i ukupnim doživljenjem bolesnika (3, 89).



**Slika 10.** Shematski prikaz razlike dubine invazije (DOI) i debljine tumora (2).

#### 1.4.3. Perineuralna i limfovaskularna invazija

Perineuralnu invaziju (engl. *perineural invasion* – PNI) prvi put je opisao Cruveilhier 1835. godine (91). Općenito je prihvaćen stav da su tumori s prisutnom PNI agresivniji te su uglavnom povezani s lošijim ishodom bolesti. Inicijalno se smatralo da tumorske stanice direktno infiltriraju perineuralni prostor na mjestu najmanjeg otpora. Najnovije studije opisuju da je proces PNI puno kompleksniji te da uključuje signalne interakcije tumorskih i Schwannovih stanica. Iako utjecaj PNI na prognozu bolesti kod bolesnika s OSCC nije posve jasan više je dokaza na strani da je u bolesnika s OSCC-om i patohistološki verificiranim PNI, doživljenje bitno smanjeno u usporedbi s pacijentima bez prisutne PNI (92).

PNI je uz limfovaskularnu invaziju u 8. izdanju TNM klasifikacije malignih tumora usne šupljine definiran kao izborni deskriptor koji treba uzeti u obzir kod odluke o adjuvantnom onkološkom liječenju (69).

PNI je dokazani neovisni prognostički čimbenik te se njena prisutnost u OSCC povezuje i s povećanim rizikom od pojave regionalnih metastaza i lokoregionalnog recidiva bolesti (92-93).

Neovisno o kliničkim i patohistološkim parametrima, prisutnost limfovaskularne invazije u neposrednoj blizini tumora kod bolesnika s T2 i većih karcinoma usne šupljine i orofarinksa povezuje se s većom učestalošću lokalnog recidiva, regionalnih i udaljenih metastaza (92-94).

#### 1.4.4. Model procjene histološkog rizika

Brandwein-Gensler je sa suradnicima opisao model procjene histološkog rizika (engl. *Histological Risk Assessment* – HRA) za OSCC koji uključuje PNI, limfocitni odgovor domaćina (engl. *Lymphocyte Host Response* – LHR) te najlošiji oblik invazije (od engl. *worst pattern of invasion* - WPOI) (**tablica 4**). Vered je pokazao povećani rizik od recidiva bolesti u visokorizičnih pacijenata, dok je Lindenblatt dokazao značajnu povezanost između HRA i ukupnog doživljenja (engl. *overall survival* - OS), doživljenja specifičnog za bolest (engl. *disease-specific survival* – DSS) i doživljenja bez bolesti (engl. *disease-free survival* - DFS) (95-96). Nasuprot tome, Rodrigues, Sawazaki-Calone, Barbosa da Silva i Kolokythas nisu uspjeli dokazati povezanost HRA, kliničkih parametara i stope doživljenja (73, 77, 97). Model procjene histološkog rizika pokazao se kod visokorizičnih bolesnika kao neovisan prognostički čimbenik u lokoregionalnoj kontroli bolesti te u ukupnom doživljenju bolesnika (98).

**Tablica 4.** Model procjene histološkog rizika za planocelularni karcinom usne šupljine.

BODOVANJE RIZIKA			
HISTOLOŠKA VARIJABLA	0	1	3
PNI	bez PNI	mali živci	veliki živci
LHR	neprekinuta traka	velika polja	slabi ili bez odgovora
WPOI	1,2,3	4	5



#### 1.4.5. Ekstranodalni proboj regionalne metastaze

Ekstranodalni proboj regionalne metastaze (engl. *extranodal extension - ENE*) označava ekstenziju metastatskog karcinoma izvan limfnog čvora, kroz fibroznu kapsulu u okolno vezivno tkivo (69). Prisutnost ENE znak je lošijeg doživljenja bolesnika, povećane stope regionalnih recidiva bolesti i udaljenih metastaza (99, 100). 5-godišnje OS i DFS u pacijenata s OSCC-om koji imaju prisutnu ENE je značajno lošije (31% i 38%) u odnosu na one bez prisutne ENE (51% i 71%) (101). Shaw i suradnici su na 400 bolesnika s OSCC-om zabilježili negativan utjecaj ENE na 5-godišnje doživljenje bolesnika sa stopama doživljenja od 65%, 52% i 23% u bolesnika s negativnim čvorovima, pozitivnim čvorovima bez ENE i pozitivnim čvorovima s ENE (102). Prema dosadašnjim istraživanjima ENE se svrstava u negativne neovisne prognostičke čimbenike kod bolesnika s HNSCC-om. Zbog navedenog je AJCC u novom 8. izdanju TNM klasifikacije iz 2018. godine nadogrudio N stadij dodavši ENE kao negativan prognostički čimbenik kod HNSCC-a (69). Gotovo sve smjernice preporučuju agresivnije liječenje HNSCC-a s prisutnom ENE, odnosno provođenje adjuvantne kemoradioterapije (50). Prema rezultatima meta-analize iz 2016. godine dokazana je vrlo niska specifičnost i senzitivnost MR-a i CT-a (manja od 0,85) u otkrivanju ENE u bolesnika prije operacije te je trenutno zbog toga jedino moguća patohistološka verifikacija ENE u disektatu vrata (103). Intenzivno se istražuju markeri tumora i mikrookoliša tumora koji mogu ukazivati na ENE. Noda i suradnici su 2022. godine objavili rezultate retrospektivnog istraživanja povezanosti čimbenika mikrookoliša tumora i prisutnosti ENE analizirajući 186 reseciranih tumora i 83 biopsije OSCC-a. Pupanje tumora visokog rizika (engl. *tumor budding - high - TB-H*) pokazao se kao neovisan čimbenik rizika za pojavu ENE, dok se kombinacija prisutnosti nezrele dezmpolastične reakcije (engl. *immature desmoplastic reaction - DR-I*), malobrojna prisutnost tumor infiltrirajućih limfocita (engl. *tumor-infiltrating lymphocytes -low- TILs-L*) i klinički DOI >10 mm u uzorcima biopsije pokazala kao dobar prediktor

ENE (104). Posljednjih je godina izrazito povećan broj istraživanja vezanih uz tumorski mikrookoliš koji bi mogao biti ključni pokretač metastaziranja u limfne čvorove i ENE (73-75, 79, 104).

#### **1.4.6. HPV status tumora**

Syrjanen je 1983. godine opisao sudjelovanje humanog papilomavirusa (engl. *Human papillomavirus* - HPV) u oralnoj karcinogenezi (105). HPV visokog rizika (engl. *High-risk Human papillomavirus* - HR-HPV) povezuju se s nastankom OSCC-a (npr. HPV tip 16 i 18), dok su HPV niskog rizika (engl. *Low-risk Human papillomavirus* – LR-HPV) uglavnom povezani s benignim bolestima usne šupljine, npr. HPV tip 6 i 11. Iako je oko 75% OSCC-a povezano s rizičnim čimbenicima poput konzumacija duhanskih proizvoda i alkohola, zadnjih desetljeća raste udio mlađih bolesnika s HPV infekcijom koji ne konzumiraju alkohol i duhanske proizvode (106). Više od 70% planocelularnih karcinoma orofarinksa povezano je s HPV infekcijom te su ovi tumori izdvojeni kao zasebna skupina orofaringealnih karcinoma s različitom prognozom i odgovorom na terapiju u odnosu na HPV negativne orofaringealne tumore. Za razliku od planocelularnog karcinoma orofarinksa kod usne šupljine postoje kontradiktornosti vezane uz utjecaj HPV na razvoj OSCC-a. Rezultati istraživanja pokazuju velike varijacije prevalencije HPV infekcije u OSCC (106, 107).

Postoje velike geografske i sezonske varijacije trenda u stopama prevalencije HPV-a u OSCC. Kreimer i suradnici su sistemskim pregledom incidencije HPV infekcije u usnoj šupljini zaključili da oralna HPV infekcija može dovesti do razvoja OSCC-a (107). Gillison je dokazao da je ukupna prevalencija HPV infekcije u SAD-u 6.9% te da je viša u muškaraca. HPV infekcija spada u spolno prenosive bolesti pa je tako oralni seks glavni način transmisije HPV-a u usnu šupljinu i orofarinks (108). Za sada je tek nekoliko studija koje dokazuju da cjepivo protiv HPV-a pruža prevenciju oralne HPV infekcije (106, 109-110).

HR-HPV infekcija je neovisan čimbenik rizika u nastanku OSCC-a s incidencijom 4,7 puta većom u OSCC u odnosu na zdravu sluznicu, zaključak je meta-analize koju je proveo Miller sa

suradnicima na 4680 uzoraka OSCC-a na temelju rezultata 94 publikacije (111). Druga meta-analiza pružila je slične dokaze na uzorku biopsija 766 OSCC-a te je dokazana HPV infekcija PCR-om u 3,9% uzoraka (112). U raznim zemljama srednje Europe i Latinske Amerike nije pronađena HPV infekcija u OSCC-u, dok u Indiji prevalencija HPV infekcije tipom 16 varira od 6% do 45,8%, a tipom 18 od 0% do 54,2% karcinoma usne šupljine (113).

Dokazani su mnogobrojni molekularni mehanizmi pomoću kojeg HPV ometa ključne procese staničnog ciklusa i apoptoze. U razvoju karcinoma onkoproteini E6 i E7 iz HPV-a potiču degradaciju proteina p53 i Rb te tako održavaju proliferativnu sposobnost oštećenih stanica i doprinose širenju strukturnih kromosomskih abnormalnosti (105-110).

### **1.5. Širenje karcinoma usne šupljine**

Zbog prvenstveno limfogenog širenja i centripetalnog toka limfe, metastaziranje karcinoma usne šupljine je uglavnom predvidivo. Najčešće, tek postojanjem regionalnih metastaza moguće je hematogeno širenje u udaljene organe. Postoje dvije teorije širenja primarnog tumora u limfne žile, izravnom ekstenzijom ili permeacijom te embolizacijom. Embolizacija limfnih čvorova tumorskim stanicama danas se smatra dominantnim načinom širenja planocelularnog karcinoma (7). Nažalost, u trenutku dijagnoze bolesti regionalne metastaze su prisutne kod 50% bolesnika što smanjuje stopu izlječenja kod svakog stadija bolesti za 50% (2, 4, 8). Primarna limfatična drenaža za karcinome oralnog jezika i dna usne šupljine uključuje submentalne (Ia), submandibularne (Ib) te jugulodigastrične limfne čvorove (IIa). Prednji dio jezika predominantno metastazira u regiju Ia, dok je za lateralni rub jezika karakteristično metastaziranje u regiju Ib i IIa (114). Iako rijetko, moguća je pojava preskačućih (engl. *skipping*) metastaza karcinoma jezika u regiju III ili IV bez prisutnosti regionalnih metastaza u regiji I i II. Byers i suradnici opisaoli su prisutnost preskačućih metastaza kod karcinoma oralnog dijela jezika u 16% pacijenata. Navedeno se objašnjava postojanjem limfnog puta koji nije prekinut limfnim čvorovima (115). Potrebno je naglasiti da recentnije prospektivne

studije dokazuju da regija IV ne može biti primarna regija metastaziranja karcinoma jezika (50,116). Za karcinoma dna usne postoji visoka sklonost za bilateralno metastaziranje dok to nije slučaj za karcinome oralnog dijela jezika (49). Limfogeno širenje karcinoma obraza tipično uključuje regije I i II (3, 117). Karcinomi alveolarnog grebena i retromolarnog područja razlikuju se od drugih karcinoma usne šupljine zbog češće i vrlo rane infiltracije kosti pa promjer samog tumora uglavnom ne korelira s volumenom tumora. Glavni limfatični put regionalnih presadnica karcinoma retromolarnog područja je regija II s mogućnošću metastaziranja u periparotidne i retrofaringealne limfne čvorove. Karcinom alveolarnog grebena uglavnom metastazira u regiju I i II (118-120).

Zbog snažne limfatične barijere vrata udaljene metastaze su rijetke kod karcinoma usne šupljine i prisutne su u oko 10% bolesnika. Prisutnost udaljenih metastaza bez prisutnosti regionalnih metastaza izuzetno je rijetko. Pacijenti stoga najčešće umiru od posljedica lokalne i regionalne bolesti bez prisutnih hematogenih metastaza (2-6, 70, 122-123). Važno je napomenuti da su udaljene metastaze najčešće prisutne u plućima. Dakle, u slučaju prisutnosti izoliranih metastaza u jetri, kostima ili sredoprsju moramo tragati za plućnim metastazama (121). Unatoč napretku dijagnostičkih metoda poput ultrazvuka, CT-a, MR-a, PET/CT-a, serumskih tumorskih markera presadnice u regionalnim limfnim čvorovima kod cT1 i cT2 ne mogu se uvijek detektirati. Navedeno ukazuje na potrebu za novom pouzdanom dijagnostikom, prognostičkim strategijama i dodatnim parametrima za bolju identifikaciju OSCC-a koji čak i u ranim stadijima pokazuju agresivno biološko ponašanje.

## 1.6. Liječenje karcinoma usne šupljine

Unatoč snažnom razvoju radioterapije i kemoterapije, kirurškom liječenju OSCC-a i danas se daje velika prednost zbog boljih ishoda bolesti. Ovisno o patološkim značajkama tumora potrebno je provesti dodatno (adjuvantno) liječenje radioterapijom, kemoterapijom, samostalno ili u kombinaciji (50). Tumori ranog stadija bolesti (I i II stadij) uglavnom se liječe samo jednim terapijskim modalitetom, dok se uznapredovali tumori liječe multimodalnom terapijom, najčešće primarno kirurško liječenje s adjuvantnom radioterapijom ili kemoradioterapijom (50, 124).

Nedostaci kemoterapije i radioterapije (toksičnost, intolerancija i rezistencija) te dugotrajan oporavak, psihosocijalni stres te narušena estetika nastala kirurškim zahvatom usprkos razvoju rekonstruktivne kirurgije, ukazuju na potrebu za pronalaskom novih metoda liječenja i razvojem postojećih (125). Mapiranje ljudskog genoma početkom 21. stoljeća označilo je revoluciju u medicini te otvorilo put za istraživanjem molekularnih mehanizama uključenih u patogenezu HNSCC-a potaknuvši znanstvenike na razvoj lijekova usmjerenih na tumor-specifične putove i mutacije. Nadalje, provedena su brojna istraživanja koja pomažu u razumijevanju uloge imunološkog sustava u suzbijanju rasta tumora kao i sposobnosti tumora da izbjegne imunološki odgovor. Tijekom sljedećih desetljeća razvoj ciljane terapije kao i imunoterapije zasigurno će promijeniti paradigmu liječenja HNSCC-a (126, 127).

### 1.6.1. Kirurško liječenje

Temeljne principe kirurškog liječenja OSCC-a postavio je američki kirurg George Washington Crile s Cleveland klinike 1906. godine koju je bazirao na Halstedovim principima kod radikalne mastektomije. Detaljno je na 132 bolesnika opisao kiruršku tehniku i rezultate liječenja odstranjenja primarnog tumora u jednom bloku s limfnim čvorovima vrata i okolnim strukturama nazvavši operaciju „*blok disekcija*“. Osnovni principi Crilove operacije primjenjuju se i danas uz minimalne

modifikacije. Uz rezultate druge studije o postojanju samo 1% udaljenih metastaza kod bolesnika s HNSCC-om bazirane na temelju obdukcijских nalaza 4500 bolesnika opisao je glavne načine širenja HNSCC-a te ulogu vratnih limfnih čvorova kao snažne barijere u širenju tumorskih stanica u udaljene organe (128). Crileovu metodu „*blok disekcije*“ popularizirao je Hayes Martin koji je 1957. godine objavio rezultate liječenja rutinskom primjenom radikalne disekcije vrata u regionalnoj kontroli bolesti kod bolesnika oboljelih od OSCC-a. Zbog navedenog ga smatramo ocem suvremene kirurgije glave i vrata (128, 129). Radikalna disekcija vrata je osim uklanjanja limfnih čvorova jedne strane vrata od klavikule do mandibule uključivala i žrtvovanje vene jugularis interne, aksesornog živca i sternokleidomastoidnog mišića. Kasnijih godina brojni kirurzi su postavili pitanje potrebe žrtvovanja nelimfatičnih struktura u svih pacijenata s obzirom na to da resekcija sternokleidomastoidnog živca uzrokuje gubitak konture vrata i djelomični gubitak funkcije, resekcija aksesornog živca dovodi do značajnog gubitka funkcije ramena, a metastaze uz živac su izuzetno rijetke te žrtvovanje vene jugularis interne nema veliki klinički značaj uz stopu mortaliteta od 5% u bolesnika s obostranom resekcijom vene. Do tada uvriježen stav „*bigger is better*“, odnosno agresivnost operacije dovedena je u pitanje osobito kod pacijenata s klinički negativnim vratom (N0), „*low-stage*“ klinički pozitivnog vrata i u slučajevima gdje je potrebna obostrana disekcija vrata kod tumora koji prelaze medijalnu liniju (14). U tom smislu, novi pristup u liječenju tumora glave i vrata postavio je Argentinac Oswaldo Suarez, otorinolaringolog i anatom, 60-ih godina prošlog stoljeća, popularizirajući „*funkcionalnu disekciju vrata*“ koja je uključivala odstranjenje limfnih čvorova vrata uz očuvanje aksesornog živca, sternokleidomastoidnog mišića i vene jugularis interne. Svoje je znanje prenio Talijanu Ettore Bocca i i Španjolcu Cesaru Gavilan-u koji su metodu popularizirali u Europi. Nadalje, brojni su kirurzi odstranjivali samo pojedine regije limfnih čvorova kod klinički negativnog vrata i to onih u kojima se najčešće nalaze metastaze (130-132). Godine 1991. Američka akademija za otolaringologiju i kirurgiju glave i vrata (engl. *American Academy of Otolaryngology – Head and Neck Surgery* - AAO-

HNS) zbog ujednačavanja terminologije i podjele disekcije vrata uvela je klasifikaciju disekcija vrata. Zadnja modifikacija klasifikacije iz 2008. godine disekcije prema opsegu dijeli na radikalnu disekciju vrata (RDV), modificiranu radikalnu disekciju vrata (mRDV), selektivnu disekciju vrata (SDV) i proširenu radikalnu disekciju vrata (pRDV). Ipsilateralna limfadenektomija svih pet regija vrata uz žrtvovanje tri nelimfatične strukture (sternokleidomastoidni mišić, akcesorni živac i vena jugularis interna) dio je RDV. Za razliku od RDV-a, kod mRDV-a čuva se barem jedna od tri nelimfatične strukture. Ako se uz strukture uključene u RDV resekiraju i dodatne okolne limfatične i/ili nelimfatične strukture onda se takva disekcija naziva proširena radikalna disekcija vrata (pRDV). SDV označava disekciju samo nekih od pet regija vrata ovisno o lokalizaciji primarnog tumora uz, u pravilu, očuvanje nelimfatičnih struktura. SDV se stoga može podijeliti na supraomohoidnu disekciju (regija I-III), lateralnu (regija II-IV), posterolateralnu disekciju (regija II, III, IV, V) te prednju disekciju vrata (regija VI). Prema indikaciji disekcije vrata se mogu podijeliti na kurativne (prisutne regionalne metastaze - N1-3) i elektivne disekcije vrata (klinički negativni vrat - N0) (133-134).

### **1.6.2. Radioterapija**

Iako se rani stadij karcinoma usne šupljine može uspješno liječiti radioterapijom ili kirurgijom, kirurško liječenje primarni je modalitet terapije. Rizik od osteoradionekroze, slabija tolerancija i učinak na karcinome usne šupljine koji ne uključuju jezik, sporije cijeljenje rane i slabiji odgovor kod infiltrativnih lezija i dubokih ulkusa te enormni razvoj rekonstrukcijske kirurgije mikrovaskularnim slobodnim režnjevima neki su od razloga zašto se primarno m kirurškom liječenju daje prednost (3-4, 124). Brahiterapija se može samostalno ili u kombinaciji s vanjskom radioterapijom primjenjivati za male i površinske tumore. Kod uznapredovale bolesti multimodalno liječenje kirurgijom i adjuvantnom kemoterapijom i/ili radioterapijom ima značajniji utjecaj na doživljenje bolesnika u odnosu na monoterapiju. Adjuvantna radioterapija provodi se u bolesnika

kod kojih je prisutan visoki rizik od pojave lokoregionalnog recidiva bolesti, odnosno kod pT3 i pT4 tumora, pozitivnog i bliskog kirurškog ruba, histološki dokazane PNI i/ili perivaskularne invazije, postojanja ENE te opsežne regionalne bolesti (pN2 i pN3) (134-135). Dodatak kemoterapije 1., 22. i 43. dana radioterapije (konkomitantna kemoradioterapija) izvodi se u slučajevima postojanja ENE i pozitivnog ruba (136). Kod pacijenata koji odbijaju kirurško liječenje ili koji ne mogu biti podvrgnuti kirurškom liječenju primjenjuje se liječenje primarnom radioterapijom. Kod uznapredovalih kirurški inkurabilnih karcinoma preporučuje se liječenje primarnom kemoradioterapijom s tendencijom smanjenja volumena tumora i opsega bolesti koja je kirurški „dohvatljiva“ (18, 50).

Zadnjih godina bilježi se snažan razvoj novih, modernijih radioterapijskih tehnika koje omogućuju preciznije usmjeravanje ionizirajućeg zračenja na tumor bez značajnog rasapa i oštećenja okolnog zdravog tkiva. Naprednija forma 3D-konformalne radioterapije (engl. *three-dimensional conformal radiation therapy* - 3D-CRT), inverzna radioterapija odnosno zračenje snopovima promjenjivog intenziteta (engl. *intensity-modulated radiation therapy* - IMRT) funkcionira tako da dodatno šteti netumorska tkiva zračenjem zdravih struktura do doze tolerancije. Radioterapija se provodi tijekom pet dana u tjednu tijekom pet do sedam tjedana s dnevnom dozom zračenja od 2Gy do ukupno 70Gy (135). Brojna istraživanja potvrđuju da je radioterapiju potrebno primijeniti unutar 100 dana od operacije jer je tada njen učinak na doživljenje i lokalnu kontrolu bolesti značajno bolje (136-137). Radi brojnih nuspojava i komplikacija uzrokovanih radioterapijom u praksi se primjenjuje i hiperfrakcionirano zračenje koje uključuje provođenje radioterapije u dvije ili tri frakcije dnevno s pojedinačnim dozama manjima od 2Gy pri čemu je ukupna doza veća (137-138). Prema rezultatima RTOG III. faze ispitivanja, pacijenti liječeni hiperfrakcioniranjem imali su više stope lokoregionalne kontrole bolesti od onih liječenih standardnim frakcioniranjem (140).



### 1.6.3. Kemoterapija

Kod pacijenata s OSCC-om kemoterapija se najčešće primjenjuje nakon operacije u tri ciklusa zajedno s radioterapijom (konkomitantna kemoradioterapija) kao radiosenzitiver u slučajevima kad postoji visoki rizik od recidiva bolesti (pozitivni resekcijski rub i/ili postojanja ENE u regionalnim limfnim čvorovima). Ovakav način liječenja poboljšava lokoregionalnu kontrolu bolesti i ukupno doživljenje bolesnika, ali uz značajno veću stopu kserostomije i mukozitisa (136, 139). Dvije velike studije, EORTC 2004 i RTOG 9501, potvrdile su korist od primjene adjuvantne kemoradioterapije u odnosu na primjenu samo radioterapije dokazujući da je period do progresije bolesti bio znatno dulji, ukupna stopa doživljenja znatno viša te kumulativna stopa lokalnih i regionalnih recidiva značajno niža (47% u odnosu na 36% nakon 5 godina) (141-142). Uglavnom se aplicira jedan citostatik jer se polikemoterapija pokazala puno toksičnijom, a nije značajno utjecala na doživljenje bolesnika. Citostatici koji se najčešće primjenjuju su cisplatina, karboplatina, 5-floururacil (5-FU), paklitaksel, docetaksel i cetuksimab. Zbog najboljeg učinka na povećanje 5-godišnjeg doživljenja od 6,5%, cisplatina se danas najčešće koristi kao dodatak radioterapiji (143).

Kod uznapredovalih OSCC-a može se primijeniti neoadjuvantna (indukcijska) kemoradioterapija u svrhu smanjenja opsega bolesti radi primjene adjuvantnog kirurškog ili radioterapijskog liječenja. Treći oblik kemoterapije je palijativna kemoterapija kod metastatske i neresektabilne bolesti (3).

IgG1 monoklonsko protutijelo (cetuksimab) koje inhibira djelovanje receptora epidermalnog čimbenika rasta koji je izražen u više od 90% HNSCC-a vrlo je djelotvoran lijek jer usporava rast karcinoma i pojačava radiosenzitivnost. Primjena cetuksimaba s preparatima platine i 5-FU kod recidiva HNSCC i metastatske bolesti pokazala je značajan utjecaj na produženje ukupnog doživljenja bolesnika (10,1 mjesec u odnosu na 7,4 mjeseci) te doživljenje bez progresije bolesti (5,6 mjeseci u odnosu na 3,3 mjeseca) (144). Nadalje, istodobna primjena cetuksimaba i radioterapije kod lokalno

uznapredovalih HNSCC-a pokazala je benefit na ukupno doživljenje bolesnika u odnosu na primjenu samo radioterapije (45,6% vs 36,4%) (145).

#### 1.6.4. Imunoterapija

Uspjesi ciljane terapije kod pojedinih vrsta zloćudnih tumora vjerojatno neće biti značajni u inhibiranju rasta HNSCC zbog njihove izrazite heterogenosti i malog postotka specifičnih genetskih promjena (146). Osim inhibicije proteina p53, do sada nije dokazana niti jedna genetska promjena koja se pojavljuje u više od 20% tumora glave i vrata (147). Personalizirana medicina jedino je rješenje, ali je još uvijek teško dostupna i skupa. Ubrzan razvoj lijekova koji moduliraju endogeni imunološki sustav potičući njihova antitumorska svojstva mogli bi promijeniti sadašnje paradigme liječenja mnogobrojnih tumora. Karcinomi su okruženi imunološkim stanicama, predominantno citotoksičnim T limfocitima i antigen prezentirajućim stanicama koji imaju ključnu ulogu u prepoznavanju i uništenju tumorskih stanica. Također je poznato da tumori posjeduju brojne mehanizme izbjegavanja imunološkog odgovora domaćina (146-147).

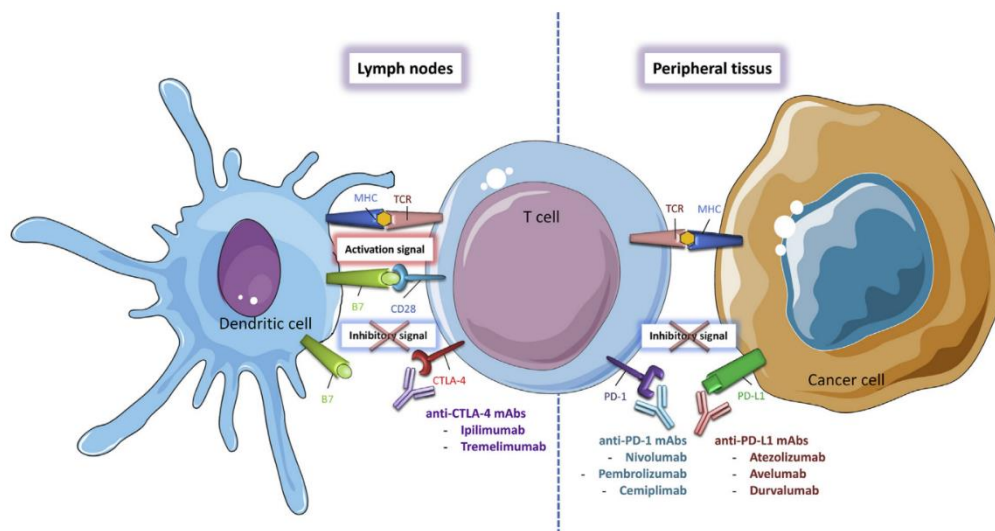
Ko-stimulacija između antigen prezentirajućih stanica i T limfocita posredovan je višestrukim „kontrolnim točkama“ (od engl. *checkpoints*) na koje djeluju tumorske stanice smanjujući imunološki odgovor. Razvoj lijekova koji djeluju na te kontrolne točke i tako pobuđuju i osnažuju aktivnost imunoloških stanica u tumorskom mikrookolišu već je pokazao izvanredne rezultate u liječenju melanoma kože te se provode brojne studije na tumorima glave i vrata koje ukazuju da bi moglo doći do značajnog napretka u liječenju HNSCC-a (148).

U recentnim kliničkim studijama, poput KEYNOTE-012, KEYNOTE-040, KEYNOTE-048, RTOG 3504, HAWK, CONDOR, EAGLE i CheckMate-141, prvi se puta proučavao učinak inhibitora PD-1 (nivolumab i prmrrolizumab), PD-L1 (durvalumab, atezolizumab i avelumab) ili CTLA-4 (ipilimumab i tremelimumab) u liječenju uznapredovalih HNSCC-a i na osnovu njihovih rezultata prvi se puta

počinje primjenjivati imunoterapija u liječenju tumora glave i vrata (**slika 11**) (149-151). Zaključak CheckMate-141 kliničke studije bio je da se kod ispitanika liječenih nivolumabom značajno produžilo doživljenje s medijanom od 7,5 mjeseci u odnosu na doživljenje ispitanika (medijan od 5,1 mjesec) liječenih cetuksimabom, a jednogodišnje doživljenje za 36% prema 17%. Nadalje, nivolumab se pokazao učinkovit bez obzira na izraženost PD-L1 te siguran za primjenu bez zabilježenih nuspojava i utjecaje na opće stanje bolesnika (150). KEYNOTE-040 i KEYNOTE-048 poznate su kliničke studije koje su proučavale učinak pembrolizumaba na 495 ispitanika s progresijom bolesti odnosno 882 ispitanika s lokalnim recidivom i metastatskom bolesti. Pembrolizumab je u obje studije bio povezan s višim stopama doživljenja. Stoga je NCCN u smjernice uvrstio nivolumab i pembrolizumab kao preporuku za drugu liniju liječenja recidivirajuće i/ili metastatske bolesti, dok je Američka agencija za hranu i lijekove (engl. *Food and Drug Administration* – FDA) i Europska agencija za lijekove (engl. *European Medicines Agency* – EMA) 2019. godine odobrila pembrolizumab za liječenje svih oblika zloćudnih tumora glave i vrata (151-152).

Za razliku od PD-1 inhibitora, PD-L1 inhibitori (avelumab) kao dodatak kemoterapiji nisu pokazali značajni utjecaj na doživljenje bolesnika s uznapredovalim HNSCC-om. Zbunjuje činjenica da količina izraženosti PD-L1 nužno ne korelira s odgovorom na imunoterapiju što je potvrdila meta-analiza koja je uključivala 11 radova i 1060 ispitanika s OSCC-om (153).

Iako PD-1 inhibitori pokazuju snažan potencijal u liječenju HNSCC-a činjenica je da samo manji udio pacijenata pokazuje značajnu korist od imunoterapije što nam ukazuje da je ovo područje još uvijek poprilično nejasno i nedovoljno istraženo. Jedno od objašnjenja leži u tome da samo tumori oko kojih postoji upalna komponenta reagiraju na imunoterapiju što bi se u perspektivi moglo postići antitumorskim cjepivima (154).



**Slika 11.** Regulacijske kontrolne točke T-limfocita i imunomodulatorni lijekovi - CTLA-4 i PD-1/PD-L1 inhibitori (152).

### 1.7. Prognošički čimbenici i doživljenje bolesnika

Snažna ekspanzija istraživanja OSCC-u i napredak dijagnostičkih i terapijskih metoda posljednjih 30 godina nije dovelo do povećanja petogodišnjeg doživljenja bolesnika te je ono i dalje oko 55% (18, 35). Također, više od 40% pacijenata u trenutku dijagnoze bolesti ima prisutne regionalne metastaze, a više od 60% pacijenata ima tumor veći od 4 cm što ukazuje na neučinkovitu prevenciju bolesti. Petogodišnje doživljenje bolesnika s OSCC-om u stadiju I iznosi između 80 i 90% te se ono smanjuje napredovanjem stadija bolesti za 20% (**slika 12**) (1-2, 4, 18). Iako prognoza bolesti značajno korelira s TNM stadijem bolesti nije zanemariv podatak da pacijenti s istim stadijem bolesti imaju u potpunosti različito doživljenje. Navedeno ukazuje na manjkavosti TNM klasifikacije u smislu usmjerenosti na anatomska proširenost bolesti te je slijedom toga AJCC u 8. izdanju TNM klasifikacije naglasio važnost potreba za dodatnim razvojem kliničkih prognošičkih modela i dinamičkih nomograma koji će uključivanjem multiplih varijabli matematičkim algoritmima

personalizirano predvidjeti precizniju prognozu i ishod bolesti. Točno predviđanje doživljenja vrlo je važno za planiranje liječenja, praćenje i procjenu postoperativnog rizika u bolesnika s OSCC-om (155).

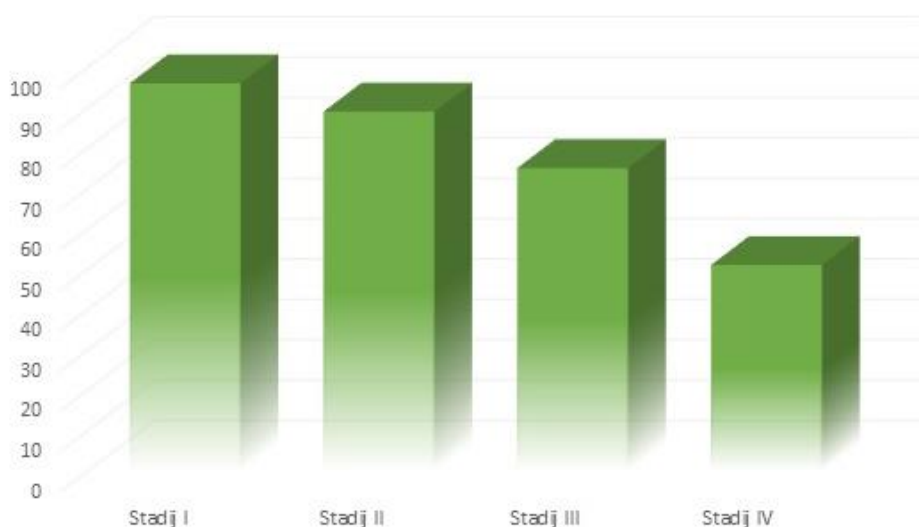Brojni su čimbenici ovisni o bolesniku koji mogu utjecati na prognozu bolesti poput općeg stanja bolesnika, dobi, spola, rase, genetske predispozicije, socio-ekonomskog statusa, prisutnih komorbiditeta, konzumacije duhanskih proizvoda i alkoholnih pića, prehrane, indeksa tjelesne mase, razine hemoglobina i serumskog albumina i drugih (1-2, 18, 35, 156-157). Brojne su studije proučavale utjecaj navedenih čimbenika na prognozu oboljelih od HNSCC-a s često oprečnim rezultatima što se djelomično može objasniti geografskim, etničkim te kulturološkim razlikama između ispitanika (158). Prema nekim studijama žene oboljele od OSCC-a imaju manje ukupno doživljenje u odnosu na muškarce, dok mnogobrojne studije pokazuju da spol nema utjecaj na doživljenje (158, 159). Slični su zaključci vezani uz dob bolesnika. U literaturi je ustaljeno da se bolesnici podijele na one mlađe od 40 godina i one starije od 40 godina (160). Panda i suradnici su 2022. godine proveli metaanalizu koja je uključivala 4981 ispitanika te je pokazala da osobe mlađe od 40 godina imaju značajno bolje ukupno doživljenje u odnosu na starije bolesnike, ali uz veću stopu recidiva i udaljenih metastaza (161).

Srčani, bubrežni i plućni bolesnici s OSCC-om imaju veću stopu mortaliteta u odnosu na bolesnike bez prisutnih komorbiditeta (162-163). Prirodna ili stečena deplecija imunološkog odgovora značajno negativno utječe na ukupno doživljenje bolesnika, DFS te pojavu regionalnih i udaljenih metastaza (164). Prehrana siromašna voćem i povrćem kao i nutritivni deficit dodatno smanjuju šansu za doživljenjem bolesnika s OSCC-om. Indeks tjelesne mase (engl. *Body mass index* - BMI) prije liječenja veći od 25 kg/m<sup>2</sup> pozitivan je prognostički čimbenik u bolesnika s HNSCC-om (165-166).

Podlokalizacija primarnog tumora, TNM stadij te patohistološki parametri poput PNI, DOI-a, debljine tumora, gradusa tumora, dezmozoplazije strome, LVI i ENE neki su od čimbenika ovisnih o

tumoru koji utječu na klinički ishod u oboljelih od OSCC-a (18, 35, 156). Iako se tumori usne šupljine prema TNM klasifikaciji ne izdvajaju u podlokalizacije, u literaturi i kliničkoj praksi sve je više dokaza da karcinom jezika ima veći potencijal metastaziranja, veću stopu lokalnih i regionalnih recidiva te viši mortalitet. Navedeno se može objasniti bogatom limfnom drenažom te vjerojatnim postojanjem olakšanog širenja između vrlo aktivnih mišićnih vlakana jezika. Uzimajući u obzir TNM klasifikaciju, prisutnost regionalnih metastaza (N stadij) ima najveći negativni učinak na prognozu bolesti (1-2, 18, 35, 156).

Čimbenici ovisni o liječenju također su mnogobrojni i uglavnom se odnose na odstupanja unutar primijenjenog načina liječenja, opseg kirurškog liječenja („čimbenik kirurg“), komplikacije liječenja, vrijeme proteklo od operacije do početka radioterapije, trajanje i doza radioterapije, odabir vrste kemoterapije i dr. (167).



**Slika 12.** Petogodišnje doživljenje bolesnika s karcinomom usne šupljine (2).

## 1.8. Molekularni biomarkeri

Promijene u doživljenju bolesnika ovisno o stadiju bolesti nisu uočene tijekom posljednjih desetljeća unatoč razvoju terapijskih strategija prilagođenih riziku. Stoga su potrebne nove strategije koje mijenjaju dosadašnji uniformirani pristup liječenja svih pacijenata s istim kliničkim i patohistološkim značajkama (168). Liječenje bolesnika treba bazirati na dokazanim biomarkerima koji su temelj individualnih razlika u genetskom i biološkom ponašanju tumora. Pronalaskom biomarkera koji bi omogućili ranije dijagnosticiranje bolesti utjecat će se na doživljenje i kvalitetu života bolesnika primjenom manje agresivnih terapijskih postupaka (169). Zadnjih godina provode se brojna istraživanja koja povezuju određene molekularne biomarkere s neoplastičnom transformacijom i tumorskom progresijom zloćudnih tumora glave i vrata. Akumulacija mutacija, kromosomskih oštećenja te gubitak funkcije kontrole stanica dovode do histoloških promjena normalnog oralnog epitela u displaziju, *carcinoma in situ* te invazivni OSCC (170).

### 1.8.1. Indeks proliferacije tumorskih stanica (Ki-67)

Scholzer i Gerdes su 80-tih godina prošlog stoljeća otkrili su dvije izoforme jezgrinog proteina Ki-67 u stanicama Hodgking limfoma, koji je bio prisutan u svim fazama staničnog ciklusa (G1, S, G2 i M), osim u G0 fazi odmora. Tijekom interfaze, antigen Ki-67 može se otkriti isključivo unutar stanične jezgre, dok se u mitozu većina proteina premješta na površinu kromosoma. Količina Ki-67 proteina značajno raste tijekom napredovanja stanice kroz S fazu staničnog ciklusa (171).

Naziv Ki-67 potječe od prvih slova njemačkog grada Kiel, a broj 67 označava broj klona. Ki-67 je kodiran genom MKI67 koji se nalazi na 10. kromosomu. N-terminalna domena (engl. *N-terminal forkhead-associated domain* - FHA), domena vezanja proteina fosfataze 1 (engl. *protein phosphatase 1 binding domain* - PP1), velika središnja regija koja se sastoji od tandemskih ponavljanja i C-terminalna LR domena vezanja kromatina dijelovi su Ki-67 (172). FHA domena prepoznaje epitope na fosforiliranim proteinima što uzrokuje vezivanje s mnogobrojnim molekulama, poput kinesinu-sličnom motor proteinu Hklp2/Kif15 i nuklearnim proteinom NIFK koji pospešuju staničnu proliferaciju i metastatski potencijal karcinoma. Osim dvije spomenute izoforme otkrivene su još tri od kojih svaka različito utječe na staničnu proliferaciju i progresiju staničnog ciklusa (171).

Izraženost proteina Ki-67 snažno je povezana s proliferacijom i rastom tumorskih stanica te se rutinski koristi u patohistološkoj analizi kao proliferativni marker mnogih tumora. Prognostička vrijednost Ki-67 dokazana je u mnogobrojnim istraživanjima kod karcinoma dojke, pluća, prostate, cerviksa te tumora središnjeg živčanog sustava. Sve veći broj studija sugerira kako Ki-67 može biti važan čimbenik u gradaciji tumora i prognostičkoj evaluaciji (173-176). Međutim, iako se pokazao kao dobar dijagnostički marker za pojavu regionalnih metastaza u HNSCC-u, uloga Ki-67 kod OSCC-a nije do kraja razjašnjena. Jing i suradnici su imunohistokemijskim metodama analizirali prognostičku vrijednost ekspresije Ki-67 na 396 uzoraka (298 OSCC-a, 62 OED-a te 36 zdravih



sluznica). Rezultati su pokazali da je ekspresija Ki-67 bila viša u karcinomima u odnosu na OED i zdravu sluznicu s tendencijom porasta ekspresije napredovanjem displazije. Nadalje, pacijenti s visokom ekspresijom imali su lošije kliničke ishode, uključujući slabu diferencijaciju tumora, veću stopu regionalnih metastaza, visoki WPOI, lošije OS, doživljenje bez recidiva bolesti (engl. *recurrence-free survival* – RFS), doživljenje bez metastaza (engl. *metastasis-free survival* – MFS) i DFS (177). Takem je u svojem istraživanju zaključio da se Ki-67 može koristiti kao marker za histološko stupnjevanje OED-a i OSCC-a. Također, analizirao je histološku lokalizaciju ekspresije Ki-67 koja je bila ograničena na bazalni sloj kod zdrave sluznice, dok je kod OED osim u bazalnom sloju bila prisutna i u suprabazalnom te spinoznom sloju oralnog epitela. Kod dobro diferenciranih tumora prisutnost ekspresije Ki-67 bila je predominantno na periferiji tumorskih gnijezda, kod srednje diferenciranih osim na periferiji bila je prisutna i u centru, dok je kod slabo diferenciranih tumora ekspresija bila difuzno raspoređena (178).

Osim kliničke važnosti, Ki-67 je zanimljiv po mnogobrojnim molekularnim funkcijama, specifične za stanični tip, poput regulacije staničnog ciklusa, održavanje heterokromatina i sklapanje perikromosomskog sloja na mitotskim kromosoma (171, 179-181).

### **1.8.2. Protein p53**

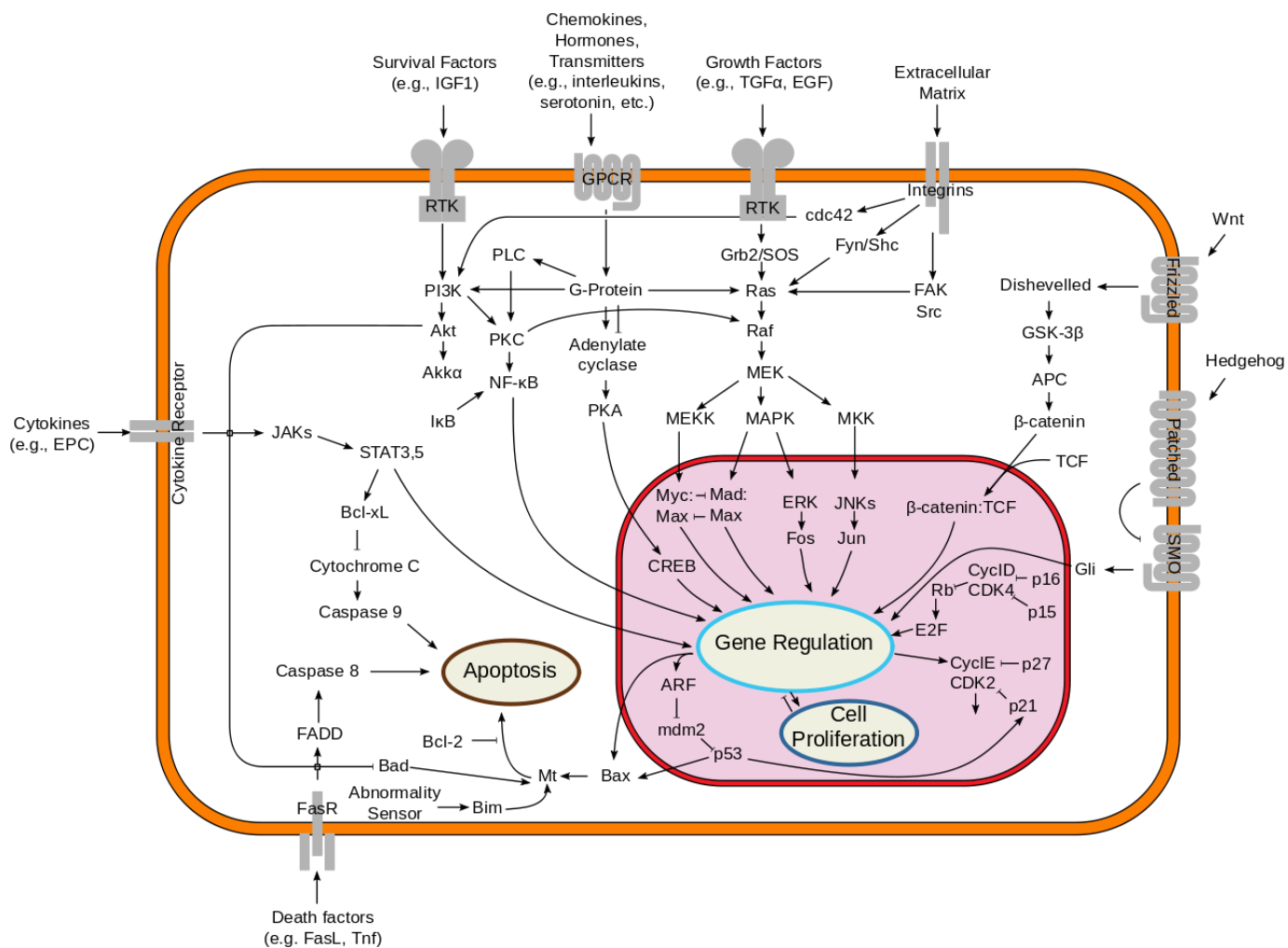
Tumor supresorski gen (TP53) kodira protein p53, smješten na kratkom kraku kromosoma 17, koji regulira stanični ciklus, programiranu staničnu smrt i starenje stanica te sudjeluje u prevenciji karcinogeneze zaustavljajući stanični ciklus u G1 fazi (**slika 13**). Otkriven je 1979. kada je bio smatran onkogenom, a naziv je dobio po svojoj molekularnoj masi od 53 kDa. Aktivirani p53 djeluje kao transkripcijski čimbenik tvoreći tetramere koji aktiviraju proteine uključene u apoptozu (npr. Bad, Bax, Puma, Fas, Apaf1, Noxa) ili mogu zaustaviti stanični ciklus (npr. BTG2, put CDNK1/p21/pRb/E2F1, GADD45) odnosno aktivirati mehanizme popravka DNK (npr. p48, XPC,

PCNA, DDB2) nakon izlaganje raznim agensima koji oštećuju DNK. Zbog navedenih funkcija protein p53 naziva se još i „čuvarem genoma“ (engl. *Guardian of the Genome*). U slučaju oštećenja DNK (hipoksija, niska koncentracija ribonukleotida i aktivacija onkogena) dolazi do disocijacije kompleksa p53 i njegovog regulatora MDM2 te do porasta koncentracije p53 koji onda inducira zaustavljanje staničnog ciklusa. TP53 je najčešće mutirani gen (>50%) u zloćudnim tumorima što ukazuje na njegovu ulogu u sprječavanju nastanka tumora (182-183).

Mutacije TP53 gena prisutne su u 40 do 70% OSCC-a te se mogu podijeliti u ometajuće i neometajuće mutacije. Većina svih mutacija (oko 80%) nalazi se na DNA-veznom području (engl. *DNA-binding domain* – DBD) proteina p53 (184). Ometajuće mutacije obilježavaju promjene u DBD-u ili skraćenje proteina zbog čega ima značajno narušenu funkciju. Zbog navedenog p53 dobiva onkogeni potencijal te je apoptoza ili zaustavljanje staničnog ciklusa ograničeno. Popravak oštećenja DNK kod tumorskih stanica s neometajućim mutacijama p53 je nedostatan ali ipak dovoljno funkcionalan da proizvede dovoljno heterogenih klonova tumorskih stanica s novim onkološkim potencijalom. Ometajuće, kao i neometajuće mutacije povezuju se s rezistencijom na standardne lijekove poput cisplatinne, EGFR inhibitore, antiestrogene, antracikline, antimetabolite i druge. Osim transkripcijske aktivnosti, p53 može izazvati apoptozu i drugim načinima, poput translokacije i aktivacije obitelji gena bcl-2 odgovornih za apoptozu (185).

Brojni autori poput Girola, Kaura, Kerdpona i Swaminathana dokazali su visoku izraženost proteina p53 (54%, 75%, 95% i 65%) u OSCC-u s tendencijom rasta izraženosti od hiperplazije preko OED-a do OSCC-a. Broj mutacije gena TP53 bio je veći kod slabo diferenciranih OSCC (186-188). Lindemann i suradnici ukazuju da se prekomjerni izražaj p53 povezuje s većim rizikom od pojave regionalnih metastaza te s lošim ukupnim doživljenjem (189). Povezanost s pojavom regionalnih metastaza nije potvrđen drugim studijama što je zaključio Liu sa suradnicima 2021. godine kad je proveo meta-analizu u kojoj su promatrali prognostičku važnost p53 u karcinomima usne šupljine.

Rezultati su pokazali da izraženost proteina p53 ima negativni utjecaj na OS dok nije nađena statistički značajna povezanost između izraženosti p53 i pojave regionalnih metastaza (190).



**Slika 13.** Shematski prikaz signalnih putova posredovanih proteinom p53 koji dovode do programirane stanične smrti (182).

### 1.8.3. Ciklin D1

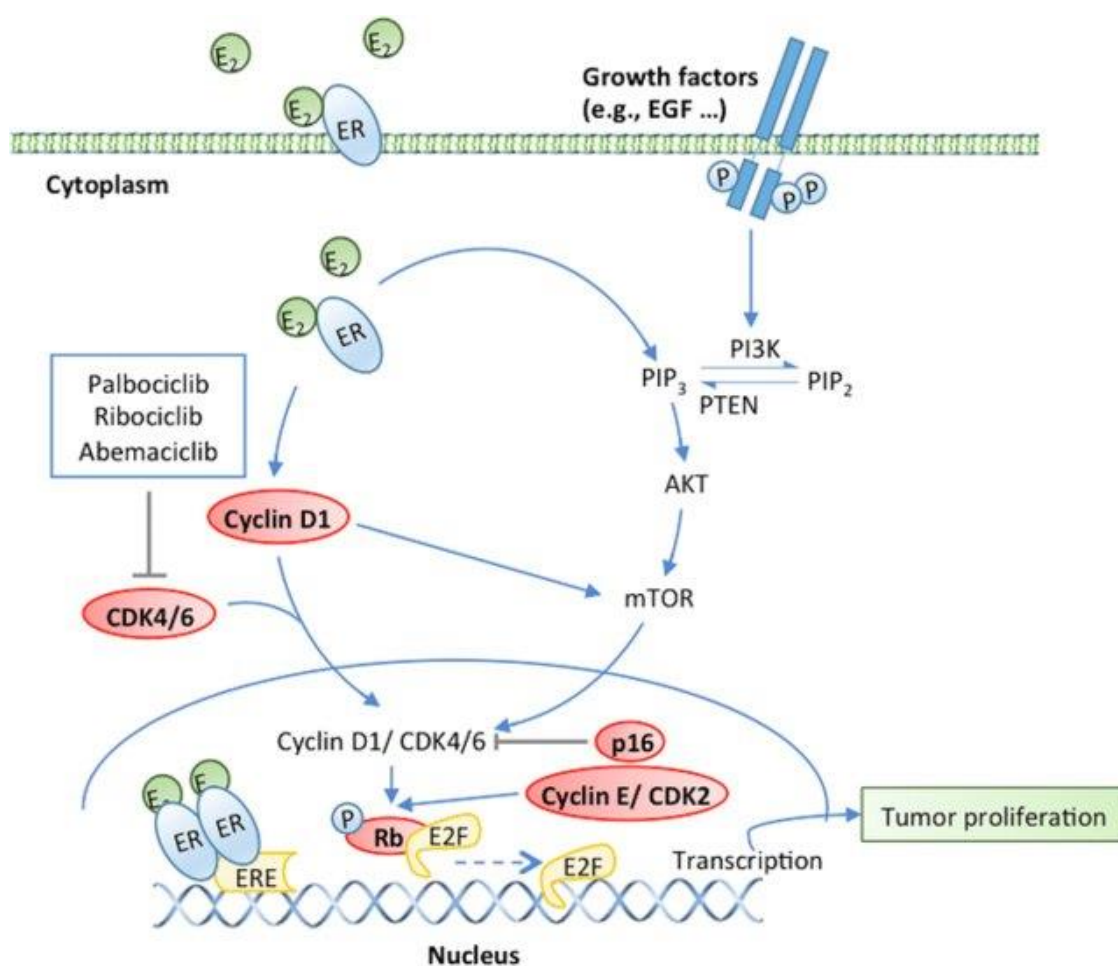
Protein ciklin D1 kodira CCND1 smješten na dugom kraku kromosoma 11 te sudjeluje u regulaciji staničnog ciklusa gdje je jedan od ključnih čimbenika u napredovanju kroz fazu G1 u S fazu. Tijekom G1 faze utjecajem različitih čimbenika rasta dolazi do ubrzane sinteze ciklina D1 koji zatim stvara komplekse s ciklin ovisnim kinazama (CDK4 i CDK6). Kompleks ciklin D1 - CDK4/6 fosforilacijom inhibira protein retinoblastoma (engl. *Retinoblastoma Protein* - pRB) te tako omogućuje transkripcijskim faktorima E2F da prepisu gene potrebne za ulazak u S fazu (slika 14). Osim navedenog, ciklin D1 može se vezati za jezgrine receptore (estrogenski receptor  $\alpha$ , receptor za hormon štitnjače, gama receptor aktiviran proliferatorom peroksisoma - PPAR $\gamma$  i androgeni receptor - AR) i sudjelovati u regulaciji stanične proliferacije, rastu i diferencijaciji. Također, može sudjelovati u regulaciji stanične proliferacije i diferencijacije gena vezujući se za histone acetilaze i deacetilaze u ranoj do srednjoj G1 fazi. Razlikuje se sedam inhibitora ciklin ovisnih kinaza (engl. *cyclin-dependent kinase inhibitors* - CKI) koji mogu sprječiti proliferaciju stanica u slučajevima oštećenja DNK. To su p15 (CDKN2B gen), p16 (CDKN2A gen), p18 (CDKN2C gen), p19 (CDKN2D gen), p21 (CDKN1A gen), p27 (CDKN1B gen) i p57 (CDKN1C gen) (191).

Brojne studije su potvrdile da se prekomjerni izražaj ciklina D1 povezuje s ranim nastankom karcinoma i progresijom tumora te istu potiče putem proizvodnje VEGF-a (192-193). Kod karcinoma jednjaka zabilježena je rezistencija na kemoterapiju kod prekomjerne ekspresije ciklina D1 što se objašnjava njegovim utjecajem na smanjenje ekspresije Fas receptora koji su odgovorni u procesu apoptoze (194).

Poznata je povezanost kraćeg doživljenja, povećane stope metastaza i prekomjerne izraženosti ciklina D1 kod brojnih tumora (karcinom gušterače, karcinom dojke, adenom hipofize, karcinom mokraćnog mjehura, karcinom pluća nemalih stanica, karcinom jednjaka, karcinom

jajnika, karcinom debelog crijeva, karcinom prostate, limfomi) pa tako i kod HNSCC-a gdje je zabilježena ekspresija od čak 80% (195-196).

Onkogeni utjecaj ciklina D1 rezultat je genomske inverzije, translokacije ili amplifikacije gena CCND1 koja značajno korelira s širenjem tumora, regionalnim metastaziranjem i uznapredovalim kliničkim stadijem HNSCC-a (196-198).



**Slika 14.** Shematski prikaz utjecaja ciklina D1 na proliferaciju tumorskih stanica (193).

Nekoliko kliničkih studija proučavalo je zajedničku ekspresiju ciklina D1 i p53 kod OSCC-a koja je bila prisutna u više od 60% tumora (199-201). U stanicama kod kojih je došlo do oštećenja DNK djelovanjem p53 preko WAF-1 /p21, inhibitora ciklin ovisnih kinaza, zaustavlja se stanični ciklus. U

tumorima gubitak funkcije divljeg tipa p53 deaktivira ovaj put kontrole rasta te dovodi do nekontrolirane proliferacije tumorskih stanica. Gubitak funkcije divljeg tipa p53 i prekomjerna ekspresija ciklina D1 imaju sličan učinak na stanični ciklus odnosno dovode do ukidanja kontrole rasta stanica (202). Brojni radovi ukazuju na značajnu korelaciju ekspresije ciklina D1 i napredovanja OED-a u OSCC (191, 203). Studije na transgeničnim miševima kod kojih je inducirana ekspresija ciklina D1 dovela je do pojave displazija u usnoj šupljini i jednjaku. Dokazano je da se sintetski lijekovi koji pripadaju skupini CKI mogu koristiti u liječenju HNSCC-a (196).

#### **1.8.4. Protein ABCG2**

ABCG2 (engl. *ATP-binding cassette transporter G2*) poznatiji kao protein otpornosti karcinoma dojke (engl. *Breast Cancer Resistance Protein* – BCRP) transmembranski je protein čija je glavna uloga aktivni transport mnogobrojnih endogenih molekula i ksenobiotika protivno koncentracijskom gradijentu (efluks). Lokus gena koji kodira ABCG2 nalazi se na dugom kraku 4. kromosoma, a aktivirani protein tvori homodimere molekularne težine oko 144 kDa. Otkriven je 90-ih godina prošlog stoljeća u stanicama raka otpornima na lijekove (engl. *multidrug resistance* - MDR) te u placenti gdje ima ulogu zaštite fetusa od ksenobiotika iz majčine krvi (204). Nadalje, ABCG2 pospješuje izlučivanje ksenobiotika u bubrezima i jetri, ima zaštitnu ulogu u blokiranju apsorpcije u tankom crijevu te ima važnu ulogu na krvno-moždanoj barijeri, barijeri krv-testis, membranama hematopoetskih progenitornih stanica i drugim matičnim stanicama. Prema navodima iz literature, prekomjerni izražaj ABCG2 zabilježen je u brojnim tumorima uključujući karcinom pluća, karcinom mokraćnog mjehura, leukemijama te u nekoliko planocelularnih karcinoma (205-206). Nedavna studija provedena na staničnim linijama OSCC-a ukazuje da aktivacija Hedgehog signalnog puta uzrokuje MDR inducirajući ekspresiju ABCG2 (207). Osim učinka na MDR zadnjih se nekoliko godina spominje njegova uloga u staničnom ciklusu. Xie je sa suradnicima dokazao da prekomjerna

ekspresija ABCG2 utječe na progresiju planocelularnog karcinoma grkljana preko MAPK signalnog puta potičući staničnu proliferaciju i inhibiciju apoptoze (208). Tamatani je dokazao značajnu povezanost između izražaja ABCG2 i invazije OSCC-a (209).

ABCG2 nedavno je istraživana kao potencijalni biomarker u premalignim i malignim promjenama usne šupljine (210-212). On je također marker matičnih stanica i ima izravnu ili neizravnu ulogu u tumorogenezi, što je dokazano u HNSCC-u gdje je prekomjerno izražen u bočnoj populaciji matičnih stanica karcinoma (210). Shi i suradnici su zamijetili da je količina izraženosti ABCG2 u oralnom lichenu ruber planusu bila povezana s rizikom od maligne transformacije u OSCC na uzorku od 110 bolesnika, dok je Feng na 8 staničnih linija i 189 ispitanika ukazao na njegov potencijal u predviđanju maligne transformacije OPMD-a u OSCC (211-212).

Dokazalo se da ekspresija ABCG2 ovisi o EGFR signalizaciji što sugerira da zajedno mogu utjecati na malignu transformaciju OPMD-a. Jedna od najvažnijih funkcija EGFR-a u jezgri je koaktivacija transkripcije mnogobrojnih gena, među kojima je i ABCG2 gen (213-214).

#### **1.8.5. Receptor epidermalnog čimbenika rasta (EGFR)**

Receptor epidermalnog čimbenika rasta (engl. *Epidermal Growth Factor Receptor* – EGFR) dio je HER obitelji (engl. *Human Epidermal Growth Receptor*), transmembranskih receptora koji pripadaju skupini receptora tirozin-kinaze i c-erbB obitelji receptora. Zbog svoje uloge u promicanju stanične proliferacije, angiogenezi, mobilnosti i adherencije stanica te inhibiciji apoptoze EGFR spada u protoonkogene (215). Prvi izolirani EGFR nazvan je HER1 odnosno c-ErbB1, dok su kasnije otkrivena dodatna tri člana HER obitelji: HER2/ErbB2, HER3/ErbB3 i HER4/ErbB4 (216). 1959. godine Stanley Cohen i Rita Levi-Montalcini proučavali su učinak novootkrivenog čimbenika rasta živaca (engl. *Nerve Growth Factor* - NGF) na tek rođenim miševima (217). Uočili su neobične nuspojave poput preranog nicanja zubi i otvaranje vjeđa u miševa koji nisu bili povezani s učincima NGF-a.

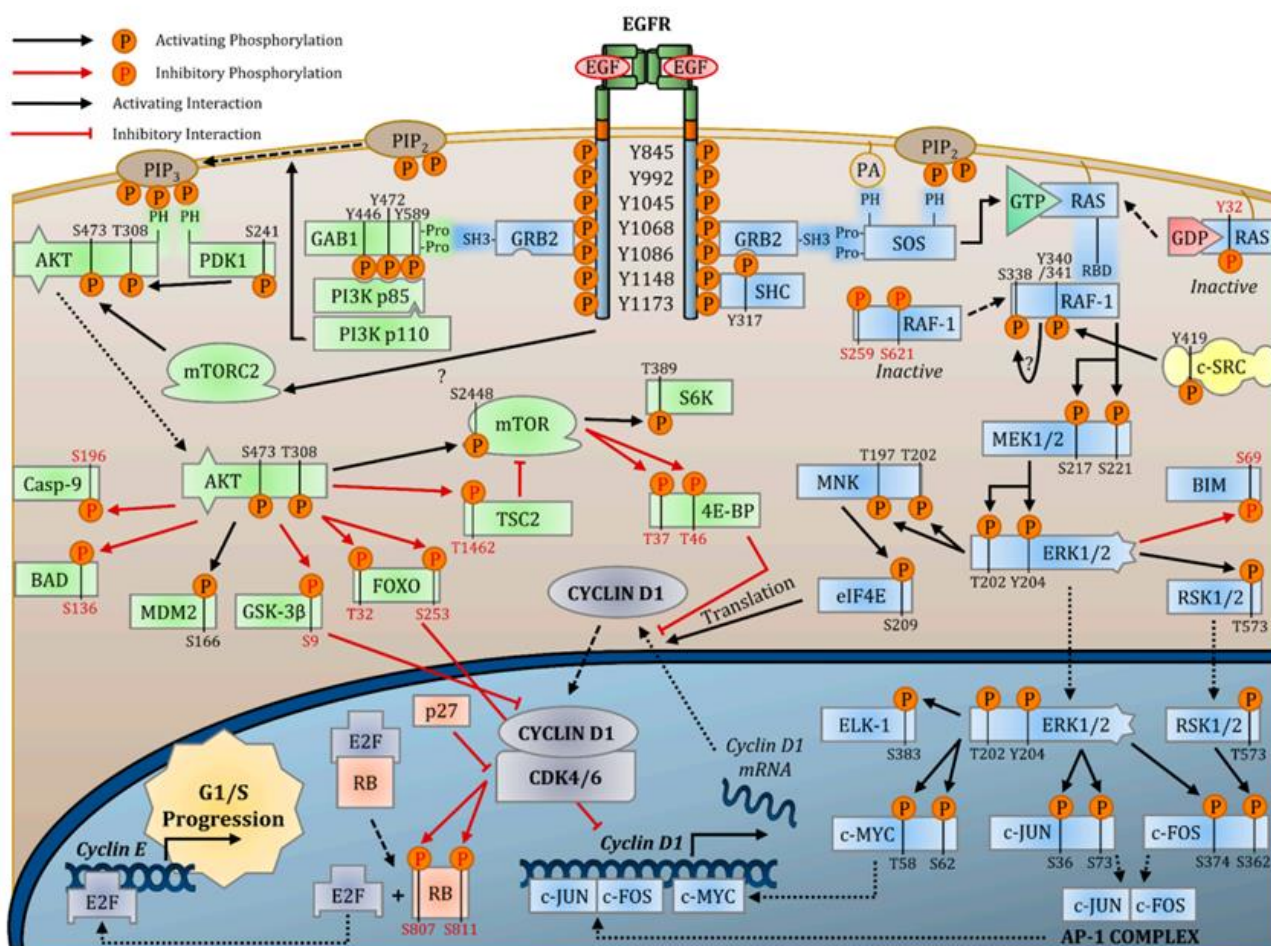
Cohen je dodatno proučavao ove nuspojave te je u tih miševa izolirao novi čimbenik rasta koji je nazvao epidermalni čimbenik rasta (engl. *Epidermal Growth Factor* – EGF) (218-219). Za otkrića vezana uz djelovanje EGF-a 1986. godine dobio je Nobelovu nagradu za fiziologiju i medicinu (220). Kasnije je otkrio i EGFR. Osim EGF-a, do sada je opisano šest dodatnih ligandi za EGFR od kojih su EGF, transformirajući čimbenik rasta  $\alpha$  (engl. *transforming growth factor*  $\alpha$  - TGF  $\alpha$ ) i amfiregulin (engl. *amphiregulin* - AREG) specifični, a epiregulin (engl. *epiregulin* - EREG), betacelulin (engl. *betacellulin* - BTC), epigen (engl. *epigen* - EPI) i heparin-vežući sličan EGF-u čimbenik rasta (engl. *heparin-binding EGF-like growth factor* - HB-EGF) nespecifični za EGFR (216, 221). Gen koji kodira EGFR nalazi se na kratkom kraku 7. kromosoma i sastavljen je od 28 egzona. Normalna ljudska stanica na membrani može imati eksprimirano između 40 000 i 100 000 receptora, dok je prekomjerni izražaj na više od  $10^6$  uočen u tumorskim stanicama. Sve ljudske stanice imaju izražen EGFR, osim hematopoetskih te EGFR geni imaju ključnu ulogu u normalnoj embriogenezi kralježaka. Sam receptor je glikoprotein i sastoji se od izvanstanične domene, transmembranskog hidrofobnog dijela i intracelularne domene s tirozin-kinaznom aktivnošću. Izvanstanična domena je dodatno podijeljena u četiri subdomene (I-IV) od kojih su I i III odgovorne za vezanje liganda, subdomena II za formaciju homo- i hetero- dimera s analognim domenama članova HER obitelji. Subdomena IV stvara disulfidne veze sa subdomenom II i transmembranskom domenom receptora. Unutarstanična domena sastoji se od fleksibilnog jukstamembranog segmenta, domene s tirozin-kinaznom i C-terminalnog repa. Svaki ligand aktivira EGFR na isti način, vežući se na izvanstraničnu domenu što uzrokuje dimerizaciju receptora i transautofosforilaciju receptora i aktiviranje raznih unutarstaničnih signalnih puteva (216, 218, 221-223). Svi ligandi mogu inducirati i internalizaciju EGFR-a te putovanje do ranih endosoma. Zbog sposobnosti stvaranja heterodimera i homodimera razlikujemo 28 kombinacija dimerizacije receptora (223). Iako je postupak aktivacije receptora kod svih ligandi sličan, konačni biološki učinci su različiti. Postoje dvije teorije koje objašnjavaju ovu



pojavu. Svaki ligand ima sposobnost stvaranja točno određenih kombinacija dimera receptora, dok druga teorija daje primarnu važnost različitim ligandima (224). Aktivacija receptora pokreće cijelu mrežu kompleksnih unutarstaničnih signalnih puteva (ERK MAPK, JAK-STAT, PLC- $\gamma$ 1-PKC, SRC, JNK i PI3K-AKT putovi) koji u konačnici dovode do brojnih ishoda kao što su proliferacija stanica, neoangiogeneza, stanični rast, diferencijacija stanica, migracija stanica i inhibicija apoptoze (**slika 15**) (216). Kompleksnost signalnih puteva posredovana EGFR-om pobliže objašnjava činjenica da aktivacija receptora EGF-om može utjecati na ekspresiju oko 3172 gena i 596 proteina u epitelnim stanicama dojke (225). Brojne analize proteina signalnih puteva koji se povezuju s aktivacijom EGFR-a predmet su farmaceutskih istraživanja u liječenju karcinoma, što ukazuje na važnost ovog receptora. S obzirom na promatrane molekularne biomarkere u ovom istraživanju važno je opisati utjecaj aktivacije EGFR-a na CDK4/6-ciklin D1 kompleks kao dio jednog od mnogobrojnih signalnih puteva. Mutacija EGFR-a u karcinomima preko aktivacije ERK i PI3K-AKT puta dovodi do prekomjerne indukcije ciklin D1 i stvaranja kompleksa CDK4/6-ciklin D1 koji fosforiliraju RB, Ser807 i Ser811 te dovode do oslobađanja E2F koji potom uzrokuje transkripciju gena zaduženih za napredovanje faze G1 u S. Nadalje, mutacija EGFR-a dovodi do smanjene aktivnosti CKI, osobito p21 i p27 koji ima važnu ulogu u zaustavljanju staničnog ciklusa, smanjenju količine EGFR-a i poticanju apoptoze (226).

Prekomjerni izražaj zabilježen je u velikom broju tumora poput karcinoma pluća, karcinoma debelog crijeva, glioblastoma, karcinoma dojke, karcinoma pankreasa i u više od 90% HNSCC-a (227). Mnogi radovi ukazuju na pojačanu izraženost i aktivnost membranskog EGFR-a (mEGFR) u epitelnim premalignim promjenama i OSCC-u čiji stupanj izraženosti ovisi o stupnju malignosti promjene. Uzroci poremećene izraženosti i aktivnosti EGFR-a povezuju se s amplifikacijom EGFR gena, pojačanom sintezom liganda EGFR-a, prekomjernom izraženošću EGFR-a te mutacijama samog EGFR gena (228-231). Izraženost EGFR-a u HNSCC-u proporcionalna je agresivnošću tumora, lošijoj

prognosti bolesti te rezistenciji na kemoradioterapiju. Amplifikacija i mutacije EGFR gena izuzetno su rijetke u HNSCC (232). Cetuksimab je jedan od najkorištenijih pametnih lijekova koji se koristi u liječenju uznapredovalih HNSCC-a kao kimerično monoklonsko protutijelo koje blokira vezanje liganda za membranski EGFR (engl. *membrane Epidermal Growth Factor Receptor* - mEGFR) i na taj ga način inaktivira. Iako teoretski izvrstan lijek, u kliničkoj praksi se često bilježe rezistencije na ovaj lijek što se dijelom prepisuje translokaciji EGFR-a u jezgru, pri čemu tumorska stanica izbjegava interakciju receptora i cetuksimaba (144).

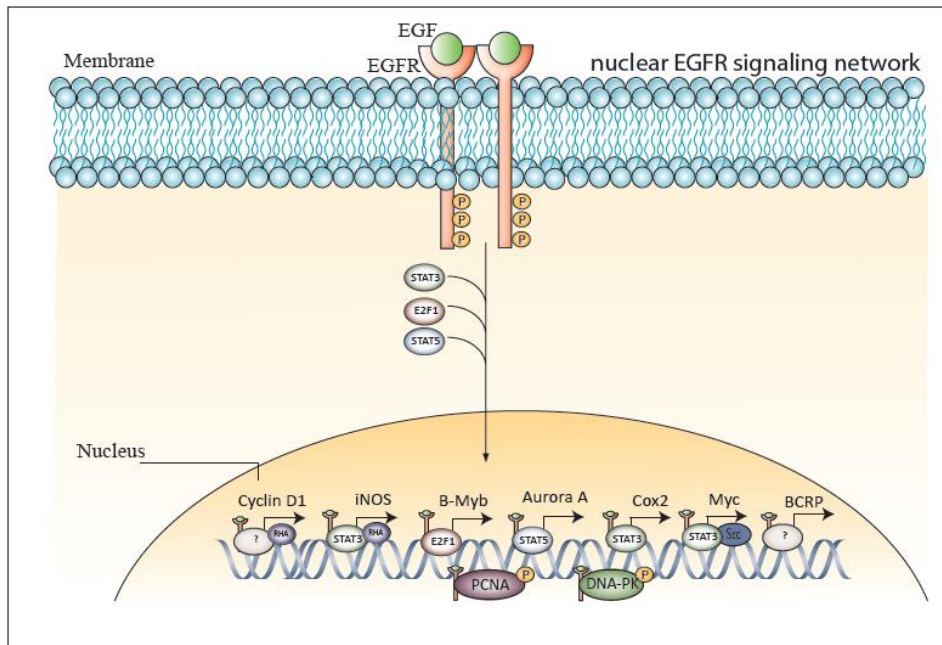


Slika 15. Mreža signalnih putova posredovana aktivacijom receptora epidermalnog čimbenika rasta (EGFR) koji dovode do napredovanja staničnog ciklusa G1/S (216).

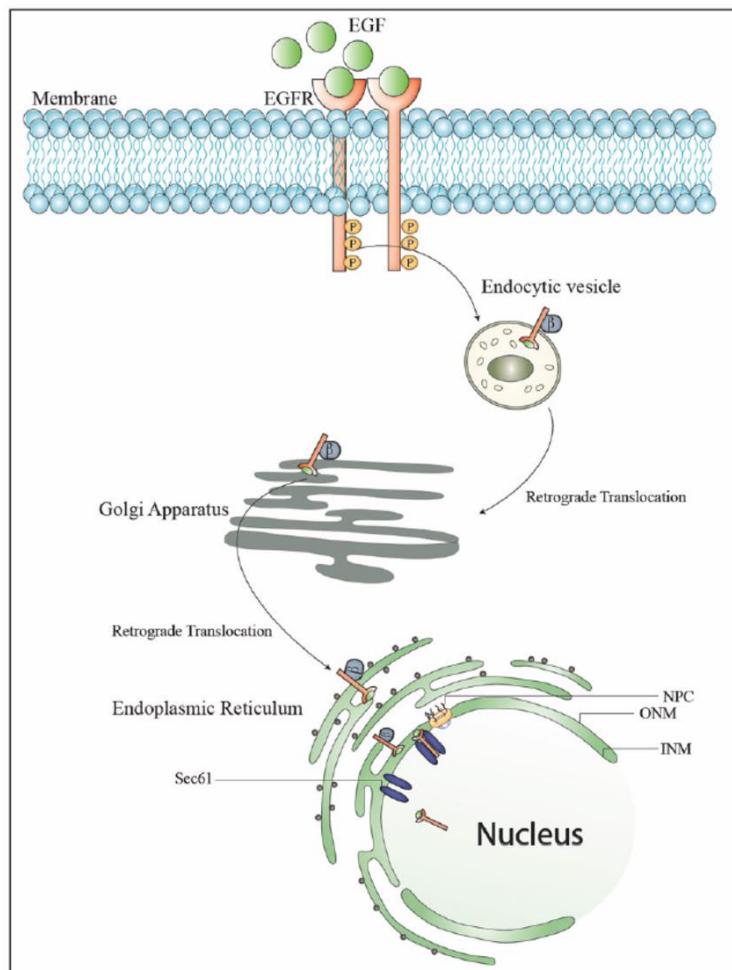
### 1.8.6. Jezgrini receptor epidermalnog čimbenika rasta (nEGFR)

Iako je uloga mEGFR-a u HNSCC-u dobro utvrđena te su razvijeni brojni anti-EGFR lijekovi koji se rutinski koriste, često se evidentira loš odgovor na terapiju i otpornost što može biti zbog postojanja neklasične substanične signalizacije EGFR puta. Nedavna istraživanja ukazuju da EGF, H<sub>2</sub>O<sub>2</sub>, UV zračenje, terapijski agensi i ionizirajuće zračenje mogu uzrokovati translokaciju EGFR-a do jezgre, gdje se jezgrini EGFR (engl. *nuclear Epidermal Growth Factor Receptor* - nEGFR) udružuje s raznim transkripcijskim faktorima (ciklin D1, ABCG2/BCRP, Aurora kinazom A, COX-2, regulatorom gena c-Myc, iNOS) djelujući na aktivaciju mnogobrojnih gena koji sudjeluju u staničnoj proliferaciji, progresiji tumora i popravku DNK (**slika 16**) (214, 233-236).

Prema dostupnoj literaturi, dokazan je negativan utjecaj prekomjernog izražaja nEGFR kod karcinoma jajnika, dojke, orofarinksa, grkljana i jednjaka na prognozu bolesti te otpornost na radioterapiju i kemoterapiju, dok njegova uloga nije proučavana u premalignim i malignim promjenama usne šupljine (233, 237-243). Dosadašnje analize potvrdile su da je nEGFR veličinom istovjetan fosforiliranom mEGFR-u. Mehanizam translokacije receptora u jezgru nije dovoljno istražen. Endocitoza koja nastaje internalizacijom mEGFR-a posredovana je klatrinom i dinaminom te se receptor uvrštava u endosome. Nije posve jasan mehanizam translokacije endosoma u jezgru, ali postoje indicije da se EGFR prenosi iz endosoma u Golgijev aparat te retrogradnim transportom posredovan kompleksom proteina omotača 1 (engl. *Coat Protein Complex 1* - COP1) na endoplazmatski retikulum (244). Postoje dokazi da je za ulazak receptora u jezgru odgovoran jezgrin lokalizacijski signal (engl. *nuclear localization signal* - NLS) prisutan unutar EGFR-a, koji omogućuje stvaranje kompleksa receptora i importina- $\beta$  koji se onda veže sa nukleoporinima smještenima na porama jezgre (**slika 17**) (227, 244-245). Navedeno samo potvrđuje kompleksnost i opširnost mreže signalnih putova posredovanih aktivacijom EGFR-a, koji imaju značajnu ulogu u napredovanju karcinoma.



**Slika 16.** Shematski prikaz signalnih puteva posredovanih djelovanjem jezrinog receptora epidermalnog čimbenika rasta (nEGFR) (245).



**Slika 17.** Shematski prikaz moguće translokacije receptora epidermalnog čimbenika rasta (EGFR) u jezgru (245).

## **2. HIPOTEZA**

Izraženost jezgrinog receptora epidermalnog čimbenika rasta (nEGFR) povećava se razmjerno s patohistološkim promjenama u pločastom epitelu usne šupljine od premalignih promjena bez displazije do invazivnog planocelularnog karcinoma usne šupljine.

### **3. CILJEVI RADA**

#### **3.1. Opći cilj**

Opći cilj istraživanja bio je imunohistokemijskim metodama utvrditi stupanj izraženosti nEGFR-a u zdravoj sluznici usne šupljine, premalignim promjenama (leukoplakiji i eritroplakiji) te invazivnom planocelularnom karcinom usne šupljine i odrediti povezanost izraženosti nEGFR sa stupnjem displazije premalignih promjena i histološkim gradusom planocelularnog karcinoma usne šupljine.

#### **3.2. Specifični ciljevi**

Specifični ciljevi ovog istraživanja bili su:

1. Imunohistokemijskim metodama odrediti izraženost mEGFR, nEGFR i biomarkera stanične proliferacije i staničnog ciklusa (p53, Ki-67, ciklin D1 i ABCG2) u zdravoj sluznici usne šupljine, premalignim promjenama (leukoplakiji i eritroplakiji) i planocelularnim karcinomima usne šupljine.
2. Analizirati povezanost stupnja izraženosti mEGFR, nEGFR i biomarkera stanične proliferacije i staničnog ciklusa u ispitivanim skupinama.
3. Analizirati povezanost izraženosti mEGFR i nEGFR i biomarkera stanične proliferacije i staničnog ciklusa s malignom transformacijom premalignih promjena usne šupljine (leukoplakija i eritroplakija).
4. Analizirati povezanost stupnja izraženosti mEGFR i nEGFR i biomarkera stanične proliferacije i staničnog ciklusa sa uznapredovalošću planocelularnog karcinoma usne šupljine.
5. Navedene korelacije izraženosti mEGFR, nEGFR, biomarkera staničnog ciklusa i proliferacije usporediti sa sveukupnim doživljenjem bolesnika s planocelularnim karcinomom usne šupljine.

#### 4. ISPITANICI I METODE

Ovo retrospektivno istraživanje provedeno je na Klinici za kirurgiju lica, čeljusti i usta Medicinskog fakulteta Sveučilišta u Zagrebu te na Kliničkom zavodu za patologiju i citologiju Kliničke bolnice Dubrava. Analizirani su arhivski patohistološki materijali ispitanika liječenih od 1. siječnja 2009. godine do 31. prosinca 2014. godine.

##### 4.1. Ispitivane skupine

Istraživanje je uključivalo 161-og ispitanika liječenih na Klinici za kirurgiju lica, čeljusti i usta Medicinskog fakulteta Sveučilišta u Zagrebu, Kliničke bolnice Dubrava, podijeljenih u tri skupine: 50 bolesnika s premalignim promjenama (leukoplakija i eritroplakija), 52 bolesnika s invazivnim planocelularnim karcinomom usne šupljine te 59 ispitanika kontrolne skupine koji su bili podvrgnuti eksciziji sluznice zbog nemalighnih oboljenja. Svi bolesnici bili su praćeni tijekom minimalno 5 godina. Uključni kriteriji kod bolesnika bili su: klinički i patohistološki verificirana premaligna promjena ili planocelularni karcinom usne šupljine, inicijalno primarno kirurški lijećeni bolesnici oboljeli od planocelularnog karcinoma usne šupljine, dostupan patohistološki materijal za imunohistokemijsku analizu, dostupni klinički i patohistološki relevantni podaci prikupljeni iz povijesti bolesti, bolničkog informacijskog sustava, kliničke onkološke baze podataka te Registra za rak Hrvatskog zavoda za javno zdravstvo. Bolesnici koji su prethodno bili lijećeni zbog zloćudnog tumora u području glave i vrata, bolesnici kod kojih nije bila dostatna kolićina uzorka za imunohistokemijsku analizu te oni s neadekvatnim praćenjem ili nepotpunom medicinskom dokumentacijom nisu bili uključeni u ovo istraživanje. Kliničko-patološke karakteristike ispitanika prikazane su u **tablici 5**.

**Tablica 5.** Kliničko-patološke karakteristike ispitanika.

SKUPINE ISPITANIKA	OSOBINE ISPITANIKA		
<b>ISPITANICI SA PLANOCELULARNIM KARCINOMOM USNE ŠUPLJINE</b>	<b>Podaci o bolesniku</b>	<b>DOB (godine)</b> 55±10,91	
		<b>SPOL</b> muški 35 ženski 17	
		<b>ŠTETNE NAVIKE: PUŠENJE</b> da 39 ne 13	
		<b>ALKOHOL</b> da 19 ne 33	
		<b>Podaci o bolesti</b>	<b>STADIJ TUMORA:</b> rani stadij 26 uznapredovali stadij 26
			<b>LOKALIZACIJA TUMORA:</b> jezik 20 dno usne šupljine 19 gingiva maksile 1 gingiva mandibule 5 tvrdo nepce 2 obraz 3 retromolarno područje 2
			<b>PATOHISTOLOŠKE KARAKTERISTIKE TUMORA:</b> <b>Prosječna veličina tumora (cm)</b> 2,9±1,39
			<b>Gradus tumora</b> dobro diferencirani 28 umjereno diferencirani 20 slabo diferencirani 4
			<b>Debljina tumora (mm)</b> 7,5±6,86
			<b>Limfovaskularna invazija</b> da 12 ne 40
	<b>Perineuralna invazija</b> da 24 ne 28		
	<b>ENE</b> da 6 ne 46		
	<b>HPV status</b> pozitivan 2 negativan 50		



	Praćenje i ishod	<b>Progresija bolesti u viši stadij bolesti</b>	
		da	12
		ne	40
		<b>Smrtnost od primarne bolesti</b>	
		da	10
		ne	42
ISPITANICI SA PREMALIGNIM PROMJENAMA	Podaci o bolesniku	<b>DOB (godine)</b>	64,22±14,35
		<b>SPOL</b>	
		muški	23
		ženski	27
		<b>ŠTETNE NAVIKE:</b>	
		<b>PUŠENJE</b>	
		da	36
		ne	14
		<b>ALKOHOL</b>	
		da	21
		ne	29
	Podaci o bolesti	<b>STUPANJ DISPLAZIJE</b>	
bez prisutne displazije		15	
blaga displazija		13	
umjerena displazija		5	
teška displazija i <i>cis</i>		17	
<b>LOKALIZACIJA PROMJENE:</b>			
jezik		21	
dno usne šupljine		11	
gingiva maksile		2	
gingiva mandibule		1	
tvrdi nepce	6		
obraz	7		
retromolararno područje	2		
Praćenje i ishod	<b>Progresija bolesti u viši stadij ili tumor</b>		
	da	21	
	ne	29	
KONTROLNA SKUPINA	Podaci o ispitaniku	<b>DOB (godine)</b>	56,56±11,97
		<b>SPOL</b>	
		muški	32
		ženski	27
		<b>ŠTETNE NAVIKE:</b>	
		<b>PUŠENJE</b>	
		da	25
		ne	34
		<b>ALKOHOL</b>	
		da	4
	ne	55	

Ispitanicima s planocelularnim karcinomom potvrđena je dijagnoza probatornom biopsijom tumora te je kliničkim pregledom i dodatnim radiološkim metodama (CT glave, vrata i pluća, MR, ultrazvuk vrata i citološka punkcija suspektnih čvorova na vratu) određen klinički TNM stadij bolesti standardnim protokolima (69). Bolesnici su potom prikazani na multidisciplinarnom timu za tumore glave i vrata gdje je donesena odluka o daljnjem liječenju. Intraoralna ekscizija karcinoma i „commando“ operacija bile su kirurške metode izbora ovisno o stadiju bolesti s ili bez rekonstrukcije defekta sluznice slobodnim mikrovaskularnim režnjem. Disektat vrata je postoperativno podijeljen na regije te su uzorci tumora i disektati poslani na patohistološku analizu. Na temelju patohistološkog nalaza multidisciplinarni tim za tumore glave i vrata odlučio je o potrebi za adjuvantnim liječenjem. Ambulantno praćenje bolesnika provodilo se svaka dva do tri mjeseca tijekom prve godine, svakih četiri do šest mjeseci tijekom druge godine, svakih šest do osam mjeseci tijekom treće godine i svakih šest do dvanaest mjeseci nakon četvrte godine od datuma početka liječenja. Radiološko praćenje CT-om glave, vrata i pluća provodilo se svakih četiri do šest mjeseca tijekom prve tri godine, odnosno prema potrebi nakon treće godine uz barem jednogodišnje snimanje rendgena srca i pluća te ultrazvuka vrata.

Ispitanicima s klinički prisutnom premalignom promjenom (leukoplakija ili eritroplakija) na sluznici usne šupljine učinjena je incizijska ili ekscizijska biopsija leukoplakije i ekscizijska biopsija eritroplakije uz patohistološku potvrdu pri čemu je kod leukoplakije bila riječ o hiperplaziji oralne sluznice s ili bez prisutne blage ili umjerene displazije dok je kod eritroplakije uglavnom bila prisutna umjerena ili teška displazija epitela prema WHO kriterijima (83).

Ovim istraživanjem osiguralo se poštivanje temeljnih etičkih i bioetičkih principa – osobni integritet, pravednost, dobročinstvo i neškodljivost za ispitanika. U prikupljanju i prikazivanju podataka čuvala se privatnost ispitanika kao i njihov identitet. Pri znanstvenom istraživanju pridržavali smo se preporuka Helsinške deklaracije i njezinih revizija, Kodeksa medicinske etike i

deontologije (NN 55/08), Pravilnika o kliničkim ispitivanjima i dobroj kliničkoj praksi (NN 121/2007, NN 175/2003) koji je u skladu sa Smjernicama Europske medicinske agencije i njenog tijela Committee for Proprietary Medicinal Products («Note for Guidance on Good Clinical Practice» - CPMP/ICH/135/95). Tijekom ispitivanja poštivali su se i drugi pravni akti RH (Zakon o lijekovima, NN 71/07; Zakon o lijekovima i medicinskim proizvodima NN 121/03; Zakon o liječništvu NN 121/03; Statut Hrvatske liječničke komore) te druge preporuke. Prikupljeni podaci upotrijebljeni su u skladu s etičkim i bioetičkim principima te su pohranjeni šifrirani u sigurnoj izvanmrežnoj pohrani, dostupni samo doktorandu i mentorima. Prikupljanje podataka i zaštita privatnosti ispitanika izvedena je prema Općoj uredbi o zaštiti podataka (engl. *General Data Protection Regulation 2016/679* - GDPR). Identitet ispitanika ostao je u potpunosti anonimn. Istraživanje je odobrilo Etičko povjerenstvo Kliničke bolnice Dubrava koje je 22. veljače 2021. godine izdalo pisanu dopusnicu (ID: 2021/2202-06).

#### **4.2. Histološki materijal ispitivanih skupina**

Radi potrebe ovog istraživanja korišteni su arhivirani uzorci uklopljeni u parafin bioptata premalignih promjena (leukoplakija i eritroplakija), resektata primarnih planocelularnih karcinoma usne šupljine te ekscizati tkiva sluznice usne šupljine s nemalignim oboljenjima. Radi potvrde dijagnoze i određivanja adekvatnosti kvalitete i količine patohistoloških materijala dva patologa Kliničkog zavoda za patologiju i citologiju Kliničke bolnice Dubrava ponovno su zasebno pregledali preparate ispitanika koji su najprije bili fiksirani 10% puferiranim formalinom (Kemika, Zagreb, Hrvatska), uklopljeni u parafin, rezani na debljinu od 3 do 4  $\mu\text{m}$ , deparafinirani te obojeni hemalaun-eozinom (HE).

### 4.3. Imunohistokemijsko bojenje preparata ispitanika

U ovom istraživanju iz parafinskih blokova učinjeni su rezovi od 2-3  $\mu\text{m}$ , nakon čega je uslijedila deparafinizacija u termostatu. U svrhu određivanja izraženosti proteina p53 i mEGFR u uzorcima nakon deparafinizacije slijedila je predigestija u termo kupelji (PT- link, DAKO, Danska) uz primjenu "*EnVision target Retrieval solution, High pH*" (DAKO, Danska), odnosno predigestija s razotkrivanjem epitopa pomoću topline u mikrovalnoj pećnici s puferom pH6 kod određivanja izraženosti proteina nEGFR i ABCG2. Imunohistokemijsko bojanje učinjeno je koristeći automatizirani imunohistokemijski sistem (DAKO autostainer, DAKO, Danska). Za imunohistokemijsko bojanje korišteno je p53 protutijelo (mišje monoklonalno protutijelo, clone DO-7, DAKO, Danska), „*ready to use*“, s inkubacijom od 45 minuta, protutijelo NCL-L-EGFR, (Leica; Novocastra) u razrjeđenju 1:50, s inkubacijom od 60 minuta, EGFR protutijelo (Thermo Fisher Scientific, Invitrogen, LSG Bioproduction), clone EGFR-1, u razrjeđenju 1:25 s inkubacijom od 90 minuta odnosno ABCG2 protutijelo, clone B-1, u razrjeđenju 1:25 s inkubacijom od 90 minuta. Za detekciju izražaja imunohistokemijskog bojenja korištena je indirektna metoda s EnVision detection kit (DAKO, Danska). Zatim je uslijedilo kontrastiranje hemalaunom (1 minuta) te provlačenje kroz uzlazni niz alkohola (70%-100%), potom u ksilol i pokrivanje stakala. Kao pozitivna kontrola za p53 upotrijebljeno je tkivo kolona, za mEGFR tkivo posteljice, dok je za nEGFR i ABCG2 korišteno tkivo dojke uklopljeno u parafin prema preporukama proizvođača ispitivanih protutijela.

U svrhu imunohistokemijske analize izraženosti ciklina D1 i Ki-67 nakon deparafinizacije slijedila je predigestija u *Ventana BenchMark Ultra* aparatu (*Roche Diagnostics*) uz termo postolja i *ULTRA Cell Conditioning Solution*. Imunohistokemijsko bojanje učinjeno je koristeći automatizirani imunohistokemijski sistem. Za vizualizaciju je korišten *optiViewUniversal DAB* detekcijski kit (*Ventana Medical Systems*). U svrhu imunohistokemijskog bojanja korišteno je Cyclin D1 protutijelo (zečje monoklonalno, clone EP12, DAKO, Danska) u razrjeđenju 1:75 s inkubacijom od 12 minuta na

temperaturi od 37 °C te Ki67 protutijelo (mišje monoklono, clone MIB-1, DAKO, Danska) u razrjeđenju 1:75, s inkubacijom od 16 minuta na temperaturi od 37 °C. Nastali kompleks vizualiziran je pomoću hidrogen peroksida i DAB kromogena koji stvara smeđi precipitat vidljiv pod svjetlosnim mikroskopom. Zatim je uslijedilo kontrastiranje hemalaunom (1 minuta) te provlačenje kroz uzlazni niz alkohola (70%-100%), ksilol i pokrivanje stakala. Kao pozitivna kontrola za ciklin D1 i Ki-67 upotrijebljeno je tkivo tonzile uklopljeno u parafin.

#### **4.4. Evaluacija imunohistokemijskog bojenja**

Evaluaciju izraženosti indeksa proliferacije stanica (Ki-67) bazirali smo na temelju mnogobrojnih radova iz literature koji su „cut-off“ vrijednost postavili na 30% pozitivno obojenih jezgara. Lezije s više od 30% pozitivnih jezgara svrstali smo u visoko proliferirajuće, dok su lezije s manje od 30% pozitivnih jezgara svrstane u slabo do umjereno proliferirajuće (246).

Imunohistokemijski izražaj proteina p53 i ciklina D1 temeljili smo na Allredovom bodovnom sustavu koji objedinjuje intenzitet bojanja i postotak pozitivno obojenih jezgara (247). U ovisnosti o postotku pozitivno obojenih jezgara izraženost smo podijelili u pet kategorija. One lezije koje nisu imale niti jednu pozitivno obojenu jezgru označili smo brojem 0 (negativne lezije), udio pozitivnih jezgara do 1% označili smo brojem 1, udio pozitivnih 1-10% jezgara brojem 2, udio pozitivnih 10-33% jezgara brojem 3, udio pozitivnih 34-66% jezgara brojem 4 te brojem 5 ako su lezije imale više od 67% pozitivno obojenih jezgara. Nadalje, intenzitet bojenja podijelili smo u tri kategorije i to tako da smo kao negativan intenzitet bojenja označili brojem 0 kod lezija kod kojih pod velikim povećanjem na svjetlosnom mikroskopu (x400) nije bilo bojanja niti jedne jezgre, dok smo broj 1 pripisali lezijama sa slabim intenzitetom bojanja gdje je bojanje vidljivo samo pod velikim povećanjem (x400), broj 2 lezijama s umjerenim intenzitetom bojanja gdje smo lako vidjeli obojene lezije i pod malim povećanjem (x100), a brojem 3 ili snažno bojanje bile su pripisane lezijama s jasno

vidljivim bojanjem pod malim povećanjem. Ukupni zbroj vrijednosti intenziteta bojenja jezgara (0-3) i postotka pozitivno obojenih jezgara (0-5) lezije smo kategorizirali zaključno u tri skupine:

1. (0) - negativne lezije ili lezije sa slabim izražajem (zbroj 0-2);
2. (+) - lezije s umjerenim izražajem (zbroj 3-5);
3. (++) - lezije sa snažnim izražajem (zbroj 6-8).

U svrhu evaluacije imunoreaktivnosti proteina ABCG2 primjenom eksperimentalnog protutijela koristili smo dva bodovna sustava, prethodno opisana od strane Fenga i suradnika te od strane Abdulmajeeda i Chawa (212, 248-249). Prema Fengu, lezije s izražajem ABCG2 u bazalnom sloju označene su kao negativne, dok su pozitivne lezije imale prisutnost izražaja ABCG2 u suprabazalnom sloju, bez obzira na stanična sublokalizaciju. U drugom sustavu klasifikacije koji je objedinio intenzitet bojenja (0 = bez bojanja do 4 = tamno smeđe bojanje) i postotak pozitivno obojenih epitelnih stanica (0% = rezultat 0; <25% = ocjena 1; 25–49% = ocjena 2; 50–74% = ocjena 3; 75-100% = ocjena 4) lezije su kvantificirane u četiri skupine:

1. (0) - negativne lezije;
2. (+) - lezije sa slabim izražajem (zbroj 1-2);
3. (++) - lezije sa umjerenim izražajem (zbroj 3-5);
4. (+++) - lezije sa snažnim izražajem (zbroj 6-8).

Membranski izražaj EGFR evaluirali smo prema radu Cho EY i suradnika: (0) - bez membranskog bojanja ili pozitivitet u  $\leq 10\%$  stanica, (+) inkompletno membransko bojanje u  $>10\%$  stanica, (++) slabo do umjereno kompletno membransko bojanje u  $>10\%$  stanica, (+++) snažno i kompletno membransko bojanje u  $>10\%$  stanica (250).

Kako bismo kvantificirali izraženost nEGFR, koristili smo kriterije koje je opisao Lo i suradnici. nEGFR imunoreaktivnost klasificirali smo u četiri skupine ovisno o postotku pozitivnih stanica: (0)

bez bojenja jezgre; (+) 1%–17% stanica s pozitivnim bojenjem jezgre; (++) 18%–35% stanica s pozitivnim bojenjem jezgre te (+++) >35% stanica s pozitivnim bojenjem jezgre (233).

#### **4.5. Statistička obrada podataka**

Statistička obrada podataka učinjena je računalnim statističkim programom MedCalc, verzija 12.5.0 (MedCalc Software, Ostend, Belgija; <https://www.medcalc.org>), a dobiveni rezultati su prikazani tablično i grafički. Vrijednosti kontinuiranih varijabli prikazani su kao srednja vrijednost +/- standardna devijacija. Kategorijski (kvalitativni) podatci prikazani su frekvencijama i postotno. Analizom raspodjele mjerenih varijabli (Kolmogorov-Smirnov test) utvrđeno se različitost u raspodjeli pojedinih varijabli; normalnost razdiobe se razlikuje od parametra do parametra, stoga su korišteni one-way ANOVA test (za podatke s normalnom razdiobom) te neparametrijska Kruskal-Wallis metoda za usporedbu više od dvije skupine ispitanika. Za testiranje razlika između skupina primijenjen je post hoc Student-Newman-Keulsov test. Dodatno, korišten je neparametrijski Mann-Whitney test. Ispitane su povezanosti (korelacije) između pojedinih parametara korištenjem Pearsonova odnosno Spearmanova testa te regresijskog modela, ovisno o normalnosti razdiobe podataka. Za testiranje razlika nominalnih varijabli korišten je Fisherov egzaktni ili  $\chi^2$  test. Dodatno, izračunat je omjer izgleda s intervalom pouzdanosti za pojedine varijable. Povezanost ekspresije analiziranih biomarkera sa sveukupnim doživljenjem ispitanika procijenjena je pomoću Kaplan-Meierove metode, a razlika između krivulja doživljavanja utvrđena je log-rank testom. Potencijalna prognostička vrijednost analiziranih biomarkera učinjena je ROC (engl. *Receiver Operating Characteristic*) analizom. Rezultati testova su smatrani značajnima ako je  $p \leq 0.05$ .

## 5. REZULTATI

Da bismo prikazali izraženost nEGFR-a i imunohistokemijskim metodama utvrdili njegov stupanj izraženosti u zdravoj sluznici usne šupljine, premalignim promjenama (leukoplakiji i eritroplakiji) i invazivnom planocelularnom karcinomu usne šupljine te odredili povezanost izraženosti sa stupnjem displazije premalignih promjena i histološkim gradusom planocelularnog karcinoma usne šupljine, analizirali smo količinu imunoreaktivnosti mEGFR-a te nEGFR-a i biomarkera stanične proliferacije, staničnog ciklusa (p53, Ki-67, ciklin D1) i tumorskih matičnih stanica (ABCG2).

Zasebno su analizirane sve tri skupine ispitanika; 59 ispitanika sa zdravom sluznicom usne šupljine, 50 bolesnika s premalignim promjenama (31 leukoplakija i 19 eritroplakija) i 52 bolesnika s invazivnim planocelularnim karcinomom usne šupljine. Demografski podaci skupina ispitanika prikazani su u **tablici 6**.

**Tablica 6.** Demografski podaci ispitanika uključenih u istraživanje.

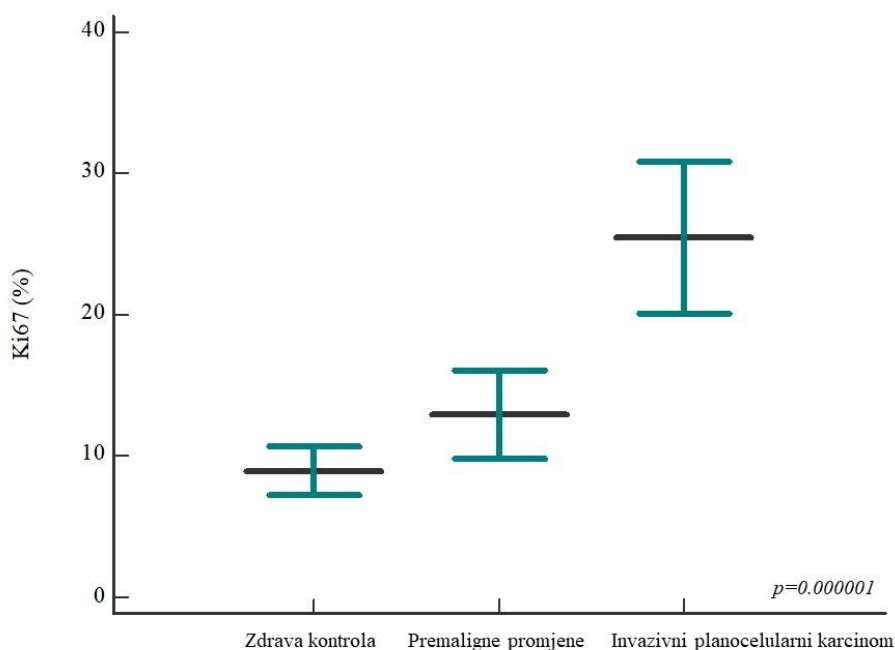
SKUPINA ISPITANIKA	DOB (GODINE)	SPOL	BROJ ISPITANIKA
Kontrolna skupina sa zdravom sluznicom usne šupljine	56.56±11.97 54.28±12.22 52.7±11.84	♂ 32 ♀ 27	59
Bolesnici s premalignim promjenama	64.22±14.35 64.6±9.92 63.9±17.46	♂ 23 ♀ 27	50
Bolesnici s invazivnim planocelularnim karcinomom	55±10.91 56±10.87 54±11.22	♂ 35 ♀ 17	52

\* srednja vrijednost ± SD



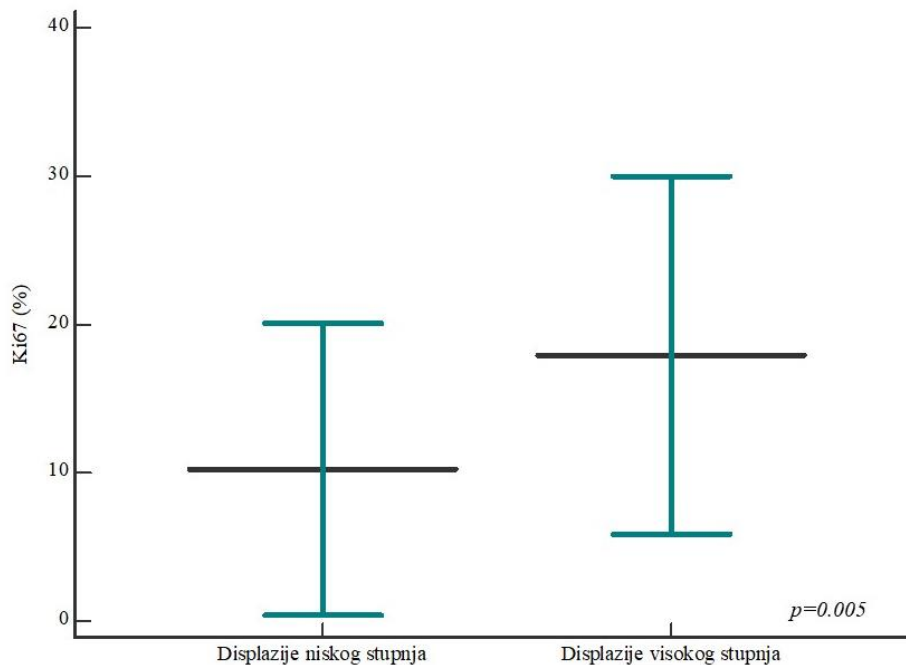
## 5.1. Izražaj Ki-67 u zdravoj sluznici usne šupljine, premalignim promjenama i invazivnom planocelularnom karcinomu usne šupljine

Evaluaciju Ki-67 imunohistokemijske analize provedena je na 161-om uzorku. Postotak Ki-67 proliferativnog indeksa u analiziranim skupinama iznosio je od 0% do 81% sa srednjom vrijednosti izražaja  $15.51 \pm 14.87\%$ . Očekivano, postotak izražaja Ki-67 proliferativnog indeksa u skupini bolesnika s invazivnim planocelularnim karcinomom usne šupljine značajno je viši (srednja vrijednost  $25.46 \pm 19.22\%$ ) u odnosu na skupinu sa zdravom sluznicom usne šupljine (srednja vrijednost  $8.93 \pm 6.68\%$ ) i skupinu bolesnika s premalignim promjenama ( $13 \pm 10.99\%$ ). Statistički značajna razlika u izražaju Ki-67 proliferativnog indeksa je uočena između ispitanika sa zdravom sluznicom usne šupljine i premalignim promjenama s jedne strane i bolesnika s invazivnim planocelularnim karcinomom usne šupljine s druge strane ( $p=0.000001$ ) (slika 18).



**Slika 18.** Postotak Ki-67 proliferativnog indeksa između analiziranih skupina bolesnika. Postotak Ki-67 proliferativnog indeksa je značajno viši u skupini bolesnika s invazivnim planocelularnim karcinomom usne šupljine u odnosu na ispitanike sa zdravom sluznicom usne šupljine i premalignim promjenama ( $p=0.000001$ ); između potonje dvije skupine nije uočena statistički značajna razlika. Vodoravne linije označavaju srednja vrijednost  $\pm$  standardna devijacija; p, razina značajnosti označena na grafu ANOVA; \* statistički značajna razlika.

Usporedbom postotka Ki-67 proliferativnog indeksa u skupini displazija po podskupinama, uočili smo statistički značajno viši postotak Ki-67 proliferativnog indeksa u podskupini displazija visokog stupnja (medijan 18.87% s rasponom od 6 do 30.5%) u odnosu na displazije niskog stupnja (medijan 10.34% s rasponom od 1 do 20.6%) ( $p=0.005$ ) (slika 19).

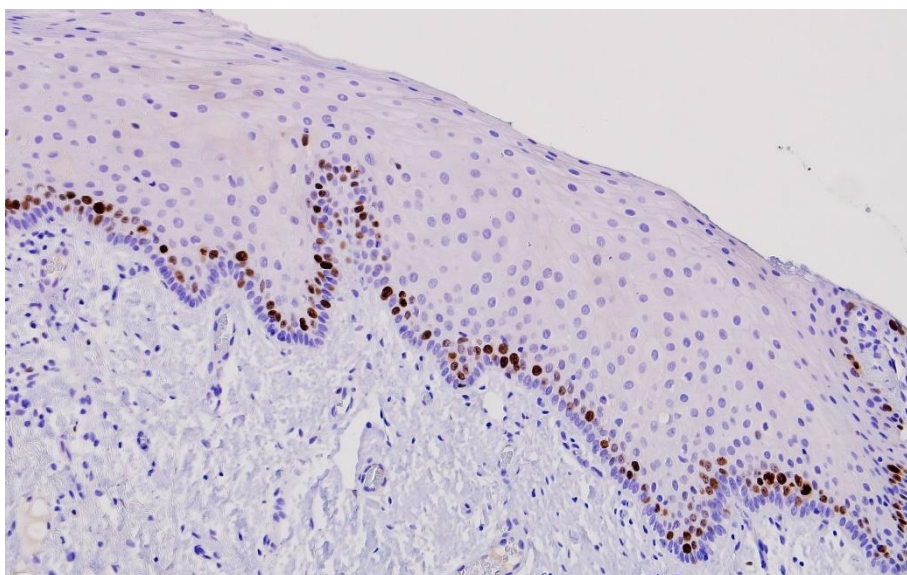


**Slika 19.** Usporedba postotka Ki-67 proliferativnog indeksa u skupini displazija analiziranih podskupina ispitanika. Postotak Ki-67 proliferativnog indeksa značajno je viši u podskupini bolesnika s displazijama visokog stupnja u odnosu na podskupinu bolesnika s displazijama niskog stupnja ( $p=0.005$ ; Mann-Whitneyev test). Vodoravne linije označavaju srednja vrijednost  $\pm$  standardna devijacija; p, razina značajnosti, \* statistički značajna razlika.

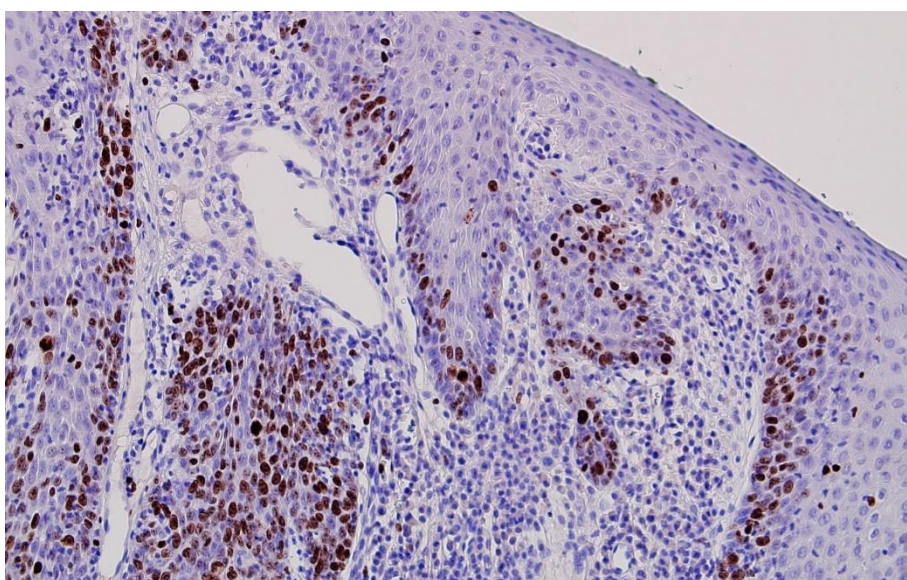
Nadalje, s obzirom na prijelomnu vrijednost Ki-67 proliferativnog indeksa od 30%, uključene uzorke smo podijelili u skupinu niske do srednje proliferativne aktivnosti ( $\leq 30\%$ ) i skupinu lezija visoke proliferativne aktivnosti ( $>30\%$ ) (slika 20-22). Od uključenih ispitanika, ukupno je 80.7% pripadalo skupini niske do srednje proliferativne aktivnosti, a 19.3% skupini lezija visoko proliferativne aktivnosti. Raspored kategorija imunohistokemijskog obojenja na Ki-67 je prikazan u tablici 7.

**Tablica 7.** Raspored kategorija imunohistokemijskog bojanja na Ki-67 s obzirom na postotak (%) obojenih stanica u uključenim skupinama ispitanika.

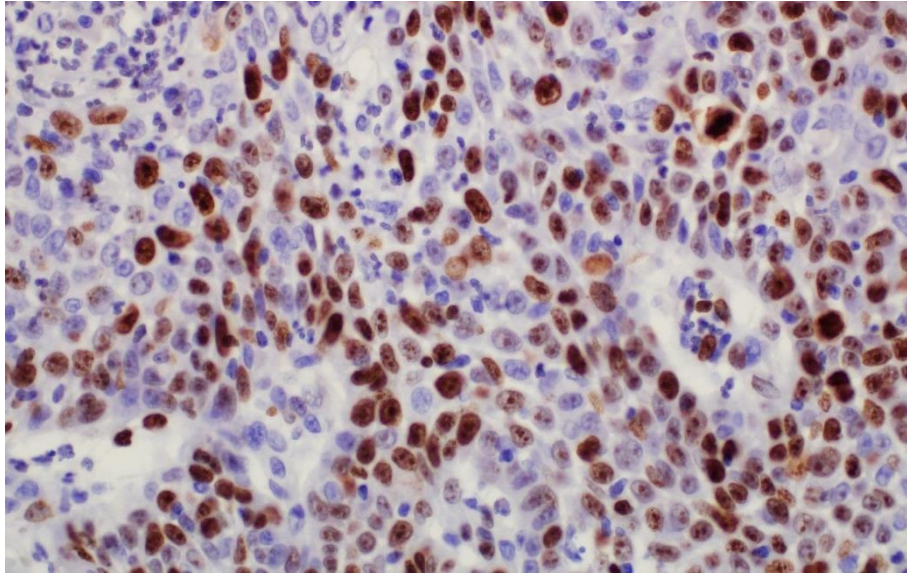
Ki-67	BROJ ANALIZIRANIH UZORAKA			UKUPAN BROJ (%)
	ZDRAVI ISPITANICI	PREMALIGNI PROMJENE	INVAZIVNI PLANOCELULARNI KARCINOM	
≤30%	57	43	30	130 (80.7%)
>30%	2	7	22	31 (19.3%)
Ukupno	59	50	52	161 (100%)



**Slika 20.** Histološki prikaz zdrave sluznice usne šupljine sa slabim izražajem Ki-67. Vidljive su pozitivne jezgre samo u bazalnom sloju oralnog epitela. Povećanje 100x.



**Slika 21.** Imunohistokemijski izražaj Ki-67 u oralnoj leukoplakiji sa srednjom proliferativnom aktivnošću. Povećanje 100x.

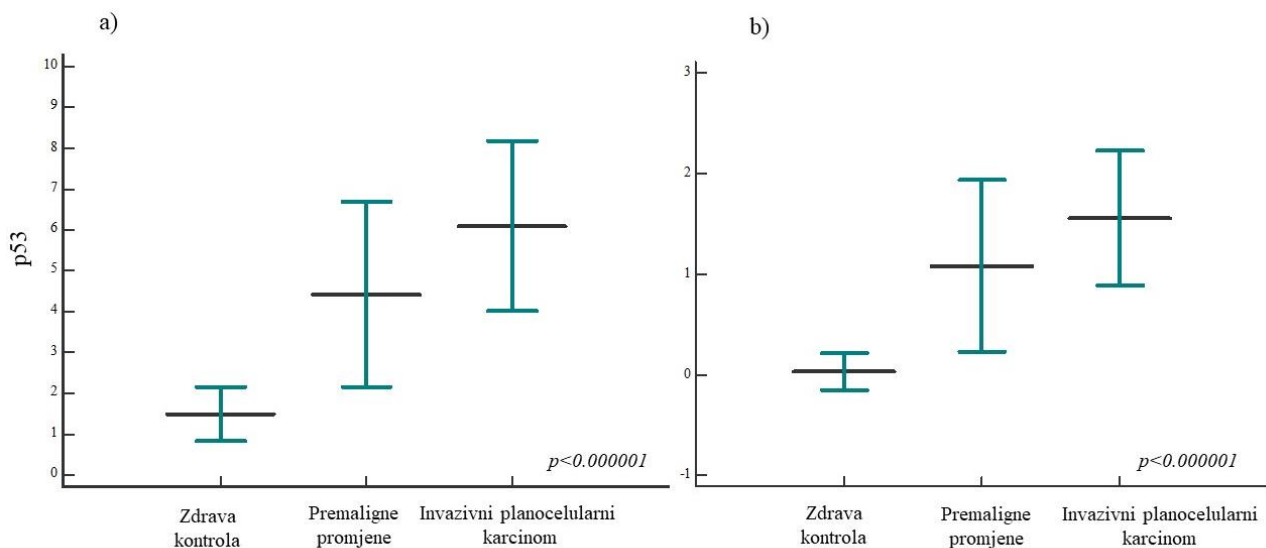


**Slika 22.** Planocelularni karcinom usne šupljine visoke proliferativne aktivnosti s izražajem Ki-67 u više od 30% jezgara. Povećanje 400x.

## **5.2. Izražaj p53 u zdravoj sluznici usne šupljine, premalignim promjenama i invazivnom planocelularnom karcinomu usne šupljine**

Analizom izražaja p53 proteina utvrdili smo statistički značajno viši izražaj ispitivanog proteina u skupini bolesnika s premalignim promjenama i invazivnom planocelularnom karcinomu usne šupljine u odnosu na ispitanike sa zdravom sluznicom usne šupljine; dodatno je utvrđena statistički značajna razlika između svih analiziranih skupina ( $p < 0.000001$ ) (**slika 23**).

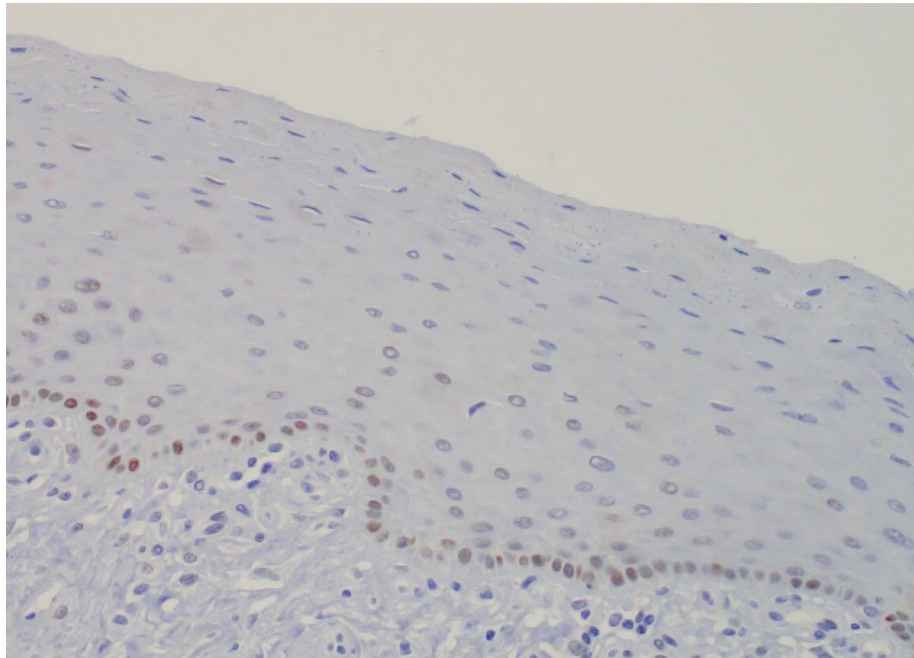
Pri imunohistokemijskoj analizi izražaja proteina p53 koristili smo i Allredov bodovni sustav te smo uzorke podijelili u kategorije: negativnog ili slabog obojenja (0), umjerenog obojenja (+) i snažnog obojenja (++) (**slika 24-26**). Raspored opisanih kategorija imunohistokemijskog obojenja na p53 u ispitivanim skupinama prikazan je u **tablici 8**. Dodatno, analiziran je izražaj proteina p53 u ispitivanim skupinama klasifikacijom po Allredu, čime su utvrđeni identični rezultati. Usporedbom postotka izražaja proteina p53 u skupini displazija po podskupinama nije nađena statistički značajna razlika ( $p = 0.11$ ).



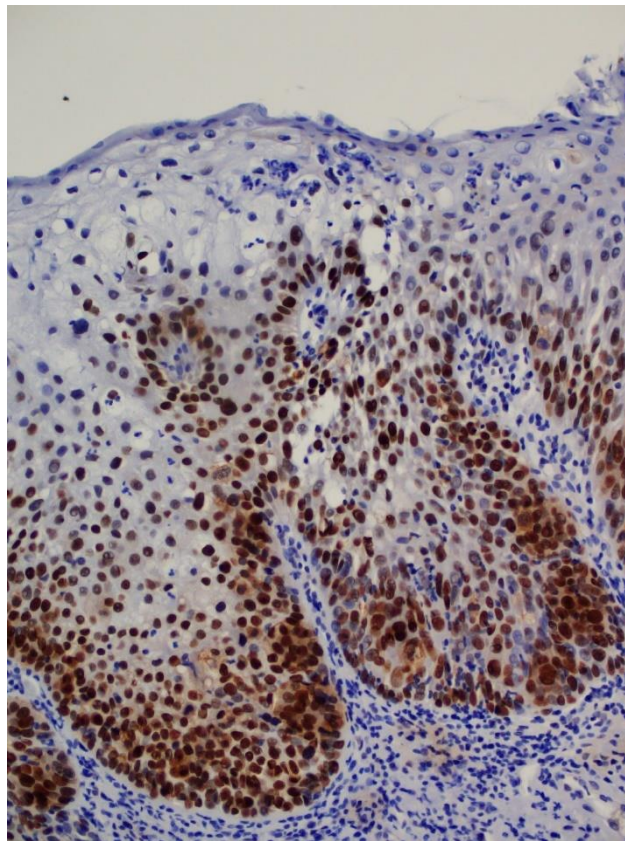
**Slika 23.** Izražaj proteina p53 u ispitivanim skupinama. Postotak izražaja p53 proteina značajno je viši u skupini bolesnika s premalignim promjenama i invazivnom planocelularnom karcinomu usne šupljine u odnosu na ispitanike sa zdravom sluznicom usne šupljine; dodatno utvrđena je statistički značajna razlika između svih analiziranih skupina ( $p < 0.000001$ ); a) klasična klasifikacija, b) Allredov bodovni sustav. Vodoravne linije označavaju srednja vrijednost  $\pm$  standardna devijacija; p, razina značajnosti označena je na grafu Kruskal-Wallis, \* statistički značajna razlika.

**Tablica 8.** Raspored kategorija imunohistokemijskog bojanja na p53 s obzirom na Allredov bodovni sustav u uključenim skupinama ispitanika.

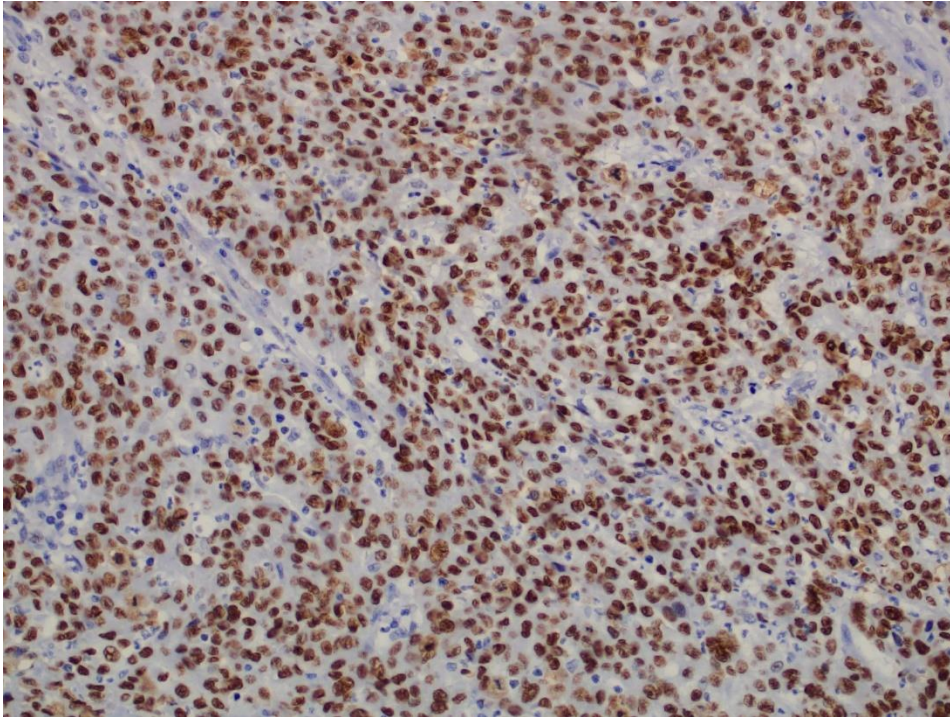
p53	BROJ ANALIZIRANIH UZORAKA			UKUPAN BROJ (%)
	ZDRAVI ISPITANICI	PREMALIGNI PROMJENE	INVAZIVNI PLANOCELULARNI KARCINOM	
0	57	16	5	78 (48.44%)
+	2	14	13	29 (18.01%)
++	0	20	34	54 (33.54%)
Ukupno	59	50	52	161 (100%)



**Slika 24.** Slabo imunohistokemijsko bojanje proteina p53 prema Allredovom bodovnom sustavu (0) u zdravoj sluznici usne šupljine. Povećanje 200x.



**Slika 25.** Oralna eritroplakija s visokim stupnjem displazije i snažnim izražajem proteina p53 u displastičnom dijelu zahvaćenog epitela prema Allredovom bodovnom sustavu (++). Povećanje 200x.

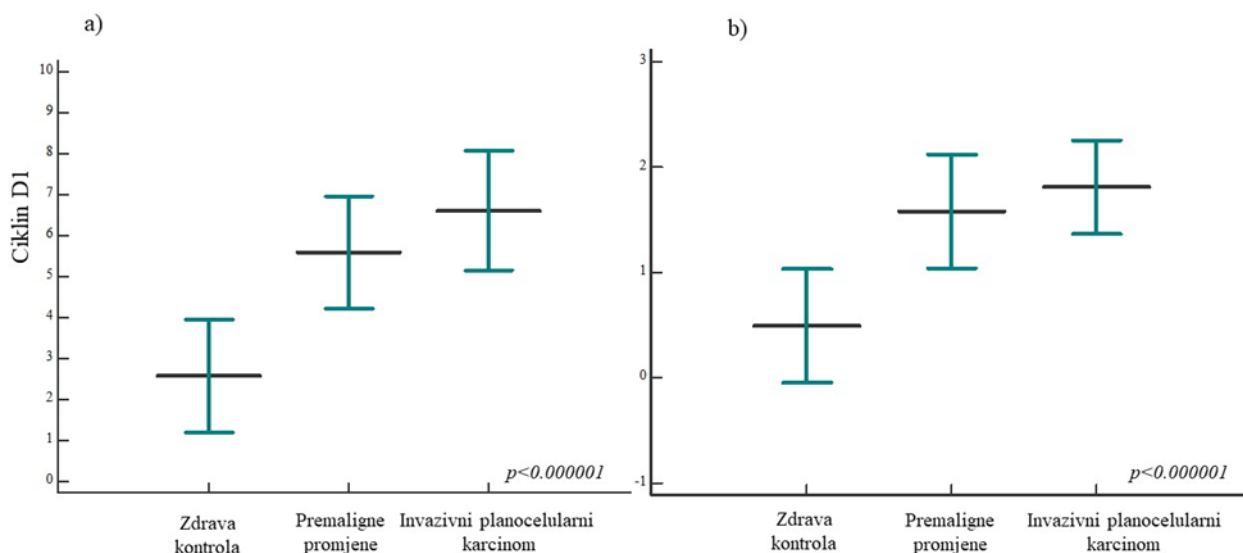


**Slika 26.** Snažni imunohistokemijski izražaj p53 u planocelularnom karcinom usne šupljine prema Allredovom bodovnom sustavu (++). Povećanje 200x.

### **5.3. Izražaj ciklina D1 u zdravoj sluznici usne šupljine, premalignim promjenama i invazivnom planocelularnom karcinomu usne šupljine**

Analizom izražaja ciklina D1 utvrdili smo statistički značajno viši izražaj ispitivanog proteina u skupini bolesnika s premalignim promjenama i invazivnom planocelularnom karcinomu usne šupljine u odnosu na ispitanike sa zdravom sluznicom usne šupljine; dodatno je utvrđena statistički značajna razlika između svih analiziranih skupina ( $p < 0.000001$ ) (**slika 27**).

Pri imunohistokemijskoj analizi izražaja ciklina D1 koristili smo i Allredov bodovni sustav te smo uzorke podijelili u kategorije: negativnog ili slabog obojenja (0), umjerenog obojenja (+) i snažnog obojenja (++) (**slika 28-30**). Raspored opisanih kategorija imunohistokemijskog obojenja na ciklin D1 u ispitivanim skupinama prikazan je u **tablici 9**. Usporedbom postotka izražaja ciklina D1 u skupini displazija po podskupinama nije nađena statistički značajna razlika ( $p = 0.18$ ).

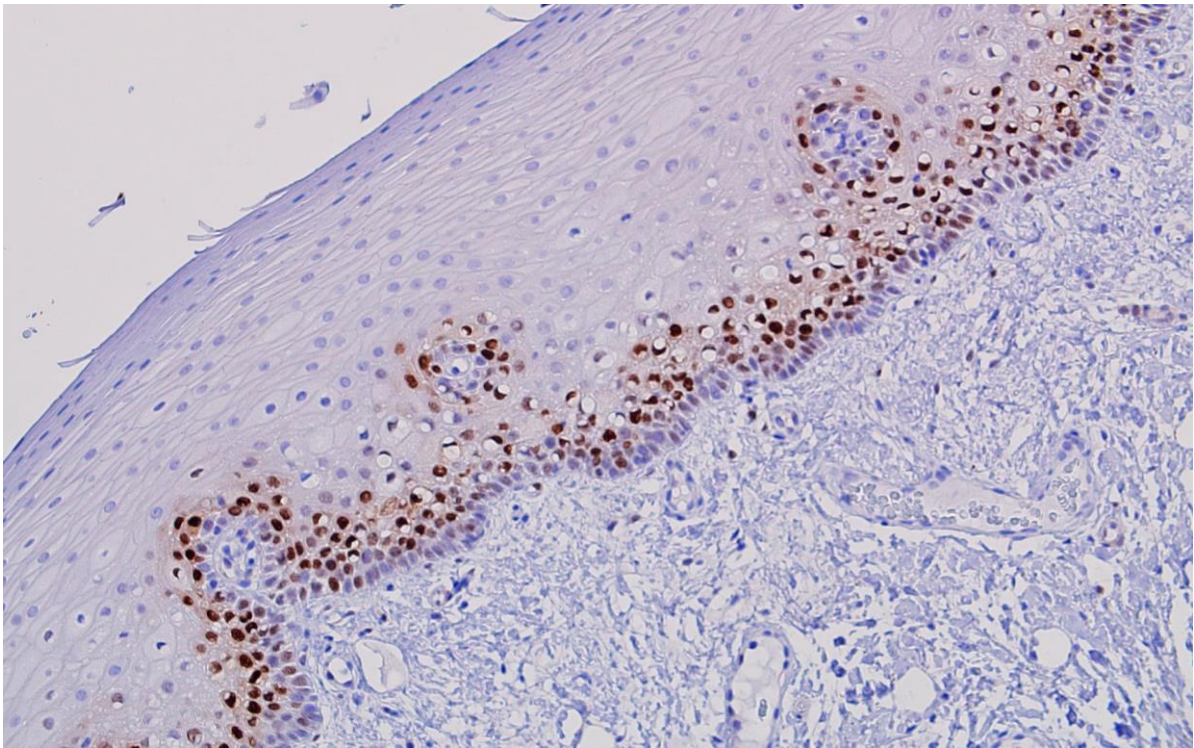


**Slika 27.** Izražaj proteina ciklin D1 u ispitivanim skupinama. Postotak izražaja ciklin D1 proteina značajno je viši u skupini bolesnika s premalignim promjenama i invazivnom planocelularnom karcinomu usne šupljine u odnosu na ispitanike sa zdravom sluznicom usne šupljine; dodatno je utvrđena statistički značajna razlika između svih analiziranih skupina ( $p < 0.000001$ ); a) klasična klasifikacija, b) Allredov bodovni sustav. Vodoravne linije označavaju srednja vrijednost  $\pm$  standardna devijacija; p, razina značajnosti označena je na grafu Kruskal-Wallis, \* statistički značajna razlika.

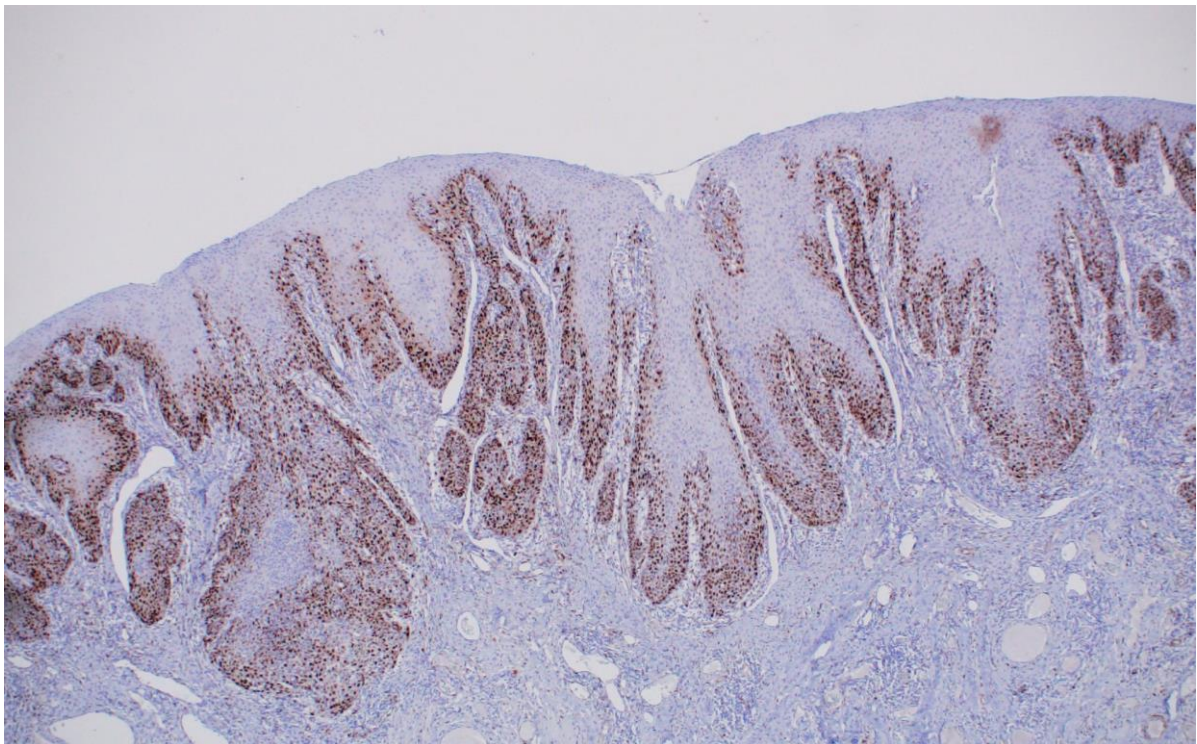
**Tablica 9.** Raspored kategorija imunohistokemijskog bojenja na ciklin D1 s obzirom na Allredov bodovni sustav u uključenim skupinama ispitanika.

CIKLIN D1	BROJ ANALIZIRANIH UZORAKA			UKUPAN BROJ (%)
	ZDRAVI ISPITANICI	PREMALIGNI PROMJENE	INVAZIVNI PLANOCELULARNI KARCINOM	
0	31	1	1	33 (20.49%)
+	27	19	8	54 (33.54%)
++	1	30	43	74 (45.96%)
Ukupno	59	50	52	161 (100%)

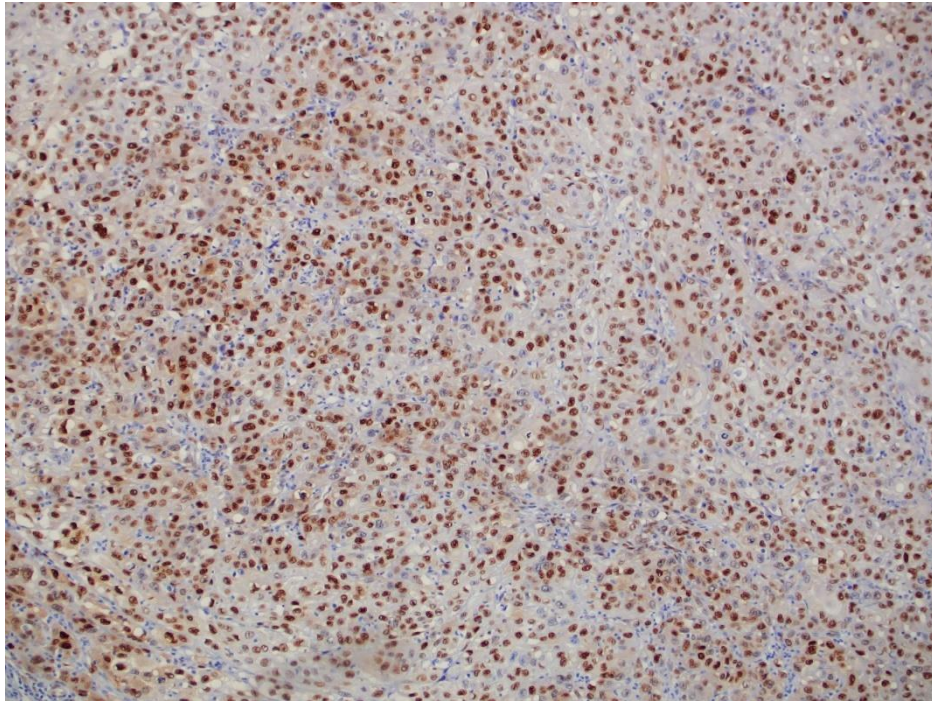




**Slika 28.** Umjeren imunohistokemijski izražaj ciklina D1 u zdravoj sluznici usne šupljine prema Allredovom bodovnom sustavu (+). Povećanje 200x.



**Slika 29.** Snažan imunohistokemijski izražaj ciklina D1 u oralnoj leukoplakiji srednjeg stupnja displazije prema Allredovom bodovnom sustavu (++) . Povećanje 100x.

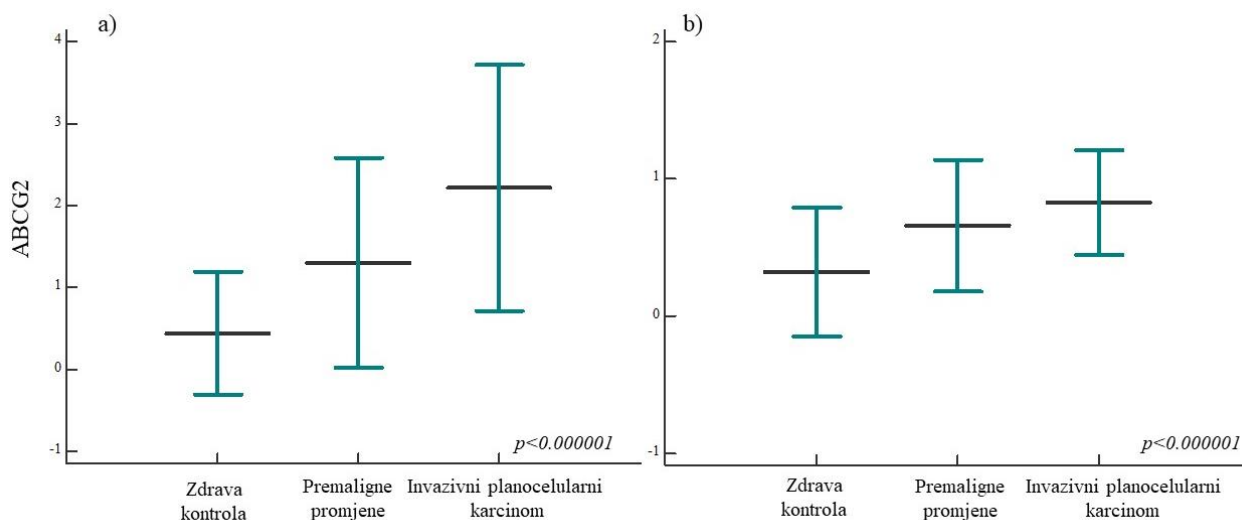


**Slika 30.** Planocelularni karcinom usne šupljine sa snažnim izražajem ciklina D1 prema Allred ovom bodovnom sustavu (++). Povećanje 100x.

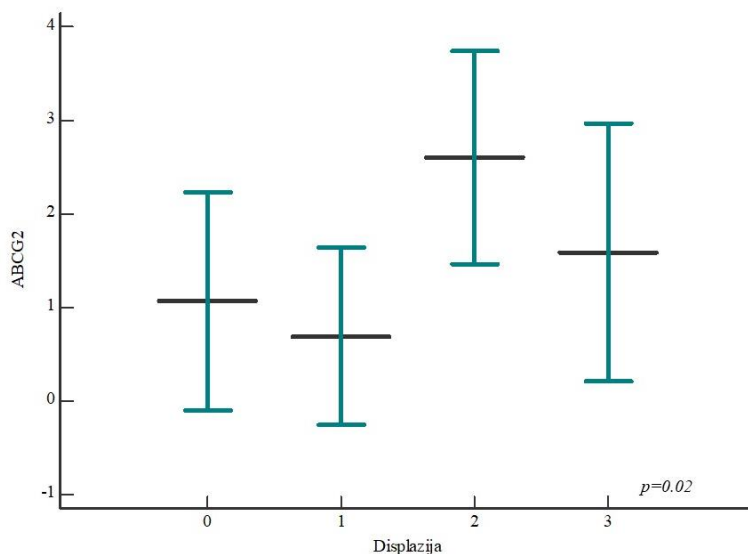
#### **5.4. Izražaj ABCG2 u zdravoj sluznici usne šupljine, premalignim promjenama i invazivnom planocelularnom karcinomu usne šupljine**

Analizom izražaja ABCG2 utvrdili smo statistički značajno viši izražaj ispitivanog proteina u skupini bolesnika s premalignim promjenama i invazivnom planocelularnom karcinomu usne šupljine u odnosu na ispitanike sa zdravom sluznicom usne šupljine; dodatno, utvrđena je statistički značajna razlika između svih analiziranih skupina ( $p < 0.000001$ ) (**slika 31**).

Pri imunohistokemijskoj analizi izražaja ABCG2 osim već ranije spomenute klasifikacije po Abdulmajeedu i Chawu koristili smo i dodatni bodovni sustav po Fengu te smo uzorke podijelili u kategorije: negativnog ili slabog obojenja (0) te umjerenog i snažnog obojenja (1) (**slika 33-35**). Raspored opisanih kategorija imunohistokemijskog obojenja na ABCG2 u ispitivanim skupinama prikazan je u **tablici 10**. Usporedbom postotka izražaja ABCG2 u skupini displazija po podskupinama nađena je statistički značajna razlika tj. izražaj ABCG2 je jači u displazijama višeg stupnja ( $p = 0.02$ ) (**slika 32**).



**Slika 31.** Izražaj proteina ABCG2 u ispitivanim skupinama. Postotak izražaja ABCG2 značajno je viši u skupini bolesnika s premalignim promjenama i invazivnom planocelularnom karcinomu usne šupljine u odnosu na ispitanike sa zdravom sluznicom usne šupljine; dodatno utvrđena je statistički značajna razlika između svih analiziranih skupina ( $p < 0.000001$ ); lijevi graf (a) klasifikacija po Abdulmajeedu i Chawu, desni graf (b) klasifikacija po Fengu. Vodoravne linije označavaju srednja vrijednost  $\pm$  standardna devijacija; p, razina značajnosti označena je na grafu Kruskal-Wallis, \* statistički značajna razlika.



**Slika 32.** Izražaj proteina ABCG2 u premalignim promjenama s obzirom na stupanj displazije. Izražaj ABCG2 značajno je viši u višim stupnjevima displazije ( $p = 0.02$ ). Vodoravne linije označavaju srednju vrijednost  $\pm$  standardna devijacija; p, razina značajnosti označena je na grafu Kruskal-Wallis, \* statistički značajna razlika.

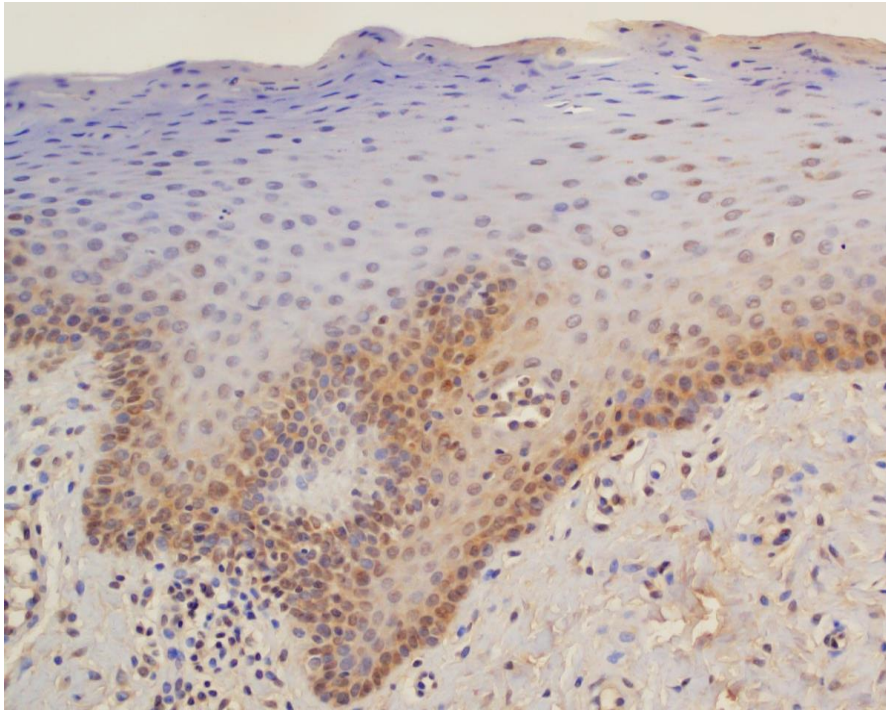
**Tablica 10.** Raspored kategorija imunohistokemijskog bojanja na ABCG2 u uključenim skupinama ispitanika.

ABCG2	BROJ ANALIZIRANIH UZORAKA			UKUPAN BROJ (%)
	ZDRAVI ISPITANICI	PREMALIGNNE PROMJENE	INVAZIVNI PLANOCELULARNI KARCINOM	
<b>0</b>	40	17	0	57 (35.4%)
<b>+</b>	14	15	11	40 (24.84%)
<b>++</b>	3	8	7	18 (11.18%)
<b>+++</b>	2	6	10	18 (11.18%)
<b>UKUPNO</b>	59	50	15	161 (100%)
<b>0</b>	40	17	9	66 (40.99%)
<b>1</b>	19	33	43	95 (59.01%)
<b>UKUPNO</b>	59	50	52	161 (100%)

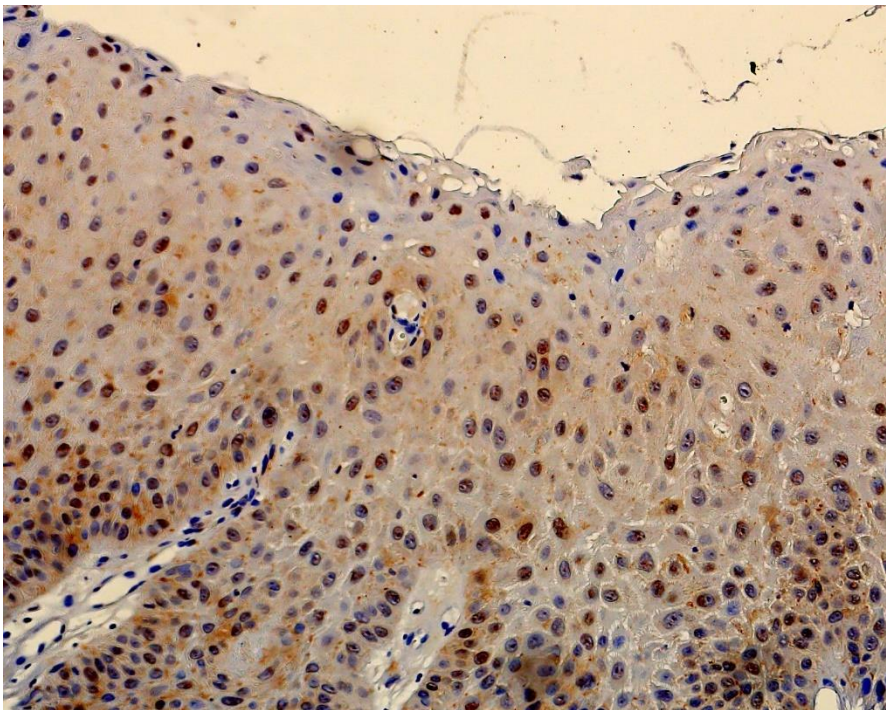
U nastavku, u **tablici 11** zbirno su prikazani rezultati statističke analize usporedbe postotka izražaja Ki-67, p53, ciklina D1 i ABCG2 između analiziranih skupina ispitanika.

**Tablica 11.** Zbirni prikaz rezultati statističke analize usporedbe postotka izražaja Ki-67, p53, i ciklina D1 između analiziranih skupina ispitanika.

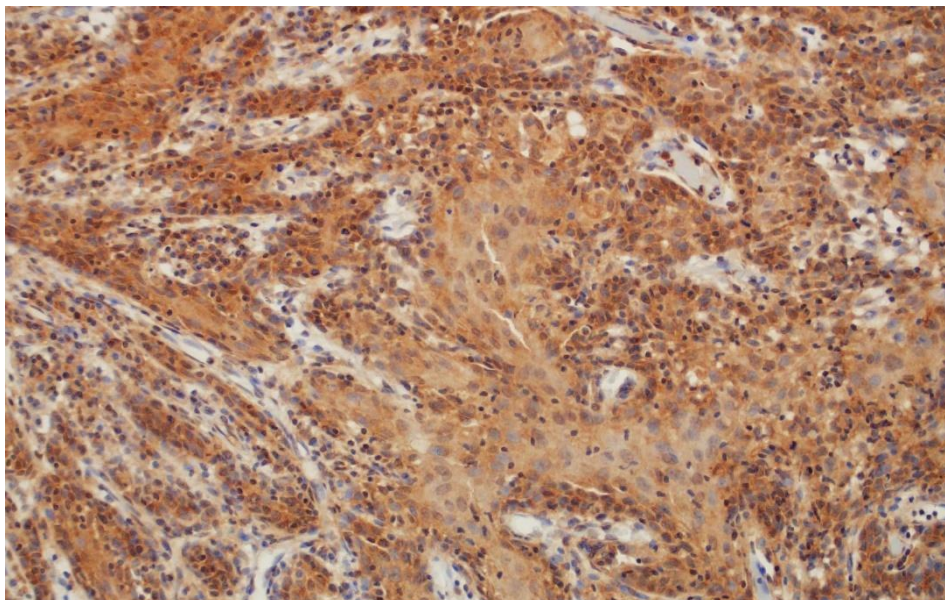
VARIJABLA	ZDRAVI ISPITANICI (N=59)	PREMALIGNNE PROMJENE (N=50)	INVAZIVNI PLANOCELULARNI KARCINOM (N=52)	<i>p</i>
Ki-67	8.93 ± 6.68	13 ± 10.99	25.46 ± 19.22	0.000001
p53	3.88 ± 2.62	5.27 ± 2.32	6.09 ± 2.08	<0.000001
ciklin D1	4.81 ± 2.24	6.12 ± 1.43	6.61 ± 1.45	<0.000001
ABCG2	0.44 ± 0.75 0.32 ± 0.47	1.3 ± 1.28 1 ± 0.48	2.21 ± 1.49 1 ± 0.38	<0.000001



**Slika 33.** Zdrava sluznica usne šupljine s umjerenim imunohistokemijskim izražajem ABCG2. Povećanje 200x.



**Slika 34.** Snažni imunohistokemijski izražaj ABCG2 u jezgri u maligno transformiranoj oralnoj eritroplakiji s teškom displazijom epitela. Povećanje 200x.



**Slika 35.** Snažan imunohistokemijski izražaj ABCG2 u planocelularnom karcinomu usne šupljine. Povećanje 100x.

#### **5.5. Izražaj nEGFR i mEGFR u zdravoj sluznici usne šupljine, premalignim promjenama i invazivnom planocelularnom karcinomu usne šupljine**

U skupini zdravih ispitanika najveći broj uzoraka (53/59) pokazivao je negativan nEGFR (0), samo 6 uzorka su pokazala slabiji izražaj nEGFR-a (1+), a umjereni ili snažni izražaj (2+/3+) se nije našao niti u jednom uzorku (**slika 41**). Izražaj mEGFR u istoj skupini pokazao je negativan izražaj (0) u najvećem broju uzoraka (37/59), dok je slabi izražaj mEGFR (1+) bio prisutan u 15 uzoraka. Umjereni izražaj mEGFR-a (2+) verificiran je u manjem broju uzoraka (7/59) dok se snažni izražaj mEGFR (3+) nije našao niti u jednom uzorku (**slika 38**).

U skupini ispitanika s premalignim promjenama manji broj uzoraka (6/50) pokazalo je negativan nEGFR (0), dok je najveći dio ispitanika pokazalo slabiji izražaj nEGFR-a (1+) (18/50) ili umjereni izražaj (2+) (20/50). Manji broj uzoraka (6/50) pokazao je snažni izražaj nEGFR-a (3+) (**slika 42**). Analiza mEGFR-a je pokazala kod većeg udjela ispitanika (15/50) negativan izražaj (0), slabi

izražaj (1+) kod dijela ispitanika (11/50) te umjereni izražaj (2+) kod malog broja ispitanika (4/50). U većini uzoraka (20/50) zabilježen je snažni izražaj (3+) mEGFR (**slika 39**).

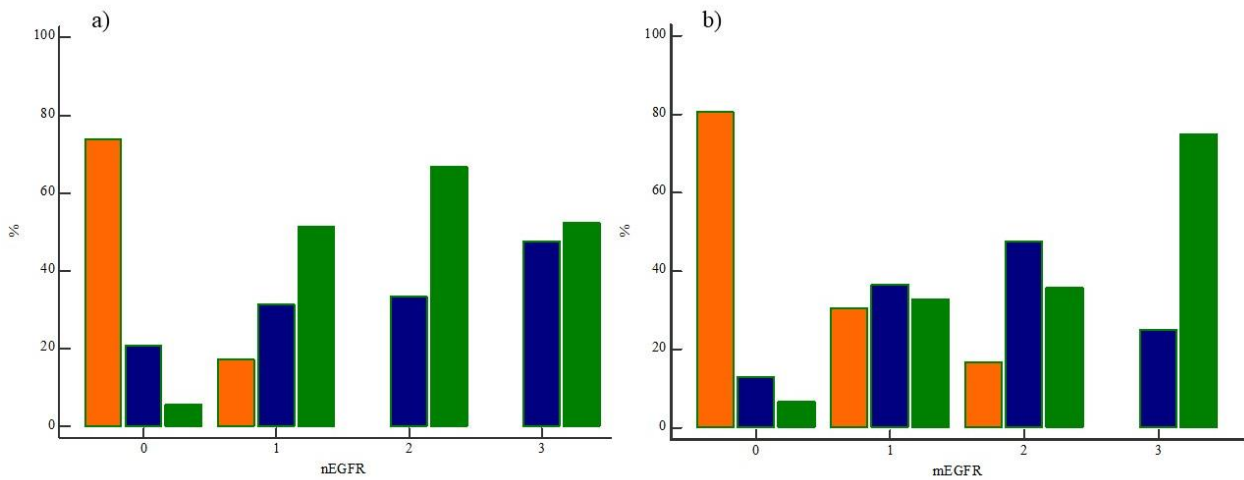
U skupini ispitanika s invazivnim planocelularnim karcinomom uočen je najsnažniji izražaj i za nEGFR i za mEGFR; nEGFR je u 30/50 uzorka bio umjereno do snažno izražen (2+/3+), a 22 uzoraka je imalo negativan ili slab izražaj (0/1+) (**slika 43-44**). mEGFR je u 33/52 uzoraka bio umjereno do snažno izražen (2+/3+), a kod 19 uzoraka izražaj je bio slab ili negativan (0/1+) (**slika 40 i tablica 12**).

Usporedbe izražaja nEGFR i mEGFR između analiziranih skupina ispitanika pokazala je statističku značajnost ( $\chi^2=85.96, p<0.0001$ ;  $\chi^2=70.40, p<0.0001$ ).

**Tablica 12.** Usporedba izražaja jezgrinog i membranskog EGFR-a između analiziranih skupina ispitanika.

VARIJABLA	ZDRAVI ISPITANICI (N=59)	PREMALIGNE PROMJENE (N=50)	INVAZIVNI PLANOCELULARNI KARCINOM (N=52)	<i>p</i>
nEGFR				
0	53	6	4	<i>p</i> < 0.0001*
+	6	18	18	
++	0	20	8	
+++	0	6	22	
mEGFR				
0	37	15	3	<i>p</i> < 0.0001*
+	15	11	16	
++	7	4	15	
+++	0	20	18	

Legenda: nEGFR-jezgrini EGFR; mEGFR-membranski EGFR; 0 negativno, + slab izražaj, ++ umjeren izražaj, +++ snažan izražaj. \* $\chi^2$  test - usporedba razlika izražaja između nEGFR-a i mEGFR-a u analiziranim skupinama ispitanika.

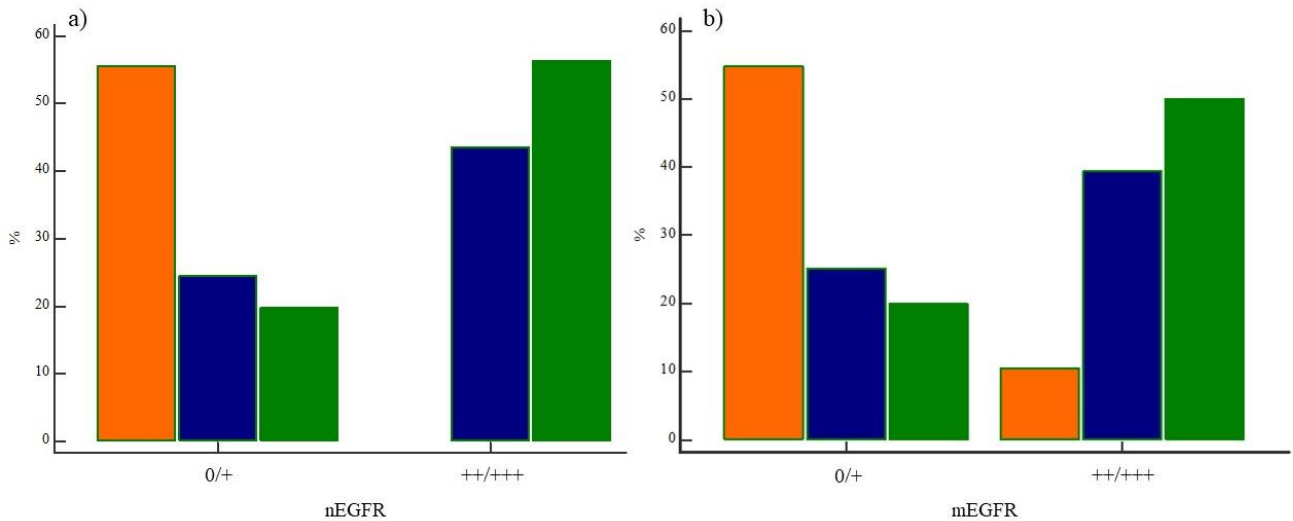


**Slika 36.** Izražaj nEGFR i mEGFR između analiziranih skupina ispitanika. Usporedbe izražaja a) nEGFR i b) mEGFR između analiziranih skupina ispitanika pokazala je statističku značajnost ( $\chi^2=85.96$ ,  $p<0.0001$ ;  $\chi^2=70.40$ ,  $p<0.0001$ ).

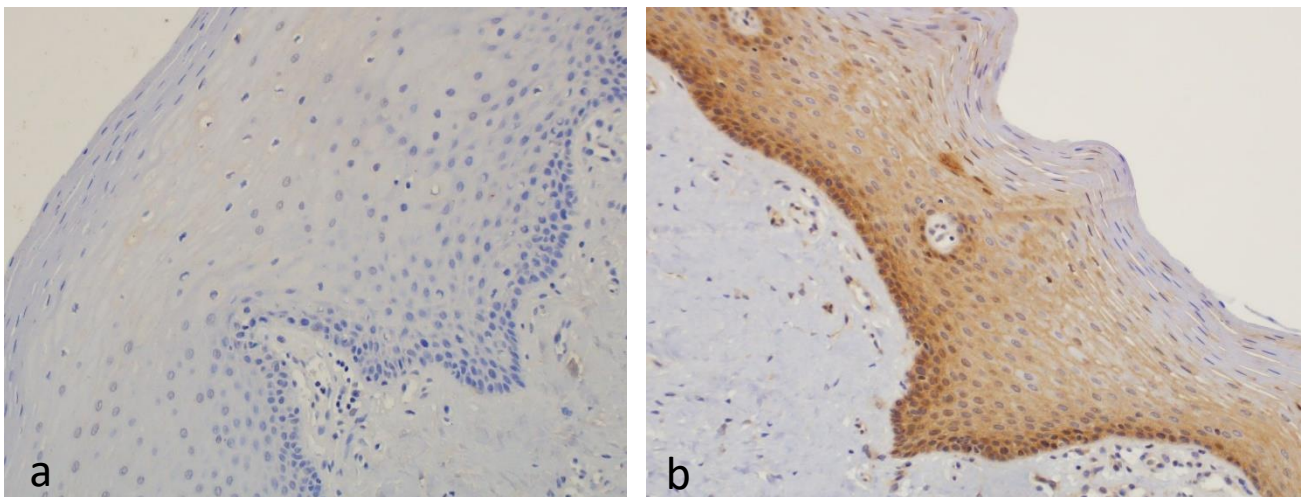
Legenda: nEGFR-jezgrini EGFR; mEGFR-membranski EGFR; 0 - negativno, 1 - slab izražaj, 2 - umjeren izražaj, 3 - snažan izražaj. Oznake skupina ispitanika: narančasto - zdravi ispitanici; plavo - premaligne promjene; zeleno - planocelularni karcinom.

Usporedbom frekvencije izražaja nEGFR-a između ispitivanih skupina uočena je statistički značajna razlika u izražaju nEGFR-a u različitim skupinama. Značajno je veća učestalost umjerene (2+) i snažne ekspresije nEGFR (3+) u skupini bolesnika s planocelularnim karcinomima i premalignim promjenama u odnosu na skupinu zdravih ispitanika ( $\chi^2=49.85$ ,  $p<0.0001$ ). Također je uočena i razlika u izražaju mEGFR-a u različitim skupinama bolesnika gdje je bila prisutna značajno veća učestalost umjerene (2+) i snažne ekspresije mEGFR (3+) u skupini bolesnika s planocelularnim karcinomima i premalignim promjenama u odnosu na skupinu zdravih ispitanika ( $\chi^2=34.05$ ,  $p<0.0001$ ) (slika 37).

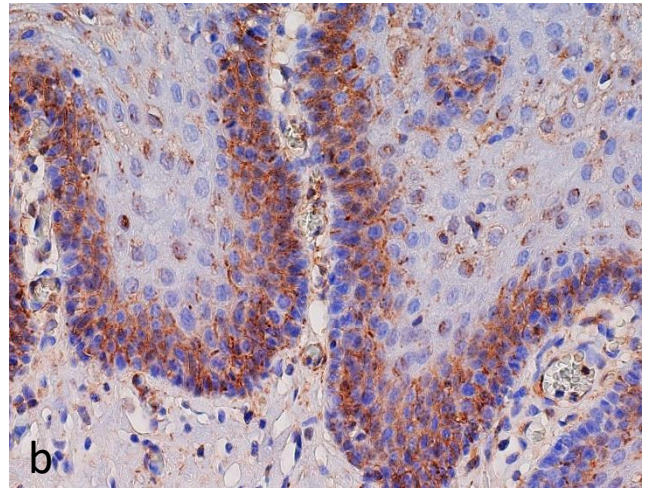
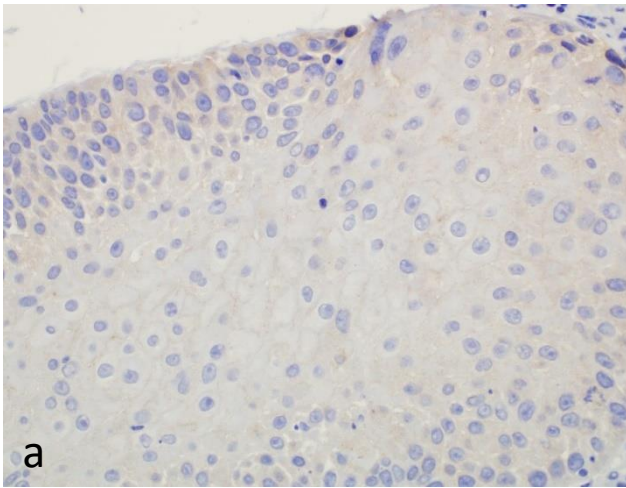




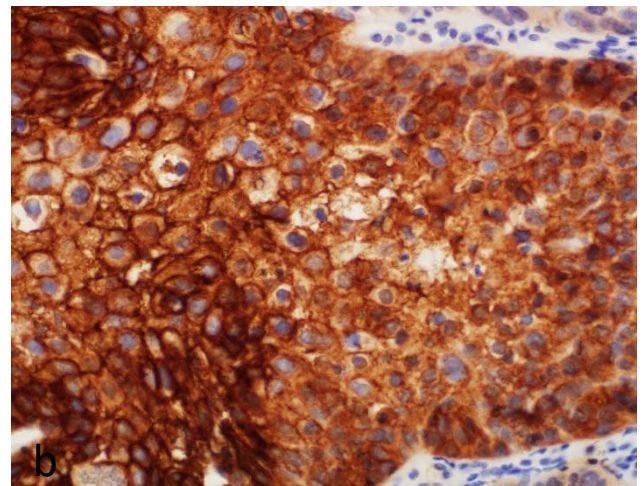
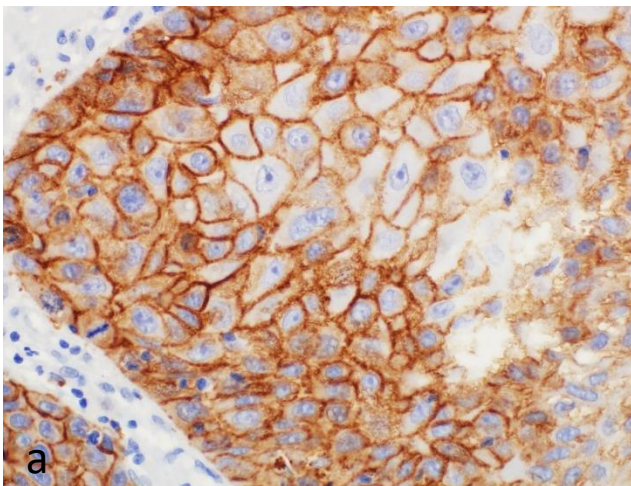
**Slika 37.** Prikaz razlike slabijeg i snažnog izražaja nEGFR i mEGFR između analiziranih skupina ispitanika. Usporedbe slabijeg i snažnog izražaja a) nEGFR i b) mEGFR između analiziranih skupina ispitanika pokazala je statističku značajnost ( $\chi^2=49.85$ ,  $p<0.0001$ ;  $\chi^2=34.05$ ,  $p<0.0001$ ).  
 Legenda: nEGFR-jezgrini EGFR; mEGFR-membranski EGFR; 0 – negativan i slab izražaj, 1 - umjeren i snažan izražaj. Oznake skupina ispitanika: narančasto – zdravi ispitanici; plavo – premaligne promjene; zeleno – planocelularni karcinom.



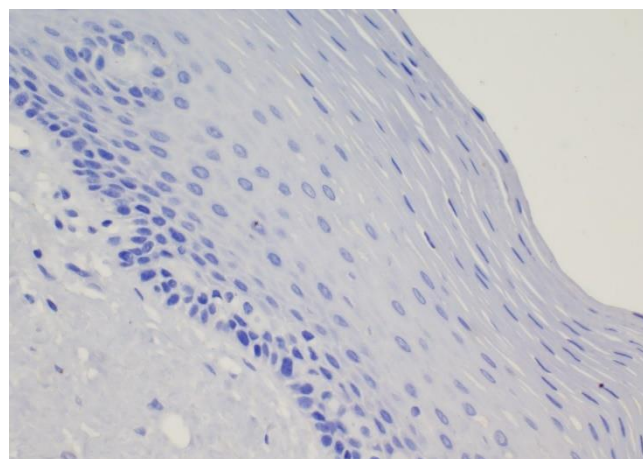
**Slika 38.** Imunohistokemijski izražaj mEGFR u zdravoj sluznici usne šupljine. a) Negativan izražaj EGFR-a na membrani oralnog epitela. b) Umjereno kompletno membransko bojanje EGFR-a (++)  
 Povećanje 200x.



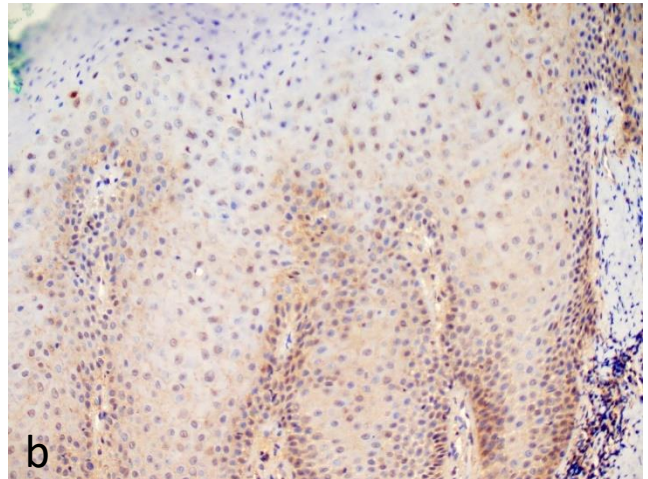
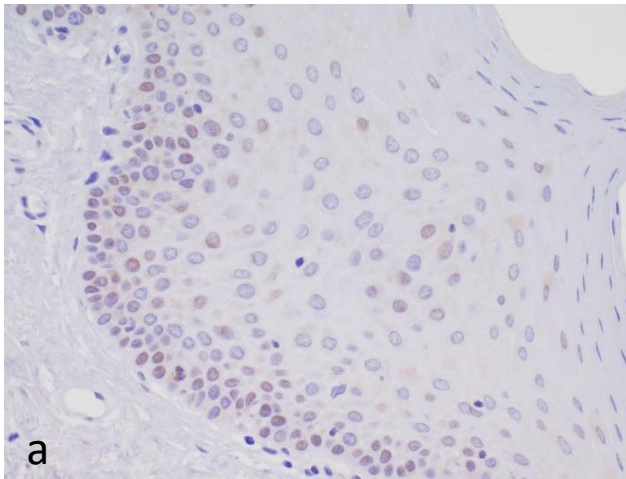
**Slika 39.** Imunohistokemijski izražaj mEGFR u premalignim promjenama usne šupljine. a) Inkompletno membransko bojanje EGFR-a u više od 10% stanica u oralnoj leukoplakiji (+). b) Umjereno kompletno membransko bojanje EGFR-a u oralnoj leukoplakiji (++) . Povećanje 400x.



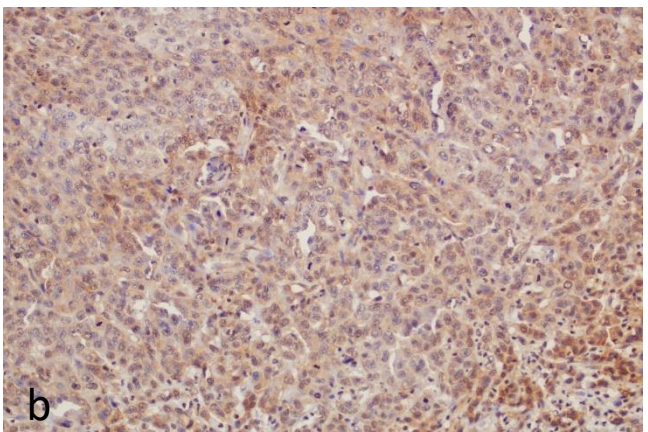
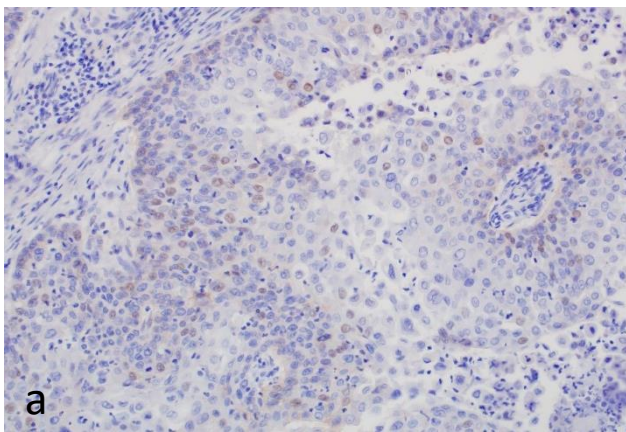
**Slika 40.** Imunohistokemijski izražaj mEGFR u planocelularnom karcinomu usne šupljine. a) Umjereno kompletno membransko bojanje EGFR-a u više od 10% stanica (++) . b) Snažno kompletno membransko bojanje u više od 10% stanica (+++) . Povećanje 400x.



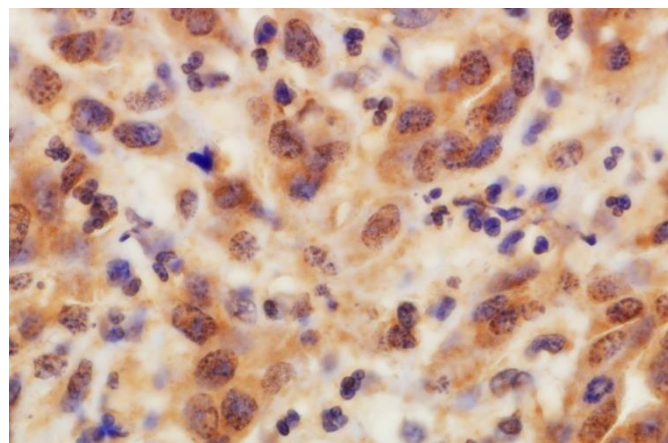
**Slika 41.** Negativan imunohistokemijski izražaj nEGFR u zdravoj sluznici usne šupljine. Povećanje 200x.



**Slika 42.** Imunohistokemijsko bojanje jezgrinog EGFR-a u premalignim promjenama usne šupljine. a) Oralna leukoplakija sa srednjim stupnjem displazije i slabim izražajem jezgrinog EGFR-a (+). Povećanje 400x. b) Oralna eritroplakija s umjerenim izražajem jezgrinog EGFR-a (++) . Povećanje 200x.



**Slika 43.** Imunohistokemijsko bojanje jezgrinog EGFR-a u planocelularnim karcinomima usne šupljine. a) Slab izražaj nEGFR-a u dobro diferenciranom karcinomu (+). b) Snažno bojanje jezgara na nEGFR u više od 35% stanica kod srednje diferenciranog karcinoma (+++). Povećanje 200x.



**Slika 44.** Snažno imunohistokemijsko bojanje nEGFR-a u jezgri te umjereno bojanje EGFR-a u citoplazmi stanica planocelularnog karcinoma usne šupljine. Povećanje 1000x.

## 5.6. Korelacija izražaja nEGFR-a s mEGFR-om i markera staničnog ciklusa i proliferacije u zdravoj sluznici usne šupljine, premalignim promjenama i invazivnom planocelularnom karcinomu usne šupljine

U skupini zdravih ispitanika korelacija izražaja između ispitivanih markera nije pokazala statistički značajnih rezultata, koji stoga nisu niti prikazani.

U skupini bolesnika s premalignim promjenama zapažena je statistički značajna pozitivna korelacija između nEGFR-a i Ki-67 ( $\rho=0.45$ ,  $p=0.001$ ), p53 ( $\rho=0.50$ ,  $p=0.0002$ ), ciklina D1 ( $\rho=0.42$ ,  $p=0.002$ ), mEGFR ( $\rho=0.54$ ,  $p<0.0001$ ) i ABCG2 ( $\rho=0.42$ ,  $p=0.002$ ) (**tablica 13**). Statistički značajna korelacija zapažena je između mEGFR i Ki-67 ( $\rho=0.51$ ,  $p=0.0002$ ), p53 ( $\rho=0.50$ ,  $p=0.0002$ ), nEGFR ( $\rho=0.54$ ,  $p<0.0001$ ), ciklinom D1 ( $\rho=0.38$ ,  $p=0.005$ ) i ABCG2 ( $\rho=0.49$ ,  $p=0.0003$ ) (**tablica 14**).

Također, u skupini bolesnika s premalignim promjenama zapažena je statistički značajna pozitivna korelacija između stupnja displazije i nEGFR-a ( $\rho=0.60$ ,  $p<0.0001$ ), Ki-67 ( $\rho=0.42$ ,  $p=0.002$ ), p53 ( $\rho=0.50$ ,  $p=0.0002$ ), ciklina D1 ( $\rho=0.35$ ,  $p=0.01$ ), mEGFR-a ( $\rho=0.53$ ,  $p=0.0001$ ), dok ABCG2 nije pokazao značajnu korelaciju ( $\rho=0.24$ ,  $p=0.10$ ).

Promatrajući povezanost nEGFR-a s markerima staničnog ciklusa u skupini invazivnih planocelularnih karcinoma, uočava se statistički značajna pozitivna korelacija između nEGFR-a i Ki-67 ( $\rho=0.31$ ,  $p=0.002$ ), p53 ( $\rho=0.30$ ,  $p=0.03$ ), mEGFR ( $\rho=0.31$ ,  $p=0.02$ ), dok korelacija sa ciklin D1 ( $\rho=0.20$ ,  $p=0.16$ ), i ABCG2 ( $\rho=0.21$ ,  $p=0.12$ ) nije zapažena (**tablica 13**). Statistički značajna korelacija zapažena je između mEGFR i Ki-67 ( $\rho=0.34$ ,  $p=0.01$ ), p53 ( $\rho=0.37$ ,  $p=0.006$ ) i nEGFR ( $\rho=0.31$ ,  $p=0.02$ ), dok korelacija s ciklinom D1 ( $\rho=0.07$ ,  $p=0.62$ ) i ABCG2 ( $\rho=-0.18$ ,  $p=0.19$ ) nije zapažena (**tablica 14**).

**Tablica 13.** Korelacija proteinskog izražaja nEGFR-a s proteinskim izražajem markera staničnog ciklusa, stanične proliferacije i mEGFR-om u premalignim promjenama i invazivnom planocelularnom karcinomu usne šupljine.

		Ki-67	P53	Ciklin D1	mEGFR	ABCG2
<b>PREMALIGNE PROMJENE</b>	nEGFR					
	$\rho$	$\rho=0.45,$	$\rho=0.50,$	$\rho=0.42,$	$\rho=0.54,$	$\rho=0.42,$
	$p$	$p=0.001$	$p=0.0002$	$p=0.002$	$p<0.0001$	$p=0.002$
<b>INVAZIVNI PLANOCELULARNI KARCINOM</b>	nEGFR					
	$\rho$	$\rho=0.31,$	$\rho=0.30,$	$\rho=0.20,$	$\rho=0.31,$	$\rho=0.21,$
	$p$	$p=0.002$	$p=0.03$	$p=0.16$	$p=0.02$	$p=0.12$

\* $\rho$  Sberman korelacijski koeficijent

**Tablica 14.** Korelacija proteinskog izražaja mEGFR-a s proteinskim izražajem markera staničnog ciklusa, stanične proliferacije i nEGFR-om u premalignim promjenama i invazivnom planocelularnom karcinomu usne šupljine.

		Ki-67	P53	Ciklin D1	nEGFR	ABCG2
<b>PREMALIGNE PROMJENE</b>	mEGFR					
	$\rho$	$\rho=0.51,$	$\rho=0.50,$	$\rho=0.38,$	$\rho=0.54,$	$\rho=0.49,$
	$p$	$p=0.0002$	$p=0.0002$	$p=0.005$	$p<0.0001$	$p=0.0003$
<b>INVAZIVNI PLANOCELULARNI KARCINOM</b>	mEGFR					
	$\rho$	$\rho=0.34,$	$\rho=0.37,$	$\rho=0.07,$	$\rho=0.31,$	$\rho=-0.18,$
	$p$	$p=0.01$	$p=0.006$	$p=0.62$	$p=0.02$	$p=0.19$

\* $\rho$  Sberman korelacijski koeficijent

### 5.7. Analiza izražaja nEGFR-a s mEGFR-om i markera staničnog ciklusa i proliferacije u zdravoj sluznici usne šupljine, premalignim promjenama i invazivnom planocelularnom karcinomu usne šupljine

U skupini zdravih ispitanika analiza izražaja između ispitivanim markerima nije pokazala statistički značajnih rezultata, koji stoga nisu niti prikazani.

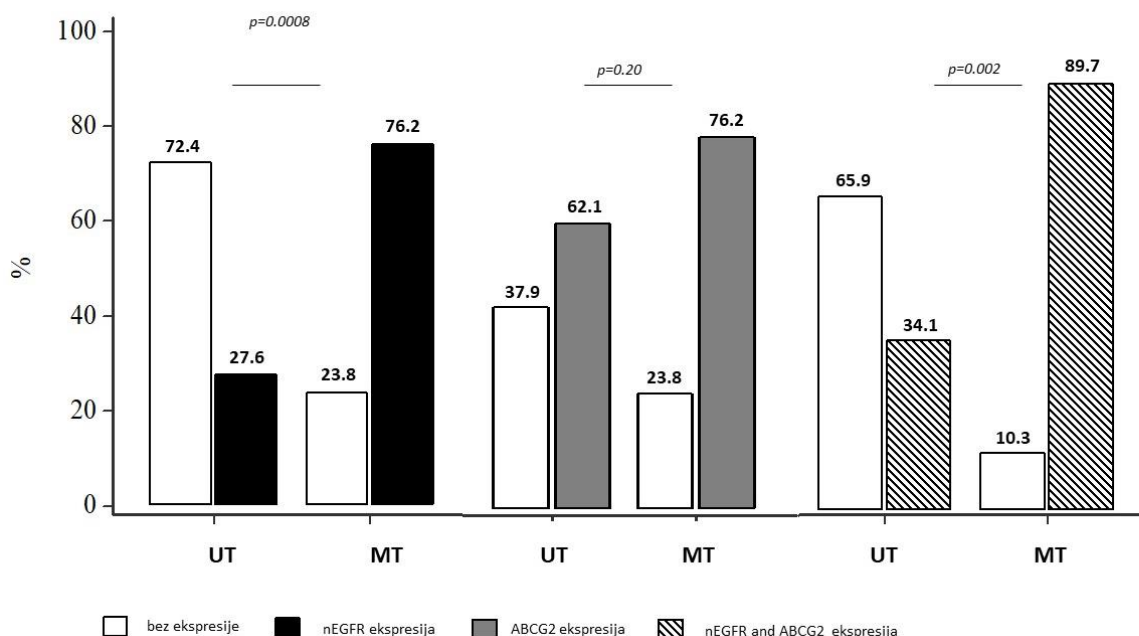
U skupini bolesnika s premalignim promjenama promatrali smo ekspresiju nEGFR u 8 od 29 (27,6%) bolesnika s netransformiranim lezijama (UT) i u 16 od 21 (76.2%) bolesnika s maligno transformiranim lezijama (MT) ( $p=0.001$ , Fisherov egzaktni test). Dodatno, ekspresija ABCG2

primijećena je u 18 od 29 (62.1%) bolesnika s UT lezijama i u 16 od 21 (76.2%) bolesnika s MT lezijama ( $p=0.237$ , Fisherov egzaktni test).

Kako bi se procijenio rizik za malignu transformaciju, ekspresija nEGFR i ABCG2 analizirana je pojedinačno. Regresijska analiza pokazala je statističku značajnost za ekspresiju nEGFR ( $p=0.004$ ,  $r=0.48$ ,  $R^2=0.231$ ), dok ekspresija ABCG2 nije pokazala statističku značajnost ( $p=0.21$ ,  $r=0.18$ ,  $R^2=0.33$ ).

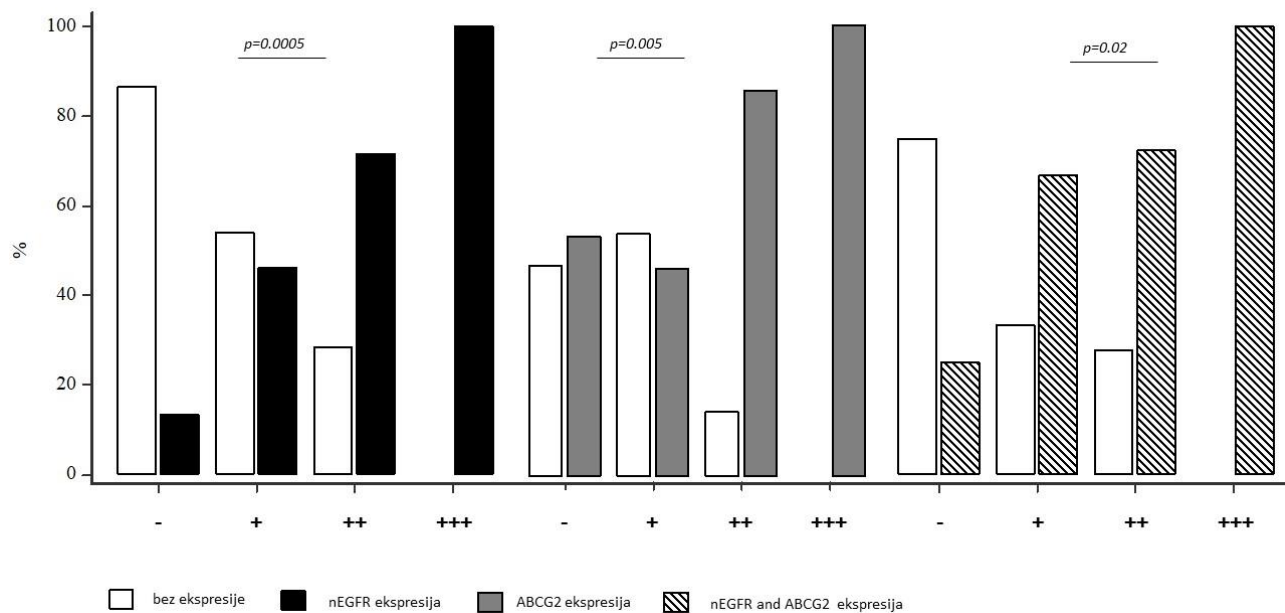
Omjer izgleda za MT iznosi 8.4 za ekspresiju nEGFR (95% CI, 2.31 – 30.61,  $p=0.001$ ), dok je za ekspresiju ABCG2 bio 2.26 (95% CI, 0.65 – 7.85,  $p=0.20$ ). Štoviše, omjer izgleda za MT za ekspresiju nEGFR i ABCG2 iznosi 12.84 (95% CI, 2.15 – 76.44,  $p=0.05$ ).

Nadalje, statistička razlika u ekspresiji nEGFR ( $p=0.008$ ) i ABCG2 ( $p=0.20$ ) pojedinačno i ko-ekspresije ( $p=0.002$ ) uočena je između pacijenata s UT odnosno MT lezijama (slika 45).



**Slika 45.** Učestalost pojedinačne ekspresije nEGFR i ABCG2 i njihova ko-ekspresija u netransformiranim i maligno transformiranim lezijama u bolesnika s premalignim promjenama. Statistička razlika u ekspresiji nEGFR (lijevo) ( $p=0.0008$ ) i ABCG2 (sredina) ( $p=0.20$ ) pojedinačno i ko-ekspresije (desno) ( $p=0.002$ ) uočena je između bolesnika s UT i MT lezijama.

Osim toga, statistička razlika u ekspresiji nEGFR ( $p=0.005$ ) i ABCG2 ( $p=0.05$ ) pojedinačno i ko-ekspresije oba zajedno ( $p=0.002$ ) uočena je u lezijama s displazijom višeg stupnja (slika 46).



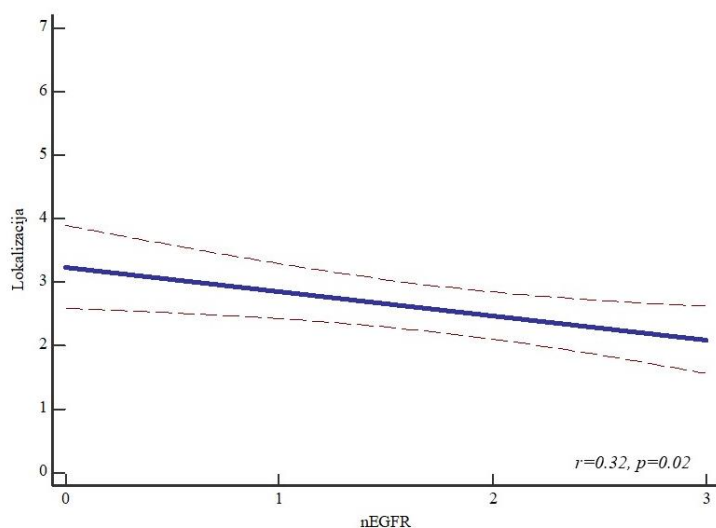
**Slika 46.** Učestalost pojedinačne ekspresije nEGFR i ABCG2, i njihove ko-ekspresije kod stupnjeva displazije u bolesnika s premalignim promjenama. Učestalost pojedinačne ekspresije nEGFR i ABCG2 (lijevo i srednje), kao i njihove ko-ekspresije (desno) kod stupnjeva displazije (- nema displazije, + slabo izražena, ++ umjereno izražena, +++ jako izražena) kod bolesnika s premalignim promjenama. Statistička razlika u ekspresiji nEGFR ( $p=0.005$ ) i ABCG2 ( $p=0.05$ ) pojedinačno i ko-ekspresije oba ( $p=0.002$ ) uočena je u lezijama s displazijom višeg stupnja.

U skupini bolesnika s invazivnim planocelularnim karcinomom promatrali smo ekspresiju markera u bolesnika s progresijom bolesti 12/52 u odnosu na 40/52 kod kojih nije uočena progresija bolesti. Nije pokazana statistički značajna ekspresija prethodno opisivanih biomarkera.

Također, promatrali smo ekspresiju markera u bolesnika preminulih od osnovne bolesti 10/52 u odnosu na 42/52 bolesnika koji su i dalje pod redovnim kontrolama. U preminulih bolesnika uočena je statistički značajan izražaj p53 ( $p=0.02$ ), dok izražaj ostalih biomarkera nije pokazao statistički značajnu ekspresiju.

Zabilježen je statistički značajan odnos lokalizacije tumora i ekspresije nEGFR-a ( $R^2=0.11$ ,  $r=0.32$ ,  $p=0.02$ ), izražaj ostalih biomarkera nije pokazao statistički značajnu ekspresiju (**slika 47**).

Dodatno, multivarijatna regresijska analiza nije pokazala statistički značajnu ekspresija prethodno opisivanih biomarkera kod progresije i smrti bolesnika.



**Slika 47.** Izražaj nEGFR kod različitih lokalizacija tumora u skupini bolesnika s invazivnim planocelularnim karcinomom. Zabilježen je statistički značajan odnos lokalizacije tumora i ekspresije nEGFR-a ( $R^2=0.11$ ,  $r=0.32$ ,  $p=0.02$ ).

Legenda: nEGFR-jezgrini EGFR: 0 – negativan izražaj, 1-slab izražaj, 2-umjeren izražaj i 3-snažan izražaj. Oznake skupina lokalizacija: 1-jezik, 2-dno usne šupljine, 3-gingiva maksile, 4-gingiva mandibule, 5-nepce, 6-obraz i 7-retromolarno područje.

### 5.8. Povezanost proteinskog izražaja nEGFR-a i mEGFR-a te Ki-67, p53, ciklina D1 i ABCG2 sa kliničkopatološkim parametrima kod invazivnog planocelularnog karcinoma usne šupljine

Analizirali smo čimbenike rizika alkohol i pušenje, TNM stadij tumora, klinički stadij tumora, lokalizaciju, regionalne metastaze, M stadij, broj pozitivnih limfnih čvorova, histološki gradus, limfovaskularnu invaziju, perineuralnu invaziju, ektranodalnu ekstenziju, rub preparata, komorbiditete, progresiju bolesti, HPV status, postojanje drugog primarnog tumora, smrt od osnovne ili neke druge bolesti. Statistička značajnost uočena je pri analizi lokalizacije tumora kod



kojih je uočen izražaj nEGFR-a i mEGFR-a. Nismo uočili statistički značajnu razliku u izražaju nEGFR-a i mEGFR-a u odnosu na ostale navedene kliničke podatke i patohistološke karakteristike tumora.

U analiziranoj skupini uzoraka prosječna debljina tumora iznosila je  $7.5 \pm 6.86$  mm, a veličina istoga  $2.9 \pm 1.39$  cm.

U nastavku u **tablicama 15 i 16** prikazani se rezultati statističke analize povezanosti proteinskog izražaja ispitivanih proteina s kliničkim podacima i patohistološkim osobinama tumora.

**Tablica 15.** Povezanost izražaja nEGFR-a i mEGFR-a s kliničkim podacima i patohistološkim osobinama tumora.

	nEGFR		<i>p</i>	mEGFR		<i>p</i>
	0/+ <i>n</i> =22	++/+++ <i>n</i> =30		0/+ <i>n</i> =19	++/+++ <i>n</i> =33	
<b>ALKOHOL I PUŠENJE</b>						
NIJEDNO	7	8	$\chi^2=9.71,$ $p=0.002$	6	7	$\chi^2=1.85,$ $p=0.60$
ALKOHOL	8	11		6	13	
PUŠENJE	17	22		13	26	
OBOJE	8	11		6	13	
<b>TNM STADIJ TUMORA</b>						
I	2	12	$\chi^2=14.58,$ $p=0.26$	4	10	$\chi^2=6.66,$ $p=0.88$
II	8	4		5	7	
III	4	6		3	7	
IV A	5	7		5	7	
IV B	3	1		2	2	
IV C	0	0		0	0	
<b>KLINIČKI STADIJ</b>						
RANI	10	17	$p=0.83^*$	9	18	$p=0.90^*$
UZNAPREDOVALI	12	13		10	15	
<b>LOKALIZACIJA</b>						
JEZIK	6	14	$\chi^2=25.09,$ $p=0.01$	8	12	$\chi^2=46.47,$ $p=0.0003$
DNO USNE ŠUPLJINE	8	11		5	14	
GINGIVA MAKSILE	1	0		1	0	
GINGIVA MANDIBULE	2	3		1	4	
NEPCE	2	0		2	0	
OBRAZ	2	1		2	1	
RETROMOLARNO	1	1		0	2	
<b>REGIONALNE METASTAZE</b>						
N0	16	20	$\chi^2=5.26,$ $p=0.81$	12	24	$\chi^2=8.28,$ $p=0.50$
N1	2	6		2	6	
N2A	0	0		0	0	
N2B	2	3		3	1	
N2C	0	0		0	0	
N3A	0	0		0	0	
N3B	3	1		2	2	
<b>M STADIJ</b>						
M0	22	26	$p=0.001^*$	19	33	$p=0.01^*$
M1	0	0		0	0	

<b>BROJ POZITIVNIH LIMFNIH ČVOROVA</b>						
0	16	20	$\chi^2=6.46,$ $p=0.89$	12	24	$\chi^2=5.58,$ $p=0.93$
1	4	1		3	6	
2	1	3		2	2	
3	1	1		1	1	
4	0	1		1	0	
<b>HISTOLOŠKI GRADUS TUMORA</b>						
1	14	14	$\chi^2=6.2,$ $p=0.40$	10	16	$\chi^2=5.93,$ $p=0.43$
2	6	14		6	14	
3	2	2		3	1	
<b>LIMFOVASKULARNA INVAZIJA</b>						
ODSUTNA	18	22	$p=0.88^*$	15	25	$p=0.78^*$
PRISUTNA	4	8		4	8	
<b>PERINEURALNA INVAZIJA</b>						
ODSUTNA	12	16	$p=0.25^*$	10	18	$p=0.80^*$
PRISUTNA	10	14		9	15	
<b>EKSTRANODALNA EKSTENZIJA</b>						
ODSUTNA	18	28	$p=0.5^*$	18	19	$p=0.25^*$
PRISUTNA	4	2		2	4	
<b>RUB PREPARATA</b>						
NEGATIVAN	22	26	$\chi^2=16.31,$ $p=0.001$	19	33	$\chi^2=10.61,$ $p=0.01$
POZITIVAN	0	0		0	0	
RIZIČAN	0	0		0	0	
<b>KOMORBIDITETI</b>						
NE	10	16	$p=0.55^*$	10	16	$p=0.34^*$
DA	12	14		9	17	
<b>PROGRESIJA BOLESTI</b>						
NE	16	21	$p=0.51^*$	14	26	$p=0.66^*$
DA	6	6		5	7	
<b>HPV STATUS</b>						
NEGATIVAN	21	26	$p=0.88^*$	17	33	$p=0.19^*$
POZITIVAN	1	1		2	0	
<b>DRUGI PRIMARNI TUMOR</b>						
NE	18	23	$p=0.35^*$	16	27	$p=0.87^*$
DA	4	3		3	6	
<b>SMRT</b>						
NE	14	20	$\chi^2=0.70,$ $p=0.87$	14	20	$\chi^2=1.46,$ $p=0.69$
OSNOVNA BOLEST	3	7		4	6	
DRUGA BOLEST	4	4		1	7	

\*Fischerov egzaktni test.

Usporedbom povezanosti izražaja Ki-67 proliferacijskog indeksa s kliničko-patološkim karakteristikama bolesnika s invazivnim planocelularnim karcinomom usne šupljine nije zabilježena niti jedna statistička značajnost.

Usporedbom povezanosti izražaja p53 proteina s kliničko-patološkim karakteristikama bolesnika s invazivnim planocelularnim karcinomom usne šupljine statistički su značajni

perineuralna invazija te smrt od osnovne ili drugih bolesti. Tumori bez perineuralne invazije pokazivali su značajno veću učestalost izražaja proteina p53 u odnosu na tumore s prisutnosti perineuralne invazije ( $p=0.02$ ).

**Tablica 16.** Povezanost izražaja Ki67 i p53 s kliničkim podacima i patohistološkim osobinama tumora.

	Ki-67		p	p53		p
	≤30%	> 30%		0/+	++	
	n=30	n=22		n=9	n=43	
<b>ALKOHOL I PUŠENJE</b>						
NIJEDNO	0	8	$\chi^2=0.359,$ $p=0.55$	3	9	$\chi^2=1.46,$ $p=0.48$
ALKOHOL	18	15		9	25	
PUŠENJE	8	17		8	22	
OBOJE	8	15		8	22	
<b>TNM STADIJ TUMORA</b>						
I	9	5	$\chi^2=2.02,$ $p=0.73$	4	10	$\chi^2=9.76,$ $p=0.28$
II	7	5		4	8	
III	6	4		1	9	
IV A	5	7		7	5	
IV B	3	1		2	2	
IV C	0	0	0	0		
<b>KLINIČKI STADIJ</b>						
RANI	17	10	$p=0.43^*$	8	19	$p=0.32^*$
UZNAPREDOVALI	13	12		10	15	
<b>LOKALIZACIJA</b>						
JEZIK	13	7	$\chi^2=3.87,$ $p=0.69$	7	13	$\chi^2=10.86,$ $p=0.54$
DNO USNE ŠUPLJINE	9	10		7	12	
GINGIVA MAKSILE	0	1		0	1	
GINGIVA MANDIBULE	4	1		2	3	
NEPCE	1	1		2	0	
OBRAZ	2	1		0	3	
RETROMOLARNO	1	1	0	2		
<b>REGIONALNE METASTAZE</b>						
N0	22	14	$\chi^2=2.61,$ $p=0.46$	12	24	$\chi^2=3.68,$ $p=0.72$
N1	4	4		2	6	
N2A	0	0		0	0	
N2B	1	3		2	2	
N2C	0	0		0	0	
N3A	0	0		0	0	
N3B	3	1	2	2		
<b>M STADIJ</b>						
M0	30	22	$p=0.27^*$	18	34	$p<0.0001^*$
M1	0	0		18	34	
<b>BROJ POZITIVNIH LIMFNIH ČVOROVA</b>						
0	22	14	$\chi^2=1.69,$ $p=0.79$	12	24	$\chi^2=8.56,$ $p=0.38$
1	5	4		3	6	
2	2	2		1	3	
3	1	1		2	0	
4	0	1		0	1	

HISTOLOŠKI GRADUS TUMORA						
1	18	10	$\chi^2=1.08,$ $p=0.58$	9	19	$\chi^2=3.16,$ $p=0.53$
2	10	10		7	13	
3	2	2		2	2	
LIMFOVASKULARNA INVAZIJA						
ODSUTNA	24	16	$p=0.55^*$	14	26	$p=0.53^*$
PRISUTNA	6	6		4	8	
PERINEURALNA INVAZIJA						
ODSUTNA	16	12	$p=0.93^*$	9	19	$p=0.02^*$
PRISUTNA	14	10		9	15	
EKSTRANODALNA EKSTENZIJA						
ODSUTNA	26	20	$p=0.64^*$	15	31	$p=0.67$
PRISUTNA	4	2		3	3	
RUB PREPARATA						
NEGATIVAN	30	22	$\chi^2=1.23,$ $p=0.26$	18	34	$\chi^2=25.85,$ $p<0.0001$
POZITIVAN	0	0		0	0	
RIZIČAN	0	0		0	0	
KOMORBIDITETI						
NE	15	11	$p=1.00^*$	11	15	$p=0.5^*$
DA	15	11		5	19	
PROGRESIJA BOLESTI						
NE	24	16	$p=0.54^*$	12	28	$\chi^2=1.59,$ $p=0.66$
DA	6	6		6	6	
HPV STATUS						
NEGATIVAN	28	22	$p=0.22^*$	16	34	$p=0.11^*$
POZITIVAN	2	0		2	0	
DRUGI PRIMARNI TUMOR						
NE	27	16	$p=0.11^*$	17	26	$p=0.24^*$
DA	3	6		1	8	
SMRT						
NE	22	12	$\chi^2=0.76,$ $p=0.38$	13	21	$\chi^2=7.13,$ $p=0.02$
OSNOVNA BOLEST	5	5		5	8	
DRUGA BOLEST	3	5		0	8	

\*Fischerov egzaktni test.

Usporedbom povezanosti izražaja ciklina D1 s kliničko-patološkim karakteristikama bolesnika s invazivnim planocelularnim karcinomom usne šupljine nije zabilježena niti jedna statistička značajnost.

Usporedbom povezanosti izražaja ABCG2 s kliničko-patološkim karakteristikama bolesnika s invazivnim planocelularnim karcinomom usne šupljine, statistička značajnost utvrđena je za PNI, dok za ostale parametre nisu utvrđene statistički značajne razlike (**tablica 17**).

**Tablica 17.** Povezanost izražaja ciklina D1 i ABCG2 s kliničkim podacima i patohistološkim osobinama tumora.

	Ciklin D1		p	ABCG2		p
	0/+ n=9	++ n=43		0/+ n=9	++/+++ n=43	
<b>ALKOHOL I PUŠENJE</b>						
NIJEDNO	3	10	$\chi^2=2.20,$ $p=0.33$	4	9	$\chi^2=0.28,$ $p=0.59$
ALKOHOL	3	16		4	15	
PUŠENJE	6	33		5	34	
OBOJE	2	15		3	14	
<b>TNM STADIJ TUMORA</b>						
I	2	12	$\chi^2=5.48,$ $p=0.70$	4	10	$\chi^2=4.67,$ $p=0.32$
II	2	10		3	9	
III	1	9		0	10	
IV A	4	8		2	10	
IV B	0	4		0	4	
IV C	0	0		0	0	
<b>KLINIČKI STADIJ</b>						
RANI	4	23	$p=0.56^*$	7	20	$p=0.09^*$
UZNAPREDOVALI	5	20		2	23	
<b>LOKALIZACIJA</b>						
JEZIK	4	16	$\chi^2=13.43,$ $p=0.33$	1	19	$\chi^2=11.17,$ $p=0.08$
DNO USNE ŠUPLJINE	3	16		3	16	
GINGIVA MAKSILE	0	1		0	1	
GINGIVA MANDIBULE	1	4		3	2	
NEPCE	1	1		1	1	
OBRAZ	0	3		1	2	
RETROMOLARNO	0	2		0	2	
<b>REGIONALNE METASTAZE</b>						
N0	7	29	$\chi^2=1.59,$ $p=0.95$	9	27	$\chi^2=4.84,$ $p=0.18$
N1	1	7		0	8	
N2A	0	0		0	0	
N2B	1	3		0	4	
N2C	0	0		0	0	
N3A	0	0		0	0	
N3B	0	4	0	4		
<b>M STADIJ</b>						
M0	9	43	$p<0.0001^*$	9	43	$p<0.0001^*$
M1	0	0		0	0	
<b>BROJ POZITIVNIH LIMFNIH ČVOROVA</b>						
0	7	29	$\chi^2=1.49,$ $p=0.99$	9	27	$\chi^2=4.84,$ $p=0.31$
1	1	8		0	9	
2	1	3		0	4	
3	0	2		0	2	
4	0	1		0	1	
<b>HISTOLOŠKI GRADUS TUMORA</b>						
1	6	22	$\chi^2=3.47,$ $p=0.48$	6	22	$\chi^2=1.24,$ $p=0.53$
2	3	17		3	17	
3	0	4		0	4	
<b>LIMFOVASKULARNA INVAZIJA</b>						
ODSUTNA	7	33	$p=0.85^*$	9	31	$p=0.07^*$
PRISUTNA	2	10		0	12	

PERINEURALNA INVAZIJA						
ODSUTNA	6	22	$p=0.54^*$	8	20	$p=0.02^*$
PRISUTNA	3	21		1	26	
EKSTRANODALNA EKSTENZIJA						
ODSUTNA	9	37	$p=0.49^*$	9	37	$p=0.23$
PRISUTNA	0	6		0	6	
RUB PREPARATA						
NEGATIVAN	9	43	$\chi^2=58.42,$ $p<0.0001$	52	0	$\chi^2=22.23,$ $p<0.0001$
POZITIVAN	0	0		0	0	
RIZIČAN	0	0		0	0	
KOMORBIDITETI						
NE	5	21	$p=0.59^*$	3	23	$p=0.27^*$
DA	4	22		6	20	
PROGRESIJA BOLESTI						
NE	8	32	$p=0.62^*$	9	31	$\chi^2=1.59,$ $p=0.07$
DA	1	11		0	12	
HPV STATUS						
NEGATIVAN	8	42	$p=0.38^*$	9	41	$p=0.51^*$
POZITIVAN	1	1		0	2	
DRUGI PRIMARNI TUMOR						
NE	7	36	$p=0.75^*$	8	35	$p=0.58^*$
DA	2	7		9	0	
SMRT						
NE	6	28	$\chi^2=0.38,$ $p=0.82$	7	27	$\chi^2=2.23,$ $p=0.13$
OSNOVNA BOLEST	2	8		1	9	
DRUGA BOLEST	1	7		1	7	

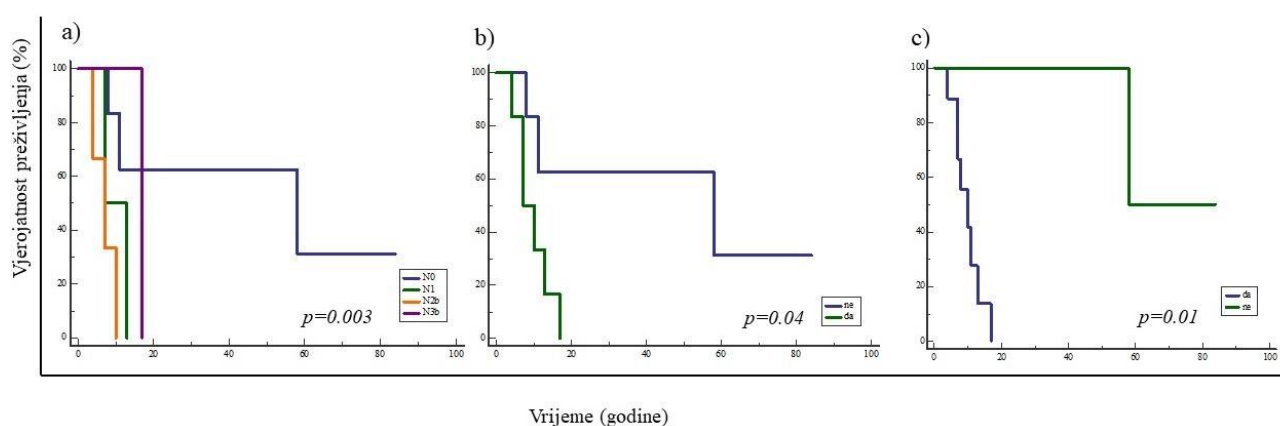
\*Fischerov egzaktni test.

## 5.9. Analiza doživljenja

U analizu doživljenja uključeni su samo bolesnici s invazivnim planocelularnim karcinomom usne šupljine, a podaci o vremenskom praćenju bili su dostupni za sve bolesnike. Dužina doživljenja bolesnika praćena je od trenutka postavljanja dijagnoze i/ili operacijskog zahvata do posljednje kontrole ili smrtnog ishoda. Svi bolesnici bili su kirurški liječeni. Medijan vremena praćenja je iznosio 32.26 mjeseci s rasponom od 1 do 98 mjeseci. Tijekom praćenja, 18/52 bolesnika je umrlo, od toga je 10 bolesnika umrlo od osnovne bolesti, a 8 bolesnika zbog drugog uzroka smrti te su u analizi doživljenja cenzurirani. Osim toga, tijekom praćenja je u 12/52 bolesnika zabilježena progresija bolesti u viši stadij. Medijan vremena do progresije bolesti je iznosio 15 mjeseci s rasponom od 8 do 84 mjeseca.

Za sve analizirane biomarkere korištene su ranije opisane prijelomne vrijednosti kojima su skupine bolesnika podijeljene na one s visokim ili niskim izražajem ispitivanih proteina. Prilikom analize doživljenja prvo je određen utjecaj parametara na sveukupno doživljenje Kaplan-Meier-ovom metodom, a razlika između krivulja preživljavanja utvrđena je pomoću log-rank testa.

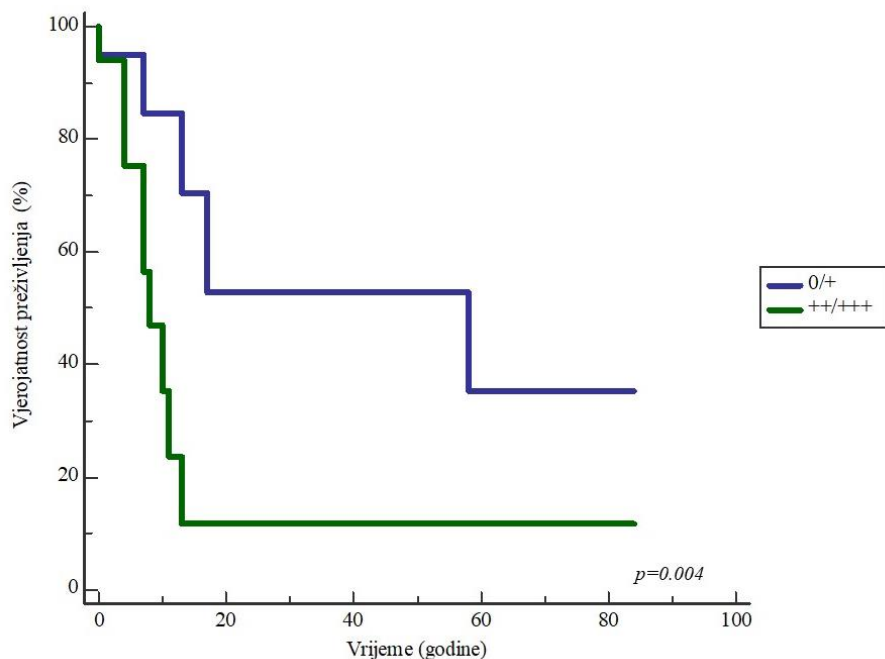
Prilikom analize utjecaja kliničko-patoloških karakteristika tumora na sveukupno doživljavanje bolesnika samo je utvrđena razlika u dužini doživljenja između skupina bolesnika s obzirom na regionalne metastaze ( $p=0.03$ ), limfovaskularnu invaziju ( $p=0.04$ ) te postojanje drugog primarnog tumora ( $p=0.01$ ) (slika 47). Ostale, prethodno opisivane kliničko-patološke karakteristike tumora nisu imale utjecaj na sveukupno doživljavanje bolesnika. Važno je napomenuti da je rub preparata, za koji je dokazano da ima utjecaj na ukupno doživljenje, u svim uzorcima bio negativan te stoga u ovoj studiji nije bio statistički značajan za praćenje doživljenja bolesnika.



**Slika 47.** Kaplan-Meierova krivulja doživljenja s obzirom na utjecaj kliničko-patoloških karakteristika tumora u bolesnika s invazivnim planocelularnim karcinomom usne šupljine. Krivulja prikazuje značajno kraće preživljavanje bolesnika s većim N stadijem bolesti ( $p=0.003$ ) (a), limfovaskularnom invazijom ( $p=0.04$ ) (b) i postojanjem drugog primarnog tumora ( $p=0.01$ ) (c).

Nadalje, analizom sveukupnog doživljenja bolesnika od analiziranih proteina, kod nEGFR je dokazana statistički značajna povezanost s doživljenjem ( $p=0.004$ ). Bolesnici s umjerenim i snažnim izražajem nEGFR-a (++)/+++ u tumorskom tkivu imali su značajno kraće sveukupno doživljenje u odnosu na bolesnike s negativnim i slabim nEGFR (0/+ ) (slika 48). Ovakvom analizom nije utvrđena

razlika u duljini doživljenja između skupina bolesnika s obzirom na izražaj mEGFR, Ki-67, p53, ciklina D1 i ABCG2.



**Slika 48.** Kaplan-Meierova krivulja doživljenja s obzirom na izražaj nEGFR u bolesnika s invazivnim planocelularnim karcinomom usne šupljine. Krivulja prikazuje značajno kraće doživljavanje bolesnika s umjerenim i snažnim izražajem nEGFR-a u tumorskom tkivu ( $p=0.004$ ).

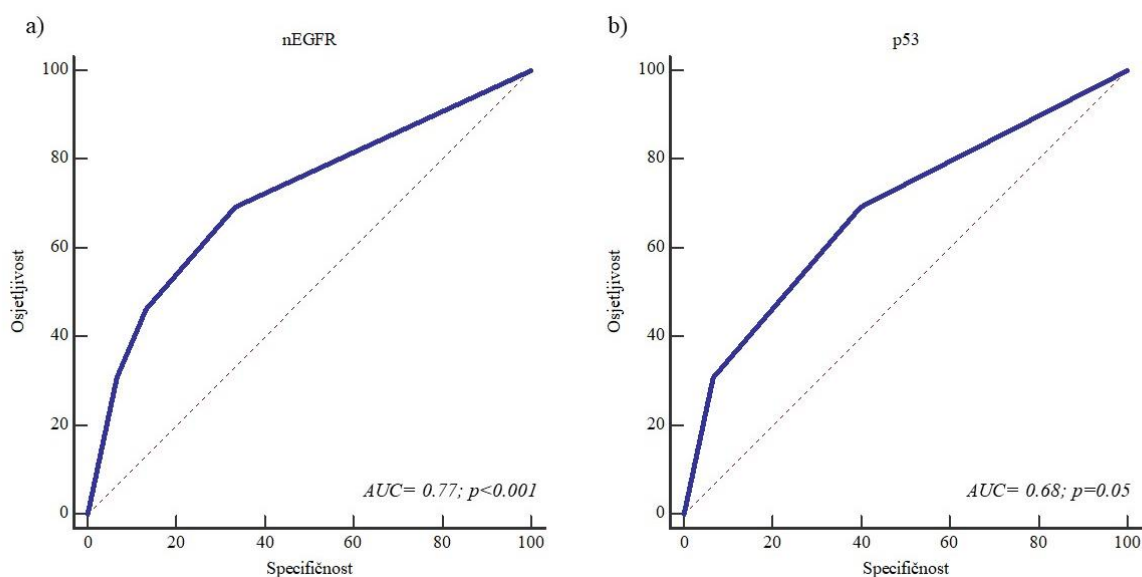
### 5.10. Prognostička analiza

Za sve prethodno opisane izražaje biomarkera, kao i kliničko-patološke karakteristika tumora dodatno smo učinili ROC (engl. *Receiver Operating Characteristic*) analizu, kako bismo utvrdili ima li neki od do sada korištenih parametara prognostičku vrijednost za malignu transformaciju premalignih promjena, progresiju bolesti i smrt od karcinoma usne šupljine u sve tri skupine ispitanika uključenih u istraživanje. Za sve analizirane biomarkere korištene su ranije opisane prijelomne vrijednosti kojima su skupine bolesnika podijeljene na one s visokim ili niskim izražajem ispitivanih proteina.



U skupini zdravih ispitanika analiza prognostičkih vrijednosti ispitivanim markerima nije pokazala statistički značajnih rezultata, stoga nisu niti prikazani.

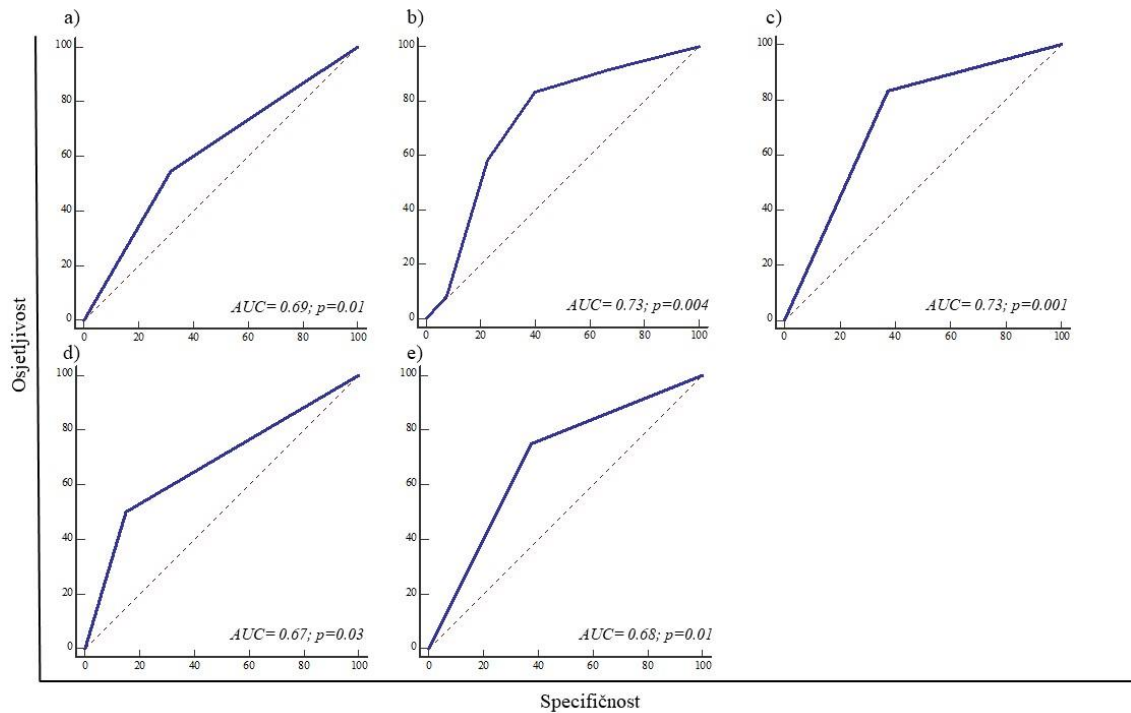
U skupini bolesnika s premalignim promjenama prognostičku vrijednost za malignu transformaciju izražaj nEGFR se pokazao kao jak prediktor ( $AUC=0.77$ ;  $p<0.001$ ,  $SE=76.2\%$ ,  $SP=72.4\%$ ), p53 kao umjereno jak prediktor ( $AUC=0.6$ ;  $p=0.05$ ,  $SE=69.2\%$ ,  $SP=60\%$ ), dok ostali analizirani izražaji nisu pokazali statističku značajnost u prognostičkoj analizi (slika 49).



**Slika 49.** ROC analiza izražaja nEGFR i p53 u skupini bolesnika s premalignim promjenama. Izražaj nEGFR se pokazao kao jak prediktor (*area under curve*,  $AUC=0.77$ ;  $p<0.001$ , *sensitivity*,  $SE=76.2\%$ , *specificity*,  $SP=72.4\%$ ) (a), dok je p53 umjereno jak prediktor ( $AUC=0.6$ ;  $p=0.05$ ,  $SE=69.2\%$ ,  $SP=60\%$ ) za malignu transformaciju (b).

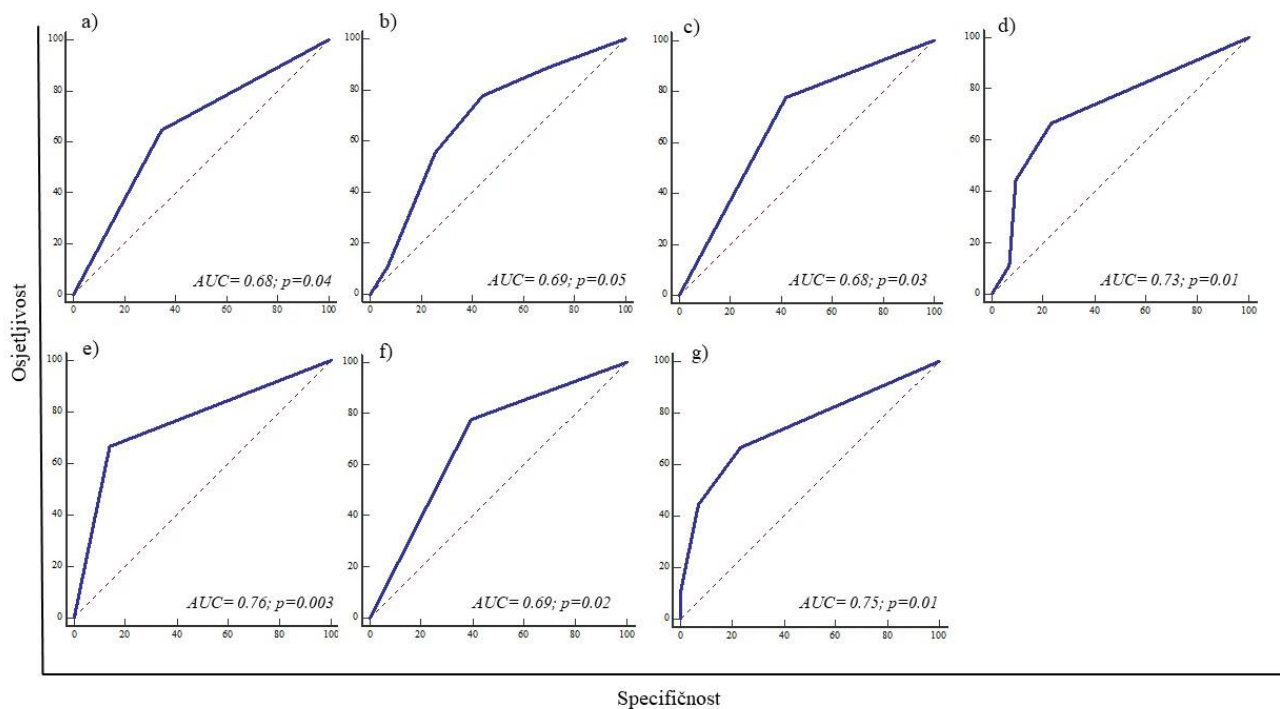
U skupini bolesnika s invazivnim planocelularnim karcinomima usne šupljine prognostička vrijednost za progresiju bolesti, alkohol ( $AUC=0.69$ ;  $p=0.01$ ,  $S=66.67\%$ ,  $SP=72.5\%$ ), TNM ( $AUC=0.68$ ;  $p=0.04$ ,  $S=83.33\%$ ,  $SP=60\%$ ), klinički stadij tumora ( $AUC=0.73$ ;  $p=0.001$ ,  $S=83.3\%$ ,  $SP=62.5\%$ ), limfovaskulana invazija ( $AUC=0.67$ ;  $p=0.03$ ,  $S=50\%$ ,  $SP=85\%$ ) i PNI ( $AUC=0.68$ ;  $p=0.01$ ,  $S=75\%$ ,

$SP=62.5\%$ ) su snažni prediktori, dok ostali analizirani izražaji nisu pokazali statističku značajnost u prognostičkoj analizi (slika 50).



**Slika 50.** ROC analiza izražaja kliničko-patoloških karakteristika u skupini bolesnika s invazivnim planocelularnim karcinomima usne šupljine. a) alkohol ( $AUC=0.69; p=0.01, S=66.67\%, SP=72.5\%$ ), b) TNM ( $AUC=0.68; p=0.04, S=83.33\%, SP=60\%$ ), c) klinički stadij tumora ( $AUC=0.73; p=0.001, S=83.3\%, SP=62.5\%$ ), d) limfovaskularna invazija ( $AUC=0.67; p=0.03, S=50\%, SP=85\%$ ) i e) perineuralna invazija ( $AUC=0.68; p=0.01, S=75\%, SP=62.5\%$ ) su snažni prediktori za progresiju bolesti.

Također, u skupini bolesnika s invazivnim planocelularnim karcinomima usne šupljine prognostička vrijednost za smrt od karcinoma usne šupljine, alkohol ( $AUC=0.68; p=0.04, S=66.67\%, SP=69.77\%$ ), TNM ( $AUC=0.69; p=0.05, S=77.33\%, SP=55\%$ ), klinički stadij tumora ( $AUC=0.68; p=0.03, S=77.8\%, SP=58.1\%$ ), regionalne metastaze ( $AUC=0.73; p=0.01, S=66.7\%, SP=76.7\%$ ), limfovaskularna invazija ( $AUC=0.76; p=0.003, S=66.7\%, SP=86\%$ ) i PNI ( $AUC=0.69; p=0.02, S=77.8\%, SP=60.5\%$ ) te broj pozitivnih limfnih čvorova ( $AUC=0.75; p=0.01, S=66.7\%, SP=76.7\%$ ) su snažni prediktori, dok ostali analizirani izražaji nisu pokazali statističku značajnost u prognostičkoj analizi (slika 51).



**Slika 51.** ROC analiza izražaja kliničko-patoloških karakteristika u skupini bolesnika s invazivnim planocelularnim karcinomima usne šupljine. a) alkohol ( $AUC=0.68$ ;  $p=0.04$ ,  $S=66.67\%$ ,  $SP=69.77\%$ ), b) TNM ( $AUC=0.69$ ;  $p=0.05$ ,  $S=77.33\%$ ,  $SP=55\%$ ), c) klinički stadij tumora ( $AUC=0.68$ ;  $p=0.03$ ,  $S=77.8\%$ ,  $SP=58.1\%$ ), d) regionalna metastaza ( $AUC=0.73$ ;  $p=0.01$ ,  $S=66.7\%$ ,  $SP=76.7\%$ ), e) limfovaskulana ( $AUC=0.76$ ;  $p=0.003$ ,  $S=66.7\%$ ,  $SP=86\%$ ) i f) perineuralna invazija ( $AUC=0.69$ ;  $p=0.02$ ,  $S=77.8\%$ ,  $SP=60.5\%$ ) te g) broj pozitivnih limfnih čvorova ( $AUC=0.75$ ;  $p=0.01$ ,  $S=66.7\%$ ,  $SP=76.7\%$ ) su snažni prediktori za smrtni ishod bolesti.

## 6. RASPRAVA

Planocelularni karcinom usne šupljine (OSCC) najčešći je zloćudni tumor glave i vrata (HNSCC), odnosno šesnaesti najčešći karcinom u svijetu, s relativno lošim petogodišnjem doživljenjem od oko 55% unatoč značajnom napretku dijagnostičkih i terapijskih postupaka posljednjih 30-ak godina (15, 251). Kirurška resekcija tumora s ili bez disekcije vrata i dalje je metoda izbora u liječenju OSCC-a. Adjuvantno se provodi radioterapija ili kemoradioterapija ovisno o patohistološkim značajkama tumora (4,8). Zabrinjava činjenica značajnog porasta incidencije OSCC-a među mlađom populacijom, osobito u žena mlađih od 40 godina, pripadnica bijele rase koje ne konzumiraju alkohol i duhanske proizvode (17). Vrlo je lako postaviti sumnju na oralnu leukoplakiju i oralnu eritroplakiju kliničkim pregledom i njihova pojavnost je značajno povezana s rizikom od razvoja karcinoma. Iako je prisutnost displazije u OL i OE najvažniji prognostički čimbenik maligne transformacije, dostupne dijagnostičke klasifikacije displazije imaju brojne nedostatke (33) od kojih je jedna od glavnih subjektivnost promatrača i posljedična loša reproducibilnost dijagnostičkih kriterija, što su potvrdila brojna istraživanja pokazujući slabu korelaciju između stupnja displazije i maligne transformacija OPMD-a (40, 252-253). Shodno tome, postoji potreba za otkrivanjem novih biomarkera koji se mogu koristiti u rutinskoj praksi kao pomoć u procjeni rizika od malignih transformacija premalignih promjena u OSCC. Kasno otkrivanje OSCC-a, pojavnost lokoregionalnih recidiva bolesti i metastatske bolesti karakterizira loša prognoza te postoji potreba za razvojem biomarkera za rano otkrivanje bolesti, pouzdanije predviđanje prognoze bolesti i odabir odgovarajuće terapije (252). Nadalje, činjenica da bolesnici sa sličnim

kliničko-patološkim karakteristikama često imaju različit tijek bolesti, odgovor na terapiju i ishod liječenja ukazuje na potrebu za identificiranjem novih prognostičkih čimbenika koji će preciznije odrediti biološko ponašanje tumora. Biomarkeri genomske nestabilnosti mogli bi točno izmjeriti rizik od maligne transformacije premalignih promjena u OSCC kao i rizik od širenja i metastaziranja primarnog tumora u regionalne limfne čvorove i udaljene organe (40, 254). Cilj ovog istraživanja bio je utvrditi stupanj izraženosti nEGFR u zdravoj sluznici usne šupljine, premalignim promjenama (oralnoj leukoplakiji i oralnoj eritroplakiji) te invazivnom planocelularnom karcinom usne šupljine i odrediti povezanost izraženosti nEGFR sa stupnjem displazije premalignih promjena usne šupljine i kliničko-patološkim značajkama bolesnika s OSCC-om kao i utjecaj na malignu transformaciju premalignih promjena usne šupljine i prognozu bolesti oboljelih od OSCC-a.

Prema rezultatima ovog istraživanja prosječna životna dob bolesnika s OSCC-om iznosila je 55,21 godina te je karcinom bio dva puta češći kod muškaraca (67,3%; 35/52). Prosječna životna dob bolesnika s premalignim promjenama iznosila je 64,22 godine s nešto češćom pojavnošću u ženskih osoba (54%; 27/50). Dobno-spolna distribucija bolesnika s OSCC-om ovisi o geografskom području te se naši podaci odgovaraju podacima karakterističnim za zemlje Europe (17, 255). Iako su prema podacima iz literature OPMD češće u muškaraca, zanimljivo je primijetiti da veći udio naših ispitanika čine žene što se može objasniti činjenicom da se one vjerojatnije prije obrate liječniku nakon što uoče promjenu u usnoj šupljini (1, 18, 32) u odnosu na muškarce. Ovaj podatak se ne može i ne treba generalizirati i može ovisiti o

raznim čimbenici među kojima su česte lokalne sociokulturne razlike. Dob i spol u našem istraživanju nisu imali utjecaj na sveukupno doživljenje bolesnika.

Najčešće lokalizacije premalignih promjena i OSCC-a unutar usne šupljine bile su jezik i dno usne šupljine (75%; 39/52 odnosno 64%; 32/50) što se podudara s literaturnim navodima. Navedena područja su dokazana predilekcijska mjesta premalignih promjena i OSCC-a zbog štetnog djelovanja karcinogena akumuliranih u tzv. bazenu sline, potkovastom području usne šupljine koji čini 20% njene ukupne površine. S obzirom na predominantnu zastupljenost ovih podlokalizacija među ispitanicima s OSCC-om nije dokazan utjecaj lokalizacije na doživljenje bolesnika. Planocelularni karcinomi jezika pokazuju agresivnije ponašanje s lošijim kliničkim ishodom u odnosu na ostale podlokalizacije usne šupljine zbog veće stope regionalnih metastaza u ranijim stadijima bolesti te većoj učestalosti preskačućih metastaza (eng. *skip*) (115, 256). Lateralni rub jezika također je najčešća lokalizacija među mlađim ženama, skupine pacijenata čija incidencija posljednjeg desetljeća zabrinjavajuće raste (257). Jedan od uzroka povećanja udjela mlađih bolesnika s OSCC-a može se pripisati smanjenjem broja oboljelih koji su izloženi klasičnim čimbenicima rizika, alkoholu i duhanskim proizvodima, zbog globalnog trenda osvještavanja javnosti o štetnosti navedenih navika i popularizacije zdravog načina života s naglaskom na vježbanje i konzumaciju „zdrave“ hrane. Potrebno je otkriti potencijalne etiološke čimbenike povezane s razvojem OSCC-a među mlađom populacijom (254, 258). Utjecaj HPV infekcije na razvoj HNSCC-a je nejasan. Zafero je u svojem istraživanju zabilježio visoku incidenciju HPV infekcije (prekomjerni izražaj p16 proteina) u usnoj šupljini (36,3%) osobito jezika u općoj populaciji, dok je samo 6% OSCC-a bilo povezano s HPV infekcijom (259). Za sada, rutinsko testiranje na HPV nije

preporučeno za HNSCC, osim u slučaju orofaringealnog karcinoma. Nužno je provesti dodatne studije i meta analize kako bi se dokazala povezanost OSCC-a i HPV infekcije kao i istodobna primjena više metoda detekcije virusa u karcinomu (imunohistokemijska detekcija proteina p16 nadopunjena s detekcijom DNK HPV-a PCR metodom) kako bi se osigurala veća specifičnost i senzitivnost same pretrage (260-261).

Razvoj molekularne biologije i otkrivanje mnogobrojnih biomarkera biološkog ponašanja tumora unaprijedio je personalizirano liječenje bolesnika te se značajno poboljšalo doživljenje onkoloških bolesnika za pojedina sijela tumora. Za tumore glave i vrata su analizirani brojni dijagnostički i prognostički markeri u kliničkim studijima, ali njihova klinička značajnost i dalje je dvojbeno (168, 169). Nedavna otkrića vezana uz potpuno novi put regulacije stanične proliferacije i apoptoze neovisnim djelovanjem receptora epidermalnog čimbenika rasta u jezgri brojnih tumora, poput karcinoma jajnika, dojke, orofarinksa, grkljana i jednjaka bila su temelj ovog istraživanja na premalignim i malignim promjenama usne šupljine u kojih do sada nije razjašnjena uloga ovog receptora (233, 237-243). Uz nEGFR analizirali smo i izražaj markera staničnog ciklusa i proliferacije (Ki-67, ciklin D1, p53, mEGFR) te markera tumorskih matičnih stanica (ABCG2) uključenih u oralnu karcinogenezu. Izraženost navedenih markera analizirali smo na uzorcima zdrave sluznice, premalignih promjena (OI i OE) i OSCC-a. Ki-67 smatra se jednim od najvažnijih imunohistokemijskih markera stanične proliferacije i agresivnosti u mnogobrojnim tumorima, poput karcinoma dojke, pluća, prostate, vrata maternice, tumorima mekih tkiva i središnjeg živčanog sustava te je njegova prekomjerna izraženost loš prognostički znak (262-264). Iako su rezultati studija vezanih uz Ki-67 i HNSCC kontradiktorni, veći je broj studija koje ukazuju da se prekomjerna

izraženost Ki-67 povezuje s progresijom OPMD-a te s većom stopom lokoregionalnih recidiva i udaljenih metastaza, lošijim OS-om, DFS-om, RFS-om i MFS-om kod pacijenata s OSCC-om (177-178, 265-266). Nadalje, kod OSCC-a izraženost je bila obrnuto proporcionalna diferencijaciji tumora. U našem istraživanju srednja vrijednost izražaja Ki-67 u kontrolnoj skupini iznosila je  $8,93 \pm 6,68\%$ , u premalignim promjenama  $13 \pm 10,99\%$ , odnosno  $25,46 \pm 19,22\%$  u karcinomima. Između skupina bolesnika s OSCC-om s jedne strane i ispitanika s premalignim promjenama i kontrolne skupine s druge strane dokazana je statistički značajna razlika u izražaju Ki-67 ( $p=0,000001$ ). Postotak indeksa proliferacije bio je značajno viši u skupini bolesnika s karcinomom u odnosu na zdrave ispitanike i one s premalignim promjenama. Nije dokazana statistički značajna razlika između kontrolne skupine i ispitanika s OL i OE. Kod ispitanika s premalignim promjenama izraženost Ki-67 povećavala se s napredovanjem displazije sa statističkom značajnošću ( $p=0,005$ ) što je sukladno s podacima iz literature. Sharma je, poput nas, na 65 ispitanika, 40 s OSCC-om i 25 s premalignim promjenama, dokazao pozitivnu korelaciju između izražaja Ki-67 i progresije bolesti od displazije niskog stupnja preko displazije visokog stupnja do planocelularnog karcinoma usne šupljine (267). Porast izražaja Ki-67 progresijom displazije u OL zaključak je opservacijske studije koju su proveli istraživači iz Indije 2020. godine na 786 ispitanika sa OL od kojih je 126 imalo prisutnu displaziju epitela, a 14 pacijenata je razvilo OSCC (268). Slične rezultate dobili su Dwivedi i suradnici (269). Nadalje, kada govorimo o lokalizaciji pozitivnih stanica Swain je na uzorcima OED-a, OSCC-a i zdrave sluznice dokazao da je Ki-67 izražen u bazalnom sloju zdrave oralne sluznice, dok se kod epitelne displazije izraženost širila prema površini oralnog epitela napredovanjem displazije (270). Navedeno smo i mi



zabilježili u našem istraživanju što je vidljivo na **slikama 20 i 21**. Dwivedi je naglasio kako je suprabazalna ekspresija Ki-67 objektivan kriterij za određivanje ozbiljnosti epitelne displazije i histološke gradacije OSCC-a (269). Usporedba izraženosti Ki-67 s klinički-patološkim karakteristikama bolesnika s OSCC-om nije zabilježena niti jedna statistička značajnost. Birajdar je u svojem istraživanju zabilježio povećanu ekspresiju Ki-67 u slabo diferenciranim karcinomima u odnosu na dobro diferencirane karcinome usne šupljine (271). Na našem uzorku ispitanika nismo uspjeli dokazati statističku značajnu povezanost između izražaja Ki-67 i histološke diferencijacije OSCC-a.

Protein p53 klasificira se kao tumor supresorski protein te se i zbog multiplih uloga u staničnoj homeostazi svrstava u centralne regulatore genoma. Aktivacija proteina koji popravljaju oštećenu DNK, zaustavljanje staničnog rasta i proliferacije zadržavanjem staničnog ciklusa u G1/S fazi u slučaju prepoznavanja genomskog oštećenja te regulacija apoptoze neke su od glavnih uloga proteina p53 (182-184). Više od 50% malignih tumora ima prekomjeran izražaj p53 uzrokovan mutacijama p53 gena i epigenetskim promjenama. Navedeno dovodi do nakupljanja abnormalnog proteina koji promovira stanični rast, lokalnu invaziju tumora i metastaziranje pojačavanjem djelovanja onkogena i blokiranjem djelovanja tumor supresorskih gena (183-184). Brojne genetske analize pokazale su visoku učestalost mutacija p53 gena u ranim stadijima karcinogeneze kod zloćudnih tumora glave i vrata (više od 70% tumora) (185). U našem smo istraživanju utvrdili značajno viši izražaj u skupini ispitanika s OSCC-om i ispitanika s premalignim promjenama u odnosu na kontrolnu skupinu te je dodatno utvrđena i statistički značajna razlika između svih analiziranih skupina ( $p < 0.000001$ ). S obzirom na značajni porast izražaja p53 u premalignim promjenama u odnosu na zdravu

sluznicu i dokaze da izražaj korelira s malignom transformacijom OPMD-a te mali broj utjecaja proteina p53 na doživljenje bolesnika sugerira da je inaktivacija ovog proteina ključna u ranoj fazi oralne karcinogeneze. U našem se istraživanju prati trend porasta izražaja p53 u uznapredovalim karcinomima u odnosu na rane stadije bolesti. U skupini premalignih promjenama nismo dokazali statistički značajnu razliku s obzirom na prisutnost OED-a, ali je vidljiv trend porasta izražaja napredovanjem displazije. Nekoliko je studija analiziralo povezanost izražaja p53 sa stupnjem OED-a te također nisu dokazali statističku korelaciju zbog nedovoljnog broja uzoraka što je vjerojatno slučaj i u našem istraživanju (272-278). Statistički značajna povezanost izražaja proteina p53 s kliničko-patološkim karakteristikama bolesnika s OSCC-om dokazana je za PNI i smrt od osnovne ili drugih bolesti. OSCC bez prisutne PNI pokazivali su značajno veću učestalost izražaja p53 u odnosu na tumore s prisutnom PNI ( $p=0.02$ ). Brojne su nepoznanice u vezi nastanka PNI kod tumora glave i vrata zbog izrazite molekularne kompleksnosti samog procesa. Poznato je da je prisutna PNI kod tumora glave i vrata negativan prognostički znak i preporuka je provesti poslijeoperacijsku adjuvantnu radioterapiju u bolesnika s OSCC-om i prisutnom PNI. Manjak studija koje proučavaju utjecaj mutacije i prekomjerne izraženosti proteina p53 na pojavnost PNI u pacijenata s OSCC-om govori u prilog kompleksnosti samog mehanizma invazije živaca. Jedan od signalnih receptora na tumorskim stanicama koji se povezuje sa staničnom migracijom i PNI je GALR2 (engl. *Galanin receptors 2*) za koji se smatra da ima vrlo važnu ulogu u regulaciji PNI u HNSCC-u. Banerjee i suradnici inducirali su stanične linije tumora glave i vrata na prekomjerni izražaj GALR2 te je zamijetio da je tako stimulirana stanična proliferacija i preživljenje tumorskih stanica preko ERK i Akt aktivacije *in vitro* i stanična proliferacija *in vivo* (279).

Time je dokazao da prekomjerna ekspresija GALR2 receptora u stanicama HNSCC-a ima protumorsku ulogu, dok je Kanazawa zamijetio suprotni učinak GALR2 u pacijenata s HNSCC i prekomjernim izražajem p53 mutacija (280). Prema našim rezultatima PNI je bila učestalija u uznapredovalom stadiju bolesti kada je bila i smanjena izraženost p53 proteina iz čega bi se moglo zaključiti da je učinak izražaja p53 na razvoj PNI obrnuto proporcionalan te da p53 ima puno bitniju ulogu u ranoj karcinogenezi. Nadalje, nije dokazan utjecaj prekomjernog izražaja proteina p53 na sveukupno doživljenje bolesnika s OSCC-om. Khan na uzorku od 29 OSCC-a nije dokazao statistički značajnu korelaciju s kliničko patološkim parametrima (281). Zanimljiv je rezultat prognostičke analize u ispitanika s premalignim promjenama gdje se izražaj p53 proteina pokazao kao umjereno jak prediktor maligne transformacije u OSCC ( $AUC=0.6$ ;  $p=0.05$ ,  $SE=69.2\%$ ,  $SP=60\%$ ). U prospektivnoj studiji Ogmundsdóttira i suradnika na uzorku od 144 ispitanika s oralnim premalignim (OL i Lichen ruber planus) i malignim promjenama zaključeno je da mutacije p53 gena mogu postojati u benignim lezijama oralne sluznice dugi niz godina bez progresije u malignu bolest. Nadalje, nisu pronašli povezanost između izražaja proteina p53 i recidiva OSCC-a ili doživljenja povezanog s bolešću dok je ukupno doživljenje bilo smanjeno u bolesnika s prekomjernom ekspresijom ovog proteina (274).

Ciklin D1 regulira stanični ciklus i ima važnu ulogu u tumorogenezi brojnih tumora uključujući i OSCC. Prekomjerni izražaj ciklina D1 zabilježen je u 32 do 88% malignih tumora (191-192,195). Prema rezultatima brojnih studija ciklin D1 smatra se negativnim neovisnim prognostičkim čimbenikom i biomarkerom agresivnosti OSCC-a (196). Huang je na 264 ispitanika s OSCC-om dokazao da se prekomjerni izražaj ciklina D1 povezuje s višim stadijem tumora i slabo diferenciranim karcinomima, većom stopom regionalnih

metastaza te lošijim DFS-om i OS-om (282). U našoj studiji zabilježili smo dinamiku porasta izraženosti ciklina D1 od normalne sluznice, preko premalighnih promjena do OSCC-a kod kojih je dokazana snažna ekspresija (2+) u čak 82,6% tumora (43/52). Slično su zamijetio Moharii sa svojim suradnicima kod 75 pacijenata s premalighnim i malignim promjenama usne šupljine (283). U skupini displazija u ispitanika s premalighnim promjenama nismo našli statistički značajnu razliku. Usporedbom povezanosti izražaja ciklina D1 s kliničko-patološkim karakteristikama bolesnika s OSCC-om nisu utvrđene statistički značajne razlike kao ni utjecaj na sveukupno doživljenje. Brojna istraživanja na karcinomima usne šupljine dokazala su povezanost izražaja ciklina D1 sa kliničko-patološkim i prognostičkim faktorima kod ispitanika s OSCC-om. Carlos de Vicente, Das, Gupta i Guimaraes pronašli su veću ekspresiju ciklina D1 u tumorima većeg T stadija što je potvrdio i Zhao 2014. godine u svojoj meta analizi (284-288). Wang i Liu su zabilježili statistički značajnu korelaciju između izražaja ciklina D1 i debljine tumora kao i DOI-a (289). Mnogi autori su dokazali povišenu ekspresiju ciklina D1 u premalighnim promjenama i pozitivnu dinamiku porasta izražaja napredovanjem displazije i progresijom u OSCC te progresijom bolesti. Također je u mnogobrojnim istraživanjima dokazana povezanost izražaja ciklina D1 i N stadija bolesti što je potvrđeno i s dvije meta-analize 2014. i 2015. godine (288, 290). Zanimljivo je istaknuti da su brojni autori poput Bova, Miyamotoa, Lama i Huanga zabilježili porast izražaja ciklina D1 smanjenjem diferencije tumora, odnosno povećanjem histološkog gradusa tumora (282, 291-292). Rezultati ovog istraživanja ukazuju suprotno, povećanjem histološkog gradusa smanjuje se izražaj ciklina D1. Saawarn je na 40 ispitanika dokazao porast izražaja ciklina D1 s diferenciranošću OSCC-a što je sukladno s našim opažanjima (200). Slične rezultate dobili

su i Angadi, Krishnapillai i Das (293-295). Povezanost ciklina D1 i stupnja diferencije tumora je kontroverzno i do danas nije razjašnjeno. Ovakva diskrepancija rezultata djelomično se objašnjava upotrebom raznovrsnih histoloških kriterija za određivanje izražaja ciklina D1. Drugo objašnjenje je iznio Woods sa suradnicima u istraživanju na staničnim linijama oralnih keratinocita gdje je stimuliranjem izražaja ciklina D1 povećao proliferaciju stanica, ali nije mogao blokirati diferencijaciju stanica (296). To sugerira da je ciklin D1 sposoban direktno utjecati na regulaciju transkripcije gena uključenih u diferencijaciju stanica oralnih keratinocita neovisno o CDK. Ohnishi je stoga 2014. zaključio da ciklin D1 ne sudjeluje samo u staničnoj proliferaciji, već i u staničnoj diferencijaciji i prevenciji stanične smrti u OSCC-u (297). Potrebne su daljnje studije kako bi se procijenila detaljna uloga ciklina D1 u oralnoj diferencijaciji keratinocita i može li se modulirati diferencijacija stanica u OSCC-u prema manje agresivnim histološkim stadijima s boljom prognozom.

Izraženost proteina ABCG2, poznat i kao BCRP (od engl. *Breast Cancer Resistance Protein*), nedavno je otkriven kao potencijalni biomarker ozbiljnosti OPMD-a i OSCC-a (209, 211-212). Odgovoran je za otpornost na brojne lijekove u mnogim tumorima i jedan je od markera tumorskih matičnih stanica (204-205). ABCG2 je prekomjerno izražen u bočnoj populaciji tumorskih matičnih stanica koje imaju važnu ulogu u oralnoj karcinogenezi (206, 210). Analizom izražaja ABCG2 utvrdili smo statistički značajnu razliku između ispitivanih skupina. Zabilježen je najslabiji izražaj ABCG2 u kontrolnoj sluznici uz porast imunoreaktivnosti u skupini bolesnika s premalignim promjenama i najviši izražaj proteina u ispitanika s OSCC-om. Također smo dokazali značajni porast izražaja ABCG2 napredovanjem displazije u premalignim promjenama. Analizirajući

uzorke ispitanika s premalignim promjenama zabilježili smo da je ABCG2 izražen u 76,2% maligno transformiranih i u 62,1% netransformiranih OL i OE. Iako je rizik od maligne transformacije OL i OE u OSCC 2,26 puta veći u pacijenata s prekomjernim izražajem ABCG2, nismo dokazali statističku značajnost. Studija Shi i suradnika pokazala je povezanost ekspresije ABCG2 u oralnom lichen ruber planusu s povećanim rizikom od malignog transformacija na uzorku od 110 bolesnika, dok je Feng potvrdio potencijal ABCG2 u predviđanju maligne transformacije analizirajući izražaj ABCG2 u zdravoj oralnoj sluznici, premalignim promjenama i karcinomima usne šupljine u 8 staničnih linija i 189 ispitanika (211-212). Iako nismo dokazali statistički značajnu korelaciju ekspresije ABCG2 u predviđanju maligne transformacije u naših ispitanika s premalignim promjenama vidljiv je pozitivan trend. Iz navedenog možemo zaključiti da bi veći broj ispitanika vrlo vjerojatno potvrdio zaključke prethodno opisanih studija. Dodatno, detaljna analiza sublokalizacije imunoreaktivnosti ABCG2 nije opisana, iako se u nekoliko radova navodi moguća važnost intracelularne lokalizacije proteina. U nekoliko istraživanja membranski i jezgri izražaj ABCG2 primijećen je u stanicama zloćudnih tumora, poput karcinoma pluća i grkljana te multififormnom glioblastomu (298-300). Potencijalna nova uloga ABCG2 unutar jezgre kao regulatora transkripcije koji sudjeluje u modulaciji metastaza predložena je kod karcinoma pluća (299). U našim uzorcima osim membranske i citoplazmatske izraženosti ABCG2 uočili smo i jezgrinu imunoreaktivnost (**slika 34**). Koji je glavni razlog pozitivne ABCG2 imunoreaktivnosti u različitim sublokalizacijama, tek treba razjasniti u budućim istraživanjima.

Analiza povezanosti izražaja ABCG2 i kliničko-patoloških karakteristika OSCC-a dokazala je statistički značajnu povezanost sa PNI ( $p=0,02$ ), dok za ostale analizirane

parametre nisu utvrđene statistički značajne razlike. Uloga ABCG2 u OSCC-a nije poznata i u dostupnoj literaturi postoji tek nekoliko istraživanja koja su analizirale navedenu ulogu i to najčešće zbog otpornosti OSCC-a na kemoterapiju po uzoru na otkrića vezana uz karcinome dojke. Yanamoto je sa suradnicima dokazao da je prekomjerni izražaj ABCG2 u karcinomima usne šupljine povezan s PNI, višom stopom regionalnih metastaza i lokalnih recidiva bolesti na 89 ispitanika (301). Liu se osvrnuo na citoplazmatski izražaj ABCG2 u 62 uzorka OSCC-a te je dokazao njegov negativan utjecaj na pojavnost regionalnih metastaza (302).

Koncept konkomitantne kemoradioterapije koja uključuje primjenu postoperativne radioterapije i kemoterapije na bazi cisplatine ostao je isti od kada je ustanovljen 60-ih godina prošlog stoljeća (303). Iako je dokazan pozitivan učinak na lokoregionalnu kontrolu bolesti i DFS u pacijenata s HNSCC-om, ukupno petogodišnje doživljenje bolesnika nije značajno produženo kod uznapredovalih tumora i iznosi između 30% i 60% (304). Otkriće prekomjernog izražaja u mnogobrojnim zloćudnim tumorima i onkogenih učinaka EGFR-a na ekspresiju gena, staničnu proliferaciju, angiogenezu, apoptozu, motilitet i adheziju stanica te metastaziranje potaknuo je razvoj brojnih lijekova koji inhibiraju njegove učinke. S obzirom na prekomjerni izražaj EGFR-a u više od 90% tumora glave i vrata te lošije doživljenje tih bolesnika smatralo se da će pacijenti imati veliki benefit od primjene anti-EGFR lijekova (304-305). Razvijeni su mnogobrojni inhibitori od kojih je najpoznatiji cetuksimab, kimerično monoklonsko IgG1 protutijelo, koje se veže na ekstracelularnu domenu membranskog EGFR-a te je odobren u kombinaciji s radioterapijom u liječenju uznapredovalih HNSCC-a i kao monoterapija kod lokoregionalnog recidiva i metastatske bolesti. FDA je 2011. godine odobrila

primjenu cetuksimaba u kombinaciji s kemoterapijom na bazi cisplatine i 5-FU u liječenju lokoregionalnog recidiva i metastatske bolesti. Međutim, činjenica da manje od 20% HNSCC reagira na cetuksimab te da istodobna primjena s kemoradioterapijom nije značajno poboljšala ishode bolesti u uznapredovalim stadijima bolesti je prilično obeshrabrujuća. Intenzivno se radi na otkrivanju mogućih uzroka rezistencije na cetuksimab kod tumora s visokim izražajem EGFR-a (308-310). Jedan od potencijalnih objašnjena rezistencije je translokacija receptora u jezgru koja može biti inducirana zračenjem, cetuksimabom, djelovanjem cisplatine, pojačanim izražajem liganda EGFR-a i aktivacijom src obitelji kinaza (311). Navedeno sugerira da bi EGFR mogao drugim, još uvijek nepoznatim, višestrukim nizvodnim signalnim putevima djelovati u jezgri na ekspresiju i transkripciju brojnih gena uključenih u tumorogenezu. Nadalje, osim cetuksimaba razvijeni su i lijekovi koji inhibiraju tirozin-kinaznu aktivnost vežući se na intracelularnu domenu EGFR-a. Inhibitori tirozin kinaze (engl. *Tyrosine kinase inhibitors* - TKI) poput gefitiniba pokazao je limitiranu kliničku efikasnost s odgovorom u samo 10 do 15% pacijenata s HNSCC-om. Manje od 5% zloćudnih tumora glave i vrata sadrži mutacije EGFR-a što može djelomično objasniti navedenu rezistenciju tumora na TKI (311). Recentne studije počele su usmjeravati pažnju na staničnu sublokalizaciju EGFR-a te je uočeno da ovaj receptor može osim na membrani biti prekomjerno izražen u citoplazmi (cEGFR) kao i u jezgri (nEGFR) s potencijalnim novim učinci ma na ekspresiju brojnih gena. Ovi rezultati ukazuju na to da u djelovanju EGFR-a postoje brojne nepoznanice koje je tek potrebno istražiti. U literaturi je dostupno svega nekoliko radova koji su proučavali utjecaj izražaja cEGFR-a i nEGFR-a u tumorima glave i vrata, a niti jedno istraživanje povezano s karcinomom usne šupljine (243). Prema dostupnoj literaturi, ovo



istraživanje je prvo koje proučava izražaj i utjecaj jezgrinog EGFR-a u premalignim i malignim promjenama usne šupljine na malignu transformaciju i ishode bolesti. Također, analizirali smo kako nEGFR u korelaciji s drugim markerima staničnog ciklusa (Ki-67, ciklin D1, p53) i markerom matičnih tumorskih stanica (ABCG2) utječe na malignu transformaciju OPMD-a i doživljenje bolesnika s OSCC-om.

Veliki je broj istraživanja koji su proučavali značaj prekomjernog izražaja EGFR-a imunohistokemijskim metodama u tumorima glave i vrata koji predstavljaju vrlo veliku heterogenu skupinu tumora s različitim biološkim ponašanjem (227, 233, 237-243). Rezultati su često oprečni i kontradiktorni što se djelomično može pripisati neujednačenom kvantifikacijom imunohistokemijskog izražaja receptora, zanemarivanjem izražaja receptora u pojedinim staničnim odjeljcima te uključivanjem u studije više različitih tumora glave i vrata.

U skupini zdravih ispitanika ovog istraživanja najveći broj uzoraka nije imao prisutan izražaj (0) mEGFR-a (63%; 37/59) i nEGFR-a (90%; 53/59). Slabi izražaj (+) mEGFR-a i nEGFR-a bio je prisutan u 25,4% odnosno 10,1% uzoraka. Umjereni izražaj (2+) mEGFR-a vidljiv je bio sam u 11,9% uzoraka, dok snažni (3+) izražaj nije bio detektiran u uzorcima zdrave sluznice. Niti u jednom uzorku nije zabilježen umjereni (2+) i snažni (3+) izražaj jezgrinog receptora. Kod premalignih promjena zabilježen je statistički značajni porast izražaja mEGFR-a i nEGFR-a u odnosu na kontrolnu skupinu. Umjereni ili snažni izražaj (2+/3+) membranskog i jezgrinog receptora bio je vidljiv u 48% (24/50) odnosno u 52% (26/50) uzoraka. Skupina ispitanika s planocelularnim karcinomima imala je najsnažniji izražaj EGFR-a na membrani i u jezgri. Kod 66% odnosno 60% ispitanika ustanovljen je umjereni do snažni izražaj mEGFR-a i nEGFR-a (2+/3+).

Navedeni rezultati pokazuju statistički značajnu razliku ekspresije mEGFR-a i nEGFR-a između ispitivanih skupina ( $p < 0,0001$ ) s porastom umjerenog i snažnog izražaja (2+/3+) napredovanjem genetskih nestabilnosti od zdrave kontrolne skupine, preko premalignih promjena do planocelularnih karcinoma usne šupljine. Rezultati ovog istraživanja vezani uz membranski izražaj EGFR-a kod premalignih i malignih promjena u skladu su s dostupnim rezultatima iz literature. Mirza i suradnici su na 129 ispitanika zabilježili prekomjernu ekspresiju mEGFR-a u 51% bolesnika s premalignim promjenama odnosno 67% ispitanika sa karcinomom usne šupljine. Nadalje, dokazali su da prekomjerni izražaj mEGFR u bolesnika s OSCC-om negativno utječe na 5-godišnje doživljenje te je povezan s većim rizikom od povrata bolesti (231). Singala je 2018. godine proučavao ekspresiju nekoliko molekularnih markera (EGFR, p53, c-erbB2) u 40 OL i 40 OSCC-a te je također zabilježio značajan porast izražaja EGFR-a napredovanjem premalignih promjena u OSCC. Zaključili su da prekomjerna ko-ekspresija p53 i EGFR-a može ukazivati na veći rizik od maligne transformacije oralne leukoplakije u OSCC (314). Slične rezultate imao je i Ries proučavajući malignu transformaciju kod 98 leukoplakija s posebnim naglaskom da ekspresija EGFR-a točnije korelira s malignom transformacijom u odnosu na stupanj displazije (315). Dakle, rezultati većine istraživanja na premalignim i malignim promjenama usne šupljine podudaraju se s rezultatima ovog istraživanja kada govorimo o izražaju mEGFR-a. U dostupnoj literaturi ne postoji niti jedno istraživanje koje je proučavalo izražaj jezgrinog EGFR-a u premalignim i malignim promjenama usne šupljine te stoga ne možemo naše rezultate uspoređivati s literaturom. Značajni porast izražaja i membranskog i jezgrinog EGFR-a već u premalignim promjenama u odnosu na kontrolnu skupinu sugerira da ova dva proteina imaju važnu ulogu u ranoj oralnoj karcinogenezi.

Analizirajući korelaciju izražaja nEGFR-a s mEGFR-om i markerima staničnog ciklusa i matičnih tumorskih stanica u ispitivanim skupinama uočili smo zanimljive rezultate ko-ekspresije nEGFR-a i ABCG2 u ispitanika s premalignim promjenama. Molekularni biomarkeri pokazuju najveći potencijal kao objektivni i mjerljivi kriteriji koji bi mogli točno te nedvosmisleno procijeniti rizik od maligne transformacije i detektirati genetski modificirana polja oralne sluznice. U ovoj studiji istraživali smo utjecaj ekspresije nEGFR i ABCG2 u OL i OE na malignu transformaciju u OSCC tijekom dugoročnog praćenja bolesnika (srednja vrijednost 5,3 godine). Uz poznati učinak mEGFR-a na staničnu proliferaciju, stanični rast i diferencijaciju te migraciju i učinak na apoptozu, nije nam dovoljno poznata uloga translociranog receptora u jezgri. nEGFR se izražava u mnogim zdravim tkivima, gdje se nalazi uključen u regulaciju transkripcije, stanične proliferacije, replikaciju i popravak DNK (214, 316-317). Međutim, posebnu pozornost znanstvenika privukla je njegova prekomjerna ekspresija u tumorskim tkivima jajnika, dojke, grkljana, orofarinksa i jednjaka, gdje se pokazalo da negativno utječe na ukupno doživljenje (214, 243, 218-220). U ovoj studiji smo zabilježili da je 76,2% maligno transformiranih i 27,6% netransformiranih OL i OE imalo prisutan izražaj nEGFR-a, te da bolesnici s OL ili OE i prekomjernim izražajem nEGFR-a imaju 8,4 puta veći rizik od razvoja OSCC-a. Također se pokazalo da je ekspresija nEGFR-a snažan prediktor maligne transformacije OL odnosno OE. Visok rizik od maligne transformacije OL a OE u OSCC u korelaciji s izražajem nEGFR-a sugerira njegovu važnu ulogu u procesu rane oralne kancerogeneze. U jezgri, nEGFR u kombinaciji s drugim transkripcijskim čimbenicima (Aurora kinaza A, B-myb, ciklin D1, ciklooksigenaza 2 [COX 2], c-Myc, sintaza dušikovog oksida [iNOS], i ABCG2) djeluje kao ko-transkripcijski aktivator za mnogobrojne gene

(213-214, 321). Uzimajući u obzir ko-ekspresiju ABCG2 i nEGFR, koji mogu imati važnu ulogu u oralnoj karcinogenezi u jezgri, dokazali smo u 89,7% ispitanika s maligno transformiranom i 34,1% bolesnika s netransformiranom OL ili OE. Štoviše, rizik od maligne transformacije povećan je 12,84 puta kod premalignih promjena koje istodobno izražavaju ABCG2 i nEGFR. Ovo sugerira značajnu zajedničku ulogu promatranih imunoreaktivnih proteina u procesu maligne transformacije i njihov veliki potencijal kao biomarkera u izolaciji visokorizičnih bolesnika. Osim toga, statistički značajna razlika u ekspresiji nEGFR ( $p=0,005$ ) i ABCG2 ( $p=0,05$ ) samostalno ili zajedno ( $p=0,002$ ) je pronađena u lezijama s visokim gradusom oralne displazije. Multivarijatnom analizom potvrdili smo da je imunohistokemijsko bojenje nEGFR-a povezano s malignom transformacijom neovisno o stupnju displazije ( $F(1,49)=6,683$ ,  $p=0,012$ ). Navedeno sugerira da se izražaj nEGFR-a potvrđen imunohistokemijskim metodama može koristiti u točnoj procjeni rizika maligne transformacije OL-a i OE-a u OSCC. Ova metoda je pouzdanija u odnosu na procjenu stupnja displazije koji se pokazao kao vrlo nepouzdan parametar zbog brojnih nedostataka poput subjektivnosti promatrača i varijabilnosti među promatračima. Nadalje, analiza skupine pacijenata s čimbenicima rizika kao što su pušenje, konzumiranje alkohola ili oboje, pokazala je značajnu povezanost ekspresije nEGFR i rizik od maligne transformacije kod pušača dok u pacijenata koji konzumiraju alkohol i duhanske proizvode ili samo alkohol, takva povezanost nije dokazana. Ipak, broj pacijenata koji redovito konzumiraju alkohol i onih koji su uz to i pušači je manji od skupine pušača. Opsežnije studije s većim brojem ispitanika potrebno je provesti radi potvrde ovih rezultata.

U kliničkoj praksi, unatoč kirurškom liječenju OL i OE, često vidimo pojavu OSCC-a u području premaligne promjene kao i pojavu multiplih OSCC-a (mOSCC). mOSCC je bio uočen u 38% s malignom transformacijom OL i OE tijekom perioda praćenja, ali nije utvrđena statistički značajna razlika u ekspresiji ABCG2 i nEGFR-a, pojedinačno ili u kombinaciji, u usporedbi sa skupinom ispitanika s netransformiranim OL i OE. Iako su Yang i suradnici pokazali da ekspresija ABCG2 sama u maligno transformiranim OE utječe na razvoj mOSCC-a, to vjerojatno nismo uspjeli dokazati zbog malog broja uzoraka i zajedničke analize OL i OE (39). Simple i suradnici pokušali su objasniti pojavu multiplih i multifokalnih OSCC-a i recidive bolesti procesom "kancerizacije polja" (engl. *field cancerization*) iz genetski modificiranih matičnih stanica koja stvara svoje klonove koji se zatim radijalno šire i stvaraju genetski transformirane lezije koje se s dodatnim genetskim promjenama mogu razviti u OSCC (41). Navedenu teoriju je potrebno dodatno istražiti u OPMD-ima i OSCC-ima te pronaći potencijalne molekularne biomarkere povezanih s oralnom karcinogenezom. Genetski modificirana sluznica u perspektivi nam može biti precizniji parametar u određivanju kirurški zdravih rubova (168).

Naša studija potencijalno nudi nove uvide u proces nastanka OSCC-a, ali bi se ipak prikazani rezultati trebali razmatrati u svjetlu nekoliko ograničenja poput retrospektivne prirode studije i iskustva samo jednog centra te pitanja pouzdanosti podatka o konzumiranju alkohola i pušenja. Zbog stigmatizacije osoba s navedenim navikama u našem društvu, posebno među ženama, pacijenti često oklijevaju priznati konzumaciju alkohola i duhanskih proizvoda.

Statistički značajna pozitivna korelacija zapažena je u skupini bolesnika s premalignim promjenama između nEGFR-a i Ki-67, p53, ciklina D1, mEGFR-a i ABCG2. Kada analiziramo korelaciju između stupnja displazije i analiziranih markera vidljiva je statistički pozitivna korelacija povećanjem stupnja displazije i porasta izražaja nEGFR-a, Ki-67, p53, ciklina D1 i mEGFR-a, dok ABCG2 nije pokazao statističku značajnost, ali je vidljiv pozitivan trend. Slična zapažanja korelacije ispitivanih markera staničnog ciklusa i tumorskih matičnih stanica dokazane su kod ispitanika s OSCC-om. Uočena je statistički značajna pozitivna korelacija između nEGFR-a i Ki67, p53 i mEGFR, dok korelacija sa ciklin D1 i ABCG2 nije zapažena, ali je vidljiv pozitivan trend. Statistički značajna korelacija zabilježena je između mEGFR i Ki67, p53 i nEGFR, dok je korelacija sa ciklinom D1 pokazala samo pozitivan statistički trend. Kod 12 bolesnika s OSCC-om (23,1%) došlo je do progresije karcinoma te je 10 bolesnika (19,2%) preminulo od posljedica karcinoma usne šupljine. Korelacija analiziranih markera nije bila povezana s progresijom bolesti kao niti sa smrću od OSCC-a. Navedene rezultate korelacije nEGFR-a s ostalim ispitivanim markerima nije moguće uspoređivati s podacima iz literature jer nedostaju istraživanja koja su proučavala nEGFR u premalignim i malignim promjenama usne šupljine. Navedene rezultate možemo raspraviti u odnosu na provedena istraživanja na drugim zloćudnim tumorima glave i vrata. Pozitivne korelacije između nEGFR-a i ostalih proučavanih biomarkera u premalignim promjenama i displazijama mogu se objasniti utjecajem EGFR-a na poticanje stanične proliferacije i blokiranje apoptoze što su potvrdile dosadašnje studije (214, 233-236). Poznato je da EGFR u jezgri može aktivirati transkripciju ciklina D1 vezujući se na promotorsko mjesto CCND1 gena što može objasniti pozitivnu korelaciju između navedenih biomarkera. Blokiranje apoptoze moguće je i

preko smanjenja aktivnosti CKI-a koji je uzrokovan mutacijama i prekomjernim izražajem EGFR-a (214). Izražaj Ki-67 snažno je povezan s proliferacijom stanica i rastom tumorskih stanica što odgovara našim rezultatima i činjenici da se porast izražaja očekuje napredovanjem displazija i OSCC-a. Navedeno je dokazao Jing i suradnici u analizi 396 uzoraka OSCC-a, OED i zdravih sluznica usne šupljine (177). Mnogobrojne studije potvrdile su visoku ekspresiju p53 gena u karcinomima usne šupljine (54%, 75%, 95% i 65%) te je zabilježen trend porasta izražaja napredovanjem premalignih promjena usne šupljine od hiperplazije preko displazija u karcinom (186-188). Ometajuće i neometajuće mutacije proteina p53 dovode do poremećene funkcije ovog proteina s nemogućnošću induciranja apoptoze u oštećenim stanicama. Liu je na staničnim linijama hepatocelularnog karcinoma dokazao da nEGFR može utjecati na apoptozu stanica poticanjem ekspresije SOS1 koji potom aktivira HRAS/PI3K/AKT put što rezultira nuklearnom translokacijom p-AKT i Bcl-2 (322). Interakcija između p-AKT i ASPP2 olakšava vezanje Bcl-2 na p53 koji oslobađa p53 iz promotora pro-apoptotskog gena. Također, aktivacija puta HRAS/PI3K/AKT pomoću nEGFR-induciranog SOS1 inhibira apoptozu izazvanu cisplatinom (322). Marijić je sa suradnicima 2021. proučavao izražaj mEGFR-a i nEGFR-a kod laringealnih polipa, displazija i planocelularnih karcinoma te je potvrdio značajno veću učestalost snažnog izražaja nEGFR između karcinoma, displazija i polipa, te snažnog izražaja mEGFR u karcinomima i laringealnim displazijama u usporedbi s polipima (243). Navedeno je potvrdilo i naše istraživanje na premalignim promjenama i karcinomima usne šupljine. Kada promatramo skupinu ispitanika s OSCC-om, sukladno rezultatima Psyrra i suradnika na orofaringealnim karcinomima, zamijetili smo pozitivnu korelaciju izražaja membranskog i jezgrinog EGFR-a (241). Marijić je na

laringealnim planocelularnim karcinomima dokazao inverzni izražaj mEGFR-a i nEGFR-a te je zaključio da kod tumora samo jedan put EGFR signalizacije, membranski ili jezgrin, rukovodi daljnu karcinogenezu (243). Rezultati ovog istraživanja ukazuju da oba puta EGFR signalizacije imaju utjecaj na karcinogenezu, vjerojatno potičući jedan drugog i potencijalno dodatnim djelovanjem neovisno jedan o drugom.

Jedan od ciljeva ovog istraživanja bila je analiza razine izražaja nEGFR-a u odnosu na ispitivane kliničko-patološke karakteristike bolesnika s OSCC-om. Nismo zabilježili niti jednu statistički značajnu povezanost što je slično rezultatima Marijića i Psyrii na karcinomima grkljana i orofarinksa dok sličnih istraživanja povezanosti nEGFR i karcinoma usne šupljine nema u dostupnoj literaturi (241, 243). Kod analize mEGFR-a u odnosu na ispitivane kliničko-patološke karakteristike OSCC-a također nismo zabilježili niti jednu statistički značajnu povezanost. Shamsavari nije dokazao korelaciju između izražaja mEGFR-a i kliničko-patoloških osobina OSCC-a što je sukladno s našim rezultatima (323). Costa je pak sa suradnicima na uzorku od 60 ispitanika dokazao negativan utjecaj EGFR-a na progresiju bolesti u osoba mlađih od 40 godina, što je suprotno našim zapažanjima (228). Abbas je na 30 OSCC-a dokazao porast ekspresije mEGFR-a s napredovanjem histološkog gradusa tumora te zaključio da se EGFR može koristiti kao indikator tumorske agresivnosti (324). Sva navedena istraživanja provedena su na malom broju ispitanika te postoji potreba za velikim multicentričnim studijima koje će dokazati stvarni odnos izražaja membranskog i jezgrinog EGFR-a i kliničko-patoloških karakteristika tumora.

Kod ispitanika sa OSCC-om dodatno smo analizirali utjecaj ispitivanih biomarkera i kliničko-patoloških karakteristika tumora na ukupno doživljenje bolesnika. Medijan



praćenja bolesnika iznosio je 32,26 mjeseci tijekom kojeg je preminulo osamnaest bolesnika, deset njih zbog karcinoma usne šupljine, a ostalih osam od drugog uzroka koji nije povezan s OSCC-om. Devet bolesnika tijekom praćenja je razvilo drugi primarni tumor. Ispitanici s OSCC-om kod kojih je bila prisutna regionalna bolest, limfovaskularna invazija te postojanje drugog primarnog tumora imali su značajno lošije ukupno doživljenje u odnosu na ispitanike bez navedenih karakteristika. Prema rezultatima istraživanja koje je proveo Brand na 594 ispitanika s OSCC-om jednogodišnji, petogodišnji i desetogodišnji kumulativni rizik od pojave drugih primarnih tumora i recidiva bolesti bio je 17%, 30% i 37% i gotovo su se svi lokoregionalni recidivi bolesti pojavili unutar prve dvije godine od liječenja (325). Drugi primarni tumori značajno smanjuju sveukupno doživljenje bolesnika i zato je cjeloživotno praćenje bolesnika s tumorima glave i vrata izuzetno bitno zbog moguće pojave drugih tumora u usnoj šupljini koja je genetski oštećena akumulacijskim djelovanjem poznatih rizičnih čimbenika. Pluća i jetra su najčešća sjela drugih primarnih tumora izvan regije glave i vrata te je povremeno potrebno provesti probir radiološkim metodama (325). Prisutne metastaze u regionalnim limfnim čvorovima smanjuju doživljenje za 50% za svaki pojedini stadij bolesti kod karcinoma usne šupljine. Prema TNM klasifikaciji N stadij bolesti dijeli se u četiri kategorije (N0-N3). Što je veći N stadij bolesti sveukupno doživljenje je manje. Postojanje regionalnih metastaza bolesnika svrstava u minimalno III stadij bolesti sa značajno smanjenom stopom petogodišnjeg doživljenja od oko 51% u odnosu na lokaliziranu bolest (stadij I/II) kada je doživljenje oko 82% (1-2, 18). Limfovaskularna invazija spada u izborne deskriptore koje treba uzeti u obzir kod odluke o adjuvantnom onkološkom liječenju i negativni je prognostički čimbenik povezan s većom učestalošću

lokoregionalnih recidiva bolesti i udaljenih metastaza (35). Kaplan-Meierovom analizom doživljenja bolesnika s OSCC-om u odnosu na izražaj istraživanih markera dokazali smo statistički značajno kraće sveukupno doživljenje kod umjerenog i snažnog izražaja (2+/3+) nEGFR-a u tumorskom tkivu u odnosu na one sa slabim izražajem (0/+). Prema dostupnoj literaturi, ovo su prvi rezultati istraživanja koje je proučavalo utjecaj izražaja nEGFR-a u karcinomima usne šupljine na sveukupno doživljenje bolesnika (OS). Kada promatramo zloćudne tumore glave i vrata, Marijić je na karcinomima grkljana dokazao negativan utjecaj prekomjernog izražaja nEGFR-a na sveukupno doživljenje, dok je Psyri isto dokazao na tumorima orofarinksa (241, 243). Schmidt-Ullrich i suradnici dokazali su da je liječenje tumora zračenjem dovelo do aktivacije i internalizacije EGFR-a u jezgru (326). Dittman je dokazao da EGFR i DNA-PK tvore kompleks u jezgri nakon zračenja što je dovelo do pojačane aktivnosti popravka DNK i stečene rezistencije na radioterapiju (327). Liječenje karcinoma cisplatinom također se pokazalo da inducira translokaciju EGFR-a u jezgru i povećava rezistenciju na kemoterapiju (311). Navedeno sugerira da nEGFR ima značajnu ulogu u popravku oštećenja DNK čime bi se mogli objasniti rezultati ovog istraživanja. Naposljetku smo proveli prognostičke analize kliničko-patoloških parametara na progresiju bolesti i smrti od OSCC-a. Konzumiranje alkohola, klinički stadij tumora i PNI pokazali su se kao snažni prediktori progresije bolesti, dok su prisutnost regionalnih metastaza, PNI, broj pozitivnih limfnih čvorova, LVI, klinički stadij tumora i konzumiranje alkohola dokazani snažni prediktori smrtnog ishoda u bolesnika s OSCC-om. Navedena opažanja sukladna su podacima iz literature (1-2, 69-72, 92-94, 156-157).

Na posljetku, uloga nEGFR nije dovoljno istražena u zloćudnim tumorima glave i vrata, dok je prema dostupnoj literaturi njegova uloga u premalignim i malignim

promjenama usne šupljine nepoznata. Rapidni porast istraživanja vezanih uz jezgrin izražaj EGFR pokrenula su otkrića o utjecaju ovog receptora na rezistenciju na kemoterapiju i radioterapiju. Navedeno ukazuje na kompleksnost i nedovoljno poznavanje signalnih puteva posredovanih EGFR-om. Prema dostupnoj literaturi, ovo je prvo istraživanje koje je proučavalo utjecaj izražaja nEGFR-a u premalignim (OL i OE) i malignim promjenama usne šupljine i dokazalo prognostički značaj ekspresije nEGFR-a na malignu transformaciju OL i OE u OSCC kao i negativan utjecaj na sveukupno doživljenje bolesnika s OSCC-om. Navedeni rezultati sugeriraju da nEGFR ima značajan utjecaj u oralnoj kancerogenezi. Vrlo lako dostupnim i praktičnim imunohistokemijskim metodama možemo odrediti izražaj ovog receptora u jezgri te ga široko primjenjivati u kliničkoj praksi u svrhu preciznijeg određivanja malignog rizika prekanceroznih lezija usne šupljine u odnosu na dosadašnje semikvantitativne metode određivanja displazije. Molekularno kvantificiranje progresije premalignih promjena na sluznici usne šupljine utjecalo bi na vrstu i opseg liječenja te na učestalost praćenja bolesnika. Kod resekcije planocelularnih karcinoma primjena molekularne dijagnostike mogla bi uvelike promijeniti principe liječenja tumora u pogledu određivanja molekularno zdravih rubova, a ne samo kirurški odnosno patohistološki zdravih rubova, kao i potrebe za elektivnom disekcijom vrata ili adjuvantnim liječenjem. Potrebna su daljnja istraživanja na velikom uzorku ispitanika koja će dodatno i detaljno ispitati ulogu nEGFR-a u karcinomima usne šupljine te ispitati njegov međuodnos s membranskim i citoplazmatskim receptorima epidermalnog čimbenika rasta. Kao jedini nedostatak primjene nEGFR-a bi istaknuli nešto slabiju vizualizaciju imunohistokemijske reakcije, s

obzirom da se još uvijek radi o ekperimentalnom protutijelu, pri čemu je vrlo bitno iskustvo patologa u očitavanju iste.

## 7. ZAKLJUČAK

1. Značajno je viši postotak izražaja proteina Ki-67 proliferativnog indeksa u skupini bolesnika s invazivnim planocelularnim karcinomom usne šupljine u odnosu na kontrolnu skupinu zdrave sluznice i skupinu bolesnika s premalignim promjenama (oralna leukoplakija i oralna eritroplakija). Statistički je značajno viši postotak Ki-67 u podskupini displazija visokog stupnja u odnosu na displazije niskog stupnja.

2. Izražaj p53 proteina viši je u skupini bolesnika s premalignim promjenama (OL i OE) i invazivnim planocelularnim karcinomom usne šupljine u odnosu na ispitanike sa zdravom sluznicom usne šupljine.

3. Statistički je značajno viši izražaj ciklina D1 u skupini bolesnika s premalignim promjenama (OL i OE) i invazivnom planocelularnom karcinomu usne šupljine u odnosu na ispitanike sa zdravom sluznicom usne šupljine.

4. Dokazan je statistički značajno viši izražaj ispitivanog proteina ABCG2 u skupini bolesnika s premalignim promjenama (OL i OE) i invazivnom planocelularnom karcinomu usne šupljine u odnosu na ispitanike sa zdravom sluznicom usne šupljine. Izražaj ABCG2 raste s napredovanjem stupnja oralne epitelne displazije.

5. Značajno je veća učestalost umjerene i snažne ekspresije membranskog i jezgrinog EGFR-a utvrđena u skupini bolesnika s planocelularnim karcinomima i premalignim promjenama (OL i OE) u odnosu na skupinu zdravih ispitanika.

6. Pozitivna korelacija između izražaja nEGFR-a i Ki67, p53, ciklina D1 i mEGFR, kao i između mEGFR i Ki67, p53, nEGFR, ciklina D1 i ABCG2 dokazana je u skupini bolesnika s premalignim promjenama (OL i OE).

7. U bolesnika s invazivnim planocelularnim karcinomom dokazana je statistički značajna pozitivna korelaciju između nEGFR-a i Ki67, mEGFR, dok korelacija s ciklinom D1, i ABCG2 nije dokazana. Statistički značajna korelacija utvrđena je također između mEGFR i nEGFR, dok korelacija sa ciklinom D1 nije dokazana.

8. Bolesnici s premalignim promjenama (OL i OE) i prekomjernim izražajem nEGFR-a imaju značajno viši rizik za malignu transformaciju u invazivni planocelularni karcinom usne šupljine u odnosu na bolesnike bez ekspresije ili sa slabom ekspresijom nEGFR-a. Rizik za razvoj karcinoma usne šupljine je još veći kod istodobnog prekomjernog izražaja ABCG2 i nEGFR u premalignim promjenama u odnosu na prekomjerni izražaj samo nEGFR. Statistička razlika u ekspresiji nEGFR-a i ABCG2 pojedinačno i ko-ekspresija dokazana je u premalignim promjenama s displazijom višeg stupnja.

9. ROC prognostičkom analizom dokazano je da je snažan izražaj nEGFR-a u premalignim promjenama (OL i OE) jak prediktor, a p53 kao umjereno jak prediktor maligne transformacije u karcinom usne šupljine.

10. Tumori bez perineuralne invazije imaju značajno veći izražaja proteina p53 u odnosu na tumore s perineuralnom invazijom, dok je za ABCG2 dokazana pozitivna korelacija s istim parametrom.

11. Konzumiranje alkohola, viši TNM stadij bolesti, prisutnost limfovaskularne i perineuralne invazije snažni su prediktori progresije bolesti u ispitanika s invazivnim planocelularnim karcinomima usne šupljine.

12. Snažan prognostički značaj za smrt od planocelularnog karcinoma usne šupljine pokazuju konzumiranje alkohola, viši TNM stadij bolesti, prisutnost regionalnih metastaza, prisutnost limfovaskularne i perineuralne invazije te broj pozitivnih limfnih čvorova.

13. Bolesnici s umjerenim i snažnim izražajem nEGFR-a u tumorskom tkivu imali su značajno kraće sveukupno 5-godišnje doživljenje u odnosu na bolesnike s negativnim i slabim izražajem.

## 8. SAŽETAK

**Cilj:** Glavni cilj ovog istraživanja bio je imunohistokemijskim metodama iz uzoraka oralnih leukoplakija (OL) i eritroplakija (OE) te planocelularnih karcinoma usne šupljine (OSCC) odrediti stupanj izraženosti nEGFR-a i drugih markera staničnog ciklusa te njihov utjecaj na malignu transformaciju OL i OE kao i na kliničke ishode i prognozu bolesti oboljelih od OSCC-a.

**Materijali i metode:** Imunohistokemijskim metodama analiziran je izražaj markera nEGFR, mEGFR, Ki-67, p53, ciklina D1 te ABCG2 u patohistološkim uzorcima 50 bolesnika s OL ili OE i 52 bolesnika s OSCC-om.

**Rezultati:** Utvrđen je porast izražaja mEGFR i nEGFR razvojem bolesti ( $p < 0,0001$ ). U skupini bolesnika s OL i OE dokazali smo pozitivnu korelaciju između nEGFR-a i Ki67, p53, ciklina D1 i mEGFR, dok smo u skupini OSCC-a utvrdili pozitivnu korelaciju između nEGFR-a i Ki67, mEGFR ( $p < 0,05$ ). Istodobni izražaj nEGFR-a i ABCG2 povećava rizik od maligne transformacije 12,8 puta. Tumori bez perineuralne (PNI) invazije su pokazivali veću učestalost izražaja proteina p53 u odnosu na tumore s PNI ( $p = 0,02$ ), dok je za ABCG2 utvrđena pozitivna korelacija s istim parametrom ( $p = 0,02$ ). Bolesnici s OSCC-om i prekomjernim izražajem nEGFR-a imali kraće sveukupno doživljenje ( $p = 0,004$ ).

**Zaključak:** Rezultati ovog istraživanja impliciraju na moguću važnu neovisnu ulogu nEGFR-a u oralnoj karcinogenezi.

**Ključne riječi:** planocelularni karcinom; usna šupljina; biomarkeri; nEGFR; imunohistokemija.



## 9. SUMMARY

**Title:** Nuclear expression of epidermal growth factor receptor as a marker in premalignant and malignant changes of the oral cavity

Marko Tarle

Year: 2023.

**Aim:** The aim of this study was to determine the expression of nEGFR and other cell cycle markers and their influence on malignant transformation of oral leukoplakia (OL) and oral erythroplakia (OE) and on clinical outcomes and prognosis of patients with OSCC.

**Materials and methods:** The expression of the markers nEGFR, mEGFR, Ki-67, p53, cyclin D1, and ABCG2 was analyzed by immunohistochemical methods in pathohistological specimens from 50 patients with OL or OE and 52 patients with OSCC.

**Results:** An increase in the expression of mEGFR and nEGFR was found with the development of the disease ( $p < 0.0001$ ). In the group of patients with OL and OE we found a positive correlation between nEGFR and Ki67, p53, cyclin D1 and mEGFR, while in the group of patients with OSCC we found a positive correlation between nEGFR and Ki67, mEGFR ( $p < 0.05$ ). Co-expression of nEGFR and ABCG2 increased the risk of malignant transformation by 12.8-fold. Tumors without perineural (PNI) invasion had higher expression of p53 protein than tumors with PNI ( $p = 0.02$ ). Patients with OSCC and overexpression of nEGFR had shorter overall survival ( $p = 0.004$ ).

**Conclusion:** The results of this study suggest a potentially important independent role of nEGFR in oral carcinogenesis.

**Keywords:** squamous cell carcinoma; oral cavity; biomarkers; nEGFR; immunocytochemistry.

## 10. LITERATURA

1. Fakhry C, Pitman K, Kiess A, Eisele D. Oral Cancer-Evolution, Therapy, and Rehabilitation. 1. izd. New York: Thieme; 2020.
2. Lukšić I. Maksilofacijalna kirurgija. 1. izd. Zagreb: Naklada Ljevak; 2019.
3. Genden M. Head and Neck Cancer. 2. izd. New York: Thieme; 2020.
4. Shah J, Patel S, Singh B. Jatin Shah's Head and Neck Surgery and Oncology. 4. izd. Maryland Heights, Missouri: Mosby; 2019.
5. Haggerty CJ, Laughlin RM. Atlas of Operative Oral and Maxillofacial Surgery. 1. izd. New Jersey: Wiley; 2015.
6. Famuyide A, Massoud TF, Moonis G. Oral Cavity and Salivary Glands Anatomy. *Neuroimaging Clin N Am.* 2022 Nov;32(4):777-790.  
doi:10.1016/j.nic.2022.07.021.
7. Virag M. Limfatici lingvalnog periosta mandibule i intraoralni karcinom (disertacija). Sveučilište u Zagrebu, Medicinski fakultet; 1985.
8. Lukšić I. Značenje proliferacije miofibroblasta u ekstracelularnoj stromi karcinoma usne šupljine za razvoj regionalnih metastaza (disertacija). Sveučilište u Zagrebu, Medicinski fakultet; 2008.
9. Rouvière H. Anatomie des lymphatiques de l'homme. *Journal of the American Medical Association.* 1932;99(20):1716.
10. Lindberg R. Distribution of cervical lymph node metastases from squamous cell carcinoma of the upper respiratory and digestive tracts. *Cancer.* 1972 Jun;29(6):1446-9.

11. Spiro RH, Alfonso AE, Farr HW, Strong EW. Cervical node metastasis from epidermoid carcinoma of the oral cavity and oropharynx. A critical assessment of current staging. *Am J Surg.* 1974 Oct;128(4):562-7.
12. Ferlito A, Robbins KT, Silver CE, Hasegawa Y, Rinaldo A. Classification of neck dissections: an evolving system. *Auris Nasus Larynx.* 2009;36(2):127-34.
13. Robbins KT, Clayman G, Levine PA. Neck dissection classification update: revisions proposed by the American Head and Neck Society and the American Academy of Otolaryngology-Head and Neck Surgery. *Arch Otolaryngol Head Neck Surg.* 2002;128(7):751-8.
14. Gavilan J, Castreo A, Rodriganez L, Herranz J. *Functional and Selective Neck Dissection.* 2. izd. New York; Thieme; 2020.
15. Sung H, Ferlay J, Siegel RL, Laversanne M, Soerjomataram I, Jemal A i sur. Global Cancer Statistics 2020: GLOBOCAN Estimates of Incidence and Mortality Worldwide for 36 Cancers in 185 Countries. *CA Cancer J Clin.* 2021 May;71(3):209-249. doi:10.3322/caac.21660.
16. Patel SC, Carpenter WR, Tyree S, Couch ME, Weissler M, Hackman T i sur. Increasing incidence of oral tongue squamous cell carcinoma in young white women, age 18 to 44 years. *J Clin Oncol.* 2011 Apr 10;29(11):1488-94. doi:10.1200/JCO.2010.31.7883.
17. Li R, Koch WM, Fakhry C, Gourin CG. Distinct epidemiologic characteristics of oral tongue cancer patients. *Otolaryngol Head Neck Surg.* 2013;148(5):792-796.
18. Kirita T, Omura K. *Oral Cancer-Diagnosis and Therapy.* 1. izd. Japan: Springer; 2015.

19. Hashibe M, Brennan P, Chuang SC, Boccia S, Castellsague X, Chen C i sur. Interaction between tobacco and alcohol use and the risk of head and neck cancer: pooled analysis in the International Head and Neck Cancer Epidemiology Consortium. *Cancer Epidemiol Biomarkers Prev.* 2009 Feb;18(2):541-50. doi: 10.1158/1055-9965.EPI-08-0347.
20. Centers for Disease Control and Prevention. 2022 Jun [pristupljeno 2022 Dec 12]. Dostupno na:  
[https://www.cdc.gov/tobacco/data\\_statistics/fact\\_sheets/smokeless/betel\\_quid/](https://www.cdc.gov/tobacco/data_statistics/fact_sheets/smokeless/betel_quid/)
21. Erceg M, Miler Knežević A. Izvješće o smrtnosti prema listi odabranih uzroka smrti u 2018. Zagreb: Hrvatski zavod za javno zdravstvo; 2020.
22. Batsakis JG. Squamous cell carcinoma of the oral cavity and oropharynx. 2. izd. Baltimore: Williams & Wilkins; 1979.
23. Lee SU, Moon SH, Choi SW, Cho KH, Park JY, Jung YS i sur. Prognostic significance of smoking and alcohol history in young age oral cavity cancer. *Oral Dis.* 2020 Oct;26(7):1440-1448. doi: 10.1111/odi.13432.
24. Montero PH, Patel PD, Palmer FL, Patel SG, Shah JP, Hayes RB i sur. Changing trends in smoking and alcohol consumption in patients with oral cancer treated at Memorial Sloan-Kettering Cancer Center from 1985 to 2009. *Arch Otolaryngol Head Neck Surg.* 2012 Sep;138(9):817-22. doi: 10.1001/archoto.2012.1792.
25. Perry BJ, Zammit AP, Lewandowski AW, Bashford JJ, Dragovic AS, Perry EJ i sur. Sites of origin of oral cavity cancer in nonsmokers vs smokers: possible evidence of dental trauma carcinogenesis and its importance compared with human

- papillomavirus. *JAMA Otolaryngol Head Neck Surg.* 2015 Jan;141(1):5-11. doi: 10.1001/jamaoto.2014.2620.
26. Radoï L, Menvielle G, Cyr D, Lapôtre-Ledoux B, Stücker I, Luce D i sur. Population attributable risks of oral cavity cancer to behavioral and medical risk factors in France: results of a large population-based case-control study, the ICARE study. *BMC Cancer.* 2015 Oct 31;15:827. doi: 10.1186/s12885-015-1841-5.
27. Eisen D. The clinical features, malignant potential, and systemic associations of oral lichen planus: a study of 723 patients. *J Am Acad Dermatol.* 2002;46(2):207-214.
28. Kutler DI, Auerbach AD, Satagopan J, Giampietro PF, Batish SD, Huvos AG i sur. High incidence of head and neck squamous cell carcinoma in patients with Fanconi anemia. *Arch Otolaryngol Head Neck Surg.* 2003 Jan;129(1):106-12. doi: 10.1001/archotol.
29. Epstein JB, Gorsky M, Fischer D, Gupta A, Epstein M, Elad S. A survey of the current approaches to diagnosis and management of oral premalignant lesions. *J Am Dent Assoc.* 2007 Dec;138(12):1555-62; quiz 1614. doi: 10.14219/jada.archive.2007.0104.
30. Lodi G, Porter S. Management of potentially malignant disorders: evidence and critique. *J Oral Pathol Med.* 2008 Feb;37(2):63-9. doi: 10.1111/j.1600-0714.2007.00575.x. PMID: 18197849.
31. Gerry D, Fritsch VA, Lentsch EJ. Spindle cell carcinoma of the upper aerodigestive tract: an analysis of 341 cases with comparison to conventional squamous cell carcinoma. *Ann Otol Rhinol Laryngol.* 2014;123(8):576-583.

32. El-Naggar AK, Chan JKC, Grandis JR, Takata T, Slootweg PJ. WHO Classifications of Head and Neck Tumours. International Agency for Research on Cancer; 2017:112-115.
33. Parakh MK, Ulaganambi S, Ashifa N, Premkumar R, Jain AL. Oral potentially malignant disorders: clinical diagnosis and current screening aids: a narrative review. *Eur J Cancer Prev.* 2020;29(1):65-72. doi:10.1097/CEJ.0000000000000510.
34. Bawaskar HS, Bawaskar PH. Oral diseases: a global public health challenge. *Lancet.* 2020 Jan 18;395(10219):185-186. doi: 10.1016/S0140-6736(19)33016-8. PMID: 31954454.
35. Neville BW, Day TA. Oral cancer and precancerous lesions. *CA Cancer J Clin.* 2002;52:195-215.
36. Anderson A, Ishak N. Marked variation in malignant transformation rates of oral leukoplakia. *Evid Based Dent.* 2015;16(4):102-103. doi:10.1038/sj.ebd.6401128.
37. Villa A, Villa C, Abati S. Oral cancer and oral erythroplakia: an update and implication for clinicians. *Aust Dent J.* 2011;56(3): 253-256. doi:10.1111/j.1834-7819.2011.01337.x.
38. Amagasa T. Oral premalignant lesions. *Int J Clin Oncol.* 2011;16:1-4.
39. Yang X, Shi L, Zhou Z, Liu W. Podoplanin and ABCG2 expression in oral erythroplakia revisited: potential evidence for cancer stem cells driving the process of field cancerization. *Oral Oncol.* 2020;101:104368. doi:10.1016/j.oraloncology.2019.07.011.

40. Elbehi AM, Anu RI, Ekine-Afolabi B, Cash E. Emerging role of immune checkpoint inhibitors and predictive biomarkers in head and neck cancers. *Oral Oncol.* 2020;109:104977. doi:10.1016/j.oraloncology.2020.104977.
41. Simple M, Suresh A, Das D, Kuriakose MA. Cancer stem cells and field cancerization of oral squamous cell carcinoma. *Oral Oncol.* 2015;51(7):643-651. doi:10.1016/j.oraloncology.2015.04.006
42. Slaughter DP, Southwick HW, Smejkal W. Field cancerization in oral stratified squamous epithelium; clinical implications of multicentric origin. *Cancer.* 1953;6(5):963-968. doi:10.1002/1097-0142(195309)6:53.0.co;2-q.
43. Abadie WM, Partington EJ, Fowler CB, Schmalbach CE. Optimal management of proliferative verrucous leukoplakia: a systematic review of the literature. *Otolaryngol Head Neck Surg.* 2015;153(4):504-511.
44. Silverman SJr, Gorsky M. Proliferative verrucous leukoplakia: a follow-up study of 54 cases. *Oral Surg Oral Med Oral Pathol Oral Radiol Endod.* 1997;84(2):154-157.
45. Alrashdan MS, Cirillo N, McCullough M. Oral lichen planus: a literature review and update. *Arch Dermatol Res.* 2016 Oct;308(8):539-51. doi: 10.1007/s00403-016-1667-2.
46. Warnakulasuriya S. Oral potentially malignant disorders: A comprehensive review on clinical aspects and management. *Oral Oncol.* 2020 Mar;102:104550. doi: 10.1016/j.oraloncology.2019.104550.
47. Scheckenbach K, Wagenmann M, Freund M, Schipper J, Hanenberg H. Squamous cell carcinomas of the head and neck in Fanconi anemia: risk, prevention,

- therapy, and the need for guidelines. *Klin Padiatr.* 2012 Apr;224(3):132-8. doi: 10.1055/s-0032-1308989. Epub 2012 Apr 13.
48. Lopes-Cardoso C, Paes da Silva Ramos Fernandes LM, Ferreira-Rocha J, Teixeira-Soares C, Antônio-Barreto J, Humberto-Damante J. Xeroderma Pigmentosum - A case report with oral implications. *J Clin Exp Dent.* 2012 Oct 1;4(4):e248-51. doi: 10.4317/jced.50727.
49. Flint PW. *Cummings Otolaryngology-Head & Neck Surgery.* 6. izd. Philadelphia: Elsevier; 2015:1359–1387.
50. The National Comprehensive Cancer Network (NCCN) [Internet]. *Clinical Practice Guidelines in Oncology* [pristupljeno 28.10.2022.]. Dostupno na: [https://www.nccn.org/professionals/physician\\_gls/default.aspx#site](https://www.nccn.org/professionals/physician_gls/default.aspx#site)
51. Hicks WL Jr, Loree TR, Garcia RI, Maamoun S, Marshall D, Orner JB i sur. Squamous cell carcinoma of the floor of mouth: a 20-year review. *Head Neck.* 1997 Aug;19(5):400-5.
52. Caldemeyer KS, Mathews VP, Righi PD, Smith RR. Imaging features and clinical significance of perineural spread or extension of head and neck tumors. *Radiographics.* 1998;18(1):97-110.
53. Kantola S, Parikka M, Jokinen K, Hyrynkangas K, Soini Y, Alho OP i sur. Prognostic factors in tongue cancer - relative importance of demographic, clinical and histopathological factors. *Br J Cancer.* 2000 Sep;83(5):614-9. doi: 10.1054/bjoc.2000.1323.



54. García - Martín JM, Varela - Centelles P, González M, Seoane - Romero JM, Seoane J, García - Pola MJ. *Epidemiology of Oral Cancer*. 1. izd. New York: Springer; 2019.
55. Pathak J, Swain N, Patel S, Poonja L. Histopathological variants of oral squamous cell carcinoma-institutional case reports. *J Oral Maxillofac Pathol*. 2014 Jan;18(1):143-5. doi: 10.4103/0973-029X.131945.
56. Spector ME, Wilson KF, Light E, McHugh JB, Bradford CR. Clinical and pathologic predictors of recurrence and survival in spindle cell squamous cell carcinoma. *Otolaryngol Head Neck Surg*. 2011;145(2):242-247.
57. Ogawa A, Fukuta Y, Nakajima T, Kanno SM, Obara A, Nakamura Ki sur. Treatment results of oral verrucous carcinoma and its biological behavior. *Oral Oncol*. 2004 Sep;40(8):793-7. doi: 10.1016/j.oraloncology.2004.01.008. Erratum in: *Oral Oncol*. 2005 Apr;41(4):436-8.
58. Montero PH, Patel SG. Cancer of the oral cavity. *Surg Oncol Clin N Am*. 2015;24(3):491-508.
59. Bell RB, Kademani D, Homer L, Dierks EJ, Potter BE. Tongue cancer: Is there a difference in survival compared with other subsites in the oral cavity? *J Oral Maxillofac Surg*. 2007;65:229-36.
60. Suton P, Prpic M, Tarle M, Mamic M, Nikles I, Luksic I. Outcomes for patients with second primary malignancy after primary surgical treatment for early-stage squamous cell carcinoma of the oral cavity. *Head Neck*. 2018 Nov;40(11):2347-2352. doi: 10.1002/hed.25330.

61. Abati S, Bramati C, Bondi S, Lissoni A, Trimarchi M. Oral Cancer and Precancer: A Narrative Review on the Relevance of Early Diagnosis. *Int J Environ Res Public Health*. 2020 Dec 8;17(24):9160. doi: 10.3390/ijerph17249160.
62. Rodriguez-Bruno K, Ali MJ, Wang SJ. Role of panendoscopy to identify synchronous second primary malignancies in patients with oral cavity and oropharyngeal squamous cell carcinoma. *Head Neck*. 2011;33(7):949-953.
63. Mehrad M, Chernock RD, El-Mofty SK, Lewis JSr. Diagnostic discrepancies in mandatory slide review of extradepartmental head and neck cases: experience at a large academic center. *Arch Pathol Lab Med*. 2015;139(12):1539-1545.
64. Arya S, Rane P, Deshmukh A. Oral cavity squamous cell carcinoma: role of pretreatment imaging and its influence on management. *Clin Radiol*. 2014;69(9):916-930.
65. Meesa IR, Srinivasan A. Imaging of the oral cavity. *Radiol Clin North Am*. 2015;53(1):99-114.
66. Imaizumi A, Yoshino N, Yamada I, Nagumo K, Amagasa T, Omura K i sur. A potential pitfall of MR imaging for assessing mandibular invasion of squamous cell carcinoma in the oral cavity. *AJNR Am J Neuroradiol*. 2006 Jan;27(1):114-22.
67. Johnson JT, Branstetter BFIV. PET/CT in head and neck oncology: state-of-the-art 2013. *Laryngoscope*. 2014;124(4):913-915.
68. Goerres GW, Schmid DT, Schuknecht B, Eyrich GK. Bone invasion in patients with oral cavity cancer: comparison of conventional CT with PET/CT and SPECT/CT. *Radiology*. 2005;237(1):281-287.

69. Brierley JD, Gospodarowicz MK, Wittekind C. TNM Classification of Malignant Tumours. 8. izd. Hoboken, New Jersey: Wiley-Blackwell; 2017.
70. Amin AB, Gress DM, Meyer Vega LR. AJCC Cancer Staging Manual. 8. izd. Chicago, Illinois: American College of Surgeons; 2018.
71. Lydiatt W, O'Sullivan B, Patel S. Major Changes in Head and Neck Staging for 2018. *Am Soc Clin Oncol Educ Book*. 2018;38:505-14.
72. Lydiatt WM, Patel SG, O'Sullivan B, Brandwein MS, Ridge JA, Migliacci JC i sur. Head and Neck cancers-major changes in the American Joint Committee on cancer eighth edition cancer staging manual. *CA Cancer J Clin*. 2017 Mar;67(2):122-137. doi: 10.3322/caac.21389.
73. Silva LABD, Lopes MLDS, Sá MC, de Almeida Freitas R, Coletta RD, da Silveira EJD i sur. Histopathologic grading and its relationship with outcome in oral tongue squamous cell carcinoma. *J Oral Pathol Med*. 2021 Feb;50(2):183-190. doi: 10.1111/jop.13118.
74. Wahab A, Onkamo O, Pirinen M, Almangush A, Salo T. The budding and depth of invasion model in oral cancer: A systematic review and meta-analysis. *Oral Dis*. 2022 Mar;28(2):275-283. doi: 10.1111/odi.13671.
75. Boxberg M, Bollwein C, Jöhrens K, Kuhn PH, Haller B, Steiger K i sur. Novel prognostic histopathological grading system in oral squamous cell carcinoma based on tumour budding and cell nest size shows high interobserver and intraobserver concordance. *J Clin Pathol*. 2019 Apr;72(4):285-294. doi: 10.1136/jclinpath-2018-205454.

76. Bryne M. Is the invasive front of an oral carcinoma the most important area for prognostication? *Oral Dis* 1998;4:70-77.
77. Sawazaki-Calone I, Rangel A, Bueno AG. The prognostic value of histopathological grading systems in oral squamous cell carcinomas. *Oral Dis* 2015;21:755-761.
78. Wagner VP, Webber LP, Curra M, Klein IP, Meurer L, Carrad VC i sur. Bryne's grading system predicts poor disease-specific survival of oral squamous cell carcinoma: a comparative study among different histologic grading systems. *Oral Surg Oral Med Oral Pathol Oral Radiol.* 2017 Jun;123(6):688-696. doi: 10.1016/j.oooo.2017.02.012.
79. Almangush A, Bello IO, Keski-Säntti H, Mäkinen LK, Kauppila JH, Pukkila M i sur. Depth of invasion, tumor budding, and worst pattern of invasion: prognostic indicators in early-stage oral tongue cancer. *Head Neck.* 2014 Jun;36(6):811-8. doi: 10.1002/hed.23380.
80. Almangush A, Coletta RD, Bello IO, Bitu C, Keski-Säntti H, Mäkinen LK i sur. A simple novel prognostic model for early stage oral tongue cancer. *Int J Oral Maxillofac Surg.* 2015 Feb;44(2):143-50. doi: 10.1016/j.ijom.2014.10.004.
81. Wolf GT, Winter W, Bellile E, Nguyen A, Donnelly CR, McHugh JB i sur. Histologic pattern of invasion and epithelial-mesenchymal phenotype predict prognosis in squamous carcinoma of the head and neck. *Oral Oncol.* 2018 Dec;87:29-35. doi: 10.1016/j.oraloncology.2018.10.010.
82. Shimizu S, Miyazaki A, Sonoda T, Koike K, Ogi K, Kobayashi JI i sur. Tumor budding is an independent prognostic marker in early stage oral squamous cell carcinoma: With special reference to the mode of invasion and worst pattern of

- invasion. PLoS One. 2018 Apr 19;13(4):e0195451. doi: 10.1371/journal.pone.0195451.
83. El-Naggar, AK, Chan JKC, Grandis JR. WHO Classification of head and neck tumors. 4. izd. Lion: IARC Press; 2017.
  84. Pentenero M, Gandolfo S, Carrozzo M. Importance of tumor thickness and depth of invasion in nodal involvement and prognosis of oral squamous cell carcinoma: a review of the literature. *Head Neck*. 2005;27(12):1080-1091.
  85. Sparano A, Weinstein G, Chalian A, Yodul M, Weber R. Multivariate predictors of occult neck metastasis in early oral tongue cancer. *Otolaryngol Head Neck Surg*. 2004;131(4):472-476.
  86. Yuen AP, Ng RW, Lam PK, Ho A. Preoperative measurement of tumor thickness of oral tongue carcinoma with intraoral ultrasonography. *Head Neck*. 2008;30(2):230-234
  87. Kuan EC, Mallen-St Clair J, Badran KW, St John MA. How does depth of invasion influence the decision to do a neck dissection in clinically N0 oral cavity cancer? *Laryngoscope*. 2016;126(3):547-548.
  88. Po Wing Yuen A, Lam KY, Lam LK, Ho CM, Wong A, Chow TL i sur. Prognostic factors of clinically stage I and II oral tongue carcinoma-A comparative study of stage, thickness, shape, growth pattern, invasive front malignancy grading, Martinez-Gimeno score, and pathologic features. *Head Neck*. 2002 Jun;24(6):513-20. doi: 10.1002/hed.10094.

89. Dirven R, Ebrahimi A, Moeckelmann N, Palme CE, Gupta R, Clark J. Tumor thickness versus depth of invasion - Analysis of the 8th edition American Joint Committee on Cancer Staging for oral cancer. *Oral Oncol.* 2017;74:30-3.
90. Gonzalez-Moles MA, Esteban F, Rodriguez-Archilla A, Ruiz-Avila I, Gonzalez-Moles S. Importance of tumour thickness measurement in prognosis of tongue cancer. *Oral Oncol.* 2002;38(4):394-7.
91. Cruveilhier J. *Maladies des nerfs.* Paris: J. B. Bailliere; 1835.
92. Rahima B, Shingaki S, Nagata M, Saito C. Prognostic significance of perineural invasion in oral and oropharyngeal carcinoma. *Oral Surg Oral Med Oral Pathol Oral Radiol Endod.* 2004;97:423-31.
93. Frunza A, Slavescu D, Lascar I. Perineural invasion in head and neck cancers - a review. *J Med Life.* 2014;7:121-3.
94. Misztal CI, Green C, Mei C, Bhatia R, Velez Torres JM, Kamrava B i sur. Molecular and Cellular Mechanisms of Perineural Invasion in Oral Squamous Cell Carcinoma: Potential Targets for Therapeutic Intervention. *Cancers (Basel).* 2021 Nov 29;13(23):6011. doi: 10.3390/cancers13236011.
95. Vered M, Dayan D, Dobriyan A, Yahalom R, Shalmon B, Barshack I i sur. Oral tongue squamous cell carcinoma: recurrent disease is associated with histopathologic risk score and young age. *J Cancer Res Clin Oncol.* 2010 Jul;136(7):1039-48. doi: 10.1007/s00432-009-0749-3.
96. Lindenblatt Rde C, Martinez GL, Silva LE, Faria PS, Camisasca DR, Lourenço Sde Q. Oral squamous cell carcinoma grading systems--analysis of the best survival

- predictor. *J Oral Pathol Med.* 2012 Jan;41(1):34-9. doi: 10.1111/j.1600-0714.2011.01068.x.
97. Kolokythas A, Park S, Schlieve T, Pytynia K, Cox D. Squamous cell carcinoma of the oral tongue: histopathological parameters associated with outcome. *Int J Oral Maxillofac Surg.* 2015 Sep;44(9):1069-74. doi: 10.1016/j.ijom.2015.01.027.
98. Li Y, Bai S, Carroll W, Dayan D, Dort JC, Heller K i sur. Validation of the risk model: high-risk classification and tumor pattern of invasion predict outcome for patients with low-stage oral cavity squamous cell carcinoma. *Head Neck Pathol.* 2013 Sep;7(3):211-23. doi: 10.1007/s12105-012-0412-1.
99. de Morais EF, Mafra RP, Gonzaga AKG, de Souza DLB, Pinto LP, da Silveira ÉJD. Prognostic factors of oral squamous cell carcinoma in young patients: a systematic review. *J Oral Maxillofac Surg.* 2017;75:1555-66.
100. Suton P, Salaric I, Granic M, Mueller D, Luksic I. Prognostic significance of extracapsular spread of lymph node metastasis from oral squamous cell carcinoma in the clinically negative neck. *Int J Oral Maxillofac Surg.* 2017 Jun;46(6):669-675. doi: 10.1016/j.ijom.2017.02.1277.
101. Matos LL, Dedivitis RA, Kulcsar MAV, de Mello ES, Alves VAF, Cernea CR. External validation of the AJCC Cancer Staging Manual, 8th edition, in an independent cohort of oral cancer patients. *Oral Oncol.* 2017;71:47-53.
102. Shaw RJ, Lowe D, Woolgar JA, Brown JS, Vaughan ED, Evans C i sur. Extracapsular spread in oral squamous cell carcinoma. *Head Neck.* 2010 Jun;32(6):714-22. doi: 10.1002/hed.21244.

103. Su Z, Duan Z, Pan W, Wu C, Jia Y, Han B i sur. Predicting extracapsular spread of head and neck cancers using different imaging techniques: a systematic review and meta-analysis. *Int J Oral Maxillofac Surg.* 2016 Apr;45(4):413-21. doi: 10.1016/j.ijom.2015.11.021.
104. Noda Y, Ishida M, Ueno Y, Fujisawa T, Iwai H, Tsuta K. Novel pathological predictive factors for extranodal extension in oral squamous cell carcinoma: a retrospective cohort study based on tumor budding, desmoplastic reaction, tumor-infiltrating lymphocytes, and depth of invasion. *BMC Cancer.* 2022 Apr 13;22(1):402. doi: 10.1186/s12885-022-09393-8.
105. Syrjänen K, Syrjänen S, Lamberg M, Pyrhönen S, Nuutinen J. Morphological and immunohistochemical evidence suggesting human papillomavirus (HPV) involvement in oral squamous cell carcinogenesis. *Int J Oral Surg.* 1983 Dec;12(6):418-24. doi: 10.1016/s0300-9785(83)80033-7.
106. Jiang S, Dong Y. Human papillomavirus and oral squamous cell carcinoma: A review of HPV-positive oral squamous cell carcinoma and possible strategies for future. *Curr Probl Cancer.* 2017 Sep-Oct;41(5):323-327. doi: 10.1016/j.currproblcancer.2017.02.006.
107. Kreimer AR, Bhatia RK, Messeguer AL, González P, Herrero R, Giuliano AR. Oral human papillomavirus in healthy individuals: a systematic review of the literature. *Sex Transm Dis.* 2010 Jun;37(6):386-91. doi: 10.1097/OLQ.0b013e3181c94a3b.



108. Gillison ML, Broutian T, Pickard RK, Tong ZY, Xiao W, Kahle L i sur. Prevalence of oral HPV infection in the United States, 2009-2010. *JAMA*. 2012 Feb 15;307(7):693-703. doi: 10.1001/jama.2012.101.
109. Ye D, Wei K, Zhang L, Jiang Q, Zhou X, Zhao Q i sur. Inhibitory effect of the HPV-16mE6 $\delta$ /mE7/TBhsp70 $\delta$  vaccine on oral squamous cell carcinoma. *Am J Med Sci*. 2013 May;345(5):380-4. doi: 10.1097/MAJ.0b013e3182574831.
110. Herrero R, Quint W, Hildesheim A, Gonzalez P, Struijk L, Katki HA i sur. Reduced prevalence of oral human papillomavirus (HPV) 4 years after bivalent HPV vaccination in a randomized clinical trial in Costa Rica. *PLoS One*. 2013 Jul 17;8(7):e68329. doi: 10.1371/journal.pone.0068329.
111. Miller CS, Johnstone BM. Human papillomavirus as a risk factor for oral squamous cell carcinoma: a meta-analysis, 1982-1997. *Oral Surgery, Oral Medicine, Oral Pathology, Oral Radiology, and Endodontology* 2001;91:622-635.
112. Herrero R, Castellsagué X, Pawlita M, Lissowska J, Kee F, Balaram P i sur. Human papillomavirus and oral cancer: the International Agency for Research on Cancer multicenter study. *J Natl Cancer Inst*. 2003 Dec 3;95(23):1772-83. doi: 10.1093/jnci/djg107.
113. International Agency for Research on Cancer. IARC Monographs on the Evaluation of Carcinogenic Risk to Humans: Volume 100B: A review of human carcinogenics. B. Biological agents. Lyon: International Agency for Research on Cancer; 2012.
114. Coskun HH, Medina JE, Robbins KT, Silver CE, Strojan P, Teymoortash A i sur. Current philosophy in the surgical management of neck metastases for head and

- neck squamous cell carcinoma. *Head Neck*. 2015 Jun;37(6):915-26. doi: 10.1002/hed.23689.
115. Byers RM, Weber RS, Andrews T, McGill D, Kare R, Wolf P. Frequency and therapeutic implications of “skip metastases” in the neck from squamous carcinoma of the oral tongue. *Head Neck*. 1997;19(1):14-19.
  116. Khafif A, Lopez-Garza JR, Medina JE. Is dissection of level IV necessary in patients with T1-T3 N0 tongue cancer? *Laryngoscope*. 2001;111(6):1088-1090.
  117. Trotta BM, Pease CS, Rasamny JJ, Raghavan P, Mukherjee S. Oral cavity and oropharyngeal squamous cell cancer: key imaging findings for staging and treatment planning. *Radiographics*. 2011;31(2):339-354.
  118. Horta R, Nascimento R, Silva A, Amarante J. The retromolar trigone: anatomy, cancer treatment modalities, reconstruction, and a classification system. *J Craniofac Surg*. 2016;27(4):1070-1076.
  119. Overholt SM, Eicher SA, Wolf P, Weber RS. Prognostic factors affecting outcome in lower gingival carcinoma. *Laryngoscope*. 1996;106(11):1335-1339.
  120. Shingaki S, Nomura T, Takada M, Kobayashi T, Suzuki I, Nakajima T. Squamous cell carcinomas of the mandibular alveolus: analysis of prognostic factors. *Oncology*. 2002;62(1):17-24.
  121. Liao CT, Wang HM, Chang JT, Ng SH, Hsueh C, Lee LY i sur. Analysis of risk factors for distant metastases in squamous cell carcinoma of the oral cavity. *Cancer*. 2007 Oct 1;110(7):1501-8. doi: 10.1002/cncr.22959.
  122. Kokemueller H, Rana M, Rublack J, Eckardt A, Tavassol F, Schumann P i sur. The Hannover experience: surgical treatment of tongue cancer--a clinical

- retrospective evaluation over a 30 years period. *Head Neck Oncol.* 2011 May 21;3:27. doi: 10.1186/1758-3284-3-27.
123. Chinn SB, Spector ME, Bellile EL, Rozek LS, Lin T, Teknos TN i sur. Efficacy of induction selection chemotherapy vs primary surgery for patients with advanced oral cavity carcinoma. *JAMA Otolaryngol Head Neck Surg.* 2014 Feb;140(2):134-42. doi: 10.1001/jamaoto.2013.5892.
124. Bur AM, Lin A, Weinstein GS. Adjuvant radiotherapy for early head and neck squamous cell carcinoma with perineural invasion: a systematic review. *Head Neck.* 2016;38(1):E2350-2357.
125. Huang SH, O'Sullivan B. Oral cancer: current role of radiotherapy and chemotherapy. *Med Oral Patol Oral Cir Bucal.* 2013;18(2):e233-e240.
126. Cohen EEW, Bell RB, Bifulco CB, Burtness B, Gillison ML, Harrington KJ i sur. The Society for Immunotherapy of Cancer consensus statement on immunotherapy for the treatment of squamous cell carcinoma of the head and neck (HNSCC). *J Immunother Cancer.* 2019 Jul 15;7(1):184. doi: 10.1186/s40425-019-0662-5.
127. Botticelli A, Cirillo A, Strigari L, Valentini F, Cerbelli B, Scagnoli S i sur. Anti-PD-1 and Anti-PD-L1 in Head and Neck Cancer: A Network Meta-Analysis. *Front Immunol.* 2021 Aug 9;12:705096. doi: 10.3389/fimmu.2021.705096.
128. Rinaldo A, Ferlito A, Silver CE. Early history of neck dissection. *Eur Arch Otorhinolaryngol.* 2008;265(12):1535-8.
129. Myers EN, Gastman BR. Neck dissection: an operation in evolution: Hayes Martin lecture. *Arch Otolaryngol Head Neck Surg.* 2003 Jan;129(1):14-25. doi: 10.1001/archotol.129.1.14.

130. Ferlito A, Rinaldo A, Robbins KT, Silver CE. Neck dissection: past, present and future? *J Laryngol Otol.* 2006 Feb;120(2):87-92. doi: 10.1017/S0022215105004512.
131. Ferlito A, Rinaldo A, Silver CE, Shah JP, Suárez C, Medina JE i sur. Neck dissection: then and now. *Auris Nasus Larynx.* 2006 Dec;33(4):365-74. doi: 10.1016/j.anl.2006.06.001.
132. Rinaldo A, Ferlito A, Silver CE. Early history of neck dissection. *Eur Arch Otorhinolaryngol.* 2008 Dec;265(12):1535-8. doi: 10.1007/s00405-008-0706-9.
133. Ferlito A, Robbins KT, Silver CE, Hasegawa Y, Rinaldo A. Classification of neck dissections: an evolving system. *Auris Nasus Larynx.* 2009;36(2):127-34.
134. Robbins KT, Clayman G, Levine PA, Medina J, Sessions R, Shaha A i sur. Neck dissection classification update: revisions proposed by the American Head and Neck Society and the American Academy of Otolaryngology-Head and Neck Surgery. *Arch Otolaryngol Head Neck Surg.* 2002 Jul;128(7):751-8. doi: 10.1001/archotol.128.7.751.
135. Gutiontov SI, Shin EJ, Lok B, Lee NY, Cabanillas R. Intensity-modulated radiotherapy for head and neck surgeons. *Head Neck.* 2016 Apr;38 Suppl 1(Suppl 1):E2368-73. doi: 10.1002/hed.24338.
136. Lacas B, Bourhis J, Overgaard J, Zhang Q, Grégoire V, Nankivell M i sur. Role of radiotherapy fractionation in head and neck cancers (MARCH): an updated meta-analysis. *Lancet Oncol.* 2017 Sep;18(9):1221-1237. doi: 10.1016/S1470-2045(17)30458-8.

137. Gupta T, Kannan S, Ghosh-Laskar S, Agarwal JP. Systematic Review and Meta-analysis of Conventionally Fractionated Concurrent Chemoradiotherapy versus Altered Fractionation Radiotherapy Alone in the Definitive Management of Locoregionally Advanced Head and Neck Squamous Cell Carcinoma. *Clin Oncol (R Coll Radiol)*. 2016;28(1):50-61.
138. Huang SH, O'Sullivan B. Oral cancer: Current role of radiotherapy and chemotherapy. *Med Oral Patol Oral Cir Bucal*. 2013 Mar 1;18(2):e233-40. doi: 10.4317/medoral.18772.
139. Carneiro-Neto JN, de-Menezes JD, Moura LB, Massucato EM, de-Andrade CR. Protocols for management of oral complications of chemotherapy and/or radiotherapy for oral cancer: Systematic review and meta-analysis current. *Med Oral Patol Oral Cir Bucal*. 2017 Jan 1;22(1):e15-e23. doi: 10.4317/medoral.21314.
140. Fu KK, Pajak TF, Trotti A, Jones CU, Spencer SA, Phillips TL i sur. A Radiation Therapy Oncology Group (RTOG) phase III randomized study to compare hyperfractionation and two variants of accelerated fractionation to standard fractionation radiotherapy for head and neck squamous cell carcinomas: first report of RTOG 9003. *Int J Radiat Oncol Biol Phys*. 2000; 48(1):7–16. doi: 10.1016/s0360-3016(00)00663-5.
141. Bernier J, Cooper JS, Pajak TF, van Glabbeke M, Bourhis J, Forastiere A i sur. Defining risk levels in locally advanced head and neck cancers: a comparative analysis of concurrent postoperative radiation plus chemotherapy trials of the EORTC (#22931) and RTOG (# 9501). *Head Neck*. 2005;27(10):843–50. doi: 10.1002/hed.20279.

142. Cooper JS, Zhang Q, Pajak TF, Forastiere AA, Jacobs J, Saxman SB i sur. Long-term follow-up of the RTOG 9501/intergroup phase III trial: postoperative concurrent radiation therapy and chemotherapy in high-risk squamous cell carcinoma of the head and neck. *Int J Radiat Oncol Biol Phys.* 2012;84 (5):1198–205. doi: 10.1016/j.ijrobp.2012.05.008.
143. Pignon JP, le Maître A, Maillard E, Bourhis J. Meta-analysis of chemotherapy in head and neck cancer (MACH-NC): an update on 93 randomised trials and 17,346 patients. *Radiother Oncol.* 2009;92(1):4–14. doi: 10.1016/j.radonc.2009.04.014.
144. Vermorken JB, Mesia R, Rivera F, Remenar E, Kawecki A, Rottey S i sur. Platinum-based chemotherapy plus cetuximab in head and neck cancer. *N Engl J Med.* 2008;11:359(11):1116–27. doi: 10.1056/NEJMoa0802656.
145. Bonner JA, Harari PM, Giralt J, Cohen RB, Jones CU, Sur RK i sur. Radiotherapy plus cetuximab for locoregionally advanced head and neck cancer: 5-year survival data from a phase 3 randomised trial, and relation between cetuximab-induced rash and survival. *Lancet Oncol.* 2010;11(1):21–8. doi: 10.1016/S1470-2045(09)70311-0.
146. Qian JM, Schoenfeld JD. Radiotherapy and Immunotherapy for Head and Neck Cancer: Current Evidence and Challenges. *Front Oncol.* 2021 Feb 3;10:608772. doi: 10.3389/fonc.2020.608772.
147. Shibata H, Saito S, Uppaluri R. Immunotherapy for Head and Neck Cancer: A Paradigm Shift From Induction Chemotherapy to Neoadjuvant Immunotherapy. *Front Oncol.* 2021 Sep 6;11:727433. doi: 10.3389/fonc.2021.727433.

148. Cramer JD, Burtness B, Ferris RL. Immunotherapy for head and neck cancer: Recent advances and future directions. *Oral Oncol.* 2019 Dec;99:104460. doi: 10.1016/j.oraloncology.2019.104460.
149. Seiwert TY, Burtness B, Mehra R, Weiss J, Berger R, Eder JP i sur. Safety and clinical activity of pembrolizumab for treatment of recurrent or metastatic squamous cell carcinoma of the head and neck (KEYNOTE-012): an open-label, multicentre, phase 1b trial. *Lancet Oncol.* 2016 Jul;17(7):956-965. doi: 10.1016/S1470-2045(16)30066-3.
150. Ferris RL, Blumenschein G Jr, Fayette J, Guigay J, Colevas AD, Licitra L i sur. Nivolumab vs investigator's choice in recurrent or metastatic squamous cell carcinoma of the head and neck: 2-year long-term survival update of CheckMate 141 with analyses by tumor PD-L1 expression. *Oral Oncol.* 2018;81:45–51. doi: 10.1016/j.oraloncology.2018.04.008.
151. Cohen EEW, Soulières D, Le Tourneau C, Dinis J, Licitra L, Ahn MJ i sur. Pembrolizumab versus methotrexate, docetaxel, or cetuximab for recurrent or metastatic head-and-neck squamous cell carcinoma (KEYNOTE-040): a randomised, open-label, phase 3 study. *Lancet.* 2019 Jan 12;393(10167):156-167. doi: 10.1016/S0140-6736(18)31999-8.
152. Burtness B, Harrington KJ, Greil R, Soulières D, Tahara M, de Castro G Jr i sur. Pembrolizumab alone or with chemotherapy versus cetuximab with chemotherapy for recurrent or metastatic squamous cell carcinoma of the head and neck (KEYNOTE-048): a randomised, open-label, phase 3 study. *Lancet.* 2019 Nov 23;394(10212):1915-1928. doi: 10.1016/S0140-6736(19)32591-7.

153. Cohen EE, Ferris RL, Psyrri A, Haddad R, Tahara M, Bourhis J. Primary results of the phase III JAVELIN head & neck 100 trial: Avelumab plus chemoradiotherapy (CRT) followed by avelumab maintenance vs CRT in patients with locally advanced squamous cell carcinoma of the head and neck (LA SCCHN). *Annals of Oncology*. (2020);31 (suppl\_4):S599-S628. doi: 10.1016/annonc/annonc277.
154. Troiano G, Caponio VCA, Zhurakivska K, Arena C, Pannone G, Mascitti M. High PD-L1 expression in the tumour cells did not correlate with poor prognosis of patients suffering for oral squamous cells carcinoma: A meta-analysis of the literature. *Cell Prolif*. 2019 Mar;52(2):e12537. doi: 10.1111/cpr.12537.
155. Balasubramanian D, Subramaniam N, Missale F, Marchi F, Dokhe Y, Vijayan S i sur. Predictive nomograms for oral tongue squamous cell carcinoma applying the American Joint Committee on Cancer/Union Internationale Contre le Cancer 8th edition staging system. *Head Neck*. 2021 Apr;43(4):1043-1055. doi: 10.1002/hed.26554.
156. Massano J, Regateiro FS, Januário G, Ferreira A. Oral squamous cell carcinoma: review of prognostic and predictive factors. *Oral Surg Oral Med Oral Pathol Oral Radiol Endod*. 2006 Jul;102(1):67-76. doi: 10.1016/j.tripleo.2005.07.038.
157. de Cássia Braga Ribeiro K, Kowalski LP, Latorre Mdo R. Perioperative complications, comorbidities, and survival in oral or oropharyngeal cancer. *Arch Otolaryngol Head Neck Surg*. 2003 Feb;129(2):219-28. doi: 10.1001/archotol.129.2.219.



158. Auluck A, Walker BB, Hislop G, Lear SA, Schuurman N, Rosin M. Socio-economic deprivation: a significant determinant affecting stage of oral cancer diagnosis and survival. *BMC Cancer*. 2016 Aug 2;16:569. doi: 10.1186/s12885-016-2579-4.
159. Leite IC, Koifman S. Survival analysis in a sample of oral cancer patients at a reference hospital in Rio de Janeiro, Brazil. *Oral Oncol*. 1998 Sep;34(5):347-52. doi: 10.1016/s1368-8375(98)00019-0.
160. Zanoni DK, Montero PH, Migliacci JC, Shah JP, Wong RJ, Ganly I i sur. Survival outcomes after treatment of cancer of the oral cavity (1985-2015). *Oral Oncol*. 2019 Mar;90:115-121. doi: 10.1016/j.oraloncology.2019.02.001.
161. Panda S, Mohanty N, Panda S, Mishra L, Gopinath D, Sahoo A i sur. Are Survival Outcomes Different for Young and Old Patients with Oral and Oropharyngeal Squamous Cell Carcinoma? A Systematic Review and Meta-Analysis. *Cancers (Basel)*. 2022 Apr 8;14(8):1886. doi: 10.3390/cancers14081886.
162. Piccirillo JF, Lacy PD, Basu A, Spitznagel EL. Development of a new head and neck cancer-specific comorbidity index. *Arch Otolaryngol Head Neck Surg*. 2002 Oct;128(10):1172-9. doi: 10.1001/archotol.128.10.1172.
163. Takenaka Y, Takemoto N, Oya R, Ashida N, Kitamura T, Shimizu K i sur. Development and validation of a new comorbidity index for patients with head and neck squamous cell carcinoma in Japan. *Sci Rep*. 2017 Aug 4;7(1):7297. doi: 10.1038/s41598-017-07752-1.
164. Fernández-Carrera González I, Ibarra Estupiñan C, Rivero Fernández I, Sanz Rodríguez M, García González E, Almodóvar Álvarez C i sur. Head and neck

- squamous cell carcinoma in solid organ transplant recipients. *Eur Arch Otorhinolaryngol.* 2021 Jan;278(1):211-218. doi: 10.1007/s00405-020-06129-x.
165. Ackerman D, Laszlo M, Provisor A, Yu A. Nutrition Management for the Head and Neck Cancer Patient. *Cancer Treat Res.* 2018;174:187-208. doi: 10.1007/978-3-319-65421-8\_11.
166. Crowder SL, Douglas KG, Yanina Pepino M, Sarma KP, Arthur AE. Nutrition impact symptoms and associated outcomes in post-chemoradiotherapy head and neck cancer survivors: a systematic review. *J Cancer Surviv.* 2018 Aug;12(4):479-494. doi: 10.1007/s11764-018-0687-7.
167. Zolkind P, Lee JJ, Jackson RS, Pipkorn P, Massa ST. Untreated head and neck cancer: Natural history and associated factors. *Head Neck.* 2021 Jan;43(1):89-97. doi: 10.1002/hed.26460.
168. Budach V, Tinhofer I. Novel prognostic clinical factors and biomarkers for outcome prediction in head and neck cancer: a systematic review. *Lancet Oncol.* 2019 Jun;20(6):e313-e326.
169. Economopoulou P, de Bree R, Kotsantis I, Psyrri A. Diagnostic Tumor Markers in Head and Neck Squamous Cell Carcinoma (HNSCC) in the Clinical Setting. *Front Oncol.* 2019 Aug 29;9:827.
170. Hsieh JC, Wang HM, Wu MH, Chang KP, Chang PH, Liao CT i sur. Review of emerging biomarkers in head and neck squamous cell carcinoma in the era of immunotherapy and targeted therapy. *Head Neck.* 2019 Oct;41 Suppl 1:19-45. doi: 10.1002/hed.25932.

171. Sun X, Kaufman PD. Ki-67: more than a proliferation marker. *Chromosoma*. 2018 Jun;127(2):175-186. doi: 10.1007/s00412-018-0659-8. Epub 2018 Jan 10.
172. Schlüter C, Duchrow M, Wohlenberg C, Becker MH, Key G, Flad HD i sur. The cell proliferation-associated antigen of antibody Ki-67: a very large, ubiquitous nuclear protein with numerous repeated elements, representing a new kind of cell cycle-maintaining proteins. *J Cell Biol*. 1993 Nov;123(3):513-22. doi: 10.1083/jcb.123.3.513.
173. Finsterbusch K, Decker T, van Diest PJ, Focke CM. Luminal A versus luminal B breast cancer: MammaTyper mRNA versus immunohistochemical subtyping with an emphasis on standardised Ki67 labelling-based or mitotic activity index-based proliferation assessment. *Histopathology*. 2020 Apr;76(5):650-660. doi: 10.1111/his.14048.
174. Gerdes J, Stein H, Pileri S, Rivano MT, Gobbi M, Ralfkiaer E i sur. Prognostic relevance of tumour-cell growth fraction in malignant non-Hodgkin's lymphomas. *Lancet*. 1987 Aug 22;2(8556):448-9. doi: 10.1016/s0140-6736(87)90977-9.
175. Luo Y, Ren F, Liu Y, Shi Z, Tan Z, Xiong H i sur. Clinicopathological and prognostic significance of high Ki-67 labeling index in hepatocellular carcinoma patients: a meta-analysis. *Int J Clin Exp Med*. 2015 Jul 15;8(7):10235-47.
176. Pezilli R, Partelli S, Cannizzaro R, Pagano N, Crippa S, Pagnanelli M i sur. Ki-67 prognostic and therapeutic decision driven marker for pancreatic neuroendocrine neoplasms (PNENs): A systematic review. *Adv Med Sci*. 2016 Mar;61(1):147-53. doi: 10.1016/j.advms.2015.10.001.

177. Jing Y, Zhou Q, Zhu H, Zhang Y, Song Y, Zhang X, Huang X i sur. Ki-67 is an independent prognostic marker for the recurrence and relapse of oral squamous cell carcinoma. *Oncol Lett.* 2019 Jan;17(1):974-980. doi: 10.3892/ol.2018.9647.
178. Takkem A, Barakat C, Zakaraia S, Zaid K, Najmeh J, Ayoub M i sur. Ki-67 Prognostic Value in Different Histological Grades of Oral Epithelial Dysplasia and Oral Squamous Cell Carcinoma. *Asian Pac J Cancer Prev.* 2018 Nov 29;19(11):3279-3286. doi: 10.31557/APJCP.2018.19.11.3279.
179. Sobecki M, Mrouj K, Colinge J, Gerbe F, Jay P, Krasinska L i sur. Cell-Cycle Regulation Accounts for Variability in Ki-67 Expression Levels. *Cancer Res.* 2017 May 15;77(10):2722-2734. doi: 10.1158/0008-5472.CAN-16-0707.
180. Cuylen S, Blaukopf C, Politi AZ, Müller-Reichert T, Neumann B, Poser I i sur. Ki-67 acts as a biological surfactant to disperse mitotic chromosomes. *Nature.* 2016 Jul 14;535(7611):308-12. doi: 10.1038/nature18610.
181. Booth DG, Earnshaw WC. Ki-67 and the Chromosome Periphery Compartment in Mitosis. *Trends Cell Biol.* 2017 Dec;27(12):906-916. doi: 10.1016/j.tcb.2017.08.001.
182. Marei HE, Althani A, Afifi N, Hasan A, Caceci T, Pozzoli G i sur. p53 signaling in cancer progression and therapy. *Cancer Cell Int.* 2021 Dec 24;21(1):703. doi: 10.1186/s12935-021-02396-8.
183. Ozaki T, Nakagawara A. Role of p53 in Cell Death and Human Cancers. *Cancers (Basel).* 2011 Mar 3;3(1):994-1013. doi: 10.3390/cancers3010994.
184. Renzi A, De Bonis P, Morandi L, Lenzi J, Tinto D, Rigillo A i sur. Prevalence of p53 dysregulations in feline oral squamous cell carcinoma and non-neoplastic oral

- mucosa. PLoS One. 2019 Apr 18;14(4):e0215621. doi: 10.1371/journal.pone.0215621.
185. Tandon S, Tudur-Smith C, Riley RD, Boyd MT, Jones TM. A systematic review of p53 as a prognostic factor of survival in squamous cell carcinoma of the four main anatomical subsites of the head and neck. *Cancer Epidemiol Biomarkers Prev.* 2010 Feb;19(2):574-87. doi: 10.1158/1055-9965.EPI-09-0981.
  186. Kaur J, Srivastava A, Ralhan R. Overexpression of p53 protein in betel- and tobacco-related human oral dysplasia and squamous-cell carcinoma in India. *Int J Cancer.* 1994 Aug 1;58(3):340-5. doi: 10.1002/ijc.2910580305.
  187. Kerdpon D, Rich AM, Reade PC. Expression of p53 in oral mucosal hyperplasia, dysplasia and squamous cell carcinoma. *Oral Dis.* 1997 Jun;3(2):86-92. doi: 10.1111/j.1601-0825.1997.tb00018.x.
  188. Swaminathan U, Joshua E, Rao UK, Ranganathan K. Expression of p53 and Cyclin D1 in oral squamous cell carcinoma and normal mucosa: An Immunohistochemical study. *J Oral Maxillofac Pathol.* 2012 May;16(2):172-7. doi: 10.4103/0973-029X.98451.
  189. Lindemann A, Takahashi H, Patel AA, Osman AA, Myers JN. Targeting the DNA Damage Response in OSCC with TP53 Mutations. *J Dent Res.* 2018 Jun;97(6):635-644. doi: 10.1177/0022034518759068.
  190. Liu R, Sun K, Wang Y, Jiang Y, Kang J, Ma H. The effects of proliferating cell nuclear antigen and p53 in patients with oral squamous cell carcinoma: a systematic review and meta-analysis. *Ann Transl Med.* 2021 Dec;9(23):1739. doi: 10.21037/atm-21-6133.

191. Baldin V, Lukas J, Marcote MJ, Pagano M, Draetta G. Cyclin D1 is a nuclear protein required for cell cycle progression in G1. *Genes Dev.* 1993 May;7(5):812-21. doi: 10.1101/gad.7.5.812.
192. Bartkova J, Lukas J, Strauss M, Bartek J. Cyclin D1 oncoprotein aberrantly accumulates in malignancies of diverse histogenesis. *Oncogene.* 1995 Feb 16;10(4):775-8.
193. Fang H, Huang D, Yang F, Guan X. Potential biomarkers of CDK4/6 inhibitors in hormone receptor-positive advanced breast cancer. *Breast Cancer Res Treat.* 2018 Apr;168(2):287-297. doi: 10.1007/s10549-017-4612-y.
194. Tashiro E, Tsuchiya A, Imoto M. Functions of cyclin D1 as an oncogene and regulation of cyclin D1 expression. *Cancer Sci.* 2007 May;98(5):629-35. doi: 10.1111/j.1349-7006.2007.00449.x.
195. Fu M, Wang C, Li Z, Sakamaki T, Pestell RG. Minireview: Cyclin D1: normal and abnormal functions. *Endocrinology* 2004;145:5439-47.
196. Moradi Binabaj M, Bahrami A, Khazaei M, Ryzhikov M, Ferns GA, Avan A, Mahdi, Hassanian S. The prognostic value of cyclin D1 expression in the survival of cancer patients: A meta-analysis. *Gene* 2020;728:144283.
197. Motokura T, Arnold A. Cyclin D and oncogenesis. *Curr Opin Genet Dev* 1993;3:5-10.
198. Nakashima T, Clayman GL. Antisense inhibition of cyclin D1 in human head and neck squamous cell carcinoma. *Arch Otolaryngol Head Neck Surg* 2000;126:957-61.

199. Moharil RB, Khandekar S, Dive A, Bodhade A. Cyclin D1 in oral premalignant lesions and oral squamous cell carcinoma: An immunohistochemical study. *J Oral Maxillofac Pathol.* 2020 May-Aug;24(2):397. doi: 10.4103/jomfp.JOMFP\_164\_20.
200. Saawarn S, Astekar M, Saawarn N, Dhakar N, Gomateshwar Sagari S. Cyclin d1 expression and its correlation with histopathological differentiation in oral squamous cell carcinoma. *ScientificWorldJournal.* 2012;2012:978327. doi: 10.1100/2012/978327.
201. Nazar M, Naz I, Mahmood MK, Hashmi SN. Immunohistochemical Expression of Cyclin D1 and Ki-67 in Primary and Metastatic Oral Squamous Cell Carcinoma. *Asian Pac J Cancer Prev.* 2020 Jan 1;21(1):37-41. doi: 10.31557/APJCP.2020.21.1.37.
202. Gomes CC, Drummond SN, Guimarães AL, Andrade CI, Mesquita RA, Gomez RS. P21/ WAF1 and cyclin D1 variants and oral squamous cell carcinoma. *J Oral Pathol Med.* 2008 Mar;37(3):151-6. doi: 10.1111/j.1600-0714.2007.00604.x.
203. Raju B, Mehrotra R, Oijordsbakken G, Al-Sharabi AK, Vasstrand EN, Ibrahim SO. Expression of p53, cyclin D1 and Ki-67 in pre-malignant and malignant oral lesions: association with clinicopathological parameters. *Anticancer Res.* 2005 Nov-Dec;25(6C):4699-706.
204. Mo W, Zhang JT. Human ABCG2: structure, function, and its role in multidrug resistance. *Int J Biochem Mol Biol.* 2012;3(1):1-27.
205. Diestra JE, Scheffer GL, Català I, Maliepaard M, Schellens JH, Scheper RJ i sur. Frequent expression of the multi-drug resistance-associated protein

- BCRP/MXR/ABCP/ABCG2 in human tumours detected by the BXP-21 monoclonal antibody in paraffin-embedded material. *J Pathol.* 2002 Oct;198(2):213-9. doi: 10.1002/path.1203.
206. Zhou S, Schuetz JD, Bunting KD, Colapietro AM, Sampath J, Morris JJ i sur. The ABC transporter Bcrp1/ABCG2 is expressed in a wide variety of stem cells and is a molecular determinant of the side-population phenotype. *Nat Med.* 2001 Sep;7(9):1028-34. doi: 10.1038/nm0901-1028.
207. Lu X, Wang Z, Huang H, Wang H. Hedgehog signaling promotes multidrug resistance by regulation of ABC transporters in oral squamous cell carcinoma. *J Oral Pathol Med.* 2020 Oct;49(9):897-906. doi: 10.1111/jop.13050.
208. Xie J, Jin B, Li DW, Shen B, Cong N, Zhang TZ i sur. ABCG2 regulated by MAPK pathways is associated with cancer progression in laryngeal squamous cell carcinoma. *Am J Cancer Res.* 2014 Nov 19;4(6):698-709.
209. Tamatani T, Takamaru N, Ohe G, Akita K, Nakagawa T, Miyamoto Y. Expression of CD44, CD44v9, ABCG2, CD24, Bmi-1 and ALDH1 in stage I and II oral squamous cell carcinoma and their association with clinicopathological factors. *Oncol Lett.* 2018 Jul;16(1):1133-1140. doi: 10.3892/ol.2018.8703.
210. Zhang P, Zhang Y, Mao L, Zhang Z, Chen W. Side population in oral squamous cell carcinoma possesses tumor stem cell phenotypes. *Cancer Lett.* 2009 May 18;277(2):227-34. doi: 10.1016/j.canlet.2008.12.015.
211. Shi P, Liu W, Zhou ZT, He QB, Jiang WW. Podoplanin and ABCG2: malignant transformation risk markers for oral lichen planus. *Cancer Epidemiol Biomarkers Prev.* 2010;19(3):844-849. doi:10.1158/1055-9965.EPI-09-0699.



212. Feng JQ, Mi JG, Wu L, Ma LW, Shi LJ, Yang X i sur. Expression of podoplanin and ABCG2 in oral erythroplakia correlate with oral cancer development. *Oral Oncol.* 2012 Sep;48(9):848-52. doi: 10.1016/j.oraloncology.2012.03.015.
213. Chen YJ, Huang WC, Wei YL, Hsu SC, Yuan P, Lin HY i sur. Elevated BCRP/ABCG2 expression confers acquired resistance to gefitinib in wild-type EGFR-expressing cells. *PLoS One.* 2011;6(6):e21428. doi: 10.1371/journal.pone.0021428.
214. Lin SY, Makino K, Xia W, Matin A, Wen Y, Kwong KY i sur. Nuclear localization of EGF receptor and its potential new role as a transcription factor. *Nat Cell Biol.* 2001 Sep;3(9):802-8. doi: 10.1038/ncb0901-802.
215. Normanno N, De Luca A, Bianco C, Strizzi L, Mancino M, Maiello MR i sur. Epidermal growth factor receptor (EGFR) signaling in cancer. *Gene.* 2006 Jan 17;366(1):2-16. doi: 10.1016/j.gene.2005.10.018.
216. Wee P, Wang Z. Epidermal Growth Factor Receptor Cell Proliferation Signaling Pathways. *Cancers (Basel)* 2017;9.
217. Cohen S. Isolation of a mouse submaxillary gland protein accelerating incisor eruption and eyelid opening in the new-born animal. *J Biol Chem.* 1962 May;237:1555-62.
218. Cohen S. The epidermal growth factor (EGF). *Cancer* 1983;51:1787-91.
219. Cohen S. Origins of growth factors: NGF and EGF. *Ann NY Acad Sci* 2004;1038:98-102.
220. Weltman JK. The 1986 Nobel Prize for Physiology or Medicine awarded for discovery of growth factors: Rita Levi-Montalcini, M.D., and Stanley Cohen, Ph.D. *N Engl Reg Allergy Proc* 1987;8:47-8.

221. Lemmon MA, Schlessinger J. Cell signaling by receptor tyrosine kinases. *Cell* 2010;141:1117-34.
222. Lemmon MA, Schlessinger J, Ferguson KM. The EGFR family: not so prototypical receptor tyrosine kinases. *Cold Spring Harb Perspect Biol* 2014;6:a020768.
223. Graus-Porta D, Beerli RR, Daly JM, Hynes NE. ErbB-2, the preferred heterodimerization partner of all ErbB receptors, is a mediator of lateral signaling. *EMBO J* 1997;16:1647-55.
224. Ferguson KM. Structure-based view of epidermal growth factor receptor regulation. *Annu Rev Biophys.* 2008;37:353-73. doi: 10.1146/annurev.biophys.37.032807.125829.
225. Ushiro H, Cohen S. Identification of phosphotyrosine as a product of epidermal growth factor-activated protein kinase in A-431 cell membranes. *J Biol Chem* 1980;255:8363-5.
226. Montalto FI, De Amicis F. Cyclin D1 in Cancer: A Molecular Connection for Cell Cycle Control, Adhesion and Invasion in Tumor and Stroma. *Cells*. 2020 Dec 9;9(12):2648. doi: 10.3390/cells9122648.
227. Sigismund S, Avanzato D, Lanzetti L. Emerging functions of the EGFR in cancer. *Mol Oncol*. 2018 Jan;12(1):3-20. doi: 10.1002/1878-0261.12155.
228. Costa V, Kowalski LP, Coutinho-Camillo CM, Begnami MD, Calsavara VF, Neves JI i sur. EGFR amplification and expression in oral squamous cell carcinoma in young adults. *Int J Oral Maxillofac Surg*. 2018 Jul;47(7):817-823. doi: 10.1016/j.ijom.2018.01.002.

229. Rehmani HS, Issaeva N. EGFR in head and neck squamous cell carcinoma: exploring possibilities of novel drug combinations. *Ann Transl Med.* 2020 Jul;8(13):813. doi: 10.21037/atm.2020.04.07.
230. Jyothi Meka N, Ugrappa S, Velpula N, Kumar S, Naik Maloth K, Kodangal S i sur. Quantitative Immunoexpression of EGFR in Oral Potentially Malignant Disorders: Oral Leukoplakia and Oral Submucous Fibrosis. *J Dent Res Dent Clin Dent Prospects.* 2015 Summer;9(3):166-74. doi: 10.15171/joddd.2015.031.
231. Mirza Y, Ali SMA, Awan MS, Idress R, Naeem S, Zahid N i sur. Overexpression of EGFR in Oral Premalignant Lesions and OSCC and Its Impact on Survival and Recurrence. *Oncomedicine* 2018; 3:28-36. doi:10.7150/oncm.22614.MC4682013.
232. Leemans CR, Braakhuis BJ, Brakenhoff RH. The molecular biology of head and neck cancer. *Nat Rev Cancer* 2011;11:9-22.
233. Lo HW, Xia W, Wei Y, Ali-Seyed M, Huang SF, Hung MC. Novel prognostic value of nuclear epidermal growth factor receptor in breast cancer. *Cancer Res* 2005;65:338-48.
234. Hanada N, Lo HW, Day CP, Pan Y, Nakajima Y, Hung MC. Co-regulation of B-Myb expression by E2F1 and EGF receptor. *Mol Carcinog* 2006;45:10-7.
235. Hung LY, Tseng JT, Lee YC, Xia W, Wang YN, Wu ML i sur. Nuclear epidermal growth factor receptor (EGFR) interacts with signal transducer and activator of transcription 5 (STAT5) in activating Aurora-A gene expression. *Nucleic Acids Res* 2008;36:4337-51.

236. Jaganathan S, Yue P, Paladino DC, Bogdanovic J, Huo Q, Turkson J. A functional nuclear epidermal growth factor receptor, SRC and Stat3 heteromeric complex in pancreatic cancer cells. *PLoS One* 2011;6:e19605.
237. Hadzisejdic I, Mustac E, Jonjic N, Petkovic M, Grahovac B. Nuclear EGFR in ductal invasive breast cancer: correlation with cyclin-D1 and prognosis. *Mod Pathol* 2010;23:392-403.
238. Kamio T, Shigematsu K, Sou H, Kawai K, Tsuchiyama H. Immunohistochemical expression of epidermal growth factor receptors in human adrenocortical carcinoma. *Hum Pathol* 1990;21:277-82.
239. Lin SY, Makino K, Xia W, Matin A, Wen Y, Kwong KY i sur. Nuclear localization of EGF receptor and its potential new role as a transcription factor. *Nat Cell Biol* 2001;3:802-8.
240. Lipponen P, Eskelinen M. Expression of epidermal growth factor receptor in bladder cancer as related to established prognostic factors, oncoprotein (c-erbB-2, p53) expression and long-term prognosis. *Br J Cancer* 1994;69:1120-5.
241. Psyrri A, Yu Z, Weinberger PM, Sasaki C, Haffty B, Camp R i sur. Quantitative determination of nuclear and cytoplasmic epidermal growth factor receptor expression in oropharyngeal squamous cell cancer by using automated quantitative analysis. *Clin Cancer Res* 2005;11:5856-62.
242. Xia W, Wei Y, Du Y, Liu J, Chang B, Yu YL i sur. Nuclear expression of epidermal growth factor receptor is a novel prognostic value in patients with ovarian cancer. *Mol Carcinog* 2009;48:610-7.

243. Marijić B, Braut T, Babarović E, Krstulja M, Maržić D, Avirović M i sur. Nuclear EGFR Expression Is Associated With Poor Survival in Laryngeal Carcinoma. *Appl Immunohistochem Mol Morphol*. 2021 Sep 1;29(8):576-584. doi: 10.1097/PAI.0000000000000932.
244. Shah P, Chaumet A, Royle SJ, Bard FA. The NAE Pathway: Autobahn to the Nucleus for Cell Surface Receptors. *Cells* 2019;8.
245. Brand TM, Iida M, Luthar N, Starr MM, Huppert EJ, Wheeler DL. Nuclear EGFR as a molecular target in cancer. *Radiother Oncol* 2013;108:370-7.
246. Elsheikh S, Green AR, Aleskandarany MA, Grainge M, Paish CE, Lambros MBK i sur. CCND1 amplification and cyclin D1 expression in breast cancer and their relation with proteomic subgroups and patient outcome. *Breast Cancer Res Treat* 2008;109:325-35.
247. Zhang YY, Xu ZN, Wang JX, Wei DM, Pan XL. G1/S-specific cyclin-D1 might be a prognostic biomarker for patients with laryngeal squamous cell carcinoma. *Asian Pac J Cancer Prev* 2012;13:2133-7.
248. Abdulmajeed AA, Dalley AJ, Farah CS. Putative cancer stem cell marker expression in oral epithelial dysplasia and squamous cell carcinoma. *J. Oral Pathol. Med.* 2013;42:755–760.
249. Chaw SY, Abdul MA, Dalley AJ, Chan A, Stein S, Farah CS. Epithelial to mesenchymal transition (EMT) biomarkers – E-cadherin, beta-catenin, APC and Vimentin – in oral squamous cell carcinogenesis and transformation. *Oral Oncol.* 2012;48:997–1006.

250. Cho EY, Choi YL, Han JJ, Kim KM, Oh YL. Expression and amplification of Her2, EGFR and cyclin D1 in breast cancer: immunohistochemistry and chromogenic in situ hybridization. *Pathol Int* 2008;58:17-25.
251. Inchingolo F, Santacroce L, Ballini A, Topi S, Dipalma G, Haxhirexha K i sur. Oral Cancer: A Historical Review. *Int J Environ Res Public Health*. 2020 May 2;17(9):3168. doi: 10.3390/ijerph17093168.
252. Farah CS. Molecular, genomic and mutational landscape of oral leukoplakia. *Oral Dis*. 2021;27(4):803-812. doi:10.1111/odi.13608.
253. Ranganathan K, Kavitha L. Oral epithelial dysplasia: classifications and clinical relevance in risk assessment of oral potentially malignant disorders. *J Oral Maxillofac Pathol*. 2019;23(1):19-27. doi:10.4103/jomfp.
254. Economopoulou P, de Bree R, Kotsantis I, Psyrris A. Diagnostic Tumor Markers in Head and Neck Squamous Cell Carcinoma (HNSCC) in the Clinical Setting. *Front Oncol*. 2019 Aug 29;9:827. doi: 10.3389/fonc.2019.00827.
255. Sarode G, Maniyar N, Sarode SC, Jafer M, Patil S, Awan KH. Epidemiologic aspects of oral cancer. *Dis Mon*. 2020 Dec;66(12):100988. doi: 10.1016/j.disamonth.2020.100988.
256. Ganly I, Patel S, Shah J. Early stage squamous cell cancer of the oral tongue- clinicopathologic features affecting outcome. *Cancer*. 2012;118(1):101-11.
257. Saba NF, Goodman M, Ward K, Flowers C, Ramalingam S, Owonikoko T i sur. Gender and ethnic disparities in incidence and survival of squamous cell carcinoma of the oral tongue, base of tongue, and tonsils: a surveillance,

- epidemiology and end results program-based analysis. *Oncology*. 2011;81(1):12-20. doi: 10.1159/000330807.
258. Suresh GM, Koppad R, Prakash BV, Sabitha KS, Dhara PS. Prognostic Indicators of Oral Squamous Cell Carcinoma. *Ann Maxillofac Surg*. 2019;9(2):364-70.
259. Zafereo ME, Xu L, Dahlstrom KR, Viamonte CA, El-Naggar AK, Wei Q i sur. Squamous cell carcinoma of the oral cavity often overexpresses p16 but is rarely driven by human papillomavirus. *Oral Oncol*. (2016) 56:47–53.
260. Schache AG, Liloglou T, Risk JM, Fila A, Jones TM, Sheard J i sur. Evaluation of human papilloma virus diagnostic testing in oropharyngeal squamous cell carcinoma: sensitivity, specificity, and prognostic discrimination. *Clin Cancer Res*. (2011) 17:6262–71.
261. Smeets SJ, Hesselink AT, Speel EJ, Haesevoets A, Snijders PJ, Pawlita M i sur. A novel algorithm for reliable detection of human papillomavirus in paraffin embedded head and neck cancer specimen. *Int J Cancer*. (2007) 121:2465–72.
262. Sorbye SW, Kilvaer TK, Valkov A, Donnem T, Smeland E, Al-Shibli K i sur. Prognostic impact of Jab1, p16, p21, p62, Ki67 and Skp2 in soft tissue sarcomas. *PLoS One*. 2012;7(10):e47068. doi: 10.1371/journal.pone.0047068.
263. Josefsson A, Wikström P, Egevad L, Granfors T, Karlberg L, Stattin P i sur. Low endoglin vascular density and Ki67 index in Gleason score 6 tumours may identify prostate cancer patients suitable for surveillance. *Scand J Urol Nephrol*. 2012 Aug;46(4):247-57. doi: 10.3109/00365599.2012.669791.
264. Ishihara M, Mukai H, Nagai S, Onozawa M, Nihei K, Shimada T i sur. Retrospective analysis of risk factors for central nervous system metastases in operable breast

- cancer: effects of biologic subtype and Ki67 overexpression on survival. *Oncology*. 2013;84(3):135-40. doi: 10.1159/000345321.
265. Lopes VKM, Jesus AS, Souza LL, Miyahara LAN, Guimarães DM, Pontes HAR i sur. Ki-67 protein predicts survival in oral squamous carcinoma cells: an immunohistochemical study. *Braz Oral Res*. 2017 Aug 21;31:e66. doi: 10.1590/1807-3107BOR-2017.vol31.0066.
266. Xie S, Liu Y, Qiao X, Hua RX, Wang K, Shan XF i sur. What is the Prognostic Significance of Ki-67 Positivity in Oral Squamous Cell Carcinoma? *J Cancer*. 2016 Apr 10;7(7):758-67. doi: 10.7150/jca.14214.
267. Sharma S, Maheshwari V, Narula V, Verma S, Jain A, Alam K. Prognostic and Predictive Impact of Ki-67 in Premalignant and Malignant Squamous Cell Lesions of Oral Cavity. *Int J Head Neck Surg* 2013; 4 (2):61-65.
268. Mondal K, Mandal R, Sarkar BC. Importance of Ki-67 Labeling in Oral Leukoplakia with Features of Dysplasia and Carcinomatous Transformation: An Observational Study over 4 Years. *South Asian J Cancer*. 2020 Jun;9(2):99-104. doi: 10.1055/s-0040-1721212. Epub 2020 Dec 14.
269. Dwivedi N, Chandra S, Kashyap B, Raj V, Agarwal A. Suprabasal expression of Ki-67 as a marker for the severity of oral epithelial dysplasia and oral squamous cell carcinoma. *Contemp Clin Dent*. 2013 Jan;4(1):7-12. doi: 10.4103/0976-237X.111586.
270. Swain S, Nishat R, Ramachandran S, Raghuvanshi M, Behura SS, Kumar H. Comparative evaluation of immunohistochemical expression of MCM2 and Ki67



- in oral epithelial dysplasia and oral squamous cell carcinoma. *J Cancer Res Ther.* 2022 Jul-Sep;18(4):997-1002. doi: 10.4103/jcrt.JCRT\_10\_20.
271. Birajdar SS, Radhika M, Paremala K, Sudhakara M, Soumya M, Gadivan M. Expression of Ki-67 in normal oral epithelium, leukoplakic oral epithelium and oral squamous cell carcinoma. *J Oral Maxillofac Pathol.* 2014 May;18(2):169-76. doi: 10.4103/0973-029X.140729.
272. Kusama K, Okutsu S, Takeda A, Himiya T, Kojima A, Kidokoro Y i sur. p53 gene alterations and p53 protein in oral epithelial dysplasia and squamous cell carcinoma. *J Pathol.* 1996 Apr;178(4):415-21. doi: 10.1002/(SICI)1096-9896(199604)178:4<415::AID-PATH548>3.0.CO;2-1.
273. Shahnavaaz SA, Regezi JA, Bradley G, Dubé ID, Jordan RC. p53 gene mutations in sequential oral epithelial dysplasias and squamous cell carcinomas. *J Pathol.* 2000 Mar;190(4):417-22. doi: 10.1002/(SICI)1096-9896(200003)190:4<417::AID-PATH544>3.0.CO;2-G.
274. Ogmundsdóttir HM, Björnsson J, Holbrook WP. Role of TP53 in the progression of pre-malignant and malignant oral mucosal lesions. A follow-up study of 144 patients. *J Oral Pathol Med.* 2009 Aug;38(7):565-71. doi: 10.1111/j.1600-0714.2009.00766.x.
275. Graveland AP, Bremmer JF, de Maaker M, Brink A, Cobussen P, Zwart M i sur. Molecular screening of oral precancer. *Oral Oncol.* 2013 Dec;49(12):1129-35. doi: 10.1016/j.oraloncology.2013.09.005.

276. Kushner J, Bradley G, Jordan RC. Patterns of p53 and Ki-67 protein expression in epithelial dysplasia from the floor of the mouth. *J Pathol.* 1997 Dec;183(4):418-23.
277. Cruz IB, Snijders PJ, Meijer CJ, Braakhuis BJ, Snow GB, Walboomers JM i sur. p53 expression above the basal cell layer in oral mucosa is an early event of malignant transformation and has predictive value for developing oral squamous cell carcinoma. *J Pathol.* 1998 Apr;184(4):360-8.
278. Viveka TS, Shyamsundar V, Krishnamurthy A, Ramani P, Ramshankar V. p53 Expression Helps Identify High Risk Oral Tongue Pre- malignant Lesions and Correlates with Patterns of Invasive Tumour Front and Tumour Depth in Oral Tongue Squamous Cell Carcinoma Cases. *Asian Pac J Cancer Prev.* 2016;17(1):189-95. doi: 10.7314/apjcp.2016.17.1.189.
279. Banerjee R, Van Tubergen EA, Scanlon CS, Vander Broek R, Lints JP, Liu M i sur. The G protein-coupled receptor GALR2 promotes angiogenesis in head and neck cancer. *Mol Cancer Ther.* 2014 May;13(5):1323-33. doi: 10.1158/1535-7163.MCT-13-0904.
280. Kanazawa T, Misawa K, Misawa Y, Maruta M, Uehara T, Kawada K isur. Galanin receptor 2 utilizes distinct signaling pathways to suppress cell proliferation and induce apoptosis in HNSCC. *Mol Med Rep.* 2014 Sep;10(3):1289-94. doi: 10.3892/mmr.2014.2362.
281. Khan Z, Tiwari RP, Mulherkar R, Sah NK, Prasad GB, Shrivastava BR i sur. Detection of survivin and p53 in human oral cancer: correlation with

- clinicopathologic findings. *Head Neck*. 2009 Aug;31(8):1039-48. doi: 10.1002/hed.21071.
282. Huang SF, Cheng SD, Chuang WY, Chen IH, Liao CT, Wang HM i sur. Cyclin D1 overexpression and poor clinical outcomes in Taiwanese oral cavity squamous cell carcinoma. *World J Surg Oncol*. 2012 Feb 16;10:40. doi: 10.1186/1477-7819-10-40.
283. Moharil RB, Khandekar S, Dive A, Bodhade A. Cyclin D1 in oral premalignant lesions and oral squamous cell carcinoma: An immunohistochemical study. *J Oral Maxillofac Pathol*. 2020 May-Aug;24(2):397. doi: 10.4103/jomfp.JOMFP\_164\_20.
284. Carlos de Vicente J, Herrero-Zapatero A, Fresno MF, López-Arranz JS. Expression of cyclin D1 and Ki-67 in squamous cell carcinoma of the oral cavity: clinicopathological and prognostic significance. *Oral Oncol*. 2002 Apr;38(3):301-8. doi: 10.1016/s1368-8375(01)00060-4.
285. Das SN, Khare P, Singh MK, Sharma SC. Correlation of cyclin D1 expression with aggressive DNA pattern in patients with tobacco-related intraoral squamous cell carcinoma. *Indian J Med Res*. 2011 Apr;133(4):381-6.
286. Khan H, Gupta S, Husain N, Misra S, Singh N, Negi MP. Prognostics of Cyclin-D1 expression with chemoradiation response in patients of locally advanced oral squamous cell carcinoma. *J Cancer Res Ther*. 2014 Apr-Jun;10(2):258-64. doi: 10.4103/0973-1482.136549.
287. Guimarães EP, de Carli ML, Sperandio FF, Hanemann JA, Pereira AA. Cyclin D1 and Ki-67 expression correlates to tumor staging in tongue squamous cell

- carcinoma. *Med Oral Patol Oral Cir Bucal*. 2015 Nov 1;20(6):e657-63. doi: 10.4317/medoral.20601.
288. Zhao Y, Yu D, Li H, Nie P, Zhu Y, Liu S i sur. Cyclin D1 overexpression is associated with poor clinicopathological outcome and survival in oral squamous cell carcinoma in Asian populations: insights from a meta-analysis. *PLoS One*. 2014 Mar 27;9(3):e93210. doi: 10.1371/journal.pone.0093210.
289. Wang L, Liu T, Nishioka M, Aguirre RL, Win SS, Okada N. Activation of ERK1/2 and cyclin D1 expression in oral tongue squamous cell carcinomas: relationship between clinicopathological appearances and cell proliferation. *Oral Oncol*. 2006 Jul;42(6):625-31. doi: 10.1016/j.oraloncology.2005.11.002.
290. Noorlag R, van Kempen PM, Stegeman I, Koole R, van Es RJ, Willems SM. The diagnostic value of 11q13 amplification and protein expression in the detection of nodal metastasis from oral squamous cell carcinoma: a systematic review and meta-analysis. *Virchows Arch*. 2015 Apr;466(4):363-73. doi: 10.1007/s00428-015-1719-6.
291. Lam KY, Ng IO, Yuen AP, Kwong DL, Wei W. Cyclin D1 expression in oral squamous cell carcinomas: clinicopathological relevance and correlation with p53 expression. *J Oral Pathol Med*. 2000 Apr;29(4):167-72. doi: 10.1034/j.1600-0714.2000.290404.x.
292. Miyamoto R, Uzawa N, Nagaoka S, Hirata Y, Amagasa T. Prognostic significance of cyclin D1 amplification and overexpression in oral squamous cell carcinomas. *Oral Oncol*. 2003 Sep;39(6):610-8. doi: 10.1016/s1368-8375(03)00048-4.

293. Angadi PV, Krishnapillai R. Cyclin D1 expression in oral squamous cell carcinoma and verrucous carcinoma: correlation with histological differentiation. *Oral Surg Oral Med Oral Pathol Oral Radiol Endod.* 2007 Mar;103(3):e30-5. doi: 10.1016/j.tripleo.2006.09.011.
294. Angadi PV, Krishnapillai R. Cyclin D1 expression in oral squamous cell carcinoma and verrucous carcinoma: correlation with histological differentiation. *Oral Surgery, Oral Medicine, Oral Pathology, Oral Radiology and Endodontology.* 2007;103(3):e30–e35.
295. Mishra R, Das BR. Cyclin D1 expression and its possible regulation in chewing tobacco mediated oral squamous cell carcinoma progression. *Archives of Oral Biology.* 2009;54(10):917–923.
296. Woods M, Pant R, Mallya SM. Cyclin D1 and cyclin D-dependent kinases enhance oral keratinocyte proliferation but do not block keratinocyte differentiation. *International Journal of Oncology.* 2010;37(6):1471–1475.
297. Ohnishi Y, Watanabe M, Wato M, Tanaka A, Kakudo K, Nozaki M. Cyclin D1 expression is correlated with cell differentiation and cell proliferation in oral squamous cell carcinomas. *Oncol Lett.* 2014 Apr;7(4):1123-1127. doi: 10.3892/ol.2014.1880.
298. Bhatia P, Bernier M, Sanghvi M, Moaddel R, Schwarting R, Ramamoorthy A i sur. Breast cancer resistance protein (BCRP/ABCG2) localises to the nucleus in glioblastoma multiforme cells. *Xenobiotica.* 2012 Aug;42(8):748-55. doi: 10.3109/00498254.2012.662726.

299. Liang SC, Yang CY, Tseng JY, Wang HL, Tung CY, Liu HW i sur. ABCG2 localizes to the nucleus and modulates CDH1 expression in lung cancer cells. *Neoplasia*. 2015 Mar;17(3):265-78. doi: 10.1016/j.neo.2015.01.004.
300. Triaca V, Fico E, Rosso P, Ralli M, Corsi A, Severini C i sur. Pilot Investigation on p75<sup>ICD</sup> Expression in Laryngeal Squamous Cell Carcinoma. *Cancers (Basel)*. 2022 May 25;14(11):2622. doi: 10.3390/cancers14112622.
301. Yanamoto S, Yamada S, Takahashi H, Naruse T, Matsushita Y, Ikeda H i sur. Expression of the cancer stem cell markers CD44v6 and ABCG2 in tongue cancer: effect of neoadjuvant chemotherapy on local recurrence. *Int J Oncol*. 2014 Apr;44(4):1153-62. doi: 10.3892/ijo.2014.2289.
302. Liu H, Xia S, Zhu L, Li N. Cytoplasmic ABCG2 and podoplanin expression in oral squamous cell carcinoma correlates with lymph node metastasis. *J Hard Tissue Biol* 2017;26(3):268-273.
303. Cignetti DM, Weber RS, Lai SY. Head and neck cancer: an evolving treatment paradigm. *Cancer* 2008;113:1911-32. 10.1002/cncr.23654.
304. Kalyankrishna S, Grandis JR. Epidermal growth factor receptor biology in head and neck cancer. *J Clin Oncol* 2006;24:2666-72. 10.1200/JCO.2005.04.8306.
305. Grandis JR, Tweardy DJ. Elevated levels of transforming growth factor alpha and epidermal growth factor receptor messenger RNA are early markers of carcinogenesis in head and neck cancer. *Cancer Res* 1993;53:3579-84.
306. Rubin Grandis J, Melhem MF, Gooding WE, Day R, Holst VA, Wagener MM i sur. Levels of TGF-alpha and EGFR protein in head and neck squamous cell carcinoma

- and patient survival. *J Natl Cancer Inst.* 1998 Jun 3;90(11):824-32. doi: 10.1093/jnci/90.11.824.
307. Xu MJ, Johnson DE, Grandis JR. EGFR-targeted therapies in the post-genomic era. *Cancer Metastasis Rev* 2017;36:463-73. 10.1007/s10555-017-9687-8.
308. Specenier P, Vermorken JB. Cetuximab: its unique place in head and neck cancer treatment. *Biologics* 2013;7:77-90.
309. Bauml JM, Vinnakota R, Anna Park YH, Bates SE, Fojo T, Aggarwal C i sur. Cisplatin versus cetuximab with definitive concurrent radiotherapy for head and neck squamous cell carcinoma: An analysis of Veterans Health Affairs data. *Cancer.* 2019 Feb 1;125(3):406-415. doi: 10.1002/cncr.31816.
310. Gillison ML, Trotti AM, Harris J, Eisbruch A, Harari PM, Adelstein DJ i sur. Radiotherapy plus cetuximab or cisplatin in human papillomavirus-positive oropharyngeal cancer (NRG Oncology RTOG 1016): a randomised, multicentre, non-inferiority trial. *Lancet.* 2019 Jan 5;393(10166):40-50. doi: 10.1016/S0140-6736(18)32779-X.
311. Burdick JS, Chung E, Tanner G, Sun M, Paciga JE, Cheng JQ i sur. Treatment of Menetrier's disease with a monoclonal antibody against the epidermal growth factor receptor. *N Engl J Med* 2000;343:1697-701.
312. Rikiishi H. Autophagic action of new targeting agents in head and neck oncology. *Cancer Biol Ther* 2012;13:978-91. 10.4161/cbt.21079.
313. Mirza Y, Ali SMA, Awan MS, Idress R, Naeem S, Zahid N i sur. Overexpression of EGFR in Oral Premalignant Lesions and OSCC and Its Impact on Survival and Recurrence. *Oncomedicine* 2018; 3:28-36. doi:10.7150/oncm.22614.

314. Singla S, Singla G, Zaheer S, Rawat DS, Mandal AK. Expression of p53, epidermal growth factor receptor, c-erbB2 in oral leukoplakias and oral squamous cell carcinomas. *J Can Res Ther* 2018;14:388-93.
315. Ries J, Vairaktaris E, Agaimy A, Bechtold M, Gorecki P, Neukam FW i sur. The relevance of EGFR overexpression for the prediction of the malignant transformation of oral leukoplakia. *Oncol Rep.* 2013 Sep;30(3):1149-56. doi: 10.3892/or.2013.2545.
316. Cao H, Lei ZM, Bian L, Rao CV. Functional nuclear epidermal growth factor receptors in human choriocarcinoma JEG-3 cells and normal human placenta. *Endocrinology.* 1995 Jul;136(7):3163-72. doi: 10.1210/endo.136.7.7540549.
317. Marti U, Ruchti C, Kämpf J, Thomas GA, Williams ED, Peter HJ sur. Nuclear localization of epidermal growth factor and epidermal growth factor receptors in human thyroid tissues. *Thyroid.* 2001 Feb;11(2):137-45. doi: 10.1089/105072501300042785.
318. Lo HW, Xia W, Wei Y, Ali-Seyed M, Huang SF, Hung MC. Novel prognostic value of nuclear epidermal growth factor receptor in breast cancer. *Cancer Res.* 2005 Jan 1;65(1):338-48. Erratum in: *Cancer Res.* 2005 Mar 1;65(5):2045.
319. Kamio T, Shigematsu K, Sou H, Kawai K, Tsuchiyama H. Immunohistochemical expression of epidermal growth factor receptors in human adrenocortical carcinoma. *Hum Pathol.* 1990 Mar;21(3):277-82. doi: 10.1016/0046-8177(90)90227-v.
320. Lipponen P, Eskelinen M. Expression of epidermal growth factor receptor in bladder cancer as related to established prognostic factors, oncoprotein (c-erbB-



- 2, p53) expression and long-term prognosis. *Br J Cancer*. 1994 Jun;69(6):1120-5. doi: 10.1038/bjc.1994.220.
321. Lo HW, Cao X, Zhu H, Ali-Osman F. Cyclooxygenase-2 is a novel transcriptional target of the nuclear EGFR-STAT3 and EGFRvIII-STAT3 signaling axes. *Mol Cancer Res*. 2010 Feb;8(2):232-45. doi: 10.1158/1541-7786.MCR-09-0391.
322. Liu K, Jiang T, Ouyang Y, Shi Y, Zang Y, Li N i sur. Nuclear EGFR impairs ASPP2-p53 complex-induced apoptosis by inducing SOS1 expression in hepatocellular carcinoma. *Oncotarget*. 2015 Jun 30;6(18):16507-16. doi: 10.18632/oncotarget.3757.
323. Shahsavari F, Miri R, Ghorbanpour M. Expression of epidermal growth factor receptor in oral and esophageal squamous-cell carcinoma. *Dent Res J (Isfahan)*. 2020 Mar 17;17(2):85-91.
324. Abbas E, Abdel-Aal W, Samy A. Evaluation Of Transforming Growth Factor  $\alpha$  (Tgf- $\alpha$ ) And Epidermal Growth Factor Receptor (Egfr) Expression In Oral Squamous Cell Carcinoma. *The Egyptian Journal of Hospital Medicine*, 2002; 7(1): 168-176. doi: 10.21608/ejhm.2002.18849.
325. Brands MT, Smeekens EAJ, Takes RP, Kaanders JHAM, Verbeek ALM, Merks MAW i sur. Time patterns of recurrence and second primary tumors in a large cohort of patients treated for oral cavity cancer. *Cancer Med*. 2019 Sep;8(12):5810-5819. doi: 10.1002/cam4.2124.
326. Schmidt-Ullrich RK, Valerie K, Fogleman PB, Walters J. Radiation-induced autophosphorylation of epidermal growth factor receptor in human malignant mammary and squamous epithelial cells. *Radiat Res*. 1996 Jan;145(1):81-5.

327. Dittmann K, Mayer C, Fehrenbacher B, Schaller M, Raju U, Milas L i sur. Radiation-induced epidermal growth factor receptor nuclear import is linked to activation of DNA-dependent protein kinase. *J Biol Chem*. 2005 Sep 2;280(35):31182-9. doi: 10.1074/jbc.M506591200.

## 11. ŽIVOTOPIS

Marko Tarle, univ. mag. med., rođen 1991. godine u Zagrebu. Srednjoškolsko obrazovanje završio je kao učenik generacije škole za medicinske sestre Mlinarska. Diplomirao je na Medicinskom fakultetu Sveučilišta u Zagrebu 2015. godine summa cum laude sa prosjekom ocjena 4,97. Dobitnik je dvije dekanove nagrade; 2010. godine dodijeljena mu je Dekanova nagrada za najboljeg studenta, dok je 2015. godine nagrađen posebnom Dekanovom nagradom zbog doprinosa ugledu fakultetu radom u Studentskoj sekciji za kardiologiju. Nakon položenog državnog ispita počinje raditi u Srednjoj školi za medicinske sestre Mlinarska u Zagrebu kao predavač sedam strukovnih predmeta. U prosincu 2016. godine započinje specijalizaciju iz maksilofacijalne kirurgije u Kliničkoj bolnici Dubrava koju završava u travnju 2022. godine. Pridružuje se 2021. godine Katedri za maksilofacijalnu kirurgiju Stomatološkog fakulteta Sveučilišta u Zagrebu kao asistent. U listopadu 2022. godine stekao je titulu Sveučilišnog magistra maksilofacijalne kirurgije nakon završetka poslijediplomskog specijalističkog studija. Suradnik je na projektu Hrvatske zaklade za znanost te na projektu Sveučilišta u Zagrebu. Dobitnik je nagrade „Primarijus Mikolji“ za specijalizanta 2019. godine te je nagrađen za najbolju poster prezentaciju na VIII. Međunarodnom kongresu Hrvatskog društva za dentalnu implantologiju. Aktivno objavljuje u znanstvenoj literaturi te je autor i koautor 24 znanstvena rada.