

# Klinička obilježja i parametri trombofilije u akutnoj dubokoj venskoj trombozi ili emboliji

---

Vrkljan, Anamarija

Master's thesis / Diplomski rad

2015

Degree Grantor / Ustanova koja je dodijelila akademski / stručni stupanj: **University of Zagreb, School of Medicine / Sveučilište u Zagrebu, Medicinski fakultet**

Permanent link / Trajna poveznica: <https://um.nsk.hr/um:nbn:hr:105:790234>

Rights / Prava: [In copyright](#) / [Zaštićeno autorskim pravom.](#)

Download date / Datum preuzimanja: **2024-07-14**



Repository / Repozitorij:

[Dr Med - University of Zagreb School of Medicine Digital Repository](#)



**SVEUČILIŠTE U ZAGREBU  
MEDICINSKI FAKULTET**

**Anamarija Vrkljan**

**Klinička obilježja i parametri trombofilije u  
akutnoj dubokoj venskoj trombozi ili emboliji**

**DIPLOMSKI RAD**



**Zagreb, 2015.**

Ovaj diplomski rad izrađen je na Zavodu za hematologiju Klinike za unutarnje bolesti Kliničke bolnice Dubrava pod vodstvom prof. dr. sc. Rajka Kušeca, dr.med. i predan je na ocjenu u akademskoj godini 2014./2015.

## **POPIS KRATICA**

AH – arterijska hipertenzija

APTV – aktivirano parcijalno tromboplastinsko vrijeme

CRP - C- reaktivni protein

CT – kompjuterizirana tomografija, prema engl. computed tomography

DM – dijabetes melitus

DVT – duboka venska tromboza

FVL – faktor V Leyden

IFDVT - proksimalna duboka venska tromboza koja uključuje femoralne i/ili ilijačne vene, prema engl. Iliofemoral deep vein thrombosis

INR – international normalised ratio

JAK – Janus kinaza

KOPB - kronična opstruktivna plućna bolest

LMWH - nisko molekularni heparin, prema engl. low molecular weight heparin

MCV – prosječni volumen eritrocita, prema engl. mean corpuscular volume

MPV – prosječni volumen trombocita, prema engl. mean platelet volume

MR – magnetska rezonanca

MTHFR - metilentetrahidrofolat reduktaza

PE – plućna embolija

PV – protrombinsko vrijeme

TF – tkivni faktor

VWF – Von Willebrandov faktor

wt – divlji tip, prema engl. wild type

# Sadržaj

1. Sažetak	
2. Summary	
3. Uvod .....	1
3.1. Definicija i podjela .....	1
3.2. Hemostaza .....	1
3.3. Patofiziologija.....	2
3.4. Etiologija .....	3
3.5. Klinička slika .....	6
3.6. Dijagnostika .....	7
3.7. Liječenje .....	8
3.8. Plućna embolija .....	9
4. Hipoteza.....	12
5. Ciljevi rada.....	13
6. Ispitanici i metode.....	14
7. Rezultati .....	15
8. Rasprava .....	24
9. Zaključak.....	25
10. Zahvale .....	26
11. Literatura .....	27
12. Životopis .....	31

## 1. Sažetak

### KLINIČKA OBILJEŽJA I PARAMETRI TROMBOFILIJE U AKUTNOJ DUBOKOJ VENSKOJ TROMBOZI ILI EMBOLIJI

Anamarija Vrkljan

Sveučilište u Zagrebu

Medicinski Fakultet

**UVOD:** Duboka venska tromboza je pojava ugrušaka unutar venskog sustava koja uglavnom zahvaća vene ekstremiteta. Etiološki čimbenici su brojni, počevši od nasljednih, poput trombofilije sve do stečenih poput starije životne dobi, pretilosti, imobilizacije, trudnoće, karcinoma, operacija, upotrebe oralnih kontraceptiva. Ključno je dijagnosticirati ovu bolest na vrijeme i početi liječenje jer može doći do teških komplikacija poput plućne embolije koja, ako se ne prepozna, može dovesti do smrtnog ishoda.

**ISPITANICI I METODE:** Ovim retrospektivnim istraživanjem je obuhvaćen 101 pacijent sa dijagnozom duboke venske tromboze, liječen u KB Dubrava od 2012.-2014. godine. Podaci su prikupljeni iz bolničke baze podataka.

**REZULTATI:** U ovom radu dokazali smo stariju životnu dob kao važan faktor u pojavi ove bolesti. Isto tako, dokazali smo da je opravdano raditi testiranja na mutacije gena za trombofiliju osobama mlađima od 60 godina s prvom pojavom tromboze budući da čak 80% pacijenata u toj skupini ima pozitivnu barem jednu mutaciju. Dokazana je i prustnost paraneoplastičnog sindroma u određenom postotku ovih pacijenata.

**RASPRAVA:** DVT je bolest koja se istražuje već desetljećima, mi smo u ovom radu dokazali već poznate etiološke faktore, međutim laboratorijski parametri ovih pacijenata unutar su referentnih vrijednosti.

**ZAKLJUČAK:** Kod svake pojave tromboze bitno je učiniti kompletnu obradu pacijenta, odnosno tražiti uzrok pojave tromboze. Poseban naglasak je tu na genetičkoj komponenti ove bolesti.

Ključne riječi : duboka venska tromboza, trombofilija, plućna embolija, paraneoplastični sindrom

## 2. Summary

### CLINICAL CHARACTERISTICS AND THROMBOPHILIA PARAMETERS IN ACUTE DEEP VEIN THROMBOSIS OR EMBOLISM

Anamarija Vrkljan

University of Zagreb

School of Medicine

**INTRODUCTION:** Deep vein thrombosis is the appearance of a clot inside the venous system which usually affects the veins of the extremities. The aetiology is numerous, from genetics, like thrombophilia, to acquired like old age, obesity, immobilization, pregnancy, carcinoma, surgery, oral contraceptives. It is key to diagnose this disease on time and start treatment because it can lead to serious complications like pulmonary embolism, which if unrecognized can lead to death.

**SUBJECTS AND METHODS:** This retrospective study included 101 patients diagnosed with deep vein thrombosis, treated in Clinical Hospital Dubrava, Zagreb, from 2012 to 2014. The data was acquired from the hospital records.

**RESULTS:** In this paper old age was proven to be a major risk factor in the occurrence of this disease. We have also shown that it is justified to do genetic tests on patients younger than 60 years upon the diagnosis, as 80% of patients from that group had at least one positive result for a mutation. Para neoplastic syndrome was also proven in a percentage of these patients.

**DISCUSSION:** DVT is a disease that has been researched for decades, in this paper we have proven already known aetiological factors, however the laboratory parameters of these patients were inside the normal reference values.

**CONCLUSION:** Upon any DVT diagnosis a complete work up of the patient is required, in search of the cause of the thrombosis. The genetic component of this disease should never be neglected.

Key words: deep vein thrombosis, thrombophilia, pulmonary embolism, para neoplastic syndrome

## **3. Uvod**

### **3.1. Definicija i podjela**

Duboka venska tromboza (DVT) ili flebotromboza, okluzija je dubokog venskog sustava krvnim ugruškom (trombom) koji potom ometa normalni krvni protok (Soria et al. 2014). Poglavitito zahvaća velike vene poput vena ekstremiteta. Flebotrombozu treba razlikovati od tromboflebitisa koji predstavlja akutnu trombozu segmenta ili čitave vene površinskog venskog sustava sa znakovima upale venske stijenke i okolnog tkiva različitog stupnja (Vrhovac et al. 2003).

DVT donjih ekstremiteta je tradicionalno anatomski podijeljena u proksimalnu DVT (poplitealnu venu i one proksimalno od nje) i distalnu DVT (izolirana flebotromboza potkoljenice). Proksimalna DVT koja uključuje zajedničke femoralne i/ili ilijačne vene – iliofemoralna DVT (IFDVT) ima lošiju prognozu i veći rizik nepovoljne kliničke prognoze u usporedbi s proksimalnom DVT koja ne uključuje zajedničke femoralne ili ilijačne vene (Jenkins i Michael, 2014).

### **3.2. Hemostaza**

Sustav hemostaze u fiziološkim uvjetima održava krv tekućom. Ukoliko dođe do ozljede trenutačno se aktivira sustav za zaustavljanje krvarenja na mjestu oštećenja endotela. Sustav hemostaze sastoji se od krvne žile, trombocita, plazmatskih čimbenika koagulacije i sustava fibrinolize te njihovih inhibitora (Vrhovac et.al, 2003). Postoje tri mehanizma bitna za normalnu hemostazu; kontrakcija krvne žile, stvaranje trombocitnog ugruška te stvaranje i održavanje fibrina. Ravnoteža između svih ovih mehanizama vrlo je kompleksna a dolazi do uzastopnog stvaranja mikrotromba te trombolize. Mehanizam koagulacije sastoji se od serije samoregulirajućih procesa koji dovode do stvaranja fibrinskog ugruška. Inicijacija procesa koagulacije može se podijeliti na dva odvojena puta: unutarnji i vanjski. Vanjski put funkcionira kao rezultat oslobađanja tkivnog lipoproteina, tj. tkivnog faktora (TF) koji se oslobađa kao posljedica mehaničke ozljede ili traume. Usporedno s vanjskim putem odvija se i unutarnji put koagulacije koji uključuje cirkulirajuće plazma faktore. Oba puta preklapaju se na razini faktora X koji se aktivira kako bi nastao faktor Xa (aktivirani).



Taj događaj promovira pretvorbu protrombina u trombin (faktor II). Ovo je ključni korak u stvaranju ugruška jer je aktivirani trombin neophodan u pretvaranju fibrinogena u fibrinski ugrušak. Duboka venska tromboza je posljedica perzistencije makroskopskih ugrušaka u dubokom venskom sustavu koji se nisu razgradili. Nakon što je ugrušak stvoren, kako bi se uspostavio normalan tok krvi u našem tijelu, potrebno je da dođe do fibrinolize za koju su zaduženi fibrinolizini poput plazmina. Plazmin stvoren iz plazminogena, razgrađuje fibrin te inaktivira faktore zgrušavanja V i VIII te fibrinogen. U našem sustavu također postoje tri čimbenika ( antitrombin III, protein C te protein S) koji sprječavaju prekomjerno zgrušavanje krvi (Patel,2014).

### **3.3. Patofiziologija**

Znanstvenik Rudolf Virchow, opisao je 3 faktora koja su izrazito važna u razvitku venske tromboze: 1) venska staza, 2) oštećenje endotela vene, 3) hiperkoagulabilnost i/ili pojačana viskoznost krvi. Navedena 3 faktora postala su poznata pod terminom „Virchovljev trijas“ (Patel, 2014). Da bi DVT nastala potreban je poremećaj u sva tri od ovih čimbenika. Poblježe ću objasniti svaki. Venska staza nastaje kao posljedica bilo kojeg procesa koji usporava ili prekida normalan protok krvi krvnim žilama. Ti događaji mogu biti dugotrajna imobilizacija ekstremiteta, dugački periodi nekretanja (poput vožnje, dugotrajnog ležanja). Kao rezultat dolazi do povećane viskoznosti krvi te stvaranja mikrotromba koji se ne odstranjuju normalnim protokom krvi što dovodi do njihovog povećanja i propagacije. Oštećenje endotela vene može nastati kao rezultat vanjske traume (slučajna ozljeda ili kao posljedica kirurškog procesa) ili može biti intrinzičan proces. Oštećenje endotela često nastaje zbog hipertenzije, hiperkolesterolemije, dijabetesa, septičkog šoka i slično. Također smatra se da nastaje zbog pušenja ili kao posljedica udisanja onečišćenog zraka. Hiperkoagulabilnost nastaje kao posljedica biokemijske neravnoteže između čimbenika zgrušavanja koja može biti genetska ili stečena. Danas se zna da je duboka venska tromboza multifaktorska bolesti, ali smatra se kako navedena tri čimbenika u većoj ili manjoj mjeri leže u njenoj podlozi (Vrhovac et.al.2003).

### 3.4.Etiologija

Etiologija duboke venske tromboze tema je mnogih znanstvenih istraživanja. Kao što sam ranije spomenula govorimo o multifaktorskoj, kompleksnoj bolesti za koju se ne može odrediti jedan jedini specifičan uzrok već kombinacija više njih. Danas znamo kako postoji idiopatska (sporadična) DVT koja se javlja bez bilo kojeg čimbenika rizika, te duboke venske tromboze povezane s genetskom hiperkoagulabilnosti, nedostatkom određenih enzima ili anatomskim varijacijama u venama (moglo bi ih se nazvati kongenitalnima) ili stečena DVT kao posljedica bolesti ili liječenja (Patel 2014).

Brojni su dokazi da nasljedna trombofilija ima veliku ulogu u razvitu tromboze (Farajzadeh et al. 2014). Trombofilija se može opisati kao abnormalna predispozicija stvaranja ugrušaka u vaskularnom sustavu. Može biti stečena ili nasljedna, a procjenjuje se da je u 40% slučajeva nasljedna (Ali et al.2014). Do danas, otkriveno je nekoliko polimorfizama gena za trombofiliju koji su uključeni u patogenezu tromboembolijskih zbivanja. Rezistencija na aktivirani protein C zbog mutacije faktora V-Leiden (osobito u homozigotnim formama), G1691A polimorfizam, i protrombin G20210A polimorfizam u genima su dobro poznate genetske varijante koje uzrokuju trombozu. Faktor V Leiden (FVL) i G20210A mutacija u protrombinskom genu (protrombinska mutacija) su najčešće nasljedne abnormalnosti pacijenata s prvom epizodom DVT (Kyrle 2014). Metilentetrahidrofolat reduktaza (MTHFR) C667T polimorfizam koji uzrokuje hiperhomocisteinemiju je također rizični faktor (Farajzadeh et al. 2014). Visoki faktori zgrušavanja, poput visoke razine faktora VIII još su jedan rizik za razvoj ove bolesti (Kyrle 2014). Incidencija neprovocirane tromboze kreće se od 25% do 50% ovisno o istraživanju. Budući da genetika ima veliku ulogu u razvitku DVT svakako je potrebno određene pacijente testirati na određene mutacije. To su pacijenti koji su mlađi od 60 godina a nemaju nijedan predisponirajući čimbenik, ukoliko postoji obiteljska anamneza tromboembolijskih događaja, tromboza na neuobičajenim mjestima ( cerebralne vene, visceralne vene), opstretička patologija poput učestalih spontanih pobačaja i produženi APTV bez evidentnog uzroka (Sinescu et al.2011).

Kada govorim o stečenim čimbenicima rizika za razvoj ove bolesti na prvom mjestu spomenut ću smanjeno kretanje ili imobilizaciju. To povećava rizik za trombozu zbog staze venske krvi u krvnom sustavu. Brojni su razlozi za smanjeno kretanje, poput

ležanja u krevetu, imobilizacija potkoljenice longetom ili gispom, neurološke bolesti koje uzrokuju parezu ili paralizu. Lakši oblici imobilizacija zbog nekog manjeg kirurškog zahvata također su rizični (Cushman 2007). Staza krvi uzrokovana nekretanjem i dugotrajnim sjedenjem kod višesatnih putovanja (>5 sati) se smatra rizikom za DVT i PE (Abunnaja et al.2014).

Dob je važan rizik za obolijevanje od DVT kao i za rekurentne tromboze. Rizici za trombozu i plućnu emboliju su 4 do 6 puta veći u osoba iznad 70 godina u usporedbi sa mlađim osobama, a rizik se udvostručuje sa svakim desetljećem života. Zbog brojnih komorbiditeta u toj dobi, veća je učestalost PE kao i smrtnost od iste (Geldhof et al. 2014).

Pušenje se smatra još jednim čimbenikom rizika. Poznato je da pušenje pogoduje razvitku ateroskleroze, hipertenzije te brojnih drugih kroničnih bolesti poput kronične opstruktivne plućne bolesti (KOPB), međutim dovodi i do poremećaja u procesu koagulacije. Plazmatske razine fibrinogena povišene su u pušača te rastu u egzacerbacijama KOPB-a (Tapson 2005).

Povezanost DVT i trudnoće poznata je, a DVT se smatra ozbiljnom komplikacijom trudnoće (Fardiazar et al. 2014). Pulmonalna tromboembolija smatra se glavnim razlogom maternalnog mortaliteta ( Fardiazar et al.2014; Greer 2012). U svakoj normalnoj trudnoći dolazi do porasta volumena plazme, ali i brojnih promjena u hemostatskom sustavu. Dolazi i do pritiska na vene u zdjelici i nogama. Tijekom trudnoće, plazmatske razine fibrinogena, von-Willebrandovog faktora (VWF) te faktora VII, VIII, IX i X rastu dok plazmatske razine proteina S i trombocita padaju. Konačan rezultat ovih promjena je stanje hiperkoagulabilnosti i hipofibrinolize. Brojnim koagulacijskim promjenama potrebno je 6-8 tjedana nakon poroda kako bi se vratile na normalne vrijednosti. U jednom velikom znanstvenom istraživanju Heit et.al. promatrali su trudne žene i babinjače u periodu od 1966-1995 i došli su do zaključka kako je ukupni rizik razvitka DVT u trudnoći 4,29 % (95% interval pouzdanosti :3.49-5.22). Pomp et al. U MEGA studiji pokazali su kako trudnice imaju 5x veći rizik od DVT od žena koje nisu trudne (Izadi et.al.2015).

Duboka venska tromboza javlja se često kao paraneoplastični sindrom u osoba koje boluju od tumora što ima velik utjecaj na morbiditet i mortalitet tih pacijenata (Elyamany et.al.2014). 1823.francuski liječnik Jean-Baptiste Bouillaud prvi je objavio

rad o povezanosti karcinoma i tromboze. Danas znamo da su to bili začeci promatranja odnosa između ove dvije bolesti. Apsolutni rizik ovisi o tipu tumora, njegovom stadiju te upotrebi antitumorskih lijekova što ću pobliže objasniti dalje. Što se tiče epidemiologije DVT u osoba s karcinomom prema istraživanju Elyamany et.al. 4-20% svih pacijenata s karcinomom razvit će trombozu s godišnjom incidencijom od 0,5%, za razliku od incidencije 0,1% u općoj populaciji. Incidencija DVT raste s dužinom trajanja osnovne bolesti (Elyamany et.al 2014). Studije napravljene na velikom uzorku ljudi pokazale su da je rizik za trombozu 4 do 7 puta veći u ljudi s karcinomom u usporedbi sa zdravom populacijom (Amer, 2013).

Rizični faktori povezani sa tromboembolijskim komplikacijama mogu se podijeliti u 3 osnovne skupine: obilježja samog pacijenta, osobine tumora te one uzrokovane terapijom. Karakteristike pacijenta uključuju: stariju životnu dob, ženski spol, crnu rasu, povećane razine D-dimera, CRP, topivi P-selektin, broj trombocita iznad  $350 \times 10^6/L$ , protrombotske mutacije, faktor V Leiden i protrombin 20210A i već poznate rizične faktore za tromboemboliju poput pretilosti i prethodne DVT. Obilježja povezana s tumorom uključuju njegovu anatomsku lokalizaciju, patohistološke karakteristike, stadij i trajanje same bolesti. Tumori s najviše tromboembolijskih komplikacija su dojka, kolon i pluća kao odraz tumora koji su najčešći u populaciji te karcinom gušterače, jajnika i mozga ukoliko gledamo prevalenciju same DVT (Lee i Levine 2003). Treća skupina su rizici povezani s terapijom a to su: farmakološki agensi kao kemoterapeutici, hormonalni lijekovi (prema studiji koju su proveli Pritchard i Paul na 705 postmenopausalnih žena na terapiji Tamoxifenom incidencija tromboze je od 1,4% do 9,6%) (Fennerty 2006), lijekovi koji sprječavaju angiogenezu, faktori stimulacije ertitropoetina te mehanički uzroci poput operacija i upotrebe centralnih venskih katetera (Elyamany et al. 2014).

Patofiziologija ovog procesa još uvijek je nerazjašnjena a uključuje niz kompleksno povezanih interakcija između stanica tumora, domaćina i sustava koagulacije koji na koncu uzrokuju hiperkoagulaciju. Ključnu ulogu ima tkivni faktor (TF), upalni citokini i trombociti. Tumorske stanice mogu aktivirati koagulaciju proizvodnjom prokoagulanata, fibrinolitičkim i agregacijskim mehanizmima te izravnom interakcijom s vaskularnim i krvnim stanicama domaćina preko adhezijskih molekula (Elyamany et al. 2014).

Da zaključim, idiopatska tromboza može biti prvi znak maligniteta, međutim intenzivno traganje za karcinomom u osoba s malignom bolešću ne produžava preživljenje (Lee i Levine 2003).

Prvi slučaj tromboze povezane s oralnim kontraceptivima pojavio se 1961. Od tada brojne velike studije dokazale su dvostruko do šesterostruko veću vjerojatnost pojave tromboze uz korištenje ovih lijekova (Van Hylckama Vlieg et al. 2009). Rizik raste u žena koje upotrebljavaju kombiniranu hormonsku terapiju, s vremenom trajanja i višim dozama estrogena. Za razliku od toga, upotreba pilula koje sadrže samo progesteron (levonorgestrel, desogestrel) ne povećava rizik tromboze u usporedbi sa ženama koje ne koriste ovu vrstu kontracepcije (Lidegaard et al. 2009).

Pretilost je još jedan rizični faktor zbog povećane aktivnosti trombocita, poremećene fibrinolize, aktivacije endotelних stanica te stanja pojačane koagulacije (Freeman et al. 2011).

U zadnje vrijeme, sve se više istražuje i piše o ulozi MPV (mean platelet volume) u razvitku tromboze. Postoje brojni dokazi da su veliki trombociti i visoki MPV prediktori brojnih trombotskih događaja. Aktivirani abnormalnim venskim protokom krvi, trombociti mogu stupiti u interakciju s eritrocitima, endotelnim stanicama, neutrofilima i monocitima, slobodnim fibrinogenom, tkivnim faktorom te brojnim drugim molekulama. Međutim, iako je porast MPV-a primjećen u brojnim tromboembolijskim događajima, odrednice tog markera u ovim poremećajima još nisu u potpunosti razjašnjene. Tromso studija, najveća i najduža studija provedena na populaciji je pokazala snažnu neovisnu povezanost visokog MPV ( $\geq 9,5$  fl) i venske tromboembolije bez postojeće operacije, traume, imobilizacije ili karcinoma. Također, pokazano je da je MPV prediktor lošeg ishoda u pacijenata s plućnom embolijom (gledano prema preživljenju od 30 dana) (Gasparyan et al. 2011).

### **3.5. Klinička slika**

Pojedinci mogu biti asimptomatski, prezentirajući se prvi put s plućnom embolijom. Inače glavno kliničko obilježje je bol u listu s oteklinom, crvenilom i proširenjem površinskih vena. Zahvaćeni list obično je topliji od zdravog i može biti prisutan edem

oko zgloba. Homanov znak (bol u listu na dorzifleksiju stopala) je često prisutan, ali nije dijagnostički pokazatelj budući da se može javiti i kod povrede lista.

Tromboza iliofemoralnog područja se može prezentirati jakom boli, ali najčešće nema znakova osim povremenog oticanja bedra i/ili edema zgloba. Potpuna okluzija, najčešće velike vene, može dovesti do cijanoze ekstremiteta i teškog edema koji rijetko dovode do venske gangrene (Kumar i Clark, 2012).

### **3.6. Dijagnostika**

Budući da klinički znakovi i simptomi nisu dovoljno specifični niti pouzdani za dijagnozu DVT, pacijenti zahtijevaju dodatna dijagnostička testiranja (Geersing et al. 2014). Točna dijagnoza minimizira rizik tromboembolijskih komplikacija, kao što je plućna embolija u akutnoj fazi ili post-trombotski sindrom u kroničnoj fazi. S druge strane, pacijenti koji nemaju trombozu točnom dijagnozom nisu izloženi rizicima antikoagulantne terapije (Nata et al. 2013). Važno mjesto u potvrdi dijagnoze zauzima određivanje D-dimera iz krvi (Vrhovac et al. 2003.). To su markeri formacije i razgradnje fibrina. Mogu biti povišeni ne samo u pacijenata s trombozom, već i starijih osoba. Normalne vrijednosti D-dimera u pacijenta isključuju dijagnozu tromboze i plućne embolije (Halaby et al. 2015). Povišene vrijednosti D-dimera zahtijevaju daljnje pretrage (Vrhovac et al. 2003). Kompresijski ultrazvuk sa spektralnom analizom te color-flow Doppler metoda je izbora u dijagnosticiranju simptomatske duboke venske tromboze (Garcia et al. 2001). Kompresijski ultrazvuk je metoda koja ima nižu osjetljivost i specifičnost za venske tromboze lista ili gornjih ekstremiteta te često nije pouzdana u razlikovanju starih i novih ugrušaka. Postoji i metoda koja se zove impedancijska pletizmografija u kojoj se mjeri volumen krvi u listu dok se manžeta na nozi napuhuje, međutim ta metoda nije široko dostupna i ponekad daje lažno pozitivne rezultate, npr. kod pacijenata s perifernom arterijskom bolesti. Kontrastna venografija je dugo smatrana zlatnim standardom dijagnostike, međutim, ne preporuča se u inicijalnoj procjeni zbog invazivnosti, tehničkih poteškoća i mogućih rizika dijagnostičkog postupka (hematom, bol, alergijska reakcija na kontrastno sredstvo, ozljeda vena). MR venografija ima osjetljivost i specifičnost kao i ultrazvuk, međutim znatno je skuplja. Za otkrivanje DVT, CT venografija i kompresijski ultrazvuk su dijagnostički ekvivalenti (Wilbur i Shian 2012).

### 3.7. Liječenje

Glavni cilj liječenja DVT je prevenirati daljnju trombozu te spriječiti pojavu plućne embolije (Kumar i Clark, 2012).

Nedavno je predloženo da liječenje DVT može biti podijeljeno u dvije faze: inicijalno „aktivno“ liječenje od 3 mjeseca i sekundarna faza prevencije. Antikoagulacija tijekom prve faze smanjuje rizik embolizacije u pacijenata te rizik smrtnog ishoda u pacijenata s plućnom embolijom. Dakle antikoagulacija je glavno uporište terapije. Najšire prihvaćene smjernice liječenja preporučuju da liječenje za pacijente s akutnom proksimalnom dubokom venskom trombozom i plućnom embolijom krene s parenteralnom primjenom (subkutano) LMWH ili fondaparinuksa ili intravenskom ili subkutanom primjenom nefrakcioniranog heparina kroz 5 dana. Uz to primjenjuju se i antagonisti vitamina K poput varfarina. Prema europskim smjernicama parenteralna antikoagulacija treba trajati dok vrijednosti INR-a ne dosegnu najmanje 2.0 i ostanu na toj vrijednosti sljedeća 2 dana, zbog sporog antitrombotskog učinka varfarina (McRae 2014). Nakon dostizanja ove razine, parenteralna primjena antikoagulansa prestaje, a nastavlja se s varfarinom sve dok rizik ponovne pojave tromboze nadmašuje mogućnost krvarenja. Ovaj pristup je siguran ukoliko se uredno kontrolira međutim svakako predstavlja izazov (Harder 2014).

Danas je antikoagulantna terapija temeljena na oralnim antikogulansima široko istraživana (Ulrich et al. 2014; Galanis et al. 2014; Koitabashi et al.2014). Ovi lijekovi dijele slična obilježja poput ranog nastupa djelovanja, interakcije s putom P-glikoproteina i izlučivanje bubrezima (Galanis et al.2014). Dabigatran, rivaroksaban i apiksaban pokazali su se izrazito učinkovitima u prevenciji tromboembolijskih komplikacija (Ulrich et al.2014).

Akutni i dugoročni ishodi DVT poboljšani su ukoliko se tromb u potpunosti ukloni. Perkutana mehanička trombektomija i tromboliza vođena kateterom su 2 intervencijske tehnike koje uklanjaju tromb iz venskog sustava i potencijalno dovode do boljeg ishoda (Jenkins i Michael 2014).

### **3.8. Plućna embolija**

Trombi koji se uglavnom formiraju u dubokom venskom sustavu donjih udova (90% slučajeva), rjeđe u desnom atriju, mogu se odvojiti i embolizirati plućnu arterijsku cirkulaciju (Kumar i Clark 2012.). Incidencija u općoj populaciji iznosi 2%, u hospitaliziranih bolesnika 20% do 70%. Ishod ove bolesti ovisi o kardio-respiratornom statusu pojedinca i veličini samog embolusa. Smrtnost se danas procjenjuje na 2,5% (Vrhovac et al. 2003).

Etiološki čimbenici su zapravo svi oni koji pogoduju stvaranju tromba u dubokom venskom sustavu, a o kojima sam pisala ranije.

Kada govorimo o patogenezi ove bolesti posljedica embolizacije ugruška je potpuna ili djelomična opstrukcija plućne cirkulacije. Nakon embolizacije, u ranoj fazi dolazi do ventilacije, ali ne i perfuzije dijela pluća koje opskrbljuje zahvaćena arterija što dovodi do stvaranja tzv. funkcionalnog „mrtvog prostora.“ Odgovor na to je bronhoalveolarna konstrikcija, a nakon nekoliko sati prestaje i proizvodnja surfaktanta u zahvaćenom plućnom krilu. Potom dolazi do alveolarnog kolapsa i posljedično hipoksemije. Primarna hemodinamska posljedica plućne embolije je smanjenje plućne vaskularne površine što dovodi do porasta otpora u plućnoj cirkulaciji i posljedično plućnoj hipertenziji te smanjenju srčanog outputa. Infarkt pluća je moguća, ali rijetka posljedica budući da su pluća perfundirana iz plućne arterijske cirkulacije, bronhijalne arterijske cirkulacije te preko dišnih puteva (Vrhovac et al. 2003; Kumar i Clark 2012).

Simptomi uključuju iznenadan napad dispneje, bol u prsima, sinkopu, hemoptizu, međutim klinički pokazatelji su često odsutni što otežava dijagnozu (Gyu Hwang i Schulman 2013). Asimptomatsku ili tihu plućnu emboliju u pacijenata s dubokom venskom trombozom prvi je opisao Kistner (Garcia-Fuster et al. 2014). Postoji nekoliko tipova plućne embolije.

Mala/srednja plućna embolija uključuje embolus koji je zahvatio terminalnu plućnu žilu, a simptomi su pleuralna bol i nedostatak zraka, ponekad i hemoptiza (30% slučajeva). Pacijenti su često tahipnoični. Obično nema smrtnog ishoda niti povećanja sistoličkog tlaka u desnom ventrikulu i plućnoj arteriji.



Masivna plućna embolija je znatno rjeđe stanje kada se iznenadni kolaps događa zbog akutne opstrukcije izlaznog dijela desnog ventrikula. Pacijent je u kardijalnoj ishemiji zbog prestanka koronarnog protoka, ima izrazito jaku bol u prsima, upada u šok te je blijed i oznojen. Može doći i do sinkope te srčanog aresta s elektromehaničkom disocijacijom. U statusu nalazimo tahipneju te tahikardiju s hipotenzijom.

Multipli rekurenti plućni embolusi dovode do dispneje kroz nekoliko mjeseci, opće slabosti, sinkope, povremenih anginoznih bolova. Ovi znakovi su prisutni zbog plućne hipertenzije koja se razvila zbog multiplih okluzija plućnog vaskularnog sustava.

(Vrhovac et al. 2003.; Kumar i Clark 2012)

Dijagnostika plućne embolije je često zakašnjela ili neprepoznata jer najčešći oblik plućne embolije (male i srednje) često nisu praćene simptomima. Oni pacijenti koji imaju izraženu kliničku sliku (neobjašnjiv kašalj, bol u prsima, hemoptiza, tahikardija itd. ) podvrgnuti su CT-angiografiji koja ako je pozitivna potvrđuje dijagnozu (Kumar i Clark 2012). CT-angiografija je dijagnostički test izbora kada je tehnologija dostupna, a može se upotrijebiti na pacijentima koji imaju jasnu kliničku sliku i visoke vrijednosti D-dimera kao i na onima koji imaju samo visoku vjerojatnost plućne embolije (Wilbur i Shian, 2012). Pacijentima koji imaju nizak klinički rizik određuju se vrijednosti D-dimera (Kumar i Clark 2012). Negativni D-dimeri isključuju dijagnozu plućne embolije (Halaby et al. 2014). EKG je u većine pacijenata normalan, u masivnoj plućnoj emboliji pokazuje dilataciju atrijske s visokim P valovima u odvodu II, a „klasični“ EKG nalaz koji uključuje S val u I.odvodu, Q val i obrnuti T val u III.odvodu (S1, Q3, T3) je rijedak (Kumar i Clark 2012). Plinska analiza korisna je u masivnoj plućnoj emboliji i pokazuje hipoksemiju s niskim vrijednostima CO<sub>2</sub>. Rendgenogram može pružiti korisne informacije kod kronične plućne hipertenzije uzrokovane učestalim plućnim embolijama ( mogu se vidjeti uvećane plućne arteriole). Perfuzijska i ventilacijska scintigrafija je metoda koja je široko dostupna, neinvazivna je i rutinska u dokazu PE. Ta pretraga pokazuje neperfundirana područja pluća, a izvodi se istovremeno s ventilacijskom gamascintigrafijom (pacijenti udišu ksenon). Ukoliko se u neprefundiranim područjima na ventilacijskoj perfuziji prikažu alveole koje se pune i prazne ksenonom to je dokaz plućne embolije (Vrhovac et al. 2003.; Kumar i Clark 2012).

Osnovna antikoagulantna terapija je slična kod pacijenata s DVT i PE, a obično uključuje parenteralnu primjenu antikoagulansa (LMWH, nefrakcionirani heparin ili fondaparinuks), najmanje 5 dana dok INR ne dođe do vrijednosti 2 ili više i ostane tako kroz 24 sata. To je inicijalna terapija. Ona je praćena dugoročnom terapijom koja se u početku preklapa s inicijalnom a potom nastavlja antagonistom vitamina K kroz najmanje 3 mjeseca. Nakon toga odluka o nastavku antikoagulantne terapije donosi se procjenom ravnoteže između rizika za pojavu rekurentne tromboze i rizika od mogućeg krvarenja. Pacijenti s nekim rizičnim čimbenikom i idiopatskom trombozom pod dugotrajnom su terapijom uz praćenje (Gomez-Outes 2014).

#### **4. Hipoteza**

U ovom radu polazimo od pretpostavke da osobe oboljele od duboke venske tromboze imaju promijenjene laboratorijske parametre u odnosu na referentne vrijednosti. Druga pretpostavka je da se kod pacijenata ispod 60 godine života, bez drugih etioloških faktora, najvjerojatnije radi o nasljednoj trombofiliji koja je uzrok tromboze.

## **5. Ciljevi rada**

Cilj ovog rada bio je analizirati populaciju oboljelih od DVT, utvrditi postoje li u pacijenata obuhvaćenih ovim radom mutacije u genima za nasljednu trombofiliju, te istražiti kliničke parametre ove bolesti.

## 6. Ispitanici i metode

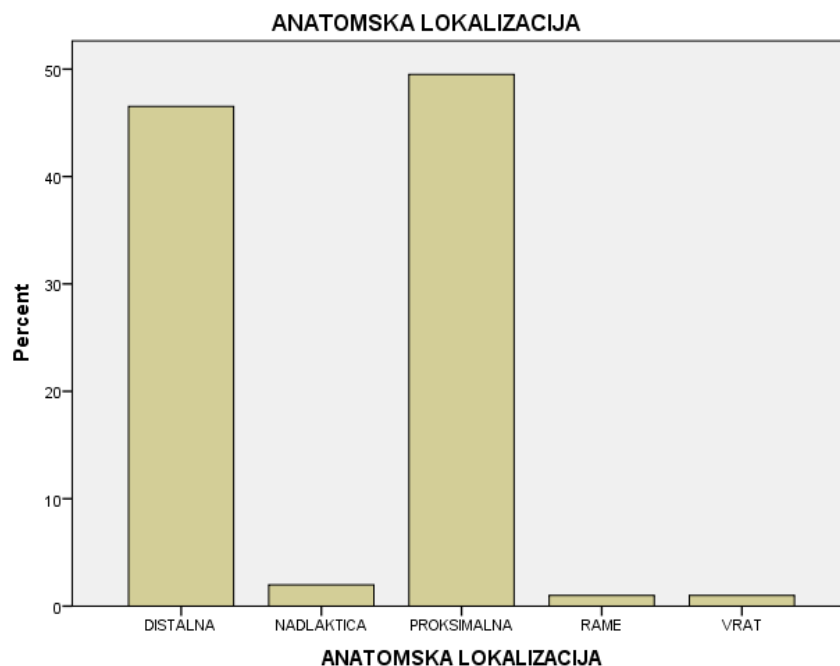
U ovo istraživanje bio je uključen 101 pacijent koji je s dijagnozom duboke venske tromboze (DVT) liječen na Klinici za unutarnje bolesti, Kliničke bolnice Dubrava u razdoblju od 2012. do 2014. godine. Medijan dobi pri dijagnozi je 68 godina, a raspon od 21 do 95 godina. Pacijenata muškog spola bilo je 46%, a ženskog 54%.

Podatke smo prikupljali retrospektivno, preko bolničke baze podataka, a prikupljali smo ih iz otpusnih pisama, anamneza i statusa te krvnih laboratorijskih nalaza. Iz nalaza krvi bilježili smo vrijednosti D-dimera, fibrinogena, PV-a, APTV-a, leukocita, apsolutan i relativan broj neutrofila, vrijednosti hemoglobina, MCV-a, trombocita te MPV-a. Vrijednosti koje smo promatrali izmjerene su na dan hospitalizacije svakog pacijenta. Potom smo za svakog pacijenta provjerili jesu li rađena genetska testiranja, također u bolničkoj bazi podataka te njihove rezultate. To su bili testovi na mutacije faktora II, faktora V Leiden te mutaciju MTHFR. Rezultati su govorili radi li se o pacijentu koji je heterozigot, homozigot ili divlji tip za određenu mutaciju.

Što se tiče komorbiditeta, u povijesti bolesti svakog pacijenta proveravali smo boluje li od arterijske hipertenzije, dijabetesa melitusa, bilo kojeg oblika karcinoma te ima li metabolički sindrom. Uz to, provjeravali smo je li riječ o prvim ili rekurentnim trombozama te je li pacijent na antikoagulacijskoj terapiji.

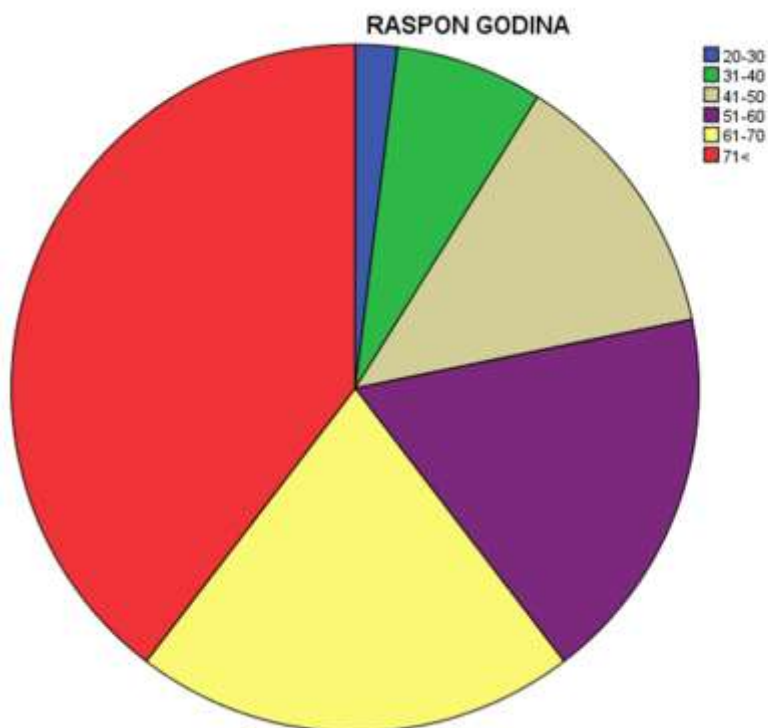
## 7. Rezultati

U pacijenata koji su u razdoblju od 2012. do 2014. liječeni u Kliničkoj bolnici Dubrava pod dijagnozom DVT, određivali smo anatomsku lokalizaciju tromboze. Kao što sam u uvodu spomenula proksimalna tromboza uključuje v.popliteu i sve iznad nje, a distalna je izolirana flebotromboza potkoljenice. Rezultati pokazuju da se u 46.5% slučajeva radilo o distalnoj trombozi, proksimalna tromboza bila je prisutna u 49.5% slučajeva, dok se znatno rjeđe radilo o trombima u veni subclavii i axilaris (samo 1% slučajeva) što smo prikazali pod stavkom rame, 1% pacijenata imalo je tromb u veni jugularis interni, a 2 % pacijenata u venama nadlaktice.



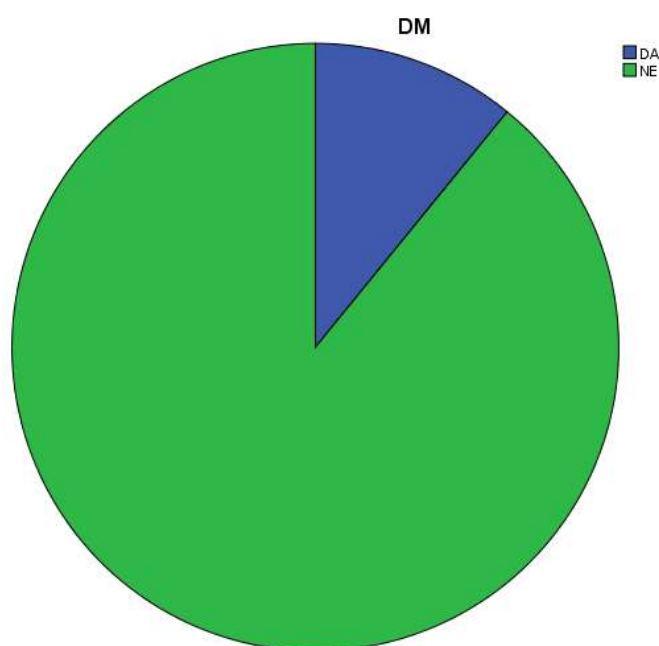
Slika 1. Anatomska lokalizacija tromboze

Raspon godina pacijenata prikazan je na slici 2, iz koje je vidljivo da je najveći broj pacijenata bio u dobnoj skupini iznad 61 (21, tj. 20.8%) i 71 (40, odnosno 39,6%) godinu što ide u prilog činjenici da veći rizik za DVT imaju osobe starije životne dobi.



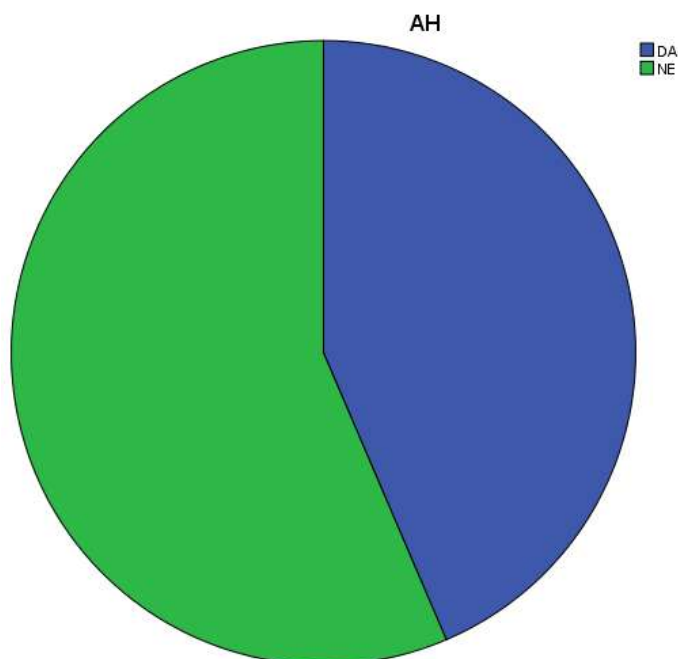
Slika 2. Raspon godina pacijenata po skupinama

Što se tiče kliničkih obilježja, dijabetes melitus tip 2 imalo je 11 % pacijenata odnosno njih 11. Rezultati su prikazani na slici 3.



Slika 3. Prisutnost dijabetesa melitusa tipa 2 među pacijentima

Arterijska hipertenzija dijagnosticirana je kod 44 osobe, odnosno 43,6%. Slika 4 to prikazuje.



Slika 4. Zastupljenost pacijenata s arterijskom hipertenzijom

Dijagnoza karcinoma bila je postavljena u 35 (35,6%) pacijenata, što ukazuje na visoki postotak paraneoplastičnog sindroma u pacijenata s ovom dijagnozom. Vidi tablicu 1.

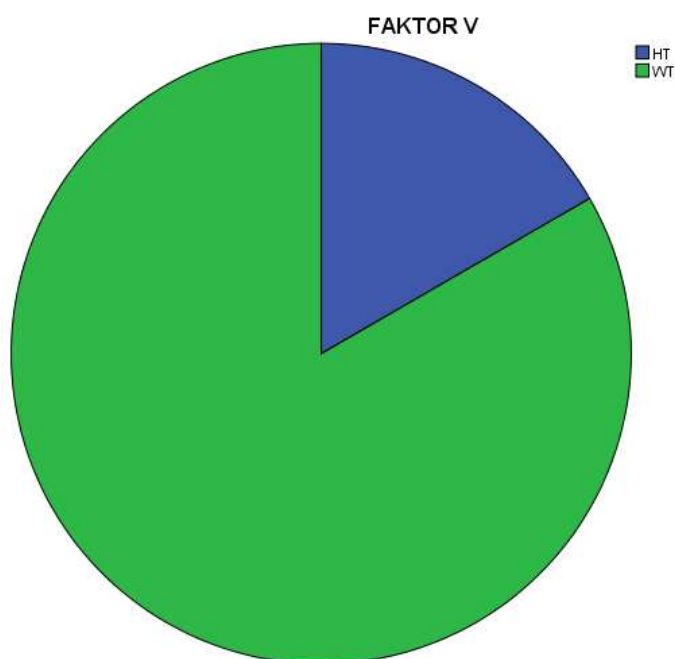
Tablica 1. Prisutnost karcinoma u pacijenata

KARCINOM				
	Frequency	Percent	Valid Percent	Cumulative Percent
Valid DA	36	35.6	35.6	35.6
Valid NE	65	64.4	64.4	100.0
Total	101	100.0	100.0	

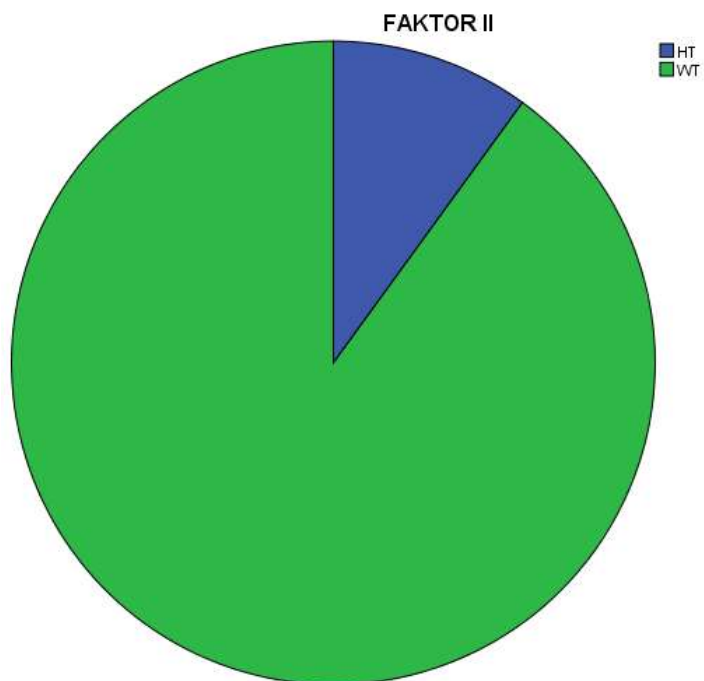
Analizom oboljelih od DVT, utvrdili smo kako je u 30 pacijenata rađena genetička obrada na hereditarnu trombofiliju odnosno mutacije faktor V (Leyden), faktor II i faktor MTHFR (metilentetrahidrofolat reduktaza). Od 30 pacijenata, 24 (80%) imalo je pozitivan jedan od testova a kod 6 (20%) je nađen uredan nalaz. Heterozigota za



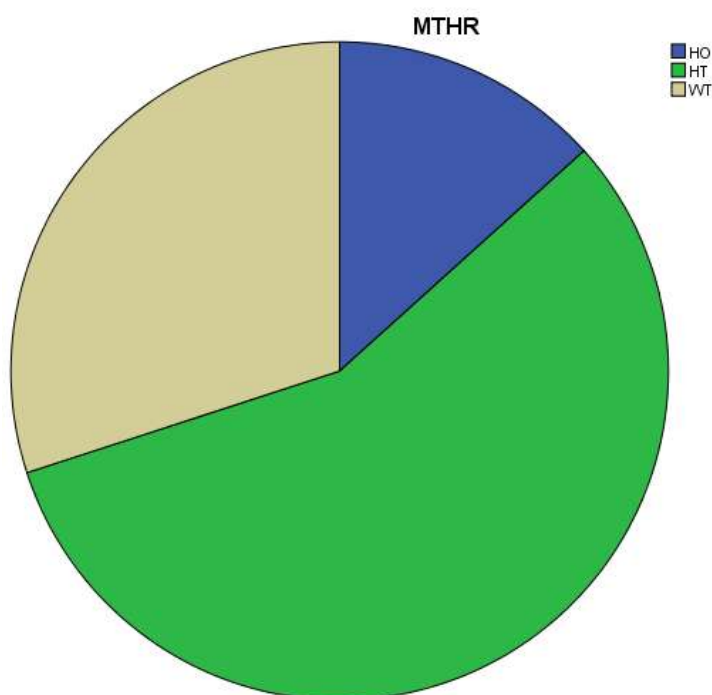
mutaciju faktora V je 16,7 % odnosno 5 pacijenata. Kod ostalih 25 pacijenata nađen je nalaz divlji tip (wild type-wt). Heterozigoti za mutaciju faktora II su 3 pacijenta, odnosno 10% pacijenata kojima je tražena ova mutacija. Najveći broj pacijenata je heterozigot za mutaciju MTHFR, njih 17, odnosno 46,7 %, homozigota za navedenu mutaciju je 4 (13,3%), dok je ostalih 9 (30%) wild type. Navedeni rezultati vidljivi su na slikama 5, 6 i 7.



Slika 5. Omjer heterozigota i divljih tipova za mutaciju faktora V

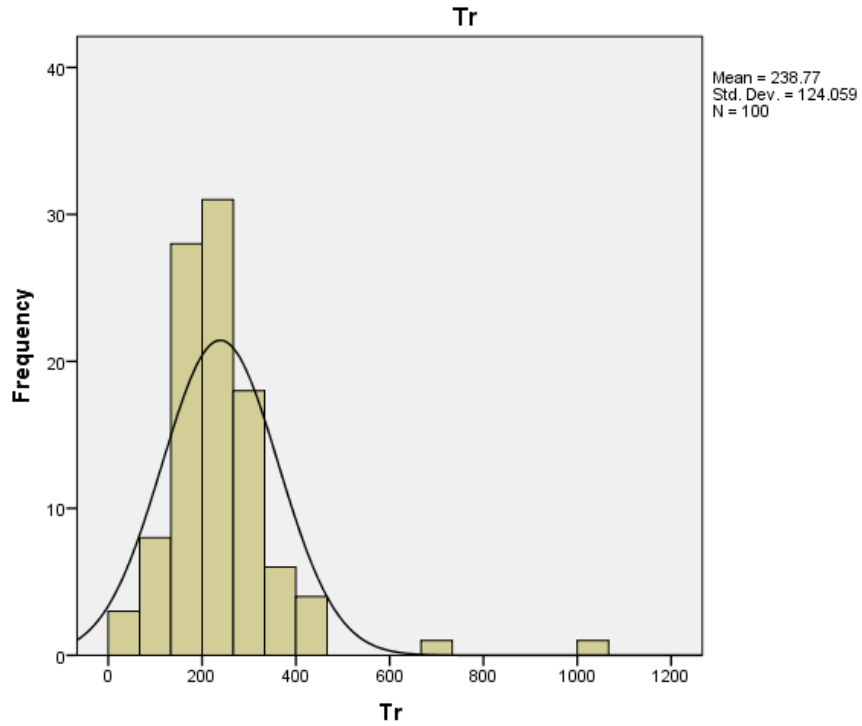


Slika 6. Omjer heterozigota i divljih tipova za mutaciju faktora II



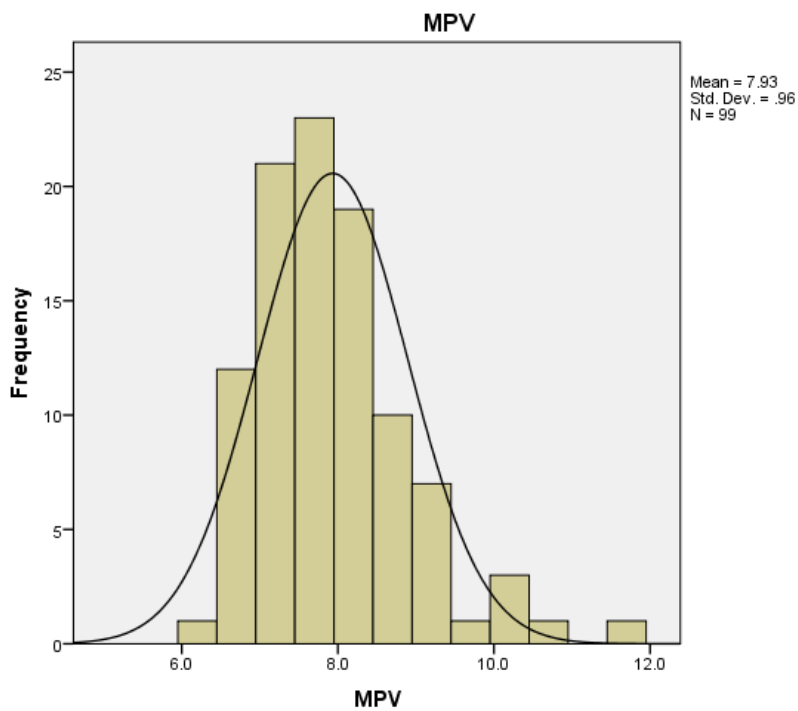
Slika 7. Omjer homozigota, heterozigota i divljih tipova za mutaciju MTHFR

Iz nalaza krvi smo između ostalih promatrali vrijednosti trombocita te MPV (mean platelet volume)



Slika 8. Histogram vrijednosti trombocita

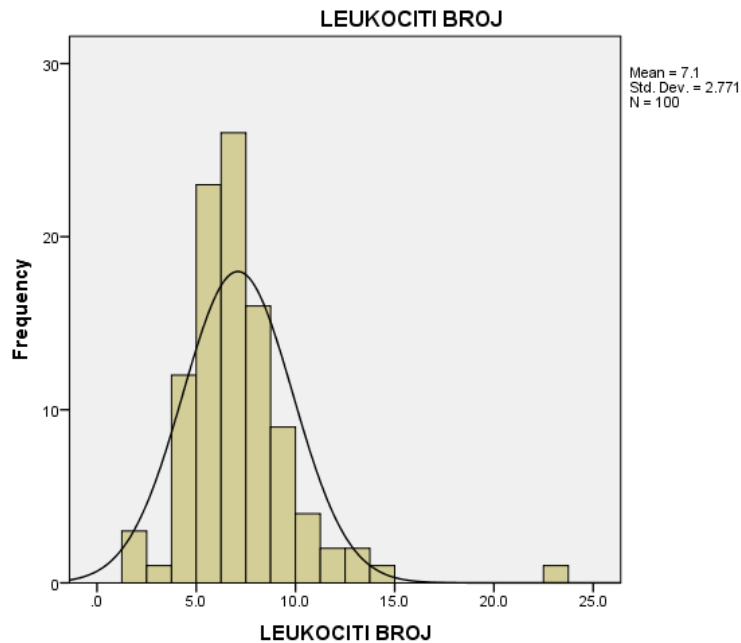
Podatke smo imali od 100 pacijenata, a srednja vrijednost trombocita iznosi 238.77, dok se u jednom slučaju radi o pacijentu s esencijalnom trombocitemijom (JAK 2-).



Slika 9. Histogram vrijednosti MPV-a

Podatke o vrijednostima MPV-a imali smo za 99 pacijenata, srednja vrijednost iznosila je 7.93.

Bilježili smo i vrijednosti leukocita, srednja vrijednost leukocita u 100 pacijenta iznosila je 7.1

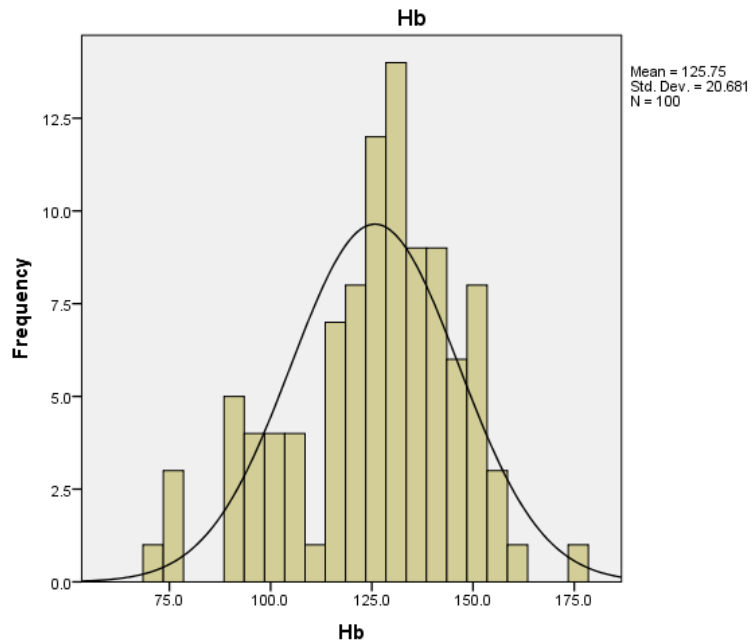


Slika 10. Histogram vrijednosti leukocita

Srednja vrijednost apsolutnog broja neutrofila iznosila je 4.59, za 100 pacijenata od kojih smo imali podatke.

Slika 11 prikazuje prosječne vrijednosti hemoglobina za koje smo utvrdili da su unutar referentnih vrijednosti. Srednja vrijednost za 100 pacijenata iznosi 125.75

Srednja vrijednost MCV-a za 100 pacijenata iznosi 90.16

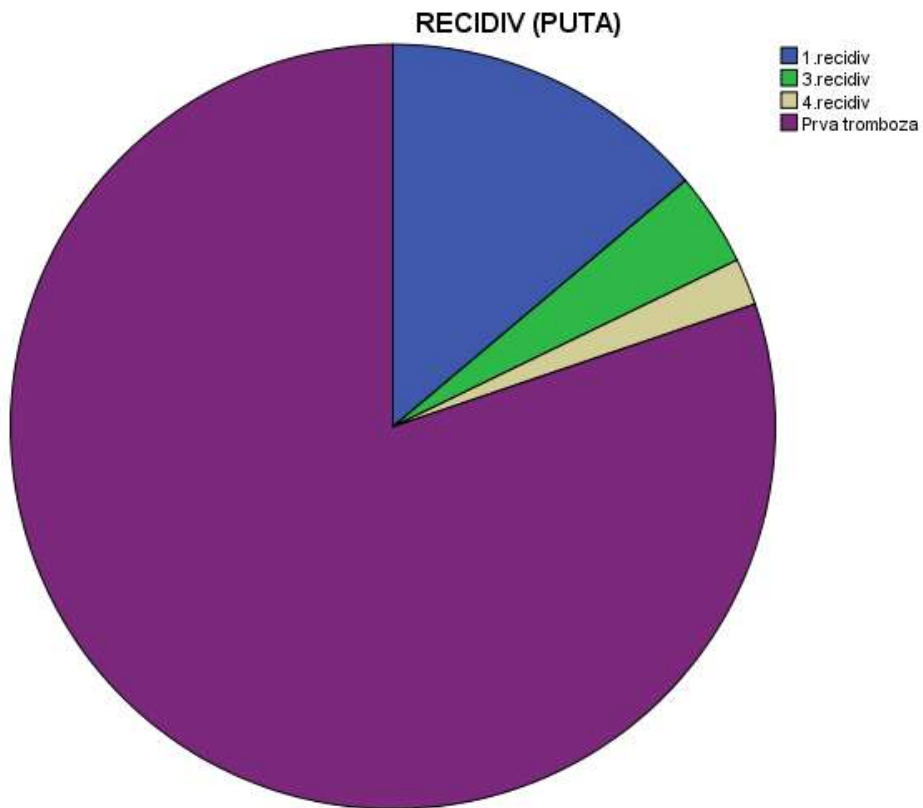


Slika 11. Histogram vrijednosti hemoglobina

Zanimljivo je bilo za utvrditi radi li se o prvoj trombozi ili recidivirajućim slučajevima. Kod 79,2% pacijenata radilo se o prvoj trombozi, dok je kod ostalih 20,8% bilo riječ o recidivu (vidi tablicu 2). Isto tako, promatrali smo koliko je puta došlo do recidiviranja što je vidljivo na slici . Najveći broj ljudi, njih 14 (13,9%) imalo je 1 recidiv tromboze, 3 recidiva imala su 4 pacijenta (4%), a 4 recidiva 2 pacijenta (2%).

Tablica 2. Prva tromboza u odnosu na recidiv

1.TROMBOZA (DA/NE)					
		Frequency	Percent	Valid Percent	Cumulative Percent
Valid	DA	80	79.2	79.2	79.2
	NE	21	20.8	20.8	100.0
	Total	101	100.0	100.0	



Slika 12. Odnosi prve i recidivirajućih tromboza

## 8. Rasprava

Duboka venska tromboza bolest je o kojoj su napisani brojni znanstveni članci, prikazi slučajeva, o njoj se zna mnogo, međutim brojni mogući etiološki faktori, povezanost određenih laboratorijskih nalaza s kliničkom slikom i pojavom same bolesti, najučinkovitiji načini liječenja još su uvijek predmet istraživanja.

U ovom radu istražili smo brojne čimbenike krvne slike svakog od 101 pacijenta koji su bili uključeni u istraživanje, njihove komorbiditete te genetiku uključenu u razjašnjavanje uzroka tromboze. U ovom radu dokazali smo da je opravdano raditi dijagnostičke testove na genetsku trombofiliju osobama mlađima od 60 godina bez klinički očitog razloga pojave tromboze, što dokazuje činjenica da je 80 % takvih pacijenata koji su bili podvrgnutim ovim testiranjima imalo neku od mutacija koja je tražena. Najveći postotak ljudi imalo je mutaciju na genu za MTHFR.

Posebno su nas zanimala prosječne vrijednosti MPV-a jer znanstvenici u zadnje vrijeme sve više naglašavaju korelaciju između ove bolesti i povećanog prosječnog volumena trombocita. Kod naših pacijenata koji su bili obuhvaćeni ovim istraživanjem nije primjećeno odstupanje, a srednja vrijednost MPV-a iznosila je 7.93 što je rezultat unutar referentnih vrijednosti. Nisu primjećena odstupanja niti u prosječnom broju leukocita (7.1), neutrofila (4.59), srednjoj vrijednosti hemoglobina (125.75) i MCV-a (90.16).

Što se tiče kliničkih obilježja, prema podjeli tromboze prema anatomskoj lokalizaciji zahvaćenosti vena donjih ekstremiteta, kod pacijenata obuhvaćenih ovim istraživanjem najčešće se radilo o proksimalnoj trombozi. Primjetili smo da su komorbiditeti poput arterijske hipertenzije prisutni u visokom postotku kod ovih pacijenata (43,6%) na što svakako utjecaj ima i starija dob većine naših pacijenata. Iznad 60% ljudi u ovom istraživanju starije je od 61 godinu. Dokaz je to starije dobi kao jednog od etioloških faktora. Paraneoplastični sindrom primjetili smo u 35.6% pacijenata. Tromboza često i recidivira, mi smo to primjetili u 20.8% slučajeva, a niti u jednom slučaju nije se radilo o drugom recidivu već je bila riječ ili o prvom ili multiplim recidivima.

## **9. Zaključak**

U ovom istraživanju potvrdili smo neke etiološke čimbenike za pojavu tromboze poput starije životne dobi, malignih bolesti te kardiovaskularnih bolesti. Naglasila bih važnost genetskih testiranja i visok udio tromboza kao posljedice nasljedne sklonosti stvaranja tromba odnosno trombofilije. Najviše mutacija dokazano je na genu za MTHFR koja uzrokuje hipohomocisteinemiju. Nismo dokazali povišene vrijednosti krvnih parametara koje smo istraživali.



## 10. Zahvale

Posebno bih se zahvalila svom mentoru, prof. dr.sc Rajku Kušecu, dr.med na poučavanju tokom kolegija Interna medicina te na ukazanom povjerenju, pomoći i strpljenju u izradi ovog diplomskog rada.

Hvala članovima komisije, prof.dr.sc. Vlatku Pejši dr.med. te prof.dr.sc. Jasenki Markeljević, dr. med.

Hvala mojoj obitelji i prijateljima na svakoj riječi podrške tokom ovog studija i jedno veliko hvala Vjekoslavu bez kojeg ne bih bila gdje sam danas.

## 11. Literatura

1. Abunnaja, S., Clyde, M., Cuviallo, A., Brenes, R. A., & Tripodi, G. (2014). Concomitant Deep Venous Thrombosis, Femoral Artery Thrombosis, and Pulmonary Embolism after Air Travel. *Case Rep Vasc Med*, 2014, 174147. doi:10.1155/2014/174147
2. Ali N, Ayyub M, Khan SA. (2014.) High prevalence of protein C, protein S, antithrombin deficiency, and Factor V Leiden mutation as a cause of hereditary thrombophilia in patients of venous thromboembolism and cerebrovascular accident. *Pak J Med Sci* 2014;30(6):1323-1326. doi: <http://dx.doi.org/10.12669/pjms.306.5878>
3. Amer, M. H. (2013). Cancer-associated thrombosis: clinical presentation and survival. *Cancer Manag Res* 2013.; 5, 165–178.
4. Cushman M. (2007) Epidemiology and Risk Factors for Venous Thrombosis *Semin Hematol*. 2007 April ; 44(2): 62–69.
5. Elyamany, G., Alzahrani, A. M., & Bukhary, E. (2014). Cancer-Associated Thrombosis: An Overview. *Clin Med Insights. Oncol*. 2014, 8, 129–137.
6. Farajzadeh, M., Bargahi, N., Poursadegh Zonouzi, A., Farajzadeh, D., & Pouladi, N. (2014). Polymorphisms in thrombophilic genes are associated with deep venous thromboembolism in an Iranian population. *Meta Gene*, 2, 505–513. doi:10.1016/j.mgene.2014.06.004
7. Fardiazar, Z., Hajizadeh, K., Dinparvar, S., & Esmaili, F. (2014). Thromboembolism and Thrombosis during Pregnancy and After Delivery between 2009 and 2012 in Al-Zahra Educational Center. *J Caring Sci*. 2014 Sep; 3(3): 221–226.
8. Fennerty, A. (2006). Venous thromboembolic disease and cancer. *Postgrad Med J*. 2006, 82(972), 642–648.
9. Freeman, A. L., Pendleton, R. C., & Rondina, M. T. (2010). Prevention of venous thromboembolism in obesity. *Expert Rev Cardiovasc Ther*. 2010, 8(12), 1711–17

10. Galanis, T., Keiffer, G., & Merli, G. (2014). The New Oral Anticoagulants for the Treatment of Venous Thromboembolism: A New Paradigm Shift in Antithrombotic Therapy. *Curr Ther Res Clin Exp.* 2014 Dec; 76: 76–83
11. Garcia ND , Morasch MD, Ebaugh JL, Shah S, Blackburn D, Astleford P, Matsumura JS, Yao JS, Pearce WH.(2001) Is bilateral ultrasound scanning of the legs necessary for patients with unilateral symptoms of deep vein thrombosis? *J Vasc Surg.* 2001;34(5):792-7.
12. García-Fuster, M. J., Fabia, M. J., Furió, E., Pichler, G., Redon, J., Forner, M. J., & Martínez, F. (2014). Should we look for silent pulmonary embolism in patients with deep venous thrombosis? *BMC Cardiovasc Disord.* 2014, 14, 178. doi:10.1186/1471-2261-14-178
13. Gasparyan A.Y., Ayvazyan L., Mikhailidis D.P. and Kitas G.D. (2011) Mean Platelet Volume: A Link Between Thrombosis and Inflammation? *Curr Pharm Des,* 2011, 17, 47-58
14. Geersing, G. J., Zuithoff, N. P. A., Kearon, C., Anderson, D. R., ten Cate-Hoek, A. J., Elf, J. L., Bates S.M., Hoes A.W., Kraaijenhagen R.A , Oudega R., Schutgens R.E.G., Stevens S.M., Woller S.C., Wells P.S., Moons, K. G. M. (2014). Exclusion of deep vein thrombosis using the Wells rule in clinically important subgroups: individual patient data meta-analysis. *BMJ* 2014, 348, g1340. doi:10.1136/bmj.g1340
15. Geldhof, V., Vandenbriele, C., Verhamme, P., & Vanassche, T. (2014). Venous thromboembolism in the elderly: efficacy and safety of non-VKA oral anticoagulants. *Thromb J.* 2014, 12, 21. doi:10.1186/1477-9560-12-21
16. Gómez-Outes, A., Suárez-Gea, M. L., Lecumberri, R., Terleira-Fernández, A. I., & Vargas-Castrillón, E. (2014). Direct oral anticoagulants in the treatment of venous thromboembolism, with a focus on patients with pulmonary embolism: an evidence-based review. *Vasc Health Risk Manag.* 2014; 10: 627–639
17. Greer I.A. (2012) Thrombosis in pregnancy: updates in diagnosis and management. *Hematology Am Soc Hematol Educ Program.* 2012;2012:203-7. doi: 10.1182/asheducation-2012.1.203.

18. Halaby R., Popma C., Cohen A., Chi G., Zacarkim M.G., Romero G., Goldhaber S.Z., Hull R., Hernandez A., Mentz R., Harrington R., Lip G., Peacock F., Welker J., Martin-Loeches I., Daaboul Y., Korjian S., and Gibson C.M. (2015) d-Dimer elevation and adverse outcomes. *J Thromb Thrombolysis*. 2015; 39: 55–59.
19. Harder, S. (2014). Pharmacokinetic and pharmacodynamic evaluation of rivaroxaban: considerations for the treatment of venous thromboembolism. *Thromb J* 2014, 12, 22. doi:10.1186/1477-9560-12-22
20. Hwang HG, Schulman S (2013) Respiratory review of 2013: pulmonary thromboembolism. *Tuberc Respir Dis (Seoul)*. 2013;75(3):89-94
21. Izadi, M., Alemzadeh-Ansari, M. J., Kazemisaleh, D., Moshkani-Farahani, M., & Shafiee, A. (2015). Do pregnant women have a higher risk for venous thromboembolism following air travel? *Adv Biomed Res*. 2015, 4, 60. doi:10.4103/2277-9175.151879
22. Jenkins, J. S., & Michael, P. (2014). Deep Venous Thrombosis: An Interventionalist's Approach. *Ochsner J*. 2014 Winter; 14(4): 633–640.
23. Koitabashi, N., Niwamae, N., Taguchi, T., Ohyama, Y., Takama, N., & Kurabayashi, M. (2015). Remarkable regression of massive deep vein thrombosis in response to intensive oral rivaroxaban treatment. *Thromb J*. 2015. doi:10.1186/s12959-015-0045-1
24. Kumar P. i Clark M. (2012) *Kumar & Clark's Clinical Medicine Eighth Edition*, United States, Saunders Elsevier
25. Kyrle P.A. (2014) Venous thrombosis: who should be screened for thrombophilia in 2014? *Pol Arch Med Wewn* 2014; 124 (1-2): 65-69
26. Lee A.Y.Y., Levine M.N. (2003) Venous Thromboembolism and Cancer: Risks and Outcomes. *Circulation*. 2003; 107: I-17-I-21 doi: 10.1161/01.CIR.0000078466.72504.AC
27. Lidegaard, Ø., Løkkegaard, E., Svendsen, A. L., & Agger, C. (2009). Hormonal contraception and risk of venous thromboembolism: national follow-up study. *BMJ* 2009, 339, b2890. doi:10.1136/bmj.b2890

28. McRae, S. (2014). Treatment options for venous thromboembolism: lessons learnt from clinical trials. *Thromb J.* 2014; 12: 27. doi:10.1186/s12959-014-0027-8
29. Nata S, Hiromatsu S, Shintani Y, Ohno T, Akashi H, Tanaka H. (2013) D-dimer value more than 3.6 µg/ml is highly possible existence deep vein thrombosis. *Kurume Med J.* 2013;60(2):47-51.
30. Patel K (2014) Deep Venous Thrombosis, Medscape, [emedicine.medscape.com](http://emedicine.medscape.com)
31. Sinescu, C., Hostiuc, M., & Bartos, D. (2011). Idiopathic venous thromboembolism and thrombophilia . *J Med Life.* 2011 Feb 15; 4(1): 57–62
32. Soria, J. M., Morange, P., Vila, J., Souto, J. C., Moyano, M., Trégouët, D., Mateo J., Saut N., Salas E., Elosua, R. (2014). Multilocus Genetic Risk Scores for Venous Thromboembolism Risk Assessment. *J Am Heart Assoc.* 2014;3:e001060 doi: 10.1161/JAHA.114.001060
33. Tapson V.F. (2005), The Role of Smoking in Coagulation and Thromboembolism in Chronic Obstructive Pulmonary Disease. *Proc Am Thorac Soc* 2005 2:1, 71-77
34. Ulrich, L.-R., Mergenthal, K., Petersen, J. J., Roehl, I., Rauck, S., Kemperdick, B., Rothe S.S., Berghold A. Siebenhofer, A. (2014). Anticoagulant treatment in German family practices – screening results from a cluster randomized controlled trial. *BMC Fam Pract* 2014, 15, 170. doi:10.1186/s12875-014-0170-0
35. Van Hylckama Vlieg, A., Helmerhorst, F. M., Vandenbroucke, J. P., Doggen, C. J. M., & Rosendaal, F. R. (2009). The venous thrombotic risk of oral contraceptives, effects of oestrogen dose and progestogen type: results of the MEGA case-control study. *BMJ* 2009, 339, b2921. doi:10.1136/bmj.b2921
36. Vrhovac B., Francetić I., Jakšić B., Labar B., Vucelić B.(2003), *Interna medicina*, Zagreb, Naklada Ljevak
37. Wilbur J, Shian B. (2012) Diagnosis of deep venous thrombosis and pulmonary embolism. *Am Fam Physician.* 2012; 15;86(10):913-9

## 12. Životopis

Zovem se Anamarija Vrkljan, rođena sam 8.siječnja 1991. godine u Zagrebu. Tu završavam Osnovnu školu Vjenceslava Novaka te potom II.gimnaziju. 2009. godine upisujem Medicinski fakultet Sveučilišta u Zagrebu. U akademskoj godini 2011./2012. sudjelujem u nastavi kolegija Histologija i embriologija kao demonstrator, a u akademskoj godini 2014./2015. radim kao demonstrator na kolegiju Klinička propedeutika, pri Zavodu za gastroenterologiju i hepatologiju KB Sveti Duh te kao demonstrator na kolegiju Pedijatrija pri Zavodu za gastroenterologiju, hepatologiju i prehranu KBC Zagreb. 2014. godine dodijeljena mi je Dekanova nagrada za odličan uspjeh na 5. akademskoj godini. Od jezika koristim se engleskim i talijanskim.