

# Specifičnosti građe osteohondralne jedinice acetabuluma, neoacetabuluma i glave femura u bolesnika sa sekundarnom koksartrozom prouzročenom razvojnim poremećajem kuka

---

Duvančić, Tea

Doctoral thesis / Disertacija

2023

Degree Grantor / Ustanova koja je dodijelila akademski / stručni stupanj: **University of Zagreb, School of Medicine / Sveučilište u Zagrebu, Medicinski fakultet**

Permanent link / Trajna poveznica: <https://urn.nsk.hr/urn:nbn:hr:105:280175>

Rights / Prava: [In copyright](#)/[Zaštićeno autorskim pravom.](#)

Download date / Datum preuzimanja: **2025-01-09**



Repository / Repozitorij:

[Dr Med - University of Zagreb School of Medicine Digital Repository](#)



**SVEUČILIŠTE U ZAGREBU  
MEDICINSKI FAKULTET**

**Tea Duvančić**

**Specifičnosti građe osteohondralne  
jedinice acetabuluma,  
neoacetabuluma i glave femura u  
bolesnika sa sekundarnom  
koksartrozom prouzročenom razvojnim  
poremećajem kuka**

**DISERTACIJA**



**Zagreb, 2023.**

**SVEUČILIŠTE U ZAGREBU  
MEDICINSKI FAKULTET**

**Tea Duvančić**

**Specifičnosti građe osteohondralne  
jedinice acetabuluma,  
neoacetabuluma i glave femura u  
bolesnika sa sekundarnom  
koksartrozom prouzročenom razvojnim  
poremećajem kuka**

**DISERTACIJA**

**Zagreb, 2023.**

Disertacija je izrađena na Klinici za ortopediju Medicinskog fakulteta Sveučilišta u Zagrebu, pod vodstvom prof. dr. sc. Domagoja Delimara.

Disertacija je izrađena temeljem projekta Hrvatske zaklade za znanost (HRZZ) „Karakterizacija hrskavice acetabuluma i femura u odraslih bolesnika s razvojnim poremećajem kuka - HIPoCART“ (br. IP-2018-01-3688, voditelj prof. dr. sc. Domagoj Delimar).

Voditelj rada: prof. dr. sc. Domagoj Delimar

*Hvala mentoru profesoru Domagoju Delimaru na pruženoj prilici za izradu ove disertacije i na stručnom vodstvu kroz ove četiri godine.*

*Hvala svim suradnicima na savjetima i uloženom vremenu i trudu oko prikupljanja uzoraka.*

*Posebno hvala dr. sc. Andreji Vukasović Barišić na svim savjetima i satima provedenima u laboratoriju i u analizama. Tvoja pomoć i podrška olakšale su mi posljednje četiri godine.*

*Hvala dr. Ani Čizmić na velikoj pomoći oko prikupljanja uzoraka.*

*Hvala dr. sc. Igoru Erjavcu na neizmjernej pomoći oko snimanja uzoraka i što ste uvijek bili spremni pomoći mi kada je zatrebalo.*

*Hvala dr. sc. Siniši Škokiću na pomoći i uvijek spremnim odgovorima na sva moja pitanja.*

*Veliko hvala svim zaposlenicima Odjela za funkcionalnu genomiku. Ne samo da ste mi otvorili vrata svojih laboratorija, nego ste uvijek učinili da se osjećam dobrodošlom.*

*Veliko hvala svim zaposlenicima Zavoda za histologiju i embriologiju, koji su me uveli u svijet histologije i svojim vrijednim savjetima i pomoći mi omogućili realizaciju ove disertacije. Posebno hvala Mireli, Nini i Iris, koje su uvijek bile spremne uskočiti kada je zatrebalo.*

*Hvala i svim kolegama s Ortopedije, što ste prihvatili biologa i uveli ga u svijet medicine.*

*Za kraj, hvala mojoj obitelji i prijateljima, bez čije podrške ova disertacija ne bi bila napisana.*

## Sadržaj

<b>1. UVOD I SVRHA RADA</b> .....	1
<i>1.1. Razvojni poremećaj kuka</i> .....	1
<i>1.1.1. Rizični čimbenici</i> .....	1
<i>1.1.2. Dijagnostika razvojnog poremećaja kuka</i> .....	6
<i>1.2. Primarna i sekundarna koksartroza</i> .....	8
<i>1.3. Osteohondralna jedinica</i> .....	12
<i>1.3.1. Hijalina zglobova hrskavica</i> .....	12
<i>1.3.2. Subhondralna kost</i> .....	15
<i>1.4. Procjena kvalitete hijaline hrskavice i subhondralne kosti</i> .....	16
<i>1.5. Svrha rada</i> .....	17
<b>2. HIPOTEZA</b> .....	18
<b>3. CILJEVI RADA</b> .....	19
<b>4. MATERIJALI I METODE</b> .....	20
4.1. Ispitanici.....	20
4.2. Prikupljanje uzoraka hrskavice i subhondralne kosti .....	20
4.3. Histološka analiza uzoraka .....	21
4.3.1. Histološka bojenja uzoraka .....	21
4.3.2. Procjena kvalitete hrskavice i subhondralne kosti .....	21
4.4. Imunohistokemijska analiza uzoraka .....	24
4.4.1. Kolagen tipa I.....	25
4.4.2. Kolagen tipa II.....	25
4.4.3. Kolagen tipa VI .....	25
4.4.4. Kolagen tipa X.....	25
4.4.5. Agrekan .....	25
4.4.6. Kvantifikacija imunohistokemijskih bojenja.....	26
4.5. Analiza hrskavice i subhondralne kosti pomoću mikromagnetske rezonancije.....	27
4.6. Analiza subhondralne kosti pomoću mikrokompjuterizirane tomografije.....	29
4.7. Statistička analiza rezultata .....	31
<b>5. REZULTATI</b> .....	32
5.1. Mikroskopska građa osteohondralne jedinice.....	32
5.1.1. Procjena kvalitete hrskavice i subhondralne kosti .....	34
5.2. Imunohistokemijska analiza uzoraka .....	41
5.2.1. Izražaj kolagena tipa I u subhondralnoj kosti .....	48
5.2.2. Izražaj kolagena tipa II u hrskavici .....	50

5.2.3. Izražaj kolagena tipa VI u hrskavici.....	52
5.2.4. Izražaj kolagena tipa X u hrskavici .....	54
5.2.5. Izražaj agrekana u hrskavici .....	56
5.3. Analiza hrskavice i subhondralne kosti pomoću mikromagnetske rezonancije.....	58
5.3.1. Analiza hrskavice metodom odgođene gadolinij-postkontrasne evaluacije hrskavice magnetskom rezonancijom .....	58
5.3.2. T2 relaksometrija hrskavice .....	60
5.3.3. Analiza subhondralne kosti metodom mikromagnetske rezonancije .....	62
5.4. Analiza subhondralne kosti pomoću mikrokomputerizirane tomografije.....	65
5.4.1. Analiza subhondralne ploče .....	65
5.4.2. Analiza trabekularne kosti.....	72
5.5. Usporedba rezultata dobivenih korištenjem različitih metoda.....	79
5.5.1. Usporedba rezultata histoloških bojenja i snimanja mikromagnetskom rezonancijom .....	79
5.5.2. Usporedba rezultata imunohistokemijskih bojenja i snimanja mikromagnetskom rezonancijom .....	81
5.5.3. Usporedba rezultata histoloških bojenja i snimanja mikrokomputeriziranom tomografijom .....	84
5.5.4 Usporedba rezultata imunohistokemijskih bojenja i snimanja mikrokomputeriziranom tomografijom .....	85
5.5.5. Usporedba rezultata snimanja mikromagnetskom rezonancijom i mikrokomputeriziranom tomografijom .....	86
<b>6. RASPRAVA.....</b>	<b>89</b>
<b>7. ZAKLJUČAK.....</b>	<b>103</b>
<b>8. KRATKI SADRŽAJ .....</b>	<b>104</b>
<b>9. SUMMARY.....</b>	<b>105</b>
<b>10. POPIS LITERATURE.....</b>	<b>106</b>
<b>11. BIOGRAFIJA .....</b>	<b>116</b>

## POPIS OZNAKA I KRATICA

A – acetabulum

*ASPN* – gen za asporin

*ATP2B4* – gen za membransku kalcij-transportnu ATPazu 4 (engl. *ATPase plasma membrane Ca<sup>2+</sup> transporting 4*)

BS – površina kosti (engl. *bone surface*)

BV/TV – udio volumena kosti u ukupnom volumenu tkiva (engl. *bone volume in total tissue volume*)

*COL1A1* – gen za alfa 1 lanac kolagena tipa I (engl. *collagen type I alpha 1 chain*)

*COL2A1* – gen za alfa 1 lanac kolagena tipa II (engl. *collagen type II alpha 1 chain*)

*COL3A1* – gen za alfa 1 lanac kolagena tipa III (engl. *collagen type III alpha 1 chain*)

CT – kompjuterizirana tomografija

*CX3CR1* – gen za kemokinski receptor CX3C (engl. *C-X3-C motif chemokine receptor 1*)

DAB – 3',3' diaminobenzidintetraklorid

DDH – razvojni poremećaj kuka (engl. *developmental dysplasia of the hip*)

dGEMRIC – odgođena gadolinij-postkontrastna evaluacija hrskavice magnetskom rezonancijom (engl. *delayed Gadolinium-Enhanced MRI of Cartilage*)

*DPT* – gen za dermatopontin

ECM – izvanstanični matriks (engl. *extracellular matrix*)

*ER1* – gen za estrogenski receptor 1

F – glava femura pacijenata iz kontrolnih skupina

Fx – subkapitalni prijelom vrata femura

GAG – glikozaminoglikan

*GDF5* – gen za čimbenik rasta i diferencijacije 5 (engl. *growth differentiation factor 5*)

*HOX* – geni regije *homeobox*

*HOXB9* – gen *homeobox B9*

*HSPG2* – gen za heparan sulfat proteoglikan 2

*IGFBP7* – gen za protein 7 koji veže inzulinu sličan čimbenik rasta (engl. *insulin like growth factor binding protein 7*)

IL-1 – interleukin 1

*IL6* – gen za interleukin 6

ICRS – Međunarodno društvo za regeneraciju hrskavice (engl. *International Cartilage Regeneration and Joint Preservation Society*)

Runx2 – transkripcijski čimbenik 2 iz obitelji transkripcijskih čimbenika *RUNX* (engl. *runt-related transcription factor 2*)

*KLf2* – gen za *Krüppel-like* čimbenik 2 (engl. *Krüppel-like factor 2*)

mikro-CT – mikrokomputerizirana tomografija

mikro-MR – mikromagnetska rezonancija

MMP – matriksna metaloproteinaza

MR – magnetska rezonancija

MSME – engl. *multislice multiecho*

NA – neoacetabulum

NWB – nenosivi dio glave femura pacijenata s razvojnim poremećajem kuka (engl. *non-weight bearing*)

OA – koksartroza

OARSI – Međunarodno društvo za istraživanje osteoartritisa (engl. *Osteoarthritis Research Society International*)

*PAPPA2* – gen za plazmatski protein A2 povezan s trudnoćom (engl. *pregnancy-associated plasma protein A2*)

PBS – fosfatni pufer (engl. *phosphate buffered saline*)

PD – protonska gustoća (engl. *proton density*)

PD-FS – protonska gustoća sa supresijom signala iz masti (engl. *proton density with fat suppression*)

Po(tot) – ukupna poroznost subhondralne ploče (engl. *total porosity*)

RARE – engl. *rapid acquisition with relaxation enhancement*

RARE-VTR – engl. *rapid acquisition with relaxation enhancement at variable repetition time*

T – Tesla

T1preGD – T1 relaksacijsko vrijeme prije aplikacije gadolinija

T1postGd – T1 relaksacijsko vrijeme poslije aplikacije gadolinija

Tb.N – broj trabekula (engl. *trabecular number*)

Tb.Th – debljina trabekula (engl. *trabecular thickness*)

*TBX4* – gen za transkripcijski čimbenik 4 iz obitelji T-box transkripcijskih čimbenika (engl. *T-box transcription factor 4*)

TE – engl. *echo time*

*TENM3* – gen za teneurinski transmembranski protein 3 (engl. *teneurin transmembrane protein 3*)



TEP – totalna endoproteza

*TGF- $\beta$ 1* – gen za transformirajući čimbenik rasta  $\beta$ 1 (engl. *transforming growth factor beta 1*)

*TNF $\alpha$*  – gen za čimbenik nekroze tumora  $\alpha$  (engl. *tumour necrosis factor alpha-like*)

TR – engl. *repetition time*

TurboRARE – engl. *turbo rapid acquisition with relaxation enhancement*

*VDR* – gen za receptor vitamina D (engl. *vitamin D receptor*)

WB – nosivi dio glave femura pacijenata s razvojnim poremećajem kuka (engl. *weight-bearing*)

$\Delta R$  – delta R; izvedenica T1 relaksacijskih vremena, izračunata kao  $1/T1_{\text{postGd}} - 1/T1_{\text{preGd}}$

## 1. UVOD I SVRHA RADA

### 1.1. Razvojni poremećaj kuka

Razvojni poremećaj kuka (engl. *developmental dysplasia of the hip*, DDH) ubraja se u jednu od najčešćih prirođenih abnormalnosti zgloba kuka, koja je karakterizirana nepotpunim formiranjem acetabuluma, što može dovesti do dislokacije femura. Kod pacijenata s DDH-om često dolazi do ubrzanog trošenja hijaline zglobne hrskavice te posljedičnog razvoja koksartroze već u ranijoj životnoj dobi. Pojam DDH obuhvaća čitav niz deformiteta u spoju acetabuluma i glave femura, od patoloških promjena acetabuluma, proksimalnog femura ili njihovog međusobnog odnosa (1, 2). Iako svaki pacijent s DDH-om ima specifičnu anatomiju zgloba kuka, postoje univerzalna obilježja acetabuluma i proksimalnog femura koja se povezuju s ovim poremećajem. Displastični kuk karakteriziran je plitkim acetabulumom s promijenjenim anteroposteriornim dimenzijama. Zbog anatomskih abnormalnosti displastični acetabulum ne pokriva potpuno glavu femura, što dovodi do nestabilnosti zgloba. Kod viših stupnjeva displazije formira se i lažni acetabulum (tzv. neoacetabulum), a glava femura migrira posteriorno-superiorno te se smješta u lažni acetabulum, dok je pravi acetabulum uzak, plitak i trokutastog oblika (3-5). Kod proksimalnog femura dolazi do prekomjerne anteverzije, smanjenja promjera intramedularnog kanala i ravne konture glave, a česta su pojava i coxa vara ili coxa valga. U usporedbi s nedisplastičnim kukovima ustanovljeno je da displastični kukovi imaju i skraćeni vrat femura te sve distalnije postavljen anteriorni luk femura s porastom stupnja displazije. Smanjena širina kanala i tanji kortikalis displastične kukove čine podložnijima frakturama. Osim skeletnih deformacija, kod pacijenata s DDH-om dolazi i do promjena u mekom tkivu, u smislu nedovoljno razvijene abduktorne muskulature, te skraćene muskulature oko zgloba kuka, što uključuje aduktore, fleksore i ekstenzore, a česte su i ozljede tetiva i ishijadičnog živca. Kako su spomenuti mišići važni za stabilizaciju zgloba kuka, smatra se da njihov poremećeni razvoj i funkcija pridonose ubrzanom degeneraciji zgloba koja se javlja, između ostalog, kao posljedica neravnomjerno raspoređenog opterećenja (6-11).

#### 1.1.1. Rizični čimbenici

Etiologija razvojnog poremećaja kuka vrlo je kompleksna i uključuje genetičke i okolišne čimbenike. Jedan od najčešćih okolišnih rizičnih čimbenika povezanih s DDH-om je porođaj na zadak, za koji se procjenjuje da uzrokuje od 1,1 do 6,5 % dijagnosticiranih slučajeva DDH. Drugi važan rizični čimbenik je DDH u obiteljskoj anamnezi. DDH je tako dijagnosticiran 6 % djece čiji brat ili sestra imaju DDH. Taj postotak raste na 12 %, odnosno 36 % ako je DDH dijagnosticiran jednom, odnosno oboma roditelja. DDH se također češće javlja u ženske djece,

koja čine 80 % svih dijagnosticiranih slučajeva, te se povezuje s oligohidramnionom i prvorodstvom. Od svih dijagnosticiranih slučajeva DDH-a, 20 % slučajeva zahvaća oba kuka, dok je kod unilateralnih displazija češće zahvaćen lijevi kuk. Neke studije pokazale su poveznicu između razvoja displazije i povišene porođajne težine, odnosno djece rođene iza 38. tjedna trudnoće, a velik doprinos DDH-u u odrasloj dobi daje i loše provedena dijagnostika u djetinjstvu (12-16).

Unatoč velikom broju provedenih istraživanja, genetička pozadina razvojnog poremećaja kuka još nije potpuno razjašnjena. Razlog tomu su velik broj različitih mutacija koje pojedinačno često imaju svega neznatan utjecaj na razvoj displazije, a kumulativno rezultiraju razvojem poremećaja, te mutacije specifične za pojedine populacije, što dosad objavljene rezultate često čini međusobno kontradiktornima (Tablica 1.). Neki od gena kandidata koji se povezuju s razvojem displazije su *GDF5*, *TBX4*, *ASPN*, *TGF-β1*, *PAPPA2*, *MMP-13* i *IL6*. Primjerice, gen *GDF5* kodira čimbenik rasta i diferencijacije *GDF5* iz superobitelji transformirajućih čimbenika rasta  $\beta$  (*TGF-β*). *GDF5* je ključan za stvaranje hrskavice, a njegove mutacije mogu dovesti do razvoja koksartroze ili DDH-a. Nadalje, s DDH-om se povezuju i polimorfizmi gena *ASPN* koji kodira protein asporin, važnu sastavnicu hrskavičnog matriksa (17, 18). Geni T-box skupine visoko su očuvani unutar kralježnjaka i odgovorni su za stvaranje mezoderma. Ljudski gen *TBX4* je ključni regulator razvoja zglobova, a njegove mutacije uzrokuju hipoplaziju i anomalije zdjelice, uključujući DDH (19). Studije provedene na azijskim populacijama pokazale su potencijalnu korelaciju između DDH-a i gena koji kodiraju alfa 1 lanac kolagena (*COL1A1*) i receptor vitamina D (*VDR*). Mutacije gena *HSPG2* koji kodira perlekan, proteoglikan čija je osnovna uloga povezivanje komponenti izvanstaničnog matriksa, također se smatraju potencijalnim uzrokom DDH-a (14, 15, 20, 21).

**Tablica 1.** Pregled dosad otkrivenih gena povezanih s razvojem razvojnog poremećaja kuka, njihova uloga, zemljopisno područje populacija u kojima ih nalazimo i povezanost s DDH-om. Preuzeto i modificirano iz Bohaček i sur., 2020 (20).

<b>Gen</b>	<b>Protein</b>	<b>Uloga</b>	<b>Područje</b>	<b>Povezanost s DDH-om</b>
<b>Dermatopontin (DPT)</b>	Dermatopontin	Angiogeneza, fetalni razvoj, cijeljenje rana, metastaziranje tumora; povećan izražaj u matičnim stanicama tijekom hondrogene diferencijacije	Japan	Prekomjerno izražen u DDH-u
<b>Membranska kalcij - transportna ATPaza 4 (ATP2B4)</b>	ATPaza 2B4	Regulacija homeostaze kostiju	Saudijska Arabija	Povezan s razvojem DDH-a u interakciji s <i>HSPG2</i>
<b>Heparan sulfat proteoglikan 2 (HSPG2)</b>	perlekan	Povezivanje sastavnica izvanstaničnog matriksa i površinskih molekula	/	Raznoliki rezultati
<b>Protein 7 koji veže inzulinu sličan čimbenik rasta (IGFBP7)</b>	Protein 7 koji veže inzulinu sličan čimbenik rasta	Razvoj hrskavice, mišića i kosti u prenatalnoj i dječjoj dobi	Japan	Prekomjerno izražen u DDH-u
<b>Teneurinski transmembranski protein 3 (TENM3)</b>	Teneurinski transmembranski protein 3	Prijenos signala tijekom razvoja zgloba, izražen u hondrogenim	Kavkaz	Mutacije u obitelji s pojavom

		matičnim stanicama		DDH-a kroz više generacija
<b>Kemokinski receptor CX3C (CX3CR1)</b>	Kemokinski receptor CX3C	Stanično prianjanje i migracija, izražen u matičnim stanicama koje su predodređene da postanu hondrociti	Kavkaz	Delecije kroz 4 generacije, u 72 člana obitelji
<b>Estrogenski receptor 1 (ER1)</b>	Estrogenski receptor 1	Regulacija transkripcijskog odgovora	Kavkaz	Moguća povezanost polimorfizma gena i DDH-a
<b>Asporin (ASPN)</b>	Asporin	Vežanje za TGF- $\beta$ 1 i inhibicija TGF- $\beta$ 1/Smad signalnog puta	Kina	Polimorfizam asparaginske kiseline povezan s DDH-om
<b>Receptor vitamina D (VDR)</b>	Receptor vitamina D	Regulacija transkripcijskog odgovora	Kavkaz	Moguća povezanost polimorfizama i DDH-a te pojedinih haplotipova i razvoja teškog oblika OA-a prouzročnog DDH-om
<b>Alfa 1 lanac kolagena tipa II (COL2A1)</b>	Alfa 1 lanac kolagena tipa II	Sinteza kolagena tipa II	Kavkaz	Moguća povezanost pojedinih haplotipova i razvoja teškog oblika OA-a

				prouzročnog DDH-om
<b>Geni regije <i>homeobox (HOX)</i></b>	/	Regulatorni sustav tijekom razvoja, koji stanicama razvijajućeg zgloba i kralješnice pripisuje pozicijski identitet	/	Moguća povezanost s DDH-om
<b>Gen <i>homeobox B9 (HOXB9)</i></b>	Homeobox B9	Uloga u razvoju udova embrija	Kina	Moguća uloga u podložnosti bolesti
<b>Alfa 1 lanac kolagena tipa I (<i>COL1A1</i>)</b>	Alfa 1 lanac kolagena tipa I	Uloga u sintezi kolagena tipa I	Kina	Moguća uloga u podložnosti bolesti
<b>Gen za plazmatski protein A2 povezan s trudnoćom (<i>PAPPA2</i>)</b>	Plazmatski protein A2 povezan s trudnoćom	Regulacija otpuštanja inzulinskog čimbenika rasta, važna uloga u razvoju fetusa i normalnom postnatalnom rastu	Kina	Jedna točkasta mutacija povezana s DDH-om
<b>Gen za transkripcijski čimbenik 4 iz obitelji T-box transkripcijskih čimbenika (<i>TBX4</i>)</b>	Transkripcijski čimbenik 4 iz obitelji T-box transkripcijskih čimbenika	Uloga u stvaranju stražnjeg mezoderma i aksijalnom rastu	Kina	Jedna točkasta mutacija povezana s DDH-om u oba spola, druga s DDH-om u muških osoba

<b><i>Krüppel-like</i></b> <b>čimbenik 2</b> <b>(<i>KLF2</i>)</b>	<i>Krüppel-like</i> čimbenik 2	Potencijalni regulator izražaja matriksnih metaloproteinaza	Japan	Prekomjerno izražen u DDH-u
<b>Čimbenik rasta i diferencijacije 5</b> <b>(<i>GDF5</i>)</b>	Čimbenik rasta i diferencijacije 5	Ključna uloga u osteogenezi, hondrogenezi i stvaranju zgloba	Kina	Jedna točkasta mutacija povezana s DDH-om, dvije s DDH-om u osoba ženskog spola
			Kavkaz	Dvije točkaste mutacije povezane s DDH-om u
<b>Promotor gena</b> <b><i>GDF5</i></b>	/	/	Iran	Hipermetiliran u uzorcima hrskavice, što ukazuje na moguću ulogu u patogenezi DDH-a

### 1.1.2. Dijagnostika razvojnog poremećaja kuka

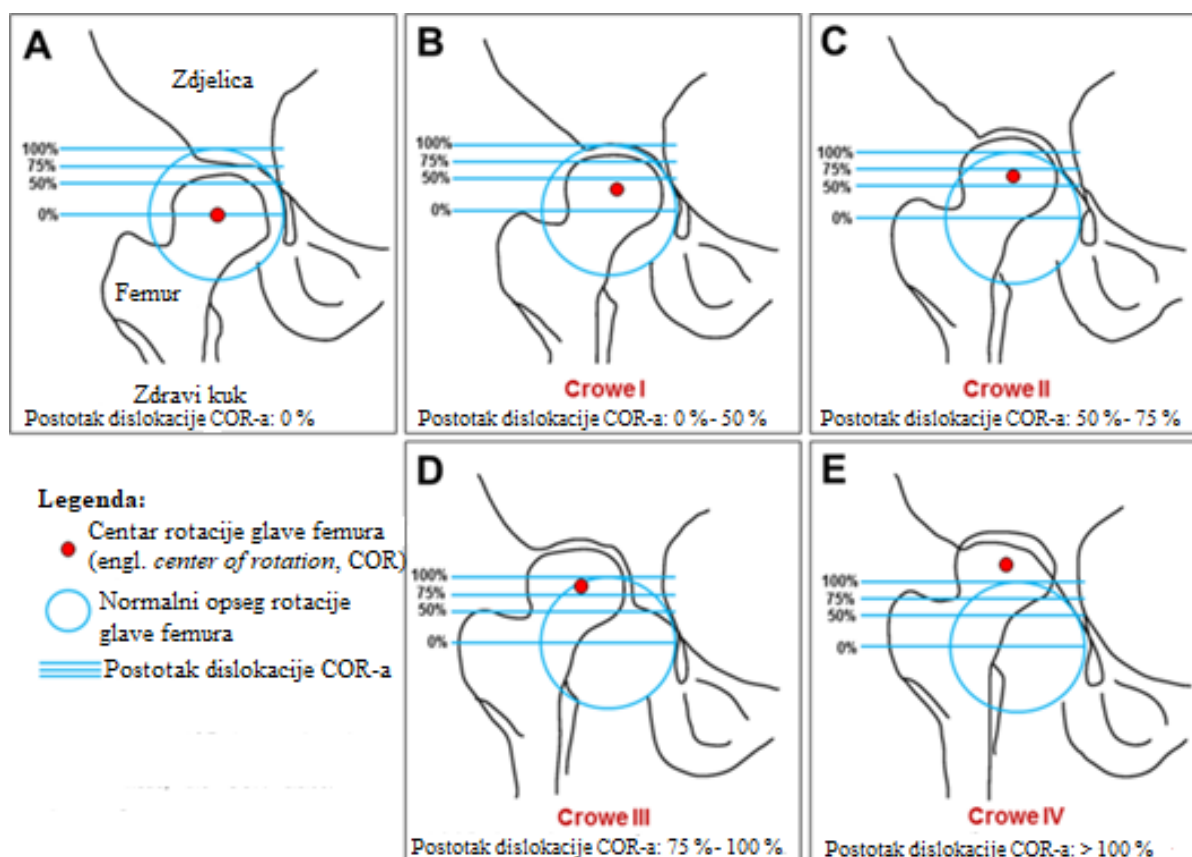
Rana dijagnostika razvojnog poremećaja kuka ključna je u njegovom uspješnom konzervativnom liječenju. Ako se poremećaj ne dijagnosticira, može rezultirati razvojem sekundarne koksartroze, koja se manifestira kroničnom boli zgloba kuka, klinički značajnom različitom duljinom nogu i poteškoćama u hodu, smanjenom snagom i ubrzanom degeneracijom zahvaćenog zgloba, te u konačnici potrebom za ugradnjom totalne endoproteze (TEP) kuka već u ranijoj dobi (2, 22). Probir za DDH uključuje niz pregleda kojima se traže znakovi koji bi upućivali na prisutnost displazije. Ukoliko se uslijed fizikalnog pregleda posumnja na prisutnost DDH-a, provode se daljnje ultrasonografske i radiološke analize, čime

se dijagnoza potvrđuje (2). S razvojem programa probira, prevalencija DDH-a u odrasloj dobi sve je manja, te se procjenjuje između 2 i 4,5 % za srednjoeuropske zemlje (23, 24).

U svrhu dijagnostike DDH-a od kliničkih pregleda novorođenčadi dobi do tri mjeseca najčešće se koriste Ortolanijev i Barlowljev test. Ortolanijevim testom utvrđuje se može li se reponirati glava femura koja je izvan zglobne čašice. Barlowljevim testom utvrđuje se može li se glava femura izbaciti iz zglobne čašice. Budući da je DDH jedan od rijetkih muskuloskeletnih poremećaja kod kojih su anatomske abnormalnosti u pravilu teže uočljive u djetinjstvu, za točnu dijagnostiku je od iznimne važnosti da testove provodi iskusan liječnik. Spomenuti testovi manje su pouzdani u djece starije od tri mjeseca, koja imaju drugačiju kliničku sliku. U starije se djece stoga traži Galeazzijev znak. Dijete se postavi u ležeći položaj, s oba kuka i koljena u fleksiji. Nejednaka visina u koljenima označava pozitivan Galeazzijev znak i najčešće upućuje na prisutnost displazije (25-27). Ultrazvučni pregled dio je standardne procedure probira novorođenčadi i preferirana je metoda za djecu u dobi do četiri mjeseca. Podrazumijeva klasifikaciju prema Grafu te postotak pokrivenosti glave femura acetabulumom. Radiološki se za dijagnostiku DDH-a koriste acetabularni indeks prema Tönnisu, Shenton-Menardova linija, Perkinsovi kvadranti, medijalni zglobni prostor te postotak migracije. Potvrдна dijagnoza na poslijetku se postavlja na temelju više spomenutih testova (25, 28).

Za dijagnostiku i određivanje stupnja displazije postoje različiti klasifikacijski sustavi, poput klasifikacije prema Grafu, Hartofilakidisu i one prema Croweu. Klasifikacija prema Grafu DDH kategorizira u četiri tipa, od normalnog do dislociranog kuka, a temelji se na opisu i mjerenju specifičnih kutova prilikom sonografskog pregleda (29). Klasifikacija prema Hartofilakidisu podrazumijeva opisivanje tipičnih anatomskih deformacija pomoću intraoperativnih opažanja te korelaciju tih opažanja s preoperativnim radiografima, a klasificira DDH u tri stupnja (30). Najčešće korištena klasifikacija prilikom dijagnosticiranja DDH-a je ona po Croweu (Slika 1.), prema kojoj se DDH klasificira kao stupanj I-IV, ovisno o razini subluksacije glave femura u odnosu na acetabulum. 1. stupanj podrazumijeva subluksaciju glave femura manje od 50 % u odnosu na acetabulum, 2. stupanj subluksaciju između 50 i 75 %, 3. stupanj subluksaciju od 75 do 100 %, a 4. stupanj luksaciju preko 100 %, odnosno potpuni gubitak kontakta zglobnih tijela. U visokim stupnjevima DDH-a glava femura i acetabulum nisu u fizičkom kontaktu tijekom razvoja te se formira novi tzv. neoacetabulum, koji nije u kontaktu s glavom femura (31, 32).





**Slika 1.** Klasifikacija razvojnog poremećaja kuka, od normalnog kuka do stupnja IV prema Croweu. Preuzeto i prevedeno od Wang i sur., 2020 (33).

### 1.2. Primarna i sekundarna koksartroza

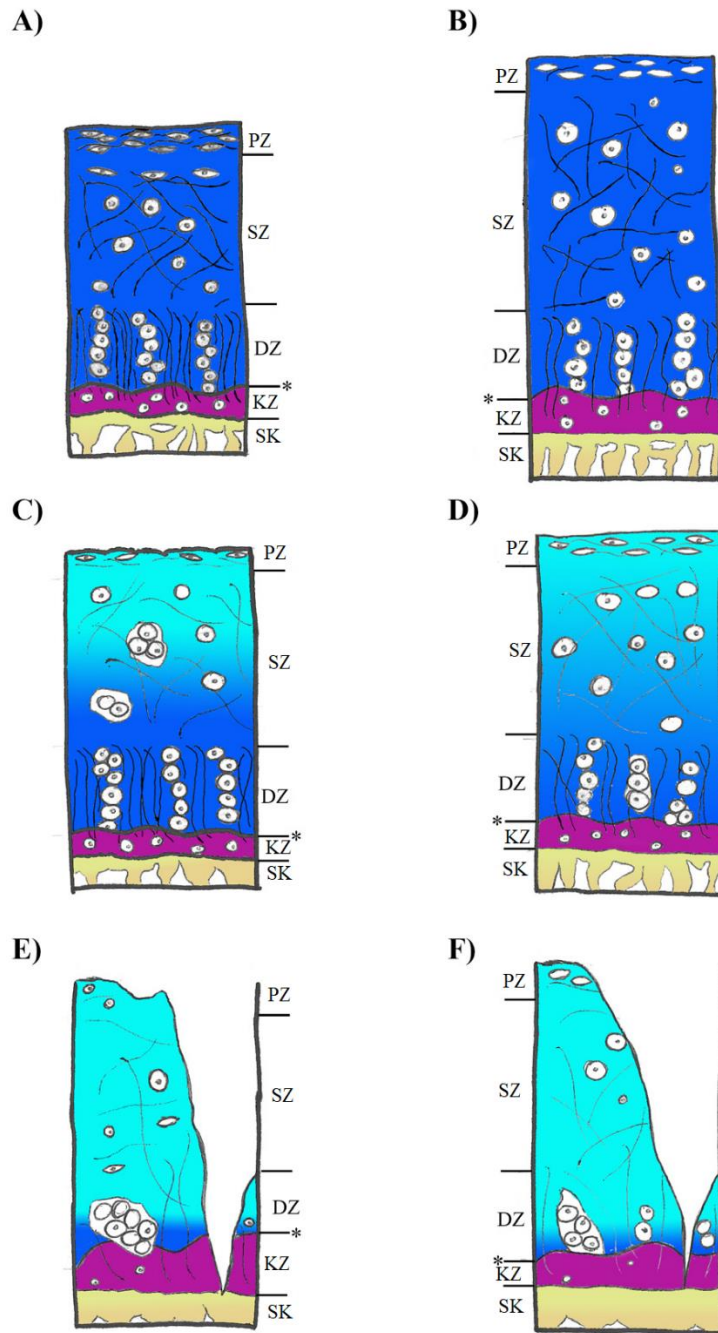
Degenerativna koksartroza (OA) je najčešći poremećaj sinovijalnih zglobova i jedan od vodećih uzroka invaliditeta u svijetu (34, 35). Primarna koksartroza je najčešći tip artritisa. Riječ je o bolesti nepoznate etiologije koja se povezuje sa starijom dobi i pogađa 80-90 % populacije starije od 65 godina. Klinički ju karakterizira bol i smanjen opseg kretnji, što rezultira ograničenom pokretljivošću pacijenta. Patogeneza OA-a je multifaktorijalna i uključuje tri glavna procesa: mehaničko trošenje, strukturnu degeneraciju i upalu. Klinička slika korelira s radiološkim promjenama zahvaćenog zgloba, poput sužavanja zglobnog prostora i skleroze subhondralne kosti (36, 37). Prvi znak progresije OA-a je oštećenje zglobne hrskavice, što uključuje površinsku fibrilaciju i fokalne erozije. Oštećenje hrskavičnog matriksa uzrokuje poremećaj regulacije proliferacije hondrocita, a nastale izrasline mogu okoštati i formirati osteofite. Na histološkoj i biokemijskoj razini opisane promjene mogu se karakterizirati kao povećan katabolizam hrskavice, do kojeg dolazi kao posljedica prisutnosti raznih citokina i drugih kataboličkih molekula. Među najistaknutijim citokinima nalaze se interleukin-1 (IL1) i čimbenik nekroze tumora  $\alpha$  (TNF $\alpha$ ). Oni stimuliraju hondrocite na proizvodnju proteinaza koje

razgrađuju komponente hrskavičnog matriksa, ali i izravno smanjuju izražaj agrekana, jedne od glavnih komponenti hijaline hrskavice. Spomenuti citokini povezuju se s proizvodnjom agrekanaze, matriksnih metaloproteinaza (MMP) i kolagenaza MMP1 i MMP13, čiji kumulativni efekt dovodi do degradacije hrskavičnog matriksa (38). Jedna od vodećih značajki koksartroze je smanjenje sadržaja agrekana u hrskavičnom matriksu, što rezultira disrupcijom vlakana kolagena tipa II i smanjenjem njegove koncentracije, omekšavanjem hrskavice i pojačanim zadržavanjem vode u tkivu (37, 39). Osim smanjenja sadržaja agrekana i kolagena tipa II, OA je obilježen i porastom razina kolagena tipa III i X, a skleroza subhondralne kosti i stvaranje koštanih cisti pojavljuju se tek u kasnijim stadijima bolesti (39-41).

Sekundarna koksartroza je, za razliku od primarne, bolest poznate etiologije, tj. bolest koja se može povezati sa specifičnim uzrokom. Sekundarni OA se može razviti kao posljedica ozljeda i fraktura, urođenih abnormalnosti zgloba kuka, infekcija, metaboličkih ili endokrinih poremećaja, osteonekroze glave femura te drugih bolesti i stanja koja utječu na sam zglob kuka (42-45). Razvojni poremećaj kuka je jedan od vodećih uzroka sekundarne koksartroze koja u osoba s DDH-om često nastupa u ranijoj dobi u odnosu na bolesnike s primarnom koksartrozom (16, 46). Fokus dosad provedenih istraživanja bio je na hrskavici glave femura i anatomskog acetabuluma pacijenata s blažim oblicima displazije, dok acetabulum i neoacetabulum pacijenata s displazijom stupnja 3 i 4 prema klasifikaciji prema Croweu nisu istraživani. Tim je istraživanjima pokazano kako se sekundarna koksartroza prouzročena DDH-om manifestira sličnim histološkim i biokemijskim promjenama kao i primarna koksartroza, uz neke bitne razlike. Sekundarni OA prouzročen DDH-om uzrokuje slične histološke promjene na hrskavici acetabuluma i glave femura. Hondrociti acetabuluma zahvaćenog sekundarnim OA-om nepravilno su raspoređeni, a pokazuju i tendenciju degeneracije. Hondrociti glave femura su dismorfni i često stvaraju agregate, a vidljive su i regije bez stanica (47). Histološkim je bojenjima pokazano kako primarni OA uzrokuje značajno smanjenje ukupnog broja hondrocita zglobne hrskavice, dok sekundarni OA prouzročen DDH ne utječe na ukupan broj stanica. Bazičnim histološkim bojenjima pokazano je kako DDH utječe na orijentaciju kolagenih vlakana koja u pacijenata sa sekundarnim OA-om, kao i u onih s primarnim OA-om, gube pravilnu orijentaciju (17). Osim morfoloških, DDH uzrokuje i biokemijske promjene u hrskavici. Kako OA napreduje, mijenja se sastav makromolekula izvanstaničnog matriksa, ponajprije kolagena tipa II i agrekana (48). Degradaciju hrskavice u primarnom i sekundarnom OA-u obilježava pad udjela kolagena tipa II u hrskavičnom matriksu u usporedbi s normalnom hrskavicom, a pad je izraženiji u sekundarnom OA-u. Pacijenti s OA-om prouzročenim DDH-

om također imaju niže udjele agrekana u hrskavičnom matriksu od onih s primarnim OA-om. Jedan je od najvažnijih biljega degradacije hijaline hrskavice kolagen tipa X. Sadržaj kolagena tipa X u hrskavičnom matriksu značajno je veći u sekundarnom OA-u prouzročenom DDH-om u usporedbi sa zdravom hrskavicom, no nisu zabilježene značajne razlike u razini izražaja između primarnog i sekundarnog OA-a (17). Kod primarnog OA-a zglobna hrskavica koja je pod mehaničkim opterećenjem (engl. *weight-bearing*) pokazuje viši stupanj degeneracije u odnosu na dijelove koji nisu pod mehaničkim pritiskom (engl. *non-weight bearing*). Međutim, kod sekundarnog OA-a čak i regije koje nisu pod mehaničnim opterećenjem pokazuju različite stupnjeve degeneracije (49).

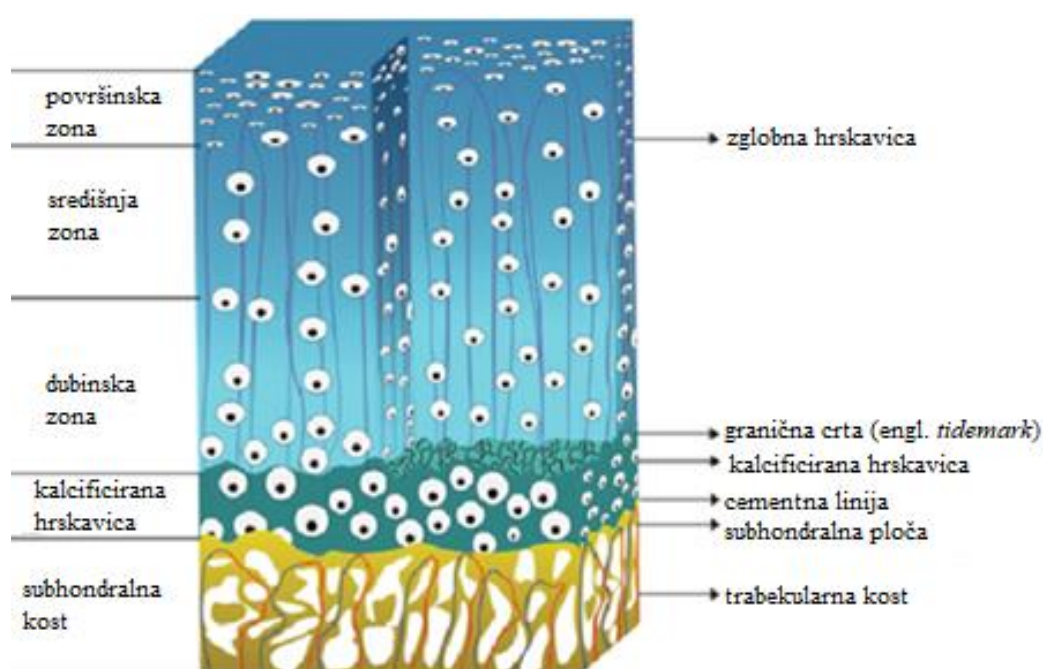
Progresija primarnog i sekundarnog OA-a mogu se pratiti i usporediti na histološkoj razini (Slika 2.). Osobe s DDH-om kod kojih nije došlo do razvoja koksartroze imaju hijalinu hrskavicu glatke površine, s puno hondrocita. U usporedbi s hrskavicom zdravih pojedinaca, njihova je hrskavica deblja i s rjeđe raspoređenim kolagenim vlaknima. Rani stadij progresije primarnog OA-a karakteriziran je hrskavicom čija je površina gotovo neoštećena, osim pojave površinske fibrilacije na pojedinim dijelovima tkiva. Hondrociti i kolagena vlakna i dalje su pravilno raspoređeni, no primjetno je smanjenje njihovog broja. Vidljive su i mrtve stanice, posebno u površinskoj zoni, a dolazi i do gubitka proteoglikana u gornjoj trećini hrskavičnog matriksa te do zadebljanja trabekula subhondralne kosti. Rani stadij progresije sekundarnog OA-a karakteriziran je smanjenjem broja kolagenih vlakana i pojačanim odumiranjem hondrocita, ali njihov ukupan broj ostaje gotovo nepromijenjen. Dolazi i do gubitka proteoglikana u površinskoj zoni hrskavičnog matriksa. U kasnom stadiju progresije primarnog OA-a hrskavična je površina oštećena, a ukupan broj hondrocita i broj živih stanica značajno su smanjeni u usporedbi sa zdravim tkivom. Hondrociti stvaraju nakupine, kolagena vlakna su rijetko raspoređena i neorganizirana te dolazi do značajnog smanjenja sadržaja proteoglikana u svim zonama hrskavice. Subhondralna kost karakterizirana je zadebljanjem subhondralne ploče i trabekula. Kasni stadij progresije sekundarnog OA-a također je karakteriziran oštećenjem površine hrskavice i značajnim smanjenjem broja hondrocita, koji su u nekim dijelovima hrskavice smežurani, dok su u drugim dijelovima uvećani. Hondrociti su potpuno neorganizirani, pri čemu u pojedinim djelovima matriksa stvaraju nakupine, dok ih u drugima uopće nema. Kolagena vlakna rijetko su raspoređena, a dolazi i do značajnog smanjenja sadržaja proteoglikana u matriksu (20).



**Slika 2.** Shematski prikaz zdrave hijaline hrskavice i hrskavice zahvaćene različitim stadijima progresije koksartroze prouzročene razvojnim poremećajem kuka. A) Zdrava hijalina hrskavica. B) Hrkavica osobe s razvojnim poremećajem kuka koja nije zahvaćena koksartrozom. C) Rani stadij primarne koksartroze. D) Rani stadij sekundarne koksartroze prouzročene razvojnim poremećajem kuka. E) Kasni stadij primarne koksartroze. F) Kasni stadij sekundarne koksartroze prouzročene razvojnim poremećajem kuka. PZ – površinska zona hrskavice; SZ – središnja zona hrskavice; DZ – dubinska zona hrskavice; KZ – zona kalcificirane hrskavice; SK – subhondralna kost. Preuzeto i modificirano iz Boháček i sur., 2020 (20).

### 1.3. Osteohondralna jedinica

Osteohondralna jedinica sastoji se od hijaline zglobne hrskavice koja je putem kalcificirane hrskavice povezana sa subhondralnom kortikalnom kosti (subhondralnom pločom), ispod koje se nalazi trabekularna kost (Slika 3.). Nastaje kao rezultat enhondralne osifikacije – procesa kojim se fetalna hrskavica zamjenjuje kosti. Pritom diferencirajući hondrociti postaju hipertrofični i izražavaju kolagen tipa X, koji promovira kalcifikaciju matriksa. Krvne žile prodiru kroz tkivo koje se infiltrira s osteoblastima, što potiče izražaj osteogenih čimbenika poput Runx2 i dovodi do zamjene hrskavice kosti. Na samom kraju kosti ostaje tanak sloj kalcificirane hrskavice koja kost povezuje sa zglobnom hrskavicom (50, 51).



**Slika 3.** Shematski prikaz osteohondralne jedinice zgloba kuka. Modificirano iz Saseendar i sur., 2021 (52).

#### 1.3.1. Hijalina zglobna hrskavica

Zglobna hrskavica po svom je sastavu i strukturi hijalina hrskavica. Debljine je 2 do 4 mm, a specifična je po tome što kroz nju ne prolaze krvne ni limfne žile, kao ni živčani završetci. Upravo zato hijalina hrskavica ima izrazito nizak regenerativni kapacitet. Sama hrskavica građena je od gustog izvanstaničnog matriksa (engl. *extracellular matrix*, ECM), unutar kojega su rijetko raspoređene hrskavične stanice - hondrociti. ECM je pretežno građen od vode, kolagena i proteoglikana, s manjim udjelom nekolagenih proteina i glikoproteina. Proteini i glikoproteini imaju funkciju zadržavanja vode, što hrskavici daje njena jedinstvena mehanička

svojstva. Smatra se kako je za uredan razvoj hijaline zglobne hrskavice potrebno mehaničko opterećenje, koje potiče hondrocite na proizvodnju i lučenje sastavnica ECM-a (53, 54).

Hrskavica se može podijeliti na tri zone: površinsku, središnju i dubinsku. Površinska zona čini 10 do 20 % ukupne debljine hrskavice. Nalazi se na površini tkiva i u izravnom je kontaktu sa sinovijalnom tekućinom. Štiti dublje slojeve od mehaničkih oštećenja i odgovorna je za većinu vlačnih svojstava hrskavice. Površinska zona sadržava gusto pakirana kolagena vlakna (ugl. kolagen tipa II i IX) poredanih usporedno s površinom. U njoj se nalazi velik broj spljoštenih hondrocita. Središnja zona nalazi se ispod površinske. Čini 40 do 60 % ukupne debljine hrskavice te sadržava proteoglikane i deblja kolagena vlakna orijentiranih ukoso. Hondrociti središnje zone su sferični i rijetko raspoređeni. Dubinska zona odgovorna je za otpornost na kompresivne sile i čini 30 % debljine hrskavice. U njoj su kolagena vlakna velikog promjera orijentirana okomito na površinu hrskavice. Dubinska zona sadržava i najvišu koncentraciju proteoglikana te najmanji udio vode od svih zona hrskavice. Hondrociti dubinske zone organizirani su stupičasto, paralelno s kolagenim vlaknima. Granična crta (engl. *tidemark*) predstavlja granicu dubinske zone i kalcificirane hrskavice koja igra ključnu ulogu u povezivanju hrskavice i podležee kosti, sidreći kolagena vlakna dubinske zone u samu kost. Kalcificirana zona siromašna je stanicama i homogene strukture. Sadržava hipertrofične hondrocite koji se nalaze u mineraliziranom matriksu. U usporedbi s podležecom subhondralnom kosti, kalcificirana hrskavica ima manji udio hidroksiapatita, ali veću koncentraciju kalcijevih soli (53, 55).

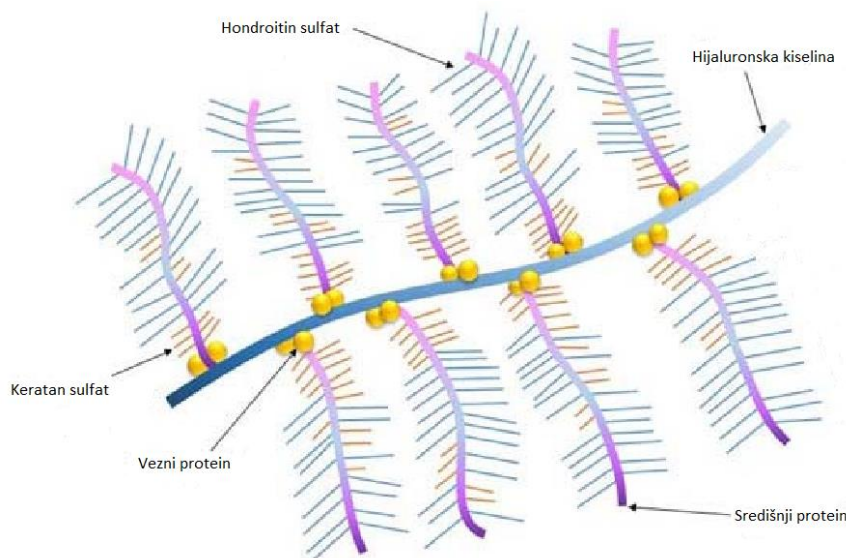
Unutar svake zone nalaze se tri regije: pericelularna regija, teritorij i interteritorij. Pericelularna regija predstavlja tanak sloj hrskavičnog matriksa neposredno uz stanične membrane hondrocita. Sadržava primarno proteoglikane, uz manje količine glikoproteina i nekolagenih proteina. Teritorij okružuje pericelularnu regiju. U njegovom sastavu prevladavaju tanka kolagena vlakna koja čine mrežastu strukturu oko stanica. Svojom je gustoćom teritorij gušći od pericelularnog prostora i pretpostavlja se da time štiti hondrocite od mehaničkih oštećenja. Interteritorij predstavlja najveću regiju hrskavičnog matriksa. Karakteriziran je nasumično orijentiranim nakupinama debljih kolagenih vlakana te visokom koncentracijom proteoglikana (53).

Glavna sastavnica hijaline hrskavice je kolagen tipa II koji čini više od 90 % ukupnih kolagena hrskavice. Uz kolagen tipa II, najzastupljeniji su kolageni tipa IX i XI, dok su kolageni tipa III, IV, V, VI i X manje zastupljeni. Kolagen tipa II kodiran je genom *COL2A1*. Sintetizira se i luči u ECM u dvije izoforme: IIA i IIB. Hondroprogenitorne stanice primarno proizvode izoformu

IIA, dok je izoforma IIB produkt diferenciranih hondrocita. Uz svoju strukturnu ulogu, kolagen tipa II djeluje i kao signalna molekula koja regulira proliferaciju, metabolizam i diferencijaciju hondrocita. Kolagen tipa III kodiran je genom *COL3A1*. Čini 5-20 % ukupnih kolagena u ljudskom tijelu, no njegova uloga u zglobnoj hrskavici još nije potpuno razjašnjena jer ga nalazimo i u zdravoj i u artrotski promijenjenoj hrskavici. Kolagen tipa VI čini 1-2 % ukupnih kolagena hijaline hrskavice. Njegova je uloga sidrenje hondrocita u pericelularnom matriksu, putem interakcija s kolagenom tipa II, hijaluronskom kiselinom, dekorinom i fibronektinom. U zdravoj hrskavici primarno je lokaliziran oko samih hondrocita. Kolagen tipa X specifičan je za hrskavicu. Sintetiziraju ga hipertrofični hondrociti tijekom enhondralne osifikacije i nalazimo ga isključivo u hipertrofičnoj hrskavici i u kalcificiranoj zoni. Kolagen tipa X stoga je glavni biljeg hipertrofične hrskavice koji ne nalazimo u zdravom tkivu (39, 40, 53).

Glavni proteoglikan hijaline hrskavice je agrekan. Agrekan izražavaju hondrociti te ga izlučuju u hrskavični matriks. Kao i ostali proteoglikani, građen je od središnjeg proteina na koji su kovalentnim vezama vezani sulfonirani glikozaminoglikani (GAG), točnije hondroitin sulfat i keratan sulfat. U hrskavičnom matriksu agrekan postoji u obliku agregata, pri čemu je na centralni filament hijaluronske kiseline putem veznih proteina nekovalentno vezan velik broj molekula agrekana (Slika 4.). U visokim koncentracijama agrekan ima sposobnost stvaranja velikog osmotskog tlaka, čime uvlači vodu u tkivo i time igra ključnu ulogu u normalnom funkcioniranju hrskavice omogućujući otpornost na mehaničko opterećenje. Agrekan i kolagen tipa II zajedno tvore visoko organiziranu mrežu unutar ECM-a, koja hrskavicu čini otpornom na deformaciju (38, 56).





**Slika 4.** Shematski prikaz agrekanskog agregata. Na slici se vidi centralni filament hijaluronske kiseline, na koji su putem veznih proteina vezane molekule agrekana. Preuzeto i prevedeno iz Ng i sur., 2017 (57).

### 1.3.2. Subhondralna kost

Subhondralna kost je po definiciji kost koja se nalazi ispod zglobne hrskavice. Dijeli se na subhondralnu ploču, koja je cementnom linijom odijeljena od kalcificirane zone hijaline hrskavice, te na trabekularnu kost. Njena je glavna uloga atenuacija sila prilikom kretnji. Biokemijski sastav subhondralne kosti može se podijeliti na anorgansku i organsku komponentu, pri čemu se anorganska odnosi na hidroksiapatit, a organska primarno na kolagen tipa I, proteoglikane, glikozaminoglikane i vodu. Kolagen tipa I čini čak 88 % organske komponente. Formira organizirani matriks, koji se mineralizira ugradnjom hidroksiapatita. Važna su sastavnica organske komponente i osteonektin i osteokalcin, koji čine do 12 % organskog matriksa (58-60).

Subhondralna ploča odnosi se na tanak sloj kortikalne kosti neposredno ispod kalcificirane hrskavice. Fiziološka svojstva subhondralne ploče slična su onima kortikalne kosti koju nalazimo na drugim mjestima u tijelu, a odgovorna su za mehaničku snagu koja pruža potporu hrskavičnom tkivu. Trabekularna kost nalazi se ispod subhondralne ploče i sastoji se od koštanih gredica, trabekula, koje su primarno orijentirane okomito na subhondralnu ploču. Iz okomitih koštanih gredica pod različitim kutovima izlaze manje trabekule. Za razliku od hrskavice, subhondralna kost dobro je vaskularizirana, s krvnim žilama koje prolaze kroz trabekularnu kosti i prodiru u subhondralnu ploču. U subhondralnoj kosti nalazimo pet vrsta stanica: osteocite, osteoprogenitore, pokrovne stanice, osteoblaste i osteoklaste (60, 61).



#### 1.4. Procjena kvalitete hijaline hrskavice i subhondralne kosti

Za procjenu kvalitete hijaline zglobne hrskavice i subhondralne kosti koriste se različite histološke i radiološke metode. Primjenom specifičnih i elektivnih histoloških bojenja moguće je vizualizirati biokemijski sastav hrskavice i podležee kosti. Histološke boje poput safranina O i toluidinskog modrila specifično boje proteoglikane, dok Massonovo trikromno bojenje i pikrosirijus crveno bojenje (engl. *Picrosirius red*) omogućuju vizualizaciju kolagena u hrskavičnom i koštanom matriksu. Osim histoloških, važno je istaknuti i imunohistokemijska bojenja. Ona su bazirana na upotrebi protutijela koja omogućuju vrlo specifičnu vizualizaciju i kvantifikaciju pojedinih kolagena, proteoglikana i drugih sastavnica hrskavice i subhondralne kosti (62-64). Za procjenu kvalitete i stanja osteohondralne jedinice koriste se različite mjerne ljestvice. Najčešće su korištene ljestvice Međunarodnog društva za regeneraciju hrskavice ICRS (engl. *International Cartilage Regeneration and Joint Preservation Society*) i Međunarodnog društva za istraživanje osteoartritisa OARSI (engl. *Osteoarthritis Research Society International*). Postoje brojne modifikacije originalnih mjernih ljestica, a njihov je cilj detaljna karakterizacija i kvantifikacija degenerativnih promjena osteohondralnog tkiva (65-67).

Razvoj novih tehnika magnetske rezonancije (MR) omogućio je evaluaciju biokemijskog sastava hrskavice. Takve kompozicijske tehnike MR-a omogućuju ranu detekciju promjena biokemijskog sastava hrskavice, čak i prije pojave morfoloških promjena, što je posebno korisno pri procjeni razine degeneracije ranih stadija OA (68, 69). T2 mapiranje koristi se za procjenu sadržaja vode i kolagena te orijentacije kolagenih vlakana, a dulja T2 relaksacijska vremena označavaju degradaciju hrskavice (68, 70). T1 relaksometrija koristi se za procjenu proteoglikanskog sastava hrskavice. Kraća T1 relaksacijska vremena povezuju se s gubitkom proteoglikana, odnosno degradacijom hrskavice (71). Odgođena gadolinij-postkontrastna evaluacija hrskavice magnetskom rezonancijom (engl. *delayed gadolinium-enhanced MRI of cartilage*, dGEMRIC) predstavlja relativno nov pristup analizi hrskavice, točnije njenog glikozaminoglikanskog sastava. Riječ je o T1-relaksometrijskoj tehnici temeljenoj na upotrebi kontrastnog sredstva na bazi negativno nabijenog gadolinija. Negativni naboji glikozaminoglikanskih lanaca odbijaju negativno nabijene čestice gadolinija, koji se stoga akumulira na dijelovima hrskavice siromašnim glikozaminoglikanima. Spomenuti dijelovi imat će kraća T1 relaksacijska vremena. Usporedbom T1 relaksacijskih vremena prije i poslije aplikacije kontrastnog sredstva može se zaključiti o promjeni glikozaminoglikanskog sastava hijaline hrskavice (68, 72). Razvoj MR uređaja visoke rezolucije omogućio je radiološku

vizualizaciju i evaluaciju hrskavice na gotovo histološkoj razini, što je dokazano i in vivo na MR uređaju jačine 7T (73, 74).

### *1.5. Svrha rada*

Budući da je općeprihvaćena paradigma da je za uredan razvoj hijaline hrskavice potrebno mehaničko opterećenje, pacijenti s DDH-om predstavljaju svojevrsan prirodni eksperiment. Građa zglobne hrskavice pacijenata s DDH-om opisivana je u literaturi, ali i dalje nije potpuno razjašnjena. Unatoč relativno opširnim saznanjima o građi hrskavice glave femura i acetabuluma pacijenata s blažim oblicima DDH-a, o građi hrskavičnog tkiva neoacetabuluma i acetabuluma pacijenata s visokim stupnjevima DDH-a ne zna se gotovo ništa. Upravo su te dvije regije znanstveno najzanimljivije zbog svog specifičnog razvoja. Hrkavično tkivo neoacetabuluma razvija se uz mehaničko opterećenje, ali bez genetičkog čimbenika, dok kod razvoja hrskavičnog tkiva anatomskog acetabuluma postoji čimbenik genetike, ali ne i mehanički pritisak. Svrha ovog rada je detaljnom karakterizacijom hrskavičnih tkiva ovih dviju regija metodama mikro-MR, mikrokomputerizirane tomografije (mikro-CT) te histološkim i imunohistokemijskim bojenjima, i usporedbom njihove građe razjasniti stvarni opseg uloge genetike i mehaničkog opterećenja u urednom razvoju hijaline zglobne hrskavice.

## **2. HIPOTEZA**

Građa osteohondralne jedinice acetabuluma odraslih bolesnika s razvojnim poremećajem kuka odgovara onoj normalne hrskavice, a građa osteohondralne jedinice neoacetabuluma i glave femura onoj degenerativne koksartroze.

### 3. CILJEVI RADA

#### OPĆI CILJ:

Odrediti građu osteohondralne jedinice acetabuluma, neoacetabuluma i glave femura bolesnika s razvojnim poremećajem kuka, bolesnika s primarnom koksartrozom i u normalnoj hrskavici.

#### SPECIFIČNI CILJEVI:

1. Razjasniti građu hrskavice i subhondralne kosti acetabuluma, neoacetabuluma i glave femura uporabom histoloških bojenja hematoksilin-eozin, toluidinsko modriilo, safranin O/Fast Green, Massonovog trikromnog bojenja i pikrosirijus crvenog bojenja.
2. Razjasniti građu hrskavice i subhondralne kosti acetabuluma, neoacetabuluma i glave femura uporabom imunohistokemijskih bojenja na kolagene tipa I, II, III, VI i X te agrekan.
3. Razjasniti građu hrskavice i subhondralne kosti acetabuluma, neoacetabuluma i glave femura snimanjem mikromagnetskom rezonancijom.
4. Razjasniti građu hrskavice i subhondralne kosti acetabuluma, neoacetabuluma i glave femura snimanjem mikrokomputeriziranom tomografijom.
5. Usporediti rezultate histoloških i imunohistokemijskih bojenja s rezultatima snimanja mikro-MR i mikro-CT.

## 4. MATERIJALI I METODE

### 4.1. Ispitanici

Istraživanje je provedeno na uzorcima hrskavice i subhondralne kosti prikupljenim intraoperativno prilikom ugradnje TEP-kuka. Istraživanje je provedeno u Kliničkom bolničkom centru Zagreb na Klinici za ortopediju Medicinskog fakulteta Sveučilišta u Zagrebu, u razdoblju od svibnja 2019. do studenog 2022. godine. Istraživanje je financirano od strane Hrvatske zaklade za znanost, u sklopu projekta „Karakterizacija hrskavice acetabuluma i femura u odraslih bolesnika s razvojnim poremećajem kuka - HIPoCART“ (šifra projekta IP-2018-01-3688). U istraživanje su bile uključene tri skupine po 15 ispitanika: 1) bolesnici sa sekundarnom koksartrozom prouzročenom razvojnim poremećajem kuka (prosjek godina 53,2; raspon godina 37-67; 15 ž); 2) bolesnici s primarnom koksartrozom (pozitivna kontrola) (prosjek godina 58,7; raspon godina 49-69; 7 ž, 8 m); i 3) bolesnici sa subkapitalnim prijelomom vrata femura i zdravom hrskavicom (Fx, negativna kontrola) (prosjek godina 62,5; raspon godina 53-71; 9 ž, 6 m).

Isključni kriteriji bili su prisutnost drugih bolesti i poremećaja u anamnezi koji bi potencijalno mogli utjecati na građu hrskavice i subhondralne kosti (poput sindroma femoroacetabularnog sraza, avaskularne nekroze glave femura i sl.), povijest malignih ili autoimunih bolesti, povijest uzimanja steroidnih lijekova te prethodne frakture ili operativni zahvati na zahvaćenom kuku. Ispitanici iz DDH-skupine, uz sve spomenute uvjete, morali su imati dijagnosticiran DDH stupnja III ili IV prema klasifikaciji prema Croweu (31, 32), ispitanici iz OA-skupine dijagnosticiran OA stupnja 3 ili 4 prema klasifikaciji prema Kellgren-Lawrenceu (75), a ispitanici iz Fx-skupine nisu smjeli imati prisutne simptome ili kliničke znakove pojave OA-a.

### 4.2. Prikupljanje uzoraka hrskavice i subhondralne kosti

Uzorci hrskavice i subhondralne kosti su prikupljeni od 15 ispitanika po skupini. Uzorci su prikupljeni intraoperativno pomoću cilindričnog dlijeta promjera 10 mm (Small Joint OATS Set, 10mm AR-8981-10S, Arthrex, München, Njemačka), a ukupne dubine 5-10 mm. Od ispitanika iz DDH skupine uzorci su prikupljeni iz acetabuluma (DDH A), neoacetabuluma (DDH NA), s područja glave femura koje je u kontaktu s neoacetabulumom (DDH WB) i područja glave femura koje nije u kontaktu sa zdjelicom (DDH NWB). Kod kontrolnih skupina, uzorci su prikupljeni s acetabuluma (OA A i Fx A) i područja glave femura koje je u kontaktu s acetabulumom (OA F i Fx F). Uzorci acetabuluma prikupljeni su sa stražnjeg gornjeg kvadranta prema podjeli prema Wasielewskom (76). Uzorci glave femura prikupljeni su iz zona

3 i 4 prema Ilizaliturrijevoj podjeli (77). Svakom ispitaniku uzeta su po dva uzorka sa svake od ispitivanih anatomskih regija. Jedan od prikupljenih uzoraka pohranjen je u 10-postotni formalin i dalje korišten za histološku analizu, a drugi je pohranjen u fiziološku otopinu i neposredno nakon prikupljanja snimljen metodama mikromagnetske rezonancije (mikro-MR) i mikrokomputerizirane tomografije (mikro-CT).

#### *4.3. Histološka analiza uzoraka*

##### *4.3.1. Histološka bojenja uzoraka*

Uzorci prikupljeni za histološku analizu fiksirani su odmah po prikupljanju u 10-postotnom formalinu (BioGnost, Zagreb, Hrvatska) te su čuvani na sobnoj temperaturi. Nakon fiksacije uzorci su dekalcinirani u otopini 5-postotne mravlje (Sigma-Aldrich, Darmstadt, Njemačka) i 1,5-postotne klorovodične kiseline (Sigma-Aldrich). Dekalcinacija se provodila na sobnoj temperaturi, uz svakodnevnu inkubaciju na 60 °C u trajanju od 2 sata. Po završetku dekalcinacije, uzorci su ispirani 24 sata u tekućoj vodi, nakon čega su stavljeni na postfiksaciju u 4-postotni neutralno puferirani formalin (BioGnost). Nakon postfiksacije uzorci su dehidrirani u uzlaznim koncentracijama alkohola (BioGnost) te su uklopljeni u parafin. Parafinski blokovi rezani su na rotacijskom mikrotomu na rezove debljine 5 µm te su stavljeni na pozitivno nabijena predmetna stakalca Superfrost Plus (Menzel-Gläser, Thermo Scientific, Schwerte, Njemačka). Histološki rezovi obojani su hematoksilin-eozinom, safranin O/Fast Greenom, Massonovim trikromnim bojenjem, toluidinskim modrilom i pikrosirijus crvenim bojenjem.

##### *4.3.2. Procjena kvalitete hrskavice i subhondralne kosti*

Kvaliteta zglobne hrskavice procijenjena je prema smjernicama ICRS-a (Tablica 2.) i OARSI-ja (Tablica 3.). Prema ICRS-smjernicama, potpuno zdrava zglobna hrskavica ima 18 bodova, dok se progresijom bolesti, tj. padom kvalitete hrskavice, bodovi postupno smanjuju prema 0. Prema OARSI smjernicama za procjenu histopatološkog stanja hrskavice, zdrava hrskavica označena je stupnjem 0, a porast stupnjeva prati progresiju OA-a, pri čemu je najviši stupanj bolesti označen kao 6,5. Stupanj progresije koksartroze subhondralne kosti procijenjen je prema OARSI smjernicama (Slika 5.), pri čemu stupanj 0 označava gotovo zdravu subhondralnu kost, a stupanj 3 kasni stadij progresije bolesti. Za sva mjerenja uzorci su grupirani po skupinama, tj. anatomskim regijama te je određena srednja vrijednost za svaku od ispitivanih regija.

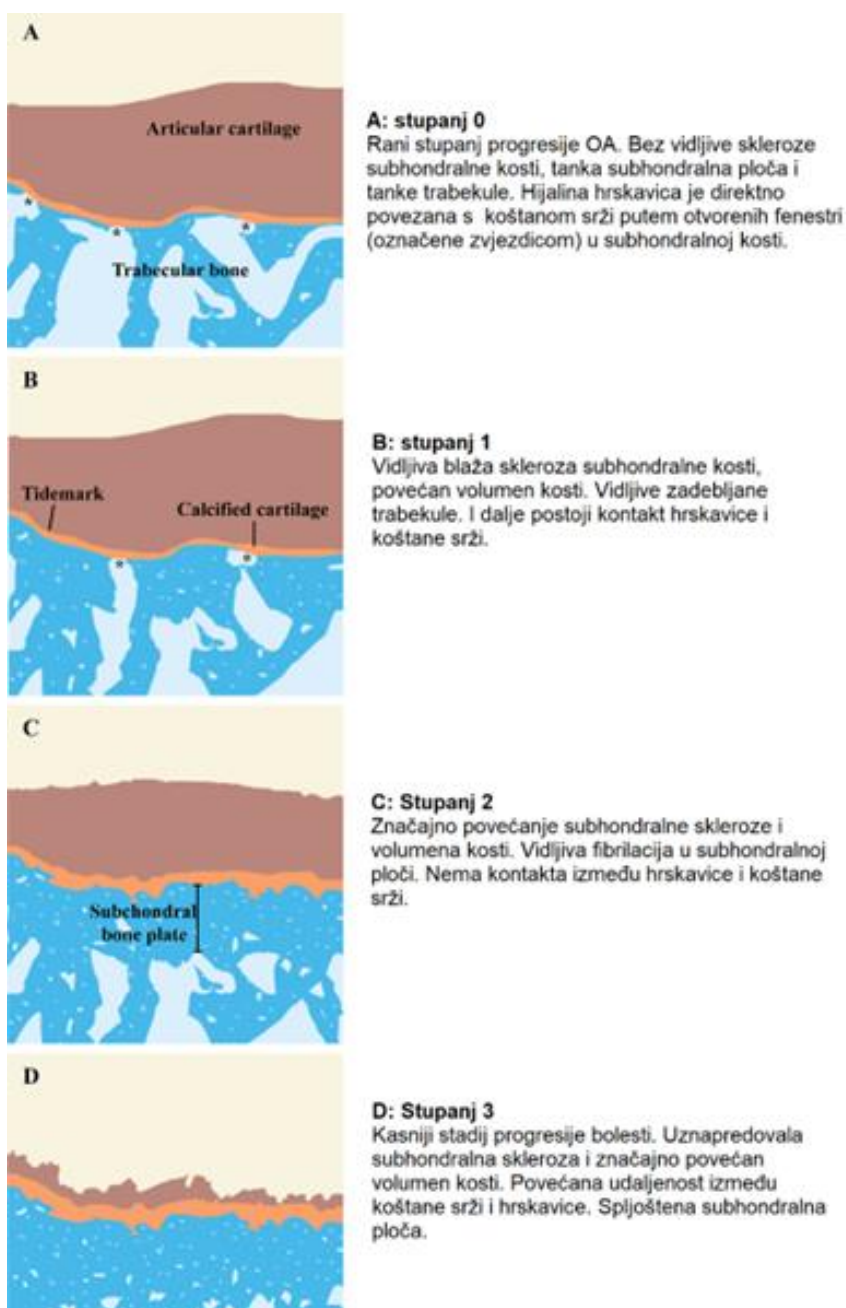
**Tablica 2.** Tablica za vizualnu procjenu kvalitete hrskavice prema smjernicama Međunarodnog društva za obnovu hrskavice (ICRS) (66).

<b>Obilježje</b>	<b>Opis</b>	<b>Bodovi</b>
<b>Površina</b>	Glatka/kontinuirana	3
	Diskontinuirana/nepravilna	0
<b>Matriks</b>	Hijalina hrskavica	3
	Hijalina/vezivna hrskavica	2
	Vezivna hrskavica	1
	Fibrožno tkivo	0
<b>Distribucija stanica</b>	Stupasta	3
	Mješovita/stupasto-u nakupinama	2
	Nakupine	1
	Pojedinačne stanice/neorganizirano	0
<b>Vijabilnost stanica</b>	Pretežno vijabilne	3
	Djelomično vijabilne	1
	< 10 % vijabilne	0
<b>Subhondralna kost</b>	Normalna	3
	Pojačano remodeliranje	2
	Nekroza/granulacijsko tkivo	1
	Frakture/kalusno tkivo	0
<b>Mineralizacija hrskavice</b>	Normalna	3
	Abnormalna/na neprikladnim lokacijama	0

**Tablica 3.** Tablica za procjenu histopatološkog stanja hrskavice prema smjernicama Međunarodnog društva za istraživanje osteoartritisa (OARSI) (65).

<b>Razred</b>	<b>Obilježje</b>	<b>Podrazred</b>	<b>Dodatni kriteriji</b>
<b>0</b>	Intaktna površina, / intaktna hrskavica		Intaktna hrskavica
<b>1</b>	Intaktna površina	1,0 Intaktne stanice 1,5 Stanična smrt	Matriks: površinska zona intaktna, edemi i/ili fibrilacija Stanice: proliferacija (klasteri), hipertrofija
<b>2</b>	Nekontinuirana površina	2,0 Fibrilacija površinske zone 2,5 Površinska abrazija s gubitkom matriksa unutar površinske zone	+ Diskontinuiranost površinske zone ± Deplecija kationskih boja u gornjoj 1/3 hrskavice ± Dizorijentacija stupaca hondrona
<b>3</b>	Vertikalne pukotine	3,0 Jednostavne pukotine 3,5 Razgranate/kompleksne pukotine	± Deplecija kationskih boja u gornjoj 2/3 hrskavice ± Stvaranje novih kolagena (polarizacijska mikroskopija)
<b>4</b>	Erozija	4,0 Delaminacija površinske zone 4,5 Ekskavacija srednje zone	Gubitak hrskavičnog matriksa, stvaranje cista unutar matriksa
<b>5</b>	Denudacija	5,0 Intaktna površina kosti 5,5 Prisutnost reparativnog tkiva	Površina su sklerotična kost ili reparativno tkivo, uključujući fibrohrskavicu
<b>6</b>	Deformacija	6,0 Osteofiti na rubovima zgloba 6,5 Osteofiti na rubovima zgloba i centralno	Remodeliranje kosti. Deformacija zglobne površine. Uključujući mikrofrakture i popravlak





**Slika 5.** Slikovni prikaz procjene stupnja progresije osteoartritisa subhondralne kosti prema smjernicama Međunarodnog društva za istraživanje osteoartritisa (OARSI). Preuzeto i prevedeno iz Aho i sur., 2017 (67).

#### 4.4. Imunohistokemijska analiza uzoraka

Imunohistokemijska bojenja na kolagene tipa I, II, VI i X i agrekan provedena su na parafinskim rezovima debljine 5  $\mu\text{m}$ . Prije samog protokola imunohistokemijske analize, parafinski su rezovi deparafinirani u ksilenu te rehidrirani u padajućim koncentracijama alkohola. Imunohistokemijska bojenja na kolagene tipa III i IX su provedena, ali nisu pronađena odgovarajuća primarna protutijela, zbog čega rezultati bojenja nisu navedeni u ovoj disertaciji.

#### *4.4.1. Kolagen tipa I*

Otkrivanje epitopa antigena učinjeno je prekonoćnom inkubacijom u citratnom puferu (pH 6,2) na 60 °C. Rezovi su potom isprani u PBS-u te inkubirani s primarnim zečjim poliklonalnim protutijelom protiv kolagena tipa I (ab34710, Abcam, Cambridge, Ujedinjeno Kraljevstvo). Nakon ispiranja rezovi su inkubirani sekundarnim peroksidazom obilježenim kozjim monoklonalnim protutijelom na antigene miša i kunića (Dako, Agilent Technologies, Glostrup, Danska).

#### *4.4.2. Kolagen tipa II*

Otkrivanje epitopa antigena učinjeno je inkubacijom s 0,1 % pronazom (Sigma-Aldrich) i 2,5 % hijaluronidazom (Sigma-Aldrich). Rezovi su ispirani i inkubirani s primarnim mišjim monoklonalnim protutijelom protiv kolagena tipa II (II-II6B3, Developmental Studies Hybridoma Bank, University of Iowa, Iowa City, Iowa). Nakon ispiranja rezovi su inkubirani sekundarnim peroksidazom obilježenim kozjim monoklonalnim protutijelom na antigene miša i kunića (Dako, Agilent Technologies).

#### *4.4.3. Kolagen tipa VI*

Otkrivanje epitopa antigena učinjeno je prekonoćnom inkubacijom u citratnom puferu (pH 6,2) na 60 °C. Rezovi su potom isprani u PBS-u te inkubirani s primarnim zečjim monoklonalnim protutijelom protiv kolagena tipa VI (ab199720, Abcam). Nakon ispiranja rezovi su inkubirani sekundarnim peroksidazom obilježenim kozjim monoklonalnim protutijelom na antigene miša i kunića (Dako, Agilent Technologies).

#### *4.4.4. Kolagen tipa X*

Otkrivanje epitopa antigena učinjeno je inkubacijom s 0,1 % pronazom (Sigma-Aldrich) i 2,5% hijaluronidazom (Sigma-Aldrich). Rezovi su ispirani i inkubirani primarnim mišjim monoklonalnim protutijelom protiv kolagena tipa X (ab49945, Abcam). Nakon ispiranja rezovi su inkubirani sekundarnim peroksidazom obilježenim kozjim monoklonalnim protutijelom na antigene miša i kunića (Dako, Agilent Technologies).

#### *4.4.5. Agrekan*

Otkrivanje epitopa antigena učinjeno je prekonoćnom inkubacijom u citratnom puferu (pH 6,2) na 60 °C. Rezovi su zatim tretirani 10 mM otopinom ditiotreitola te 40 mM otopinom

jodoacetamida. Rezovi su isprani te inkubirani primarnim mišjim monoklonalnim protutijelom protiv agrekana (12/21/1-C-6, Developmental Studies Hybridoma Bank). Nakon ispiranja rezovi su inkubirani sekundarnim peroksidazom obilježenim kozjim monoklonalnim protutijelom na antigene miša i kunića (Dako, Agilent Technologies).

Za sva imunohistokemijska bojenja nespecifično pozadinsko vezanje blokirano je inkubacijom u 10-postotnom kozjem serumu (Sigma-Aldrich) u trajanju od 60 minuta, prije inkubacije s primarnim protutijelom. Endogene peroksidaze inaktivirane su inkubacijom u 3-postotnom vodikovom peroksidu (GramMol, Zagreb, Hrvatska) neposredno prije inkubacije sekundarnim protutijelom. Vezanje protutijela na antigene vizualizirano je reakcijom s 3',3' diaminobenzidintetrakloridom (DAB) (Dako). Rezovi su zatim dehidrirani, uklopljeni u medij za pokrivanje te pokriveni pokrovnim stakalcem. Kao pozitivna kontrola za kolagene tipa II i VI te agrekan korištena je normalna hijalina hrskavica. Kao pozitivna kontrola za kolagen tipa I korištena je normalna subhondralna kost, a za kolagen tipa X artritična zglobna hrskavica. Rezovi koji su služili kao negativna kontrola podvrgnuti su identičnom protokolu kao i ostali rezovi, no umjesto inkubacije s primarnim protutijelom inkubirani su u 1-postotnom kozjem serumu.

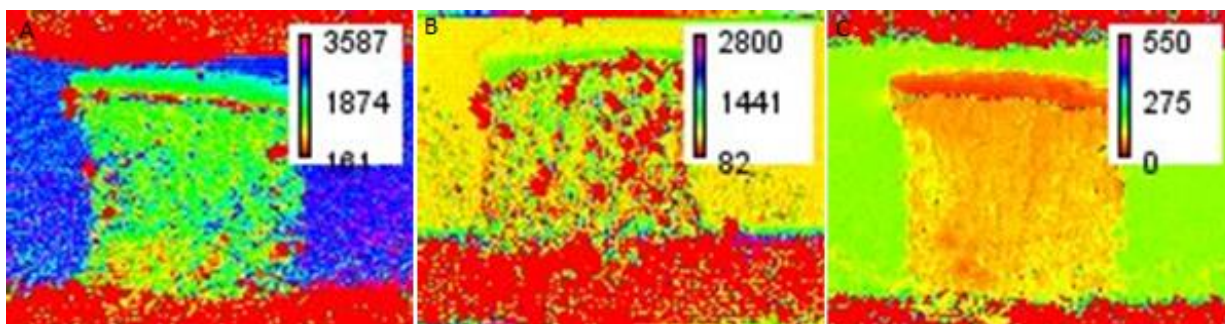
#### *4.4.6. Kvantifikacija imunohistokemijskih bojenja*

Preparati su pregledani pod mikroskopom Olympus CX33 (Olympus, Tokio, Japan) te snimljeni pripadajućom digitalnom kamerom EP50 (Olympus). Svi su preparati i negativne kontrole snimljeni pod istovjetnim uvjetima. Neobrađene fotografije snimljene pod povećanjem od 200 puta analizirane su u programu FIJI/ImageJ (v2.3.0., National Institutes of Health, Bethesda, MD, SAD). Za svaki preparat su nasumično odabrane tri regije od interesa koje su obuhvaćale maksimalnu dostupnu površinu hrskavice, odnosno subhondralne kosti, te je izmjerena zasićenost slike i izračunata srednja vrijednost sva tri mjerenja. Na istovjetan je način izmjereno i pozadinsko bojenje kod negativnih kontrola. Za uzorke kod kojih makroskopskim pregledom nije pronađena hrskavica regija od interesa je odabrana na gornjoj površini uzorka, kako bi se osigurala detekcija i kvantifikacija pojedinih biljega hrskavice koji su prisutni u malim količinama i nisu vidljivi golim okom te kako bi se kod uzoraka kod kojih hrskavica uistinu nije prisutna njen nedostatak mogao i brojčano prikazati. Mjerenje svakog preparata normalizirano je u odnosu na njegovu negativnu kontrolu. Uzorci su zatim grupirani po skupinama te su izračunate srednje vrijednosti i standardne devijacije svake skupine, tj. anatomske regije.

#### 4.5. Analiza hrskavice i subhondralne kosti pomoću mikromagnetske rezonancije

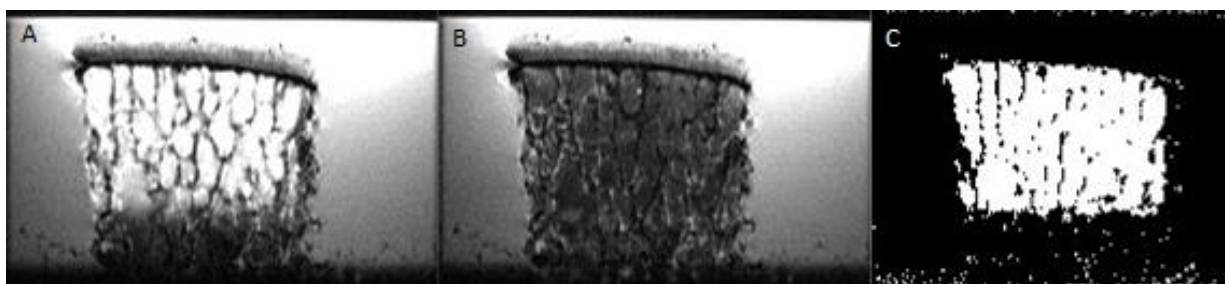
Mikro-MR snimanje uzoraka provedeno je na uređaju BioSpec 70/20 USR (Bruker BioSpin, Ettlingen, Njemačka) prema standardiziranim protokolima (Tablica 4.) u GlowLabu, Laboratoriju za regenerativnu neuroznanost Medicinskog Fakulteta Sveučilišta u Zagrebu. Za snimanje hrskavice korišteni su T1 mapiranje i T2 relaksometrija. Subhondralna kost snimljena je korištenjem T2-PD (engl. *proton density*) sekvence na standardiziran način. Snimljene su slike bez (T2-PD) i sa supresijom signala iz masnog tkiva (engl. *proton-density with fat suppression*, T2-PD FS). Nakon toga uzorci su bili uronjeni u 0,5 mM otopinu gadolinija (Dotarem, Pharmacol, Zagreb, Hrvatska) 16 h na 4 °C, te snimljeni protokolom odgođene gadolinij postkontrasne evaluacije hrskavice magnetskom rezonancijom (dGEMRIC).

Analiza podataka provedena je u programu FIJI/ImageJ (v2.3.0., National Institutes of Health). Nasumično su odabrana po tri presjeka od svakog uzorka te je na svakoj snimci odabrana regija od interesa koja je obuhvaćala maksimalnu dostupnu površinu hrskavice. Za uzorke na kojima nije bilo vidljive hrskavice regija od interesa odabrana je kao tanak sloj gornje površine uzorka, tj. neposredno iznad subhondralne ploče. Za spomenute je uzorke regija od interesa odabrana na opisani način iz istog razloga kao i kod imunohistokemijskih bojenja, kako bi se osigurala detekcija i kvantifikacija pojedinih biljega hrskavice koji su prisutni u malim količinama i nisu vidljivi golim okom, odnosno kako bi se prilikom praćenja progresije koksartroze u obzir uzeli i uzorci prikupljeni od pacijenata s krajnjim stadijima bolesti. Izračunata su T1 relaksacijska vremena hrskavice prije (T1predGd) i poslije aplikacije gadolinija (T1postGd), te T2 relaksacijska vremena hrskavice. Izračunate su  $\Delta R$  vrijednosti hrskavice, korištenjem formule  $\Delta R = (1/T1_{postGd} - 1/T1_{preGd})$ . Sva je mjerenja u triplikatima proveo jedan ispitivač, te je izračunata srednja vrijednost  $\Delta R$  vrijednosti i T2 relaksacijskih vremena za svaki uzorak (Slika 6.).



**Slika 6.** T1 mapa prije (A) i poslije aplikacije gadolinija (B) i T2 mapa (C) uzorka jednog od ispitanika. Kalibracijske skale prikazuju vrijednosti T1, odnosno T2 relaksacijskih vremena u ms.

Za mikro-MR analizu subondralne kosti korištene su T2-PD i T2-PD FS snimke. Nasumično je odabrano pet presjeka od svakog uzorka, te je na svakom presjeku odabrana regija od interesa koja je obuhvaćala maksimalnu površinu subondralne kosti, pri čemu nisu obuhvaćeni subondralna ploča niti rubni dijelovi uzorka, kako bi se izbjegla potencijalna infiltracija okolne tekućine. Za potrebe izračuna udjela volumena kosti u regiji od interesa, T2-PD snimke definirane su kao „voda+mast“, pri čemu mast označava koštanu srž, a T2-PD FS snimke kao „voda“. Pomoću programa FIJI/ImageJ izračunat je udio masti, tj. koštane srži u svakoj regiji od interesa, kao razlika u signalu između T2-PD i T2-PD FS snimki. Udio volumena kosti izračunat je kao „1 - udio masti“. Izračunata je srednja vrijednost mjerenja za svaki uzorak (Slika 7.).



**Slika 7.** Primjer slika korištenih za analizu subondralne kosti metodom mikromagnetske rezonancije. A) T2-PD slika, B) T2-PD FS slika i C) slika nastala kao rezultat oduzimanja T2-PD i T2-PD FS slika, pri čemu bijeli pikseli predstavljaju koštanu srž.

**Tablica 4.** Parametri snimanja uzoraka metodom mikromagnetske rezonancije.

	T1 mapa prije i poslije aplikacije gadolinija	T2 mapa	T2-PD <sup>a</sup> i T2-PD FS <sup>g</sup> mjerene slike
Orijentacija	longitudinalna / sagitalna	longitudinalna / sagitalna	longitudinalna / sagitalna
Veličina polja gledanja	15 x 12 x 5 mm	15 x 12 x 5 mm	15 x 12 x 10 mm
Rezolucija u ravnini	120 x 120 $\mu$ m	120 x 120 $\mu$ m	75 x 75 $\mu$ m
Broj presjeka	13	13	25
Debljina presjeka / razmak	300 $\mu$ m / 100 $\mu$ m	300 $\mu$ m / 100 $\mu$ m	300 $\mu$ m / 100 $\mu$ m
Tip sekvence	RARE-VTR <sup>b</sup> sekvenca sa 6 T1 eksperimenata	MSME <sup>c</sup> sekvenca s 20 eho slika	TurboRARE <sup>d</sup> sekvenca ( <i>fast spin echo</i> )
TR/TE <sup>e</sup>	350, 650, 1000, 1700, 2800, 4000 ms / 6 ms	2500 ms / {7, 14, 21, ..., 140} ms	2200 ms / 14 ms
Razmak odjeka	6 ms	7 ms	7 ms
RARE <sup>f</sup> čimbenik	2	-	4
Broj prosjeka	10	10	8
Propusnost	70000 Hz	45000 Hz	50000 Hz
Vrijeme snimanja	1h 28 min	42 min	8 min 48 s

<sup>a</sup> protonska gustoća (engl. *proton density*)

<sup>b</sup> engl. *rapid acquisition with relaxation enhancement at variable repetition time*

<sup>c</sup> engl. *multislice multiecho*

<sup>d</sup> engl. *turbo rapid acquisition with relaxation enhancement*

<sup>e</sup> engl. *rapid acquisition with relaxation enhancement*

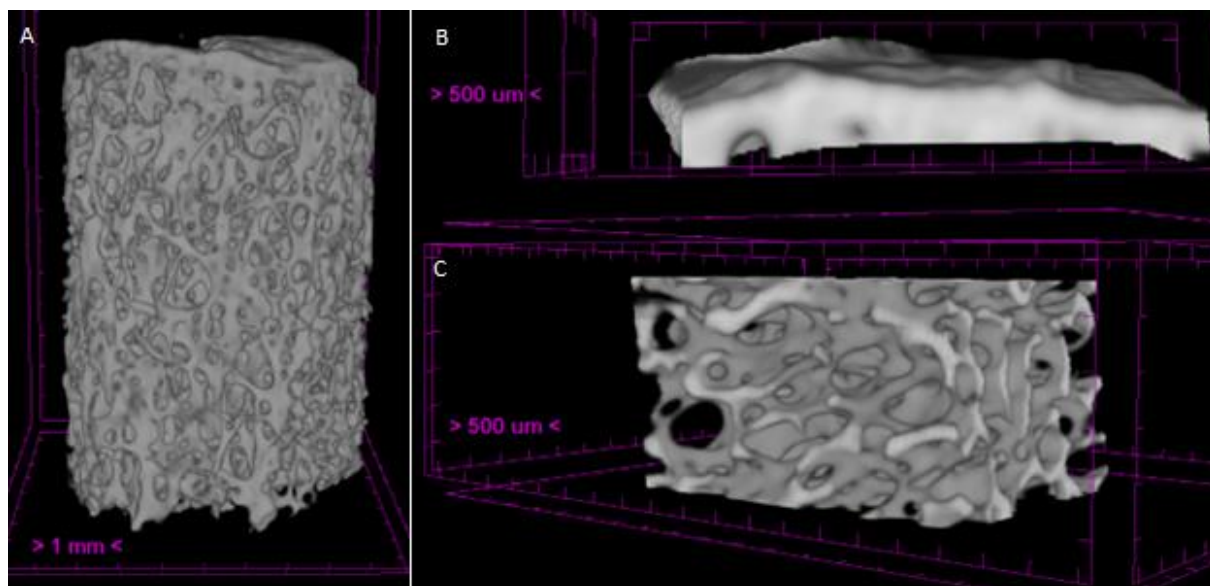
<sup>f</sup> engl. *rapid acquisition with relaxation enhancement*

<sup>g</sup> T2-PD FS mjerene slike su snimane uz iste parametre kao i T2-PD mjerene slike, uz modul za potiskivanje signala iz masnog tkiva

#### 4.6. Analiza subhondralne kosti pomoću mikrokomputerizirane tomografije

Nakon dGEMRIC snimanja u GlowLabu, uzorci natopljeni u gadoliniju stavljeni su u svježu fiziološku otopinu i preneseni na Zavod za anatomiju Medicinskog fakulteta Sveučilišta u Zagrebu na mikro-CT snimanje. Pilot snimanjima ustanovljeno je kako gadolinij ne utječe na mikro-CT snimanje niti rekonstrukciju uzoraka, zbog čega uzorci nisu ispirani od kontrastnog sredstva prije mikro-CT snimanja.

Mikro-CT snimanje provedeno je na uređaju Skyscan 1076 (Bruker, Kontich, Belgija). Uvjeti snimanja bili su sljedeći: rezolucija 18  $\mu\text{m}$ , titanijski filter debljine 0,025 mm, rotacijski pomak izvora zračenja od 0,4 stupnja kroz područje od 198 stupnjeva, usrednjavanje od tri slike snimljene na istoj poziciji (engl. *frame averaging*) i trajanje snimanja jednog uzoraka 30 min. Za obradu i analizu mikro-CT snimki korišten je Brukerov softverski paket: NRecon za rekonstrukciju slika i CTAn za analizu i kvantifikaciju parametara. Dobivene slike pohranjene su na vanjski disk i korištene za daljnje analize. Prilikom analize subhondralne kosti pomoću metode mikro-CT provedene su analize parametara subhondralne ploče i analize parametara trabekularne kosti (Slika 8.). Regije od interesa označene su na po 150 presjeka subhondralne ploče i trabekularne kosti te su binarizirane i analizirane u CTAn-u. Kvantifikacija parametara subhondralne ploče i trabekularne kosti provedena je upotrebom CTAn protokola optimiziranog na temelju pilot uzoraka. Za subhondralnu ploču su izračunati udio volumena kosti u ukupnom volumenu tkiva (BV/TV / %), površina kosti (BS /  $\text{mm}^2$ ) i ukupna poroznost (Po(tot) / %), a za trabekularnu kost udio volumena kosti u ukupnom volumenu tkiva (BV/TV / %), debljina trabekula (Tb.Th / mm) i broj trabekula (Tb.N /  $\text{mm}^{-1}$ ).



**Slika 8.** Primjer rekonstruiranog uzorka subhondralne kosti analiziranog metodom mikrokomputerizirane tomografije. A) cijeli uzorak, B) regija od interesa subhondralne ploče i C) regija od interesa trabekularne kosti.

#### 4.7. Statistička analiza rezultata

Provedeno je testiranje normalnosti distribucije podataka, čime je ustanovljeno kako podaci odstupaju od normalne distribucije. Stoga je statistička analiza podataka provedena upotrebom neparametrijskih testova. Statističke analize provedene su u programu SPSS Statistics (v29.0.0.0, International Business Machines Corporation, New York, SAD). Usporedba rezultata između istovjetnih anatomskih regija različitih skupina ispitanika provedena je pomoću Kruskal-Wallis testova, uz razinu značajnosti 0,05. Ukoliko su pronađene statistički značajne razlike, provedena je *post hoc* analiza Mann-Whitney testom, kojim su međusobno uspoređene pojedine skupine.

Statistička analiza podataka unutar skupine ispitanika s razvojnim poremećajem kuka provedena je pomoću Friedmanovih testova te *post hoc* Wilcoxonovim testom za zavisne uzorke. Analiza podataka unutar kontrolnih skupina provedena je Wilcoxonovim testom za zavisne uzorke.

Podudaranje udjela volumena kosti u ukupnom volumenu tkiva trabekularne kosti acetabularnih i femoralnih regija dobivenih metodama mikro-MR i mikro-CT testirano je pomoću Bland-Altman analize. Potom je napravljen studentov t-test kako bi se utvrdilo jesu li dobivene razlike između metoda značajno različite od distribucije sa srednjom vrijednošću 0.

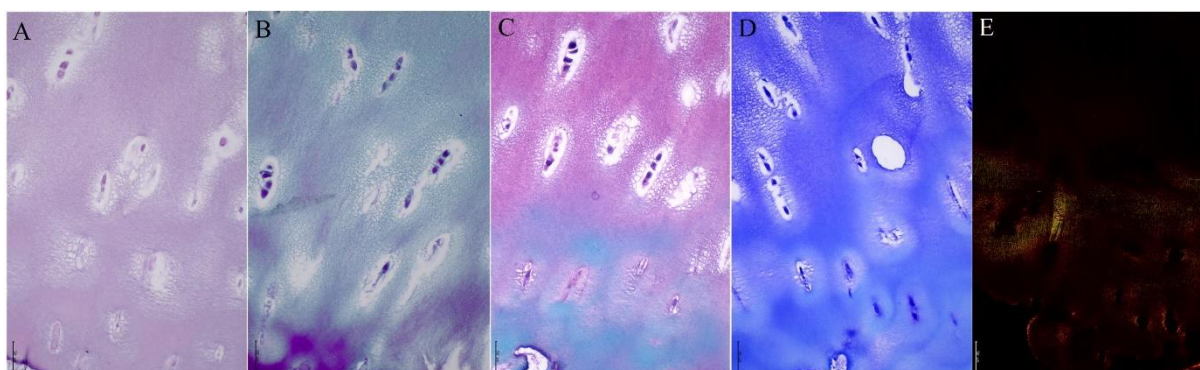


## 5. REZULTATI

### 5.1. Mikroskopska građa osteohondralne jedinice

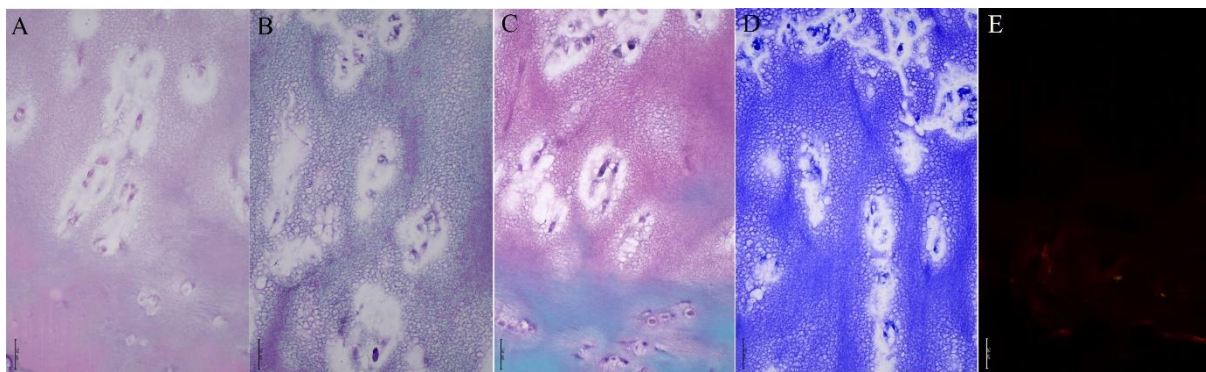
Uzorci iz svih skupina ispitanika uspješno su obojani histološkim i imunohistokemijskim bojenjima.

Na neoacetabulumu pet pacijenata iz skupine DDH pronađena je hijalina hrskavica. Bojenja safraninom O/Fast Greenom i toluidinskim modrilom pokazala su pozitivno obojenje na proteoglikane u hrskavičnom matriksu, a Massonovo trikromno bojenje i pikrosirijus crveno bojenje pozitivno obojenje na kolagen. Hrskavica neoacetabuluma tih uzoraka bila je očuvane debljine, s manjim degenerativnim promjenama ili površinskim oštećenjima, i imala je visoko organizirane hondroците, bez ili s minimalnim znakovima hipertrofije, te stupičastom organizacijom u dubljim slojevima (Slika 9.). Kod ostalih pacijenata iz skupine DDH na neoacetabulumu nije pronađena visokoorganizirana hijalina hrskavica.



**Slika 9.** Histološka bojenja hijaline hrskavice neoacetabuluma pacijenta s razvojnim poremećajem kuka. A) hematoksilin-eozin; B) Massonovo trikromno bojenje; C) safranin O/Fast Green; D) toluidinsko modribo; E) pikrosirijus crveno bojenje. Slike su snimljene na mikroskopu Olympus CX33, pod povećanjem 200 puta. Za slikanje pikrosirijus crvenog bojenja primijenjena je polarizacija. Mjerna skala odgovara 50 µm.

Hijalina hrskavica pronađena je na acetabulumu šest pacijenata s razvojnim poremećajem kuka. Histološka bojenja safranin O/Fast green i toluidinsko modribo pokazale su prisutnost proteoglikana, a Massonovo trikromno bojenje i pikrosirijus crveno bojenje prisutnost kolagena u hrskavičnom matriksu (Slika 10.). Na acetabulumu ostalih pacijenata s razvojnim poremećajem kuka nije pronađena visokoorganizirana hijalina hrskavica, ali su svi preostali uzroci na acetabulumu imali makar fragmente hrskavičnog tkiva. Među pacijentima s razvojnim poremećajem kuka nisu pronađeni uzorci acetabuluma bez hrskavice.



**Slika 10.** Histološka bojenja hijaline hrskavice acetabuluma pacijenta s razvojnim poremećajem kuka. A) hematoksilin-eozin; B) Massonovo trikromno bojenje; C) safranin O/Fast Green; D) toluidinsko modri; E) pikrosirijus crveno bojenje. Slike su snimljene na mikroskopu Olympus CX33, pod povećanjem 200 puta. Za slikanje pikrosirijus crvenog bojenja primijenjena je polarizacija. Mjerna skala odgovara 50  $\mu\text{m}$ .

Nenosivi dio glave femura kod pacijenata s razvojnim poremećajem kuka kod deset je pacijenata bio pokriven očuvanom hijalinom hrskavicom. Ta je hrskavica imala karakteristike zdrave hrskavice i uredno se obojala histološkim bojenjima. Bila je očuvane debljine, s visoko organiziranim hondrocitima i bez većih strukturalnih aberacija. Nosivi dio glave femura kod pacijenata s razvojnim poremećajem kuka u pravilu je pokazivao znakove uznapredovale koksartroze, uz visokosklerotičnu kost, koja je bila ili posve gola ili mjestimično pokrivena fragmentima visokodegradirane hrskavice. Na četiri je uzorka pronađena gotovo potpuno zdrava hrskavica očuvane debljine i s organiziranim hondrocitima u hrskavičnom matriksu.

Osteohondralna jedinica pozitivne kontrole, tj. pacijenata s primarnom koksartrozom općenito je pokazivala visoke stupnjeve progresije koksartroze. Površina osteohondralne jedinice glave femura većine ispitanika, tj. njih devet, je bila ili gola kost ili je bila pokrivena manjim fragmentima hrskavičnog tkiva, dok je kod šest pacijenata pronađena hrskavica s tek blažim stadijima degradacije. Kod četiri je pacijenta iz skupine pozitivne kontrole pronađena gotovo očuvana hrskavica na acetabulumu, koja je pokazivala visoke stupnjeve organizacije. Subhondralna kost glave femura i acetabuluma uglavnom je bila sklerotična, sa zadebljalim trabekulama i subhondralnom pločom.

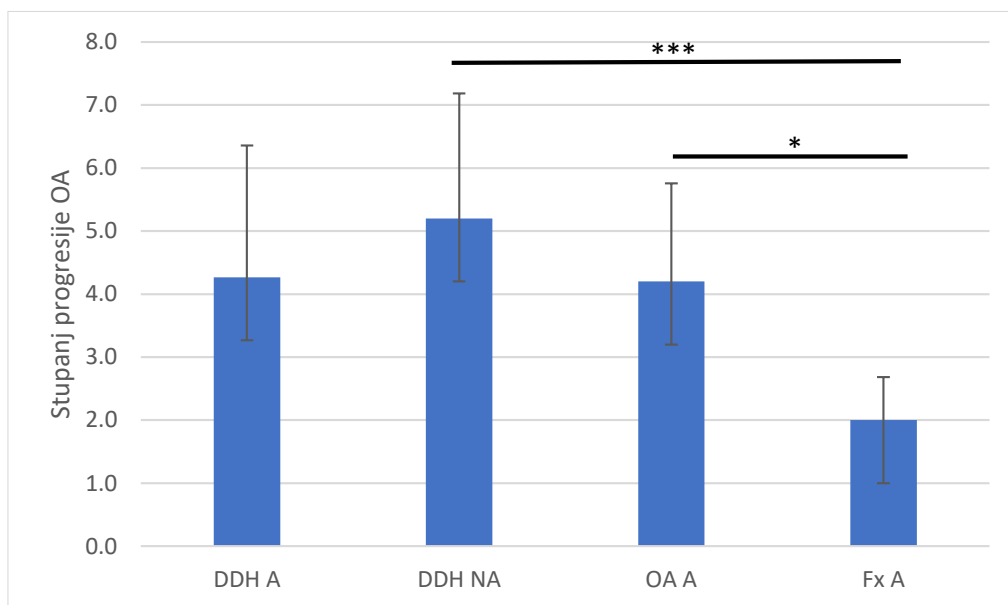
Osteohondralna jedinica negativne kontrole, tj. pacijenata sa subkapitalnim prijelomom vrata femura imala je karakteristike zdravog tkiva. I acetabulum i glava femura ove skupine ispitanika bili su prekriveni zdravom hijalinom hrskavicom, koja je bila očuvane debljine, s visokoorganiziranim hondrocitima i minimalnim površinskim aberacijama. Hrkavica većine

uzoraka se uredno obojala histološkim bojenjima, a subhondralna kost je pokazivala nikakve do minimalne znakove pojave koksartroze. Kod dva su pacijenta uočeni početni stadiji degradacije hrskavice acetabuluma i glave femura, koji su se očitovali kao gubitak proteoglikana u gornjim slojevima hrskavice i oštećenje površine hrskavice.

#### *5.1.1. Procjena kvalitete hrskavice i subhondralne kosti*

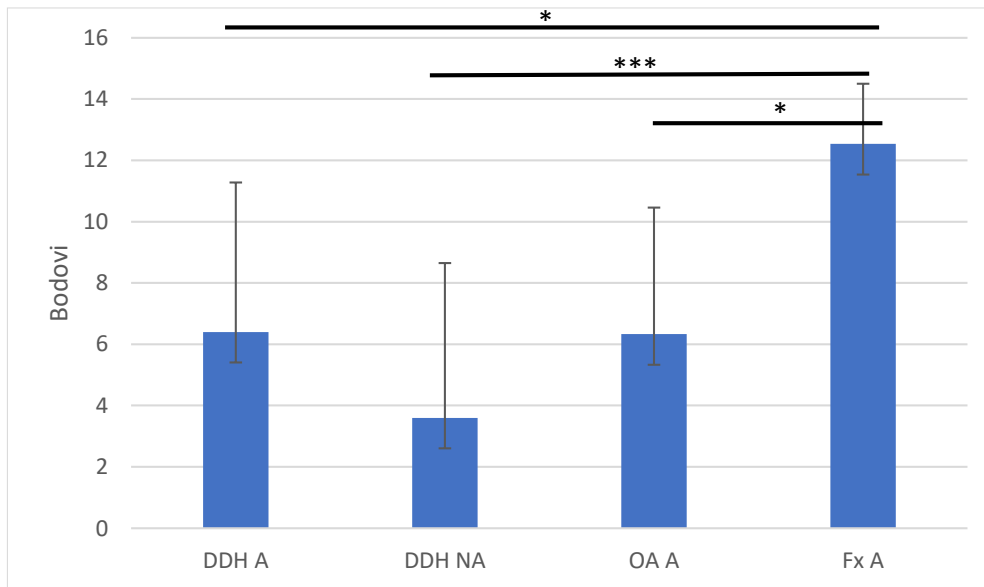
Prema OARSI ljestvici za procjenu kvalitete hrskavice u kategoriji acetabuluma najniži stupanj progresije OA-a imala je hrskavica acetabuluma pacijenata sa subkapitalnim prijelomom vrata femura, s prosječnim stupnjem progresije  $2.0 \pm 0,68$ , a najviši stupanj progresije bolesti hrskavica neoacetabuluma pacijenata s razvojnim poremećajem kuka, s prosječnim stupnjem progresije  $5,2 \pm 1,98$ . Hrskavice acetabuluma pacijenata s razvojnim poremećajem kuka i pacijenata s primarnim OA-om imale su slične stupnjeve progresije OA-a, s prosječnim stupnjem  $4,3 \pm 2,09$  kod DDH pacijenata, odnosno  $4,2 \pm 1,56$  kod OA pacijenata (Slika 11.). Procjena kvalitete hrskavice prema ICRS smjernicama dala je iste rezultate – hrskavica acetabuluma pacijenata sa subkapitalnim prijelomom vrata femura pokazala se najočuvanijom s prosjekom od  $12,5 \pm 1,96$  bodova, dok je hrskavica neoacetabuluma pacijenata s DDH-om pokazala najviši stupanj degeneracije s prosjekom od  $3,6 \pm 5,04$  bodova. Hrskavica acetabuluma pacijenata s DDH-om imala je prosječno  $6,4 \pm 4,88$  bodova, a hrskavica acetabuluma pacijenata s primarnim OA  $6,3 \pm 4,13$  boda (Slika 12.).

Statistička analiza procjene kvalitete hrskavice acetabuluma prema OARSI smjernicama Kruskal-Wallis testom pokazala je postojanje statistički značajne razlike između acetabularnih regija, uz izračunatu p vrijednost  $< 0,001$ . Mann-Whitney test pokazao je postojanje statistički značajnih razlika između skupina Fx A i OA A ( $p = 0,024$ ), te između skupina DDH NA i Fx A ( $p < 0,001$ ).



**Slika 11.** Grafički prikaz procjene kvalitete hrskavice acetabuluma pacijenata s razvojnim poremećajem kuka (DDH A), hrskavice neoacetabuluma pacijenata s razvojnim poremećajem kuka (DDH NA), hrskavice acetabuluma pacijenata s primarnom koksartrozom (OA A) i hrskavice acetabuluma pacijenata sa subkapitalnim prijelomom vrata femura (Fx A) prema OARSI smjernicama. Traka pogreške označava standardnu devijaciju. \* označava  $p \leq 0,05$ ; \*\*\* označava  $p \leq 0,001$ .

Statistička analiza procjene kvalitete hrskavice prema ICRS smjernicama Kruskal-Wallis testom pokazala je postojanje statistički značajnih razlika između acetabularnih regija, uz izračunati p vrijednost  $< 0,001$ . Mann-Whitney test pokazao je postojanje statistički značajnih razlika između DDH NA i Fx A ( $p < 0,001$ ), OA A i Fx A ( $p = 0,018$ ), te između DDH A i Fx A ( $p = 0,022$ ).

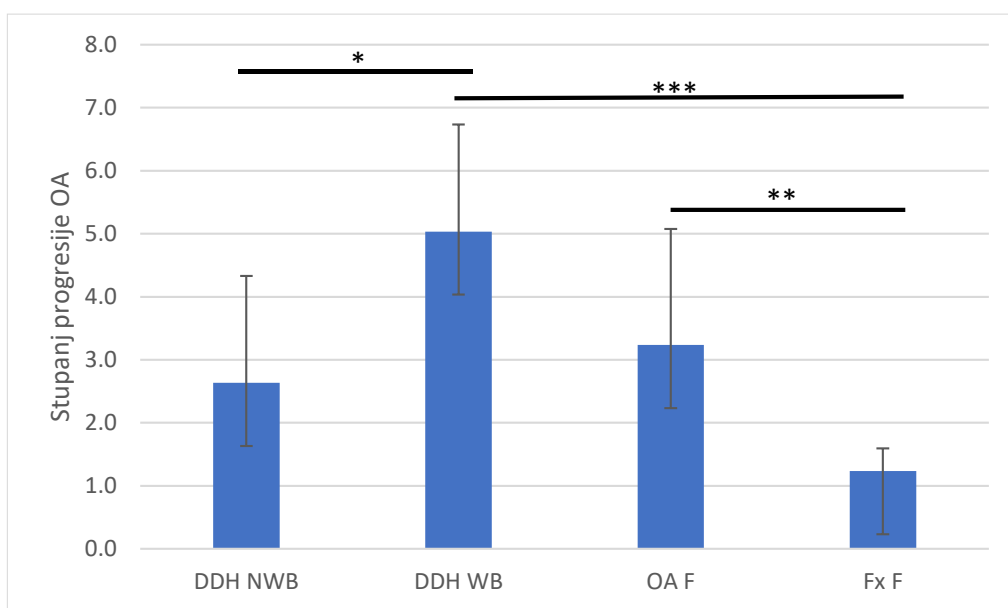


**Slika 12.** Grafički prikaz procjene kvalitete hrskavice acetabuluma pacijenata s razvojnim poremećajem kuka (DDH A), hrskavice neoacetabuluma pacijenata s razvojnim poremećajem kuka (DDH NA), hrskavice acetabuluma pacijenata s primarnom koksartrozom (OA A) i hrskavice acetabuluma pacijenata sa subkapitalnim prijelomom vrata femura (Fx A) prema ICRS smjernicama. Traka pogreške označava standardnu devijaciju. \* označava  $p \leq 0,05$ ; \*\*\* označava  $p \leq 0,001$ .

Prema OARSI ljestvici za procjenu kvalitete hrskavice u kategoriji glave femura, hrskavica glave femura pacijenata sa subkapitalnim prijelomom vrata femura imala je najniži stupanj progresije OA-a, s prosječnim stupnjem progresije  $1,2 \pm 0,36$ . Najviši stupanj progresije OA ustanovljen je kod hrskavice nosivog dijela glave femura pacijenata s DDH-om, s prosječnim stupnjem progresije  $5,0 \pm 1,70$ . Hrkavica nenosivog dijela glave femura pacijenata s DDH-om imala je prosječan stupanj progresije OA  $2,6 \pm 1,70$ , a hrskavica glave femura pacijenata s primarnim OA  $3,2 \pm 1,84$  (Slika 13.). Prema ICRS smjernicama hrskavica glave femura pacijenata sa subkapitalnim prijelomom glave femura imala je najviše bodova, s prosjekom od  $15,8 \pm 1,87$ , a najmanje bodova imala je hrskavica nosivog dijela glave femura pacijenata s DDH-om, s prosjekom od  $4,9 \pm 5,26$  bodova. Hrkavica nenosivog dijela glave femura pacijenata s DDH-om imala je u prosjeku  $11,3 \pm 4,74$  boda, a ona pacijenata s primarnim OA-om  $9,9 \pm 4,90$  bodova (Slika 14.).

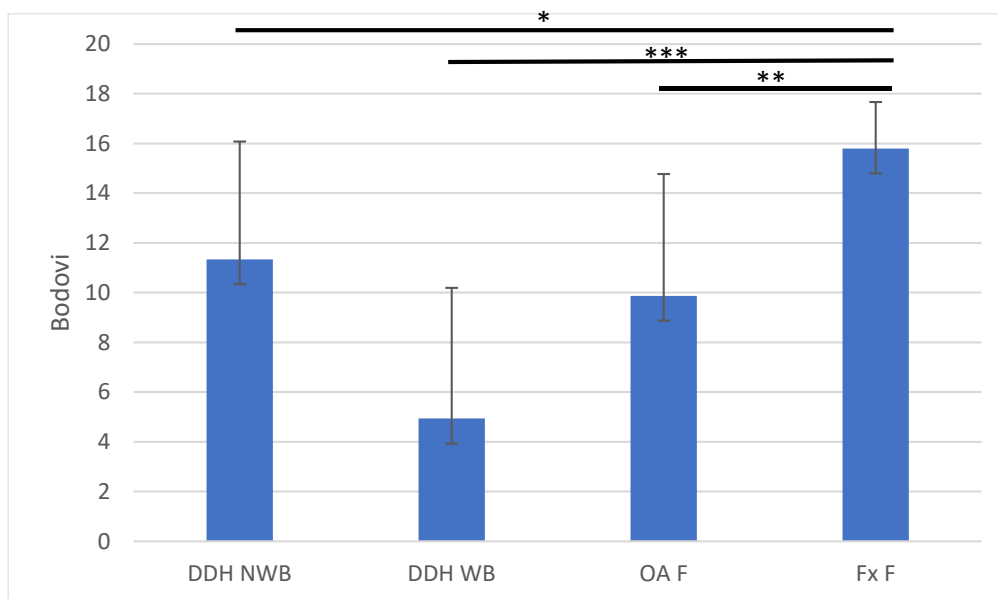
Statistička analiza procjene kvalitete hrskavice prema OARSI smjernicama Kruskal-Wallis testom pokazala je postojanje statistički značajne razlike između regija glave femura, uz izračunatu p vrijednost  $< 0,001$ . Mann-Whitney test pokazao je postojanje statistički značajnih

razlika između skupina Fx F i OA F ( $p = 0,009$ ), DDH WB i Fx F ( $p < 0,001$ ), te između skupina DDH NWB i DDH WB ( $p = 0,036$ ).



**Slika 13.** Grafički prikaz procjene kvalitete hrskavice nenosivog dijela glave femura pacijenata s razvojnim poremećajem kuka (DDH NWB), hrskavice nosivog dijela glave femura pacijenata s razvojnim poremećajem kuka (DDH WB), hrskavice glave femura pacijenata s primarnom koksartrozom (OA F) i hrskavice glave femura pacijenata sa subkapitalnim prijelomom vrata femura (Fx F) prema OARSI smjernicama. Traka pogreške označava standardnu devijaciju. \* označava  $p \leq 0,05$ ; \*\* označava  $p \leq 0,01$ ; \*\*\* označava  $p \leq 0,001$ .

Statistička analiza procjene kvalitete hrskavice prema ICRS smjernicama Kruskal-Wallis testom pokazala je postojanje statistički značajnih razlika između regija glave femura, uz izračunatu  $p$  vrijednost  $< 0,001$ . Mann-Whitney test pokazao je postojanje statistički značajnih razlika između skupina DDH WB i Fx F ( $p < 0,001$ ), OA F i Fx F ( $p = 0,004$ ), te između skupina DDH NWB i Fx F ( $p = 0,039$ ).



**Slika 14.** Grafički prikaz procjene kvalitete hrskavice nenosivog dijela glave femura pacijenata s razvojnim poremećajem kuka (DDH NWB), hrskavice nosivog dijela glave femura pacijenata s razvojnim poremećajem kuka (DDH WB), hrskavice glave femura pacijenata s primarnom koksartrozom (OA F) i hrskavice glave femura pacijenata sa subkapitalnim prijelomom vrata femura (Fx F) prema ICRS smjernicama. Traka pogreške označava standardnu devijaciju. \* označava  $p \leq 0,05$ ; \*\* označava  $p \leq 0,01$ ; \*\*\* označava  $p \leq 0,001$ .

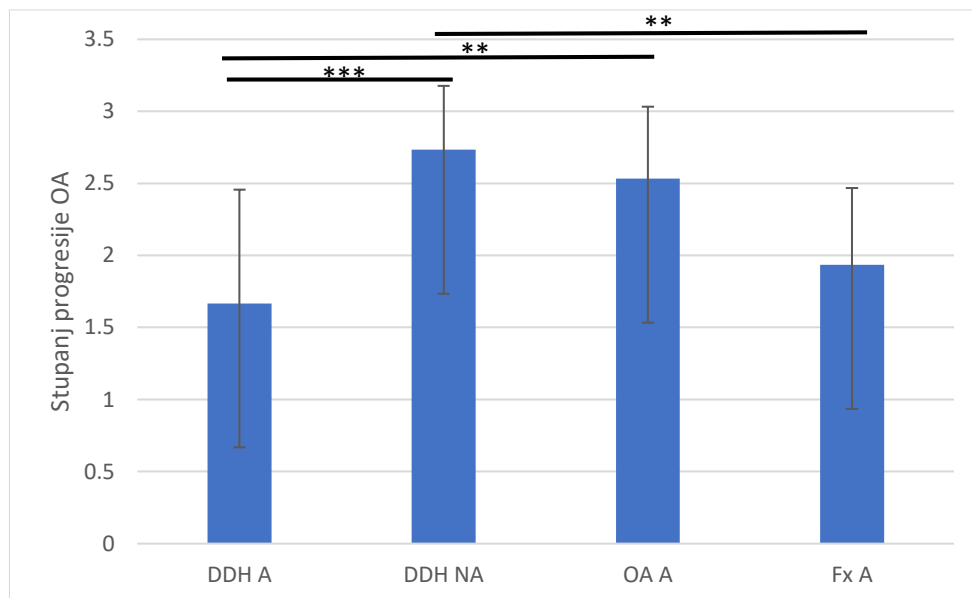
Statistička analiza procjena kvalitete hrskavice prema OARSI smjernicama Friedmanovim testom pokazala je statistički značajne razlike između acetabularnih i femoralnih regija unutar skupine DDH, uz p vrijednost 0,026. Statistički značajna razlika pronađena je između skupina DDH NA i DDH NWB ( $p = 0,009$ ). Wilcoxonov test za zavisne uzorke pokazao je statistički značajne razlike između hrskavice acetabuluma i glave femura unutar skupine Fx ( $p = 0,005$ ), te između hrskavice acetabuluma i glave femura unutar skupine OA ( $p = 0,023$ ).

Statistička analiza procjena kvalitete hrskavice prema ICRS smjernicama Friedmanovim testom pokazala je statistički značajne razlike između acetabularnih i femoralnih regija unutar skupine DDH, uz p vrijednost 0,009. Statistički značajna razlika pronađena je između skupina DDH NA i DDH NWB ( $p = 0,014$ ). Wilcoxonov test za zavisne uzorke pokazao je statistički značajne razlike između hrskavice acetabuluma i glave femura unutar skupine Fx ( $p = 0,001$ ), te između hrskavice acetabuluma i glave femura unutar skupine OA ( $p = 0,017$ ).

Prema OARSI smjernicama za procjenu stupnja progresije OA subhondralne kosti, najviši stupanj progresije u kategoriji acetabuluma pronađen je kod subhondralne kosti

neoacetabuluma pacijenata s DDH-om, s prosječnim stupnjem progresije  $2,7 \pm 0,44$ . Najniži stupanj progresije imao je acetabulum pacijenata s DDH-om, s prosjekom od  $1,7 \pm 0,79$ , a nešto viši prosječni stupanj progresije OA-a imala je subhondralna kost acetabuluma pacijenata sa subkapitalnim prijelomom vrata femura, s prosječnim stupnjem  $2 \pm 0,53$ . Subhondralna kost acetabuluma pacijenata s primarnim OA-om imala je prosječni stupanj progresije OA  $2,5 \pm 0,50$  (Slika 15.).

Statistička analiza procjene kvalitete subhondralne kosti acetabuluma prema OARSI smjernicama Kruskal-Wallis testom pokazala je postojanje statistički značajne razlike između acetabularnih regija, uz izračunatu p vrijednost  $< 0,001$ . Mann-Whitney test pokazao je postojanje statistički značajnih razlika između skupina DDH A i OA A ( $p = 0,015$ ), DDH A i DDH NA ( $p = 0,001$ ), te između skupina DDH NA i Fx A ( $p = 0,007$ ).



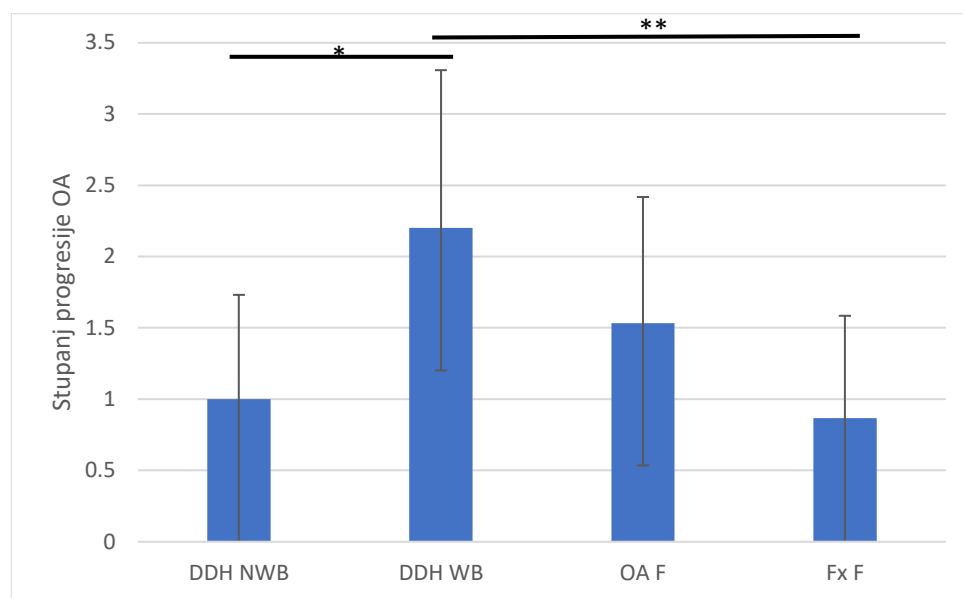
**Slika 15.** Grafički prikaz stupnja progresije koksartroze prema OARSI smjernicama subhondralne kosti acetabuluma pacijenata s razvojnim poremećajem kuka (DDH A), subhondralne kosti neoacetabuluma pacijenata s razvojnim poremećajem kuka (DDH NA), subhondralne kosti acetabuluma pacijenata s primarnom koksartrozom (OA A) i subhondralne kosti acetabuluma pacijenata sa subkapitalnim prijelomom vrata femura (Fx A). Traka pogreške označava standardnu devijaciju. \*\* označava  $p \leq 0,01$ ; \*\*\* označava  $p \leq 0,001$ .

Prema OARSI smjernicama za procjenu stupnja progresije OA subhondralne kosti, najviši stupanj progresije u kategoriji glave femura imala je subhondralna kost nosivog dijela glave femura pacijenata s DDH-om, s prosječnim stupnjem  $2,2 \pm 1,11$ . Subhondralna kost glave



femura pacijenata sa subkapitalnim prijelomom vrata femura pokazala je najniži stupanj progresije OA-a, s prosjekom od  $0,9 \pm 0,72$ . Nešto viši stupanj progresije, s prosječnom vrijednosti  $1 \pm 0,73$ , pronađen je kod subhondralne kosti nenasivog dijela glave femura pacijenata s DDH-om, a prosječni stupanj progresije OA-a od  $1,5 \pm 0,88$  pronađen je u skupini glave femura pacijenata s primarnim OA-om (Slika 16.).

Statistička analiza procjene kvalitete subhondralne kosti prema OARSI smjernicama Kruskal-Wallis testom pokazala je postojanje statistički značajne razlike između femoralnih regija, uz izračunatu p vrijednost 0,003. Mann-Whitney test pokazao je postojanje statistički značajnih razlika između skupina DDH WB i Fx F ( $p = 0,005$ ), te između skupina DDH NWB i DDH WB ( $p = 0,017$ ).



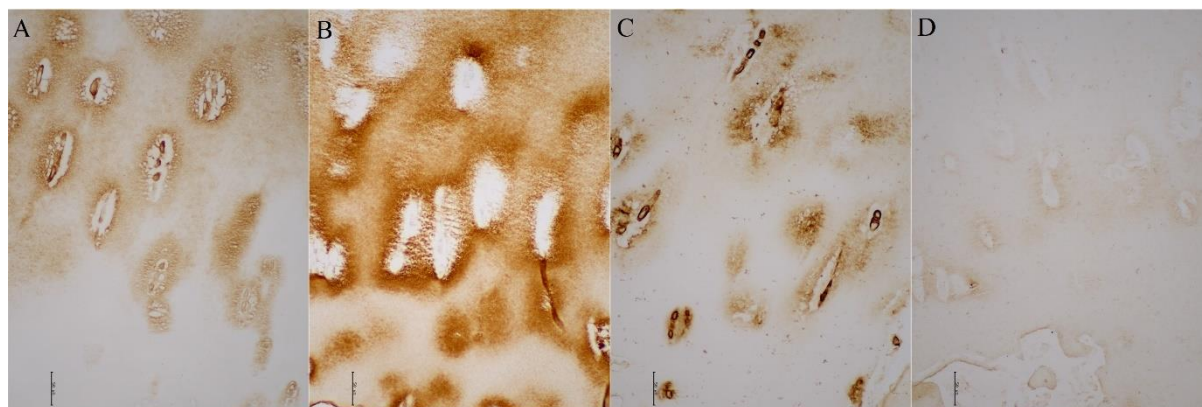
**Slika 16.** Grafički prikaz stupnja progresije koksartroze prema OARSI smjernicama subhondralne kosti nenasivog dijela glave femura pacijenata s razvojnim poremećajem kuka (DDH NWB), subhondralne kosti nosivog dijela glave femura pacijenata s razvojnim poremećajem kuka (DDH WB), subhondralne kosti glave femura pacijenata s primarnom koksartrozom (OA F) i subhondralne kosti glave femura pacijenata sa subkapitalnim prijelomom vrata femura (Fx F). Traka pogreške označava standardnu devijaciju. \* označava  $p \leq 0,05$ ; \*\* označava  $p \leq 0,01$ .

Statistička analiza procjena kvalitete subhondralne kosti prema OARSI Friedmanovim testom pokazala je statistički značajne razlike između acetabularnih i femoralnih regija unutar skupine DDH, uz p vrijednost  $< 0,001$ . Statistički značajna razlika pronađena je između skupina DDH

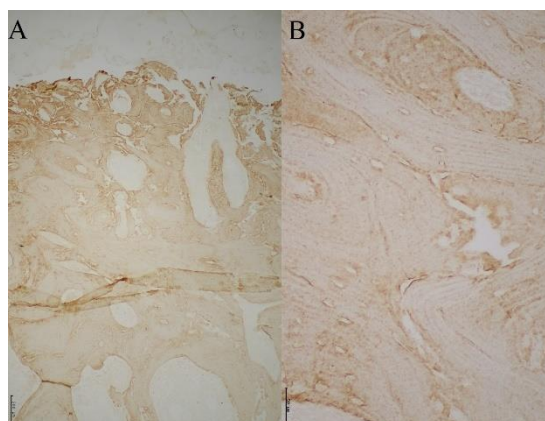
NA i DDH NWB ( $p = 0,001$ ). Wilcoxonov test za zavisne uzorke pokazao je statistički značajne razlike između subhondralne kosti acetabuluma i glave femura unutar skupine Fx ( $p = 0,004$ ) te između subhondralne kosti acetabuluma i glave femura unutar skupine OA ( $p = 0,004$ ).

### 5.2. Imunohistokemijska analiza uzoraka

Hrskavica neoacetabuluma pacijenata iz skupine DDH kod kojih je pronađena hijalina hrskavica imunohistokemijskim bojenjima se obojala pozitivno na kolagen tipa II i agrekan. Imunohistokemijska bojenja na kolagen tipa VI pokazala su njegov izražaj primarno uz hondroците, s manjom difuzijom u hrskavični matriks. Imunohistokemijsko bojenje na kolagen tipa X pokazalo je nisku razinu izražaja u hrskavici (Slika 17.). Subhondralna kost obojala se pozitivno na kolagen tipa I (Slika 18.).

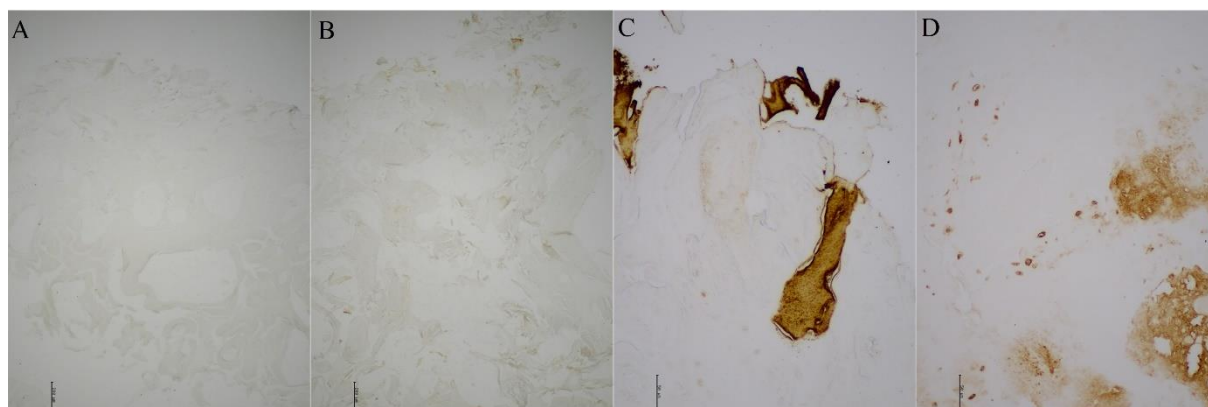


**Slika 17.** Imunohistokemijsko bojenje hijaline hrskavice neoacetabuluma pacijenata s razvojnim poremećajem kuka na A) agrekan, B) kolagen tipa II, C) kolagen tipa VI i D) kolagen tipa X. Slike su snimljene na mikroskopu Olympus CX33, pod povećanjem 200 puta. Mjerna skala odgovara 50  $\mu\text{m}$ .

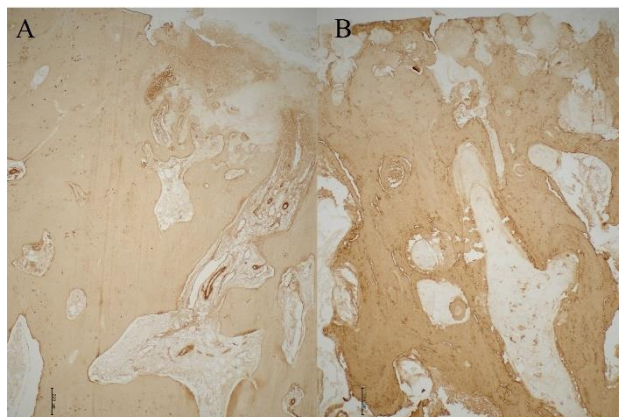


**Slika 18.** Imunohistokemijsko bojenje subhondralne kosti neoacetabuluma pacijenta s razvojnim poremećajem kuka na kolagen tipa I. A) povećanje 40 puta, mjerna skala odgovara 200  $\mu\text{m}$ ; B) povećanje 200 puta, mjerna skala odgovara 50  $\mu\text{m}$ .

Površina neoacetabuluma pacijenata iz skupine DDH kod kojih nije pronađena visukoorganizirana hijalina hrskavica bila je ili visokosklerotična gola kost ili su pronađeni manji fragmenti hrskavičnog tkiva (Slika 19.). Ti hrskavični fragmenti četiriju pacijenata su obojani pozitivno na kolagen tipa II, a triju pacijenata i na agrekan. Subhondralna kost neoacetabuluma ovih pacijenata obojala se pozitivno na kolagen tipa I, ali je imala karakteristike uznapredovale koksartroze, poput zadebljanja subhondralne ploče i uznapredovale skleroze podležee kosti (Slika 20.). Osteohondralna jedinica neoacetabuluma građom je nalikovala osteohondralnoj jedinici primarne koksartroze.

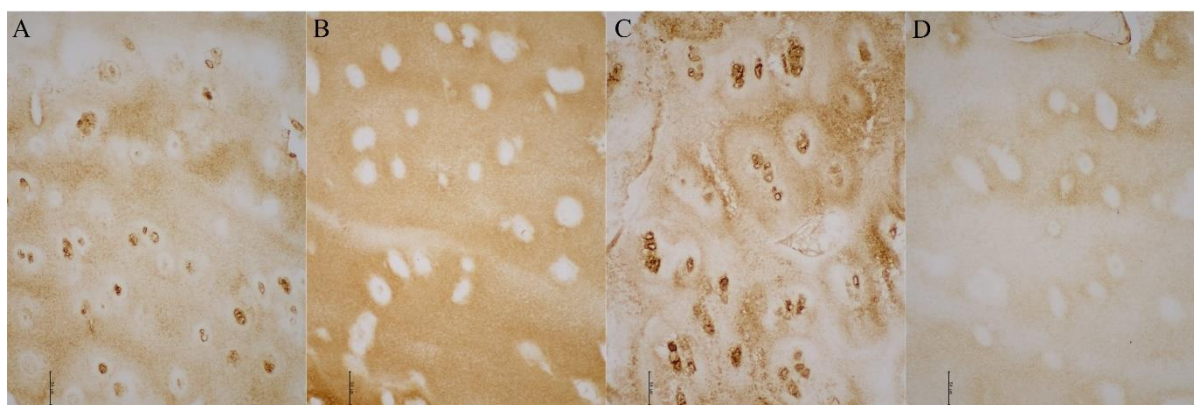


**Slika 19.** Imunohistokemijsko bojenje hrskavice neoacetabuluma pacijenata s razvojnim poremećajem kuka kod kojih nije pronađena visukoorganizirana hijalina hrskavica. A) bojanje na agrekan (povećanje 40 puta); B) bojanje na kolagen tipa II (povećanje 40 puta); C) bojanje na kolagen tipa II (povećanje 200 puta); D) bojanje na agrekan (povećanje 200 puta). Mjerna skala za povećanje 40 puta odgovara 200  $\mu\text{m}$ , a za povećanje 200 puta 50  $\mu\text{m}$ .



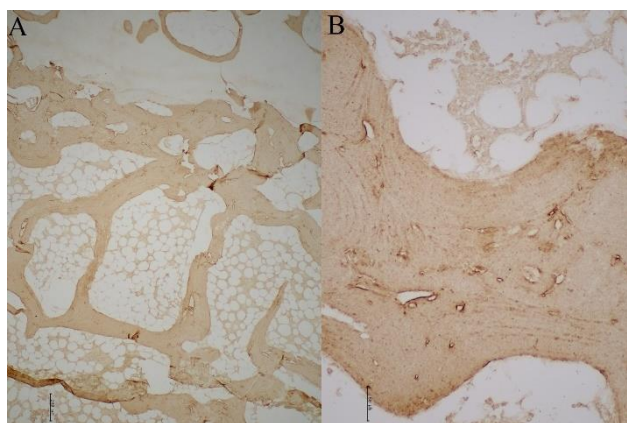
**Slika 20.** Imunohistokemijsko bojenje na kolagen tipa I subhondralne kosti neoacetabuluma pacijenata s razvojnim poremećajem kuka kod kojih nije nađena normalna hijalina hrskavica. Slike su snimljene pod povećanjem 40 puta. Mjerna skala odgovara 200  $\mu\text{m}$ .

Hrskavica acetabuluma pacijenata iz skupine DDH kod kojih je pronađena hijalina hrskavica bila je pozitivna na kolagen tipa II i VI, i na agrekan, te je pokazala niske razine izražaja kolagena tipa X (Slika 21.). Kod tri od ovih šest pacijenata hrskavica je bila potpuno očuvana, s visokim stupnjem organizacije hondrocita i očuvanom strukturom, dok je kod drugih tri pokazivala znakove degeneracije, ponajprije u smislu površinskih aberacija i izražaja kolagena tipa VI i izvan zone samih hondrocita, te je imala niži stupanj organizacije hondrocita. Subhondralna kost obojala se pozitivno na kolagen tipa I (Slika 22.).



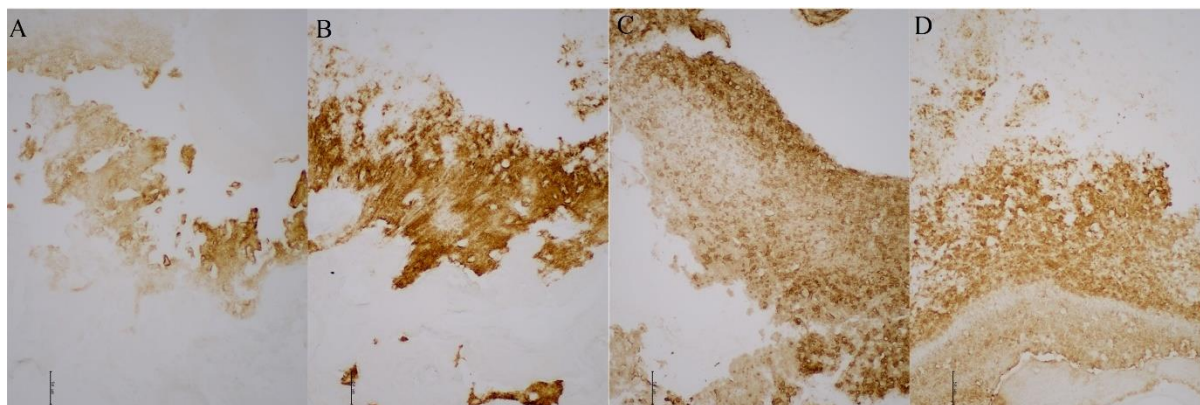
**Slika 21.** Imunohistokemijsko bojenje hijaline hrskavice acetabuluma pacijenata s razvojnim poremećajem kuka na A) agrekan, B) kolagen tipa II, C) kolagen tipa VI i D) kolagen tipa X. Slike su snimljene na mikroskopu Olympus CX33, pod povećanjem 200 puta. Mjerna skala odgovara 50  $\mu\text{m}$ .





**Slika 22.** Imunohistokemijsko bojenje subhondralne kosti acetabuluma pacijenta s razvojnim poremećajem kuka na kolagen tipa I. A) povećanje 40 puta, mjerna skala odgovara 200  $\mu\text{m}$ ; B) povećanje 200 puta, mjerna skala odgovara 50  $\mu\text{m}$ .

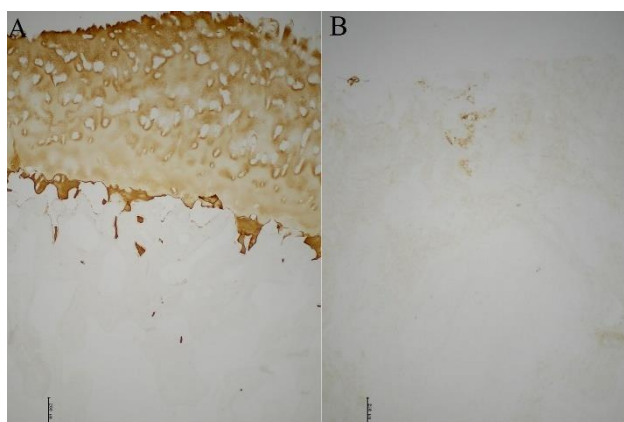
Hrskavični fragmenti pronađeni na acetabulumu pacijenata iz skupine DDH kod kojih nije pronađena visokoorganizirana hijalina hrskavica obojali su se pozitivno na kolagen tipa II i/ili agrekan. Izražavali su kolagen tipa VI po cijelom hrskavičnom matriksu, ne samo oko hondrocita, a uočen je i povećan izražaj kolagena tipa X (Slika 23.).



**Slika 23.** Imunohistokemijsko bojenje hrskavice acetabuluma pacijenata s razvojnim poremećajem kuka kod kojih nije pronađena visokoorganizirana hijalina hrskavica. A) bojanje na agrekan; B) bojanje na kolagen tipa II; C) bojanje na kolagen tipa VI; D) bojanje na kolagen tipa X. Slike su snimljene pod povećanjem 200 puta. Mjerna skala odgovara 50  $\mu\text{m}$ .

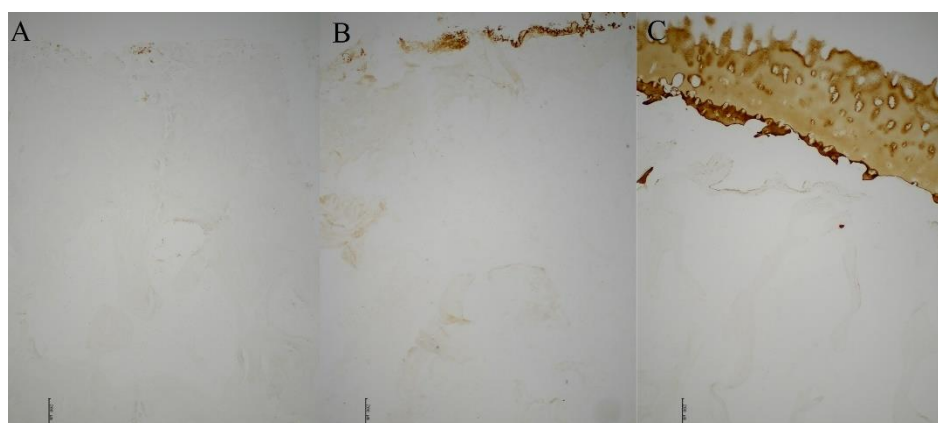
Hrskavica nenosivog dijela glave femura pacijenata iz skupine DDH pozitivno se obojala na kolagene tipa II i VI i na agrekan te je imala nisku razinu izražaja kolagena tipa X. Kao što je već spomenuto, na tri uzorka nenosivog dijela glave femura uočena je visoko degradirana

hrskavica, s poremećenom organizacijom hondrocita i abnormalnim izražajem kolagena i agrekana, a kod dva uzorka je uočen potpuni nedostatak hrskavice (Slika 24.).



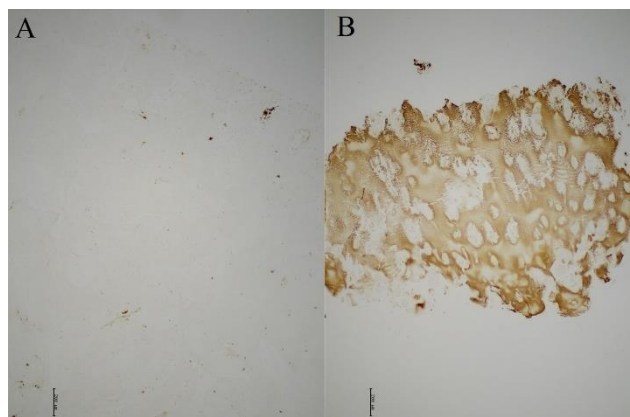
**Slika 24.** Imunohistokemijsko bojanje na kolagen tipa II hrskavice nenasivog dijela femura dvaju pacijenata s razvojnim poremećajem kuka. A) uzorak s očuvanom hrskavicom koja se obojala pozitivno na kolagen tipa II; B) uzorak na kojem ne nalazimo hrskavice. Slike su snimljene pod povećanjem 40 puta. Mjerna skala odgovara 200  $\mu\text{m}$ .

Hrskavica nosivog dijela glave femura pacijenata iz skupine DDH u pravilu je bila visokodegradirana, no na četiri je uzorka pronađena očuvana hrskavica koja se obojala pozitivno na agrekan i kolagen tipa II (Slika 25.).

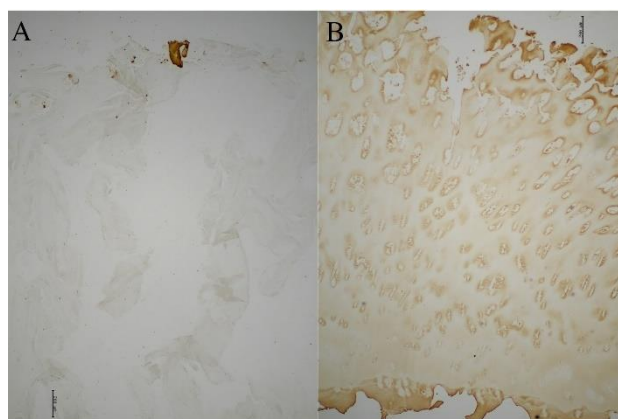


**Slika 25.** Imunohistokemijsko bojanje hrskavice nosivog dijela glave femura pacijenata s razvojnim poremećajem kuka na kolagen tipa II. A) uzorak bez hrskavice; B) uzorak s fragmentima hrskavičnog tkiva; C) uzorak s debljom hrskavicom obojanom pozitivno na kolagen tipa II. Slike su snimljene pod povećanjem 40 puta. Mjerna skala odgovara 200  $\mu\text{m}$ .

Hrskavica pacijenata iz skupine OA općenito je bila visokodegradirana te nije bila pozitivna na biljege hijaline hrskavice. Kod šest je pacijenata iz ove skupine pronađena očuvana hrskavica glave femura, a kod četiri pacijenta i acetabuluma, koja je obojana pozitivno na glavne hrskavične biljege (Slika 26. i 27.).



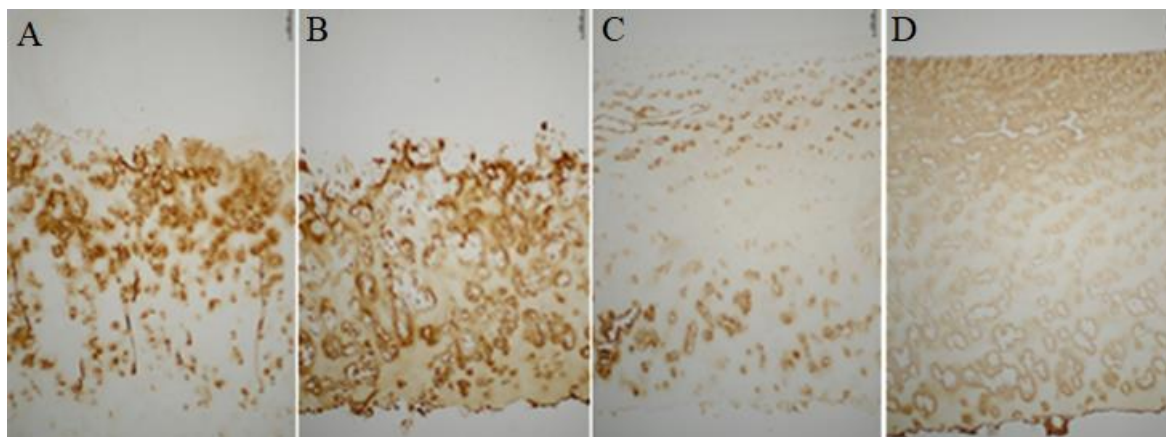
**Slika 26.** Imunohistokemijsko bojenje hrskavice acetabuluma pacijenata s primarnom koksartrozom na kolagen tipa II. A) uzorak bez hrskavice; B) uzorak s debljim slojem hrskavice obojanim pozitivno na kolagen tipa II. Slike su snimljene pod povećanjem 40 puta. Mjerna skala odgovara 200 µm.



**Slika 27.** Imunohistokemijsko bojenje hrskavice glave femura pacijenata s primarnom koksartrozom na kolagen tipa II. A) uzorak gotovo bez hrskavice, osim manjeg fragmenta pozitivno obojanog na kolagen tipa II; B) uzorak s dobro očuvanom hrskavicom. Slike su snimljene pod povećanjem 40 puta. Mjerna skala dogovara 200 µm.

Hrskavica pacijenata iz skupine Fx je bila pozitivna na kolagen tipa II i agrekan. Imunohistokemijsko bojenje na kolagen tipa VI pokazalo je njegovu lokalizaciju u teritoriju hondrocita, a pokazan je i nizak izražaj kolagena tipa X. Subhondralna kost acetabuluma i glave

femura bila je pozitivna na kolagen tipa I. Kod dva je pacijenta u hrskavičnom matriksu uočen manji sadržaj kolagena tipa II i VI i agrekana te nešto povišen izražaj kolagena tipa X. Hrskavica tih pacijenata unatoč biokemijskim promjenama, bila je očuvane debljine, s organiziranim hondrocitima i minimalnim strukturnim aberacijama (Slika 28.).



**Slika 28.** Imunohistokemijsko bojanje hrskavice pacijenata sa subkapitalnim prijelomom vrata femura. A) bojanje hrskavice acetabuluma na agrekan; B) bojanje hrskavice acetabuluma na kolagen tipa II; C) bojanje hrskavice glave femura na agrekan; D) bojanje hrskavice glave femura na kolagen tipa II. Slike su snimljene pod povećanjem 40 puta. Mjerna skala odgovara 200  $\mu\text{m}$ .

Rezultati imunohistokemijskih bojenja su kvantificirani te su izračunate razine izražaja kolagena tipa I, II, II, VI i X i agrekana za acetabularne i femoralne regije svih skupina ispitanika (Tablica 5.).

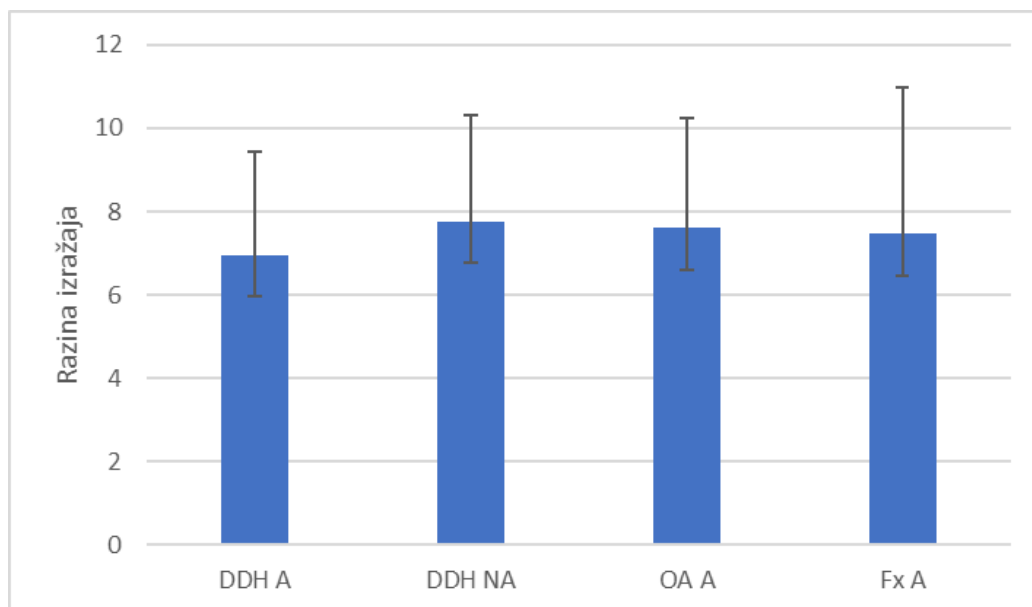


**Tablica 5.** Rezultati kvantifikacije imunohistokemijskih bojenja na kolagen tipa I, II, VI i X, i agrekan. Prikazane su srednje vrijednosti razine izražaja pojedinih komponenti osteohondralne jedinice acetabuluma pacijenata s razvojnim poremećaje kuka (DDH A), neoacetabuluma pacijenata s razvojnim poremećaje kuka (DDH NA), acetabuluma pacijenata s primarnim OA (OA A), acetabuluma pacijenata sa subkapitalnim prijelomom femura (Fx A), nenosivog dijela femura pacijenata s razvojnim poremećajem kuka (DDH NWB), nosivog dijela femura pacijenata s razvojnim poremećajem kuka (DDH WB), femura pacijenata s primarnim OA-om (OA F) i femura pacijenata sa subkapitalnim prijelomom vrata femura (Fx F). Sve prikazane vrijednosti su normalizirane s obzirom na pripadajuću negativnu kontrolu.

<b>Anatomska regija</b>	<b>Kolagen tipa I</b>	<b>Kolagen tipa II</b>	<b>Kolagen tipa VI</b>	<b>Kolagen tipa X</b>	<b>Agrekan</b>
<b>DDH A</b>	6,96 ± 2,48	8,36 ± 5,25	8,90 ± 3,46	4,10 ± 2,57	4,81 ± 3,96
<b>DDH NA</b>	7,77 ± 2,53	5,21 ± 4,52	7,41 ± 4,41	5,37 ± 3,85	3,87 ± 3,35
<b>OA A</b>	7,61 ± 2,62	8,19 ± 3,56	6,59 ± 4,01	5,23 ± 2,47	3,73 ± 3,15
<b>Fx A</b>	7,46 ± 3,53	11,03 ± 3,91	4,33 ± 1,95	3,70 ± 2,57	9,61 ± 5,16
<b>DDH NWB</b>	7,74 ± 3,05	7,71 ± 3,74	7,84 ± 4,41	3,65 ± 2,70	5,54 ± 5,06
<b>DDH WB</b>	6,96 ± 2,20	6,00 ± 4,66	8,04 ± 5,00	4,09 ± 2,11	3,15 ± 2,61
<b>OA F</b>	5,30 ± 2,25	8,75 ± 4,16	5,42 ± 2,78	4,52 ± 1,93	2,92 ± 1,99
<b>Fx F</b>	7,50 ± 3,14	11,51 ± 3,99	3,04 ± 1,23	2,03 ± 1,08	4,94 ± 2,64

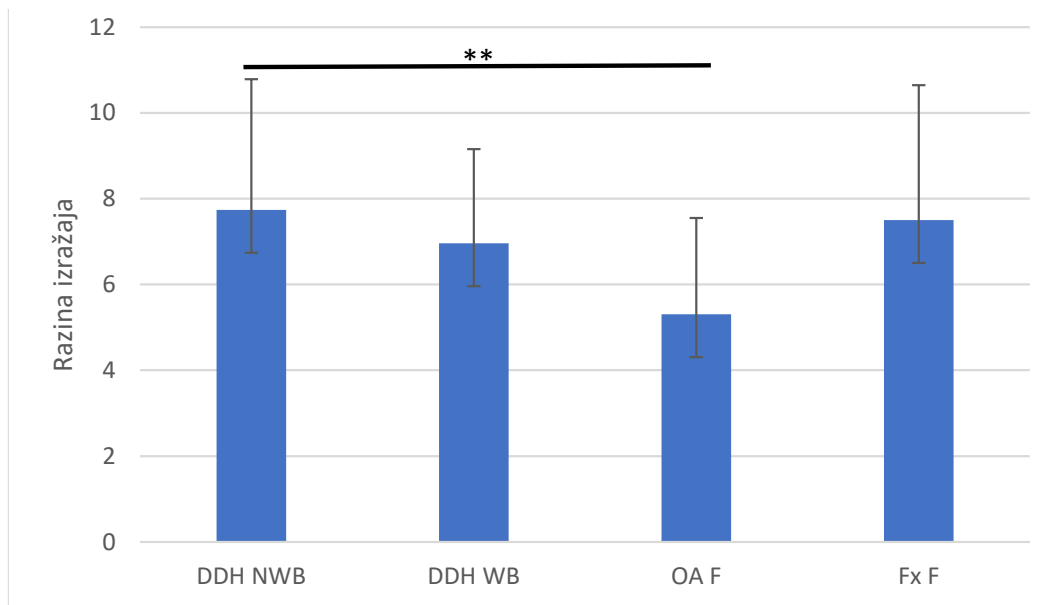
### 5.2.1. Izražaj kolagena tipa I u subhondralnoj kosti

Statistička analiza razine izražaja kolagena tipa I u subhondralnoj kosti acetabularnih regija Kruskal-Wallis testom nije pokazala postojanje statistički značajnih razlika između skupina, uz izračunatu p vrijednost 0,776 (Slika 29.).



**Slika 29.** Grafički prikaz kvantifikacije imunohistokemijskog bojenja na kolagen tipa I subhondralne kosti acetabuluma pacijenata s razvojnim poremećajem kuka (DDH A), subhondralne kosti neoacetabuluma pacijenata s razvojnim poremećajem kuka (DDH NA), subhondralne kosti acetabuluma pacijenata s primarnom koksartrozom (OA A) i subhondralne kosti acetabuluma pacijenata sa subkapitalnim prijelomom vrata femura (Fx A). Traka pogreške označava standardnu devijaciju.

Statistička analiza razine izražaja kolagena tipa I u subhondralnoj kosti regija glave femura Kruskal-Wallis testom pokazala je postojanje statistički značajnih razlika između skupina, uz izračunatu p vrijednost 0,044. Mann-Whitney test pokazao je statistički značajne razlike između skupina DDH NWB i OA F ( $p = 0,009$ ) (Slika 30.).

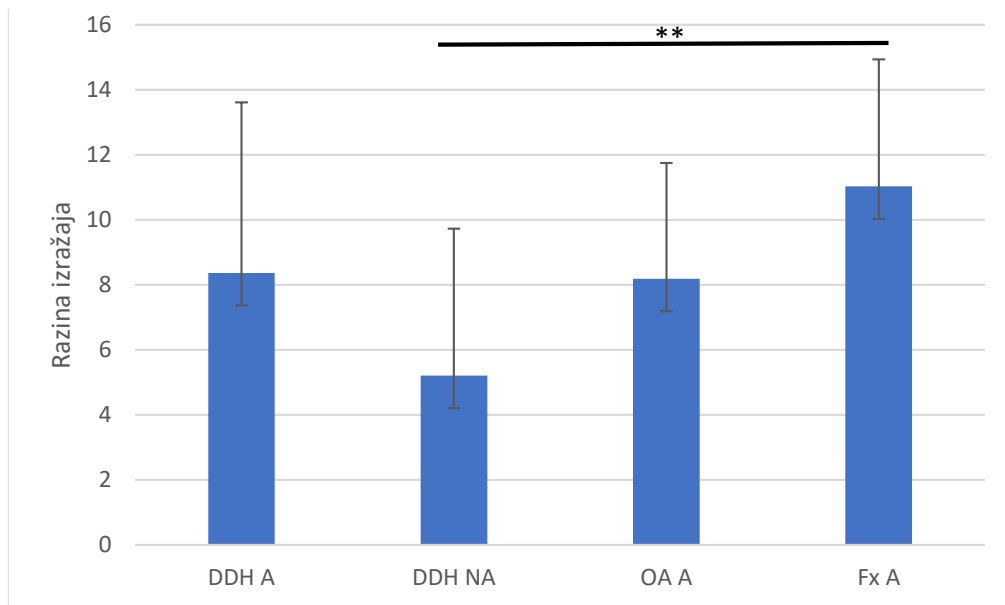


**Slika 30.** Grafički prikaz kvantifikacije imunohistokemijskog bojenja na kolagen tipa I subhondralne kosti nenosivog dijela glave femura pacijenata s razvojnim poremećajem kuka (DDH NWB), subhondralne kosti nosivog dijela glave femura pacijenata s razvojnim poremećajem kuka (DDH WB), subhondralne kosti glave femura pacijenata s primarnom koksartrozom (OA F) i subhondralne kosti glave femura pacijenata sa subkapitalnim prijelomom vrata femura (Fx F). Traka pogreške označava standardnu devijaciju. \*\* označava  $p \leq 0,01$ .

Statistička analiza razine izražaja kolagena tipa I unutar skupine DDH Friedmanovim testom nije pokazala postojanje statistički značajnih razlika ( $p = 0,763$ ). Wilcoxonovim testom za zavisne uzorke napravljena je analiza unutar skupina OA i Fx. Pronađene su statistički značajne razlike između OA A i OA F ( $p = 0,027$ ), ali ne i između Fx A i Fx F ( $p = 0,46$ ).

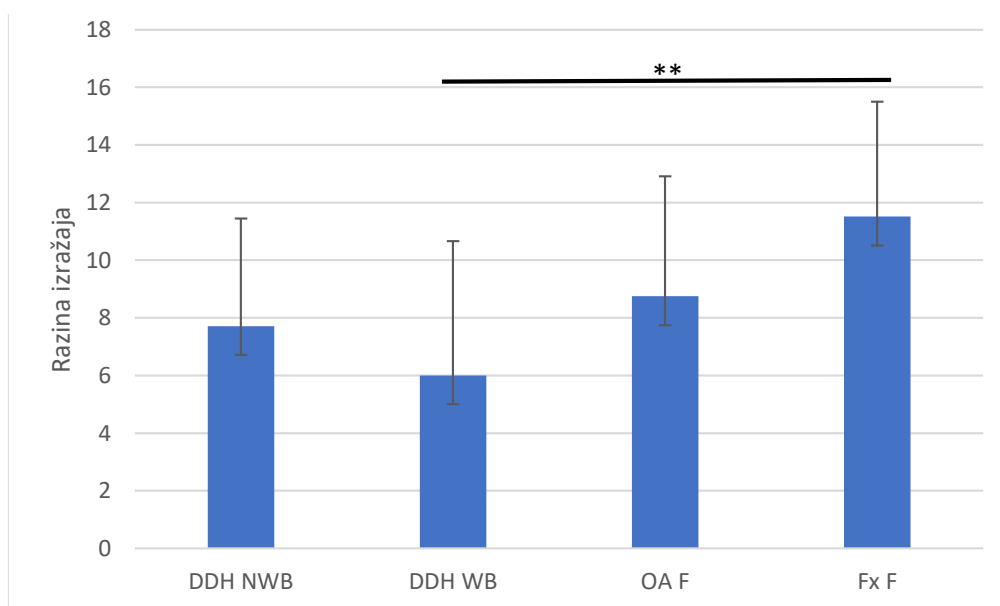
### 5.2.2. Izražaj kolagena tipa II u hrskavici

Statistička analiza razine izražaja kolagena tipa II u acetabularnim regijama Kruskal-Wallis testom pokazala je postojanje statistički značajnih razlika između skupina, uz izračunatu p vrijednost 0,015. Mann-Whitney test pokazao je postojanje statistički značajne razlike između skupina DDH NA i Fx A ( $p = 0,008$ ) (Slika 31.).



**Slika 31.** Grafički prikaz kvantifikacije imunohistokemijskog bojenja na kolagen tipa II hrskavice acetabuluma pacijenata s razvojnim poremećajem kuka (DDH A), hrskavice neoacetabuluma pacijenata s razvojnim poremećajem kuka (DDH NA), hrskavice acetabuluma pacijenata s primarnom koksartrozom (OA A) i hrskavice acetabuluma pacijenata sa subkapitalnim prijelomom vrata femura (Fx A). Traka pogreške označava standardnu devijaciju. \*\* označava  $p \leq 0,01$ .

Statistička analiza razine izražaja kolagena tipa II u regijama glave femura Kruskal-Wallis testom pokazala je postojanje statistički značajnih razlika između skupina, uz izračunatu p vrijednost 0,016. Mann-Whitney test pokazao je postojanje statistički značajne razlike između skupina DDH WB i Fx F ( $p = 0,009$ ) (Slika 32.).

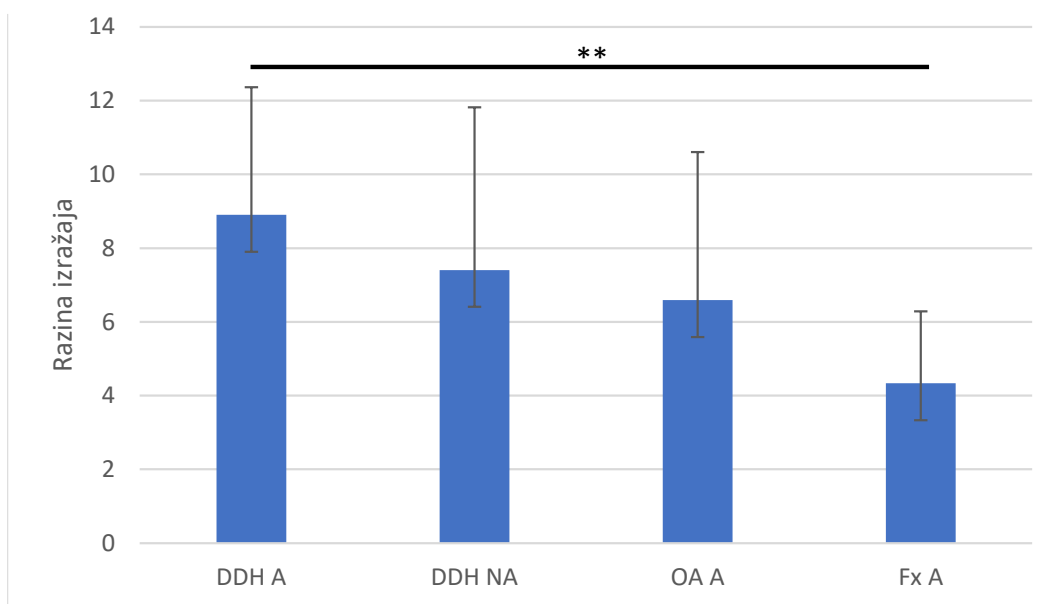


**Slika 32.** Grafički prikaz kvantifikacije imunohistokemijskog bojenja na kolagen tipa II hrskavice nenosivog dijela glave femura pacijenata s razvojnim poremećajem kuka (DDH NWB), hrskavice nosivog dijela glave femura pacijenata s razvojnim poremećajem kuka (DDH WB), hrskavice glave femura pacijenata s primarnom koksartrozom (OA F) i hrskavice glave femura pacijenata sa subkapitalnim prijelomom vrata femura (Fx F). Traka pogreške označava standardnu devijaciju. \*\* označava  $p \leq 0,01$ .

Statistička analiza razine izražaja kolagena tipa II unutar skupine DDH Friedmanovim testom nije pokazala postojanje statistički značajnih razlika ( $p = 0,43$ ). Wilcoxonovim testom za zavisne uzorke napravljena je analiza unutar skupina OA i Fx. Nisu pronađene statistički značajne razlike između OA A i OA F ( $p = 0,691$ ) niti između Fx A i Fx F ( $p = 0,281$ ).

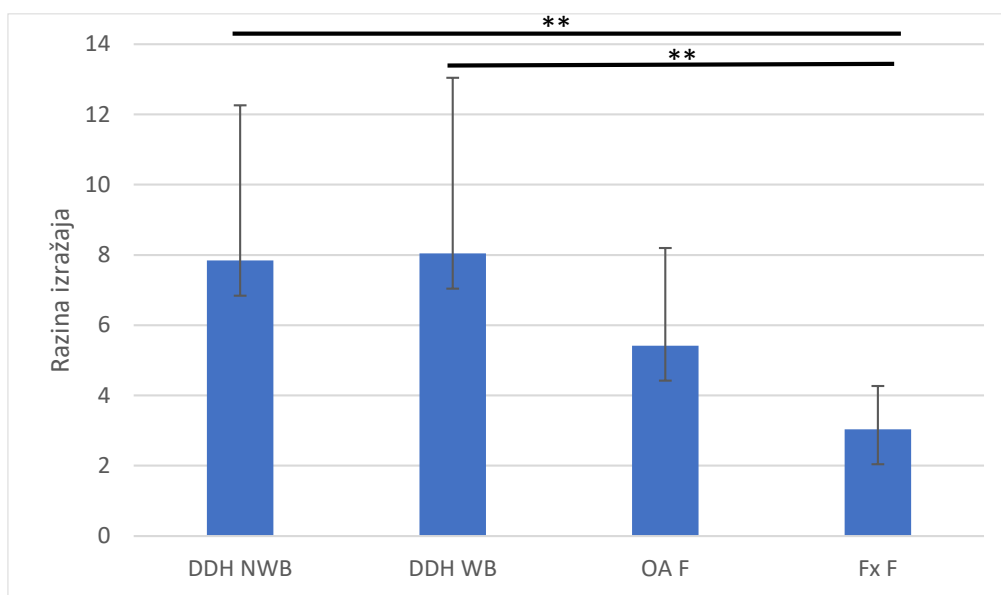
### 5.2.3. Izražaj kolagena tipa VI u hrskavici

Statistička analiza razine izražaja kolagena tipa VI u hrskavici acetabularnih regija Kruskal-Wallis testom pokazala je postojanje statistički značajnih razlika između skupina, uz izračunatu p vrijednost 0,016. Mann-Whitney test pokazao je statistički značajnu razliku između skupina DDH A i Fx A ( $p = 0,009$ ) (Slika 33.).



**Slika 33.** Grafički prikaz kvantifikacije imunohistokemijskog bojenja na kolagen tipa VI hrskavice acetabuluma pacijenata s razvojnim poremećajem kuka (DDH A), hrskavice neoacetabuluma pacijenata s razvojnim poremećajem kuka (DDH NA), hrskavice acetabuluma pacijenata s primarnom koksartrozom (OA A) i hrskavice acetabuluma pacijenata sa subkapitalnim prijelomom vrata femura (Fx A). Traka pogreške označava standardnu devijaciju. \*\* označava  $p \leq 0,01$ .

Statistička analiza razine izražaja kolagena tipa VI u hrskavici regija glave femura Kruskal-Wallis testom pokazala je postojanje statistički značajnih razlika između skupina, uz izračunatu p vrijednost 0,001. Mann-Whitney test pokazao je statistički značajnu razliku između skupina DDH WB i Fx F ( $p = 0,005$ ) te između skupina DDH NWB i Fx F ( $p = 0,003$ ) (Slika 34.).

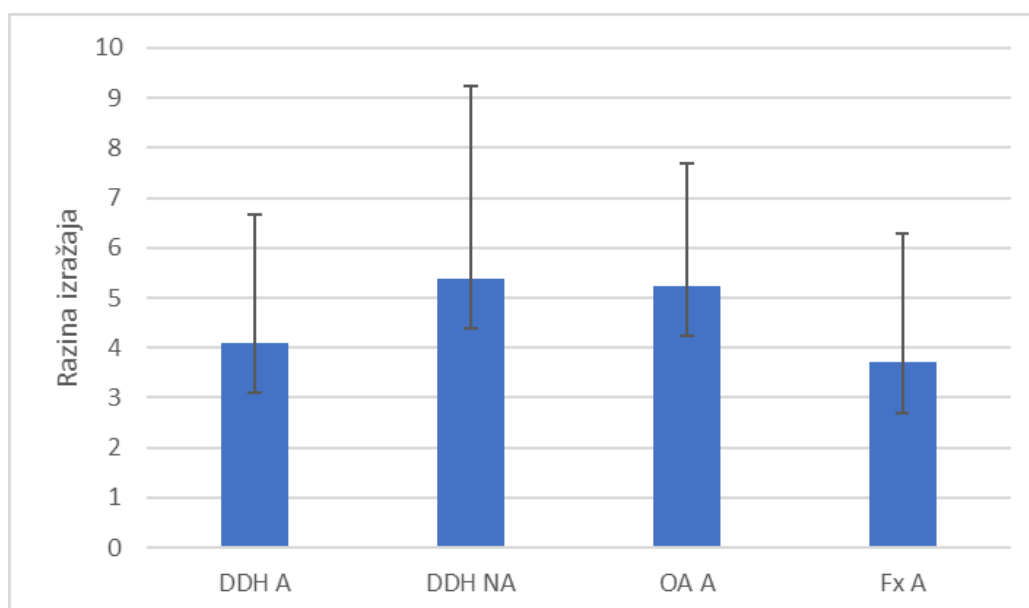


**Slika 34.** Grafički prikaz kvantifikacije imunohistokemijskog bojenja na kolagen tipa VI hrskavice nenosivog dijela glave femura pacijenata s razvojnim poremećajem kuka (DDH NWB), hrskavice nosivog dijela glave femura pacijenata s razvojnim poremećajem kuka (DDH WB), hrskavice glave femura pacijenata s primarnom koksartrozom (OA F) i hrskavice glave femura pacijenata sa subkapitalnim prijelomom vrata femura (Fx F). Traka pogreške označava standardnu devijaciju. \*\* označava  $p \leq 0,01$ .

Statistička analiza razine izražaja kolagena tipa VI unutar skupine DDH Friedmanovim testom nije pokazala postojanje statistički značajnih razlika ( $p = 0,486$ ). Wilcoxonovim testom za zavisne uzorke napravljena je analiza unutar skupina OA i Fx. Nisu pronađene statistički značajne razlike između OA A i OA F ( $p = 0,363$ ), ali je pronađena statistički značajna razlika između Fx A i Fx F ( $p = 0,031$ ).

#### 5.2.4. Izražaj kolagena tipa X u hrskavici

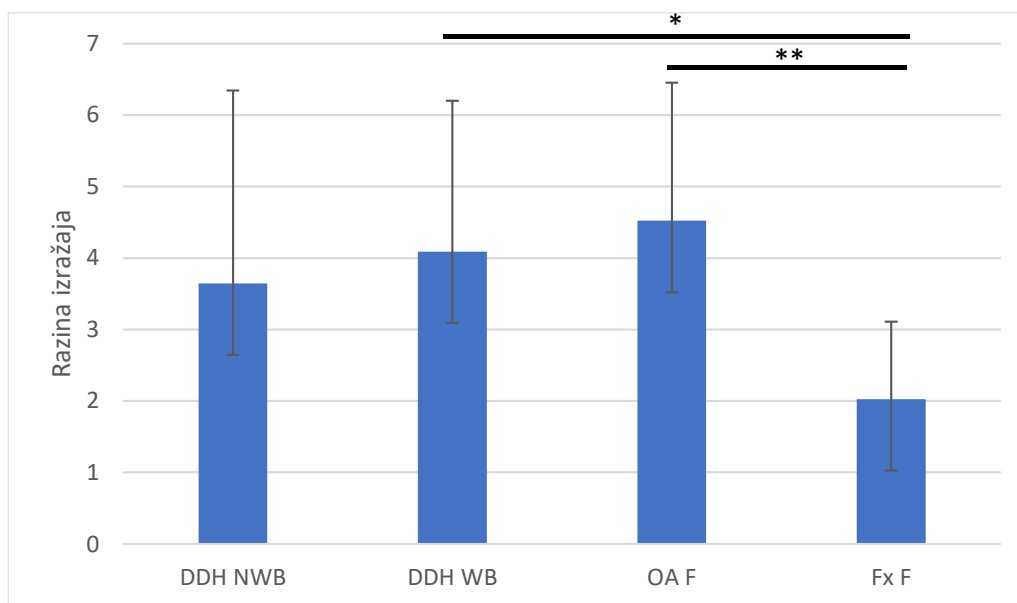
Statistička analiza razine izražaja kolagena tipa X u hrskavici acetabularnih regija Kruskal-Wallis testom nije pokazala postojanje statistički značajnih razlika između skupina, uz izračunatu p vrijednost 0,302 (Slika 35.).



**Slika 35.** Grafički prikaz kvantifikacije imunohistokemijskog bojenja na kolagen tipa X hrskavice acetabuluma pacijenata s razvojnim poremećajem kuka (DDH A), hrskavice neoacetabuluma pacijenata s razvojnim poremećajem kuka (DDH NA), hrskavice acetabuluma pacijenata s primarnom koksartrozom (OA A) i hrskavice acetabuluma pacijenata sa subkapitalnim prijelomom vrata femura (Fx A). Traka pogreške označava standardnu devijaciju.

Statistička analiza razine izražaja kolagena tipa X u hrskavici regija glave femura Kruskal-Wallis testom pokazala je postojanje statistički značajnih razlika između skupina, uz izračunatu p vrijednost 0,004. Mann-Whitney test pokazao je statistički značajnu razliku između skupina DDH WB i Fx F ( $p = 0,031$ ), te između skupina Fx F i OA F ( $p = 0,004$ ) (Slika 36.).



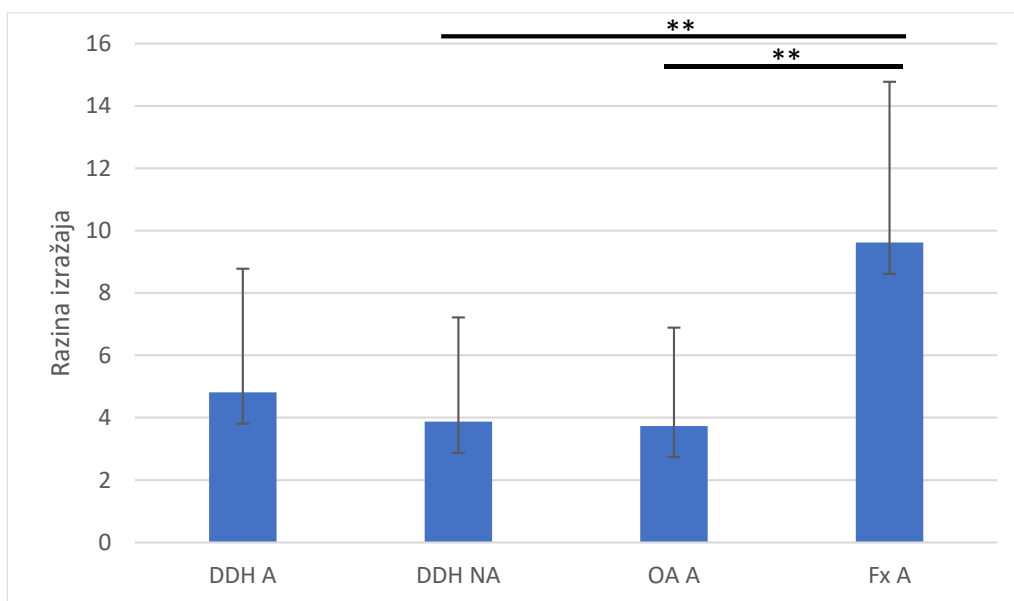


**Slika 36.** Grafički prikaz kvantifikacije imunohistokemijskog bojenja na kolagen tipa X hrskavice nenosivog dijela glave femura pacijenata s razvojnim poremećajem kuka (DDH NWB), hrskavice nosivog dijela glave femura pacijenata s razvojnim poremećajem kuka (DDH WB), hrskavice glave femura pacijenata s primarnom koksartrozom (OA F) i hrskavice glave femura pacijenata sa subkapitalnim prijelomom vrata femura (Fx F). Traka pogreške označava standardnu devijaciju. \* označava  $p \leq 0,05$ ; \*\* označava  $p \leq 0,01$ .

Statistička analiza razine izražaja kolagena tipa X unutar skupine DDH Friedmanovim testom nije pokazala postojanje statistički značajnih razlika ( $p = 0,516$ ). Wilcoxonovim testom za zavisne uzorke napravljena je analiza unutar skupina OA i Fx. Nisu pronađene statistički značajne razlike između OA A i OA F ( $p = 0,394$ ), ali je pronađena statistički značajna razlika između Fx A i Fx F ( $p = 0,047$ ).

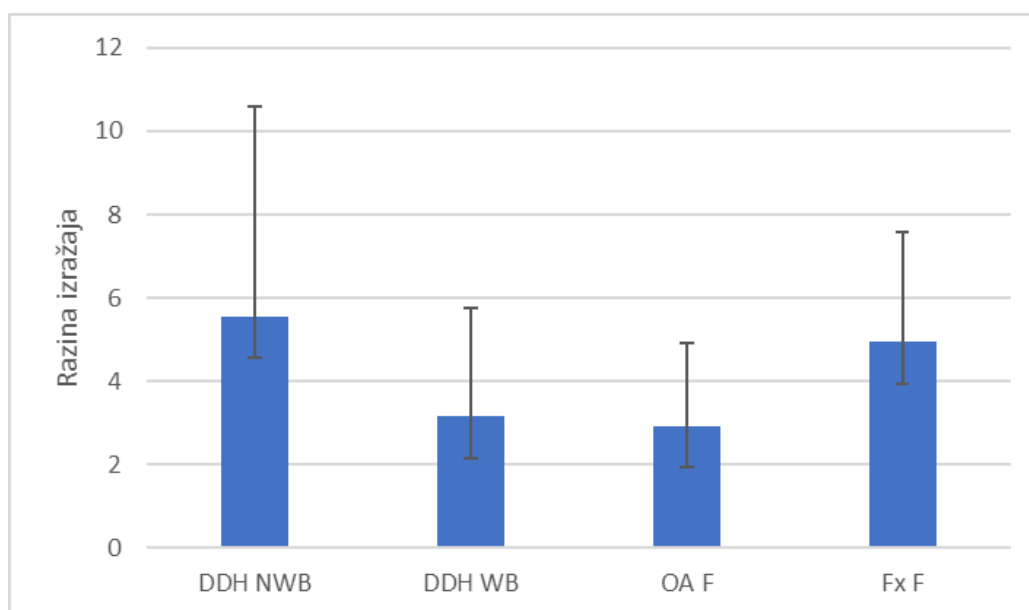
#### 5.2.5. Izražaj agrekana u hrskavici

Statistička analiza razine izražaja agrekana u hrskavici acetabularnih regija Kruskal-Wallis testom pokazala je statistički značajne razlike, uz  $p$  vrijednost 0,002. Mann-Whitney test pokazao je statistički značajne razlike između skupina DDH NA i Fx A ( $p = 0,006$ ), te između skupina OA A i Fx A ( $p = 0,006$ ) (Slika 37.).



**Slika 37.** Grafički prikaz kvantifikacije imunohistokemijskog bojenja na agrekan hrskavice acetabuluma pacijenata s razvojnim poremećajem kuka (DDH A), hrskavice neoacetabuluma pacijenata s razvojnim poremećajem kuka (DDH NA), hrskavice acetabuluma pacijenata s primarnom koksartrozom (OA A) i hrskavice acetabuluma pacijenata sa subkapitalnim prijelomom vrata femura (Fx A). Traka pogreške označava standardnu devijaciju. \*\* označava  $p \leq 0,01$ .

Statistička analiza razine izražaja agrekana u regijama glave femura Kruskal-Wallis testom nije pokazala postojanje statistički značajne razlike između skupina DDH NWB, DDH WB, OA F i Fx F (Slika 38.).



**Slika 38.** Grafički prikaz kvantifikacije imunohistokemijskog bojenja na agrekan hrskavice nenosivog dijela glave femura pacijenata s razvojnim poremećajem kuka (DDH NWB), hrskavice nosivog dijela glave femura pacijenata s razvojnim poremećajem kuka (DDH WB), hrskavice glave femura pacijenata s primarnom koksartrozom (OA F) i hrskavice glave femura pacijenata sa subkapitalnim prijelomom vrata femura (Fx F). Traka pogreške označava standardnu devijaciju.

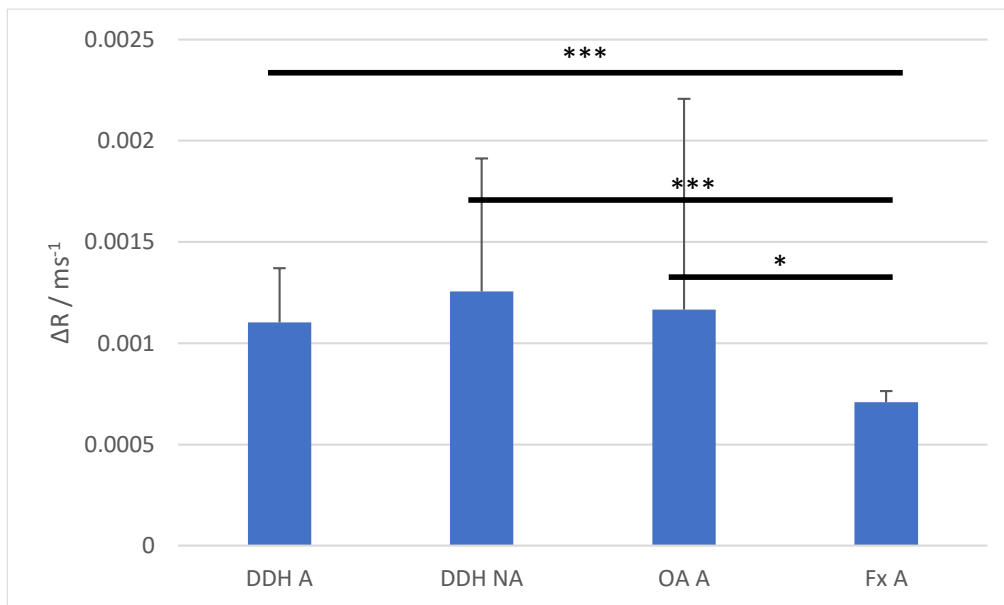
Statistička analiza razine izražaja agrekana unutar skupine DDH Friedmanovim testom nije pokazala postojanje statistički značajnih razlika ( $p = 0,16$ ). Wilcoxonovim testom za zavisne uzorke napravljena je analiza unutar skupina OA i Fx. Nije pronađena statistički značajne razlika između OA A i OA F ( $p = 0,433$ ), ali je pronađena statistički značajna razlika između Fx A i Fx F ( $p < 0,001$ ).

### 5.3. Analiza hrskavice i subhondralne kosti pomoću mikromagnetske rezonancije

#### 5.3.1. Analiza hrskavice metodom odgođene gadolinij-postkontrasne evaluacije hrskavice magnetskom rezonancijom

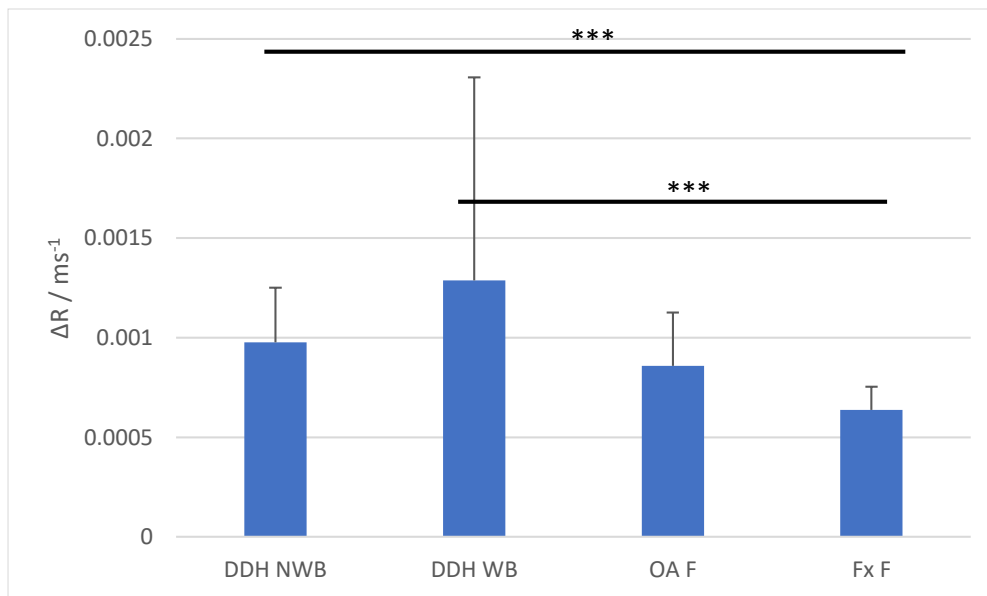
Izračunate  $\Delta R$  vrijednosti hrskavice acetabularnih regija za DDH A, DDH NA, OA A i Fx A iznosile su redom:  $1.104 \times 10^{-3} \pm 2.67 \times 10^{-4} \text{ ms}^{-1}$ ,  $1.256 \times 10^{-3} \pm 6.56 \times 10^{-4} \text{ ms}^{-1}$ ,  $1.1666 \times 10^{-3} \pm 1.040 \times 10^{-3} \text{ ms}^{-1}$  i  $7.10 \times 10^{-4} \pm 5.41043 \times 10^{-5} \text{ ms}^{-1}$  (Slika 39.). Statistička analiza  $\Delta R$  vrijednosti hrskavice acetabularnih regija Kruskal-Wallis testom pokazala je postojanje statistički značajnih razlika između skupina, uz  $p$  vrijednost  $< 0,001$ . Mann-Whitney test

pokazao je statistički značajne razlike između skupina Fx A i OA A ( $p = 0,049$ ), DDH NA i Fx A ( $p = 0,001$ ) te između skupina DDH A i Fx A ( $p < 0,001$ ).



**Slika 39.** Grafički prikaz  $\Delta R$  vrijednosti hrskavice acetabuluma pacijenata s razvojnim poremećajem kuka (DDH A), hrskavice neoacetabuluma pacijenata s razvojnim poremećajem kuka (DDH NA), hrskavice acetabuluma pacijenata s primarnom koksartrozom (OA A) i hrskavice acetabuluma pacijenata sa subkapitalnim prijelomom vrata femura (Fx A).  $\Delta R$  vrijednosti izračunate su kao  $(1/T1_{postGd} - 1/T1_{preGd})$ . Traka pogreške označava standardnu devijaciju. \* označava  $p \leq 0,05$ ; \*\*\* označava  $p \leq 0,001$ .

Izračunate  $\Delta R$  vrijednosti hrskavice femoralnih regija za DDH NWB, DDH WB, OA F i Fx F iznosile su redom:  $9.76 \times 10^{-4} \pm 2.75 \times 10^{-4} \text{ ms}^{-1}$ ,  $1.288 \times 10^{-3} \pm 1.019 \times 10^{-4} \text{ ms}^{-1}$ ,  $8.58 \times 10^{-4} \pm 2.68 \times 10^{-4} \text{ ms}^{-1}$  i  $6.37 \times 10^{-4} \pm 1.16 \times 10^{-4} \text{ ms}^{-1}$  (Slika 40.). Statistička analiza  $\Delta R$  vrijednosti hrskavice femoralnih regija Kruskal-Wallis testom pokazala je postojanje statistički značajnih razlika između skupina, uz  $p$  vrijednost  $< 0,001$ . Mann-Whitney test pokazao je statistički značajne razlike između skupina DDH NWB i Fx F ( $p = 0,001$ ) te između skupina DDH WB i Fx F ( $p < 0,001$ ).

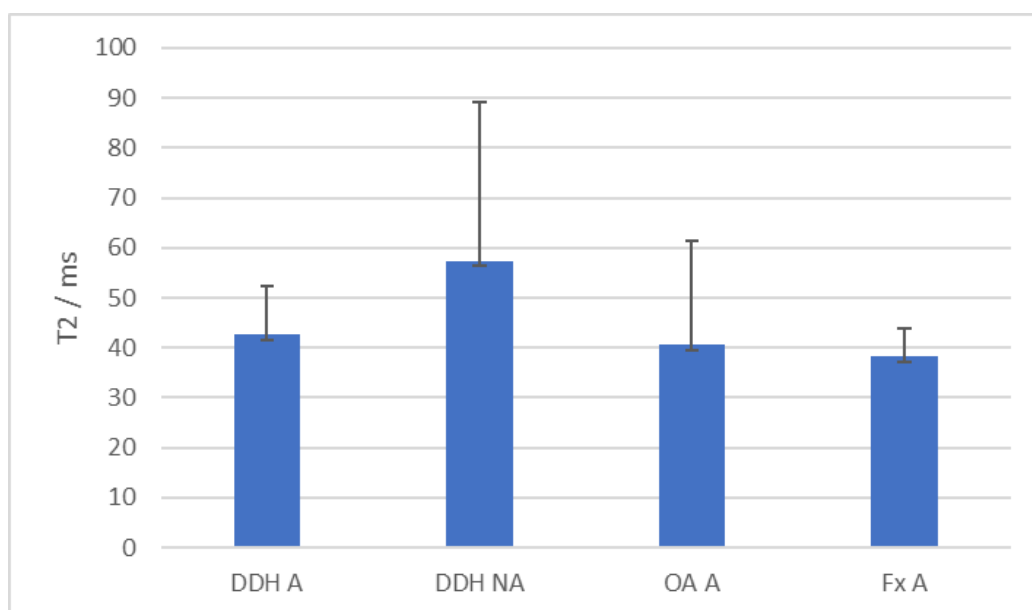


**Slika 40.** Grafički prikaz  $\Delta R$  vrijednosti hrskavice nenosivog dijela glave femura pacijenata s razvojnim poremećajem kuka (DDH NWB), hrskavice nosivog dijela glave femura pacijenata s razvojnim poremećajem kuka (DDH WB), hrskavice glave femura pacijenata s primarnom koksartrozom (OA F) i hrskavice glave femura pacijenata sa subkapitalnim prijelomom vrata femura (Fx F).  $\Delta R$  vrijednosti izračunate su kao  $(1/T1_{\text{postGd}} - 1/T1_{\text{preGd}})$ . Traka pogreške označava standardnu devijaciju. \*\*\* označava  $p \leq 0,001$ .

Statistička analiza  $\Delta R$  vrijednosti između hrskavice acetabuluma i glave femura unutar skupine DDH Friedmanovim testom nije pokazala postojanje statistički značajnih razlika ( $p = 0,486$ ). Wilcoxonov test za zavisne uzorke pokazao je kako nema statistički značajne razlike između hrskavice acetabuluma i glave femura unutar skupine OA ( $p = 0,532$ ), ali je pronađena statistički značajna razlika između hrskavice acetabuluma i glave femura unutar skupine Fx ( $p = 0,047$ ).

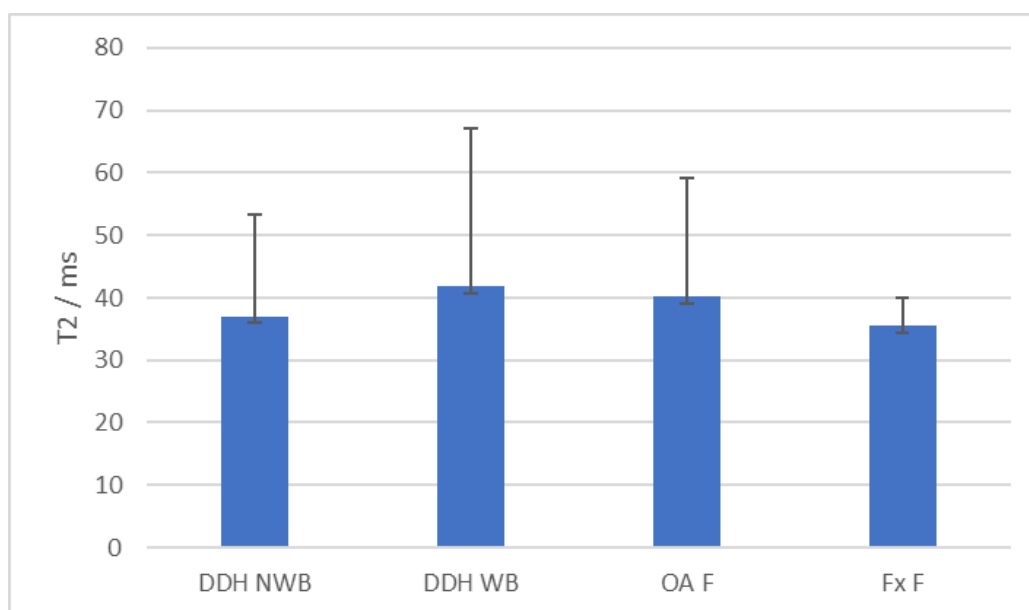
### 5.3.2. T2 relaksometrija hrskavice

T2 relaksacijska vremena hrskavice acetabularnih regija za DDH A, DDH NA, OA A i Fx A iznosila su redom:  $42,54 \pm 9,66$  ms,  $57,28 \pm 31,87$  ms,  $40,61 \pm 20,81$  ms i  $38,21 \pm 5,53$  ms (Slika 41.). Statistička analiza T2 relaksacijskih vremena hrskavice acetabularnih regija Kruskal-Wallis testom nije pokazala postojanje statistički značajnih razlika između skupina, uz  $p$  vrijednost 0,373.



**Slika 41.** Grafički prikaz T2 relaksacijskih vremena hrskavice acetabuluma pacijenata s razvojnim poremećajem kuka (DDH A), hrskavice neoacetabuluma pacijenata s razvojnim poremećajem kuka (DDH NA), hrskavice acetabuluma pacijenata s primarnom koksartrozom (OA A) i hrskavice acetabuluma pacijenata sa subkapitalnim prijelomom vrata femura (Fx A). Traka pogreške označava standardnu devijaciju.

T2 relaksacijska vremena hrskavice femoralnih regija za DDH NWB, DDH WB, OA F i Fx F iznosila su redom:  $36,98 \pm 16,37$  ms,  $41,80 \pm 25,27$  ms,  $40,15 \pm 18,91$  ms i  $35,44 \pm 4,55$  ms (Slika 42.). Statistička analiza T2 relaksacijskih vremena hrskavice regija glave femura Kruskal-Wallis testom nije pokazala postojanje statistički značajnih razlika između skupina, uz p vrijednost 0,926.

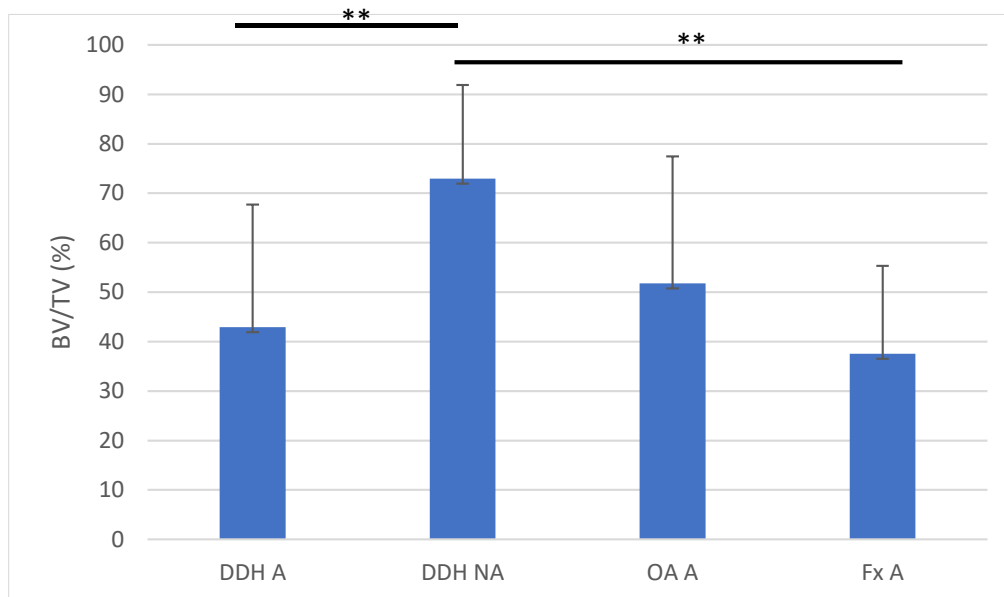


**Slika 42.** Grafički prikaz T2 relaksacijskih vremena hrskavice nenosivog dijela glave femura pacijenata s razvojnim poremećajem kuka (DDH NWB), hrskavice nosivog dijela glave femura pacijenata s razvojnim poremećajem kuka (DDH WB), hrskavice glave femura pacijenata s primarnom koksartrozom (OA F) i hrskavice glave femura pacijenata sa subkapitalnim prijelomom vrata femura (Fx F). Traka pogreške označava standardnu devijaciju.

Statistička analiza T2 relaksacijskih vremena između hrskavice acetabuluma i glave femura unutar skupine DDH Friedmanovim testom nije pokazala postojanje statistički značajnih razlika ( $p = 0,056$ ). Wilcoxonov test za zavisne uzorke pokazao je da nema statistički značajne razlike između hrskavice acetabuluma i glave femura unutar skupine OA ( $p = 0,955$ ), niti između hrskavice acetabuluma i glave femura unutar skupine Fx ( $p = 0,211$ ).

### 5.3.3. Analiza subhondralne kosti metodom mikromagnetske rezonancije

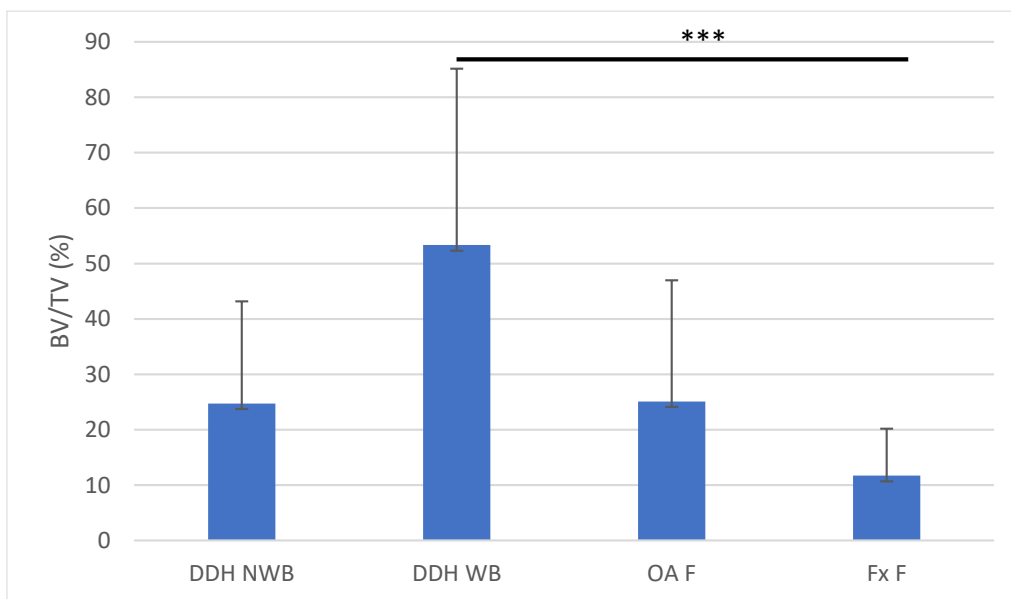
Udjeli volumena kosti u ukupnom volumenu tkiva subhondralne kosti (BV/TV) dobiveni metodom mikro-MR za acetabularne regije DDH A, DDH NA, OA A i Fx A iznosili su redom:  $42,92 \pm 24,81\%$ ,  $72,95 \pm 18,92\%$ ,  $51,75 \pm 25,69\%$  i  $37,54 \pm 17,81\%$  (Slika 43.). Statistička analiza Kruskal-Wallis testom pokazala je postojanje statistički značajnih razlika između skupina, uz izračunatu p vrijednost 0,002. Mann-Whitney test pokazao je statistički značajne razlike između skupina DDH NA i Fx A ( $p = 0,003$ ) te skupina DDH A i DDH NA ( $p = 0,01$ ).



**Slika 43.** Grafički prikaz rezultata analize subhondralne kosti metodom mikromagnetske rezonancije uzoraka acetabuluma pacijenata s razvojnim poremećajem kuka (DDH A), neoacetabuluma pacijenata s razvojnim poremećajem kuka (DDH NA), acetabuluma pacijenata s primarnom koksartrozom (OA A) i acetabuluma pacijenata sa subkapitalnim prijelomom vrata femura (Fx A). BV/TV označava udio volumena kosti u ukupnom volumenu tkiva. Traka pogreške označava standardnu devijaciju. \*\* označava  $p \leq 0,01$ .

Udjeli volumena kosti u ukupnom volumenu tkiva subhondralne kosti (BV/TV) dobiveni metodom mikro-MR za femoralne regije DDH NWB, DDH WB, OA F i Fx F iznosili su redom:  $24,72 \pm 18,48\%$ ,  $53,32 \pm 31,81\%$ ,  $25,08 \pm 21,90\%$  i  $11,70 \pm 8,47\%$  (Slika 44.). Statistička analiza Kruskal-Wallis testom pokazala je postojanje statistički značajnih razlika između skupina, uz izračunatu p vrijednost 0,003. Mann-Whitney test pokazao je statistički značajne razlike između skupina DDH WB i Fx F ( $p = 0,001$ ).





**Slika 44.** Grafički prikaz rezultata analize subhondralne kosti metodom mikromagnetske rezonancije uzoraka nenosivog dijela glave femura pacijenata s razvojnim poremećajem kuka (DDH NWB), nosivog dijela glave femura pacijenata s razvojnim poremećajem kuka (DDH WB), glave femura pacijenata s primarnom koksartrozom (OA F) i glave femura pacijenata sa subkapitalnim prijelomom vrata femura (Fx F). BV/TV označava udio volumena kosti u ukupnom volumenu tkiva. Traka pogreške označava standardnu devijaciju. \*\*\* označava  $p \leq 0,001$ .

Statistička analiza udjela volumena kosti u uzorcima acetabuluma i glave femura unutar skupine DDH Friedmanovim testom pokazala je postojanje statistički značajne razlike ( $p < 0,001$ ). Statistički značajna razlika pronađena je između DDH NA i DDH NWB ( $p < 0,001$ ). Wilcoxonov test za zavisne uzorke pokazao je statistički značajne razlike između skupina OA A i OA F ( $p = 0,006$ ), te između Fx A i Fx F ( $p = 0,001$ ).

#### 5.4. Analiza subhondralne kosti pomoću mikrokomputerizirane tomografije

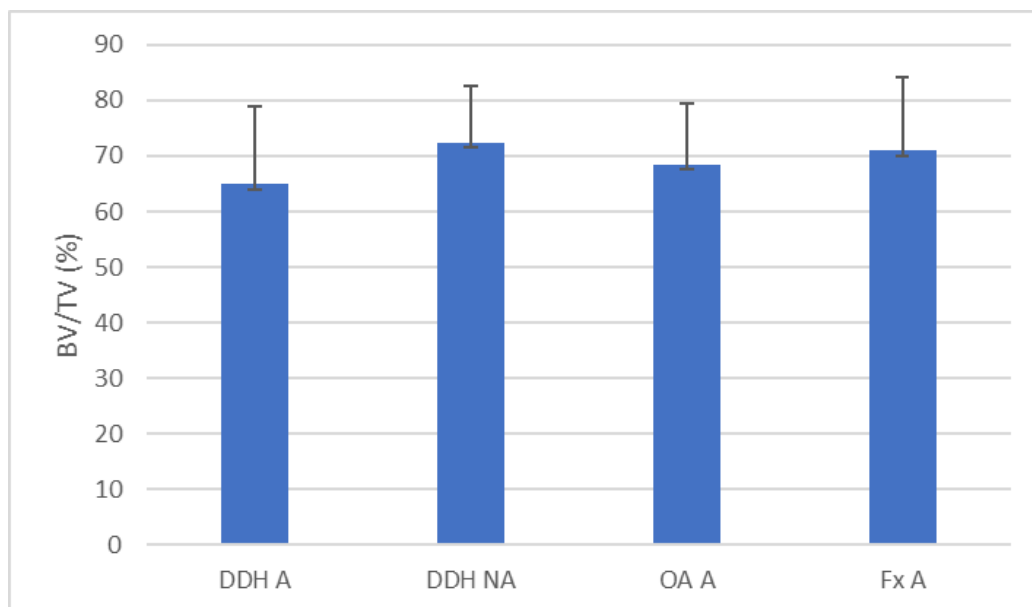
##### 5.4.1. Analiza subhondralne ploče

Izračunati su parametri subhondralne ploče acetabularnih i femoralnih regija svih skupina ispitanika (Tablica 6.).

**Tablica 6.** Rezultati analize subhondralne ploče metodom mikrokomputerizirane tomografije. Prikazane su srednje vrijednosti udjela volumena kosti u ukupnom volumenu tkiva (BV/TV), površine kosti (BS) i ukupne poroznosti (Po(tot)) acetabuluma pacijenata s razvojnim poremećajem kuka (DDH A), neoacetabuluma pacijenata s razvojnim poremećajem kuka (DDH NA), acetabuluma pacijenata s primarnim OA (OA A), acetabuluma pacijenata sa subkapitalnim prijelomom vrata femura (Fx A), nenosivog dijela femura pacijenata s razvojnim poremećajem kuka (DDH NWB), nosivog dijela femura pacijenata s razvojnim poremećajem kuka (DDH WB), femura pacijenata s primarnim OA (OA F) i femura pacijenata sa subkapitalnim prijelomom vrata femura (Fx F).

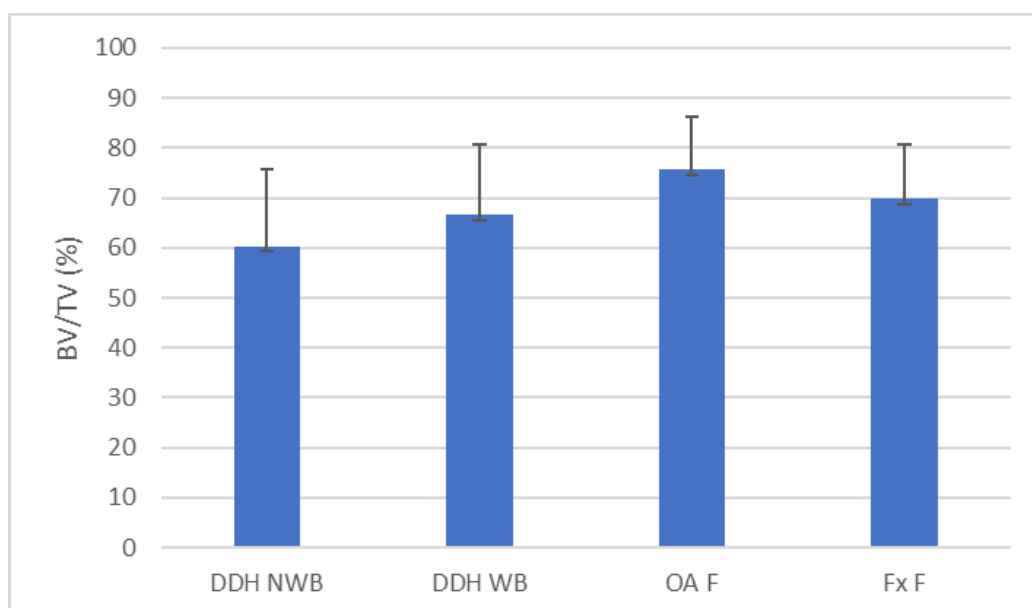
Anatomska regija	BV/TV / %	BS / $\mu\text{m}^2$	Po(tot) / %
<b>DDH A</b>	64,89 ± 14,05	56,72 ± 18,01	35,11 ± 14,05
<b>DDH NA</b>	72,54 ± 10,17	46,46 ± 12,35	27,55 ± 10,17
<b>OA A</b>	68,50 ± 10,91	55,17 ± 18,66	31,50 ± 10,91
<b>Fx A</b>	71,06 ± 13,16	43,28 ± 12,99	28,94 ± 13,16
<b>DDH NWB</b>	60,22 ± 15,39	47,99 ± 8,84	39,78 ± 15,39
<b>DDH WB</b>	66,53 ± 14,09	46,33 ± 13,62	33,47 ± 14,09
<b>OA F</b>	75,59 ± 10,60	43,53 ± 10,26	24,41 ± 10,60
<b>Fx F</b>	69,76 ± 10,80	39,33 ± 4,08	30,24 ± 10,80

Statistička analiza udjela volumena kosti u ukupnom volumenu tkiva subhondralne ploče acetabularnih regija Kruskal-Wallis testom nije pokazala postojanje statistički značajnih razlika između skupina, uz izračunatu p vrijednost 0,337 (Slika 45.).



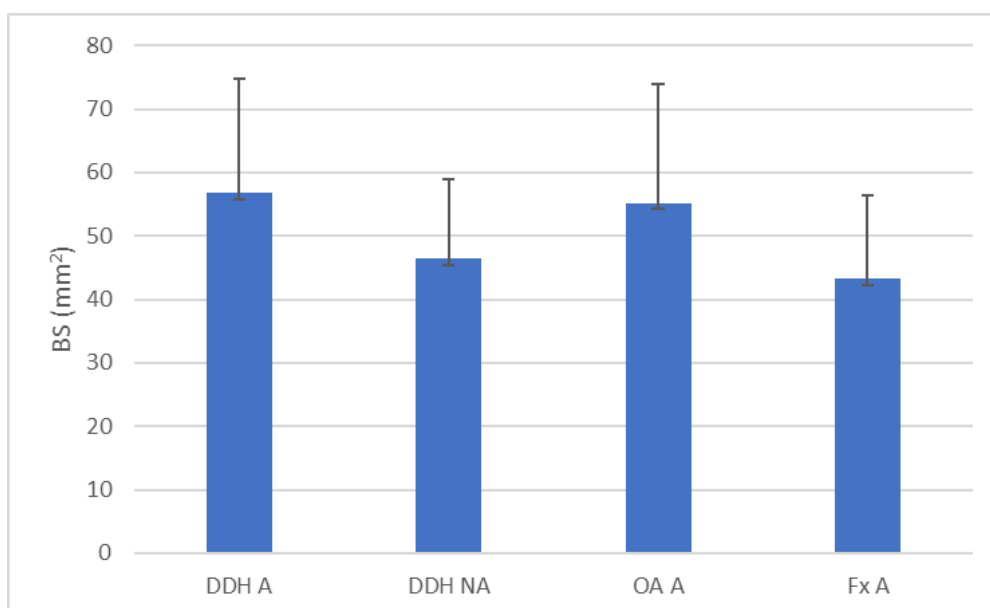
**Slika 45.** Grafički prikaz udjela volumena kosti u ukupnom volumenu tkiva (BV/TV) subhondralne ploče acetabuluma pacijenata s razvojnim poremećajem kuka (DDH A), neoacetabuluma pacijenata s razvojnim poremećajem kuka (DDH NA), acetabuluma pacijenata s primarnom koksartrozom (OA A) i acetabuluma pacijenata sa subkapitalnim prijelomom vrata femura (Fx A). Traka pogreške označava standardnu devijaciju.

Statistička analiza udjela volumena kosti u ukupnom volumenu tkiva subhondralne ploče regija glave femura Kruskal-Wallis testom nije pokazala postojanje statistički značajnih razlika između skupina, uz izračunatu p vrijednost 0,060 (Slika 46.).



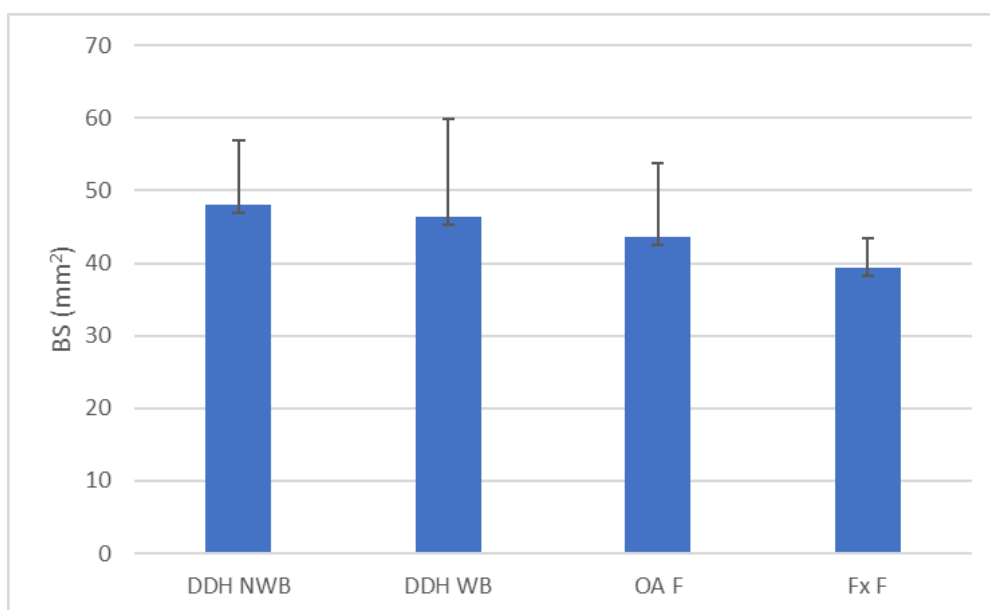
**Slika 46.** Grafički prikaz udjela volumena kosti u ukupnom volumenu tkiva (BV/TV) subhondralne ploče nenosivog dijela glave femura pacijenata s razvojnim poremećajem kuka (DDH NWB), subhondralne kosti nosivog dijela glave femura pacijenata s razvojnim poremećajem kuka (DDH WB), subhondralne kosti glave femura pacijenata s primarnom koksartrozom (OA F) i subhondralne kosti glave femura pacijenata sa subkapitalnim prijelomom vrata femura (Fx F). Traka pogreške označava standardnu devijaciju.

Statistička analiza površine kosti subhondralne ploče acetabularnih regija Kruskal-Wallis testom nije pokazala postojanje statistički značajnih razlika između skupina, uz izračunatu p vrijednost 0,125 (Slika 47.).



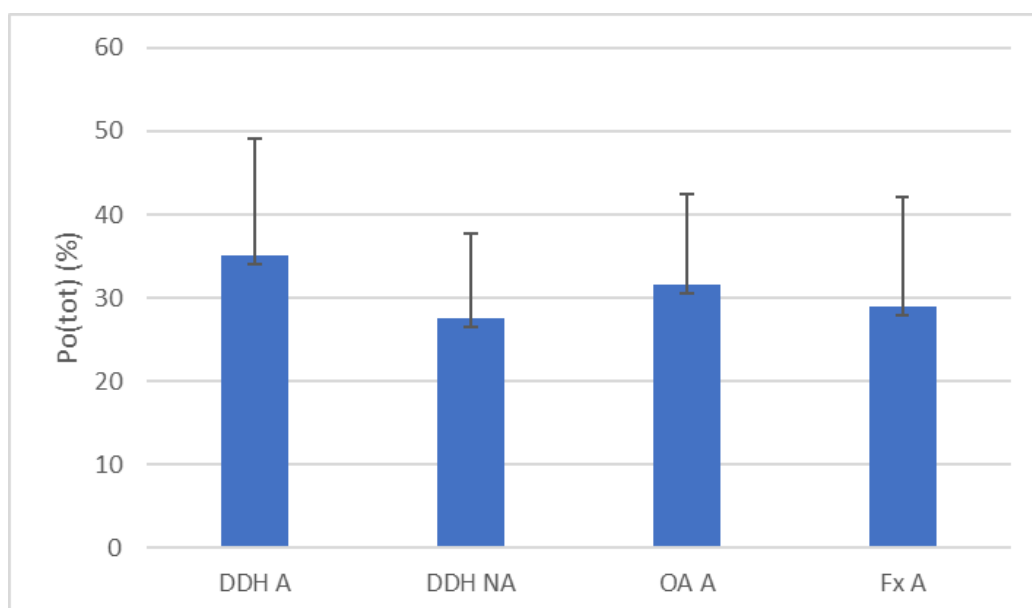
**Slika 47.** Grafički prikaz površine kosti (BS) subhondralne ploče acetabuluma pacijenata s razvojnim poremećajem kuka (DDH A), neoacetabuluma pacijenata s razvojnim poremećajem kuka (DDH NA), acetabuluma pacijenata s primarnom koksartrozom (OA A) i acetabuluma pacijenata sa subkapitalnim prijelomom vrata femura (Fx A). Traka pogreške označava standardnu devijaciju.

Statistička analiza površine kosti subhondralne ploče regija glave femura Kruskal-Wallis testom nije pokazala postojanje statistički značajnih razlika između skupina, uz izračunatu p vrijednost 0,079 (Slika 48.).



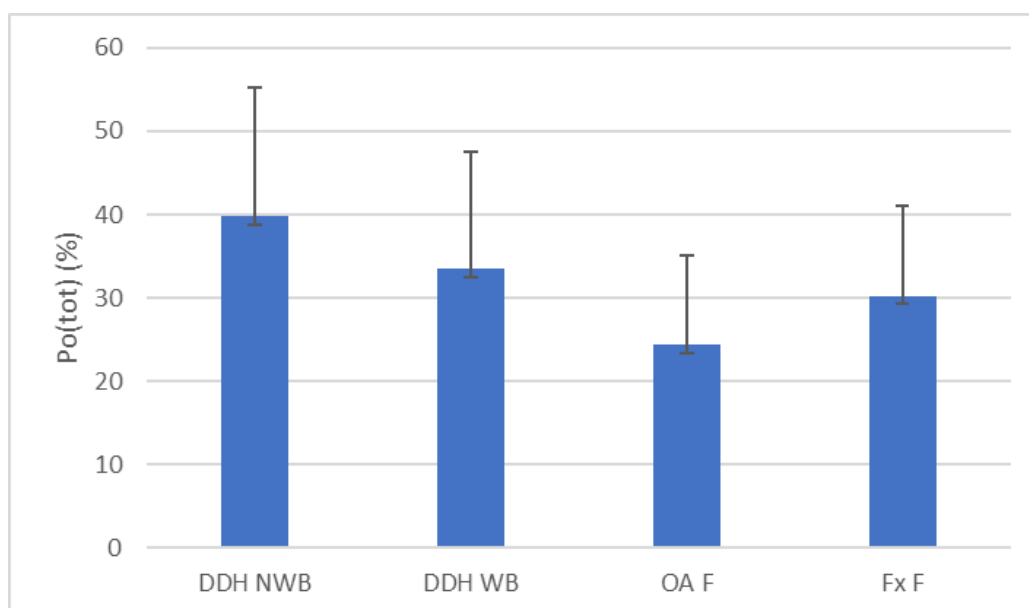
**Slika 48.** Grafički prikaz površine kosti (BS) subhondralne ploče nenosivog dijela glave femura pacijenata s razvojnim poremećajem kuka (DDH NWB), subhondralne kosti nosivog dijela glave femura pacijenata s razvojnim poremećajem kuka (DDH WB), subhondralne kosti glave femura pacijenata s primarnom koksartrozom (OA F) i subhondralne kosti glave femura pacijenata sa subkapitalnim prijelomom vrata femura (Fx F). Traka pogreške označava standardnu devijaciju.

Statistička analiza ukupne poroznosti subhondralne ploče acetabularnih regija Kruskal-Wallis testom nije pokazala postojanje statistički značajnih razlika između skupina, uz izračunatu p vrijednost 0,337 (Slika 49.).



**Slika 49.** Grafički prikaz ukupne poroznosti (Po(tot)) subhondralne ploče acetabuluma pacijenata s razvojnim poremećajem kuka (DDH A), neoacetabuluma pacijenata s razvojnim poremećajem kuka (DDH NA), acetabuluma pacijenata s primarnom koksartrozom (OA A) i acetabuluma pacijenata sa subkapitalnim prijelomom vrata femura (Fx A). Traka pogreške označava standardnu devijaciju.

Statistička analiza ukupne poroznosti subhondralne ploče regija glave femura Kruskal-Wallis testom nije pokazala postojanje statistički značajnih razlika između skupina, uz izračunatu p vrijednost 0,06 (Slika 50.).



**Slika 50.** Grafički prikaz ukupne poroznosti (Po(tot)) subhondralne ploče nenosivog dijela glave femura pacijenata s razvojnim poremećajem kuka (DDH NWB), subhondralne kosti nosivog dijela glave femura pacijenata s razvojnim poremećajem kuka (DDH WB), subhondralne kosti glave femura pacijenata s primarnom koksartrozom (OA F) i subhondralne kosti glave femura pacijenata sa subkapitalnim prijelomom vrata femura (Fx F). Traka pogreške označava standardnu devijaciju.

Provedene su statističke analize rezultata mjerenja parametara subhondralne ploče acetabularnih i femoralnih regija unutar skupine DDH Friedmanovim testovima. Pronađene su statistički značajne razlike između BV/TV-a ( $p = 0,031$ ) te između Po(tot)-a ( $p = 0,031$ ). Statistički značajne razlike za oba parametra pronađene su između skupina DDH NWB i DDH NA uz izračunate  $p$  vrijednosti 0,043. Nisu pronađene statistički značajne razlike između BS-a ( $p = 0,211$ ). Wilcoxonovi testovi za zavisne uzorke provedeni su za usporedbu unutar skupina OA i Fx. Nisu pronađene statistički značajne razlike unutar skupine OA za BV/TV ( $p = 0,069$ ), niti Po(tot) ( $p = 0,069$ ), ali su pronađene značajne razlike za BS ( $p = 0,017$ ). Nisu pronađene statistički značajne razlike unutar skupine Fx za BV/TV ( $p = 0,394$ ), BS ( $p = 0,173$ ) niti Po(tot) ( $p = 0,394$ ).



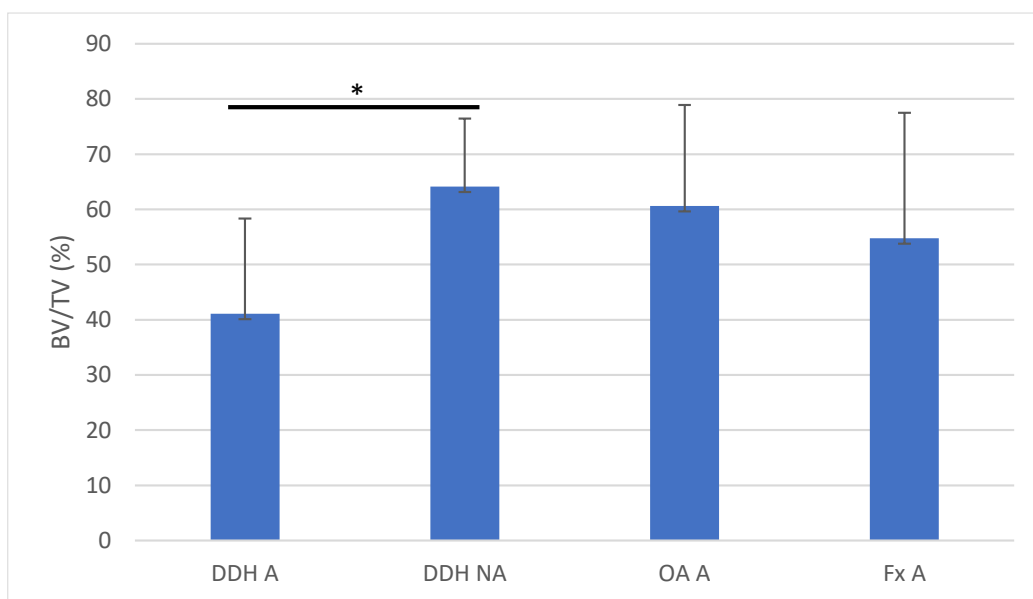
#### 5.4.2. Analiza trabekularne kosti

Izračunati su parametri trabekularne kosti acetabularnih i femoralnih regija svih skupina ispitanika (Tablica 7.).

**Tablica 7.** Rezultati analize trabekularne kosti metodom mikrokomputerizirane tomografije. Prikazane su srednje vrijednosti udjela volumena kosti u ukupnom volumenu tkiva (BV/TV), debljine trabekula (Tb.Th) i broja trabekula (Tb.N) acetabuluma pacijenata s razvojnim poremećajem kuka (DDH A), neoacetabuluma pacijenata s razvojnim poremećajem kuka (DDH NA), acetabuluma pacijenata s primarnim OA (OA A), acetabuluma pacijenata sa subkapitalnim prijelomom vrata femura (Fx A), nenosivog dijela femura pacijenata s razvojnim poremećajem kuka (DDH NWB), nosivog dijela femura pacijenata s razvojnim poremećajem kuka (DDH WB), femura pacijenata s primarnim OA (OA F) i femura pacijenata sa subkapitalnim prijelomom vrata femura (Fx F).

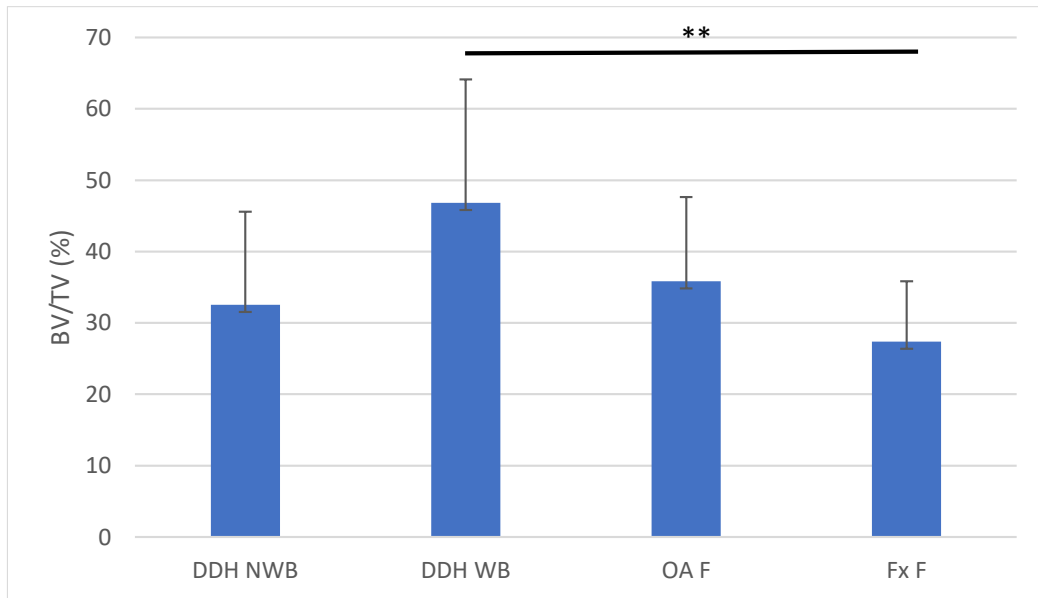
Anatomska regija	BV/TV / %	Tb.Th / mm	Tb.N / mm <sup>-1</sup>
<b>DDH A</b>	41,11 ± 17,21	0,247 ± 0,069	1,64 ± 0,41
<b>DDH NA</b>	64,15 ± 12,28	0,304 ± 0,043	2,14 ± 0,44
<b>OA A</b>	60,61 ± 18,27	0,303 ± 0,044	1,97 ± 0,41
<b>Fx A</b>	54,79 ± 22,71	0,286 ± 0,067	1,86 ± 0,50
<b>DDH NWB</b>	32,52 ± 13,04	0,234 ± 0,084	1,37 ± 0,29
<b>DDH WB</b>	46,82 ± 17,32	0,272 ± 0,065	1,66 ± 0,33
<b>OA F</b>	35,85 ± 11,81	0,247 ± 0,063	1,43 ± 0,16
<b>Fx F</b>	27,37 ± 8,44	0,201 ± 0,044	1,35 ± 0,23

Statistička analiza udjela volumena kosti u ukupnom volumenu tkiva trabekularne kosti acetabularnih regija Kruskal-Wallis testom pokazala je postojanje statistički značajnih razlika između skupina, uz izračunatu p vrijednost 0,012. Mann-Whitney test pokazao je statistički značajnu razliku između skupina DDH A i DDH NA (p = 0,012) (Slika 51.).



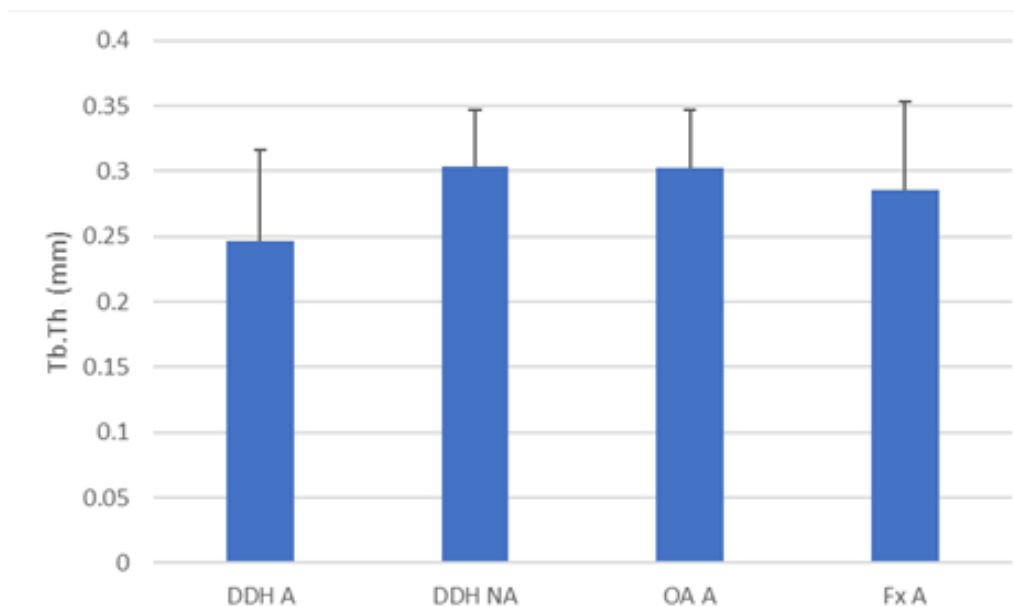
**Slika 51.** Grafički prikaz udjela volumena kosti u ukupnom volumenu tkiva (BV/TV) trabekularne kosti acetabuluma pacijenata s razvojnim poremećajem kuka (DDH A), neoacetabuluma pacijenata s razvojnim poremećajem kuka (DDH NA), acetabuluma pacijenata s primarnom koksartrozom (OA A) i acetabuluma pacijenata sa subkapitalnim prijelomom vrata femura (Fx A). Traka pogreške označava standardnu devijaciju. \* označava  $p \leq 0,05$ .

Statistička analiza udjela volumena kosti u ukupnom volumenu tkiva trabekularne kosti regija glave femura Kruskal-Wallis testom pokazala je postojanje statistički značajnih razlika između skupina, uz izračunatu p vrijednost 0,011. Mann-Whitney test pokazao je statistički značajnu razliku između skupina DDH WB i Fx F ( $p = 0,006$ ) (Slika 52.).



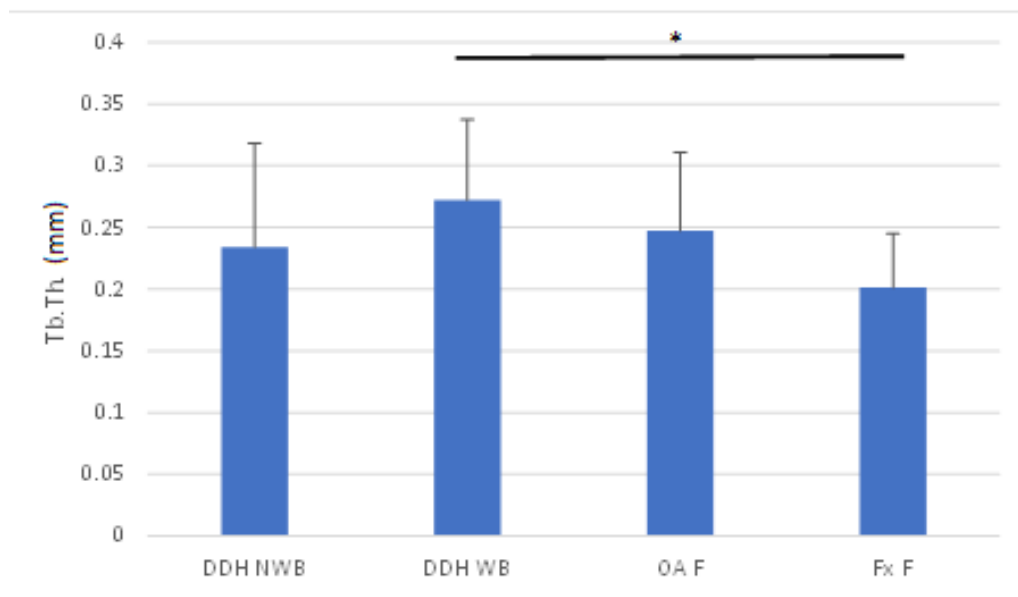
**Slika 52.** Grafički prikaz udjela volumena kosti u ukupnom volumenu tkiva (BV/TV) trabekularne kosti nenosivog dijela glave femura pacijenata s razvojnim poremećajem kuka (DDH NWB), subhondralne kosti nosivog dijela glave femura pacijenata s razvojnim poremećajem kuka (DDH WB), subhondralne kosti glave femura pacijenata s primarnom koksartrozom (OA F) i subhondralne kosti glave femura pacijenata sa subkapitalnim prijelomom vrata femura (Fx F). Traka pogreške označava standardnu devijaciju. \*\* označava  $p \leq 0,01$ .

Statistička analiza debljine trabekula acetabularnih regija Kruskal-Wallis testom nije pokazala postojanje statistički značajnih razlika između skupina, uz izračunatu p vrijednost 0,052 (Slika 53.).



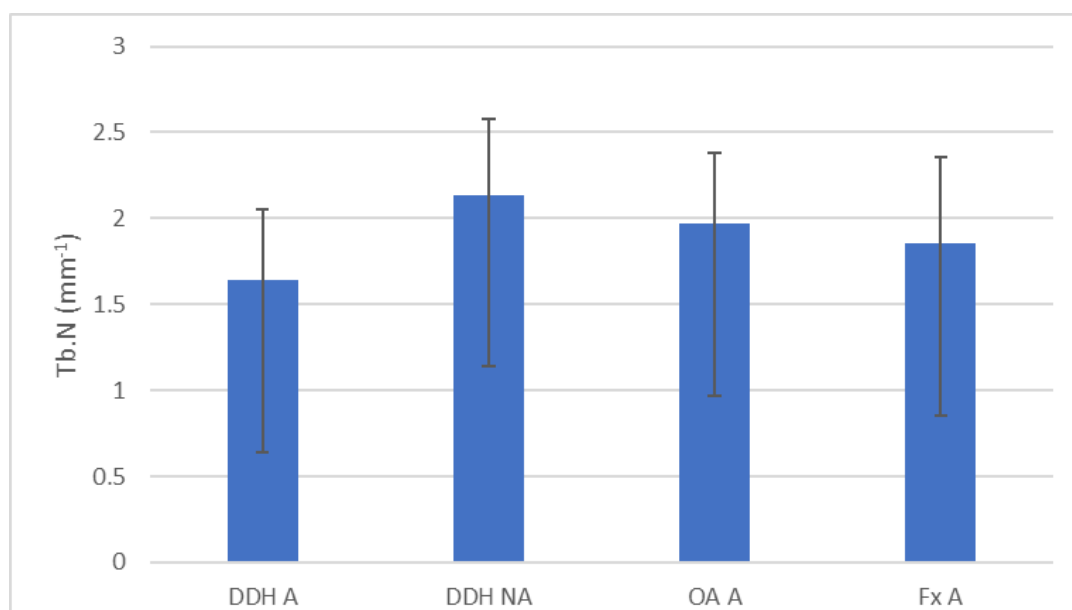
**Slika 53.** Grafički prikaz debljine trabekula (Tb.Th) acetabuluma pacijenata s razvojnim poremećajem kuka (DDH A), neoacetabuluma pacijenata s razvojnim poremećajem kuka (DDH NA), acetabuluma pacijenata s primarnom koksartrozom (OA A) i acetabuluma pacijenata sa subkapitalnim prijelomom vrata femura (Fx A). Traka pogreške označava standardnu devijaciju.

Statistička analiza debljine trabekula regija glave femura Kruskal-Wallis testom pokazala je postojanje statistički značajnih razlika između skupina, uz izračunatu p vrijednost 0,046. Mann-Whitney test pokazao je statistički značajnu razliku između skupina DDH WB i Fx F ( $p = 0,037$ ) (Slika 54.).



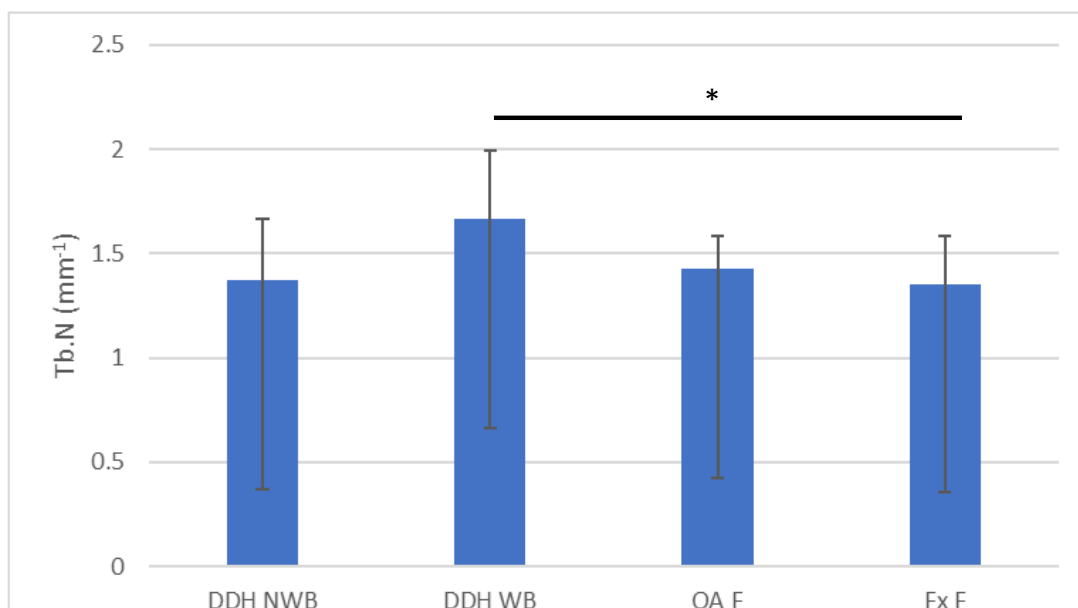
**Slika 54.** Grafički prikaz debljine trabekula (Tb.Th) nenosivog dijela glave femura pacijenata s razvojnim poremećajem kuka (DDH NWB), subhondralne kosti nosivog dijela glave femura pacijenata s razvojnim poremećajem kuka (DDH WB), subhondralne kosti glave femura pacijenata s primarnom koksartrozom (OA F) i subhondralne kosti glave femura pacijenata sa subkapitalnim prijelomom vrata femura (Fx F). Traka pogreške označava standardnu devijaciju. \* označava  $p \leq 0,05$ .

Statistička analiza broja trabekula acetabularnih regija Kruskal-Wallis testom nije pokazala postojanje statistički značajnih razlika između skupina, uz izračunatu p vrijednost 0,070 (Slika 55.).



**Slika 55.** Grafički prikaz broja trabekula (Tb.N) acetabuluma pacijenata s razvojnim poremećajem kuka (DDH A), neoacetabuluma pacijenata s razvojnim poremećajem kuka (DDH NA), acetabuluma pacijenata s primarnom koksartrozom (OA A) i acetabuluma pacijenata sa subkapitalnim prijelomom vrata femura (Fx A). Traka pogreške označava standardnu devijaciju.

Statistička analiza broja trabekula femoralnih regija Kruskal-Wallis testom pokazala je postojanje statistički značajnih razlika između skupina, uz izračunatu p vrijednost 0,020. Mann-Whitney test pokazao je statistički značajne razlike između skupina DDH WB i Fx F ( $p = 0,017$ ) (Slika 56.).



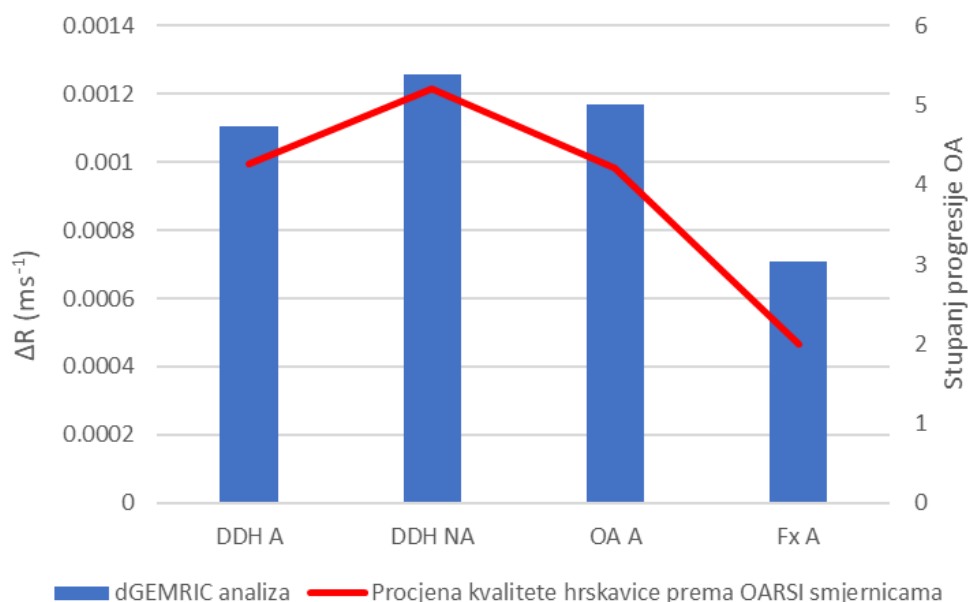
**Slika 56.** Grafički prikaz broja trabekula (Tb.N) nenosivog dijela glave femura pacijenata s razvojnim poremećajem kuka (DDH NWB), subhondralne kosti nosivog dijela glave femura pacijenata s razvojnim poremećajem kuka (DDH WB), subhondralne kosti glave femura pacijenata s primarnom koksartrozom (OA F) i subhondralne kosti glave femura pacijenata sa subkapitalnim prijelomom vrata femura (Fx F). Traka pogreške označava standardnu devijaciju. \* označava  $p \leq 0,05$ .

Provedene su statističke analize rezultata mjerenja parametara trabekularne kosti acetabularnih i femoralnih regija unutar skupine DDH Friedmanovim testovima. Pronađene su statistički značajne razlike između BV/TV-a ( $p < 0,001$ ), Tb.Th-a ( $p = 0,02$ ) te Tb.N-a ( $p < 0,001$ ). *Post hoc* analizom pronadene su statistički značajne razlike između skupina DDH NA i DDH NWB za BV/TV ( $p < 0,001$ ), Tb.Th ( $p = 0,048$ ) i Tb.N ( $p < 0,001$ ). Wilcoxonov test za zavisne uzorke proveden je za usporedbu unutar skupina OA i Fx. Pronađene su statistički značajne razlike unutar skupine OA za BV/TV ( $p = 0,002$ ), Tb.Th ( $p = 0,002$ ) te Tb.N ( $p = 0,005$ ). Pronađene su statistički značajne razlike unutar skupine Fx za BV/TV ( $p = 0,001$ ), Tb.Th ( $p = 0,002$ ) te Tb.N ( $p = 0,002$ ).

## 5.5. Usporedba rezultata dobivenih korištenjem različitih metoda

### 5.5.1. Usporedba rezultata histoloških bojenja i snimanja mikromagnetskom rezonancijom

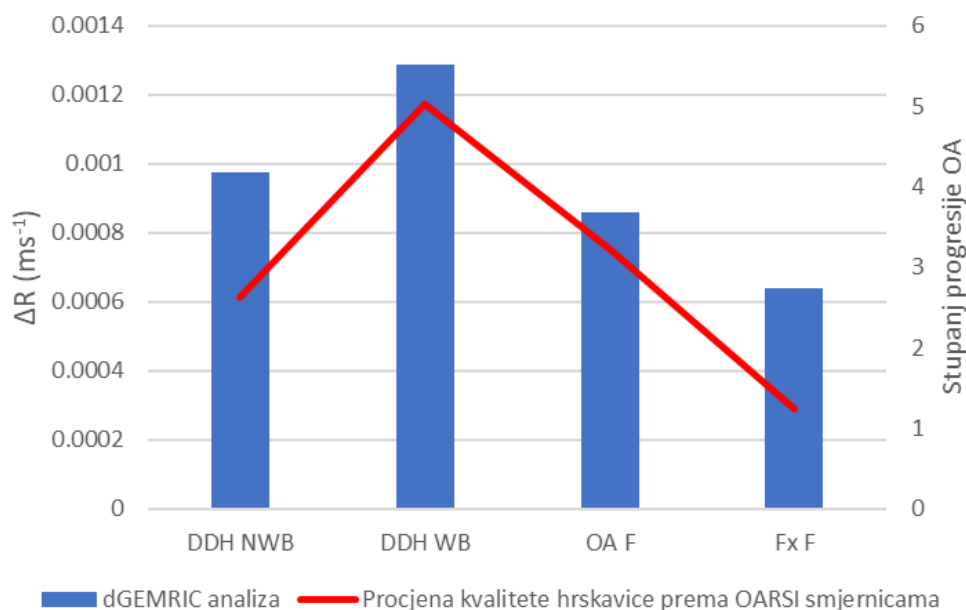
Uspoređeni su rezultati histoloških bojenja i snimanja hrskavice acetabularnih regija metodom dGEMRIC (Slika 57.). Izračunat je korelacijski koeficijent koji iznosi 0,9868.



**Slika 57.** Usporedba rezultata histoloških bojenja i snimanja hrskavice acetabularnih regija metodom odgođene gadolinij-postkontrasne evaluacije hrskavice magnetskom rezonancijom.

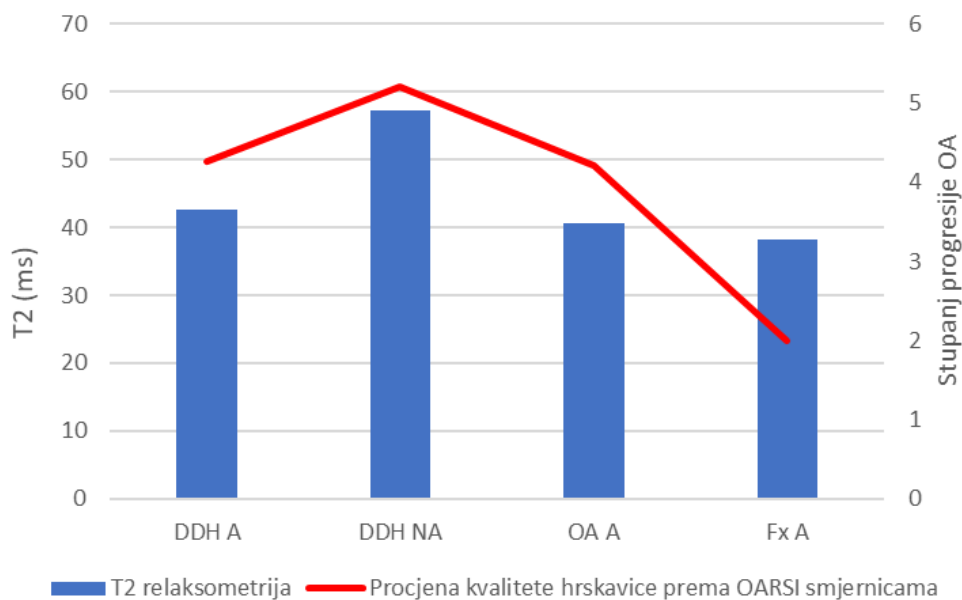
Uspoređeni su rezultati histoloških bojenja i snimanja hrskavice femoralnih regija metodom dGEMRIC (Slika 58.). Izračunat je korelacijski koeficijent koji iznosi 0,9444.





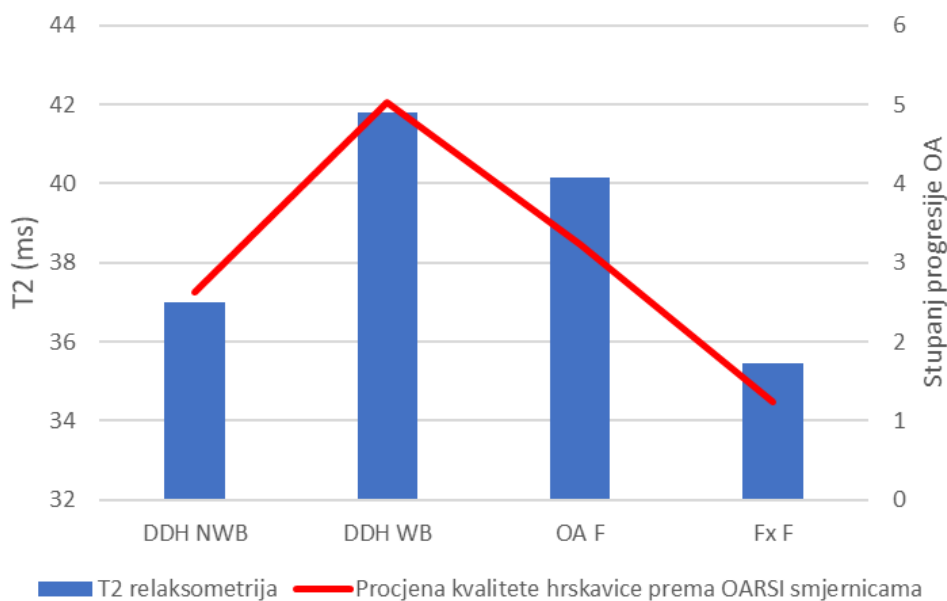
**Slika 58.** Usporedba rezultata histoloških bojenja i snimanja hrskavice femoralnih regija metodom odgođene gadolinij-postkontrasne evaluacije hrskavice magnetskom rezonancijom.

Uspoređeni su rezultati histoloških bojenja i T2 relaksometrije hrskavice acetabularnih regija (Slika 59.). Izračunat je korelacijski koeficijent koji iznosi 0,7619.



**Slika 59.** Usporedba rezultata histoloških bojenja i T2 relaksometrije hrskavice acetabularnih regija.

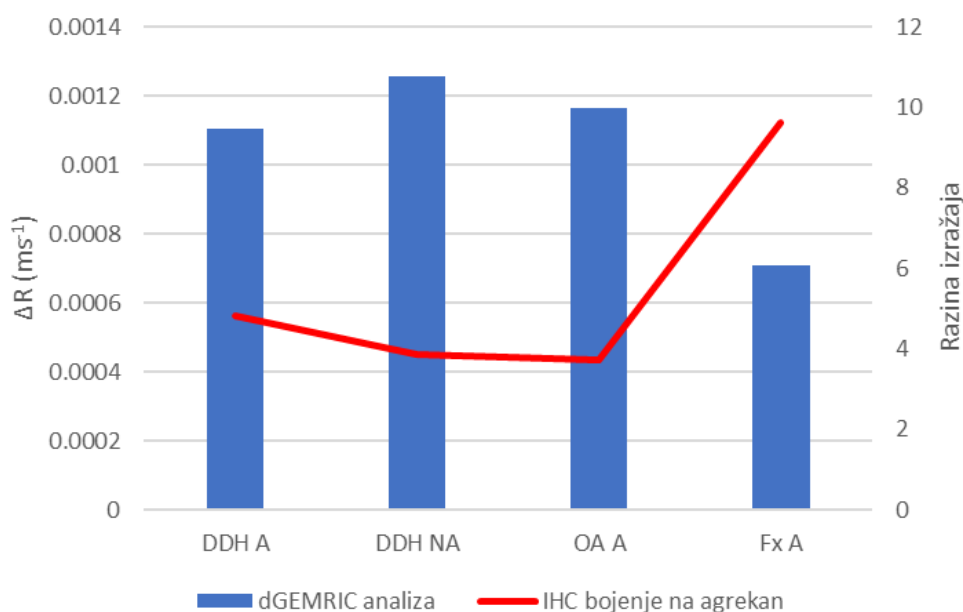
Uspoređeni su rezultati histoloških bojenja i T2 relaksometrije hrskavice femoralnih regija (Slika 60.). Izračunat je korelacijski koeficijent koji iznosi 0,9516.



**Slika 60.** Usporedba rezultata histoloških bojenja i T2 relaksometrije hrskavice femoralnih regija.

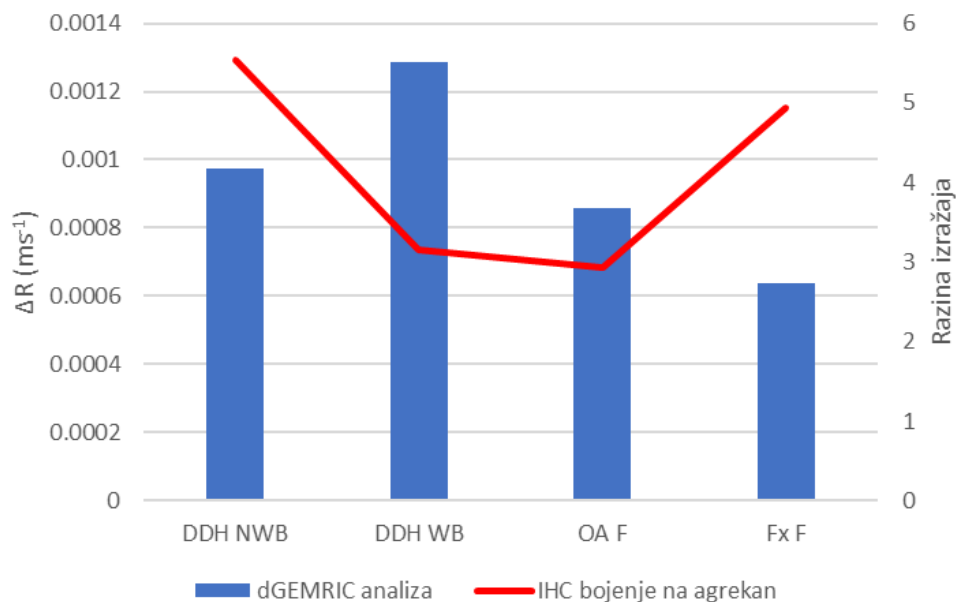
### 5.5.2. Usporedba rezultata imunohistokemijskih bojenja i snimanja mikromagnetskom rezonancijom

Uspoređeni su rezultati imunohistokemijskog bojenja hrskavice na agrekan i snimanja hrskavice acetabularnih regija metodom dGEMRIC (Slika 61.). Izračunat je korelacijski koeficijent koji iznosi -0,9843.



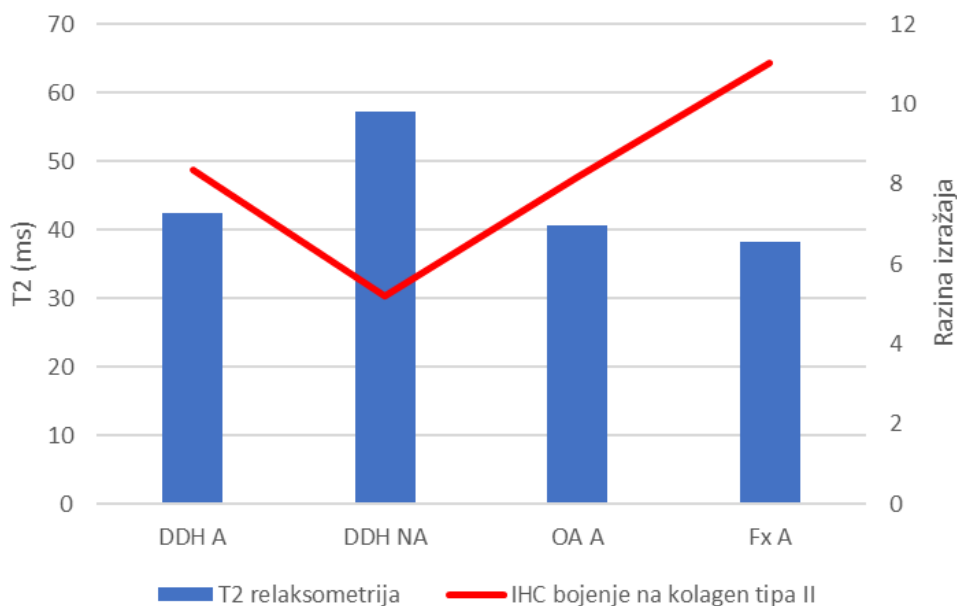
**Slika 61.** Usporedba imunohistokemijskog bojenja na agrekan i snimanja hrskavice acetabularnih regija metodom odgođene gadolinij-postkontrasne evaluacije hrskavice magnetskom rezonancijom.

Uspoređeni su rezultati imunohistokemijskog bojenja hrskavice na agrekan i snimanja hrskavice femoralnih regija metodom dGEMRIC (Slika 62.). Izračunat je korelacijski koeficijent koji iznosi -0,4121.



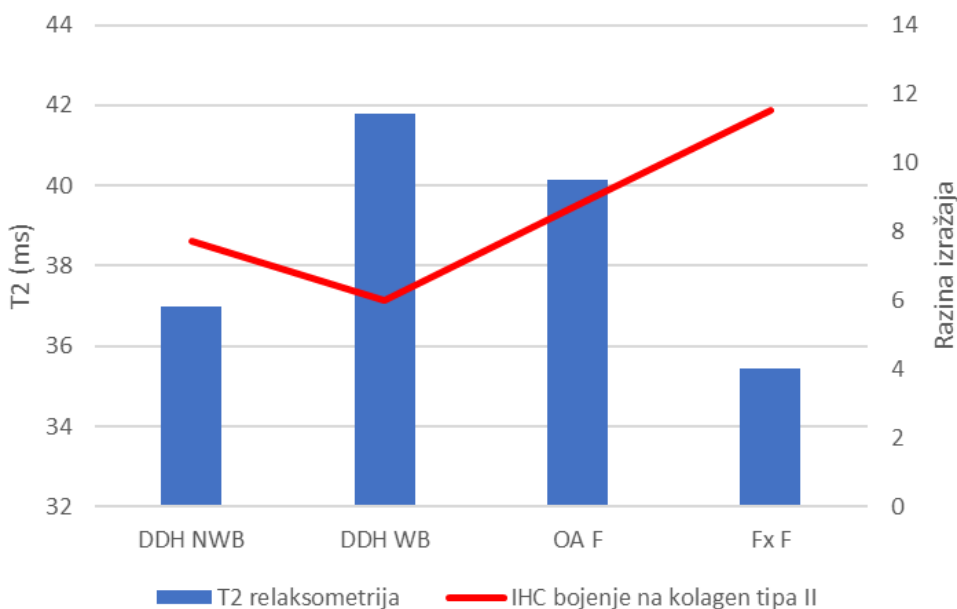
**Slika 62.** Usporedba imunohistokemijskog bojenja na agrekan i snimanja hrskavice femoralnih regija metodom odgođene gadolinij-postkontrastne evaluacije hrskavice magnetskom rezonancijom.

Uspoređeni su rezultati imunohistokemijskog bojenja hrskavice na kolagen tipa II i T2 relaksometrije hrskavice acetabularnih regija (Slika 63.). Izračunat je korelacijski koeficijent koji iznosi -0,9174.



**Slika 63.** Usporedba imunohistokemijskog bojenja na kolagen tipa II i T2 relaksometrije hrskavice acetabularnih regija.

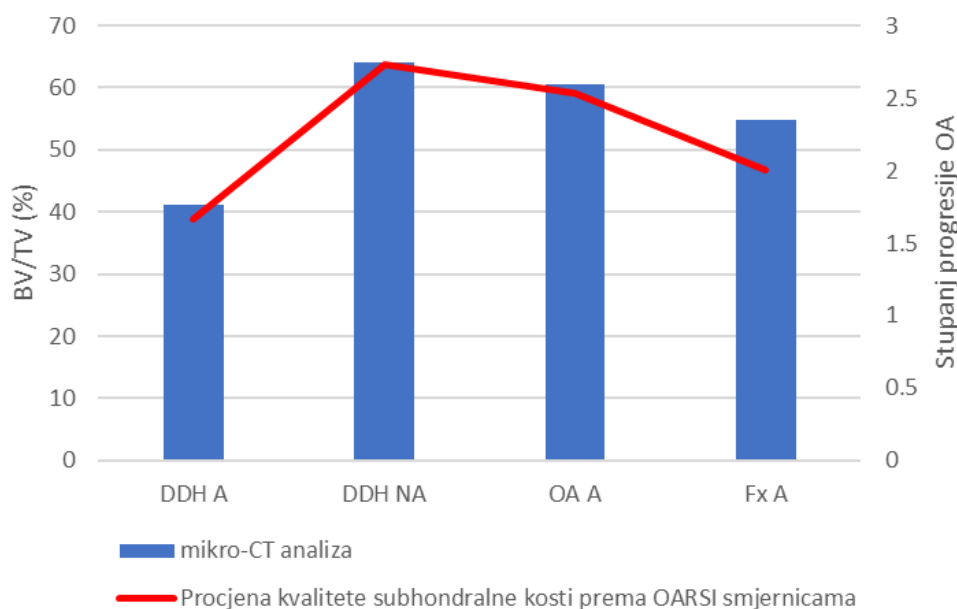
Uspoređeni su rezultati imunohistokemijskog bojenja hrskavice na kolagen tipa II i T2 relaksometrije hrskavice femoralnih regija (Slika 64.). Izračunat je korelacijski koeficijent koji iznosi -0,7881.



**Slika 64.** Usporedba imunohistokemijskog bojenja na kolagen tipa II i T2 relaksometrije hrskavice femoralnih regija.

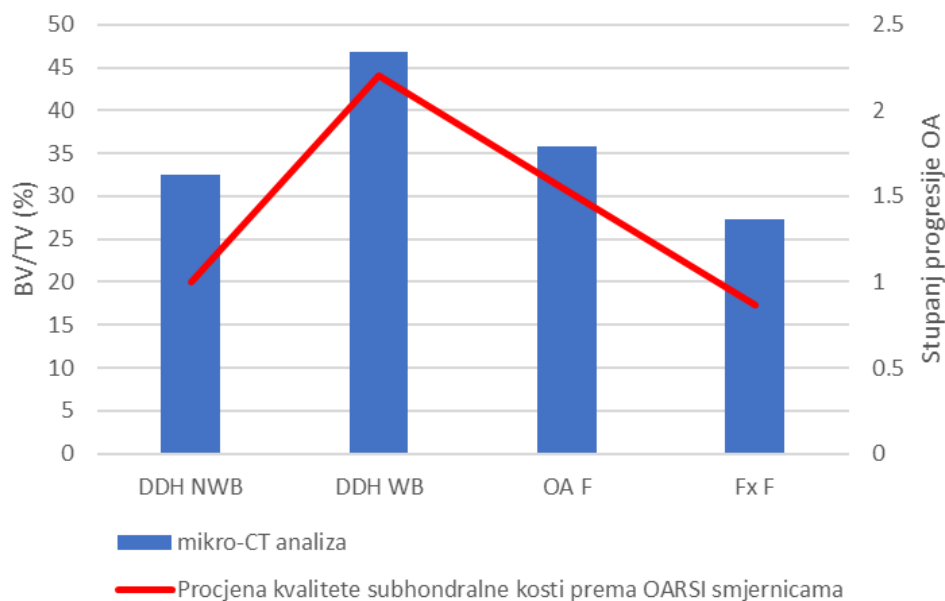
### 5.5.3. Usporedba rezultata histoloških bojenja i snimanja mikrokomputeriziranom tomografijom

Uspoređeni su rezultati histoloških bojenja i snimanja subhondralne kosti acetabularnih regija metodom mikro-CT (Slika 65.). Izračunat je korelacijski koeficijent koji iznosi 0,9549.



**Slika 65.** Usporedba rezultata histoloških bojenja i snimanja subhondralne kosti acetabularnih regija metodom mikrokomputerizirane tomografije.

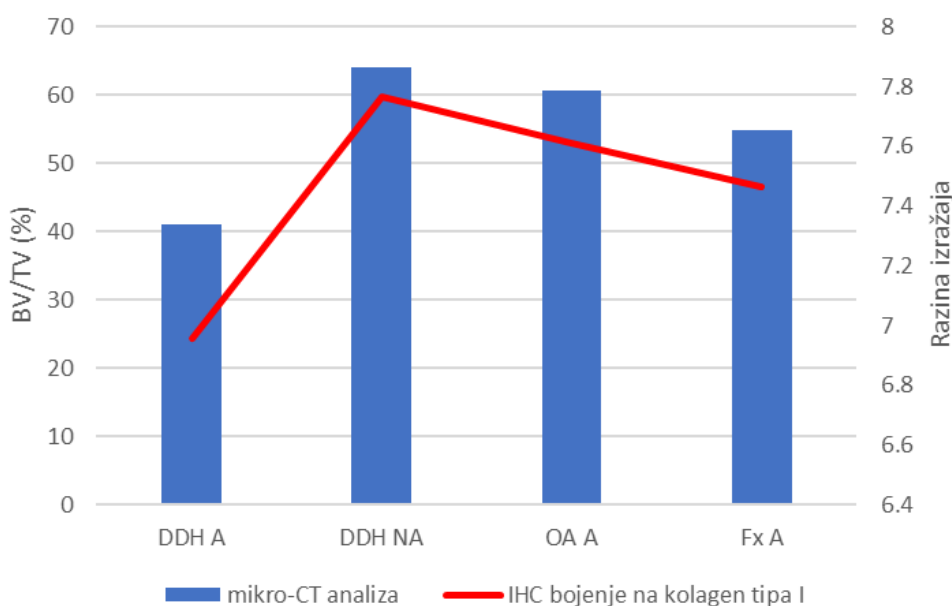
Uspoređeni su rezultati histoloških bojenja i snimanja subhondralne kosti femoralnih regija metodom mikro-CT (Slika 66.). Izračunat je korelacijski koeficijent koji iznosi 0,9776.



**Slika 66.** Usporedba rezultata histoloških bojenja i snimanja subhondralne kosti femoralnih regija metodom mikrokomputerizirane tomografije.

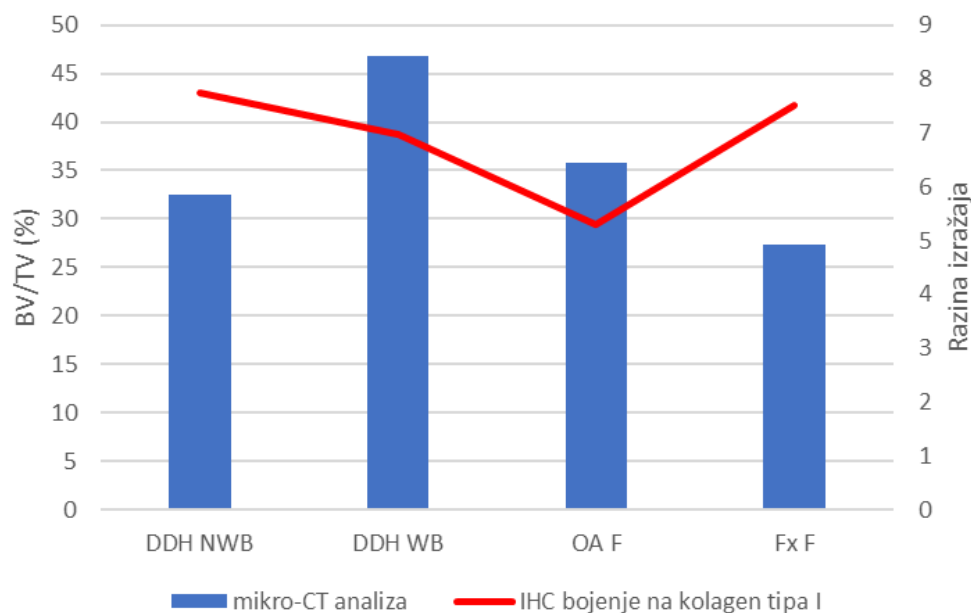
#### 5.5.4 Usporedba rezultata imunohistokemijskih bojenja i snimanja mikrokomputeriziranom tomografijom

Uspoređeni su rezultati imunohistokemijskog bojenja subhondralne kosti na kolagen tipa I i snimanja subhondralne kosti acetabularnih regija metodom mikro-CT (Slika 67.). Izračunat je korelacijski koeficijent koji iznosi 0,9980.



**Slika 67.** Usporedba imunohistokemijskog bojenja subhondralne kosti na kolagen tipa I i snimanja subhondralne kosti acetabularnih regija metodom mikrokomputerizirane tomografije.

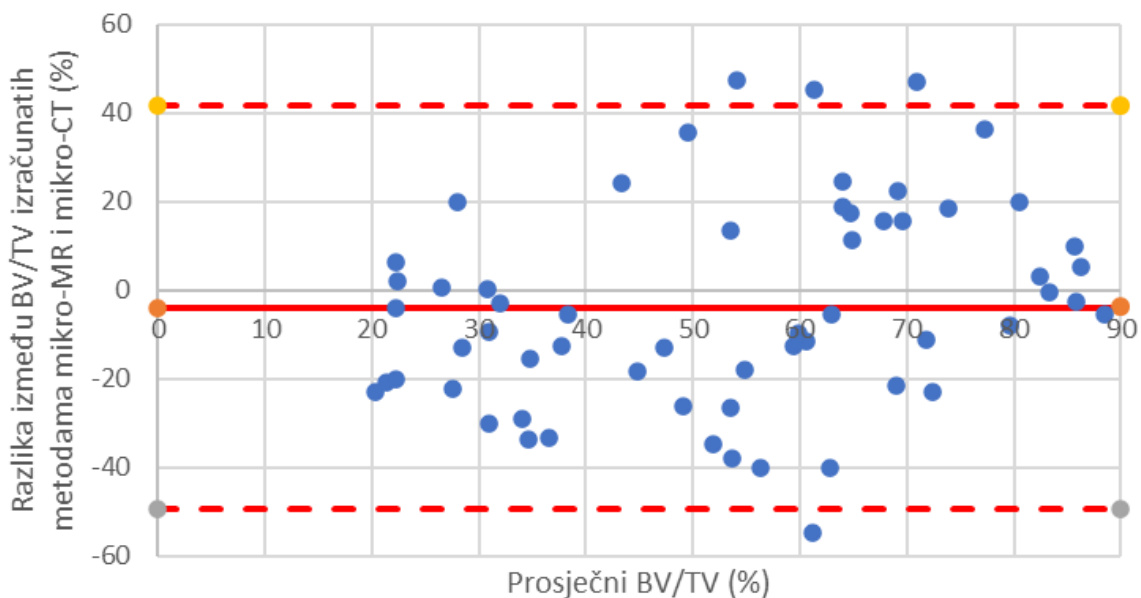
Uspoređeni su rezultati imunohistokemijskog bojenja subhondralne kosti na kolagen tipa I i snimanja subhondralne kosti femoralnih regija metodom mikro-CT (Slika 68.). Izračunat je korelacijski koeficijent koji iznosi -0,2658.



**Slika 68.** Usporedba imunohistokemijskog bojenja subhondralne kosti na kolagen tipa I i snimanja subhondralne kosti femoralnih regija metodom mikrokomputerizirane tomografije.

#### 5.5.5. Usporedba rezultata snimanja mikromagnetskom rezonancijom i mikrokomputeriziranom tomografijom

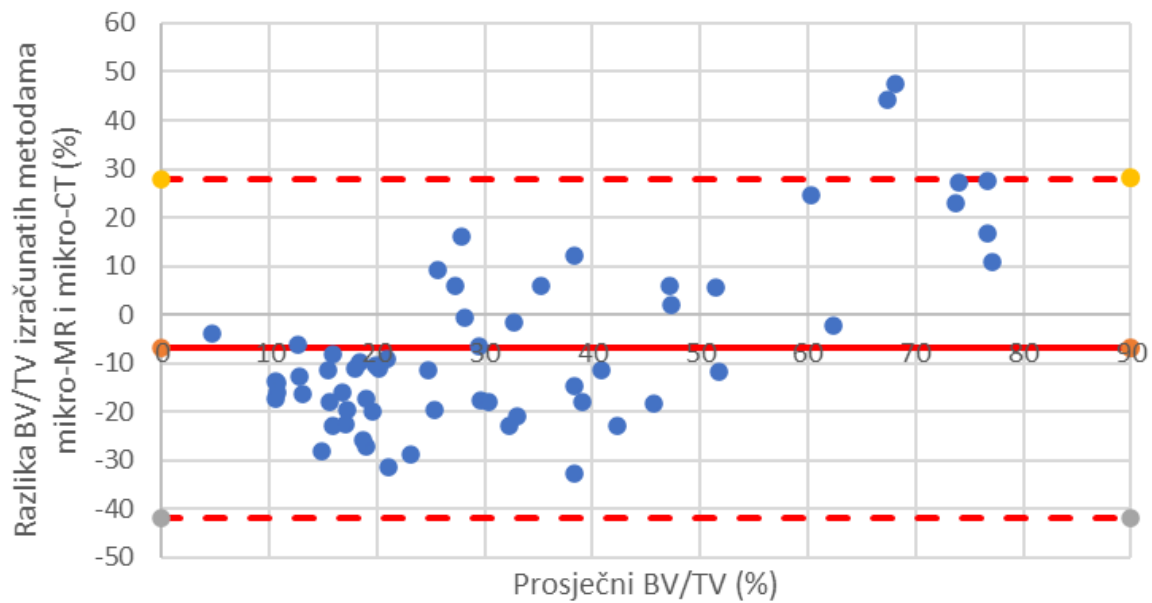
Bland-Altman testiranje podudaranja udjela volumena kosti u ukupnom volumenu tkiva trabekularne kosti acetabularnih regija pokazalo je dobro podudaranje između metoda, s izračunatom prosječnom razlikom 3,88 % (Slika 69.). Studentov t-test je pokazao da razlike između metoda ne odstupaju značajno od distribucije sa srednjom vrijednošću 0 ( $p = 0,2013$ ).



**Slika 69.** Rezultati Bland-Altman korelacije između udjela volumena kosti u ukupnom volumenu tkiva trabekularne kosti acetabuluma dobivenih metodama mikromagnetske rezonancije i mikrokomputerizirane tomografije.

Bland-Altman testiranjem podudaranja udjela volumena kosti u ukupnom volumenu tkiva trabekularne kosti femoralnih regija pokazalo je loše podudaranje između metoda, s izračunatom prosječnom razlikom 6,94 % (Slika 70.). Studentov t-test je pokazao kako razlike između metoda značajno odstupaju od distribucije sa srednjom vrijednošću 0 ( $p = 0,004$ ).





**Slika 70.** Rezultati Bland-Altman korelacije između udjela volumena kosti u ukupnom volumenu tkiva trabekularne kosti glave femura dobivenih metodama mikromagnetske rezonancije i mikrokomputerizirane tomografije.

## 6. RASPRAVA

Rezultati ovog istraživanja pokazali su prisutnost formirane hijaline hrskavice kod pacijenata s razvojnim poremećajem kuka na anatomskim regijama koje su genetički predisponirane za razvoj koštanog tkiva te na regijama koje nisu podvrgnute mehaničkom opterećenju. Ovo je ujedno prvi put da je hrskavica neoacetabuluma pacijenata s visokim stupnjevima razvojnog poremećaja kuka detaljno histološki i radiološki okarakterizirana. Rezultati većine korištenih metoda potvrđuju hipotezu da građa osteohondralne jedinice neoacetabuluma i nosivog dijela glave femura odgovara onoj degenerativne koksartroze. Međutim, dio hipoteze koji tvrdi da građa osteohondralne jedinice acetabuluma bolesnika s razvojnim poremećajem kuka odgovara onoj normalne hrskavice je opovrgnut jer su pronađene sličnosti, ali i razlike između nenosivih površina pacijenata s DDH-om u objema kontrolnim skupinama.

Unutar skupine pacijenata s razvojnim poremećajem kuka uočena je velika varijabilnost među uzorcima svih ispitivanih anatomskih regija. Iako su nenosive regije, tj. acetabulum i nenosivi dio glave femura, većinom imale deblji sloj hrskavice u odnosu na regije koje su bile izložene mehaničkom pritisku, i kod nenosivih regija su uočeni različiti stupnjevi degeneracije. Tako je kod tri ispitanika kod kojih je pronađena hijalina hrskavica na acetabulumu ona imala blaže znakove degradacije, prvenstveno u smislu površinskih aberacija, a na uzorcima acetabuluma drugih devet ispitanika su pronađeni hrskavični fragmenti karakterizirani višim stadijima progresije bolesti. Hrkavica nenosivog dijela glave femura slijedila je sličan obrazac, pri čemu je kod deset ispitanika opisana očuvana hrskavica, kod njih tri hrskavica s uznapredovalim stadijima degeneracije, a kod dva potpuni nedostatak hrskavičnog tkiva. Nadalje, kod četiri su pacijenta i nosive regije imale očuvanu hrskavicu, dok je kod drugih hrskavica bila potpuno degradirana, tj. na površini uzoraka se nalazila samo gola kost.

Hijalina hrskavica pronađena je na neoacetabulumu 5 od 15 (33 %) pacijenata s razvojnim poremećajem kuka. Hrkavica neoacetabuluma tih pacijenata obojana je pozitivno na kolagen tipa II i agrekan, dva glavna biljega hijaline zglobne hrskavice, te je izražavala kolagen tipa VI primarno u području teritorija hondrocita i imala niske razine kolagena tipa X, što je karakteristično za zdravo tkivo (53, 78-80). Histološka bojenja tih uzoraka također su pokazala kako građom odgovaraju hijalinoj hrskavici. Hrkavica neoacetabuluma četiriju ispitanika s razvojnim poremećajem kuka obojala se pozitivno na samo kolagen tipa II ili samo agrekan, dok kod ostalih pacijenata na neoacetabulumu nije pronađeno hrskavično tkivo, nego samo kost s karakteristikama uznapredovalog OA-a. Pronalazak manjih regija pozitivnih na kolagen tipa II ili agrekan na četiri uzorka upućuje na pretpostavku kako je kod tih pacijenata u jednom

razdoblju njihovih života neoacetabulum bio prekriven hrskavičnim tkivom, najvjerojatnije hijalinom hrskavicom, koje je bilo podvrgnuto degeneraciji uslijed starenja i progresije OA-a. Potrebno je naglasiti da su svi pacijenti s razvojnim poremećajem kuka uključeni u studiju u trenutku provođenja istraživanja imali dijagnosticiran uznapredovali OA, karakteriziran degradacijom hrskavice. Budući da je očuvana hijalina hrskavica pronađena na trećini uzoraka, možemo zaključiti da je ektopično stvaranje hijaline hrskavice moguće. Postojanje hijaline hrskavice na neoacetabulumu – anatomske regiji koja je genetički predisponirana za razvoj koštanog tkiva, moglo bi se objasniti migracijom hrskavičnog tkiva s anatomske acetabuluma. Tijekom razvoja glava femura migrira proksimalno prema vanjskoj strani ilijačne kosti, što rezultira elongacijom hrskavice anatomske acetabuluma u istom smjeru i formiranjem neoacetabuluma prekrivenog hijalinom hrskavicom (81). Zbog svega navedenog, za pacijente s DDH-om na čijem neoacetabulumu nije pronađena hrskavica ne možemo tvrditi kako hijalina hrskavica tamo nikad nije ni postojala, nego samo da nije pronađena u trenutku provođenja istraživanja, jer je uništena uslijed degeneracije zbog nastanka sekundarne koksartroze.

Hijalina hrskavica pronađena je i na površini acetabuluma u 6 od 15 (40 %) bolesnika s razvojnim poremećajem kuka. Ovo otkriće suprotstavlja se teoriji kako je mehaničko opterećenje neophodno za uredan razvoj hijaline zglobne hrskavice jer hrskavica anatomske acetabuluma nije bila podvrgnuta mehaničkom pritisku (82). Unatoč tomu što hrskavica acetabuluma pacijenata s DDH-om nije bila uzglobljena s glavom femura, i unutar ove skupine su uočeni različiti stadiji degeneracije tkiva, čak i kod pacijenata kod kojih je dokazano postojanje prave hijaline hrskavice na acetabulumu, što se suprotstavlja početnoj hipotezi prema kojoj bi hrskavica acetabuluma trebala građom odgovarati zdravoj hrskavici. Međutim, kod pacijenata s DDH-om na anatomske acetabulumu nisu pronađeni uzorci na kojima se nalazila samo gola kost. Čak i uzorci s uznapredovalim stadijima degradacije tkiva imali su prisutne barem fragmente hrskavice, što bi upućivalo na zaključak da je anatomske acetabulum manje podložan degenerativnim promjenama u usporedbi s neoacetabulumom. Ova je tvrdnja potkrijepljena i literaturnim navodima koji ističu ulogu mehaničkog trošenja u degradaciji tkiva (83).

Pronalazak hijaline hrskavice na neoacetabulumu i acetabulumu pacijenata s razvojnim poremećajem kuka dovodi u pitanje općeprihvaćenu paradigmu da su za uredan razvoj hijaline hrskavice potrebni i mehaničko opterećenje i genetika (82, 84-86). Prethodne su studije više puta potvrdile da je mehaničko opterećenje potrebno za razvoj hijaline hrskavice. Navode ulogu mehaničkog opterećenja u regulaciji anaboličke i kataboličke aktivnosti izvanstaničnog

matriksa te njegov pozitivan utjecaj na aktivnost hondrocita i proizvodnju kolagena tipa II i agrekana (87, 88). Međutim, pronalazak hijaline hrskavice na acetabulumu pacijenata s DDH-om u sklopu ovog istraživanja govori u prilog tomu da se hijalina hrskavica može razviti i bez mehaničkog opterećenja te otvara vrata budućim istraživanjima.

Osteohondralna jedinica obiju regija glave femura pacijenata iz skupine DDH pokazala je veliku varijabilnost unutar skupine. Kod 10 uzoraka iz skupine DDH NWB pronađena je potpuno očuvana hrskavica, koja je građom i biokemijskim sastavom odgovarala zdravoj hrskavici. Kod pet je, pak, uzoraka hrskavica bila djelomično ili čak potpuno degradirana i građom i sastavom je više nalikovala hrskavici zahvaćenoj primarnim OA-om. Statistička analiza rezultata odgovara mikroskopskom opisu tkiva. dGEMRIC analizom, procjenom stanja hrskavice prema ICRS smjernicama i analizom razine izražaja kolagena tipa VI pronađene su značajne razlike između obiju femoralnih regija pacijenata s DDH-om i regije Fx F. S druge strane, za parametre poput udjela volumena kosti u ukupnom volumenu subhondralne kosti izračunatim metodama mikro-MR i mikro-CT, debljine i broja trabekula, te razine izražaja kolagena tipa II i X pronađene su razlike između DDH WB i Fx F, ali ne i između DDH NWB-a i Fx F-a. Za neke je parametre pronađena statistički značajna razlika između DDH WB-a i DDH NWB-a (procjena kvalitete hrskavice i subhondralne kosti prema OARSI smjernicama), te između DDH NWB-a i OA F-a (razina izražaja kolagena tipa I). Pregled svih rezultata analize skupine DDH NWB opovrgava početnu hipotezu koja tvrdi da osteohondralna jedinica nenosivog dijela glave femura odgovara onoj negativne kontrole, ali se može objasniti činjenicom kako sekundarni OA prouzročen razvojnim poremećajem kuka utječe i na nenosive regije (20, 49). Kao i acetabulum pacijenata s DDH-om, i nenosivi dio glave femura može se smatrati prijelaznim oblikom iz zdravog prema bolesnom tkivu, barem u kontekstu ove studije. Uzorci nosivog dijela glave femura pacijenata iz skupine DDH u pravilu su pokazivali znakove uznapređovalog OA-a, kao što je vidljivo i iz rezultata, ali je i u ovoj skupini uočena varijabilnost te je na četiri uzorka pronađena gotovo potpuno očuvana hrskavica.

Obzirom na rezultate analize hrskavice histološkim i imunohistokemijskim bojenjima te metodom mikro-MR hrskavica negativne kontrole, tj. pacijenata sa subkapitalnim prijelomom vrata femura pokazala se najočuvanijom i s najmanje degenerativnih promjena, što je u skladu s očekivanjima i dosad objavljenom literaturom (49, 89). Snimanje metodama dGEMRIC i T2 relaksometrijom te imunohistokemijska analiza razine izražaja kolagena tipa II, VI i X slažu se s prethodnom izjavom. Spomenutim je metodama u hrskavici acetabuluma i glave femura pacijenata iz negativne kontrole pronađen najviši sadržaj glikozaminoglikana i kolagena tipa II,

i najviša organizacija kolagenih vlakana u hrskavičnom matriksu, te najniže razine kolagena tipa VI i X. Iako je kolagen tipa VI jedna od bitnih sastavnica zdrave hijaline hrskavice, u zdravom tkivu je izražen primarno oko samih hondrocita. S pojavom i progresijom koksartroze njegov izražaj i lokalizacija više nisu ograničeni na teritorij hondrocita, nego difundira i u područje interteritorija (78). Stoga prilikom kvantifikacije izražaja kolagena tipa VI oštećena hrskavica pokazuje njegove veće koncentracije. Niske razine kolagena tipa X, kao jednog od glavnih markera degradacije hrskavice, također se povezuju sa zdravim tkivom (79, 90). Ovi su zaključci potkrijepljeni i analizom rezultata procjene stanja hrskavice prema OARSI i ICRS smjernicama, prema kojima je hrskavica acetabuluma i glave femura pacijenata iz negativne kontrole također imala najniži stupanj progresije OA-a, odnosno najviše bodova. Ovdje je potrebno naglasiti da sve pronađene razlike među skupinama pacijenata nisu bile statistički značajne. Statistička značajnost pronađena je kod usporedbe rezultata metode dGEMRIC, tj. usporedbom  $\Delta R$  relaksacijskih vremena, prilikom čega su nađene statistički značajne razlike između hrskavice Fx A i svih ostalih ispitivanih acetabularnih regija te između hrskavice Fx F i hrskavice DDH WB i DDH NWB. U kontekstu  $\Delta R$  vrijednosti hrskavice OA F nije pronađena značajna razlika u odnosu na negativnu kontrolu. Također nisu pronađene statistički značajne razlike prilikom usporedbe rezultata T2 relaksometrije hrskavice acetabuluma niti glave femura te prilikom usporedbe razine izražaja kolagena tipa X u hrskavici acetabuluma. Hrkavica pacijenata iz skupine negativne kontrole pokazala se značajno očuvanijom i u sadržaju kolagena tipa II, pri čemu su se i acetabularna i femoralna hrskavica negativne kontrole značajno razlikovale od odgovarajućih nosivih regija pacijenata s DDH-om. Statistički značajna razlika pronađena je i u izražaju kolagena tipa VI, i to između Fx A i DDH A te Fx F i DDH NWB i DDH WB. Ovakvi se rezultati slažu s prethodnim studijama, kojima su utvrđeni uloga i lokalizacija kolagena tipa II i VI u zdravoj hijalinoj hrskavici (78, 80, 91).

Prema literturnim navodima, zdrava hijalina hrskavica ima visoki udio agrekana u svom matriksu, a njegov izražaj se smanjuje s progresijom degeneracije tkiva (38). U skladu s objavljenom literaturom, hrskavica acetabuluma pacijenata iz skupine negativne kontrole pokazala je najvišu razinu izražaja agrekana, sa statistički značajnim razlikama u usporedbi s hrskavicom DDH NA i OA A. Hrkavica obiju acetabularnih regija pacijenata s DDH-om histološki je više nalikovala hrskavici primarnog OA nego negativnoj kontroli. Bojenje hrskavice glave femura pokazalo je kako je izražaj agrekana bio najviši na nenosivom dijelu glave femura pacijenata s DDH-om te nešto niži kod pacijenata iz skupine negativne kontrole. Bojenjem hrskavice glave femura na agrekan nisu pronađene statistički značajne razlike među

skupinama. Ukoliko se rezultati imunohistokemijskog bojenja na agrekan usporede s onima metode dGEMRIC, kod hrskavice acetabularnih regija možemo uočiti sličan trend. Pritom hrskavica acetabuluma pacijenata sa subkapitalnim prijelomom vrata femura pokazuje najviše razine agrekana, i statistički se značajno razlikuje od hrskavice neoacetabuluma pacijenata s DDH-om i acetabuluma pacijenata s primarnim OA-om. Međutim, statistički značajna razlika između hrskavice Fx A i DDH A pronađena metodom dGEMRIC nije potvrđena i imunohistokemijskim bojenjem na agrekan. Usporedba analiza hrskavice glave femura metodama dGEMRIC i imunohistokemijskog bojenja na agrekan dala je različite rezultate. Metodom dGEMRIC hrskavica Fx F pokazala je najviši sadržaj glikozaminoglikana, dok je bojenjem na agrekan njegova najviša razina pronađena kod hrskavice DDH NWB.  $\Delta R$  vrijednosti hrskavice OA F bliže su onima hrskavice Fx F i čak i manje od vrijednosti hrskavice DDH NWB, dok analiza razine izražaja agrekana pokazuje gotovo najniže i gotovo identične vrijednosti kod hrskavica DDH WB i OA F. Metodom dGEMRIC pronađene su statistički značajne razlike između hrskavice Fx F i DDH NWB, te DDH WB, dok usporedbom razina izražaja agrekana između hrskavice femoralnih regija nisu pronađene značajne razlike. Ovakvi rezultati mogu upućivati na više zaključaka. Jedno bi objašnjenje bilo kako je metoda dGEMRIC osjetljivija od imunohistokemijskog bojenja, zbog čega je pronađeno više statistički značajnih razlika. Nadalje, potrebno je uzeti u obzir da metodom dGEMRIC analiziramo ukupne glikozaminoglikane hrskavice (68), dok imunohistokemijskim bojenjem na agrekan gledamo samo izražaj agrekana, kao glavnog proteoglikana hrskavičnog matriksa. Korišteno primarno protutijelo na agrekan veže se na njegov središnji protein. Ako se podsjetimo kako je agrekan građen od središnjeg proteina na koji su vezani glikozaminoglikani (38) te uzmemo u obzir da metodom dGEMRIC kvantificiramo upravo glikozaminoglikane, razlike u rezultatima između metoda mogu se objasniti i strukturom molekule agrekana. Na jedan središnji protein vezan je velik broj glikozaminoglikana (57), što znači veću varijabilnost u broju vezanih glikozaminoglikana u odnosu na broj središnjih proteina u samom agrekanskom agregatu, a time i veću varijabilnost prilikom analize metodom dGEMRIC. Nadalje, prilikom intraoperativnog uzimanja uzoraka od svakog su pacijenta prikupljena po dva uzorka, od kojih je jedan korišten za metode mikro-MR i mikro-CT, a drugi za histološku i imunohistokemijsku analizu. Iako su ta dva uzorka prikupljena neposredno jedan pokraj drugoga, ipak je riječ o ne potpuno identičnim dijelovima tkiva, što bi također moglo objasniti manje razlike među rezultatima.

Hrskavica pacijenata sa sekundarnom koksartrozom prouzročenom razvojnim poremećajem kuka općenito se pokazala s najviše degenerativnih promjena, s naglaskom na nosive regije (neoacetabulum i nosivi dio glave femura). Metodom dGEMRIC, imunohistokemijskim bojenjem na kolagen tipa VI te bodovanjem stanja hrskavice prema ICRS smjernicama pronađene su značajne razlike između nenosivih regija pacijenata s DDH-om (acetabulum i nenosivi dio glave femura) i pacijenata iz skupine negativne kontrole. Iako ovakvi rezultati nisu u skladu s inicijalnom hipotezom prema kojoj nenosive regije građom odgovaraju negativnoj kontroli, slažu se s dosad objavljenim podacima kako kod pacijenata s DDH-om nalazimo različite stupnjeve degeneracije čak i kod regija koja nisu podvrgnuta mehaničkom opterećenju i trošenju (49). Naime, koksartroza je vrlo kompleksna bolest, karakterizirana nizom različitih biokemijskih i strukturnih promjena tkiva. Studije provedene na hijalinoj hrskavici pokazale su kako je jedan od inicijalnih znakova bolesti gubitak kolagena tipa II, koji uzrokuje dezorganizaciju mreže kolagenih vlakana, te posljedično porast sadržaja vode u hrskavici (92-94). Ove inicijalne promjene potiču kaskadu degenerativnih reakcija, koje se očituju gubitkom agrekana, porastom sadržaja kolagena tipa X, abnormalnim izražajem i lokalizacijom kolagena tipa VI, formiranjem osteofita, sklerozom subhondralne kosti i mnogih drugih histopatoloških promjena tkiva (39, 78, 79, 95, 96). Postojanje različitih degenerativnih stadija kod nenosivih regija pacijenata sa sekundarnom koksartrozom prouzročenom razvojnim poremećajem kuka stoga upućuje na zaključak da je sekundarni OA agresivniji od primarnog OA-a. Osim toga, kaskada degenerativnih promjena kod sekundarnog OA-a može biti nešto drugačija od one primarnog OA-a. Postojanje statistički značajnih razlika u razini izražaja kolagena tipa VI i  $\Delta R$  vrijednosti između nenosivih regija pacijenata s DDH-om i negativne kontrole stoga može ukazivati kako sekundarni OA prouzročen DDH-om kod nenosivih regija započinje deregulacijom izražaja kolagena tipa VI i glikozaminoglikana. Nadalje, u posljednje se vrijeme sve češće stavlja naglasak na ulogu upale u progresiji koksartroze, a neki autori čak ističu kako su upalni procesi inicijator, a ne posljedica bolesti. Prema tomu bi se oštećenja i nenosivih regija kod sekundarnog OA-a prouzročenom DDH-om mogla objasniti i upalnim procesima u zahvaćenom zglobu. Izražaj upalnih molekula, poput citokina i kemokina, i njihovo difundiranje kroz čitav zglob kuka prema ovoj bi teoriji mogli aktivirati kaskadu degenerativnih promjena, čak i bez prisutnosti mehaničkog podražaja (83, 97-100).

Niti jednom od korištenih metoda nisu pronađene statistički značajne razlike između DDH NA-a i OA A-a, niti između DDH WB-a i OA F-a, što ide u prilog hipotezi da osteohondralna jedinica neoacetabuluma i nosivog dijela glave femura pacijenata sa sekundarnom

koksartrozom prouzročenom razvojnim poremećajem kuka građom odgovara osteohondralnoj jedinici pacijenata iz skupine pozitivne kontrole.

Metodom dGEMRIC, procjenom stanja hrskavice prema ICRS smjernicama te mjerenjem razine izražaja kolagena tipa VI pronađene su statistički značajne razlike u građi osteohondralne jedinice između DDH A-a i Fx A-a, te između DDH NWB-a i Fx F-a, što se ne slaže s inicijalnom pretpostavkom kako osteohondralna jedinica acetabuluma i nenosivog dijela glave femura pacijenata sa sekundarnom koksartrozom prouzročenom razvojnim poremećajem kuka građom odgovara osteohondralnoj jedinici zdrave kontrole. Značajne razlike pronađene su između DDH A-a i DDH NA-a u BV/TV-u izračunatih metodom mikro-CT, te između DDH NWB-a i OA F-a u razini izražaja kolagena tipa I. Analizom i usporedbom rezultata dobivenih ostalim metodama vidimo da osteohondralna jedinica nenosivih regija DDH predstavlja svojevrsan prijelaz između zdravog i osteoartritičnog tkiva, što je i potkrijepljeno činjenicom da za većinu parametara nisu pronađene značajne razlike nenosivih regija niti s jednom kontrolnom skupinom. Iz literature je poznato kako sekundarni OA prouzročen DDH-om, za razliku od primarnog OA-a, rezultira degenerativnim promjenama i na nenosivim regijama, te da konstantno i dugotrajno mehaničko opterećenje promovira progresiju bolesti. Za nenosive regije pacijenata sa sekundarnom koksartrozom prouzročenom DDH-om stoga možemo reći da su zbog nedostatka mehaničkog trošenja očuvanije od pripadajućih nosivih anatomskih regija iste skupine pacijenata, ali građom ne odgovaraju osteohondralnoj jedinici negativne kontrole zbog očito agresivnijih histopatoloških promjena povezanih sa sekundarnim OA-om koji je zahvatio i nenosive površine.

Prilikom analize podataka uočena je relativno velika varijabilnost unutar pojedinih anatomskih regija. Varijabilnost podataka može se objasniti varijabilnošću među pacijentima. Iako su svi pacijenti iz skupina primarnog i sekundarnog OA-a koji su uključeni u studiju imali dijagnosticiran uznapredovali stadij koksartroze, u obzir treba uzeti i individualni faktor. Poznato je da je jedna od glavnih karakteristika OA-a osjet boli, koji se značajno razlikuje od pojedinca do pojedinca. Kada govorimo o uznapredovalom OA-u u kontekstu potrebe za operativnim liječenjem zahvaćenog zgloba, osim o samim kliničkim dijagnostičkim kriterijima, govorimo i o subjektivnom osjećaju boli pacijenta i subjektivnoj procjeni kvalitete njegovog života (101, 102). Pacijenti sa snažnijom boli i/ili nižim pragom tolerancije na bol stoga će liječničku pomoć potražiti u ranijim stadijima bolesti, odnosno i prije nastupanja drastičnijih biokemijskih i strukturalnih promjena tkiva. Upravo zato uočavamo varijabilnost unutar pojedinih skupina uzoraka. Varijabilnost podataka uočena je i unutar skupine negativne



kontrole, tj. pacijenata sa subkapitalnim prijelomom vrata femura. Iako su makroskopski gledano pacijenti iz skupine negativne kontrole imali očuvanu hrskavicu bez očitih znakova degeneracije, tijekom istraživanja je uočena varijabilnost u mjerenjima biokemijskih parametara. Za objašnjenje ovog fenomena potrebno je uzeti u obzir nešto stariju dob tih pacijenata. Iz literature je poznato kako se s godinama mijenja biokemijski sastav hrskavice, primarno u sadržaju kolagena i agrekana (89, 103, 104). Stoga pacijenti iz skupine negativne kontrole mogu imati strukturno očuvanu hrskavicu, bez ikakvih subjektivnih ili kliničkih znakova pojave koksartroze, ali biokemijski gledano moglo je doći do manjih promjena u sastavu tkiva. Individualna varijabilnost pacijenata s OA-om, ali i zdravih kontrola, zabilježena je i u drugim studijama i ide u prilog opisanoj teoriji (105).

Rezultati analize subhondralne kosti pokazuju veće strukturalne promjene i razlike između skupina kada govorimo o trabekularnoj kosti nego o subhondralnoj ploči. Mikro-CT analizom subhondralne ploče nisu pronađene statistički značajne razlike između istovjetnih anatomskih regija različitih skupina ispitanika niti za jedan od triju ispitivanih parametara (udio volumena kosti u ukupnom volumenu tkiva, površina kosti, ukupna poroznost). Dosad provedena istraživanja subhondralne ploče pružaju vrlo raznolike podatke. Neke studije govore o povećanju poroznosti i stanjivanju subhondralne ploče u inicijalnim stadijima OA-a u animalnim modelima, dok druge govore kako nisu zabilježene značajnije strukturalne promjene (106-109). S obzirom na strukturu, subhondralna ploča manje je kompleksna i dinamična u odnosu na trabekularnu kost, što može objasniti relativnu uniformnost u njenoj građi između različitih skupina ispitanika. Međutim, istraživanje provedeno na zamorcima pokazalo je kako se progresijom osteoartritis subhondralna ploča mijenja brže od trabekularne kosti (110). Postojanje oprečnih rezultata objavljenih u različitim studijama navodi na zaključak kako su osteoartrične promjene subhondralne ploče specifične za pojedince te bi stoga nepostojanje statistički značajnih razlika između skupina ispitanika moglo biti objašnjeno individualnom varijabilnošću nepovezanom s koksartrozom. Rezultati analize trabekularne kosti pokazali su njenu veću strukturalnu varijabilnost u odnosu na subhondralnu ploču. Statističkom analizom istovjetnih anatomskih regija između različitih skupina ispitanika pronađene su značajne razlike u pojedinim parametrima. Statistički značajne razlike u broju i debljini trabekula te u udjelu volumena kosti u ukupnom volumenu tkiva pronađene su između trabekularne kosti nosivog dijela femura pacijenata s DDH-om i femura negativne kontrole, što je u skladu s inicijalnom hipotezom. Analizom parametara trabekularne subhondralne kosti acetabuluma pronađene su značajne razlike samo u udjelu volumena kosti u ukupnom volumenu tkiva, i to između skupina

DDH A i DDH NA, dok nisu zabilježene značajne razlike u broju i debljini trabekula. Manja varijabilnost rezultata analize trabekularne kosti acetabuluma u odnosu na trabekularnu kost glave femura zapravo je u skladu s očekivanjima, budući da je u odnosu na glavu femura acetabulum građom znatno kompaktniji. Zbog specifične građe, acetabulum ni nema toliko izraženih razlika u samoj strukturi trabekula, koje su kod femura vidno i mjerljivo tanje i brojnije, te su time zadebljanja i povećanje njihovog broja uočljiviji (111).

Usporedba rezultata dobivenih različitim metodama većinom je pokazala vrlo visoku korelaciju između metoda. Ustanovljena je visoka pozitivna korelacija između rezultata snimanja hrskavice acetabuluma i femura metodom dGEMRIC i histoloških bojenja hrskavice, tj. procjene kvalitete hrskavice prema OARSI smjernicama. Ovakvi rezultati potvrđuju činjenicu da se progresija OA-a može pratiti analizom i usporedbom T1 relaksacijskih vremena izračunatih metodom dGEMRIC. Usporedbom rezultata metode dGEMRIC i onih imunohistokemijskog bojenja hrskavice na agrekan dokazano je postojanje negativne korelacije i za acetabularnu i za femoralnu hrskavicu, što je u skladu s predviđanjima, jer zdrava hrskavica ima niže vrijednosti  $\Delta R$ , ali višu razinu izražaja agrekana. Korelacijski koeficijent za acetabularne regije iznosio je -0,9843, što govori o visokoj korelaciji između metoda, dok je korelacijski koeficijent za femoralne regije bio manji i iznosio je -0,4121. Manja korelacija pronađena za femoralnu hrskavicu može se objasniti već spomenutim razlikama između metoda, pri čemu se metodom dGEMRIC mjere glikozaminoglikani, a imunohistokemijskim bojenjem na agrekan njegov središnji protein (38, 57). Nadalje, kao što je već spomenuto, dva su mjerenja provedena na dvama uzorcima koji su prikupljeni s dviju regija u neposrednom kontaktu, ali se ne radi o potpuno identičnim regijama, što objašnjava i varijabilnost u rezultatima. Postojanje veće korelacije kod acetabularnih regija u odnosu na femoralne regije stoga bi moglo upućivati na zaključak o većoj histološkoj i anatomskoj varijabilnosti regija glave femura. Rezultati dobiveni T2 relaksometrijom hrskavice pokazali su postojanje pozitivne korelacije s rezultatima histoloških bojenja te postojanje negativne korelacije s rezultatima imunohistokemijskog bojenja na kolagen tipa II. Takvi su rezultati u skladu s očekivanjem, jer je progresija OA-a praćena porastom T2 relaksacijskih vremena, odnosno padom razine izražaja kolagena tipa II.

Usporedba rezultata histoloških i imunohistokemijskih bojenja s rezultatima snimanja subhondralne kosti metodom mikro-CT uglavnom je pokazala visoku korelaciju između metoda. Ustanovljena je visoka pozitivna korelacija između udjela volumena kosti u ukupnom volumenu tkiva subhondralne kosti acetabuluma i femura i procjene kvalitete subhondralne

kosti prema OARSI smjernicama. Ovakvi rezultati mogu se objasniti sklerozacijom subhondralne kosti s progresijom OA-a, što je u skladu s dosadašnjim saznanjima. Nadalje, ovim je potvrđena i dijagnostička važnost metode mikro-CT. Izračunat je visoki pozitivan korelacijski koeficijent i prilikom usporedbe rezultata metode mikro-CT i imunohistokemijskog bojenja subhondralne kosti acetabuluma na kolagen tipa I, što se ponovno može objasniti okoštavanjem kosti kao posljedice progresije bolesti. Međutim, prilikom korelacije rezultata metode mikro-CT i CT i imunohistokemijskog bojenja subhondralne kosti glave femura na kolagen tipa I ustanovljena je negativna korelacija, i to malena, s izračunatim korelacijskim koeficijentom -0,2658. Pritom regije NWB i Fx F imaju veće razine izražaja kolagena tipa I te manje udjele volumena kosti u ukupnom volumenu tkiva. Iste regije imale su manji stupanj progresije OA-a prema OARSI smjernicama za procjenu kvalitete subhondralne kosti. Jedno od potencijalnih objašnjenja bilo bi kako se progresija OA-a razlikuje kod glave femura i acetabuluma, pri čemu kod subhondralne kosti glave femura dolazi do pada u sadržaju kolagena tipa I s progresijom OA-a. Nadalje, potrebno je uzeti u obzir i činjenicu da dvjema metodama nisu analizirani identični uzorci te već spomenutu potencijalnu veću varijabilnost u anatomske građi regija glave femura u odnosu na regije acetabuluma. Bitno je naglasiti i da pronađena korelacija nije visoka te može biti i posljedica velike varijabilnosti među uzorcima.

Analiza trabekularne kosti metodom mikro-MR dala je slične, ali ne istovjetne rezultate u odnosu na mikro-CT analizu, koja je ujedno i referentna metoda za ispitivanje koštanog tkiva. Mikro-MR analiza trabekularne kosti glave femura pokazala je isti odnos između pojedinih skupina, u smislu poretka pojedinih skupina od najvećeg prema najmanjem udjelu volumena kosti, ali je dala različite brojeve vrijednosti. Najbliži udio nalazimo kod nosivog dijela glave femura pacijenata kod DDH-a, kod kojih udio volumena kosti dobiven metodom mikro-MR iznosi  $53,32 \pm 31,81$  %, a metodom mikro-CT  $46,82 \pm 17,32$  %. Kod ostalih femoralnih regija nalazimo veća odstupanja između metoda. Mikro-MR analiza trabekularne kosti acetabuluma dala je rezultate sličnije onima referentne metode, no pronašla je statistički značajnu razliku ne samo između DDH A-a i DDH NA-a, kao što je pronađeno i metodom mikro-CT, nego i između DDH NA-a i Fx A-a. Ovakvi rezultati upućuju na zaključak da analiza subhondralne kosti metodom mikro-MR daje manje precizne podatke u odnosu na referentnu metodu, tj. mikro-CT. Statističkom usporedbom metoda nisu pronađena značajna odstupanja prilikom analize trabekularne kosti acetabuluma, ali je uočena značajna razlika u rezultatima analize trabekularne kosti glave femura. Razlike u dobivenim udjelima između dviju metoda mogu se objasniti različitim principom dobivanja rezultata prilikom korištenja različitih

metoda. Mikro-CT analiza računa udio volumena kosti na temelju pojedinog presjeka snimke, dok za potrebe izračuna BV/TV pomoću mikro-MR snimaka gledamo razlike između T2-PD-a i T2-PD FS-a snimki, koje nisu savršeno preklopljene. Zbog tih malenih pomaka u preklopima između dviju snimki, izračunati udio zapravo ne odgovara u potpunosti površini regije od interesa. Kod kompaktnijih regija, kao što je acetabulum, ti su pomaci manje uočljivi, dok utjecaj pomaka raste prilikom analize strukturno raznolikijih regija, poput trabekularne kosti čiju građu karakterizira veći broj tankih trabekula. Ovaj je zaključak potkrijepljen i Bland-Altman analizom udjela volumena kosti dobivenih dvjema različitim metodama, pri čemu je prosječna razlika pri izračunu udjela volumena kosti acetabuluma iznosila 3,88 %, a prosječna razlika femura 6,94 %.

Usporedbom hrskavice i subhondralne kosti acetabularnih i femoralnih regija unutar pojedinih skupina pacijenata uočeno je kako su femoralne regije očuvanije, odnosno s nižim stupnjevima degradacije. Smatra se da zbog promijenjene morfologije neoacetabulumi pacijenata s DDH-om imaju manju površinu nosive regije, koja je zbog toga pod intenzivnijim pritiskom, što rezultira drastičnijim promjenama tkiva (112). Unutar skupine pacijenata s DDH-om pronađene su statistički značajne razlike između skupina DDH NA i DDH NWB u BV/TV-ima izračunatih metodama mikro-MR i mikro-CT, Tb.N-u i Tb.Th-u, procjeni stanja hrskavice prema OARSI i ICRS smjernicama i procjeni stanja subhondralne kosti prema OARSI smjernicama. Za svaki od spomenutih rezultata uočeno je da hrskavica i subhondralna kost neoacetabuluma pokazuju više stupnjeve degeneracije od hrskavice i subhondralne kosti nenosivog dijela glave femura. Subhondralna ploča nenosivog dijela glave femura imala je značajno veću poroznost od subhondralne ploče neoacetabuluma. Prema nekim literaturnim navodima poroznost subhondralne ploče raste s progresijom OA-a, zbog čega bi dobiveni rezultati upućivali na veći stupanj progresije OA-a na nenosivom dijelu glave femura u kontekstu poroznosti subhondralne ploče. Za nijedan od ostalih ispitivanih parametara nisu pronađene statistički značajne razlike unutar skupine DDH. Usporedbom acetabularnih i femoralnih regija unutar kontrolnih skupina uočavamo sličan trend, odnosno veću degeneraciju hrskavice i subhondralne kosti acetabuluma u odnosu na glavu femura. Usporedbom unutar skupine pacijenata s primarnim OA-om pronađene su statistički značajne razlike regija OA A i OA F između udjela volumena kosti u ukupnom volumenu tkiva trabekularne kosti izračunatih metodom mikro-MR, površine kosti subhondralne ploče, sva tri trabekularna parametra (udio volumena kosti u ukupnom volumenu tkiva, debljina i broj trabekula), procjene stanja hrskavice prema OARSI i ICRS smjernicama, procjene stanja subhondralne kosti prema OARSI smjernicama i razine izražaja kolagena tipa I

u subhondralnoj kosti. Svi spomenuti rezultati pokazuju veću degeneraciju osteohondralne jedinice acetabuluma u odnosu na glavu femura. Za ostale mjerne parametre nisu pronađene značajne razlike između OA A-a i OA F-a. Usporedbom unutar skupine pacijenata sa subkapitalnim prijelomom vrata femura također je uočena bolja očuvanost osteohondralne jedinice glave femura. Statistički značajne razlike regija Fx A i Fx F između izračunatih  $\Delta R$  vrijednosti, udjela volumena kosti u ukupnom volumenu tkiva trabekularne kosti izračunatih metodom mikro-MR, svih trabekularnih parametara (volumen kosti u ukupnom volumenu tkiva, debljina i broj trabekula), procjene stanja hrskavice prema OARSI i ICRS smjernicama, procjene stanja subhondralne kosti prema OARSI smjernicama te između razine izražaja kolagena tipa VI i X i agrekana. Uz iznimku razine izražaja agrekana, koja je bila viša u hrskavici acetabuluma, svi spomenuti rezultati idu u prilog višem stadiju degeneracije tkiva acetabuluma u odnosu na femur. Ovakvi rezultati upućuju na veću degradaciju nosivih acetabularnih regija, čak i u skupinama kod kojih nema očitih znakova pojave koksartroze te se slažu s dosad objavljenom literaturom.

T2 relaksometrija pokazala se najmanje osjetljivom metodom, kojom nisu pronađene statistički značajne razlike niti između niti unutar pojedinih skupina pacijenata. Većina objavljenih istraživanja o T2 relaksometriji provedena su na hrskavici koljena. Tim istraživanjima je potvrđeno da pri snazi magnetskog polja 3 Tesla osteoartritična hrskavica ima dulja T2 relaksacijska vremena, koja reflektiraju sadržaj i organizaciju kolagena u hrskavičnom matriksu. Tako gradacija T2 vremena od kraćih prema duljima zapravo prati progresivnu degradaciju hrskavice (113-117). Međutim, jedna je studija pokazala kako T2 relaksometrija *in vivo* na MR uređaju snage 7 Tesla ne reflektira biokemijski sastav hrskavice. Hrkavica koljena ispitanika snimljena je MR uređajem snage 3 i 7 Tesla kroz pet vremenskih točaka te su uspoređena T2 relaksacijska vremena. Pronađene su statistički značajne razlike među T2 vremenima dobivenim na uređaju snage 3 Tesla, ali ne i na uređaju snage 7 Tesla. Autori kao objašnjenje nude potpuno raspadnutu kratku T2 komponentu. Ta bi studija ujedno mogla i objasniti nepostojanje statistički značajnih razlika u T2 vremenima između i unutar skupina ispitanika uključenih u ovo istraživanje. T2 relaksometrija pokazala se najosjetljivijom na suptilne promjene u tkivu nastale zbog rezidua T2 komponente, koje se primarno pripisuju vezanim molekulama vode. Pri MR uređajima s jačim magnetskim poljima, poput 7 Tesla, te rezidue većinom budu raspadnute, zbog čega je metoda karakterizirana manjoj osjetljivošću prilikom uporabe jačih magnetskih polja (118).

U ovo su istraživanje bili uključeni i uzorci kod kojih nije pronađena hrskavica, tj. uzorci s krajnjim stadijima primarne, odnosno sekundarne koksartroze. Kao što je već opisano u poglavlju Materijali i metode, spomenuti su uzorci uvršteni u studiju kako bi se dobio realan i što precizniji uvid u progresiju koksartroze, budući da bi se izbacivanjem uzoraka kod kojih nije pronađena hrskavica zanemarili ispitanici s uznapredovalim stadijima bolesti te bi se dobila kriva slika o prosječnom stadiju progresije bolesti unutar pojedine skupine ispitanika. Sama činjenica da na pojedinim uzorcima hrskavica nije vidljiva golim okom ne mora nužno značiti potpuni nedostatak pojedinih hrskavičnih biljega na molekularnoj razini. Tako je imunohistokemijskim bojenjima pokazano kako su pojedini uzorci imali hrskavične fragmente pozitivno obojane na kolagen tipa II i agrekan, iako se ti ostatci hrskavičnog tkiva nisu vidjeli golim okom. U slučaju uzoraka kod kojih uistinu nisu pronađeni hrskavica, odnosno njeni fragmenti, kvantificiranjem imunohistokemijskih bojenja dokazan je nedostatak signala, tj. zasićenost slike takvih uzoraka iznosila je približno 0. Ovim je pristupom stoga omogućeno brojčano iskazivanje nedostatka hrskavice te je omogućeno uzimanje u obzir svih stadija progresije koksartroze, kako se prilikom izračuna srednje vrijednosti po skupini, a time i praćenje progresije primarne i sekundarne koksartroze, ne bi isključivali oni ispitanici kod kojih je bolest u najuznapredovalijem stadiju. Isti je princip korišten i prilikom analize hrskavice metodom dGEMRIC. U kontekstu metode dGEMRIC, viši sadržaj glikozaminoglikana u hrskavičnom matriksu bit će popraćen duljim T1 relaksacijskim vremenima poslije aplikacije gadolinija, odnosno manjim vrijednostima  $\Delta R$  (68). Uzorci kod kojih nije pronađena hrskavica uistinu su imali kraća T1 relaksacijska vremena i veće vrijednosti  $\Delta R$ , čime je pokazana validnost metode te je omogućena kvantifikacija svih stadija koksartroze i ovom metodom. Na osnovi svega spomenutog, može se zaključiti kako odabrani pristup analizi omogućuje praćenje i kvantifikaciju svih stadija bolesti, od blažih stupnjeva degradacije do potpune degradacije i nedostatka hrskavice.

Velik broj različitih metoda korištenih u ovoj studiji pruža detaljan uvid u građu osteohondralne jedinice bolesnika sa sekundarnom koksartrozom prouzročenom razvojnim poremećajem kuka, no potrebno je spomenuti i potencijalne nedostatke provedene studije, odnosno relativno malenu veličinu uzorka. Iako je broj ispitanika po skupini određen na temelju pilot studije, unutar sve tri skupine ispitanika uočena je varijabilnost. Obzirom na veličinu uzorka i uočenu varijabilnost između ispitanika, moguć je utjecaj spomenutih čimbenika na rezultate statističke analize. Ovo opažanje ukazuje na potrebu za daljnjim istraživanjima provedenim na većem broju ispitanika.

Ovim je istraživanjem detaljno karakterizirana osteohondralna jedinica zgloba kuka pacijenata s visokim stupnjevima razvojnog poremećaja kuka. Potvrđeno je kako nosive regije pacijenata s DDH-om svojom građom nalikuju regijama zahvaćenim primarnim OA-om, dok nenosive regije pacijenata s DDH-om pokazuju različite stupnjeve degradacije. Najbitnija saznanja dobivena ovom studijom upravo su pronalazak hijaline hrskavice na neoacetabulumu i acetabulumu pacijenata s DDH-om, čime se ponovno postavlja pitanje uloge mehaničkog opterećenja i genetike u urednom razvoju hijaline zglobne hrskavice.

## 7. ZAKLJUČAK

Hijalina hrskavica pronađena je na neoacetabulumu i acetabulumu pacijenata sa sekundarnom koksartrozom prouzročenom razvojnim poremećajem kuka.

Osteohondralna jedinica nosivih regija pacijenata sa sekundarnom koksartrozom prouzročenom razvojnim poremećajem kuka pokazala je najviše stupnjeve degradacije te je građom više nalikovala osteohondralnoj jedinici pacijenata s primarnom koksartrozom.

Osteohondralna jedinica nenosivih regija pacijenata sa sekundarnom koksartrozom prouzročenom razvojnim poremećajem kuka građom nije potpuno nalikovala ni jednoj od kontrolnih skupina, već je pokazivala različite stadije degradacije, od potpuno očuvanog tkiva do viših stadija progresije bolesti.

Osteohondralna jedinica acetabuluma svih skupina ispitanika pokazala se više degradiranom od osteohondralne jedinice glave femura.



## **8. KRATKI SADRŽAJ**

Razvojni poremećaj kuka (DDH) jedan je od glavnih uzroka sekundarne koksartroze, koja je karakterizirana sličnim degenerativnim promjenama kao i primarna koksartroza. Cilj ovog istraživanja bio je odrediti građu osteohondralne jedinice acetabuluma, neoacetabuluma i glave femura bolesnika s DDH-om, bolesnika s primarnom koksartrozom i u normalnoj hrskavici. Po dva uzorka osteohondralne jedinice prikupljena su za vrijeme ugradnje totalne endoproteze kuka s acetabuluma, neoacetabuluma, nosivog i nenosivog dijela glave femura bolesnika s DDH-om, te s acetabuluma i glave femura pacijenata s primarnom koksartrozom i pacijenata sa subkapitalnim prijelomom vrata femura. Jedan od uzoraka je snimljen metodama mikromagnetske rezonancije i mikrokomputerizirane tomografije, a drugi je obojan histološkim bojama i imunohistokemijskim bojenjem na kolagene tipa I, II, VI i X, te agrekan. Rezultati svih metoda uspoređeni su između i unutar istraživanih skupina. Rezultati ovog istraživanja pokazali su postojanje hijaline hrskavice na neoacetabulumu i acetabulumu pacijenata s DDH-om. Potvrđen je dio hipoteze koji tvrdi kako građa osteohondralne jedinice neoacetabuluma i glave femura bolesnika s DDH-om odgovara onoj degenerativne koksartroze. Osteohondralna jedinica acetabuluma i nenosivog dijela glave femura pacijenata s DDH-om građom nalikuje objema kontrolnim skupinama. Ovo je ujedno prvi put da je hrskavica neoacetabuluma pacijenata s visokim stupnjevima DDH-a detaljno histološki i radiološki okarakterizirana.

## **9. SUMMARY**

### **Specificities in the structure of osteochondral unit of acetabulum, neoacetabulum and femoral head in patients with secondary coxarthrosis induced by developmental dysplasia of the hip**

**Tea Duvančić, mag. biol. mol.**

**2023**

Developmental dysplasia of the hip (DDH) is the most common cause of secondary coxarthrosis, characterised by similar degenerative changes as primary coxarthrosis. This study aimed to characterise the structure of the osteochondral unit of patients with DDH, primary coxarthrosis and subcapital femoral neck fracture. Two samples of the osteochondral unit were taken from acetabula, neoacetabula, weight-bearing and non-weight bearing parts of the femoral heads of patients with DDH, and from acetabula and femoral heads of patients with primary coxarthrosis and subcapital femoral neck fractures. One sample was scanned on micro-MRI and micro-CT machines, and the other was stained with histological and immunohistochemical stains. Results of all the methods were compared between and within groups of patients. The results proved the existence of hyaline cartilage in neoacetabula and acetabula of DDH patients. Part of the hypothesis that claims the structure of the osteochondral unit of neoacetabulum and the femoral head of patients with DDH corresponds to that of degenerative coxarthrosis was confirmed. The osteochondral units of acetabula and the non-weight bearing part of the femoral heads of patients with DDH are similar to both control groups. This is the first time the cartilage of neoacetabula of DDH patients has been characterized.

## 10. POPIS LITERATURE

1. Feldman GJ, Parvizi J, Levenstien M, Scott K, Erickson JA, Fortina P, i sur. Developmental dysplasia of the hip: linkage mapping and whole exome sequencing identify a shared variant in CX3CR1 in all affected members of a large multigeneration family. *J Bone Miner Res.* 2013;28(12):2540-9.
2. Kotlarsky P, Haber R, Bialik V, Eidelman M. Developmental dysplasia of the hip: what has changed in the last 20 years?. *World J Orthop.* 2015;6(11):886-901.
3. Sakellariou VI, Christodoulou M, Sasalos G, Babis GC. Reconstruction of the acetabulum in developmental dysplasia of the hip in total hip replacement. *Arch Bone Jt Surg.* 2014;2(3):130-36.
4. Hartofilakidis G, Stamos K, Karachallos T, Ioannidis TT, Zacharakis N. Congenital hip disease in adults. Classification of acetabular deficiencies and operative treatment with acetabuloplasty combined with total hip arthroplasty. *J Bone Joint Surg Am.* 1996;78(5):683-92.
5. Tateda K, Nagoya S, Suzuki D, Kosukegawa I, Yamashita T. Acetabular morphology in patients with developmental dysplasia of the hip with high dislocation. *Hip Pelvis.* 2021;33(1):25-32.
6. Beckmann NA, Bangert Y, Putz C, Götze M, Renkawitz T, Hagmann S. Behandlung der Hüftgelenkdysplasie beim jungen Erwachsenen. *Orthopädie.* 2022;51(9):763-74.
7. Argenson JNA, Flecher X, Parratte S, Aubaniac JM. Anatomy of the dysplastic hip and consequences for total hip arthroplasty. *Clin Orthop Relat Res.* 2007;465:40-5.
8. Chavoshi M, Soltani G, Zargar SS, Wyles CC, Kremers HM, Rouzrokh P. Diagnostic performance of clinical examination versus ultrasonography in the detection of developmental dysplasia of hip: a systematic review and meta-analysis. *Arch Bone Jt Surg.* 2022;10(5):403-12.
9. Yang S, Cui Q. Total hip arthroplasty in developmental dysplasia of the hip: review of anatomy, techniques and outcomes. *World J Orthop.* 2012;3(5):42-8.
10. Gül D, Orşelik A, Akpancar S. Treatment of osteoarthritis secondary to developmental dysplasia of the hip with prolotherapy injection versus a supervised progressive exercise control. *Med Sci Monit.* 2020;26:e919166.
11. Song K, Gaffney BMM, Shelburne KB, Pascual-Garrido C, Clohisy JC, Harris MD. Dysplastic hip anatomy alters muscle moment arm lengths, lines of action, and contributions to joint reaction forces during gait. *J Biomech.* 2020;110:109968.

12. de Hundt M, Vlemmix F, Bais JMJ, Hutton EK, de Groot CJ, Mol BWJ, i sur. Risk factors for developmental dysplasia of the hip: a meta-analysis. *Eur J Obstet Gynecol Reprod Biol.* 2012;165(1):8-17.
13. Roposch A, Protopapa E, Malaga-Shaw O, Gelfer Y, Humphries P, Ridout D, i sur. Predicting developmental dysplasia of the hip in at-risk newborns. *BMC Musculoskelet Disord.* 2020;21(1):442.
14. Basit S, Albalawi AM, Alharby E, Khoshhal KI. Exome sequencing identified rare variants in genes HSPG2 and ATP2B4 in a family segregating developmental dysplasia of the hip. *BMC Med Genet.* 2017;18(1):34.
15. Tomlinson J, O'Dowd D, Fernandes JA. Managing developmental dysplasia of the hip. *Indian J Pediatr.* 2016;83(11):1275-9.
16. Woodacre T, Ball T, Cox P. Epidemiology of developmental dysplasia of the hip within the UK: refining the risk factors. *J Child Orthop.* 2016;10(6):633-42.
17. Feng WJ, Wang H, Shen C, Zhu JF, Chen XD. Severe cartilage degeneration in patients with developmental dysplasia of the hip. *IUBMB Life.* 2017;69(3):179-87.
18. Enochson L, Stenberg J, Brittberg M, Lindahl A. GDF5 reduces MMP13 expression in human chondrocytes via DKK1 mediated canonical Wnt signaling inhibition. *Osteoarthritis Cartilage.* 2014;22(4):566-77.
19. Wang K, Shi D, Zhu P, Dai J, Zhu L, Zhu H, i sur. Association of a single nucleotide polymorphism in *Tbx4* with developmental dysplasia of the hip: a case-control study. *Osteoarthritis Cartilage.* 2010;18(12):1592-5.
20. Bohaček I, Plečko M, Duvančić T, Smoljanović T, Vukasović Barišić A, Delimar D. Current knowledge on the genetic background of developmental dysplasia of the hip and the histomorphological status of the cartilage. *Croat Med J.* 2020;61(3):260-70.
21. Zamborsky R, Kokavec M, Harsanyi S, Attia D, Danisovic L. Developmental dysplasia of hip: perspectives in genetic screening. *Med Sci (Basel).* 2019;7(4):59.
22. Sacks H, Pargas-Colina C, Castañeda P. Developmental dysplasia of the hip: guide for the pediatric primary care provider. *Pediatr Ann.* 2022;51(9):e346-e352.
23. Zhang S, Doudoulakis KJ, Khurwal A, Sarraf KM. Developmental dysplasia of the hip. *Br J Hosp Med (Lond).* 2020;81(7):1-8.
24. Đapić T, Bergovec M. O razvojnem poremećaju kuka općenito. U: Delimar D, ur. *Razvojni poremećaj kuka.* Zagreb: KBC Zagreb; 2010. Str. 15-30.
25. Barrera CA, Cohen SA, Sankar WN, Ho-Fung VM, Sze RW, Nguyen JC. Imaging of

developmental dysplasia of the hip: ultrasound, radiography and magnetic resonance imaging. *Pediatr Radiol.* 2019;49(12):1652-68.

26. Storer SK, Skaggs DL. Developmental dysplasia of the hip. *Am Fam Physician.* 2006;74(8):1310-6.

27. Salter RB. Etiology, pathogenesis and possible prevention of congenital dislocation of the hip. *Can Med Assoc J.* 1968;98(20):933-45.

28. Heeres RHM, Witbreuk MMEH, van der Sluijs JA. Diagnosis and treatment of developmental dysplasia of the hip in the Netherlands: national questionnaire of paediatric orthopaedic surgeons on current practice in children less than 1 year old. *J Child Orthop.* 2011;5(4):267-71.

29. Sioutis S, Kolovos S, Papakonstantinou ME, Reppas L, Koulalis D, Mavrogenis AF. Developmental dysplasia of the hip: a review. *J Long Term Eff Med Implants.* 2022;32(3):39-56.

30. Zhu J, Fernando ND. Classifications in brief: the Hartofilakidis classification of developmental dysplasia of the hip. *Clin Orthop Relat Res.* 2020;478(1):189-94.

31. Jawad MU, Scully SP. In brief: Crowe's classification: arthroplasty in developmental dysplasia of the hip. *Clin Orthop Relat Res.* 2011;469(1):306-8.

32. Bićanić G, Barbarić K, Bohaček I, Aljinović A, Delimar D. Current concept in dysplastic hip arthroplasty: techniques for acetabular and femoral reconstruction. *World J Orthop.* 2014;5(4):412-24.

33. Wang C, Ouyang Y, Liu H, Xu C, Xiao H, Hu Y, i sur. Surgery simulation teaching based on real reconstruction aid versus traditional surgical live teaching in the acquisition of an adult total hip arthroplasty surgical technique for developmental dysplasia of the hip: a randomized comparative study. *BMC Med Educ.* 2020;20(1):228.

34. Kuszal L, Trzeciak T, Richter M, Czarny-Ratajczak M. Osteoarthritis and telomere shortening. *J Appl Genet.* 2015;56(2):169-76.

35. Mobasheri A, Saarakkala S, Finnilä M, Karsdal MA, Bay-Jensen AC, van Spil WE. Recent advances in understanding the phenotypes of osteoarthritis. *F1000Res.* 2019;8:F1000 Faculty Rev-2091.

36. Jotanovic Z, Mihelic R, Gulan G, Sestan B, Dembic Z. Osteoarthritis of the hip: an overview. *Period Biol.* 2015;117(1):95-108.

37. Aboulenain S, Saber AY. Primary osteoarthritis [Internet]. 1. izd. Treasure Island (FL): StatPearls Publishing (US); 2022 - [ažurirano 09.05.2022.; pristupljeno 20.11.2022.]. Dostupno

na: <https://www.ncbi.nlm.nih.gov/books/NBK557808/>

38. Roughley PJ, Mort JS. The role of aggrecan in normal and osteoarthritic cartilage. *J Exp Orthop*. 2014;1:8.
39. Alcaide-Ruggiero L, Molina-Hernández V, Granados MM, Domínguez JM. Main and minor types of collagens in the articular cartilage: the role of collagens in repair tissue evaluation in chondral defects. *Int J Mol Sci*. 2021;22(24):13329.
40. Roberts S, Menage J, Sandell LJ, Evans EH, Richardson JB. Immunohistochemical study of collagen types I and II and procollagen IIA in human cartilage repair tissue following autologous chondrocyte implantation. *Knee*. 2009;16(5):398-404.
41. Hosseininia S, Weis MA, Rai J, Kim L, Funk S, Dahlberg LE, i sur. Evidence for enhanced collagen type III deposition focally in the territorial matrix of osteoarthritic hip articular cartilage. *Osteoarthritis Cartilage*. 2016;24(6):1029-35.
42. Migliorini F, Maffulli N, Baroncini A, Eschweiler J, Tingart M, Betsch M. Failure and progression to total hip arthroplasty among the treatments for femoral head osteonecrosis: a Bayesian network meta-analysis. *Br Med Bull*. 2021;138(1):112-25.
43. Franklin J, Englund M, Ingvarsson T, Lohmander S. The association between hip fracture and hip osteoarthritis: a case-control study. *BMC Musculoskelet Disord*. 2010;11:274.
44. Lespasio MJ, Sultan AA, Piuzzi NS, Khlopas A, Husni ME, Muschler GF, i sur. Hip osteoarthritis: a primer. *Perm J*. 2018;22:17-84.
45. Vaishya R, Vaish A, Ansari AH. Challenges in total hip replacement after McMurray's osteotomy: a report of 3 cases and review of literature. *Clin Orthop Surg*. 2020;12(4):442-7.
46. Lee WC, Gera SK, Mahadev A. Developmental dysplasia of the hip: why are we still operating on them? A plea for institutional newborn clinical screening. *Singapore Med J*. 2019;60(3):150-3.
47. Portinaro N, Case R, Gargan M. Pathological anatomy of developmental dysplasia of the hip joint. *Hip Int*. 1999;9(3):158-62.
48. Martel-Pelletier J, Boileau C, Pelletier JP, Roughley PJ. Cartilage in normal and osteoarthritis conditions. *Best Pract Res Clin Rheumatol*. 2008;22(2):351-84.
49. da Silva MA, Yamada N, Clarke NMP, Roach HI. Cellular and epigenetic features of a young healthy and a young osteoarthritic cartilage compared with aged control and OA cartilage. *J Orthop Res*. 2009;27(5):593-601.
50. Molfetta L, Casabella A, Rosini S, Saviola G, Palermo A. Role of the osteochondral unit in the pathogenesis of osteoarthritis: focus on the potential use of clodronate. *Curr Rheumatol*

Rev. 2022;18(1):2-11.

51. Lepage SIM, Robson N, Gilmore H, Davis O, Hooper A, St John S, i sur. Beyond cartilage repair: the role of the osteochondral unit in joint health and disease. *Tissue Eng Part B Rev.* 2019;25(2):114-25.
52. Saseendar S, Samundeeswari S. 3D bioprinting of the osteochondral unit. U: Gobbi A, Lane JG, Longo UG, Dallo I, ur. *Joint function preservation.* New York City: Springer, Cham; 2022. Str. 217-27.
53. Sophia Fox AJ, Bedi A, Rodeo SA. The basic science of articular cartilage: structure, composition, and function. *Sports Health.* 2009;1(6):461-8.
54. Guo X, Ma Y, Min Y, Sun J, Shi X, Gao G, i sur. Progress and prospect of technical and regulatory challenges on tissue-engineered cartilage as therapeutic combination product. *Bioact Mater.* 2023;20:501-18.
55. Evans LAE, Pitsillides AA. Structural clues to articular calcified cartilage function: a descriptive review of this crucial interface tissue. *J Anat.* 2022;241(4):875-95.
56. Kiani C, Chen L, Wu YJ, Yee AJ, Yang BB. Structure and function of aggrecan. *Cell Res.* 2002;12(1):19-32.
57. Ng H, Lee KA, Shen YF. Articular cartilage: structure, composition, injuries and repair. *JSM Bone and Joint Diseases.* 2017;6:1010.
58. Madry H, van Dijk CN, Mueller-Gerbl M. The basic science of the subchondral bone. *Knee Surg Sports Traumatol Arthrosc.* 2010;18(4):419-33.
59. Stewart HL, Kawcak CE. The importance of subchondral bone in the pathophysiology of osteoarthritis. *Front Vet Sci.* 2018;5:178.
60. Zhu X, Chan YT, Yung PSH, Tuan RS, Jiang Y. Subchondral bone remodeling: a therapeutic target for osteoarthritis. *Front Cell Dev Biol.* 2021;8:607764.
61. Säämänen AM, Arokoski JPA, Jurvelin JS, Kiviranta I. The structure and regenerative capacity of synovial joint tissues. U: Archer C, Ralphs J, ur. *Regenerative medicine and biomaterials for the repair of connective tissues.* Cambridge: Woodhead Publishing; 2010. Str. 1-38.
62. Musumeci G, Castrogiovanni P, Mazzone V, Szychlinska MA, Castorina S, Loreto C. Histochemistry as a unique approach for investigating normal and osteoarthritic cartilage. *Eur J Histochem.* 2014;58(2):2371.
63. Rieppo L, Janssen L, Rahunen K, Lehenkari P, Finnilä MAJ, Saarakkala S. Histochemical quantification of collagen content in articular cartilage. *PLoS One.*

2019;14(11):e0224839.

64. Tian Y, Peng Z, Gorton D, Xiao Y, Ketheesan N. Immunohistochemical analysis of structural changes in collagen for the assessment of osteoarthritis. *Proc Inst Mech Eng H*. 2011;225(7):680-7.

65. Waldstein W, Perino G, Gilbert SL, Maher SA, Windhager R, Boettner F. OARSI osteoarthritis cartilage histopathology assessment system: a biomechanical evaluation in the human knee. *J Orthop Res*. 2016;34(1):135-40.

66. Brittberg M, Aglietti P, Gambardella R, Hangody L, Hauselmann HJ, Jakob RP, i sur. ICRS cartilage injury evaluation package [Internet]. International Cartilage Regeneration & Joint Preservation Society [pristupljeno 22.11.2022.]. Dostupno na: [https://cartilage.org/content/uploads/2014/10/ICRS\\_evaluation.pdf](https://cartilage.org/content/uploads/2014/10/ICRS_evaluation.pdf)

67. Aho OM, Finnilä M, Thevenot J, Saarakkala S, Lehenkari P. Subchondral bone histology and grading in osteoarthritis. *PLoS One*. 2017;12(3):e0173726.

68. Guermazi A, Alizai H, Crema MD, Trattnig S, Regatte RR, Roemer FW. Compositional MRI techniques for evaluation of cartilage degeneration in osteoarthritis. *Osteoarthritis Cartilage*. 2015;23(10):1639-53.

69. Xu L, Su Y, Kienle KP, Hayashi D, Guermazi A, Zhang J, i sur. Evaluation of radial distribution of cartilage degeneration and necessity of pre-contrast measurements using radial dGEMRIC in adults with acetabular dysplasia. *BMC Musculoskelet Disord*. 2012;13:212.

70. Nishii T, Tanaka H, Sugano N, Sakai T, Hananouchi T, Yoshikawa H. Evaluation of cartilage matrix disorders by T2 relaxation time in patients with hip dysplasia. *Osteoarthritis Cartilage*. 2008;16(2):227-33.

71. Binks DA, Hodgson RJ, Ries ME, Foster RJ, Smye W, McGonagle D, i sur. Quantitative parametric MRI of articular cartilage: a review of progress and open challenges. *Br J Radiol*. 2013;86(1023):20120163.

72. Kim YJ, Jaramillo D, Millis MB, Gray ML, Burstein D. Assessment of early osteoarthritis in hip dysplasia with delayed gadolinium-enhanced magnetic resonance imaging of cartilage. *J Bone Joint Surg Am*. 2003;85(10):1987-92.

73. Chang G, Xia D, Sherman O, Strauss E, Jazrawi L, Recht MP, i sur. High resolution morphologic imaging and T2 mapping of cartilage at 7 Tesla: comparison of cartilage repair patients and healthy controls. *MAGMA*. 2013;26:539-48.

74. Lazik A, Theysohn JM, Geis C, Johst S, Ladd ME, Quick HH, i sur. 7 Tesla quantitative hip MRI: T1, T2 and T2\* mapping of hip cartilage in healthy volunteers. *Eur Radiol*.



2016;26(5):1245-53.

75. Kohn MD, Sassoon AA, Fernando ND. Classifications in brief: Kellgren-Lawrence classification of osteoarthritis. *Clin Orthop Relat Res.* 2016;474(8):1886-93.

76. Hoemann C, Kandel R, Roberts S, Saris DBF, Creemers L, Mainil-Varlet P, i sur. International cartilage repair society (ICRS) recommended guidelines for histological endpoints for cartilage repair studies in animal models and clinical trials. *Cartilage.* 2011;2(2):153-72.

77. Pritzker KPH, Gay S, Jimenez SA, Ostergaard K, Pelletier JP, Revell PA, i sur. Osteoarthritis cartilage histopathology: grading and staging. *Osteoarthritis Cartilage.* 2006;14(1):13-29.

78. Pullig O, Weseloh G, Swoboda B. Expression of type VI collagen in normal and osteoarthritic human cartilage. *Osteoarthritis Cartilage.* 1999;7(2):191-202.

79. Aigner T, Reichenberger E, Bertling W, Kirsch T, Stöss H, von der Mark K. Type X collagen expression in osteoarthritic and rheumatoid articular cartilage. *Virchows Arch B Cell Pathol Incl Mol Pathol.* 1993;63(4):205-11.

80. Frazer A, Bunning RA, Thavarajah M, Seid JM, Russell RG. Studies on type II collagen and aggrecan production in human articular chondrocytes in vitro and effects of transforming growth factor-beta and interleukin-1beta. *Osteoarthritis Cartilage.* 1994;2(4):235-45.

81. Plečko M, Boháček I, Duvančić T, Delimar D. The neoacetabulum in developmental dysplasia of the hip is covered with hyaline cartilage. *Med Hypotheses.* 2020;142:109820.

82. Jahr H, Matta C, Mobasheri A. Physicochemical and biomechanical stimuli in cell-based articular cartilage repair. *Curr Rheumatol Rep.* 2015;17(3):22.

83. de Rezende MU, de Campos GC. Is osteoarthritis a mechanical or inflammatory disease?. *Rev Bras Ortop.* 2013;48(6):471-4.

84. Imabuchi R, Ohmiya Y, Joon Kwon H, Onodera S, Kitamura N, Kurokawa T, i sur. Gene expression profile of the cartilage tissue spontaneously regenerated in vivo by using a novel double-network gel: comparisons with the normal articular cartilage. *BMC Musculoskelet Disord.* 2011;12:213.

85. van Gool SA, Emons JAM, Leijten JCH, Decker E, Sticht C, van Houwelingen JC, i sur. Fetal mesenchymal stromal cells differentiating towards chondrocytes acquire a gene expression profile resembling human growth plate cartilage. *PLoS One.* 2012;7(11):e44561.

86. Steadman JR, Rodkey WG, Rodrigo JJ. Microfracture: surgical technique and rehabilitation to treat chondral defects. *Clin Orthop Relat Res.* 2001;(Suppl 391):S362-9.

87. Vaca-González JJ, Guevara JM, Moncayo MA, Castro-Abril H, Hata Y, Garzón-

Alvarado DA. Biophysical stimuli: a review of electrical and mechanical stimulation in hyaline cartilage. *Cartilage*. 2019;10(2):157-72.

88. Ravalli S, Szychlińska MA, Lauretta G, Musumeci G. New insights on mechanical stimulation of mesenchymal stem cells for cartilage regeneration. *Appl Sci (Basel)*. 2020;10(8):2927.

89. Lester DK, Wertenbruch JM, Piatkowski AM. Degenerative changes in normal femoral heads in the elderly. *J Arthroplasty*. 1999;14(2):200-3.

90. He Y, Manon-Jensen T, Arendt-Nielsen L, Petersen KK, Christiansen T, Samuels J, i sur. Potential diagnostic value of a type X collagen neo-epitope biomarker for knee osteoarthritis. *Osteoarthritis Cartilage*. 2019;27(4):611-20.

91. Poole A, Kobayashi M, Yasuda T, Lavery S, Mwale F, Kojima T, i sur. Type II collagen degradation and its regulation in articular cartilage in osteoarthritis. *Ann Rheum Dis*. 2002;61(Suppl 2):ii78-ii81.

92. Saarakkala S, Julkunen P, Kiviranta P, Mäkitalo J, Jurvelin JS, Korhonen RK. Depth-wise progression of osteoarthritis in human articular cartilage: investigation of composition, structure and biomechanics. *Osteoarthritis Cartilage*. 2010;18(1):73-81.

93. Li X, Majumdar S. Quantitative MRI of articular cartilage and its clinical applications. *J Magn Reson Imaging*. 2013;38(5):991-1008.

94. Mantripragada VP, Gao W, Piuze NS, Hoemann CD, Muschler GF, Midura RJ. Comparative assessment of primary osteoarthritis progression using conventional histopathology, polarized light microscopy, and immunohistochemistry. *Cartilage*. 2021;13(Suppl 1):1494S-1510S.

95. Zhai G. Clinical relevance of biochemical and metabolic changes in osteoarthritis. *Adv Clin Chem*. 2021;101:95-120.

96. Donell S. Subchondral bone remodelling in osteoarthritis. *EFORT Open Rev*. 2019;4(6):221-9.

97. Abramson SB, Buckwalter JA, Chu CR, Evans CH, Goldring SR, Griffin T, i sur. The role of inflammation in osteoarthritis [Internet]. National Institute of Arthritis and Musculoskeletal and Skin Diseases [pristupljeno 04.01.2023.]. Dostupno na: <https://www.niams.nih.gov/roundtable/2013/role-inflammation-osteoarthritis>

98. Berenbaum F. Osteoarthritis as an inflammatory disease (osteoarthritis is not osteoarthrosis!). *Osteoarthritis Cartilage*. 2013;21(1):16-21.

99. Chow YY, Chin KY. The role of inflammation in the pathogenesis of osteoarthritis.

Mediators Inflamm. 2020;2020:8293921.

100. van den Bosch MHJ. Inflammation in osteoarthritis: is it time to dampen the alarm(in) in this debilitating disease?. *Clin Exp Immunol.* 2019;195(2):153-66.

101. Liu Z, Zhuang Y, Fang L, Yuan C, Wang X, Lin K. Breakthrough of extracellular vesicles in pathogenesis, diagnosis and treatment of osteoarthritis. *Bioact Mater.* 2023;22:423-52.

102. Gandhi R, Tsvetkov D, Dhottar H, Davey JR, Mahomed NN. Quantifying the pain experience in hip and knee osteoarthritis. *Pain Res Manag.* 2010;15(4):224-8.

103. Li Y, Wei X, Zhou J, Wei L. The age-related changes in cartilage and osteoarthritis. *Biomed Res Int.* 2013;2013:916530.

104. Venn MF. Variation of chemical composition with age in human femoral head cartilage. *Ann Rheum Dis.* 1978;37(2):168-74.

105. Bendaya S, Lazennec JY, Anglin C, Allena R, Sellam N, Thoumie P, i sur. Healthy vs. osteoarthritic hips: a comparison of hip, pelvis and femoral parameters and relationships using the EOS® system. *Clin Biomech (Bristol, Avon).* 2015;30(2):195-204.

106. Li G, Yin J, Gao J, Cheng TS, Pavlos NJ, Zhang C, i sur. Subchondral bone in osteoarthritis: insight into risk factors and microstructural changes. *Arthritis Res Ther.* 2013;15(6):223.

107. Intema F, Hazewinkel HAW, Gouwens D, Bijlsma JWJ, Weinans H, Lafeber FPJG, i sur. In early OA, thinning of the subchondral plate is directly related to cartilage damage: results from a canine ACLT-menisectomy model. *Osteoarthritis Cartilage.* 2010;18(5):691-8.

108. Meyer EG, Baumer TG, Slade JM, Smith WE, Haut RC. Tibiofemoral contact pressures and osteochondral microtrauma during anterior cruciate ligament rupture due to excessive compressive loading and internal torque of the human knee. *Am J Sports Med.* 2008;36(10):1966-77.

109. Batiste DL, Kirkley A, Lavery S, Thain LMF, Spouge AR, Holdsworth DW. Ex vivo characterization of articular cartilage and bone lesions in a rabbit ACL transection model of osteoarthritis using MRI and micro-CT. *Osteoarthritis Cartilage.* 2004;12(12):986-96.

110. Zamli Z, Robson Brown K, Sharif M. Subchondral bone plate changes more rapidly than trabecular bone in osteoarthritis. *Int J Mol Sci.* 2016;17(9):1496.

111. Nyssen-Behets C, Fabeck L, Denis C, Dhem A. Cancellous bone in human acetabulum: microradiographic and histomorphometric aspects. *Arch Orthop Trauma Surg.* 1995;114(2):68-71.

112. Harris-Hayes M, Royer NK. Relationship of acetabular dysplasia and femoroacetabular impingement to hip osteoarthritis: a focused review. *PM R*. 2011;3(11):1055-67.e1.
113. Gao KT, Pedoia V, Young KA, Kogan F, Koff MF, Gold GE, i sur. Multiparametric MRI characterization of knee articular cartilage and subchondral bone shape in collegiate basketball players. *J Orthop Res*. 2021;39(7):1512-22.
114. Roemer FW, Eckstein F, Duda G, Guermazi A, Maschek S, Sharma L, i sur. Is laminar cartilage composition as determined by T2 relaxometry associated with incident and worsening of cartilage or bone marrow abnormalities?. *Cartilage*. 2021;13(Suppl 1):757S-766S.
115. Mittal S, Pradhan G, Singh S, Batra R. T1 and T2 mapping of articular cartilage and menisci in early osteoarthritis of the knee using 3-Tesla magnetic resonance imaging. *Pol J Radiol*. 2019;84:e549-e564.
116. Prasad AP, Nardo L, Schooler J, Joseph GB, Link TM. T<sub>1</sub> $\rho$  and T<sub>2</sub> relaxation times predict progression of knee osteoarthritis. *Osteoarthritis Cartilage*. 2013;21(1):69-76.
117. Gallo MC, Wyatt C, Pedoia V, Kumar D, Lee S, Nardo L, i sur. T<sub>1</sub> $\rho$  and T<sub>2</sub> relaxation times are associated with progression of hip osteoarthritis. *Osteoarthritis Cartilage*. 2016;24(8):1399-407.
118. Juras V, Schreiner M, Laurent D, Zbýň Š, Mlynarik V, Szomolanyi P, i sur. The comparison of the performance of 3 T and 7 T T<sub>2</sub> mapping for untreated low-grade cartilage lesions. *Magn Reson Imaging*. 2019;55:86-92.

## **11. BIOGRAFIJA**

Tea Duvančić, mag. biol. mol., rođena je 1994. godine u Zagrebu, gdje je završila osnovnu školu te potom V. gimnaziju. Završila je preddiplomski i diplomski studij Molekularne biologije na Prirodoslovno-matematičkom fakultetu Sveučilišta u Zagrebu, a diplomirala je 2019. godine. Tijekom diplomskog studija provela je semestar na studentskoj razmjeni na Institutu za molekularnu evoluciju na Heinrich-Heine Sveučilištu u Düsseldorfu. Trenutno je zaposlena kao asistent/doktorand na Klinici za ortopediju Medicinskog fakulteta Sveučilišta u Zagrebu, na projektu Hrvatske zaklade za znanost „HIPoCART“. Autor je nekoliko znanstvenih radova te kongresnih priopćenja.